



HAL
open science

Infections oculaires et rôle du pharmacien d'officine

Anaïs Briand

► **To cite this version:**

Anaïs Briand. Infections oculaires et rôle du pharmacien d'officine. Sciences du Vivant [q-bio]. 2020. dumas-03249866

HAL Id: dumas-03249866

<https://dumas.ccsd.cnrs.fr/dumas-03249866>

Submitted on 4 Jun 2021

HAL is a multi-disciplinary open access archive for the deposit and dissemination of scientific research documents, whether they are published or not. The documents may come from teaching and research institutions in France or abroad, or from public or private research centers.

L'archive ouverte pluridisciplinaire **HAL**, est destinée au dépôt et à la diffusion de documents scientifiques de niveau recherche, publiés ou non, émanant des établissements d'enseignement et de recherche français ou étrangers, des laboratoires publics ou privés.

THÈSE D'EXERCICE / UNIVERSITÉ DE RENNES 1
sous le sceau de l'Université Bretagne Loire

Thèse en vue du

DIPLÔME D'ÉTAT DE DOCTEUR EN PHARMACIE

présentée par

Anaïs Briand

**Infections oculaires
et rôle du
pharmacien d'officine**

**Thèse soutenue à Université Rennes
1**

le 29 octobre 2020

devant le jury composé de :

Gilles DOLLO

Maitre de Conférences- Praticien hospitalier, CHU
Pontchaillou / Président

Sophie POTIN

Maitre de Conférences- Praticien hospitalier, CHU
Pontchaillou / Directeur de thèse

Renée MICHELET

Titulaire de la Pharmacie du Port, Concarneau /
Examineur

ANNEE 2020-2021

Listes des enseignants-chercheurs de la Faculté des Sciences Pharmaceutiques et Biologi

PROFESSEURS

		Pharmacien	HDR	Hospitalo-U	PACES / PASS
BOUSTIE	Joël	X	HDR		
DONNIO	Pierre Yves	X	HDR	X	
FAILI	Ahmad		HDR		X
FARDEL	Olivier	X	HDR	X	
FELDEN	Brice	X	HDR		X
GAMBAROTA	Giulio		HDR		
GOUGEON	Anne	X	HDR		
LAGENTE	Vincent	X	HDR		X
LE CORRE	Pascal	X	HDR	X	X
LORANT (BOICHOT)	Elisabeth		HDR		
MOREL	Isabelle	X	HDR	X	
PORÉE	François-Hugues	X	HDR		X
SERGENT	Odile	X	HDR		X
SPARFEL-BERLIVET	Lydie	X	HDR		
TOMASI	Sophie	X	HDR		X
VERNHET	Laurent	X	HDR		

PROFESSEURS ASSOCIES

		Pharmacien	HDR	Hospitalo-U	PACES / PASS
BUREAU	Loïc	X			
DAVOUST	Noëlle	X			X

PROFESSEURS EMERITES

		Pharmacien	HDR	Hospitalo-U	PACES / PASS
GUILLOUZO	André		HDR		
URIAC	Philippe	X	HDR		X

MAITRES DE CONFERENCES

		Pharmacien	HDR	Hospitalo-U	PACES / PASS
ABASQ-PAOFI	Marie-Laurence				
ANINAT	Caroline	X	HDR		
AUGAGNEUR	Yoann		HDR		
BACLE	Astrid	X		X	X
BEGRICHE	Karima				
BOUSARGHIN	Latifa		HDR		
BRANDHONNEUR	Nolwenn				X
BRUYERE	Arnaud	X			X
BUNETEL	Laurence	X			
CHOLLET-KRUGLER	Marylène	X			
COLLIN	Xavier	X			X
DELANDE	Olivier				X
DEMAIL	David		HDR		
DION	Sarah	X			
DOLLO	Gilles	X	HDR	X	X
GADAIS	Charlène				
GICQUEL	Thomas	X	HDR	X	
GILOT	David		HDR		
GOUAULT	Nicolas		HDR		X
HITTI	Eric				X
JEAN	Mickaël	X			X
JOANNES	Audrey				
LEUREUR	Valérie		HDR		
LE FERREC	Eric	X	HDR		
LE GALL-DAVID	Sandrine				
LE PABIC	Hélène				X
LEGOUIN-GARGADENNEC	Béatrice				
LOHEZIC-LE DEVEHAT	Françoise	X	HDR		
MARTIN-CHOULY	Corinne		HDR		
NOURY	Fanny				
PINEL-MARIE	Marie-Laure				
PODECHARD	Normand				X
POTIN	Sophie	X		X	
RENAULT	Jacques	X	HDR		X
ROUILLON	Astrid		HDR		X

ASSISTANT HOSPITALO-UNIVERSITAIRE (AHU)

		Pharmacien	HDR	Hospitalo-U	PACES / PASS
AUTIER	Brice	X		X	X
LE DARÉ	Brendan	X		X	X
MENARD	Guillaume	X		X	X

ATER

		Pharmacien	HDR	Hospitalo-U	PACES / PASS
KOWOUVI	Koffi	X			

LRU

		Pharmacien	HDR	Hospitalo-U	PACES / PASS
AFONSO	Damien				
BELLAMRI	Nessrine	X			
FONTANEL	Didier	X			

REMERCIEMENTS

A ma directrice de thèse, **Madame Sophie POTIN**

Pour m’avoir fait l’honneur d’accepter de diriger cette thèse.
Pour vos enseignements à la faculté et les connaissances que vous m’avez apportées.

A mon président de thèse, **Monsieur Gilles DOLLO**

Pour m’avoir fait l’honneur d’accepter la présidence de cette thèse.
Recevez ici le témoignage de mes sincères remerciements.

A **Madame Renée MICHELET**

Pour m’avoir fait le plaisir de participer à ce jury de thèse.
Pour m’avoir fait confiance en m’embauchant.

A **Teddy**, mon conjoint

Pour m’avoir soutenu et avoir toujours été présent pour moi pendant ces longues années.

A **mes parents**

Pour m’avoir toujours encouragé et permis de réaliser ce beau métier. C’est grâce à vous si j’en suis là aujourd’hui et je vous en remercie mille fois.

Serment de Galien

En présence des maîtres de la faculté, des conseillers de l'Ordre des pharmaciens et de mes condisciples, je jure :

-D'honorer ceux qui m'ont instruit dans les préceptes de mon art et de leur témoigner ma reconnaissance en restant fidèle à leur enseignement ;

-D'exercer, dans l'intérêt de la santé publique, ma profession avec conscience et de respecter non seulement la législation en vigueur, mais aussi les règles de l'honneur, de la probité et du désintéressement ;

-De ne jamais oublier ma responsabilité et mes devoirs envers le malade et sa dignité humaine.

Que les hommes m'accordent leur estime si je suis fidèle à mes promesses.

Que je sois couvert d'opprobre et méprisé de mes confrères si j'y manque.

Table des matières

INTRODUCTION	10
Partie 1 : Rappels anatomo-physiologiques de l'œil.....	11
I- L'œil.....	11
I-1 - Anatomie de l'œil	11
I-2- Vascularisation de l'œil	15
I-3- La flore commensale de l'œil	15
II- Les résistances aux antibiotiques	16
III- Devenir d'une goutte de collyre et les différentes formes	17
IV- Les différentes voies d'administration possibles dans l'œil.....	18
Partie 2 : Les infections oculaires.....	19
I- La conjonctivite.....	19
I-1- Définition.....	19
I-2- Etiologies	19
I-3- Clinique	20
I-4- Traitements et conseils à l'officine.....	22
II- La kératite.....	31
II-1- Définition.....	31
II-2- Etiologies	31
II-3- Clinique	34
II-4- Traitements	36
III- L'uvéite.....	47
III-1- Définition.....	47
III-2- Etiologies	48
III-3- Clinique	49
III-4- Traitements	50
IV- La blépharite.....	51
IV-1- Définition	51
IV-2- Etiologies.....	52
IV-3- Clinique	52
IV-4- Traitements.....	53
V- L'orgelet.....	56
V-1- Définition	56
V-2- Etiologies.....	56
V-3- Clinique	56
V-4- Traitements.....	57
VI- Le chalazion	57
VI-1- Définition	57
VI-2- Clinique	58
VI-3- Traitement	58
VII- L'endophtalmie.....	60
VII-1- Définition	60
VII-2- Etiologies.....	60
VII-3- Clinique	61
VII-4- Traitements.....	63
Partie 3 : Les conseils ophtalmologiques à l'officine.....	67
I- Le bon usage des collyres et pommades ophtalmiques.....	67
II- Les principes d'hygiène en pratique ophtalmologique	69
III- Les urgences ophtalmiques	70

III-1- Quand faut-il consulter un médecin ?	70
III-2- Les urgences à repérer à l'officine	72
IV- Arbres décisionnels pour la prise en charge officinale des infections oculaires	74
V- Exemples de cas pratiques au comptoir	78
VI- Fiches destinés à l'équipe officinale	81
CONCLUSION	91
BIBLIOGRAPHIE	92

Table des figures

Figure 1 : Anatomie de l'œil	11
Figure 2 : La conjonctivite bactérienne	20
Figure 3 : La conjonctivite virale.....	21
Figure 4 : La kératite fongique.....	35
Figure 5 : La kératite amibienne	36
Figure 6 : L'uvéite avec bouchon de fibrine dans la chambre antérieure	49
Figure 7 : La blépharite.....	52
Figure 8 : L'orgelet.....	56
Figure 9 : Le chalazion	58
Figure 10 : Un hypopion.....	62
Figure 11 : Méthode d'utilisation d'un collyre	67
Figure 12 : Algorithme de la prise en charge des symptômes oculaires à l'officine.....	72
Figure 13 : Algorithme de l'atteinte des paupières	75
Figure 14 : Algorithme d'un œil rouge.....	77

Lexique

- ❖ Acuité visuelle : c'est la capacité à discerner un petit objet le plus loin possible.
- ❖ Adénocarcinome : c'est une tumeur cancéreuse caractérisée par une augmentation de volume due à la prolifération cellulaire du tissu constitutif d'une glande ou de certaines muqueuses.
- ❖ Adénopathie : c'est l'augmentation du volume d'un ou de plusieurs ganglions.
- ❖ Blépharospasme : ce sont des contractions involontaires des muscles des paupières.
- ❖ Chémosis : c'est un œdème de la conjonctive.
- ❖ Cycloplégique : c'est une Paralysie du muscle ciliaire de l'œil se traduisant par une impossibilité d'accommoder de près.
- ❖ Epithéliome baso ou spino cellulaire : ce sont des cancers cutanés.
- ❖ Flore commensale : c'est un ensemble de microbes qui vivent sur ou dans un organisme sans lui porte préjudice. Généralement, il s'agit de bactéries. Elle contribue soit à sa défense, soit à son fonctionnement, soit au bon état de ses muqueuses.
- ❖ Glandes de Meibomius : ce sont les glandes sébacées situées dans l'épiderme des paupières. Elles secrètent du meibum (corps gras principalement composé de triglycérides).
- ❖ Glandes de Moll et Glandes de Zeiss : ce sont les glandes situées sur la partie postérieure du bord de la paupière.
- ❖ Granulome : c'est une tumeur de nature inflammatoire qui peut apparaître au niveau de certaines zones de l'organisme, peau, organes ou muqueuses. Il se présente au niveau cutané comme des petites surélévations rouges qui peuvent avoir tendance à gratter
- ❖ Hyaloïde : qui a l'apparence et la transparence du verre.
- ❖ Hydrosolubilité : ce qui est soluble dans l'eau ou en milieu aqueux.
- ❖ Hyperhémie : c'est une accumulation de sang dans les vaisseaux d'un organe.
- ❖ Hypopion : c'est une formation de pus dans la chambre antérieure de l'œil (partie avant du globe oculaire).
- ❖ Kératoplastie : c'est une chirurgie plastique de la cornée visant à remplacer un fragment opaque de la cornée par un fragment cornéen transparent, provenant soit du patient lui-même, soit d'une autre personne.
- ❖ Lysozyme : c'est une enzyme possédant la capacité de détruire la paroi cellulaire des bactéries après leur capture par les phagocytes, et après stockage dans les lysosomes des phagocytes.
- ❖ Mydriatique : ce qui dilate la pupille.
- ❖ Myodesopsie : c'est la présence anormale de résidus cellulaires translucides (comme des filaments), en suspension dans le corps vitré.
- ❖ Néphélions : c'est une opacité superficielle de la cornée transparente.
- ❖ Photophobie : c'est une intolérance à la lumière.
- ❖ Plasma : c'est la partie liquide du sang.
- ❖ Télangiectasie : c'est une dilatation anormale des vaisseaux du blanc de l'œil par sa taille et par sa permanence.
- ❖ Ulcération : c'est la perte de substance de la peau ou d'une muqueuse.
- ❖ Vision photopique : c'est la vision de jour.
- ❖ Vitrectomie : c'est une chirurgie de l'œil consistant à retirer le corps vitré, la substance gélatineuse qui se trouve derrière le cristallin. Elle est indiquée chez les patients qui présentent une hémorragie intra vitréenne ou un décollement rétinien.

INTRODUCTION

L'œil est un organe complexe et fragile, en contact direct avec l'extérieur, qui peut subir de nombreuses atteintes avec des séquelles plus ou moins irréversibles.

Les affections ophtalmologiques sont courantes en officine. Le plus souvent, elles sont bénignes, mais elles peuvent déceler certaines maladies graves et urgentes.

Le pharmacien d'officine doit être en mesure de différencier les affections urgentes imposant une consultation ophtalmologique et celles qui peuvent être traitées avec des médicaments conseils, tout cela en respectant les mesures d'hygiène.

Nous nous intéresserons aux différentes infections oculaires, en détaillant les principales étiologies et les traitements utilisés. Les traitements doivent être efficaces rapidement pour éviter la perte définitive de la vision dans certains cas.

Par ailleurs, les mesures de prévention et d'hygiène sont importantes pour une guérison rapide et éviter les récurrences.

Nous élaborerons des fiches conseils afin de permettre aux pharmaciens d'officine d'orienter rapidement vers une consultation ophtalmologique en cas d'urgence ou de réaliser un conseil pour les pathologies présent en charge à l'officine.

Partie 1 : Rappels anatomo-physiologiques de l'œil

I- L'œil

L'œil, aussi appelé globe oculaire, est protégé par les paupières, les cils et les sourcils. L'œil réfracte les rayons lumineux pour former une image sur la rétine pour ensuite la convertir en signal nerveux. Ce signal est transmis par le nerf optique au cortex occipital pour l'interprétation du message visuel [1] [2].

I-1 - Anatomie de l'œil

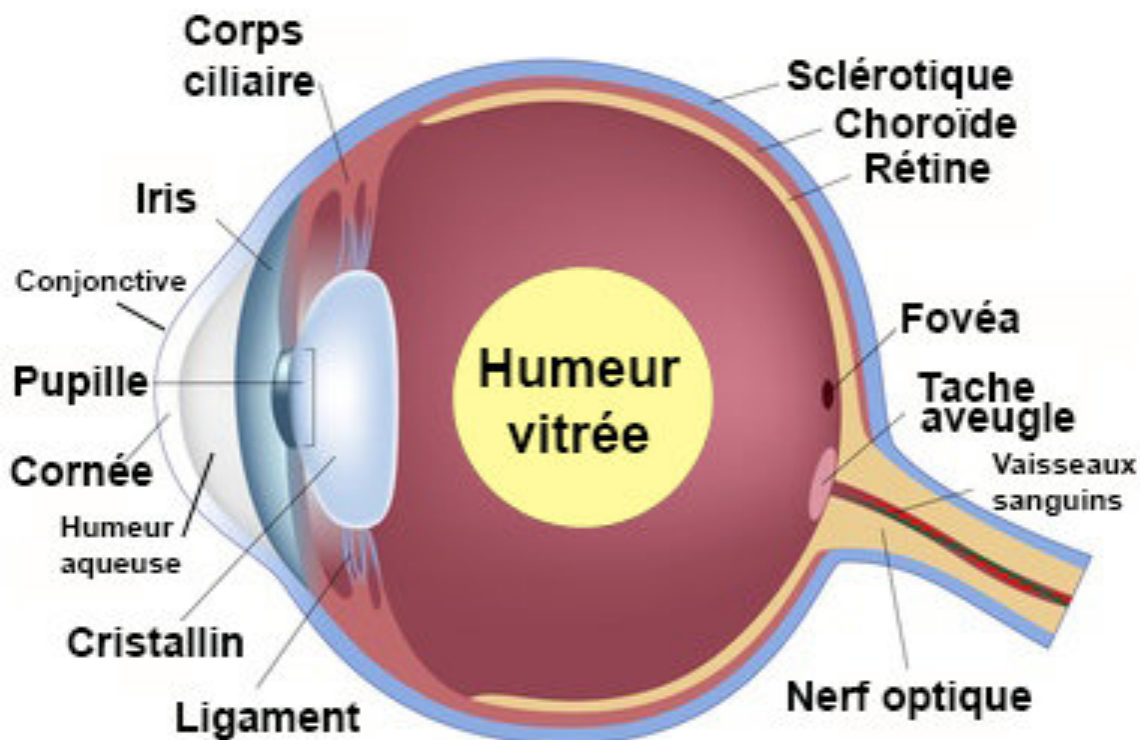


Figure 1 : Anatomie de l'œil

L'œil, d'une forme sphérique, mesure environ 25 mm de diamètre, pèse 7 g et fait un volume de 6,5 mL (ou 6,5 cm³). La sphère est complétée vers l'avant d'une demi-sphère de 8 mm de rayon se nommant la cornée.

L'œil est composé de trois enveloppes : la tunique externe fibreuse, la tunique uvéale et la tunique interne nerveuse [1][3].

Les trois enveloppes de l'œil sont [3]:

- La tunique externe fibreuse, qui se compose de la sclérotique opaque en arrière et de la cornée transparente en avant.
 - La sclérotique, tissu collagène dense, forme la majeure partie de la paroi oculaire et est perméable à de nombreuses molécules. Elle donne la couleur blanche de l'œil et permet sa protection. La sclérotique est entourée par la capsule de Tenon faite de deux feuillets facilitant les mouvements du globe oculaire. Faiblement innervée et irriguée mais aussi perforée par de nombreux trous dont la cornée en avant et la pupille en arrière. Elle est entourée dans sa partie antérieure de la conjonctive.
 - La cornée, enveloppe fibreuse solide et transparente, essentielle à la vision (elle permet l'entrée des rayons lumineux dans l'œil). Elle contient environ 78% d'eau, et est recouverte en continu par des larmes venant des glandes lacrymales et des paupières. Cette enveloppe est très sensible du fait d'une grande richesse en innervation de la branche ophtalmique du nerf trijumeau. La frontière entre la cornée et la sclérotique se nomme le limbe, semi-transparent et adhérent à la conjonctive.
- La tunique uvéale ou uvée, vascularisée, se compose de 3 parties : l'iris, le corps ciliaire et la choroïde.
 - L'iris, de couleur variable (du brun foncé au bleu clair ou au vert), constitue le diaphragme de l'œil perméable à la lumière. Il est percé en son centre par la pupille pour le passage des rayons lumineux jusqu'à la rétine. L'iris est composé de muscles lisses modifiant l'ouverture de la pupille et ainsi la quantité de lumière à passer dans l'œil par la pupille.

- Le corps ciliaire, entre l'iris et la choroïde, composé de muscles lisses qui permettent l'accommodation en modifiant la forme du cristallin. Il assure la production à partir du plasma de l'humeur aqueuse, qui va s'écouler dans la chambre antérieure.
- La choroïde, couche vascularisée et pigmentée, tapissant une grande partie postérieure du globe oculaire. C'est le tissu nourricier apportant l'oxygène et les nutriments aux cellules de l'œil. La choroïde permet de garder l'intérieur de l'œil noir du fait de sa forte pigmentation.
- o La tunique interne nerveuse composée essentiellement de la rétine.
 - La rétine reçoit les stimulations lumineuses et ensuite les transmet via le nerf optique. La couche externe pigmentaire de la rétine empêche la lumière de diffuser dans l'œil. La couche interne de la rétine est constituée de nombreux photorécepteurs (les cônes et les bâtonnets) et de cellules servant à amener l'information au cerveau.

Les milieux transparents de l'œil sont :

- o Tout d'abord, l'humeur aqueuse, située derrière la cornée. C'est un liquide transparent sécrété en continu, pauvre en protéines mais riche en vitamine C. Elle permet donc la nutrition du cristallin et de la cornée. De plus, avec le corps vitré, elle permet le maintien de la pression intraoculaire.
- o Le cristallin remplit le rôle de lentille biconvexe, entouré de corps ciliaires. Il a un diamètre frontal de 9 à 10 mm et antéropostérieur de 4 mm. Il n'est composé ni de nerfs, ni de vaisseaux, ses échanges se font par la capsule (c'est la membrane autour du cristallin). Grâce à sa plasticité, il permet la mise au point et la focalisation de la lumière sur la rétine.

Le cristallin divise le globe oculaire en deux parties :

- La partie antérieure contenant l'humeur aqueuse produite en continue.
 - La partie postérieure contenant le corps vitré.
- Le corps vitré, avec une texture gélatineuse et transparente, constitué en grande partie d'acide hyaluronique ainsi que de fibrilles de collagène et surtout d'eau. Cette masse gélatineuse est renfermée dans la hyaloïde, qui est une enveloppe formée par la condensation périphérique du corps vitré. Il permet de conserver la pression intraoculaire et de maintenir la rigidité du globe oculaire.

Enfin, le nerf optique, formé de deux nerfs optiques (un nerf optique par œil), va transmettre l'image reçue sur la rétine au cerveau.

Les annexes de l'œil sont [2] [3] :

- La conjonctive est une fine muqueuse transparente, recouvrant la face profonde des paupières (appelée conjonctive palpébrale) et la face antérieure de la sclérotique (appelée conjonctive bulbaire). Richement vascularisée, elle protège contre les pathogènes extérieurs et permet les mouvements de l'œil.
- Les paupières permettent la protection de l'œil vis-à-vis du milieu extérieur (lumière, température, corps étrangers). Elles assurent une bonne hydratation de la cornée en répartissant les larmes. La paupière supérieure est mobile contrairement à la paupière inférieure. Les paupières contiennent les glandes de Meibomius, les glandes de Moll, et les glandes de Zeiss.
- Le système lacrymal est composé des glandes lacrymales qui sécrètent en continu les larmes. Ces larmes sont composées en grande partie d'eau (98%), de glucose, de protéines, de sel, d'oxygène et de lysozyme. Elles permettent la nutrition de la cornée et la protection contre les infections, et sont sécrétées à environ 1,5 mL/jour.
- Les muscles oculomoteurs, en nombre de 6 muscles striés, dirigent le globe oculaire dans différentes directions. La capsule de Tenon est une cavité articulaire à l'intérieur de laquelle le globe oculaire bouge.

L'œil est composé de deux types de cellules visuelles avec des fonctions différentes [4] :

- Les bâtonnets permettent la vision scotopique, pour voir les formes à très faible luminosité. Ce sont des cellules réceptrices situées au centre de la rétine.
- Les cônes, contrairement aux autres, permettent la vision photopique, pour la vision seulement en lumière de jour mais ils saisissent les couleurs en distinguant les détails. Ce sont eux qui donnent l'acuité visuelle.

I-2- Vascularisation de l'œil

Le débit sanguin est réparti entre 4 structures :

- La choroïde (contenant 85% du débit sanguin total)
- Le corps ciliaire (10%)
- La rétine (4%)
- L'iris (1%)

Les molécules pénétrant la sclérotique sont rapidement drainées avant d'arriver aux couches rétiniennes [1]. La vascularisation de l'œil s'effectue grâce à l'artère ophtalmique, qui est une branche de l'artère carotide interne [5].

I-3- La flore commensale de l'œil

La flore commensale de l'œil est composée de bactéries à Gram positif, principalement des staphylocoques à coagulase négative, le *staphylococcus épidermidis et aureus*. Certains facteurs peuvent modifier la flore commensale de l'œil, comme les lentilles de contact qui favorisent l'émergence des bactéries à Gram négatif comme les *Pseudomonas*, les *Serratia* et les enterobactéries [6].

Les bactéries responsables des infections (conjonctivites et blépharites) sont pour la plupart des bactéries à Gram positif et principalement le staphylocoque chez les patients non porteurs de lentilles de contact. Cependant chez les porteurs de lentilles, ce sont des bactéries à Gram négatifs qui sont en cause, y compris *Pseudomonas aeruginosa* [6].

Certaines catégories de patients présentent quelques particularités : chez les nourrissons, en cas de conjonctivites liées aux imperforations des voies lacrymales, on observe une incidence des streptocoques et *Haemophilus influenzae*, y compris en cas d'un syndrome « otite-conjonctivite » chez l'enfant [7].

II- Les résistances aux antibiotiques

De nombreuses perturbations locales et générales peuvent mener à une recrudescence de germes multi résistants.

Un certain nombre de facteurs peuvent augmenter la fréquence des résistances aux antibiotiques comme la sécheresse oculaire, des anomalies de la surface oculaire, les lentilles de contact, le diabète, la prise de corticoïdes ou d'immunosuppresseurs, tout ceci a été montré par une étude [8].

De multiples prescriptions d'antibiotiques locaux en ophtalmologie, associées à des indications non justifiées et un mauvais usage, représentent un risque de sélection de mutants résistants au même titre que l'antibiothérapie par voie générale, en particulier les fluoroquinolones [9].

Il faut éviter les schémas thérapeutiques comprenant des traitements antibiotiques prescrits pour de longues durée à faible dose ou de faible durée, ou les prescriptions de molécules avec un spectre d'activité inadapté à l'infection.

Pour éviter la sélection de germes multi résistants, il faut respecter les règles de bon usage des antibiotiques et seulement traiter les infections bactériennes avec des antibiotiques prescrits à dose efficace et suffisamment longtemps (la durée efficace est de 8 jours) pour ainsi assurer une meilleure efficacité contre les bactéries ciblées [7].

De plus, peu de nouveaux antibiotiques arrivent sur le marché, il faut donc conserver nos traitements efficaces.

C'est ainsi que le sérum physiologique a pris sa place dans la prise en charge des conjonctivites non sévères. Selon une étude, le rinçage oculaire au sérum physiologique à la même efficacité clinique au bout d'une semaine que des collyres antibiotiques [10][11].

III- Devenir d'une goutte de collyre et les différentes formes galéniques

Après l'instillation du collyre, une grande partie est perdue en 30 secondes à 2 minutes par le drainage naso-lacrymal. L'autre partie est soit absorbée au niveau de la cornée, de la conjonctive et de la sclérotique, soit fixée aux protéines des larmes [1].

Certaines pathologies peuvent modifier ce passage. De plus, certains traitements peuvent avoir un passage systémique augmenté, ce qui peut engendrer des complications.

La concentration en antibiotiques dans les larmes va diminuer progressivement en raison de la dilution dans le film lacrymal, la résorption au niveau de la conjonctive, l'élimination par les canaux lacrymaux et la pénétration dans la cornée ou la chambre antérieure.

La technique d'occlusion du canal lacrymal permet d'augmenter la pénétration intraoculaire et de diminuer le passage systémique des collyres [1].

Pour avoir une antibiothérapie efficace par voie locale, il faut des concentrations efficaces supérieures aux concentrations minimales inhibitrices et inférieures aux concentrations toxiques, et pendant un temps de contact qui va dépendre de la viscosité, du pH, de l'osmolalité, du type de molécule et des adjuvants contenus dans la préparation [6].

Les différentes formes galéniques pour une administration oculaire sont [12] :

- Des solutions, suspensions ou émulsions stériles composés d'une ou de plusieurs molécules. Ils sont préparés en conditionnement unidose ou multidose.
- Des pommades ou des gels ophtalmiques : préparations semi-solides, stériles, réservées à une application sur la conjonctive. Ils peuvent être composés d'un ou de plusieurs principes actifs.

Les inserts ophtalmiques sont des préparations solides ou semi-solides stériles. Ils sont insérés dans le sac conjonctivale pour avoir une action sur l'œil. Le principe actif est libéré progressivement d'un réservoir pendant un temps donné.

Les implants intravitréens sont des implants à usage unique avec un applicateur réservé à la voie intravitréenne, ce qui permet d'allonger la durée de vie des principes actifs dans le compartiment postérieur. On évite ainsi les injections intravitréennes répétées.

Les formes gels et pommades possèdent une plus grande rémanence de l'effet antibiotique.

IV- Les différentes voies d'administration possibles dans l'œil

L'application locale ou topique sur la surface de l'œil permet une action immédiate sur la cornée et la conjonctive : ce sont les collyres, les pommades ou les inserts [1].

De plus, cette voie est impossible pour accéder au segment postérieur du globe oculaire, car les échanges humeur aqueuse – vitré sont très lents (0,5 mL/24h).

L'administration périoculaire constitue la voie sous-conjonctivale (ou sous-ténionienne antérieure), la voie sous-ténionienne postérieures et la voie rétrobulbaire.

L'administration intraoculaire constitue la voie intracaméculaire et la voie intravitréenne.

Partie 2 : Les infections oculaires

I- La conjonctivite

I-1- Définition

C'est une inflammation diffuse ou localisée de la conjonctive, qui constitue la membrane externe de l'œil. Cette affection très fréquente est le plus souvent bénigne. Elle s'explique par une dilatation des fins vaisseaux sanguins qui parcourent cette membrane oculaire [2].

Considérée comme peu grave dans les pays industrialisés, elle peut être très grave dans les pays en voie de développement [13].

I-2- Etiologies

Le diagnostic étiologique repose principalement sur l'examen clinique, la culture n'est réalisée qu'en cas de doute ou de difficultés thérapeutiques, par contre, le prélèvement microbiologique est systématique chez le nouveau-né [14].

I-2-1- La conjonctivite bactérienne

Ces conjonctivites bactériennes représentant 40% des cas de conjonctivites, sont dues aux cocci Gram positif (*staphylococcus aureus*, *staphylococcus epidermitis*, *streptococcus pneumoniae* et *pyogenes*...) et aux bactéries Gram négatif (entérobactéries, *Neisseria gonorrhoeae*...) et aux bactéries du genre *Moraxella*, *Pseudomonas* ou *Haemophilus influenzae* [2] [15].

Cependant, on les distingue des conjonctivites bactériennes à *Chlamydia* car elles font partie des infections sexuellement transmissibles (la prise en charge comprendra aussi le, la ou les partenaires). Ces conjonctivites sont particulièrement importantes dans les pays en voie de développement (liées à un manque d'hygiène et de mauvaises conditions sociales) [16].

I-2-2- La conjonctivite virale

Les principaux virus retrouvés sont les adénovirus (la conjonctivite est dans ce cas souvent accompagnée d'un syndrome pseudo grippale ou d'une atteinte ORL), les entérovirus (souvent

associés aux kératites), les coxsackies virus et parfois les poxvirus (*Molluscum contagiosum*) ainsi que les virus de la famille des herpès virus (signes unilatéraux principalement) [15].

I-2-3- Les conjonctivites mycotiques et parasitaires

Les conjonctivites mycotiques sont principalement dues aux blastomycoses ou *sporothrix schenckii*.

Les conjonctivites parasitaires sont dues au leishmaniose ou microsporidiose [13].

Ces deux étiologies d'atteinte de la conjonctive sont relativement rares.

I-3- Clinique

I-3-1- La conjonctivite bactérienne

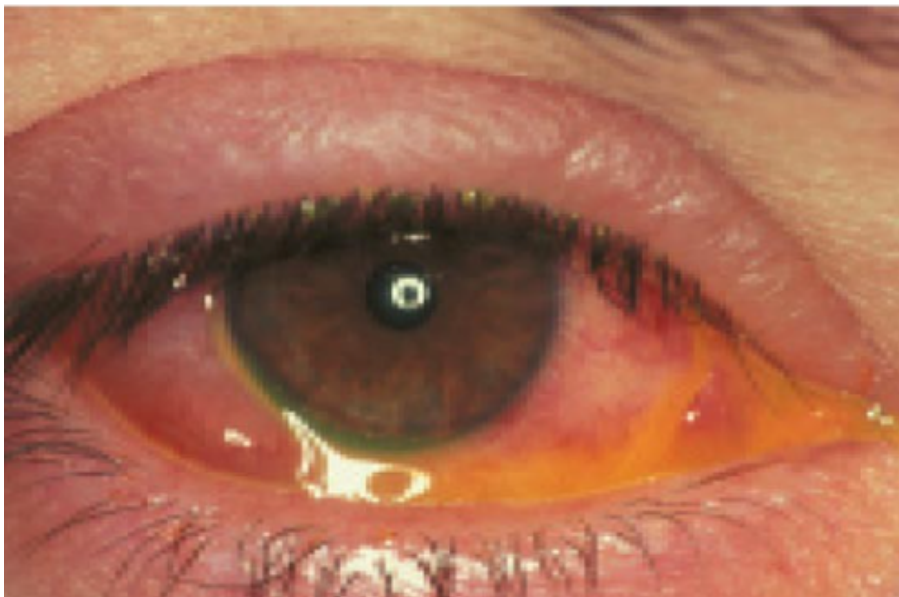


Figure 2 : La conjonctivite bactérienne

Avant tout, la conjonctivite bactérienne est très contagieuse.

Tout d'abord, la conjonctivite débute par une rougeur de l'œil, souvent unilatérale initialement, puis bilatérale ensuite, accompagnée de sécrétions plus ou moins **purulentes** avec les yeux collés le matin au réveil. Une hyperhémie conjonctivale est aussi retrouvée et un œdème palpébral ainsi qu'une infiltration œdémateuse de la conjonctive (appelé chémosis) [2].

Ensuite, la sensation de grain de sable ou la présence d'un corps étranger est souvent associée à des irritations, des picotements ou encore des brûlures [16].

Cependant, il n'y a pas d'impact sur la capacité visuelle ou tout au plus une sensation de « voile » due à la présence des sécrétions et l'œil est peu ou pas douloureux (sauf en cas de complication en kératite).

Le risque de complication en trachome, qui est une infection de la cornée à *Chlamydia trachomatis* peut être grave avec un risque de cécité. Ce trachome s'explique par un envahissement vasculaire de la cornée (appelé pannus trachomateux) [4].

Certains critères peuvent amener à une consultation ophtalmologique en urgence [17] :

- Des sécrétions purulentes importantes
- Un œdème de la conjonctive, appelé chémosis
- Un œdème des paupières
- Un larmoiement important
- Une baisse de la vision, même modérée

I-3-2- La conjonctivite virale

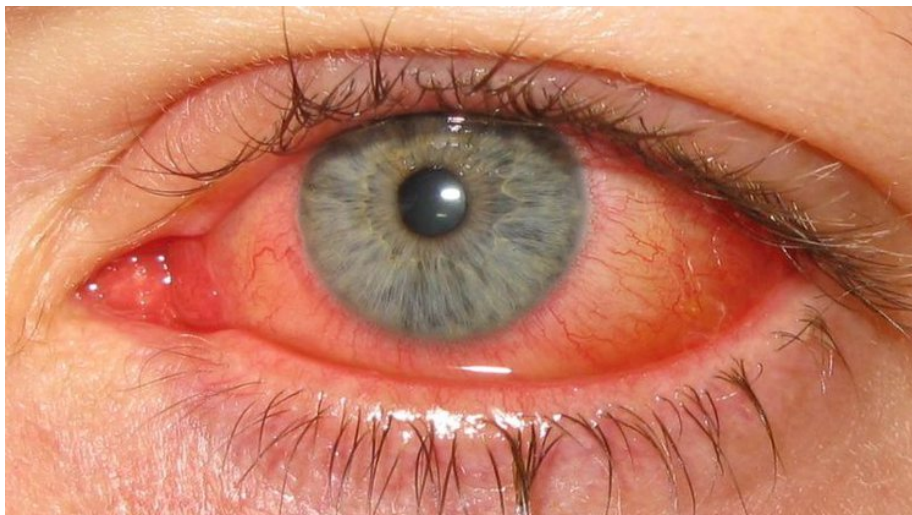

Figure 3 : La conjonctivite virale

Elle est extrêmement contagieuse, avec une transmission épidémique (par l'émission de gouttelettes de Pflügge lors d'éternuements, par les mains ou par l'intermédiaire d'objets contaminés...). De plus, cette contagiosité perdure pendant 10 à 15 jours.

La clinique est identique à la conjonctivite bactérienne sauf que les sécrétions séromuqueuses sont **claires**, non collantes et non purulentes. L'atteinte peut être uni ou bilatérale. L'examen clinique montre aussi des follicules, parfois des fausses membranes (si atteinte par le virus streptocoque, diphtérie ou adénovirus) ou un ganglion prétragien (en avant du pavillon de l'oreille) : c'est une adénopathie péri auriculaire homolatérale au niveau du premier œil atteint. Cependant une fièvre ou une infection des voies respiratoires supérieures (angine, rhume...) peut survenir 8 jours avant la conjonctivite ou simultanément [15].

La complication à craindre est une infiltration que l'on appelle néphéliions provoquant un gêne de la vision (ce sont des taches transparentes de la cornée).

De plus, l'atteinte de l'œil est rapidement bilatérale au bout de quelques jours, contrairement à la conjonctivite bactérienne.

I-4- Traitements et conseils à l'officine

Tout d'abord, les conjonctivites non graves, en l'absence de facteurs de risques, ne nécessitent pas la prescription d'antibiotiques. La base du traitement symptomatique repose sur des lavages oculaires réguliers avec du sérum physiologique (ou des solutions de lavage ophtalmiques). Un antiseptique peut être utilisé en complément pendant 5 jours afin d'accélérer la guérison.

Les solutions de lavages ophtalmiques :

- Borax / Acide borique, 12mg/18mg (Dacryoserum®, Dacryum®, Dacudoses®, Stéridose®)
 - Remboursé à 30 % (sauf Dacryum®)
- Borax / Acide borique / Chlorure de sodium (Ophtaxia®)
 - Solution nettoyante, rafraichissante et apaisante
 - Non remboursé

- Borax / Acide borique / Eau distillée d'Hamamélis concentrée / Acide salicylique (Dos'optrex®)
 - Non remboursé
- Borax / Acide borique / Eau aromatisée de rose / Acide salicylique 0,1% (Ciella®)
 - Non remboursé
 - A ne pas conseiller en cas d'allergie à l'aspirine ou d'autres substances apparentées.

Réaliser 1 à 3 lavages par jour, instiller directement la solution en appuyant légèrement sur le flacon. Ces lavages sont à réaliser pendant 10 jours.

Ne pas mettre en contact le flacon avec la surface de l'œil et essuyer l'excédent avec une compresse stérile non tissée de l'intérieur vers l'extérieur de l'œil.

Utiliser le flacon unidose immédiatement après l'ouverture et le jeter après l'avoir utilisé.

Des mesures d'asepsie doivent être rigoureusement réalisées :

- Le lavage des mains avant l'utilisation du collyre
- L'utilisation d'un linge de toilette personnel
- L'utilisation d'un matériel à usage unique
- L'éviction des contacts proches

En cas de traitement concomitant avec un autre collyre, il convient d'attendre 15 minutes avant son instillation [18].

I-4-1- La conjonctivite bactérienne

En cas de conjonctivite bactérienne, le traitement de première intention repose sur l'utilisation de sérum physiologique (ou de solution de lavages oculaires) pour effectuer le lavage des yeux, ensuite l'instillation d'une solution ophtalmique antiseptique [2].

Les antiseptiques locaux [18] :

- Picloxydine, antiseptique bactériostatique à spectre large (Vitabact®)
Collyre flacon 0,05%/10 ml ou unidoses 0,173 g/0,4 ml :
 - Instiller 1 goutte dans l'œil atteint 2 à 6 fois par jour pendant 10 jours au maximum
 - Flacon : remboursé à 30 % et unidoses : non remboursées

- Céthexonium, ammonium quaternaire (Biocidan®, Sedacollyre®)
Collyre flacon 0,25%/10 ml ou unidoses 0,1 mg/0,4 ml :
 - Instiller 1 goutte, dans le cul-de-sac conjonctival inférieur, en tirant la paupière inférieure légèrement vers le bas et en regardant vers le haut, 3 à 4 fois par jour, pendant 7 jours en moyenne (15 jours au maximum)
 - Éviter l'utilisation chez les porteurs de lentilles de contact car les ammoniums quaternaires peuvent être adsorbés par les lentilles hydrophiles et être à l'origine d'intolérance locale
 - Flacon : remboursé à 30 % et unidoses : non remboursées

- Céthexonium, collyre unidoses 0,1 mg/0,4 ml (Monosept®) :
 - Instiller 1 goutte, dans le cul-de-sac conjonctival inférieur, en tirant la paupière inférieure légèrement vers le bas et en regardant vers le haut, 3 à 4 fois par jour, pendant 7 jours en moyenne (15 jours au maximum)
 - Éviter l'utilisation chez les porteurs de lentilles de contact car les ammoniums quaternaires peuvent être adsorbés par les lentilles hydrophiles et être à l'origine d'intolérance locale
 - Unidoses par 30 : remboursées à 30 %, unidoses par 10 : non remboursées

- Hexamidine, antibactérien cationique de la famille des diamidines (Désomedine®)
Collyre flacon 0,1%/10 ml ou unidoses 0,6 ml :

- Instiller 2 gouttes 4 à 6 fois par jour pendant 10 jours au maximum
 - Non remboursé
- Cetylpyridinium chlorure, collyre unidoses 0,1 mg/0,4 ml ou multidose 2,5 mg/10 ml (Novoptine®, Sedacollyre®) :
- Instiller 1 goutte dans le cul de sac conjonctival inférieur 3 à 4 fois par jour pendant 7 jours en moyenne (15 jours au maximum)
 - Éviter l'utilisation chez les porteurs de lentilles de contact car les ammoniums quaternaires peuvent être adsorbés par les lentilles hydrophiles et être à l'origine d'intolérance locale
 - Non remboursé

La conservation des collyres est différente selon le contenant. Un flacon multidose se conserve un mois après l'ouverture alors qu'un flacon unidose est jeté immédiatement après son utilisation [15].

Il faut cependant être vigilant au conseil de ces antiseptiques, car les ammoniums quaternaires sont inhibés par le pus contrairement à la picloxydine.

En cas de sécrétions purulentes, il est donc préférable d'utiliser un collyre à base de picloxydine qui est antiseptique bactériostatique à large spectre.

Si les sécrétions sont trop importantes et que les yeux sont fortement collés ou recouverts de croûtes jaunes, un émollient peut être conseillé [14].

Les lavages oculaires suivis de l'instillation d'un collyre antiseptique peuvent suffire à traiter la conjonctivite [7].

Les antibiotiques locaux [14] [15] [18] [19] :

Les antibiotiques sont réservés aux formes graves de conjonctivites.

En cas de persistance des symptômes au delà de 48 heures, les traitements disponibles sur ordonnance sont des antibiotiques locaux à large spectre :

- Tobramycine collyre 0,3% ou pommade ophtalmique 0,3% (Tobrex®, Tobrabact®) :
 - Collyre : Instiller 1 goutte 3 à 8 fois par jour dans le cul-de-sac conjonctival inférieur de l'œil pendant 5 à 15 jours
Dans les infections plus sévères, instiller 1 goutte dans l'œil toutes les heures jusqu'à amélioration, puis réduire progressivement les doses
 - Pommade : Appliquer 2 à 3 fois par jour une quantité équivalente à un grain de blé dans le cul-de-sac conjonctival inférieur de l'œil, en regardant vers le haut et en tirant légèrement la paupière inférieure vers le bas puis relâcher la paupière
 - Conservation 15 jours après l'ouverture
 - Liste I, remboursé à 65 %

- Acide fusidique 1%, gel ophtalmique (Fucithalmic®) :
 - Appliquer matin et soir, une goutte dans le sac conjonctival inférieur pendant 7 jours
 - Conservation 15 jours après l'ouverture
 - Liste I, remboursé à 65%

- Rifamycine 1MUI/100ml, collyre ou pommade ophtalmique (Rifamycine Chibret®) :
 - Collyre : Instiller 1 à 2 gouttes de collyre, 4 à 6 fois par jour selon la gravité, pendant 7 jours en moyenne
 - Pommade : Appliquer 1 à 2 fois par jour, dont une application le soir de préférence, pendant 7 jours en moyenne
 - Ce médicament ne doit pas être utilisé lors du port de lentilles de contact souples, hydrophiles, car il peut les colorer de façon définitive. Par ailleurs, en cas d'infection de l'œil, le port de lentilles de contact est déconseillé pendant toute la durée du traitement (prudence car ce médicament tâche)
 - Conservation 15 jours après l'ouverture
 - Liste I, remboursé à 65 %

- Azithromycine 15mg/g collyre en unidoses (Azyter®) :
 - Instiller 1 goutte dans le cul-de-sac conjonctival 2 fois par jour, matin et soir, pendant 3 jours.
 - Liste I, remboursé à 65 %

- Chlortétracycline 1%, pommade ophtalmique (Auréomycine®) :
 - 1 à 2 applications par jour, dont une application le soir de préférence, pendant 7 jours en moyenne
 - Appliquer une quantité équivalente à un ruban d'un demi-centimètre de pommade dans le cul de sac conjonctival inférieur de l'œil ou des yeux malade(s) et éventuellement sur le bord de la paupière. Pour ce faire, tirer la paupière vers le bas tout en regardant vers le haut et déposer la pommade entre la paupière et le globe oculaire.
Ne pas toucher l'œil ou les paupières avec l'extrémité du tube.
 - Conservation 15 jours après l'ouverture
 - Liste I, non remboursé

L'absorption systémique du médicament peut être réduite par l'occlusion nasolacrymale ou par la fermeture des paupières pendant 3 minutes. Dans ce cas, une diminution des effets systémiques du produit et une augmentation de son activité locale peuvent être observées.

Afin de prévenir la survenue de germes résistants et de protéger l'écologie microbienne, les fluoroquinolones et les associations d'antibiotiques sont réservées aux conjonctivites bactériennes sévères ou en deuxième intention.

Les fluoroquinolones [18] [20] :

- Ciprofloxacine, collyre 3mg/ml ou pommade ophtalmique 3% (Ciloxan®) :
 - Collyre : Instiller 1 ou 2 gouttes dans le cul-de-sac conjonctival de l'œil ou des yeux infecté(s) toutes les 2 heures pendant 2 jours, puis 1 ou 2 gouttes toutes les 4 heures jusqu'à disparition de l'infection bactérienne pendant les 2 jours suivants

- Pommade : Appliquer un ruban de 1,25 cm dans le cul-de-sac conjonctival 3 fois par jour pendant 2 jours, puis 2 fois par jour pendant les 5 jours suivants
 - Conservation du collyre 15 jours après l'ouverture et conservation de la pommade 1 mois après l'ouverture
 - Liste I, remboursé à 65 %
- Norfloxacin 0,3%, collyre (Chibroxine®) :
- Instiller 1 ou 2 gouttes 4 fois par jour dans l'œil (ou les yeux) atteint(s). Si la sévérité de l'infection l'exige, on peut prescrire, le premier jour de traitement, 1 ou 2 gouttes de collyre toutes les 2 heures, pendant la journée
 - Contient du chlorure de benzalkonium qui peut décolorer les lentilles de contact souples : retirer donc les lentilles avant l'application et attendre 15 minutes avant de les remettre
 - Conservation 15 jours après l'ouverture
 - Liste I, remboursé à 65 %
- Ofloxacin collyre (Exocine® 0,3% collyre, Monoox®1,5mg/0,5ml unidoses, Quinofree®1,5mg/0,5ml unidoses) :
- Instiller 2 gouttes 4 fois par jour dans l'œil ou les yeux atteints pendant 15 jours au maximum
 - Flacon : conserver 15 jours après l'ouverture et unidose : jeter après l'ouverture
 - Liste I, remboursé à 65 %

Les associations fixes d'antibiotiques [15] :

Néomycine + polymyxine B, collyre ou pommade. (Cébémixine®, Atébémixine®) :

- Collyre : Instiller 1 goutte dans le cul-de-sac conjonctival inférieur, 3 à 8 fois par jour selon la gravité, pendant 7 jours en moyenne

- Pommade : Appliquer 1 ruban d'un demi-centimètre dans le cul-de-sac conjonctival inférieur, 1 à 5 fois par jour selon la gravité, pendant 7 jours en moyenne
- En traitement de complément de la forme collyre, la pommade peut être appliquée une fois le soir au coucher
- Conservation du collyre 15 jours après l'ouverture
- Liste I, remboursé à 30 %

Cas particulier de conjonctivite à *Chlamydiae trachomatis* ou trachome [14][18] :

Les conjonctivites à *Chlamydiae* peuvent induire une inflammation chronique au niveau de la surface oculaire et par la suite une cécité. Le diagnostic de ces conjonctivites est réalisé à l'aide d'une PCR. Les *Chlamydiae* sont des bactéries intracellulaires, il faut donc des traitements antibiotiques passant la membrane plasmique des cellules.

- o Azithromycine 15mg/g collyre en unidoses (Azyter®) :
 - Instiller 1 goutte dans le cul-de-sac conjonctival 2 fois par jour, matin et soir, pendant 3 jours. Il n'est pas nécessaire de prolonger le traitement au-delà de 3 jours.
 - Liste I, remboursé à 65%
- o Tétracyclines locales : Chlortétracycline 1% pommade (Auréomycine®) :
 - 1 à 2 applications par jour, dont une application le soir de préférence, pendant 6 semaines pour le trachome (et 7 jours en moyenne pour une conjonctivite simple)
 - Liste I, non remboursé

L'antibiothérapie a pour objectif de réduire le temps d'évolution de l'infection et le risque de complications.

La principale complication des conjonctivites bactérienne est la kératite bactérienne, qui peut conduire à une cécité, voire une fonte purulente de l'œil.

I-4-2- La conjonctivite virale

Les principaux virus responsables des conjonctivites virales font parties de la famille des adénovirus et des herpès virus [13] [14].

La principale complication de la conjonctivite virale à herpès virus est la kératite avec des ulcérations douloureuses ou des granulomes inflammatoires pouvant conduire à une baisse de l'acuité visuelle [13].

La prise en charge thérapeutique de la conjonctivite virale repose sur l'usage de lavages oculaires réguliers avec du sérum physiologique (ou des solutions de lavages oculaires). Un collyre antiseptique peut être nécessaire pour favoriser la guérison [13] [15].

En cas d'inefficacité, un traitement par des antiviraux par voie ophtalmique est initié. Ces traitements antiviraux sont disponibles uniquement sur ordonnance [18] :

- Ganciclovir 1,5mg/g, gel ophtalmique (Virgan®)
 - Appliquer 1 goutte 5 fois par jour jusqu'à la complète réépithélialisation cornéenne, puis 1 goutte 3 fois par jour pendant 7 jours, pendant maximum 21 jours
 - Contient du chlorure de benzalkonium qui peut décolorer les lentilles de contact souples : retirer donc les lentilles avant l'application et attendre 15 minutes avant de les remettre
 - Conservation 30 jours après l'ouverture
 - Liste I, remboursé à 65%

- Trifluridine 1%, Virophtha®. Préparation pour collyre (lyophilisat et solvant) à reconstituer
 - Instiller toutes les 2 heures pendant la poussée (avec un maximum de 9 instillations par jour), et ce, jusqu'à complète réépithélialisation cornéenne
Puis instiller 5 fois par jour pendant 7 jours (21 jours au maximum)
 - Conservation 15 jours après l'ouverture
 - Liste I, remboursé à 65 %

La conjonctivite virale est extrêmement contagieuse, c'est pourquoi il est important de prendre en compte des mesures d'hygiène et d'asepsie (lavage des mains, linge personnel, pas de contact étroit).

II- La kératite

II-1- Définition

La kératite est une infection de la cornée diffuse ou localisée. La cornée est protégée des agressions extérieures par le film lacrymal de 0,5 mm d'épaisseur. La kératite doit être traitée immédiatement car elle met en jeu le pronostic visuel [15].

Tout patient présentant une kératite infectieuse doit bénéficier d'une consultation ophtalmologique en urgence.

II-2- Etiologies

Le diagnostic microbiologique est systématique en réalisant un grattage de la cornée puis ensuite mise en culture. En revanche, la biopsie de cornée est rarement réalisée.

Le prélèvement cornéen reste le seul moyen de confirmer le diagnostic.

De plus, les boîtiers, les lentilles de contact et les flacons de collyre peuvent être récupérés pour être analysés [21].

II-2-1- La kératite bactérienne

Les kératites simples et les ulcères de la cornée correspondent à [22] :

- Une infection bactérienne débutante pré suppurative
- Ou un traumatisme, l'exposition à un toxique, une inflammation pour lesquels une antibiothérapie prévient la surinfection.

Dans les pays industrialisés, les bactéries sont responsables de plus de 95% des ulcères de cornée. Les bactéries en cause sont les bacilles à Gram positif : les staphylocoques (*S. aureus*) 60% et les streptocoques (*S. pneumoniae*) 16%.

Chez les porteurs de lentilles, les bactéries sont Gram négatives (30,5%) :

- *Pseudomonas aeruginosa*
- Enterobactéries (*Klebsiella, Enterobacter, Proteus, Serratia*)

Les bactéries peuvent être associées à d'autres agents infectieux comme les champignons ou les amibes, en particulier chez les personnes portant des lentilles de contact [23].

Les kératites bactériennes peuvent être favorisées par une mauvaise hygiène ou le port permanent des lentilles de contact, mais encore par une contamination des solutions d'entretien [24].

II-2-2- La kératite virale

Les kératites virales sont principalement dues aux adénovirus ou aux herpès virus (essentiellement HSV1). Notamment les kératites herpétiques qui évoluent par poussées répétées et réactivées par divers facteurs comme le stress, la fatigue ou encore le soleil [15].

II-2-3- La kératite fongique

Aussi appelée kératomycose, elle est fréquente dans les pays tropicaux et chauds et surtout après un traumatisme par un végétal.

On retrouve les champignons filamenteux (*Fusarium solani*, *Aspergillus fumigatus*, *Penicillium*, *Rhodotorula*), les levures (*Candida albicans*) et les champignons dimorphiques parmi lesquels on dénombre environ 70 espèces [25].

Dans les climats tempérés, ces kératites fongiques apparaissent sur des yeux pathologiques (corticoïdes locaux, kératoplastie, œil sec, ulcération, lentilles de contact) et ce sont en général des candidoses.

Les facteurs de risques sont multiples [26] :

- L'immunodépression car les levures et les candidas sont des champignons opportunistes
- Les corticoïdes et les immunosuppresseurs : ils facilitent le développement des champignons en inhibant la transcription des cytokines pro-inflammatoires et des chimiokines.
- Le port de lentilles de contact
- Les traumatismes
- Toutes pathologies cornéennes

II-2-4- La kératite amibienne

Cette kératite rare est due à une infestation par un protozoaire du genre *Acanthamoeba* avec plusieurs espèces : *A. polyphage*, *A. hatchetti*, *A. culbertsoni*, *A. rhysodes*, *A. lugdunensis*, *A. quina* et *A. griffini*. Ces différentes espèces sont présentes dans l'eau, l'eau de mer et l'eau des piscines, ainsi que dans l'air et le sol [27].

Elle survient principalement chez les personnes porteuses de lentilles et notamment en cas d'utilisation de l'eau du robinet pour nettoyer leurs lentilles. La contamination se fait de différentes façons [27] :

- Par une lentille directement contaminée
- Par un étui infecté qui va contaminer la lentille lors du trempage
- Par un contact entre la lentille et l'eau lors de douches, baignades ou nettoyage des lentilles avec de l'eau du robinet

Elle peut survenir aussi à la suite d'un traumatisme avec un végétal.

II-3- Clinique

Le premier symptôme est un œil rouge localisé autour de la cornée (appelé en cercle péri-kératique, c'est à dire non diffus), très douloureux, faiblement larmoyant avec une photophobie. On peut observer aussi un blépharospasme (contraction spasmodique des paupières) et une sensation de grain de sable [15].

L'examen à la lampe à fente permet de retrouver une ulcération, une infiltration, un œdème stromal et certaine fois une inflammation du segment antérieur. Si la vision se voit être diminuée, un examen ophtalmologique doit être réalisé en urgence car une absence de traitement peut entraîner une altération définitive de la vision [23].

On distingue trois formes cliniques [7] [15] :

- La kératite simple : observation d'un simple œdème de la cornée ou d'une kératite ponctuée simple
- L'ulcère de la cornée : observation d'une érosion de l'épithélium de la cornée après l'instillation de la fluorescéine
- L'abcès de la cornée : observation d'une infiltration blanche du stroma cornéen. Aussi appelé forme suppurative de la kératite.

II-3-1- La kératite bactérienne

Les risques de complications sont fonction de certains critères de gravité et de facteurs de risques [7] [23] :

- Un abcès de plus de 3 mm de diamètre et situé à moins de 3 mm de l'axe optique
- Une infiltration stromale
- Une réaction inflammatoire de la chambre antérieure de l'œil
- Un ulcère cornéen dans les 24 à 48 heures
- Une aggravation malgré un traitement antibiotique topique utilisé pendant 24 heures
- Age > 50 ans
- Le diabète
- Le port de lentilles de contact [21]

La complication redoutée immédiatement est la perforation du globe oculaire puis à long terme, la cécité.

II-3-2- La kératite virale

Certains symptômes sont en faveur d'une kératite herpétique comme une plus forte douleur, une diminution de la sensibilité de la cornée ainsi que l'absence de facteur traumatique déclenchant.

II-3-3- La kératite fongique

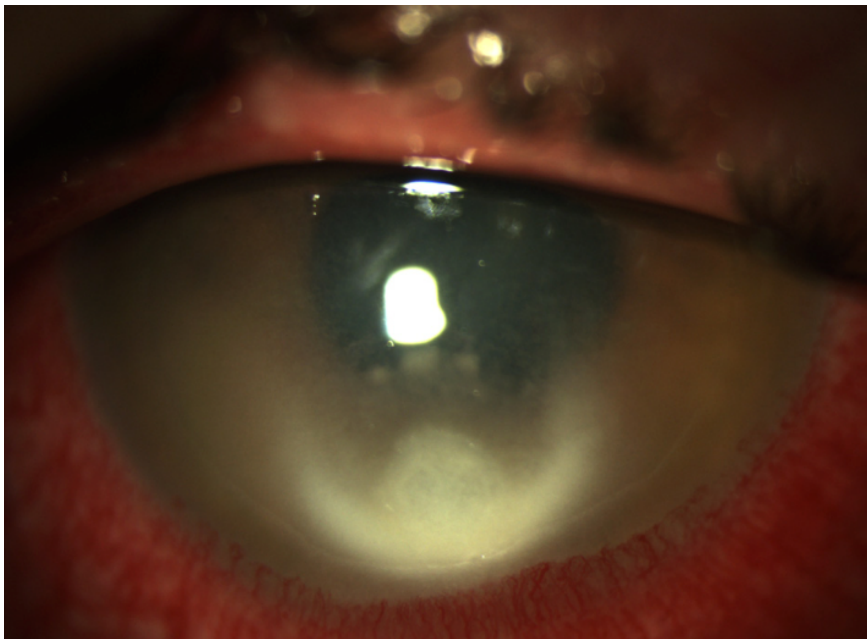


Figure 4 : La kératite fongique

Les symptômes apparaissent au bout de 24 à 36 heures après le traumatisme. La particularité est qu'on observe un infiltrat de la cornée qui évolue très lentement. De plus, la surface de l'épithélium cornéen est de couleur grise et d'aspect sale et rugueuse, cette observation est typique [25].

Les éléments de diagnostic positif [26] :

- Ulcère à bords surélevés avec une infiltration stromale
- Ramifications radiaires ou lésions satellites
- Hypopion avec un petit ulcère
- Fibrine sur la face postérieure de la cornée

II-3-4- La kératite amibienne

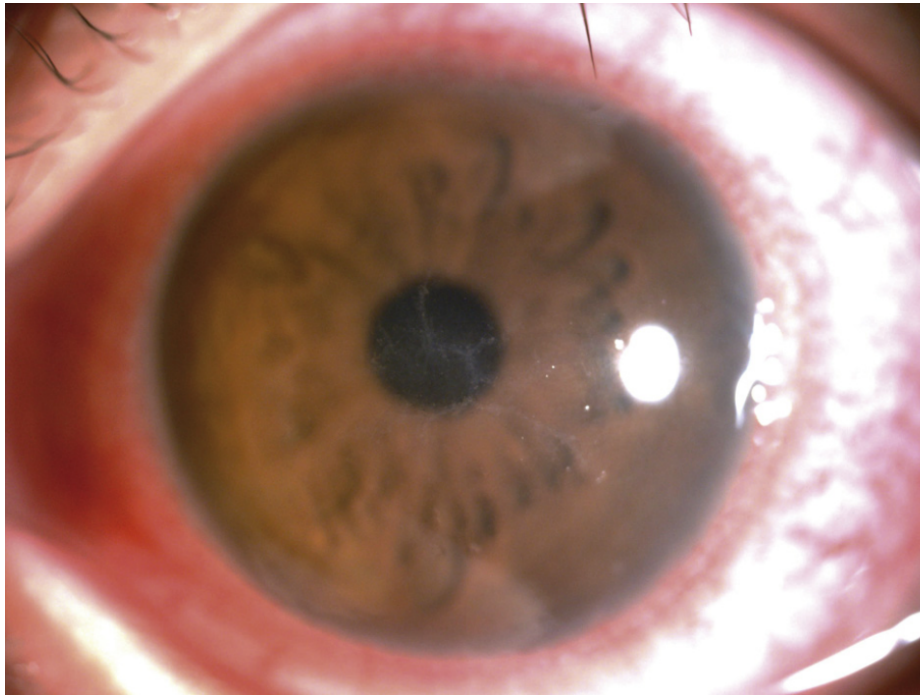


Figure 5 : La kératite amibienne

La clinique est souvent confondue avec la kératite herpétique, mais ici on observe une infiltration arrondie torpide de la cornée. Au vu des différentes confusions possibles, le diagnostic est donc tardif. De plus, la kératite amibienne évoluée est semblable à la kératite fongique.

On remarque une douleur plus marquée, une kératonévrite radiaire qui est liée au tropisme nerveux du parasite et un anneau œdémateux lié à la réaction immunitaire de la cornée [27].

II-4- Traitements

Comme pour toutes les infections oculaires, le port de lentilles de contact est contre-indiqué pendant toute la durée du traitement.

II-4-1- La kératite bactérienne

Toute kératite bactérienne doit rapidement bénéficier d'un traitement antibiotique adapté en raison du pronostic visuel engagé en cas d'abcès cornéen.

Dans l'hypothèse où la bactérie serait sensible à l'antibiotique utilisé, une amélioration doit survenir dans les 24 heures [23].

On distingue deux types de traitements :

- Les collyres antibiotiques disponibles en officine de ville
- Les collyres renforcés préparés par les pharmacies à usage intérieur et délivrés sur prescription d'un médecin hospitalier

En l'absence de facteur de risque ou de critères de gravité, la kératite peut être traitée en ambulatoire avec un traitement antibiotique en mono- ou bithérapie.

Le traitement des kératites simples repose sur un antibiotique de la famille des fluoroquinolones. En effet, en première intention la ciprofloxacine est efficace pour traiter la plupart des kératites, ulcères et abcès dus à des bacilles Gram négatif ou à des staphylocoques méti-S [23].

- Ciprofloxacine 0,3% collyre ou pommade (Ciloxan®)
 - Liste I, remboursé à 65%
- Norfloxacine 0,3% collyre (Chibroxine®)
 - Liste I, remboursé à 65%
- Ofloxacine collyre (Exocine® 0,3%, Monoox® 1,5mg/0,5ml)
 - Liste I, remboursé à 65%

Les collyres se conservent 15 jours après l'ouverture alors que la pommade se conserve 1 mois après l'ouverture.

Le schéma posologique est le suivant :

En cas de kératite simple :

Les deux premiers jours, instiller 1 ou 2 gouttes dans le cul-de-sac conjonctival de l'œil ou des yeux infecté(s) toutes les 2 heures pendant l'état de veille. Puis 1 ou 2 gouttes toutes les 4 heures jusqu'à disparition de l'infection bactérienne

En cas d'abcès ou ulcère cornéen :

Le premier jour, instiller 2 gouttes dans l'œil atteint toutes les 15 minutes pendant les six premières heures puis 2 gouttes toutes les 30 minutes pendant le reste de la journée (c'est la dose de charge).

Le second jour, instiller 2 gouttes dans l'œil atteint toutes les heures.

Du 3^e au 14^e jour, mettre 2 gouttes dans l'œil atteint toutes les 4 heures.

D'autres antibiotiques conviennent pour traiter les kératites simples et les ulcères. Ils sont efficaces sur les abcès dus à des bactéries sensibles [18] [23] :

- Aminocyclitolides : Tobramycine 0,3% collyre (Tobrex®, Tobrabact®) (cf conjonctivite bactérienne)
- Tétracyclines : Chlortétracycline 1% pommade ophtalmique (Auréomycine®)
- Rifamycine 1MUI/100ml collyre ou /100g pommade (cf conjonctivite bactérienne)
- Polypeptides :
 - o Polymyxine B + Néomycine collyre (Atébémixine®, Cébémixine®)
 - Collyre : instiller 1 goutte dans le cul-de-sac conjonctival inférieur, 3 à 8 fois par jour selon la gravité pendant 7 jours en moyenne.
 - Liste I, Atébémixine non remboursée, Cébémixine remboursée à 30%
- Acide fusidique 1% gel ophtalmique (Fucithalmic®) (cf conjonctivite bactérienne)

Une bithérapie est instaurée en présence de facteurs de gravité, comprenant une fluoroquinolone et un aminocyclitolide.

La progression de la kératite est normalement stoppée en 48 à 72h.

En l'absence de réponse au traitement ou d'aggravation, une hospitalisation ou une consultation en urgence par un ophtalmologiste selon la sévérité est nécessaire afin de revoir la prise en charge.

Il s'agit souvent d'un traitement intensif à des doses soutenues, qui associe deux ou trois molécules différentes, comprenant des collyres renforcés (ticarcilline / gentamicine / vancomycine) ou non (tobramycine et ciprofloxacine).

Les collyres renforcés sont rétrocédables. Ils sont préparés par une PUI (pharmacie à usage interne) à partir d'antibiotiques en solution ou poudre pour l'usage systémique afin d'obtenir des collyres dont les concentrations sont supérieures à celles des collyres antibiotiques commercialisés.

Les collyres renforcés sont composés des antibiotiques suivants [28] :

- Ticarcilline 6,6 mg/ml : actif sur les bacilles Gram négatifs
 - Préparé à partir du Ticarpen® 5g poudre pour solution injectable et du NaCl 0,9%
 - Ce collyre se conserve un mois à une température comprise entre 2 et 8°C

- Gentamicine 15 mg/ml :
 - Préparé à partir de la Gentamicine® solution injectable et du NaCl 0,9%
 - Ce collyre se conserve un mois à une température comprise entre 2 et 8°C

- Vancomycine à 1mg/ml : actif sur les cocci Gram positifs
 - Préparé à partir de la Vancocine® 500 mg, poudre pour solution pour perfusion et soit :
 - de l'eau pour préparation injectable. La conservation de ce collyre est de 30 jours à température ambiante (soit inférieur à 25°C)
 - du glucose 5%. Le collyre se conserve 3 mois à -20°C.
 - du BSS. Le collyre se conserve 1 mois entre 2 et 8°C.

- Ceftazidime à 2 mg/0,1 ml
 - Préparé à partir de Fortum® 250mg et 5 ml de NaCl 0,9% stérile

La posologie consiste en une dose de charge toutes les 30 minutes pendant une heure puis toutes les heures pendant 24 heures. Puis, le patient doit instiller 2 à 3 gouttes par jour pendant 5 jours.

En dépit de l'existence de collyres renforcés, il est possible que le traitement ne fonctionne pas. Il existe des causes pour expliquer l'absence d'amélioration malgré le traitement par un collyre renforcé.

Soit l'agent infectieux persiste, on instaure alors une fenêtre thérapeutique de 24 heures et de nouveaux prélèvements sont réalisés afin d'adapter le traitement aux germes isolés et à leur sensibilité aux antibiotiques.

Soit les collyres renforcés induisent une trop forte toxicité locale, ce qui entraîne un ralentissement de la cicatrisation de la cornée. Il est possible de diminuer la posologie ou bien d'utiliser des collyres moins concentrés disponibles en officines de ville.

Soit il existe une évolution progressive de l'inflammation. Des corticoïdes limitant la réponse inflammatoire de l'hôte sont donc initiés. Ils sont utilisés en seconde intention avec une surveillance stricte car ils peuvent induire la réactivation de l'infection.

Les antibiotiques sont à adapter en fonction de la bactérie identifiée (Tableau 1)

Tableau 1 : Les différentes bactéries suivant leur sensibilité aux collyres renforcés ou non [21].

Bactérie identifiée	Collyres disponibles en officines de ville	Collyres fabriqués par les pharmacies hospitalières
Staphylocoque	Exocine® (Ofloxacine) Rifamycine® Fucithalmic® (Acide fusidique)	Bacitracine Gentamycine Vancomycine
Streptocoque, Pneumocoque	Rifamycine®	Bacitracine, Ticarcilline Vancomycine
Enterocoques	Rifamycine®	Bacitracine, Vancomycine
<i>Neisseria</i>	Ciloxan® (Ciprofloxacine) Rifamycine®	Bacitracine
<i>Corynebacterium</i>	Rifamycine®	Ticarcilline,

		Vancomycine
<i>Propionibacterium</i>	Rifamycine®	Ticarcilline, Vancomycine
<i>Clostridium</i>	Exocine® (Ofloxacin) Rifamycine®	Ticarcilline
Mycobactéries	Exocine® (Ofloxacin) Rifamycine®	Amikacine, Azithromycine
<i>Nocardia</i>	Ciloxan® (Ciprofloxacine), Tobrex® (Tobramycine)	Amikacine
<i>Pseudomonas</i>	Ciloxan® (Ciprofloxacine), Tobrex® (Tobramycine)	Ticarcilline, Colymicine
Entérobactéries (<i>Klebsiella</i> , <i>Enterobacter</i> , <i>Serratia</i> , <i>Proteus</i>)	Ciloxan® (Ciprofloxacine), Tobrex® (Tobramycine)	Ticarcilline Amikacine
<i>Moraxella</i>	Tobrex® (Tobramycine) Exocine® (Ofloxacin)	Ticarcilline
<i>Haemophilus</i>	Ciloxan® (Ciprofloxacine), Rifamycine®	-

Il est possible de réaliser une injection sous conjonctivale d'antibiotique dans le cas d'infections évolutives.

Un traitement chirurgical en urgence, est possible en dernière intention lorsque l'intégrité est menacée, par une greffe de cornée « à chaud » associée à des antibiotiques par voie systémique. Cette greffe consiste à remplacer la cornée au cours d'une infection, d'une inflammation aigue, ou d'une perforation cornéenne avérée infectieuse ou non pour conserver l'intégrité du globe oculaire. Toutefois, ce geste est de pronostic défavorable, comme un risque plus élevé d'infection sur le greffon, un fort taux de rejets du greffon par le système immunitaire, donc à repousser le plus tard possible [29].

II-4-2- La kératite virale

La kératite herpétique est traitée par des collyres antiviraux [15] :

- Ganciclovir 1,5mg/g gel ophtalmique (Virgan®) (cf conjonctivite virale).
- Trifluridine 1%, Virophta®. Préparation pour collyre (lyophilisat et solvant) à reconstituer (cf conjonctivite virale).

La voie orale est utilisée lorsque les instillations sont trop fréquentes ou en cas de récurrences [30]

:

- Aciclovir 200mg en comprimés (Zovirax®)
 - Adultes et enfants de plus de 6 ans : 10 comprimés à 200 mg/jour répartis en 5 prises ou 2000 mg/jour de suspension buvable, soit 2 cuillères-mesure de 5 ml, 5 fois par jour. La durée du traitement va être fonction de l'évolution
 - Possible en prévention des récurrences : 4 comprimés à 200 mg/jour répartis en 2 prises ou 800 mg/jour de suspension buvable, soit 4 cuillères-mesure de 5 ml par jour, en 2 prises. Le traitement sera réévalué à des intervalles de temps de 6 à 12 mois, afin d'évaluer tout changement possible lié à l'évolution naturelle de la maladie.
 - Liste I, remboursé à 65%
- Ou valaciclovir 500mg en comprimés (Zelitrex®)
 - Adultes et enfants de plus de 12 ans : 1 comprimé à 500 mg 2 fois par jour pendant 7 à 14 jours. Cette posologie devra être diminuée en fonction de la clairance de la créatinine.
 - Possible en prévention des récurrences : 1 comprimé à 500mg une fois par jour. Le traitement doit faire l'objet d'une réévaluation 6 à 12 mois après son initiation.
 - Liste I, remboursé à 65%

II-4-3- La kératite fongique

Une hospitalisation est systématique. Il n'existe pas à ce jour de collyre antifongique commercialisé.

Un traitement adjuvant par un lavage au sérum physiologique pour éliminer les sécrétions et les médiateurs inflammatoires. Le débridement est aussi utilisé, consistant à éliminer les tissus nécrotiques et ainsi diminuer la charge virale [26].

Les collyres renforcés sont préparés par les pharmacies à usage intérieur.

Polyènes :

- Amphotéricine B à 5 µg/0,1ml
 - Préparé à partir du Fungizone® 50 mg poudre pour solution injectable avec du glucose 5%
 - Le collyre renforcé se conserve entre 15 jours et 1 mois.

- Natamycine 5% collyre (Natacyn® disponible en ATU nominative)
 - Instiller 1 goutte dans le sac conjonctival à des intervalles de 1 à 2 heures, réduction possible à 1 goutte 6 à 8 fois par jour après les 3 à 4 premiers jours pendant 14 à 21 jours jusqu'à résolution complète.
 - Disponible avec une ordonnance ATU à la pharmacie hospitalière

Azols :

- Imidazolés : Miconazole collyre 10mg/ml ou sous-conjonctivale 5 ou 10 mg/ml, Kétoconazole, Econazole, Clotrimazole

- Triazolés :
 - Fluconazole 2 mg/ml
 - Préparé à partir du Triflucan® 2 mg/ml, solution pour perfusion sans dilution
 - Le collyre se conserve 1 mois.

 - Voriconazole 10 mg/ml
 - Préparé à partir du voriconazole 200 mg, poudre pour solution injectable et :
 - Du NaCl 0,9%
 - Ou de l'eau pour préparation injectable

La péremption des collyres dépend du solvant utilisé. Lorsque le collyre est préparé avec du chlorure de sodium, il se conserve 15 jours, alors qu'avec de l'eau, le collyre se conserve 3 mois.

Pyrimidines :

- 5 fluorocytosine ou flucytosine 10 mg/ml
 - Préparé à partir de l'Ancotil®, solution pour perfusion sans dilution
 - Le collyre se conserve 3 jours

Echinocandines :

- Caspofungine 1 mg/ml
 - Préparé à partir du Cancidas®, poudre pour solution injectable
 - Le collyre se conserve 7 jours

- Micafungine, Anidulafungine
 - Préparés à partir du Mycamine® et Ecalta® respectivement, poudres pour solution injectable
 - Le collyre se conserve 7 jours

La posologie est d'une instillation toutes les 30 minutes pendant une heure puis toutes les heures pendant 24 heures. Ensuite, 2 à 3 gouttes par jour.

Les corticoïdes sont contre-indiqués en cas de kératite fongique.

Le traitement est administré toutes les heures pendant 24 à 48h puis le rythme d'administration est adapté selon l'évolution clinique. La durée du traitement par collyre est longue, environ 12 mois.

Il est possible d'ajouter un antifongique *per os* dans les formes les plus graves (Tableau 2) (kétoconazole, itraconazole) ou par voie intraveineuse (amphotéricine B).

Tableau 2 : Traitement des k ratites fongiques les plus graves en fonction des champignons identifi s [25].

K�ratomycose d�butante. Traitement local en collyre uniquement	- Levure identifi�e : Amphot�ricine B +/- Fluconazole - Filament identifi�e : Amphot�ricine B + Voriconazole
Atteinte profonde de la corn�e. Traitement g�n�ral en plus	- Levure identifi�e : fluconazole <i>per os</i> Sauf pour <i>Candida krusei</i> et <i>glabrata</i> : voriconazole - Filament identifi�e : voriconazole <i>per os</i>

Un traitement chirurgical peut  tre entrepris en urgence ou en derni re intention en r alisant une greffe de la corn e.

Le pronostic de la k ratomycose est souvent mauvais avec une perte du globe oculaire dans 10   25 % des cas et une gu rison gr ce aux traitements dans 50   70 % des cas.

II-4-4- La k ratite amibienne

Une hospitalisation est syst matiquement r alis e pour la prise en charge des k ratites amibiennes.

Le traitement est compos  au minimum de 2 mol cules en association afin d'avoir une action sur les kystes et les trophozo tes.

Trois familles de mol cules sont utilis es dans le traitement des k ratites amibiennes : les biguanides, les diamidines et les antibiotiques aux propri t s amoebicides [27].

Les antiseptiques oculaires :

Biguanides :

- Picloxydine 0,05% collyre flacon ou 0,173mg/0,4ml unidoses (Vitabact®)
 - o Instiller 1 goutte dans l' il malade, 2   6 fois par jour pendant quelques jours.
 - o Non list , flacon rembours    30 %

Diamidines aromatiques :

- Propamidine iséthionate 0,10% collyre (Brolène® en ATU nominative)
 - o 1 à 2 gouttes dans l'œil affecté 4 fois par jour pendant une semaine maximum
 - o Disponible avec une ordonnance ATU à la pharmacie hospitalière
- Hexamidine 0,1% collyre (Desomédine®)
 - o Instiller 2 gouttes 4 à 6 fois par jour pendant quelques jours.
 - o Non listé, non remboursé

Les antibiotiques amoebicides :

- Aminosides : Tobramycine 0,3% collyre (Tobrex®, Tobrabact®) (cf conjonctivite bactérienne)
- Néomycine + polymyxine B, collyre (Cébémixine®, Atébémixine®) (cf kératite bactérienne)
- Rifamycine 1MUI/100ml collyre ou /100g pommade (cf conjonctivite bactérienne)
- Fluoroquinolones
 - o Ciprofloxacine 0,3% (Ciloxan®). Collyre ou pommade
 - o Norfloxacine 0,3% (Chibroxine®). Collyre
 - o Ofloxacine (Exocine® 0,3%, Monoox® 1,5mg/0,5ml). Collyre (cf kératite bactérienne)

Dans les cas graves de kératites amibiennes, des collyres préparés par les pharmacies hospitalières peuvent être prescrits. Ils appartiennent à la famille des biguanides :

- Chlorhexidine (0,02%), se conserve 1 mois à température ambiante.
- PHMB (polyhexaméthylène biguanide) (0,02%), se conserve 1 mois à température ambiante.

Une bithérapie intensive est initiée d'emblée à des doses soutenues avec des collyres horaires pendant 2 jours puis décroissance progressive du rythme d'administration, sur plusieurs mois (6 à 12 mois). Pour exemple l'association du PHMB et du Brolène® :

- 1 goutte par heure pendant 2 jours (y compris pendant la nuit)
- Puis 1 goutte toutes les 2 heures de J4 à J8 (1 goutte toutes les 4 heures pendant la nuit)
- Puis 8 fois par jour de J8 à M3
- Puis 3 fois par jours de M3 à M6
- Enfin arrêt progressif entre M6 et M12.

Une kératoplastie peut être réalisée en cas de perforation ou de menace de perforation de la cornée pour éviter les rechutes.

En dernier lieu, des antalgiques oraux et des mydriatiques locaux sont associés systématiquement au traitement des kératites quelque soit leur étiologie [27].

III- L'uvéite

III-1- Définition

L'uvéite est une inflammation de la tunique uvéale ou uvée qui comprend l'iris, le corps ciliaire et la choroïde [4].

Il existe trois types d'uvéites [15] :

- L'uvéite antérieure : localisée au niveau de l'iris, le corps ciliaire et/ou l'endothélium cornéen
- L'uvéite intermédiaire : localisée au niveau du vitré et de la rétine périphérique
- L'uvéite postérieure : localisée au niveau de la choroïde, la rétine ou les deux et/ou de la pars plana et/ou de la papille
- L'uvéite totale ou panuvéite

III-2- Etiologies

L'inflammation peut survenir soit dans le cas d'une maladie générale infectieuse (dont les signes cliniques peuvent être symptomatiques seulement au niveau de l'œil), soit lors d'une affection oculaire isolée.

Parmi les uvéites associées à des manifestations extra-oculaires, on retrouve les maladies infectieuses et les maladies systémiques inflammatoires.

Concernant les uvéites isolées, on y retrouve les uvéites médicamenteuses, les uvéites isolées d'origine inflammatoires ou infectieuses.

Il existe aussi des pseudo-uvéites dues à des traumatismes.

- ❖ Les causes de l'uvéite antérieure [31] [32] :
 - Inflammatoires (spondylarthrose, crohn, rectocolite hémorragique, arthrite juvénile)
 - Infectieuses (virale (zona VZV ou herpès HSV), syphilis, bacille de Koch)
 - Idiopathique (50% des cas) ou post-chirurgie

- ❖ Les causes de l'uvéite intermédiaire :
 - Sclérose en plaques, sarcoïdose
 - Tuberculose, syphilis, maladie de Lyme

- ❖ Les causes de l'uvéite postérieure :
 - La première cause est la toxoplasmose
 - Virale : cytomégalovirus, HSV, VZV
 - Bactérienne et fongique (candidose, aspergillose)

- ❖ Les causes de panuvéite :
 - Idiopathique
 - Sarcoïdose

Les uvéites médicamenteuses peuvent être dues aux sulfamides, le palmidronate, la rifabutine ou le cidofovir.

III-3- Clinique

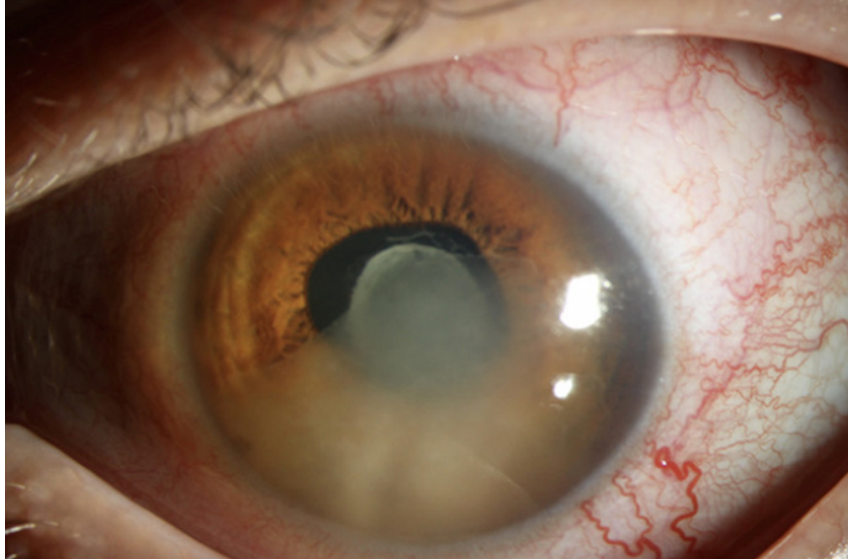


Figure 6 : L'uvéite avec bouchon de fibrine dans la chambre antérieure

Une rougeur inconstante de l'œil, une baisse de la vision, un simple flou visuel ou l'apparition de « corps flottants » ou « mouches volantes » (myodésopsies) ainsi qu'une photophobie. On ressent un gêne plutôt qu'une douleur.

L'uvéite peut atteindre un seul œil ou les deux yeux [15].

Un cercle périkeratique est visible et un hypopion dans les cas les plus sévères.

Un cercle périkeratique est une rougeur autour du limbe scléro cornéen, c'est à dire qu'il y a formation d'une vasodilatation concentrique des vaisseaux conjonctivaux limbiques, pericorneens, sur 360°.

Un hypopion est une formation de pus dans la chambre antérieure de l'œil (partie avant du globe oculaire).

Aucune douleur n'est ressentie en cas d'uvéite postérieure tandis qu'une douleur sourde de tout l'œil est présente pour une uvéite antérieure

Les uvéites peuvent être associées à des maladies infectieuses comme la toxoplasmose, la toxocarose, l'histoplasmosse, la tuberculose, l'herpès ou le zona.

De nombreuses complications sont possibles en cas d'uvéite non traitée comme la perte de la vision irréversible, la cataracte, un glaucome ou un décollement de rétine.

III-4- Traitements

Le traitement va dépendre de l'étiologie mais il comprend en général des corticostéroïdes topiques, péri-oculaires ou systémiques associés à des collyres cycloplégiques/mydriatiques.

On distingue des traitements différents selon les types d'uvéites [33] :

- ❖ L'uvéite antérieure : la prise en charge se réalise en milieu hospitalier [34]
 - Collyres à base de cortisone.
 - En cas d'uvéite virale :
 - A HSV : Valaciclovir 3 g/j puis décroissance progressive pour traitement d'entretien.
 - A CMV : Valganciclovir 900 mg 2 fois par jour pendant 21 jours puis 900 mg 1 fois par jour en traitement d'entretien.

- ❖ L'uvéite postérieure [35] :
 - Azathioprine
 - Cyclophosphamide
 - Méthotrexate
 - Azithromycine lorsque la cause est bactérienne
 - Cortisone per os ou IV lorsque le pronostic visuel est engagé (dose : 0,5 à 1 mg/kg/jour)

Il existe un traitement particulier pour l'uvéïte tuberculeuse [33] :

- Quadrithérapie pendant 2 mois
 - o Rimifon® : Isoniazide 5 mg/kg (max 300 mg par jour) + Vitamine B6 250 mg par semaine
 - o Rifadine® : Rifampicine 10 mg/kg (max 600 mg par jour)
 - o Pirilène® : Pyrazinamide 20 à 35 mg/kg (max 2 g par jour)
 - o Dexambutol® : Éthambutol, en cas de résistance, 15 à 20 mg/kg (max 1 600 mg par jour)

- Suivie par bithérapie pendant 7 à 10 mois
 - o Rimifon® : Isoniazide 5 mg/kg (max 300 mg par jour) + Vitamine B6 250 mg par semaine
 - o Rifadine® : Rifampicine 10 mg/kg (max 600 mg par jour)

- Corticothérapie à dose dégressive à adapter selon la réponse du patient.

IV- La blépharite

IV-1- Définition

La blépharite est une inflammation squameuse du bord libre de la paupière, elle atteint le plus souvent les deux yeux [2] [15].

On distingue trois types de blépharites [7] :

- La blépharite antérieure se trouvant en avant de la ligne grise en atteignant les cils et la peau.
- La blépharite postérieure atteint les glandes de Meibomius et le bord libre de la conjonctive.
- La blépharite mixte avec une atteinte des deux parties de la paupière.

IV-2- Etiologies

Tout d'abord, la blépharite se développe le plus souvent sur une peau hyperséborrhéique. L'étiologie est bactérienne ou parasitaire, ou la blépharite postérieure est due à un dysfonctionnement du meibum (= corps gras produit par les glandes de Meibomius).

Les blépharites infectieuses correspondent aux blépharites antérieures, avec la prédominance des bactéries suivantes :

- Staphylocoque (*aureus et epidermidis*) ou du Demodex.
- *Propionibacterium acnes*

Elles peuvent aussi être dues à un parasite saprophyte, le *Demodex follicularum*. De plus, il est fréquemment retrouvé en cas de rosacée oculaire (la blépharite étant un des symptômes de cette atteinte oculaire).

La blépharite est aggravée par l'air conditionné, les poussières ou encore la fumée [36].

IV-3- Clinique

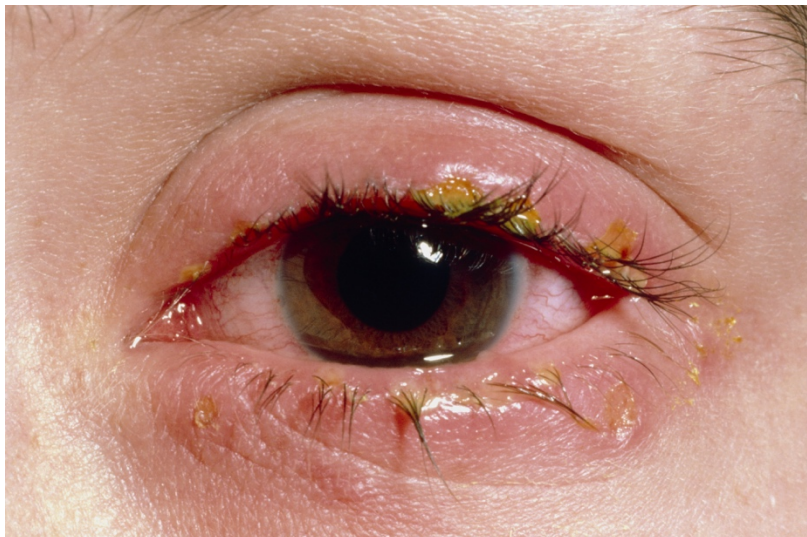

Figure 7 : La blépharite

Premièrement, une sensation de sécheresse oculaire est ressentie, avec des larmoiements et une vision floue.

Puis, un érythème (c'est à dire une rougeur), un épaissement des paupières avec des œdèmes et une sensation de lourdeur peuvent apparaître.

Ensuite, des dépôts de squames sont visibles, ainsi qu'une hypersécrétion des glandes palpébrales qui entraîne une adhérence des cils entre eux.

Enfin, nous pouvons constater des démangeaisons plus ou moins intenses, des brûlures ou encore des irritations [2].

Parfois, il est possible de retrouver des télangiectasies au niveau du bord libre des paupières [15].

IV-4- Traitements

En premier lieu, un lavage des paupières est recommandé [36] :

- Réchauffement des paupières à l'aide de gants de toilettes, compresses, masques ou lunettes chauffantes pendant 5 à 10 minutes.
- Puis un massage des paupières.
- Ensuite, utilisation d'un gel émoullient pour éliminer les croûtes.
 - o Bléphagel facilite l'élimination des squames (cf Conjonctivite bactérienne).

Ensuite, un collyre antiseptique (Hexamidine) est utilisé, à l'aide d'une compresse, 3 à 4 fois par jour pendant 10 à 15 jours.

En cas d'infection à staphylocoque, on utilise une pommade antibiotique qui est appliquée sur le bord libre de la paupière :

- Acide fusidique 1% gel ophtalmique (Fucithalmic®) (cf Conjonctivite)

- Chlortétracycline 1% pommade ophtalmique (Auréomycine®) (cf Conjonctivite)
- Tobramycine 0,3% pommade ophtalmique (Tobrex®)
- Rifamycine 1MUI/100ml collyre ou /100g pommade (cf Conjonctivite)

Cependant cette molécule est à éviter au long cours car il existe des risques de phénomène de résistance.

En cas d'infections bactériennes persistantes aux soins locaux, il est possible d'utiliser des antibiotiques oraux [18][36] :

- Les cyclines :
 - Doxycycline 100mg, comprimés :
 - Chez les patients ayant un poids > 60 kg : 200 mg par jour en une prise,
 - Chez les patients ayant un poids < 60 kg : 200 mg le premier jour puis 100 mg les jours suivants en une prise
 - Chez les enfants de plus de 8 ans : 4 mg/kg/jour en 2 prises matin et soir
 - A prendre au cours du repas, au moins une heure avant le coucher
 - Lymécycline 150 ou 300 mg, comprimés (Tétralysal®) :
 - 600 mg par jour, soit 2 ou 4 gélules en 2 prises par jour

En cas de contre-indication aux cyclines, il est possible d'employer d'autres antibiotiques :

- Les macrolides :
 - Erythromycine 500 mg, comprimés (Ery®) :
 - Adulte : 2 à 3 g par jour, soit 2 comprimés 2 à 3 fois par jour.
 - Enfant : 30 à 50 mg/kg par jour.

- Entre 25 et 35 kg (soit environ entre 8 à 12 ans) : 1 comprimé deux fois par jour.
- Entre 35 et 50 kg (soit environ entre 12 à 15 ans) : 1 comprimé trois fois par jour.

A prendre avant le repas pour une meilleure absorption.

- Azithromycine 250 mg, comprimés (Zithromax®) :
 - 500 mg (soit 2 comprimés) par jour pendant 3 jours.
- Spiramycine 1,5 M.U.I./metronidazole 250mg, comprimés (Birodogyl®)
 - Enfant de plus de 15 ans et adulte : 2 à 3 comprimés par jour en 2 ou 3 prises, au cours des repas.

En cas d'infection par le parasite *Demodex*, on utilise l'huile d'arbre à thé. De plus, l'ivermectine orale en traitement minute est fortement conseillé (2 à 4 cp en 1 prise).

- Ivermectine 3 mg, comprimés (Stromectol®) :
 - Enfant de plus de 15 kg et adulte : 200 µg d'ivermectine par kg de poids corporel en prise unique par voie orale, à jeun.

Enfin, les corticoïdes locaux sont indiqués sur une courte durée en cas de complications inflammatoires immunologiques. Cependant, en cas de corticodépendance, l'usage de la ciclosporine collyre a été démontrée [36].

V- L'orgelet

V-1- Définition

Cette pathologie bénigne est une infection bactérienne aigüe du follicule pilo-sébacé des cils. Une inflammation est observée à la base d'un ou des follicules pilo-sébacé [2].

V-2- Etiologies

Le plus souvent, cette infection est due aux bactéries du genre *Staphylococcus aureus* [2].

V-3- Clinique

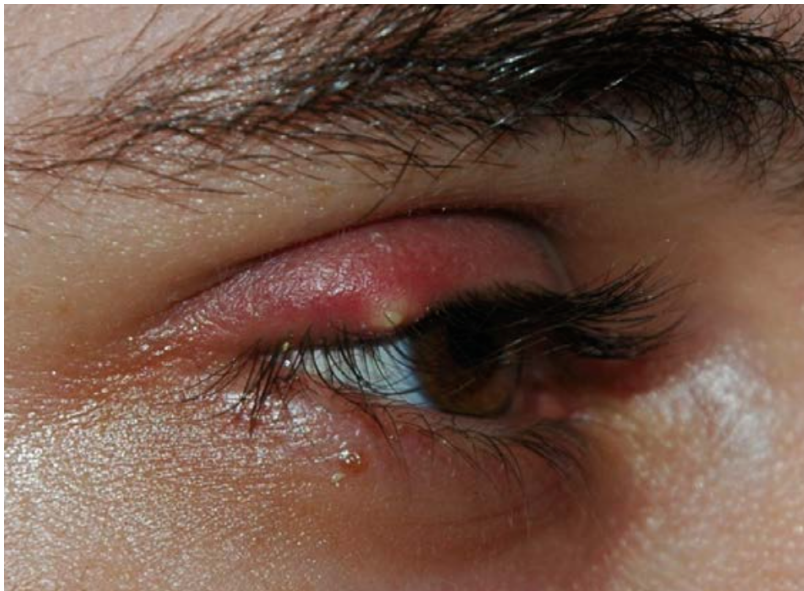

Figure 8 : L'orgelet

Tout d'abord, une douleur est ressentie avec une rougeur surmontée d'un point blanc de pus et un œdème de la paupière.

Un petit furoncle se constitue à partir de la glande pilo-sébacée d'un cil.

Les rares complications peuvent cependant s'avérer très graves avec un risque de nécrose infectieuse [2].

V-4- Traitements

Lorsqu'il est pris en charge rapidement, l'orgelet est d'évolution favorable. Pour cela, il est nécessaire de réaliser des lavages réguliers au sérum physiologique (ou solutions de lavages oculaires). Il est aussi possible en complément d'utiliser des compresses tièdes pendant dix minutes plusieurs fois par jour afin d'évacuer le pus [2].

Le traitement repose sur l'utilisation de collyre antiseptique [7] :

- Hexamidine 0,1%, collyre (Désomédine®) : Appliquer le collyre sur une compresse, à renouveler 4 à 6 fois par jour pendant 7 jours.
 - o Non listé et non remboursé
 - o Conservation 30 jours après l'ouverture

Les traitements disponibles sur ordonnance sont : acide fusidique 1% gel ophtalmique (Fucithalmic®), chlortétracycline 1% pommade ophtalmique (Auréomycine®), rifamycine 1MUI/100g pommade ophtalmique (Rifamycine chibret®), tobramycine 0,3% pommade ophtalmique (Tobrex®) [15].

Ces traitements sont prescrits pour une durée de 8 jours. L'évolution est le plus souvent favorable.

VI- Le chalazion

VI-1- Définition

C'est une pathologie inflammatoire bénigne et non infectieuse à la différence de l'orgelet. Il s'agit d'une induration localisée des paupières produite par l'accumulation de sécrétions qui viennent obstruer les glandes de Meibomius. Ces sécrétions sont composées de corps gras eux mêmes constitués de triglycérides en grande partie [15].

VI-2- Clinique

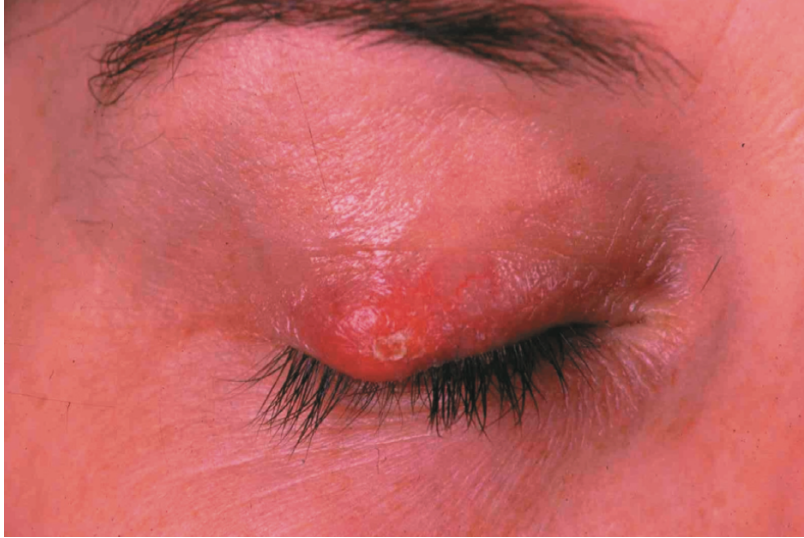

Figure 9 : Le chalazion

On observe un nodule assez ferme, rouge et non douloureux à la palpation. En cas de surinfection, le nodule devient douloureux et la paupière enflée.

Il est possible de retrouver plusieurs chalazions sur une même paupière

Le chalazion évolue lentement, de quelques semaines à quelques mois, vers la régression ou vers l'enkystement [15].

VI-3- Traitement

Du fait d'une grande récurrence, le traitement est difficile. La prise en charge est la même que pour l'orgelet concernant le conseil en officine.

En premier lieu, le nettoyage de la paupière au sérum physiologique (ou solutions de lavages oculaires) est indispensable. Ainsi qu'un massage de la paupière avec des compresses chaudes pour permettre d'évacuer le contenu des glandes de Meibomius [2].

Il est déconseillé de percer le nodule.

Secondairement, un collyre antiseptique :

- Hexamidine 0,1% (Désomédine®) : Appliquer le collyre sur une compresse, à renouveler 4 à 6 fois par jour pendant 7 jours.
 - Non listé et non remboursé
 - Conservation 30 jours après l'ouverture

Tout ceci dans l'attente d'une consultation médicale où un traitement à base d'antibiotiques et de corticoïdes associés peut être prescrit [22] :

- Dexaméthasone + framycétine (Frakidex pommade®)
 - L'équivalent d'un grain de blé, 1 à 3 fois/jour pendant 7 jours
 - Liste I, remboursé à 30%
 - Conservation 15 jours après ouverture à température ambiante
- Dexaméthasone + neomycine (Chibro-Cadron collyre®)
 - 1 goutte dans le cul-de-sac conjonctival inférieur toutes les heures en début de traitement dans les affections aiguës sévères, 3 à 6 fois par jour dans les autres cas, pendant 7 jours en moyenne
 - Liste I, remboursé à 30%
 - Conservation 15 jours après ouverture à température ambiante
- Dexaméthasone + neomycine + polymyxine b (Maxidrol pommade®)
 - L'équivalent d'un grain de blé, 1 à 2 fois/jour pendant 7 jours
 - Liste I, remboursé à 30%
 - Conservation 15 jours après ouverture à température ambiante
- Dexaméthasone + oxytétracycline (Sterdex pommade®)
 - Le contenu de l'unidose par application, 1 à 3 applications/jour pendant 7 jours
 - Liste I, remboursé à 30%
 - Après usage, la capsule molle doit être jetée

- Dexaméthasone + tobramycine (Tobradex collyre®)
 - Instiller une goutte dans le cul-de-sac conjonctival toutes les 4 à 6 heures, puis à adapter selon les symptômes pendant 7 jours
 - Liste I, remboursé à 30%
 - Conservation 4 semaines après ouverture à température ambiante

En cas de récurrence, il est important de rechercher une cause comme par exemple le diabète ou de réaliser une exérèse pour la recherche d'un adénocarcinome ou épithéliome baso ou spino cellulaire.

VII- L'endophtalmie

VII-1- Définition

C'est une réponse inflammatoire à la suite d'une invasion virale, bactérienne ou fongique. Cette atteinte oculaire est rare mais aussi très grave à cause d'une prise en charge retardée. On parle de panuvéite, lorsque cette inflammation touche toutes les structures oculaires [37].

On distingue deux types d'endophtalmies :

- Les endophtalmies endogènes ou métastatiques (plus rares) transmises par voie hématogène, surviennent à la suite d'une septicémie (endocardite, affection digestive, rénale, osseuse et méningite) ou lors d'une bactériémie. Parmi celles-ci, on distingue 3 types : les endophtalmies endogènes antérieures, postérieures et panophtalmies.
- Les endophtalmies exogènes sont dues à un traumatisme ou suite à une intervention de chirurgie de la cataracte

VII-2- Etiologies

Plusieurs causes sont retrouvées lors d'une endophtalmie suite à une chirurgie de la cataracte. C'est principalement par voie aérienne que la contamination est faite via plusieurs vecteurs : les médicaments, les instruments ou la peau des patients ou des soignants [37].

Les endophthalmies endogènes ont deux étiologies infectieuses, l'étiologie bactérienne est la plus fréquente [38] :

- Les bactéries les plus fréquentes sont les bactéries gram positifs :
 - Les cocci gram positifs : *Staphylococcus epidermidis*,
 - Les bacilles gram positifs : *Staphylococcus aureus*, *Streptococcus pneumoniae* et *viridans*, *Listeria monocytogenes*, *Bacillus cereus*
 - Les cocci gram négatifs : *Neisseria meningitidis*, *Haemophilus*
 - Les bacilles gram négatifs : *Klebsiella pneumoniae*, *Escherichia coli*, *Proteus mirabilis*, *Pseudomonas aeruginosa*, *Serratia marcescens*

- Les champignons :
 - Les plus fréquents sont : *Candida albicans* et *Aspergillus fumigatus*,
 - *Cryptococcus neoformans*, *Histoplasma capsulatum*, *Pseudallescheria boydii*, *Sporothrix schenckii*, *Blastomyces dermatitidis*, *Coccidioides immitis*

VII-3- Clinique

Premièrement, une douleur oculaire est souvent accompagnée de **céphalées**, puis apparaît une baisse de l'acuité visuelle commençant par une **myodésopsie** (perception de filaments dans l'air dus à des éléments contenus dans le corps vitré, également nommé "syndrome des mouches volantes"), cela indique une atteinte postérieure. On peut aussi observer une rougeur de l'œil atteint et un œdème des paupières [38].

Les signes observés peuvent être des précipités blancs à la face postérieure de la cornée et au niveau de la capsule postérieure du cristallin.

De plus, un hypopion et une hémorragie de la rétine sont fréquemment retrouvés [37].

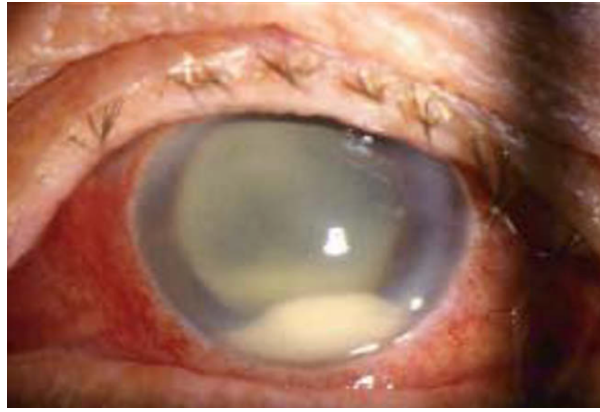

Figure 10 : Un hypopyon

D'autre part, les signes cliniques sont plus intenses pour les endophtalmies bactériennes que pour les endophtalmies fongiques.

Plus particulièrement, les endophtalmies endogènes atteignent l'œil droit deux fois plus fréquemment que l'œil gauche. Cependant elles peuvent aussi atteindre les deux yeux.

Il est important de noter qu'une endophtalmie endogène peut évoluer pendant longtemps sans pour autant présenter des douleurs.

Des signes généraux sont possibles : un malaise général, de la fièvre et des frissons, une perte d'appétit, des nausées et des douleurs abdominales [38].

Les facteurs de risques d'endophtalmies endogènes sont : la prématurité, la toxicomanie par voie intraveineuse, le diabète, l'alcoolisme chronique, l'abcès hépatique, l'infection gastro-intestinales, l'endocardite, les cancers solides ainsi que l'immunodépression. Chez les toxicomanes, l'injection non stérile de produit illicite favorise le risque de survenue d'une infection bactérienne [37].

Les complications retrouvées sont majeures comme un syndrome de l'apex orbitaire, une thrombophlébite cérébrale ainsi qu'une atteinte du chiasma optique avec une cécité des deux yeux [38].

VII-4- Traitements

Les prélèvements (ponction de la chambre antérieure, du vitré) sont réalisés avant la mise en place du traitement mais ne doivent pas interférer son commencement.

La prévention des endophtalmies exogènes après une chirurgie de la cataracte nécessite une antibioprofylaxie, ainsi qu'une grande asepsie lors de l'intervention.

L'antibioprofylaxie est réalisée avec une injection intracamerulaire de Céfuroxime 1mg à la fin de l'opération. Une antiseptie préopératoire est obligatoire. Ces mesures permettent de diminuer significativement les endophtalmies post-opératoires [39].

Les endophtalmies post-opératoires aiguës engagent le pronostic visuel, une prise en charge rapide est donc primordiale.

Leur prise en charge en urgence repose sur :

- Des injections intra vitréennes
- Une antibiothérapie systémique
- Des antibiotiques locaux

1- Les injections intra vitréennes à base d'antibiotiques [39] :

- 1^{ier} choix : vancomycine 1 mg + ceftazidime 2mg
- 2nd choix : vancomycine 1mg + amikacine 0,4mg

D'autres antibiotiques sont utilisables par voie intra vitréennes [40] :

Antibiotique	Dose intravitréenne (µg)	Durée (heures)	Demi-vie vitréenne (heures)
Amikacine	400	24-48	24
Ampicilline	2000 (= 2mg)	24	6
Amphotéricine	5 ou 10	24-48	6,9-15,1
Céfazoline	2000	16	7
Ceftazidime	2000	16-24	16
Céfuroxime	2000	16-24	
Clindamycine	1000	16-24	

Erythromycine	500	24	
Gentamicine	200	48	12-35
Methicilline	2000	16-24	3-5
Miconazole	5 ou 10	24-48	2
Moxifloxacine	50-160		1,72
Oxacilline	500	24	
Vancomycine	1000	48-72	30
Voriconazole	100		2,5

Ces injections permettent une concentration maximale de l'antibiotique au niveau de la zone cible, cependant ces concentrations sont limitées dans le temps, diminuant ainsi le risque d'effets indésirables. Le temps de contact entre la zone cible et l'antibiotique est limité par la faible demi-vie du médicament [40] [41].

2- L'antibiothérapie systémique :

En cas d'endophtalmie purulente aigue grave, il convient donc d'ajouter une dose d'antibiotique par voie systémique pour permettre une concentration en antibiotique prolongée dans le temps. Les molécules sont identiques à celles utilisées pour l'injection intra-vitréenne.

L'antibiothérapie est prévue pour une durée de 2 à 4 semaines.

3- L'antibiothérapie locale

Par voie locale, il est fortement conseiller d'utiliser des collyres antibiotiques fortifiés (préparations hospitalières) :

- Vancomycine 50 mg/ml
- Cefazoline 33 mg/ml
- Ceftazidime 20 mg/ml
- Gentamicine 14 mg/ml
- Tobramycine 9 mg/ml
- Ticarcilline 6,25 mg/ml

La prescription d'antibiotiques fortifiés nécessite au préalable un prélèvement cornéen. Ensuite, le choix de l'antibiotique est effectué en fonction des résultats de ce prélèvement. Il est possible d'associer deux ou trois antibiotiques pour avoir une synergie d'action et un spectre bactérien plus large.

La posologie consiste à instiller une dose de charge toutes les 30 minutes les premières heures, puis toutes les heures pendant les premières 24 heures. Tout cela en respectant un intervalle d'environ 5 minutes entre chaque instillation [42].

La durée et les conditions de conservations de ces collyres fortifiés sont différentes d'un antibiotique à l'autre, variant de quelques jours à 2 mois à une température comprise entre 2 et 8°C ou 25°C [1].

Cependant ces collyres présentent un risque d'ulcère de la cornée, notamment les aminosides. Pour ainsi atténuer ce risque, il est possible d'utiliser des larmes artificielles en association avec ces collyres fortifiés.

Puis, les antibiotiques locaux disponibles sans préparations [18] :

- Dexaméthasone + tobramycine (Tobradex collyre®)
 - Instiller une goutte dans le cul-de-sac conjonctival toutes les 4 à 6 heures, puis à adapter selon les symptômes
 - Liste I, remboursé à 30%
 - Conservation 4 semaines après ouverture à température ambiante

- Dexaméthasone + neomycine + polymyxine (Maxidrol® pommade ou collyre)
 - L'équivalent d'un grain de blé, 1 à 2 fois/jour ou 1 goutte 3 à 6 fois/jour pendant 7 jours
 - Liste I, remboursé à 30%
 - Conservation 15 jours après ouverture à température ambiante

- Atropine 1% collyre
 - 1 à 2 gouttes, 2 à 4 fois/jour pendant 7 jours
 - Liste I, remboursé à 65%
 - Conservation 15 jours après ouverture à température ambiante

- Dexaméthasone + neomycine (Chibro-Cadron® collyre)
 - 1 goutte dans le cul-de-sac conjonctival inférieur toutes les heures en début de traitement dans les affections aiguës sévères, 3 à 6 fois par jour dans les autres cas, pendant 7 jours en moyenne
 - Liste I, remboursé à 30%
 - Conservation 15 jours après ouverture à température ambiante

- Dexaméthasone + oxytétracycline (Sterdex® pommade)
 - Le contenu de l'unidose par application, 1 à 3 applications/jour pendant 7 jours
 - Liste I, remboursé à 30%
 - Après usage, la capsule molle doit être jetée

En cas d'infection fongique, un traitement antifongique par voie systémique et/ou intravitréen est utilisé [43] :

- Fluconazole *per os* ou *intraveineux*

- Amphotéricine B en *intra vitrée*n (la voie veineuse est limitée du fait de sa toxicité systémique) administré à une dose de 5 à 10 µg

- Flucytosine *per os*

- Voriconazole en *intra vitrée*n administré à une dose de 25 µg

- Caspofungine (dérivé sémi-synthétique de l'échinocandine)

Certaines endophtalmies endogènes d'origine fongique peuvent être aggravées par les corticoïdes.

En dernière ligne, il est possible d'avoir recours à une vitrectomie mais ce traitement est controversé.

La vitrectomie consiste à retirer le vitré (c'est le gel transparent qui remplit la cavité oculaire située derrière le cristallin) [43].

Partie 3 : Les conseils ophtalmologiques à l'officine

I- Le bon usage des collyres et pommades ophtalmiques

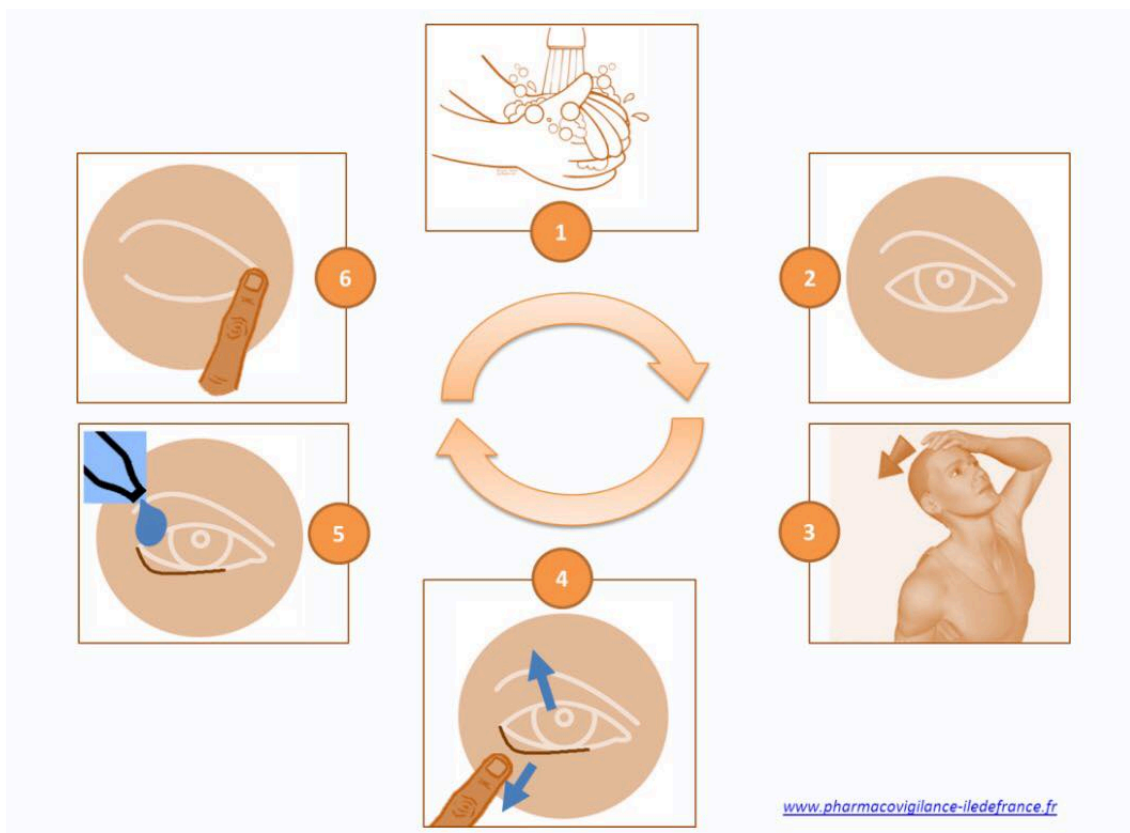


Figure 11 : Méthode d'utilisation d'un collyre

Tout d'abord, en cas de port de lentilles de contact, s'assurer de la compatibilité avec le collyre. Retirer les lentilles de contact avant l'instillation du collyre. Certains conservateurs peuvent colorer les lentilles comme par exemple le chlorure de benzalkonium.

Le bon usage pour l'instillation d'un collyre est présenté par la figure 11 :

- Se laver soigneusement les mains à l'eau et au savon. Retirer les lentilles de contact. Laver les yeux avec une solution de nettoyage oculaire à l'aide d'une compresse. Attendre 5 à 10 minutes avant d'instiller le collyre
- Pour instiller le collyre, incliner légèrement la tête en arrière et tirer doucement la paupière inférieure vers le bas
- Ensuite, regarder vers le haut et instiller une seule goutte à la fois en évitant que l'embout du flacon ne touche l'œil, les cils ou les paupières. Attendre une minute entre chaque instillation de goutte.

- Puis, fermer les yeux quelques minutes et ne pas attendre avant d'appuyer sur le coin interne de l'œil quelques secondes pour éviter le passage systémique du collyre et assurer une distribution uniforme et augmenter le temps de contact du collyre avec l'œil.

Ne pas oublier qu'il faut un intervalle de 15 minutes entre l'instillation de deux collyres. L'ordre d'administration dépend de certains éléments : on conseille de terminer par le collyre le plus visqueux ou le plus vasoconstricteur.

Prudence concernant la conservation du collyre, il est important de noter la date d'ouverture sur l'emballage du flacon ou le flacon directement

Certains collyres se conservent au réfrigérateur avant leur ouverture.

Un collyre est une préparation liquide stérile. La durée de conservation après ouverture varie de 2 à 4 semaines selon les collyres.

Les collyres unidoses doivent être jetés immédiatement après leur utilisation même si la dosette n'est pas vide.

Le bon usage d'une pommade ou d'un gel ophtalmique :

- Se laver soigneusement les mains à l'eau et au savon. Retirer les lentilles de contact. Laver les yeux avec une solution de nettoyage oculaire à l'aide d'une compresse. Attendre 5 à 10 minutes avant d'instiller le collyre
- Tirer la paupière inférieure vers le bas tout en regardant vers le haut. Déposer un ruban de 1,25 cm de pommade dans le cul-de-sac conjonctival (entre la paupière et le globe oculaire).
- Ensuite, masser doucement la paupière inférieure.

En cas d'administration d'un collyre et d'une pommade ou d'un gel, instiller d'abord le collyre puis terminer par la pommade ou le gel. Il faut également respecter un délai de 5 à 15 minutes entre chaque collyre, pommade ou gel.

II- Les principes d'hygiène en pratique ophtalmologique

Les conseils hygiéniques pour éviter au maximum les récurrences et la contagion

- Eviter de frotter l'œil atteint
 - Eviter l'utilisation de coton pour le nettoyage des yeux
 - Retirer les lentilles de contact jusqu'à la guérison complète, avoir un bon entretien des lentilles
 - Eviter les œillères qui favorisent les infections
 - Lavage fréquent et soigneux des mains avant et après l'instillation des collyres
 - Ne pas partager les mouchoirs ni le linge de toilette personnel
 - Porter des lunettes de protection ou lunettes de soleil en cas de gêne
 - Attention au maquillage qui est souvent la cause d'une réinfection s'il est contaminé
- ⇒ Ne jamais réutiliser un collyre ou une pommade ophtalmique sans avis médical ou pharmaceutique

Chez les patients porteurs de lentilles, certaines précautions sont à prendre en compte pour éviter les infections oculaires :

- Eviter le contact des lentilles avec l'eau courante, y compris lors des bains (mer, piscines...) ou lors d'une douche
- Respecter rigoureusement les temps de portage et les délais de renouvellement des lentilles de contact
- Ne pas prêter ses lentilles à une tierce personne
- Ne pas porter les lentilles lors d'une infection oculaire, attendre la guérison complète avant de les réutiliser
- Prévenir les patients porteurs de lentilles qu'en cas de douleur, et/ou rougeur, et/ou baisse de la vision, il faut retirer rapidement ses lentilles et consulter un ophtalmologiste en y apportant les lentilles et leurs étuis

III- Les urgences ophtalmiques

III-1- Quand faut-il consulter un médecin ?

Il est indispensable pour le pharmacien de savoir reconnaître les signes de gravités d'une infection oculaire en posant les bonnes questions afin d'orienter si besoin vers une consultation ophtalmologique.

Les questions à poser au patient qui se présente au comptoir de l'officine sont :

- Depuis quand et comment les symptômes sont-ils apparus ? Avez-vous déjà eu des antécédents ?
- Ressentez-vous des douleurs ?
- Avez-vous une baisse de l'acuité visuelle ?
- Avez-vous subi un traumatisme ?
- Quel est le contexte d'apparition ?
- Ressentez-vous ces symptômes suivants : picotements, démangeaisons, sensations de grain de sable, yeux collés le matin, larmoiement, œdèmes ?
- Avez-vous des allergies ?
- Avez-vous modifier vos produits de beauté récemment ?
- Quels médicaments prenez-vous en ce moment ?
- Avez-vous déjà pris des collyres ?
- Portez-vous des lentilles de contact ?

Des signes cliniques observables permettent également de renforcer notre conseil :

- Une rougeur diffuse ou localisée
- Des sécrétions sortant de l'œil
- L'atteinte unilatéral ou bilatéral de l'infection

Les différents symptômes et les réponses obtenues aux questions précédentes permettent d'identifier des situations nécessitant une prise en charge en urgence :

- Œil douloureux et dur comme une bille
- Baisse brutale de la vision ou vision déformée
- Rougeur localisée autour du limbe
- Photophobie

- Vision d'éclairs lumineux, voile noir ou de mouches volantes (détachement de la rétine)
- Corps étrangers, traumatismes ou brûlures physiques ou chimiques
- Vision double (atteinte neurologique)
- Saignement au niveau des yeux

Certaines situations ne nécessitent seulement une prise en charge en consultation médicale, comme par exemple :

- Œil rouge et douloureux
- Absence d'amélioration au bout de 48h de traitement
- Si opération récente des yeux, diabète ou traitement à base de cortisone
- Si récurrence fréquente de ces symptômes
- Si maladie chronique ou aiguë (ex : herpès labial, maladies inflammatoires rhumatismales, sclérose en plaques, diabète...)
- En cas de grossesse, l'automédication est déconseillée car certains médicaments sont foetotoxiques
- En cas d'immunodépression (Greffe, VIH...)

L'algorithme ci-dessous (figure 12) représente la démarche à suivre quand un patient se présente au comptoir avec des symptômes oculaires. De plus, en cas d'antécédent de chirurgie oculaire de moins de 12 mois chez un patient présentant un œil rouge, une consultation ophtalmologique en urgence est nécessaire, il s'agit peut-être d'une endophtalmie post-opératoire.

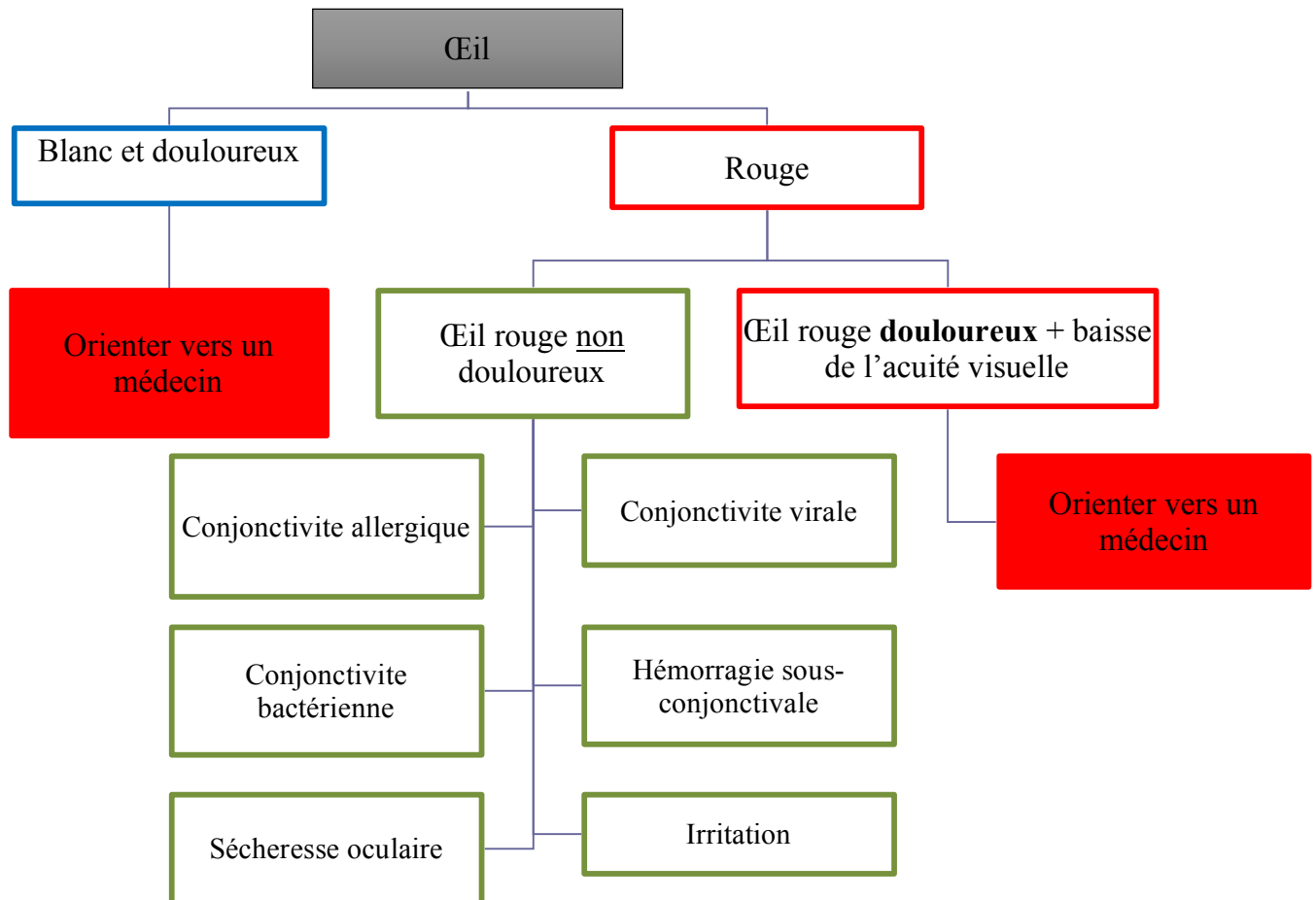


Figure 12 : Algorithme de la prise en charge des symptômes oculaires à l'officine

[44]

III-2- Les urgences à repérer à l'officine

Au vu des symptômes et de l'entretien avec le patient, les informations recueillies peuvent nous permettre de repérer certaines pathologies graves de l'œil.

- ❖ Lorsque le patient se plaint d'un œil rouge et douloureux avec baisse d'acuité visuelle, plusieurs pathologies peuvent être repérées :

Le glaucome par fermeture de l'angle se manifeste brutalement par une très forte douleur accompagnée de nausées ou vomissements. Ensuite une chute importante de l'acuité visuelle, réduite à la seule perception de la lumière (photophobie). L'œil est rouge et très dur à la palpation, comme une bille de bois et une dilatation de la pupille (mydriase).

La kératite aigue se traduit par une douleur intense associée à une baisse importante de l'acuité visuelle. Il apparaît au niveau de l'œil un cercle rouge péri-kératique.

Le décollement de la rétine est marqué par une réduction du champ visuel accompagnée d'une baisse brutale de la vision unilatérale, souvent précédée d'éclairs lumineux ou de « mouches volantes » mais sans douleur.

La cataracte est le résultat d'une baisse progressive de la vision avec un gêne à la forte lumière, une sensation de brouillard devant les yeux, principalement chez une personne âgée.

La conjonctivite herpétique est similaire à une conjonctivite virale avec une photophobie, douleur et baisse de l'acuité visuelle. Il est possible d'observer une éruption cutanée herpétique semblable à un bouton de fièvre.

L'uvéite se distingue par une rougeur oculaire inconstante, une baisse de la vision, des « corps flottants » ou « mouches volantes » (myodésopsies), une photophobie et un gêne plutôt qu'une douleur.

- ❖ Au contraire, lorsque le patient se plaint d'un œil douloureux mais non rouge, il est possible que la douleur soit due à un traumatisme subit au niveau de l'œil comme par exemple un corps étranger, une brûlure chimique ou thermique.

- ❖ Il faut toujours penser à la iatrogénie médicamenteuse, c'est-à-dire que certains médicaments peuvent être responsables d'effets indésirables oculaires autres que les infections oculaires

IV- Arbres décisionnels pour la prise en charge officinale des infections oculaires

❖ Les atteintes des paupières :

Il existe différentes infections au niveau des paupières qui sont classées en fonction de l'inflammation d'une seule paupière ou des deux. Lorsque l'inflammation atteint les deux paupières, on parle de blépharite. En cas d'inflammation d'une seule paupière, il peut s'agir soit d'un orgelet, soit d'un chalazion (figure 13).

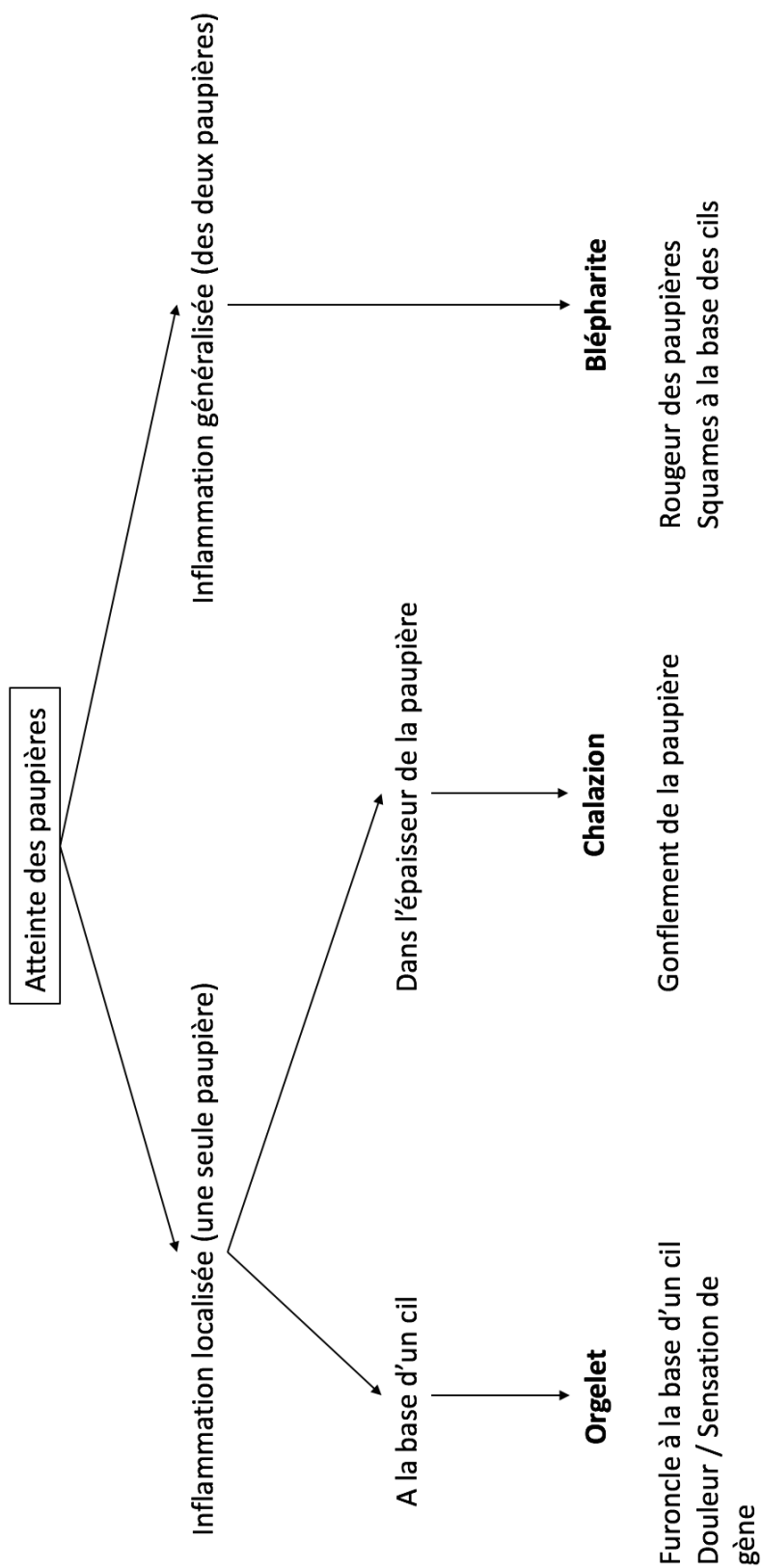


Figure 13 : Algorithme de l'atteinte des paupières

❖ L'œil rouge

L'œil rouge peut être le signe de plusieurs pathologies. Nous prenons en charge à l'officine seulement l'œil rouge sans douleur, ni sans trouble de la vision. En cas de douleur ou de troubles visuels, nous devons réorienter le patient vers une consultation ophtalmologique en urgence.

La présence de sécrétions aux niveau des yeux est la preuve d'une infection/inflammation oculaire qu'elle soit virale, bactérienne ou allergique. En l'absence de sécrétions, nous distinguerons les irritations par sécheresse oculaire des hémorragies sous-conjonctivales (figure 14).

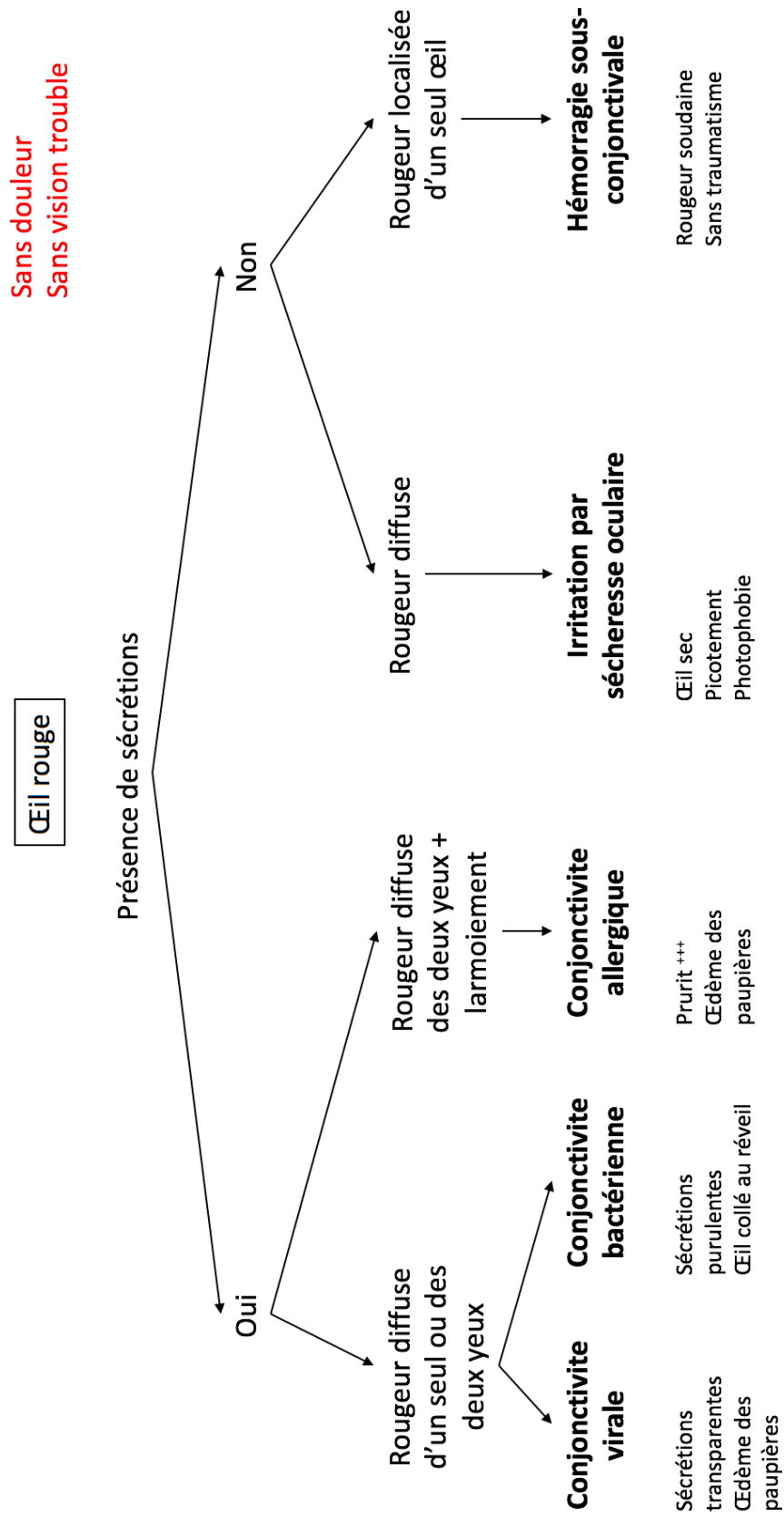


Figure 14 : Algorithme d'un œil rouge

[7][45][46][47]

V- Exemples de cas pratiques au comptoir

Cas clinique N°1 :

Une femme de 50 ans, se présente avec une tache rouge dans son œil. Il s'agit d'une hémorragie sous-conjonctivale

Conduite à tenir :

- En cas de traumatisme, orienter la patiente vers un ophtalmologue en urgence
- Connaître son traitement, car les hémorragies sous- conjonctivales sont favorisées par les anticoagulants.
- Proposer des larmes artificielles ou de la vitamine B12 en collyre (cicatrisant)
- Prévenir la patiente que l'hémorragie peut s'étendre, et mettre plusieurs semaines à régresser.

Cas clinique N°2 :

Un jeune artisan se présente avec un œil rouge, il explique avoir coupé du bois hier et avoir senti une douleur vive dans l'œil à ce même moment. Ce matin, les douleurs sont toujours présentes avec un larmoiement et des difficultés à ouvrir l'œil.

Il s'agit d'un traumatisme oculaire

Conduite à tenir :

- Un traumatisme nécessite une consultation ophtalmologique en cas d'atteinte de la cornée.

Cas clinique N°3 :

Une femme de 43 ans, nous décrit une rougeur de l'œil gauche qui s'aggrave depuis 2 jours avec des sécrétions claires et des croûtes dans les cils le matin. De plus, sa paupière est gonflée.

Il s'agit d'une conjonctivite virale ou bactérienne

Conduite à tenir :

- Proposer un nettoyant pour les yeux type Dacryoserum®, suivi d'un collyre antiseptique
- En cas de port de lentilles, les retirer pendant le traitement
- Bien se laver les mains pour ne pas contaminer l'autre œil

- Prévenir la patiente que la guérison peut être longue mais une consultation est nécessaire en l'absence d'amélioration.

- Vérifier qu'elle ne présente pas de facteurs de risque : diabète, immunodépression, chirurgie oculaire, lentilles...

Cas clinique N°4 :

Une adolescente de 15 ans se plaint de sensations de grain de sable et picotements au niveau des deux yeux. Par contre, les yeux ne sont pas collés le matin.

Il s'agit d'une conjonctivite irritative

Conduite à tenir :

- En cas de port de lentilles de contact, recommander le retrait
- Bien rincer les yeux et mettre des larmes artificielles pour hydrater les yeux

Plus tard dans la conversation, elle nous informe qu'elle revient juste de la piscine.

- Conseiller dans ce cas, le port de lunettes de natation pour éviter l'irritation provoquée par le chlore.

- Cependant en cas de persistance des symptômes au bout de 3 jours, conseiller de consulter un ophtalmologue

La différence avec une conjonctivite allergique : yeux rouges prurigineux, larmoiement clair important et paupières gonflées.

Cas clinique N°5 :

Un homme de 25 ans vous montre sa paupière supérieure de son œil droit, on y aperçoit une petite boule rouge. Il ne ressent pas de douleur mais un gêne qui l'inquiète.

Il s'agit d'un chalazion (c'est une inflammation puis une possible surinfection d'une glande de meibomus)

Conduite à tenir :

- Rassurer le patient en lui conseillant d'appliquer des compresses tièdes en massage pour faire évacuer le pus. Il peut ensuite appliquer un collyre antiseptique.
- En cas d'aggravation, conseiller de consulter un ophtalmologue, un traitement associant antibiotiques locaux et corticoïdes est sûrement nécessaire.

Cas clinique N°6 :

Une femme de 86 ans, connue de la pharmacie, se plaint de violents maux de tête, de douleurs oculaires seulement à droite et de douleurs abdominales. Elle vomit depuis ce matin. Elle fait un malaise dans la pharmacie.

Ce tableau nous évoque un possible glaucome par fermeture de l'angle :

- Unilatéral
- Brutal
- Douloureux
- Baisse de la vision
- Rougeur des yeux
- Cornée œdémateuse

Conduite à tenir :

- Adresser la patiente en URGENCE aux urgences ophtalmiques. Nécessiter d'une hospitalisation pour diminuer la pression dans l'œil et éviter de perdre la vue.
- Il est possible d'avoir des séquelles telles qu'une baisse de la vision
- Il est important ensuite de traiter l'autre œil en prévention

[48] [49] [50] [51] [52] [53] [54] [55] [56]

Les différents collyres antiseptiques disponibles sans ordonnance avec leur posologie associée [18].

DCI	Nom de spécialité	Posologie
Hexamidine di-isetionate 0,1 %	Désoméline® unidoses ou flacon	2 gouttes 4 à 6 fois par jour pendant 7 jours
Cetylpyridinium chlorure 0,1mg/0,4ml ou 2,5mg/10ml	Novoptine® unidoses ou flacon Sedacollyre® unidoses	1 goutte 3 à 4 fois par jour pendant 7 jours
Cethexonium bromure 0,025 %	Sedacollyre® flacon Biocidan® flacon Monosept® unidoses	1 goutte 3 à 4 fois par jour pendant 7 jours
Picloxydine dichlorhydrate 0,05 %	Vitabact® unidoses ou flacon	1 goutte 2 à 6 fois par jour pendant 7 jours

VI- Fiches destinés à l'équipe officinale

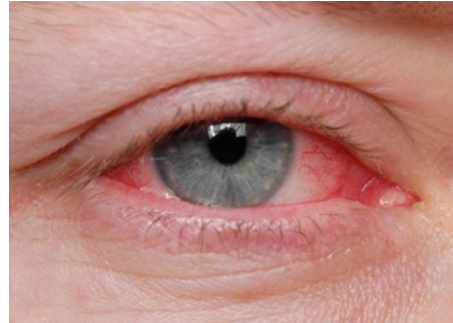Voici quelques fiches destinées aux pharmaciens et aux préparateurs de l'officine. Ces fiches résument la prise en charge des pathologies les plus courantes en officine.

Conjonctivite allergique

Symptômes

- Hyperhémie conjonctivale bilatérale
- Larmolement, démangeaisons ⁺⁺⁺, œdèmes des paupières

Souvent associés à des éternuements, urticaire, eczéma, asthme



Quand orienter

- Absence d'amélioration au bout de 48h malgré le traitement
- Douleur oculaire et/ou œil dur
- Photophobie ou diminution de l'acuité visuelle
- Traumatisme ou projection dans l'œil

Conseils

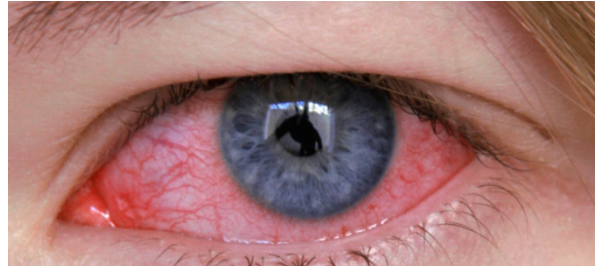- 1- Eviction de l'allergène
 - 2- Lavage oculaire au sérum physiologique
 - 3- Collyre antihistaminique H1 à base de lévocarbastine (Allergiflash® 0,05% unidoses, Levofree® 0,05% unidoses, Levophta® 0,05% collyre) : 1 goutte 2 à 4 fois/jour
- ⇒ Collyres antiallergiques non cortisoniques qui empêchent la dégranulation mastocytaire : 1 goutte 2 à 6 fois/jour
- A base de cromoglycate de sodium
 - Sans conservateurs : Allergocomod® 2%, Cromabak® 20mg/ml, Cromadoses® 2% unidoses, Cromedil® 2% unidoses, Cromoptic® 2% unidoses, Multicrom® 2%, Ophtacalm® 2% unidoses, Opticron® 2% unidoses

- Avec conservateurs : Cromoptic® 2% flacon, Opticron® 2% flacon
- A base d'acide spaglutamique
 - Sans conservateurs : Naabak® 19,6mg/0,4ml unidoses ou 4,9% flacon
 - Avec conservateurs : Naaxia® 4,9% unidoses,
- 4- Lavage du nez à base d'eau de mer
- 5- Les anti-histaminiques par voie orale sont utilisés si les symptômes sont étendus à la sphère ORL :
 - Cétirizine 10mg : 1 comprimé par jour (le soir)

Conjonctivite virale

Symptômes

- Uni ou bilatérale
- Sécrétions claires, non collantes
- Œdème, ganglion prétragien
- Contagiosité +++



Quand orienter

- Consultation ophtalmologique indispensable chez l'enfant et le nouveau-né et en cas **d'antécédents d'herpès**
- Absence d'amélioration au bout de 48h malgré les traitements
- Douleur oculaire et/ou œil dur
- Photophobie ou diminution de l'acuité visuelle
- Traumatisme ou projection dans l'œil

Règles d'hygiène

- Ne pas toucher, ni frotter ses yeux
- Ne pas utiliser de mouchoirs en tissu
- Ne pas utiliser le même linge de toilette que les membres de sa famille
- Se laver les mains régulièrement au savon

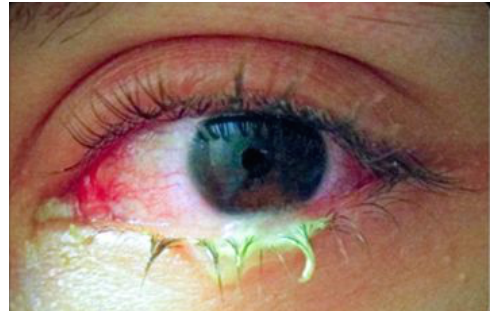Conseils

- 1- Lavage oculaire au sérum physiologique
- 2- Collyre antiseptique (la posologie varie selon les spécialités)
- 3- Evolution possible en kératite au bout de 8 jours → consultation médicale

Conjonctivite bactérienne

Symptômes

- Rougeur diffuse ou bilatérale, sensation de grain de sable, picotements
- Unilatérale puis bilatérale
- Sécrétions +/- purulentes, yeux collés le matin, œdème palpébral
- Pas d'impact sur la vision, pas de douleur



Quand orienter

- Consultation ophtalmologique indispensable chez l'enfant et le nouveau-né
- Absence d'amélioration au bout de 48h malgré les traitements
- Douleur oculaire et/ou œil dur
- Photophobie ou diminution de l'acuité visuelle
- Traumatisme ou projection dans l'œil

Confusions possibles

- Blépharo-conjonctivite : paupières rouges, œdèmes, squames ou sécrétions sur le bord libre
- Conjonctivite virale : sécrétions claires
- Kératites amibiennes en cas de port de lentilles de contact avec une hygiène défectueuse

Conseils

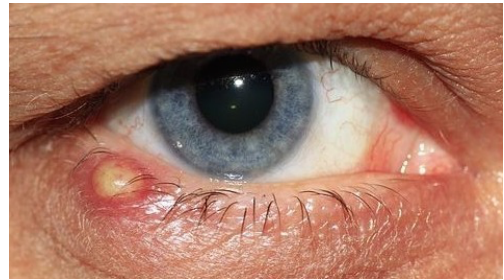- 1- Lavage oculaire au sérum physiologique
- 2- Collyre antiseptique (la posologie varie selon les spécialités)
- 3- Consultation si les symptômes persistent au delà de 3 jours ou en cas de facteurs de risques* (prescription de collyres antibiotiques)

* Les facteurs de risques d'aggravation d'une conjonctivite bactérienne : immunodépression, diabète mal équilibré, syndrome sec, dystrophie cornéenne, chirurgie oculaire récente, corticothérapie locale, obstruction des voies lacrymales, troubles de la statique palpébrale, port de lentilles de contact.

Orgelet

Symptômes

- Inflammation localisée au niveau d'une seule paupière
- Douleur avec rougeur, sensation de gêne
- Œdème palpébral
- Petit furoncle blanc à la base d'un cil



Quand orienter

- Consultation ophtalmologique indispensable chez l'enfant et le nouveau-né
- Douleur oculaire et/ou œil dur
- Photophobie ou diminution de l'acuité visuelle
- Traumatisme ou projection dans l'œil

Complication possible en nécrose infectieuse et extensive des tissus sous-cutanés

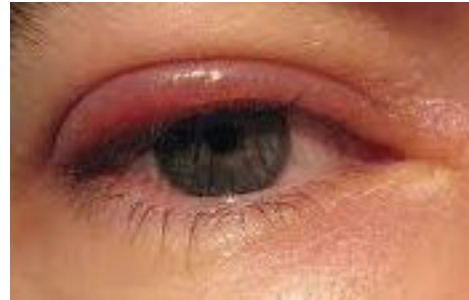Conseils

- Antibiothérapie locale nécessaire : Acide fusidique (Fucithalmic® 1% gel), chlortétracycline (Auréomycine® 1% pommade), tobramycine (Tobrex® 0,3% pommade), rifamycine (Rifamycine Chibret® 1MUI/100g pommade) : 1 application matin et soir pendant 7 jours en moyenne
- Consultation chez un ophtalmologiste si les symptômes persistent au delà de 3 jours

Blépharite

Symptômes

- Sensation de sécheresse oculaire, larmoiements et vision floue
- Erythème, épaissement des paupières avec œdèmes
- Dépôts de squames, hypersécrétion des glandes palpébrales entraînant une adhérence des cils entre eux
- Démangeaisons +/- intenses, brûlures ou irritations



Quand orienter

- Consultation ophtalmologique indispensable chez l'enfant, le nouveau-né et en cas de surinfection et/ou conjonctivite purulente associée
- Absence d'amélioration au bout de 48h
- Douleur oculaire et/ou œil dur
- Photophobie ou diminution de l'acuité visuelle
- Traumatisme ou projection dans l'œil

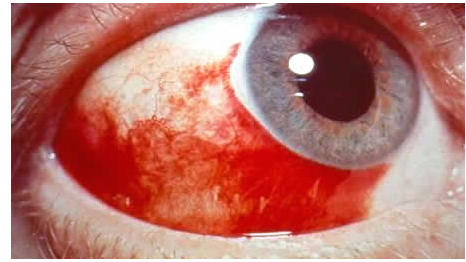
Conseils

- 1- Suppressions de la cause : poussières, vent, cosmétique
- 2- Lavage des paupières : 2 fois par jour
Réchauffement des paupières à l'aide de gants de toilettes, compresses, masques ou lunettes chauffantes pendant 5 à 10 minutes en massant les paupières avec le doigt depuis le rebord orbital vers le bord libre, associé à des instillations de sérum physiologique ou de larmes artificielles
- 3- Consultation si les symptômes persistent au delà de 3 jours ou en cas de signes de surinfection (prescription d'antibiotiques en collyre ou pommade)

Hémorragie sous-conjonctivale

Symptômes

- Apparition brutale
- Rougeur unilatérale et indolore



Quand orienter

- Consultation ophtalmologique indispensable chez l'enfant et le nouveau-né
- Absence d'amélioration au bout de 48h
- Douleur oculaire et/ou œil dur
- Photophobie ou diminution de l'acuité visuelle
- Normalement sans gravité, disparaît en 15 jours, mais consulter un médecin en cas de traumatisme par un corps étranger ou la prise d'aspirine ou d'anticoagulant

Conseils

- 1- Lavage oculaire avec du sérum physiologique plusieurs fois par jour
- 2- Application de cicatrisant cornéen :
 - Pommade vitamine A 25 000UI/100g : 1 grain de riz dans le cul de sac conjonctivale 2 à 3 fois/jour pendant 7 jours, ou
 - Vitamine B12 0,2mg/0,4ml : 1 goutte 3 à 4 fois/jour pendant 7 jours
- 3- Consultation en cas de récurrences ou de doute sur la présence d'un corps étranger dans l'œil ou si atteinte des deux yeux

Sécheresse oculaire / Irritation

Symptômes

- Picotements, brûlures, démangeaisons, photophobie
- Larmolement important
- Inconfort en cas de port de lentilles de contact

Quand orienter

- Consultation ophtalmologique indispensable chez l'enfant et le nouveau-né
- Absence d'amélioration au bout de 48h
- Douleur oculaire et/ou œil dur
- Photophobie ou diminution de l'acuité visuelle
- Traumatisme ou projection dans l'œil

Complication possible en kératite, troubles visuels ou une opacification de la cornée

Conseils

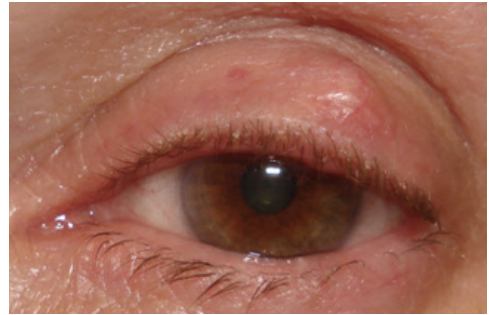
- 1- Eliminer les facteurs favorisants : fumée, air conditionné. Eviter de frotter ses yeux
- 2- Lavage oculaire quotidien au sérum physiologique
- 3- Substituts lacrymaux en collyre à base de dérivés de cellulose ou carbomères synthétiques ou hyaluronate de sodium

Chalazion

Symptômes

- Petite boule située au-dessus ou au-dessous du bord de la paupière
- Douloureux en cas de surinfection
- Peut entraîner la formation d'un kyste et/ou perte de cils

Ne pas confondre avec un orgelet qui est à la base du cil tandis que le chalazion est plus à l'écart des cils.



Quand orienter

- Consultation ophtalmologique indispensable chez l'enfant et le nouveau-né
- Absence d'amélioration au bout de 48h
- Douleur oculaire et/ou œil dur
- Photophobie ou diminution de l'acuité visuelle
- Traumatisme ou projection dans l'œil

Complication possible en kératite, troubles visuels ou une opacification de la cornée

Conseils

- 1- Application de compresses tièdes pendant 10 minutes plusieurs fois par jour. Ne pas percer le nodule
- 2- Consultation si les symptômes persistent au delà de 3 jours (prescription de corticoïde local +/- antibiotique local ou une association fixe des deux)
- 3- En cas de persistance du chalazion au delà de 7 à 14 jours, exérèse chirurgicale possible.

CONCLUSION

L'œil est en contact direct avec le milieu extérieur, il peut subir de nombreuses agressions. Les atteintes de l'œil se différencient par leurs symptômes. Les différents types d'infection oculaires sont courantes en officine.

Le pharmacien d'officine étant le plus souvent le premier consulté, son rôle est de repérer les urgences ophtalmologiques nécessitant une consultation immédiate par un ophtalmologue. Il réalise aussi de nombreux conseils concernant les traitements appropriés aux infections oculaires non graves, c'est à dire sans douleur, sans baisse de la vision ni sans photophobie. De plus, il doit veiller à la bonne compréhension et la bonne observance du traitement par le patient. Il est important aussi de rappeler à chaque délivrance les règles de bon usage en terme d'ophtalmologie (collyres, lentilles, conservation...)

La réalisation des fiches conseils pour l'équipe officinal permet une prise en charge rapide et adapté.

BIBLIOGRAPHIE

1. CADOT, Cécile, M.-L. B.-P.-L. Préparations hospitalières ophtalmiques : fabrications et utilisations thérapeutiques. *CNHIM*, 2012, XXXIII, 1, p.1-59.
2. CLERE, N. Rôle du pharmacien face aux pathologies ophtalmiques. *Actualités pharmaceutiques*, 2016, vol.55, n°552, p.34-36.
3. BERTHELEMY, S. Anatomie de l'oeil et ses annexes. *Actualités pharmaceutiques*, 2009, vol.48, n°482, p.10-11.
4. BERNARD, J.-A., & OFFRET, G. *Oeil humain*. Consulté le Février 2019, sur Universalis: <https://www.universalis.fr>
5. BARRY, D ; KELS, MD, JD, Andrzej Grzybowski, MD, PhD, MBA, Jane M. Grant-Kels, Md. Human Ocular Anatomy. *Clinics in Dermatology*, 2015, vol.33, p.140-146.
6. CREUZOT-GARCHER, c. Surface oculaire et pharmacocinétique. *Journal Français d'Ophtalmologie*, 2007, vol.30, n°4, p.410-413.
7. AFSSAPS. Collyres et autres topiques antibiotiques dans les infections oculaires superficielles. *Médecine et maladies infectieuses*, 2004, vol.34, p.608-611.
8. MINO DE KASPAR H, S. E. Risk factors for antibiotic resistant conjunctival bacterial flora in patients undergoing intraocular surgery. *Graefes Arch Clin Exp Ophthalmol*, 2003, vol.241, p.730-733.
9. CN, Ta, C. R. Antibiotic resistance patterns of ocular bacterial flora : a prospective study of patients undergoing anterior segment surgery. *Ophthalmology*, 2003, vol.110, p.1946-1951.
10. ROBERT, P-Y. Prescrire les antibiotiques par voie locale en ophtalmologie. *Journal Français d'Ophtalmologie*, 2007, vol.30, n°4, p.417-422.
11. COCHEREAU, I. Les risques des anti-infectieux. *Journal Français d'Ophtalmologie*, 2007, vol.30, n°4, p.414-416.
12. BOCHOT, Amélie ; CHAMBIN, Odile ; PILLON, François. Du nouveau pour la voie ophtalmique. *Actualités pharmaceutiques*, 2011, vol.50, n°508, p.21-22.
13. TOURNEUR, Nicolas. Les conjonctivites. *Le quotidien du pharmacien*, 2014, n°3077, p.8-11.
14. AZARI, BARNEY. Conjunctivitis : a systematic review of diagnosis and treatment. *JAMA*. 2013, vol.16, n°310, p.1721-1729.

15. DALIBON, P. Des paupières jusqu'au nerf optique, des affections oculaires diverses. *Actualités Pharmaceutiques*. 2014, vol.53, n°539, p.16-23.
16. CLERE, N. La prise en charge de la conjonctivite à l'officine. *Actualités Pharmaceutiques*. 2011, vol.50, n°508, p.35-36.
17. BREZIN, A. Œil rouge. *Du symptôme à la prescription en médecine générale (2^e édition)*, 2014, p.325-327.
18. Dictionnaire Vidal 2019.
19. HEITZ, Antoine ; BOURCIER, Tristan. Les antibiotiques dans le traitement des infections bactériennes de la surface oculaire. *Les Cahiers d'Ophthalmologie*, 2013, n°173, p.37-41.
20. CHIQUET, C ; LABETOULLE, M. Les fluoroquinolones en ophtalmologie : indications et modalités d'utilisations. *Journal Français d'Ophthalmologie*, 2008, vol.31, p.803-808.
21. BOURCIER, T ; CHATEL, A-M ; CHAUMEIL, C ; BORDERIE, V ; LAROCHE, L. Kératites bactériennes. *Ophthalmologie*. 2007, vol.21, n°200, p.22-31.
22. Vidal Recos 2020. La prise en charge des infections oculaires.
23. GABISON, E. Kératites bactériennes : conduite à tenir et antibiothérapie. *Réalités ophtalmologiques*. 2013, vol.200. p.1-4.
24. BECMEUR, P.H ; ABRY, F ; BOURCIER, T ; MEYER, N ; SAUER, A, « the French Study Group for Contact Lens-Related Microbial Keratitis ». Facteurs de risque de kératites infectieuses chez les porteurs de lentilles de contact, une étude cas-témoins. *Journal Français d'Ophthalmologie*, 2017, vol.1604, p.1-8.
25. BOURCIER, T ; SAUER, A ; LETSCHER-BRU, V ; CANDOLFI, E. Kératites fongiques. *Journal Français d'Ophthalmologie*. 2011, vol.34, n°8, p.563-567.
26. BOURCIER, T ; SAUER, A ; DORY, A ; DENIS, J ; SABOU, M. Kératites fongiques. *Journal Français d'Ophthalmologie*, 2017, vol.40, p.882-888.
27. BRANDELY-PIAT, Marie-Laure ; CADOT, Cécile ; BOURGES, Jean-Louis ; CHAST, François. Kératites amibiennes : rôles du pharmacien d'officines et du pharmacien hospitalier dans la prévention et le traitement. *Journal de Pharmacie Clinique*. 2011, vol.3, n°30, p.129-135.
28. TUIL, E. Annexe 1 : Médicaments et œil. *Ophthalmologie en urgence*. 2018, p.383-388.
29. MURAINÉ, M. Greffes de cornée « à chaud » ou kératoplasties thérapeutiques. *Encyclopédie Médico-Chirurgicale*. 2004, vol.21, p.206-224.

30. LABETOULLE, M ; COLIN, J. Aspects actuels du traitement des kératites herpétiques. *Journal Français d'Ophthalmologie*, 2012, vol.35, p.292-307.
31. BONNET, C ; BREZIN, A. Uvéites, éléments d'orientation diagnostique. *Journal Français d'Ophthalmologie*, 2020, vol.43, p.145-151.
32. SÈVE, P ; BODAGHI, B ; TRAD, S ; SELLAM, J ; BELLOCQ, D ; BIELEFELD, P ; SÈNE, D ; KAPLANSKI, G ; MONNET, D ; BRÉZIN, A ; WEBER, M ; SAADOUN, D ; CACOUB, P ; CHIQUET, C ; KODJIKIAN, L. Prise en charge diagnostique des uvéites : recommandations d'un groupe d'experts. *La Revue de médecine interne*, 2018, vol.39, p.676-686.
33. GEUDRY, J ; MURAINÉ, M. Uvéites antérieures. *Journal Français d'Ophthalmologie*, 2018, vol.41, p.170-182.
34. ZEGHIDI, H ; BODAGHI, B. Les uvéites antérieures herpétiques et cytomégaliqes. *Réalités ophtalmologiques*, 2013, p.1-4.
35. COURET, C ; DUCLOYER, J.-B ; TOUHAMI, S ; ANGIOI-DUPREZ, K ; ROUGIER, M.-B ; LABALETTE, P ; TITAH, C ; COCHEREAU, I ; KODJIKIAN, L ; MURA, F ; CHIQUET, C ; WEBER, M ; BODAGHI, B. Traitement des uvéites intermédiaires, postérieures et panuvéites non infectieuses. *Journal Français d'Ophthalmologie*, 2020, vol.43, p.341-361.
36. DOAN, S. Blépharites. *Ophthalmologie*. 2012, vol.1, n°9, p.1-9.
37. CHIQUET, C ; BRON, A ; COCHEREAU, I ; BOURCIER, T. Endophtalmies. *EMC-Ophthalmologie*, 2017, vol.15, n°1, p.1-14.
38. CORNUT, P-L ; CHIQUET, C. Endophtalmies endogènes bactériennes. *Journal Français d'Ophthalmologie*. 2011, vol.31, n°1, p.51-57.
39. CARRICAJÓ, Anne. Endophtalmies post-opératoires. 17^{ième} Journée nationale d'infectiologie. 2018, p1-29.
40. BARRY, Peter ; CORDOVES, Luis ; GARDNER, Susanne. *Recommandations de l'ESCRS dans le cadre de la prévention et du traitement de l'endophtalmie après opération de la cataracte : informations, dilemmes et conclusions*. 2013, p.1-44.
41. MARCIL, S ; KABBAJ, H ; CHERKAOUI, O ; NADAH, M ; ALAOUI, A.E ; SEFFAR, M. Endophtalmies bactériennes : étude rétrospective clinique et microbiologique à l'hôpital des spécialités de Rabat. *Journal Français d'Ophthalmologie*. 2012, vol.35, p.499-502.
42. CHIQUET, C ; ROMANET, J-P. Prescrire les collyres fortifiés. *Journal Français d'Ophthalmologie*. 2007, vol.30, n°4, p.423-430.

43. BODAGHI, B. Les endophtalmies endogènes d'origine fongiques. *Journal Français d'Ophtalmologie*. 2011, vol.34, n°1, p.40-45.
44. HAMARD, Henry ; DUFIER, Jean-Louis. Rôle du pharmacien face aux affections oculaires. 2008. Disponible sur : <https://www.cespharm.fr>.
45. TRINH-DUC, Albert ; PATERON, Dominique ; RAPHAEL, Maurice. Mega guide pratique des urgences. Tête et cou : fiche 83. Edition Elsevier Masson. 2016, p.571-576.
46. BREMOND-GIGNAC, D. Œil rouge. *Urgences pédiatriques*. 2018, p.779-784.
47. Site du Syndicat National des Ophtalmologistes de France : <http://www.snof.org/>.
48. UTIP : Formation sur les pathologies ophtalmologiques. 2016.
49. BEYLOT, Gérald. Affections bénignes en ophtalmologie. *Actualités pharmaceutiques*. 2008, vol.47, n°471, p.33-36.
50. BERTHELEMY, Stéphane. Pathologies bénignes des annexes de l'œil. *Actualités pharmaceutiques*. 2009, vol.48, n°482, p.17-21.
51. BERTHELEMY, Stéphane. Le conseil ophtalmologique à l'officine. *Actualités pharmaceutiques*. 2008, vol.47, n°474, p.31-35.
52. HELLEBOID, L. Conduite à tenir : conjonctivites et kératoconjonctivites allergiques. *Revue Française d'Allergologie et d'Immunologie Clinique*. 2004, vol.44, p.71-75.
53. RUSSEL MAY, J ; DOLEN, William K. Management of allergic rhinitis : a review for the Community Pharmacist. *Clinical therapeutics*, 2017, vol.39, n°12, p.2410-2419.
54. DELOLME, M.-P ; LAW-KI, A ; BELON, J.-P ; CREUZOT-GARCHER, C ; BRON, A. Place du pharmacien de ville dans la prise en charge des patients en ophtalmologie. *Journal Français d'Ophtalmologie*, 2011, vol.34, p.168-174.
55. FOUGERE, E ; GRADI, T. Une rhinite et une conjonctivite allergiques saisonnières. *Actualités pharmaceutiques*, 2019, n°587, p.27-28.
56. S.K CHEN, V ; HSI-DAR PENM, J. Management of Eye Disorders and the Pharmacist's Role : Eye Infections. *Encyclopedia of pharmacy Practice and Clinical Pharmacy*, 2019, p.580-597.

BRIAND, Anaïs - Infections oculaires et rôle du pharmacien d'officine

96 feuilles., 15 illustrations - Thèse : (Pharmacie) ; Rennes 1; 2020 ; N° .

Résumé français

Ce travail s'intéresse au rôle du pharmacien d'officine dans la prise en charge des infections oculaires. En tant que professionnel de santé pour les soins de premier recours, il est fréquemment sollicité pour des demandes spontanées de conseils dans le cadre d'infections oculaires. Les étiologies, la clinique et les traitements des différentes infections oculaires sont présentées en première partie. La deuxième partie de ce travail a conduit à l'élaboration de fiches d'aide à la prise en charge de ses infections oculaires intégrant des algorithmes décisionnels dans le but d'aider les pharmaciens d'officine à orienter les patients vers une consultation ophtalmologique si nécessaire et/ou à délivrer le traitement ad hoc et les conseils associés.

Résumé anglais

This work focuses on the role of dispensary pharmacists in the management of patients suffering from eye infections. As a healthcare professional for primary care, pharmacists are frequently called upon to provide guidance on eye infections. Infectious etiology, clinical picture and treatments of different eye infections are presented in the first part of the document. The second part exposes patient care charts containing algorithms for the management eye infections in order to help community pharmacists to refer patients to an ophthalmic consultation and/or to deliver the appropriate treatment and advices.

Rubrique de classement : OPTHALMOLOGIE

Mots-clés : Œil – Infections
oculaires – Collyres – Conseils à
l'officineMots-clés anglais MeSH : Eye -
Eye infections - Eye drops -
Advice to the pharmacy

Président : Monsieur DOLLO Gilles

JURY : Assesseurs : Madame POTIN Sophie [directeur de thèse]
Madame MICHELET Renée