



HAL
open science

Méthodes d'éviction et de conditionnement du fond carieux dans le traitement de caries juxta pulpaire

Giulia Bossa

► **To cite this version:**

Giulia Bossa. Méthodes d'éviction et de conditionnement du fond carieux dans le traitement de caries juxta pulpaire. Chirurgie. 2020. dumas-03252138

HAL Id: dumas-03252138

<https://dumas.ccsd.cnrs.fr/dumas-03252138>

Submitted on 7 Jun 2021

HAL is a multi-disciplinary open access archive for the deposit and dissemination of scientific research documents, whether they are published or not. The documents may come from teaching and research institutions in France or abroad, or from public or private research centers.

L'archive ouverte pluridisciplinaire **HAL**, est destinée au dépôt et à la diffusion de documents scientifiques de niveau recherche, publiés ou non, émanant des établissements d'enseignement et de recherche français ou étrangers, des laboratoires publics ou privés.



Distributed under a Creative Commons Attribution - NonCommercial - NoDerivatives 4.0 International License

THESE

***POUR OBTENIR LE DIPLOME D'ETAT
DE DOCTEUR EN CHIRURGIE DENTAIRE***

Présentée et publiquement soutenue devant la

Faculté d'Odontologie de Marseille
(Doyen : Monsieur le Professeur Bruno FOTI)

Aix-Marseille Université
(Président : Monsieur le Professeur Éric BERTON)

***Méthodes d'éviction et de conditionnement du fond
cariex dans le traitement de caries juxta-pulpaire***

Présentée par

BOSSA Giulia

Née le 25 mars 1993

A Bra, Italie CN

Thèse soutenue le **18 SEPTEMBRE 2020**

Devant le jury composé de

Président : Professeur RUQUET Michel

Assesseurs : Docteur TERRER Elodie

Docteur GIRAUD Thomas

Docteur BALLESTER Benoît

Invité : Docteur REPETTO Andréa

THESE

***POUR OBTENIR LE DIPLOME D'ETAT
DE DOCTEUR EN CHIRURGIE DENTAIRE***

Présentée et publiquement soutenue devant la

Faculté d'Odontologie de Marseille
(Doyen : Monsieur le Professeur Bruno FOTI)

Aix-Marseille Université
(Président : Monsieur le Professeur Éric BERTON)

***Méthodes d'éviction et de conditionnement du fond
carieux dans le traitement de caries juxta pulpaires***

Présentée par

BOSSA Giulia

Née le 25 mars 1993

A Bra, Italie CN

Thèse soutenue le **18 SEPTEMBRE 2020**

Devant le jury composé de

Président : Professeur RUQUET Michel

Assesseurs : Docteur TERRER Elodie

Docteur GIRAUD Thomas

Docteur BALLESTER Benoît

Invité : Docteur REPETTO Andréa

ADMINISTRATION

Mise à jour : mars 2020

Doyens Honoraires

Professeur	Raymond SANGIUOLO†
Professeur	Henry ZATTARA
Professeur	André SALVADORI
Professeur	Jacques DEJOU

Doyen Assesseurs

Professeur	Bruno FOTI
Professeur	Michel RUQUET
Professeur	Anne RASKIN

Directeurs de Départements

Formation Initiale	Professeur	Michel RUQUET
Recherche	Professeur	Anne RASKIN
Formation Continue	Professeur	Frédéric BUKIET

Charges de missions

Relations Internationales	Professeur	Hervé TASSERY
Internat et Diplômes d'études spécialisées	Professeur	Virginie MONNET-CORTI
Affaires générales	Docteur	Patrick TAVITIAN

Responsable des Services Administratifs et Techniques

Madame	Katia LEONI
--------	-------------

LISTE DES ENSEIGNANTS

PROFESSEURS DES UNIVERSITES – PRATICIENS HOSPITALIERS DES CSERD

BUKIET Frédéric (58-01)
FOTI Bruno (56-02)
MONNET-CORTI Virginie (57-01)
ORTHLIEB Jean-Daniel (58-01)
RASKIN Anne (58-01)
RUQUET Michel (58-01)
TARDIEU Corinne (56-01)
TARDIVO Delphine (56-02)
TASSERY Hervé (58-01)

PROFESSEUR DES UNIVERSITES

ABOUT Imad (65)

MAITRES DE CONFERENCES DES UNIVERSITES – PRATICIENS HOSPITALIERS DES CSERD

ABOUDHARAM Gérard (58-01)	LAURENT Michel (58-01)
BANDON Daniel (56-01)	LAURENT Patrick (57-01)
BELLONI Didier (57-01)	LE GALL Michel (56-01)
BOHAR Jacques (56-01)	MAILLE Gérald (58-01)
CAMOIN Ariane (56-01)	PHILIP-ALLIEZ Camille (56-01)
CAMPANA Fabrice (57-01)	POMMEL Ludovic (58-01)
CATHERINE Jean-Hugues (57-01)	PRECKEL Bernard-Éric (58-01)
GAUBERT Jacques (56-01)	RÉ Jean-Philippe (58-01)
GIRAUD Thomas (58-01)	ROCHE-POGGI Philippe (57-01)
GIRAUDEAU Anne (58-01)	STEPHAN Grégory (58-01)
GUIVARC'H Maud (58-01)	TAVITIAN Patrick (58-01)
JACQUOT Bruno (58-01)	TERRER Elodie (58-01)
LABORDE Gilles (58-01)	TOSELLO Alain (58-01)
LAN Romain (57-01)	

MAITRES DE CONFERENCES DES UNIVERSITES ASSOCIES

BLANCHET Isabelle (56-01)
MENSE Chloé (58-01)

ASSISTANTS HOSPITALIERS ET UNIVERSITAIRES

AL AZAWI Hala (56-01)	HAHN-GOLETTI Larissa (58-01)
ANTEZACK Angeline (57-01)	LIOTARD Alica (58-01)
ARNIER Canelle (56-01)	MANSUY Charlotte (58-01)
BACHET-DORISON Damienne (56-01)	MARTIN William (56-01)
BALLESTER Benoît (58-01)	MATTERA Rémi (56-01)
CAMBON Isabelle (56-01)	MELLOUL Sébastien (57-01)
CASAZZA Estelle (56-01)	PARFU Anne (58-01)
CASTRO Romain (57-01)	PASCHEL Laura (58-01)
DAVID Laura (56-01)	PILLIOL Virginie (58-01)
DEVICTOR Alix (58-01)	REPETTO Andréa (58-01)
DODDS Mélina (58-01)	ROMANET Yvan (57-01)
DRAUSSIN Thierry (56-02)	SANTUNIONE Charlotte (58-01)
DUMAS Cathy (57-01)	SILVESTRI Frédéric (58-01)
HADJ-SAID Medhi (57-01)	VINAÏ Michael (56-01)

ASSISTANTS DES UNIVERSITES ASSOCIES

HOUVENAEGHEL Brice (57-01)
LE FOURNIS Chloé (57-01)

Intitulés des sections CNU :

- 56^{ème} section : Développement, croissance et prévention
 - 56-01 Odontologie pédiatrique et orthopédie dento-faciale
 - 56-02 : Prévention – Epidémiologie – Economie de la santé – Odontologie légale
- 57^{ème} section : Chirurgie orale ; Parodontologie ; Biologie Orale
 - 57-01 : Chirurgie orale – Parodontologie – Biologie orale
- 58^{ème} section : Réhabilitation orale
 - 58-01 : Dentisterie restauratrice – Endodontie – Prothèses – Fonction-Dysfonction – Imagerie – Biomatériaux

Monsieur le Professeur Michel RUQUET

Merci de me faire l'honneur de présider mon jury de thèse.

Merci pour votre gentillesse, votre disponibilité et votre attention tout au long de ces années d'études. Le premier étage n'aurait jamais été le même sans vous.

En espérant vous croiser très bientôt dans les montagnes Piémontaises.

Veillez croire en mon plus profond respect.

Madame le Docteur Elodie TERRER

Merci d'avoir accepté de compter parmi mon jury de thèse. Votre douceur et votre calme sont des qualités que j'ai fort apprécié durant mes études et que j'apprécierai fort, j'en suis sûre, lors de ma soutenance.

Nous n'avons pas travaillé ensemble auprès des patients mais nous avons malgré tout eu le temps de discuter à la clinique, vous êtes quelqu'un que j'estime beaucoup et je suis honorée de vous voir dans mon jury de thèse.

Veillez croire en mon profond respect et ma plus grande sympathie.

Monsieur le Docteur Thomas GIRAUD

Je vous remercie d'avoir accepté de faire partie de mon jury de thèse,
et ce, à chaque changement de date de soutenance.

Je suis touchée de l'intérêt que vous portez à mon travail.

Je vous souhaite le meilleur pour la suite de votre carrière.

Et un bonjour de la Twingo !

Monsieur le Docteur Benoît BALLESTER

Merci d'avoir accepté de diriger ma thèse. Ce fut long et saccadé d'obstacles, d'embuches et de complications, et je te remercie d'autant plus pour ta douceur, ta patience, ta bienveillance et ta disponibilité.

Tu es selon moi l'une des personnes les plus investies que je connaisse, ton dévouement et ton implication auprès des étudiants, de la fac jusqu'à deux ans et demi après la fin de leurs études est signe de ta profonde gentillesse. Ton investissement dans le service hospitalier est une grande chance pour tous, et ces années d'études n'auraient pas été les mêmes sans toi.

Je te prie de bien croire en mon sincère respect et mon immense gratitude.

Monsieur le Docteur Andréa REPETTO

Parce que les années de clinique n'auraient pas été les mêmes
sans ta présence, ton aide et ta bienveillance ;
Par ce que mes débuts en libéral n'auraient pas été si doux
sans tes conseils précieux et ton accompagnement discret ;
Mon jury de thèse n'aurait pas été vraiment au complet sans toi.
Merci d'avoir été là tout ce temps, tu es une belle rencontre.
Je te souhaite le meilleur pour la suite, sans oublier GAMA.

Madame la Professeur Anne RASKIN

Merci Madame d'avoir eu la gentillesse d'accepter de présider ce jury en cas de soucis.

Vous avez chaleureusement accepté cette demande non conventionnelle et m'avez permis d'être enfin un peu soulagée quant à cette situation inédite de 2020.

Je n'ai jamais eu la chance de travailler avec vous durant mes années d'études, mais je vous ai souvent vue en présidence de thèse,

et j'aurais été réellement honorée de vous voir présider la mienne.

Votre rigueur, votre douceur et votre investissement personnel auprès des étudiants et des patients m'ont donné une image de vous qui s'impose en modèle.

Je vous souhaite le meilleur et une bonne continuation, tant professionnellement que personnellement, ainsi que dans l'art.

Je vous prie de croire en toute ma sympathie et mon admiration.

Monsieur le Professeur Bruno FOTI

Merci de m'avoir fait l'honneur d'accepter de présider mon jury de thèse.
Ces années de clinique ont été égayées par votre présence discrète et rigolote,
lors des urgences et ailleurs.
Merci de m'avoir emmenée avec vous et de m'avoir fait découvrir d'autres filières de notre exercice.
Merci pour votre bonne humeur, votre entrain et votre sympathie à mon égard.

Vous ne verrez finalement pas ma soutenance en italien comme vous me l'avez demandé
però La prego di credere nel mio profondo rispetto.

**Ma famille
Mes amis
Mes amis-famille**



Maman, Papa,

Merci de m'avoir permis d'avancer dans ma petite vie, à mon rythme, en m'épanouissant dans mes passions, mes plaisirs, et mes obsessions ! Merci d'être ce petit cocon atypique, où le ton monte souvent mais où l'amour l'emporte toujours.

Papa, toi qui pendant ma scolarité ne comprenais pas que je fasse mes devoirs plutôt que d'être à cheval, tu me voyais déjà en dentaire quand moi-même je n'y avais encore jamais pensé.

Maman, tu m'as emmené mes petits tupperwares de bons repas dans mon petit congélateur lors de mes deux p1 et as rendu ces années tellement plus supportables !

Vous avez encaissé les hics de toutes sortes, les petits moments d'hystérie 😊 et de déprime, vous avez été très patients et m'avez toujours soutenue. Et pour ça, je ne pourrai jamais assez vous remercier.

Merci de prendre soin de Berlioz à chaque fois que je pars, de l'accompagner chez le véto et de le veiller à chaque fois qu'il en a besoin.

A nos nombreuses soirées couscous-contrée, je vous aime <3

Justine,

Ma petite sœur, qui n'est plus si petite que ça...

Tu as toujours été un réel soutien pour moi, dans chaque étape de ma vie. Tu as toujours été super impliquée dans ma vie et as toujours tout mis en œuvre pour me rendre heureuse.

Tu es la petite sœur rêvée, le mélange d'une part de moi et d'une meilleure amie.

Merci de m'avoir ramenée de soirée souvent, de m'avoir démaquillée et mise au lit.

Je t'aime plus que tout au monde, j'espère avoir nos trottings du dimanche pour toujours avec toi

Mamie, Angélique,

Merci pour votre soutien et vos gentilles attentions, ainsi que votre enthousiasme quant à ma thèse. Angélique, merci de vouloir couper la tête aux personnes qui m'embêtent ! Je vous embrasse fort !

Soso,

Pour tous les souvenirs de mon enfance ; les tournages de pblv ; le stage de fin de collège et tout le reste, je suis très heureuse que tu sois présente aujourd'hui.

Paul & Mireille,

Si on étend le mot famille hors des liens de sang, c'est ainsi que je vous considère. Merci de m'avoir fait confiance dès mon plus jeune âge pour garder les princesses maintenant grandes, et de m'avoir fait rencontrer vos neveux, **Matthieu & Simon**, qui ne sont pas de supers partenaires de coinche mais qui sont sympas ;).

Pauline,

Ma grande beauté, les années t'ont rendue toujours plus belle et mature, mais tu restes pour moi cette petite tête que j'ai connue il y a maintenant longtemps. Tu es une merveille, ne change rien, je te souhaite tout le meilleur dans ta vie et serai toujours là pour toi. Je t'aime fort.

Fanny,

Mon amour, je suis si admirative de toi, de ta détermination et de ton courage d'avoir pris les décisions que tu voulais prendre et d'avoir su agir en faveur de ce que tu voulais vivre. Tu es la meilleure petite assistante dentaire qu'on puisse avoir. Je t'aime fort et serai toujours là pour tout partager auprès de toi.

Violaine,

Ma bébé Nonainéandez, tu es toujours à mes yeux ce petit bout de bébé qui court partout toute nue, mais je vois aussi cet adorable bout de femme que tu deviens. Je t'aime fort et serai toujours là pour toi.



Marie,

Ma meilleure amie de la vie, je suis tellement heureuse d'avoir pu partager ces années d'études avec toi, depuis la 6^{ème} jusqu'à aujourd'hui, je suis quand même soulagée qu'on sorte des bancs d'école ! J'ai douté à un moment qu'on en sortirait un jour, j'avoue ...

Merci de m'avoir aidée à gérer ma vie, de mes rendez-vous jusqu'à ma liste de courses. Merci pour ces instants partagés, de Brandis jusqu'aux midis au Puy. Merci de m'avoir suivie, parfois contre ta volonté, à vélo, à cheval, ou au Crédit Agricole ! Merci de m'envoyer le programme de Ça Commence Aujourd'hui et de pleurer avec moi. Merci de regarder LOL beaucoup trop souvent et de me faire des cosmétiques maison ! Merci d'être toi.

Didou, je suis très fière de toi, que tu aies appris à perdre à la contrée sans tout casser ! Je vous souhaite tout le bonheur du monde.

Jenny,

Jenny Blanc, Blanc comme la couleur.

Tu es un petit rayon de soleil et tu es une source inépuisable de rires et de réactions incroyables dont je ne me lasserai jamais ! Je suis ravie de tous ces TP où j'ai appris à te connaître, de toutes ces périodes pré-partiels où j'ai appris à te supporter, de toutes ces années de clinique où tu es devenue indispensable.

Je ne te remercie pas pour le fond de teint dans le lavabo de Brandis, mais qui reste un souvenir magique.

Garde ton éclat de lumière et je vous souhaite avec **Luc** un avenir tout magnifique. D'ailleurs Luc, merci d'avoir la patience de faire toutes mes commandes Amazon, mes téléchargements etc. =)

Marion,

Merci de toujours avoir un mot gentil pour mes périodes sombres, et de les comprendre ! Merci d'avoir toujours su être disponible pour prêter main forte, que ce soit à la clinique ou lors de décisions à prendre ! Aussi, merci de ne jamais dormir et de toujours répondre présente même quand les horaires sont indécents !



Seb,

Je n'ai pas de mot pour qualifier ton importance dans ma vie. Notre relation n'a pas toujours été au beau fixe, on ne se comprend pas beaucoup et personne ne nous comprend non plus. Mais je suis heureuse de t'avoir dans ma vie, et cette relation un peu inexplicable a une place particulière dans mon cœur. **Séverine**, merci de bien m'aimer, finalement ! ;) **Caro, Christian et Nanie**, je sais que je vous vois bientôt, je vous embrasse fort.

Rabier,

Je suis (finalement) ravie que tu sois maintenant là aux petits repas de famille ;) Pour toutes ces soirées rhum-call of -contrée, et les fessées au squash, que j'espère encore nombreuses. Bien qu'on ait conclu que ça nous avait un peu désinhibés, je suis ravie d'avoir pu partager un peu du confinement auprès de vous !

Guillaume,

Merci babe d'être Wikipédia et de me laisser chanter quand tu joues de la guitare. Merci de ne pas te fâcher quand je m'endors au téléphone avec toi. A nos soirées philosophiques, à discuter Wittig, Despentès ou Bourdieu. Ne change jamais rien <3 J'espère encore nombreuses les après midi tarot avec **JL et Michèle** !

Lucile,

Merci pour ton écoute toujours douce et attentive et ton soutien sans jugement. Les souvenirs PLN et tous les autres restent gravés dans mon cœur.

Marylou,

A la plus folle de mes copines, tes karaokés improvisés et tes Tu Préfères pires les uns que les autres !

Max B,

Même si cette appellation te fait vriller, je pense que tu resteras pour toujours Max B =) Merci d'avoir toujours eu un mot gentil. Je te souhaite tout le meilleur à venir.

Anouk,

Tusen takk. Hallo på do.

Elle est bonne Nina Simone.

Merci de m'avoir fait découvrir mon pays coup de cœur, et merci pour toutes ces balades à pieds et à vélo, contrainte et forcée =) Merci à tes parents **Marianne et Éric** pour toutes ces soirées d'été bien alcoolisées, ces rires et ces souvenirs !



Alexis,

A tous ces petits moments de gossip et de rires, je te souhaite tout le meilleur pour ta suite !

Alice K,

Merci pour tous ces moments partagés et pour la courge spaghetti, belle découverte ! :)

Amandine & Camille,

J'ai été plus que ravie de vous avoir auprès de moi pendant ces études. Vous êtes des nanas merveilleuses et je vous souhaite le meilleur, en espérant vous voir revenir plus souvent, quand même !

Andréa R,

Ces dernières années n'auraient pas été les mêmes sans toi à la clinique, sans toi à Venelles, sans les soirées restau-gossip ! T'avoir dans mon jury, et dans mes proches est une chance !

Andréa C,

Tu es une chouette rencontre, on ne se voit pas souvent mais c'est toujours un réel plaisir ! Quand tu veux on retourne grimper ! =)

Anna & Alex M,

Je ne peux pas commencer à rentrer dans les souvenirs du Pérou et de la Bolivie, car les remerciements de cette thèse devraient être coupés au montage !

Bien qu'on ne soit pas les meilleurs amis du monde j'ai vécu avec vous ma plus belle aventure, mon plus beau voyage, des fous rires incroyables et un passage à 4600 dont mon arythmie se souviendra longtemps ! Tout ça restera dans mon cœur, et je vous souhaite à tous de revivre de si belles aventures !

« Mais qu'est-ce que tu fais ?! »

Antoine B,

Au plus dévoué de tous les kinés, merci d'avoir accepté le challenge de me mettre sur talons en 10 jours !

Apo & Tom,

Votre bonne humeur et votre folie vous vont bien au teint ! J'aurais aimé que vous soyez là ce soir, mais je sais qu'on se rattrapera !

Audrey,

Tu es la seule que je connaisse à être autant en galère que moi, dans la vie amoureuse comme dans la thèse. Ça me rassure un peu ! Ahah comme tu m'as dit, au moins on s'en souviendra, ou pas !

Barak,

Je suis heureuse que tu aies redoublé assez de fois pour qu'on finisse par faire deux années communes en clinique ! Je suis également heureuse que tu sois le plus fou de mes potes, bien qu'à côté de quoi l'alcool coule trop à flots ! J'aurais aimé t'avoir le soir de ma thèse, mais je sais qu'on se rattrapera dès ton retour.

Barbara,

Cette groupie des gouters qui sonnait la pause aux urgences, je suis hyper contente d'avoir pu partager ces années avec toi. Merci pour ton réconfort

Caputi, Tarak, Justine V, Kenny Antoine,

Vous voulez qu'on retourne au parc à cailloux ? Trêve de plaisanteries, j'espère encore nombreux les soirées et weekends au Thé d'Aubrac ! **Sam**, tout pareil, et en plus je m'excuse encore du harcèlement en dernière année de maternelle.

Casa,

Evidemment à toi, un merci immense
Nombreux sont les moments remarquables
Créés par toi, ton ambition et ta démenche
Un cursus que tu as rendu inoubliable,
Le fruit de ton dévouement et ton implication
Et toutes tes assos s'en souviendront.

Célia,

Tu es une belle personne et une belle rencontre. Merci pour ta compréhension, ta douceur et ta patience. Pleins de beaux moments avec Chacha =)

Charpie,

Je suis heureuse de vous compter, avec **Mathilde**, parmi mes amis, je vous souhaite beaucoup de bonheur -et de trains.

Clara,

Ma jolie, je suis vraiment contente que tu aies redoublé ta quatrième année...Sans ça on n'aurait pas pu apprendre à se connaître, on n'aurait pas fait de nos séances de grimpe des séances d'avion, tu n'aurais pas pu aller à mon appartement le jour de mon cambriolage, on ne serait pas allées en Slovénie en voiture sous la pluie adopter un chaton paralysé, et tu n'aurais jamais donné mon numéro de téléphone à un étranger par la fenêtre de la voiture sur l'autoroute. Je suis fière de nos campings sauvages sur les parkings de supermarchés. Je vous souhaite, avec **Will**, tout le bonheur possible !

Clem-Clem,

Être tombée au détour d'un caillou sur une nana vg, avec les mêmes tupperts, aussi fan de Breloque que moi de Berlioz ; c'était inespéré ! Merci pour toutes ces séries avalées trop rapidement, pour tout ce rhum (avalé bien trop rapidement aussi... !), pour toute cette grimpe et mes larmes que tu as essuyées. Merci d'avoir gardé ton âme d'enfant pendant le confinement, lequel n'aurait vraiment pas été le même sans toi. Tu as une place toute particulière dans mon cœur et j'espère t'avoir près de moi pour toujours.

Cyrille,

J'espère encore nombreuses nos séances footing, grimpe, bateau, apéro ou confidences sans jugements !

David,

Mon co-VP-part', merci de m'avoir gentiment mise dans le bain pour ma première année d'asso ! Je suis surtout contente de t'avoir vu les jambes en l'air au AirBnB de l'ADF car tu faisais de la rétention d'eau après que Casa nous ait fait démarcher 4657689675 partenaires pendant plusieurs jours ! Je te souhaite, avec **Thomas**, tout le bonheur du monde pour la suite et espère avoir la chance de continuer à vous voir régulièrement !

Emilie M,

Merci d'avoir été la plus gentille et délicate des binômes. Tu m'as mise en confiance et m'a armée pour les années de clinique. Tu m'as appris à relativiser. Tu as continué de m'aider les années suivantes au cabinet. Je vous souhaite tout le bonheur du monde, et je suis flattée d'avoir pu rencontrer ta petite Lumière, magnifique, à ton image.

Florian C,

Merci pour ces années de gossips et potins, tu as entretenu tout ce que j'ai toujours voulu savoir !

Fred,

Merci pour toutes ces soirées trop alcoolisées et ces afters un peu bizarres !

Ingrid & Olivier,

Mes beautés belles, que continuent nombreuses nos micro-aventures, nos soirées poker et repas parfaits ! Vous êtes un modèle couple modèle pour moi ! Je suis très heureuse de vous connaître ! Je vous souhaite le meilleur.

Justine M,

Merci pour ton soutien infaillible et ton implication dans Rendre Un Sourire, et d'avoir toujours été partante pour aller courir / promener / marcher sans but.

Tu es la seule baby-sitter de Berlioz et je sais ce que ça représente, donc merci pour ça =)

Laura G,

Ma SSSC, on était jeunes et crétives hein ? Entre Edward, nos sacs, nos virées en scooter et moto... c'est bien que la jeunesse soit passée !

Nos aventures à Eguilles, Aix, Colmars, Barge, Lyon laissent des souvenirs indélébiles, et j'espère qu'on continuera d'agrandir ce périmètre

Merci pour tes magnifiques schémas que je n'aurais jamais su faire même en un an de temps !

Laura A,

Bon Laura j'imagine que ta méchanceté aux premiers abords permet de mieux t'apprécier ensuite... ? ah bah non. J'adore ton intégrité et ta franchise, j'espère ~~qu'on ne se reverra pas~~ qu'on se reverra de temps en temps.

Laure,

Ma jolie Laurette. Une amitié précieuse que j'apprécie tant. De nos debriefs au téléphone qui durent des heures, aux déclarations d'impôts, au voyage en Italie, merci d'être celle que tu es. Tu es une vraie amie et je t'aime fort. Je vous souhaite, avec **Flo**, une belle vie de bonheur et de joies.

Lia & Laura B,

Les inséparables, je suis ravie d'avoir été dans votre vac en clinique, et je repense avec beaucoup d'amusement à cette fin de soirée à Mimet. Je vous souhaite le meilleur pour la suite, tant dans votre vie personnelle que professionnelle.

Lisa S,

À tous ces moments partagés au sein de la Vac1, ce fut un régal =) je vous souhaite, avec **Julien**, que du bonheur pour le futur ! :)

Loïc D,

Je te souhaite plein de bonnes choses et j'espère continuer à te croiser régulièrement ! =)

Ludo,

Gentil géant qui a toujours un mot doux, tu es une de ces personnes que j'espère garder dans ma vie longtemps. Je suis heureuse de t'avoir eu dans ma promo ! Je te souhaite plein de bonheur avec Ilona, vous formez un magnifique couple !

Marie C,

J'ai apprécié les moments passés avec toi, des nos goûters, aux verres, à la sortie bateau. Je te souhaite que des bonnes choses !

Marie LG,

Ma jolie caillette. Merci à cette trop difficile 1^{ère}S qui nous a rapprochées dans notre galère ; les deux L égarées parmi les S. Je peux partager avec toi toute pensée philosophique, actuelle ou n'importe quoi. Tu m'as appris la vraie ouverture d'esprit, tu as une gentillesse qui est pour moi un modèle. J'ai passé avec toi de magnifiques moments, souvent en pleine nature, que je chéris fort et que j'espère encore nombreux. Je te souhaite tout le bonheur du monde et te remercie encore pour ta gentillesse infinie. **Gaby**, tu es une rencontre fort sympathique, un mec aussi déjanté que rigolo, j'espère te voir faire la truite encore de nombreuses fois.

Marine,

Je te souhaite avec **Thomas** tout le bonheur que vous semblez bien partis pour avoir.

Marion N'K,

Tu as toujours eu des mots gentils et une écoute attentive. Tu es une super personne que je suis heureuse de connaître et je te souhaite le meilleur pour la suite.

Mathias FB,

Monsieur Faure-Brac, je te souhaite le meilleur pour la suite, sur les plans pro et perso !

Maxime R,

Transformer les soirées pâtisserie/cuisine pour le repas presque parfait en soirées UberEats/film-de-meuf est une riche idée. Merci d'avoir accepté de remplacer la gélatine par l'agar-agar.

Minshon,

L'indien diabolique. Merci de m'avoir littéralement baby-sittée à Tavernes. Bien que peu fréquent, c'est toujours un vrai plaisir de te voir !

Monique,

Tu es une rencontre improbable et magnifique. De l'assistante co' du cab, tu es devenue un incroyable soutien puis une réelle amie et confidente ! Avec **Audrey**, vous m'avez montré un idéal d'équipe au cabinet, et je sais maintenant ce que j'espère pour mon futur. Merci d'avoir rendu mes premières heures d'exercice moins angoissantes.

Naïs,

J'ai beaucoup apprécié les moments partagés avec toi, de la clinique à nos discussions. Merci pour ta douceur tout au long de nos études.

Pérou 2019 ; Lisa B, Alizée, Benoit j'espère et je pense que vous avez tous vécu une belle expérience au Pérou et ailleurs. **Loïc R**, merci pour tous ces échanges nature et belle vie pendant le confinement, j'espère que tu resteras toujours rayonnant comme tu es ! Je te souhaite réellement le meilleur. **Fabien**, mon sot de fillot, je suis heureuse d'avoir fait ta connaissance par hasard au début de tes études. Ne change rien et continue à être si fou. **Thomas**, j'espère encore nombreuses nos séances de squash, animées d'une haine incommensurable et de balles en plein visage !

Pierre B,

Merci d'avoir rédigé ta thèse sur le même sujet que moi, avant moi ; merci de m'envoyer des articles quand je sèche ; merci de répondre à mes questions quand j'ai le patient au fauteuil, la turbine dans la main et que je suis prise d'un doute ; merci de savoir comment coter les actes ; merci pour le détartrage. Merci par avance pour toutes les démarches administratives à venir pour lesquelles, j'en suis assez sûre, tu m'aideras =)

Pas merci pour toutes les publications de pieds sur lesquelles tu m'identifies.

Roméo,

Cher petit binôme

J'espère n'avoir pas été trop méchante avec toi, j'ai fait de mon mieux et je suis sûre que tu es bien lancé. Heureuse que tu n'aies pas été thésé avant moi quand même ;)

Merci pour tous ces rires pendant cette dernière année de clinique, ça n'aurait pas été pareil sans toi.

Rongier,

« Ronron, pourquoi les pompiers sont passés par ton velux et pas par ta porte ? »

«...Tu vois quand t'es à l'école ? Tu fais des lignes... ? ... Ben là c'est la même chose ! »

Merci pour toutes ces heures de voiture au téléphone et tous ces debriefs de soins et d'onlays.

Sharon,

Je suis ravie d'avoir appris à mieux te connaître en manif, dans le train, au détour de contrées et de soupe de fanes de radis ! Tu es une belle personne.

Sybille,

Je ne te féliciterai jamais assez de supporter ce fou de Casa, tu as toute mon admiration !

Tatiana,

La vilaine, l'affreuse, tu es aussi méchante que drôle, alors je t'aime bien.

Thomas R,

Merci pour ta folie, ta bonne humeur sans fin et toutes ces soirées drôles. J'aurais aimé te voir ce soir mais on se rattrapera, j'en suis sûre !

Tony,

J'ai passé de purs moments à tes côtés, souvent alcoolisés et toujours joyeux !

Je te remercie pour ta gentillesse et ta folie, je ne te remercie pas pour avoir provoqué la plus grosse dispute que j'aie vécue en me faisant boire au bidon au Maxi. Je te souhaite tout le meilleur pour la suite, tant professionnellement que personnellement, avec **Chloé**.

Sommaire

I- Introduction.....	1
II- Anatomie des tissus dentaires	1
II.1 Histologie	2
II.1.1 Email.....	2
II.1.2 La dentine.....	3
II.1.3 La pulpe, anatomie & formation	5
II.2 Intérêt de la conservation de la vitalité pulpaire	6
III- Maladie carieuse	7
III.1 Définition	7
III.2 Le biofilm dentaire	8
III.3 Biologie et dynamique du front carieux.....	9
III.4 Diagnostic des lésions carieuses	10
III.4.1 Examen clinique	10
III.4.2 Radiographies dentaires.....	10
III.4.3 Systèmes d'imagerie par fluorescence.....	11
III.4.4 Conductance électrique	13
III.4.5 Détecteur de carie	13
III.5 Classifications.....	13
III.5.1 ICDAS	14
III.5.2 ICDAS radiographique	15
III.5.3 ICCMS™	16
III.6 Importance du diagnostic pulpaire : réversible ou irréversible ?.....	17
III.6.1 Corrélation entre clinique et histologie	18
IV- Techniques d'éviction carieuse	21
IV.1 Evolution des techniques d'éviction	21
IV.2 Aides chimiques et mécaniques à l'éviction carieuse	21
IV.2.1 Les fraises	21
IV.2.2 Gels chémo-mécaniques	22
IV.2.3 Lasers.....	23
IV.2.4 Air abrasion	24
IV.2.5 Ultrasono-abrasion et sono-abrasion.....	26
IV.2.6 Révélateur de carie	27
IV.3 Éviction totale	27
IV.3.1 Définition.....	27
IV.3.2 Effets indésirables	28
IV.4 Techniques d'évictions partielles	28
IV.4.1 Eviction partielle en un temps : l'éviction sélective.	28
IV.4.2 Eviction partielle en deux temps : Step wise.....	30
IV.4.3 Résultats de ces techniques	33
IV.5 Biomatériaux.....	33

V- Techniques de conditionnement du fond carieux.....	35
V.1 Méthodes physiques.....	35
V.1.1 Lasers.....	35
V.1.2 Ultrasons	35
V.2 Méthodes chimiques.....	35
V.2.1 Chlorhexidine	35
V.2.2 Galardin	36
V.2.3 Chloride de Benzoalkonium (BAC).....	36
V.2.4 Agents Cross--linker	37
V.2.5 Ozone	37
VI- Cas cliniques.....	38
VI.1 Eviction sélective en un temps – Dr Pierre Layan	38
VI.2 Eviction sélective d’une carie ampulaire – Dr Vincent Guillaume.....	39
VI.3 Eviction sélective en un temps – Dr Yassine Corbin.....	40
VI.4 Eviction sélective en un temps – Dr Yassine Corbin.....	41
VII- Conclusion.....	42
Bibliographie.....	I

I- Introduction

Touchant **92% des adultes**, la maladie carieuse est une pathologie chronique infectieuse multifactorielle très répandue à travers le monde.(1,2) Les classes sociales les plus défavorisées sont les plus touchées par cette pathologie (3) qui a des répercussions à la fois sur l'état de santé général mais également sur le lien social.

La carie dentaire consiste en une destruction localisée des tissus dentaires par les acides produits par la fermentation bactérienne de glucides alimentaires (3–6). Sa progression en direction pulpaire entraîne des complications pulpaires potentiellement irréversibles préjudiciables pour la conservation de l'organe dentaire. (3)

Dans le cas de lésions carieuses profondes, la conservation de la vitalité pulpaire peut représenter un défi dont l'issue est conditionnée par de multiples facteurs à la fois théoriques et techniques.

Dans le cadre de cette thèse, les « caries profondes » sont définies comme des caries atteignant à la radiographie le **tiers interne** ou le **quart interne** de la dentine, avec un risque d'exposition pulpaire lors de l'éviction. (3). Elles correspondent donc aux stades 5 & 6 de la classification ICDAS (clinique et radiologique) et à des lésions sévères dans la classification ICCMS.

Le but de la thèse est de donner au praticien une vue d'ensemble de la gestion des lésions carieuses profondes.

Des rappels anatomiques quant à l'anatomie et la formation de l'émail, la dentine, et la pulpe, seront faits. Ensuite, la détection, l'évaluation, la biologie, ainsi que les différentes classifications de la carie dentaire seront développées.

Ensuite, les différentes techniques d'éviction carieuse seront détaillées avec leurs avantages et inconvénients. Ainsi, nous allons comparer l'éviction complète non sélective, l'éviction partielle en un temps et la technique Stepwise. Cette section permettra de conclure sur la réelle nécessité de retirer la totalité du tissu carieux et présentera les instruments aidant à l'éviction.

Enfin, les différentes méthodes de conditionnement du fond carieux avant la restauration définitive de la dent seront décrites.

II- Anatomie des tissus dentaires

Toutes les dents de mammifères partagent une structure similaire :

- L'émail ;
- La dentine située sous l'émail ;
- La pulpe, l'organe qui contient les cellules responsables de la dentinogénèse et qui contient l'innervation et vascularisation ;
- La racine, qui contient le canal radiculaire, est entourée par une fine couche de ciment ;
- Le ligament parodontal, qui fait partie de l'alvéole dentaire et unit le ciment à l'os alvéolaire.

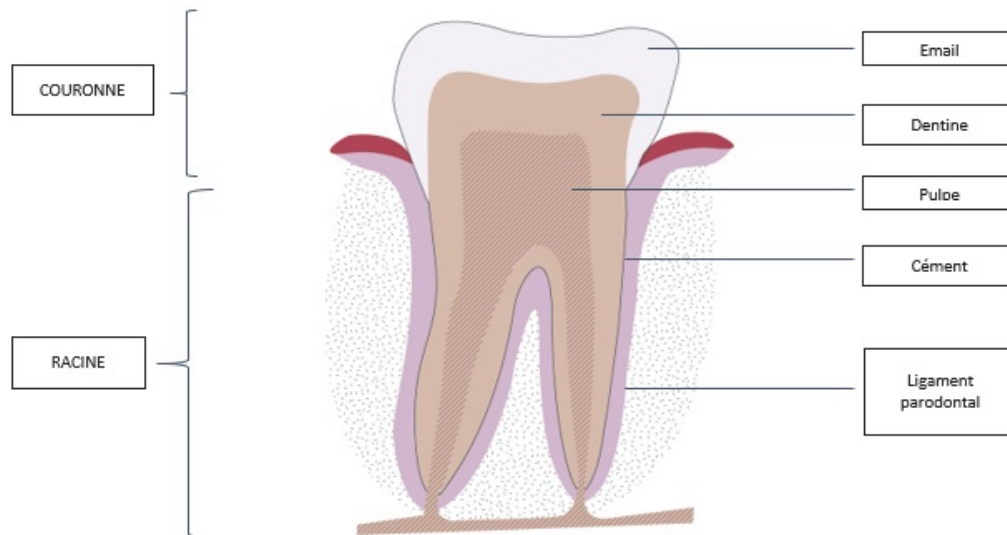


Figure 1 - Structure de la dent - Laura Girard

II.1 Histologie

II.1.1 Email

II.1.1.1 Anatomie

L'émail dentaire est la substance la plus dure et la plus minéralisée du corps humain.

Il forme la couche extérieure de la couronne dentaire et constitue une barrière isolante qui protège la dent des agressions physiques, thermiques et chimiques qui nuiraient à la pulpe sous-jacente.(7)

L'émail est constitué par la juxtaposition de structures élémentaires ou prismes. Ces prismes sont des cordons minéralisés d'hydroxyapatite qui parcourent l'émail de la jonction amélo-dentinaire à la surface de la dent.

Ils ont une section en trou de serrure ; une partie renflée ou cœur des prismes d'où se prolonge une partie mince ou queue des prismes. Les prismes sont imbriqués les uns dans les autres, et leur diamètre est d'environ 7 μm . Ils sont arrangés entre eux de telle sorte que le cœur d'un prisme est logé entre les queues de deux prismes sous-jacents.

Dans la portion centrale de l'émail, on note une alternance de prismes en section transversale et d'autres en section longitudinale réalisant l'alternance d'images claires et sombres : ce sont les bandes de Hunter-Schreger. Dans le tiers externe de l'émail, le trajet des prismes devient progressivement rectiligne, ils sont alors parallèles entre eux et perpendiculaire à la surface dentaire.

La substance inter prismatique se localise entre les prismes de l'émail. Elle est moins minéralisée et plus riche en substance organique que les prismes. Les cristaux d'hydroxyapatite y sont de taille plus réduite et sont disposés obliquement.




Figure 2 - Microscopie électronique des prismes (8)

II.1.1.2 Formation de l'émail

- | | |
|--|--------------------------------|
| 1 – améloblaste pré-sécréteur | — émail aprismatique interne |
| 2 – améloblaste sécréteur sans prolongement de Tomes | ■ émail prismatique immature |
| 3 – améloblaste sécréteur avec prolongement de Tomes | ■ émail en cours de maturation |
| 4 – améloblaste de maturation | ■ émail mature |
| 5 – améloblaste de protection | ■ dentine |

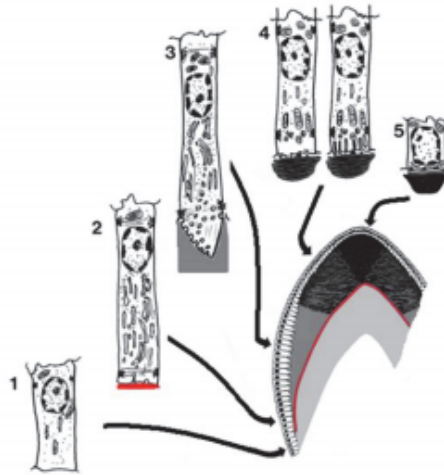


Figure 3 - Maturation de l'émail – Dr Brigitte Alliot- Licht (9)

Le processus de formation de l'émail s'appelle l'**amélogénèse**. Chaque prisme est formé par un améloblaste. Les protéines de la matrice amélaire sont sécrétées par les améloblastes dans l'espace amélaire et y sont ensuite dégradées et retirées par protéolyse avec un grand degré de précision. Les améloblastes régulent ainsi la formation de novo de substance inorganique à base d'hydroxyapatite. En pourcentage de poids, l'émail mature est composé à **95 % de matière minérale, 1 à 2 % de matière organique et 2 à 4 % d'eau**.(7)

Des défauts de développement ou environnementaux peuvent affecter la structure de l'émail, cela étant visible par un changement de son opacité et/ou de sa couleur.

Ces défauts sont critiques car, à la différence de l'os, une fois minéralisé l'émail est acellulaire, et de ce fait n'est pas capable de se remodeler une fois formé(7) .

II.1.2 La dentine

II.1.2.1 Anatomie

A poids égal, la dentine est moins minéralisée que l'émail, mais plus que l'os ou le ciment.

La dentine est un puzzle de différents types de dentine, ayant différentes fonctions et spécificités (10).

La dentine est composée de **70% de minéral, 20 % de matrice organique et 10% d'eau** (11).

Anatomiquement, il est possible de distinguer au sein de la masse dentinaire :

- La **jonction amélo-dentinaire**
- La **jonction cémento-dentinaire**
- La **couche dentinaire périphérique** : elle est constituée par le manteau dentinaire qui est une couche hypo minéralisée, dépourvue de tubuli sécrétée aux premiers stades de la dentinogénèse ainsi qu'une fine couche de dentine canaliculaire.
- La **couche dentinaire circumpulpaire** : il s'agit d'une zone hypo minéralisée dans laquelle se trouvent des canalicules larges reliés entre eux par des espaces créés par les ramifications secondaires des prolongements odontoblastiques nécessaires aux échanges. Elle se compose de dentine **inter-canaliculaire**, et de dentine **péri-canaliculaire** voire **intra-canaliculaire**. Cette dernière, déposée secondairement en périphérie du tubulus, réduit progressivement le diamètre de sa lumière.(12)

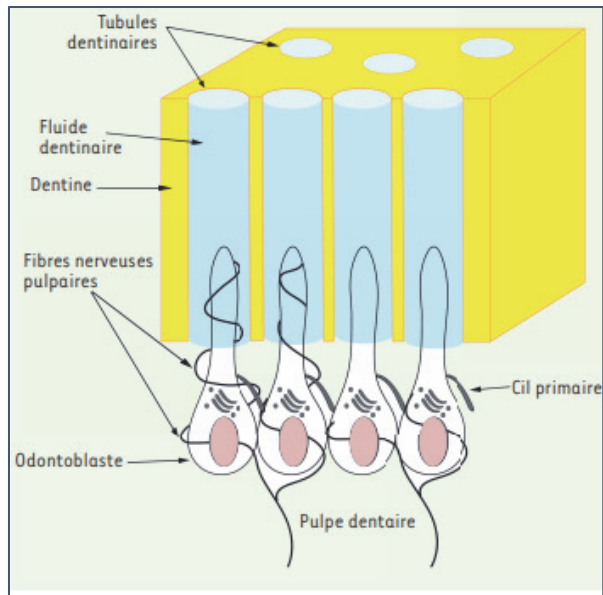


Figure 4 - Architecture et innervation du complexe dentino-pulpaire (13)

Les odontoblastes sont des cellules polarisées, allongées. Les corps cellulaires odontoblastiques sont situés en périphérie du tissu pulpaire, tandis que les prolongements cellulaires cheminent au sein de la dentine, à l'intérieur des tubules dentinaires. Les prolongements baignent dans le fluide dentinaire. Les fibres nerveuses sensibles enserrant les corps cellulaires des odontoblastes, et certaines d'entre elles cheminent à l'intérieur des tubules dentinaires au contact des prolongements odontoblastiques (13). La dentine humaine n'est pas vascularisée (10).

II.1.2.2 Formation

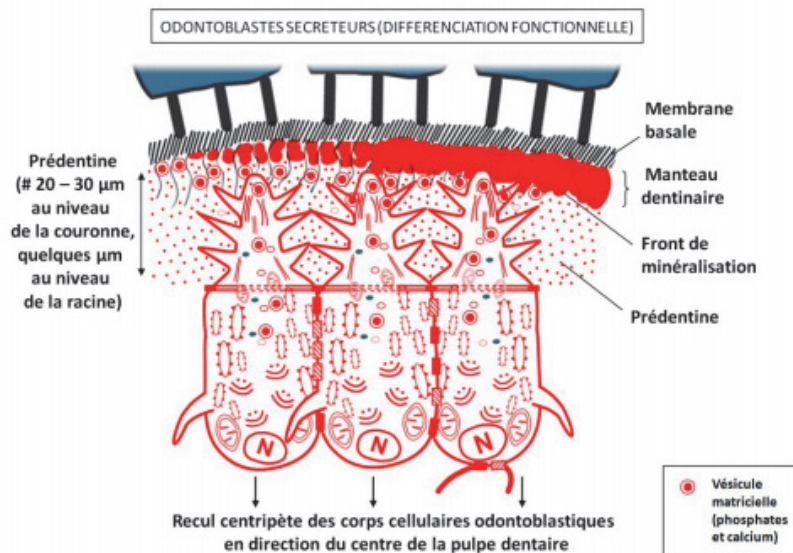


Figure 5 - Formation de la dentine par les odontoblastes sécrétoires - Dr JC Farges (11)

Histologiquement, on appelle **dentine primaire** la dentine formée au cours de l'odontogenèse jusqu'à la mise en occlusion de la dent. Les *odontoblastes* sécrètent la dentine tout au long de la vie de la dent. On appelle alors **dentine secondaire**, la dentine formée par les *odontoblastes de première génération* après la mise en occlusion de la dent, en l'absence d'agression. Ces dentines comportent des tubuli, elles sont dites canaliculaires.(12)

Histologiquement, la **dentine tertiaire** résulte d'une dentinogénèse cicatricielle à la suite d'une agression de l'organe dentaire. On distingue deux types de dentine tertiaire :

- La **dentine réactionnelle**, secrétée par les odontoblastes de première génération survivants. De nature canaliculaire, secrétée lentement, cette dentine tertiaire est observée en cas de lésions superficielles, et de lésions à progression lente (3,14). Elle fait continuité avec la dentine secondaire existante. Histologiquement, la zone de stimulation odontoblastique est délimitée par une ligne dite calcio-traumatique.
- La **dentine réparatrice** est secrétée lorsque la couche odontoblastique de première génération est détruite en cas d'agression plus sévère. Sa sécrétion est rapide et sa nature est atubulaire. Elle est donc non perméable aux stimuli externes et peut ainsi bloquer l'entrée d'irritants dans la pulpe. Sa sécrétion est issue des odontoblastes de première génération bordant la zone agressée et non atteints par l'agression, ainsi que par la différenciation de cellules filles non odontoblastiques issues de la dernière mitose odontoblastique et de cellules souches en attente ("stem-cells") de la couche de Höhl, sous l'action de signaux moléculaires tels que les facteurs de croissance. Après exposition pulpaire, la mise en place d'un matériau approprié permet l'apparition d'un pont dentinaire en quelques semaines.(12,15)

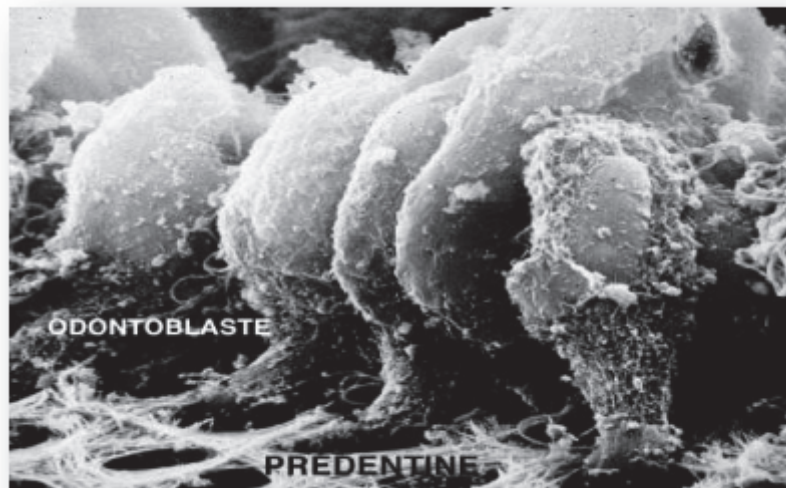


Figure 6 - Odontoblastes en microscopie électronique à balayage - Dr Barbottin (16)

II.1.3 La pulpe, anatomie & formation

La pulpe dentaire est un tissu mésenchymateux hautement spécialisé qui dérive des cellules de la crête neurale (l'ectomésenchyme). La prolifération et la condensation de ces cellules amènent à la formation de la papille dentaire, de laquelle dérive la pulpe mature.

La pulpe dentaire est caractérisée par la présence d'odontoblastes et par le fait qu'elle est entourée par un ensemble de tissus rigides minéralisés comprenant l'émail, la dentine, le cément. Ces tissus fournissent à la pulpe un support mécanique et une protection contre l'environnement oral riche en bactéries. Le confinement physique de la pulpe, sa grande quantité d'innervation sensorielle et la riche microcirculation émanant de la région apicale font de la pulpe un tissu unique.(15)

Si cette coquille rigide perd son intégrité structurelle, comme dans le cas de caries, de fêlures, de fractures, ou de joints de restauration non étanches, cela crée un chemin pour les micro-organismes et leurs toxines vers la pulpe. Tout dommage mécanique, chimique, thermique ou microbien active des réponses inflammatoires variées.(17)

La pulpe répond à l'irritation par une inflammation, qui, si elle n'est pas traitée, peut évoluer vers une nécrose pulpaire puis une infection.

L'inflammation peut aussi s'étendre à l'os alvéolaire alentour et causer une pathologie périapicale. (15)

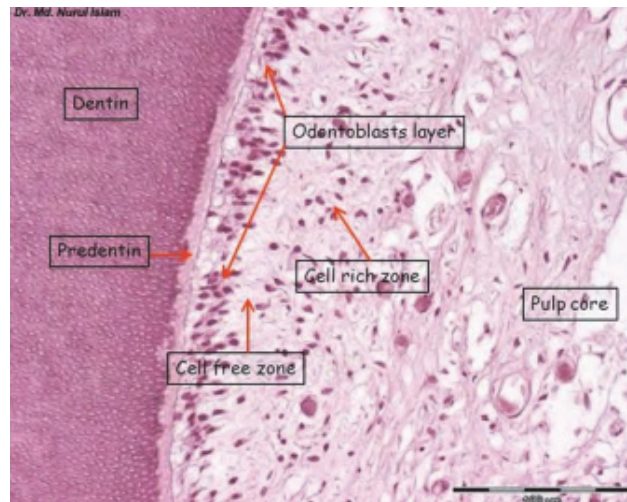


Figure 7 - Coupe histologique de la jonction email /dentine (18)

La couche odontoblastique est la couche la plus proche de la dentine. La couche acellulaire de Weil contient quelques cellules (principalement des fibroblastes), ainsi que des réseaux vasculaires et nerveux. La couche de Höhl ou zone riche en cellules contient un nombre de vaisseaux, de nerfs et de cellules (fibroblastes, cellules dendritiques et cellules souches) plus important que dans la couche de Weil. (18)

II.2 Intérêt de la conservation de la vitalité pulpaire

Les intérêts de la conservation de la vitalité pulpaire :

- Une dent dépulpée présente une **moins bonne résistance** à la mastication due aux pertes de substance et donc des fractures plus régulières(19–21)
- Maintien de **l'intégrité apicale** (3)
- Evite un **changement de teinte** (22)
- Conservation de la **fonction de défense** (3,23) :
Dans les dents pulpées, les tubules dentinaires sont occupés par le fluide dentinaire et les processus odontoblastiques, qui agissent ensemble comme un hydrogel chargé positivement. Cet hydrogel est capable d'arrêter un grand nombre de bactéries. Le flux vers l'extérieur du fluide dentinaire est important dans la défense contre l'entrée de substances car il affecte la diffusion des toxines et des bactéries à travers les tubules.
De plus, des anticorps et autres agents anti-microbiens peuvent être présents dans le fluide dentinaire en réponse à une infection bactérienne de la dentine.
La possible formation de complexes immuns et la précipitation de protéines plasmatiques a haut poids moléculaire, comme le fibrinogène, dans le fluide dentinaire peut réduire le rayon opérationnel du tubule dentinaire et ainsi réduire la **perméabilité dentinaire**. (15).
La pulpe est également équipée de composants cellulaires nécessaires pour la reconnaissance initiale et la fabrication d'antigènes qui en découle.
(15)
- Conservation de la **sensibilité / signal d'alarme** (3,22). La pulpe est aussi un organe sensitif. Sa sensibilité aux stimuli thermiques est bien connue. Peu importe la nature du stimulus sensoriel, que ce soit un changement de température, une déformation ou traumatisme mécanique, la pulpe l'enregistre comme une sensation commune : la douleur. Cette capacité à enregistrer la douleur est importante dans les mécanismes de défense de la pulpe. Les patients avec une inflammation pulpaire ont tendance à solliciter plus tôt le traitement, tant que l'inflammation est confinée à la dent, par opposition aux patients chez qui la dent a été

dépulpée, chez qui la douleur ne sera pas ressentie jusqu'à ce que des dommages aient été faits aux tissus environnants la dent. (15)

- Conservation de la **proprioception** qui limite la charge imposée sur les dents par les muscles masticatoires, protégeant ainsi la dent.(15)(3) Malgré le manque de preuves claires sur les mécanismes mis en jeu, l'absence de la pulpe dentaire entraîne une diminution de la réactivité face aux stimulations mécaniques de la dent, diminuant ainsi sa sensibilité proprioceptive. En effet, une dent dépulpée requiert 2.5 fois plus de forces pour enregistrer une réponse proprioceptive qu'une dent vitale.(21)
- Conservation du **pouvoir dentinogénique** (3) : Les cellules spécialisées de la pulpe, les odontoblastes, et peut être des cellules mésenchymateuses indifférenciées (qui peuvent se différencier en cellules productrices de dentine si elles sont stimulées) conservent la capacité de former de la dentine au cours de la vie. Cela permet à la pulpe saine de compenser partiellement la perte d'émail ou de dentine causée par des caries ou par l'usure, via la formation d'une barrière de tissu dur qui isole la pulpe des stimuli. La dentine secondaire est déposée de façon circonscrite à un faible rythme au cours de la vie d'une dent normale.(15)
- **Réduction des interventions** inhérentes aux risques de réinfection après traitement endodontique (3,23).

III- Maladie carieuse

III.1 Définition

La carie dentaire est une infection commune(24) ; c'est l'une des maladies chroniques les plus prévalentes dans le monde, affectant 60 à 90% des enfants scolarisés (25).

La carie est une maladie évolutive et multifactorielle (facteurs biologiques, comportementaux, psychosociaux, et environnementaux.(26)). Elle est modulée par l'alimentation, et est intimement liée à la présence de biofilm entraînant une perte de minéralisation des tissus durs dentaires et donc à la formation de lésions carieuses (6). En effet, la carie est le résultat d'un déséquilibre au sein du biofilm avec une **acidification du biofilm**, après une prise régulière de carbohydrates. (3-5)

La carie dentaire est composée sur le plan bactériologique d'une association complexe de bactéries dont les plus caractéristiques sont les **lactobacilles et streptocoques**.(27)

Le schéma de Keyes (figure 8) montre l'enchevêtrement des différents facteurs à l'origine de la formation de lésions carieuses.

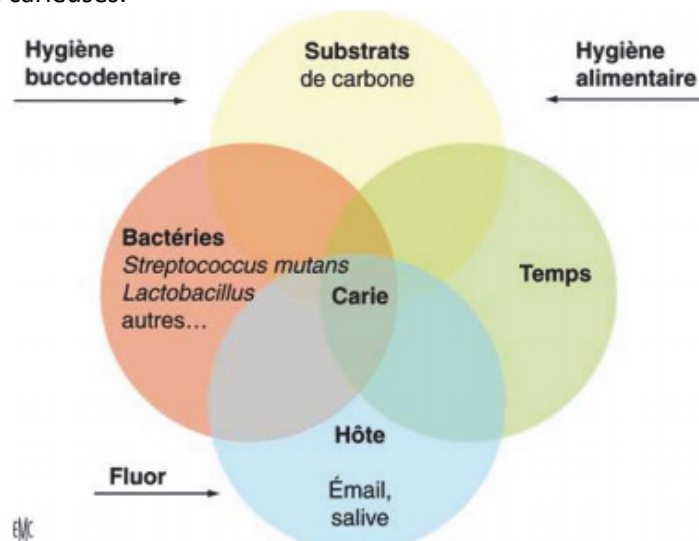


Figure 8 - Schéma de Keyes

III.2 Le biofilm dentaire

Les tissus durs dentaires exposés à l'environnement oral (couronne dentaire et racine à la suite d'une récession gingivale) sont la cible du processus carieux. Cependant, en l'absence de biofilm cariogène et d'une exposition fréquente aux sucres fermentescibles les caries ne peuvent pas survenir.(28,29)

Le biofilm dentaire est composé de micro-organismes non invasifs, commensaux, qui adhèrent aux surfaces dentaires. Ces microorganismes sont intégrés dans une matrice extracellulaire de polymères.(26)

Les bactéries du biofilm sont métaboliquement actives et libèrent des acides organiques qui provoquent des fluctuations de pH au sein du biofilm. Ceci peut engendrer **une déminéralisation des tissus dentaires quand le pH diminue ou une reminéralisation quand le pH augmente.**

La **courbe de Stephan** (30) schématise ces fluctuations de pH selon le temps, après une exposition aux sucres fermentescibles. La courbe de Stephan peut être divisée en différentes phases, chacune d'entre elles représentant une étape de la réponse physiologique au sein du biofilm (figure 9) :

- La phase de repos, valeur du pH initial (A) lorsque le biofilm est non exposé aux sucres pendant 12 h ou plus ;
- La baisse initiale (B) de la valeur du pH après l'exposition aux sucres ; l'ingestion de sucre abaisse en deux ou trois minutes le pH initial (6.5 -7) du biofilm en-dessous de la valeur de **pH critique 5.5** (31).
- Le moment où le pH est inférieur au "pH critique" (C). À partir de 5.5, l'hydroxyapatite de l'émail commence à se dissoudre. Cet abaissement du pH peut persister de 20 à 40 minutes avant de remonter à sa valeur initiale.
- La phase de récupération (D)

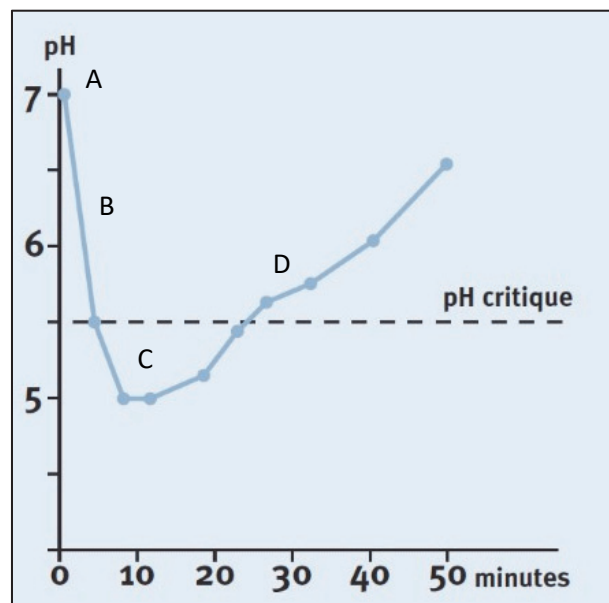


Figure 9 - La courbe de Stephan, (32)

Dans les zones de stagnation, le risque de développer une lésion carieuse est plus important (3,33). Si ce biofilm est enlevé ou désorganisé, totalement ou en partie, la déminéralisation peut être arrêtée ou inversée vers une reminéralisation. **Ainsi, une désorganisation régulière du biofilm peut arrêter les lésions initiales.** (6)

Le résultat de ce processus peut être une nette déminéralisation, conduisant à une dissolution des tissus durs dentaires. Si le stade de cavitation est atteint, alors le processus ne sera plus réversible et une thérapeutique de carie cavitaire devra être mise en place.

III.3 Biologie et dynamique du front carieux

Dans les lésions carieuses cavitaires, la déminéralisation est toujours causée par les acides organiques issus du métabolisme bactérien. **Streptococcus mutans** est prépondérant dans les caries superficielles, alors que **Lactobacillus casei** est prédominant dans les caries profondes. (34)

Les **protéases produites par les bactéries cariogènes**, que l'on croyait responsables de la dégradation de la matrice organique dentinaire, se sont avérées être très sensibles au pH. C'est pourquoi le rôle potentiel des **protéases dérivées de l'hôte** telles que les cathepsines ou les **métalloprotéinases matricielles (MMPs)** dans la dégradation de la matrice dentinaire a été introduit.(35–37)

Les MMPs sont des enzymes endogènes dépendantes au **Zn²⁺ et Ca²⁺** naturellement présentes en tant que proformes inactives dans la dentine. Elles peuvent être réexposées et potentiellement activées durant le processus carieux dentinaire du fait de l'environnement acide créé par des acides bactériens. Un pH faible amène au clivage du prodomaine et ceci facilite l'activité fonctionnelle des MMPs.(35,38) Cela explique que des anti-MMPs ont été développés ces dernières années.

Concernant la réponse pulpaire il n'y a pas de corrélation absolue avec les symptômes et signes cliniques. La pulpe peut s'inflammer bien avant que les bactéries l'aient physiquement atteint. Des caries superficielles des puits et sillons peuvent ainsi causer une inflammation pulpaire.

Cette inflammation semble être provoquée par les **antigènes bactériens** (toxines, enzymes, chemotoxines ou acides organiques) et **des produits issus de la dégradation tissulaire** qui peuvent diffuser vers la pulpe via les tubules dentinaires (34). Les tissus pulpaire répondent à une atteinte dentinaire en apposant une matrice de dentine tertiaire (réactionnelle au réparatrice) sous le site de la lésion. Cette réponse dépend de plusieurs facteurs, tels que la vitesse de propagation bactérienne et de la progression de la carie, qui peut être lente, rapide ou complètement inactive.(15)

Il n'est pas possible de déterminer objectivement le niveau précis d'activité de la lésion carieuse, c'est pourquoi le jugement clinique et des mesures subjectives sont utilisés.

Une lésion **active à progression rapide** présente généralement une couleur jaune clair/beige, et une texture de surface humide et molle.

Une lésion **active à progression lente**, tend à être plus foncée, avec une couleur plus proche du marron. Une telle lésion est sèche et plus ferme à la sonde.

Lorsque les caries ne sont plus actives, et qu'on les pense **arrêtées**, la couleur est plus foncée, il n'y a plus d'humidité, et il est impossible de pénétrer les tissus à la sonde.(3)

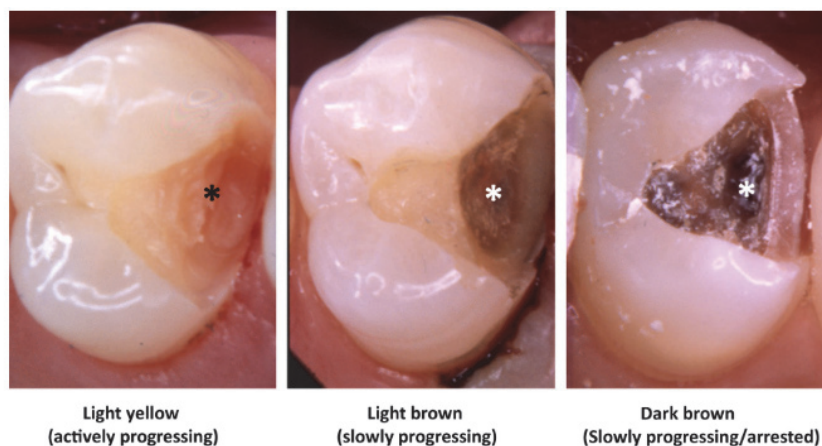


Figure 10 - Classification de la couleur des lésions carieuses (3)

III.4 Diagnostic des lésions carieuses

Le diagnostic implique de détecter la lésion carieuse, d'estimer sa profondeur, son degré de déminéralisation, et son activité.(6)

La détection des lésions carieuses est réalisée lors d'un examen clinique complété par des examens complémentaires basés sur des méthodes radiographiques, optiques ou électriques.(26)

III.4.1 Examen clinique

La détection clinique de caries est traditionnellement faite par une **inspection visuelle détaillée**. Elle est la méthode de diagnostic la plus communément utilisée dans la pratique quotidienne.

Cependant bien que des ustensiles pointus comme les sondes soient encore souvent utilisées, elles peuvent faire des dégâts en transformant une lésion initialement non cavitaire en lésion cavitaire.

Certaines lésions restent invisibles à l'examen visuel, comme l'a schématisé Pitts dans son schéma de l'iceberg.

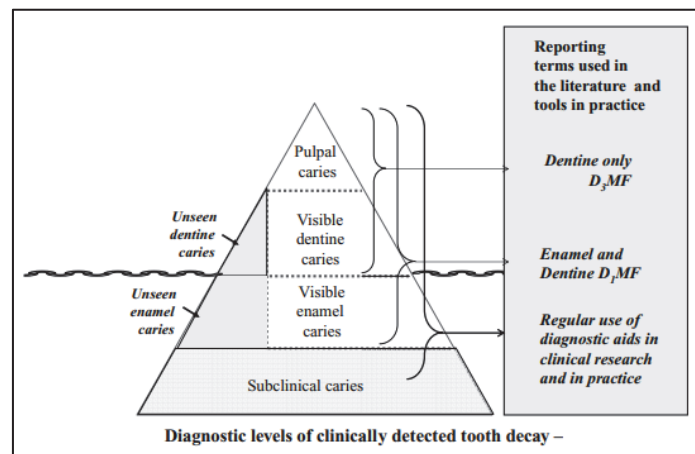


Figure 11 - Niveaux de diagnostic clinique de caries dentaires (39)

C'est notamment le cas de certaines lésions situées sur les faces proximales des dents pour lesquelles les radiographies dentaires sont donc un examen complémentaire très utile. (29,40,41)

III.4.2 Radiographies dentaires

Concernant les caries proximales non cavitaires, la radiographie est un moyen largement utilisé. La radiographie bitewing est utilisée depuis 1925 (41–43) et est la méthode de choix pour le diagnostic des caries interproximales.(44)

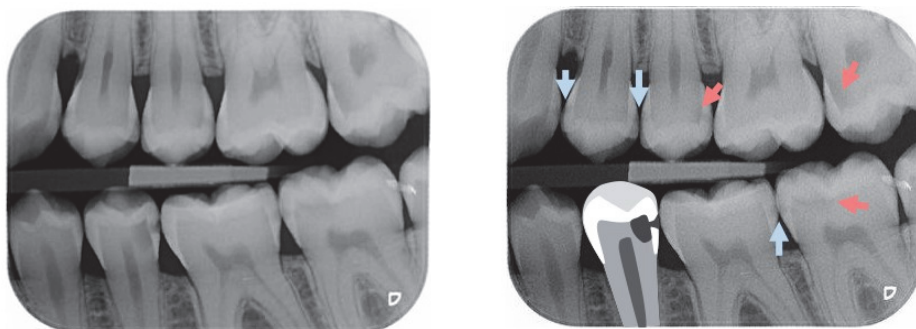


Figure 12 - Caries interproximales visibles à la radiographie Bitewing

Lors de la détection de caries dentinaires interproximales, l'examen visuel seul a une sensibilité de 12% (20% si des loupes sont utilisées) contre 49% avec l'utilisation de la radiographie bitewing. (45)

III.4.3 Systèmes d'imagerie par fluorescence

III.4.3.1 Quantitative Light Induced Fluorescence QLF

C'est une aide diagnostic pour la détection, la quantification et la surveillance des déminéralisations de l'émail. Ce système détecte et quantifie la perte de fluorescence associée à la déminéralisation.

Une excitation de la dentine avec une lumière bleue est provoquée. Les lésions apparaissent comme une tache sombre sur un fond vert vif.

Un logiciel renseigne sur la surface, la profondeur et le volume de la lésion.(27)

La perte de substance est quantifiée en rapport avec les tissus sains adjacents. Une perte de fluorescence de plus de 5% est considérée comme une lésion. (43)

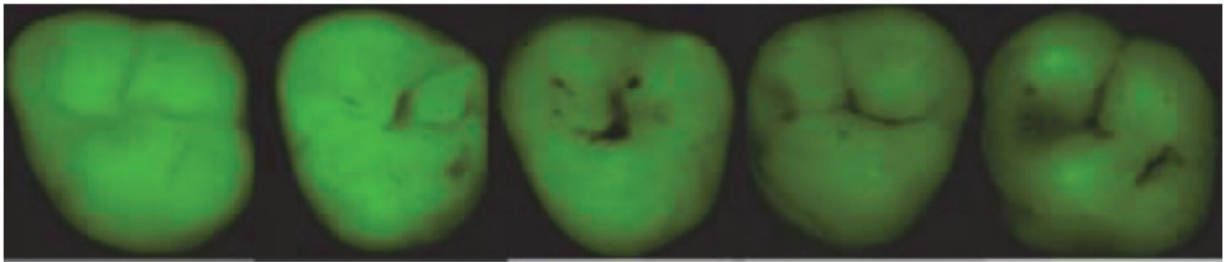


Figure 13 - QLF (43)

Avantages de cette technique de détection :

- Détection des caries précoces au niveau des faces lisses et occlusales
- Détection et quantification des changements dans le contenu minéral de la dent
- Motivation des patients dans la phase prophylactique
- Reproductibilité des résultats
- Détection de l'activité bactérienne d'une lésion (fluorescence rouge)

Inconvénients de cette technique de détection : (46)

- Non utilisable pour la détection des caries sur les faces proximales
- Temps d'acquisition des données long et difficilement réalisable au cabinet

III.4.3.2 DIAGNOdent

Le système DIAGNOdent® consiste en une lumière monochromatique de 655 nm émise d'un capteur qui peut mesurer quantitativement la perte minérale grâce à la fluorescence des dérivés bactériens inclus dans la dentine infectée. En effet les produits du métabolisme bactérien appelés **porphyrines** sont fluorescents quand ils sont éclairés par une lumière laser rouge de 655nm. Cette fluorescence est lue et donne une valeur numérique qui correspond approximativement à la quantité de bactéries présentes.

Un score allant de 0 à 99 donne la possibilité de surveiller le comportement de la lésion.(43) Pour des valeurs (27) :

- Comprises entre 0 et 13 ; rien ne doit être entrepris cliniquement,
- Comprises entre 14 et 20 ; des mesures prophylactiques sont recommandées
- Supérieures à 20 ; il semble nécessaire d'intervenir

DIAGNOdent® peut aussi aider à déterminer la progression de l'éviction carieuse.

Ainsi, DIAGNOdent® a prouvé son efficacité pour le diagnostic conservateur des caries de sillons et fissures, et peut aussi être utilisé pour déterminer le point de fin de l'excavation.(47)

III.4.3.3 Fibre Optic Trans Illumination FOTI

La Transillumination Fibre Optique (FOTI) est basée sur un phénomène de dispersion de la lumière pour augmenter le contraste entre l'émail sain et l'émail carieux.

L'émail sain est composé de cristaux d'hydroxyapatite agencés densément, ce qui produit une structure quasi transparente. Si cet agencement des cristaux de l'émail est perturbé, FOTI révélera une ombre sombre liée à un changement de la diffusion de la lumière et de l'absorption des photons lumineux (48)

La dentine apparaît orange, brune ou grise sous l'émail et cela peut aider à différencier des lésions amélaire ou dentinaires.(43)

Les avantages de cette technique de détection sont : (46,49)

- Détection des caries précoces
- Détection possible au niveau de toutes les faces dentaires dont les proximales (48)
- Différenciation entre carie de l'émail et de la dentine
- Economique
- Rapide
- Temps d'apprentissage court

Les inconvénients de cette technique de détection sont : (46)

- Pas de matérialisation par une image
- Pas de stockage des données
- Pas de suivi de l'évolution d'une lésion
- Moyen de diagnostic subjectif

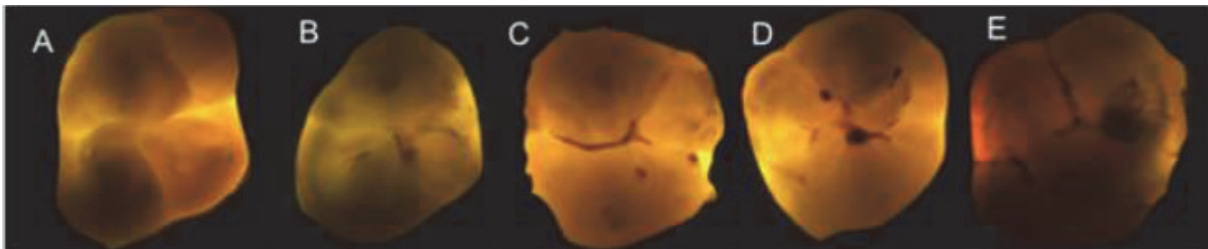


Figure 14 - Exemple d'images avec FOTI (43)
A : émail sain ; B,C,D,E : émail avec lésions carieuses

III.4.3.4 Digital Imaging Fiber Optic Transillumination (DIFOTI)

Le DIFOTI est basé sur le même principe que le FOTI, et utilise la lumière visible (gamme de longueur d'onde comprise entre 450 et 700 nm) pour trans-illuminer la dent avec une caméra CCD (Charged Coupled Device). DIFOTI peut capturer en temps réel des images des surfaces occlusales, buccales, linguales.(48). DIFOTI montre une plus grande sensibilité pour détecter des lésions initiales que les examens radiologiques (50) quelle que soit la surface dentaire concernée (51).

III.4.3.5 SoproLife®

Une autre méthode de détection basée sur l'imagerie et l'auto-fluorescence des tissus dentaires, est la caméra SoproLife®. La caméra fonctionne selon trois modes ; le mode « lumière du jour », pour lequel quatre LEDs blanches fonctionnent ; les modes de diagnostic et traitement, pour lesquels la lumière est fournie par quatre LEDs bleues de 450 nm. (43)

La dentine cariée est parfaitement superposable à la fluorescence rouge foncé détectée avec le SoproLife®. La dentine saine est fluorescente en vert, et l'émail n'a pas de fluorescence (52).

Email	Dentine	Dentine infectée		Interface dentine infectée/affectée		Dentine affectée (fin de traitement)	
Tissus sains		Lésion Active	Lésion Inactive	Lésion Active	Lésion Inactive	Lésion Active	Lésion Inactive
Vert clair à bleu ciel	Vert acidulé	Vert noir	Vert noir	Rouge vif	Rouge brun	Vert terne	Vert terne avec voile rouge

Tableau 1 - Guide clinique de la couleur des tissus dentaires visualisés à l'aide de SoproLife® (46)

Avantages de cette technique de détection : (46)

- Double fonction : diagnostic et aide à l'excavation
- Détection des caries au niveau de toutes les faces dentaires
- Différenciation entre carie de l'émail et carie de la dentine
- Différenciation entre dentine infectée et dentine affectée : évite les effractions pulpaire
- Images de haute résolution en lumière du jour et en lumière fluorescente : évite le surtraitement
- Pas de logiciel de traitement des couleurs, mais une image anatomique magnifiée
- Images stockées pouvant être comparées

Inconvénients de cette technique de détection : (46)

- Pas de données chiffrées pour la prise de décision
- Nécessite un temps d'apprentissage pour la prise en main

III.4.4 Conductance électrique

La déminéralisation crée une porosité qui, avec l'eau et les ions de la salive va créer des changements de la conductivité électrique.

Un courant alternatif fixé à une fréquence donnée, va mesurer la résistance globale du tissu dentaire.(43).

Il existe deux types de dispositifs : *Electronic Caries Monitor* (ECM) et *Electrical Impedance Spectroscopy* (EIS, commercialisé sous le nom de CarieScan®). (46)

III.4.5 Détecteur de carie

Ces colorants sont apparus dans les années 1970 et étaient au début de la Fuschine, maintenant souvent remplacée par du propylène ou polypropylène glycol associé à un colorant (53). Ils mettent en évidence la dentine infectée sans colorer ni la dentine affectée ni les tissus minéralisés.(46,54)

Les détecteurs de carie ne semblent pas être assez fiables pour pouvoir être utilisés comme unique technique de diagnostic dans la détection de lésions carieuses (53), leur utilisation se fait surtout lors de l'éviction afin de repérer la fin de l'éviction de la dentine infectée.

III.5 Classifications

La classification de Black (55) créée en 1904 est une classification historique topographique qui ne tient pas compte de l'importance des lésions carieuses et ne permet pas de guider le praticien au niveau thérapeutique (56). Elle a été complétée en 1956 par ajout de la classe VI.

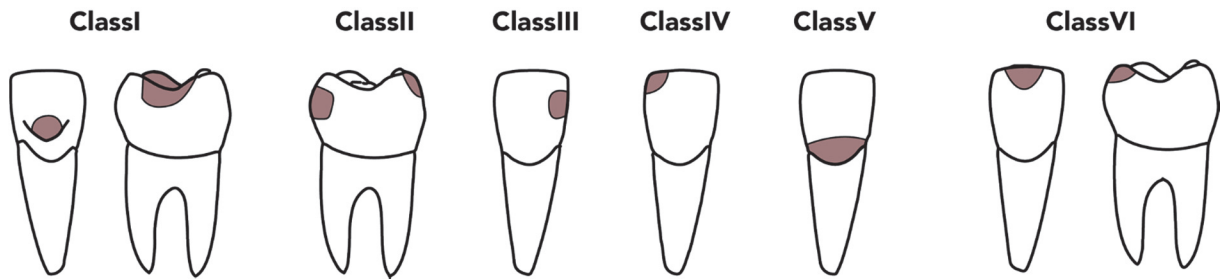


Figure 15 - Classification de Black – Laura Girard

Bien que toujours utilisée, on observe aujourd’hui une évolution allant vers des classifications qui vont inclure la sévérité des lésions et la prise en charge thérapeutique.

III.5.1 ICDAS

Le système ICDAS (International Carie Détection and Assessment System) est maintenant utilisé dans de nombreux pays. (29)(41,57,58)

Examen visuel ICDAS	0	1	2	3	4	5	6
	Surface dentaire saine	Changement visible après séchage	Changement visible sans séchage	Rupture localisée de l'émail	Dentine cariée visible par transparence sans ou avec rupture localisée de l'émail	Micro cavité avec dentine visible du fait de la perte d'intégrité de surface	Cavité dentinaire étendue

Tableau 2 - Classification ICDAS

Depuis que les lésions sont définies dès un stade précoce, une gestion préventive appropriée peut effectivement être codifiée et appliquée.

Pour le stade 0 une prévention primaire telle que le scellement prophylactique des sillons est appliquée dans le but de prévenir une éventuelle déminéralisation.

Pour les stades 1 et 2, la prévention est secondaire dans le but de reminéraliser les lésions initiales mais reste non chirurgicale, grâce à l'application de topique fluoré ou le scellement/infiltration de résine. Un nettoyage prophylactique professionnel est effectué au cabinet, et une éducation à l'hygiène bucco-dentaire est mise en place. L'utilisation d'un dentifrice fluoré est recommandée.

Pour le stade 3, le scellement résine est mis en place. Si la lésion est cavitaire limitée à l'émail, un traitement restaurateur ultra-conservateur est fait.

Pour les stades 4 à 6, la restauration passe par une thérapeutique chirurgicale via un traitement ultra-conservateur afin de restaurer la dent. (59)

Arbre décisionnel de la classification ICDAS :

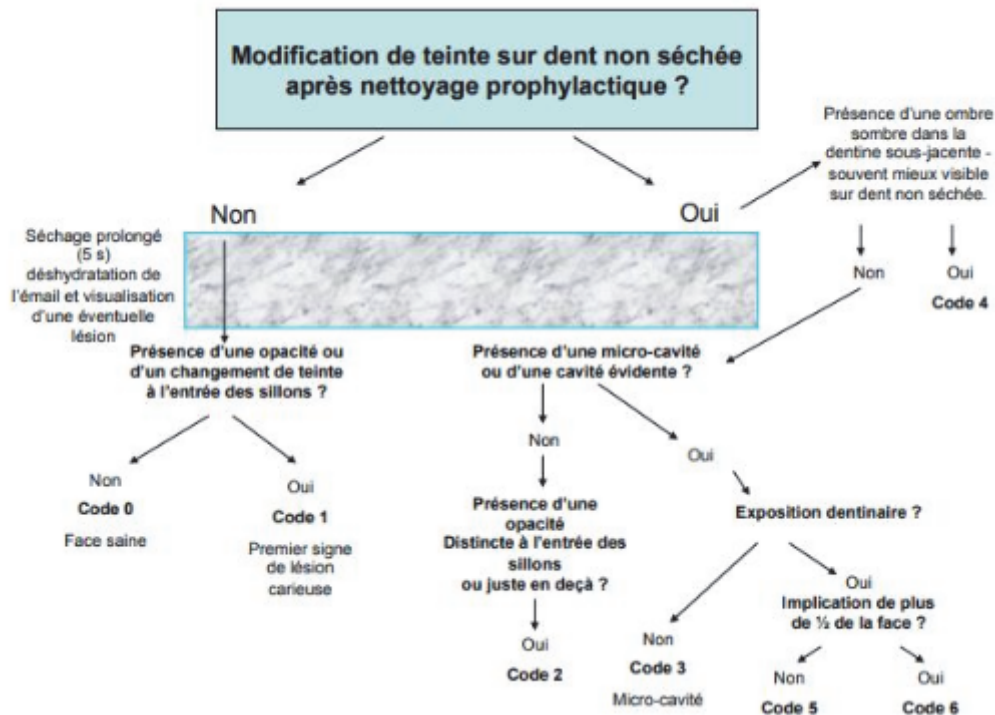


Figure 16 - Arbre décisionnel de la classification ICDAS

III.5.2 ICDAS radiographique

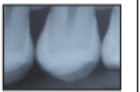






Système d'évaluation radiographique (RA) de l'ICDAS			
SEVERITE DES LESIONS CARIEUSES	0	Absence de radioclarité	 Absence de radioclarité
	RA Stades initiaux	RA 1	 Radioclarité localisée dans la 1/2 externe de l'émail
		RA 2	 Radioclarité localisée dans la 1/2 interne de l'émail ± à la jonction amélo-dentinaire
		RA 3	 Radioclarité localisée dans le 1/3 externe de la dentine
	RB Stades modérés	RB 4	 Radioclarité atteignant le 1/3 moyen de la dentine
	RC Stades sévères	RC 5	 Radioclarité atteignant le 1/3 interne de la dentine, cliniquement cavitaire
	RC 6	 Radioclarité touchant la chambre pulpaire, cliniquement cavitaire	

Tableau 3 - Système d'évaluation radiographique de l'ICDAS (60)










Examen clinique visuel (catégories C)	Examen radiologique (catégories R)				
	R_0 	RA_{1-2} 	RA_3 	RB 	RC 
C_{saine} 	Saine CR	Initiale CR	Initiale CR	Modérée CR	Sévère CR
C_{initiale} 	Initiale CR	Initiale CR	Initiale CR OU Modérée CR	Modérée CR	Sévère CR
$C_{\text{modérée}}$ 	Modérée CR	Modérée CR	Modérée CR	Sévère CR	Sévère CR
$C_{\text{sévère}}$ 	Sévère CR	Sévère CR	Sévère CR	Sévère CR	Sévère CR

Tableau 4 - Combinaison des évaluations cliniques et radiographiques (60)

Couplée à l'International Caries Classification and Management System (ICCMS) cette classification permet une gestion de la maladie carieuse et de ses lésions.

III.5.3 ICCMS™ (60)

La classification l'ICCMS™ propose une méthode standardisée pour la classification des lésions carieuses et la **gestion globale de la maladie carieuse**.

Plusieurs principes régissent l'ICCMS™ : (60)

1. L'ICCMS™ a pour objectif de **préserver au maximum les tissus dentaires sains**.
2. L'ICCMS™ a pour objectif de **prévenir** la maladie carieuse et/ou de la **contrôler** lorsqu'elle est déjà déclarée. Les lésions existantes seront, autant que possible, **stabilisées/reminéralisées** afin de limiter les dommages à long terme des tissus dentaires sains.
3. L'ICCMS™ a pour objectif de **maintenir la santé orale** des patients en insistant sur les préventions primaire et secondaire tout au long de la vie.
4. L'ICCMS™ est basé sur une évaluation pragmatique et scientifiquement étayée du **risque** ainsi que sur sa gestion personnalisée.
5. L'ICCMS™ est basé sur l'évaluation de la **sévérité et de l'activité des lésions**.
6. L'ICCMS™ a pour objectif de **prévenir** l'apparition de nouvelles lésions carieuses et l'aggravation des lésions existantes.
7. L'ICCMS™ n'intègre les préparations cavitaires limitées aux lésions (préparations ultra-conservatrices) qu'en dernier ressort lorsque l'intervention invasive est incontournable (clairement indiquée).
8. L'ICCMS™ comprend la mise en place de **contrôles périodiques** à intervalles personnalisés définis selon le RCI du patient.

Cette classification dérive de la classification ICDAS. Elle distingue :

- **Faces saines** : Les faces présentant des défauts non carieux tels que des hypoplasies de l'émail (incluant des fluoroses), des usures dentaires (attrition, abrasion et érosion) ou des colorations intrinsèques ou extrinsèques seront considérées comme saines.
- **Lésions carieuses initiales** : Absence de rupture, même localisée, de l'émail ; absence d'ombre dans la dentine sous-jacente
- **Lésions carieuses modérées** : La confirmation de la rupture de l'émail est faite grâce à une sonde parodontale dont l'extrémité sphérique est glissée le long des puits ou sillons suspects
- **Lésions carieuses sévères** : Une sonde parodontale peut être utilisée pour confirmer la présence d'une perte de substance dentinaire.



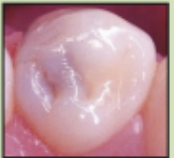

Définition des différentes catégories selon l'ICCMS™			
SEVERITE DES LESIONS CARIEUSES	Faces saines (ICDAS 0)		Face saine Aucun signe clinique de lésion carieuse sur la face examinée après nettoyage prophylactique et séchage prolongé (5 secondes)
	Lésions carieuses initiales (ICDAS 1 et 2)		Premier changement visuel de l'émail Présence d'une opacité ou d'une modification de teinte (lésion blanche ou brune) qui n'est pas en corrélation avec l'apparence clinique de l'émail sain (ICDAS 1 ou 2)
	Lésions carieuses modérées (ICDAS 3 et 4)		<ul style="list-style-type: none"> • Lésion blanche ou brune avec rupture localisée de l'émail mais absence d'exposition dentinaire visible (ICDAS 3) OU <ul style="list-style-type: none"> • Ombre dans la dentine sous-jacente (ICDAS 4) en rapport évident avec la face observée
	Lésions carieuses sévères (ICDAS 5 et 6)		Présence d'une perte de substance dans un émail opaque ou présentant un changement de teinte avec exposition dentinaire (ICDAS 5 ou 6)

Tableau 5 - Classification ICCMS et son équivalent ICDAS. (61)

L'ICCMS™ aide à l'élaboration des plans de traitement qui comprend une prise en charge globale de la maladie carieuse, appuyée sur le Risque Carieux Individuel (RCI) du patient, la sévérité et l'activité de la lésion. Elle permet d'établir une prise en charge et un suivi personnalisé du patient qui sera réalisé à des intervalles de rappel fixés selon le RCI du patient.

III.6 Importance du diagnostic pulpaire : réversible ou irréversible ?

La conservation de la vitalité pulpaire dans le cadre de la gestion de lésions carieuses profondes commence avec une évaluation clinique visant à déterminer si la pulpe peut être maintenue ou non (3). L'identification de lésions carieuses profondes par examen visuel est simple, mais déterminer son effet sur la pulpe, sa réelle profondeur, son activité, et la restaurabilité de la dent en vue de faire un pronostic est bien plus compliqué. (3) En effet, l'évaluation précise de l'histologie de la pulpe est impossible en pratique clinique. Nous n'avons à notre disposition que des tests subjectifs basés sur les sensations douloureuses du patient.

De plus, il n'y a **pas de corrélation directe être l'extension de la lésion carieuse et l'inconfort ou la douleur ressentis**.(29) Il est parfois difficile de dissocier les douleurs pulpaire de celles des autres tissus. (15) Notons que même s'il y a une absence de symptôme, cela ne signifie pas qu'il n'y a pas d'atteinte pulpaire.

La pulpite est une inflammation pulpaire, provoquée par des irritants d'origine microbienne, chimique ou physique (mécanique ou thermique).

Elle peut être **réversible**, lorsqu'un retour à la normale peut être prédit après le retrait du stimulus irritant. Dans ce cas, les symptômes décrits par le patient sont modérés. et la réponse aux tests de sensibilité pulpaire est normale ou légèrement exacerbée. Les tests à la percussion et à la palpation sont négatifs. La douleur cesse rapidement à l'arrêt du stimulus. Il n'y a pas de modification de l'espace péri-radicaire visible à la radiographie. (62)

Elle peut devenir **irréversible**, lorsque les microorganismes cariogènes entrent dans l'espace pulpaire, que ce soit directement dans la pulpe ou au travers de la dentine tertiaire (3)

Dans ce cas, la pulpe a peu de chance de retourner à son état par le simple retrait du stimulus irritant, il faudra retirer partiellement ou totalement le tissu pulpaire affecté.

Les symptômes décrits sont sévères, il est difficile pour le patient de localiser la dent causale. La douleur est souvent irradiante vers l'oreille, la région de la tempe / orbitaire, ou vers le cou.

La douleur est provoquée par des variations de température, des changements de position, la mastication ; ou peut être spontanée et continue.

Lors des tests de sensibilité pulpaire, la réponse est extrêmement exacerbée, la douleur ne cesse pas à l'arrêt du stimulus. La percussion est généralement négative ou légèrement positive, et à la radiographie, seul un élargissement du ligament parodontal peut être visible.(62)

Pour envisager le traitement et la restauration d'une lésion carieuse profonde, la pulpe de doit pas être dans un état de pulpite irréversible.

III.6.1 Corrélation entre clinique et histologie (62,63)

Pour certains praticiens le diagnostic de la pulpe est basé sur la description subjective des symptômes : la dent est-elle symptomatique ou non ?

Pour d'autres praticiens, est appliquée la nuance diagnostique entre pulpite réversible ou irréversible.

Le lien entre l'histologie et la réversibilité ou l'irréversibilité d'une pulpite est difficile à confirmer cliniquement. (3)

Les pulpes ayant une **pulpite réversible** présentent histologiquement une pulpe non inflammée ou une pulpe atrophique.

La pulpe atrophique apparaît comme étant moins cellulaire, avec moins de fibroblastes, mais une plus grande quantité de faisceaux de collagène. La couche odontoblastique est réduite et aplatie. Des zones de calcification peuvent apparaître au sein du tissu pulpaire, avec d'épaisses couches de dentine tertiaire réduisant le volume pulpaire.

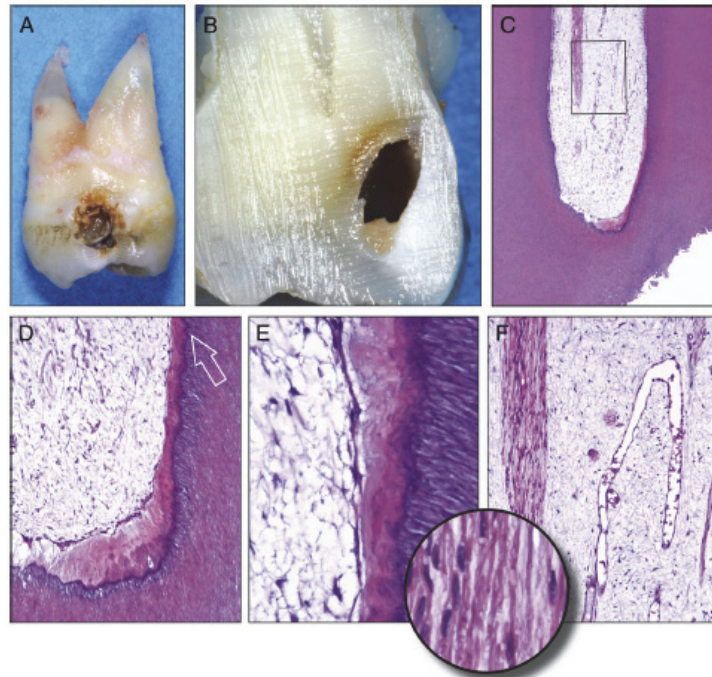


Figure 17 - Réversibilité histologique et clinique (62)

Les pulpes avec **inflammation chronique modérée confinée à la pulpe coronaire** entrent dans cette catégorie. Dans ces cas, les lymphocytes et cellules plasmatiques sont réunies sous les aires de pénétration les plus profondes de la carie, mais ne changent pas l'architecture normale de la pulpe. Les aires de nécrose ainsi que les bactéries sont absentes.

Les pulpes ayant une **pulpite irréversible** présentent une nécrose partielle ou totale de la pulpe coronaire. Il y a des zones entourées de masses de PMN (polymorphonucléaires neutrophiles) morts ou vivants. En périphérie, la concentration de cellules inflammatoires chroniques (lymphocytes, cellules plasmatiques et macrophages) forme un halo dense autour d'une zone d'abcès. Des agrégations bactériennes colonisent le tissu pulpaire nécrotique et les murs dentinaires adjacents.(62)

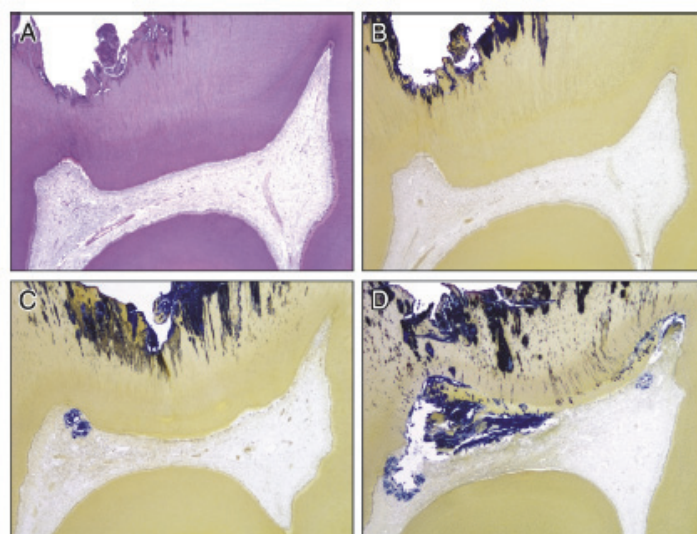


Figure 18 - Irréversibilité clinique et histologique (62)

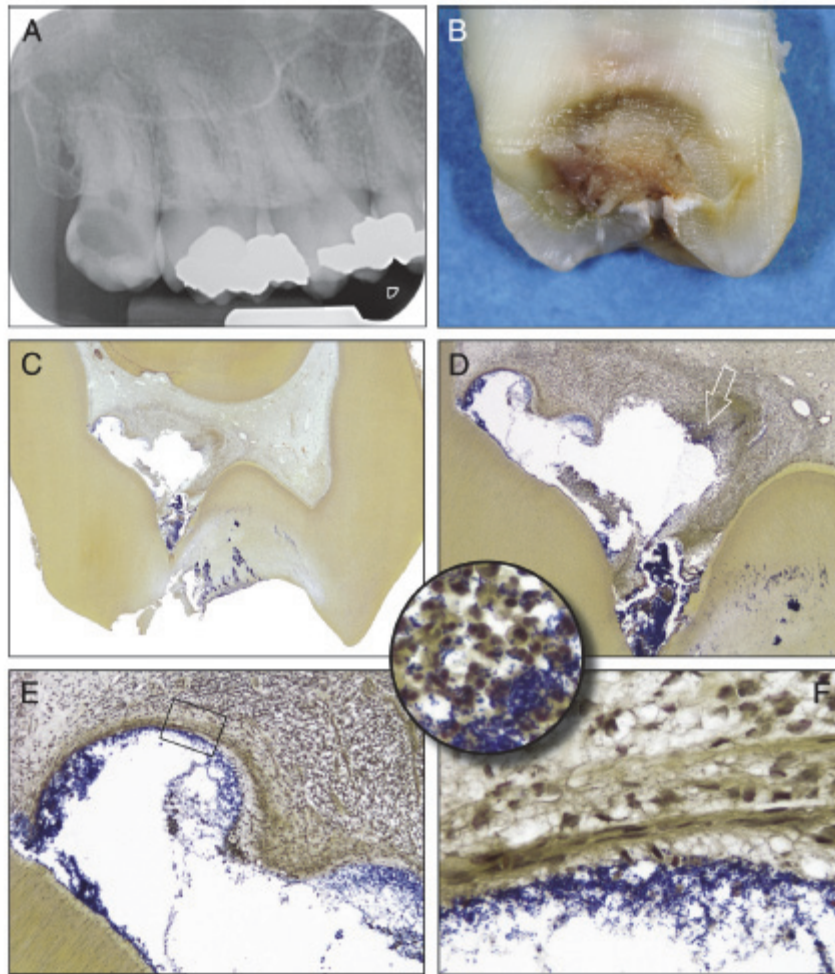


Figure 19 - Irréversibilité clinique et histologique (62)

Les auteurs ont conclu qu'il y a **une bonne concordance entre le diagnostic clinique et l'état histologique de la pulpe.**(3,62)

Ainsi une carie profonde peut donc être corrélée à une pulpite réversible, avec une sensibilité pulpaire mais sans atteinte apicale. Dans ce cas un traitement conservateur par éviction partielle ou Stepwise peut être envisagé pour maintenir la vitalité pulpaire. Un point important après le traitement de ces cas est de **conserver une sensibilité pulpaire**, car l'absence de symptômes cliniques peut être le résultat d'une nécrose pulpaire évoluant à bas bruit. (64)

IV- Techniques d'éviction carieuse

Si les caries sont laissées non traitées, elles évolueront au travers de la dentine et engendreront une pulpite, puis éventuellement une infection pulpaire et enfin une nécrose. Cependant, s'il n'y a pas de lésion irréversible et si elles sont gérées de façon conservatrice, **une guérison pulpaire peut avoir lieu même lors de caries profondes.**(3)

Dans le cadre de cette thèse, les « caries profondes » sont définies comme des caries atteignant à la radiographie le **tiers interne** ou le **quart interne** de la dentine, avec un risque d'exposition pulpaire lors de l'éviction. (3). Elles correspondent donc aux stades 5 & 6 de la classification ICDAS (clinique et radiologique) et à des lésions sévères dans la classification ICCMS.

IV.1 Evolution des techniques d'éviction

Traditionnellement, la gestion de caries profondes avait une approche non conservatrice avec une éviction complète non sélective de toute la dentine cariée.

Cependant à ce jour, des stratégies de traitements minimalement invasifs basés sur la biologie ont été proposés. Elles se base sur une éviction carieuse sélective en une visite ou en deux visites (3) et présentent l'avantage de réduire le risque d'exposition pulpaire.

L'éviction sélective peut être pratiquée en utilisant différents **critères tactiles** (retrait de toute la dentine ramollie périphérique mais pas de celle proche pulpaire) ou en appliquant des **méthodes d'excavation auto limitantes**, comme les fraises en polymère, en céramique, ou les gels chémo-mécaniques. (65)

IV.2 Aides chimiques et mécaniques à l'éviction carieuse

IV.2.1 Les fraises

Plusieurs types de fraises peuvent être utilisées pour l'éviction carieuse et la préparation cavitaire.

Les fraises en **carbure de tungstène** sont classiquement utilisées. Elles ont des arrêtes tranchantes qui peuvent être droites, en forme de spirale et avec ou sans la présence de coupes transversales. Généralement utilisées sur contre-angle bague bleue, elles traitent aussi bien la dentine que l'émail. Le spray d'eau lors de son utilisation est indispensable pour l'élimination des débris et le contrôle de la température (66). Elles peuvent conduire à une sur-préparation.



Figure 20 - Fraise en carbure de tungstène

Les fraises en **céramique** (67) sont composées le plus souvent de céramique en zircone alliée à de l'oxyde d'alumine. Elles présentent une meilleure résistance à la compression, à l'usure et sont plus dures que les fraises classiques. Elles s'utilisent à faible vitesse, une simple pression très légère suffit pour qu'elles soient efficaces. Elles permettent une élimination carieuse sélective, et sont donc très utiles pour l'éviction carieuse partielle.



Figure 21 - Fraise en céramique CeraBur, Komet

Les fraises **polymères** sont généralement faites d'un polymère polyamide/imide, elles ont les arrêtes droites.

Elles permettent d'**éviter l'effraction pulpaire** car elles s'émousent au contact de tissus durs sains (68). Elles sont utilisées sur contre-angle à faible vitesse, avec ou sans spray d'eau. Elles sont à usage unique. (66)



Figure 22 - Fraise PolyBur, Komet

Les fraises polymères semblent être les seules réellement auto-limitantes. Du fait qu'elles s'émousent au contact de tissus durs, elles ne risquent pas de sur-préparer les tissus sains.

Elles permettent donc un maximum de conservation tissulaire et limitent aussi le risque d'effraction pulpaire. L'éviction à l'aide de ce type de fraise peut prendre un peu plus de temps qu'avec des fraises en carbure de tungstène (69).

IV.2.2 Gels chémo-mécaniques

L'éviction carieuse grâce à des gels chémo-mécaniques est une excellente méthode pour une excavation carieuse minimalement invasive. Les agents actifs peuvent être à base d'**hypochlorite de sodium** NaOCl (tels que Caridex® ou Carisolv®) ou à base d'**enzymes** (tels que Papacarie® ou le Biosolv®, qui est encore expérimental).(70)

Cette technique d'éviction est lente, mais moins douloureuse qu'une éviction complète jusqu'à la dentine dure, avec moins de risques de complications. (65)

IV.2.2.1 Exemple de gel chémo-mécanique à base de NaOCl- : le Carisolv®

Le système Carisolv®, se compose de deux gels :

- Un gel chloré (un gel spécifique à base d'hydroxyde de sodium, de chlorure de sodium, de carboxyméthylcellulose et d'acides aminés tels que l'acide glutamique, leucine, lysine...).
- Et un gel d'hypochlorite de sodium à 0,95 % capable de dissoudre la dentine cariée.

Il s'utilise à l'aide d'une instrumentation spécifique de transport et d'excavation.(71)

Le produit doit agir pendant 30 secondes pour ramollir davantage la dentine infectée. Cette dernière sera curetée à l'aide d'instruments manuels spécifiquement conçus pour le Carisolv®. Cette séquence est répétée autant de fois que nécessaire, c'est-à-dire jusqu'à ce que le gel soit exempt de débris. Toutefois, un temps maximum de contact avec les tissus de 10 minutes ne doit pas être dépassé pour la totalité de l'intervention (27,46)

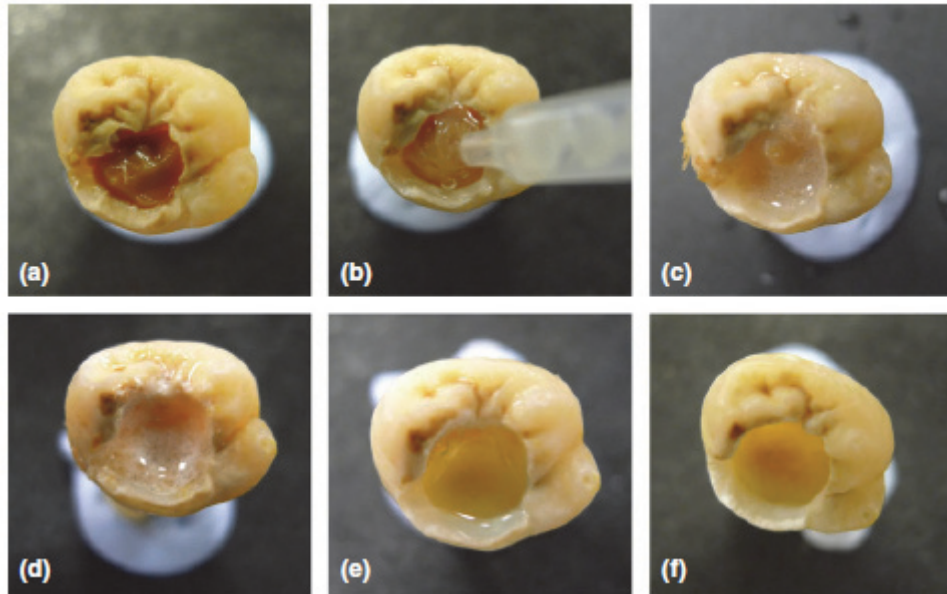


Figure 23 - Action du gel Carisolv® (70)

IV.2.2.2 Exemple de gel chémo-mécanique à base d'enzymes : le Papacarie®

Papacarie® est un gel à base de papaïne. Bien qu'il contienne de la chloramine en faible quantité, l'action du gel dépend de la papaïne. Papacarie a montré un temps d'excavation plus court que le Carisolv®. (70)

Papacarie® doit agir 30 secondes pour des lésions actives et 40 à 60 secondes pour des lésions arrêtées (72). Après action, la cavité est curetée à l'aide d'un instrument manuel. Il n'y a pas besoin de rincer le produit. Une nouvelle application de Papacarie® peut se faire immédiatement et ce jusqu'à l'éviction totale de la dentine infectée (46)

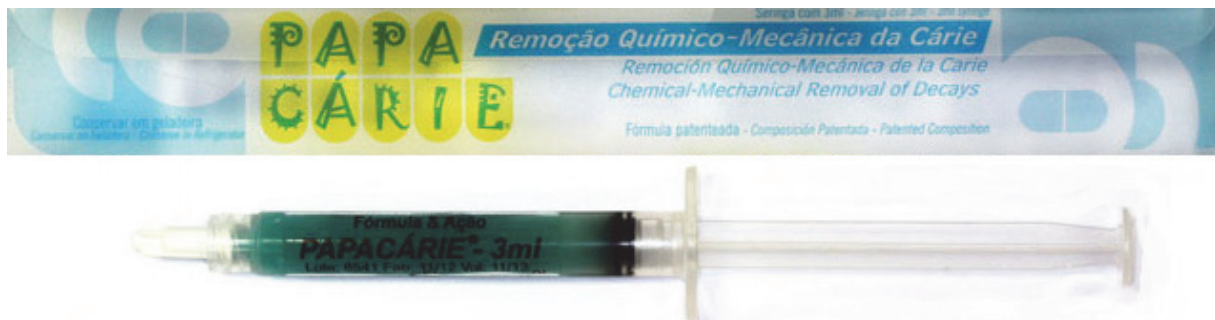

Figure 24 - Papacarie®(70)

IV.2.3 Lasers

Concernant le laser **Er:YAG**, l'émission se fait dans l'infrarouge à une longueur d'onde de **2940 nm**, selon un mode pulsé. Sa longueur d'onde est fortement absorbée par l'eau. Il sera donc beaucoup plus efficace sur les tissus avec une forte composition en eau tels que les tissus cariés (73). Il permet donc de réaliser une éviction sélective en épargnant les tissus sains (74).

Les études montrent l'utilisation de ce laser n'affecte pas la vitalité pulpaire et n'est pas un obstacle à l'adhésion des résines composite (75). Le laser Er:YAG est donc un remplaçant potentiel des instruments rotatifs pour l'éviction des lésions carieuses.

Le laser Er:YAG possède de plus un **effet bactéricide** (76). Celui-ci s'explique par une transformation de l'énergie du rayonnement incident en chaleur. Un spray d'eau continu est donc indispensable pour réduire ses effets thermiques.(73)

Les lasers **Nd :YAG et Er :YSGG** peuvent également être utilisés pour **l'ablation de tissus cariés** (46,66). Cependant, le laser **Nd :YAG** sera surtout utilisé pour le conditionnement du fond carieux.




Figure 25 - Laser Er:YAG, et contre-angles optiques (à gauche) et transmission du faisceau laser (à droite) (73)

IV.2.4 Air abrasion

L'air abrasion est une technique d'éviction micro invasive (77). Selon la pression et le type de particules utilisées, les systèmes pourront avoir une action prophylactique d'aéro-polissage ou un réel rôle abrasif permettant l'éviction carieuse (27). Certains systèmes réalisent spécifiquement l'aéro-polissage, d'autres l'air abrasion et certains les deux.

L'élimination des tissus est généralement réalisée grâce à la projection à forte pression de particules **d'oxyde d'alumine**.

L'action sera différente selon le tissu cible, elle entraînera une coupe des matériaux rigides, alors que l'on observera plutôt un effet d'abrasion sur les substrats plus ductiles, tels que les tissus cariés. De ce fait, la dentine cariée sera plus difficilement éliminée (66).

L'usage de la digue est obligatoire pour protéger les tissus sains et permettre une action ciblée des particules sur les tissus cariés et éviter les projections.(78)

La préparation est optimale avec une pression de **30-60 psi** pour des particules **d'oxyde d'alumine de 27 µm** et une distance d'action de **0,5 à 2 mm** (27) .

Certains auteurs recommandent de remplacer les particules d'oxyde d'alumine par des particules de polycarbonates ou d'utiliser un mélange d'alumine/hydroxyapatite moins dure. (27)

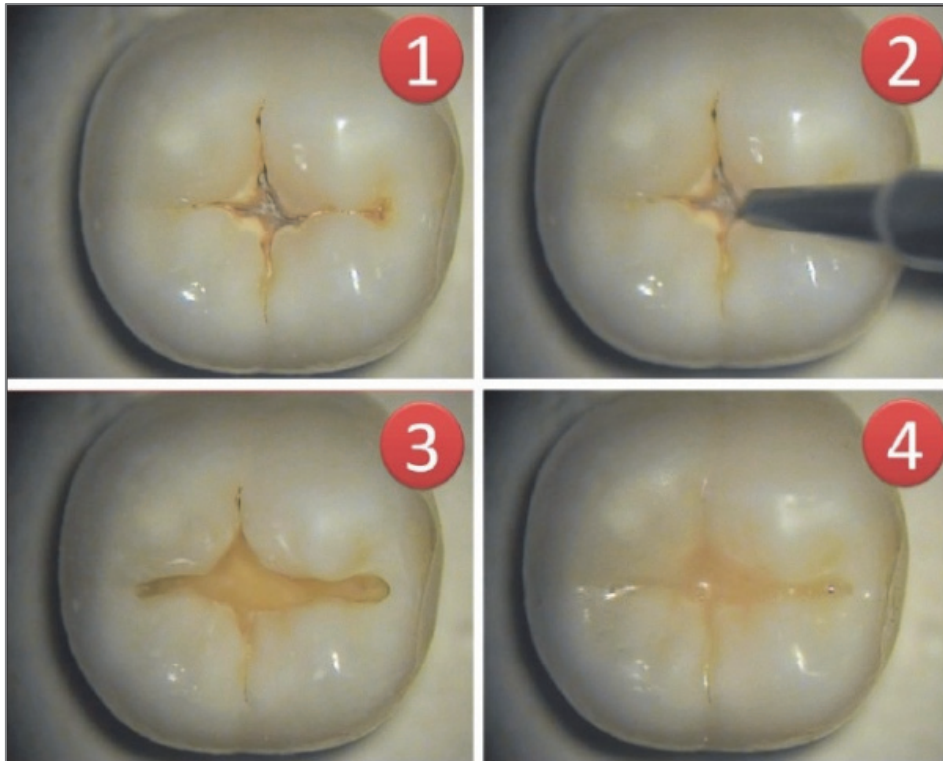


Figure 26 - Air abrasion utilisée pour l'éviction de caries des sillons avec des particules de 27 microns.

- 1) Caries des sillons sur la deuxième molaire mandibulaire
- 2) Embout de l'appareil à air abrasion placé sur la dent
- 3) Eviction carieuse avec préparation à minima
- 4) Restauration (sous microscope x16) (78)

Exemple : RONDOflex™ plus 360, KaVo

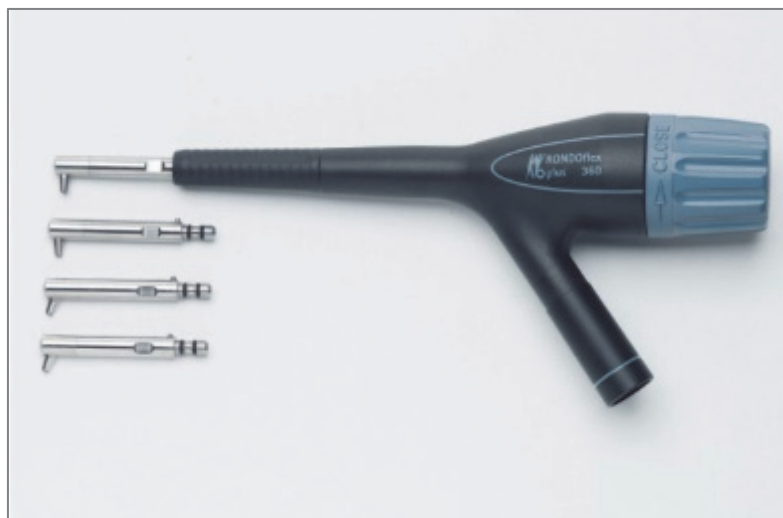

Figure 27 - RONDOflex™ plus 360 KaVo www.kavo.fr

IV.2.5 Ultrasono-abrasion et sono-abrasion

Tous ces procédés ultrasoniques et soniques ont une efficacité dépendante de la dureté des tissus résiduels et demeurent peu efficaces sur la dentine ramollie (27,79)

Les inserts ont trois actions mécaniques (80) :

- Une action dite de **percussion**, permettant d'éliminer l'émail non soutenu. Cette élimination est sélective. En effet, seuls les tissus fragiles seront éliminés tout en préservant les parois résistantes.
- Une action de **balayage**, permettant d'éliminer les tissus cariés grâce à un mouvement de va et vient le long des parois.
- Une action **abrasive** permettant de terminer l'éviction carieuse, réaliser les finitions en rendant les parois plus homogènes, facilitant ainsi le collage.

Il est admis que plus le tissu est dur plus l'insert sera efficace. Les ultrasons ayant donc une faible action sur les tissus mous, auront pour inconvénient une **élimination limitée de la dentine cariée ramollie**.(27)

En contrepartie, ils ont l'avantage d'avoir **peu d'effets iatrogènes** sur les tissus mous tels que les tissus gingivaux, évitant ainsi les lésions du parodonte et son saignement.(81) Ceci facilitera le collage, l'étanchéité et donc la qualité des restaurations. Les patients rapportent une diminution du bruit et de la douleur peropératoire, ce qui est un argument en faveur de leur utilisation (66).

Exemples : Kavo-SONICflex (sono-abrasion) & EMS System® (ultrasono-abrasion)




Figure 28 - Quelques-uns des inserts SONICflex proposés par KaVo (82)

	Préparation	Types d'inserts	Visuels
Générateurs : Série Piezon Master 600/700, Mini Master et Mini Piezon			
Inserts diamantés présentés avec CombiTorque dans une cassette de type Steribox autoclavable	Préparation cavitaire	SM Instruments type DS-051A/052A : préparation classe II mésial et distal SBm/d DS-061A/062 A : inserts demi-boules pour préparations tunnel et slot SB DS-057A : instrument forme boule de préparation PF6062A : préparation pour puits et fissures VE DS-064A : préparation pour facettes	Instrument SB Instrument VE
	Obturations et finitions	Inserts E/F : DS-007/007A pour la condensation des amalgames Inserts G DS-008 pour le brunissage des amalgames	Instrument PF
	Aides au collage	Inserts caoutchouc SP015 et caps EL-063	

Tableau 6 - Présentation du système d'ultra-sono abrasion EMS (83)

IV.2.6 Révélateur de carie

Ils permettent de repérer la fin de l'éviction de la dentine infectée. (54)

En revanche, la coloration est irréversible, et ce même en cas de traitement de reminéralisation.

De plus, il y a un **risque de surtraitement** lié aux faux positifs (46,53,54,67,84). En effet, ces détecteurs semblent colorer la matrice déminéralisée et non les tissus infectés par les bactéries (53). Ainsi la dentine saine circumpulpaire et la jonction émail-dentine peuvent être colorées. (46,54)

Il semblerait que l'utilisation de polypropylène glycol à la place de propylène glycol pourrait limiter le risque de surtraitement et ainsi la perte inutile de dentine saine. En effet le polypropylène glycol a un poids moléculaire plus important et limite ainsi sa pénétration en profondeur des tubules dentinaires.(53)

Exemple : Snoop™ - Pulpdent



Figure 29 - Snoop™ -Pulpdent www.pulpdent.fr

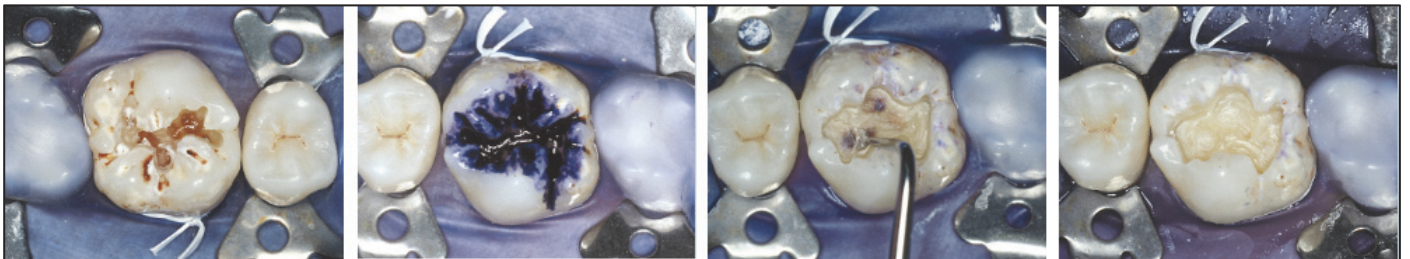


Figure 30 - Application de Snoop™ www.pulpdent.fr

IV.3 Éviction totale

IV.3.1 Définition

L'éviction totale ou complète ou non-sélective est l'éviction totale du tissu carieux jusqu'à obtenir de la dentine saine et dure sur toutes les parois de la cavité.

Cliniquement, il est communément admis que le retrait de la dentine déminéralisée est achevé lorsque la sonde émet un « cri dentinaire », concomitant à une sensation de résistance d'une dentine normale(26,85). Cette technique basée sur l'élimination de la dentine ramollie est basée sur l'idée que le succès de la restauration ne peut être obtenu que si l'intégralité des bactéries ont été retirées(86,87).

Cette technique n'est plus recommandée.

Les tissus déminéralisés sont entièrement éliminés à l'aide de fraises boules en tungstène ou céramique montées sur contre-angle et/ou d'instruments manuels type excavateurs. Ensuite le matériau de restauration est mis en place dans la même séance (88).

IV.3.2 Effets indésirables

Les effets indésirables de cette méthode sont (65) :

- Un risque majoré d'effraction de la chambre pulpaire
- Une possibilité d'évolution en pulpite aiguë irréversible ou en nécrose pulpaire
- Une possible diminution de la résistance mécanique de la dent (86)

Il a été récemment établi que l'éviction carieuse complète non sélective est aujourd'hui un **surtraitement** et qu'elle n'est pas essentielle ni désirable pour contrôler la progression de la carie. (3,89–91)

IV.4 Techniques d'évictions partielles

L'éviction partielle présente deux techniques : soit la technique dite du « Stepwise » en deux temps, soit l'éviction sélective en un temps.(86)

Ce traitement est indiqué dans les lésions profondes dentinaires pour éviter l'exposition pulpaire. (26,88)

Eviter l'exposition pulpaire permet de :

- Réduire le risque d'infection bactérienne, mais vu que la dentine est tubulaire, si la couche de dentine restante avant effraction est inférieure à 1 mm, elle est autant perméable que si l'effraction était faite.
- Préserver la barrière odontoblastique.
- La dentine peut relarguer des facteurs de croissance et ainsi stimuler la réparation.

Certains auteurs font une nuance entre l'éviction partielle en deux temps et la technique Stepwise. Nous ne ferons pas de distinction, aucune définition précise n'ayant pu être retenue afin de préciser cette différence.

La carie profonde peut être gérée par une éviction sélective sans avoir à éradiquer l'intégralité de la population bactérienne (3)

En effet, contrairement à l'excavation complète jusqu'alors préconisée, des preuves récentes indiquent que le fait de laisser des bactéries sous une restauration serait à la fois inévitable et acceptable. Il faut cependant pouvoir réaliser une restauration suffisamment étanche de manière à entraîner une privation nutritionnelle des microorganismes restants.

IV.4.1 Eviction partielle en un temps : l'éviction sélective.

IV.4.1.1 Définition

L'éviction partielle en un temps est aussi appelée **éviction sélective**. (92–94)

C'est une méthode d'éviction dans laquelle la dentine cariée d'une lésion profonde est enlevée de la périphérie vers le centre de la lésion. Les zones périphériques sont nettoyées jusqu'à l'obtention d'une dentine dure. Une éviction partielle est ensuite réalisée au niveau des zones proches de la pulpe.(26,88)

Ce traitement est indiqué dans les lésions profondes dentinaires pour éviter l'exposition pulpaire.(26,88)

IV.4.1.2 Avantages

Les avantages de cette technique d'éviction sont :

- Préserver la vitalité pulpaire.
- Maximiser la conservation des tissus durs dentaires.
- Mimer la dent naturelle si restaurée via un processus d'adhésion avec peu de stress (47)
- Gain de temps pour le praticien et le patient (3)
- Moins de complications pulpaires après une période de 3 ans par rapport à l'éviction en deux temps (95)

IV.4.1.3 Inconvénients

Les effets indésirables de la technique d'éviction partielle en un temps sont :

- Le risque d'évolution potentiel vers une pulpite aigüe irréversible ou une nécrose pulpaire,
- Une diminution d'adhésion de la restauration en cas d'éviction incomplète au niveau des parois qui se solde à terme par une infiltration cervicale, et enfin par une reprise de la lésion carieuse.(86,96)
- Risque de faux diagnostic radiographique pouvant inciter un nouveau praticien à (ré)intervenir.(3)

IV.4.1.4 Protocole (47,86)

1. Tester la vitalité pulpaire avec un aérosol réfrigérant. Si le test est ambigu ou négatif, informer le patient du possible besoin d'un traitement endodontique.
2. Anesthésier et isoler la dent.
3. Enlever d'éventuelles restaurations et accéder à la lésion.
4. A l'aide d'une instrumentation rotative, créer une zone périphérique propice au collage. Pour cette étape on peut s'aider d'un détecteur de carie. Il doit être appliqué pendant 10 secondes puis rincé. Les tissus cariés sont retirés jusqu'à ce que la zone périphérique ne soit plus colorée.
5. Dans le cas de cavités modérément profondes, l'éviction sélective se fait jusqu'à l'obtention d'une dentine ferme (ou de consistance « cuir ») au niveau des zones supra-pulpaire. Dans les cas de cavités juxta-pulpaire, de la dentine molle est conservée au niveau des zones supra-pulpaire.
6. Traiter la dentine pour inactiver les MMP et les bactéries restantes.

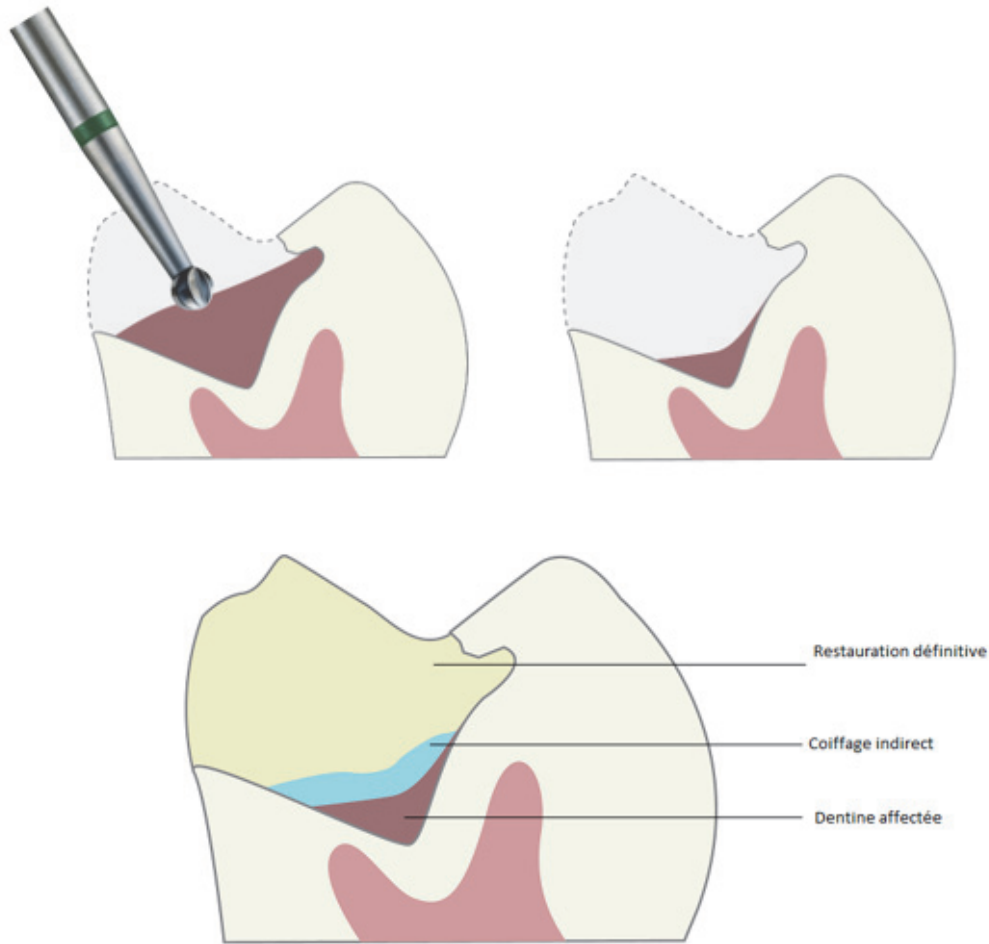


Figure 31 - Eviction en un temps – Laura Girard

IV.4.2 Eviction partielle en deux temps : Step wise

IV.4.2.1 Définition

L'éviction partielle en deux temps (ou « Stepwise Technic ») a été créée dans le but de réduire les effractions pulpaire lors du curetage.

Comme pour la technique en un temps, la lésion est minutieusement nettoyée en périphérie et le praticien laisse un fond de dentine déminéralisée au contact de la pulpe et met en place une restauration qui ne sera que provisoire.

Dans un deuxième temps, sous réserve de la vitalité pulpaire, la restauration provisoire est intégralement déposée. S'il subsiste du tissu déminéralisé résiduel, celui-ci est éliminé puis la restauration définitive est mise en place (20,89)

IV.4.2.2 Avantages

Par rapport à une éviction complète, le Stepwise permet : (3)

- Moins d'expositions pulpaire
- Moins de douleurs
- Plus de conservation de la vitalité pulpaire.

IV.4.2.3 Inconvénients

Les inconvénients de la technique stepwise sont :

- La possibilité d'une progression de la lésion carieuse durant la phase de temporisation, avec une évolution potentielle vers une pulpite aigue irréversible ou une nécrose pulpaire
- **Le risque potentiel d'effraction pulpaire lors de la réintervention** (3,86,89,90,95)
- Le risque de perdre de vue le patient, ce qui se solde à long terme par un échec du traitement (86)
- Le cout qui est supérieur à celui du traitement en une étape. (86,90,96)
- **Le manque de preuves de la nécessité de rouvrir pour augmenter le succès de la restauration.**(97)

IV.4.2.4 Protocole

- Le curetage carieux dans un premier temps, où le praticien laisse un fond de dentine déminéralisée au contact de la pulpe (A), est fait. Les bords de la cavité quant à eux doivent être parfaitement nettoyés (B).
Le but de la première étape est de changer l'environnement cariogène.
L'excavation de la dentine carieuse ramollie est faite jusqu'à ce qu'une restauration temporaire puisse être proprement placée.(3)
- Une obturation est mise en place soit avec de l'hydroxyde de calcium recouvert de CVI, soit qu'avec du CVI ou de la Biodentine™. (C)
- Dans un deuxième temps, 6 à 12 mois plus tard, sous réserve de la vitalité pulpaire, la restauration provisoire ainsi que le fond de cavité sont déposés. La reminéralisation de la couche laissée au contact de la pulpe est vérifiée à la sonde. (D)
- S'il subsiste encore du tissu déminéralisé, celui-ci est éliminé. (E)
- Ensuite, la restauration définitive est mise en place (F). (20,86)

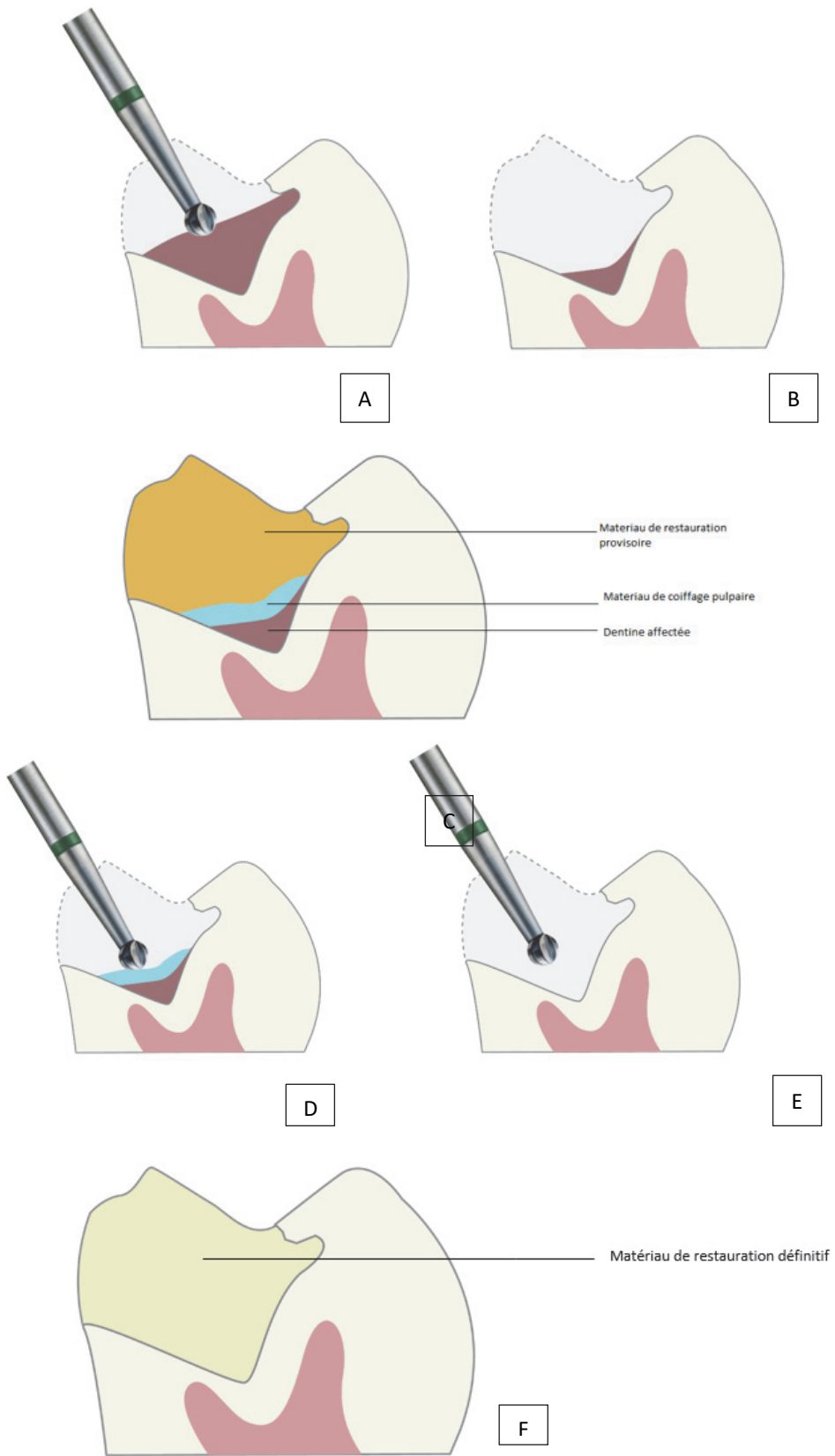


Figure 32 - Protocole de la technique Stepwise - Laura Girard

IV.4.3 Résultats de ces techniques

L'éviction partielle a un taux de succès de près de **90%, sans corrélation avec le matériau utilisé.**(91)
Les bactéries emprisonnées sous une restauration ne sont pas dangereuses une fois isolées de l'environnement. L'échec ou le succès clinique ne semble pas dépendant de leur nombre. (65,89)

L'excavation partielle de la dentine cariée suivie d'une restauration étanche résultent en :

- Des changements cliniques dans la couleur et la consistance de la dentine restante, suggérant un **arrêt de la progression** de la lésion carieuse (3,90)
- Une augmentation de la différence d'opacité radiologique, suggérant une **reminéralisation**.
- **Une diminution significative du nombre de bactéries** sous le matériau de restauration coronaire. De plus, la distribution des espèces bactériennes est modifiée et ne représente plus le microbiote classique des caries profondes.(89,90,98,99)

On peut ainsi dire que l'excavation complète n'est pas essentielle pour contrôler la progression de la carie (89). Qu'elles soient en une ou deux étapes, ces techniques ont des résultats comparables pour le traitement des caries profondes atteignant le tiers pulpaire (3). Il y a moins de preuves disponibles pour les caries atteignant le quart pulpaire.

Cependant, l'éviction en un temps a l'avantage d'éviter le risque potentiel d'effraction pulpaire inhérent à la réintervention. D'un point de vue économique, l'éviction partielle en un temps est la plus avantageuse.(86,100)

Dans tous les cas, ces techniques sont tributaires d'une restauration coronaire étanche qu'elle soit temporaire ou définitive.

IV.5 Biomatériaux

Un biomatériau est un matériau non vivant utilisé dans un dispositif médical, à des fins thérapeutiques ou non, et appelé à interagir avec les systèmes biologiques (101).

En plus d'être techniquement simples d'utilisation, les matériaux de restauration doivent avoir :

- Une **biocompatibilité** adéquate avec le tissu pulpaire, considérant son insertion dans des cavités profondes,
- Des **propriétés mécaniques** suffisantes pour supporter les contraintes occlusales,
- Une bonne **adaptation marginale**.

Les matériaux classiquement décrits dans le cadre de la gestion des lésions carieuses profondes sont :

- L'hydroxyde de calcium (CaOH₂) entraîne la formation de dentine tertiaire réactionnelle, ainsi que d'un pont dentinaire. Ce matériau se dégrade rapidement, et est peu étanche (102). Le CaOH₂ devrait être uniquement utilisé dans la zone la plus profonde de la cavité carieuse et être recouvert par une couche de Ciment Verre Ionomère modifié par Adjonction de Résine (CVIMAR). (103)
- Le Mineral Trioxide Aggregate (MTA®) est un matériau intéressant du fait d'une induction rapide de la formation du pont dentinaire et d'une facilité d'utilisation. En revanche, les dyschromies qu'il entraîne et son coût élevé le desservent (102)
- La BiodentineTM se présente sous la forme d'une capsule contenant des silicates tricalciques et dicalciques, de l'oxyde de zirconium (radio-opacifiant) et des carbonates de calcium, dans laquelle sont ajoutées cinq gouttes de liquide.

Le temps de prise de la BiodentineTM est plus court que celui du MTA® (104) et elle n'entraîne pas de dyschromies. Elle possède une bonne résistance à la compression. Son étanchéité est similaire à celle des CVI.

- Le Ciment verre Ionomère (CVI) : malgré l'induction de dommages modérés à la pulpe lorsqu'ils sont utilisés dans des cavités profondes, les ciments verre ionomères modifiés par ajout de résine CVIMAR, ont une biocompatibilité acceptable, des propriétés mécaniques adéquates pour des restaurations provisoires de cavités occlusales, des propriétés antibactériennes, une libération de fluorure, et une capacité à adhérer aux tissus dentaires. (97)

Certains auteurs ont montré que la micro dureté du fond carieux est significativement augmentée par l'utilisation de **Biodentine™** et de **MTA®**, mais pas par le CVI.(105)

Cependant, dans une étude de 2019, les auteurs concluent que les quatre matériaux de restauration induisent un **reminéralisation**, sans lien avec le protocole, sans différence significative entre les matériaux.

L'utilisation de la couche d'hydroxyde de calcium en fond de cavité n'apporte aucun bénéfice supplémentaire (97). De plus, dans une étude de 2014, les auteurs concluent en conseillant préférentiellement l'utilisation de matériaux **non résorbables** tels que MTA.(91)

En effet, c'est le retrait des parties superficielles de la dentine infectée et affectée ainsi que la mise en place d'une restauration coronaire étanche qui promeut l'arrêt puis la reminéralisation de la lésion carieuse. (97,98)

V- Techniques de conditionnement du fond carieux

V.1 Méthodes physiques

V.1.1 Lasers

Le laser Nd : YAG a des effets sur la dentine (46,106) :

- Vitrification de la dentine qui augmente la **dureté et la résistance à la déminéralisation**
- Fermeture des tubulis qui **diminue la perméabilité**, le risque de récidives et le risque d'hyper sensibilité, a donc un rôle de désensibilisation(107)
- Effet temporaire **analgésique**
- **Élimination de la boue dentinaire**
- Action **bactéricide**

Le laser CO₂ a des effets sur la dentine affectée (107) :

- Une activité **antibactérienne** pouvant stériliser le fond carieux sur 1 mm
- Une activation cellulaire entraînant la formation de **dentine réactionnelle**
- Le laser CO₂ a également fait ses preuves concernant le traitement de l'hyperméabilité dentinaire, notamment combiné à l'utilisation d'un vernis de fluoration.

Le laser Er : YAG possède un **effet bactéricide** en plus de ses capacités d'éviction.

Si les temps d'application et les puissances des lasers sont respectés, il n'y a pas d'action néfaste observée sur la pulpe. (73,106)

V.1.2 Ultrasons

En plus d'éliminer le tissu carieux, les ultrasons permettent de désinfecter la cavité. Cette désinfection se fait grâce au phénomène de cavitation et aux micro-courants. Les micro-courants sont en réalité des courants fluides circulaires à l'échelle du micromètre qui sont créés au voisinage de bulles en vibration. La cavitation correspond à l'implosion de microbulles par l'action des ondes ultrasonores. Elle entraîne une suspension des débris minéraux, organiques et bactériens, qui sont à leur tour éliminés ou détruits par les micro-courants. (66,80)

V.2 Méthodes chimiques

Il y a de nombreux rapports in vitro et in vivo qui montrent la longévité de l'interface adhésive est augmentée lorsque des stratégies d'inhibition enzymatique sont utilisées. Différents composants chimiques (Chlorhexidine, Galardin, et chlorure de benzalkonium) ou des agents cross-linker ont été employés à succès en tant que primer dans la technique de collage.(38)

V.2.1 Chlorhexidine

L'acidité des lésions carieuses active les enzymes collagénases endogènes appelées métalloprotéinases matricielles. En présence de ces métalloprotéinases matricielles (MMP), une réduction de 25 à 30 % de la force d'adhésion est observée après le placement de la restauration en approximativement 12 mois. **Une solution de 0,2 à 2% de chlorhexidine va désactiver les MMP et ainsi préserver la force d'adhésion maximale** (47) et **diminuer la dégradation de l'interface.** (38,108–110)

La chlorhexidine est une molécule amphiphile qui n'est pas stable dans l'acide phosphorique et ne peut donc pas être ajoutée à des gels de mordantage. Ainsi, le digluconate de chlorhexidine à 2% a été ajouté à des désinfectants comme le Cavity Cleaner. (111)

L'étude de Breschi et al.,2010 montre un effet de la chlorhexidine à deux ans après le traitement de la dentine in vitro : le groupe témoin a perdu 67% de sa force d'adhésion, contre 16-30% pour le groupe traité à la chlorhexidine. (110)

La chlorhexidine est également utilisée pour son effet anti bactérien comme d'autres produits. En effet, d'autres agents ajoutés à des produits expérimentaux, incluant le NaOCl à 6%, l'Urushiol à 0.01% et le tétrafluorure de titane à 2.5% ont aussi montré une capacité antibactérienne dans le prétraitement de la dentine. (112).

Malgré des résultats intéressants, la littérature n'est pas unanime sur le sujet et certains auteurs concluent que les preuves sont insuffisantes pour recommander ou réfuter le prétraitement des cavités avant la restauration. (113)

V.2.2 Galardin

Le Galardin, aussi connu sous les noms GM6001 ou Ilomastat, a la capacité de chélater les ions zinc contenus dans le domaine catalytique des MMPs. C'est un inhibiteur de synthèse spécifique des MMPs. (114,115)

Le galardin n'améliore pas la force de collage immédiatement, mais il améliore la qualité de la couche hybride sur le long terme. Il semble être aussi stable que la chlorhexidine dans la couche hybride.(114)

Il est utilisé en primer lors de la procédure de collage. (114)

V.2.3 Chlorure de Benzoalkonium (BAC)

Le Chlorure de Benzoalkonium (BAC) peut également inhiber les MMPs et ainsi préserver la surface d'adhésion (112). Il n'affecte pas la qualité de collage immédiate. (116)

Contrairement à la Chlorhexidine, BAC est stable en milieu acide et a donc été ajouté à des etchings à une concentration de 1%.(116)

Exemples : **UniEtch® w/BAC, Bisco** et **ETCH-37™w/BAC, Bisco** : des etchings d'acide phosphorique à respectivement 32% et 37% qui contiennent du BAC.

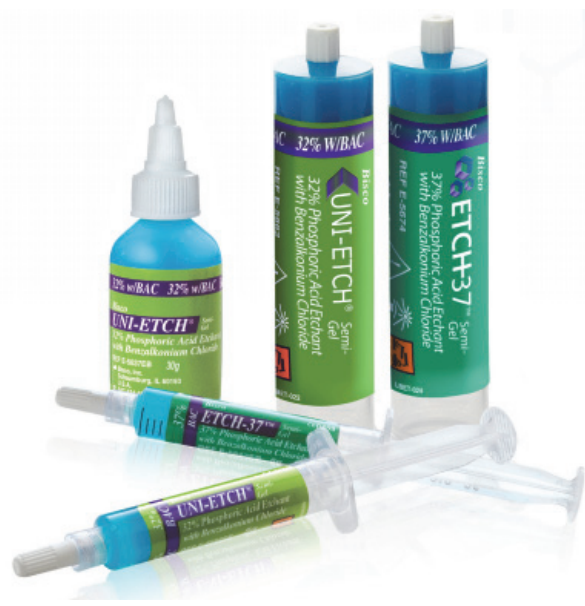

Figure 33 - Uni Etch® w/BAC, Bisco et ETCH-37™w/BAC, Bisco, www.bisco.com

V.2.4 Agents Cross--linker

L'utilisation d'agents cross-linker est proposée pour augmenter les propriétés mécaniques de la matrice dentinaire, réduire la biodégradation du collagène, augmenter les propriétés du lien dentine/résine, et étendre la durée de vie des restaurations adhésives.(117–119)

Les proanthocyanidines (PA) sont des agents cross-linker naturels et biocompatibles. Elles sont capables de stabiliser la matrice collagénique en se liant chimiquement à ce dernier (120)

Des extraits de raisin et de graines de cacao sont connus comme de riches sources de PA d'où les PA peuvent être extraites avec des solvants non toxiques comme l'eau, l'acétone, l'éthanol. (121)

Des études ont montré que les extraits riches en PA augmentent les propriétés mécaniques de la dentine déminéralisée à court et long termes, ainsi que la force de collage dentine-résine à court-terme (117) et long-terme.(122)

Une étude de Castellán de 2013 (122) montre que l'effet des extraits de graines riches en PA est dépendant du type d'adhésif (123) utilisé pour la restauration de la dent, et de la durée(120).

Cependant, des recherches in vivo sont encore nécessaires pour valider leur utilisation clinique. (119)

D'autres agents cross-linker d'origine naturelle existent comme l'acide tannique ou la riboflavine activée par UVA. (118)

L'acide tannique, selon sa concentration et le temps d'exposition affecte la longévité du lien de collage, diminue la dégradation de la matrice collagénique.(124)

Selon Chauhan et al. dans le livre Natural Oral Care in Dental Therapy paru en 2020 (118), les PA peuvent être incorporées dans certains adhésifs à concentration de 2%, 5% ou 10% , ainsi que dans des solutions d'irrigation endodontiques à des concentrations de 6,5%, 10%, 25%, ou 50% . Cependant, nos recherches ne nous ont pas permis de trouver de produit commercialisé pour une pratique clinique.

V.2.5 Ozone

L'ozone a été découvert et ainsi nommé par F. Schonbein en 1840 (27). L'ozone est un agent désinfectant ayant un effet antimicrobien actif sur différentes espèces bactériennes du microbiote dans les lésions carieuses profondes (125). Il agit par **destruction, neutralisation ou inhibition** de la croissance des micro-organismes et virus au même titre que le chlore mais à des concentrations inférieures. De plus, il agit plus rapidement et n'a ni goût, ni odeur désagréable.

La demi-vie de l'ozone est de 30 minutes et sa toxicité est importante pour de grandes quantités. Les normes recommandent de ne pas dépasser **0,10 ppm (parties par million) d'ozone pour l'air confiné et 0,12 ppm pour l'air ambiant. Après 60 secondes d'action de l'ozone 99,9% des bactéries sont éliminées**, même en présence de salive .(27,46)

Exemples : Le **ProOzone®** par W&H et le **HealOzone®** par KaVo ne sont plus commercialisés en France. Est commercialisé en France le système **G1000 Uninovia**.

Le G1000 permet de travailler à des concentrations allant de 10 à 100 µg/ml.

Il est équipé d'une aspiration qui renvoie le gaz en surplus dans le destructeur d'ozone pour éviter une trop grande dispersion de l'ozone dans l'atmosphère du cabinet. Une application de **30 secondes** est faite pour une désinfection du fond carieux. (126)



Figure 34 - G1000 générateur d'Ozone, <https://spectrummedicaltechnologies.fr/ozone/generateur-dozone-chirurgical/>

VI- Cas cliniques

VI.1 Eviction sélective en un temps – Dr Pierre Layan

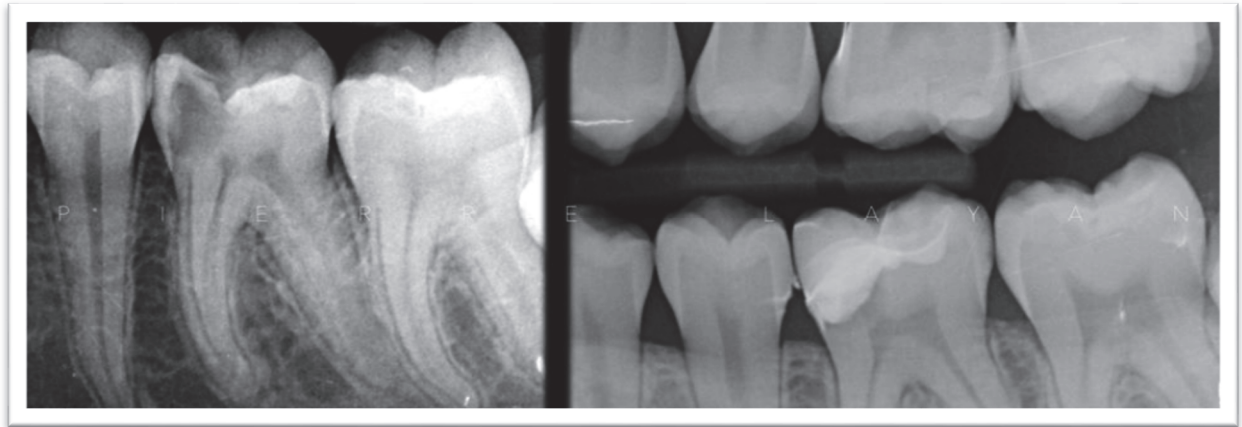


Figure 35 - Pulpite 36, avec la courtoisie du Dr Pierre LAYAN

Cas de pulpite chez une jeune patiente, un curetage sélectif a été effectué. Un fond de cavité en CVI Equia Forte, suivi d'une IDS au composite a été réalisé.

Un onlay CFAO (du Laboratoire Moulin) a été collé au composite de restauration Kuraray clearfil AP-X. Lors du suivi post-opératoire, la dent est devenue symptomatique au chaud, et la biopulpectomie a dû être faite.

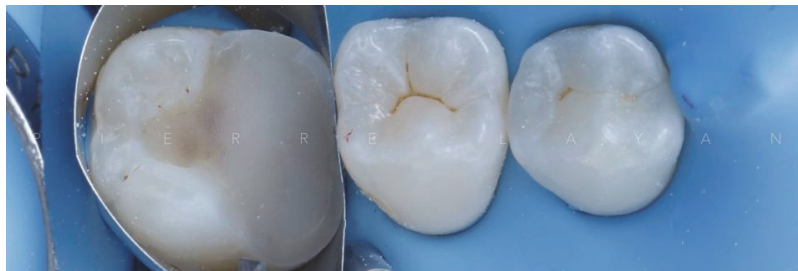

Figure 36 - IDS avec la courtoisie du Dr Pierre LAYAN

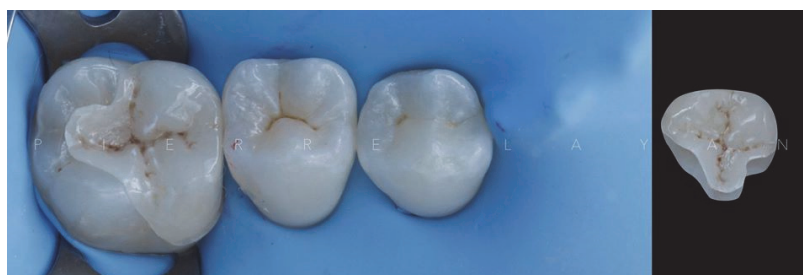

Figure 37 - Essayage de l'onlay avec la courtoisie du Dr Pierre LAYAN

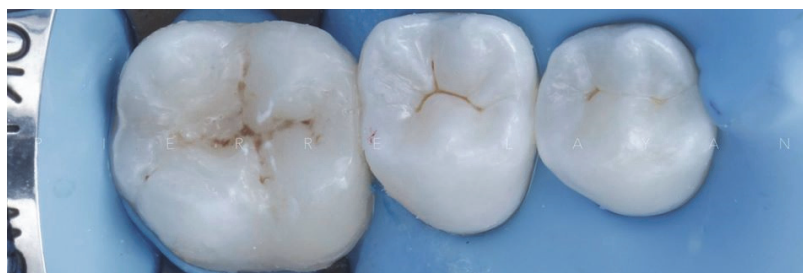

Figure 38 - Onlay collé avec la courtoisie du Dr Pierre LAYAN

VI.2 Eviction sélective d'une carie ampulaire – Dr Vincent Guillaume

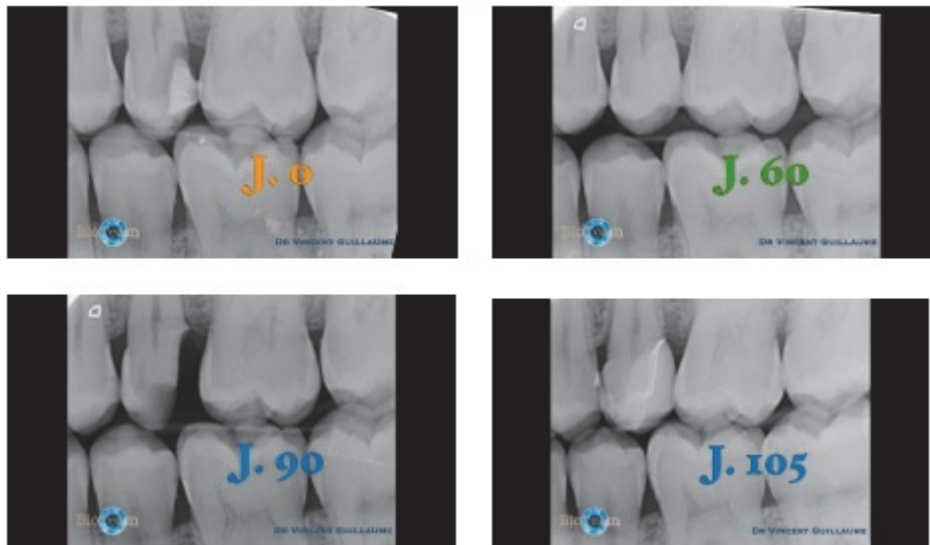


Figure 39 - Radiographies bitewings d'une carie ampulaire sur la dent 25 avec la courtoisie du Dr Vincent GUILLAUME

Cas d'une carie ampulaire juxta-pulpaire et juxta-osseuse.

Patient jeune se présentant pour un simple contrôle de routine. Aucune symptomatologie n'est présente, la vitalité pulpaire est normale.

Un rendez-vous ultérieur est pris pour tenter de conserver la vitalité.

J60 : éviction sélective et IDS (127) avec un composite de restauration pour temporiser.

J90 : aucune symptomatologie est apparue suite au précédent rendez-vous. La dent est estimée sauvée, elle a donc ensuite été restaurée durablement (128,129).

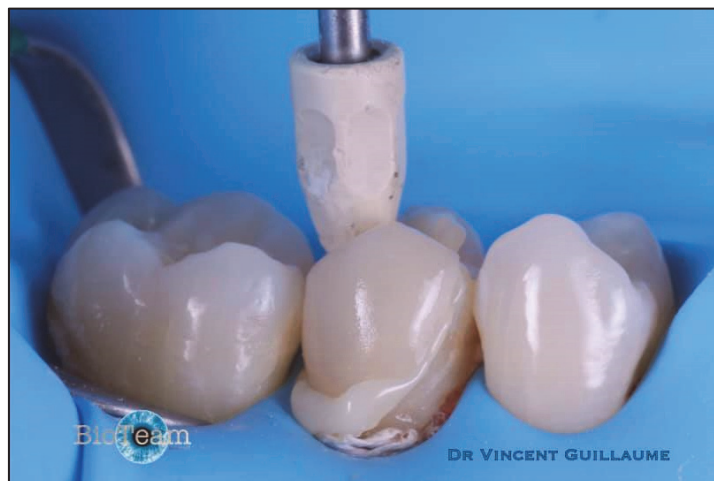

Figure 40 - Collage de l'onlay avec la courtoisie du Dr Vincent GUILLAUME

VI.3 Eviction sélective en un temps – Dr Yassine Corbin

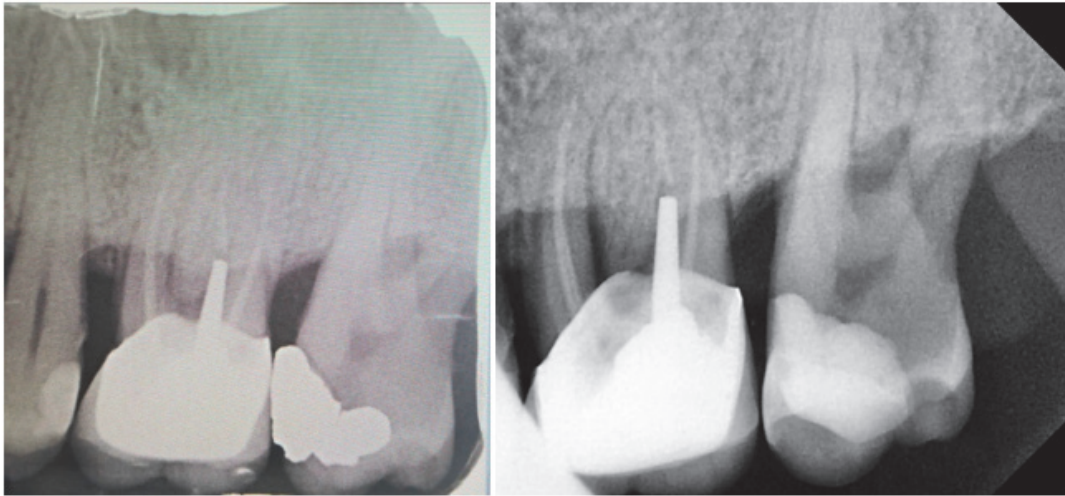


Figure 41 - Eviction sélective d'une carie sur la dent 27 avec la courtoisie du Dr Yassine CORBIN

Cas d'un patient adressé pour le traitement endodontique de la dent 27. Après une éviction partielle, la vitalité a été conservée et une restauration au composite a été faite.

Un fond de SDR (composite Bulk de Dentsply Sirona) a été mis en place, avant la restauration composite.

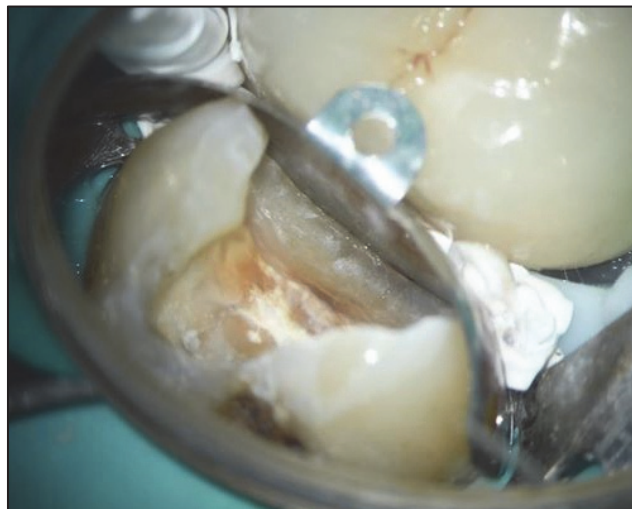


Figure 42 - Eviction sélective de la carie sur 27 avec la courtoisie du Dr Yassine CORBIN

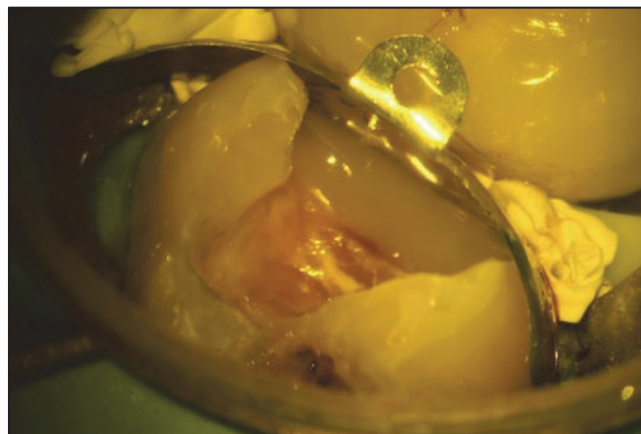


Figure 43 - Mise en place du fond de cavité au SDR avec la courtoisie du Dr Yassine CORBIN

VI.4 Eviction sélective en un temps – Dr Yassine Corbin

Eviction sélective de la carie sur 26, mise en place d'un composite SDR (Dentsply Sirona), et restauration avec le composite Ceram.x Spectra™ ST

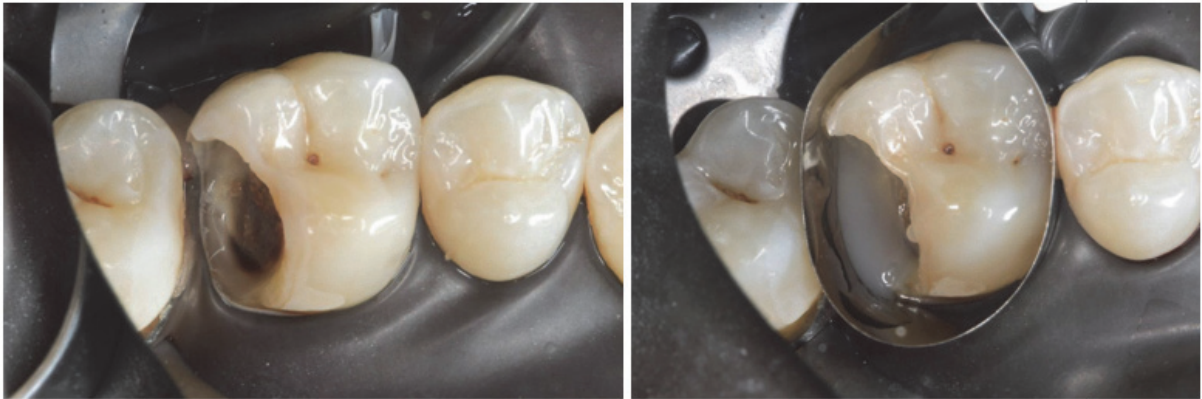

Figure 44 - Carie 26, éviction sélective et mise en place d'un composite SDR avec la courtoisie du Dr Yassine CORBIN

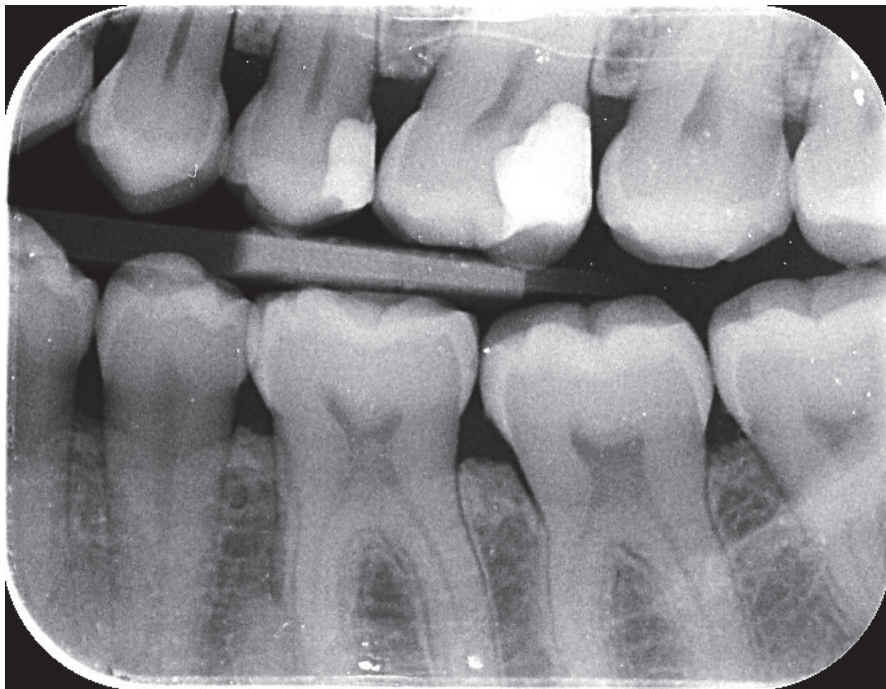

Figure 45 - Radiographie bitewing post-opératoire avec la courtoisie du Dr Yassine CORBIN

VII- Conclusion

La dentisterie restauratrice a évolué en passant d'une approche mécanique à une approche plus biologique. En effet, l'approche mécanique était imposée par les matériaux utilisés et priorisait l'ancrage mécanique. Elle aboutissait souvent à un traitement endodontique, et une reconstitution corono-périphérique par un inlay-core et une couronne, et ce, aux dépens des tissus dentaires et de la vitalité pulpaire. Avec l'apparition des techniques de collage et donc de la dentisterie micro-invasive, il a été possible de prioriser la biologie et la conservation de la vitalité pulpaire, en conservant un maximum de tissus dentaires.

A l'aire de la dentisterie moderne, et afin d'éviter d'inscrire la dent dans des cycles de dégradation successifs trop mutilants, des techniques ultraconservatrices qui respectent les principes du gradient thérapeutique ont été développées.

La préservation de la vitalité pulpaire, et donc le maintien de l'intégrité apicale, du pouvoir dentinogénique et de la capacité de signal d'alarme en cas de nouvelle lésion sont une priorité absolue.

Les connaissances en termes de biologie pulpaire et de biomatériaux sont indispensables pour maîtriser les techniques de conservation de la vitalité pulpaire dans le cas de lésions carieuses profondes.

Elles doivent être appliquées dans des conditions histopathologiques précises, d'où l'importance de la réalisation d'un bon diagnostic pulpaire. (62)

Le champ opératoire est une prérogative incontournable afin d'assurer :

- L'asepsie relative des surfaces dentaires en isolant du sang et de la salive la dent à traiter
- La protection des tissus environnant vis-à-vis des manœuvres de soin
- Une bonne ergonomie de travail
- Une qualité de collage optimale

A ce jour, l'éviction complète n'est plus préconisée car elle entraîne de nombreuses complications (3,89–91), et a laissé place à l'éviction partielle et la technique Stepwise.

Les meilleurs résultats ont été constatés pour l'éviction sélective en un temps, avec moins de risques d'effraction pulpaire liés à la réintervention et un avantage économique. (86,100)

Lors de l'éviction partielle, il a été prouvé que la quantité de bactéries laissées en fond de cavité n'est pas un obstacle à un succès clinique (65,89), dès lors qu'une éviction totale a été effectuée sur les parois latérales. En effet, en périphérie de la cavité, la restauration doit être étanche.

Différentes aides à l'éviction sont à disposition du praticien pour permettre une éviction sélective conservatrice, telles que les fraises polymères, les gels chémo-mécaniques, les lasers, l'air-abrasion, la sono- et ultrasono-abrasion, le révélateur de carie.

Dans la pratique quotidienne à l'heure actuelle, la technique de conditionnement du fond carieux qui semble être la plus simple à mettre en place est la chlorhexidine. L'utilisation du laser et de l'ozone est notamment limitée par le coût à l'achat du matériel. Les agents cross-linkers semblent être efficaces mais nous n'avons pas trouvé de produit commercial pour une pratique quotidienne, et il semblerait que des essais doivent encore être menés.

Un essai clinique randomisé multicentrique, le projet DECAT, est actuellement en cours dans 16 centres (13 centres français, 1 centre libanais et 2 cabinets libéraux). Cet essai porte sur le **traitement des lésions carieuses profondes des dents permanentes** et compare d'une part, l'efficacité en termes de taux de succès de l'éviction partielle par rapport à l'éviction complète et d'autre part, l'obturation réalisée à l'aide d'un adhésif antibactérien par rapport à un adhésif non-antibactérien.(130)

TABLE DES ILLUSTRATIONS

Figure 1 - Structure de la dent - Laura Girard	2
Figure 2 - Microscopie électronique des prismes	2
Figure 3 - Maturation de l'émail – Dr Brigitte Alliot- Licht.....	3
Figure 4 - Architecture et innervation du complexe dentino-pulpaire	4
Figure 5 - Formation de la dentine par les odontoblastes sécrétoires - Dr JC Farges	4
Figure 6 - Odontoblastes en microscopie électronique à balayage - Dr Barbottin	5
Figure 7 - Coupe histologique de la jonction email /dentine	6
Figure 8 - Schéma de Keyes	7
Figure 9 - La courbe de Stephan	8
Figure 10 - Classification de la couleur des lésions carieuses	9
Figure 11 - Niveaux de diagnostic clinique de caries dentaires	10
Figure 12 - Caries interproximales visibles à la radiographie Bitewing.....	10
Figure 13 - QLF (.....	11
Figure 14 - Exemple d'images avec FOTI A : émail sain ; B,C,D,E : émail avec lésions carieuses.....	12
Figure 15 - Classification de Black – Laura Girard	14
Figure 16 - Arbre décisionnel de la classification ICDAS	15
Figure 17 - Réversibilité histologique et clinique	19
Figure 18 - Irréversibilité clinique et histologique	19
Figure 19 - Irréversibilité clinique et histologique	20
Figure 20 - Fraise en carbure de tungstène	21
Figure 21 - Fraise en céramique CeraBur, Komet	22
Figure 22 - Fraise PolyBur, Komet.....	22
Figure 23 - Action du gel Carisolv®	23
Figure 24 - Papacarie®	23
Figure 25 - Laser Er:YAG, et contre-angles optiques et transmission du faisceau laser	24
Figure 26 - Air abrasion utilisée pour l'éviction de caries des sillons avec des particules de 27 microns.25	25
Figure 27 - RONDOflex™ plus 360 KaVo www.kavo.fr	25
Figure 28 - Quelques-uns des inserts SONICflex proposés par KaVo	26
Figure 29 - Snoop™ -Pulpdent www.pulpdent.fr	27
Figure 30 - Application de Snoop™ www.pulpdent.fr	27
Figure 31 - Eviction en un temps – Laura Girard.....	30
Figure 32 - Protocole de la technique Stepwise - Laura Girard.....	32
Figure 33 - Uni Etch® w/BAC, Bisco et ETCH-37™w/BAC, Bisco, www.bisco.com	36
Figure 34 - G1000 générateur d'Ozone.....	37
Figure 35 - Pulpite 36, avec la courtoisie du Dr Pierre LAYAN	38
Figure 36 - IDS avec la courtoisie du Dr Pierre LAYAN	38
Figure 37 - Essayage de l'onlay avec la courtoisie du Dr Pierre LAYAN.....	38
Figure 38 - Onlay collé avec la courtoisie du Dr Pierre LAYAN.....	38
Figure 39 - Radiographies bitewings d'une carie ampulaire sur la dent 25 avec la courtoisie du Dr Vincent GUILLAUME.....	39
Figure 40 - Collage de l'onlay avec la courtoisie du Dr Vincent GUILLAUME.....	39
Figure 41 - Eviction sélective d'une carie sur la dent 27 avec la courtoisie du Dr Yassine CORBIN	40
Figure 42 - Eviction sélective de la carie sur 27 avec la courtoisie du Dr Yassine CORBIN.....	40
Figure 43 - Mise en place du fond de cavité au SDR avec la courtoisie du Dr Yassine CORBIN	40
Figure 44 - Carie 26, éviction sélective et mise en place d'un composite SDR avec la courtoisie du Dr Yassine CORBIN	41
Figure 45 - Radiographie bitewing post-opératoire avec la courtoisie du Dr Yassine CORBIN	41

TABLE DES TABLEAUX

Tableau 1 - Guide clinique de la couleur des tissus dentaires visualisés à l'aide de SoproLife®	13
Tableau 2 - Classification ICDAS.....	14
Tableau 3 - Système d'évaluation radiographique de l'ICDAS	15
Tableau 4 - Combinaison des évaluations cliniques et radiographiques	16
Tableau 5 - Classification ICCMS et son équivalent ICDAS.	17
Tableau 6 - Présentation du système d'ultra-sono abrasion EMS	26

VIII- Références

1. Piva E, Tarlé SA, Nör JE, Zou D, Hatfield E, Guinn T, et al. Dental pulp tissue regeneration using dental pulp stem cells isolated and expanded in human serum. *J Endod.* avr 2017;43(4):568-74.
2. Dental Caries (Tooth Decay) | National Institute of Dental and Craniofacial Research [Internet]. [cité 9 juill 2019]. Disponible sur: <https://www.nidcr.nih.gov/research/data-statistics/dental-caries>
3. Bjørndal L, Simon S, Tomson PL, Duncan HF. Management of deep caries and the exposed pulp. *Int Endod J.* 2019;52(7):949-73.
4. Pitts, N, Baez, R, Diaz-, Gualloory, C, et al. Early Childhood Caries: IAPD Bangkok Declaration. *Int J Paediatr Dent.* 2019;29(3):384-6.
5. J.D.B. Featherstone. The Continuum of Dental Caries— Evidence for a Dynamic Disease Process. *J Dent Res* [Internet]. 2004 [cité 15 févr 2020]; Disponible sur: <https://onedrive.live.com/view.aspx?cid=2060F058DDE057F9&authKey=%21ADWnxnXw%5FEgg4KY&resid=2060F058DDE057F9%2185670&canary=x7jA3htHuUTq7ZrEwFV%2B0%2BIG1y8IKulbSo7nRt8kpAw%3D9&ithint=%2Epdf&open=true&app=WordPdf>
6. Kidd et Fejerskov - 2004 - What Constitutes Dental Caries Histopathology of .pdf.
7. Lacruz RS, Habelitz S, Wright JT, Paine ML. Dental Enamel Formation and Implications for Oral Health and Disease. *Physiol Rev.* 1 juill 2017;97(3):939-93.
8. Histologie de l'émail Dentaire <http://denticclub.blogspot.com/2018/08/histologie-de-lemail-dentaire.html> [Internet]. [cité 15 oct 2019]. Disponible sur: <http://denticclub.blogspot.com/2018/08/histologie-de-lemail-dentaire.html>
9. Alliot-Licht - Morphogénèse cranio-faciale et odontogénèse - L'amélogénèse.pdf [Internet]. [cité 15 oct 2019]. Disponible sur: <http://spiralconnect.univ-lyon1.fr/spiral-files/download?mode=inline&data=1335142>
10. Goldberg M, Kulkarni AB, Young M, Boskey A. Dentin: Structure, Composition and Mineralization : The role of dentin ECM in dentin formation and mineralization. *Front Biosci Elite Ed.* 1 janv 2011;3:711-35.
11. Farges - 2012 - Morphogénèse cranio-faciale et odontogénèse - La dentinogénèse.pdf [Internet]. [cité 15 oct 2019]. Disponible sur: <http://spiralconnect.univ-lyon1.fr/spiral-files/download?mode=inline&data=1248161>
12. Buttigieg P. Traitement des lésions carieuses profondes: choix des matériaux et préservation pulpaire. 2018.
13. Maurin J-C, Couble M-L, Thivichon-Prince B, Magloire H. L'odontoblaste: Un acteur incontournable de la perception de la douleur dentinaire. *médecine/sciences.* mars 2013;29(3):293-9.
14. Baume LJ. The biology of pulp and dentine. A historic, terminologic-taxonomic, histologic-biochemical, embryonic and clinical survey. *Monogr Oral Sci.* 1980;8:1-220.

15. Yu C, Abbott PV. An overview of the dental pulp: its functions and responses to injury. *Aust Dent J.* 2 mars 2007;52:S4-16.
16. Barbottin - 2008 - Données récentes sur la dentinogénèse de réparation.pdf.
17. Demarco F, Conde M, Cavalcanti B, Casagrande L, Sakai V, Nör J. Dental pulp tissue engineering. *Braz Dent J.* 2011;22(1):3-13.
18. Reversat Q. Tests de vitalité et traumatismes dentaires. 2015.
19. Cohen S, Berman LH et al. A demographic analysis of vertical root fractures. *Br Dent J.* avr 2007;202(8):468-468.
20. Hayashi M, Fujitani M, Yamaki C, Momoi Y. Ways of enhancing pulp preservation by stepwise excavation—A systematic review. *J Dent.* 1 févr 2011;39(2):95-107.
21. Dammaschke T, Leidinger J, Schäfer E. Long-term evaluation of direct pulp capping—treatment outcomes over an average period of 6.1 years. *Clin Oral Investig.* oct 2010;14(5):559-67.
22. Bernard-Granger C, Gebeile-Chauty S. Perte de vitalité : influence des procédures orthodontiques. *Orthod Fr.* 1 juin 2015;86(2):161-7.
23. Ducret M, Fabre H, Celle A, Mallein-Gerin F, Perrier-Groult E, Alliot-Licht B, et al. Current challenges in human tooth revitalization. *Biomed Mater Eng.* 1 janv 2017;28(s1):S159-68.
24. Patel M. Dental caries vaccine: are we there yet? *Lett Appl Microbiol.* janv 2020;70(1):2-12.
25. Hummel R, Akveld N a. E, Bruers JJM, Van W der S, Su N, Van G der H. Caries Progression Rates Revisited: A Systematic Review. *J Dent Res.* juill 2019;98(7):746-54.
26. Machiulskiene V, Campus G, Carvalho JC, Dige I, Ekstrand KR, Jablonski-Momeni A, et al. Terminology of Dental Caries and Dental Caries Management: Consensus Report of a Workshop Organized by ORCA and Cariology Research Group of IADR. *Caries Res.* 7 oct 2019;1-8.
27. Tassery H. *Dentisterie restauratrice a minima.* 2006;EMC-Odontol Elsevier Paris. 2006; 23–145.(EMC-Odontol Elsevier Paris. 2006; 23–145.):EMC-Odontol Elsevier Paris. 2006; 23–145.
28. Nyvad B, Crielaard W, Mira A, Takahashi N, Beighton D. Dental Caries from a Molecular Microbiological Perspective. *Caries Res.* 2013;47(2):89-102.
29. Pitts NB, Zero DT, Marsh PD, Ekstrand K, Weintraub JA, Ramos-Gomez F, et al. Dental caries. *Nat Rev Dis Primer [Internet].* déc 2017 [cité 16 juill 2019];3(1). Disponible sur: <http://www.nature.com/articles/nrdp201730>
30. Bowen WH. The Stephan Curve revisited. *Odontology.* 1 janv 2013;101(1):2-8.
31. Michèle Muller-Bolla, Sophie Doméjean. Sucres et santé bucco-dentaire. 2018 [cité 15 févr 2020]; Disponible sur: <https://onedrive.live.com/?authkey=%21ADWnxnXw%5FEqg4KY&cid=2060F058DDE057F9&id=2060F058DDE057F9%2185658&parId=2060F058DDE057F9%2185738&o=OneUp>
32. *Ordre des hygienistes dentaires du Quebec - La Carie Dentaire.pdf.*

33. Robert H Selwitz, Amid I Ismail, Nigel B Pitts,. Dental caries [Internet]. 2007 [cité 15 févr 2020]. 369: 51–59. (Lancet 2007; 369: 51–59). Disponible sur: <https://onedrive.live.com/view.aspx?cid=2060F058DDE057F9&authKey=%21ADWnXnXw%5FEqg4KY&resid=2060F058DDE057F9%2185640&canary=x7jA3htHuUTq7ZrEwFV%2B0%2BIG1y8IKulbSo7nRt8kpAw%3D6&ithint=%2Epdf&open=true&app=WordPdf>
34. Hahn C-L, Best AM, Tew JG. Cytokine Induction by Streptococcus mutans and Pulpal Pathogenesis. *Infect Immun.* déc 2000;68(12):6785-9.
35. Tjäderhane L, Larjava H, Sorsa T, Uitto VJ, Larmas M, Salo T. The activation and function of host matrix metalloproteinases in dentin matrix breakdown in caries lesions. *J Dent Res.* août 1998;77(8):1622-9.
36. Jain A, Bahuguna R. Role of matrix metalloproteinases in dental caries, pulp and periapical inflammation: An overview. *J Oral Biol Craniofacial Res.* 2015;5(3):212-8.
37. Nascimento FD, Minciotti CL, Geraldeli S, Carrilho MR, Pashley DH, Tay FR, et al. Cysteine Cathepsins in Human Carious Dentin. *J Dent Res.* avr 2011;90(4):506-11.
38. Mazzoni A, Tjäderhane L, Checchi V, Di Lenarda R, Salo T, Tay FR, et al. Role of Dentin MMPs in Caries Progression and Bond Stability. *J Dent Res.* févr 2015;94(2):241-51.
39. Pitts NB. Are We Ready to Move from Operative to Non-Operative/Preventive Treatment of Dental Caries in Clinical Practice? *Caries Res.* 2004;38(3):294-304.
40. Abuzenada. Detection of proximal caries with digital intraoral bitewing radiography: An interobserver analysis. *Saudi J Health Sci.* 1 janv 2019;8:38-41.
41. Mitropoulos P, Rahiotis C, Stamatakis H, Kakaboura A. Diagnostic performance of the visual caries classification system ICDAS II versus radiography and micro-computed tomography for proximal caries detection: An in vitro study. *J Dent.* nov 2010;38(11):859-67.
42. Wenzel A. Bitewing and Digital Bitewing Radiography for Detection of Caries Lesions. *J Dent Res.* 1 juill 2004;83(1_suppl):72-5.
43. Gomez J. Detection and diagnosis of the early caries lesion. *BMC Oral Health.* 15 sept 2015;15(Suppl 1):S3.
44. Kamburoğlu K, Kolsuz E, Murat S, Yüksel S, Özen T. Proximal caries detection accuracy using intraoral bitewing radiography, extraoral bitewing radiography and panoramic radiography. *Dentomaxillofacial Radiol.* sept 2012;41(6):450-9.
45. Hintze H. Screening with Conventional and Digital Bite-Wing Radiography Compared to Clinical Examination Alone for Caries Detection in Low-Risk Children. *Caries Res.* 1993;27(6):499-504.
46. Shkarpetina A. La dentisterie micro-invasive: techniques et intérêts. 2016.
47. Alleman DS, Magne P. A systematic approach to deep caries removal end points: The peripheral seal concept in adhesive dentistry. *Quintessence Int.* mars 2012;43(3):197-208.
48. Abogazalah N, Ando M. Alternative methods to visual and radiographic examinations for approximal caries detection. *J Oral Sci.* 2017;59(3):315-22.

49. Neuhaus KW, Ellwood R, Lussi A, Pitts NB. Traditional Lesion Detection Aids. Detect Assess Diagn Monit Caries. 2009;21:42-51.
50. Chiang Y-HJ. Demineralization and remineralization at proximal lesion sites: Digital Imaging Fiber-Optic Transillumination (DIFOTI), digital radiography, with subtraction technique [Internet] [M.S.]. [Ann Arbor, United States]; 2009 [cité 12 févr 2020]. Disponible sur: <http://search.proquest.com/docview/305169307/abstract/1B6AE9E2CDA74FD1PQ/1>
51. Schneiderman A, Elbaum M, Shultz T, Keem S, Greenebaum M, Driller J. Assessment of dental caries with Digital Imaging Fiber-Optic Transillumination (DIFOTI): in vitro study. Caries Res. 1997;31(2):103-10.
52. Panayotov I, Terrer E, Salehi H, Tassery H, Yachouh J, Cuisinier FJG, et al. In vitro investigation of fluorescence of carious dentin observed with a Soprolife® camera. Clin Oral Investig. 1 avr 2013;17(3):757-63.
53. Javaheri M, Maleki-Kambakhsh S, Etemad-Moghadam Sh. Efficacy of Two Caries Detector Dyes in the Diagnosis of Dental Caries. J Dent Tehran Iran. 2010;7(2):71-6.
54. McComb D. Caries-detector dyes--how accurate and useful are they? J Can Dent Assoc. avr 2000;66(4):195-8.
55. Lasfargues J-J, Louis J-J, Kaleka R. Classification des lésions carieuses. De Black au concept actuel par sites et stades. EMC (Elsevier Masson SAS, Paris), Odontologie, 23-069-A-10, 2006, Médecine buccale, 28-165-C-10, 2008. 2006;
56. C.Badet, B.Richard. Etude clinique de la carie. EMC Elsevier Masson SAS Paris [Internet]. 2008 [cité 15 févr 2020]; Disponible sur: <https://onedrive.live.com/view.aspx?cid=2060F058DDE057F9&authKey=%21ADWnxnXw%5FEqg4KY&resid=2060F058DDE057F9%2185709&canary=x7jA3htHuUTq7ZrEwFV%2B0%2BIG1y8IKulbSo7nRt8kpAw%3D8&ithint=%2Epdf&open=true&app=WordPdf>
57. Gugnani N, Pandit I, Srivastava N, Gupta M, Sharma M. International Caries Detection and Assessment System (ICDAS): A New Concept. Int J Clin Pediatr Dent. 2011;4(2):93-100.
58. Ismail AI, Sohn W, Tellez M, Amaya A, Sen A, Hasson H, et al. The International Caries Detection and Assessment System (ICDAS): an integrated system for measuring dental caries. Community Dent Oral Epidemiol. 2007;35(3):170-8.
59. Ismail AI, Tellez M. The International Caries Classification and Management System (ICCMS™) An Example of a Caries Management Pathway. BMC Oral Health [Internet]. déc 2015 [cité 15 févr 2020];15(S1). Disponible sur: <http://bmcoralhealth.biomedcentral.com/articles/10.1186/1472-6831-15-S1-S9>
60. Nigel B Pitts, et al. - Guide ICCMSTM à destination des praticiens et enseignants.pdf [Internet]. [cité 22 janv 2020]. Disponible sur: <https://www.iccms-web.com/uploads/asset/592847697f237178236959.pdf>
61. Version abrégée du Guide ICCMSTM à destination des praticiens et enseignants.
62. Ricucci D, Loghin S, Siqueira JF. Correlation between Clinical and Histologic Pulp Diagnoses. J Endod. déc 2014;40(12):1932-9.

63. Ricucci D, Siqueira JF, Li Y, Tay FR. Vital pulp therapy: histopathology and histobacteriology-based guidelines to treat teeth with deep caries and pulp exposure. *J Dent.* juill 2019;86:41-52.
64. Bjørndal L. Indirect Pulp Therapy and Stepwise Excavation.pdf. *Pediatr Dent.* 2008;30(3).
65. Schwendicke F, Paris S, Tu Y-K. Effects of using different criteria for caries removal: A systematic review and network meta-analysis. *J Dent.* 2015;43(1):1-15.
66. Naute, O. Les techniques d'éviction carieuse : mise au point en 2014. 2014.
67. Liotard A. Approche thérapeutique de la carie profonde des dents postérieures en denture permanente. 2017.
68. Schwendicke F, Leal S, Schlattmann P, Paris S, Ribeiro APD, Marques MG, et al. Selective carious tissue removal using subjective criteria or polymer bur: study protocol for a randomised controlled trial (SelecCT). *BMJ Open [Internet].* 1 déc 2018 [cité 18 févr 2020];8(12). Disponible sur: <https://bmjopen-bmj-com.lama.univ-amu.fr/content/8/12/e022952>
69. Kiran NK. Clinical Evaluation of Polyamide Polymer Burs for Selective Carious Dentin Removal. *J Contemp Dent Pract.* juill 2009;10(4):26-34.
70. Hamama H. Current update of chemomechanical caries removal methods. *Aust Dent J [Internet].* 2014 [cité 29 janv 2020];59: 446–456(59: 446–456). Disponible sur: <https://onlinelibrary-wiley-com.lama.univ-amu.fr/doi/epdf/10.1111/adj.12214>
71. Nancy et Delbos - 2005 - Carisolv® ou la dissolution chimique de la carie à.pdf [Internet]. [cité 29 janv 2020]. Disponible sur: <https://www.sop.asso.fr/admin/documents/ros/ROS0000179/2023.pdf?v1.06>
72. Bottega F, Bussadori SK, Battisti IDE, Vieira EP, Pompeo TS, Winkelmann ER. Costs and benefits of Papacarie in pediatric dentistry: a randomized clinical trial. *Sci Rep.* 17 déc 2018;8(1):1-7.
73. Bertrand M-F, Rocca J-P. Laser Er:YAG et odontologie restauratrice. *EMC - Stomatol.* juin 2005;1(2):104-15.
74. Aoki A, Ishikawa I, Yamada T, Otsuki M, Watanabe H, Tagami J, et al. Comparison between Er:Yag Laser and Conventional Technique for Root Caries Treatment in vitro. *J Dent Res.* juin 1998;77(6):1404-14.
75. Wagner C, Chouraqui J-F. L'utilisation du laser Er:YAG dans l'éviction carieuse. *L'Information Dentaire.* 2019;Réalités Cliniques n°1(Réalités Cliniques n°1):13-9.
76. Schoop U, Kluger W, Moritz A, Nedjelic N, Georgopoulos A, Sperr W. Bactericidal effect of different laser systems in the deep layers of dentin. *Lasers Surg Med.* août 2004;35(2):111-6.
77. Banerjee A, Thompson ID, Watson TF. Minimally invasive caries removal using bio-active glass air-abrasion. *J Dent.* janv 2011;39(1):2-7.
78. Hegde VS, Khatavkar RA. A new dimension to conservative dentistry: Air abrasion. *J Conserv Dent JCD.* 2010;13(1):4-8.
79. Decup F. , Lasfargues JJ. - 2012 - Préparations et restaurations adhésives a minima. Apport des techniques sono-abrasives.pdf [Internet]. [cité 24 févr 2020]. Disponible sur:

http://cms.kometdental.de/fileadmin/user_upload/presse/Revue_de_Presse/Octobre_2012/RC_Decup_Lasfargues_Sono_Abrasion.pdf

80. Gilles Gagnot. Les ultrasons en odontologie: Applications thérapeutiques. Wolters Kluwer France. 2008. 148 p. (Wolters Kluwer France).
81. Lam A, Tramba P. Finition des préparations. *Inf Dent*. 2012;(24).
82. Mazière C. Prise en charge des lésions carieuses de classe II en micro-dentisterie. 2016.
83. Couderc G, Weisrock G, Terrer E, Ortet S, Charton C, Aubut V, et al. La sono-abrasion en odontologie restauratrice. *Inf Dent*. 2011;(31).
84. Anceaux C. Les différents moyens de diagnostic des caries proximales. 2011.
85. de Almeida Neves A, Coutinho E, Vivan Cardoso M, Lambrechts P, Van Meerbeek B. Current Concepts and Techniques for Caries Excavation and Adhesion to Residual Dentin. *J Adhes Dent*. 2011;13(1):7-22.
86. Andreani G. Lésions carieuses profondes et projet de recherche clinique decat: comparaison du curetage carieux partiel versus curetage complet. 2016.
87. Mattos-Graner RO, Klein MI, Smith DJ. Lessons Learned from Clinical Studies: Roles of Mutans Streptococci in the Pathogenesis of Dental Caries. *Curr Oral Health Rep*. mars 2014;1(1):70-8.
88. Ricketts D, Lamont T, Innes NP, Kidd E, Clarkson JE. Operative caries management in adults and children. Cochrane Oral Health Group, éditeur. *Cochrane Database Syst Rev* [Internet]. 28 mars 2013 [cité 1 nov 2019]; Disponible sur: <http://doi.wiley.com/10.1002/14651858.CD003808.pub3>
89. Oliveira EF, Carminatti G, Fontanella V, Maltz M. The monitoring of deep caries lesions after incomplete dentine caries removal: results after 14–18 months. *Clin Oral Investig*. juin 2006;10(2):134-9.
90. Maltz M, de Oliveira EF, Fontanella V, Bianchi R. A clinical, microbiologic, and radiographic study of deep caries lesions after incomplete caries removal. *Quintessence Int Berl Ger* 1985. févr 2002;33(2):151-9.
91. Petrou MA, Alhamoui FA, Welk A, Altarabulsi MB, Alkilzy M, H. Splieth C. A randomized clinical trial on the use of medical Portland cement, MTA and calcium hydroxide in indirect pulp treatment. *Clin Oral Investig*. juin 2014;18(5):1383-9.
92. Innes N, Schwendicke F, Frencken J. An Agreed Terminology for Carious Tissue Removal. In: Schwendicke F, Frencken J, Innes N, éditeurs. *Monographs in Oral Science* [Internet]. S. Karger AG; 2018 [cité 17 déc 2019]. p. 155-61. Disponible sur: <https://www.karger.com/Article/FullText/487842>
93. Schwendicke F, Frencken JE, Bjørndal L, Maltz M, Manton DJ, Ricketts D, et al. Managing Carious Lesions: Consensus Recommendations on Carious Tissue Removal. *Adv Dent Res*. mai 2016;28(2):58-67.
94. Innes NPT, Frencken JE, Bjørndal L, Maltz M, Manton DJ, Ricketts D, et al. Managing Carious Lesions: Consensus Recommendations on Terminology. *Adv Dent Res*. mai 2016;28(2):49-57.

95. Hoefler V, Nagaoka H, Miller CS. Long-term survival and vitality outcomes of permanent teeth following deep caries treatment with step-wise and partial-caries-removal: A Systematic Review. *J Dent.* nov 2016;54:25-32.
96. Schwendicke F, Stolpe M, Meyer-Lueckel H, Paris S, Dörfer CE. Cost-effectiveness of One- and Two-step Incomplete and Complete Excavations. *J Dent Res.* oct 2013;92(10):880-7.
97. Pereira MA, Santos-Júnior RB dos, Tavares JA, Oliveira AH, Leal PC, Takeshita WM, et al. No additional benefit of using a calcium hydroxide liner during stepwise caries removal. *J Am Dent Assoc.* juin 2017;148(6):369-76.
98. Corralo DJ, Maltz M. Clinical and Ultrastructural Effects of Different Liners/Restorative Materials on Deep Carious Dentin: A Randomized Clinical Trial. *Caries Res.* 2013;47(3):243-50.
99. Bjørndal L, Larsen T. Changes in the Cultivable Flora in Deep Carious Lesions following a Stepwise Excavation Procedure. *Caries Res.* 2000;34(6):502-8.
100. Schwendicke F, Dörfer C e., Paris S. Incomplete Caries Removal: A Systematic Review and Meta-analysis. *J Dent Res.* avr 2013;92(4):306-14.
101. Camps J. Notions de biocompatibilité. Université Médicale Virtuelle Francophone; 2009.
102. Najeeb S, Khurshid Z, Sohail Zafar M, Zohaib S, Siddiqui F. Efficacy of Enamel Matrix Derivative in Vital Pulp Therapy: A Review of Literature. *Iran Endod J.* 2017;12(3):269-75.
103. Arandi NZ. Calcium hydroxide liners: a literature review. *Clin Cosmet Investig Dent.* 2017;9:67-72.
104. Meraji N, Camilleri J. Bonding over Dentin Replacement Materials. *J Endod.* 1 août 2017;43(8):1343-9.
105. Schwendicke F, Al-Abdi A, Pascual Moscardó A, Ferrando Cascales A, Sauro S. Remineralization effects of conventional and experimental ion-releasing materials in chemically or bacterially-induced dentin caries lesions. *Dent Mater.* mai 2019;35(5):772-9.
106. Alamarguy C. Le laser et ses utilisations en Odontologie conservatrice [SciencesduVivant[q-bio]. 2011. hal-01739155]. 2011.
107. Kumar D, Meyappan R, Sreenadh B, Ahamed S, Gurucharan N, Kulandaivelu A. A comparative analysis between Nd:YAG and CO2 lasers for their sealing ability of dentinal tubules with and without fluoride varnish: An in vitro study. *J Dent Lasers.* 2012;6(2):51.
108. Jianfeng Zhoua/Jianguo Tanb/Xu Yangc/Xuemei Xud/Deli Lie/Li Chenf. MMP-Inhibitory Effect of Chlorhexidine Applied in a Self-etching Adhesive. *J Adhes Dent.* mars 2011;13(2):111-5.
109. Hebling J, Pashley DH, Tjäderhane L, Tay FR. Chlorhexidine Arrests Subclinical Degradation of Dentin Hybrid Layers in vivo. *J Dent Res.* août 2005;84(8):741-6.
110. Breschi L, Mazzoni A, Nato F, Carrilho M, Visintini E, Tjäderhane L, et al. Chlorhexidine stabilizes the adhesive interface: A 2-year in vitro study. *Dent Mater.* 1 avr 2010;26(4):320-5.
111. Bhoopathi PG, Kittappa KK, Sanjeev K, Sekar M. Effect of Chlorhexidine and Cystatin Incorporated Adhesives on MMPs and Cysteine Cathepsin-An In-vitro Zymographic Analysis. *J*

- Clin Diagn Res [Internet]. 2018 [cité 25 févr 2020]; Disponible sur: http://jcdr.net/article_fulltext.asp?issn=0973-709x&year=2018&volume=12&issue=7&page=ZC01&issn=0973-709x&id=11731
112. Liang Chen, Byoung In Suh, Jie Yang - 2018 - Antibacterial dental restorative materials A revi.pdf.
 113. Göstemeyer G, Schwendicke F. Inhibition of hybrid layer degradation by cavity pretreatment: Meta- and trial sequential analysis. *J Dent*. 1 juin 2016;49:14-21.
 114. Breschi L, Martin P, Mazzoni A, Nato F, Carrilho M, Tjäderhane L, et al. Use of a specific MMP-inhibitor (galardin) for preservation of hybrid layer. *Dent Mater*. juin 2010;26(6):571-8.
 115. Santiskulvong C, Rozengurt E. Galardin (GM 6001), a broad-spectrum matrix metalloproteinase inhibitor, blocks bombesin- and LPA-induced EGF receptor transactivation and DNA synthesis in rat-1 cells. *Exp Cell Res*. 1 nov 2003;290(2):437-46.
 116. Tezvergil-Mutluay A, Mutluay MM, Gu L, Zhang K, Agee KA, Carvalho RM, et al. The anti-MMP activity of benzalkonium chloride. *J Dent [Internet]*. janv 2011 [cité 25 févr 2020];39(1). Disponible sur: <https://www.ncbi.nlm.nih.gov/pmc/articles/PMC3866626/>
 117. Castellan CS, Pereira PN, Grande RHM, Bedran-Russo AK. Mechanical characterization of proanthocyanidin–dentin matrix interaction. *Dent Mater*. 1 oct 2010;26(10):968-73.
 118. Chauhan DN, Singh PR, Shah K, Chauhan NS. *Natural Oral Care in Dental Therapy*. John Wiley & Sons; 2020. 489 p.
 119. Rajni Nagpal, Payal Singh, Shipra Singh, Shashi Prabha Tyagi. Proanthocyanidin: A natural dentin biomodifier in adhesive dentistry. *J Res Dent Off Publ Dent Investig Soc [Internet]*. [cité 28 avr 2020]; Disponible sur: <http://www.jresdent.org/article.asp?issn=2321-4619;year=2016;volume=4;issue=1;spage=1;epage=6;aulast=Nagpal>
 120. Castellan CS, Bedran-Russo AK, Karol S, Rodrigues Pereira PN. Long-term stability of dentin matrix following treatment with various natural collagen cross-linkers. *J Mech Behav Biomed Mater*. oct 2011;4(7):1343-50.
 121. Thompson RS, Jacques D, Haslam E, Tanner RJN. Plant proanthocyanidins. Part I. Introduction; the isolation, structure, and distribution in nature of plant procyanidins. *J Chem Soc Perkin 1*. 1 janv 1972;(0):1387-99.
 122. Castellan CS, Bedran-Russo AK, Antunes A, Pereira PNR. Effect of Dentin Biomodification Using Naturally Derived Collagen Cross-Linkers: One-Year Bond Strength Study. *Int J Dent [Internet]*. 2013 [cité 25 févr 2020];2013. Disponible sur: <https://www.ncbi.nlm.nih.gov/pmc/articles/PMC3771447/>
 123. Monticelli F, Toledano M, Silva AS, Osorio E, Osorio R. Sealing effectiveness of etch-and-rinse vs self-etching adhesives after water aging: influence of acid etching and NaOCl dentin pretreatment. *J Adhes Dent*. juin 2008;10(3):183-8.
 124. Bedran-Russo AKB, Yoo KJ, Ema KC, Pashley DH. Mechanical Properties of Tannic-acid-treated Dentin Matrix. *J Dent Res*. sept 2009;88(9):807-11.

125. Safwat O, Elkateb M, Dowidar K, Salam HA, El Meligy O. Microbiological Evaluation of Ozone on Dentinal Lesions in Young Permanent Molars using the Stepwise Excavation. *J Clin Pediatr Dent.* janv 2018;42(1):11-20.
126. Les générateurs d’ozone | Dental One [Internet]. [cité 28 avr 2020]. Disponible sur: <https://www.dental-one.fr/les-generateurs-dozone/>
127. Magne P. Immediate dentin sealing: a fundamental procedure for indirect bonded restorations. *J Esthet Restor Dent Off Publ Am Acad Esthet Dent Al.* 2005;17(3):144-54; discussion 155.
128. Dietschi D, Spreafico R. Evidence-based concepts and procedures for bonded inlays and onlays. Part I. Historical perspectives and clinical rationale for a biosubstitutive approach. *Int J Esthet Dent.* 2015;10(2):210-27.
129. Politano G, Fabianelli A, Papacchini F, Cerutti A. The use of bonded partial ceramic restorations to recover heavily compromised teeth. *Int J Esthet Dent.* Autumn 2016;11(3):314-36.
130. Dumolié C. Conserver la vitalité pulpaire en cas de lésion carieuse profonde : intérêts et principes. 2016.

BOSSA Giulia – Méthodes d'éviction et de conditionnement du fond carieux dans le traitement de caries juxta pulpaire

Th. : Chir. dent. : Marseille : Aix-Marseille Université : 2020

Rubrique de classement : **Odontologie Conservatrice**

Résumé :

La maladie carieuse, maladie chronique la plus répandue à travers le monde, progresse en direction pulpaire. La bonne gestion de la carie profonde et de l'éventuelle symptomatologie permet d'éviter l'apparition d'une pathologie pulpaire irréversible nécessitant un traitement canalaire endodontique. Le traitement de la carie profonde est une thérapeutique nécessitant minutie et réflexion afin d'assurer une pérennité de la restauration et une protection optimale de l'organe pulpaire pour en préserver la vitalité.

Le but de ce travail est de présenter les différentes armes thérapeutiques à disposition du praticien afin de traiter ces lésions carieuses profondes et de conserver la vitalité pulpaire.

Après avoir défini l'étiologie de la carie, son histologie, ses méthodes de classification et les moyens de la détecter, nous nous concentrerons plus en détail sur les différents biomatériaux de préservation de la vitalité pulpaire, les techniques d'éviction de la carie et enfin les différentes techniques de conditionnement du fond carieux.

Mots clés :

Lésion carieuse profonde ; Exposition Pulpaire ; Coiffage Pulpaire Indirect ; Stepwise ; Eviction partielle ; Métalloprotéinases Matricielles

BOSSA Giulia – Methods of excavation and conditioning of the carious bottom in the treatment of juxtaposed pulp caries

Abstract:

The carious disease, the most widespread chronic disease in the world, progresses in the pulpal direction. Proper management of deep caries and possible symptoms can prevent the development of irreversible pulpal pathology requiring endodontic root canal treatment. The treatment of deep caries is a therapy requiring meticulousness and thoughtfulness in order to ensure the durability of the restoration and optimal protection of the pulpal organ to preserve its vitality.

The aim of this work is to present the different therapeutic weapons available for the practitioner in order to treat these deep carious lesions and preserve pulpal vitality.

After having defined the etiology of the decay, its histology, its classification methods and detection techniques, we will focus more in detail on the different biomaterials for the preservation of pulpal vitality, decay eviction techniques and finally the different techniques for conditioning the carious floor.

MeSH:

Deep Carious Lesion; Pulp Exposure; Indirect Pulp treatment; Stepwise technic; Partial Eviction; Matrix Metalloproteinases