



HAL
open science

Facteurs pronostiques des anneaux intra-cornéens dans le kératocône : profil du patient bon répondeur et probabilité de succès

Loïc Dambricourt

► **To cite this version:**

Loïc Dambricourt. Facteurs pronostiques des anneaux intra-cornéens dans le kératocône : profil du patient bon répondeur et probabilité de succès. Médecine humaine et pathologie. 2021. dumas-03252514

HAL Id: dumas-03252514

<https://dumas.ccsd.cnrs.fr/dumas-03252514>

Submitted on 7 Jun 2021

HAL is a multi-disciplinary open access archive for the deposit and dissemination of scientific research documents, whether they are published or not. The documents may come from teaching and research institutions in France or abroad, or from public or private research centers.

L'archive ouverte pluridisciplinaire **HAL**, est destinée au dépôt et à la diffusion de documents scientifiques de niveau recherche, publiés ou non, émanant des établissements d'enseignement et de recherche français ou étrangers, des laboratoires publics ou privés.

**Facteurs pronostiques des anneaux intra-cornéens dans le kératocône :
profil du patient bon répondeur et probabilité de succès.**

T H E S E A R T I C L E

Présentée et publiquement soutenue devant

**LA FACULTÉ DES SCIENCES MEDICALES ET PARAMEDICALES
DE MARSEILLE**

Le 4 Juin 2021

Par Monsieur Loïc DAMBRICOURT

Né le 28 juin 1993 à Saint-Omer (62)

Pour obtenir le grade de Docteur en Médecine

D.E.S. d' OPHTALMOLOGIE

Membres du Jury de la Thèse :

Monsieur le Professeur DAVID Thierry

Président

Madame le Professeur DENIS Danièle

Assesseur

Monsieur le Docteur (MCU-PH) FOLETTI Jean-Marc

Assesseur

Madame le Docteur HO-WANG-YIN Gaëlle

Directeur



Faculté des sciences
médicales et paramédicales
Aix-Marseille Université

**Facteurs pronostiques des anneaux intra-cornéens dans le kératocône :
profil du patient bon répondeur et probabilité de succès.**

T H E S E A R T I C L E

Présentée et publiquement soutenue devant

**LA FACULTÉ DES SCIENCES MEDICALES ET PARAMEDICALES
DE MARSEILLE**

Le 30 Avril 2021

Par Monsieur Loïc DAMBRICOURT

Né le 28 juin 1993 à Saint-Omer (62)

Pour obtenir le grade de Docteur en Médecine

D.E.S. d' OPHTALMOLOGIE

Membres du Jury de la Thèse :

Monsieur le Professeur DAVID Thierry

Président

Madame le Professeur DENIS Danièle

Assesseur

Monsieur le Docteur (MCU-PH) FOLETTI Jean-Marc

Assesseur

Madame le Docteur HO-WANG-YIN Gaëlle

Directeur

FACULTÉ DES SCIENCES MÉDICALES & PARAMÉDICALES

Doyen	:	Pr. Georges LEONETTI
Vice-Doyen aux affaires générales	:	Pr. Patrick DESSI
Vice-Doyen aux professions paramédicales	:	Pr. Philippe BERBIS
Conseiller	:	Pr. Patrick VILLANI

Asseseurs :

➤ aux études	:	Pr. Kathia CHAUMOITRE
➤ à la recherche	:	Pr. Jean-Louis MEGE
➤ à l'unité mixte de formation continue en santé	:	Pr. Justin MICHEL
➤ pour le secteur NORD	:	Pr. Stéphane BERDAH
➤ Groupements Hospitaliers de territoire	:	Pr. Jean-Noël ARGENSON
➤ aux masters	:	Pr. Pascal ADALIAN

Chargés de mission :

➤ sciences humaines et sociales	:	Pr. Pierre LE COZ
➤ relations internationales	:	Pr. Stéphane RANQUE
➤ DU/DIU	:	Pr. Véronique VITTON
➤ DPC, disciplines médicales & biologiques	:	Pr. Frédéric CASTINETTI
➤ DPC, disciplines chirurgicales	:	Dr. Thomas GRAILLON

ÉCOLE DE MEDECINE

Directeur	:	Pr. Jean-Michel VITON
------------------	---	------------------------------

Chargés de mission

▪ PACES – Post-PACES	:	Pr. Régis GUIEU
▪ DFGSM	:	Pr. Anne-Laure PELISSIER
▪ DFASM	:	Pr. Marie-Aleth RICHARD
▪ DFASM	:	Pr. Marc BARTHET
▪ Préparation aux ECN	:	Dr Aurélie DAUMAS
▪ DES spécialités	:	Pr. Pierre-Edouard FOURNIER
▪ DES stages hospitaliers	:	Pr. Benjamin BLONDEL
▪ DES MG	:	Pr. Christophe BARTOLI
▪ Démographie médicale	:	Dr. Noémie RESSEGUIER
▪ Etudiant	:	Elise DOMINJON

ÉCOLE DE DE MAIEUTIQUE

Directrice : **Madame Carole ZAKARIAN**

Chargés de mission

- 1^{er} cycle : Madame Estelle BOISSIER
- 2^{ème} cycle : Madame Cécile NINA

ÉCOLE DES SCIENCES DE LA RÉADAPTATION

Directeur : **Monsieur Philippe SAUVAGEON**

Chargés de mission

- Masso- kinésithérapie 1^{er} cycle : Madame Béatrice CAORS
- Masso-kinésithérapie 2^{ème} cycle : Madame Joannie HENRY
- Mutualisation des enseignements : Madame Géraldine DEPRES

ÉCOLE DES SCIENCES INFIRMIERES

Directeur : **Monsieur Sébastien COLSON**

Chargés de mission

- Chargée de mission : Madame Sandrine MAYEN RODRIGUES
- Chargé de mission : Monsieur Christophe ROMAN

PROFESSEURS HONORAIRES

MM	AGOSTINI Serge	MM	DEVRED Philippe
	ALDIGHERI René		DJIANE Pierre
	ALESSANDRINI Pierre		DONNET Vincent
	ALLIEZ Bernard		DUCASSOU Jacques
	AQUARON Robert		DUFOUR Michel
	ARGEME Maxime		DUMON Henri
	ASSADOURIAN Robert		ENJALBERT Alain
	AUFFRAY Jean-Pierre		FAUGERE Gérard
	AUTILLO-TOUATI Amapola		FAVRE Roger
	AZORIN Jean-Michel		FIECHI Marius
	BAILLE Yves		FARNARIER Georges
	BARDOT Jacques		FIGARELLA Jacques
	BARDOT André		FONTES Michel
	BERARD Pierre		FRANCES Yves
	BERGOIN Maurice		FRANCOIS Georges
	BERLAND Yvon		FUENTES Pierre
	BERNARD Dominique		GABRIEL Bernard
	BERNARD Jean-Louis		GALINIER Louis
	BERNARD Jean-Paul		GALLAIS Hervé
	BERNARD Pierre-Marie		GAMERRE Marc
	BERTRAND Edmond		GARCIN Michel
	BISSET Jean-Pierre		GARNIER Jean-Marc
	BLANC Bernard		GAUTHIER André
	BLANC Jean-Louis		GERARD Raymond
	BOLLINI Gérard		GEROLAMI-SANTANDREA André
	BONGRAND Pierre		GIUDICELLI Sébastien
	BONNEAU Henri		GOUDARD Alain
	BONNOIT Jean		GOUIN François
	BORY Michel		GRILLO Jean-Marie
	BOTTA Alain		GRIMAUD Jean-Charles
	BOTTA-FRIDLUND Danielle		GRISOLI François
	BOURGEADE Augustin		GROULIER Pierre
	BOUVENOT Gilles		HADIDA/SAYAG Jacqueline
	BOUYALA Jean-Marie		HASSOUN Jacques
	BREMOND Georges		HEIM Marc
	BRICOT René		HOUEL Jean
	BRUNET Christian		HUGUET Jean-François
	BUREAU Henri		JAQUET Philippe
	CAMBOULIVES Jean		JAMMES Yves
	CANNONI Maurice		JOUVE Paulette
	CARTOUZOU Guy		JUHAN Claude
	CAU Pierre		JUIN Pierre
	CHABOT Jean-Michel		KAPHAN Gérard
	CHAMLIAN Albert		KASBARIAN Michel
	CHARPIN Denis		KLEISBAUER Jean-Pierre
	CHARREL Michel		LACHARD Jean

CHAUVEL Patrick
CHOUX Maurice
CIANFARANI François
CLAVERIE Jean-Michel
CLEMENT Robert
COMBALBERT André
CONTE-DEVOLX Bernard
CORRIOL Jacques
COULANGE Christian
CURVALE Georges
DALMAS Henri
DE MICO Philippe
DELPERO Jean-Robert
DESSEIN Alain
DELARQUE Alain
DEVIN Robert

LAFFARGUE Pierre
LAUGIER René
LE TREUT Yves
LEVY Samuel
LOUCHET Edmond
LOUIS René
LUCIANI Jean-Marie
MAGALON Guy
MAGNAN Jacques
MALLAN- MANCINI Josette
MALMEJAC Claude
MARANINCHI Dominique
MARTIN Claude
MATTEI Jean François
MERCIER Claude
METGE Paul

MM MICHOTÉY Georges
MIRANDA François
MONFORT Gérard
MONGES André
MONGIN Maurice
MUNDLER Olivier
NAZARIAN Serge
NICOLI René
NOIRCLERC Michel
OLMER Michel
OREHEK Jean
PAPY Jean-Jacques
PAULIN Raymond
PELOUX Yves
PENAUD Antony
PENE Pierre
PIANA Lucien
PICAUD Robert
PIGNOL Fernand
POGGI Louis
POITOUT Dominique
PONCET Michel
POUGET Jean
PRIVAT Yvan
QUILICHINI Francis
RANQUE Jacques
RANQUE Philippe
RICHAUD Christian
RIDINGS Bernard
ROCHAT Hervé
ROHNER Jean-Jacques
ROUX Hubert

VANUXEM Paul
VERVLOET Daniel
VIALETTES Bernard
WEILLER Pierre-Jean

ROUX Michel
RUFO Marcel
SAHEL José
SALAMON Georges
SALDUCCI Jacques
SAMBUC Roland
SAN MARCO Jean-Louis
SANKALE Marc
SARACCO Jacques
SARLES Jacques
SARLES - PHILIP Nicole
SASTRE Bernard
SCHIANO Alain
SCOTTO Jean-Claude
SEBAHOUN Gérard
SEITZ Jean-François
SERMENT Gérard
SOULAYROL René
STAHL André
TAMALET Jacques
TARANGER-CHARPIN Colette
THIRION Xavier
THOMASSIN Jean-Marc
UNAL Daniel
VAGUE Philippe
VAGUE/JUHAN Irène

EMERITAT

2008

M. le Professeur	LEVY Samuel	31/08/2011
Mme le Professeur	JUHAN-VAGUE Irène	31/08/2011
M. le Professeur	PONCET Michel	31/08/2011
M. le Professeur	KASBARIAN Michel	31/08/2011
M. le Professeur	ROBERTOUX Pierre	31/08/2011

2009

M. le Professeur	DJIANE Pierre	31/08/2011
M. le Professeur	VERVLOET Daniel	31/08/2012

2010

M. le Professeur	MAGNAN Jacques	31/12/2014
------------------	----------------	------------

2011

M. le Professeur	DI MARINO Vincent	31/08/2015
M. le Professeur	MARTIN Pierre	31/08/2015
M. le Professeur	METRAS Dominique	31/08/2015

2012

M. le Professeur	AUBANIAC Jean-Manuel	31/08/2015
M. le Professeur	BOUVENOT Gilles	31/08/2015
M. le Professeur	CAMBOULIVES Jean	31/08/2015
M. le Professeur	FAVRE Roger	31/08/2015
M. le Professeur	MATTEI Jean-François	31/08/2015
M. le Professeur	OLIVER Charles	31/08/2015
M. le Professeur	VERVLOET Daniel	31/08/2015

2013

M. le Professeur	BRANCHEREAU Alain	31/08/2016
M. le Professeur	CARAYON Pierre	31/08/2016
M. le Professeur	COZZONE Patrick	31/08/2016
M. le Professeur	DELMONT Jean	31/08/2016
M. le Professeur	HENRY Jean-François	31/08/2016
M. le Professeur	LE GUICHAOUA Marie-Roberte	31/08/2016
M. le Professeur	RUFO Marcel	31/08/2016
M. le Professeur	SEBAHOUN Gérard	31/08/2016

2014

M. le Professeur	FUENTES Pierre	31/08/2017
M. le Professeur	GAMERRE Marc	31/08/2017
M. le Professeur	MAGALON Guy	31/08/2017
M. le Professeur	PERAGUT Jean-Claude	31/08/2017
M. le Professeur	WEILLER Pierre-Jean	31/08/2017

2015

M. le Professeur	COULANGE Christian	31/08/2018
M. le Professeur	COURAND François	31/08/2018
M. le Professeur	FAVRE Roger	31/08/2016
M. le Professeur	MATTEI Jean-François	31/08/2016
M. le Professeur	OLIVER Charles	31/08/2016
M. le Professeur	VERVLOET Daniel	31/08/2016

2016

M. le Professeur	BONGRAND Pierre	31/08/2019
M. le Professeur	BOUVENOT Gilles	31/08/2017
M. le Professeur	BRUNET Christian	31/08/2019
M. le Professeur	CAU Pierre	31/08/2019
M. le Professeur	COZZONE Patrick	31/08/2017
M. le Professeur	FAVRE Roger	31/08/2017
M. le Professeur	FONTES Michel	31/08/2019
M. le Professeur	JAMMES Yves	31/08/2019
M. le Professeur	NAZARIAN Serge	31/08/2019
M. le Professeur	OLIVER Charles	31/08/2017
M. le Professeur	POITOUT Dominique	31/08/2019
M. le Professeur	SEBAHOUN Gérard	31/08/2017
M. le Professeur	VIALETTES Bernard	31/08/2019

2017

M. le Professeur	ALESSANDRINI Pierre	31/08/2020
M. le Professeur	BOUVENOT Gilles	31/08/2018
M. le Professeur	CHAUVEL Patrick	31/08/2020
M. le Professeur	COZZONE Pierre	31/08/2018
M. le Professeur	DELMONT Jean	31/08/2018
M. le Professeur	FAVRE Roger	31/08/2018
M. le Professeur	OLIVER Charles	31/08/2018
M. le Professeur	SEBBAHOUN Gérard	31/08/2018

2018

M. le Professeur	MARANINCHI Dominique	31/08/2021
M. le Professeur	BOUVENOT Gilles	31/08/2019
M. le Professeur	COZZONE Pierre	31/08/2019
M. le Professeur	DELMONT Jean	31/08/2019
M. le Professeur	FAVRE Roger	31/08/2019
M. le Professeur	OLIVER Charles	31/08/2019

2019

M. le Professeur	BERLAND Yvon	31/08/2022
M. le Professeur	CHARPIN Denis	31/08/2022
M. le Professeur	CLAVERIE Jean-Michel	31/08/2022
M. le Professeur	FRANCES Yves	31/08/2022
M. le Professeur	CAU Pierre	31/08/2020
M. le Professeur	COZZONE Patrick	31/08/2020
M. le Professeur	DELMONT Jean	31/08/2020

M. le Professeur	FAVRE Roger	31/08/2020
M. le Professeur	FONTES Michel	31/08/2020
M. le Professeur	MAGALON Guy	31/08/2020
M. le Professeur	NAZARIAN Serge	31/08/2020
M. le Professeur	OLIVER Charles	31/08/2020
M. le Professeur	WEILLER Pierre-Jean	31/08/2020

2020

M. le Professeur	DELPERO Jean-Robert	31/08/2023
M. le Professeur	GRIMAUD Jean-Charles	31/08/2023
M. le Professeur	SAMBUC Roland	31/08/2023
M. le Professeur	SEITZ Jean-François	31/08/2023
M. le Professeur	BERLAND Yvon	31/08/2022
M. le Professeur	CHARPIN Denis	31/08/2022
M. le Professeur	CLAVERIE Jean-Michel	31/08/2022
M. le Professeur	FRANCES Yves	31/08/2022
M. le Professeur	BONGRAND Pierre	31/08/2021
M. le Professeur	COZZONE Patrick	31/08/2021
M. le Professeur	FAVRE Roger	31/08/2021
M. le Professeur	FONTES Michel	31/08/2021
M. le Professeur	NAZARIAN Serge	31/08/2021

Honoris causa

1967	
MM. les Professeurs	DADI (Italie) CID DOS SANTOS (Portugal)
1974	
MM. les Professeurs	MAC ILWAIN (Grande-Bretagne) T.A. LAMBO (Suisse)
1975	
MM. les Professeurs	O. SWENSON (U.S.A.) Lord J.WALTON of DETCHANT (Grande-Bretagne)
1976	
MM. les Professeurs	P. FRANCHIMONT (Belgique) Z.J. BOWERS (U.S.A.)
1977	
MM. les Professeurs	C. GAJDUSEK-Prix Nobel (U.S.A.) C.GIBBS (U.S.A.) J. DACIE (Grande-Bretagne)
1978	
M. le Président	F. HOUPHOUET-BOIGNY (Côte d'Ivoire)
1980	
MM. les Professeurs	A. MARGULIS (U.S.A.) R.D. ADAMS (U.S.A.)
1981	
MM. les Professeurs	H. RAPPAPORT (U.S.A.) M. SCHOU (Danemark) M. AMENT (U.S.A.) Sir A. HUXLEY (Grande-Bretagne) S. REFSUM (Norvège)
1982	
M. le Professeur	W.H. HENDREN (U.S.A.)
1985	
MM. les Professeurs	S. MASSRY (U.S.A.) KLINSMANN (R.D.A.)
1986	
MM. les Professeurs	E. MIHICH (U.S.A.) T. MUNSAT (U.S.A.) LIANA BOLIS (Suisse) L.P. ROWLAND (U.S.A.)

1987	
M. le Professeur	P.J. DYCK (U.S.A.)
1988	
MM. les Professeurs	R. BERGUER (U.S.A.) W.K. ENGEL (U.S.A.) V. ASKANAS (U.S.A.) J. WEHSTER KIRKLIN (U.S.A.) A. DAVIGNON (Canada) A. BETTARELLO (Brésil)
1989	
M. le Professeur	P. MUSTACCHI (U.S.A.)
1990	
MM. les Professeurs	J.G. MC LEOD (Australie) J. PORTER (U.S.A.)
1991	
MM. les Professeurs	J. Edward MC DADE (U.S.A.) W. BURGDORFER (U.S.A.)
1992	
MM. les Professeurs	H.G. SCHWARZACHER (Autriche) D. CARSON (U.S.A.) T. YAMAMURO (Japon)
1994	
MM. les Professeurs	G. KARPATI (Canada) W.J. KOLFF (U.S.A.)
1995	
MM. les Professeurs	D. WALKER (U.S.A.) M. MULLER (Suisse) V. BONOMINI (Italie)
1997	
MM. les Professeurs	C. DINARELLO (U.S.A.) D. STULBERG (U.S.A.) A. MEIKLE DAVISON (Grande-Bretagne) P.I. BRANEMARK (Suède)
1998	
MM. les Professeurs	O. JARDETSKY (U.S.A.)
1999	
MM. les Professeurs	J. BOTELLA LLUSIA (Espagne)

D. COLLEN (Belgique)
S. DIMAURO (U. S. A.)

2000

MM. les Professeurs

D. SPIEGEL (U. S. A.)
C. R. CONTI (U.S.A.)

2001

MM. les Professeurs

P-B. BENNET (U. S. A.)
G. HUGUES (Grande Bretagne)
J-J. O'CONNOR (Grande Bretagne)

2002

MM. les Professeurs

M. ABEDI (Canada)
K. DAI (Chine)

2003

M. le Professeur
Sir

T. MARRIE (Canada)
G.K. RADDI (Grande Bretagne)

2004

M. le Professeur

M. DAKE (U.S.A.)

2005

M. le Professeur

L. CAVALLI-SFORZA (U.S.A.)

2006

M. le Professeur

A. R. CASTANEDA (U.S.A.)

2007

M. le Professeur

S. KAUFMANN (Allemagne)

PROFESSEURS DES UNIVERSITES-PRATICIENS HOSPITALIERS

AGOSTINI FERRANDES Aubert	CHOSSEGROS Cyrille
ALBANESE Jacques	COLLART Frédéric
ALIMI Yves	COSTELLO Régis
AMABILE Philippe	COURBIERE Blandine
AMBROSI Pierre	COWEN Didier
ANDRE Nicolas	CRAVELLO Ludovic
ARGENSON Jean-Noël	CUISSET Thomas
ASTOUL Philippe	DA FONSECA David
ATTARIAN Shahram	DAHAN-ALCARAZ Laetitia
AUDOUIN Bertrand	DANIEL Laurent
AUQUIER Pascal	DARMON Patrice
AVIERINOS Jean-François	DAVID Thierry
AZULAY Jean-Philippe	D'ERCOLE Claude
BAILLY Daniel	D'JOURNO Xavier
BARLESI Fabrice	DEHARO Jean-Claude
BARLIER-SETTI Anne	DELAPORTE Emmanuel
BARLOGIS Vincent	DENIS Danièle
BARTHET Marc	DISDIER Patrick
BARTOLI Christophe	DODDOLI Christophe
BARTOLI Jean-Michel	DRANCOURT Michel
BARTOLI Michel	DUBUS Jean-Christophe
BARTOLOMEI Fabrice	DUFFAUD Florence
BASTIDE Cyrille	DUFOUR Henry
BENSOUSSAN Laurent	DURAND Jean-Marc
BERBIS Philippe	DUSSOL Bertrand
BERBIS Julie	EBBO Mikael
BERDAH Stéphane	EUSEBIO Alexandre
BEROUD Christophe	FABRE Alexandre
BERTUCCI François	FAKHRY Nicolas
BLAISE Didier	FELICIAN Olivier
BLIN Olivier	FENOLLAR Florence
BLONDEL Benjamin	FIGARELLA/BRANGER Dominique
BONIN/GUILLAUME Sylvie	FLECHER Xavier
BONELLO Laurent	FOUILLOUX Virginie
BONNET Jean-Louis	FOURNIER Pierre-Edouard
<i>BOUBLI Léon Surnombre</i>	FRANCESCHI Frédéric
BOUFI Mourad	FUENTES Stéphane
BOYER Laurent	GABERT Jean
BREGEON Fabienne	GABORIT Bénédicte
BRETELLE Florence	GAINNIER Marc
BROUQUI Philippe	GARCIA Stéphane
BRUDER Nicolas	GARIBOLDI Vlad
BRUE Thierry	GAUDART Jean
BRUNET Philippe	GAUDY-MARQUESTE Caroline
BURTEY Stéphane	GENTILE Stéphanie
CARCOPINO-TUSOLI Xavier	GERBEAUX Patrick
CASANOVA Dominique	GEROLAMI/SANTANDREA René
CASTINETTI Frédéric	GILBERT/ALESSI Marie-Christine
CECCALDI Mathieu	GIORGI Roch
CHAGNAUD Christophe	GIOVANNI Antoine
CHAMBOST Hervé	GIRARD Nadine
CHAMPSAUR Pierre	GIRAUD/CHABROL Brigitte
CHANEZ Pascal	GONCALVES Anthony
CHARAFFE-JAUFFRET Emmanuelle	GRANEL/REY Brigitte
CHARREL Rémi	GRANVAL Philippe
CHAUMOITRE Kathia	GREILLIER Laurent
CHIARONI Jacques	GROB Jean-Jacques
CHINOT Olivier	GUEDJ Eric

PROFESSEURS DES UNIVERSITES-PRATICIENS HOSPITALIERS

PAGANELLI Franck	ROCHE Pierre-Hugues
<i>PANUEL Michel Surnombre</i>	ROCH Antoine
PAPAZIAN Laurent	ROCHWERGER Richard
PAROLA Philippe	ROLL Patrice
<i>PARRATTE Sébastien Disponibilité</i>	ROSSI Dominique
PELLISSIER-ALICOT Anne-Laure	ROSSI Pascal
PELLETIER Jean	ROUDIER Jean
PERRIN Jeanne	SALAS Sébastien
PETIT Philippe	SARLON-BARTOLI Gabrielle
PHAM Thao	SCAVARDA Didier
PIERCECCHI/MARTI Marie-Dominique	SCHLEINITZ Nicolas
PIQUET Philippe	SEBAG Frédéric
PIRRO Nicolas	SIELEZNEFF Igor
POINSO François	SIMON Nicolas
RACCAH Denis	STEIN Andréas
RANQUE Stéphane	TAIEB David
<i>RAOULT Didier Surnombre</i>	THOMAS Pascal
REGIS Jean	THUNY Franck
REYNAUD/GAUBERT Martine	TREBUCHON-DA FONSECA Agnès
REYNAUD Rachel	TRIGLIA Jean-Michel
RICHARD/LALLEMAND Marie-Aleth	TROPIANO Patrick
RICHERI Raphaëlle	TSIMARATOS Michel

PROFESSEUR DES UNIVERSITES

ADALIAN Pascal
AGHABABIAN Valérie
BELIN Pascal
CHABANNON Christian
CHABRIERE Eric
FERON François
LE COZ Pierre
LEVASSEUR Anthony
RANJEVA Jean-Philippe
SOBOL Hagay

PROFESSEUR CERTIFIE

BRANDENBURGER Chantal retraite mars 2021
FRAISSE-MANGIALOMINI Jeanne

PROFESSEUR DES UNIVERSITES ASSOCIE à MI

REVIS Joana

PROFESSEUR DES UNIVERSITES MEDECINE GEN

GENTILE Gaëtan

PROFESSEUR ASSOCIE DE MEDECINE GENERALE

GUIDA Pierre

PROFESSEURS DES UNIVERSITES-PRATICIENS HOSPITALIERS

GUIEU Régis
GUIS Sandrine
GUYE Maxime
GUYOT Laurent
GUYS Jean-Michel Surnombre
HABIB Gilbert
HARDWIGSEN Jean
HARLE Jean-Robert
HOUVENAEGHEL Gilles
JACQUIER Alexis
JOURDE-CHICHE Noémie
JOUVE Jean-Luc
KAPLANSKI Gilles
KARSENTY Gilles
KERBAUL François détachement
KRAHN Martin
LAFFORGUE Pierre
LAGIER Jean-Christophe
LAMBAUDIE Eric
LANCON Christophe
LA SCOLA Bernard
LAUNAY Franck
LAVIEILLE Jean-Pierre
LE CORROLLER Thomas
LECHEVALLIER Eric
LEGRE Régis
LEHUCHER-MICHEL Marie-Pascale
LEONE Marc
LEONETTI Georges
LEPIDI Hubert
LEVY Nicolas
MACE Loïc
MAGNAN Pierre-Edouard
MANCINI Julien
MEGE Jean-Louis
MERROT Thierry
METZLER/GUILLEMAIN Catherine
MEYER/DUTOUR Anne
MICCALEF/ROLL Joëlle
MICHEL Fabrice
MICHEL Gérard
MICHEL Justin
MICHELET Pierre
MILH Mathieu
MILLION Matthieu
MOAL Valérie
MORANGE Pierre-Emmanuel
MOULIN Guy
MOUTARDIER Vincent
NAUDIN Jean
NICOLAS DE LAMBALLERIE Xavier
NICOLLAS Richard
NGUYEN Karine
OLIVE Daniel
OLLIVIER Matthieu
OUAFIK L'Houcine
OVAERT-REGGIO Caroline
PADOVANI Laetitia

PROFESSEURS DES UNIVERSITES-PRATICIENS HOSPITALIERS

TURRINI Olivier

VALERO René

VAROQUAUX Arthur Damien

VELLY Lionel

VEY Norbert

VIDAL Vincent

VIENS Patrice

VILLANI Patrick

VITON Jean-Michel

VITTON Véronique

VIEHWEGER Heide Elke détachement

VIVIER Eric

XERRI Luc

AHERFI Sarah	ELDIN Carole	PAULMYER/LACROIX Odile
ANGELAKIS Emmanouil (<i>disponibilité</i>)	FAURE Alice	PESENTI Sébastien
ATLAN Catherine (<i>disponibilité</i>)	FOLETTI Jean- Marc	RADULESCO Thomas
BEGE Thierry	FRANKEL Diane	RESSEGUIER Noémie
BELIARD Sophie	FROMNOT Julien	ROBERT Philippe
BENYAMINE Audrey	GASTALDI Marguerite	ROBERT Thomas
BERTRAND Baptiste	GELSI/BOYER Véronique	ROMANET Pauline
BEYER-BERJOT Laura	GIUSIANO Bernard	SABATIER Renaud
BIRNBAUM David	GIUSIANO COURCAMBECK Sophie	SARI-MINODIER Irène
BONINI Francesca	GONZALEZ Jean-Michel	SAVEANU Alexandru
BOUCRAUT Joseph	GOURIET Frédérique	SECQ Véronique (<i>disponibilité</i>)
BOULAMERY Audrey	GRAILLON Thomas	STELLMANN Jan-Patrick
BOULLU/CIOCCA Sandrine	GUERIN Carole	SUCHON Pierre
BOUSSEN Salah Michel	GUENOUN MEYSSIGNAC Daphné	TABOURET Emeline
BUFFAT Christophe	GUIDON Catherine	TOGA Caroline
CAMILLERI Serge	GUIVARCH Jokthan	TOGA Isabelle
CARRON Romain	HAUTIER/KRAHN Aurélie	TOMASINI Pascale
CASSAGNE Carole	HRAIECH Sami	TOSELLO Barthélémy
CERMOLACCE Michel	KASPI-PEZZOLI Elise	TROUSSE Delphine
CHAUDET Hervé	L'OLLIVIER Coralie	TUCHTAN-TORRENTS Lucile
CHRETIEN Anne-Sophie	LABIT-BOUVIER Corinne	VELY Frédéric
COZE Carole	LAFAGE/POCHITALOFF-HUVALE Marina	VION-DURY Jean
CUNY Thomas	LAGARDE Stanislas	ZATTARA/CANNONI Hélène
DADOUN Frédéric (<i>disponibilité</i>)	LAGIER Aude (<i>disponibilité</i>)	
DALES Jean-Philippe	LAGOUANELLE/SIMEONI Marie-Claude	
DARIEL Anne	LEVY/MOZZICONACCI Annie	
DAUMAS Aurélie	LOOSVELD Marie	
DEGEORGES/VITTE Joëlle	MAAROUF Adil	
DELLIAUX Stéphane	MACAGNO Nicolas	
DESPLAT/JEGO Sophie	MAUES DE PAULA André	
DEVILLIER Raynier	MEGE Diane	
DUBOURG Grégory	MOTTOLA GHIGO Giovanna	
DUCONSEIL Pauline	NINOVE Laetitia	
DUFOUR Jean-Charles	NOUGAIREDE Antoine	

MAITRES DE CONFERENCES DES UNIVERSITES

(mono-appartenants)

ABU ZAINEH Mohammad	DESNUES Benoît	RUEL Jérôme
BARBACARU/PERLES T. A.	MARANINCHI Marie	THOLLON Lionel
BERLAND Caroline	MERHEJ/CHAUVEAU Vicky	THIRION Sylvie
BOYER Sylvie	MINVIELLE/DEVICTOR Bénédicte	VERNA Emeline
COLSON Sébastien	POGGI Marjorie	
DEGIOANNI/SALLE Anna	POUGET Benoît	

MAITRE DE CONFERENCES DES UNIVERSITES DE MEDECINE GENERALE

CASANOVA Ludovic

MAITRES DE CONFERENCES ASSOCIES DE MEDECINE GENERALE à MI-TEMPS

BARGIER Jacques
 CALVET-MONTREDON Céline
 FORTE Jenny
 JANCZEWSKI Aurélie
 NUSSLI Nicolas
 ROUSSEAU-DURAND Raphaëlle

THERY Didier

MAITRE DE CONFERENCES ASSOCIE à MI-TEMPS

BOURRIQUEN Maryline

EVANS-VIALLAT Catherine

LAZZAROTTO Sébastien

LUCAS Guillaume

MATHIEU Marion

MAYENS-RODRIGUES Sandrine

MELLINAS Marie

ROMAN Christophe

TRINQUET Laure

**ESSEURS DES UNIVERSITES et MAITRES DE CONFERENCES DES UNIVERSITES - PRATICIENS HOSPITALIERS
PROFESSEURS ASSOCIES, MAITRES DE CONFERENCES DES UNIVERSITES mono-appartenants**

ANATOMIE 4201

CHAMPSAUR Pierre (PU-PH)
LE CORROLLER Thomas (PU-PH)
PIRRO Nicolas (PU-PH)

GUENOUN-MEYSSIGNAC Daphné (MCU-PH)
LAGIER Aude (MCU-PH) *disponibilité*

THOLLON Lionel (MCF) (60ème section)

ANATOMIE ET CYTOLOGIE PATHOLOGIQUES 4203

CHARAFE/JAUFFRET Emmanuelle (PU-PH)
DANIEL Laurent (PU-PH)
FIGARELLA/BRANGER Dominique (PU-PH)
GARCIA Stéphane (PU-PH)
XERRI Luc (PU-PH)

DALES Jean-Philippe (MCU-PH)
GIUSIANO COURCAMBECK Sophie (MCU PH)
LABIT/BOUVIER Corinne (MCU-PH)
MACAGNO Nicolas (MCU-PH)
MAUES DE PAULA André (MCU-PH)
SECQ Véronique (MCU-PH) *disponibilité*

**ANESTHESIOLOGIE ET REANIMATION CHIRURGICALE ;
MEDECINE URGENCE 4801**

ALBANESE Jacques (PU-PH)
BRUDER Nicolas (PU-PH)
LEONE Marc (PU-PH)
MICHEL Fabrice (PU-PH)
VELLY Lionel (PU-PH)

BOUSSEN Salah Michel (MCU-PH)
GUIDON Catherine (MCU-PH)

ANTHROPOLOGIE 20

ADALIAN Pascal (PR)

DEGIOANNI/SALLE Anna (MCF)
POUGET Benoît (MCF)
VERNA Emeline (MCF)

BACTERIOLOGIE-VIROLOGIE ; HYGIENE HOSPITALIERE 4501

CHARREL Rémi (PU PH)
DRANCOURT Michel (PU-PH)
FENOLLAR Florence (PU-PH)
FOURNIER Pierre-Edouard (PU-PH)
NICOLAS DE LAMBALLERIE Xavier (PU-PH)
LA SCOLA Bernard (PU-PH)
RAOULT Didier (PU-PH) *Surnombre*

AHERFI Sarah (MCU-PH)
ANGELAKIS Emmanouil (MCU-PH) *disponibilité*
DUBOURG Grégory (MCU-PH)
GOURIET Frédérique (MCU-PH)
NOUGAIREDE Antoine (MCU-PH)
NINOVE Laetitia (MCU-PH)

CHABRIERE Eric (PR) (64ème section)

LEVASSEUR Anthony (PR) (64ème section)
DESNUES Benoit (MCF) (65ème section)
MERHEJ/CHAUVEAU Vicky (MCF) (87ème section)

BIOCHIMIE ET BIOLOGIE MOLECULAIRE 4401

BARLIER/SETTI Anne (PU-PH)
GABERT Jean (PU-PH)
GUIEU Régis (PU-PH)
OUAFIK L'Houcine (PU-PH)

BUFFAT Christophe (MCU-PH)
FROMNOT Julien (MCU-PH)
MOTTOLA GHIGO Giovanna (MCU-PH)
ROMANET Pauline (MCU-PH)
SAVEANU Alexandru (MCU-PH)

ANGLAIS 11

BRANDENBURGER Chantal (PRCE) *retraite mars 2021*
FRAISSE-MANGIALOMINI Jeanne (PRCE)

BIOLOGIE CELLULAIRE 4403

ROLL Patrice (PU-PH)

FRANKEL Diane (MCU-PH)
GASTALDI Marguerite (MCU-PH)
KASPI-PEZZOLI Elise (MCU-PH)
LEVY-MOZZICONNACCI Annie (MCU-PH)

**BIOLOGIE ET MEDECINE DU DEVELOPPEMENT
ET DE LA REPRODUCTION ; GYNECOLOGIE MEDICALE 5405**

METZLER/GUILLEMAIN Catherine (PU-PH)
PERRIN Jeanne (PU-PH)

BIOPHYSIQUE ET MEDECINE NUCLEAIRE 4301

GUEDJ Eric (PU-PH)

CARDIOLOGIE 5102

AVIERINOS Jean-François (PU-PH)

GUYE Maxime (PU-PH)
TAIEB David (PU-PH)

BELIN Pascal (PR) (69ème section)
RANJEVA Jean-Philippe (PR) (69ème section)

CAMMILLERI Serge (MCU-PH)
VION-DURY Jean (MCU-PH)

BARBACARU/PERLES Téodora Adriana (MCF) (69ème section)

**BIostatistiques, Informatique Médicale
ET Technologies de Communication 4604**

GAUDART Jean (PU-PH)
GIORGI Roch (PU-PH)
MANCINI Julien (PU-PH)

CHAUDET Hervé (MCU-PH)
DUFOUR Jean-Charles (MCU-PH)
GIUSIANO Bernard (MCU-PH)

ABU ZAINEH Mohammad (MCF) (5ème section)
BOYER Sylvie (MCF) (5ème section)

CHIRURGIE ORTHOPÉDIQUE ET TRAUMATOLOGIQUE 5002

ARGENSON Jean-Noël (PU-PH)
BLONDEL Benjamin (PU-PH)
FLECHER Xavier (PU-PH)
OLLIVIER Matthieu (PU-PH)
PARRATTE Sébastien (PU-PH) *Disponibilité*
ROCHWERGER Richard (PU-PH)
TROPIANO Patrick (PU-PH)

ROLOGIE ; RADIOTHERAPIE 4702 CANCÉROLOGIE ; RADIOTHERAPIE

BERTUCCI François (PU-PH)
CHINOT Olivier (PU-PH)
COWEN Didier (PU-PH)
DUFFAUD Florence (PU-PH)
GONCALVES Anthony (PU-PH)
HOUVENAEGHEL Gilles (PU-PH)
LAMBAUDIE Eric (PU-PH)
PADOVANI Laetitia (PH-PH)
SALAS Sébastien (PU-PH)
VIENS Patrice (PU-PH)

SABATIER Renaud (MCU-PH)
TABOURET Emeline (MCU-PH)

BONELLO Laurent (PU-PH)
BONNET Jean-Louis (PU-PH)
CUISSET Thomas (PU-PH)
DEHARO Jean-Claude (PU-PH)
FRANCESCHI Frédéric (PU-PH)
HABIB Gilbert (PU-PH)
PAGANELLI Franck (PU-PH)
THUNY Franck (PU-PH)

CHIRURGIE VISCÉRALE ET DIGESTIVE 5202

BERDAH Stéphane (PU-PH)
HARDWIGSEN Jean (PU-PH)
MOUTARDIER Vincent (PU-PH)
SEBAG Frédéric (PU-PH)
SIELEZNEFF Igor (PU-PH)
TURRINI Olivier (PU-PH)

BEGE Thierry (MCU-PH)
BEYER-BERJOT Laura (MCU-PH)
BIRNBAUM David (MCU-PH)
DUCONSEIL Pauline (MCU-PH)
GUERIN Carole (MCU-PH)
MEGE Diane (MCU-PH)

CHIRURGIE INFANTILE 5402 CHIRURGIE INFANTILE 5402

GUYS Jean-Michel (PU-PH) Surnombre
JOUVE Jean-Luc (PU-PH)
LAUNAY Franck (PU-PH)
MERROT Thierry (PU-PH)
VIEHWEGER Heide Elke (PU-PH) détachement
DARIEL Anne (MCU-PH)
FAURE Alice (MCU-PH)
PESENTI Sébastien (MCU-PH)

FACIALE ET STOMATOLOGIE 5503 CHIRURGIE MAXILLO-FACIALE

CHOSSEGROS Cyrille (PU-PH)
GUYOT Laurent (PU-PH)

FOLETTI Jean-Marc (MCU-PH)

CHIRURGIE THORACIQUE ET CARDIOVASCULAIRE 5103

COLLART Frédéric (PU-PH)
 D'JOURNO Xavier (PU-PH)
 DODDOLI Christophe (PU-PH)
 FOUILLOUX Virginie (PU-PH)
 GARIBOLDI Vlad (PU-PH)
 MACE Loïc (PU-PH)
 THOMAS Pascal (PU-PH)
 TROUSSE Delphine (MCU-PH)

CHIRURGIE PLASTIQUE, RECONSTRUCTRICE ET ESTHETIQUE ; BRÛLOGIE 5004

CASANOVA Dominique (PU-PH)
 LEGRE Régis (PU-PH)
 BERTRAND Baptiste (MCU-PH)
 HAUTIER/KRAHN Aurélie (MCU-PH)

CHIRURGIE VASCULAIRE ; MEDECINE VASCULAIRE 5104

ALIMI Yves (PU-PH)
 AMABILE Philippe (PU-PH)
 BARTOLI Michel (PU-PH)
 BOUFI Mourad (PU-PH)
 MAGNAN Pierre-Edouard (PU-PH)
 PIQUET Philippe (PU-PH)
 SARLON-BARTOLI Gabrielle (PU PH)

GASTROENTEROLOGIE ; HEPATOLOGIE ; ADDICTOLOGIE 5201

BARTHET Marc (PU-PH)
 DAHAN-ALCARAZ Laetitia (PU-PH)
 GEROLAMI-SANTANDREA René (PU-PH)
 GRANDVAL Philippe (PU-PH)
 VITTON Véronique (PU-PH)

HISTOLOGIE, EMBRYOLOGIE ET CYTOGENETIQUE 4202

LEPIDI Hubert (PU-PH)

PAULMYER/LACROIX Odile (MCU-PH)

GONZALEZ Jean-Michel (MCU-PH)

DERMATOLOGIE - VENEREOLOGIE 5003

BERBIS Philippe (PU-PH)
 DELAPORTE Emmanuel (PU-PH)
 GAUDY/MARQUESTE Caroline (PU-PH)
 GROB Jean-Jacques (PU-PH)
 RICHARD/LALLEMAND Marie-Aleth (PU-PH)

GENETIQUE 4704

BEROUD Christophe (PU-PH)
 KRAHN Martin (PU-PH)
 LEVY Nicolas (PU-PH)
 NGYUEN Karine (PU-PH)

DUSI

COLSON Sébastien (MCF)

TOGA Caroline (MCU-PH)
 ZATTARA/CANNONI Hélène (MCU-PH)

BOURRIQUEN Maryline (MAST)
 EVANS-VIALLAT Catherine (MAST)
 LUCAS Guillaume (MAST)
 MAYEN-RODRIGUES Sandrine (MAST)
 MELLINAS Marie (MAST)
 ROMAN Christophe (MAST)
 TRINQUET Laure (MAST)

GYNECOLOGIE-OBSTETRIQUE ; GYNECOLOGIE MEDICALE 5403

AGOSTINI Aubert (PU-PH)
BOUBLI Léon (PU-PH) Surnombre
 BRETELLE Florence (PU-PH)
 CARCOPINO-TUSOLI Xavier (PU-PH)
 COURBIERE Blandine (PU-PH)
 CRAVELLO Ludovic (PU-PH)
 D'ERCOLE Claude (PU-PH)

ENDOCRINOLOGIE ,DIABETE ET MALADIES METABOLIQUES ; GYNECOLOGIE MEDICALE 5404

BRUE Thierry (PU-PH)
 CASTINETTI Frédéric (PU-PH)
 CUNY Thomas (MCU PH)

AUQUIER Pascal (PU-PH)
 BERBIS Julie (PU-PH)
 BOYER Laurent (PU-PH)
 GENTILE Stéphanie (PU-PH)

BLAISE Didier (PU-PH)
 COSTELLO Régis (PU-PH)
 CHIARONI Jacques (PU-PH)
 GILBERT/ALESSI Marie-Christine (PU-PH)
 MORANGE Pierre-Emmanuel (PU-PH)
 VEY Norbert (PU-PH)

LAGOUANELLE/SIMEONI Marie-Claude (MCU-PH)
 RESSEGUIER Noémie (MCU-PH)

DEVILLIER Raynier (MCU PH)
 GELSI/BOYER Véronique (MCU-PH)
 LAFAGE/POCHITALOFF-HUVALE Marina (MCU-PH)
 LOOSVELD Marie (MCU-PH)
 SUCHON Pierre (MCU-PH)

MINVIELLE/DEVICTOR Bénédicte (MCF)(06ème section)

POGGI Marjorie (MCF) (64ème section)

IMMUNOLOGIE 4703

MEDECINE LEGALE ET DROIT DE LA SANTE 4603

KAPLANSKI Gilles (PU-PH)
 MEGE Jean-Louis (PU-PH)
 OLIVE Daniel (PU-PH)
 VIVIER Eric (PU-PH)

BARTOLI Christophe (PU-PH)
 LEONETTI Georges (PU-PH)
 PELISSIER-ALICOT Anne-Laure (PU-PH)
 PIERCECCHI-MARTI Marie-Dominique (PU-PH)

FERON François (PR) (69ème section)

TUCHTAN-TORRENTS Lucile (MCU-PH)

BOUCRAUT Joseph (MCU-PH)
 CHRETIEN Anne-Sophie (MCU PH)
 DEGEORGES/VITTE Joëlle (MCU-PH)
 DESPLAT/JEGO Sophie (MCU-PH)
 ROBERT Philippe (MCU-PH)
 VELY Frédéric (MCU-PH)

BERLAND Caroline (MCF) (1ère section)

MEDECINE PHYSIQUE ET DE READAPTATION 4905

MALADIES INFECTIEUSES ; MALADIES TROPICALES 4503

BROUQUI Philippe (PU-PH)
 LAGIER Jean-Christophe (PU-PH)
 MILLION Matthieu (PU-PH)
 PAROLA Philippe (PU-PH)
 STEIN Andréas (PU-PH)

BENSOUSSAN Laurent (PU-PH)
 VITON Jean-Michel (PU-PH)

MEDECINE ET SANTE AU TRAVAIL 4602

ELDIN Carole (MCU-PH)

LEHUCHER/MICHEL Marie-Pascale (PU-PH)

MEDECINE D'URGENCE 4805

SARI/MINODIER Irène (MCU-PH)

KERBAUL François (PU-PH) *détachement*
 MICHELET Pierre (PU-PH)

**MEDECINE INTERNE ; GERIATRIE ET BIOLOGIE DU
 VIEILLISSEMENT ; ADDICTOLOGIE 5301**

BONIN/GUILLAUME Sylvie (PU-PH)
 DISDIER Patrick (PU-PH)
 DURAND Jean-Marc (PU-PH)
 EBBO Mikael (PU-PH)
 GRANEL/REY Brigitte (PU-PH)
 HARLE Jean-Robert (PU-PH)
 ROSSI Pascal (PU-PH)
 SCHLEINITZ Nicolas (PU-PH)

BENYAMINE Audrey (MCU-PH)

MEDECINE GENERALE 5303

GENTILE Gaëtan (PR Méd. Gén. Temps plein)

CASANOVA Ludovic (MCF Méd. Gén. Temps plein)

GUIDA Pierre (PR associé Méd. Gén. à mi-temps) retraite au 25/09/2012 (MOAL Valérie (PU-PH)

BARGIER Jacques (MCF associé Méd. Gén. À mi-temps)

CALVET-MONTREDON Céline (MCF associé Méd. Gén. à temps plein)

FORTE Jenny (MCF associé Méd. Gén. À mi-temps)

JANCZEWSKI Aurélie (MCF associé Méd. Gén. À mi-temps)

NUSSLI Nicolas (MCF associé Méd. Gén. À mi-temps)

ROUSSEAU-DURAND Raphaëlle (MCF associé Méd. Gén. À mi-temps)

THERY Didier (MCF associé Méd. Gén. À mi-temps) (nomination au 1/11/2012)

NUTRITION 4404

DARMON Patrice (PU-PH)

RACCAH Denis (PU-PH)

VALERO René (PU-PH)

ATLAN Catherine (MCU-PH) disponibilité

BELIARD Sophie (MCU-PH)

MARANINCHI Marie (MCF) (66ème section)

ONCOLOGIE 65 (BIOLOGIE CELLULAIRE)

CHABANNON Christian (PR) (66ème section)

SOBOL Hagay (PR) (65ème section)

OPHTALMOLOGIE 5502

DAVID Thierry (PU-PH)

DENIS Danièle (PU-PH)

OTO-RHINO-LARYNGOLOGIE 5501

DESSI Patrick (PU-PH)

FAKHRY Nicolas (PU-PH)

GIOVANNI Antoine (PU-PH)

LAVIEILLE Jean-Pierre (PU-PH)

MICHEL Justin (PU-PH)

NICOLLAS Richard (PU-PH)

TRIGLIA Jean-Michel (PU-PH)

RADULESCO Thomas (MCU-PH)

REVIS Joana (PAST) (Orthophonie) (7ème Section)

NEPHROLOGIE 5203

BRUNET Philippe (PU-PH)

BURTEY Stéphanne (PU-PH)

DUSSOL Bertrand (PU-PH)

JOURDE CHICHE Noémie (PU PH)

MOAL Valérie (PU-PH)

ROBERT Thomas (MCU-PH)

NEUROCHIRURGIE 4902

DUFOUR Henry (PU-PH)

FUENTES Stéphane (PU-PH)

REGIS Jean (PU-PH)

ROCHE Pierre-Hugues (PU-PH)

SCAVARDA Didier (PU-PH)

CARRON Romain (MCU PH)

GRAILLON Thomas (MCU PH)

NEUROLOGIE 4901

ATTARIAN Sharham (PU PH)

AUDOIN Bertrand (PU-PH)

AZULAY Jean-Philippe (PU-PH)

CECCALDI Mathieu (PU-PH)

EUSEBIO Alexandre (PU-PH)

FELICIAN Olivier (PU-PH)

PELLETIER Jean (PU-PH)

MAAROUF Adil (MCU-PH)

PEDOPSYCHIATRIE; ADDICTOLOGIE 4904

DA FONSECA David (PU-PH)

POINSO François (PU-PH)

GUIVARCH Jokthan (MCU-PH)

**PHARMACOLOGIE FONDAMENTALE -
PHARMACOLOGIE CLINIQUE; ADDICTOLOGIE 4803**

BLIN Olivier (PU-PH)

MICALLEF/ROLL Joëlle (PU-PH)

SIMON Nicolas (PU-PH)

BOULAMERY Audrey (MCU-PH)

PARASITOLOGIE ET MYCOLOGIE 4502**PHILOSOPHIE 17**

RANQUE Stéphane (PU-PH)

LE COZ Pierre (PR) (17ème section)

CASSAGNE Carole (MCU-PH)

MATHIEU Marion (MAST)

L'OLLIVIER Coralie (MCU-PH)

TOGA Isabelle (MCU-PH)

PHYSIOLOGIE 4402

PEDIATRIE 5401

ANDRE Nicolas (PU-PH)

BARTOLOMEI Fabrice (PU-PH)

BARLOGIS Vincent (PU-PH)

BREGEON Fabienne (PU-PH)

CHAMBOST Hervé (PU-PH)

GABORIT Bénédicte (PU-PH)

DUBUS Jean-Christophe (PU-PH)

MEYER/DUTOUR Anne (PU-PH)

FABRE Alexandre (PU-PH)

TREBUCHON/DA FONSECA Agnès (PU-PH)

GIRAUD/CHABROL Brigitte (PU-PH)

BONINI Francesca (MCU-PH)

MICHEL Gérard (PU-PH)

BOULLU/CIOCCA Sandrine (MCU-PH)

MILH Mathieu (PU-PH)

DADOUN Frédéric (MCU-PH) (disponibilité)

OVAERT-REGGIO Caroline (PU-PH)

DELLIAUX Stéphane (MCU-PH)

REYNAUD Rachel (PU-PH)

LAGARDE Stanislas (MCU-PH)

TSIMARATOS Michel (PU-PH)

RUEL Jérôme (MCF) (69ème section)

TOSELLO Barthélémy (MCU-PH)

THIRION Sylvie (MCF) (66ème section)

PSYCHIATRIE D'ADULTES ; ADDICTOLOGIE 4903

PNEUMOLOGIE; ADDICTOLOGIE 5101

BAILLY Daniel (PU-PH)

ASTOUL Philippe (PU-PH)

LANCON Christophe (PU-PH)

BARLESI Fabrice (PU-PH)

NAUDIN Jean (PU-PH)

CHANEZ Pascal (PU-PH)

RICHERI Raphaëlle (PU-PH)

CERMOLACCE Michel (MCU-PH)

GREILLIER Laurent (PU PH)

REYNAUD/GAUBERT Martine (PU-PH)

CHOLOGIE - PSYCHOLOGIE CLINIQUE, PSYCHOLOGIE SOCIALE 16

TOMASINI Pascale (MCU-PH)

AGHABABIAN Valérie (PR)

LAZZAROTTO Sébastien (MAST)

RADIOLOGIE ET IMAGERIE MEDICALE 4302

RHUMATOLOGIE 5001

BARTOLI Jean-Michel (PU-PH)

GUIS Sandrine (PU-PH)

CHAGNAUD Christophe (PU-PH)

LAFFORGUE Pierre (PU-PH)

CHAUMOITRE Kathia (PU-PH)

PHAM Thao (PU-PH)

GIRARD Nadine (PU-PH)

ROUDIER Jean (PU-PH)

JACQUIER Alexis (PU-PH)

MOULIN Guy (PU-PH)

PANUEL Michel (PU-PH) surnombre

PETIT Philippe (PU-PH)

VAROQUAUX Arthur Damien (PU-PH)

VIDAL Vincent (PU-PH)

HERAPEUTIQUE; MEDECINE D'URGENCE; ADDICTOLOGIE 4801

AMBROSI Pierre (PU-PH)

VILLANI Patrick (PU-PH)

STELLMANN Jan-Patrick (MCU-PH)

DAUMAS Aurélie (MCU-PH)

GAINNIER Marc (PU-PH)
GERBEAUX Patrick (PU-PH)
PAPAZIAN Laurent (PU-PH)
ROCH Antoine (PU-PH)

HRAIECH Sami (MCU-PH)

BASTIDE Cyrille (PU-PH)
KARSENTY Gilles (PU-PH)
LECHEVALLIER Eric (PU-PH)
ROSSI Dominique (PU-PH)

À mon Maître et Président du jury,

Monsieur le professeur Thierry DAVID

Vous me faites l'honneur de présider ce jury de thèse, et je vous en remercie.

Votre arrivée à l'AP-HM est une chance pour l'ophtalmologie Marseille et l'activité de pathologies du segment antérieur au centre hospitalo-universitaire.

Nous n'avons pas encore pour le moment travaillé ensemble mais cela ne saurait tarder les mois à venir. Je suis heureux de poursuivre ma formation au CHU en greffe et en chirurgie réfractive à vos côtés.

Je vous remercie de m'avoir aidé à finaliser ce travail de thèse à des fins de publications.

Soyez assuré de ma sincère reconnaissance et de mon profond respect.

À mon Maître et Membre du jury,

Madame le Professeur Danièle DENIS

Vous me faites l'honneur et l'immense privilège d'avoir accepté de faire partie de ce jury de thèse et d'être présente aujourd'hui.

Je me souviens de mes six mois passés à l'hôpital Nord à faire de l'ophtalmo-pédiatrie avec vous, merci de m'avoir accompagné tout le long de mon d'internat et pour ce que vous m'avez appris tant sur le plan clinique que sur le plan humain.

Je vous remercie également du dévouement que vous consacrez à l'ophtalmologie et à l'ensemble des internes, et ceux même dans les moments difficiles. J'espère faire preuve d'autant de bienveillance que vous dans l'ensemble de ma vie professionnelle.

Pour cela, je vous témoigne mon profond respect et mon admiration.

À mon Maître et Membre du jury,

Monsieur le Docteur Jean-Marc FOLETTI

Je te remercie d'avoir accepté de faire partie de mon jury de thèse et de juger mon travail.

Ces six mois en chirurgie maxillo-faciale m'auront appris que le contenant est tout aussi important que le contenu. Je te remercie pour ta patience et pour tous ce que tu m'as appris en chirurgie orbito-palpebrale.

Je te remercie également pour ton humanité et ton sens de l'éthique que j'espère acquérir au cours de mon cursus.

Je te présente par ce travail ma reconnaissance et mon plus grand respect.

À mon Maître et Directrice de thèse,

Madame le Docteur Gaëlle HO-WANG-YIN

Tu me fais l'honneur de diriger ce travail de thèse.

Je te remercie de m'avoir proposé un travail sur le sujet passionnant qu'est le kératocône, pathologie que l'on rencontre fréquemment à la Timone.

Merci de m'avoir transmis ta passion pour la cornée médicale et chirurgicale, et de m'avoir donné envie d'emprunter la même voie que toi dans cette surspécialité. Ce fût un véritable plaisir d'aller au bloc opératoire avec toi et d'écouter tes conseils.

Je te remercie également de ta disponibilité dans le service et des moments de rire que l'on a pu avoir en dehors. Je te souhaite tout le meilleur pour la suite de ta carrière.

Avec toute ma gratitude et mon respect.

Table des matières

Partie I : Rappels	2
A - Anatomie de la cornée	2
1 - L'épithélium et le film lacrymal	3
2 - La couche de Bowman	4
3 - Le stroma	4
4 - La membrane de Descemet	5
5 - L'endothélium	5
B - Topographie cornéenne et aberrométrie	6
1 - Topographie par réflexion spéculaire	6
2 - Topographie d'élevation	8
3 - Aberrométrie	9
C - Le Kératocône	10
1 - Définition	10
2 - Epidémiologie	11
3 - Physiopathologie et Histopathologie	13
4 - Diagnostic	15
5 - Classification	24
6 - Diagnostic différentiel	26
7 - Pronostic / Evolution	27
8 - Prise en charge	28
D - Les Anneaux intra-cornéens	37
1 - Historique	37
2 - Principe de fonctionnement	38
3 - Choix et Type d'anneaux	38
4 - Nomogrammes	40
5 - Indications / Contre-indications	40
7 - Protocole chirurgical	41
8 - Résultats	42
9 - Complications	43
10 - Procédures associées	44
E - Références	45
II : Article original	52
A - Introduction	52
B - Matériels et méthodes	54
Type d'étude :	54
Population :	54
Examen pré-opératoire :	54
Examen post-opératoire :	56
Choix des anneaux :	56
Protocole chirurgical :	57
Groupe réussite et échec :	57
Analyse statistique :	58
C - Résultats	59
Population :	59
Résultats généraux :	60
Groupe succès et échec :	61
Analyse de l'acuité visuelle et de la réfraction :	62
Données topographiques :	64
Données aberrométriques :	66
Stades du kératocône :	68
Formes et excentricité :	69
Détermination de seuils :	70
Modèle de régression logistique :	70
D - Discussion	73
E - Conclusion	80
F - Références	81
Liste des abréviations	84

Partie I : Rappels

A - Anatomie de la cornée

La cornée est une structure transparente, avasculaire, formée de plusieurs types cellulaires différents. Elle constitue la partie antérieure du globe oculaire et représente les 2/3 du pouvoir réfractif de l'œil. Ses propriétés optiques dépendent de sa forme, sa courbure (puissance) son épaisseur (transparence) et de la régularité de sa surface. Elle mesure environ 550 μm et sa puissance réfractive est de 43 dioptries. La cornée se compose d'avant en arrière de cinq couches successives : l'épithélium associé au film lacrymal, la couche de Bowman, le stroma, la membrane de Descemet et l'endothélium (**figure 1**)¹.

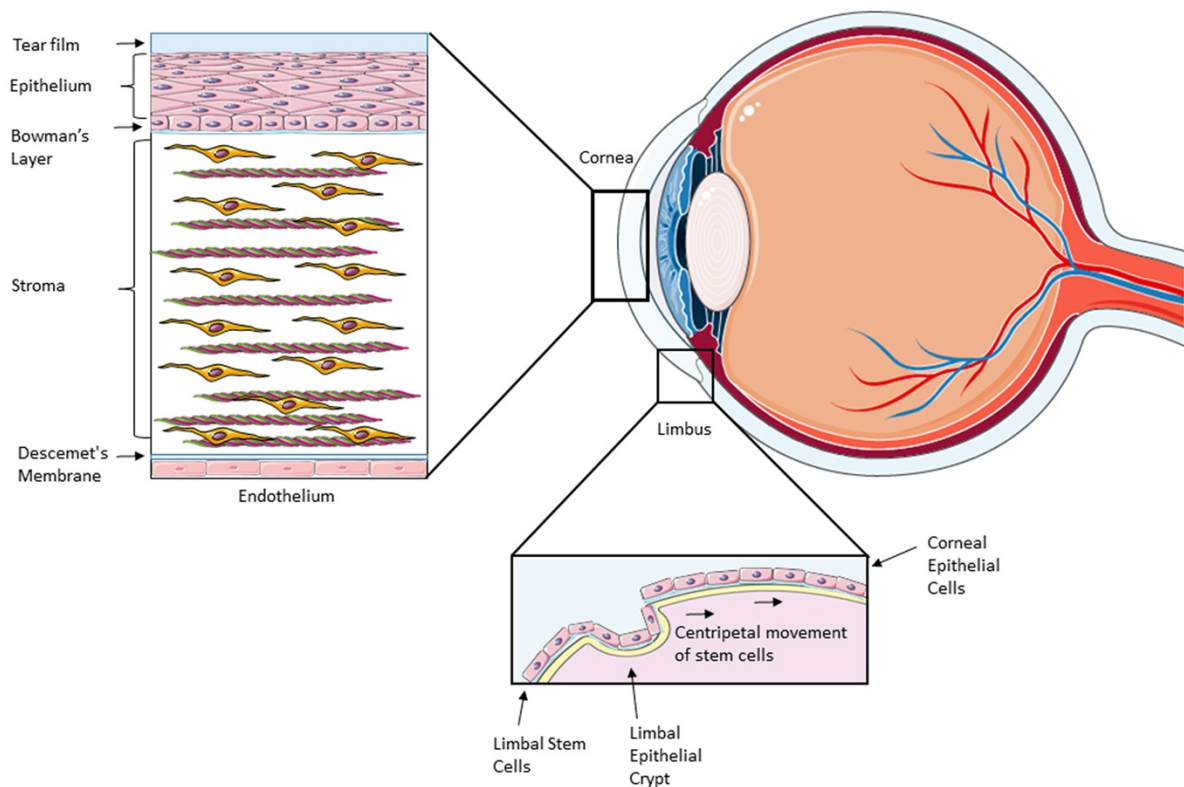


Figure 1 : Anatomie des couches cornéennes et du limbe cornéen²

1 - L'épithélium et le film lacrymal

L'épithélium cornéen est la couche la plus superficielle de la cornée, il est en continuité avec l'épithélium conjonctival et mesure de 30 à 50 μm soit 10% de l'épaisseur cornéenne³. Il s'agit d'un tissu pavimenteux stratifié non kératinisé avec jonctions serrées composé de trois types de cellules réparties sur 5 à 7 couches (**figure 2**) :

Les cellules superficielles : elles sont les plus différenciées et se répartissent en 2-3 couches. Des «Tight junctions» les relient entre elles, assurant la cohésion cellulaire et évitant le passage des différentes molécules, on retrouve aussi des «Gap junctions» qui au contraire favorisent les échanges intercellulaires. Ces jonctions sont amenées à disparaître pour permettre la desquamation et le renouvellement cellulaire.

Les cellules intermédiaires : ce sont des cellules de transition entre la partie superficielle et basale de l'épithélium. Elles sont disposées sur plusieurs assises cellulaires et sont reliées entre elles par des « Gap junctions ».

Les cellules basales : c'est la couche germinative de l'épithélium, les cellules « filles » se différencient et migrent vers la surface épithéliale. Elles se répartissent sur une unique couche et s'accroche au stroma cornéen par le biais d'hémidesmosome.

La membrane basale épithéliale : elle est semi-perméable et sépare la couche de Bowman de l'épithélium et est synthétisé par les cellules basales.

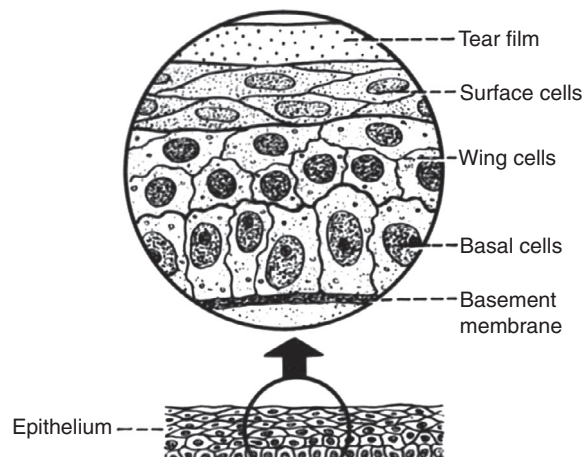


Figure 2 : Histologie de l'épithélium cornéen⁴

Le renouvellement de l'épithélium se fait majoritairement au niveau du limbe cornéen au sein des palissades de Vogt. Cette zone comporte de nombreuses cellules souches permettant la différenciation cellulaire de façon centripète. L'autre mécanisme de renouvellement se fait par la différenciation des cellules basales épithéliales.

Le film lacrymal a un rôle lubrifiant et stabilisateur de la cornée, il est composé de 3 couches avec de la superficie vers la profondeur : une couche lipidique, une couche aqueuse et une couche mucineuse. Il a une épaisseur de 7 μm .

2 - La couche de Bowman

Mesurant 8 à 10 μm , elle sépare l'épithélium du stroma cornéen et est composée de fibres de collagène réparties dans la substance fondamentale. Elle est synthétisée in utero et ne se régénère pas, ainsi toute blessure de celle-ci entraîne des cicatrices irréversibles.

3 - Le stroma

C'est la couche la plus importante, qui représente 90% de l'épaisseur cornéenne avec environ 500 μm d'épaisseur. Il est composé de fibres de collagène, de kératocytes et d'une substance fondamentale composée de protéoglycannes et de cellules immunocompétentes. Sa fonction est d'assurer la solidité, la stabilité et la transparence cornéenne.

Les fibrilles de collagène sont majoritairement composées de collagène de type I, et plus minoritairement de collagène de type III, V et VI. Elles se rassemblent en lamelles parallèles entre elles et à la surface de la cornée avec un espacement constant. Cette organisation orthogonale lamellaire produit une force de tension résistant à la pression intra oculaire et au maintien de la courbure cornéenne nécessaire aux fonctions optiques et biomécaniques de l'œil.

La matrice extra-cellulaire (ou substance fondamentale) maintient la cohésion et l'espacement régulier entre les fibres de collagène responsables de la transparence cornéenne. Elle est principalement constituée de glycosaminoglycannes tels que les kératanes sulfates.

Les kératocytes occupent 2 à 3% du stroma cornéen. Il s'agit de cellules étoilées reliées entre elles qui synthétisent la matrice extracellulaire. Lors d'une agression ils s'activent et se transforment en fibroblastes responsables des phénomènes de cicatrisation. Ils sont majoritairement présents dans le stroma antérieur et se raréfient avec la profondeur ^{5,6}.

4 - La membrane de Descemet

Synthétisée par l'endothélium cornéen dont elle est la membrane basale, elle mesure environ 10-12 µm et son épaisseur augmente avec l'âge. Elle est acellulaire et est composée de fibrilles de collagène, de glycosaminoglycannes, de laminine et de fibronectine. Elle est très résistante, élastique et perméable à l'eau. Son feuillet antérieur est composé de collagène de type VIII et son feuillet postérieur de collagène de type IV.

5 - L'endothélium

Il s'agit de la couche la plus profonde de la cornée, en contact avec l'humeur aqueuse. Il est formé d'une monocouche de cellules hexagonales, plates et régulières reliées entre elles par des jonctions serrées et mesure environ 5-6 µm. La densité cellulaire chez un adulte jeune est de 3500/mm² avec une perte progressive de 0,6% par an au cours de la vie sans régénération possible. Le comptage endothélial s'effectue grâce à la microscopie spéculaire.

Son rôle est d'assurer la déturgescence de la cornée grâce à la pompe Na⁺/K⁺ ATPase située sur sa partie apicale et d'assurer la transparence du stroma cornéen. En dessous d'une certaine densité (< 300 à 500 cellules) l'endothélium ne peut assurer son rôle de pompe et un œdème stromal apparaît.

B - Topographie cornéenne et aberrométrie

La topographie cornéenne est un examen permettant de recueillir des informations relatives à la courbure ou au relief de la cornée. Il peut se réaliser grâce à la projection et l'analyse du reflet d'un motif lumineux éclairant ou balayant la cornée. Afin d'éviter des anomalies non pathologiques de cet examen, les lentilles de contact doivent être retirées au moins 72h au préalable. Les images recueillies sont analysées par un logiciel, et des cartes en couleur sont fournies au praticien pour interprétation^{7,8}. La surface antérieure de la cornée saine a trois propriétés topographiques, elle est :

- **Asphérique** : sa courbure n'épouse pas la forme d'une sphère
- **Convexe** : elle est arrondie vers l'extérieur.
- **Prolate** : les rayons de courbure sont plus importants au centre qu'en périphérie. (**figure 3**)

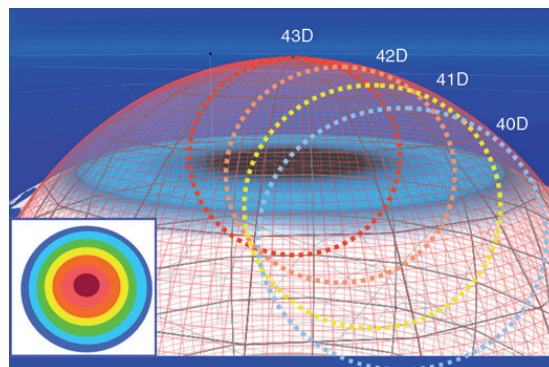


Figure 3 : Profil prolate de la cornée, la courbure cornéenne diminue le long des méridiens du centre vers les bords⁹

1 - Topographie par réflexion spéculaire

Elles étaient les premières cartes disponibles et sont élaborées à partir de l'analyse de la projection des mires de Placido par un topographe spéculaire sur la surface antérieure de la cornée. Ainsi le rayon de courbure est calculé sur chaque point de la cornée et ce résultat (en dioptries ou en mm) est représenté sur une carte topographique. Ex : OPD Scan III (NIDEK) (**figure 4**)


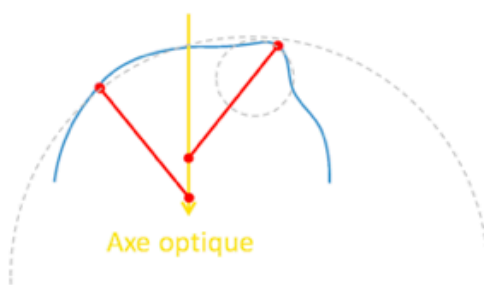


Figure 4 : Acquisition de la topographie cornéenne à l'aide d'un OPD Scan III (www.gatinel.com)

Il existe deux grands modes de calcul des rayons de courbure (**figure 5**) :

- **La courbure axiale (ou sagittale)** : le centre du rayon de courbure est mesuré sur le méridien sagittal (ou axe optique). Ce mode est particulièrement indiqué pour la mesure de l'astigmatisme cornéen dans la région apicale
- **La courbure tangentielle (ou instantanée)** : mesurée le long du méridien tangentiel. Ce mode représente mieux l'asphéricité cornéenne et l'étude de la périphérie

Axial ou Sagittal



Tangentiel ou instantané

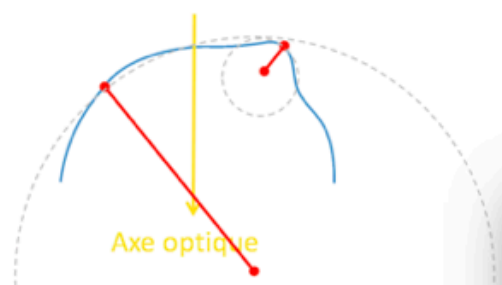


Figure 5 : Différences de mesures et de création des cartes en mode axial (=sagittal) et tangentiel (=instantané). En mode axial le centre du rayon de courbure est mesuré par rapport à l'axe optique tandis qu'en mode tangentiel le centre du rayon de courbure est mesuré par rapport au méridien tangentiel.

2 - Topographie d'élévation

La cartographie d'élévation permet d'étudier à la fois les faces antérieures et postérieures de la cornée. Pour ce faire, on considère une sphère de référence (= Best Fit Sphere ou BFS) qui épouse le mieux la modélisation de la surface cornéenne, la BFS étant le zéro de référence. Ainsi à l'aide d'algorithmes complexes, chaque point cornéen sera représenté par rapport à la sphère de référence (**figure 6**).

Elle permet donc d'obtenir à la fois des cartes de courbure des surfaces antérieures et postérieures de la cornée, des cartes d'élévation et des mesures pachymétriques aux différents points de la cornée.

Il existe plusieurs topographes permettant de réaliser ces acquisitions. Le Pentacam HR (Oculus, Wetzlar Germany) utilise une caméra rotative Scheimpflug permettant en plus de l'analyse topographique et pachymétrique, une analyse aberrométrique de la cornée (**figure 8**). L'Orbscan (Bausch & Lomb, Rochester, NY) utilise quant à lui un système de balayage par fente lumineuse et la projection de mires de placido afin de réaliser ces cartes. De nombreux dispositifs sont actuellement disponibles (Ex : TMS-5, Galilei).

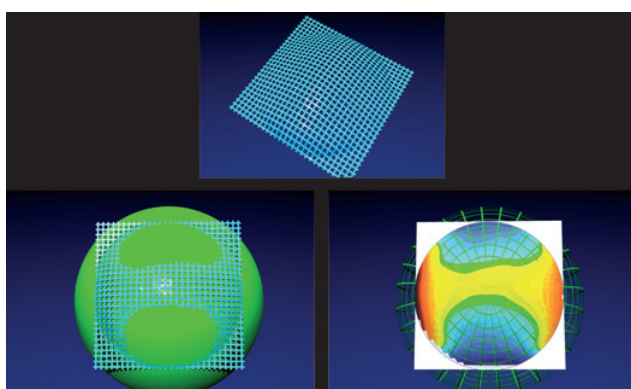


Figure 6 : Représentation en élévation de la surface cornéenne par rapport à une sphère de référence. La BFS est matérialisée en vert, l'élévation est représentée par la distance entre la surface cornéenne et la BFS [8].

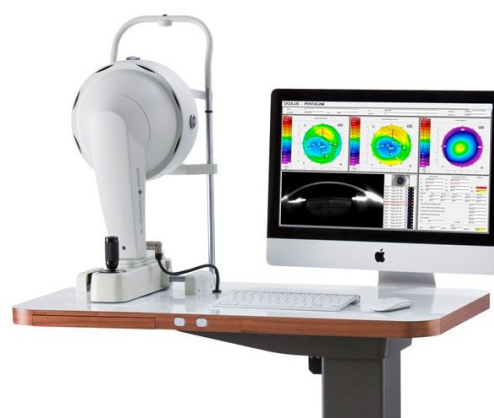

Figure 7 : Pentacam HR (Oculus, Wetzlar Germany)

3 - Aberrométrie

L'aberrométrie permet d'étudier de façon précise les propriétés optiques de l'œil et la qualité de l'image rétinienne. Elle repose sur le recueil et l'analyse du front d'onde oculaire avec un aberromètre ou certains topographes cornéens (OPD Scan III, Pentacam HR) puis à l'établissement de cartes d'aberrations optiques.

La méthode privilégiée pour la reconstruction du front d'onde oculaire se fait à l'aide des polynômes de Zernike, un développement mathématique pour décomposer les aberrations optiques d'un système et caractériser leurs déphasages en :

- **Aberrations de bas degré** : corrigeable par corrections optiques telles que des aberrations sphériques (1^{er} degré) ou cylindriques (2nd degré).
- **Aberrations de haut degré (HOA)** : responsable d'un astigmatisme irrégulier non corrigeable par corrections optiques, avec altération de l'image rétinienne (« Point Spread Function » = PSF). On retrouve les aberrations de types « coma » ou « trefoil » (3^{ème} degré), des aberrations sphériques (4^{ème} degré) et des aberrations de plus haut degré (> 4^{ème} degré) qui sont non systématisées et qui interviennent moins sur la qualité optique du système oculaire (**figure 8 et 9**).

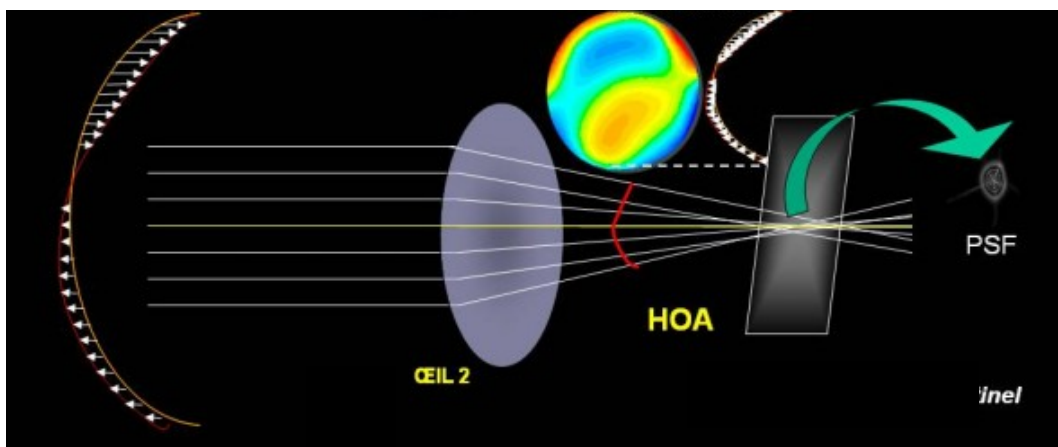


Figure 8 : Schématisation d'une cornée présentant des aberrations de haut degré (HOA). Les rayons centraux et périphériques ne sont pas focalisés de la même façon en raison d'un déphasage du front d'onde oculaire. Cela entraîne une dégradation de l'image rétinienne (Point Spread Function = PSF) et de la qualité de vision. (www.Gatinel.com)

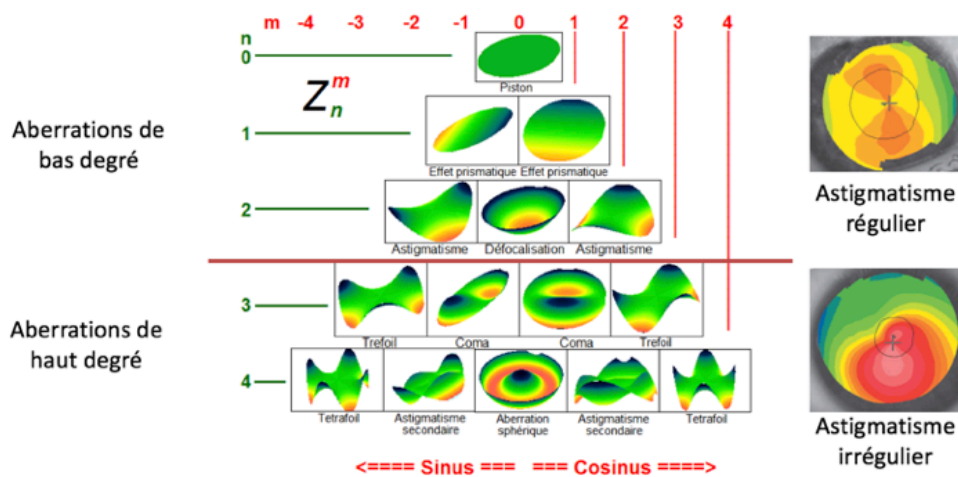


Figure 9 : Décomposition des aberrations optiques selon les polynômes de Zernike jusqu'au 4^{ème} degré.

Les aberrations optiques sont quantifiées par le coefficient RMS (Root Mean Square) exprimé en μm , il correspond au déphasage résiduel du front d'onde oculaire quand la meilleure correction optique est obtenue, il est calculé pour chaque type d'aberrations. Théoriquement une valeur de RMS total à 0 signifierait une absence complète de déphasage et donc d'un système optiquement parfait.

C - Le Kératocône

1 – Définition

Le kératocône (du grec « *kerato* » cornée, et « *konos* » cône) est une maladie cornéenne ectasique non inflammatoire le plus souvent bilatérale, caractérisée par un amincissement du stroma cornéen et un bombement progressif de la cornée. Cette déformation entraîne l'apparition d'un astigmatisme irrégulier évolutif associé à une baisse d'acuité visuelle plus ou moins profonde, ainsi que des opacités cornéennes.

2 - Epidémiologie

2.a - Incidence et prévalence

Les données épidémiologiques les plus utilisées datent de 1986 et retrouvent une prévalence du kératocône de 1/2000 habitants et une incidence de 2/100 000 habitants¹⁰. Cependant avec l'essor de la chirurgie réfractive et du dépistage, sa prévalence est dorénavant plus proche de 1,38/1000¹¹ à 2,65/1000¹². Ces chiffres varient dans la littérature selon l'ethnie et les critères diagnostiques utilisés, les populations les plus touchées étant les populations asiatiques¹³, saoudiennes¹⁴, hispaniques, et chez les sujets mélanodermes¹⁵.

La maladie est le plus souvent diagnostiquée lors de la puberté¹⁶, se stabilise vers la 3^{ème} ou la 4^{ème} décennie et touche indifféremment les hommes et les femmes¹¹.

2b - Facteurs de de risques génétiques

Le kératocône est une maladie sporadique, cependant les formes familiales sont estimées à 10% et un antécédent familial de kératocône augmente le risque de 15 à 67 fois d'avoir la maladie¹⁷⁻¹⁹. Un antécédent familial de kératocône est d'ailleurs retrouvé dans 5 à 20% des cas^{10,20}, la prévalence de la maladie est augmentée chez les jumeaux monozygotes²¹ et le risque est augmenté en cas de consanguinité²². Ces arguments sont en faveur d'une transmission génétique de la maladie.

Le mode de transmission est peu connu et une transmission autosomique récessive ou autosomique dominante à pénétrance variable ont été rapportées²³. Plusieurs gènes semblent être incriminés dans la pathogenèse du kératocône tels que Superoxyde dismutase 1, ou Visual System Homeobox 1 (VSH1)²⁴.

2c - Facteurs de risques environnementaux

Plusieurs facteurs environnementaux sont retrouvés dans le kératôcone¹¹ :

- Les frottements oculaires sont le principal facteur retrouvé dans de nombreuses études. ^{11,16,24-27}
- L'association à un terrain atopique et des manifestations telles que l'asthme, l'eczéma ou d'autres manifestations allergiques.
- La position de sommeil : une position ventrale ou sur le côté majorant le risque²⁸
- Le travail nocturne et le temps d'écran²⁵

2d - Maladies associées

De nombreuses associations ont été retrouvées avec le kératocône parmi lesquelles²⁴ :

- La trisomie 21
- L'amaurose congénitale de Leber
- Le prolapsus de la valve mitrale
- Les maladies du collagène (Syndrome de Marfan, Ehler Danlos, Ostéogenèse imparfaite)
- Le Floppy Eyelid Syndrom et le syndrome d'apnée du sommeil

Le kératocône est donc une maladie multifactorielle dont l'étiologie reste incomprise, associant des facteurs de risques génétiques et environnementaux.

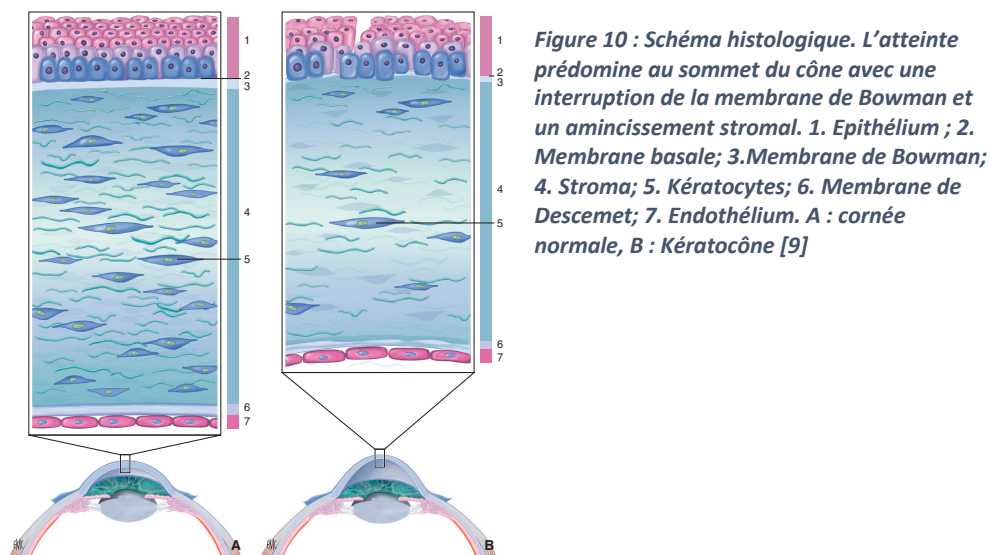
3 - Physiopathologie et Histopathologie

3a - Histopathologie

La triade histologique classique est composée (**figure 10**) : ²⁹

- d'un amincissement stromal
- d'une rupture de la membrane de Bowman
- de dépôts de ferritine dans l'épithélium

Mais toutes les couches cornéennes peuvent être touchées et les atteintes prédominent au niveau de l'apex du kératocône.



Epithélium : Il est le plus souvent aminci au regard de l'apex du kératocône et s'épaissit en périphérie³⁰. Les cellules basales dégénèrent et entraînent des ruptures de la membrane basale épithéliale. Des dépôts de ferritine se forment entre les cellules basales de l'épithélium au niveau de la base du cône, formant ainsi l'anneau de Fleischer³¹.

Membrane de Bowman : On retrouve des interruptions de la membrane de Bowman³² pouvant être associées à des infiltrations par des cellules épithéliales³³ et une prolifération de collagène dérivée du stroma antérieur³⁴.

Stroma : Il présente une diminution du nombre de lamelles de collagène³⁵ et une modification de leurs morphologies devenant alors plus plates et plus larges probablement en lien avec la protrusion du cône³⁶, cependant les fibres de collagène restent inchangées au sein des lamelles²⁴. On retrouve une diminution du nombre de kératocytes prédominants dans le stroma antérieur³⁷ et une accumulation de débris cellulaires et tissulaires³⁸. Les fibres nerveuses diminuent en densité et paraissent plus épaisses en raison de l'amincissement cornéen³⁹.

Membrane de Descemet et endothélium : Ils sont longtemps préservés dans le kératocône. A un stade tardif, on peut observer des zones de plis et de ruptures de la membrane de Descemet⁴⁰ pouvant conduire à l'hydrops cornéen. L'endothélium peut présenter un pléïomorphisme (modification de la forme des cellules) et un polymégathisme (modification de la taille des cellules) préférentiellement en regard de l'apex⁴¹

3b - Physiopathologie

La physiopathologie du kératocône est encore incomprise à l'heure actuelle et les différentes théories sont probablement intriquées entre elles. Le frottement oculaire et le terrain atopique restent les principaux facteurs déclenchant et de progression reconnus⁴². Deux théories se complètent pour la compréhension de la maladie :

La théorie biomécanique : des travaux sur l'analyse de cornée par rayons X suggèrent que les cornées kératoconiques présentent un glissement des fibres de collagène et une altération de l'arrangement orthogonal des fibres de collagène de type I, III et V^{43,44} responsables de l'altération de la biomécanique cornéenne. D'autres travaux incriminent l'envahissement de la membrane de Bowman par des fibres de collagène dans l'altération de la biomécanique³⁶. L'exploration de la biomécanique cornéenne se fait à l'heure actuelle par l'Ocular Response Analyzer TM (ORA) ou le Corvis-ST Tm qui permettent à l'aide d'un jet d'air calibré de mesurer l'élasticité et la viscosité cornéenne⁴⁵. Cette théorie biomécanique considère donc le désordre biomécanique comme étant le préalable à l'ectasie cornéenne.

La théorie biologique : la théorie biologique quant à elle, considère le désordre biologique comme étant le préalable au désordre mécanique. On retrouve plusieurs approches :

→ L'incrimination de protéines « candidates » ayant un rôle physiologique important dans la cornée. Il a été constaté une augmentation d'enzymes protéolytiques et une diminution de leurs inhibiteurs enzymatiques^{46,47} pouvant favoriser la destruction de l'organisation stromale, ou encore un stress oxydatif favorisant les troubles métaboliques⁴⁸. Une surexpression de molécules inflammatoires (Il-6, TNF α) dans les larmes a également été retrouvée⁴⁹ faisant remettre en cause le concept de maladie non inflammatoire. Les frottements oculaires semblent aussi augmenter l'expression de protéases et de facteurs inflammatoires⁵⁰.

→ L'approche moléculaire ou « omique » est plus intéressante car elle compare la machinerie cellulaire (ADN, ARN, protéines) des cornées saines et kératoconiques entre elles. Des modifications d'expression de certains gènes ont été décrites tels que ZNF469, un facteur régulant la synthèse de collagène dans la cornée ou encore Visual System Homebox 1 (VSH1) surexprimé dans les kératocytes traumatisés. Le lien de ce dernier avec la maladie reste discuté^{24,37}.

4 - Diagnostic

4a - Circonstances de découverte

Le kératocône peut être découvert lors d'une baisse de vision progressive, l'exploration d'un astigmatisme irrégulier ou alors de manière fortuite lors d'un bilan de chirurgie réfractive⁹. Les signes fonctionnels sont peu spécifiques et se manifestent à un stade avancé de la maladie, on peut retrouver une baisse de vision progressive, des halos lumineux et une diplopie monoculaire.

L'acuité visuelle initiale peut être normale puis diminue progressivement avec l'apparition d'un astigmatisme irrégulier induit par la diminution de l'épaisseur cornéenne et la déformation. Plus tardivement, des opacités cornéennes peuvent apparaître.

4b - Clinique

L'atteinte du k ratoc ne est bilat rale et le plus souvent asym trique^{51,52}. L'examen clinique initial peut  tre normal et n'est contributif qu'  un stade avanc  de la maladie. Il permet de rechercher des facteurs aggravants   traiter tels que la pr sence d'une conjonctivite allergique ou de frottements oculaires⁵³. Plusieurs signes peuvent  tre retrouv s :

- **Le signe de Munson** : il est caract ristique, la protrusion corn enne est responsable d'une d formation de la paup re inf rieure dans le regard vers le bas (**figure 11.A**).
- **Le signe de Rizuti** : la projection d'un faisceau lumineux sur le c t  temporal de l' il se projette au niveau du limbe nasal, alors qu'en temps normal cette projection se fait au-del  du limbe. Ce signe s'observe aussi dans de forts astigmatismes (**figure 11.B**).
- **Une hypertrophie des nerfs corn ens** peut  tre observ e chez les patients jeunes. Cet  l ment reste cependant non sp cifique (**figure 11.C**).
- Une modification du reflet du fond d' il en lampe   fente   travers une pupille dilat e. On peut observer une distorsion du reflet rouge lumineux (**figure 11.D**).
- Un amincissement stromal pr dominant en inf rieur ou en inf ro-temporal de la corn e, la saillie conique, ou une d formation de la fente lumineuse peut  tre visible   l'examen en lampe   fente (**figure 11.E**).
- **Des taies corn ennes** superficielles correspondant aux ruptures de la Bowman combl es par du collag ne stromal peuvent  tre retrouv es ou des cicatrices profondes r sultant des ruptures de la membrane de Descemet (**figure 11.F**).

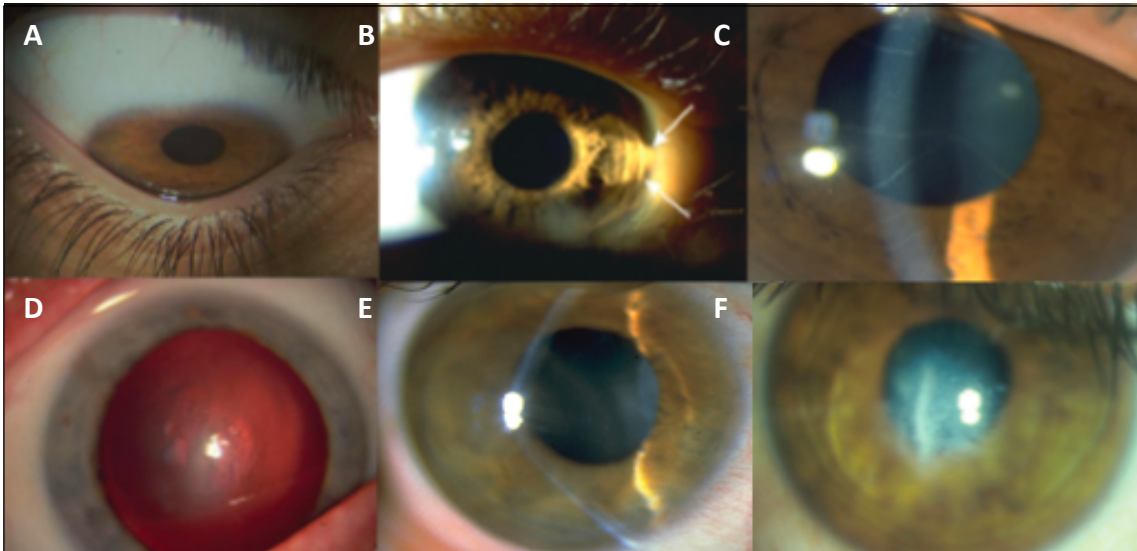


Figure 11 : A : Signe de Munson; B : Signe de Rizutti; C : Visibilité anormale des nerfs cornéens; D : Modification du reflet rétinien ; E : Protrusion de la cornée; F : Cicatrices stromales.⁹

- **L'anneau de Fleischer** est un anneau partiel ou complet de coloration brune situé à la base du kératocône. Il est lié à un dépôt de ferritine en provenance des larmes dans l'épithélium cornéen. Il est plus visible en lumière bleue avec la pupille dilatée et évolue avec l'ectasie cornéenne (**figure 12**).

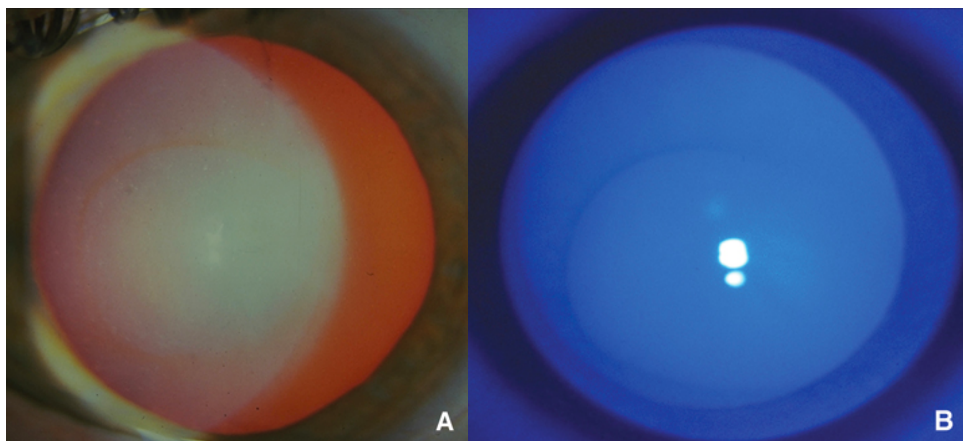


Figure 12 : Anneau de Fleischer en lampe à fente (A) et avec la lumière bleue (B)

- **Les stries de Vogt** sont un autre élément caractéristique. Elles sont situées dans le stroma cornéen postérieur en avant de la membrane de Descemet et correspondent à des lignes de contraintes alignées le long du méridien de plus grande courbure. Elles disparaissent à la pression sur le globe (**figure 13**).




Figure 13 : Stries de Vogt

A un stade très avancé peut survenir un kératocône aigu ou hydrops cornéen (**figure 14**) : il s'agit d'une rupture aiguë de la membrane de Descemet avec irruption brutale d'humeur aqueuse à l'intérieur de la cornée provoquant un œdème épithélio-stromal. Cliniquement l'hydrops se manifeste par des douleurs, une photophobie très importante, et un œil rouge. L'évolution naturelle se fait vers la cicatrisation et une résorption de l'œdème, mais une taie cornéenne peut être responsable d'une baisse d'acuité visuelle si elle est dans l'axe visuel. Il survient dans 3% des kératocônes et ses facteurs de risque sont l'âge jeune, un kératocône progressif, l'accouchement, le sexe masculin, un traumatisme oculaire important, et un amincissement stromal avec hyperplasie épithéliale et hyperréflexivité stromale antérieure à l'OCT^{54,55}.

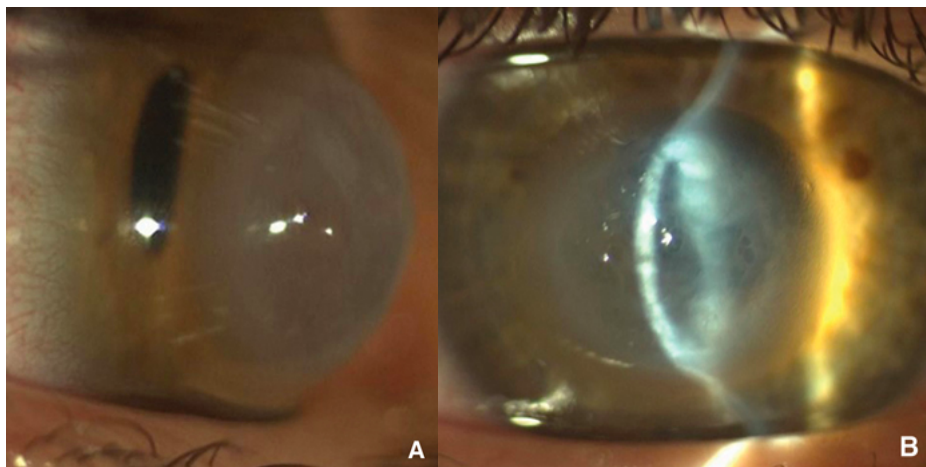


Figure 14 : Une rupture localisée de la membrane de Descemet caractérise l'hydrops cornéen et est responsable d'un œdème cornéen aigu (A). Une cavité intrastromale, remplie de liquide, peut être observée en fente. Une greffe transfixiante est parfois nécessaire si l'œdème persiste, surtout en cas de néovascularisation cornéenne ou de cicatrices centrales (B).

4c - Paraclinique

Topographie cornéenne : C'est l'examen clé dans le diagnostic du kératocône. La topographie spéculaire a permis de décrire plusieurs « patterns » suspects de kératocône (**figure 15**) :

- Une perte de l'énantiomorphisme : une perte de la symétrie entre les 2 yeux⁵⁶
- Un astigmatisme asymétrique irrégulier
- Un bombement cornéen inférieur
- Une angulation des deux héli méridiens de plus 21° : correspondant à un indice SRAX (Skewed Radial Axis indeX) > 21⁵⁷

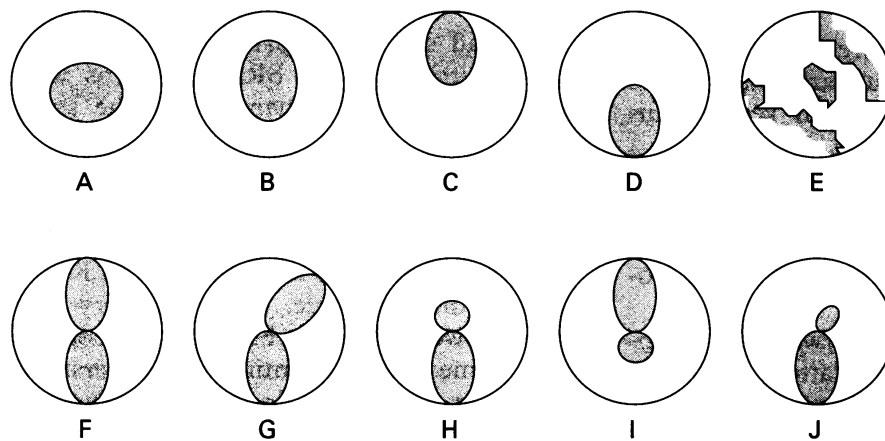


Figure 15: d'après Rabinowitz⁵⁷ : les formes D (bombement inférieur), G (astigmatisme symétrique irrégulier avec $SRAX > 21^\circ$), H (astigmatisme asymétrique régulier avec bombement inférieur et $SRAX < 21^\circ$) et, J (astigmatisme asymétrique irrégulier avec $SRAX > 21^\circ = AB/SRAX$) sont évocatrices de kératocône.

Rabinowitz et Mc Donnel ont été les premiers à proposer une méthode numérique de détection du kératocône qui repose sur trois critères (**figure 16**)⁵⁸ :

- Un indice I-S > 1,5D : c'est à dire une différence de puissance cornéenne > 1,5D entre les zones inférieures et supérieure de la cornée sur 3 mm de diamètre.
- Une puissance cornéenne centrale supérieure à 47,2D
- Une asymétrie de kératométrie centrale supérieure à 1D entre les deux yeux.

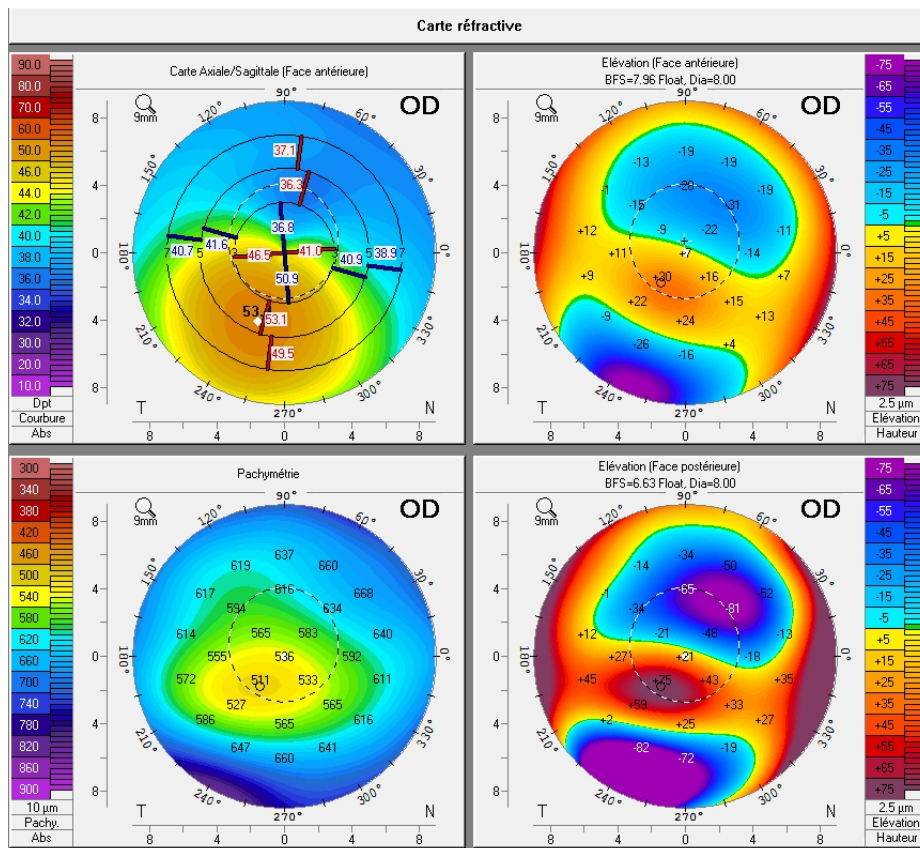


Figure 16 : Topographie d'élévation d'un kératocône de l'œil droit. On retrouve un astigmatisme irrégulier avec bombement inférieur, un indice I-S >1,5D, une kératométrie maximale à 53,4D ainsi qu'une élévation des faces postérieures et antérieures situées au niveau du point le plus fin en inféro-temporal. Bien qu'un amincissement soit présent, la pachymétrie reste supérieure à 500 microns.

La topographie d'élévation est actuellement l'examen de référence et permet la détection précoce du kératocône. En effet, la déformation de la face postérieure apparaît avant celle de la face antérieure en raison d'un remodelage épithélial masquant la déformation débutante de la face antérieure⁵⁹. En plus des critères de Rabinowitz cités précédemment, d'autres signes doivent alerter le praticien⁶⁰ :

- Une pachymétrie < 500 μm
- Une élévation postérieure > 50 μm (Orbscan®) ou > 30 μm (Pentacam®)
- Une coïncidence entre point d'élévation maximale antérieure et postérieure et point le plus fin de la cornée, surtout si décalé en inférieur / inféro-temporal
- Critères de Tanabe : présence d'au moins trois couleurs dans les 3 mm centraux
- Une discordance entre élévation antérieure et postérieure > 5 μm

De nombreux indices ou algorithmes ont été créés pour l'aide à la détection du kératocône, on retrouve par exemple :

→ **Indice KISA⁶¹** : calculé en fonction de la kératométrie centrale, l'indice I-S, l'astigmatisme et le SRAX. Une valeur > 60% est suspecte d'ectasie.

→ **Le programme Belin Ambrosio Enhanced Ectasia display (figure 17)⁶²**: il s'agit de cartes différentielles qui détectent des différences d'élévations cornéennes sur le Pentacam^{®63}, une élévation > 15 µm de la face postérieure au point le plus fin étant évocatrice de kératocône⁶⁴. Il permet également de calculer des index de progression pachymétrique comparés à des sujets sains, et d'augmenter la sensibilité de détection précoce du kératocône.

D'autres indices peuvent aider au diagnostic et varient selon les dispositifs de topographie : le SRI (surface regularity index), le SAI (surface asymmetry index), le CIM (corneal irregularity measurement)⁵¹.

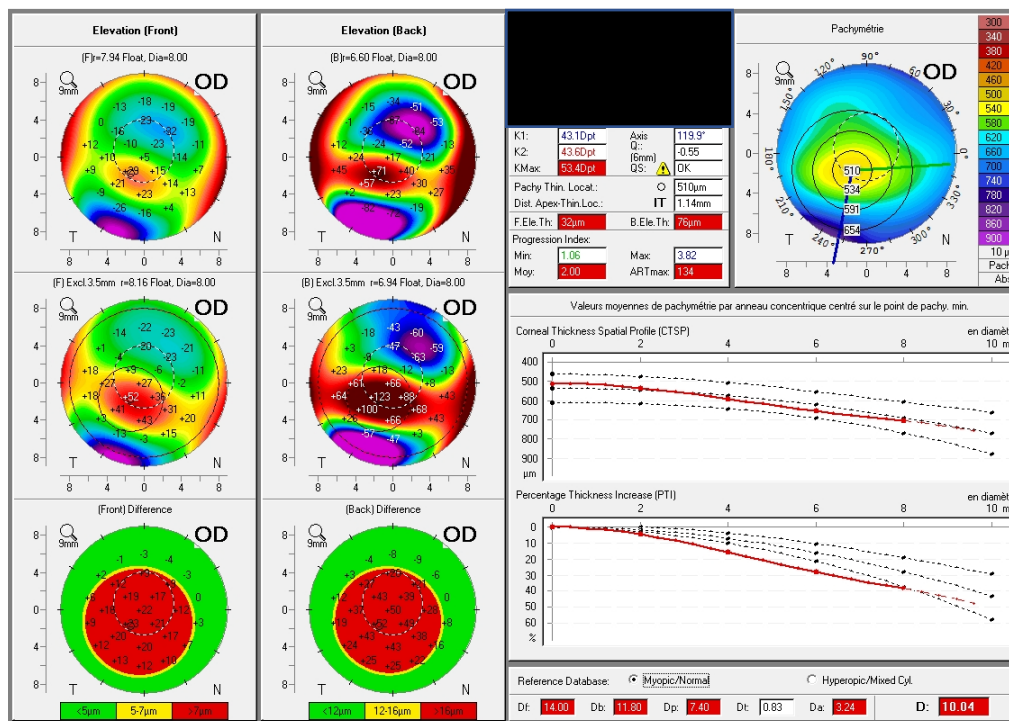


Figure 17 : Analyse Belin-Ambrosio du patient de la figure 18. Les cartes différentielles sont en faveur du diagnostic du kératocône. On observe également une inflexion des courbes de progressions pachymétriques ne suivant pas l'évolution des sujets sains.

Malheureusement, aucun critère n'a une sensibilité et une spécificité de 100%, le diagnostic repose donc sur un faisceau d'arguments cliniques et paracliniques. Certains programmes informatisés se sont développés pour améliorer la détection du kératocône on peut citer par exemple le SCORE Analyzer pour l'Orbscan⁶⁵ ou plus récemment des algorithmes faisant appel à l'intelligence artificielle⁶⁶.

Aberrométrie : du fait de la déformation de la surface cornéenne, on retrouve une majoration des aberrations optiques de 2nd degré telles que l'astigmatisme ainsi que des aberrations de haut degré. Les aberrations de 3^{ème} degré de types Coma (**figure 18**) et Trefoil sont plus importantes, ainsi que les aberrations sphériques de 4^{ème} degré et celles supérieures au 4^{ème} degré telles que Coma-Like⁶⁷⁻⁶⁹. Cette augmentation des HOA entraîne une altération importante de la fonction visuelle.

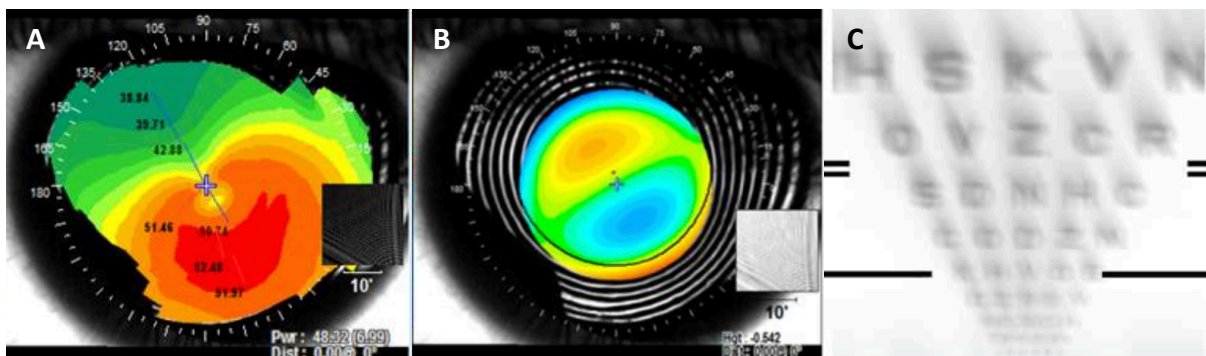


Figure 18 : Représentation de l'aberration comatique. Le bombement cornéen inférieur retrouvé sur la topographie (A) entraîne une majoration de l'aberration comatique (B) entraînant une altération de la qualité visuelle et une impression de « lettre qui bave » suivant l'axe de la coma (C) (www.Gatinel.com)

La tomographie à cohérence optique (OCT) du segment antérieur : elle permet une étude précise des couches cornéennes et de la pachymétrie cornéenne. On peut observer un amincissement épithélial au sommet du cône entouré par un anneau d'épaississement épithélial réalisant un aspect en « doughnut » suspect de kératocône⁷⁰.

Sont également retrouvés : des déchirures et hyperréflexivités de la membrane de Bowman, une hyperreflectivité du stroma postérieur, un amincissement stromal avec un épaissement épithélial compensateur en regard, des opacités sous épithéliales (**figure 19**)⁷¹. Plusieurs indices OCT peuvent aider à la détection du kératocône dans les 5 mm centraux^{72,73} :

- I-S : Différence entre la pachymétrie inférieure et supérieure < -45 μm
- IT-SN : différence entre la pachymétrie inféro-temporale et supéro-nasale < -45 μm
- Pachymétrie minimale < 470 μm
- Différence entre pachymétrie minimale et maximale < -100 μm

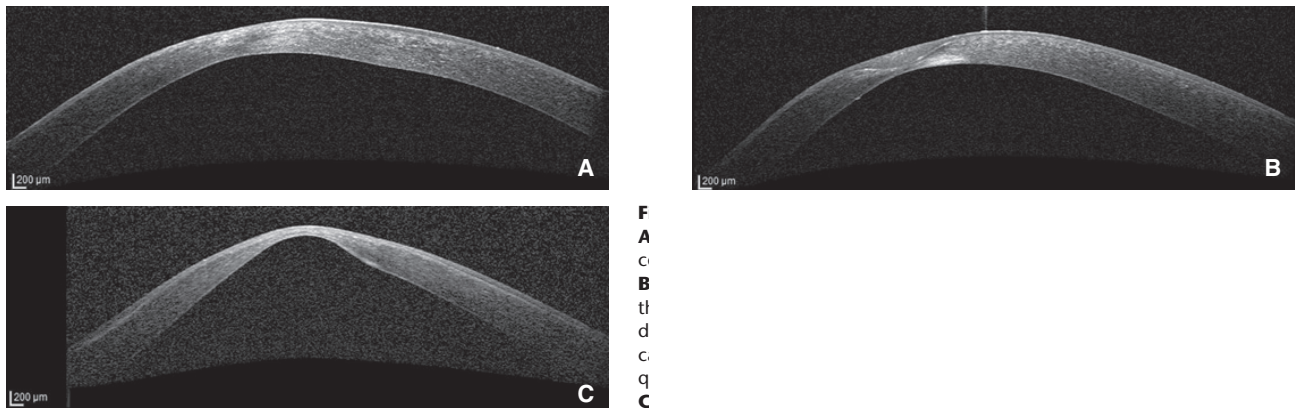


Figure 19 : Imagerie OCT des atteintes du kératocône. A : amincissement cornéen avec hyperréflexivité stromale antérieure par rupture de la couche de Bowman. B : Cornée amincie avec amincissement stromal majeure, hyperplasie épithéliale, et hyperréflexivité stromale, le risque d'hydrops est ici très important. C. ; Amincissement cornéen global avec ectasie majeure.

Biomécanique cornéenne : elle étudie l'hystérèse cornéenne (CH) et le facteur de résistance cornéenne (CRF). Ces mesures peuvent être effectuées à l'aide de l'Ocular Response Analyzer (ORA®) ou le Corvis ST® à l'aide d'un jet d'air pulsé calibré. L'hystérèse est la différence de pression entre le premier et le second point d'aplanation, et le CRF est calculé à l'aide d'une équation linéaire. Dans les yeux atteints de kératocône on retrouve une diminution de l'hystérèse cornéenne CH et du CRF de façon significative en comparaison avec les yeux sains ce qui reflète de la désorganisation des lamelles de collagène stromales^{74,75}.

Microscopie confocale in vivo : Elle permet l'analyse cellulaire de la cornée avec un grossissement allant jusque x800. En cas de kératocône, les cellules épithéliales surtout basales, sont élongées et irrégulières, les kératocytes sont anormaux et en densité diminuée dans le stroma, et on retrouve des bandes noires correspondant aux stries de Vogt^{41,76}.

5 - Classifications

La classification d'Amsler-Krumeich : la plus utilisée à l'heure actuelle (**tableau 1**)^{77,78}. Elle utilise la réfraction, la kératométrie centrale moyenne, l'aspect en lampe à fente et la pachymétrie.

Tableau 1 : Classification d'Amsler-Krumeich^{77,78}

Stade	Caractéristiques
1	Myopie et/ou astigmatisme < 5 D Kératométrie centrale moyenne \leq 48 D Stries de Vogt, pas de cicatrice Épaisseur cornéenne \geq 500 μ m
2	Myopie et/ou astigmatisme > 5 D < 8 D Kératométrie centrale moyenne \leq 53 D Absence de cicatrice centrale Épaisseur cornéenne \geq 400 μ m
3	Myopie et/ou astigmatisme > 8 D < 10 D Kératométrie centrale moyenne > 53 D Absence de cicatrice centrale Épaisseur cornéenne 200 à 400 μ m
4	Réfraction non mesurable Kératométrie centrale moyenne > 55 D Cicatrice centrale, perforation Épaisseur cornéenne < 200 μ m

La classification de Sandali : qui est une classification OCT en 5 stades⁷⁹ (**figure 20**) :

Stade 1 : Amincissement épithélial et stromal, cornée d'apparence normale

Stade 2 : Hyperréflexivité de la Bowman, épaissement épithélial en regard du cône

Stade 3 : Epaissement épithélial avec amincissement stromal et hyperréflexivité de la membrane de Bowman, c'est le stade le plus à risque d'hydrops cornéen

Stade 4 : Cicatrice pan-stromale

Stade 5 : (a) Hydrops cornéen (b) stade cicatriciel

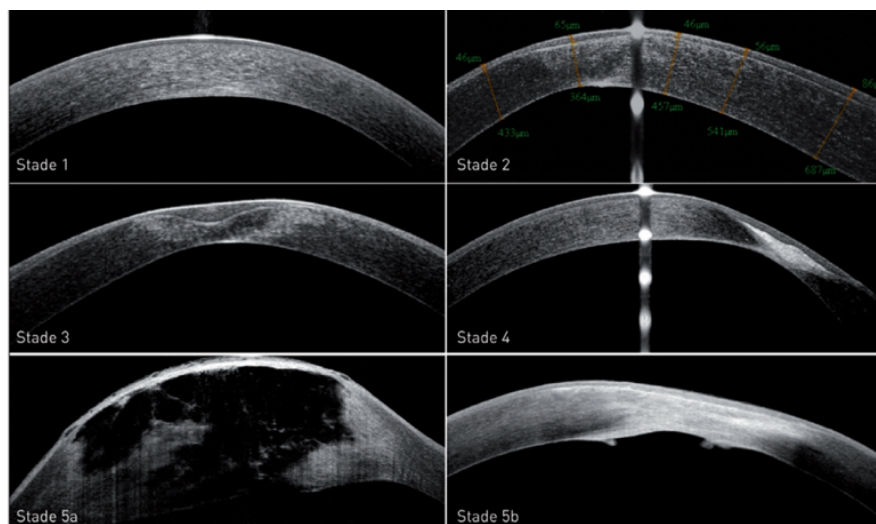


Figure 20 : Classification OCT de Sandali⁷⁹

D'autres classifications plus récentes sont aussi utilisées :

→ La classification **d'Alio-Shabayek⁸⁰** : déviée de la classification d'Amsler-Krumeich en prenant en compte l'aberration comatique.

→ La classification **ABCD⁸¹** : Créée par Belin et al en 2016, elle regroupe kératométrie antérieure et postérieure, pachymétrie et acuité visuelle. Elle semble prometteuse pour évaluer les changements induits par les chirurgies conservatrices⁸².

→ La classification **RETICS⁵¹** : en fonction de l'acuité visuelle, des aberrations optiques, de l'asphéricité (facteur Q), des kératométries et de la pachymétrie.

6 - Diagnostic différentiel

« **Corneal Warpage** » : Il s'agit d'une déformation cornéenne induite par la pression d'une lentille de contact généralement rigide. La topographie cornéenne peut mimer un kératocône cependant la face postérieure est le plus souvent respectée, et l'atteinte est généralement symétrique. La diminution ou la disparition des anomalies en quelques semaines après l'ablation⁸³.

Ectasie post-LASIK : il s'agit d'une complication de la chirurgie réfractive. Elle se manifeste par un amincissement progressif avec bombement de la cornée après Laser In Situ Keratomileusis. Son apparition serait liée à un affaiblissement biomécanique de la cornée ou à une décompensation d'un kératocône fruste méconnu, le score de Randleman permet d'évaluer ce risque⁸⁴. Son évolution et sa prise en charge suit celle du kératocône, elle repose sur le cross-linking cornéen et les mêmes modalités de réhabilitation visuelle.

La dégénérescence marginale pellucide (DMP) : elle est bilatérale et se manifeste pas un amincissement en bande de la cornée inférieure. Elle apparaît plus tardivement que le kératocône, entre 40 et 50 ans et se manifestent par une baisse d'acuité visuelle avec astigmatisme inverse irrégulier. L'aspect topographique en pince de crabe ou moustaches gauloises est évocateur (**figure 21**), la prise en charge est identique au kératocône.

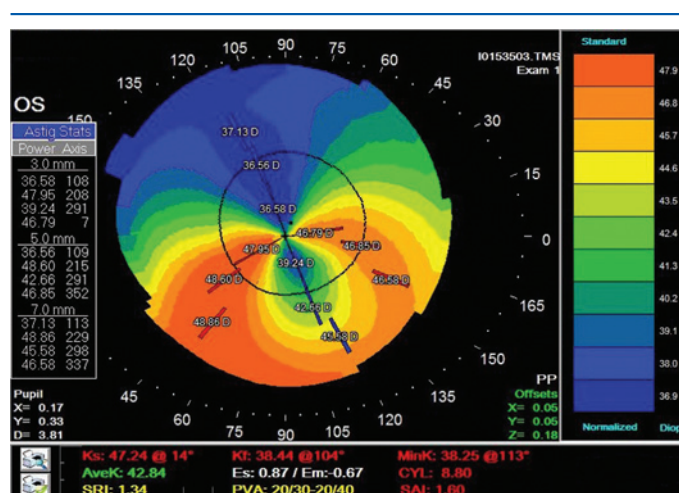


Figure 21 : aspect topographique en « pinces de crabe » d'une dégénérescence marginale pellucide⁹

Kératoglobes : Il s'agit d'une entité rare, différente du kératocône. Il se caractérise par un amincissement cornéen voir scléral diffus, une absence de couche de Bowman, et un astigmatisme irrégulier. Le risque principal est la perforation cornéenne pouvant survenir après un traumatisme même minime.

Kératocône postérieur : il s'agit d'une maladie rare associée à des malformations du segment antérieur tels qu'une aniridie, des ectopies cristalliniennes ou un lenticône. Il est souvent unilatéral, présent dès la naissance et se manifeste par un rayon de courbure cornéenne postérieure élevé. La face antérieure est épargnée expliquant le faible retentissement visuel.

7 - Pronostic / Evolution

L'évolution de la maladie varie d'un patient à l'autre. Elle est généralement importante entre 10 et 20 ans et se stabilise vers 30 ans⁷⁷, mais une progression ultérieure est toujours possible¹⁶. Le stade final de l'atteinte se caractérise par un amincissement important de la cornée, une augmentation de son rayon de courbure, l'apparition d'opacités cornéennes irréversibles, voire la survenue d'un hydrops.

Les critères de progression du kératocône varient selon les études, mais il est communément admis qu'elle a lieu si deux des paramètres suivants sont présents : bombement de la surface antérieure, bombement de la surface postérieure ou amincissement cornéen⁸⁵. Plusieurs facteurs de risques de progression ont ainsi été mis en évidence^{86,87} :

- L'âge jeune : plus la maladie se déclare tôt plus le risque évolutif est élevé
- Présence d'une pathologie systémique telle que la trisomie 21
- L'ethnie : les caucasiens ont moins de risque de progression que les sujets mélanodermes
- Présence d'une pathologie de surface oculaire telle qu'une conjonctivite allergique
- Une kératométrie maximale élevée
- Un astigmatisme élevé > 1,9
- Le sexe masculin

8 - Prise en charge

La prise en charge du kératocône repose sur deux éléments : la stabilisation de la maladie et la réhabilitation visuelle.

8a : Stabilisation de la maladie

Arrêt des frottements oculaires

Comme vu précédemment, les frottements oculaires sont un facteur de risque majeur d'apparition et de progression du kératocône. Son arrêt doit être obtenu car cela peut suffire à arrêter la progression de la maladie⁸⁸. La recherche et le traitement de facteurs favorisant tels que l'allergie oculaire ou une sécheresse doit être prescrit. La position du sommeil doit également être recherchée et modifiée si favorisant la maladie^{25,28}.

Le Cross-Linking du collagène cornéen (CXL)

Cette méthode développée par l'équipe de Seiler à la fin des années 90⁸⁹ a pour but de « rigidifier » la cornée kératocônique afin de lui apporter une stabilité. Il s'agit à l'heure actuelle du seul traitement ayant prouvé son efficacité dans l'arrêt de la progression du kératocône.

Mécanismes : Le but du cross-linking (CXL) est de réaliser un pontage biochimique photo-induit (ou photopolymérisation) des fibres de collagène du stroma cornéen afin d'entraîner une rigidification. Ces ponts se forment grâce à la combinaison d'une substance photosensible, la riboflavine (Vitamine B2) et sa stimulation par les Ultraviolets de type A (UVA). L'irradiation par les UVA entraîne la libération de radicaux libres oxygénés formant des liaisons covalentes entre les fibrilles de collagène (**figure 22**)^{90,91}. Cette méthode consiste donc à accélérer le vieillissement physiologique de la cornée⁹².

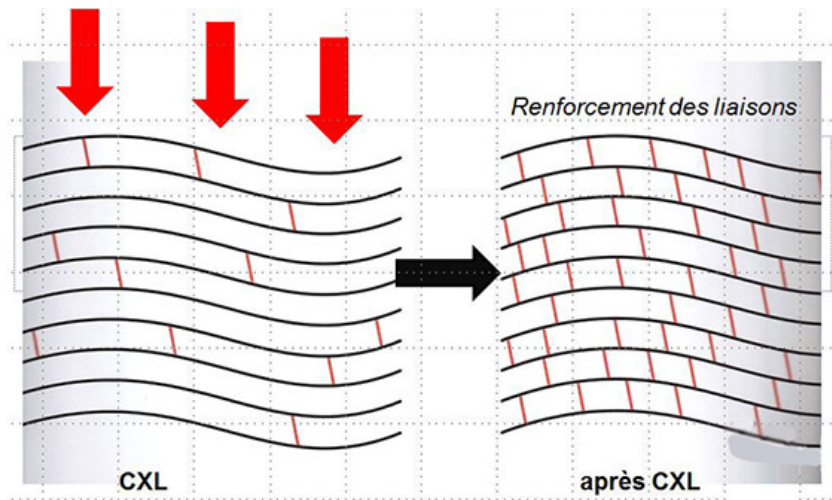


Figure 22 : Formation de ponts entre les fibrilles de collagène stromal

Procédures : Plusieurs protocoles de CXL existent, ils se déroulent tous en deux temps avec une phase d'imprégnation à la riboflavine suivie d'une phase d'exposition aux UVA avec pour objectif de délivrer une énergie de 90mW/cm² à la cornée (**figure 23**). Il est réalisé au bloc opératoire dans des conditions stériles, après anesthésie topique. La riboflavine 0,1% ne passant par la barrière épithéliale (macromolécule), la majorité des protocoles nécessitent son retrait⁹³, bien que des méthodes « EPI-ON » conservatrice de l'épithélium soient actuellement disponibles⁹⁴.

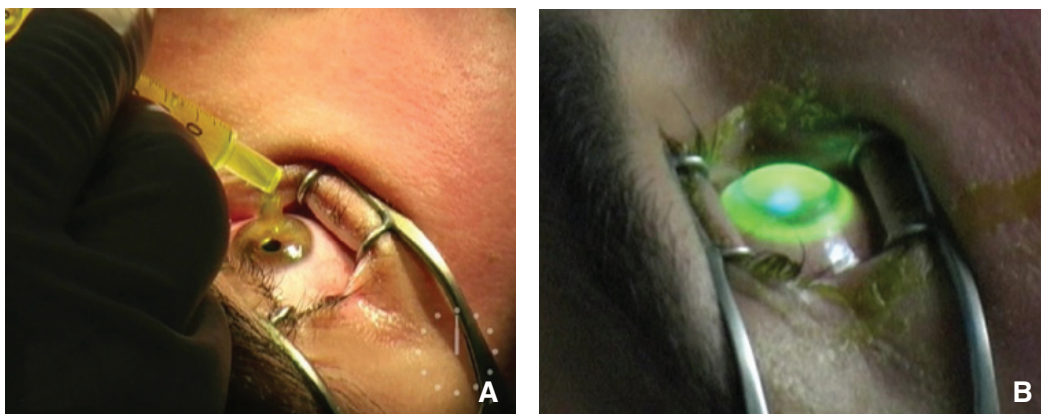


Figure 23 : Cross-Linking du collagène cornéen. A : phase d'imprégnation par instillation de riboflavine. B : Phase d'irradiation aux UVA⁹.

Procédure conventionnelle : C'est le protocole de référence⁹⁵ aussi appelé « protocole de Dresden ». Après désépithélialisation, l'imprégnation se fait par un mélange de riboflavine 0,1% et de Dextran 20% (Ricrolin+®) toutes les 5 minutes pendant 30 minutes puis l'irradiation aux UVA dure 30 minutes à 3mW/cm².

Procédure accélérée : Afin de réduire le temps d'intervention, des protocoles accélérés ont vu le jour. Après désépithélialisation, l'imprégnation à la riboflavine 0,1% se fait toutes les 2 minutes pendant 10 minutes puis l'irradiation aux UVA pendant 9 minutes à 10mW/cm². Les études démontrent une efficacité similaire à la procédure standard⁹⁶⁻⁹⁸.

Cross-Linking Tranépithélial (CXL-TE) : Ne nécessitant pas d'ablation épithéliale, il permet de diminuer les douleurs post opératoires, le risque infectieux et permettrait de traiter les cornées fines <400 µm. Pour cela on utilise des formules modifiées de riboflavine hypotonique associées à des molécules facilitant le passage épithélial comme le Ricrolin-TE®. Bien que certaines études retrouvent une diminution de progression du kératocône^{99,100}, d'autres remettent en cause l'efficacité de cette méthode^{101,102}.

Iontophorèse : Elle consiste à l'utilisation d'un courant électrique pour faire pénétrer la riboflavine chargée négativement au travers de l'épithélium cornéen et ainsi d'éviter la désépithélialisation¹⁰³. Pour l'imprégnation, on place la riboflavine chargée dans un anneau connecté à un courant électrique de 1mA pendant 5 minutes, la phase d'irradiation aux UVA quant à elle dure 9 minutes à 10mW/cm². Cette méthode est plus récente et les études montrent des résultats satisfaisants¹⁰⁴⁻¹⁰⁶.

Autres : d'autres méthodes se développent également comme l'utilisation de riboflavine hypotonique pour les cornées < 400µm après abrasion épithéliale¹⁰⁷ ou le traitement topo-guidé pour adapter la puissance d'irradiation selon l'aspect du cône¹⁰⁸.

Indications / Contre-indications : Le CXL est indiqué en cas de kératocône évolutif. Bien que les critères d'évolution soient variables selon les études, il faudra l'envisager si^{109,110}:

- Augmentation du Kmax de 1D sur 6 mois - 1 an
- Augmentation du cylindre (C) > 1D sur 6 mois - 1 an
- Augmentation de l'équivalent sphérique (ES) > 1D sur 6 mois - 1 an
- Détérioration de la fonction visuelle
- Nécessité de réadaptation en lentille dans les 2 ans
- D'emblée chez l'enfant : car risque de progression rapide¹¹¹

Ses contre-indications sont^{94,112} : une pachymétrie centrale <400 µm en raison du risque de toxicité endothéliale, la grossesse, des opacités cornéennes, un Kmax > 58D, une meilleure acuité visuelle corrigée (MAVC) >= 8/10, un âge > 35 ans. Ces trois dernières contre-indications sont relatives et sont en réalité des facteurs de risque d'échec de CXL pour le Kmax et de complications pour l'acuité visuelle et l'âge. En cas d'évolutivité le CXL reste néanmoins indispensable chez ces patients.

Résultats : Les résultats sont concordants entre les études et rapportent une stabilisation de la maladie dans 90% des cas, une diminution du Kmax de 2D et parfois un gain d'une à deux lignes de MAVC^{94,113,114}. Sur le plan biomécanique, on retrouve une augmentation de la rigidité du stroma antérieur, une augmentation de la résistance cornéenne et un ralentissement de l'amincissement cornéen^{115,116}

Effets indésirables : En dehors des douleurs post opératoires attendues, les complications sont rares et surviennent dans environ 2,9% des cas¹¹². On peut retrouver un haze cornéen qui disparaît spontanément, des kératites infectieuses, des cicatrices stromales, une toxicité endothéliale, et très rarement une nécrose stromale¹¹⁰.

8b - Réhabilitation visuelle

Plusieurs options thérapeutiques permettent d'améliorer l'acuité visuelle des patients, dans l'ordre on retrouve : les verres correcteurs, l'adaptation en lentilles de contact, les anneaux intra-cornéens (AIC), la photokératectomie réfractive (PKR), les implants intra-oculaires et la greffe de cornée.

Les verres correcteurs

La prescription de verres correcteurs est possible dans les stades précoces de kératocône mais est rapidement insuffisante avec l'aggravation de l'astigmatisme irrégulier.

L'adaptation en lentilles de contact

C'est la méthode de réhabilitation visuelle la plus utilisée. Plusieurs types de lentilles peuvent être utilisés, et les essais doivent être répétés afin d'obtenir un bon confort visuel, on retrouve¹¹⁷ :

- Les lentilles souples toriques : peuvent être utilisées dans les stades débutants.

- Les lentilles Rigides perméables au gaz (LRPG) : elles sont vite indispensables et régularisent la surface réfractive de la cornée en régularisant le film lacrymal. Cela permet une meilleure acuité visuelle avec diminution des aberrations de haut degré et de l'astigmatisme irrégulier^{118,119}. Son adaptation requiert un(e) praticien(ne) expérimenté(e). Elles peuvent être cornéennes (**figure 24.A**) ou cornéo-sclérales.

- Les lentilles hybrides : elles consistent en une combinaison d'une lentille rigide perméable au gaz en son centre entourée d'une périphérie souple et hydrophile. Elle combine les avantages de la correction de l'astigmatisme irrégulier avec une meilleure tolérance et un meilleur confort de la lentille¹²⁰ (**figure 24.B**).

- **L'adaptation en piggyback** : elle consiste en la mise en place d'une lentille souple en silicone hydrogel entre la cornée et une lentille rigide perméable au gaz afin d'améliorer le confort de la lentille (figure 24.C)¹²¹.

- **Les lentilles sclérales** : elles reposent directement sur la conjonctive, sans contact cornéen. Elles ont leur place dans les kératocônes avancés avec un rayon de courbure élevé où les LRPG seraient trop instables et peuvent même éviter le recours à une greffe de cornée ¹²² (figure 24.D).

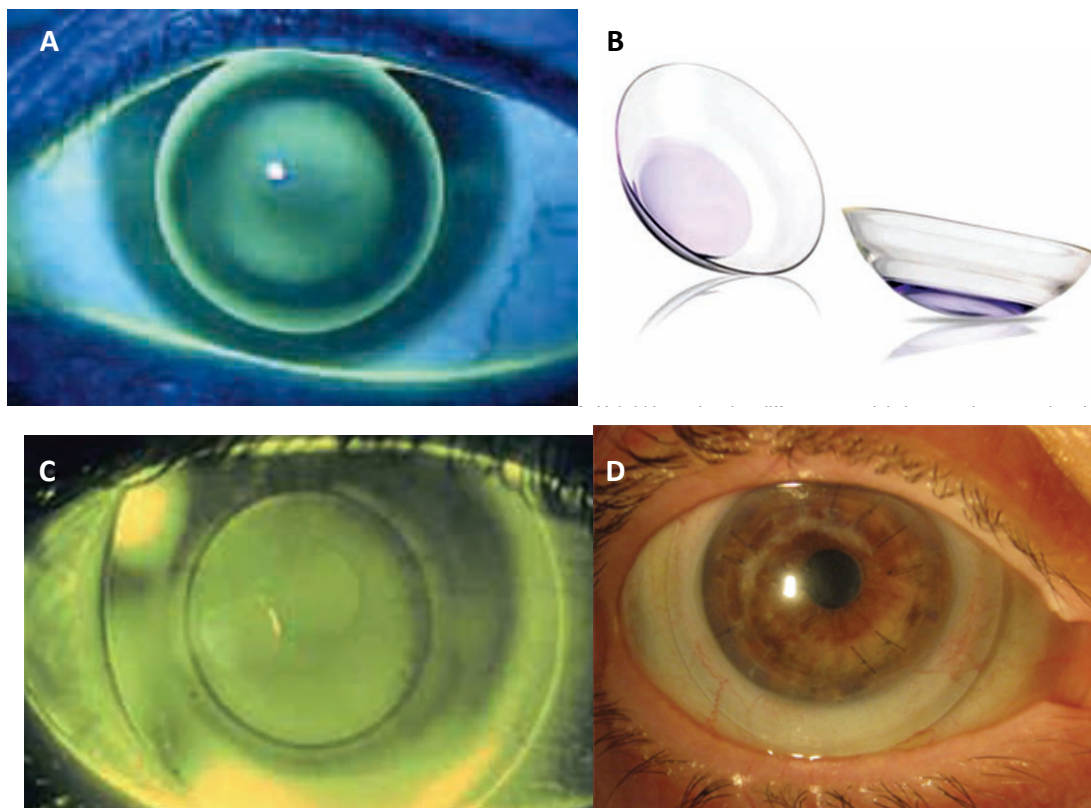


Figure 24 : Adaptation en lentilles. A : LRPG; B : Lentilles Hybrides; C : adaptation en piggy back; D : lentille sclérales

Les anneaux intra cornéens (cf chapitre dédié)

La photokératectomie réfractive

Le traitement réfractif du kératocône par laser était encore contre indiqué il y a quelques années¹²³. Bien que la méthode du LASIK reste strictement contre indiquée, la photokératectomie réfractive (PKR) peut être utilisée. Il s'agit d'un traitement de surface par photoablation réalisé par un laser Excimer. Son objectif principal n'est pas de corriger l'intégralité de la réfraction mais avant tout de « régulariser » la surface de la cornée afin de permettre une meilleure adaptation en lunettes ou en lentilles. Les études montrent de bon résultats avec une diminution des kératométries et une augmentation de la MAVC^{124–128}.

Le traitement est au mieux, personnalisé avec un laser topo-guidé permettant de mieux cibler le sommet du cône. La profondeur d'ablation ne doit pas excéder 50 μm , et la zone optique varie selon les études¹²⁹. La PKR est obligatoirement couplée à un CXL au préalable ou après la PKR¹²⁸.

Les implants intra-oculaires

Ils peuvent être proposés dans les kératocônes stables présentant une forte amétropie sphérique. L'implantation peut être phaque par des implants clippés à l'iris (Artisan) ou dans le sulcus (ICL) ou pseudophaque au cours d'une chirurgie de la cataracte (**figure 25**). L'utilisation d'implant torique permet de corriger l'astigmatisme régulier, il est donc primordial que l'astigmatisme irrégulier soit faible pour obtenir un bon résultat ; une acuité visuelle corrigée $<0,4$ (décimale) étant de mauvais pronostic. L'implantation peut se faire après une chirurgie d'AIC ou d'une PKR^{51,130–132}.

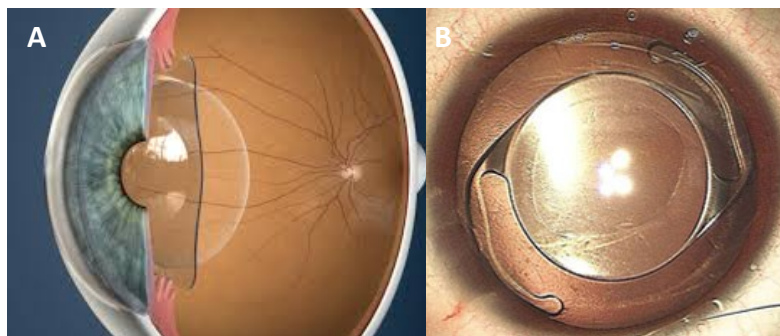


Figure 25 : A : ICL ; B : Implant de chambre postérieure

La greffe de cornée

Le kératocône est la 1^{ère} cause de greffe chez l'adulte jeune, son but est à la fois optique pour améliorer l'acuité visuelle et tectonique pour restaurer l'intégrité. Au total, elle concerne 12 à 20% des kératocônes^{133,134} et ses indications sont : les opacités cornéennes, les kératométries extrêmes, les pachymétries fines <400 µm, ou l'hydrops cornéen persistant.

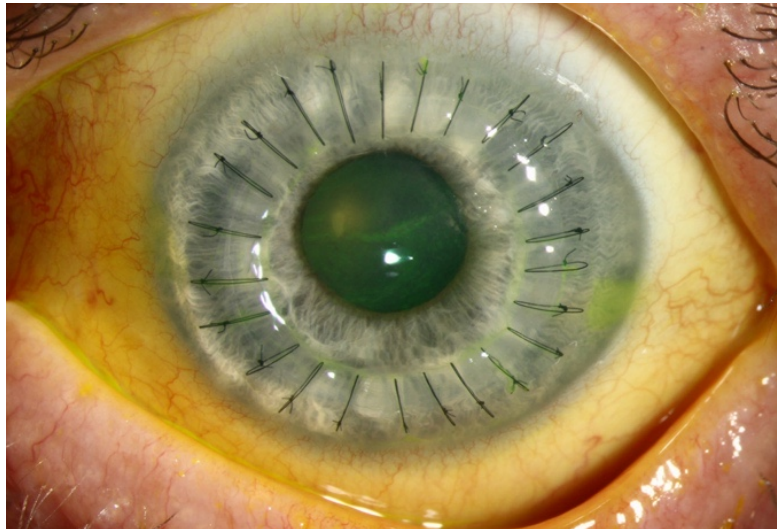


Figure 26 : Greffe transfixiante de cornée

Deux méthodes sont utilisées dans le kératocône¹³⁵ :

- La kératoplastie transfixiante (KT) : c'est la méthode la plus ancienne où la totalité de la cornée est remplacée. Le risque de complications telles que le rejet ou l'endophtalmie est plus important et la récupération visuelle est moins bonne. (**figure 26**)

- La kératoplastie lamellaire antérieure profonde (DALK) : c'est la méthode actuelle de référence où la membrane de Descemet et l'endothélium du receveur sont conservés. La survie endothéliale à long terme est meilleure qu'une KT¹³⁶, et le risque de rejet endothélial est inexistant. Sa principale complication est la perforation endothéliale per-opératoire nécessitant sa conversion en KT estimée à 12%¹³⁷.

Plus récemment l'équipe de Melles¹³⁸ a développé une technique reposant sur la greffe de membrane de Bowman afin de ralentir l'évolution du kératocône et de retarder la DALK. Une poche est disséquée dans le stroma antérieur du patient et un greffon de membrane de Bowman, obtenue par dissection manuelle est inséré à l'intérieur. Avec cette méthode, ils retrouvent une diminution du Kmax et une amélioration de l'acuité visuelle corrigée par lunettes stables jusqu'à 36 mois après la chirurgie. Cela permet de diminuer le risque de complications telles que les rejets.

Stratégie de prise en charge (figure 31):

La stratégie de prise en charge décrite en 2015 par un comité d'experts est résumée dans la **figure 27** :

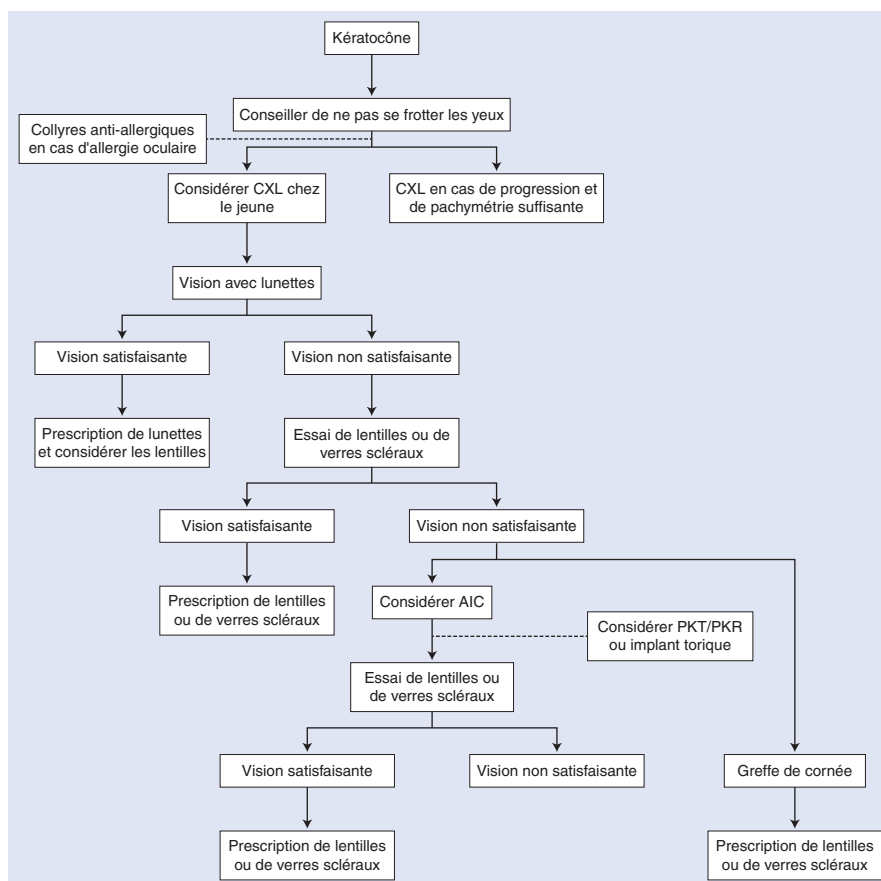


Figure 27 : Arbre décisionnel ⁸⁵.

D – Les Anneaux intra-cornéens

1 - Historique

Les anneaux intra cornéens (AIC) ont été imaginés dès 1949 par Barraquer pour la correction de la myopie, le principe reposait sur la mise en place d'un anneau rigide complet après découpe d'un volet au microkératome dans le but de cambrer la moyenne périphérie et d'aplatir le centre de la cornée¹³⁹.

C'est en 1987 grâce aux travaux de Fleming et Reynolds¹⁴⁰ que les premiers résultats apparaissent. Ils ont constaté que la mise en place d'un anneau discontinu en périphérie dans les 2/3 profonds du stroma permettait un aplatissement de la cornée centrale sans altérer l'axe visuel sur des yeux de lapin. Cette approche dite « additive » permet donc limiter les risques de baisse de vision irréversible. Les premiers anneaux intra cornéens furent implantés chez l'humain en 1991 au Brésil sur des yeux non fonctionnels par Nosé et al.¹⁴¹, obtenant un aplatissement central d'environ 2D et une bonne tolérance cornéenne.

Il a fallu attendre les années 2000 pour que Colin et al.¹⁴² utilisent pour la première fois les anneaux intra cornéens pour la réhabilitation visuelle du kératocône avec intolérance aux lentilles de contact, obtenant un aplatissement moyen de 5 dioptries et une augmentation de la MAVC (**figure 28**). Son indication s'est ensuite étendue à d'autres ectasies tels que l'ectasie post-LASIK ou la dégénérescence marginale pellucide^{143,144}.

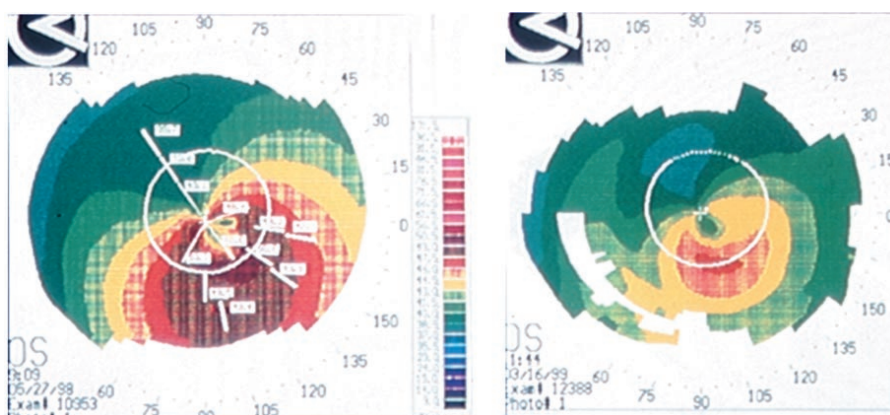


Figure 28 : Topographie avant et après pose d'AIC avec réduction des kératométries centrales d'après Colin et al.¹⁴²

2 - Principe de fonctionnement

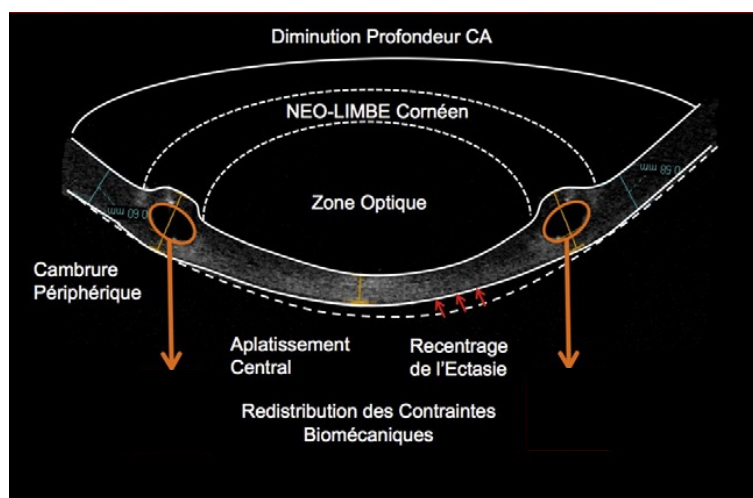


Figure 29 : Schéma de l'effet des anneaux intra cornéens. La création d'un néolimbe périphérique permet un aplatissement central et un centrage de l'ectasie¹³⁹

Il s'agit d'une méthode additive et réversible qui fonctionne sur plusieurs principes (**figure 29**) :

- Un épaissement et un bombement localisés de la cornée avec création d'un néo-limbe
- Une inflexion de courbure avec augmentation de la courbure périphérique et aplatissement cornéen central dénommé « arc-shortening effect »
- Un recentrage de l'ectasie cornéenne

3 - Choix et Type d'anneaux

La géométrie et la composition des AIC ont évolué au cours des années et sont actuellement des segments réalisés en PMMA¹⁴⁴⁻¹⁴⁶ (**figure 30**), la liste des principaux anneaux utilisés est résumée dans le **tableau 2**.

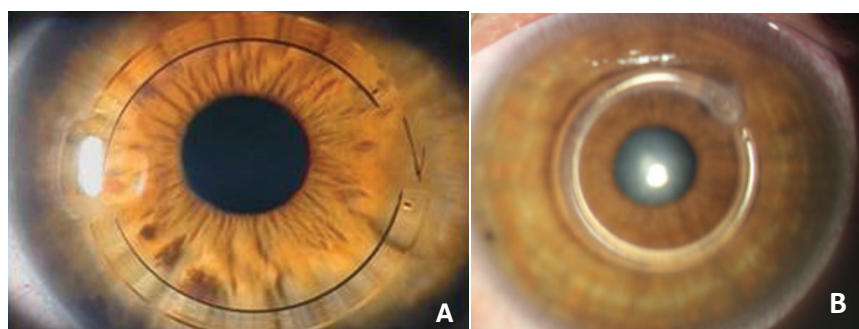


Figure 30 : A : Implantation de 2 segments en supérieur et inférieur. B : AIC sur 360° type MyoRing®

Plusieurs paramètres servent à caractériser les anneaux et influent sur la réfraction :

- **L'épaisseur** : Plus l'anneau est épais plus on observe une diminution de l'asphéricité¹⁴⁷ et un aplatissement cornéen central¹⁴⁸.

- **La zone optique (ZO)** : plus la ZO est étroite, plus l'effet est important, mais le risque d'effets indésirables à type de halos lumineux est plus important¹⁴⁹.

- **La longueur angulaire** : Une longueur angulaire plus étroite apporte une meilleure correction de l'astigmatisme tandis qu'une plus importante entraîne un meilleur aplatissement cornéen et donc une meilleure correction de la sphère¹⁵⁰.

- **La forme** : ou section transverse.

- **Le diamètre** : interne et externe.






	Ferrara	Keraring	Intacs	Intacs SK	MyoRing
Section transverse (Forme)					
Constructeur	Ferrara ophthalmics	Mediphacos	Addition technology	Addition technology	Dioptex
Zone optique (mm)	5 – 6	5 - 6	7	6	5 - 6
Diamètre interne (mm)	6	5	6,77	6	5
Diamètre externe (mm)	7,1	6	8,1	7	8

Tableau 2 : Résumé des caractéristiques des principaux AIC

Plus récemment des AIC asymétriques comprenant une progression de l'épaisseur tels que les Keraring-AS ont fait leurs apparitions et sont particulièrement indiqués pour les kératocônes asymétriques¹⁵¹.

4 - Nomogrammes

L'effet des AIC dépend donc des caractéristiques propres à l'anneau et de l'ectasie du patient. Afin d'améliorer l'efficacité de l'intervention, des nomogrammes sont fournis par les constructeurs pour guider le chirurgien dans le choix de l'anneau. Ces nomogrammes dépendent de la réfraction à corriger (équivalent sphérique ou cylindre) et du type d'ectasie cornéenne (**figure 31**)^{152,153}.

Keraring Nomogram				
	0% / 100%	25% / 75%	33% / 66%	50% / 50%
Sph. Eq.				
> -10 D	250/350	250/350	300/350	350/350
-8.25 to -10 D	200/300	200/300	250/300	300/300
-6.25 to -8 D	150/250	150/250	200/250	250/250
-4.25 to -6 D	0/200	0/200	150/200	200/200
≤ -4 D	0/150	0/150	150/150	150/150

Figure 31 : Exemple de nomogramme pour le choix des Kerarings

5 - Indications / Contre-indications

Il n'y a pas de recommandations officielles concernant la mise en place des AIC mais il est admis dans la littérature que le pose des AIC se fait dans plusieurs conditions^{144,146,154} :

- Cornée claire sans opacités significatives
- Kératocône au stade modéré II et III de Krumeich, bien que tous les stades peuvent bénéficier d'AIC^{155,156}
- Intolérance aux lentilles de contact
- Pachymétrie cornéenne > 400 – 450 µm au niveau de la zone d'insertion
- MAVC < 0,6 (décimale)
- Absence de grossesse

Les contre-indications sont principalement des opacités cornéennes, une pachymétrie < 400 µm au niveau de l'incision, un antécédent d'herpès oculaire ou des pathologies entraînant une baisse d'acuité irréversible.

7 - Protocole chirurgical

Un bilan pré opératoire complet est réalisé avec mesure de l'acuité visuelle, pression intra-oculaire, examen à la lampe à fente, fond d'œil, topographie cornéenne, pachymétrie.

L'intervention se réalise au bloc opératoire, après anesthésie locale par instillation d'oxybuprocaine 1,6mg/0,4mL et désinfection de la peau et des culs-de-sacs conjonctivaux à la Bétadine® ophtalmique.

Dans un premier temps, un tunnel intra-stromal est découpé sur 360° à une profondeur de 70% à 80% de l'épaisseur cornéenne. La profondeur du tunnel ne semble pas influencer sur le résultat final^{157,158}. Une ou deux incisions de 1-1,4mm sont découpées perpendiculairement à l'axe bombé. Anciennement et encore dans certains pays, la découpe des tunnels se faisait manuellement à l'aide d'un dissecteur. Les résultats sont comparables mais la découpe des tunnels au laser femtoseconde permet de diminuer le temps d'intervention ^{159,160}.

Dans un second temps les anneaux seront introduits dans les tunnels à l'aide d'une pince de Mcpherson et d'un crochet de Sinsky. En fin d'intervention l'astigmatisme et la position de l'AIC sont vérifiés à l'aide d'un cône de Malloney. Le traitement post opératoire comporte des traitements antibiocorticoïdes et cicatrisants pendant 15 à 30 jours (**figure 32**).

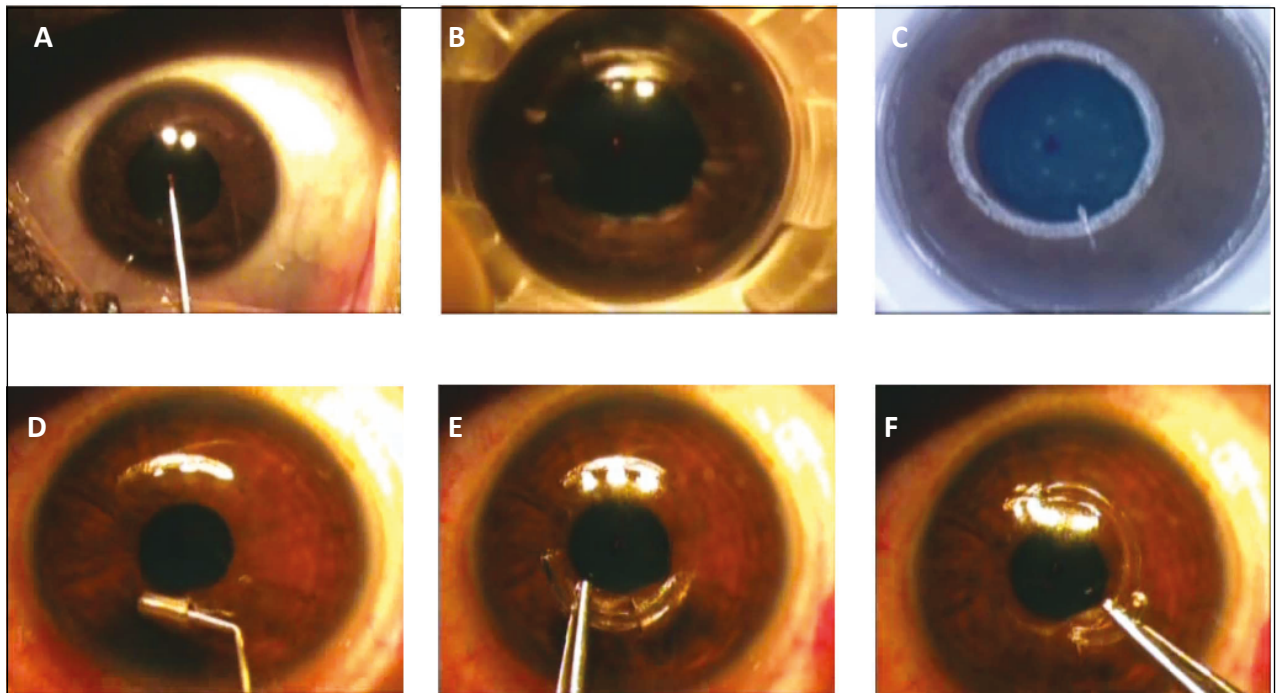


Figure 32 : Mise en place d'AIC après découpe au laser femtoseconde. A : repérage de l'axe visuel ; B : mise en place d'un anneau de succion ; C : découpe d'un tunnel intrastromal sur 360° ; D : dissection des tunnels au crochet de Sinsky ; E : insertion du 1^{er} AIC à l'aide d'une pince de McPherson ; F : insertion du 2nd AIC.

8 - Résultats

Les résultats sont comparables selon les études, une méta-analyse récente regroupant 1325 yeux¹⁶¹ retrouvent une amélioration de l'AVSC de $0,23 \pm 0,28$ logMAR , de la MAVC de $0,06 \pm 0,21$ logMAR, une amélioration de la sphère de $2,81 \pm 1,54$ D, du cylindre de $1,49 \pm 0,83$ D et un aplatissement de la kératométrie de $3,41 \pm 2,13$ D à 1 an. Ces données sont comparables aux autres études portant sur l'efficacité des anneaux intra cornéens^{142,162-164}.

9 - Complications

Les complications sont peu fréquentes et rarement graves, la méthode étant réversible, le retrait de l'anneau reste toujours possible¹⁶⁵. Elles sont estimées à 5,7% des cas^{161,166,167}

Complications per-opératoires :

- **Formation incomplète du tunnel intra stromal (2,6%)** : nécessitant une découpe manuelle
- **Dysfonction lors de l'incision (0,6%)** : nécessitant un couteau 30° pour sa réalisation
- **Perforation endothéliale (0,6%)** : apparition d'une bulle d'air en chambre antérieure. La chirurgie pourra être différée ou un nouveau tunnel plus superficiel pourra être créé.
- **Perte de succion (0,1%)** : la procédure peut être reprise immédiatement

Complications postopératoires :

- **Déplacement du segment (0,8%)** : nécessitant une suture au niveau de l'incision
- **Fonte stromale cornéenne (0,2%)** : si l'anneau est placé trop superficiellement
- **Extrusion de l'AIC (0,6%)** : elle est la cause la plus fréquente de retrait de l'anneau. Elle est plus fréquente dans les kératocônes stade III, excentrés, avec un $K_{max} > 55D$, si deux AIC sont mis en place, si l'AIC est épais ou si un CXL est associé¹⁶⁸ (**figure 33.A**)
- **Les infections (0,1%)** : nécessitent un traitement antibiotique après retrait et envoi en bactériologie de l'AIC
- **Les halos lumineux (0,6%)** : fréquents en cas de petites ZO pouvant nécessiter le retrait
- **Néo-vascularisation** au niveau de l'incision (**figure 33.B**)
- **Des dépôts péri-prothétiques** : ils sont fréquents et sont retrouvés dans 60% de cas. Leur densité augmente avec l'épaisseur et la durée d'implantation. Ils sont peu gênants et sont liés à des changements histologiques¹⁶⁹.

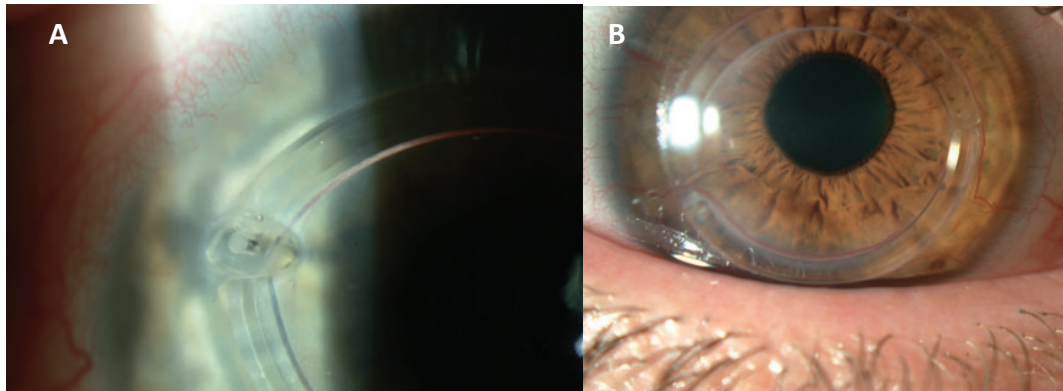


Figure 33 : A : Extrusion de l'AIC, B : Néovascularisation cornéenne⁹

10 - Procédures associées

La mise en place d'anneaux intra-cornéens peut s'associer à d'autres méthodes en un ou deux temps afin d'améliorer la réfraction des patients et la stabilité de la maladie :

- L'association AIC + CXL : a son intérêt dans le kératocône évolutif afin de freiner l'évolution du kératocône en associant la réhabilitation visuelle^{109,170}, certains auteurs ont également proposé la réalisation du CXL avec instillation de riboflavine dans le tunnel intra-stromal¹⁷¹.

- L'association AIC + PKR/CXL : la PKR est topo-guidée et associée au CXL s'il n'a pas déjà été réalisé. La stratégie repose sur la mise en place d'AIC dans un premier temps puis l'association PKR/CXL dans un second temps pour corriger l'erreur réfractive résiduelle¹⁷²⁻¹⁷⁴.

- L'association AIC + Implant intra-oculaire : elle permet de corriger les fortes amétropies. L'amétropie sphéro-cylindrique peut rester trop élevée après AIC pour une correction par laser Excimer, la mise en place d'un implant peut alors être envisagée six mois après^{175,176}.

E – Références

1. Allouch-Nahmias C, Goldschmit P, Borderie V, Touzeau O, Gaujoux T, Laroche L, et al. Anatomie de la cornée. EMC - Ophtalmol. janv 2011;8(3):1-16.
2. Masterton S, Ahearne M. Mechanobiology of the corneal epithelium. *Exp Eye Res.* 1 déc 2018;177:122-9.
3. L'epithelium corneen Rigal, Danièle par L'epithelium corneen Rigal, Danièle: Used: Very Good | Librairie LOVE [Internet]. [cité 24 juill 2020]. Disponible sur: <https://www.abebooks.fr/9782225841101/Lepitheliu-m-corneen-Rigal-Dani%C3%A8le-2225841101/plp>
4. Bowling B, Kanski JJ. Kanski's clinical ophthalmology: a systematic approach [Internet]. 2016 [cité 19 oct 2020]. Disponible sur: <https://www.clinicalkey.com/dura/browse/bookChapter/3-s2.0-C20120072808>
5. CASSETTE NB Studio. La cornée [Internet]. Docteur Damien Gatinel. [cité 24 juill 2020]. Disponible sur: <https://www.gatinel.com/recherche-formation/la-cornee/>
6. Marshall GE, Konstas AG, Lee WR. Collagens in ocular tissues. *Br J Ophthalmol.* août 1993;77(8):515-24.
7. CASSETTE NB Studio. Topographie cornéenne [Internet]. Docteur Damien Gatinel. [cité 25 juill 2020]. Disponible sur: <https://www.gatinel.com/chirurgie-refractive/bilan-preoperatoire/l%e2%80%99etude-de-la-cornee-topographie-corneenne-mesure-de-l%e2%80%99epaisseur-et-de-la-resistance-biomecanique-corneenne/>
8. Topographie cornéenne [Internet]. [cité 24 juill 2020]. Disponible sur: https://www-em-premium-com.lama.univ-amu.fr/showarticlefile/1245221/21-70192_plus.pdf
9. Fournié P, Touboul D, Arné J-L, Colin J, Malecaze F. Kératocône. EMC - Ophtalmol. janv 2013;10(1):1-15.
10. Kennedy RH, Bourne WM, Dyer JA. A 48-Year Clinical and Epidemiologic Study of Keratoconus. *Am J Ophthalmol.* mars 1986;101(3):267-73.
11. Hashemi H, Heydarian S, Hooshmand E, Saatchi M, Yekta A, Aghamirsalim M, et al. The Prevalence and Risk Factors for Keratoconus: A Systematic Review and Meta-Analysis. *Cornea.* févr 2020;39(2):263-70.
12. Godefrooij DA, de Wit GA, Uiterwaal CS, Imhof SM, Wisse RPL. Age-specific Incidence and Prevalence of Keratoconus: A Nationwide Registration Study. *Am J Ophthalmol.* mars 2017;175:169-72.
13. Georgiou T, Funnell CL, Cassels-Brown A, O'Connor R. Influence of ethnic origin on the incidence of keratoconus and associated atopic disease in Asians and white patients. *Eye Lond Engl.* avr 2004;18(4):379-83.
14. Torres Netto EA, Al-Otaibi WM, Hafezi NL, Kling S, Al-Farhan HM, Randleman JB, et al. Prevalence of keratoconus in paediatric patients in Riyadh, Saudi Arabia. *Br J Ophthalmol.* 2018;102(10):1436-41.
15. Woodward MA, Blachley TS, Stein JD. The Association Between Sociodemographic Factors, Common Systemic Diseases, and Keratoconus: An Analysis of a Nationwide Healthcare Claims Database. *Ophthalmology.* mars 2016;123(3):457-465.e2.
16. Zadnik K, Barr JT, Gordon MO, Edrington TB. Biomicroscopic signs and disease severity in keratoconus. Collaborative Longitudinal Evaluation of Keratoconus (CLEK) Study Group. *Cornea.* mars 1996;15(2):139-46.
17. Kératocône - EM Premium [Internet]. [cité 27 juill 2020]. Disponible sur: <https://www-em-premium-com.lama.univ-amu.fr/article/1237200>
18. Wang Y, Rabinowitz YS, Rotter JI, Yang H. Genetic epidemiological study of keratoconus: evidence for major gene determination. *Am J Med Genet.* 28 août 2000;93(5):403-9.
19. Lapeyre G, Fournie P, Vernet R, Roseng S, Malecaze F, Bouzigon E, et al. Keratoconus Prevalence in Families: A French Study. *Cornea.* 21 sept 2020;
20. Naderan M, Rajabi MT, Zarrinbakhsh P, Naderan M, Bakhshi A. Association between Family History and Keratoconus Severity. *Curr Eye Res.* 2016;41(11):1414-8.
21. Tuft SJ, Hassan H, George S, Frazer DG, Willoughby CE, Liskova P. Keratoconus in 18 pairs of twins. *Acta Ophthalmol (Copenh).* sept 2012;90(6):e482-486.
22. Gordon-Shaag A, Millodot M, Essa M, Garth J, Ghara M, Shneur E. Is consanguinity a risk factor for keratoconus? *Optom Vis Sci Off Publ Am Acad Optom.* mai 2013;90(5):448-54.
23. Abu-Amero KK, Al-Muammar AM, Kondkar AA. Genetics of Keratoconus: Where Do We Stand? *J Ophthalmol [Internet].* 2014 [cité 27 juill 2020];2014. Disponible sur: <https://www.ncbi.nlm.nih.gov/pmc/articles/PMC4164130/>
24. Ferrari G, Rama P. The keratoconus enigma: A review with emphasis on pathogenesis. *Ocul Surf.* 1 juill 2020;18(3):363-73.
25. Moran S, Gomez L, Zuber K, Gatinel D. A Case-Control Study of Keratoconus Risk Factors. *Cornea.* juin 2020;39(6):697-701.
26. Najmi H, Mobarki Y, Mania K, Altowairqi B, Basehi M, Mahfouz MS, et al. The correlation between keratoconus and eye rubbing: a review. *Int J Ophthalmol.* 18 nov 2019;12(11):1775-81.
27. McMonnies CW. Mechanisms of Rubbing-Related Corneal Trauma in Keratoconus. *Cornea.* juill 2009;28(6):607-15.
28. Mazharian A, Panthier C, Courtin R, Jung C,

- Rampat R, Saad A, et al. Incorrect sleeping position and eye rubbing in patients with unilateral or highly asymmetric keratoconus: a case-control study. *Graefes Arch Clin Exp Ophthalmol Albrecht Von Graefes Arch Klin Exp Ophthalmol*. 10 juin 2020;
29. Rabinowitz YS. Keratoconus. *Surv Ophthalmol*. janv 1998;42(4):297-319.
30. Zhou W, Stojanovic A. Comparison of Corneal Epithelial and Stromal Thickness Distributions between Eyes with Keratoconus and Healthy Eyes with Corneal Astigmatism ≥ 2.0 D. *PLoS ONE* [Internet]. 28 janv 2014 [cité 29 juill 2020];9(1). Disponible sur: <https://www.ncbi.nlm.nih.gov/pmc/articles/PMC3904857/>
31. Sherwin T, Brookes NH. Morphological changes in keratoconus: pathology or pathogenesis. *Clin Experiment Ophthalmol*. 2004;32(2):211-7.
32. Scroggs MW, Proia AD. Histopathological variation in keratoconus. *Cornea*. nov 1992;11(6):553-9.
33. Sherwin T, Brookes NH, Loh I-P, Poole CA, Clover GM. Cellular incursion into Bowman's membrane in the peripheral cone of the keratoconic cornea. *Exp Eye Res*. avr 2002;74(4):473-82.
34. Sawaguchi S, Fukuchi T, Abe H, Kaiya T, Sugar J, Yue BY. Three-dimensional scanning electron microscopic study of keratoconus corneas. *Arch Ophthalmol Chic Ill 1960*. janv 1998;116(1):62-8.
35. Morishige N, Shin-gyou-uchi R, Azumi H, Ohta H, Morita Y, Yamada N, et al. Quantitative Analysis of Collagen Lamellae in the Normal and Keratoconic Human Cornea by Second Harmonic Generation Imaging Microscopy. *Invest Ophthalmol Vis Sci*. 1 déc 2014;55(12):8377-85.
36. Morishige N, Wahler AJ, Kenney MC, Brown DJ, Kawamoto K, Chikama T, et al. Second-Harmonic Imaging Microscopy of Normal Human and Keratoconus Cornea. *Invest Ophthalmol Vis Sci*. mars 2007;48(3):1087-94.
37. Khaled ML, Helwa I, Drewry M, Seremwe M, Estes A, Liu Y. Molecular and Histopathological Changes Associated with Keratoconus. *BioMed Res Int* [Internet]. 2017 [cité 29 juill 2020];2017. Disponible sur: <https://www.ncbi.nlm.nih.gov/pmc/articles/PMC5303843/>
38. Mathew JH, Goosey JD, Bergmanson JPG. Quantified histopathology of the keratoconic cornea. *Optom Vis Sci Off Publ Am Acad Optom*. août 2011;88(8):988-97.
39. Simo Mannion L, Tromans C, O'Donnell C. An evaluation of corneal nerve morphology and function in moderate keratoconus. *Contact Lens Anterior Eye J Br Contact Lens Assoc*. déc 2005;28(4):185-92.
40. Wolter JR, Henderson JW, Clahassey EG. Ruptures of descemet's membrane in keratoconus causing acute hydrops and posterior keratoconus. *Am J Ophthalmol*. juin 1967;63(6):1689-92.
41. Oo U, A K, N Y, M O. In vivo confocal microscopy findings in keratoconus. *Eye Contact Lens*. 1 juill 2006;32(4):183-91.
42. Sharif R, Bak-Nielsen S, Hjortdal J, Karamichos D. Pathogenesis of Keratoconus: The intriguing therapeutic potential of Prolactin-inducible protein. *Prog Retin Eye Res*. nov 2018;67:150-67.
43. Meek KM, Tuft SJ, Huang Y, Gill PS, Hayes S, Newton RH, et al. Changes in Collagen Orientation and Distribution in Keratoconus Corneas. *Invest Ophthalmol Vis Sci*. 1 juin 2005;46(6):1948-56.
44. Daxer A, Fratzl P. Collagen fibril orientation in the human corneal stroma and its implication in keratoconus. *Invest Ophthalmol Vis Sci*. 1 janv 1997;38(1):121-9.
45. Vellara HR, Patel DV. Biomechanical properties of the keratoconic cornea: a review. *Clin Exp Optom*. 2015;98(1):31-8.
46. Wisse RPL, Kuiper JJW, Gans R, Imhof S, Radstake TRDJ, Van der Lelij A. Cytokine Expression in Keratoconus and its Corneal Microenvironment: A Systematic Review. *Ocul Surf*. oct 2015;13(4):272-83.
47. Zhou L, Sawaguchi S, Twining SS, Sugar J, Feder RS, Yue BY. Expression of degradative enzymes and protease inhibitors in corneas with keratoconus. *Invest Ophthalmol Vis Sci*. 1 juin 1998;39(7):1117-24.
48. Arnal E, Peris-Martínez C, Menezo JL, Johnsen-Soriano S, Romero FJ. Oxidative stress in keratoconus? *Invest Ophthalmol Vis Sci*. 4 nov 2011;52(12):8592-7.
49. Lema I, Sobrino T, Durán JA, Brea D, Díez-Feijoo E. Subclinical keratoconus and inflammatory molecules from tears. *Br J Ophthalmol*. juin 2009;93(6):820-4.
50. Balasubramanian SA, Pye DC, Willcox MDP. Effects of eye rubbing on the levels of protease, protease activity and cytokines in tears: relevance in keratoconus. *Clin Exp Optom*. mars 2013;96(2):214-8.
51. Alió J, Vega-Estrada A, Sanz-Díez P, Peña-garcía P, Durán-García M, Maldonado M. Keratoconus Management Guidelines. *Int J Keratoconus Ectatic Corneal Dis*. 1 janv 2015;4:1-39.
52. Zadnik K, Steger-May K, Fink BA, Joslin CE, Nichols JJ, Rosenstiel CE, et al. Between-eye asymmetry in keratoconus. *Cornea*. oct 2002;21(7):671-9.
53. Gordon-Shaag A, Millodot M, Shneor E, Liu Y. The genetic and environmental factors for keratoconus. *BioMed Res Int*. 2015;2015:795738.
54. Fuentes E, Sandali O, El Sanharawi M, Basli E, Hamiche T, Goemaere I, et al. Anatomic Predictive Factors of Acute Corneal Hydrops in Keratoconus: An Optical Coherence Tomography Study. *Ophthalmology*. août 2015;122(8):1653-9.
55. Grewal S, Laibson PR, Cohen EJ, Rapuano CJ. Acute hydrops in the corneal ectasias: associated factors and outcomes. *Trans Am Ophthalmol Soc*. 1999;97:187-203.
56. Wilson SE, Lin DT, Klyce SD. Corneal topography of keratoconus. *Cornea*. janv 1991;10(1):2-8.

57. Rabinowitz YS, Yang H, Brickman Y, Akkina J, Riley C, Rotter JI, et al. Videokeratography database of normal human corneas. *Br J Ophthalmol.* juill 1996;80(7):610-6.
58. Rabinowitz YS, McDonnell PJ. Computer-assisted corneal topography in keratoconus. *Refract Corneal Surg.* déc 1989;5(6):400-8.
59. Charpentier P, Gatinel D. Topographie cornéenne. *Wwwem-Premiumcomdatatraitessop21-70192* [Internet]. 26 sept 2018 [cité 21 août 2020]; Disponible sur: <https://www-em-premium-com.lama.univ-amu.fr/article/1245221>
60. Ambrósio R, Belin MW. Imaging of the Cornea: Topography vs Tomography. *J Refract Surg.* 1 nov 2010;26(11):847-9.
61. Rabinowitz YS, Rasheed K. KISA% index: a quantitative videokeratography algorithm embodying minimal topographic criteria for diagnosing keratoconus. *J Cataract Refract Surg.* oct 1999;25(10):1327-35.
62. Belin MW, Ambrósio R. Scheimpflug imaging for keratoconus and ectatic disease. *Indian J Ophthalmol.* août 2013;61(8):401-6.
63. Belin MW, Khachikian SS. An introduction to understanding elevation-based topography: how elevation data are displayed - a review. *Clin Experiment Ophthalmol.* janv 2009;37(1):14-29.
64. Ss K, Mw B. Posterior elevation in keratoconus. *Ophthalmology.* 1 avr 2009;116(4):816, 816.e1; author reply 816-7.
65. Chan C, Ang M, Saad A, Chua D, Mejia M, Lim L, et al. Validation of an Objective Scoring System for Forme Fruste Keratoconus Detection and Post-LASIK Ectasia Risk Assessment in Asian Eyes. *Cornea.* sept 2015;34(9):996-1004.
66. Smadja D, Touboul D, Cohen A, Doveh E, Santhiago MR, Mello GR, et al. Detection of subclinical keratoconus using an automated decision tree classification. *Am J Ophthalmol.* août 2013;156(2):237-246.e1.
67. Piñero DP, Alió JL, Alesón A, Escaf M, Miranda M. Pentacam posterior and anterior corneal aberrations in normal and keratoconic eyes. *Clin Exp Optom.* mai 2009;92(3):297-303.
68. Colak HN, Kantarci FA, Yildirim A, Tatar MG, Goker H, Uslu H, et al. Comparison of corneal topographic measurements and high order aberrations in keratoconus and normal eyes. *Contact Lens Anterior Eye.* oct 2016;39(5):380-4.
69. Maeda N, Fujikado T, Kuroda T, Mihashi T, Hirohara Y, Nishida K, et al. Wavefront aberrations measured with Hartmann-Shack sensor in patients with keratoconus. *Ophthalmology.* nov 2002;109(11):1996-2003.
70. Reinstein DZ, Archer TJ, Gobbe M. Corneal epithelial thickness profile in the diagnosis of keratoconus. *J Refract Surg Thorofare NJ.* 2009;25(7):604-10.
71. Hay A, Rocher N, Dethorey G, Renard G, Bourges J-L. Le kératocône en images OCT haute résolution en domaine spectral. *J Fr Ophtalmol.* oct 2012;35(8):642-5.
72. Ramos JLB, Li Y, Huang D. Clinical and research applications of anterior segment optical coherence tomography – a review. *Clin Experiment Ophthalmol.* 2009;37(1):81-9.
73. Rabinowitz YS, Li X, Canedo ALC, Ambrósio R, Bykhovskaya Y. Optical Coherence Tomography Combined With Videokeratography to Differentiate Mild Keratoconus Subtypes. *J Refract Surg.* 1 févr 2014;30(2):80-6.
74. Ortiz D, Piñero D, Shabayek MH, Arnalich-Montiel F, Alió JL. Corneal biomechanical properties in normal, post-laser in situ keratomileusis, and keratoconic eyes. *J Cataract Refract Surg.* août 2007;33(8):1371-5.
75. Shah S, Laiquzzaman M, Bhojwani R, Mantry S, Cunliffe I. Assessment of the biomechanical properties of the cornea with the ocular response analyzer in normal and keratoconic eyes. *Invest Ophthalmol Vis Sci.* juill 2007;48(7):3026-31.
76. Hollingsworth JG, Bonshek RE, Efron N. Correlation of the Appearance of the Keratoconic Cornea In Vivo by Confocal Microscopy and In Vitro by Light Microscopy: Cornea. *mai 2005;24(4):397-405.*
77. Amsler M. Kératocône classique et kératocône fruste; arguments unitaires. *Ophthalmologica.* 1946;111(2-3):96-101.
78. Krumeich JH, Daniel J, Knülle A. Live-epikeratophakia for keratoconus. *J Cataract Refract Surg.* avr 1998;24(4):456-63.
79. Sandali O, El Sanharawi M, Temstet C, Hamiche T, Galan A, Ghouali W, et al. Fourier-Domain Optical Coherence Tomography Imaging in Keratoconus. *Ophthalmology.* déc 2013;120(12):2403-12.
80. Alió JL, Shabayek MH. Corneal higher order aberrations: a method to grade keratoconus. *J Refract Surg Thorofare NJ.* 1995. juin 2006;22(6):539-45.
81. Belin MW, Duncan JK. Keratoconus: The ABCD Grading System. *Klin Monatsbl Augenheilkd.* juin 2016;233(6):701-7.
82. Sedaghat M-R, Momeni-Moghaddam H, Belin MW, Zarei-Ghanavati S, Akbarzadeh R, Sabzi F, et al. Changes in the ABCD Keratoconus Grade After Intracorneal Ring Segment Implantation. *Cornea.* nov 2018;37(11):1431-7.
83. Lebow KA, Grohe RM. Differentiating contact lens induced warpage from true keratoconus using corneal topography. *CLAO J Off Publ Contact Lens Assoc Ophthalmol Inc.* avr 1999;25(2):114-22.
84. Randleman JB, Woodward M, Lynn MJ, Stulting RD. Risk assessment for ectasia after corneal refractive surgery. *Ophthalmology.* janv 2008;115(1):37-50.
85. Gomes JAP, Tan D, Rapuano CJ, Belin MW, Ambrósio R, Guell JL, et al. Global consensus on keratoconus and ectatic diseases. *Cornea.* avr 2015;34(4):359-69.
86. Tuft SJ, Moodaley LC, Gregory WM, Davison CR, Buckley RJ. Prognostic factors for the progression of keratoconus. *Ophthalmology.* mars 1994;101(3):439-47.

87. Wagner H, Barr JT, Zadnik K. Collaborative Longitudinal Evaluation of Keratoconus (CLEK) Study: Methods and Findings to Date. *Contact Lens Anterior Eye J Br Contact Lens Assoc.* sept 2007;30(4):223-32.
88. Bettahar T, Rahmoune C, Benazzouz D. Keratoconus prognosis study for patients with corneal external mechanical stress mode. *Int Ophthalmol.* juill 2020;40(7):1673-86.
89. Spoerl E, Huhle M, Seiler T. Induction of cross-links in corneal tissue. *Exp Eye Res.* janv 1998;66(1):97-103.
90. McCall AS, Kraft S, Edelhauser HF, Kidder GW, Lundquist RR, Bradshaw HE, et al. Mechanisms of Corneal Tissue Cross-linking in Response to Treatment with Topical Riboflavin and Long-Wavelength Ultraviolet Radiation (UVA). *Invest Ophthalmol Vis Sci.* janv 2010;51(1):129-38.
91. Kamaev P, Friedman MD, Sherr E, Muller D. Photochemical Kinetics of Corneal Cross-Linking with Riboflavin. *Invest Ophthalmol Vis Sci.* 1 avr 2012;53(4):2360-7.
92. Avery NC, Bailey AJ. The effects of the Maillard reaction on the physical properties and cell interactions of collagen. *Pathol Biol.* 1 sept 2006;54(7):387-95.
93. Baiocchi S, Mazzotta C, Cerretani D, Caporossi T, Caporossi A. Corneal crosslinking: riboflavin concentration in corneal stroma exposed with and without epithelium. *J Cataract Refract Surg.* mai 2009;35(5):893-9.
94. Sorkin N, Varssano D. Corneal Collagen Crosslinking: A Systematic Review. *Ophthalmologica.* 2014;232(1):10-27.
95. Wollensak G, Spoerl E, Seiler T. Riboflavin/ultraviolet-a-induced collagen crosslinking for the treatment of keratoconus. *Am J Ophthalmol.* mai 2003;135(5):620-7.
96. Rocha KM, Ramos-Esteban JC, Qian Y, Herekar S, Krueger RR. Comparative study of riboflavin-UVA cross-linking and « flash-linking » using surface wave elastometry. *J Refract Surg Thorofare NJ* 1995. sept 2008;24(7):S748-751.
97. Im B, R A, Mc H, C O, X Z, A B, et al. Biomechanical properties of human corneas following low- and high-intensity collagen cross-linking determined with scanning acoustic microscopy. *Invest Ophthalmol Vis Sci.* 7 août 2013;54(8):5273-80.
98. Kanellopoulos AJ. Long term results of a prospective randomized bilateral eye comparison trial of higher fluence, shorter duration ultraviolet A radiation, and riboflavin collagen cross linking for progressive keratoconus. *Clin Ophthalmol Auckl NZ.* 2012;6:97-101.
99. Zhang X, Sun L, Tian M, Shen Y, Li M, Zhao J, et al. Accelerated (45 mW/cm²) Transepithelial Corneal Cross-Linking for Progressive Keratoconus Patients: Long-Term Topographical and Clinical Outcomes. *Front Med [Internet].* 19 juin 2020 [cité 31 juill 2020];7. Disponible sur: <https://www.ncbi.nlm.nih.gov/pmc/articles/PMC7318888/>
100. Yuksel E, Cubuk MO, Yalcin NG. Accelerated epithelium-on or accelerated epithelium-off corneal collagen cross-linking: Contralateral comparison study. *Taiwan J Ophthalmol.* mars 2020;10(1):37-44.
101. Caporossi A, Mazzotta C, Paradiso AL, Baiocchi S, Marigliani D, Caporossi T. Transepithelial corneal collagen crosslinking for progressive keratoconus: 24-month clinical results. *J Cataract Refract Surg.* août 2013;39(8):1157-63.
102. Al Fayed MF, Alfayez S, Alfayez Y. Transepithelial Versus Epithelium-Off Corneal Collagen Cross-Linking for Progressive Keratoconus: A Prospective Randomized Controlled Trial. *Cornea.* oct 2015;34 Suppl 10:S53-56.
103. P V, M R, P R, Mr R, L M, V S, et al. High fluence iontophoretic corneal collagen cross-linking: in vivo OCT imaging of riboflavin penetration. *J Refract Surg Thorofare NJ* 1995. 1 juin 2013;29(6):376-7.
104. Bikbova G, Bikbov M. Transepithelial corneal collagen cross-linking by iontophoresis of riboflavin. *Acta Ophthalmol (Copenh).* févr 2014;92(1):e30-34.
105. Mazzotta C, Bagaglia SA, Sgheri A, Di Maggio A, Fruschelli M, Romani A, et al. Iontophoresis Corneal Cross-linking With Enhanced Fluence and Pulsed UV-A Light: 3-Year Clinical Results. *J Refract Surg Thorofare NJ* 1995. 1 mai 2020;36(5):286-92.
106. Lombardo M, Giannini D, Lombardo G, Serrao S. Randomized Controlled Trial Comparing Transepithelial Corneal Cross-linking Using Iontophoresis with the Dresden Protocol in Progressive Keratoconus. *Ophthalmology.* 2017;124(6):804-12.
107. Hafezi F, Mrochen M, Isele HP, Seiler T. Collagen crosslinking with ultraviolet-A and hypotonic riboflavin solution in thin corneas. *J Cataract Refract Surg.* avr 2009;35(4):621-4.
108. Cassagne M, Pierné K, Galiacy SD, Asfaux-Marfaing M-P, Fournié P, Malecaze F. Customized Topography-Guided Corneal Collagen Cross-linking for Keratoconus. *J Refract Surg Thorofare NJ* 1995. 1 mai 2017;33(5):290-7.
109. Yeung SN, Ku JYF, Lichtinger A, Low SAW, Kim P, Rootman DS. Efficacy of single or paired intrastromal corneal ring segment implantation combined with collagen crosslinking in keratoconus. *J Cataract Refract Surg.* août 2013;39(8):1146-51.
110. Raiskup F, Spoerl E. Corneal Crosslinking with Riboflavin and Ultraviolet A. Part II. Clinical Indications and Results. *Ocul Surf.* avr 2013;11(2):93-108.
111. Caporossi A, Mazzotta C, Baiocchi S, Caporossi T, Denaro R, Balestrazzi A. Riboflavin-UVA-induced corneal collagen cross-linking in pediatric patients. *Cornea.* mars 2012;31(3):227-31.
112. Koller T, Mrochen M, Seiler T. Complication and failure rates after corneal crosslinking. *J Cataract Refract Surg.* août 2009;35(8):1358-62.
113. Meek KM, Hayes S. Corneal cross-linking – a review. *Ophthalmic Physiol Opt.* 2013;33(2):78-93.

114. Fournié P, Cassagne M, Touboul D, Malecaze F. Kératocône. *Wwwem-Premiumcomdatatraitessop21-88742* [Internet]. 10 août 2018 [cité 30 juill 2020]; Disponible sur: <https://www-em-premium-com.lama.univ-amu.fr/article/1237200>
115. Wollensak G, Iomdina E. Long-term biomechanical properties of rabbit cornea after photodynamic collagen crosslinking. *Acta Ophthalmol (Copenh)*. 2009;87(1):48-51.
116. Wollensak G, Spoerl E, Seiler T. Stress-strain measurements of human and porcine corneas after riboflavin-ultraviolet-A-induced cross-linking. *J Cataract Refract Surg*. sept 2003;29(9):1780-5.
117. Garcia-Lledo M, Feinbaum C, Alio JL. Contact lens fitting in keratoconus. *Compr Ophthalmol Update*. avr 2006;7(2):47-52.
118. Griffiths M, Zahner K, Collins M, Carney L. Masking of irregular corneal topography with contact lenses. *CLAO J Off Publ Contact Lens Assoc Ophthalmol Inc*. avr 1998;24(2):76-81.
119. Jinabhai A, Radhakrishnan H, Tromans C, O'Donnell C. Visual performance and optical quality with soft lenses in keratoconus patients. *Ophthalmic Physiol Opt J Br Coll Ophthalmic Opt Optom*. mars 2012;32(2):100-16.
120. Carracedo G, González-Méijome JM, Lopes-Ferreira D, Carballo J, Batres L. Clinical performance of a new hybrid contact lens for keratoconus. *Eye Contact Lens*. janv 2014;40(1):2-6.
121. Rathi VM, Mandathara PS, Dumpati S. Contact lens in keratoconus. *Indian J Ophthalmol*. août 2013;61(8):410-5.
122. Koppen C, Kreps EO, Anthonissen L, Van Hoey M, Dhuhghaill SN, Vermeulen L. Scleral Lenses Reduce the Need for Corneal Transplants in Severe Keratoconus. *Am J Ophthalmol*. janv 2018;185:43-7.
123. Leccisotti A. Corneal ectasia after photorefractive keratectomy. *Graefes Arch Clin Exp Ophthalmol Albrecht Von Graefes Arch Klin Exp Ophthalmol*. juin 2007;245(6):869-75.
124. Gore DM, Leucci MT, Anand V, Fernandez-Vega Cueto L, Arba Mosquera S, Allan BD. Combined wavefront-guided transepithelial photorefractive keratectomy and corneal crosslinking for visual rehabilitation in moderate keratoconus. *J Cataract Refract Surg*. mai 2018;44(5):571-80.
125. Al-Amri AM. 5-year follow-up of combined non-topography guided photorefractive keratectomy and corneal collagen cross linking for keratoconus. *Int J Ophthalmol*. 18 janv 2018;11(1):48-52.
126. Kontadakis GA, Kankariya VP, Tsoulharas K, Pallikaris AI, Plaka A, Kymionis GD. Long-Term Comparison of Simultaneous Topography-Guided Photorefractive Keratectomy Followed by Corneal Cross-linking versus Corneal Cross-linking Alone. *Ophthalmology*. mai 2016;123(5):974-83.
127. Alessio G, L'abbate M, Sborgia C, La Tegola MG. Photorefractive keratectomy followed by cross-linking versus cross-linking alone for management of progressive keratoconus: two-year follow-up. *Am J Ophthalmol*. janv 2013;155(1):54-65.e1.
128. Kanellopoulos AJ. Comparison of sequential vs same-day simultaneous collagen cross-linking and topography-guided PRK for treatment of keratoconus. *J Refract Surg Thorofare NJ* 1995. sept 2009;25(9):S812-818.
129. Ezzeldin M, Filev F, Steinberg J, Frings A. Excimer laser treatment combined with riboflavin ultraviolet-A (UVA) collagen crosslinking (CXL) in keratoconus: a literature review. *Int Ophthalmol* [Internet]. 2 mai 2020 [cité 31 juill 2020]; Disponible sur: <http://link.springer.com/10.1007/s10792-020-01394-5>
130. Fernández-Vega-Cueto L, Romano V, Zaldivar R, Gordillo CH, Aiello F, Madrid-Costa D, et al. Surgical Options for the Refractive Correction of Keratoconus: Myth or Reality. *J Ophthalmol*. 2017;2017:1-18.
131. Kim KH, Mian SI. Refractive approaches to visual rehabilitation in patients with keratoconus. *Curr Opin Ophthalmol* [Internet]. 1 juin 2020 [cité 31 juill 2020]; Publish Ahead of Print. Disponible sur: <https://journals.lww.com/10.1097/ICU.0000000000000675>
132. Kurian M, Nagappa S, Bhagali R, Shetty R, Shetty BK. Visual quality after posterior chamber phakic intraocular lens implantation in keratoconus. *J Cataract Refract Surg*. juin 2012;38(6):1050-7.
133. Mathews PM, Lindsley K, Aldave AJ, Akpek EK. Etiology of Global Corneal Blindness and Current Practices of Corneal Transplantation: A Focused Review. *Cornea*. sept 2018;37(9):1198-203.
134. Jhanji V, Sharma N, Vajpayee RB. Management of keratoconus: current scenario. *Br J Ophthalmol*. 1 août 2011;95(8):1044-50.
135. Henein C, Nanavaty MA. Systematic review comparing penetrating keratoplasty and deep anterior lamellar keratoplasty for management of keratoconus. *Contact Lens Anterior Eye*. févr 2017;40(1):3-14.
136. Cheng YYY, Visser N, Schouten JS, Wijdh R-J, Pels E, van Cleynebreugel H, et al. Endothelial cell loss and visual outcome of deep anterior lamellar keratoplasty versus penetrating keratoplasty: a randomized multicenter clinical trial. *Ophthalmology*. févr 2011;118(2):302-9.
137. Reinhart WJ, Musch DC, Jacobs DS, Lee WB, Kaufman SC, Shtein RM. Deep anterior lamellar keratoplasty as an alternative to penetrating keratoplasty a report by the american academy of ophthalmology. *Ophthalmology*. janv 2011;118(1):209-18.
138. van Dijk K, Liarakos VS, Parker J, Ham L, Lie JT, Groeneveld-van Beek EA, et al. Bowman layer transplantation to reduce and stabilize progressive, advanced keratoconus. *Ophthalmology*. mai 2015;122(5):909-17.
139. Touboul D, Pinsard L, Mesplier N, Smadja D, Colin J. Correction des astigmatismes irréguliers par anneaux intra cornéens. *J Fr Ophtalmol*. mars 2012;35(3):212-9.
140. Fleming JF, Reynolds AE, Kilmer L, Burris TE, Abbott RL, Schanzlin DJ. The Intrastromal

- Corneal Ring: Two Cases in Rabbits. *J Refract Surg.* 1 nov 1987;3(6):227-32.
141. Nosé W, Neves RA, Schanzlin DJ, Belfort Júnior R. Intrastromal corneal ring--one-year results of first implants in humans: a preliminary nonfunctional eye study. *Refract Corneal Surg.* déc 1993;9(6):452-8.
142. Colin J, Cochener B, Savary G, Malet F. Correcting keratoconus with intracorneal rings: *J Cataract Refract Surg.* août 2000;26(8):1117-22.
143. Jf F, Cf L. Intrastromal corneal ring segments in a patient with previous laser in situ keratomileusis. *J Refract Surg Thorofare NJ* 1995. 1 mai 2000;16(3):365-7.
144. Piñero DP, Alió JL. Intracorneal ring segments in ectatic corneal disease - a review. *Clin Experiment Ophthalmol.* mars 2010;38(2):154-67.
145. Vega-Estrada A, Alió JL. The use of intracorneal ring segments in keratoconus. *Eye Vis [Internet].* 15 mars 2016 [cité 10 juin 2020];3. Disponible sur: <https://www.ncbi.nlm.nih.gov/pmc/articles/PMC4791885/>
146. Giacomini NT, Mello GR, Medeiros CS, Kiliç A, Serpe CC, Almeida HG, et al. Intracorneal Ring Segments Implantation for Corneal Ectasia. *J Refract Surg.* 1 déc 2016;32(12):829-39.
147. Torquetti L, Ferrara P. Corneal Asphericity Changes after Implantation of Intrastromal Corneal Ring Segments in Keratoconus. *J Emmetropia.* 16 juin 2011;1.
148. Burris TE, Baker PC, Ayer CT, Loomas BE, Mathis ML, Silvestrini TA. Flattening of central corneal curvature with Intrastromal Corneal Rings of increasing thickness: An eye-bank eye study: *J Cataract Refract Surg.* 1993;19:182-7.
149. Kling S, Marcos S. Finite-Element Modeling of Intrastromal Ring Segment Implantation into a Hyperelastic Cornea. *Invest Ophthalmol Vis Sci.* 1 janv 2013;54(1):881-9.
150. Ferrara P, Torquetti L. Clinical outcomes after implantation of a new intrastromal corneal ring with a 210-degree arc length. *J Cataract Refract Surg.* sept 2009;35(9):1604-8.
151. Prisant O, Pottier E, Guedj T, Hoang Xuan T. Clinical Outcomes of an Asymmetric Model of Intrastromal Corneal Ring Segments for the Correction of Keratoconus: *Cornea.* févr 2020;39(2):155-60.
152. Shetty R, D'Souza S, Ramachandran S, Kurian M, Nuijts RMM. Decision making nomogram for intrastromal corneal ring segments in keratoconus. *Indian J Ophthalmol.* 1 janv 2014;62(1):23.
153. Ganesh S, Shetty R, D'Souza S, Ramachandran S, Kurian M. Intrastromal corneal ring segments for management of keratoconus. *Indian J Ophthalmol.* 8 janv 2013;61(8):451.
154. Peña-García P, Alió JL, Vega-Estrada A, Barraquer RI. Internal, corneal, and refractive astigmatism as prognostic factors for intrastromal corneal ring segment implantation in mild to moderate keratoconus: *J Cataract Refract Surg.* oct 2014;40(10):1633-44.
155. Alió JL, Shabayek MH, Belda JI, Correas P, Feijoo ED. Analysis of results related to good and bad outcomes of Intacs implantation for keratoconus correction: *J Cataract Refract Surg.* mai 2006;32(5):756-61.
156. Rabinowitz YS. INTACS for KERATOCONUS. *Int Ophthalmol Clin.* 2006;46(3):91-103.
157. Jabbarvand M, Hashemi H, Mohammadpour M, Khojasteh H, Khodaparast M, Hashemian H. Implantation of a complete intrastromal corneal ring at 2 different stromal depths in keratoconus. *Cornea.* févr 2014;33(2):141-4.
158. Peris-Martínez C, Dualde-Beltrán C, Fernández-López E, Roig-Revert MJ, Hernández-Díaz M, Piñero DP. Effect of the variability in implantation depth of intracorneal ring segments using the femtosecond laser technology in corneal ectasia. *Eur J Ophthalmol.* 22 mai 2019;1120672119852026.
159. Kubaloglu A, Sari ES, Cinar Y, Cingu K, Koytak A, Coşkun E, et al. Comparison of mechanical and femtosecond laser tunnel creation for intrastromal corneal ring segment implantation in keratoconus: prospective randomized clinical trial. *J Cataract Refract Surg.* sept 2010;36(9):1556-61.
160. Carrasquillo KG, Rand J, Talamo JH. Intacs for keratoconus and post-LASIK ectasia: mechanical versus femtosecond laser-assisted channel creation. *Cornea.* sept 2007;26(8):956-62.
161. Izquierdo L, Mannis MJ, Smith JAM, Henriquez MA. Effectiveness of Intrastromal Corneal Ring Implantation in the Treatment of Adult Patients With Keratoconus: A Systematic Review. *J Refract Surg.* 11 mars 2019;35(3):191-200.
162. Ertan A, Colin J. Intracorneal rings for keratoconus and keratectasia: *J Cataract Refract Surg.* juill 2007;33(7):1303-14.
163. Ertan A, Kamburoğlu G. Intacs implantation using a femtosecond laser for management of keratoconus: Comparison of 306 cases in different stages: *J Cataract Refract Surg.* sept 2008;34(9):1521-6.
164. Coskunseven E, Kymionis GD, Tsiklis NS, Atun S, Arslan E, Jankov MR, et al. One-Year Results of Intrastromal Corneal Ring Segment Implantation (KeraRing) using Femtosecond Laser in Patients with Keratoconus. *Am J Ophthalmol.* mai 2008;145(5):775-779.e1.
165. Ji A, A A, Jm R-M, A H, A G, Ma A. Changes in keratoconic corneas after intracorneal ring segment explantation and reimplantation. *Ophthalmology.* 1 avr 2004;111(4):747-51.
166. Coskunseven E, Kymionis GD, Tsiklis NS, Atun S, Arslan E, Siganos CS, et al. Complications of intrastromal corneal ring segment implantation using a femtosecond laser for channel creation: a survey of 850 eyes with keratoconus. *Acta Ophthalmol (Copenh).* févr 2011;89(1):54-7.
167. Ferrer C, Alió JL, Montañés AU, Pérez-Santonja JJ, del Rio MAD, de Toledo JA, et al. Causes of intrastromal corneal ring segment

- explantation: clinicopathologic correlation analysis. *J Cataract Refract Surg.* juin 2010;36(6):970-7.
168. Mounir A, Farouk MM, Abdellah MM, Mohamed Mostafa E. Extrusion of Femtosecond Laser-Implanted Intrastromal Corneal Ring Segments in Keratoconic Eyes: Prevalence, Risk Factors, and Clinical Outcomes. *J Ophthalmol.* 2020;2020:8704219.
169. Ruckhofer J, Twa MD, Schanzlin DJ. Clinical characteristics of lamellar channel deposits after implantation of intacs. *J Cataract Refract Surg.* oct 2000;26(10):1473-9.
170. Sharma IP, Bakshi R, Chaudhry M. Corneal collagen cross-linking with and without simultaneous intrastromal corneal ring segment implantation: One-year pilot study. *Eur J Ophthalmol.* 11 nov 2019;1120672119887874.
171. Studeny P, Krizova D, Stranak Z. Clinical Outcomes after Complete Intracorneal Ring Implantation and Corneal Collagen Cross-Linking in an Intrastromal Pocket in One Session for Keratoconus. *J Ophthalmol [Internet].* 2014 [cité 8 juin 2020];2014. Disponible sur: <https://www.ncbi.nlm.nih.gov/pmc/articles/PMC4172981/>
172. Elbaz U, Shen C, Lichtinger A, Zauberman NA, Goldich Y, Ziai S, et al. Accelerated versus standard corneal collagen crosslinking combined with same day phototherapeutic keratectomy and single intrastromal ring segment implantation for keratoconus. *Br J Ophthalmol.* févr 2015;99(2):155-9.
173. Zeraid FM, Jawkhab AA, Al-Tuwairqi WS, Osuagwu UL. Visual rehabilitation in low-moderate keratoconus: intracorneal ring segment implantation followed by same-day topography-guided photorefractive keratectomy and collagen cross linking. *Int J Ophthalmol.* 18 oct 2014;7(5):800-6.
174. Iovieno A, Légaré ME, Rootman DB, Yeung SN, Kim P, Rootman DS. Intracorneal ring segments implantation followed by same-day photorefractive keratectomy and corneal collagen cross-linking in keratoconus. *J Refract Surg Thorofare NJ* 1995. déc 2011;27(12):915-8.
175. Alió JL, Peña-García P, Abdulla G F, Zein G, Abu-Mustafa SK. Comparison of iris-claw and posterior chamber collagen copolymer phakic intraocular lenses in keratoconus. *J Cataract Refract Surg.* mars 2014;40(3):383-94.
176. Dirani A, Fadlallah A, Khoeir Z, Antoun J, Cherfan G, Jarade E. Visian Toric ICL Implantation after Intracorneal Ring Segments Implantation and Corneal Collagen Crosslinking in Keratoconus. *Eur J Ophthalmol.* 1 mai 2014;24(3):338-44.

II : Article original

A - Introduction

Le kératocône est une pathologie non inflammatoire caractérisée par un bombement et un amincissement progressifs de la cornée, aboutissant à une baisse d'acuité visuelle en lien avec l'apparition d'un astigmatisme irrégulier¹. Sa prévalence est actuellement estimée à 1,38/1000 habitants², la maladie est liée à une dégradation de la matrice extra-cellulaire et une perte de la disposition orthogonale des fibres de collagène stromal³.

Le traitement repose sur l'arrêt de la progression de la maladie à l'aide du cross-linking (CXL) si nécessaire et sur la réhabilitation visuelle⁴. De nombreuses options existent pour cette réhabilitation, les corrections optiques ou lentilles souples au stade précoce, les lentilles rigides perméables au gaz (LRPG), les anneaux intra-cornéens (AIC), la photokératectomie réfractive topo-guidée (PKR-TG) couplée au CXL, les implants phaques ou pseudophaques et les greffes lamellaires ou totales de la cornée⁵.

Les AIC ont été utilisés pour la première fois dans cette indication dans les années 2000 par Colin et al.⁶, ce sont des dispositifs médicaux en PMMA (polyméthyl méthacrylate) implantés dans le stroma cornéen pour remodeler la surface cornéenne et améliorer l'acuité visuelle et la tolérance aux lentilles de contact⁷. Ils entraînent un aplatissement cornéen central⁸ et un recentrage de l'ectasie responsable d'une diminution de l'équivalent sphérique myopique^{9,10} et des aberrations optiques¹¹. Si la chirurgie n'est pas satisfaisante, le repositionnement ou le retrait de l'AIC reste possible, la méthode étant additive et entièrement réversible^{12,13}.

Le choix des AIC s'effectue à l'aide de nomogrammes fournis par les constructeurs se basant sur des données empiriques telles que le type d'ectasie et l'erreur sphérocyindrique présentés par le patient. De nombreuses études ont démontré l'efficacité et la sécurité des AIC^{1,14,15}, néanmoins la prédictibilité de l'intervention reste faible avec des cas de non-amélioration voire d'aggravation malgré le respect de ces nomogrammes, les propriétés biomécaniques de la cornée et les caractéristiques de l'ectasie étant propres à chaque patient¹⁶.

Plusieurs études se sont déjà intéressées aux facteurs pronostiques préopératoires associés au succès de la pose d'AIC¹⁷⁻²⁸. Cependant, la majorité d'entre elles analyse les facteurs préopératoires indépendamment les uns des autres, et les classifications utilisées diffèrent selon les études, ce qui peut entraîner une surestimation ou une sous-estimation de l'importance d'un facteur pronostique.

L'objectif de notre étude est d'identifier et de quantifier les facteurs pronostiques préopératoires de succès d'implantation d'anneaux intra-cornéens (AIC) dans le kératocône, afin de déterminer un profil de patient « bon répondeur » et de calculer la probabilité de succès de l'intervention en fonction de ceux-ci.

B - Matériels et méthodes

Type d'étude :

Nous avons réalisé une étude rétrospective monocentrique sur 130 yeux kératocôniques de 104 patients. Tous les patients ayant eu une mise en place d'AIC entre octobre 2014 et janvier 2020 au Centre Hospitalo-Universitaire de la Timone à Marseille ont été inclus. L'étude était conforme à la déclaration d'Helsinki et était inscrite au registre des activités conformément au règlement général sur la protection des données (RGPD).

Population :

Les patients présentaient tous un kératocône uni- ou bilatéral diagnostiqué par l'examen à la lampe à fente et la topographie cornéenne, puis confirmé par un médecin spécialiste en pathologies cornéennes.

Les critères d'inclusion étaient : une baisse d'acuité visuelle non corrigéable par lunettes, une intolérance aux lentilles de contact, une pachymétrie $> 400 \mu\text{m}$ et une absence d'opacités cornéennes. Les critères d'exclusion étaient : une grossesse en cours, des pathologies oculaires actives ou évolutives (glaucome, cataracte), des antécédents de chirurgie cornéenne, un antécédent d'herpès oculaire, ou une absence de suivi ultérieur.

Examen pré-opératoire :

Tous les patients ont eu un examen pré-opératoire complet avec mesure de l'acuité visuelle sans correction (AVSC), de la meilleure acuité visuelle corrigée (MAVC), un examen à la lampe à fente, un fond d'œil et une topographie cornéenne. L'AVSC et la MAVC étaient converties en logarithme de l'angle minimal de résolution (logMAR). La réfraction subjective était rapportée avec la sphère, le cylindre et l'équivalent sphérique (ES) en dioptries (D).

Le kératocône était classé en 3 stades dérivant de la classification d'Amsler-Krumeich selon la kératométrie moyenne (Km) : Stade I (Km < 48D), II (48D ≤ Km < 53D), et III (Km ≥ 53D), le stade III regroupant donc les stades III et IV de la classification d'Amsler-Krumeich.

L'examen de la topographie cornéenne était réalisé à l'aide d'une caméra rotative Scheimpflug avec le dispositif Pentacam HR V1.22r09 (OCULUS ; Wetzlar Germany). Les mesures recueillies au niveau de la face antérieure de la cornée étaient : la kératométrie maximale (Kmax), la kératométrie moyenne des 3mm centraux (Km), l'astigmatisme topographique, et l'asphéricité de la cornée déterminée par le facteur Q (Q-Value). La pachymétrie minimale (Pachy min) était également recueillie. Les coordonnées des points correspondant au centre de la pupille et au Kmax ont été recueillies sur un axe et une ordonnée afin de calculer la distance entre le centre de la pupille et le point correspondant au Kmax (DKmax). Le calcul de cette distance a été effectué à l'aide du théorème de Pythagore : $\sqrt{(a^2+b^2)}$, a correspondant aux abscisses (x Kmax – x Pupille) et b aux ordonnées (y Kmax – y Pupille).

L'aspect topographique était classé en 3 profils différents basés sur la classification vidéotopographique de Rabinowitz²⁹ : Forme D = bombement inférieur; forme G/J = kératocône symétrique ou asymétrique avec Skewed Radial Axes (SRAX) > 21°; forme H = kératocône asymétrique avec SRAX ≤ 21° (**figure 1**).

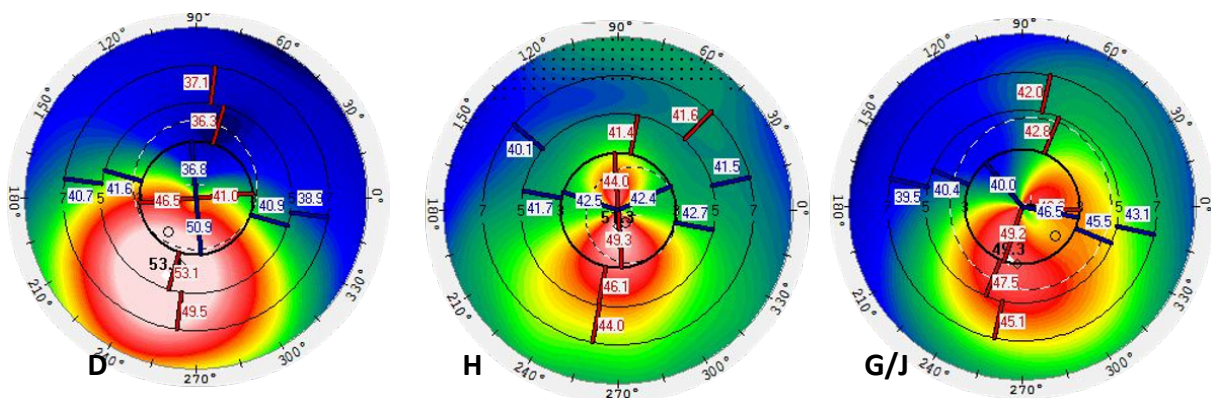


Figure 3 : Classification topographique sur le Pentacam selon la forme D, H ou G/J

L'axe des astigmatismes réfractifs et topographiques était direct entre 61 et 120°, indirect entre 1°-30° ou 151°-180° et oblique dans les autres cas. Si la différence des axes réfractifs et topographiques était <15°, alors ils étaient considérés comme coïncidents.

Les données aberrométriques étaient recueillies à l'aide du Pentacam. Ce topographe permet une reconstruction en trois dimensions de la cornée à l'aide des mesures d'élévation de sa face antérieure et postérieure et les données sont ensuite converties en analyse du front d'onde oculaire à l'aide des polynômes de Zernike. Les racines carrées de la moyenne (RMS) ont été calculées sur les 6mm de de la face antérieure de la cornée pour les aberrations suivantes : aberrations totales (RMS Total), aberrations de haut degré (HOA), « Primary Coma » ($Z3^{\pm 1}$) et « Coma-like » ($Z3^{\pm 1}$, $Z5^{\pm 1}$).

Examen post-opératoire :

Les visites postopératoires étaient effectuées à 7 jours, 1 mois et 6 mois, seules les données à 6 mois étaient utilisées pour l'analyse statistique. L'AVSC, la MAVC, la sphère, le cylindre, l'ES et la topographie cornéenne étaient mesurés à chaque visite.

Choix des anneaux :

Deux types d'AIC en PMMA étaient utilisés, les Keraring (Mediphacos, Belo Horizonte, Brazil) de section transverse triangulaire avec une zone optique (ZO) de 5mm (Keraring SI5) ou 6mm (Keraring SI6), et les Intacs SK (Addition Technology Inc, Fremont, California, USA) de section transverse ovale et de ZO 6mm. Le nombre d'anneaux, l'épaisseur et la longueur angulaire étaient calculés selon les nomogrammes fournis par les constructeurs.

Protocole chirurgical :

L'intervention était réalisée par 7 opérateurs différents en ambulatoire, après anesthésie locale par collyre d'Oxybuprocaine® et de Tétracaïne® et désinfection à la Bétadine® ophtalmique. Après mise en place d'un anneau de succion, la découpe des tunnels s'effectuait au laser femtoseconde Victus (Bausch&Lomb, Technolas Perfect Vision GmbH, Germany) à une profondeur de 70% de l'épaisseur cornéenne et l'incision se faisait sur l'axe bombé. L'AIC était ensuite inséré sous microscope à l'aide d'une pince de McPherson et positionné par un crochet de Sinsky, puis l'astigmatisme était vérifié à l'aide d'un cône de Malloney.

Le traitement post opératoire consistait à un traitement cicatrisant et un antibiotico-corticoïde pendant 15 jours. Un CXL concomitant à la pose d'AIC était réalisé si le patient présentait des signes d'évolutivité avec dégradation visuelle ou kératométrique sur 6 mois.

Groupe réussite et échec :

Afin d'isoler des facteurs pronostiques, les patients ont été répartis en 2 groupes « Succès » et « Échec ». Le groupe succès était défini par un critère composite : un gain de MAVC $\geq 0,1$ logMAR ou une diminution de l'ES ≥ 2 D ou une diminution $\geq 1\mu\text{m}$ de HOA ou Coma-like. Le groupe « Échec » était défini par : une perte de MAVC $\geq 0,1$ logMAR ou une augmentation de l'ES ≥ 2 D ou une augmentation $\geq 1\mu\text{m}$ de HOA ou Coma-like. Les patients ne remplissant aucun de ces critères et par conséquent sans changements significatifs étaient considérés comme des « Échec ». Si un critère d'échec était rempli, alors le patient basculait directement dans le groupe échec même si des critères de succès étaient présents.

Analyse statistique :

Les données étaient recueillies dans le logiciel Microsoft Office Excel® (v16.42) et les analyses statistiques étaient effectuées à l'aide des logiciels R soft-ware et Addinsoft-XLSTAT (2020.4.1). La normalité des données était analysée par un test de Shapiro-Wilk. Dans un premier temps, une analyse univariée était effectuée. Si l'analyse paramétrique était possible, un test t de Student pour échantillons appariés était utilisé pour les comparaisons des valeurs pré- et postopératoires, dans le cas contraire un test de Wilcoxon était effectué. Pour la comparaison des facteurs pronostiques, les variables quantitatives des deux échantillons ont été analysées à l'aide d'un test t de Student si la normalité était respectée, ou par un test de Mann-Whitney dans le cas contraire. Les variables qualitatives ont été analysées par un test du Khi-2 (χ^2) pour comparer les proportions. Des seuils ont ensuite été déterminés pour les variables quantitatives significatives et proches de la significativité à l'aide de courbes ROC (Receiving Operating Characteristic), afin de trouver des Odds Ratio (OR) associés au succès.

L'analyse multivariée a été réalisée par régression logistique avec la méthode pas-à-pas ascendante (« stepwise selection ») afin d'étudier la contribution de chaque variable au succès de l'intervention. Le modèle était initialement construit avec les variables associées au succès ayant une p -value $<0,20$ puis les autres variables étaient entrées « pas-à-pas » dans le modèle en tenant compte de leurs significativités statistiques. Plusieurs modèles étaient testés et celui présentant le critère d'information d'Akaike (AIC) le plus faible a été retenu. Les données du modèle étaient présentées sous formes d'OR avec leurs intervalles de confiance à 95% (IC95%) et leurs p -values, une valeur $<0,05$ étant considérée comme significative. La capacité de discrimination du modèle était évaluée par le calcul de l'aire sous la courbe ROC (AUC), puis sa calibration était vérifiée par le test d'Hosmer-Lemeshow. La probabilité de succès de l'intervention en fonction des paramètres préopératoires a ensuite été calculée par une équation de régression logistique de type Logit.

C - Résultats

Population :

Au total, 132 yeux de 106 patients ont été analysés. 2 yeux ont été exclus en raison de complications infectieuses entraînant le retrait précoce de l'anneau portant le nombre analysé à 130 yeux de 104 patients. 6 yeux ont nécessité le retrait de l'AIC à 6 mois : 4 pour une photophobie invalidante et 2 pour une extrusion de l'anneau. Les caractéristiques préopératoires de l'ensemble de la population sont résumées dans le **tableau 1**.

Tableau 1 : Caractéristiques préopératoires des patients	
Variable	Moyenne
Sexe: Femme	39 (30%)
Homme	91 (70%)
Age (années)	30 (28 ; 32)
AVSC (logmar)	0,91 (0,83 ; 0,99)
MAVC (Logmar)	0,35 (0,31 ; 0,38)
Sphère (D)	-1,78 (-2,35 ; -1,20)
Cylindre (D)	-3,65 (-4,01 ; -3,30)
ES (D)	-3,52 (-4,10 ; -2,93)
Kmax (D)	58,90 (58,08 ; 59,72)
Pachy min (µm)	439 (433 ; 445)
Q-Value	-0,99 (-1,06 ; -0,91)
Stade : I	42 (32,20%)
II	72 (55,38%)
III	16 (12,31%)
CXL associé	39 (30%)
INTACS SK	46 (35,4%)
KERARING	84 (64,6%)
Valeurs en moyennes, n(%) ou médianes avec interquartiles, n(25-75). AVSC = acuité visuelle sans correction, CXL = Cross-Linking, ES = équivalent sphérique, Kmax = kératométrie maximale, MAVC = meilleure acuité visuelle corrigée, Pachy min = pachymétrie minimale, Q-Value = coefficient d'asphéricité	

Résultats généraux :

Sur les 130 yeux analysés, l'AVSC s'améliorait de $0,31 \pm 0,37$ logMAR, la MAVC de $0,09 \pm 0,19$ logMAR, la sphère de $0,78 \pm 2,79$ D, le cylindre de $0,95 \pm 2,36$ D, et l'ES de $1,29 \pm 2,66$ D. Kmax diminuait de $2,72 \pm 3,61$ D, Km de $2,37 \pm 1,75$ D, l'astigmatisme topographique de $0,51 \pm 1,81$ D et la Q-Value de $0,40 \pm 0,39$. Les aberrations s'améliorait également avec une diminution de RMS total de $2,57 \pm 4,19$ μm , des HOA de $0,76 \pm 0,93$ μm , de Primary Coma de $0,98 \pm 0,88$ μm et de Coma-Like de $0,97 \pm 0,89$ μm . L'ensemble des différences pré- et postopératoires étaient statistiquement significatives. Les résultats généraux sont résumés dans le **tableau 2**.

Tableau 2 : Résultats réfractifs topographiques et aberrométriques généraux				
Variabiles	Préopératoire	Postopératoire	ΔPré-Post	p-Value
AVSC (logMAR)	$0,91 \pm 0,46$ (0,83 ; 0,99)	$0,60 \pm 0,41$ (0,53 ; 0,67)	$0,31 \pm 0,37$	p < 0,0001*
MAVC (logMAR)	$0,35 \pm 0,22$ (0,31 ; 0,38)	$0,26 \pm 0,19$ (0,22 ; 0,29)	$0,09 \pm 0,19$	p < 0,0001*
Sphère (D)	$-1,84 \pm 3,28$ (-2,35 ; -1,20)	$-1,06 \pm 2,73$ (-1,55 ; -0,56)	$-0,78 \pm 2,79$	p = 0,003*
Cylindre (D)	$-3,66 \pm 1,94$ (-4,01 ; -3,30)	$-2,71 \pm 1,56$ (-3,02 ; -2,45)	$-0,95 \pm 2,36$	p < 0,0001*
ES (D)	$-3,54 \pm 3,37$ (-4,10 ; -2,93)	$-2,25 \pm 2,88$ (-2,76 ; -1,75)	$-1,29 \pm 2,66$	p < 0,0001*
Kmax (D)	$58,90 \pm 4,71$ (58,08 ; 59,72)	$56,18 \pm 4,97$ (55,32 ; 57,05)	$2,72 \pm 3,61$	p < 0,0001*
Km (D)	$49,39 \pm 3,27$ (50,90 ; 52,11)	$47,02 \pm 2,86$ (46,53 ; 47,52)	$2,37 \pm 1,75$	p < 0,0001*
Ast Topo (D)	$-4,02 \pm 1,90$ (-4,25 ; -3,69)	$-3,51 \pm 2,17$ (-3,89 ; -3,14)	$-0,51 \pm 1,81$	P = 0,002*
Q-Value (D)	$-0,99 \pm 0,42$ (-1,06 ; -1,91)	$-0,59 \pm 0,45$ (-0,67 ; -0,51)	$-0,40 \pm 0,39$	p < 0,0001*
RMS total (μm)	$16,11 \pm 5,07$ (15,23 ; 16,99)	$13,54 \pm 5,16$ (12,64 ; 14,43)	$2,57 \pm 4,19$	p < 0,0001*
HOA (μm)	$4,09 \pm 1,37$ (3,85 ; 4,33)	$3,33 \pm 1,25$ (3,11 ; 3,54)	$0,76 \pm 0,93$	p < 0,0001*
Primary coma (μm)	$3,63 \pm 1,41$ (3,38 ; 3,87)	$2,65 \pm 1,24$ (2,43 ; 2,86)	$0,98 \pm 0,88$	p < 0,0001*
Coma-Like (μm)	$3,68 \pm 1,42$ (3,43 ; 3,92)	$2,71 \pm 1,23$ (2,50 ; 2,92)	$0,97 \pm 0,89$	p < 0,0001*

Valeurs en moyenne \pm déviation standard entourées de leurs IC95%.
 * = statistiquement significatif
 Analyse univariée par test t de Student pour échantillons appariés ou test de Wilcoxon. Ast Topo = astigmatisme topographique, AVSC = acuité visuelle sans corrections, ES = équivalent sphérique, HOA = aberrations de haut degré, Km = kératométrie moyenne, Kmax = kératométrie maximale, MAVC = meilleure acuité visuelle corrigée, Q-value = coefficient d'asphéricité, RMS total = aberrations totales, Δ Pré-Post = différence entre les moyennes pré- et postopératoires.

Groupe succès et échec :

84 (64,6%) yeux ont présenté un «Succès» et 46 (35,4%) un «Échec ». Le **tableau 3** résume la proportion des différents critères de succès dans les 2 groupes. 15 (17,9%) patients du groupe succès présentaient à la fois une diminution de 0,1 logMAR et de 2D d'ES. Donc 73 (87%) des patients du groupe succès ont eu soit une amélioration de la MAVC, de l'ES ou les deux et 11 (13%) patients étaient classés en succès sur les paramètres aberrométriques.

Tableau 3 : Proportions des patients remplissant les critères de succès dans les 2 groupes

	↘0,1 logMAR MAVC	↘ 2D ES	↘ 1 µm HOA	↘1 µm Coma-like
Succès (n=84)	52 (61,9%)	36 (42,9%)	41 (50%)	47 (55,9%)
Echec (n=46)	5 (10,87%)	6 (13,04%)	11 (23,9%)	13 (28,26%)

Valeurs en n(%). ES = équivalent sphérique, HOA = aberrations de haut degré, MAVC = meilleure acuité visuelle corrigée,

Les populations étaient comparables entre elles pour le sexe (p=0,471) l'âge (p=0,353) et les paramètres préopératoires (**tableau 4**). Seul le nombre d'AIC différait avec dans le groupe succès la pose d'un AIC chez 54 (64,3%) patients et 2 AIC chez 30 (35,7%) patients et dans le groupe échec la pose d'un AIC chez 21 (45,7%) patients et 2 AIC chez 25 (54,3%) patients (p=0,044).

Tableau 4 : Paramètres préopératoires et relatifs à l'intervention

Variables	Succès (n=84)	Echec (n=46)	p-value
Sexe			0,471
<i>Homme</i>	57 (67,9%)	34 (73,9%)	
<i>Femme</i>	27 (32,1%)	12 (26,1%)	
Age (années)	30,4 (28,6 ; 32,3)	29,3 (26,3 ; 32,3)	0,353
Types d'AIC			0,418
<i>Keraring</i>	57 (68,2%)	27 (59,6%)	
<i>Intacs SK</i>	27 (31,8%)	19 (40,4%)	
ZO			0,246
<i>5mm</i>	54 (64,3%)	24 (52,2%)	
<i>6mm</i>	30 (35,7%)	22 (47,8%)	
CXL associé	25 (29,8%)	14 (30,4%)	0,904
Nombres d' AIC			0,044*
1	54 (64,3%)	21 (45,7%)	
2	30 (35,7%)	25 (54,3%)	
Epaisseur AIC (µm)	280 (261 ; 300)	304 (278 ; 329)	0,155
Pachy min (µm)	439 (433 ; 446)	440 (429 ; 450)	0,925

Valeurs en moyennes, n(%) ou médiane avec interquartiles n(25-75). Analyse univariée par test t de Student ou Mann-Whitney pour les variables quantitatives, et χ^2 pour les variables qualitatives.
* = statistiquement significatif
AIC = anneau intra-cornéen, CXL = Cross-Linking, Pachy min = pachymétrie minimale, ZO = zone optique.

Analyse de l'acuité visuelle et de la réfraction :

Les données réfractives sont résumées dans le **tableau 5**. En préopératoire on retrouvait une différence significative entre la MAVC en logMAR plus élevée dans le groupe succès ($0,38 \pm 0,23$) que dans le groupe échec ($0,28 \pm 0,21$) ($p=0,03$). L'ES était plus important dans le groupe succès ($-3,77 \pm 3,20D$) que dans le groupe échec ($-3,05 \pm 3,75D$) mais la différence n'était pas significative ($p =0,09$). On ne retrouvait pas de différences préopératoires significatives pour l'AVSC ($p=0,375$), la sphère ($p=0,13$), et le Cylindre ($p=0,461$).

A 6 mois post opératoires, les patients du groupe succès présentaient un gain d'AVSC de $0,41 \pm 0,37$ et de MAVC de $0,18 \pm 0,15$ ($p<0,001$), dans le groupe échec l'AVSC s'améliorait de $0,12 \pm 0,30$ ($p=0,015$) mais la MAVC se dégradait de $-0,08 \pm 0,15$ ($p=0,002$). La sphère, le cylindre, et l'ES s'amélioraient significativement dans le groupe succès ($p<0,0001$) et seul le cylindre s'améliorait dans le groupe échec ($p=0,025$). L'amélioration de l'AVSC, la MAVC, la sphère et l'ES était significativement plus importante dans le groupe succès ($p<0,0001$).

Le type d'astigmatisme réfractif n'était pas statistiquement différent : on retrouve dans le groupe succès, 22 (26%) direct, 31 (37%) indirect et 31 (37%) oblique, et 9 (20%) direct, 22 (48%) indirect et 15 (32%) oblique dans le groupe échec ($\chi^2= 1,153$; DDI=2 ; $p=0,511$).

Tableau 5 : Comparaison pré et postopératoire des données réfractives entre les groupes succès et échec											
Variables	Préopératoire			Postopératoire			Pré opératoire - Post opératoire			ΔAmélioration	
	Succès	Echec	p-value	Succès	Echec	p-value	Succès	p-value	Echec	p-value	ΔS-E
AVSC (LogMAR)	0,94 ± 0,47 (0,84 ; 1,04)	0,84 ± 0,45 (0,71 ; 0,98)	0,375	0,53 ± 0,39 (0,45 ; 0,62)	0,72 ± 0,42 (0,60 ; 0,85)	0,018*	0,41 ± 0,37 <0,0001*	0,12 ± 0,30	0,015*	0,29	<0,0001*
MAVC (LogMAR)	0,38 ± 0,23 (0,33 ; 0,43)	0,28 ± 0,21 (0,22 ; 0,35)	0,03*	0,20 ± 0,16 (0,17 ; 0,24)	0,36 ± 0,21 (0,29 ; 0,42)	<0,0001*	0,18 ± 0,15 <0,0001*	-0,08 ± 0,15	0,002*	0,26	<0,0001*
Sphère (D)	-2,06 ± 3,21 (-2,77 ; -1,36)	-1,24 ± 3,41 (-2,27 ; -0,22)	0,13	-0,54 ± 2,19 (-1,08 ; -0,07)	-1,88 ± 3,33 (-2,89 ; -0,86)	0,054	-1,52 ± 2,29 <0,0001*	0,64 ± 3,11	0,121	-2,16	<0,0001*
Cylindre (D)	-3,55 ± 1,92 (-3,98 ; -3,13)	-3,84 ± 2,22 (-4,51 ; -3,16)	0,461	-2,36 ± 1,59 (-2,95 ; -2,28)	-2,94 ± 1,71 (-3,46 ; -2,41)	0,096	-1,19 ± 2,11 <0,0001*	-0,90 ± 2,74	0,025*	-0,29	0,63
ES (D)	-3,77 ± 3,20 (-4,47 ; -3,08)	-3,05 ± 3,65 (-4,14 ; -1,97)	0,09	-1,73 ± 2,39 (-2,25 ; -1,21)	-3,23 ± 3,45 (-4,27 ; -2,20)	0,011*	-2,04 ± 2,31 <0,0001*	0,18 ± 2,68	0,122	-2,22	<0,0001*

Valeurs en moyenne ± déviation standard entourées de leurs IC95%. * = statistiquement significatif

Analyse univariée par test t de Student pour échantillons appariés ou test de Wilcoxon pour les données pré- et postopératoires, test t de Student ou test de Mann-Whitney pour les comparaisons entre les 2 groupes. AVSC = acuité visuelle sans correction, ES = équivalent sphérique, MAVC = meilleure acuité visuelle corrigée, ΔS-E = différence entre les moyennes des différences pré- et postopératoires des 2 groupes.

Données topographiques :

Les données topographiques sont résumées dans **le tableau 6**. En préopératoire on ne retrouvait pas de différence statistiquement significative entre les groupes pour le Km ($p=0,244$) et l'astigmatisme topographique ($p=0,209$). Le Kmax était plus élevé dans le groupe succès ($58,38 \pm 4,83$ vs $59,86 \pm 4,42$) sans que cela n'atteigne le seuil de significativité ($p=0,068$). La Q-Value était moins négative dans le groupe succès ($-0,92 \pm 0,43$) que dans le groupe échec ($-1,10 \pm 0,40$) ($p=0,009$).

En post opératoire à 6 mois, on retrouvait dans le groupe succès une amélioration significative de Kmax ($p<0,0001$), de Km ($p<0,0001$), de l'astigmatisme topographique ($p=0,001$) et de la Q-Value ($p<0,0001$). Dans le groupe échec on retrouvait une amélioration significative de Kmax ($p=0,005$), Km ($p<0,0001$), et de Q-Value ($p<0,0001$) mais pas de l'astigmatisme topographique ($p=0,273$). L'amélioration de Kmax est plus importante dans le groupe succès que dans le groupe échec ($p=0,014$).

Le type d'astigmatisme topographique n'était pas statistiquement différent entre les 2 groupes : on retrouve dans le groupe succès 41 (49%) de direct, 11 (13%) d'indirect, 32 (38%) oblique et dans le groupe échec 27 (59%) de direct, 5 (11%) d'indirect et 14 (30%) d'oblique ($\chi^2=1,168$; DDL=2 ; $p=0,558$). 41 (49%) patients du groupe succès avaient une différence entre l'axe réfractif et topographique $<15^\circ$ contre 15 (33%) patients du groupe échec sans que cela ne soit significatif (OR = 1,97 (0,94 ; 4,14) $p = 0,074$).

Variables	Préopératoire		Postopératoire		Pré opératoire - Post opératoire		ΔAmélioration	
	Succès	Echec	Succès	Echec	Succès	Echec	ΔS-E	p-value
Kmax (D)	58,38 ± 4,83 (57,33 ; 59,43)	59,86 ± 4,42 (58,55 ; 61,17)	55,06 ± 4,60 (54,06 ; 56,06)	58,24 ± 4,99 (58,76 ; 59,72)	3,32 ± 3,41	1,62 ± 3,70	1,70	0,0004* 0,005*
Km (D)	49,14 ± 3,56 (48,37 ; 49,91)	49,84 ± 2,62 (49,06 ; 50,62)	46,70 ± 2,98 (46,06 ; 47,35)	47,61 ± 2,54 (46,85 ; 48,36)	2,44 ± 1,77	2,23 ± 1,71	0,21	<0,0001* <0,0001* 0,500
Q-Value	-0,92 ± 0,43 (-1,01 ; -0,83)	-1,10 ± 0,40 (-1,22 ; -0,98)	-0,54 ± 0,46 (-0,64 ; -0,44)	-0,67 ± 0,43 (-0,80 ; -0,55)	-0,38 ± 0,37	-0,43 ± 0,42	0,05	0,028* <0,0001* 0,638
Ast Topo (D)	-3,87 ± 1,74 (-4,25 ; -3,49)	-4,31 ± 2,15 (-4,94 ; -3,67)	-3,26 ± 2,06 (-3,71 ; -2,82)	-3,97 ± 2,31 (-4,66 ; -3,29)	-0,61 ± 1,67	-0,34 ± 2,02	-0,3	0,001* 0,273 0,422

Valeurs en moyenne ± déviation standard entourées de leurs IC95%. * = statistiquement significatif

Analyse univariée par test t de Student pour échantillons appariés ou test de Wilcoxon pour les données pré/postopératoires, test t de Student ou test de Mann-Whitney pour les comparaisons entre les 2 groupes. Ast Topo = astigmatisme topographique, Km = kératométrie moyenne, Kmax = kératométrie maximale, Q-Value = coefficient d'asphéricité, ΔS-E = différence entre les moyennes des différences pré- et postopératoires des 2 groupes.

Données aberrométriques :

Les données aberrométriques sont résumées dans le **tableau 7**. En préopératoire, on ne retrouvait pas de différence statistiquement significative entre les groupes succès et échec concernant RMS total ($p=0,32$), HOA ($p=0,998$), Primary Coma ($p=0,673$) et Coma-Like ($0,731$).

En postopératoire à 6 mois on retrouvait dans le groupe succès une diminution significative de RMS total ($p<0,0001$), HOA ($p<0,0001$), Primary Coma ($p<0,0001$), et Coma-Like ($p<0,0001$). L'amélioration était significativement plus importante dans le groupe succès pour toutes les aberrations.

Tableau 7 : Comparaison pré et postopératoire des données aberrométriques entre les groupes succès et échec

Variables	Préopératoire		Postopératoire		Pré opératoire - Post opératoire		ΔAmélioration		
	Succès	Echec	Succès	Echec	Succès	Echec	ΔS-E	p-value	
RMS Total (µm)	15,78 ± 4,73 (14,76 ; 16,81)	16,71 ± 5,64 (15,04 ; 18,39)	12,29 ± 4,51 (11,31 ; 13,27)	15,82 ± 5,52 (14,18 ; 17,46)	3,49 ± 3,84	<0,0001*	0,89 ± 4,28	0,17	2,60 0,001*
HOA (µm)	4,09 ± 1,26 (3,82 ; 4,36)	4,09 ± 1,56 (3,62 ; 4,55)	3,12 ± 1,04 (2,90 ; 3,35)	3,69 ± 1,52 (3,24 ; 4,15)	0,97 ± 0,82	<0,0001*	0,40 ± 1,01	0,0009*	0,57 0,001*
Primary Coma (µm)	3,67 ± 1,26 (3,39 ; 3,94)	3,56 ± 1,66 (3,07 ; 4,05)	2,54 ± 1,06 (2,31 ; 2,77)	2,84 ± 1,50 (2,40 ; 3,29)	1,13 ± 0,83	<0,0001*	0,72 ± 0,92	<0,0001*	0,41 0,001*
Coma-Like (µm)	3,71 ± 1,27 (3,43 ; 3,98)	3,62 ± 1,66 (3,22 ; 4,11)	2,59 ± 1,06 (2,36 ; 2,82)	2,93 ± 1,06 (2,49 ; 3,37)	1,12 ± 0,83	<0,0001*	0,69 ± 0,93	<0,0001*	0,43 0,003*

Valeurs en moyenne ± déviation standard entourées de leurs IC95%. * = statistiquement significatif

Analyse univariée par test t de Student pour échantillons appariés ou test de Wilcoxon pour les données pré/postopératoires, test t de Student ou test de Mann-Whitney pour les comparaisons entre les 2 groupes. HOA = aberrations de haut degré, RMS = Root Mean Square, ΔS-E = différence entre les moyennes des différences pré- et postopératoires des 2 groupes.

Stades du kératocône :

Au total, 42 (32%) patients étaient au stade I, 72 (55%) au stade II et 16 (12%) au stade III. Dans le groupe succès il y avait 30 (36%) stade I, 43 (51%) stade II et 11 (13%) stade III, dans le groupe échec on retrouve 12 (26%) stade I, 29 (63%) stade II et 5 (11%) stade III. On ne retrouvait pas de différences significatives entre les différentes proportions pour les 2 groupes ($\chi^2=1,726$; DDL=2 ; $p=0,422$). Les différences préopératoires entre les différents stades sont résumées dans le **tableau 8**, les kératocônes de stade III présentaient une AVSC et une MAVC en logMAR plus élevées, un ES plus négatif, une Q-Value plus négative, un Kmax plus élevé et des aberrations plus élevées qu'au stade I.

Tableau 8 : Caractéristiques préopératoires selon le stade du kératocône.					
Variables	Stade I (n=42)	Stade II (n=72)	P-Value†	Stade III (n=16)	P-Value†
AVSC (logMAR)	0,65 ± 0,35	0,99 ± 0,45	<0,0001*	1,24 ± 0,49	< 0,0001*
MAVC (logMAR)	0,23 ± 0,17	0,39 ± 0,23	< 0,0001*	0,46 ± 0,23	< 0,0001*
ES (D)	-1,81 ± 1,73	-4,01 ± 3,24	0,0001*	-5,98 ± 4,91	< 0,0001*
Kmax (D)	54,55 ± 3,10	59,95 ± 2,96	< 0,0001*	65,62 ± 4,25	< 0,0001*
Q-Value	-0,64 ± 0,26	-1,06 ± 0,32	< 0,0001*	-1,56 ± 0,38	< 0,0001*
HOA (µm)	3,66 ± 1,19	4,08 ± 1,29	0,085	5,24 ± 1,57	0,0001*
Coma-like (µm)	3,43 ± 1,21	3,66 ± 1,41	0,37	4,41 ± 1,76	0,018*

Valeurs en moyenne ± déviation standard * = statistiquement significatif
† = P-Value calculée en comparaison au stade I
Analyse univariée par test *t* de Student ou test de Mann-Whitney pour les comparaisons entre les stades. AVSC = acuité visuelle sans correction, ES = équivalent sphérique, HOA = aberrations de haut degré, Kmax = kératométrie maximale, MAVC = meilleure acuité visuelle corrigée, Q-Value = coefficient d'asphéricité.

Formes et excentricité :

En préopératoire, on retrouvait une différence statistiquement significative du DKmax, avec une valeur de $1,65 \pm 0,83$ mm (1,47 ; 1,83) dans le groupe succès et de $1,35 \pm 0,70$ mm (1,14 ; 1,56) dans le groupe échec ($p=0,045$).

Dans le groupe succès, 47 (56%) patients présentaient une forme D, 15 (18%) une forme H, et 22 (26%) une forme J/G. Dans le groupe échec, 17 (37%) présentaient une forme D, 19 (41%) une forme H, et 10 (22%) une forme J/G. Les proportions étaient statistiquement différentes entre les 2 groupes ($\chi^2=8,666$; DDL=2 ; $p=0,013$) (**figure 2**). Les formes J/D/G étaient significativement associées au succès comparées aux formes H (OR=3,24 (1,46 ; 7,20), $p=0,004$) (**tableau 9**).

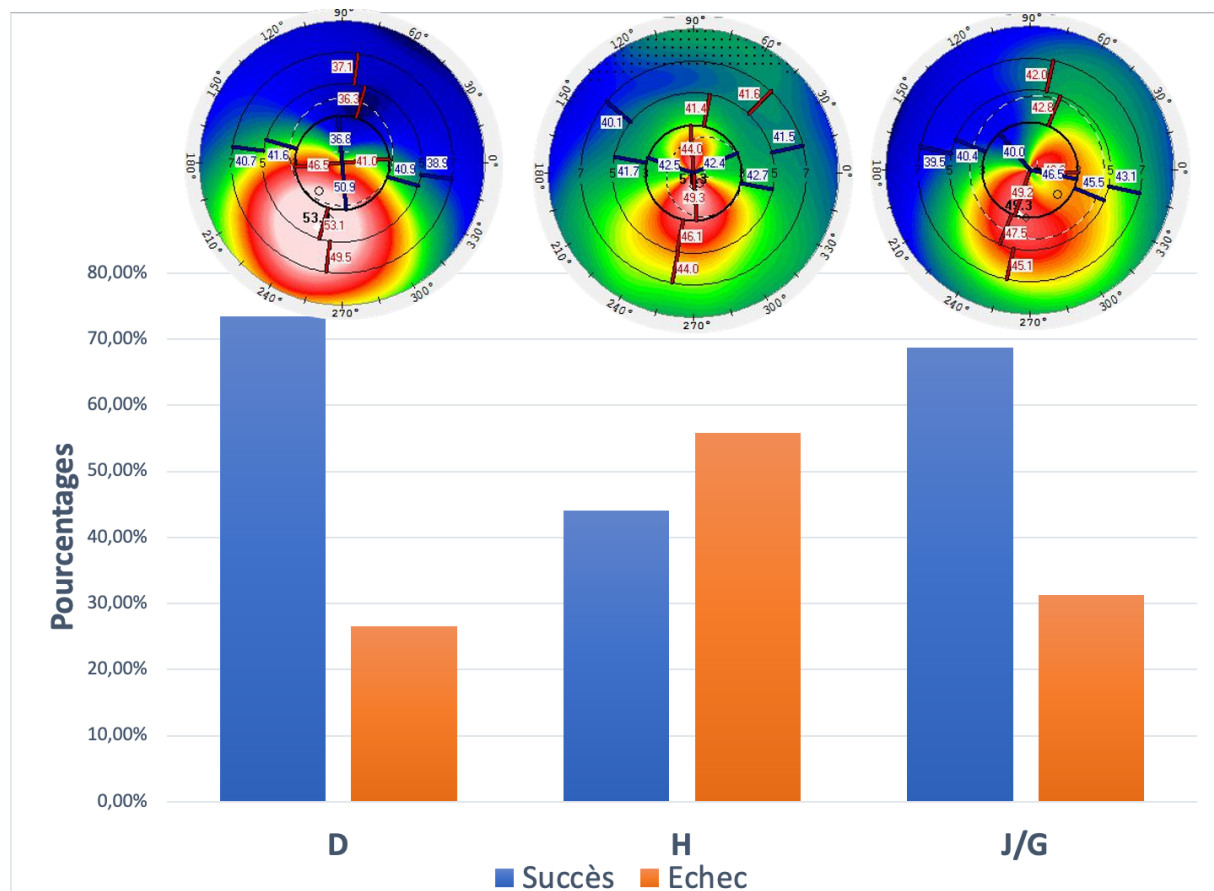


Figure 4 : D = bombement inférieur, G/J = kératocône symétrique ou asymétrique avec SRAX >21°; forme H = kératocône asymétrique avec SRAX ≤ 21° ($p=0,013$)

Détermination de seuils :

Les différents seuils associés au succès et leurs OR sont résumés dans le **tableau 9**. Les facteurs associés aux succès étaient une Q-Value > -0,75, une forme J/D/G, une MAVC $\geq 0,2$ logMAR, un DKmax >1,8mm, un Kmax <59D et un ES < -4,5D.

Tableau 9 : Facteurs associés aux succès selon leurs seuils.					
Variab les		Succès	Echec	OR (IC95%)	p-value
		(n=84)	(n=46)		
Formes	J/D/G	69 (82,1%)	27 (58,7%)	3,24 (1,46 ; 7,20)	0,004*
DKmax (mm)	> 1,8	38 (45,2%)	9 (19,6%)	3,40 (1,48 ; 7,79)	0,004*
MAVC (logMAR) $\geq 0,2$		70 (83,3%)	30 (65,2%)	2,67 (1,17 ; 6,08)	0,019*
Kmax (D)	< 59	46 (54,8%)	16 (34,8%)	2,27 (1,09 ; 4,74)	0,029*
ES (D)	< -4,5	30 (35,7%)	8 (17,4%)	2,64 (1,11 ; 6,27)	0,028*
Q-value	> -0,75	35 (41,7%)	5 (10,9%)	5,86 (2,18 ; 15,74)	0,0003*

Valeurs en n(%). * = statistiquement significatif
Analyse univariée des variables qualitatives par test du χ^2
DKmax = distance axe visuel-point correspondant au Kmax, ES = équivalent sphérique, ,
IC95% = intervalle de confiance à 95%, Kmax = kératométrie maximale, MAVC = meilleure acuité visuelle corrigée, OR = odds ratio, Q-Value = coefficient d'asphéricité

Modèle de régression logistique :

Les paramètres du modèle de régression logistique et leurs OR sont résumés dans le **tableau 10**. Les variables préopératoires participant à la probabilité de succès de l'intervention étaient donc : le stade du kératocône avec une probabilité de succès plus importante pour le stade III comparé au stade I (OR=9,69 (2,69 ; 34,86)), la MAVC (OR=3445 (251 ; 47123)), l'ES (0,85 (0,78 ; 0,92)), le Kmax (OR=0,87 (0,81 ; 0,94)), la Q-Value (6,99 (3,13 ; 15,60)) et DKmax (OR=1,60 (1,13 ; 2,25)). L'AVSC seule intervient peu dans le modèle logistique (OR=2,2 (0,81 ; 5,99)) cependant il existe une interaction statistique entre MAVC et AVSC, c'est à dire que l'effet de MAVC sur la probabilité de succès varie selon la valeur de l'AVSC (OR=0,018 (0,002 ; 0,14)) avec une diminution de la probabilité de succès lorsque AVSC augmente.

Tableau 10 : Analyse multivariée de la probabilité de succès			
Variabes	Coefficient	OR (IC95%)	p-value
Constante	6,98083		
Stade I	Référence		
II	0,29586	1,34 (0,66 ; 2,72)	0,68
III	2,27074	9,69 (2,69 ; 34,86)	0,08
AVSC (logMAR)	0,7867	2,2 (0,81 ; 5,99)	0,43
MAVC (logMAR)	8,14489	3445 (251 ; 47123)	0,002*
MAVC*AVSC [†]	-4,04231	0,018 (0,002 ; 0,14)	0,05*
ES (D)	-0,16666	0,85 (0,78 ; 0,92)	0,05*
Kmax (D)	-0,13724	0,87 (0,81 ; 0,94)	0,06
Q-Value	1,94491	6,99 (3,13 ; 15,60)	0,015*
Dkmax (µm)	0,46907	1,60 (1,13 ; 2,25)	0,17

Analyse multivariée par coefficient de régression logistique
 *=statistiquement significatif †= interaction statistique
 AVSC = acuité visuelle corrigée, Dkmax = distance axe visuel - point correspondant au Kmax, ES = équivalent sphérique, Kmax = kératométrie maximale, MAVC = meilleure acuité visuelle corrigée, Q-Value = coefficient d'asphéricité.

La probabilité de succès de l'intervention (**Psuccès**) a donc été calculée à l'aide de l'équation de régression logistique suivante :

$$Psuccès = \frac{EXP(x)}{1 + EXP(x)}$$

Avec $x = 6,98083 + \text{Stade du Kératocône (I, II ou III)} + 0,7867 \times AVSC + 8,14489 \times MAVC + (-4,04231 \times MAVC \times AVSC) + (-0,16666 \times ES) + (-0,13724 \times Kmax) + 1,94491 \times Q - Value + 0,46907 \times DKmax$

Avec : **Stade I** = 0; **Stade II** = 0,29586; **Stade III** = 2,27074

Le critère AIC du modèle était de 156,34. La capacité discriminante du modèle était adéquate avec une aire sous la courbe ROC à 0,79 et le test d'adéquation de Hosmer-Lomeshow n'était pas significatif (p=0,5354), le modèle était donc valide. L'effet des différents paramètres du modèle sur la probabilité de succès est matérialisé dans la **figure 3**.

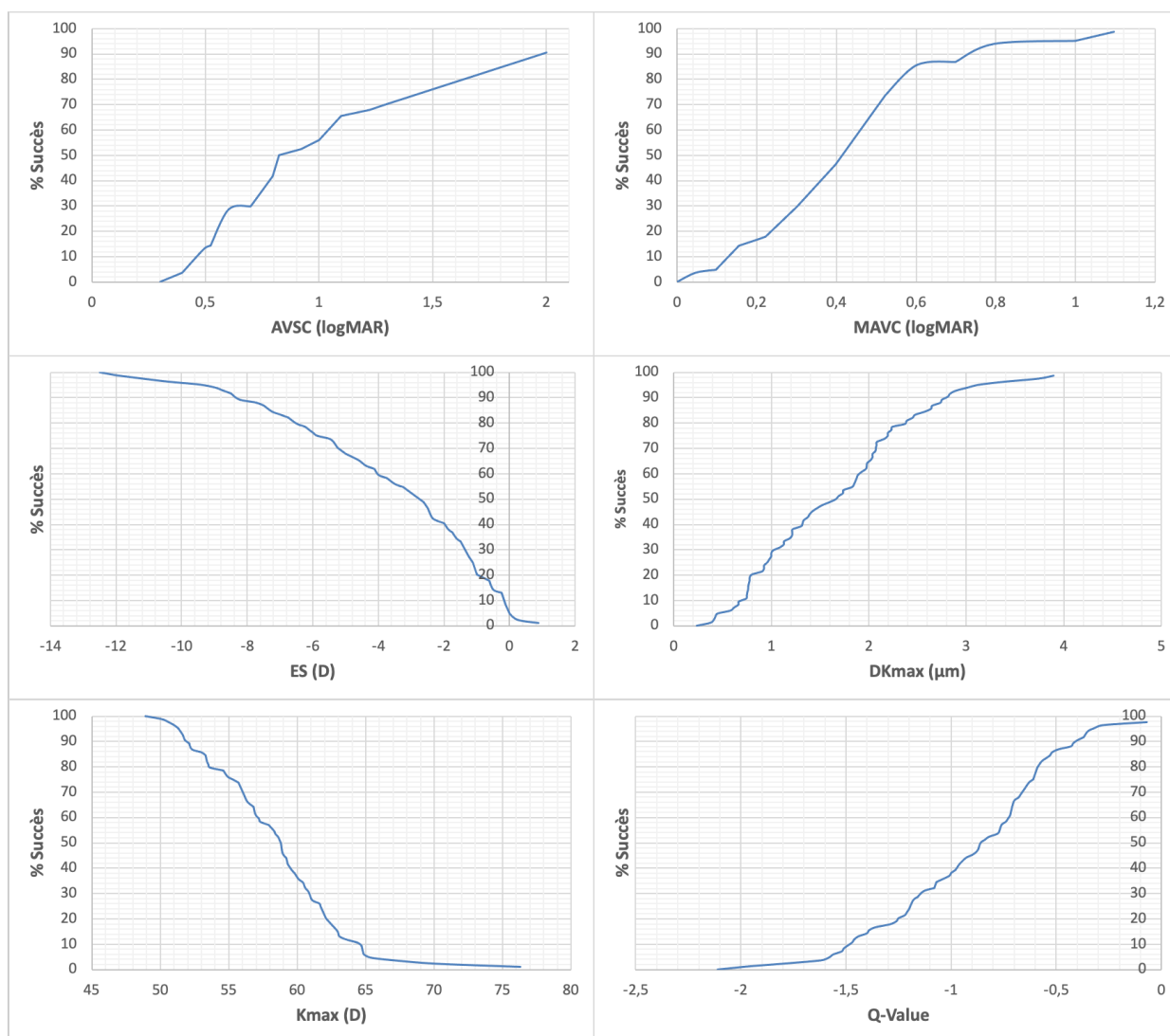


Figure 5 : Effets des paramètres du modèle de régression logistique sur la probabilité de succès de l'intervention. AVSC = acuité visuelle sans correction, MAVC = meilleure acuité visuelle corrigée, ES = équivalent sphérique, DKmax : distance axe visuel – point correspondant au Kmax, Kmax = kératométrie maximale, Q-Value = coefficient d'asphéricité.

En prenant un seuil de 75%, la sensibilité est de 55,9%, la spécificité de 84,8%, la valeur prédictive positive (VPP) de 87% et la valeur prédictive négative (VPN) de 51,3%. En prenant un seuil de 38%, la sensibilité est de 96,4%, la spécificité de 34,8%, la VPP de 72,9% et la VPN de 84,2%. Par conséquent, la probabilité que l'intervention soit un succès lorsque le calcul de régression logistique est $\geq 75\%$ est de 87% (VPP) et la probabilité qu'elle soit un échec lorsque le calcul est $\leq 38\%$ est de 84,2% (VPN).

D - Discussion

L'implantation d'AIC a déjà prouvé son efficacité et sa sécurité dans la réhabilitation visuelle du kératocône ^{1,11,14,15,30,31}, nous retrouvons des résultats comparables aux autres études avec une amélioration de la MAVC de 0,09 logMAR, de l'ES de 1,29D, du Kmax de 2,72D, de la Q-Value de 0,40 ainsi que de HOA de 0,76 μm et de Coma-Like de 0,97 μm .

Dans cette étude, nous avons donc identifié le stade du kératocône, la MAVC, l'ES, le Kmax, la Q-Value et DKmax comme étant les facteurs préopératoires associés au succès de l'intervention en analyse multivariée.

Le groupe succès présente une amélioration significative de l'ensemble des paramètres réfractifs, topographiques et aberrométriques contrairement au groupe échec qui présente une dégradation significative de la MAVC et une amélioration moins importante de Kmax, des paramètres réfractifs et aberrométriques. Nous avons défini le succès par un critère composite basé sur les travaux de Vega-Estrada et al.²² caractérisé par une amélioration de la MAVC, de l'ES, de HOA et de Coma-Like, et l'échec par une dégradation de ces paramètres ou une absence de changement. Contrairement aux études pronostiques qui utilisent le gain de lignes d'acuité visuelle pour déterminer le succès^{17-21,26}, nous avons choisi d'utiliser ce critère pour plusieurs raisons. D'une part, nous souhaitons prendre en considération l'ensemble des paramètres réfractifs, kératométriques et aberrométriques dans le succès de l'intervention, en effet, certains patients présentent une amélioration de l'ES, chez qui la correction par lunettes ou lentille sera plus facile, ou présentent une amélioration de la qualité de vision avec réduction des aberrations optiques malgré une MAVC stable. D'autre part, il nous paraissait intéressant d'utiliser des critères d'échec stricts, à l'heure où la chirurgie conservatrice du kératocône tente d'approcher les résultats d'une chirurgie réfractive avec des procédures combinant AIC et PKR-TG et AIC / implants intra-oculaires^{5,32}, la première étape repose souvent sur la mise en place d'AIC et ne doit pas dégrader ces paramètres. De plus, la réfraction subjective dans les stades avancés de kératocône peut varier selon les examinateurs.

La MAVC en LogMAR était significativement plus élevée dans le groupe succès ($p=0,03$) et était le paramètre le plus fortement associé au succès dans notre analyse multivariée ($OR=3445$ (251 ; 47123)), une baisse d'acuité visuelle importante est donc de meilleur pronostic ce qui concorde avec de nombreuses études^{19,21,26,30}. Vega-Estrada et al.²² retrouvaient également une proportion plus importante de patients avec gain d'une ligne d'acuité visuelle lorsque la MAVC était inférieure à 0,4 (en décimale). Notre analyse univariée retrouve une probabilité de succès plus importante avec un seuil de MAVC plus élevé ($\geq 0,2$ logMAR ou $\leq 0,6$ décimale) ($OR=2,67$ (1,17 ; 6,08), $p=0,019$). Cette différence de seuil peut s'expliquer par un nombre plus important de patients ($n=268$) dans leur étude et donc une meilleure discrimination du seuil. L'AVSC préopératoire n'était pas différente entre les groupes en analyse univariée, cependant elle participe à la probabilité de succès en analyse multivariée en interaction avec la MAVC, ce qui pondère l'effet de la MAVC sur la probabilité de succès et explique la valeur élevée de l'OR de la MAVC isolée. Une augmentation de MAVC x AVSC diminue la probabilité de succès ($OR = 0,018$ (0,002 ; 0,14)), par conséquent si la MAVC est égale à l'AVSC en logMAR (qui est le plus souvent élevée) alors la probabilité de succès diminue. Ceci se traduit cliniquement par un plus mauvais pronostic si on observe une détérioration importante de l'AVSC avec absence d'amélioration de l'acuité visuelle par corrections optiques, ce qui était également retrouvé par Sedaghat et al.¹⁷. Il faudra donc privilégier les AIC à un stade de la maladie où le retentissement visuel est important mais reste améliorable à l'aide de corrections adaptées.

Un ES préopératoire fortement négatif était associé au succès en analyse multivariée ($p=0,05$) bien que non significatif en analyse univariée ($p=0,09$), on peut donc s'attendre à retrouver une amélioration plus importante avec un ES négatif préopératoire plus important ce qui concorde avec les résultats de Boxer Wachler et al.³⁰. Au contraire, Alio et al.²⁰, rapportaient un ES préopératoire plus important dans le groupe avec perte d'acuité visuelle (-9,95 vs -5,31, $p \leq 0,007$), cependant l'amélioration de l'ES en valeur absolue est identique entre les deux groupes et n'a pas été testée statistiquement, et leur critères de succès ne comprends qu'un gain d'acuité visuelle ce qui diffère par rapport à notre études. En analyse univariée, un ES $<-4,5D$ était associé au succès ($OR=2,64$ (1,11 ; 6,27) $p=0,028$), Ce seuil s'explique par l'effet d'aplatissement cornéen des AIC, chez les patients faiblement myopes voire

hypermétropes qui ont une cornée peu convergente où l'implantation d'AIC ne permet pas de corriger efficacement l'amétropie. En revanche ils sont efficaces dans les astigmatismes myopiques, où la cornée est plus convergente.

Le Kmax était plus élevé en préopératoire dans le groupe échec (59,86D vs 58,38D) bien que non significatif en analyse univariée ($p=0,068$). Cependant un Kmax < 59D est associé au succès (OR = 2,27, (1,09 ; 4,74)) et il diminue la probabilité de succès lorsqu'il augmente en analyse multivariée (OR=0,87 (0,81 ; 0,94) ce qui a déjà été rapporté dans la littérature, des kératométries plus élevées étant associées aux mauvais résultats visuels après pose d'AIC^{20,21} avec une corrélation négative^{11,33,34}.

Une Q-Value préopératoire plus proche de 0 était statistiquement associée au succès, en analyses uni- et multivariée ($p=0,009$ et $p=0,015$). Cette valeur topographique permet de décrire l'asphéricité cornéenne, elle correspond à un profil prolate si elle est négative, et à un profil oblate si elle est positive. Une cornée saine est faiblement prolate avec une Q-value entre -0,01 et -0,30^{35,36}, dans le kératocône, elle est de plus en plus négative car corrélée à la protrusion de la cornée et au stade de la maladie³⁷. Un seuil de Q-Value > -0,75 est associé au succès dans notre étude (OR=5,86 (2,18 ; 15,74) $p=0,0003$). Utine et al.²³ ont également démontré une corrélation négative entre la Q-Value préopératoire et le gain d'AVSC et de MAVC après mise en place d'AIC. Par conséquent Ferrara et Torquetti³⁸ suggéraient déjà en 2010 d'inclure l'asphéricité préopératoire dans leurs nomogrammes de 4^{ème} génération pour améliorer la prédictibilité de l'intervention. Plus récemment, dans une étude prospective randomisée portant sur 104 patients, Iqbal et al.³⁹ ont utilisés un nomogramme basé sur la Q-Value et obtiennent de meilleurs résultats réfractifs et topographiques en comparaison avec le nomogramme standard des Kerarings, lorsque Q-Value ≤ -1 . Il faut donc accorder une importance particulière au degré d'asphéricité du kératocone en préopératoire. Nos résultats suggèrent une moins bonne prédictibilité des AIC dans les kératocônes présentant une protrusion majeure avec Kmax élevé et une Q-Value fortement négative ce qui s'explique par la désorganisation importante de l'architecture orthogonale des fibres de collagène stromal et de la biomécanique cornéenne dans ces cas-là^{3,16,40}.

Dans notre étude, nous avons séparé la classification standard d'Amsler-Krumeich en 3 stades, en raison de la faible proportion de patients en stade IV, ce stade n'étant théoriquement pas indiqué à la pose d'AIC en raison d'une pachymétrie trop faible. Nous ne retrouvons pas de différences entre les différents stades en analyse univariée ($p=0,422$), ce qui s'explique par les biais de confusions en lien avec le stade du kératocône. Comme nous avons pu le constater, un stade avancé présente généralement un Kmax élevé et une Q-Value fortement négative associés à l'échec, ainsi qu'une MAVC (logMAR) et un ES plus élevés associés au succès. Le modèle de régression logistique permet de limiter ces biais en analyse multivariée et retrouve une augmentation de la probabilité de succès pour les stades III en comparaison au stade I (OR=9,69 (2,69 ; 34,86)). Plusieurs études retrouvent au contraire de moins bons résultats réfractifs post-opératoires pour les stades de kératocônes avancés (III et IV) en comparaison aux stade I et II^{11,25,26}. Cependant elles n'évaluent pas les différences d'amélioration entre les stades. Ertan et al.²⁴, quant à eux, ne trouvaient pas de différences significatives en terme d'amélioration d'ES ou de MAVC entre les différents stades, mais les stades IV présentaient une amélioration plus importante des kératométries, ce qui traduit un meilleur effet d'aplatissement lorsque l'ectasie est évoluée, et donc potentiellement un meilleur effet sur la sphère et l'ES comme retrouvé dans nos résultats .

Un stade avancé dans notre étude est donc plus fortement associé au succès car notre critère de succès prend en compte une amélioration par rapport à un état de base et non seulement un résultat postopératoire. Un kératocône stade III a plus de chances de présenter une amélioration de la MAVC, de l'ES, de HOA ou Coma-Like qu'un kératocône au stade I et II ne faut pas hésiter à proposer l'implantation d'AIC même en cas de kératocônes évolués si la pachymétrie le permet et que Kmax et Q-value restent à des valeurs acceptables. Même si l'intervention dans les stades évolués ne peut corriger tout le défaut réfractif, une seconde intervention par PKR-TG ou Implant intra-oculaire pourra toujours être proposée par la suite pour se rapprocher de l'emmétropie si le patient le souhaite.

Concernant l'aspect topographique du kératocône, notre étude retrouve davantage de succès dans les formes J/D/G comparées aux formes H correspondant aux kératocônes avec astigmatisme régulier et $SRAX \leq 21^\circ$ (OR=3,24 (1,46-7,20) $p=0,004$) bien que non retrouvé dans notre modèle multivarié. Les formes H (« snowball » ou « asymmetrical bow-tie with inferior steepening (AB/IS) » pour les anglos-saxons) sont d'avantage associées aux kératocônes centraux^{41,42} pour lesquels la mise en place de deux AIC est nécessaire pour corriger l'erreur sphérocyindrique à l'inverse des kératocônes décentrés nécessitant généralement un seul AIC⁴³. Pour l'étude du décentrement, nous retrouvons un DKmax plus important dans le groupe succès que dans le groupe échec ($p=0,045$) qui reste associé à la probabilité de succès en analyse multivariée (OR=1,60 (1,13 ; 2,25)) bien que non significatif ($p=0,17$). Un DKmax >1,8 (OR=3,40 (1,48 ; 7,79), $p=0,004$) est associé au succès en analyse univariée. La différence entre kératocône central et excentré est variable selon les études^{41,44-46} et ce seuil de 1,8mm pourrait être retenu par la suite pour différencier les deux. Gatzoufas et al.²⁷ avaient déjà étudié le DKmax comme facteur pronostique mais ne trouvaient pas de corrélation avec les résultats visuels, cependant leurs études comportaient un faible nombre de patients. Un kératocône, décentré, avec $SRAX > 21^\circ$ et un bombement inférieur (forme « duck » ou « croissant » selon les anglo-saxons) aura donc de meilleurs résultats fonctionnels qu'un kératocône central ce qui s'explique par un aplatissement cornéen périphérique plus important des AIC⁸.

Les cornées kératocôniques comportent un taux plus important d'aberrations optiques avec altération de la qualité de vision, particulièrement pour les aberrations de type coma^{47,48}. Les AIC réduisent de façon significative ces aberrations¹ comme retrouvé dans notre étude. Cependant il n'y a pas d'association avec la probabilité de succès en analyses uni- et multivariée. La littérature discordance avec de meilleurs résultats lorsque l'aberration comatique est élevée pour certains¹¹, et de moins bons pour d'autres²¹. Ces aberrations étant liées à la perte de la régularité de la surface cornéenne, la prédictibilité des AIC pourrait être plus faible lorsqu'elles sont élevées car elles reflètent la désorganisation des fibres de collagène cornéen⁴⁹. L'absence de significativité dans notre étude peut être liée à l'utilisation du Pentacam, dont la fiabilité pour la mesure des aberrations dans les cornées irrégulières était débattue⁵⁰,

cependant son utilisation est largement répandue dans la littérature et nous avons analysé les aberrations considérées comme fiables et reproductibles^{51,52}.

Nous ne retrouvons par contre pas de différence pour le type d'AIC (Keraring vs Intacs SK $p=0,418$), ce qui varie dans la littérature avec une efficacité qui semble plus importante pour les AIC de section triangulaire^{15,53-55}. On ne retrouve pas non plus de différence entre les ZO de 5 ou 6 mm ($p=0,246$) bien que l'aplatissement cornéen soit plus important pour les ZO de 5 mm, ce qui est lié au fait que la diminution des kératométries ne faisait pas partie de notre critère de succès^{19,55}. Un CXL concomitant n'était pas non plus en faveur du succès ($p=0,904$) comme retrouvé dans d'autres études^{32,56}. On ne retrouve pas de différence entre les groupes en ce qui concerne le type d'astigmatisme réfractif ($p=0,511$) et topographique ($p=0,558$) comme retrouvé dans l'étude de Sedaghat et al.¹⁷ bien qu'une de leurs études précédentes retrouvent un meilleur effet sur les astigmatismes topographiques directs⁵⁷. Nous ne retrouvons pas non plus de différence significative lorsque les axes réfractif et topographique sont coïncidents ($<15^\circ$) ($p=0,11$). Au contraire, Peña-Garcia et al.²⁸ trouvaient de meilleurs résultats lorsque les axes coïncident avec un astigmatisme interne était plus faible, ils proposaient un modèle le prenant en compte afin d'améliorer la prédictibilité du nomogramme mais leur étude comporte des patients à un stade peu évolué (MAVC $\geq 0,6$ décimale) ce qui diffère de notre population.

Notre étude permet donc de déterminer un profil de patient « bon répondeur » à l'implantation d'AIC à l'aide de l'analyse multivariée. Le modèle permet l'analyse de la contribution de chaque variable explicative au succès de l'intervention et non la participation des variables explicatives prises isolément. L'absence de significativité de certaines variables peut s'expliquer par un manque de puissance de l'étude permettant de diminuer l'intervalle de confiance et la p-value, cependant ces paramètres participent quand même à la construction du modèle notamment lorsque l'intervalle de confiance de l'OR n'incluent pas 1. Le profil « bon répondeur » est un patient qui présente un kératocône avec baisse de l'acuité visuelle partiellement corrigé par lunettes, un astigmatisme myopique, une cornée peu prolata et peu bombée et un kératocône décentré. Les seuils déterminés en analyse univariée sont donnés à titre indicatif et des études complémentaires sont nécessaires pour déterminer leurs utilités en pratique clinique. L'équation de régression logistique

permet d'estimer le pourcentage de succès de l'intervention selon les paramètres préopératoires. La probabilité que l'intervention soit un succès lorsque $P \geq 75\%$ est de 87% et la probabilité qu'elle soit un échec lorsque $P \leq 38\%$ est de 84,2%, ce qui permet de sélectionner les patients et d'éviter une intervention inefficace ou détériorant la fonction visuelle bien que réversible. Des études complémentaires sur un plus grand nombre de patients sont nécessaires afin d'améliorer les Sensibilité / Spécificité / VPP et VPN du modèle, et sa capacité discriminante notamment pour les valeurs situées entre 38% et 75% de succès.

D'autres modèles statistiques ont déjà été utilisés par plusieurs auteurs pour évaluer la chirurgie des AIC. Peña-García et al.²¹ avaient développé un modèle estimant l'amélioration de la MAVC en tenant compte de la MAVC et des kératométries préopératoires, Piñero et al. une estimation de la MAVC à un mois post opératoire en fonction des paramètres biomécaniques cornéens et des kératométries préopératoires³³ ainsi qu'une modélisation de l'effet de l'épaisseur des AIC en fonction des HOA, du cylindre préopératoire, et de l'amélioration postopératoire de Km⁵⁸. Notre modèle vient en complément de ces modèles en analysant uniquement des critères préopératoires associés au succès de la chirurgie.

Les limites de notre étude sont le caractère rétrospectif de l'étude, le caractère monocentrique pouvant entraîner une difficulté d'extrapolation des résultats, le fait que nous n'ayons pu étudier les données biomécaniques de la cornée bien qu'elles semblent liées aux résultats visuels à court terme et non à long terme après chirurgie^{17,33}, et le fait que nous n'ayons pu étudier les AIC asymétriques ou de 360° qui ont de bons résultats pour les kératocones asymétriques (forme H ou « snowball ») ou centraux^{45,59}.

E - Conclusion

L'implantation d'anneaux intracornéens est une procédure bien connue et réversible de chirurgie conservatrice du kératocône. La réussite de cette intervention est conditionnée par trois facteurs : les caractéristiques de l'ectasie, le choix des anneaux à implanter et le positionnement peropératoire. Le dogme de chaque intervention ophtalmologique est d'éviter de détériorer la fonction visuelle, et notre étude permet d'estimer la probabilité de succès de l'intervention en fonction des caractéristiques initiaux du kératocône. Après analyse des résultats, nous concluons que l'implantation d'AIC est de meilleur pronostic dans les kératocônes de stade III, décentrés, avec astigmatisme myopique et retentissement visuel, sans hyperprolaxité ou bombement cornéen important. Notre calcul de probabilité de succès permet de sélectionner des patients « bon répondeur » et améliore la prédictibilité de cette chirurgie. La réfraction résiduelle après chirurgie pourra être corrigée par photokératectomie réfractive topo-guidée ou mise en place d'implants intra-oculaires si nécessaires. L'avenir de la chirurgie conservatrice du kératocône est donc un traitement personnalisé pour chaque patient associant différentes interventions, d'autres études sont nécessaires afin d'améliorer la prédictibilité de ces interventions et de prévoir un « parcours de réhabilitation visuelle » des patients atteints de cette maladie.

F - Références

1. Sakellaris D, Balidis M, Gorou O, Szentmary N, Alexoudis A, Grieshaber MC, et al. Intracorneal Ring Segment Implantation in the Management of Keratoconus: An Evidence-Based Approach. *Ophthalmol Ther.* oct 2019;8(Suppl 1):5-14.
2. Hashemi H, Heydarian S, Hooshmand E, Saatchi M, Yekta A, Aghamirsalim M, et al. The Prevalence and Risk Factors for Keratoconus: A Systematic Review and Meta-Analysis. *Cornea.* févr 2020;39(2):263-70.
3. Meek KM, Tuft SJ, Huang Y, Gill PS, Hayes S, Newton RH, et al. Changes in Collagen Orientation and Distribution in Keratoconus Corneas. *Invest Ophthalmol Vis Sci.* 1 juin 2005;46(6):1948-56.
4. Gomes JAP, Tan D, Rapuano CJ, Belin MW, Ambrósio R, Guell JL, et al. Global consensus on keratoconus and ectatic diseases. *Cornea.* avr 2015;34(4):359-69.
5. Kim KH, Mian SI. Refractive approaches to visual rehabilitation in patients with keratoconus. *Curr Opin Ophthalmol* [Internet]. 1 juin 2020 [cité 31 juill 2020]; Publish Ahead of Print. Disponible sur: <https://journals.lww.com/10.1097/ICU.0000000000000675>
6. Colin J, Cochener B, Savary G, Malet F. Correcting keratoconus with intracorneal rings: *J Cataract Refract Surg.* août 2000;26(8):1117-22.
7. Alió JL, Shabayek MH, Artola A. Intracorneal ring segments for keratoconus correction: long-term follow-up. *J Cataract Refract Surg.* juin 2006;32(6):978-85.
8. Burris TE, Baker PC, Ayer CT, Loomas BE, Mathis ML, Silvestrini TA. Flattening of central corneal curvature with Intrastromal Corneal Rings of increasing thickness: An eye-bank eye study: *J Cataract Refract Surg.* 1993;19:182-7.
9. Coskunseven E, Kymionis GD, Tsiklis NS, Atun S, Arslan E, Jankov MR, et al. One-Year Results of Intrastromal Corneal Ring Segment Implantation (KeraRing) using Femtosecond Laser in Patients with Keratoconus. *Am J Ophthalmol.* mai 2008;145(5):775-779.e1.
10. Lyra JM, Lyra D, Ribeiro G, Torquetti L, Ferrara P, Machado A. Tomographic Findings After Implantation of Ferrara Intrastromal Corneal Ring Segments in Keratoconus. *J Refract Surg Thorofare NJ* 1995. 1 févr 2017;33(2):110-5.
11. Shabayek MH, Alió JL. Intrastromal Corneal Ring Segment Implantation by Femtosecond Laser for Keratoconus Correction. *Ophthalmology.* sept 2007;114(9):1643-52.
12. Alió JL, Artola A, Ruiz-Moreno JM, Hassanein A, Galal A, Awadalla MA. Changes in keratoconic corneas after intracorneal ring segment explantation and reimplantation. *Ophthalmology.* avr 2004;111(4):747-51.
13. Monteiro T, Mendes JF, Faria-Correia F, Franqueira N, Madrid-Costa D, Alfonso JF. Adjustment of Intrastromal Corneal Ring Segments After Unsuccessful Implantation in Keratoconic Eyes. *Cornea.* févr 2018;37(2):182-8.
14. Giacomini NT, Mello GR, Medeiros CS, Kiliç A, Serpe CC, Almeida HG, et al. Intracorneal Ring Segments Implantation for Corneal Ectasia. *J Refract Surg.* 1 déc 2016;32(12):829-39.
15. Izquierdo L, Mannis MJ, Smith JAM, Henriquez MA. Effectiveness of Intrastromal Corneal Ring Implantation in the Treatment of Adult Patients With Keratoconus: A Systematic Review. *J Refract Surg.* 11 mars 2019;35(3):191-200.
16. Daxer A, Fratzi P. Collagen fibril orientation in the human corneal stroma and its implication in keratoconus. *Invest Ophthalmol Vis Sci.* 1 janv 1997;38(1):121-9.
17. Sedaghat M-R, Momeni-Moghaddam H, Piñero DP, Akbarzadeh R, Moshirfar M, Bamdad S, et al. Predictors of Successful Outcome following Intrastromal Corneal Ring Segments Implantation. *Curr Eye Res.* 3 juill 2019;44(7):707-15.
18. Ancèle E, Malecaze F, Arné J-L, Fournié P. Facteurs prédictifs de succès des anneaux intracornéens de Ferrara dans le kératocône. *J Fr Ophtalmol.* oct 2011;34(8):513-20.
19. Guyot C, Libeau L, Vabres B, Weber M, Lebranchu P, Orignac I. Résultats réfractifs et facteurs pronostiques de succès du traitement du kératocône par anneaux intracornéens : étude rétrospective sur 75 yeux. *J Fr Ophtalmol.* févr 2019;42(2):118-26.
20. Alió JL, Shabayek MH, Belda JI, Correas P, Feijoo ED. Analysis of results related to good and bad outcomes of Intacs implantation for keratoconus correction: *J Cataract Refract Surg.* mai 2006;32(5):756-61.
21. Peña-García P, Vega-Estrada A, Barraquer RI, Burguera-Giménez N, Alió JL. Intracorneal Ring Segment in Keratoconus: A

- Model to Predict Visual Changes Induced by the Surgery. *Invest Ophthalmol Vis Sci.* 1 déc 2012;53(13):8447-57.
22. Vega-Estrada A, Alio JL, Brenner LF, Javaloy J, Plaza Puche AB, Barraquer RI, et al. Outcome Analysis of Intracorneal Ring Segments for the Treatment of Keratoconus Based on Visual, Refractive, and Aberrometric Impairment. *Am J Ophthalmol.* mars 2013;155(3):575-584.e1.
 23. Utine CA, Ayhan Z, Durmaz Engin C. Effect of intracorneal ring segment implantation on corneal asphericity. *Int J Ophthalmol.* 2018;11(8):1303-7.
 24. Ertan A, Kamburoğlu G. Intacs implantation using a femtosecond laser for management of keratoconus: Comparison of 306 cases in different stages: *J Cataract Refract Surg.* sept 2008;34(9):1521-6.
 25. Alfonso JF, Lisa C, Fernández-Vega L, Madrid-Costa D, Montés-Micó R. Intrastromal corneal ring segment implantation in 219 keratoconic eyes at different stages. *Graefes Arch Clin Exp Ophthalmol.* nov 2011;249(11):1705-12.
 26. Gauthier A-S, Friot M, Montard R, Saleh M, Delbosc B. Anneaux intra-cornéens Ferrara implantés au laser femtoseconde dans le traitement du kératocône : résultats fonctionnels à 1 an. *J Fr Ophtalmol.* mai 2016;39(5):428-36.
 27. Gatziofufas Z, Khine A, Elalfy M, Guber I, McLintock C, Sabatino F, et al. Clinical Outcomes after Keraring Implantation for Keratoconus Management in Patients Older Than 40 Years: A Retrospective, Interventional, Cohort Study. *Ophthalmol Ther.* juin 2018;7(1):95-100.
 28. Peña-García P, Alió JL, Vega-Estrada A, Barraquer RI. Internal, corneal, and refractive astigmatism as prognostic factors for intrastromal corneal ring segment implantation in mild to moderate keratoconus: *J Cataract Refract Surg.* oct 2014;40(10):1633-44.
 29. Rabinowitz YS, Yang H, Brickman Y, Akkina J, Riley C, Rotter JI, et al. Videokeratography database of normal human corneas. *Br J Ophthalmol.* juill 1996;80(7):610-6.
 30. Boxer Wachler BS, Chandra NS, Chou B, Korn TS, Nepomuceno R, Christie JP. Intacs for keratoconus. *Ophthalmology.* mai 2003;110(5):1031-40.
 31. Ferrara G, Torquetti L, Ferrara P, Merayo-Llodes J. Intrastromal corneal ring segments: visual outcomes from a large case series: ICRS: outcomes from a large sample. *Clin Experiment Ophthalmol.* juill 2012;40(5):433-9.
 32. Benoist d'Azy C, Pereira B, Chiambaretta F, Dutheil F. Efficacy of Different Procedures of Intra-Corneal Ring Segment Implantation in Keratoconus: a Systematic Review and Meta-Analysis. *Transl Vis Sci Technol.* 2019;8(3):38.
 33. Piñero DP, Alio JL, Barraquer RI, Michael R. Corneal Biomechanical Changes After Intracorneal Ring Segment Implantation in Keratoconus: *Cornea.* mai 2012;31(5):491-9.
 34. Zare MA, Hashemi H, Salari MR. Intracorneal ring segment implantation for the management of keratoconus: Safety and efficacy: *J Cataract Refract Surg.* nov 2007;33(11):1886-91.
 35. Torquetti L, Ferrara P. Corneal Asphericity Changes after Implantation of Intrastromal Corneal Ring Segments in Keratoconus. *J Emmetropia.* 16 juin 2011;1.
 36. Gatinel D, Haouat M, Hoang-Xuan T. [A review of mathematical descriptors of corneal asphericity]. *J Fr Ophtalmol.* janv 2002;25(1):81-90.
 37. Torquetti L, Ferrara G, Ferrara P. Correlation of Anterior Segment Parameters in Keratoconus Patients. *Int J Keratoconus Ectatic Corneal Disord.* 13 juill 2012;1:87-91.
 38. Ferrara P, Torquetti L. The new Ferrara ring nomogram: the importance of corneal asphericity in ring selection. *Vis Pan-Am.* 2010;9:92-95.
 39. Iqbal M, Elmassry A, Mounir A, Ibrahim O, Soliman A. A novel Q-value-based nomogram for single intracorneal ring segment implantation versus standard manufacturer's nomogram combined with accelerated cross-linking for treatment of keratoconus: a randomized controlled trial. *Acta Ophthalmol (Copenh)* [Internet]. [cité 12 oct 2020];n/a(n/a). Disponible sur: <https://onlinelibrary.wiley.com/doi/abs/10.1111/aos.14611>
 40. Vellara HR, Patel DV. Biomechanical properties of the keratoconic cornea: a review. *Clin Exp Optom.* 2015;98(1):31-8.
 41. Fernández-Vega-Cueto L, Lisa C, Poo-López A, Alfonso JF, Madrid-Costa D. Three-year follow-up of intrastromal corneal ring segment implantation in central keratoconus with regular astigmatism: 'Bow-tie' shape. *Eur J Ophthalmol.* juill 2020;30(4):643-9.
 42. Matalia H, Swarup R. Imaging modalities in keratoconus. *Indian J Ophthalmol.* août 2013;61(8):394-400.
 43. Alfonso JF, Lisa C, Merayo-Llodes J,

- Cueto LF-V, Montés-Micó R. Intrastromal corneal ring segment implantation in paracentral keratoconus with coincident topographic and coma axis: *J Cataract Refract Surg.* sept 2012;38(9):1576-82.
44. Prakash G, Srivastava D, Choudhuri S, Thirumalai SM, Bacero R. Differences in central and non-central keratoconus, and their effect on the objective screening thresholds for keratoconus. *Acta Ophthalmol (Copenh).* 2016;94(2):e118-29.
45. Yousif MO, Said AMA. Comparative study of 3 intracorneal implant types to manage central keratoconus. *J Cataract Refract Surg.* mars 2018;44(3):295-305.
46. Lisa C, Fernández-Vega Cueto L, Poo-López A, Madrid-Costa D, Alfonso JF. Long-Term Follow-up of Intrastromal Corneal Ring Segments (210-Degree Arc Length) in Central Keratoconus With High Corneal Asphericity: *Cornea.* nov 2017;36(11):1325-30.
47. Piñero DP, Alió JL, Alesón A, Escaf M, Miranda M. Pentacam posterior and anterior corneal aberrations in normal and keratoconic eyes. *Clin Exp Optom.* mai 2009;92(3):297-303.
48. Applegate RA, Sarver EJ, Khemsara V. Are all aberrations equal? *J Refract Surg Thorofare NJ* 1995. oct 2002;18(5):S556-562.
49. Xu M, Ramirez-Garcia MA, Narang H, Buckley MR, Lerner AL, Yoon G. Individualized Characterization of the Distribution of Collagen Fibril Dispersion Using Optical Aberrations of the Cornea for Biomechanical Models. *Invest Ophthalmol Vis Sci [Internet].* 31 août 2020 [cité 26 oct 2020];61(10). Disponible sur: <https://www.ncbi.nlm.nih.gov/pmc/articles/PMC7463181/>
50. Shankar H, Taranath D, Santhirathelagan CT, Pesudovs K. Repeatability of corneal first-surface wavefront aberrations measured with Pentacam corneal topography: *J Cataract Refract Surg.* mai 2008;34(5):727-34.
51. Read SA, Collins MJ, Iskander RD, Davis BA. Corneal topography with Scheimpflug imaging and videokeratography: Comparative study of normal eyes: *J Cataract Refract Surg.* juin 2009;35(6):1072-81.
52. de Luis Eguileor B, Escudero Argaluz J, Pijoán Zubizarreta JI, Santamaria Carro A, Etxebarria Ecenarro J. Evaluation of the Reliability and Repeatability of Scheimpflug System Measurement in Keratoconus: *Cornea.* févr 2018;37(2):177-81.
53. Kubaloglu A, Cinar Y, Sari ES, Koytak A, Ozdemir B, Ozertürk Y. Comparison of 2 intrastromal corneal ring segment models in the management of keratoconus: *J Cataract Refract Surg.* juin 2010;36(6):978-85.
54. Kaya V, Utine CA, Karakus SH, Kavadarli I, Yilmaz OF. Refractive and visual outcomes after Intacs vs ferrara intrastromal corneal ring segment implantation for keratoconus: a comparative study. *J Refract Surg Thorofare NJ* 1995. déc 2011;27(12):907-12.
55. Kling S, Marcos S. Finite-Element Modeling of Intrastromal Ring Segment Implantation into a Hyperelastic Cornea. *Invest Ophthalmol Vis Sci.* 1 janv 2013;54(1):881-9.
56. Hersh PS, Issa R, Greenstein SA. Corneal crosslinking and intracorneal ring segments for keratoconus: A randomized study of concurrent versus sequential surgery: *J Cataract Refract Surg.* juin 2019;45(6):830-9.
57. Sedaghat M, Zarei-Ghanavati M. Vertical versus oblique implantation of intrastromal corneal ring segments for keratoconus: *J Cataract Refract Surg.* janv 2011;37(1):161-5.
58. Piñero DP, Alió JL, Teus MA, Barraquer RI, Uceda-Montañés A. Modeling the Intracorneal Ring Segment Effect in Keratoconus Using Refractive, Keratometric, and Corneal Aberrometric Data. *Invest Ophthalmol Vis Sci.* 1 nov 2010;51(11):5583-91.
59. Prisant O, Pottier E, Guedj T, Hoang Xuan T. Clinical Outcomes of an Asymmetric Model of Intrastromal Corneal Ring Segments for the Correction of Keratoconus: *Cornea.* févr 2020;39(2):155-60.

Liste des abréviations

AIC : Anneaux intra-cornéens
AVSC : Acuité visuelle sans correction
BFS : Best Fit Sphere
CH : Hystérèse cornéenne
CRF : Facteur de résistance cornéenne
CXL : Cross-Linking
D : Dioptries
DALK : « Deep Anterior Lamellar Keratoplasty » (Kératoplastie lamellaire antérieure profonde)
DKmax : Distance entre l'axe visuel et le point cornéen le plus cambré
DTH : Distance entre l'axe visuel et le point cornéen le plus fin
ES : Equivalent Sphérique
HOA : « High Order Aberrations » : Aberrations de haut degré.
IC95% : Intervalle de confiance à 95%
Kmax : Kératométrie maximale
Km : Kératométrie moyenne
KT : Kératoplastie Transfixiante
LRPG : Lentille Rigide Perméable au Gaz
MAVC : Meilleure acuité visuelle corrigée
OCT : Tomographie à cohérence optique (Optical Coherence Tomography)
OR : Odds Ratio
PKR : Photokératectomie réfractive
PKR-TG : Photokératectomie réfractive topo-guidée
PSF : Point Spread Function
RMS : Root Mean Square
ROC : Receiving Operating Characteristic
SRAX : Skewed Radial Axis index
UVA : Ultraviolets de type A
VPN : Valeur prédictive négative
VPP : Valeur prédictive positive
ZO : Zone optique

SERMENT D'HIPPOCRATE

Au moment d'être admis(e) à exercer la médecine, je promets et je jure d'être fidèle aux lois de l'honneur et de la probité.

Mon premier souci sera de rétablir, de préserver ou de promouvoir la santé dans tous ses éléments, physiques et mentaux, individuels et sociaux.

Je respecterai toutes les personnes, leur autonomie et leur volonté, sans aucune discrimination selon leur état ou leurs convictions. J'interviendrai pour les protéger si elles sont affaiblies, vulnérables ou menacées dans leur intégrité ou leur dignité. Même sous la contrainte, je ne ferai pas usage de mes connaissances contre les lois de l'humanité.

J'informerai les patients des décisions envisagées, de leurs raisons et de leurs conséquences.

Je ne tromperai jamais leur confiance et n'exploiterai pas le pouvoir hérité des circonstances pour forcer les consciences.

Je donnerai mes soins à l'indigent et à quiconque me les demandera. Je ne me laisserai pas influencer par la soif du gain ou la recherche de la gloire.

Admis(e) dans l'intimité des personnes, je tairai les secrets qui me seront confiés. Reçu(e) à l'intérieur des maisons, je respecterai les secrets des foyers et ma conduite ne servira pas à corrompre les mœurs.

Je ferai tout pour soulager les souffrances. Je ne prolongerai pas abusivement les agonies. Je ne provoquerai jamais la mort délibérément.

Je préserverai l'indépendance nécessaire à l'accomplissement de ma mission. Je n'entreprendrai rien qui dépasse mes compétences. Je les entretiendrai et les perfectionnerai pour assurer au mieux les services qui me seront demandés.

J'apporterai mon aide à mes confrères ainsi qu'à leurs familles dans l'adversité.

Que les hommes et mes confrères m'accordent leur estime si je suis fidèle à mes promesses ; que je sois déshonoré(e) et méprisé(e) si j'y manque.

Facteurs pronostiques des anneaux intra-cornéens dans le kératocône : profil du patient bon répondeur et probabilité de succès

Objectif : Identifier les facteurs pronostiques préopératoires de succès de l'implantation d'anneaux intra-cornéens (AIC) dans le kératocône et calculer la probabilité de succès de l'intervention en fonction de ceux-ci.

Type d'étude : Étude rétrospective, monocentrique.

Matériels et méthodes : 130 yeux de 104 patients ont été implantés par des AIC de type Keraring et Intacs SK. Les données réfractives, topographiques, aberrométriques ont été recueillies en préopératoire puis les patients étaient séparés en « succès » et « échec » selon des critères réfractifs et aberrométriques postopératoires. Une analyse univariée a été réalisée pour définir les facteurs pronostiques de succès puis une analyse multivariée pour créer un calcul de probabilité de succès (Psuccès).

Résultats : 64,6% patients ont présenté un succès et 35,4% un échec. La probabilité de succès était plus importante si on retrouvait une forme J/D/G ($p=0,004$), une meilleure acuité visuelle corrigée (MAVC) $\geq 0,2$ logMAR ($p=0,019$), un décentrement (DKmax) $> 1,8$ mm ($p=0,004$), une kératométrie maximale (Kmax) < 59 D ($p=0,029$), un équivalent sphérique (ES) $< -4,5$ D ($p=0,028$) ou une asphéricité (Q-Value) $> -0,75$ ($p=0,003$). L'analyse multivariée a créé le calcul de Psuccès à l'aide du stade du kératocône, de MAVC, de l'acuité visuelle sans correction (AVSC), de l'ES, du Kmax, de Q-Value et de DKmax. Si Psuccès $\geq 75\%$ la valeur prédictive positive était de 87%, si Psuccès $\leq 38\%$ la valeur prédictive négative était de 84,2%.

Conclusion : L'implantation d'AIC a plus de chance de succès dans les kératocônes de stade III, décentrés, avec astigmatisme myopique, retentissement visuel important et peu de prolaticité. Le calcul de probabilité permet d'aider à poser les indications de cette chirurgie.

Mots clés : Kératocône, anneaux intra-cornéens, chirurgie réfractive, astigmatisme irrégulier.