



**HAL**  
open science

# Prise en charge d'une incisive centrale maxillaire permanente impactée ankylosée : analyse de la littérature

Yuji Milliere

## ► To cite this version:

Yuji Milliere. Prise en charge d'une incisive centrale maxillaire permanente impactée ankylosée : analyse de la littérature. Médecine humaine et pathologie. 2021. dumas-03252610

**HAL Id: dumas-03252610**

**<https://dumas.ccsd.cnrs.fr/dumas-03252610v1>**

Submitted on 7 Jun 2021

**HAL** is a multi-disciplinary open access archive for the deposit and dissemination of scientific research documents, whether they are published or not. The documents may come from teaching and research institutions in France or abroad, or from public or private research centers.

L'archive ouverte pluridisciplinaire **HAL**, est destinée au dépôt et à la diffusion de documents scientifiques de niveau recherche, publiés ou non, émanant des établissements d'enseignement et de recherche français ou étrangers, des laboratoires publics ou privés.

UNIVERSITÉ COTE D'AZUR  
FACULTÉ DE CHIRURGIE DENTAIRE  
5, rue du 22<sup>e</sup> BCA, 06300 Nice

**PRISE EN CHARGE D'UNE INCISIVE CENTRALE MAXILLAIRE  
PERMANENTE IMPACTÉE ANKYLOSÉE : ANALYSE DE LA LITTE-  
RATURE.**

Année 2020/2021

Thèse n°42-57-21-05

**THÈSE**

Présentée et publiquement soutenue devant  
la Faculté de Chirurgie Dentaire de Nice  
Le 27 Janvier 2021

Par

**Monsieur MILLIERE Yuji**  
Né(e) le 12/08/1996 à PARIS  
Pour obtenir le grade de :

**DOCTEUR EN CHIRURGIE DENTAIRE (Diplôme d'État)**

---

Examineurs :

Madame le Professeur  
Madame le Professeur  
Monsieur le Docteur  
Madame le Docteur  
Monsieur le Docteur

Mme LUPI Laurence  
MANIERE-EZVAN Armelle  
ALLARD Yves  
PESCI-BARDON Catherine  
HAGEGE Franck

Président du jury  
Directeur de thèse  
Assesseur  
Assesseur  
Membre invité

---



## CORPS ENSEIGNANT

### 56<sup>ème</sup> section : DEVELOPPEMENT, CROISSANCE ET PREVENTION

#### **Sous-section 01 : ODONTOLOGIE PEDIATRIQUE ET ORTHOPEDIE DENTO-FACIALE**

Professeur des Universités : Mme MANIERE-EZVAN Armelle  
Professeur des Universités : Mme MULLER-BOLLA Michèle  
Maître de Conférences des Universités : Mme JOSEPH Clara  
Professeur des Universités Associée : Mme CHARAVET Carole  
Maître de Conférences des Universités Associé : Mme OUEISS Arlette  
Assistant Hospitalier Universitaire : Mme AIEM TORT-ALVAREZ Elody  
Assistant Hospitalier Universitaire : Mr CAMIA Julien  
Assistant Hospitalier Universitaire : Mme MASUCCI Caterina

#### **Sous-section 02 : PREVENTION, EPIDEMIOLOGIE, ECONOMIE DE LA SANTE, ODONTOLOGIE LEGALE**

Professeur des Universités : Mme LUPI Laurence  
Maître de Conférences des Universités Associé : Mme BORSA Leslie  
Assistant Hospitalier Universitaire : Mme FREUDO Marie  
Assistant Hospitalier Universitaire : Mme MERIGO Elisabetta

### 57<sup>ème</sup> section : CHIRURGIE ORALE ; PARODONTOLOGIE ; BIOLOGIE ORALE

#### **Sous-section 01 : CHIRURGIE ORALE ; PARODONTOLOGIE ; BIOLOGIE ORALE**

Professeur des Universités : Mme DRIDI Sophie Myriam  
Professeur des Universités : Mme PRECHEUR-SABLAYROLLES Isabelle  
Maître de Conférences des Universités : Mr BENHAMOU Yordan  
Maître de Conférences des Universités : Mr COCHAIS Patrice  
Maître de Conférences des Universités : Mme RAYBAUD Hélène  
Maître de Conférences des Universités : Mme VINCENT-BUGNAS Séverine  
Maître de Conférences des Universités : Mme VOHA Christine  
Assistant Hospitalier Universitaire : Mme NAMAN Eve  
Assistant Hospitalier Universitaire : Mr CHARBIT Mathieu  
Assistant Hospitalier Universitaire : Mme FISTES Elene-Maria

### 58<sup>ème</sup> section : REHABILITATION ORALE

#### **Sous-section 01 : DENTISTERIE RESTAURATRICE, ENDODONTIE, PROTHESES, FONCTION-DYSFONCTION, IMAGERIE, BIOMATERIAUX**

Professeur des Universités : Mme BERTRAND Marie-France  
Professeur des Universités : Mr BOLLA Marc  
Professeur des Universités : Mme BRULAT-BOUCHARD Nathalie  
Professeur des Universités : Mme LASSAUZAY Claire  
Professeur des Universités : Mr MEDIONI Etienne  
Professeur des Universités Emérite : Mr ROCCA Jean-Paul  
Maître de Conférences des Universités : Mr ALLARD Yves  
Maître de Conférences des Universités : Mr CEINOS Romain  
Maître de Conférences des Universités : Mme EHRMANN Elodie  
Maître de Conférences des Universités : Mr LAPLANCHE Olivier  
Maître de Conférences des Universités : Mr LEFORESTIER Eric  
Maître de Conférences des Universités : Mme POUYSSEGUR-ROUGIER Valérie  
Assistant Hospitalier Universitaire : Mme ABID Sarah  
Assistant Hospitalier Universitaire : Mme BECQUART Mathilde  
Assistant Hospitalier Universitaire : Mme DEMARTY Laure  
Assistant Hospitalier Universitaire : Mme AZAN Cindy  
Assistant Hospitalier Universitaire : Mme GROSSI Vanina  
Assistant Hospitalier Universitaire : Mr LAMBERT Gary  
Assistant Hospitalier Universitaire : Mr LONJON Jean-Baptiste  
Assistant Hospitalier Universitaire : Mr PARNOT Maximilien

## **REMERCIEMENTS**

### **À Madame le Professeur LUPI Laurence**

Docteur en Chirurgie Dentaire  
Professeur des Universités, Praticien Hospitalier  
Directrice de L'UFR d'Odontologie de Nice  
Responsable de la Sous-Section Prévention, Épidémiologique, Économie de la santé,  
Odontologie légale

C'est un honneur et une grande joie que vous présidiez mon jury de thèse. Je me souviens encore du premier cours que vous nous aviez dispensé en PACES. Tout cela me rappelle que le temps est passé à une vitesse. Quoiqu'il en soit je vous remercie de m'avoir accompagné de manière bienveillante et joviale tout au long de ces études. Je pense que c'est une chance pour la faculté d'odontologie de Nice d'avoir quelqu'un d'aussi rayonnant, investi et à l'écoute à sa direction.

Veillez trouver dans ce travail, l'expression de toute ma gratitude, mon profond respect ainsi que ma grande reconnaissance pour tout ce que vous m'avez apporté.

### **À Madame le Professeur MANIÈRE-EZVAN Armelle**

Docteur en Chirurgie Dentaire Spécialiste Qualifiée en Orthopédie Dento-Faciale  
Professeur des Universités, Praticien Hospitalier  
Sous-Section Odontologie Pédiatrique et Orthopédie Dento-Faciale  
Responsable Département Orthopédie Dento-Faciale

Je vous suis infiniment reconnaissant d'avoir accepté de diriger ce travail et de m'avoir apporté votre expérience tout au long de cette épreuve. C'est un peu par hasard que cela s'est fait mais quand j'y réfléchis je n'aurai pas pu tomber mieux. Je pense sans exagération que vous êtes un monument de cette faculté d'odontologie de par la plénitude de vos connaissances dans votre domaine et votre capacité à nous expliquer des choses complexes de manières simples. Tout au long de ces études, vous avez pris du plaisir à nous transmettre et nous en avons encore pris plus à apprendre. Je pense pouvoir dire aujourd'hui que vous êtes une des figures du corps enseignant qui aura marqué mes études par la qualité de votre enseignement mais aussi et surtout par la contagiosité de votre rire. Je suis très honoré de faire partie des derniers étudiants à avoir pu recevoir votre enseignement et par la même, réaliser une thèse avec vous.

Votre départ du pôle odontologie sera une grande perte mais je pense que vous avez amplement mérité de tirer votre révérence pour tous ces services rendus.

Veillez trouver dans ce travail, l'expression de toute ma gratitude, mon profond respect ainsi que ma grande reconnaissance pour tout ce que vous m'avez apporté.

## **À Monsieur le Docteur ALLARD Yves**

Docteur en Chirurgie Dentaire

Maitre de Conférence des Universités

Sous-section Dentisterie Restauratrice, Endodontie Prothèse, Fonction-Dysfonction, Imagerie, Biomatériaux

Responsable Département Prothèse

Je souhaite tout d'abord vous remercier d'avoir accepté de siéger dans ce jury. Mais également de m'avoir donné l'opportunité de participer à votre formation esthétique qui sera par ailleurs la dernière. J'ai apprécié être votre aide opératoire même si ce fut pour une courte durée. Vous faites partie des professeurs sur qui les étudiants peuvent compter s'ils sont dans la demande car vous savez apporter une assistance de manière rapide et efficace grâce à votre longue expérience. Vous avez su nous dispenser tout au long de notre cursus des cours de qualités avec une approche très clinique, à travers des cas toujours finement illustrés pour faciliter notre apprentissage. Enfin, j'ai adoré découvrir votre façon de parler et d'exprimer votre opinion qui est souvent drôle et qui forge votre personnalité unique !

Veillez trouver dans ce travail, l'expression de toute ma gratitude, mon profond respect ainsi que ma grande reconnaissance pour tout ce que vous m'avez apporté.

## **À Madame le Docteur PESCI-BARDON Catherine**

Docteur en Chirurgie Dentaire

Praticien Hospitalier

Je vous remercie d'avoir accepté de siéger dans mon jury de thèse. Je vous ai découvert tardivement au cours de ma dernière année de formation au Centre Hospitalo-Universitaire de Nice. J'ai apprécié travailler à vos côtés de par votre gentillesse et votre simplicité. Mais j'ai surtout adoré ces traditionnels moments de partage après la fermeture des urgences, qui apportent douceur et convivialité dans nos études, à la manière d'une grande famille que nous sommes je pense. J'ai également pu apprécier vos talents culinaires qui me manqueront, c'est certain.

J'espère en tout cas pouvoir vous retrouver et savourer d'autres bons moments lorsque la situation sanitaire le permettra.

Veillez trouver dans ce travail l'expression de toute ma gratitude, mon profond respect ainsi que ma grande reconnaissance pour tout ce que vous m'avez apporté.

# **À Monsieur le Docteur HAGEGE Franck**

Docteur en Chirurgie Dentaire  
Spécialisé en Implantologie, Parodontologie

C'est un immense honneur que vous fassiez parti de ce jury car vous apportez une approche clinique et chirurgicale à ce travail auquel vous avez fait part à travers des cas que vous m'avez gracieusement partagés. Je tiens à vous remercier pour ce que vous faites au quotidien pour la communauté scientifique d'une part mais surtout pour les étudiants. En effet, vous êtes un des rares en France à proposer des groupes de discussions entre étudiants et praticiens de la région de manière gratuite et régulière. Nous nous sommes rencontrés au cours de ces conférences auxquelles j'aimais venir participer que ce soit pour la qualité de leur contenu et la convivialité qui s'en dégagait.

Enfin, je vous remercie infiniment de me permettre de venir observer votre pratique régulièrement au sein de votre cabinet, de me transmettre vos connaissances sans retenues et de me faire partager des moments de camaraderie.

Veillez trouver dans ce travail l'expression de toute ma gratitude, mon profond respect ainsi que ma grande reconnaissance pour tout ce que vous m'avez apporté.

## Table des matières

<b>I) Introduction .....</b>	<b>1</b>
<b>II) L'ankylose .....</b>	<b>2</b>
<b>A) Classification .....</b>	<b>2</b>
<b>B) Pathogénie.....</b>	<b>6</b>
<b>C) Topographie.....</b>	<b>10</b>
<b>D) Épidémiologie .....</b>	<b>10</b>
<b>E) Diagnostic clinique .....</b>	<b>10</b>
1) Examen clinique .....	11
- Inspection-palpation .....	11
- Test de percussion .....	11
- Test de mobilité .....	13
2) Examen radiologique .....	13
<b>F) Diagnostic évolutif .....</b>	<b>14</b>
1) Infraclusion .....	14
2) Absence de mouvement orthodontique.....	14
<b>G) Diagnostic étiologique.....</b>	<b>14</b>
<b>H) Conséquences cliniques .....</b>	<b>19</b>
<b>III) Présentation d'un cas clinique .....</b>	<b>20</b>
<b>IV) Prise en charge de l'ankylose.....</b>	<b>26</b>
<b>A) Abstention .....</b>	<b>27</b>
<b>B) Soins prothétiques et conservateurs .....</b>	<b>28</b>
<b>C) Chirurgie conservatrice avec repositionnement orthodontique .....</b>	<b>30</b>
1) Luxation chirurgicale .....	30
2) Ostéotomie et distraction ostéogénique .....	30
3) Corticotomie et Bone Stretching .....	33
4) Apicotomie.....	36
<b>D) Chirurgie conservatrice avec repositionnement chirurgical .....</b>	<b>38</b>
1) Ostéotomie .....	38
2) Ré-implantation intentionnelle avec obturation de la résorption par voie par alvéolaire .....	39
<b>E) Chirurgie non conservatrice .....</b>	<b>40</b>
1) Décoronation .....	40
5) Avulsion .....	45
a) Conséquences post-extractionnelle.....	45
b) Auto-transplantation.....	45
c) Maintien ou fermeture orthodontique de l'espace après avulsion ? .....	48
d) Maintien/ouverture .....	49
▪ Implant unitaire.....	49
▪ Bridge collé.....	52
▪ Bridge collé fibré (Technique directe et indirecte).....	53
e) Fermeture de l'espace .....	55
<b>V) Décision thérapeutique.....</b>	<b>61</b>
<b>VI) Conclusion .....</b>	<b>64</b>

## Table des figures

Figure 1. Classifications des résorptions (3).....	2
Figure 2. Coupe histologique d’une résorption de surface (6).....	3
Figure 3. Résorption inflammatoire externe sur 11 et 21 après expulsion-réimplantation (6) .....	4
Figure 4. Résorption de remplacement et ankylose sur 21 après expulsion puis ré-implantation, 13 ans après (6) .....	5
Figure 5. Classification d’Andreasen (3).....	6
Figure 6. Coupe histologique d’une membrane parodontale d’une incisive mandibulaire ré-implantée après une période extra-alvéolaire de 15min à J+7 (14).....	7
Figure 7. Coupe histologique d’une membrane parodontale d’une incisive mandibulaire ré-implantée après une période extra-alvéolaire de 15min à J+7 (14).....	7
Figure 8. Schéma d’un ostéoclaste mature, Alan Jack de l’Université de Manchester (19) .....	8
Figure 9. Score d’infra-position des incisives ankylosées (1) .....	11
Figure 10. Periotest® (Google image).....	13
Figure 11. Intrusion (63).....	17
Figure 12. Expulsion (63).....	18
Figure 13. Radiographie panoramique, novembre 2012 .....	20
Figure 14. Visage de (a) profil, (b) face, (c) sourire, juin 2013 .....	20
Figure 15. Vues endobuccales droite et gauche, juin 2013 .....	21
Figure 16. Visage de profil, face, sourire, juin 2015 - visage équilibré.....	21
Figure 17. Vues endobuccales (a) droite, (b) face, (c) gauche, juin 2015 - Classe I molaire .....	21
Figure 18. Radiographie panoramique, juin 2015 - les canines maxillaires se sont mésialées.....	22
Figure 19. Visage de profil (a) de face (b) de sourire (c), avril 2018 .....	22
Figure 20. Vues endobuccales (a) droite, (b) de face, (c) gauche, avril 2018.....	23
Figure 21. Radiographie panoramique, avril 2018.....	23
Figure 22. Radiographie panoramique, mai 2018 - Arc maxillaire déformé .....	24
Figure 23. Photo de face exobuccal et endo-buccale après traumatisme (a, b, c). Coupe scanner de la 21 impactée (d) .....	24
Figure 24. Gradient thérapeutique, Tirlet et Attal (69).....	28
Figure 25. Restauration composite mésial sur 21 et facette en E.max® sur 11 ankylosée (71) .....	29
Figure 26. Situation initiale avant le deuxième traitement ODF avant distraction - Vue intra-orale de face (a) et visage au sourire (b) .....	32
Figure 27. Préparation orthodontique visant à faire diverger les axes des 12 et 21 pour faciliter l’ostéotomie. (a) Vue intra-orale de face (b) Radiographie panoramique (le composite de la 11 est partiellement déposé).....	32
Figure 28. Coupe CBCT de la 11 dans le sens antéro-postérieur .....	32
Figure 29. Distracteur ostéogénique.....	32
Figure 30. Distraction ostéogénique (a) J0, (b) J+8, (c) J+21.....	33
Figure 31. Distraction ostéogénique. Suivi post-opératoire à 2 mois et demi.....	33
Figure 32. Schéma présentant les tracés d’ostéotomie du « Bone Stretching » (79) .....	34
Figure 33. Patient de 14 ans présentant la 21 ankylosée (79) .....	35
Figure 34. Ostéotomie avant traction (a) puis traction intermaxillaire après ostéotomie (b).....	35
Figure 35. Résultat post-opératoire à 6 mois.....	35
Figure 36. Radiographie post-opératoire d’une 23 après apicotomie. (A)Apex laissé à sa place. (B) Racine et couronne vitale avec pulpe oblitérée (82) .....	36
Figure 37. Schéma des tracés d’ostéotomies (85) .....	38
Figure 38. Résection apicale d’une 21 ankylosée après avulsion intentionnelle (a). Mise en place d’un tenon en titane (b). Radiographie à 7 mois post-opératoire (c) (86).....	39
Figure 39. Suivi d’une décoronation sur 15 ans. (A) Radiographie d’une 21 avant et (B) après décoronation. (C) Radiographie 8 ans après décoronation. (D) Implantation 10 ans après décoronation. (E et F) Suivi à 5 ans après insertion d’un implant (91).....	42

Figure 40. Schéma du processus de décoronation (A) puis (B) (91) .....	42
Figure 41. 21 ankylosée, cas initial (gauche). Préparation corono-périphérique de la 11 et 22 (droite).....	44
Figure 42. Traitement endodontique de la 21 et section de la couronne (gauche). Mise en place de résine composite rose et d'un bridge provisoire (droite) .....	44
Figure 43. (Gauche) Élévation d'un lambeau et fraisage de la dent légèrement 4mm en sous crestal. (Droite) Cicatrisation à 4 mois .....	44
Figure 44. Suivi post-opératoire à 1 an (gauche) et 7 ans (droite).....	45
Figure 45. Suivi post-opératoire à 3 ans .....	45
Figure 46. Auto-transplantation d'une prémolaire en 21. Suivi à J0 (a), 4 mois (b), 6 mois (c) .....	47
Figure 47. Vue frontale d'une prémolaire auto-transplantée. Avant (d) et après (f) traitement restaurateur de la prémolaire (105).....	47
Figure 48. Arbre décisionnel de conservation ou non d'une incisive centrale maxillaire ankylosée .....	49
Figure 49. Situation initiale, 11 et 21 dévitalisées avec provisoire sur 21 (gauche). ROG et GEC après avulsion de la 21 (droite).....	51
Figure 50. Suivi post-opératoire 4 mois après GEC et ROG (gauche). Implantation et mise en charge immédiate (droite).....	51
Figure 51. Suivi post-opératoire à 1 an. Suivi post-opératoire à 5 ans .....	51
Figure 52. Confection d'un bridge fibré en résine composite sur une 11 par technique directe (119).....	54
Figure 53. Réalisation d'un bridge fibré avec pontique en céramique Emax® (122).....	55
Figure 54. Mise en esthétique d'une canine en incisive latérale (125).....	56
Figure 55. Situation initiale .....	57
Figure 56. Phase post-traitement orthodontique.....	58
Figure 57. Phase post-traitement parodontal et prothétique/restaurateur. ....	58
Figure 58. Protocole de fermeture d'espace d'une 11.....	59
Figure 59. Vue frontale endo-buccale et au sourire après Bone Stretching (à 1 an) .....	62
Figure 60. Vue endo-buccale sagittale après Bone Stretching (à 1 an).....	62
Figure 61. Radiographie panoramique après Bone Stretching (à 3 mois).....	63
Figure 62. Radiographie rétro-alvéolaire après Bone Stretching (à 1 an).....	63
Tableau 1. Synthèse des traitements conservateurs et prothétiques .....	29
Tableau 2. Synthèse des traitements chirurgicaux conservateurs avec repositionnement orthodontique .....	37
Tableau 3. Synthèse des traitements chirurgicaux conservateurs avec repositionnement chirurgical.....	40
Tableau 4. Synthèse des traitements chirurgicaux non conservateurs .....	60
Tableau 5. Arbre décisionnel de la gestion d'une incisive centrale maxillaire permanente impactée ankylosée	65

## **I) Introduction**

Le mot ankylose provient du grec « agkulôsis » qui signifie immobile. L'ankylose est une fusion pathologique du cément ou de la dentine d'une racine dentaire avec l'os alvéolaire qui l'entoure. C'est un processus fréquent dont l'origine exacte n'est à l'heure pas totalement élucidée mais certains mécanismes ont déjà été mis en évidence.

Dans la littérature, on retrouve différents synonymes pour désigner ce phénomène, tels que résorption radiculaire externe de remplacement, résorption de substitution, ou encore résorption-ossification (1). Globalement, c'est un phénomène qui peut être (2):

- **Transitoire et limité** à de petites zones de la surface radiculaire, on parle plutôt de résorptions de surface.
- **Progressif et irréversible**, si l'atteinte concerne plus de 20% de la surface radiculaire.

Malgré des connaissances considérables sur la pathogenèse de l'ankylose grâce aux études animales et à l'observation des dents humaines ré-implantées, il n'existe aucun traitement connu pour arrêter cette complication ou changer son issue d'une éventuelle perte dentaire. Cependant, des dents ankylosées peuvent rester longtemps en place. Le phénomène de résorption, peut mettre longtemps à se déclencher et la dent peut rester sur l'arcade plus ou moins longtemps.

Cette réaction n'est pas sans conséquences et peut avoir un impact sur la croissance alvéolaire de la dent et son devenir. Ainsi, il apparaît primordial de savoir dépister cette pathologie le plus rapidement possible et de choisir parmi notre arsenal thérapeutique la solution la plus adaptée pour la stopper ou limiter son extension.

Au cours de cette thèse nous allons, dans un premier temps décrire le phénomène d'ankylose et les moyens diagnostiques. Nous présenterons ensuite le cas clinique qui nous a amené à travailler sur la prise en charge de la dent ankylosée. Enfin, après avoir passé en revue les solutions qui s'ouvrent à nous aujourd'hui, nous présenterons celle qui nous a semblé la plus adaptée.



## II) L'ankylose

### A) Classification

Bien que ce soit un phénomène à part entière, l'ankylose est considérée par la plupart des auteurs comme appartenant à la famille des résorptions.

Aujourd'hui, il existe différentes classifications concernant les résorptions, les plus connues étant celle de Tronstad, Andreasen, Trope et plus récemment Kanas. Tous les auteurs s'accordent à dire que l'ankylose appartient à la catégorie des résorptions externes.

Il suffit de se pencher sur la littérature traitant des résorptions pour se rendre compte qu'il existe une quantité de termes qui définissent au final souvent la même chose.

**TABLE 2.** Analogous terms of RR reviewed among the 15 RR classifications

J. ANDREASEN (1970)	GARTNER et al. (1976)	B. FEIGLIN (1986)	L. TRONSTAD (1988)	M. TROPE (1998)	NE et al. (1999)	GUNRAJ et al. (1999)	M. TROPE (2002)	FUSS et al. (2003)	LINDSKOG et al. (2006)	PATEL and PITT-FORD (2007)	SANTOS et al. (2011)	KANAS and KANAS (2011)	DARCEY and QUALITROUGH (2013)	SACK et al. (2016)
Surface RR	External RR (ERR) Coronal		Transient Inflammatory Resorption	ERR - Type 1 Attachment Damage Alone: Pressure, mild and severe traumatic injury	Surface RR	Surface RR (trauma)	Transient ERR (stimulus of short duration)		Surface RR	Surface RR	Surface RR	Surface RR	Surface RR	
					Transient Apical Breakdown (TAB)				Transient Apical Internal Resorption (TAIR)	TAB	TAB	TAB		
External Replacement RR (ERRR)			ERRR and Dentoalveolar Ankylosis		ERRR and Ankylosis	ERRR (trauma)		Ankylosis	ERRR	ERRR	ERRR	Periapical Replacement RR (PARR) with ankylosis	ERRR	ERRR and Ankylosis
External Inflammatory RR (EIRR)	ERR Midroot			ERR - Type 2 Infection Alone: Alone and Marginal Periodontitis	EIRR	EIRR (trauma)	Lateral periodontitis with RR	Pulpal infection RR	EIRR	EIRR	EIRR		EIRR	EIRR and Lateral RR
	ERR Apical	Apical Inflammatory RR (AIRR)		Periapical RR of Pulpal Origin	AIRR	ERR from Pulp Necrosis and Periapical Pathosis	Apical periodontitis with RR					AIRR (pulp origin)		AIRR
		Orthodontic forces; pressure and trauma	Progressive Inflammatory Resorption			ERR from the periodontal ligament pressure	ERR (stimulus of long duration – progressive)	Orthodontic pressure	RR induced by Trauma (pressure or orthodontic forces)			External RR (pressure)		
Internal Inflammatory RR (IIRR)	Internal RR (IRR) (Coronal and Mid-root)	IRR	IRR	IRR	IIRR	IIRR	IRR	IRR	IIRR (Apical and Radicular)	IIRR	IIRR	Radial Pulp Enlargement RR	IRR	IIRR (Types A, B, C and D)
Internal Replacement RR (IRRR)					Metaplastic Resorption	IRRR			IRRR (Hyperplastic Invasive)			Metaplastic (Replacement) Pulp Resorption		IRRR
		Cervical Inflammatory RR	Cervical RR (CRR)	Subattachment RR of Sulcular Origin	CRR	CRR	ERR with Sulcular Infection	Periodontal Infection RR	Hyperplastic Invasive Cervical RR		CRR	Cervical (periodontal) Inflammatory RR	CRR	CRR
		ERR from impacted tooth		ERR - Type 3 Attachment damage plus infection	Combined RR (internal-external)				Inflammatory communicative (internal-external)					ERR from Neoplasia/ cysts of the jaws
								ERR from impacted tooth or tumour						

Figure 1. Classifications des résorptions (3)

Celle qui nous intéresse plus particulièrement est celle d'Andreasen : c'est la première à avoir été établie ; elle est simple ; c'est également la plus répandue (3).

Au niveau des résorptions externes il convient alors de faire la distinction entre 3 types de résorptions :

- **Les résorptions de surface** sont les conséquences de lésions localisées et limitées de la surface radiculaire ou du parodonte environnant (4). Elles sont le plus souvent observées lors de traumatismes légers tels que les concussions ou sublaxations. La résorption de surface externe est auto-limitante, c'est-à-dire qu'elle s'arrête par elle-même, et ne nécessite qu'une simple surveillance. Il s'agit d'un processus résultant d'une activité ostéoclastique qui dure deux à trois semaines et qui est suivi d'une cicatrisation de la surface radiculaire et cémentaire ainsi que d'une ré-attache du ligament parodontal. On découvre de petites cavités de résorption superficielles dans le ciment et parfois les couches les plus externes de la dentine (5). En effet, dans les jours suivant le traumatisme, une réaction inflammatoire locale se produit et une résorption du ciment et de la dentine enclenchée par les ostéoclastes se met en place. Par la suite, les cémentoblastes des sites voisins vont migrer vers les lacunes de résorption. On observera une formation de néocément et parallèlement d'un nouveau collagène qui permettra la réparation des fibres ligamentaires et une nouvelle insertion des fibres de Sharpey.

Lorsque aucune autre stimulation n'est présente ou persistante, ces cavités guériront sans incident (4)(6). On pense que le processus est courant mais largement sous-déclaré car il est sub-clinique, sans symptômes et invisible radiographiquement (7)(8).

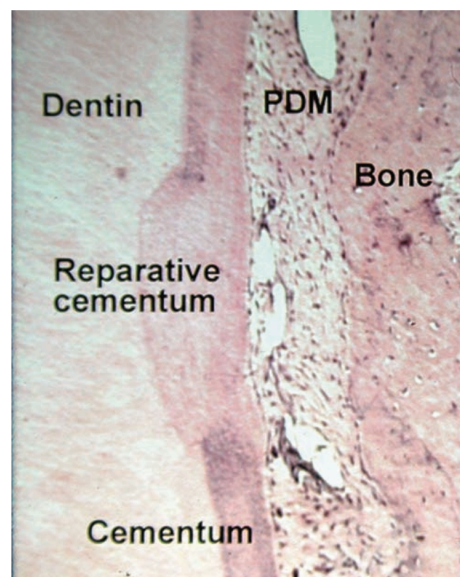


Figure 2. Coupe histologique d'une résorption de surface (6)

- **Les résorptions inflammatoires externes** ont lieu lorsque des stimuli prolongés dans les zones de surface radiculaire traumatisées ou dénudées permettent de poursuivre le processus de résorption de surface (9). Andreasen explique que ce phénomène nécessite une succession d'événements pour qu'il se produise : premièrement, il doit y avoir un traumatisme au niveau de la surface radiculaire qui atteigne les tubilis dentinaires : c'est typiquement le cas d'expulsion/ré-implantation où il y a des dommages au niveau du ligament parodontal et un séchage prolongé de la surface radiculaire. Ensuite, il doit y avoir une contamination bactérienne. Enfin, l'âge de la dent doit être pris en compte, les dents immatures et plus jeunes ont un taux de résorption plus important après ré-implantation même si elles ont un potentiel de cicatrisation plus élevé (2)(9). Elle peut également survenir avec l'application d'une pression non contrôlée et prolongée, qui peut complètement résorber les racines en quelques mois comme lors de traitements orthodontiques par exemple.

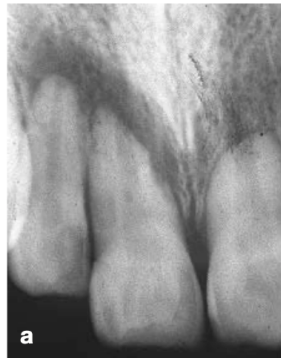

Figure 3. Résorption inflammatoire externe sur 11 et 21 après expulsion-réimplantation (6)

- **Les résorptions de remplacement** apparaissent lors de traumatismes sévères de type luxation latérale, impaction, extrusion, avulsion-réimplantation. Le desmodonte subit alors des dommages importants aboutissant à une disparition de la couche cémentaire qui recouvre la racine et des déchirements du ligament dento-alvéolaire, laissant des zones inhabitées. D'après Revel-Cassanet et al, cela se produit lorsque 20% de la surface radiculaire est endommagée (1). Ces lésions sont le plus souvent irréversibles et il s'en suit généralement une réaction inflammatoire très importante avec une résorption du ciment et de la dentine consécutive. Les zones résorbées sont envahies par les ostéoblastes provenant de l'os qui enveloppe la racine (10). La dent va subir un phénomène de résorption évolutive et va peu à peu être remplacée par de l'os. Il y a alors fusion de la dent avec l'os d'un point de vue histologique et radiographique ainsi qu'une perte de mobilité dentaire, c'est-à-dire une ankylose.

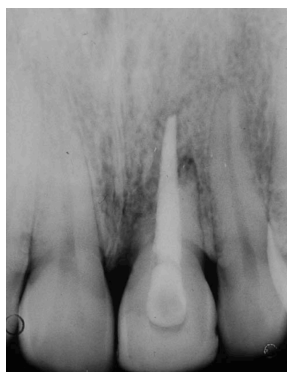

Figure 4. Résorption de remplacement et ankylose sur 21 après expulsion puis ré-implantation, 13 ans après (6)

La résorption externe de remplacement peut être transitoire ou progressive (9). Cela aboutira ainsi à une ankylose réversible ou irréversible.

Elle est **transitoire** lorsque les lésions du ligament parodontal sont mineures ( inférieure à 20% de la surface radiculaire) et que la capacité de guérison du parodonte adjacent est importante (11)(12).

Elle est **évolutive et non limitante** quand on a une perte étendue ou complète du ligament parodontal. La résorption de remplacement évoluera aux dépens de la dent, allant jusqu'à la remplacer quasi-totalement. Souvent la dent se fracturera car elle ne peut encaisser les contraintes mécaniques (2).

Le remodelage osseux et le turn-over (renouvellement) étant un processus constant, c'est une perte d'équilibre entre l'activité ostéoclastique et ostéoblastique qui peut conduire au remplacement progressif de la dentine radiculaire par de l'os. Dans les cas progressifs, rien ne peut être fait pour mettre fin à ce processus (2). Ce phénomène est plus ou moins long et dépend du système métabolique du patient. En effet, en fonction de l'âge de survenue du traumatisme, le processus de remplacement sera plus ou moins rapide. Plus le patient est jeune, plus ce phénomène sera rapide dû à un métabolisme plus important (2). Après le début de la résorption de remplacement, la dent peut être perdue en trois à sept ans chez les patients âgés de 7 à 16 ans, mais chez l'adulte, la dent peut rester en place pendant 20 ans (2).

Selon une autre étude (13), sur une période de 12 mois, un groupe d'âge pré-pubère remodelera environ 50% de son os contre 2% chez l'adulte. Ainsi chez les patients pré-pubères, une racine sera résorbée en environ 2 ans alors que la résorption radiculaire après la puberté pourrait prendre plus de 10 ans. On voit donc il n'existe pas de valeur exacte concernant le remodelage osseux mais plutôt une tendance.

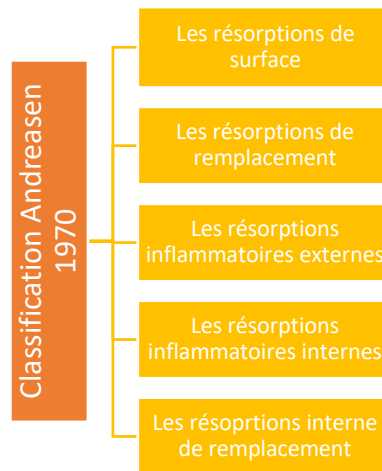


Figure 5. Classification d'Andreasen (3)

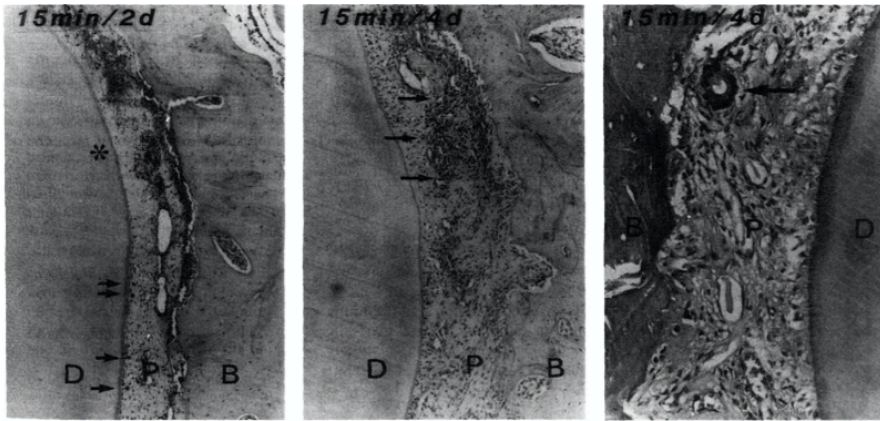
## **B) Pathogénie**

L'ankylose est le résultat de la résorption de remplacement. Pour comprendre les mécanismes de cette pathologie, il faut s'intéresser aux résorptions au sens large du terme.

Les connaissances actuelles sur la pathogénèse de l'ankylose reposent en grande partie sur les résultats d'études animales et, in vitro, et sur les observations de dents ré-implantées.

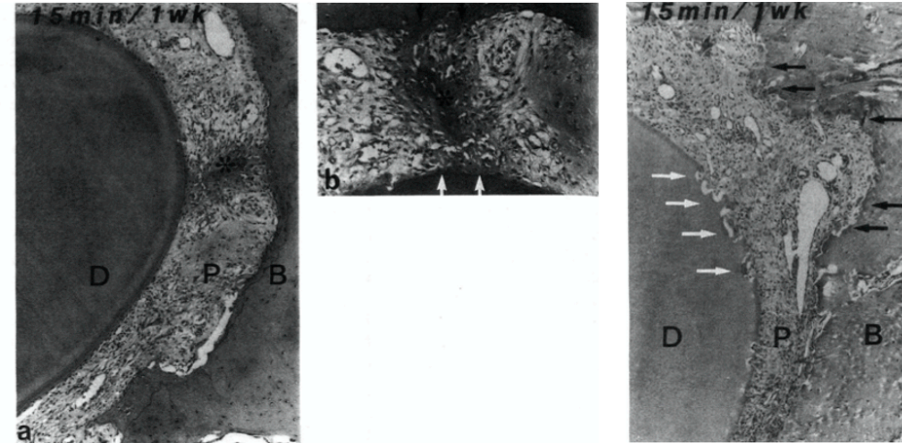
Chez les patients en bonne santé, on note la présence de nombreux fibroblastes provenant du ligament parodontal qui bloquent l'ostéogenèse dans le parodonte en libérant des régulateurs agissant localement, maintenant ainsi la séparation entre la racine et l'os alvéolaire.

La séquence d'événements dans la membrane parodontale suite à la ré-implantation d'une dent peut être comparée à la formation de cals après une fracture osseuse. En effet, on retrouve la formation d'un tissu dur "calleux" immature dans la membrane parodontale de la plupart des dents ré-implantées au cours des premières semaines suivant la ré-implantation. Une membrane parodontale normale est ensuite reformée (14). On parle d'ankylose dento-alvéolaire de surface (Andreasen et al (12)).



<p><b>Figure 6a</b> Tissu parodontal d'un incisive mandibulaire ré-implantée après une période extra-alvéolaire de 15 min. J+2</p> <p>D = Dentine P = Membrane parodontale B = Os alvéolaire *Restes épithéliaux de Malassez -&gt; Tissu nécrotique</p>	<p><b>Figure 6b</b> Tissu parodontal d'un incisive mandibulaire ré-implantée après une période extra-alvéolaire de 15 min. J+4</p> <p>D = Dentine P = Membrane parodontale B = Os alvéolaire -&gt;Tissu de granulation envahissant la membrane parodontale depuis l'os.</p>	<p><b>Figure 6c</b> Tissu parodontal d'un incisive mandibulaire ré-implantée après une période extra-alvéolaire de 15 min. J+4</p> <p>D = Dentine P = Membrane parodontale B = Os alvéolaire -&gt;Une cellule géante contenant un corps étranger</p>
---	---	--

Figure 6. Coupe histologique d'une membrane parodontale d'une incisive mandibulaire ré-implantée après une période extra-alvéolaire de 15min à J+7 (14)



<p><b>Figure 7 a et b</b> Tissu parodontal d'un incisive mandibulaire ré-implantée après une période extra-alvéolaire de 15 min. J+7</p> <p>*Une petite zone minéralisée s'est formée au centre de la membrane parodontale et fusionne avec les tissus durs formés au niveau de la surface radiculaire (flèche blanche) d'une part et l'os alvéolaire d'autre part (flèche noire)</p>	<p><b>Figure 7c</b> Tissu parodontal d'une incisive mandibulaire ré-implantée après une période extra-alvéolaire de 15min. J+7</p> <p>Plusieurs cavités de résorption peuvent être observées sur la surface radiculaire. (Flèche blanche). Paroi alvéolaire (flèche noire) D = Dentine P = Membrane parodontale B = Os alvéolaire</p>
---	---

Figure 7. Coupe histologique d'une membrane parodontale d'une incisive mandibulaire ré-implantée après une période extra-alvéolaire de 15min à J+7 (14)



Ces petites zones d'ankyloses passent souvent inaperçues lorsqu'elles représentent moins de 20% de la surface radiculaire et ne sont généralement pas mises en évidence par les tests de percussion, de mobilité ou par examen radiographique (15). Néanmoins, lorsque le temps extra-alvéolaire est long ou que les lésions du LDA sont sévères le «cal» peut se consolider et l'ankylose est permanente.

La nécrose des cellules du ligament parodontal par dessiccation, écrasement ou dommages mécaniques, comme dans les luxations sévères ou expulsion, perturbe les mécanismes homéostatiques normaux. L'ankylose est établie non seulement par des altérations inflammatoires et mécaniques du ligament parodontal, mais aussi parce que des éléments cellulaires qui persistent ne sont plus fonctionnels et ne parviennent pas à supprimer l'activité ostéogénique (10): Cette modification engendre la croissance osseuse à travers le ligament parodontal et ainsi l'ankylose.

De nombreux facteurs peuvent être à l'origine des résorptions radiculaires mais la nécrose pulpaire, les traumatismes, le traitement parodontal, le traitement orthodontique et les agents de blanchiment internes des dents sont les stimulants les plus couramment décrits.

Quelle que soit la cause initiale, le processus est en grande partie d'origine inflammatoire (9) et le processus de résorption externe repose sur l'action des ostéoclastes (16). Les ostéoclastes sont de grandes cellules multi-nucléées trouvées dans des cryptes sur les surfaces des tissus durs (« lacunes de Howship »). Ils sont très mobiles et ont des pseudopodes proéminents. Ils se distinguent des autres cellules multi-nucléées par le fait que la surface en contact avec l'os ou la dentine présente une bordure très ébouriffée (16).

Au niveau de leurs extrémités, les vésicules intracellulaires fusionnent avec la membrane cellulaire et, par conséquent, libèrent des ions hydrogènes et des enzymes protéolytiques dans un compartiment de résorption entre la surface cellulaire et tissulaire (17). Cet environnement est très acide et, par conséquent, il y a dissolution de tissu dur calcifié. Leurs pseudopodes sont ainsi efficacement adhérents à l'os par des intégrines. Les intégrines sont des récepteurs hétérodimériques impliqués dans des processus cellulaires tels que la migration, l'attachement, la prolifération, la différenciation et la survie cellulaire. Elles ont un rôle dans la communication cellulaire (18). Les intégrines des ostéoclastes interagissent avec les ligands à la surface de la racine, couplant la cellule à la matrice extracellulaire de la racine.

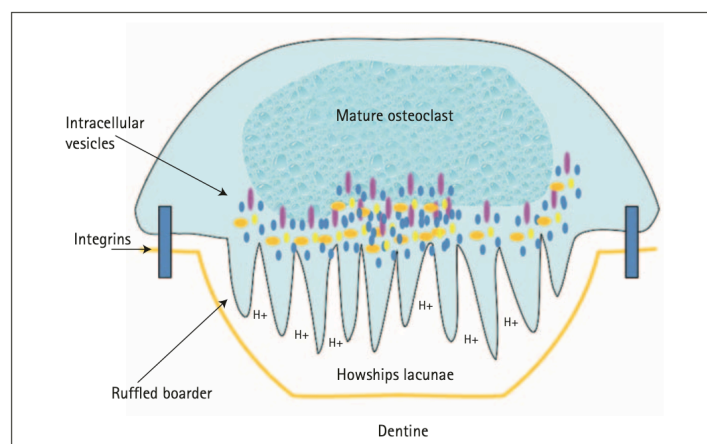


Figure 8. Schéma d'un ostéoclaste mature, Alan Jack de l'Université de Manchester (19)

Le cytoplasme de la cellule contient un éventail d'organites qui sont intimement associés à un rôle digestif actif, qui sont capables de migrer vers les pseudopodes. Les odontoclastes et les ostéoclastes ont des modes d'action similaires mais agissent sur des sites différents (20). Les ostéoclastes sont le principal moteur de la résorption et peuvent décomposer l'os, le cartilage ainsi que la dentine. L'origine précise et la stimulation de l'ostéoclaste n'ont pas encore été prouvées de manière concluante. Plusieurs théories ont été avancées mais des signaux chimiques : facteur de différenciation des ostéoclastes / ligand d'ostéoprotégrine / activateur-récepteur du facteur nucléaire K-B ligand (ODF / OPGL / RANKL), sont maintenant connus pour contrôler leur formation.

RANKL (Receptor Activator of Nuclear factor Kappa-B Ligand) est un ligand qui intervient dans le métabolisme osseux en activant les ostéoblastes et ostéoclastes. Le RANKL est essentiel à la fois au développement et à la fonction des ostéoclastes (21). L'expression de RANKL peut être stimulée par l'hormone parathyroïdienne, la vitamine D3 et l'interleukine-1B qui pourraient donc être à l'origine de tout le processus (22)(23).

Ce dernier médiateur chimique, l'interleukine 1B s'est avérée être intimement liée aux processus de résorption des tissus durs dentaires lors des pathologies péri-apicale et parodontale (24)(25). Il se peut que les patients présentant des variations de l'allèle interleukine 1B aient une prédisposition génétique à la résorption (26).

Un autre stimulant important du processus de résorption est associé à la présence de bactéries par le biais du phénomène inflammatoire qu'elles impliquent (27).

Il existe un équilibre constant entre les activateurs ostéoclastiques et les inhibiteurs. Lorsqu'il y a une atteinte d'un tissu, des cytokines sont produites et le processus de réparation comprend une activité ostéoclastique. Ainsi, si le tissu dentaire est irrémédiablement endommagé, une résorption complète peut se produire.

Au niveau histologique, lorsque l'appareil d'attache d'une dent est endommagé ou traumatisé, il est courant qu'un processus de résorption suive, mais à moins que la stimulation ne soit continue, elle cessera (28). Dans les petites lésions sans contamination bactérienne, elle est suivie d'une réparation (5). Andreasen et al, considère que ce processus est « simple et auto-limitant », on parle de résorption externe de surface comme vu précédemment (4).

Cliniquement, les résorptions restent tout de même rares car des mécanismes de protection biologique existent pour empêcher la résorption des dents. Ces barrières étant un ligament parodontal fonctionnel, un cément sain et une couche de pré-dentine extracellulaire en place:

- Il a été démontré que les dents avec des ligaments dento-alvéolaire (LDA) sains subissent moins de résorption que celles avec des LDA nécrosés ou non fonctionnels. Dans les expériences dans lesquelles le ligament parodontal est sélectivement endommagé ou nécrosé, il y a une plus grande incidence de résorption. Il a été suggéré que la nature du processus de résorption était liée à la taille de la zone de ligament parodontal nécrosée ou lésée (4). Certains auteurs considèrent que jusqu'à 1,5 mm le desmodonte peut cicatriser mais qu'au-delà, si la zone de dommages est plus conséquente, il ne pourra pas guérir et une résorption de remplacement aura lieu (4)(29).



- La présence d'une couche de ciment intacte offre une protection à la résorption, le ciment étant beaucoup plus résistant à la résorption que la dentine (30). En effet, la surface externe du ciment est formée par une couche de cémentoblastes sur une couche de cémentoïde. Il est possible que ce soit cette couche non minéralisée qui constitue la barrière à la résorption, mais également l'absence des protéines pouvant stimuler l'activité ostéoclastique (31). Il a également été indiqué que le ciment contient des facteurs inhibiteurs des processus ostéoclastiques (32). Une autre fonction du ciment est d'empêcher la propagation des bactéries et des toxines de la dentine au ligament parodontal, ce qui empêche à son tour le déclenchement d'une réponse inflammatoire et une éventuelle activité de résorption (32).  
Il a également été constaté que les cémentoblastes, contrairement aux ostéoblastes, ne répondent pas à l'hormone parathyroïdienne, ce qui peut expliquer pourquoi les tissus dentaires sont normalement protégés de la résorption alors que l'os alvéolaire adjacent est constamment remodelé (33).
- Il a également été supposé que la couche odontoblastique et la pré-dentine environnante peuvent également être inhibitrices contre la résorption d'une manière similaire à la couche cémentoïde (34).

L'endommagement de ces barrières permet aux ostéoclastes de se lier à la racine et, si une réponse inflammatoire se produit au niveau de la surface de la racine, cela peut à son tour déclencher une résorption. Il a en outre été émis qu'une activation préalable ou une stimulation persistante est essentielle afin que la résorption puisse se poursuivre (9).

### **C) Topographie**

Selon une étude d'Andreasen, l'ankylose apparaîtrait le plus souvent sur les surfaces convexes et notamment vestibulo-linguale plutôt que sur les surfaces plates ou concaves des racines. De même, elle se produit plus en regard de l'apex plutôt qu'en cervical. Cela semble logique car ce sont ces zones qui sont le plus susceptibles d'être lésées lors d'un traumatisme (10).

### **D) Épidémiologie**

L'ankylose alvéolo-dentaire est un phénomène fréquent notamment chez les enfants et adolescent à la suite de traumatisme dentaires mais elle peut être idiopathique également. Elle touche plus fréquemment les dents temporaires que les dents permanentes. Concernant les incisives centrales permanentes ankylosées, aucune estimation de leur prévalence n'a été publiée à ce jour (35).

### **E) Diagnostic clinique**

Le diagnostic de l'ankylose est primordial, car son établissement a de grandes conséquences concernant l'avenir de la dent. Le moment à partir duquel les conséquences cliniques seront détectables varie en fonction de l'âge du patient et sa période de croissance faciale. On a aujourd'hui un ensemble de méthode à notre disposition pour objectiver au mieux si oui ou non une incisive centrale maxillaire est ankylosée.

## 1) Examen clinique

### - Inspection-palpation

Tout d'abord il convient de réaliser un interrogatoire sur l'historique dentaire du patient à la recherche d'éléments pouvant être à l'origine de l'ankylose dentaire. Lors de l'examen clinique si le praticien observe une infraclusion localisée à 1 ou plusieurs dents cela doit orienter le diagnostic vers une ankylose. On peut alors utiliser le score de Malmgren 2002 (36) pour apprécier et quantifier la sévérité de l'infra-position. Pour ce faire, on utilise des moulages en plâtre pour faciliter les mesures, et des photographies et radiographies intra-orales pour suivre l'évolution tous les 6 mois.

On se sert des dents homologues saines dont les ligaments parodontaux n'ont pas été impactés comme témoins. Dans de nombreux cas, les pertes de substances coronaires de la dent ankylosée et parfois de la controlatérale ont été restaurées au niveau incisal. Dans son étude Malmgren utilise la méthode de mesure suivante : c'est l'incisive homologue non affectée qui sert de dent de référence pour quantifier l'infraclusion. Il suffit de prolonger le bord libre de la dent ankylosée sur la dent de référence puis mesurer la distance jusqu'au bord libre de la dent de référence.

Pour évaluer la progression de l'infra-position, un indice de sévérité de l'infra-position a été élaboré. En évaluant la sévérité de l'infra-position sur une échelle de faible à extrême, l'indice compare l'infra-position par rapport à la hauteur de la couronne de la dent de référence (36).

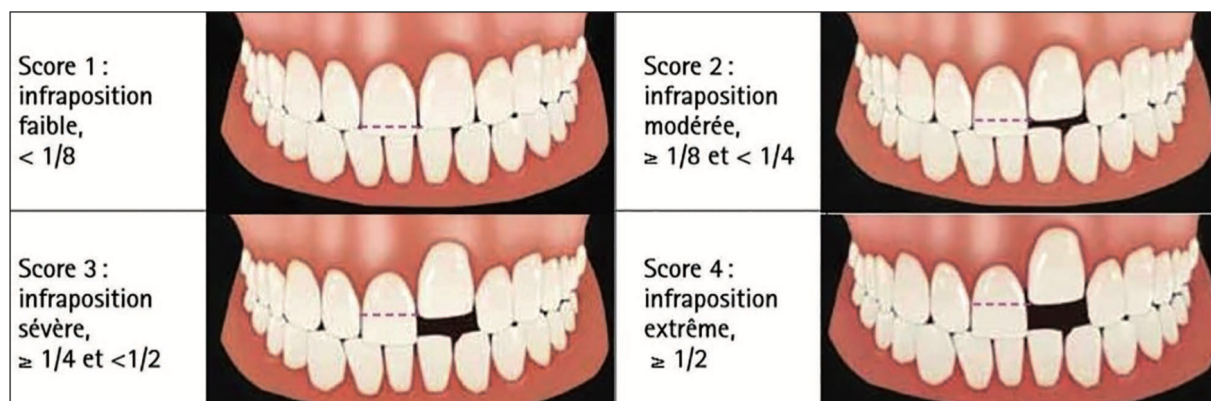


Figure 9. Score d'infra-position des incisives ankylosées (1)

### - Test de percussion

#### o Manuel

Un des tests de référence est l'évaluation qualitative du son émis par la dent lors de la percussion axiale et latérale avec un instrument métallique. Une dent ankylosée produit un son aigu à la percussion, par rapport aux dents adjacentes non affectées (37)(36).

Récemment Campbell et al (37), ont cherché à voir si l'étude des ondes sonores produites lors de la percussion axiale et latérale pouvait nous permettre de mieux orienter notre diagnostic. En effet, à l'aide d'un dispositif doté d'un microphone et un logiciel d'enregistrement sonore, l'analyse numérique des ondes sonores a confirmé que, dans le cas d'une incisive ankylosée,

la percussion émet dans un type de fréquence caractéristique (37). Néanmoins l'utilité de cette technique reste limitée en clinique.

Pour le moment, le test de diagnostic le plus simple reste l'évaluation subjective du son provenant de la percussion de la dent avec un manche de miroir dentaire en métal (15).

o **Periotest®** (Siemens-Medizintechnik, Bensheim, Allemagne)

Le Periotest® est un appareil électronique fabriqué par Siemens (Gulden-Medizintechnik, Bensheim, Allemagne). Il se compose d'une pièce à main et d'un ordinateur avec un écran LCD (38). Cet appareil permet de mesurer la fréquence des sons émis lors de la percussion, qui par ailleurs est statistiquement plus faible lorsque la dent est ankylosée. La valeur de Periotest® dépend dans une certaine mesure de la mobilité dentaire, mais elle dépend principalement des caractéristiques d'amortissement du parodonte (38)(39).

Une tige va être propulsée sur la dent à la manière d'un test de percussion à 16 reprises en 4 secondes. Cette charge rapide et répétitive est censée empêcher l'afflux des liquides interstitiels et vasculaires ce qui pourrait fausser les résultats. En effet, les mouvements des fluides peuvent entraîner l'augmentation de la résistance du ligament parodontal aux forces importantes. L'intervalle de temps entre les lectures est d'une grande importance car la prise d'une mesure Periotest® provoque un changement transitoire du parodonte qui a besoin de temps pour récupérer (40)(39)(38).

Selon Mackie et al (40), le Periotest® est un outil diagnostique qui a une grande acceptabilité par les enfants. Ce test apparaît également comme reproductible et le résultat ne montre aucune différence significative entre les séries à condition que le test soit bien repositionné et que l'intervalle entre les 2 séries soit d'au moins 15 min pour que le desmodonte revienne à la normale, pour ainsi éviter tout biais.

La mobilité varie selon l'âge : plus l'âge augmente plus la mobilité diminue. Ces résultats semblent logiques dans la mesure où, en fonction des périodes de croissances et des remaniements dento-osseux, le ligament et l'os possèdent une certaine résilience (entre 6 et 16 ans). Avec la maturité et l'apexogénèse, l'attache radiculaire augmente et la flexibilité diminue. Des études histologiques ont montré qu'au fur et à mesure du développement des racines, de plus en plus de fibres parodontales s'attachent à la racine et à l'alvéole osseuse, et ainsi le parodonte devient plus résistant aux forces externes (41).

La mobilité varie en fonction du sexe, elle apparaît significativement plus grande chez les garçons. Ceci pourrait être expliqué par le fait que les filles ont une croissance et maturité dentaire plus précoce. Ainsi, à âge égal, le parodonte est généralement plus développé chez les filles.

Le «PTV» (Periotest value) ou « PTV range » varie de - 8 à +50, un PTV faible indiquant une mobilité moindre. La grande variation des valeurs de Periotest® observée dans les données entre des sujets d'âge différent suggère que les mesures sont mieux exprimées sous forme de plage plutôt que de valeur. Par conséquent, il n'est pas possible de différencier une incisive ankylosée par un PTV spécifique. Malgré la capacité du Periotest® à fournir des mesures de mobilité dentaire précises, étant donnée la grande variation du PTV physiologique chez les préadolescents, se reposer uniquement sur un PTV faible pour diagnostiquer l'ankylose n'est

pas fiable (42)(40). Enfin, des données supplémentaires seraient également nécessaires pour fournir au clinicien une liste complète des valeurs physiologiques pour tous les types de dents chez les hommes et les femmes de tous les âges (40). Enfin, on peut conclure que même si les relevés sont automatisés et donc objectifs, son aptitude à être utilisée dans la traumatologie dentaire est discutable.

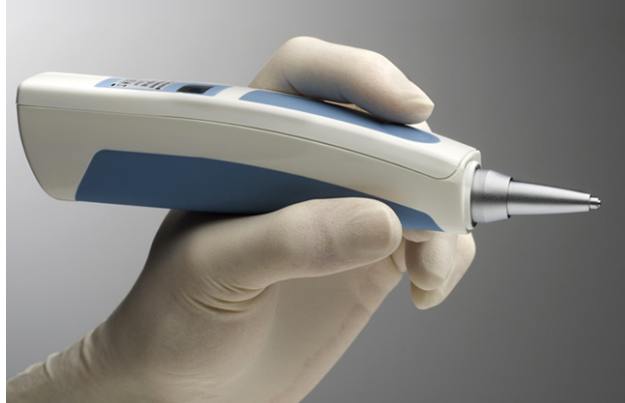

Figure 10. Periotest® (Google image)

#### - Test de mobilité

Il consiste à tester la mobilité dans le sens vestibulo-lingual à l'aide de 2 doigts. Pour être perceptible manuellement il faut que 20% de la surface radiculaire soit atteinte par l'ankylose. L'ankylose dentaire se traduit par une absence de mouvement total.

L'indice de Miller, une échelle ordinaire utilisée pour décrire la mobilité des dents (43), a été initialement développée pour quantifier l'étendue de la maladie parodontale. Au fil des ans, il a été adopté pour documenter le degré de mobilité dentaire. Néanmoins, même si ce test est très utilisé pour sa simplicité et son acceptation il n'en reste pas moins subjectif et peu précis.

### 2) Examen radiologique

L'examen radiographique est un outil diagnostique à notre disposition dont il faut faire l'usage à bon escient tout en connaissant ses indications et ses limites. Ainsi, dans notre démarche, il convient de mettre en place un gradient radiologique.

On peut diviser cet examen en 2 catégories : l'imagerie 2D et 3D.

- ✘ L'examen radiographique panoramique est considéré comme ayant une valeur limitée dans la détection précoce de l'ankylose en raison de la nature bidimensionnelle de l'image et de son champ sauf si l'ankylose est à un stade avancé.
- ✘ La radiographie rétro-alvéolaire avec la technique des plans parallèle effectuée grâce à un angulateur est plus prédictive que la radiographie panoramique. Elle va être utilisée plutôt pour le monitoring de la pathologie et l'évolution de l'ankylose. Néanmoins, les changements radiographiques précoces dus à la résorption de remplacement sont souvent invisibles car les sites d'ankyloses sont souvent dans la dimension vestibulo-linguale (42). La superposition de trabécules de moelle osseuse et d'autres structures peut également camoufler les zones de résorption radiculaire. Selon l'étude de Campbell et al (42), le

diagnostic précis de résorption de remplacement par interprétation radiographique intervient bien plus tard que sa détection clinique.

- ✗ Enfin pour diagnostiquer une dent ankylosée, les images issues des Cone Beam Computer Tomography (CBCT) peuvent être utiles comme outil de diagnostic en complément des résultats cliniques, des antécédents dentaires et de traitement. En effet, la FFO (Fédération Française d'Orthodontie) a émis des recommandations à ce propos : « le recours au CBCT (petit champ) peut être recommandé, dans le cas où des informations précises (...) sur le degré de résorption (inflammatoire et/ou de remplacement) (...) sont nécessaires, afin d'optimiser le traitement et ses résultats ». (recommandations 17 grade C) (44).

## **F) Diagnostic évolutif**

### **1) Infraclusion**

L'observation d'une infraclusion progressive est un signe diagnostique tardif de l'ankylose. En effet, si l'ankylose a lieu chez un sujet dont la croissance faciale n'est pas terminée, la dent se retrouvera en infraclusion et apparaîtra donc plus apicale que les dents voisines, qui elles ont continué à poursuivre leur croissance dentaire et parodontale. Le suivi régulier du patient dans le temps permettra de déceler l'apparition progressive d'une infraclusion et de poser un diagnostic d'ankylose à fortiori.

Ce phénomène d'infraclusion cause un problème tout d'abord esthétique car l'incisive centrale occupe un rôle central. Elle participe à la symétrie et l'équilibre du visage et caractérise la personnalité du patient. De surcroît, l'incisive a un rôle fonctionnel notamment dans la mastication. Lors de la mastication, les dents antérieures interviennent dans la préhension et l'incision du bol alimentaire par affrontement des incisives maxillaires et mandibulaires selon des rapports stables.

### **2) Absence de mouvement orthodontique**

Une dent ankylosée est dénuée de mobilité, ce qui va entraîner, lors des traitements orthodontiques des inclinaisons des dents adjacentes à la dent ankylosée, sans mouvement de cette dernière. Ainsi l'incapacité d'une dent à bouger suite à l'application de forces orthodontiques permet souvent de diagnostiquer l'ankylose que ce soit de manière fortuite ou non (45).

## **G) Diagnostic étiologique**

L'ankylose est un phénomène commun à différentes dentitions et organes dentaires ; elle peut avoir plusieurs étiologies (19) telles que la pression occlusale, les traitements orthodontiques, la température élevée lors des traitements endodontiques ou idiopathique. Dans cette partie nous nous intéresserons uniquement aux facteurs étiologiques de l'ankylose des dents permanentes maxillaires traumatisées.

Les données existantes sur la prévalence des traumatismes dentaires varient selon les pays. Les différences de conception des études réalisées pourraient être l'une des explications d'une telle variété de résultats. Le relevé des traumatismes dentaires dans les études transversales présente un certain degré de subjectivité du fait que les informations sont en partie extraites

de l'entretien avec l'enfant ou ses parents. Les diversités environnementales, comportementales et culturelles des pays pourraient également avoir une influence sur les résultats (46).

Les traumatismes dentaires sont plus fréquents en dentures mixte et permanente (47)(48). Ils concernent principalement le secteur incisivo-canin maxillaire, et une atteinte de l'espace osseux et desmodontal est alors possible entraînant un phénomène d'ankylose.

Il apparaît que les chutes sont la principale cause de traumatismes dentaires (de 31,7 à 64,2%) suivies des activités sportives (jusqu'à 40,2%), des accidents de vélo (jusqu'à 19,5%), des accidents de la circulation (jusqu'à 7,8%), des violences physiques (jusqu'à 6,6%) (49)(50).

Au cours de la denture temporaire, il y a une proportion importante de traumatismes associés aux chutes et aux collisions en raison de l'augmentation de la mobilité des sujets entre 0 et 6 ans, tandis que les accidents pendant les jeux, les blessures sportives augmentent entre 7 et 15 ans. Enfin les traumatismes liés aux violences sont le plus souvent retrouvés chez les 21-25 ans (46).

- **Facteurs de risques des traumatismes dentaires :**

o Surplomb incisif.

Certaines caractéristiques anatomiques individuelles sont des facteurs prédisposants à une incidence plus élevée de traumatismes dentaires. Noori et Al-Obaidi ont observé que les enfants atteints de malocclusion de classe II division 1 étaient plus susceptibles d'être victime d'accident traumatique dentaire que les enfants présentant d'autres types d'occlusion (51). Les facteurs les plus fréquemment rapportés sont un grand surplomb (> 3,0 mm), des lèvres incompetentes et l'absence de protège-dents lors de la pratique d'un sport (46). Les enfants avec un surplomb supérieur à 3,0 mm sont 5,4 fois plus susceptibles de présenter un traumatisme dentaire que les enfants avec un surplomb égal ou inférieur à 3,0 mm (52).

o Absence de contact bilabial

Soriano et al. ont montré que les écoliers avec une fermeture labiale inadéquate présentaient un risque quatre fois plus élevé de traumatismes dentaires (53). Gupta et al. ont confirmé ces résultats et ont montré que les enfants dont la fermeture des lèvres était inadéquate étaient 3,4 fois plus susceptibles d'avoir un traumatisme dentaire que les enfants présentant un contact bi-labial (52).

o Sexe

Des études ont montré que les hommes étaient sujets aux traumatismes dentaires au moins deux fois plus souvent que les femmes. En effet, le rapport hommes/femmes varie de 1,5/1,0 à 2,5/1,0 (51)(46). Ce ratio pourrait être attribué au fait que globalement les garçons s'adonnent plus aux sports de contact, aux combats et ont d'avantage d'accidents de voiture (46). Cela pourrait également être lié au fait que les filles sont généralement plus matures dans leurs comportements que les garçons, qui ont tendance à être plus énergiques et actifs (54). Selon les résultats des études, le sexe a longtemps été déterminé comme l'un des facteurs

prédisposants aux traumatismes dentaires, alors qu'en réalité, ce sont les activités et l'environnement qui sont prépondérants (55).

o Âge

Une autre variable de risque bien connue des traumatismes dentaires est l'âge. Les résultats de diverses études ont montré l'existence de groupes cibles. Selon Lam et al. jusqu'à 92% des traumatismes dentaires surviennent avant l'âge de 34 ans (56).

Plusieurs études sur la répartition des traumatismes selon l'âge ont été réalisées mais elles ne permettent pas de déterminer un âge précis. Néanmoins, on constate que la tranche d'âge la plus touchée se situe entre 7 et 12 ans et tend à diminuer à l'âge adulte. Le risque d'ankylose étant directement corrélé aux traumatismes dentaires, ces populations sont donc plus à risque. De surcroît, cette tranche d'âge se situe en plein dans la période de croissance, on comprend donc facilement les conséquences sévères que cela peut avoir (57)(58)(59)(60).

- **Types de traumatismes dentaires :**

La majorité des blessures dentaires impliquent des dents antérieures. En plus des tissus dentaires, la gencive, les tissus parodontaux, la pulpe et l'os alvéolaire sont souvent affectés. Les complications peuvent survenir des semaines, des mois ou même plusieurs années après le traumatisme et, par conséquent, les blessures dentaires nécessitent un suivi à long terme (60).

Le développement de l'ankylose est prévisible en fonction de la nature et de la gravité des traumatismes subis par l'organe dentaire. Les traumatismes vont du plus léger (concussion, subluxation, luxation latérale) au plus sévère (intrusion, expulsion).

Selon une étude rétrospective d'Hana Hecova et al (60), la prévalence de la résorption de remplacement était de 2,9% pour les dents luxées latéralement (5 des 66 dents immatures et 1 des 141 dents matures étudiées) et 42,9% pour les dents avulsées et ré-implantées (9 des 17 dents immatures et 12 des 32 dents matures). La résorption inflammatoire et de remplacement s'est produite plus fréquemment après l'avulsion/ré-implantation qu'après la luxation ( $P = 0,0066$  et  $P = 0,0001$ , respectivement).

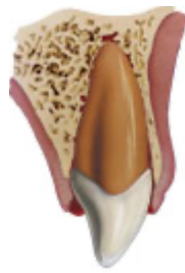Il apparaît donc que les traumatismes et particulièrement ceux avec déplacement ou impact important sont des facteurs étiologiques de l'apparition d'ankylose.

### - **Intrusion**

Il a été démontré que l'ankylose se développait pour environ 70% des incisives ayant été intrusée de plus de la moitié de la couronne clinique ou ayant une intrusion supérieure à 6 mm (61).

En effet, le ligament parodontal de la dent gravement impactée est écrasé lorsqu'il est enfoncé dans l'os alvéolaire de l'alvéole. La compression qui en résulte produit une ischémie du ligament parodontal, du faisceau vasculaire apical et de l'alvéole (62).

La probabilité que l'ankylose se développe pour une dent intrusée augmente avec la gravité de l'intrusion.



*Figure 11. Intrusion (63)*

En cas d'intrusion l'IADT (International Association of Dental Traumatology) a émis des recommandations (63):

- Attendre la ré-éruption sans intervention si la dent est intrusée de moins de 3 mm. S'il n'y a pas de ré-éruption dans les 8 semaines, repositionner chirurgicalement et mettre en place une contention pendant 4 semaines. Ou repositionner orthodontiquement la dent avant le développement de l'ankylose.
- Si la dent est intrusée de 3 à 7 mm, repositionner la dent chirurgicalement (de préférence) ou orthodontiquement.
- Si la dent est intrusée au-delà de 7 mm, repositionner chirurgicalement la dent.
- Pour les dents permanente mature, la nécrose pulpaire est quasiment inéluctable. Le traitement du canal radiculaire doit être commencé à 2 semaines ou dès que la position de la dent le permet, en utilisant un antibiotique corticoïde ou de l'hydroxyde de calcium comme médication intra-canal. Le but de ce traitement est de prévenir le développement d'une résorption externe.



- « **Expulsion** » ou **avulsion**

La littérature révèle que la prévalence de la résorption radiculaire après expulsion et ré-implantation varie de 59% à 80%. L'ankylose de la racine dentaire est la complication intéressant le ligament parodontal qui est la plus fréquemment rapportée après la ré-implantation d'une dent avulsée (60).

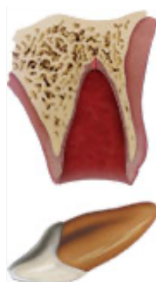

Figure 12. Expulsion (63)

Le terme « expulsion dentaire » est utilisé pour décrire une situation où, à la suite d'un traumatisme, une dent a été retirée de son alvéole. Dans ces circonstances, les fibres ligamentaires parodontales et le faisceau neurovasculaire à l'apex radiculaire sont coupés. Il peut y avoir des dommages concomitants à l'alvéole et à la dent. Lorsque la dent est en dehors de l'alvéole, les cellules pulpaires et du ligament parodontal commencent à se détériorer : cela rend possible la résorption de remplacement et l'ankylose (64)(65).

Ce processus peut se produire très lentement, avec un long délai avant qu'il ne soit détecté, ou il peut se dérouler rapidement, et être diagnostiqué quelques semaines après la ré-implantation. Comprendre les facteurs qui régissent le succès ou l'échec de la ré-implantation est important et a de nombreuses implications. Pour le patient, il y a des conséquences fonctionnelles, esthétiques, sociales et même psychologiques associées à la perte d'une dent antérieure. Selon Donaldson et al (66), plusieurs facteurs peuvent faire augmenter la prévalence de l'ankylose après une expulsion/réimplantation tels que :

Le type de stockage :

Le temps de séchage est le facteur clinique le plus crucial associé au développement de l'ankylose après ré-implantation : 1 h de stockage à sec entraîne une résorption de remplacement dans la grande majorité des cas. Les résultats indiquent que le temps passé dans un milieu humide approprié type sérum physiologique ou lait diminue le risque de résorption et d'ankylose.

Présence de contamination sur la racine :

Il est recommandé de rincer doucement les racines dans du sérum physiologique avant de les placer dans l'alvéole ou dans un milieu liquide approprié. La présence de bactéries et l'absence de nettoyage de la racine avant réimplantation montrent un risque d'apparition de résorption externe inflammatoire et de remplacement plus important. Immerger la dent dans une

solution de fluorure de sodium NaF à 2 % (pH = 5,5) pendant 20 minutes ou une solution de fluorure (APF à 1,23 %) pendant 15 minutes, afin d'incorporer des ions F aux surfaces cémentaires et dentinaires pourrait retarder le processus de résorption (66)(14). De même une immersion pendant 5 minutes dans une solution de doxycycline (1 mg dilué dans 20 mL de sérum physiologique) peut réduire la réaction inflammatoire et la résorption radiculaire initiale et empêcher les bactéries de pénétrer dans la pulpe par le foramen apical (14). En effet, à la suite de la perte de ciment, des bactéries et des produits toxiques peuvent pénétrer les tubulis dentinaires sur la surface radiculaire, des ostéoclastes et des facteurs stimulants de l'ankylose peuvent agir (67). Cela peut être plus important chez les patients plus jeunes car les tubulis ont une plus grande perméabilité (65)(5).

#### Délai avant la ré-implantation :

La plupart des dents expulsées ne sont pas ré-implantées immédiatement sur le site de l'accident ce qui diminue le pronostic de la dent : plus le délai de ré-implantation augmente plus le risque d'ankylose croît, même dans un milieu adéquat (66)(64). Si la dent est ré-implantée dans un délai inférieur ou égal à 5 min le risque d'ankylose est assez faible (66). Un retard dans la ré-implantation (au-delà de 5 min) d'une incisive expulsée crée des dommages irréparables au LDA (64). La ré-implantation après une période extra-orale de 15 minutes à l'air libre à température ambiante peut entraîner une cicatrisation favorable, mais une durée de 60 min dans les mêmes conditions peut entraîner une ankylose étendue (14). En revanche, cette période peut être prolongée si la dent est préservée de la dessiccation et dans un milieu adéquat (19).

#### H) Conséquences cliniques

L'ankylose entraîne à terme (1) :

- **Une infraclusion** avec rupture de la continuité d'arcade.
- **Un défaut fonctionnel et occlusal** (perte du guide antérieure et infraclusion).
- **Des défauts gingivaux et osseux** impliquant une perturbation de la ligne du sourire.
- **Un défaut esthétique**
  - ➔ L'incisive participe à la symétrie et l'équilibre du visage et caractérise la personnalité du patient.
  - ➔ Une atteinte psycho-sociale
- **Une perte de la dent** après 1 à 5 ans chez le jeune et jusqu'à 5 à 20 ans chez l'adulte (selon le remodelage osseux du patient)
- **Une diminution de l'espace mésio-distal** avec migration de la dent antagoniste et version des dents adjacentes.

### III) Présentation d'un cas clinique

Adel M est né en Février 2005. Il a 7 ans et 9 mois lorsqu'il se présente en première consultation en Novembre 2012 au Centre de Soins Dentaires à Saint Roch, CHU de Nice. Puis, il revient en Juin 2013 afin de constituer son dossier orthodontique. Il présente entre autres une agénésie de l'incisive latérale maxillaire gauche : 22 et une anomalie de forme visible sur la panoramique de l'incisive latérale maxillaire droite : 12. La décision est prise d'extraire la 12 et d'attendre l'évolution des dents permanentes pour entreprendre le traitement orthodontique.

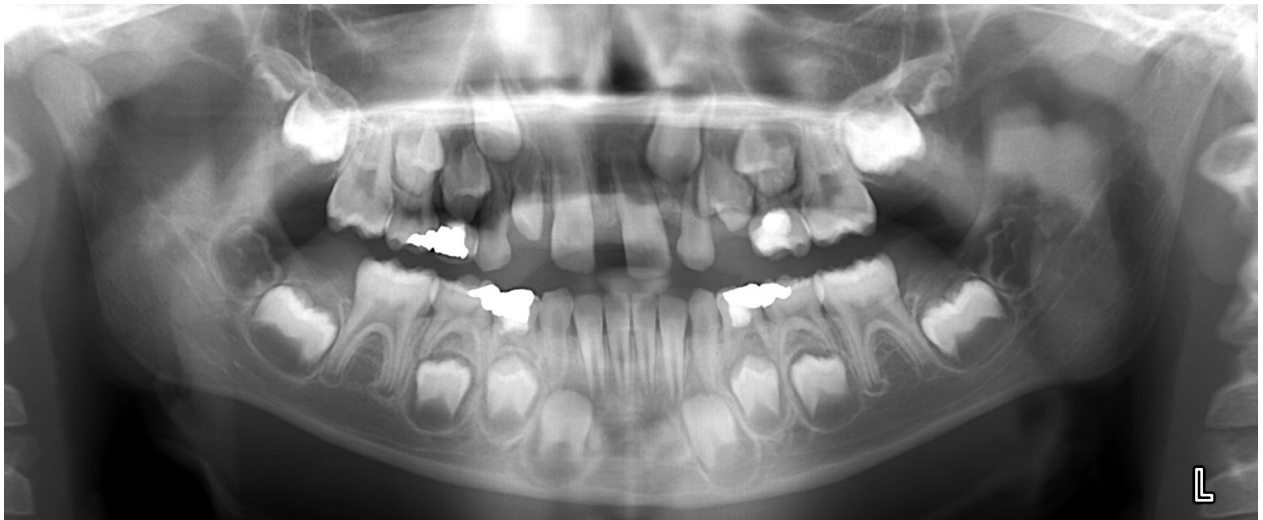


Figure 13. Radiographie panoramique, novembre 2012




Figure 14. Visage de (a) profil, (b) face, (c) sourire, juin 2013

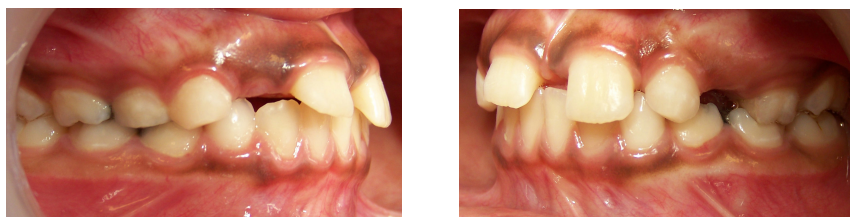

Figure 15. Vues endobuccales droite et gauche, juin 2013

En septembre 2014 : il revient après une chute en trottinette : il présente une fêlure et une fracture amélaire de l'angle distal de la 11. Le test au froid est positif.

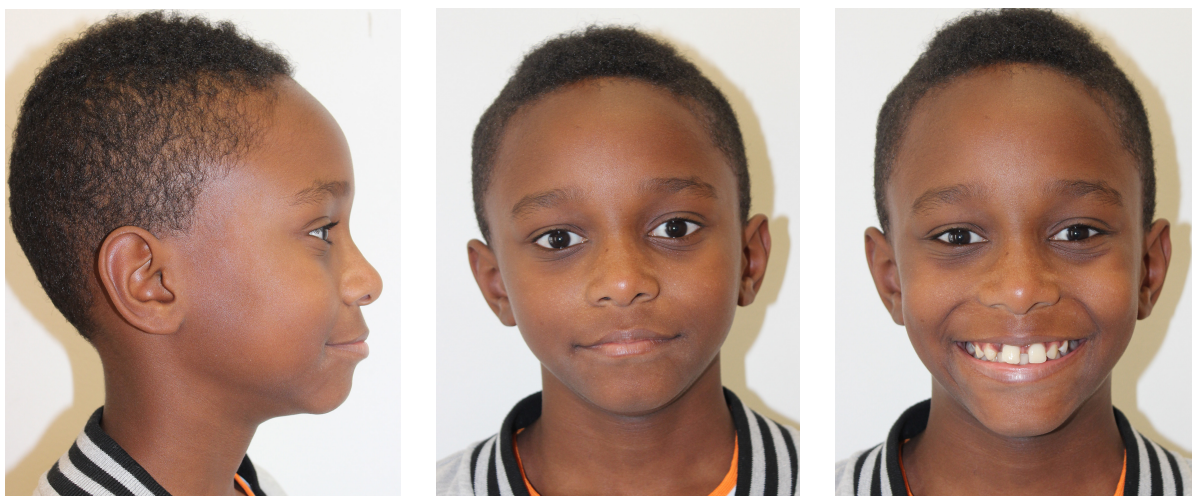
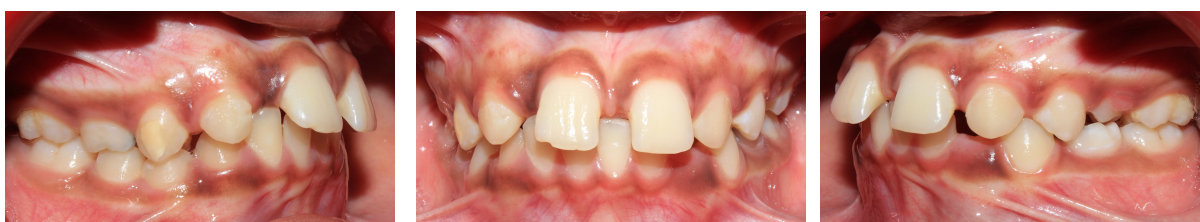

Figure 16. Visage de profil, face, sourire, juin 2015 - visage équilibré.



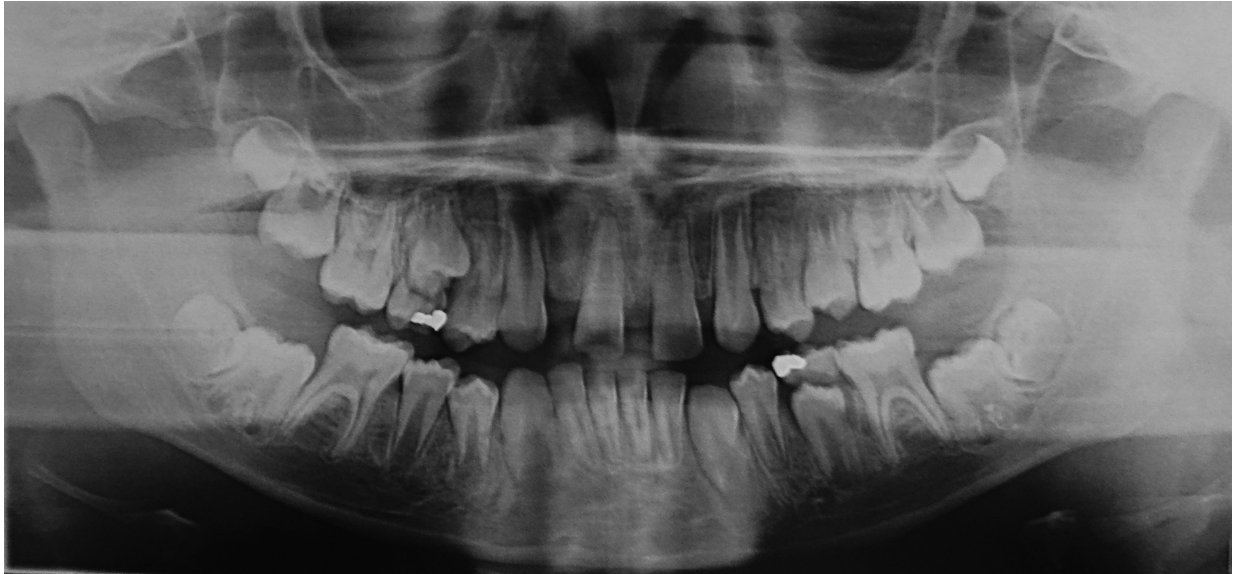(a)

(b)

(c)

Figure 17. Vues endobuccales (a) droite, (b) face, (c) gauche, juin 2015 - Classe I molaire






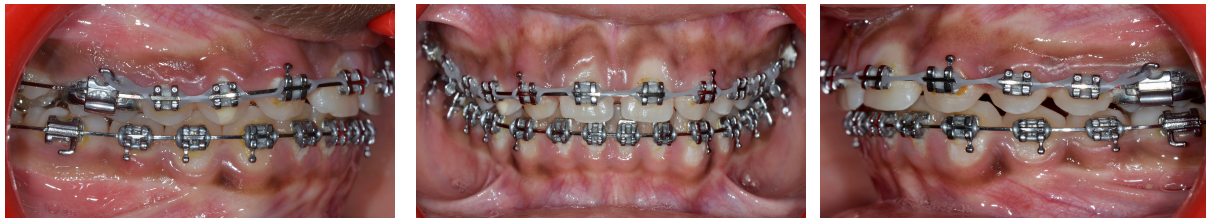
*Figure 18. Radiographie panoramique, juin 2015 - les canines maxillaires se sont mésialées*

En mars 2016, commence le traitement orthodontique. L'objectif est la bonne mise en place des canines à la place des incisives latérales maxillaires. Il sera nécessaire de mésialiser les secteurs latéraux maxillaires (avec un Masque facial de Delaire) et d'obtenir ainsi une Classe II thérapeutique.

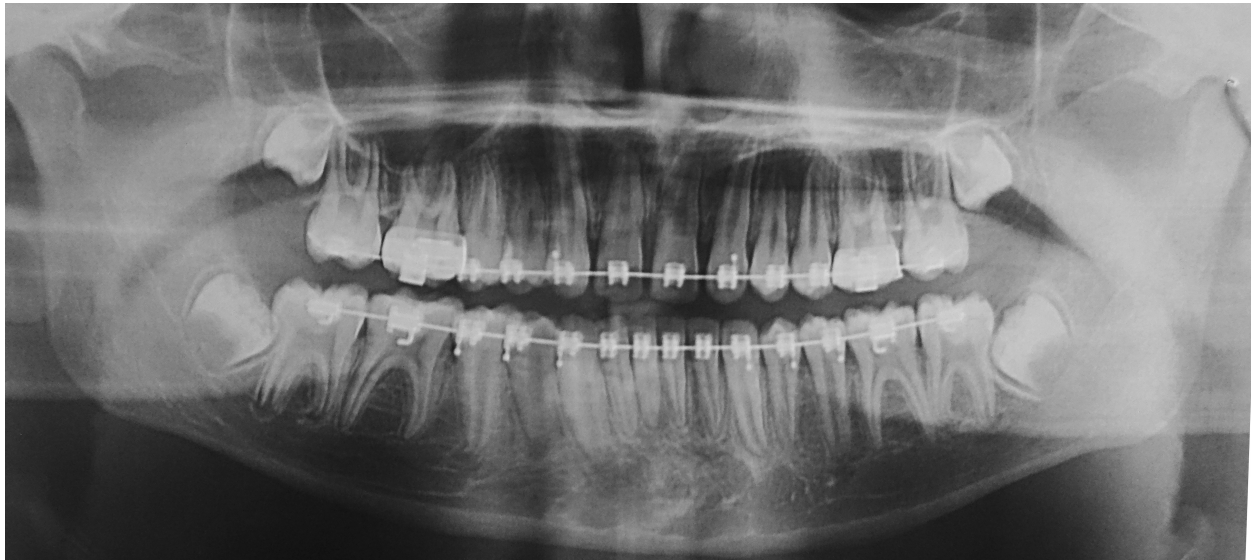
En avril 2018 : les documents de réévaluation sont faits avant les finitions orthodontiques. Le traitement est quasiment terminé. On constate l'obtention d'une Classe II molaire thérapeutique. Le surplomb et le recouvrement incisif sont corrects mais il persiste des diastèmes résiduels antérieurs. Sur la panoramique on note que les axes dentaires sont bons et que Les 3èmes molaires mandibulaires seront à extraire (figure 20 et 21).



*Figure 19. Visage de profil (a) de face (b) de sourire (c), avril 2018*



(a) (b) (c)  
*Figure 20. Vues endobuccales (a) droite, (b) de face, (c) gauche, avril 2018*



*Figure 21. Radiographie panoramique, avril 2018.*

Le 14 mai 2018 : Adel est pris en charge aux urgences du CHU Lenval (Hôpital pour enfants). En effet, il présente un traumatisme au niveau des incisives et de la lèvre inférieure suite à la chute d'un arbre, de 1,5m à 2 m, de hauteur, qui a eu lieu le 02 Mai 2018 soit 12 jours avant : il présente une intrusion des 21 et 23 qui ne seront pas repositionnées aux urgences. Le certificat initial est établi. Ensuite, Adel sera reçu au Centre de soins dentaires à Saint-Roch le 20 Mai 2018 : l'arc orthodontique maxillaire déformé est déposé et on observe un décalage de 4 à 5mm entre 11 et 21. La 23 semble bien moins impactée et l'arc mandibulaire est déformé (figure 23c). Les tests de vitalité sont négatifs sur 21 et 23. Un cône-beam est prescrit avant le recollage des 21 et 23 puis mise en place d'une traction sur 21 et 23 le 23 Mai 2018.



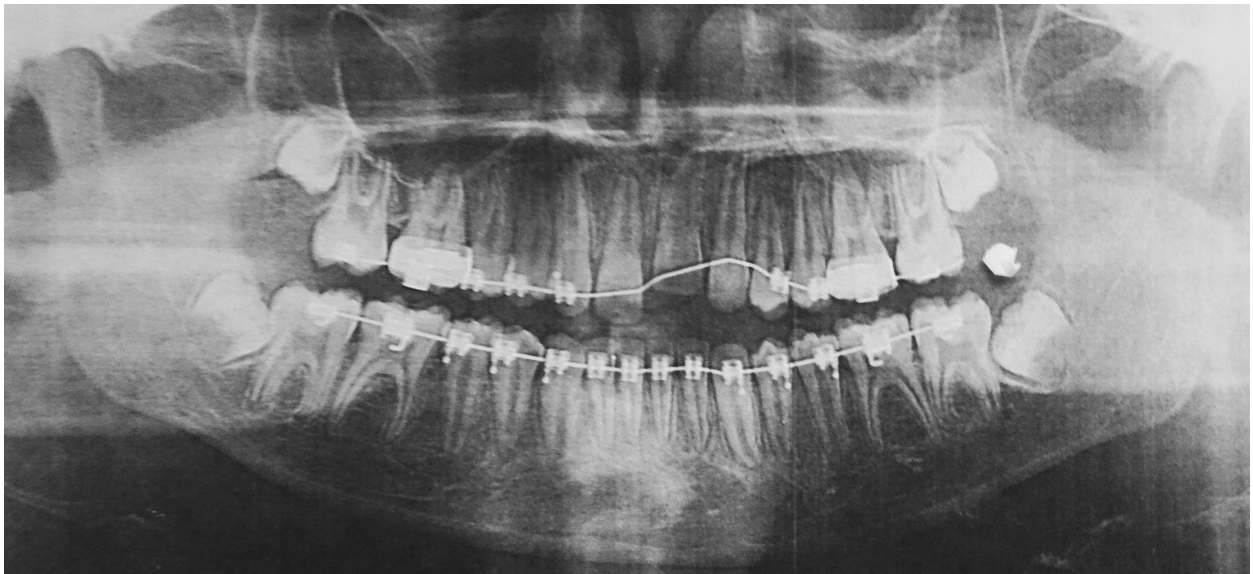
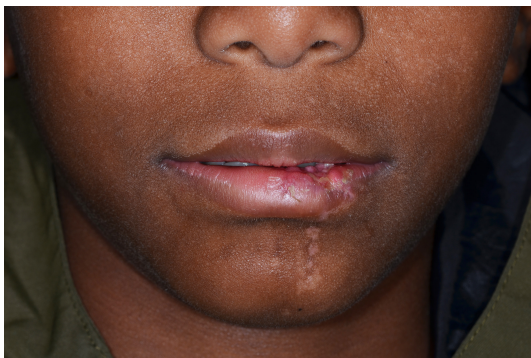
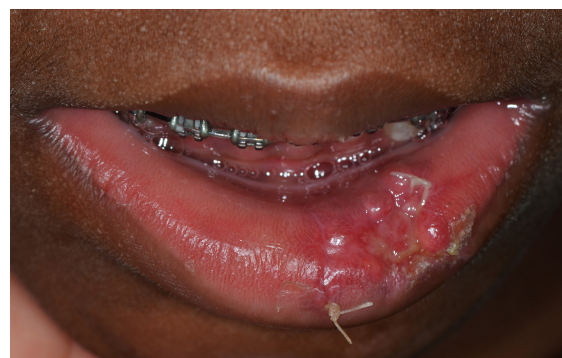
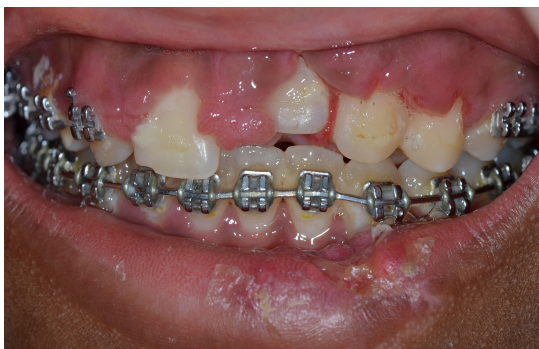Figure 22. Radiographie panoramique, mai 2018 - Arc maxillaire déformé



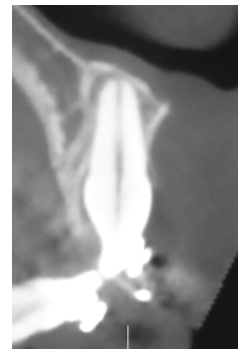
(a)



(b)



(c)



(d)

Figure 23. Photo de face exobuccal et endo-buccale après traumatisme (a, b, c). Coupe scanner de la 21 impactée (d)

Le 19 juillet 2018 : le patient revient après des rendez-vous manqués. Son chirurgien-dentiste traitant a déposé rapidement le fil de traction, car il pensait qu'il était souhaitable d'attendre 3 mois avant de tracter les dents. À la percussion, le pronostic paraît défavorable, cependant la traction des dents est remise en place.

En septembre 2018 : un très léger mouvement de la 21 (1 mm) est constaté. En octobre 2018 : la 21 ne bouge plus. Il reste donc un décalage de 4 mm entre les deux incisives.

En mars 2019, Adel a 14 ans et le diagnostic définitif d'ankylose de la 21 est posé. La 23 est en place.

Il s'établit alors une discussion entre les collègues d'Odontologie-Pédiatrique, de Chirurgie Orale et de Prothèse du CHU de Nice sur la conduite à tenir :

- Soin conservateur et/ou prothétique sur la 21 ?
- Soin chirurgical conservateur ?
- Soin chirurgical non conservateur ?
- Quel est le bon timing ?
- Quelle temporisation ?

En Avril 2019 : l'appareil orthodontique est déposé, et un fil de contention mandibulaire est mis en place.

Un rendez-vous a été pris chez son praticien traitant, mais le patient doit revenir en consultation à St Roch. Quelle sera la meilleure proposition à lui faire pour assurer une esthétique correcte dès à présent et une situation la plus favorable possible à une future réhabilitation ?



## IV) Prise en charge de l'ankylose

Quand on aborde un cas d'ankylose, il est impératif de bien évaluer la situation initiale et de prévoir son évolution, surtout lorsqu'il s'agit d'une incisive centrale maxillaire. Plusieurs critères sont à prendre en compte (68):

- L'âge
- L'état général
- La motivation
- La coopération
- L'Hygiène Bucco-Dentaire
- La sévérité de l'ankylose (< ou > à 20% de la racine)
- La position de la dent
- La morphologie de la dent
- Le « solde de croissance »
- L'indication de traitement orthodontique
- L'indication d'extractions thérapeutiques
- L'importance du défaut fonctionnel et esthétique
- L'expérience du praticien

La gestion d'un cas d'incisive ankylosée est un défi thérapeutique pour lequel il convient de garder en tête certains objectifs (68) :

- Conserver la dent si les facteurs de décisions le permettent
- Ne pas altérer le parodonte des dents voisines
- Traiter les malocclusions associées éventuelles
- Maintenir ou réhabiliter la fonction et l'esthétique
- Prévoir l'évolution du cas

Plusieurs solutions thérapeutiques s'offrent à nous pour gérer une incisive centrale permanente maxillaire ankylosée, mais il convient de garder toujours en tête la balance bénéfice-risque et le gradient thérapeutique.

Dans notre cas le patient est âgé de 14 ans, avec un « solde de croissance » et un risque d'augmentation de l'infraclusion important. Il ne présente pas de risques médicaux ou de contre-indications à la chirurgie. La motivation et la coopération sont favorables sachant qu'un traitement orthodontique a déjà été réalisé. L'infra-position correspond à un score 4 de Malmgren (sévère). Le patient présente un risque esthétique et fonctionnel important.

## A) Abstention

L'abstention thérapeutique présente un bon coût thérapeutique car elle est conservatrice, et bien acceptée par le patient lorsque son indication est bien posée.

Les facteurs à prendre en compte dans cette situation sont le solde de croissance, l'âge et le degré de malposition ainsi que le pronostic de la dent qui dépend du degré d'ankylose.

Après explications des diverses possibilités et une information éclairée du patient, la décision est prise de façon collective avec l'équipe médicale et le patient. Dans tous les cas il convient de mettre en place un suivi clinique et radiologique pour suivre l'évolution du processus d'ankylose. La dent peut persister sur l'arcade durant 1 à 5 ans chez l'enfant et 5-20 ans chez l'adulte (68). On comprend donc le service rendu par ce choix.

L'abstention permet d'être le moins invasif possible, de conserver la dent en maintenant d'espace si la croissance n'est pas terminée et de temporiser afin d'élargir les possibilités thérapeutiques ultérieures.

L'abstention est indiquée si le patient a des antécédents contre-indiquant les actes de chirurgie, si les déficits fonctionnels et esthétiques sont faibles, et la croissance osseuse relativement terminée, ce qui ne risque pas d'entraîner un décalage trop important entre la dent ankylosée et les dents proximales. L'aspect financier est également à prendre en compte : une abstention permet d'éviter le coût d'une prothèse ou des traitements orthodontiques et chirurgicaux. La gestion de l'ankylose est complexe et longue : si la compliance du patient n'est pas totale, il faut savoir ne pas s'engager dans un traitement qui n'est pas sûr d'aboutir.

Néanmoins il peut résulter une infra-position entraînant un préjudice esthétique et fonctionnel. Au fil du temps l'ankylose peut fragiliser la dent et entraîner une fracture ou perte de la dent.

Comme vu précédemment, le patient est en phase pubertaire, il est donc inconcevable de retenir cette solution de manière définitive, car l'infraclusion est trop importante et va s'aggraver avec le temps. De même le préjudice esthétique est important et il demande à être pris en compte.

## B) Soins prothétiques et conservateurs

Toujours dans le respect du gradient thérapeutique (69), l'usage des soins conservateurs par reconstitution coronaire directe ou indirecte est possible si l'esthétique est perturbée par un décalage peu sévère de la dent ankylosée et des dents proximales.

En effet, ce sont des solutions conservatrices qui permettent de restaurer l'esthétique notamment la rupture de la ligne du sourire, l'alignement des bords libres et parfois des diastèmes inter-incisifs. Elle permet également de rétablir la fonction et notamment le guide antérieur constitué des quatre incisives maxillaires accompagnées des deux canines guidant le déplacement mandibulaire par le biais de contacts antagonistes réciproques avec les incisives et canines mandibulaires (70).

### Techniques :

- ✗ Restauration composite directe ou semi directe avec wax-up. Un composite peut être une option de traitement si le patient est en fin de croissance pubertaire et que l'infra-position est minime. Chez les individus en croissance, cela n'est pas recommandé, car l'infra-position augmentera, et les modifications par composites devront être répétées, aboutissant à une longue couronne clinique sans succès esthétique.
- ✗ Restauration indirecte avec wax-up et réalisation de chips, facette ou couronne périphérique en respectant le gradient thérapeutique (Tirlet et Attal 2009).




Figure 24. Gradient thérapeutique, Tirlet et Attal (69)

Ritter et al (71) proposent par ailleurs un protocole thérapeutique pour traiter l'infraclusion d'une 11 par restauration avec composite nano-hybride sur la 21 d'une part, pour réduire le diastème et donc l'espace noir et rétablir un point de contact entre la 11 et la 21 (Figure 25). Et par une facette sans préparation amélaire sur la 11, d'autre part. Il est préconisé d'utiliser plutôt une céramique pressée de type Ips E.max press® (Ivoclar Vivadent®) car, dans cette situation, le bord incisif est en porte à faux. Il faut donc une céramique suffisamment résistante compte tenu de l'occlusion. De plus la situation antérieure nécessite souvent de la translucidité et de l'esthétique. La céramique feldspathique (150 Mpa) qui est plus esthétique ne peut malheureusement pas être indiquée par rapport à l'E.max® qui possède une excellente résistance mécanique à 0,5 mm selon ses fabricants.

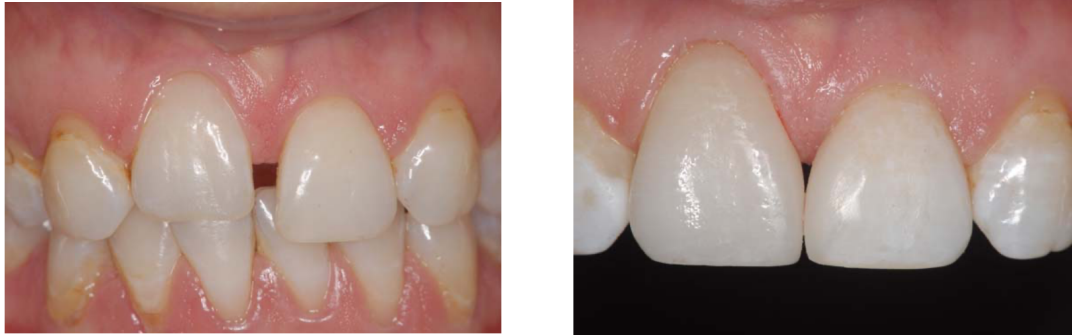

Figure 25. Restauration composite mésial sur 21 et facette en E.max® sur 11 ankylosée (71)

Cette procédure est intéressante car elle est conservatrice, peu onéreuse et rétablit en partie l'esthétique et la fonction. Ce peut être une solution définitive si la croissance est terminée et que le patient ne souhaite pas de chirurgie parodontale pour aligner les collets. Néanmoins, chez le jeune patient, elle reste transitoire car, avec la croissance, des modifications seront nécessaires. Ces techniques peuvent donc être utilisées sur des cas d'infraclusion légères en tant que solution définitive ou en temporisation. Le risque de fracture et vieillissement de la restauration, nécessitera ensuite un monitoring et un polissage minutieux lors des séances de suivi.

Enfin, il a été montré que l'usage d'hydroxyde de calcium intra-canalair pouvait ralentir le phénomène de résorption. Son usage associé aux techniques de restauratrices et prothétiques peut donc permettre de conserver la dent plus longtemps sur l'arcade (72).

	Objectifs	Indications	Risques	Persistance de l'an-kylose
<b>Soins conserva-teurs et pro-thétiques</b>	<ul style="list-style-type: none"> <li>-Restaurer la fonction et l'esthétique</li> <li>-Solution temporaire chez le patient jeune</li> <li>-Solution définitive chez l'adulte</li> <li>-Limiter le phénomène de résorption de remplacement (Hydroxyde de Calcium)</li> </ul>	-Faible infraclusion	<ul style="list-style-type: none"> <li>-Perte inévitable de la dent</li> <li>-Vieillissement de la restauration</li> </ul>	<b>Oui</b>

Tableau 1. Synthèse des traitements conservateurs et prothétiques

Cette solution n'est pas recevable comme traitement définitif pour les mêmes raisons que l'absence thérapeutique. Néanmoins on peut réaliser des restaurations composites provisoirement. Dans le cas de notre patient, une solution plus pérenne est à envisager.

## **C) Chirurgie conservatrice avec repositionnement orthodontique**

On peut avoir recours à la chirurgie associée à d'autres techniques dans des cas plus complexes. Nous aborderons tout d'abord la chirurgie conservatrice.

### **1) Luxation chirurgicale**

Cette technique consiste à tout d'abord luxer chirurgicalement la dent ankylosée puis à égresser la dent orthodontiquement immédiatement après (1).

- Elle est indiquée pour des ankyloses débutantes
- Dans la littérature on retrouve peu de cas d'incisive luxée chirurgicalement puis repositionnée orthodontiquement.
- Elle fonctionne pour des dents dont l'infraclusion n'est pas trop importante.
- Cette technique doit être réalisée au plus près de la fin de la croissance pour ne pas que l'infraclusion récidive.

Chaushu et al (73), on décrit un protocole pour réaliser la luxation chirurgicale. Tout d'abord on met en place les brackets (en lingual et vestibulaire), on ré-ouvre parfois l'espace si nécessaire afin de permettre la future égression.

Après anesthésie locale, on dépose l'arc orthodontique et on procède à la luxation. Pour ce faire il faut atteindre une mobilité de 3 selon l'indice de Mulheman, c'est-à-dire une amplitude de mouvement de 1 mm dans le sens horizontal et vertical. On colle ensuite des dispositifs de traction sur les face vestibulaire et palatine de la dent qui seront reliés aux arcs orthodontiques. La dent est tractée avec des forces légères immédiatement après la luxation. Chaque semaine les élastiques sont changés. La durée de repositionnement dépend de l'infraclusion.

Cette technique comporte certains risques car la résorption radiculaire est possible et la traction peut être difficile. Il peut également y avoir une récurrence de l'ankylose. Les élastiques de traction perdent très rapidement leur élasticité ce qui signifie qu'il faut les renouveler très souvent car si les forces appliquées entre les séances ne sont pas suffisamment importantes et maintenues à un certain niveau, l'ankylose peut réapparaître.

Lors de la luxation chirurgicale il y a un risque d'échec et de fracture. Pour éviter les fractures des racines, des couronnes ou de l'os, la pince doit être placée au niveau et non au-delà de la jonction cémento-amélaire pour éviter d'endommager le ciment, ce qui pourrait entraîner un nouveau site d'ankylose. Néanmoins, lorsque le traitement est un succès, cela est une approche très intéressante (74)(73)(1).

La luxation sans repositionnement peut parfois être réalisée et permettre la ré-éruption de la dent par rupture des points d'ankylose (13).

### **2) Ostéotomie et distraction ostéogénique**

La distraction ostéogénique est une technique d'ingénierie tissulaire dans laquelle la séparation progressive des bords osseux sectionnés chirurgicalement entraîne la génération d'un nouvel os. Il s'agit d'une technique de reconstruction et de correction des déformations squelettiques, qui implique un déplacement contrôlé et progressif suite à une fracture créée chirurgicalement. Un segment d'os mature est déplacé et un nouvel os est régénéré au niveau du site d'ostéotomie.

Après anesthésie locale, on réalise des ostéotomies autour du fragment à déplacer et la mise en place d'un appareil de distraction. Le fragment osseux est maintenu stable pendant une courte phase de latence cela permet la formation d'un cal mou (après 2 à 3 semaines). À la fin de la phase de latence, la distraction démarre lentement en éloignant les extrémités osseuses : le patient active tous les jours le distracteur lui-même. La force appliquée est lourde et discontinue. C'est durant cette phase que la nouvelle formation osseuse sera induite par l'ostéogenèse entre les fragments écartés. Lorsque la dent a atteint la position souhaitée, la phase de distraction est interrompue et le fragment osseux est maintenu stable, permettant la consolidation. Comme il s'agit d'un processus graduel, la distraction osseuse permet l'expansion et la régénération des tissus mous associés au segment osseux déplacé.

Le processus alvéolaire est allongé et son déficit de croissance vertical est corrigé. Le bord incisif et la gencive marginale se retrouvent à la bonne hauteur par rapport aux dents adjacentes (75).

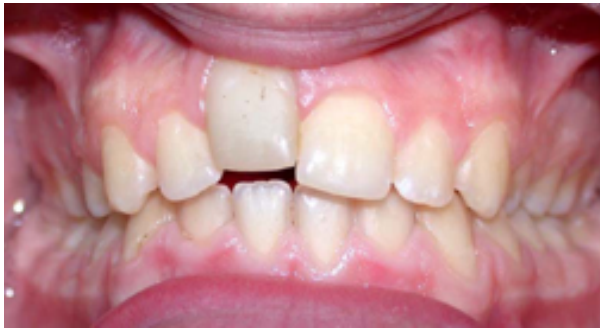Cependant, bien qu'elle présente des avantages, la distraction osseuse présente également certains inconvénients. Les distracteurs utilisés pour déplacer les segments osseux sont relativement volumineux, coûteux et difficiles à placer dans la région dentaire. De plus, une deuxième intervention chirurgicale est nécessaire pour retirer les distracteurs (76).

A travers la littérature, on constate que deux techniques sont mises en place après l'ostéotomie. Soit la traction se fait par traitement multi-attaches et élastiques (75) et on parle de biomécanique simplifiée. Il n'est alors pas possible de contrôler la quantité de séparation du fragment osseux par jour. Pour des distances plus longues, ce type de biomécanique doit être considérée avec prudence (76). Kofod et al (77), soutiennent que ce type de biomécanique ne peut pas être directement qualifiée de distraction osseuse car le déplacement du segment osseux n'augmente pas progressivement. De plus, selon Ilizarov (78), le taux de distraction doit être de 1 mm par jour. La seconde possibilité est donc la mise en place d'un vrai distracteur. Un autre aspect qui doit être pris en compte est le fait que la distraction ne permet que des mouvements unidirectionnels. L'utilisation de l'arc ou d'élastiques intermaxillaires pour « distraire » le fragment osseux permet le mouvement de la dent et de l'os en trois dimensions, et donc un résultat optimal a contrario.

Les patients en croissance doivent être avertis de la possibilité de rechute, car la distraction corrige la position dentaire mais ne traite pas l'ankylose. Dans de tels cas, il faut envisager de retarder le traitement jusqu'à l'arrêt de la croissance (75).

#### **Cas clinique réalisé au CSERD de Rennes :**

Patient présentant une ankylose d'une 11 suite à un choc contre un poteau à l'âge de 9 ans ayant entraîné une luxation de la dent. Un traitement orthodontique n'a pas permis la mise en place de la 11, mais les anomalies occlusales ont été corrigées. Ensuite, un composite est collé sur la 11 pour un résultat plus ou moins esthétique en attendant la fin de la croissance staturale. A l'âge de 17 ans, une distraction ostéogénique est décidée pour positionner correctement la 11.

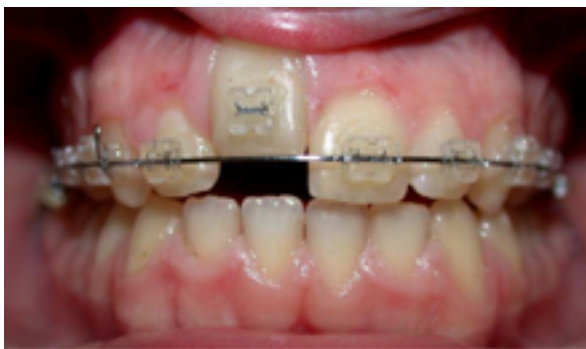

(a)

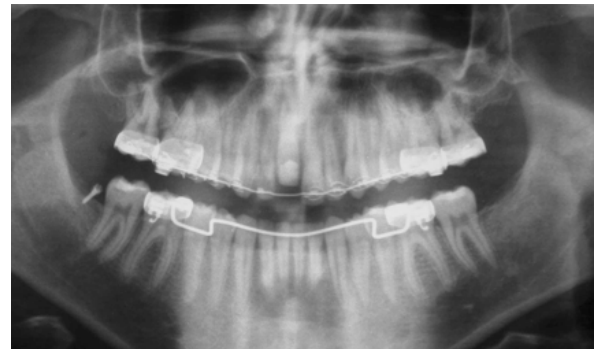


(b)

Figure 26. Situation initiale avant le deuxième traitement ODF avant distraction - Vue intra-orale de face (a) et visage au sourire (b)



(a)



(b)

Figure 27. Préparation orthodontique visant à faire diverger les axes des 12 et 21 pour faciliter l'ostéotomie. (a) Vue intra-orale de face (b) Radiographie panoramique (le composite de la 11 est partiellement déposé)

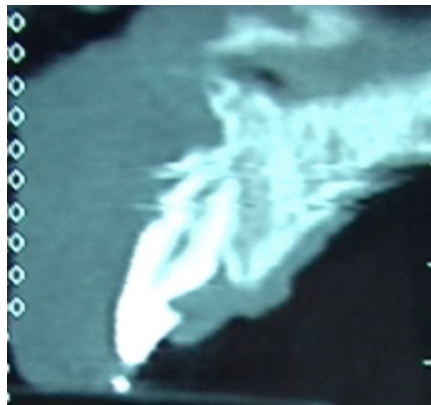


Figure 28. Coupe CBCT de la 11 dans le sens antéro-postérieur

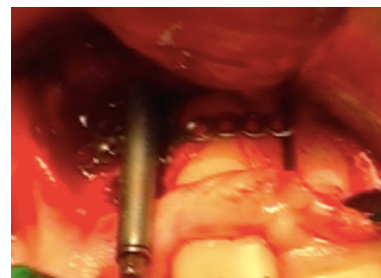

Figure 29. Distracteur ostéogénique



Le distracteur est composé d'une partie "fixe" qui sera solidarisée à la base maxillaire, et d'une partie "mobile" qui sera solidarisée au bloc osseux de la 11. Le bloc osseux sera "descendu" pas à pas grâce à la tige-vis qui sera mise en place en peropératoire pour activer le distracteur.

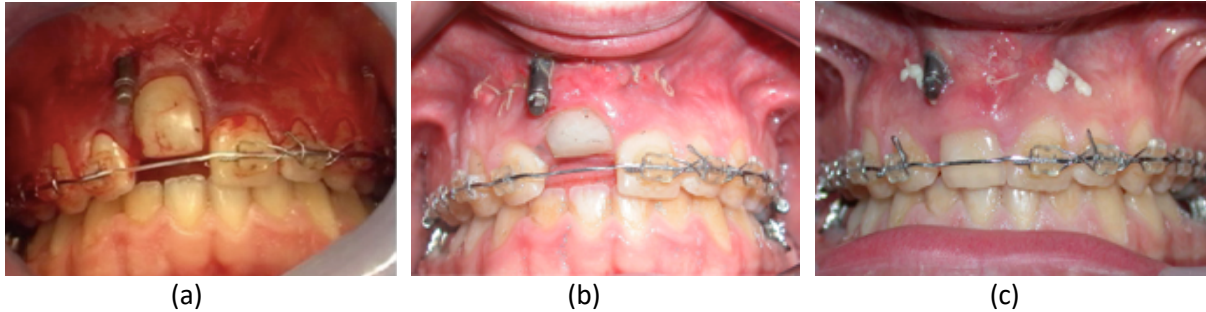


Figure 30. Distraction ostéogénique (a) J0, (b) J+8, (c) J+21

Le distracteur est posé mais n'est activé qu'à J+8. Le composite est déposé et le distracteur est activé par le patient quotidiennement à raison de  $\frac{3}{4}$  de tour par jour. À 3 semaines la distraction est arrêtée et on note que les bords libres de la 11 et de la 21 sont au même niveau.

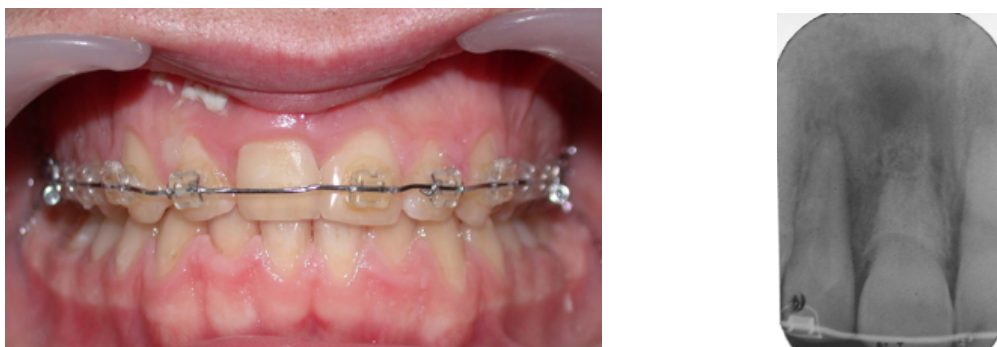

Figure 31. Distraction ostéogénique. Suivi post-opératoire à 2 mois et demi

A 2 mois et demi, la situation clinique est très satisfaisante. La cicatrisation osseuse en regard de l'apex de la 11 est en cours.

### 3) Corticotomie et Bone Stretching

Cette technique permet de repositionner la dent ankylosée et son alvéole à la bonne place. Une planification chirurgicale est nécessaire ; on réalise un CBCT pour évaluer la position des racines dans les 3 dimensions et le volume d'os. Si nécessaire les corrections préalables des anomalies occlusales, étape d'alignement/nivellement, ouverture d'espace autour de la dent ankylosée et alignement des gencives marginales antérieures sont réalisées. Un bracket est collé en palatin ou vestibulaire sur la dent avant la chirurgie (79).

La phase chirurgicale se compose de plusieurs étapes :

- Une anesthésie locale est réalisée. A l'aide d'un bistouri on effectue une incision sulculaire et 1 ou 2 incisions de décharge au niveau des dents adjacentes puis un lambeau d'épaisseur total est élevé.



- Des corticotomies verticales en inter-dentaire de part et d'autre de la dent ankylosée sont réalisées dans l'axe de la racine en maintenant une distance de sécurité avec les dents adjacentes grâce à un Piezotome Satelec® (Acteon Group®, Merignac, France) du fait de sa précision et de la finesse des coupes permettant une meilleure cicatrisation et potentiel ostéogénique (80). Il faut laisser 2 mm de distance par rapport à la racine pour permettre une bonne vascularisation.
- Ensuite une troisième incision sous apicale est réalisée pour relier les 2 précédentes. Celle-ci est pratiquée du côté palatin si le mouvement final est en direction palatine ou du côté vestibulaire si c'est l'inverse. De ce fait, initialement, le bloc sectionné n'est pas mobile.
- On replace ensuite le lambeau et on suture avec un fil 4-0 ou 5-0 non résorbable.
- On applique immédiatement une force orthodontique lourde tout en faisant attention à ne pas dépasser les valeurs d'ancrage des dents adjacentes.
- Des ancrages osseux peuvent être réalisés en étant toujours supérieurs à la résistance du bloc osseux. Des élastiques intermaxillaires peuvent également être associés.

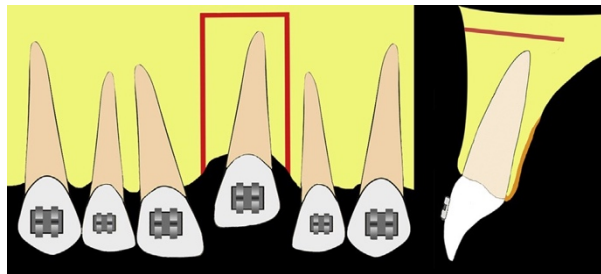


Figure 32. Schéma présentant les tracés d'ostéotomie du « Bone Stretching » (79)

- Une force légère (entre 56 à 120 gr) et continue doit être appliquée sur la dent ankylosée la traction est réactivée toutes les 2 semaines jusqu'à ce que le repositionnement de la dent soit atteint avec un mouvement de 2mm par mois (80). Le mouvement du complexe dento-osseux est observé après 1 à 4 semaines. Lorsque la dent ankylosée atteint le plan occlusal, un dispositif de contention temporaire avec un fil inactif est mis en place pendant une période de 6 mois. Après le retrait de l'appareil, une contention définitive est collée sur les incisives et les canines.
- Contrairement à la distraction osseuse, ce protocole permet d'avoir une meilleure vascularisation car il reste toujours une paroi non sectionnée. On conserve ainsi un apport sanguin via l'os et les tissus conjonctif. De plus, il n'y a pas besoin d'attendre la formation d'un cal osseux, on peut directement appliquer des forces dans la direction que l'on souhaite. En effet, le Bone Stretching permet plus de laxité de mouvement contrairement à la distraction qui ne permet pas de modifier la position dans le sens sagittal. Le bloc de corticotomie n'a pas besoin d'être stabilisé par un système supplémentaire car il est maintenu immobile par la partie non sectionnée.
- La corticotomie partielle permet de réduire la résistance à l'étirement de l'os. La résistance de l'arcade opposée est alors plus grande que celle du bloc osseux et le mouvement de ce dernier est rendu possible.
- Sebaoun et al (81), ont rapporté que le catabolisme et l'anabolisme étaient 3 fois supérieurs dans les zones adjacentes à la corticotomie par rapport à la distraction. Cela permet ainsi d'accélérer les déplacements osseux par augmentation de l'activité alvéolaire dans

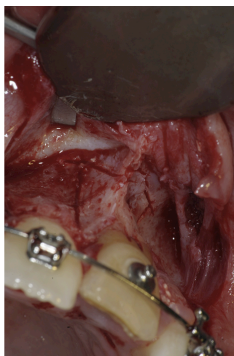
les zones adjacentes aux incisions. Le nombre d'ostéoclastes et la quantité d'apposition osseuse sont supérieurs dans cette zone. L'utilisation d'un instrument ultrasonore pourrait agir sur la formation d'os mais des études sont nécessaires.

- Cependant, les forces orthodontiques appliquées à la dent peuvent induire une intrusion des dents adjacentes si les ancrages ne sont pas bien gérés (79).

Cette technique, est efficace si le solde de croissance est nul ou faible. En effet, un risque de récurrence est inévitable si la croissance maxillaire n'est pas terminée. Des traitements supplémentaires pourront alors être réalisés pour parfaire le résultat.

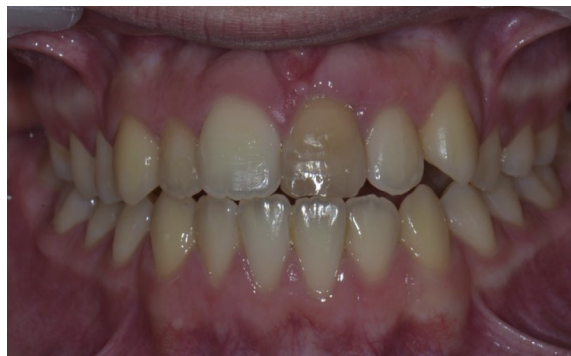

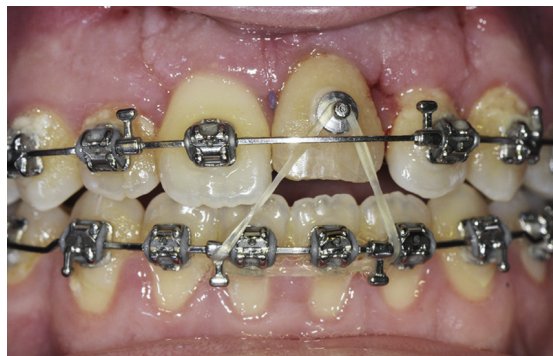Figure 33. Patient de 14 ans présentant la 21 ankylosée (79)



(a)



(b)

Figure 34. Ostéotomie avant traction (a) puis traction intermaxillaire après ostéotomie (b)

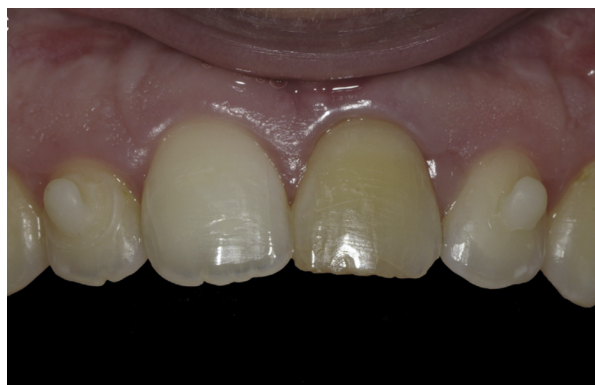

Figure 35. Résultat post-opératoire à 6 mois

#### 4) Apicotomie

Cette technique a été décrite pour la première fois en 1987 par Puricelli. Une apicotomie est une fracture guidée de l'apex radiculaire réalisée avec un petit burin, suivie d'une traction orthodontique de la couronne. Elle a surtout été décrite dans la littérature sur des canines car elle nécessite une longueur radiculaire suffisante (82). En endodontie cette technique est également effectuée lors des traitements de lésion péri-apicale réfractaire ou lorsque l'on ne peut pas traiter la dent par voie ortho-grade. On parle alors de résection apicale ou apicectomie : l'apex est enlevé et le traitement endodontique est réalisé par voie rétrograde. L'apicectomie n'a pas d'indication dans le traitement d'une dent ankylosée car l'avulsion d'un apex ankylosé est très difficile et non nécessaire car il est indemne d'infection bactérienne.

Une semaine après la chirurgie, une traction orthodontique doit être appliquée avec une force d'environ 100 g. Une direction verticale de traction est préférée mais pas toujours possible. Au fur et à mesure, la force peut être légèrement augmentée. La force doit être activée toutes les 2 semaines car de longues périodes sans activation peuvent conduire à une nouvelle ankylose.

Les examens radiographiques sont recommandés au début et de nouveau à 2 et 4 semaines. Il est important de noter que l'apex radiculaire est fracturé et laissé en place pour augmenter les chances que la dent reste vitale. Les tests pulpaires doivent être effectués après 3 mois. Chez un nombre important de patients, la dent reste vitale. Les tests thermiques sont donc indispensables, et l'absence de réponse peut indiquer une pulpe non vitale. L'absence de réponse pourrait néanmoins représenter un résultat faussement positif en raison d'une calcification pulpaire.

Il n'existe que très peu d'études à ce sujet (de type rapport de cas) et la plupart du temps aucune altération de la pulpe n'est constatée (83)(82)(84). On peut observer une légère modification de la couleur de la couronne, cliniquement similaire aux signes observés dans les dents soumises à un traumatisme dentaire.

Selon Puricelli, le taux de succès est de 89,6%. En cas d'échec, la dent doit être extraite et une autre solution utilisée. Les échecs sont liés à une récurrence de l'ankylose qui peut être attribuée au fait que les points d'ankylose n'ont pas été parfaitement supprimés ou que le LDA a été traumatisé au cours de la chirurgie.

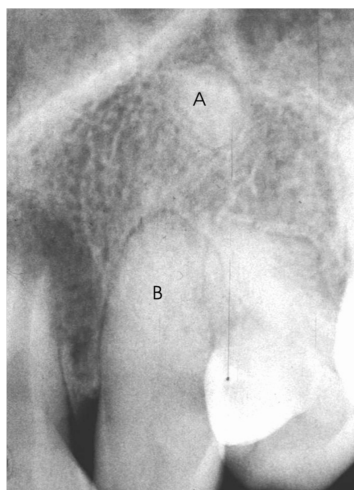


Figure 36. Radiographie post-opératoire d'une 23 après apicotomie. (A) Apex laissé à sa place. (B) Racine et couronne vitale avec pulpe oblitérée (82)

Traitement chirurgical conservateur + Repositionnement Orthodontique	Objectifs	Indications	Risques	Persistance de l'ankylose	Mouvement ODF
<b>Luxation chirurgicale</b>	- Suppression du point d'ankylose par luxation chirurgicale + extrusion ortho-chirurgicale	- Ankylose <20% - Faible infraclusion	- Résistance - Ankylose - Résorption radiculaire - Fracture radiculaire ou coronaire	<b>Possible</b>	-Traction orthodontico-chirurgicale
<b>Corticotomie partielle et « Orthodontic Bone Stretching »</b>	- Déplacement d'un bloc dento-osseux	- Infraclusion importante - Fin de croissance	- Déplacement des dents adjacentes si ancrage insuffisant - Déchirement des tissus mous possible	<b>Oui</b>	-Traction orthodontico-chirurgicale avec activation tous les 15 jours
<b>Ostéotomie et distraction osseuse-dentoalvéolaire</b>	- Déplacement d'un bloc dento-osseux avec formation d'un cal osseux	- Capacité financière - Motivation - Hauteur suffisante pour mettre le distracteur - Infraclusion sévère -Fin de croissance	- Récession post-op - Bride cicatricielle - Inconfort	<b>Oui</b>	-Activation du distracteur tous les jours
<b>Apicotomie</b>	-Fracture radiculaire guidée de l'apex ankylosé	-Plutôt la Canine -Racine longue -Ankylose apicale	-Faible rapport couronne/racine post-chirurgie -Récidive possible	<b>Non</b>	-Traction orthodontique légère

Tableau 2. Synthèse des traitements chirurgicaux conservateurs avec repositionnement orthodontique

Toutes ces techniques permettent de repositionner la dent à sa place par traction orthodontique mais ne suppriment pas l'ankylose. Ce qui signifie, que si la croissance n'est pas terminée au moment du traitement, l'infraclusion risque de récidiver. La luxation chirurgicale n'est pas indiquée dans notre cas car l'infraclusion est sévère et la traction risque d'être compliquée. La distraction ostéogénique et le Bone Stretching résident sur le même principe de déplacement de la dent et son environnement osseux et parodontal en direction coronaire. Néanmoins, le Bone Stretching semble plus avantageux (moins onéreux). Cette technique pourrait donc être retenue dans le cas de notre patient. Néanmoins cela impliquera de remettre en place un traitement orthodontique bi-maxillaire et peut être de devoir ré-intervenir une seconde fois car il y a un « solde de croissance ».

Enfin, l'apicotomie est une technique intéressante mais très peu décrite dans la littérature et réalisée sur les canines principalement. Cette technique fonctionne sur des dents dont les points d'ankylose sont strictement apicaux. Ces points d'ankylose levés, une traction orthodontique permet la mise en place de la dent sur l'arcade. Néanmoins dans notre cas il est difficile de déterminer où se trouve la zone d'ankylose et donc d'avoir un résultat prédictible.

## D) Chirurgie conservatrice avec repositionnement chirurgical

### 1) Ostéotomie

Cette technique (85) consiste à sectionner un bloc dento-osseux contenant la racine de la dent ankylosée et à le repositionner correctement.

L'intervention est réalisée sous anesthésie locale. Un lambeau mucco-périosté avec incision trapézoïdale est réalisé en vestibulaire. Puis les ostéotomies sont effectuées à l'aide d'une fraise fissure ou d'insert ultrasonore, quasiment parallèles mais légèrement divergentes entre elles pour permettre un déplacement en direction coronaire. Une distance de 2mm est nécessaire entre les tracés d'ostéotomie et la racine. Le bloc dento-osseux est mobilisé avec un ostéotome puis déplacé dans la position choisie et fixé à un fil orthodontique pendant 4 semaines.

L'ostéotomie dento-osseuse est une bonne solution au maxillaire car la vascularisation est importante et montre de bons résultats si les tissus dur et mou sont mobilisés avec dextérité et en fin de croissance. Des substituts osseux de préférence ostéogénique peuvent être placés en apical du bloc déplacé. Cette technique permet de corriger l'infraclusion et de conserver le volume osseux, néanmoins l'ankylose est toujours présente. De même l'amplitude de mouvement est limitée par la capacité de déplacement des tissus. Il est impératif de les manipuler les tissus durs et mous avec délicatesse car il y a un risque de nécrose post-opératoire.

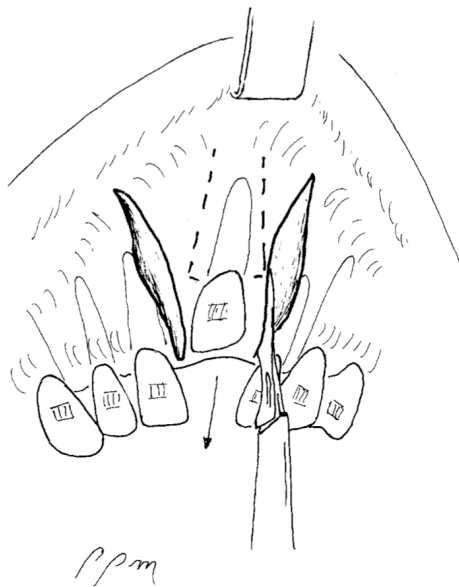


Figure 37. Schéma des tracés d'ostéotomies (85)

## **2) Ré-implantation intentionnelle avec obturation de la résorption par voie per alvéolaire**

La réimplantation intentionnelle est une alternative séduisante car c'est une solution en une étape qui peut servir de temporisation pendant plusieurs années. La dent sera ensuite remplacée par un implant unitaire ou un bridge collé. Le solde de croissance doit être quasi inexistant pour un résultat durable. Elle peut être réalisée seule ou avec comblement du site avec Emdogain®. Cependant dans les 2 cas c'est une solution très peu décrite dans la littérature (86) (87).

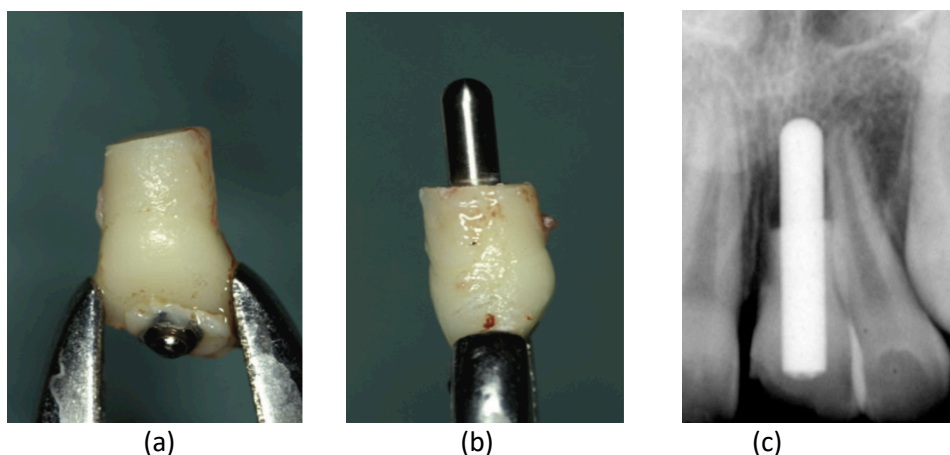
Si elle est réalisée sans comblement du site de d'ankylose, la dent est mobilisée de manière la plus atraumatique possible à l'aide d'un davier en réalisant des petits mouvements de rotation pour éviter de fracturer la racine et abimer l'alvéole. Puis elle est extraite et la racine examinée, puis, immédiatement remise en place. La pose d'une contention flexible est nécessaire (13).

Un protocole de ré-implantation intentionnelle avec comblement avec Emdogain® a également été décrit. Cette technique est récente mais le recul clinique est faible et les résultats cliniques variables (86) (87). En effet, il existe qu'une seule étude qui analyse l'utilisation de l'Emdogain® associée à la ré-implantation intentionnelle sur une durée de 6 ans. Elle n'évalue pas l'effet de l'Emdogain® à lui seul mais plutôt l'ensemble du protocole.

Une luxation puis extraction intentionnelle est réalisée sous anesthésie locale. Une résection apicale est réalisée sur 20 à 50 % de la longueur radiculaire. Une préparation endodontique est réalisée pour accueillir un tenon en titane poli qui sera scellé au ciment. Le tenon sert à reproduire la longueur radiculaire physiologique après avoir retiré les zones d'ankylose radiculaires. Le tenon n'est pas ostéo-intégré mais il est intégré aux tissus conjonctifs et laisse les mouvements orthodontiques possibles.

L'Emdogain® est déposé sur la racine et dans l'alvéole, puis la dent est remise en place ou repositionnée plus coronairement en présence d'une infraclusion.

La dent est ensuite stabilisée à l'aide d'un fil de contention souple pendant 10-14 jours. Un suivi post-opératoire est mis en place à 2 semaines puis tous les mois pendant 1 an et tous les 6 mois pendant les 5 années suivantes. Le taux de succès rapporté était de 46,66 % dans cette étude.



*Figure 38. Résection apicale d'une 21 ankylosée après avulsion intentionnelle (a). Mise en place d'un tenon en titane (b). Radiographie à 7 mois post-opératoire (c) (86)*

Traitement chirurgical conservateur + Repositionnement chirurgical	Objectifs	Indications	Risques	Persistence de l'ankylose
<b>Ostéotomie dento-osseuse</b>	- Repositionnement chirurgical d'un bloc dento-osseux	-Fin de croissance -Infraclusion modérée	-Récidive -Mauvais positionnement -Défaut gingival et osseux	<b>Oui</b>
<b>Réimplantation intentionnelle</b>	-Déplacement de la dent et correction de l'occlusion -Suppression de la zone ankylosée	-Infraclusion modérée -Fin de croissance -Rare et peu documentée	- Récession post-opératoire - Bride cicatricielle - Récidive	<b>Possible</b>
<b>Réimplantation intentionnelle et obturation de la résorption par voie par alvéolaire</b>	-Déplacement de la dent -Suppression de la zone ankylosée -Comblement avec Emdogain de la résorption	-Ankylose modérée -Légère infraclusion -Rare et peu documentée	- Récession post-opératoire - Bride cicatricielle - Récidive	<b>Possible</b>

Tableau 3. Synthèse des traitements chirurgicaux conservateurs avec repositionnement chirurgical

L'ostéotomie dento-osseuse ne peut être utilisée dans notre cas car l'infraclusion est sévère et les défaut osseux/gingivaux seraient trop importants. De plus, notre patient est jeune et présente un « solde de croissance ».

Les ré-implantations sont intéressantes mais le taux de succès sont faibles et peu d'études décrivent ces techniques.

## E) Chirurgie non conservatrice

### 1) Décoronation

Dès les années 1970, il a été démontré expérimentalement que de l'os pouvaient se former sur la surface coronaire de racines enfouies sous un lambeau muco-périosté, mais la première étude fut publiée par Malmgren en 1984. L'idée était de supprimer la couronne et les matériaux d'obturation dans la racine et de laisser la racine comme matrice pour être remplacée par de l'os. Le volume de la crête alvéolaire pourrait ainsi être préservé, permettant des conditions plus optimales pour une solution prothétique ultérieure (88)(89).

Lorsque l'ankylose se produit chez un enfant jeune, la distance entre la dent ankylosée et les dents proximales va augmenter de façon significative. Il en est de même pour les lignes de collet, et donc pour l'os environnant la dent. Ce décalage vertical peut rendre très difficile la réhabilitation future.



La décoronation est une très bonne alternative quand elle est réalisée au moment propice car l'avulsion totale de la dent entraîne une perte osseuse per-interventionnelle (car les dents ankylosées nécessitent souvent une alvéolectomie pour être extraites) et post-extractionnelle (90) :

- **En denture mixte précoce (7 à 10 ans)** : La décoronation doit être réalisée dans les deux ans car le risque d'infra-position est grand puisque le pic de croissance n'est pas encore atteint.
- **En denture mixte tardive (10 à 12 ans)** : Si les patients ont atteint la poussée de croissance pubertaire, une augmentation rapide de l'infra-position peut être attendue. La décoronation est indiquée avant la fin de la croissance si l'infra-position est déjà conséquente. Dans tous les cas un suivi rapproché devra être mis en place.
- **Au début de la denture permanente (>12ans)** : l'augmentation de l'infra-position est parfois lente. La décoronation n'est peut-être pas nécessaire, mais un suivi annuel est important si l'infra-position commence à être trop importante, une décoronation peut être envisagée.

Enfin, Malmgren estime que la décoronation est indiquée si le score d'infra-position est égale à 2, c'est-à-dire modérée ( $\geq 1/8$  et  $< 1/4$  de la hauteur coronaire de l'incisive centrale controlatérale).

Lors de la procédure de décoronation un lambeau muco-périosté est soulevé à l'endroit de la dent ankylosée, et la couronne est enlevée avec une fraise diamantée sous irrigation continue. La pulpe ou le traitement endodontique est supprimé à l'aide de limes endodontiques, et la partie coronaire de la surface radiculaire est réduite à environ 2 mm en dessous de la crête osseuse sous la jonction-émail cément. Le canal radiculaire vide est soigneusement rincé avec une solution saline et laissé se remplir de sang. Ceci est très important car le caillot sanguin est organisé à partir des tissus environnants. Le lambeau muco- périosté est tiré sur l'alvéole et suturé avec des sutures simples.

Après la décoronation, un caillot sanguin est organisé à partir des tissus environnants et un nouvel os est créé. Un nouveau périoste se forme au sommet de la crête alvéolaire et l'éruption continue des dents adjacentes induit une apposition osseuse par traction dans le périoste des fibres réorganisées.

La couronne retirée peut être façonnée comme pontique avec un matériau composite et collée aux dents adjacentes. Sinon, un fil orthodontique avec une dent en résine peut être utilisé en temporisation ; un bridge collé ou une prothèse amovible dans le cas échéant peuvent être réalisés.

Il a été démontré lors du suivi qu'un épaissement de la muqueuse était clairement visible dans la plupart des cas, et que le niveau osseux vertical augmentait également. Parfois, cette croissance est si importante que le pontique devait être retiré. Par conséquent, le pontique ne doit pas couvrir toute la perte osseuse et muqueuse. Chez les patients en croissance, traités par décoronation, la crête alvéolaire est maintenue dans le sens vestibulo/lingual et la hauteur verticale de l'os suivra avec la croissance de l'individu. Lin et al, estime que la décoronation



de jeunes incisives permanentes ankylosées a entraîné une diminution de la dimension vestibulo-linguale limitée à 1,67 mm sur  $50 \pm 24$  mois (88).

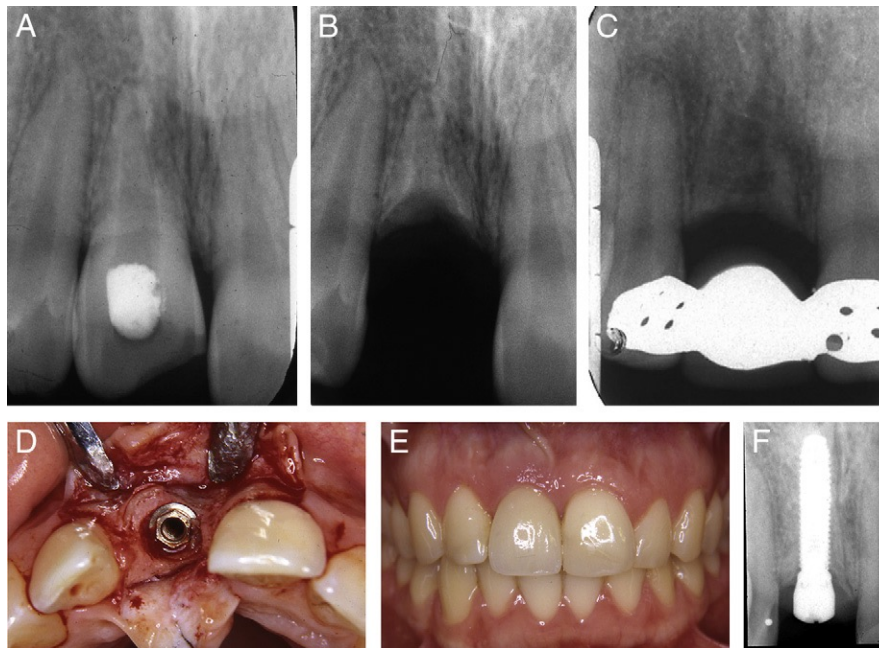


Figure 39. Suivi d'une décoronation sur 15 ans. (A) Radiographie d'une 21 avant et (B) après décoronation. (C) Radiographie 8 ans après décoronation. (D) Implantation 10 ans après décoronation. (E et F) Suivi à 5 ans après insertion d'un implant (91)

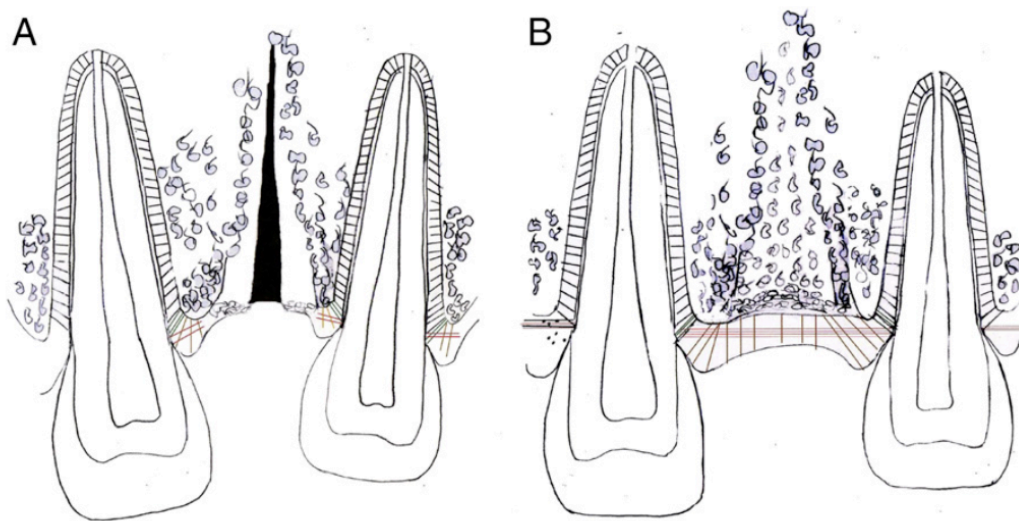


Figure 40. Schéma du processus de décoronation (A) puis (B) (91)

Chez les jeunes patients, il y a des avantages à garder une dent ankylosée aussi longtemps que possible comme mainteneur d'espace. Cependant, il est important d'intervenir avant que l'effet de l'infra-position ne rende difficile une solution prothétique finale en raison de la croissance osseuse alvéolaire arrêtée. Par conséquent, il est important de garder à l'esprit que la progression de l'infra-position varie individuellement (36)(92). Le taux d'infra-position est corrélé à l'âge au moment du diagnostic d'ankylose et à l'intensité de croissance résiduelle.

Il existe un grand risque d'infra-position sévère pendant la croissance pubertaire, et cette période de croissance varie individuellement. Cette variation signifie que les courbes de

distribution de croissance normale par rapport à l'âge ne sont pas fiables. En revanche, La mesure annuelle de la hauteur corporelle pour évaluer l'intensité de croissance individuelle du patient et des moulages en plâtre ou des photos pour étudier les effets dentaires sont des aides pour les évaluations.

Il existe également une différence entre les patients présentant une croissance horizontale ou verticale de la face. Le taux d'infra-position est plus rapide chez les patients à croissance plutôt verticale. Des radiographies céphalométriques pourraient être utilisées également pour les évaluations.

Une fois la croissance terminée, le remplacement de l'incisive par un implant peut se faire en toute sécurité car les racines ankylosées ne perturbent pas leur insertion ni intégration. De surcroît, le volume osseux est conservé ce qui permet parfois de ne pas faire d'aménagements tissulaires (93).

Si on extrait simplement la dent à ce stade, une prothèse définitive ne pourra pas être réalisée à cet âge. Le maintien de la dent dans la bouche, même pendant une période limitée, atténuera les effets psychologiques et esthétiques négatifs sur l'enfant (88). Cependant, il faut bien suivre l'évolution de la situation au cours du temps, et savoir à un moment prendre une décision pour ne pas nuire à la faisabilité de la réhabilitation ultérieure.

Enfin, si la dent est extraite, la résorption osseuse entraînera des changements dans la dimension vestibulo-linguale de la crête alvéolaire, ce qui va entraîner la nécessité d'une greffe osseuse à un stade ultérieur (93).

Le principe de décoronation peut être utilisé comme technique de préservation osseuse et parodontale dans le cadre de la réalisation d'un bridge conventionnel ou collé. En effet, si cette technique est réalisée après le pic de croissance pubertaire on ne bénéficie plus de certains avantages liés à la croissance maxillaire verticale mais on peut néanmoins préserver les volumes des tissus durs et mous sous le pontique d'un bridge. En effet, cette zone cause souvent des problèmes esthétiques difficiles à gérer à cause de la résorption post-extractionnelle.

#### **Présentation d'un cas réalisé par le Dr Franck HAGEGE :**

Une patiente âgée de 25 ans avec une 21 ayant été diagnostiquée ankylosée après découverte d'infra-position et absence de réponse à la traction orthodontique. L'ankylose est probablement due à un antécédent de traumatisme lors de la pratique de l'équitation. La solution implantaire a été évoquée mais évaluée non adéquate. En effet, l'avulsion de la 21 serait trop invasive quant à l'ostéectomie nécessaire. De plus, les aménagements péri-implantaires seraient trop compliqués à gérer. À l'âge de 27 ans, la décision de réaliser un bridge avec pilier sur 11 et 22 est posée car la 11 est dévitalisée et la 22 à une carie en mésiale. La question de la gestion de l'intermédiaire de bridge est alors soulevée. Comment faire pour avoir un résultat esthétique notamment avec l'alignement des collets ?

La dent n°21 est dévitalisée et la couronne sectionnée. Du composite rose est déposé pour mimer provisoirement la gencive. Un bridge provisoire est réalisé après préparation coronopériphérique des 11 et 22.

Un lambeau est ensuite réalisé et la 21 est fraisée 4 mm en sous crestal. Un tissu conjonctif est apposé et enfoui sous un lambeau de la 13 à 23 tracté et suturé. Le bridge provisoire est remis en place et modifié de manière à ajuster le galbe en regard de l'intermédiaire de bridge. Une fois les résultats stabilisés un bridge céramo-céramique est réalisé. Un suivi post-

opérateur régulier est mis en place afin d'évaluer la progression de l'ankylose et la maturation des tissus durs et mous.

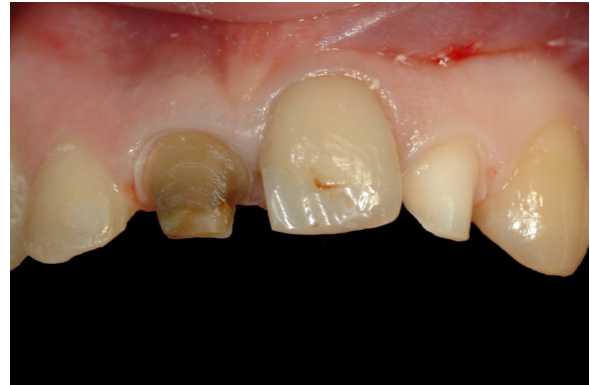
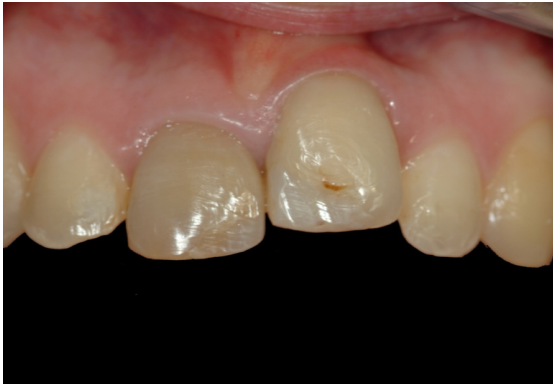
Figure 41. 11 ankylosée, cas initial (gauche). Préparation corono-périphérique de la 12 et 22 (droite)

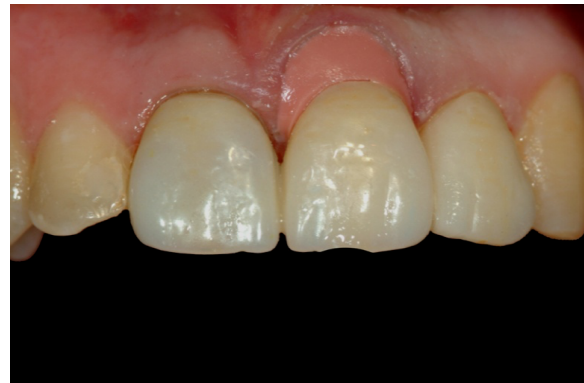
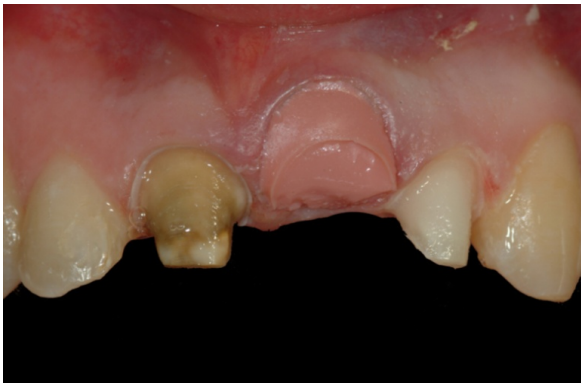
Figure 42. Traitement endodontique de la 11 et section de la couronne (gauche). Mise en place de résine composite rose et d'un bridge provisoire (droite)

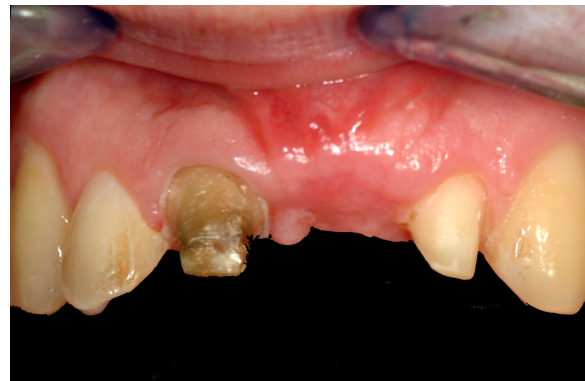
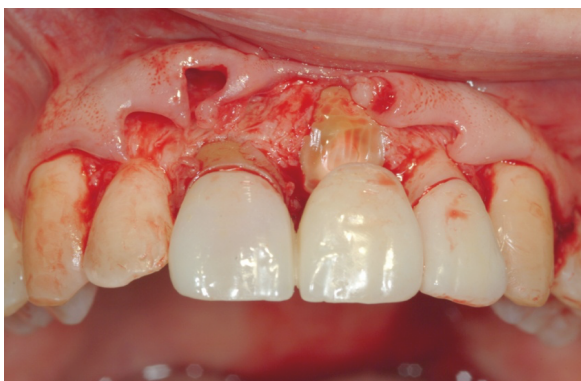
Figure 43. (Gauche) Élévation d'un lambeau et fraisage de la dent légèrement 4mm en sous crestal. (Droite) Cicatrisation à 4 mois

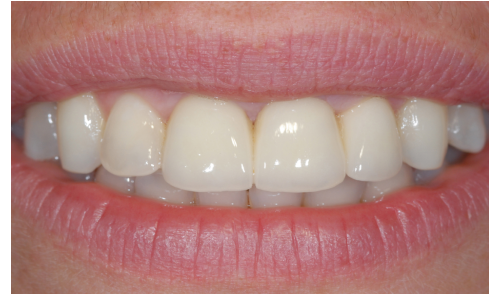
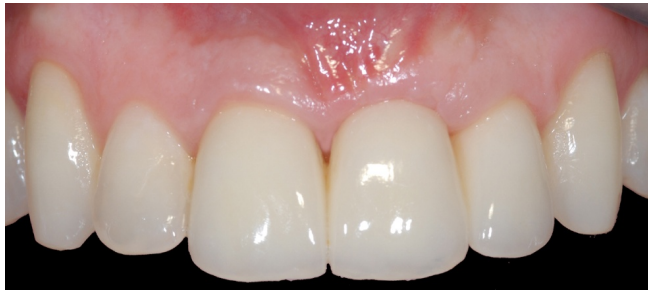
Figure 44. Suivi post-opératoire à 1 an (gauche) et 7 ans (droite)

La décoronation est une technique très intéressante, car après suppression de la couronne dentaire, la racine restante sera remplacée petit à petit par de l'os. Cette technique permet de conserver les volumes osseux et gingivaux, ce qui est crucial en secteur antérieur. Elle se fait chez l'enfant en croissance ce qui permet de ne pas avoir à terme un grand décalage entre la dent ankylosée et les dents proximales, ce qui rendrait impossible une réhabilitation ultérieure correcte. Grâce à l'éruption dentaire des dents proximales le volume vertical est conservé et augmenté, contrairement au volume horizontal qui peut légèrement diminuer. Néanmoins cette technique est une solution qui ne suffit pas à elle seule car il faut ensuite remplacer la dent manquante. Elle nécessite donc une phase provisoire pour ne pas laisser un espace édenté. De surcroît, si l'infraclusion est trop importante, même avec une décoronation les défauts osseux et parodontaux seront toujours présents. Pour notre patient, le décalage entre la dent ankylosée et les proximales a été jugé trop important pour mettre en place cette technique en première intention.

## 5) Avulsion

### a) Conséquences post-extractionnelle

Dans les mois qui suivent une extraction, une diminution du volume osseux est inévitable. Ce problème est d'autant plus gênant lorsqu'il se produit en secteur esthétique. Ce phénomène serait plus important sur la paroi vestibulaire (Lindhe 2005) (88). Selon Tan et coll (94), la résorption osseuse serait comprise entre 2,46 et 4,56 mm à 6 mois dans le sens vertical et pourrait atteindre 50 % dans le sens horizontal (Schropp et coll) (95). La résorption osseuse est la plus conséquente au cours du premier mois après la chirurgie et peut s'étendre jusqu'au 6<sup>e</sup> mois (Chappuis et coll (96)). Dans le sens vertical, la résorption est plus modérée avec une perte 1,2 mm à 6 semaines de cicatrisation spontanée d'après une étude récente (Vignoletti et al) (97).

### b) Auto-transplantation

C'est une technique sous exploitée car bon nombre de praticiens ont des à priori, pensant à tort que cette technique est trop compliquée et que son taux de succès est faible. Elle a été décrite la première fois en 1960 par Slagsvold et Bjercke en Norvège. Elle consiste à transplanter une dent d'un site donneur vers une autre alvéole (site receveur) chez un même individu.

Lors du prélèvement il y a une rupture du paquet vasculo-nerveux et des fibres desmodontales, et le succès de l'opération dépendra du processus cicatriciel de ces éléments. Cette

guérison dépend en majeure partie de la présence de cellules vivantes sur la racine et du fait que l'extraction doit être réalisée de manière atraumatique comme nous l'avons déjà vu. On pourra espérer une guérison pulpaire sur les dents immatures mais pas sur les dents matures (98).

Les dents transplantées idéales sont les premières prémolaires mandibulaires et uniquement si elles doivent être extraites à cause d'un déficit d'espace mandibulaire. Idéalement la transplantation doit être réalisée lorsque les 2/3 ou 3/4 de la racine de la dent qui doit être transplantée est formée, limitant la tranche d'âge à 9 – 12 ans pour les prémolaires (99).

Le taux de survie moyen des prémolaires auto-transplantées en secteur antérieur maxillaire est de 96,7% selon une revue de littérature en comparaison avec le taux de survie des implants unitaires après 1 an qui est de 94-97% (100)(101).

Il existe plusieurs critères de réussite à l'auto-transplantation tels que la cicatrisation du LDA qui dépend du nombre de cellules viables conservées à la racine. En effet, les cellules du LDA peuvent être endommagées mécaniquement pendant l'extraction ou des conditions stressantes telles que pH variable, pression osmotique, déshydratation, etc.

Bien que ce ne soit pas aussi prévisible, une bonne cicatrisation du LDA est attendue dans le cas où la dent est immédiatement placée dans le site receveur. Dans cette situation, le «ré-attachement» se produit en 2 semaines entre les tissus conjonctifs de la surface radiculaire et l'alvéole du site receveur (98).

Le ligament parodontal d'une dent transplantée semble pouvoir induire la production osseuse. Génétiquement, les cellules du LDA peuvent se différencier en trois types de cellules : fibroblaste, cémentoblaste et ostéoblaste. L'ostéoblaste différencié peut générer de l'os autour de la dent transplantée. L'induction osseuse autour d'une dent transplantée est un avantage significatif par rapport à l'utilisation d'implants (98).

Un critère important également est l'esthétique, surtout lorsque l'on remplace une incisive centrale maxillaire. Des études récentes (102)(103) ont rapporté que le challenge clinique est d'obtenir une couleur identique à la dent controlatérale, mais aussi de masquer la différence de largeur cervicale entre la prémolaire et l'incisive. Si après transplantation le collet apparaît trop étroit, cela posera problème au niveau prothétique par rapport au collet de la dent controlatérale. La solution est de réaliser une rotation de la dent de 90° lors de la chirurgie et ainsi d'avoir un profil d'émergence esthétique (104).

De meilleurs résultats sont obtenus avec des restaurations par couronnes ou facettes en céramiques comparés aux reconstitutions par composite (102). Néanmoins ces dernières sont plus conservatrices au niveau tissulaire et permettent des modifications aisées mais nécessitent un monitoring plus important avec polissages professionnels régulièrement.



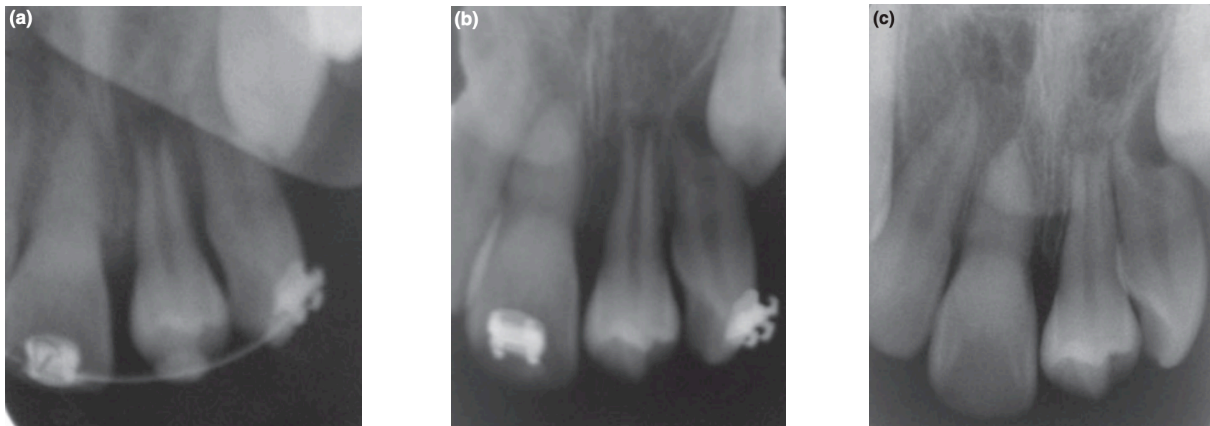

Figure 46. Auto-transplantation d'une prémolaire en 21. Suivi à J0 (a), 4 mois (b), 6 mois (c).

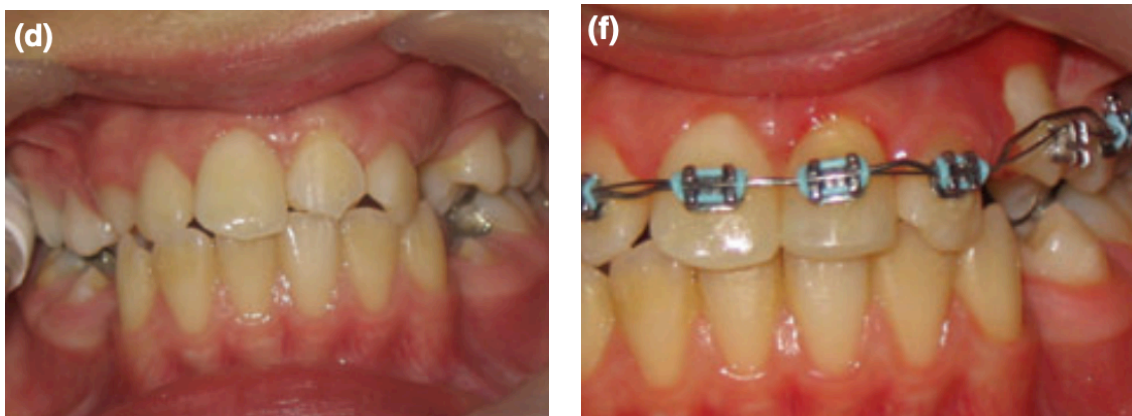


Figure 47. Vue frontale d'une prémolaire auto-transplantée. Avant (d) et après (f) traitement restaurateur de la prémolaire (105)

Un examen clinique et radiographique est effectué pour étudier la faisabilité du cas. De plus, il faudra avoir évalué globalement la situation et avoir fait un projet thérapeutique global : en effet, il faudra savoir comment fermer l'espace de la prémolaire extraite, évaluer la nécessité d'extraction ou non de la prémolaire mandibulaire contro-latérale, savoir gérer le nombre asymétrique de dents entre les deux arcades (Classe III thérapeutique ou extraction de dents maxillaires). Pour réaliser une auto-transplantation il faut une forme radicaire simple, un stade optimal de développement des racines, une correspondance des dimensions entre la dent et l'alvéole receveuse. Il est conseillé de réaliser l'extraction du site receveur le même jour que celle du site donneur. Néanmoins, si la dent est extraite avant la date de la transplantation, celle-ci doit être effectuée dans les 2 à 6 semaines après l'extraction, car une résorption osseuse importante se produira après 6 semaines. Le site receveur est préparé en fonction des dimensions de la dent donneuse. La dent est ensuite mise en place et stabilisée avec une contention légère en vérifiant bien qu'elle n'est pas en occlusion. Un contrôle radiographique post-opératoire est réalisé puis tous les mois pendant les 3 premiers mois puis tous les 6 mois pour surveiller l'absence de nécrose. Si des signes d'infection sont visibles, il faut réaliser le traitement endodontique. Le traitement orthodontique, si nécessaire, peut être initié 1 mois après la transplantation.

### **Comparaison implant dentaire versus auto-transplantation de dents (98) (106) :**

Il est inévitable de comparer les auto-transplantations avec les implants car les deux techniques ont des objectifs similaires. Ainsi, les critères de choix de chacune doivent être discutés. Les implants sont indiqués à tous les patients tandis que les auto-transplantations sont limitées à ceux qui remplissent toutes les conditions. Les techniques de transplantation et d'implants sont similaires en difficulté, tout comme le pronostic favorable. Cependant, les options de restauration post-chirurgicale sont généralement beaucoup plus simples pour les dents transplantées. Habituellement, le coût total de la transplantation est beaucoup plus faible que le traitement implantaire.

Les implants sont ostéointégrés et ne suivront pas la croissance osseuse et le déplacement vertical des dents adjacentes, entraînant une infraclusion avec des problèmes fonctionnels et esthétiques, contrairement aux dents transplantées.

Lorsque le patient possède une dent « donneuse » idéale, les auto-transplantations présentent plusieurs avantages par rapport aux implants en termes de fonction, d'esthétique, de temps et de coût. La transplantation immédiate avec extraction au site receveur est une procédure qui permet un gain de temps significatif par rapport aux implants. La guérison est rapide et la fonction est obtenue presque immédiatement. La dent transplantée possède des propriétés ostéo-inductrices qui entraînent une régénération osseuse des défauts osseux autour des dents greffées sans aménagement supplémentaire. Les greffes ont le potentiel d'obtenir des résultats esthétiques supérieurs, car le profil d'émergence, la beauté naturelle de l'émail sont maintenues. Cependant, il faudra intégrer en amont au projet thérapeutique la gestion de l'espace de la dent donneuse.

L'auto-transplantation n'est pas indiquée dans notre cas, car il n'y a pas d'indication d'extraction des prémolaires mandibulaires étant donné qu'un traitement orthodontique a déjà été effectué et est correctement terminé.

#### **c) Maintien ou fermeture orthodontique de l'espace après avulsion ?**

Le problème auquel l'orthodontiste est souvent confronté est celui d'une ou des incisives maxillaires traumatisées et résorbées et donc à extraire. La décision de fermer l'espace ou de l'aménager avant une reconstruction prothétique peut devenir complexe. Divers critères décisionnels tels que la typologie et la relation squelettique, la croissance résiduelle, les malocclusion associées, l'encombrement, l'esthétique dentaire, la taille et la forme des incisives latérales maxillaires, mais aussi la motivation et le coût financier doivent être évalués. Sur la base de ces informations une alternative thérapeutique est choisie : le maintien de l'espace, nécessitant un remplacement prothétique pré, per et post-orthodontique, ou fermeture de l'espace évitant ainsi le besoin de dents prothétiques (107).

La décision de traitement doit être prise en accord avec les parents, l'enfant, le dentiste et l'orthodontiste. Après une extraction, si le patient est jeune et qu'il existe encore un solde de croissance, l'espace édenté doit être maintenu et la dent remplacée temporairement. Cela peut se faire par une prothèse fixe (bridges classique ou collé) suivant l'édentement et le plan de traitement global, ou d'un fil de contention avec une dent en résine. On peut également réaliser une prothèse amovible provisoire mais cela reste peu esthétique et moins confortable. Cependant, si la dent est avulsée à un très jeune âge, et que cela ne pose pas trop de problèmes esthétiques et fonctionnels, il peut être avantageux de ne rien placer dans l'espace édenté si la décision a été de fermer l'espace ou les espaces des incisives par traitement orthodontique ultérieur. Ce choix permettra aux dents adjacentes de faire leur éruption ensemble et de fermer plus ou moins l'espace édenté. Un des avantages est que les dents en éruption apporteront également l'os alvéolaire. Il est nécessaire après éruption de toutes les dents permanentes de mettre en place un traitement orthodontique pour optimiser l'occlusion. Chez un adulte sans croissance, les dents adjacentes à un espace édenté ont tendance à se verser. Si l'espace édenté se ferme légèrement suite à l'avulsion, le praticien a plusieurs options de traitement : l'espace peut être ouvert pour créer un espace pour un implant ou un pontique, ou l'incisive centrale maxillaire peut être remplacée par l'incisive latérale maxillaire ce qui nécessite un traitement orthodontique et une mise en cosmétique des latérales et canines maxillaires mésialées.

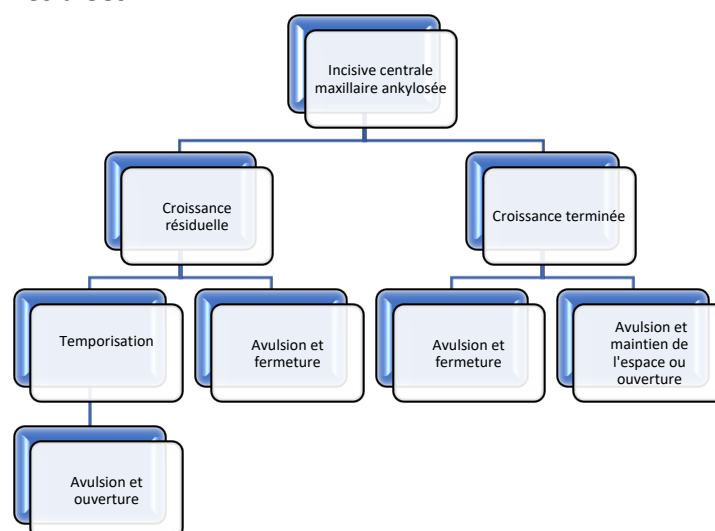


Figure 48. Arbre décisionnel de conservation ou non d'une incisive centrale maxillaire ankylosée

Il est important de bien exposer toutes les possibilités au patient et à son entourage. L'information doit être complète et claire concernant les avantages et inconvénients de chaque thérapeutique.

#### d) Maintien/ouverture

- [Implant unitaire](#)

Au cours des deux dernières décennies, l'utilisation d'implants ostéo-intégrés pour remplacer les incisives centrales et latérales maxillaires manquantes est devenue une solution de traitement courante pour les patients de 20 ans et plus. L'expérience acquise à ce jour avec l'implant unitaire est favorable, avec des taux de survie d'environ 90% après 10 ans dans des études multicentriques. Cependant, combler un édentement antérieur avec une couronne



céramique sur implant est un défi majeur à la fois esthétique et fonctionnel. Le succès clinique dépend non seulement de l'ostéo-intégration dans le temps, mais aussi de l'intégration harmonieuse de la couronne dans l'arcade dentaire (108)(109).

Il existe plusieurs problèmes esthétiques potentiels associés aux prothèses implanto-portées à long terme tels que le changement de position des dents lié à la croissance faciale conduisant à une infraclusion progressive de la couronne implantaire. De même, il en résulte un défaut d'alignement des collets gingivaux et des bords libres qui sera d'autant plus problématique chez les patients hyper-divergents et présentant un sourire gingival. Une perte osseuse vestibulaire, une récession gingivale et une perte de hauteur papillaire peuvent se produire avec l'âge, ou dès l'insertion implantaire si l'évaluation pré-chirurgicale ou l'implantation sont incorrectes.

Il convient cependant de souligner qu'un implant ostéo-intégré se comporte comme une dent ankylosée. De ce fait, le risque d'infra-position peut subsister. Selon Bichacho et al (110), il existe un risque significatif d'infra-position trois fois supérieur chez les patients de moins de 30 ans par rapport à ceux de plus de 30 ans. Ces modifications de position de l'implant par rapport au sourire sont dû à la croissance maxillaire. Ce phénomène est plus important jusqu'à la fin de la deuxième décennie puis décroît petit à petit. Il semble par ailleurs plus important chez les femmes que les hommes.

Selon une autre étude, l'infra-position des implants antérieurs maxillaires à 15-20 ans n'excède en général pas 1mm et pourrait être lié au type facial notamment des patients ayant une rotation postérieure de la mandibule mais cela n'a pas été prouvé. Cette infra-position reste souvent tolérée par les patients et peut être corrigée par le praticien si elle reste minimale (111).

#### **Cas d'un implant unitaire en secteur antérieur maxillaire sur une 21 réalisé par le Dr Franck HAGEGE :**

Il s'agit d'une patiente de 20 ans avec problème orthodontique et dent 21 fracturée après un choc. Un traitement endodontique a été réalisé sur 11 et 21 mais malheureusement la 21 a subi une résorption inflammatoire avec perte de la corticale osseuse vestibulaire. L'extraction de la 21 est réalisée par le Dr Franck Hagege. Dans le même temps opératoire, une régénération osseuse guidée (ROG) et une greffe épithélio-conjonctive (GEC) de recouvrement sont réalisées. Une implantation avec mise en charge immédiate est réalisée 4 mois après les aménagements pré-implantaires. Le suivi post-opératoire est réalisé à 1 an puis 5 ans et on constate en effet que la croissance résiduelle faciale a créé un décalage entre les dents avec un ligament versus l'implant qui est « ankylosé ».

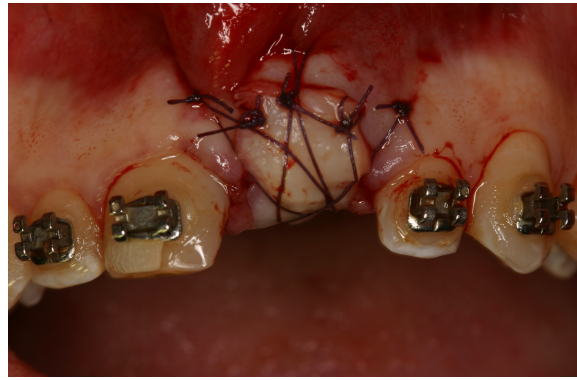
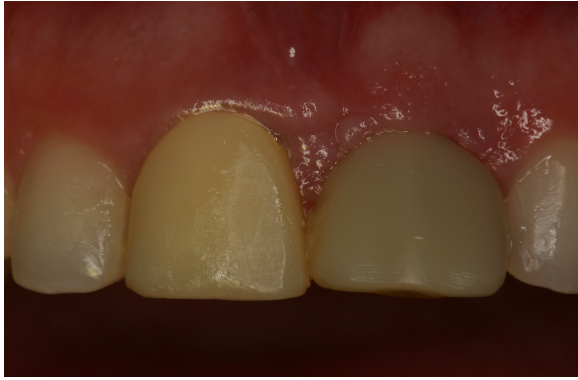


Figure 49. Situation initiale, 11 et 21 dévitalisées avec provisoire sur 21 (gauche). ROG et GEC après avulsion de la 21 (droite)

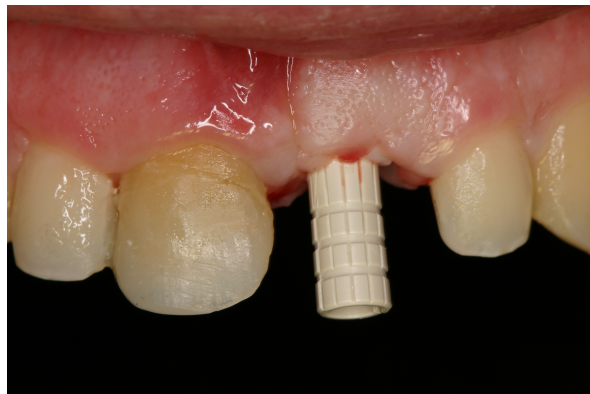
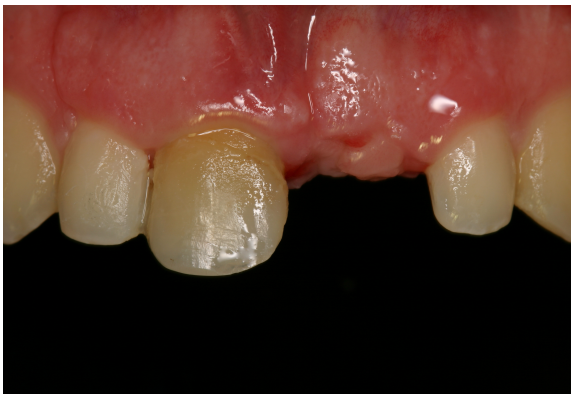
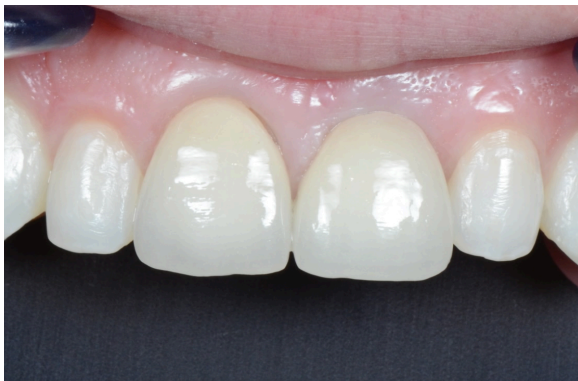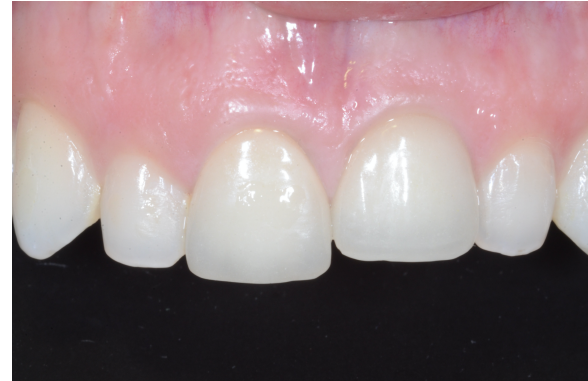Figure 50. Suivi post-opératoire 4 mois après GEC et ROG (gauche). Implantation et mise en charge immédiate (droite).



(a)



(b)

Figure 51. Suivi post-opératoire à 1 an. Suivi post-opératoire à 5 ans

Les interventions chirurgicales plus ou moins complexes, l'augmentation du coût du traitement et la peur de la chirurgie implantaire, peuvent faire préférer aux patients les prothèses dentaires. Si le patient est âgé de moins de 18 ans, la pose de l'implant doit être différée jusqu'à l'âge adulte en raison de complications potentielles liées à l'infra-position de l'implant. Parmi les restaurations sur support dentaire, le bridge conventionnel est l'option la plus invasive car il a été rapporté que les préparations de couronne nécessitent un retrait de 63% à 72% de la structure dentaire totale. Par conséquent, chez les jeunes patients, lorsque la taille de la chambre pulpaire est considérée, la probabilité de la nécessité d'un traitement endodontique est souvent importante en raison de la préparation de la couronne. Cette option est

à proscrire dans le respect du gradient thérapeutique si les dents piliers sont indemnes de caries ou soins.

- Bridge collé

Le bridge collé peut être une bonne alternative car il permet de restaurer la fonction et l'esthétique de manière minimalement invasive. Il a été décrit pour la première fois par Rochette en 1973 (112) comme une technique pour consolider les dents antérieures mandibulaires parodontalement compromises.

Le bridge collé antérieur unitaire peut être réalisé avec une ou deux dents piliers. En effet avec les progrès du collage et les bridges tout céramique (zircone, alumineuse, E.max) de nombreuses études ont montré que le bridge collé cantilever possédait un très bon taux de survie de 5 à 15 ans, et supérieur à celui des bridges collés à 2 piliers (113)(114).

Le bridge collé cantilever présente de nombreux avantages par rapport au bridge collé classique : plus simple et plus rapide à réaliser, plus économique pour le patient, l'hygiène est facilitée et il y a absence de décollement partiel pouvant entraîner une lésion carieuse secondaire. De plus, l'intermédiaire de bridge aura la même amplitude de déplacement que sa dent pilier ce qui permet d'améliorer le pronostic fonctionnel.

Malgré les avantages qu'il apporte, le bridge collé est sous utilisé dans notre pratique quotidienne car les praticiens ont été confrontés à de nombreux échecs dans le passé dû à un manque de rigueur dans le protocole. Pourtant, le bridge collé reste aujourd'hui une bonne alternative à la pose d'implant unitaire notamment dans le secteur antérieur où la gestion de l'espace et l'intégration esthétique sont sources de difficultés voire d'échec. De plus, les progrès dans le domaine du collage ainsi qu'une amélioration des formes de préparation ont permis d'atteindre de très bons résultats. La principale cause d'échec est le décollement de la prothèse, mais cela ne nécessite qu'un nettoyage et recollage du bridge (115).

La plupart des bridges collés sont réalisés en alliage de métaux précieux ou non. Mais ils peuvent être réalisés en céramique avec notamment l'utilisation de l'InCeram Zirconia® qui permet d'usiner l'armature par CFAO selon Kern et al (116) ou en di-silicate de lithium selon Tirlet et al (114).

**Indications (115) :**

- Edentements de petites étendues (1 ou 2 dents)
- Dent pilier intacte (pas de caries ou soins)
- Indice de le Huche favorable
- Pas de mobilité
- Pas de para-fonction
- Préférentiellement incisive centrale maxillaire
- Pas de maladie parodontale.

Des préparations à minima de type puits, rainures, épaulements sont réalisées en palatin pour mettre stabilité et rétention. Il faut tenir à distances ces préparations des faces proximales pour ne pas interférer avec la teinte des dents. Le principal problème esthétique dans un

bridge collé est que l'utilisation d'une armature métallique peut entraîner une perte de transparence des dents piliers au niveau incisal et une coloration grisâtre, l'usage d'ailette en céramique ou de colles opaques sont donc préférables (115).

Selon Pjetursson et al, le taux de survie des bridges collés à 5 ans a été évalué à 88 % et à 10 ans à 65 %. En comparaison, Il a été démontré qu'après 5 ans le taux de survie était de 91,4% pour les bridges classiques en cantilever avec 1 pilier dentaire (Pjetursson et al.2007), 93,8% pour les bridges conventionnels avec 2 piliers dentaires (Pjetursson et al.2007) et 94,5% pour couronnes implanto-portés (Jung et al.2008) (117).

Mais il existe de nombreuses différences dans les études cliniques liées différences méthodologiques employées et aux différents types de bridges utilisés, matériaux, localisation, nombre d'éléments. On ne peut conclure sur la supériorité d'une prothèse ou d'une autre mais, quoiqu'il en soit, le bridge collé peut être une alternative sérieuse que ce soit de manière temporaire ou définitive (118).

- Bridge collé fibré (Technique directe et indirecte)

Pour les patients aux moyens financiers limités, les bridges collés renforcés aux fibres peuvent également être une bonne alternative. Les avantages de cette option sont une préparation dentaire minimale ou inexistante, une bonne adhésion entre la triade dent, colle et bridge ainsi qu'une réduction conséquente du temps opératoire par rapport à la chirurgie implantaire par exemple. Cela permet une personnalisation de l'esthétique et une modification ou réparation de la restauration. Le principe est de faire tenir un pontique réalisé de manière directe ou indirecte grâce à des ailettes de composite renforcées par des fibres. Lors de la phase de temporisation, la couronne de la dent perdue peut être récupérée et être utilisée en pontique.

Le taux de survie de ces restaurations après 2 ans est de 92,7% à selon une étude de Malmstrom et al (119) ce qui rend ce type de prothèse idéal en temporisation par exemple.

- **Technique directe**

Des fibres de verre sont coupées à la longueur désirée, soit légèrement plus longues que l'édentement. Les faces proximales et palatines des dents bordants l'édentement sont mordancées et enduites d'adhésif. Puis les fibres sont collées grâce à un composite de type flow chargé en commençant par une fibre et d'un seul côté puis de l'autre. Ensuite l'action est répétée avec une deuxième fibre et en veillant à les solidariser entre elles. La construction du pontique est ainsi amorcée et se poursuit par incrément de 2mm de composite chargé. Une attention particulière doit être portée au polissage et la forme ovoïde du bord apical de la restauration. Soit on vient se poser sur la face vestibulaire de la crête (moins esthétique) ou soit on vient créer un galbe pour reproduire au mieux l'aspect physiologique de la dent et maintenir le niveau de la crête. Les auteurs recommandent que pour toute conception, le treillis de fibre doit rester recouvert de résine composite après ajustement occlusal, car l'occlusion sur le treillis pourrait l'affaiblir et diminuer sa résistance mécanique (119).

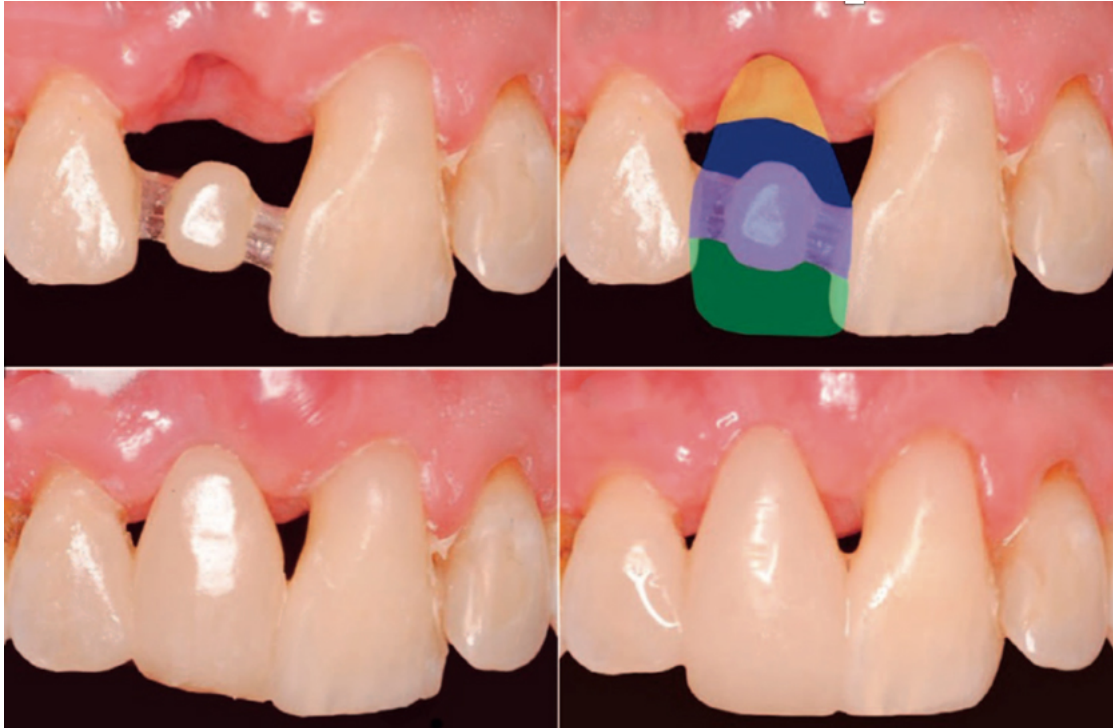


Figure 52. Confection d'un bridge fibré en résine composite sur une 11 par technique directe (119)

- **Technique indirecte :**

La confection par le prothésiste est simplifiée et le coût de production réduit par rapport à un bridge classique. Différents types de fibres existent comme matériaux de renforcement tel que les fibres de polyéthylène mais les fibres de verre sont le plus souvent utilisées en raison de leur résistance mécanique supérieure et de leur caractère esthétique par rapport aux autres fibres. Le choix d'une attelle fibrée souple est recommandé car elle permet une bonne absorption des contraintes.

Les caractéristiques attrayantes des bridges collés fibrés sont l'esthétique par absence d'armature métallique et la possibilité de réparation et réglages aisés.

Selon une étude les bridges collés fibrés antérieur à 3 éléments ont montré un taux de survie clinique de 64% après 5 ans, ce qui reste inférieur aux bridges collés classiques et bridges classiques. Leur utilisation doit donc être limitée plutôt aux restaurations temporaires à moyen terme car leur efficacité n'est pas démontrée sur le long terme.

Les bridges collés fibrés peuvent être réalisés avec un pontique en céramique ( IPS Empress 2, Ivoclar Vivadent® ) ou composite micro-hybride pour restauration indirecte à haut taux de conversion. Cette technique ne nécessite aucune préparation dentaire si l'occlusion le permet. Mais certains auteurs recommandent des mini gouttières sur les dent piliers pour augmenter la rétention et gérer l'occlusion (120)(121).



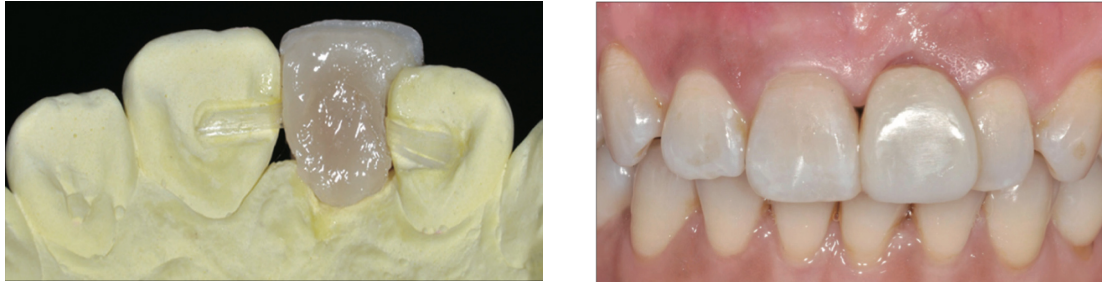


Figure 53. Réalisation d'un bridge fibré avec pontique en céramique Emax® (122)

Dans l'immédiat, pour notre jeune patient les solutions de prothèse fixes ou implantaire ne sont pas indiquées étant donné que la décision d'avulsion n'est pas indiquée. En revanche, on pourra avoir recours à ces méthodes par la suite, si nécessaire. Le bridge collé avec 1 ou 2 pontiques apparaît après analyse de la littérature comme une solution définitive ou provisoire acceptable avec un bon taux de succès et recul clinique. La solution implantaire elle, est une solution définitive qui est très complexe à mettre en place car elle nécessite beaucoup de rigueur et une bonne gestion des tissus durs et mous. De plus, le risque d'infraposition de l'implant à l'instar de la dent ankylosée reste présent même s'il est faible.

#### e) Fermeture de l'espace

Les principaux avantages de la fermeture d'espace par rapport à la réhabilitation prothétique sont (123):

- Le traitement est terminé immédiatement après l'orthodontie, ce qui est un gros avantage au niveau de l'acceptation du traitement notamment chez les jeunes patients.
- Les problèmes parodontaux sont évités avec la fermeture de l'espace car la dent est déplacée avec son os et les tissus environnants.
- La fermeture de l'espace offre aux patients de meilleurs résultats esthétiques à long terme au niveau du profil d'émergence en raison de l'absence de perte osseuse et de problèmes parodontaux.
- Le remplacement prothétique de l'incisive perdue par une prothèse partielle ou des bridges collés peut nécessiter des traitements supplémentaires pour remplacer les restaurations ou pour corriger une éventuelle défaillance parodontale (124).

#### **Facteurs à prendre en compte pour une esthétique optimale (123) (125) :**

- Taille et position mésio-distale de l'incisive latérale :

L'incisive latérale maxillaire est plus étroite et plus courte que l'incisive centrale. L'incisive latérale devra être déplacée près du plan sagittal médian de sorte que la couronne soit élargie davantage sur sa partie distale prothétiquement.

- Correspondance des collets du secteur maxillaire antérieur :

Durant le traitement orthodontique, la canine maxillaire doit être mésialée et égressée pour déplacer son collet coronairement afin de ressembler à celui de l'incisive latérale. De même l'incisive latérale doit être mésialée et ingressée pour mimer le collet de la centrale homologue. Cela permet aussi de pouvoir plus facilement changer la forme de la dent par la suite. Lors de ces mouvements orthodontiques le praticien ne doit pas se baser sur les bords incisifs pour le positionnement des dents mais plutôt se concentrer sur l'alignement des collets gingivaux. Ces mouvements permettent ainsi de recréer l'alignement des collets gingivaux physiologique

- Angulation de l'incisive latérale :

Lorsque l'on met en place l'incisive latérale à la place de l'incisive centrale il faut veiller à faire attention à l'axe des racines qui doivent être le plus parallèles possible.

- Mise en esthétique :

La canine doit être modifiée au niveau de sa forme par ajout et soustraction pour lui donner l'apparence d'une incisive latérale. La pointe de la canine doit être aplatie, l'angle distal doit être arrondi et la partie mésio-vestibulaire doit être réduite. L'éminence cingulaire de la canine doit être aplatie pour éviter les interférences. L'équilibration des dents après le traitement n'est généralement pas plus compliquée qu'après d'autres procédures de traitement orthodontique. Parfois, la cuspide linguale de la première prémolaire supérieure nécessite une équilibration pour éviter les interférences occlusales. Cependant, si les premières prémolaires ont été positionnées pour simuler des canines avec un torque radiculo-vestibulaire, les cuspidés linguales de ces dents n'interféreront pas. (125)

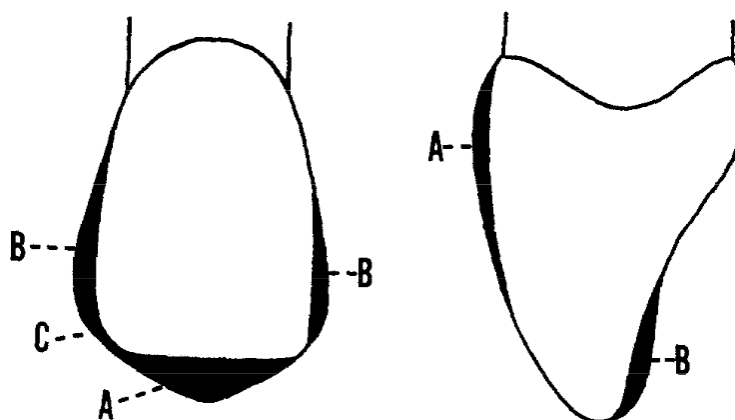


Figure 54. Mise en esthétique d'une canine en incisive latérale (125)

A gauche : (A) Aplatissement de la cuspide en bord incisif. (B) Réduction mésio-distale. (C) Arrondissement de l'angle distal. A droite : (A) Réduction du bombé vestibulaire. (B) Réduction de la cuspide en linguale.



- Harmonie des teintes :

Il doit y avoir une concordance de couleur entre les futures incisives centrale et latérale sachant que la canine qui prend la place de l'incisive latérale est plus saturée. De plus elle est composée d'une cuspide et non d'un bord incisal ce qui fait qu'elle est moins translucide.

- La lèvre supérieure :

La lèvre supérieure joue un rôle important, car en fonction de son volume, elle laisse apparaître plus ou moins les gencives et les dents et caractérise ainsi le type de sourire. Plus la ligne du sourire sera haute plus l'alignement des collets, la forme des dents et leur couleur aura une importance, et inversement.

- Occlusion statique et dynamique :

Plusieurs facteurs contribuent à l'occlusion statique et fonctionnelle tels que la position vestibulo-linguale de l'incisive latérale, la hauteur verticale de la couronne de l'incisive latérale, l'inclinaison vestibulo-linguale des canines et le remodelage de la cuspide palatine de la première prémolaire. Il est fortement recommandé de réaliser un « set-up » dans ces cas pour visualiser l'occlusion finale et pour quantifier également les modifications sur les modèles avant de passer aux étapes cliniques réelles.

➔ **Étapes thérapeutiques** : cas clinique illustré d'une fermeture d'espace d'une 11 absente (123).

- **phase pré-orthodontique** : photos, empreintes, radiographies (panoramique, téléradiographie de profil et rétro-alvéolaire) sont nécessaires. Un « set-up » est réalisé pour évaluer la faisabilité du projet et le résultat final. Si le traitement orthodontique est retenu la dent ankylosée est avulsée puis après 3 mois le traitement orthodontique est commencé.

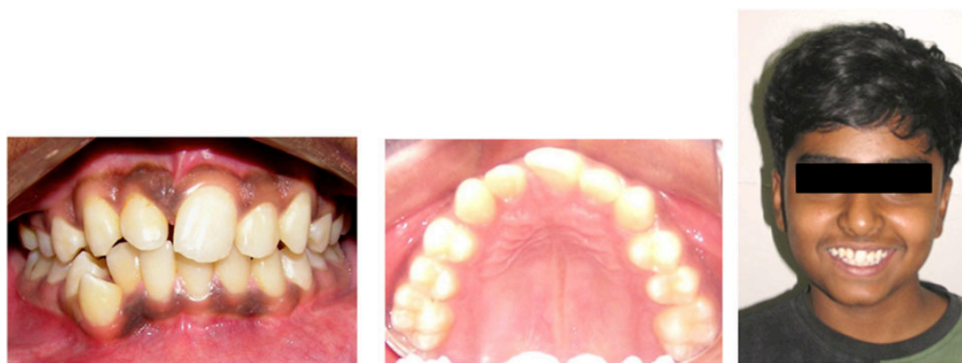

Figure 55. Situation initiale

- **phase orthodontique** : l'incisive centrale maxillaire gauche est déplacée distalement pour aligner sa face mésiale avec la ligne médiane faciale. L'incisive latérale droite maxillaire est déplacée mésialement dans la position de l'incisive centrale et a également été ingressée de sorte que son collet correspond à celui de l'incisive centrale adjacente après la gingivectomie. L'arcade mandibulaire est nivelée et alignée. À la fin du traitement orthodontique, le résultat est stabilisé à l'aide d'un dispositif de contention linguale jusqu'à l'âge de 18 ans et le début

de la phase parodontale et prothétique finale. La difficulté est souvent de rétablir parfaitement l'alignement entre les milieux inter-incisifs et le plan sagittal médian. Parfois, il peut être nécessaire de réaliser une réduction amélaire proximale au niveau de certaines dents pour effectuer des mouvements de distalisation et compenser la mésialisation des dents dû à l'absence de l'incisive centrale.

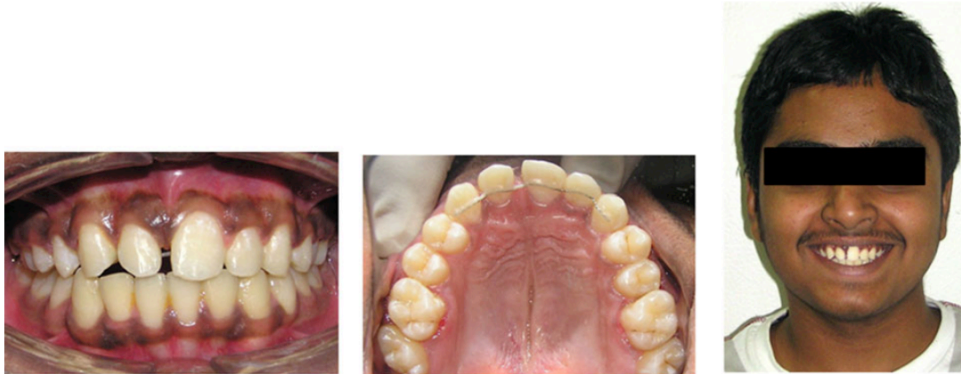

Figure 56. Phase post-traitement orthodontique

**Phase post-orthodontique :** elle consiste à modifier la morphologie de l'incisive latérale et canine pour obtenir un résultat esthétique. Elle est constituée d'abord d'une phase parodontale puis prothétique. Dans la phase parodontale, une gingivectomie de l'incisive latérale maxillaire pour faire correspondre la hauteur du collet avec celle de l'incisive centrale adjacente peut être nécessaire. La phase prothétique est réalisée par addition de résine composite, facette, ou couronne mais aussi par technique soustractive avec une fraise diamantée sur turbine, sous spray sans anesthésie pour évaluer la quantité de tissu enlevée. L'occlusion est également modifiée si besoin pour être idéale en statique et dynamique.

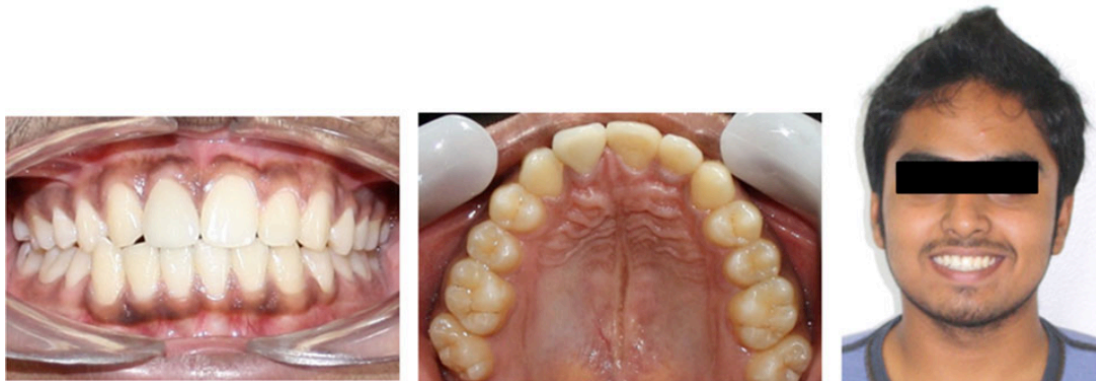

Figure 57. Phase post-traitement parodontal et prothétique/restaurateur.

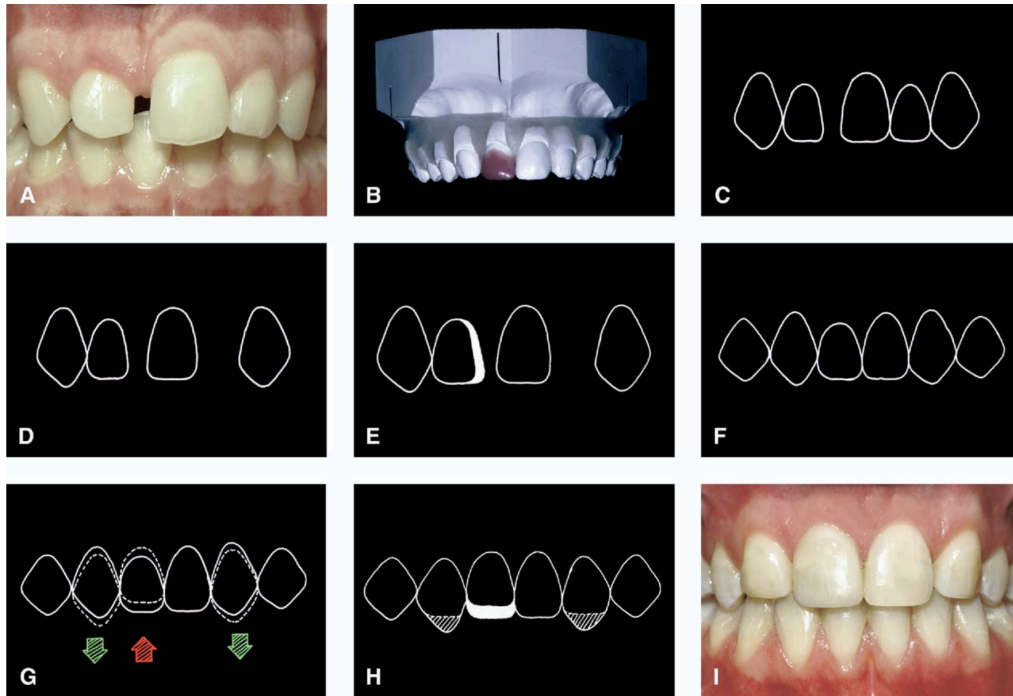


Figure 58. Protocole de fermeture d'espace d'une 11

#### **Avantages de la fermeture d'espace (125) :**

- ✗ Le résultat est permanent, éliminant le besoin d'appareils prothétiques, leur entretien et remplacement ultérieurs. Cette procédure élimine les risques potentiels qui sont impliqués lorsque les dents sont utilisées comme piliers. Même les bridges dentaires les mieux réalisés ne durent pas indéfiniment. Pourquoi soumettre un enfant à une dentisterie prothétique à vie alors que cela peut être évité.
- ✗ Dans les cas d'encombrement à l'arcade mandibulaire, une relation occlusale favorable peut être établie en plaçant les canines maxillaires en position de l'incisive latérale et les latérales à la place des centrales, tout en extrayant deux prémolaires mandibulaires sans extraire les prémolaires maxillaires. La situation symétrique est plus favorable à ce type de traitement.

#### **Inconvénients de la fermeture d'espace (125) :**

- ✗ Dans certains cas, les canines et incisive latérales ne peuvent pas être modifiées suffisamment pour mimer les dents concernées. Cependant, de nos jours, avec les techniques adhésives à notre disposition cela reste rare.
- ✗ Cette procédure n'est pas souhaitable chez les patients présentant une seule incisive centrale manquante. Dans ce cas-là on préfère maintenir ou ouvrir l'espace et remplacer la dent prothétiquement. L'autre solution est d'extraire l'incisive latérale ou la deuxième prémolaire controlatérale pour éviter d'avoir une asymétrie.

- ✗ Lorsqu'une occlusion fonctionnelle existe déjà, le traitement privilégié est plutôt en faveur de la prothèse plutôt qu'une procédure orthodontique plus complexe.

La fermeture d'espace est une solution intéressante puisqu'elle est définitive, mais elle s'applique préférentiellement aux situations symétriques. Dans notre cas elle ne s'applique pas car le patient n'a pas d'indication d'extraction au maxillaire ni à la mandibule. Il présentait des agénésies d'incisives latérales et le traitement orthodontique mis en place a eu pour objectif de fermer ses espaces en mésialant les secteurs postérieurs.

Traitement chirurgical non conservateur	Objectifs	Indications	Risques	Persistance de l'ankylose
<b>Décoronation</b>	-Enfouissement de la racine et remplacement par de l'os	-Patient jeune en attente d'une solution prothétique après la croissance - Ankylose >20% -Dent non conservable	-Temps de remplacement osseux plus ou moins long	<b>Oui</b>
<b>Auto-transplantation = Transplantation auto-gène</b>	-Avulsion d'un prémolaire mandibulaire et ré-implantation à la place de la dent ankylosée	-Ankylose >20% -Disponibilité et compatibilité de la dent donneuse -Encombrement mandibulaire	-Ankylose du transplant -Infection du transplant -Perte du transplant	<b>Possible</b>
<b>Avulsion et fermeture</b>	-Avulsion de la dent ankylosée -Puis fermeture orthodontique (+/- Soins conservateurs et prothétiques)	-Incisive centrale ou latérale -Ankylose >20 % -Typologie hyper-divergente ou normo divergente -Croissance inachevé -DDM importante -Asymétrie avec absence de controlatérale	- Profil facial rétrusif - Répercussions parodontales	<b>Non</b>
<b>Avulsion et Maintien/ouverture</b>	-Avulsion de la dent ankylosée et maintien de l'espace et mise en place d'une temporisation  -Remplacement après la croissance par prothèse (implant, bridge conventionnel, collé)	-Ankylose >20% -Croissance inachevée (temporisation) -Croissance achevée	-Mauvais résultats esthétiques -Nécessité d'aménagement osseux et parodontal	<b>Non</b>

Tableau 4. Synthèse des traitements chirurgicaux non conservateurs

## V) Décision thérapeutique

Aux vues des éléments cliniques et après analyse du cas et discussion collégiale avec le corps enseignant, une proposition thérapeutique a été établie. La problématique était de repositionner la dent et les tissus environnants à la bonne place dans un premier temps. En effet, dans notre cas le problème est que la dent n'a pas pu être repositionnée à sa bonne position dès le départ et que l'ankylose s'est développée dans une situation trop apicale. Le préalable est donc de tenter de repositionner la dent grâce à des techniques chirurgicales car les mouvements orthodontiques seuls n'ont plus d'effets. Nous sommes dans le cas d'une infraclusion sévère de score 4 de Malmgren, ce qui signifie que la luxation chirurgicale n'est pas adéquate pour repositionner la dent. Les 2 techniques qui nous permettent de déplacer l'os, le paradonte et la dent sont la distraction ostéogénique et le Bone Stretching. Une fois la dent à sa place, une contention devra être réalisée pour consolider le résultat. Un suivi clinique rigoureux et régulier devra être instauré car la croissance résiduelle peut continuer et le risque de récurrence d'infra-position sera toujours présent. Il faudra surveiller le rythme de progression de l'ankylose. De même, la dent étant nécrosée, une gêne esthétique peut apparaître par noircissement de cette dernière. On sera donc amené à terme à réhabiliter la 21.

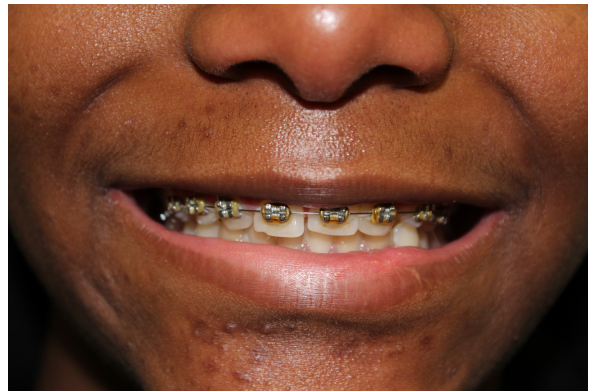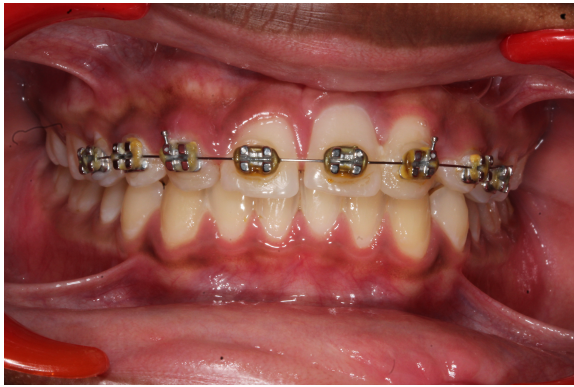Pour ce faire deux options sont possibles :

- Soit la position du bloc incisif reste stable et une prothèse de type facette ou couronne peut être réalisée. Ou bien si la dent n'est plus conservable à cause de la résorption de remplacement, un enfouissement de la racine peut être réalisé pour conserver le volume osseux et gingival avant la réalisation d'un bridge collé par exemple.
- Soit le solde de croissance entraîne à nouveau un décalage entre les deux incisives : une deuxième étape chirurgicale de Bone Stretching pourra être envisagée si le décalage est trop important.

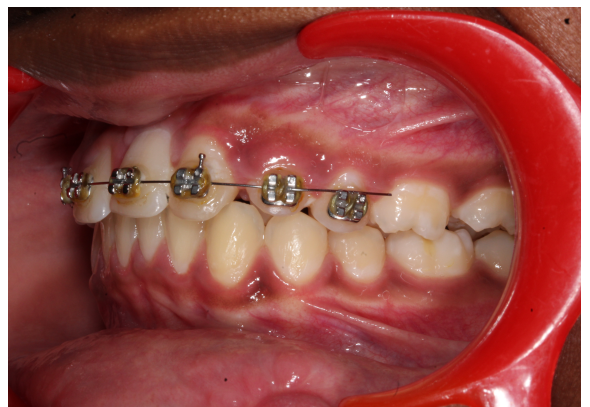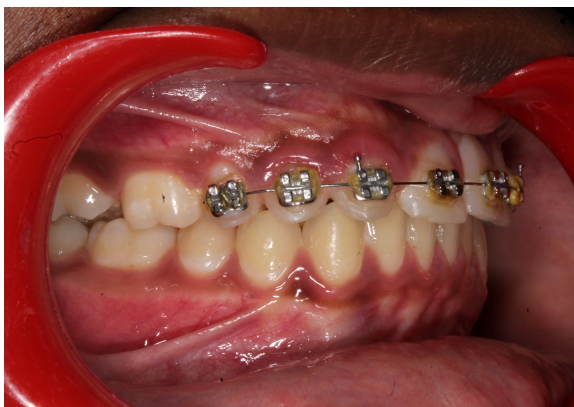Néanmoins, le patient a été perdu de vue ; il a été pris en charge dans un centre dentaire en Octobre 2019. La décision de Bone Stretching a été prise et réalisée par le Dr Adrien PAUL le 21 octobre 2019 après la pose d'un appareil orthodontique par le Dr Xavier FLACH. Une traction par élastique intermaxillaire a ensuite été mise en place. La traction a permis de positionner la dent 3mm plus coronairement et ainsi de réduire l'infra-position. L'appareil orthodontique va être déposé prochainement et le patient va être suivi par le Dr Anna CHICHOU qui réalisera en janvier 2021 un traitement endodontique avec médication à l'hydroxyde de calcium puis obturation au ciment biocéramique afin de ralentir l'ankylose. Nous avons constaté que la résorption de remplacement n'était pas très rapide car le ligament dento-alvéolaire semble visible en grande partie sur le cliché rétro-alvéolaire (figure 62). Nous sommes donc à un stade où seuls des points d'ankylose rendent la dent immobile. En revanche, le canal radiculaire s'est rétréci (figure 62).

Après discussion avec le patient et sa maman nous avons pris la décision d'attendre que la croissance du patient soit finie pour réévaluer la situation. L'infra-position ne gêne pas le patient pour l'instant (car <1,5 mm), un composite pourra être proposé si besoin en fonction de l'évolution. Une fois sa croissance terminée une nouvelle tentative de Bone Stretching pourra être proposée si nécessaire et si la dent est conservable, sinon un bridge collé sera proposé.





*Figure 59. Vue frontale endo-buccale et au sourire après Bone Stretching (à 1 an)*



*Figure 60. Vue endo-buccale sagittale après Bone Stretching (à 1 an)*



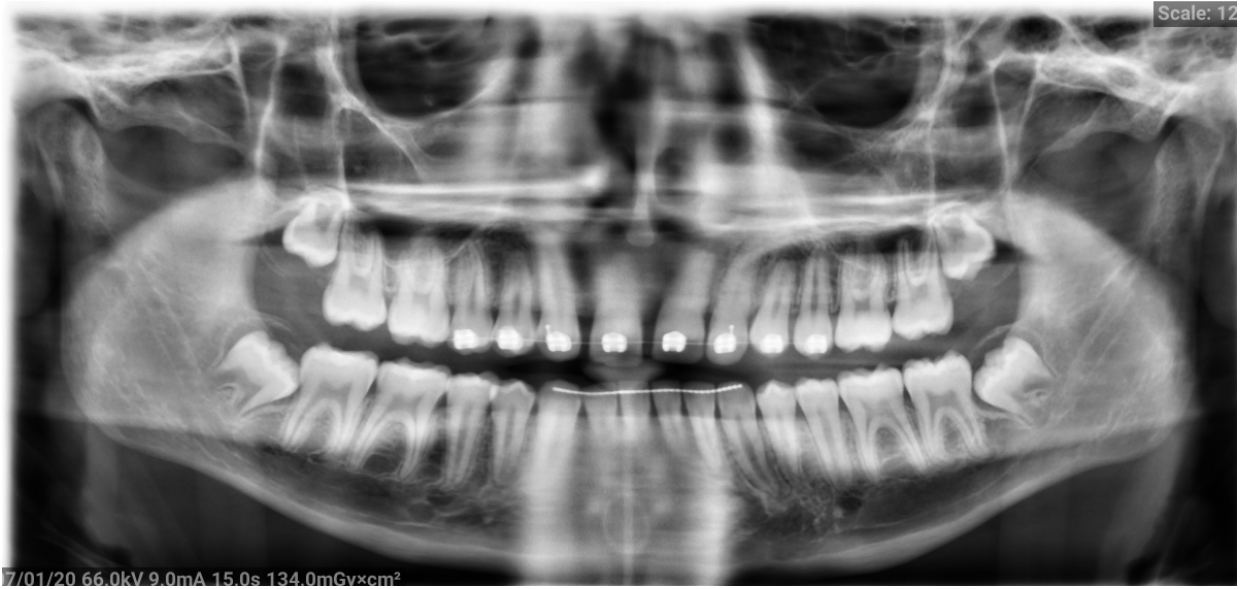

Figure 61. Radiographie panoramique après Bone Stretching (à 3 mois)

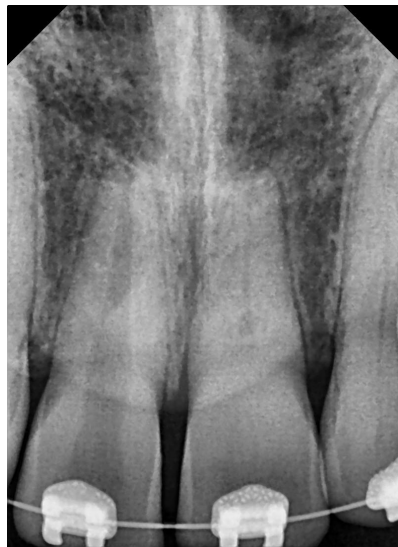

Figure 62. Radiographie rétro-alvéolaire après Bone Stretching (à 1 an)

## VI) Conclusion

La gestion d'une incisive maxillaire ankylosée est un défi majeur qui nécessite un dépistage précoce afin d'organiser la prise en charge thérapeutique du patient sur le long terme. Suffisamment d'éléments permettent de confirmer le diagnostic d'un point de vue clinique et radiographique. Lorsque l'ankylose est confirmée il faut mettre en place un dialogue et un suivi pluridisciplinaire entre l'omnipraticien, l'orthodontiste, et l'implantologue afin de coordonner au mieux le projet thérapeutique et les soins. La coopération de l'ensemble de l'équipe et du patient est primordiale. En effet, la gestion de l'ankylose est un cas particulier qui nécessite du temps et des étapes techniques. Il faut que le patient et ses parents aient parfaitement intégré les étapes et le processus clinique afin de ne pas perdre leur adhésion au traitement. Il convient également d'évaluer les critères décisionnels tels que l'âge du patient, la position de la dent, la nécessité d'un traitement orthodontique, les capacités financières etc.

La conservation des tissus osseux et gingivaux doit être l'objectif principal car ce sont des prérequis indispensables à la pérennité de n'importe quelle réhabilitation thérapeutique. La gestion d'une incisive ankylosée nécessite à terme que l'intégration esthétique et fonctionnelle soit parfaite.

Au sein de notre arsenal thérapeutique il existe un panel de solutions plus ou moins conservatrices qui peuvent être combinées afin d'obtenir les meilleurs résultats possibles. Au jour d'aujourd'hui, il n'existe malheureusement pas de recommandations officielles reposant sur des études représentatives. Au sein de la littérature, on retrouve néanmoins beaucoup d'études de cas qui peuvent néanmoins servir de base de réflexion et orienter le praticien dans sa démarche (126). Après analyse de la littérature, on peut dire que, dans tous les cas il faut être le plus conservateur possible.

Les techniques de distraction ostéogénique et de Bone Stretching répondent à ces prérogatives et permettent d'obtenir de bons résultats dans le cas d'une infraclusion d'une dent ankylosée. Si elles sont réalisées au plus près de la fin de la croissance ces résultats seront définitifs. Néanmoins il faut parfois les combiner avec d'autres techniques si la croissance n'est pas terminée. Le suivi du patient est donc indispensable pour suivre l'évolution de la dent ankylosée repositionnée car cette ankylose ne peut être levée. Si la dent ankylosée n'est plus conservable on préférera la décoronation chez l'enfant/adolescent de façon à favoriser le maintien des tissus parodontaux ou la fermeture d'espace si cela est réalisable dans le contexte global ; le remplacement par solution de bridge collé sera retenu chez l'adolescent/jeune adulte, suivi d'une solution implantaire au moment adéquat et si nécessaire.

Les différentes techniques présentées dans la littérature ont des résultats intéressants mais, comme il est souligné dans ces articles, c'est le patient au final qui juge de la qualité des résultats au niveau esthétique. Il faut donc bien cerner les doléances du patient et lui fournir une information complète et claire pour s'assurer d'une acceptation au traitement et d'une bonne satisfaction.

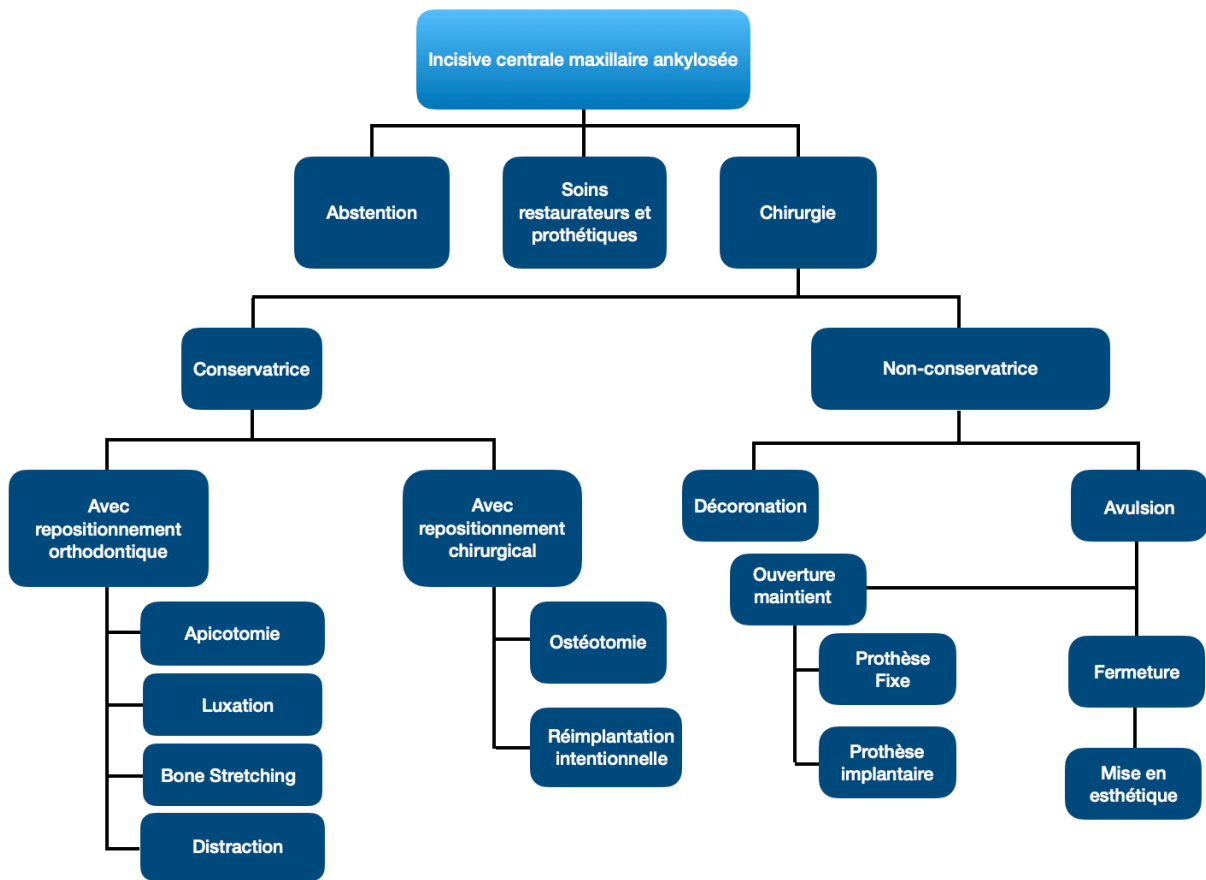


Tableau 5. Arbre décisionnel de la gestion d'une incisive centrale maxillaire permanente impactée ankylosée

## Bibliographie

1. Revel-Cassanet C, Messaoudi Y. [Diagnosis and management of ankylosed permanent maxillary incisors: proposal for a decision tree]. *Orthod Francaise*. 2018;89(3):247-57.
2. Andersson L, Bodin I, Sörensen S. Progression of root resorption following replantation of human teeth after extended extraoral storage. *Endod Dent Traumatol*. févr 1989;5(1):38-47.
3. Aidos H, Diogo P, Santos JM. Root Resorption Classifications: A Narrative Review and a Clinical Aid Proposal for Routine Assessment. *Eur Endod J*. 21 nov 2018;3(3):134-45.
4. Andreasen JO. Relationship between cell damage in the periodontal ligament after replantation and subsequent development of root resorption. A time-related study in monkeys. *Acta Odontol Scand*. 1981;39(1):15-25.
5. Andreasen JO, Hjorting-Hansen E. Replantation of teeth. II. Histological study of 22 replanted anterior teeth in humans. *Acta Odontol Scand*. nov 1966;24(3):287-306.
6. Heithersay GS. Management of tooth resorption. *Aust Dent J*. mars 2007;52(1 Suppl):S105-121.
7. Majorana A, Bardellini E, Conti G, Keller E, Pasini S. Root resorption in dental trauma: 45 cases followed for 5 years. *Dent Traumatol Off Publ Int Assoc Dent Traumatol*. oct 2003;19(5):262-5.
8. Tronstad L. Root resorption--etiology, terminology and clinical manifestations. *Endod Dent Traumatol*. déc 1988;4(6):241-52.
9. Andreasen JO. External root resorption: its implication in dental traumatology, paedodontics, periodontics, orthodontics and endodontics. *Int Endod J*. avr 1985;18(2):109-18.
10. Andreasen JO. Analysis of pathogenesis and topography of replacement root resorption (ankylosis) after replantation of mature permanent incisors in monkeys. *Swed Dent J*. 1980;4(6):231-40.
11. Andreasen JO. The effect of splinting upon periodontal healing after replantation of permanent incisors in monkeys. *Acta Odontol Scand*. 1 janv 1975;33(6):313-23.
12. Andreasen JO. Periodontal healing after replantation of traumatically avulsed human teeth: Assessment by mobility testing and radiography. *Acta Odontol Scand*. 1 janv 1975;33(6):325-35.
13. Moffat MA, Smart CM, Fung DE, Welbury RR. Intentional surgical repositioning of an ankylosed permanent maxillary incisor. *Dent Traumatol*. 2002;18(4):222-6.
14. Hammarström L, Blomlöf L, Lindskog S. Dynamics of dentoalveolar ankylosis and associated root resorption. *Endod Dent Traumatol*. août 1989;5(4):163-75.
15. Andersson L, Blomlöf L, Lindskog S, Feiglin B, Hammarström L. Tooth ankylosis. Clinical, radiographic and histological assessments. *Int J Oral Surg*. oct 1984;13(5):423-31.
16. Boyle WJ, Simonet WS, Lacey DL. Osteoclast differentiation and activation. *Nature*. 15 mai 2003;423(6937):337-42.
17. Baron R, Neff L, Brown W, Courtoy PJ, Louvard D, Farquhar MG. Polarized secretion of lysosomal enzymes: co-distribution of cation-independent mannose-6-phosphate receptors and lysosomal enzymes along the osteoclast exocytic pathway. *J Cell Biol*. juin 1988;106(6):1863-72.
18. Xiong JP, Stehle T, Diefenbach B, Zhang R, Dunker R, Scott DL, et al. Crystal structure of the extracellular segment of integrin alpha Vbeta3. *Science*. 12 oct 2001;294(5541):339-45.

19. Darcey J, Qualtrough A. Resorption: part 1. Pathology, classification and aetiology. *Br Dent J.* mai 2013;214(9):439-51.
20. Sasaki T. Differentiation and functions of osteoclasts and odontoclasts in mineralized tissue resorption. *Microsc Res Tech.* 15 août 2003;61(6):483-95.
21. Nakamura I, Takahashi N, Jimi E, Udagawa N, Suda T. Regulation of osteoclast function. *Mod Rheumatol.* avr 2012;22(2):167-77.
22. Hofbauer LC, Khosla S, Dunstan CR, Lacey DL, Boyle WJ, Riggs BL. The roles of osteoprotegerin and osteoprotegerin ligand in the paracrine regulation of bone resorption. *J Bone Miner Res Off J Am Soc Bone Miner Res.* janv 2000;15(1):2-12.
23. Hofbauer LC, Lacey DL, Dunstan CR, Spelsberg TC, Riggs BL, Khosla S. Interleukin-1beta and tumor necrosis factor-alpha, but not interleukin-6, stimulate osteoprotegerin ligand gene expression in human osteoblastic cells. *Bone.* sept 1999;25(3):255-9.
24. Stashenko P, Yu SM, Wang CY. Kinetics of immune cell and bone resorptive responses to endodontic infections. *J Endod.* sept 1992;18(9):422-6.
25. Stashenko P, Jandinski JJ, Fujiyoshi P, Rynar J, Socransky SS. Tissue levels of bone resorptive cytokines in periodontal disease. *J Periodontol.* août 1991;62(8):504-9.
26. Al-Qawasmi RA, Hartsfield JK, Everett ET, Flury L, Liu L, Foroud TM, et al. Genetic predisposition to external apical root resorption. *Am J Orthod Dentofac Orthop Off Publ Am Assoc Orthod Its Const Soc Am Board Orthod.* mars 2003;123(3):242-52.
27. Jiang Y, Mehta CK, Hsu T-Y, Alsulaimani FFH. Bacteria induce osteoclastogenesis via an osteoblast-independent pathway. *Infect Immun.* juin 2002;70(6):3143-8.
28. Shaw DR, Griffin FM. Phagocytosis requires repeated triggering of macrophage phagocytic receptors during particle ingestion. *Nature.* 29 janv 1981;289(5796):409-11.
29. Andreasen JO, Kristerson L. The effect of limited drying or removal of the periodontal ligament. Periodontal healing after replantation of mature permanent incisors in monkeys. *Acta Odontol Scand.* 1981;39(1):1-13.
30. Andreasen JO. Relationship between surface and inflammatory resorption and changes in the pulp after replantation of permanent incisors in monkeys. *J Endod.* juill 1981;7(7):294-301.
31. Chambers TJ. Phagocytic recognition of bone by macrophages. *J Pathol.* sept 1981;135(1):1-7.
32. Lindskog S, Pierce AM, Blomlof L, Hammarstrom L. The role of the necrotic periodontal membrane in cementum resorption and ankylosis. *Endod Dent Traumatol.* juin 1985;1(3):96-101.
33. Cvek M, Granath LE, Hollender L. Treatment of non-vital permanent incisors with calcium hydroxide. 3. Variation of occurrence of ankylosis of reimplanted teeth with duration of extra-alveolar period and storage environment. *Odontol Revy.* 1974;25(1):43-56.
34. Haapasalo M, Endal U. Internal inflammatory root resorption: the unknown resorption of the tooth. *Endod Top.* 2006;14(1):60-79.
35. Quinque E, Clauss F, Siebert T, Jung-Clauss S, Bahi-Gross S. Un contexte familial de défaut primaire d'éruption (DPE): identification d'une nouvelle mutation du gène PTHR-1. Cas clinique et revue de littérature. In 2016.
36. Malmgren B, Malmgren O. Rate of infraposition of reimplanted ankylosed incisors related to age and growth in children and adolescents. *Dent Traumatol Off Publ Int Assoc Dent Traumatol.* févr 2002;18(1):28-36.
37. Hedzelek W, Hornowski T. The analysis of frequency of occlusal sounds in patients with periodontal diseases and gnathic dysfunction. *J Oral Rehabil.* févr 1998;25(2):139-45.

38. Andresen M, Mackie I, Worthington H. The Periotest in traumatology. Part II. The Periotest as a special test for assessing the periodontal status of teeth in children that have suffered trauma. *Dent Traumatol Off Publ Int Assoc Dent Traumatol.* août 2003;19(4):218-20.
39. Andresen M, Mackie I, Worthington H. The Periotest in traumatology. Part I. Does it have the properties necessary for use as a clinical device and can the measurements be interpreted? *Dent Traumatol Off Publ Int Assoc Dent Traumatol.* août 2003;19(4):214-7.
40. Mackie I, Ghrebi S, Worthington H. Measurement of tooth mobility in children using the periotest. *Endod Dent Traumatol.* juin 1996;12(3):120-3.
41. Goodson JM, Cugini MA. Comparative response of mobile teeth following monolithic fiber therapy or scaling. *Compend Newtown Pa Suppl.* 1988;(12):S418-423.
42. Campbell KM, Casas MJ, Kenny DJ. Development of ankylosis in permanent incisors following delayed replantation and severe intrusion. *Dent Traumatol Off Publ Int Assoc Dent Traumatol.* juin 2007;23(3):162-6.
43. Miller PD. A classification of marginal tissue recession. *Int J Periodontics Restorative Dent.* 1985;5(2):8-13.
44. Ducommun F, Bornstein MM, Bosshardt D, Katsaros C, Dula K. Diagnosis of tooth ankylosis using panoramic views, cone beam computed tomography, and histological data: a retrospective observational case series study. *Eur J Orthod.* 25 2018;40(3):231-8.
45. McNamara TG, O'Shea D, McNamara CM, Foley TF. The management of traumatic ankylosis during orthodontics: a case report. *J Clin Pediatr Dent.* 2000;24(4):265-7.
46. Zaleckiene V, Peciuliene V, Brukiene V, Drukteinis S. Traumatic dental injuries: etiology, prevalence and possible outcomes. *Stomatologija.* 2014;16(1):7-14.
47. Marcenes W, al Beiruti N, Tayfour D, Issa S. Epidemiology of traumatic injuries to the permanent incisors of 9-12-year-old schoolchildren in Damascus, Syria. *Endod Dent Traumatol.* juin 1999;15(3):117-23.
48. Petersson EE, Andersson L, Sörensen S. Traumatic oral vs non-oral injuries. *Swed Dent J.* 1997;21(1-2):55-68.
49. Traebert J, Bittencourt DD, Peres KG, Peres MA, de Lacerda JT, Marcenes W. Aetiology and rates of treatment of traumatic dental injuries among 12-year-old school children in a town in southern Brazil. *Dent Traumatol Off Publ Int Assoc Dent Traumatol.* août 2006;22(4):173-8.
50. Artun J, Behbehani F, Al-Jame B, Kerosuo H. Incisor trauma in an adolescent Arab population: prevalence, severity, and occlusal risk factors. *Am J Orthod Dentofac Orthop Off Publ Am Assoc Orthod Its Const Soc Am Board Orthod.* sept 2005;128(3):347-52.
51. Noori AJ, Al-Obaidi WA. Traumatic dental injuries among primary school children in Sulaimani city, Iraq. *Dent Traumatol Off Publ Int Assoc Dent Traumatol.* août 2009;25(4):442-6.
52. Gupta S, Kumar-Jindal S, Bansal M, Singla A. Prevalence of traumatic dental injuries and role of incisal overjet and inadequate lip coverage as risk factors among 4-15 years old government school children in Baddi-Barotiwala Area, Himachal Pradesh, India. *Med Oral Patol Oral Cirugia Bucal.* 1 nov 2011;16(7):e960-965.
53. Soriano EP, Caldas A de F, Diniz De Carvalho MV, Amorim Filho HDA. Prevalence and risk factors related to traumatic dental injuries in Brazilian schoolchildren. *Dent Traumatol Off Publ Int Assoc Dent Traumatol.* août 2007;23(4):232-40.
54. Navabazam A, Farahani SS. Prevalence of traumatic injuries to maxillary permanent teeth in 9- to 14-year-old school children in Yazd, Iran. *Dent Traumatol Off Publ Int Assoc*



Dent Traumatol. avr 2010;26(2):154-7.

55. Glendor U. Epidemiology of traumatic dental injuries--a 12 year review of the literature. Dent Traumatol Off Publ Int Assoc Dent Traumatol. déc 2008;24(6):603-11.
56. Lam R, Abbott P, Lloyd C, Lloyd C, Kruger E, Tennant M. Dental trauma in an Australian rural centre. Dent Traumatol Off Publ Int Assoc Dent Traumatol. déc 2008;24(6):663-70.
57. Eyuboglu O, Yilmaz Y, Zehir C, Sahin H. A 6-year investigation into types of dental trauma treated in a paediatric dentistry clinic in Eastern Anatolia region, Turkey. Dent Traumatol Off Publ Int Assoc Dent Traumatol. févr 2009;25(1):110-4.
58. Faus-Damiá M, Alegre-Domingo T, Faus-Matoses I, Faus-Matoses V, Faus-Llácer V-J. Traumatic dental injuries among schoolchildren in Valencia, Spain. Med Oral Patol Oral Cirurgia Bucal. 1 mars 2011;16(2):e292-295.
59. Cohenca N, Stabholz A. Decoronation - a conservative method to treat ankylosed teeth for preservation of alveolar ridge prior to permanent prosthetic reconstruction: literature review and case presentation. Dent Traumatol Off Publ Int Assoc Dent Traumatol. avr 2007;23(2):87-94.
60. Hecova H, Tzigkounakis V, Merglova V, Netolicky J. A retrospective study of 889 injured permanent teeth. Dent Traumatol Off Publ Int Assoc Dent Traumatol. déc 2010;26(6):466-75.
61. Ebeleseder KA, Santler G, Glockner K, Hulla H, Pertl C, Quehenberger F. An analysis of 58 traumatically intruded and surgically extruded permanent teeth. Endod Dent Traumatol. févr 2000;16(1):34-9.
62. Turley PK, Crawford LB, Carrington KW. Traumatically intruded teeth. Angle Orthod. juill 1987;57(3):234-44.
63. Diangelis AJ, Andreasen JO, Ebeleseder KA, Kenny DJ, Trope M, Sigurdsson A, et al. International Association of Dental Traumatology guidelines for the management of traumatic dental injuries: 1. Fractures and luxations of permanent teeth. Dent Traumatol Off Publ Int Assoc Dent Traumatol. févr 2012;28(1):2-12.
64. Andreasen JO, Borum MK, Jacobsen HL, Andreasen FM. Replantation of 400 avulsed permanent incisors. 4. Factors related to periodontal ligament healing. Endod Dent Traumatol. avr 1995;11(2):76-89.
65. Andreasen JO, Hjorting-Hansen E. Replantation of teeth. I. Radiographic and clinical study of 110 human teeth replanted after accidental loss. Acta Odontol Scand. nov 1966;24(3):263-86.
66. Donaldson M, Kinirons MJ. Factors affecting the time of onset of resorption in avulsed and replanted incisor teeth in children. Dent Traumatol Off Publ Int Assoc Dent Traumatol. oct 2001;17(5):205-9.
67. Trope M. Root Resorption due to Dental Trauma. Endod Top. 2002;1(1):79-100.
68. Gault P. Idiopathic ankylosis-resorption: diagnosis and treatment. Int Orthod. sept 2013;11(3):262-77.
69. Tirlet G, Attal J p. Le gradient thérapeutique : un concept médical pour les traitements esthétiques. Inf Dent. 2009;41-42:2561-8.
70. Mouquet PO. étude du guidage antérieur chez une population d'étudiants de la faculté dentaire de Lille. 2019.
71. Ritter AV, Cunha LF, Correr GM. Esthetic and functional management of an ankylosed central incisor with a conservative restorative approach. J Esthet Restor Dent Off Publ Am Acad Esthet Dent Al. 2018;30(4):269-74.
72. Simon S, Machtou P, Pertot W-J. Endodontie. CDP. (JPIO).

73. Chaushu S, Becker A, Chaushu G. Orthosurgical treatment with lingual orthodontics of an infraoccluded maxillary first molar in an adult. *Am J Orthod Dentofac Orthop Off Publ Am Assoc Orthod Its Const Soc Am Board Orthod.* mars 2004;125(3):379-87.
74. Chaushu S, Becker T, Becker A. Impacted central incisors: factors affecting prognosis and treatment duration. *Am J Orthod Dentofac Orthop Off Publ Am Assoc Orthod Its Const Soc Am Board Orthod.* mars 2015;147(3):355-62.
75. Tocolini DG, Silva P de O, Grabowski I, Carelli J, Morais ND, Correr GM, et al. Orthodontic Treatment of Ankylosed Maxillary Incisor through Osteogenic Distraction and Simplified Biomechanics. *Case Rep Dent.* 2019;2019:8152793.
76. Isaacson RJ, Strauss RA, Bridges-Poquis A, Peluso AR, Lindauer SJ. Moving an ankylosed central incisor using orthodontics, surgery and distraction osteogenesis. *Angle Orthod.* oct 2001;71(5):411-8.
77. Kofod T, Würtz V, Melsen B. Treatment of an ankylosed central incisor by single tooth dento-osseous osteotomy and a simple distraction device. *Am J Orthod Dentofac Orthop Off Publ Am Assoc Orthod Its Const Soc Am Board Orthod.* janv 2005;127(1):72-80.
78. Ilizarov GA. The tension-stress effect on the genesis and growth of tissues: Part II. The influence of the rate and frequency of distraction. *Clin Orthop.* févr 1989;(239):263-85.
79. Bousquet P, Artz C, Renaud M, Canal P. Relocation of Infrapositioned Ankylosed Teeth: Description of Orthodontic Bone Stretching and Case Series. *J Oral Maxillofac Surg Off J Am Assoc Oral Maxillofac Surg.* oct 2016;74(10):1914-25.
80. Bousquet P, Artz C, Canal P. [Treatment of ankylosed teeth by segmental corticotomy: the Orthodontic Bone Stretching technique. Preliminary study]. *Orthod Francaise.* déc 2013;84(4):333-41.
81. Sebaoun J-D, Kantarci A, Turner JW, Carvalho RS, Van Dyke TE, Ferguson DJ. Modeling of trabecular bone and lamina dura following selective alveolar decortication in rats. *J Periodontol.* sept 2008;79(9):1679-88.
82. Puricelli E. Apicotomy: a root apical fracture for surgical treatment of impacted upper canines. *Head Face Med.* 6 sept 2007;3:33.
83. Araújo EA, Araújo CV, Tanaka OM. Apicotomy: surgical management of maxillary dilacerated or ankylosed canines. *Am J Orthod Dentofac Orthop Off Publ Am Assoc Orthod Its Const Soc Am Board Orthod.* déc 2013;144(6):909-15.
84. Osório LB, Ferrazzo VA, Serpa G, Ferrazzo KL. Apicotomy as treatment for failure of orthodontic traction. *Case Rep Dent.* 2013;2013:168232.
85. Medeiros PJ, Bezerra AR. Treatment of an ankylosed central incisor by single-tooth dento-osseous osteotomy. *Am J Orthod Dentofac Orthop Off Publ Am Assoc Orthod Its Const Soc Am Board Orthod.* nov 1997;112(5):496-501.
86. Filippi A, Pohl Y, von Arx T. Treatment of replacement resorption by intentional re-plantation, resection of the ankylosed sites, and Emdogain--results of a 6-year survey. *Dent Traumatol Off Publ Int Assoc Dent Traumatol.* déc 2006;22(6):307-11.
87. Schjøtt M, Andreasen JO. Emdogain does not prevent progressive root resorption after replantation of avulsed teeth: a clinical study. *Dent Traumatol Off Publ Int Assoc Dent Traumatol.* févr 2005;21(1):46-50.
88. Lin S, Schwarz-Arad D, Ashkenazi M. Alveolar bone width preservation after decoronation of ankylosed anterior incisors. *J Endod.* déc 2013;39(12):1542-4.
89. Malmgren B, Cvek M, Lundberg M, Frykholm A. Surgical treatment of ankylosed and infrapositioned reimplanted incisors in adolescents. *Scand J Dent Res.* oct 1984;92(5):391-9.
90. Malmgren B. Decoronation: how, why, and when? *J Calif Dent Assoc.* nov

2000;28(11):846-54.

91. Malmgren B. Ridge preservation/decoronation. *J Endod.* mars 2013;39(3 Suppl):S67-72.
92. Steiner DR. Timing of extraction of ankylosed teeth to maximize ridge development. *J Endod.* avr 1997;23(4):242-5.
93. Lin S, Ashkenazi M, Karawan M, Teich ST, Gutmacher Z. Management of Ankylotic Root Resorption Following Dental Trauma: A Short Review and Proposal of a Treatment Protocol. *Oral Health Prev Dent.* 2017;15(5):467-74.
94. Tan WL, Wong TLT, Wong MCM, Lang NP. A systematic review of post-extraction alveolar hard and soft tissue dimensional changes in humans. *Clin Oral Implants Res.* févr 2012;23 Suppl 5:1-21.
95. Schropp L, Wenzel A, Kostopoulos L, Karring T. Bone healing and soft tissue contour changes following single-tooth extraction: a clinical and radiographic 12-month prospective study. *Int J Periodontics Restorative Dent.* août 2003;23(4):313-23.
96. Chappuis V, Engel O, Reyes M, Shahim K, Nolte L-P, Buser D. Ridge alterations post-extraction in the esthetic zone: a 3D analysis with CBCT. *J Dent Res.* déc 2013;92(12 Suppl):195S-201S.
97. Vignoletti F, Discepoli N, Müller A, de Sanctis M, Muñoz F, Sanz M. Bone modelling at fresh extraction sockets: immediate implant placement versus spontaneous healing: an experimental study in the beagle dog. *J Clin Periodontol.* janv 2012;39(1):91-7.
98. Tsukiboshi M. Autotransplantation of teeth: requirements for predictable success. *Dent Traumatol Off Publ Int Assoc Dent Traumatol.* août 2002;18(4):157-80.
99. Almpanti K, Papageorgiou SN, Papadopoulos MA. Autotransplantation of teeth in humans: a systematic review and meta-analysis. *Clin Oral Investig.* juill 2015;19(6):1157-79.
100. Akhlef Y, Schwartz O, Andreasen JO, Jensen SS. Autotransplantation of teeth to the anterior maxilla: A systematic review of survival and success, aesthetic presentation and patient-reported outcome. *Dent Traumatol Off Publ Int Assoc Dent Traumatol.* févr 2018;34(1):20-7.
101. den Hartog L, Slater JJRH, Vissink A, Meijer HJA, Raghoobar GM. Treatment outcome of immediate, early and conventional single-tooth implants in the aesthetic zone: a systematic review to survival, bone level, soft-tissue, aesthetics and patient satisfaction. *J Clin Periodontol.* déc 2008;35(12):1073-86.
102. Czochrowska EM, Stenvik A, Zachrisson BU. The esthetic outcome of autotransplanted premolars replacing maxillary incisors. *Dent Traumatol Off Publ Int Assoc Dent Traumatol.* oct 2002;18(5):237-45.
103. Lima JPM, Neto JJSM, Beltrão HCP, Borges FMC, Nogueira RLM, de Araújo Lima ADM. Esthetic considerations for reshaping of autotransplanted premolars replacing maxillary central incisors: a case report. *Dent Traumatol Off Publ Int Assoc Dent Traumatol.* déc 2009;25(6):631-5.
104. Stenvik A, Zachrisson BU. Orthodontic closure and transplantation in the treatment of missing anterior teeth. An overview. *Endod Dent Traumatol.* avr 1993;9(2):45-52.
105. Díaz JA, Almeida AM, Benavente AA. Tooth transplantation after dental injury sequelae in children. *Dent Traumatol Off Publ Int Assoc Dent Traumatol.* juin 2008;24(3):320-7.
106. Machado LA, do Nascimento RR, Ferreira DMTP, Mattos CT, Vilella OV. Long-term prognosis of tooth autotransplantation: a systematic review and meta-analysis. *Int J Oral Maxillofac Surg.* mai 2016;45(5):610-7.
107. Schwaninger B, Shaye R. Management of cases with upper incisors missing. *Am J*

Orthod. avr 1977;71(4):396-405.

108. Jung RE, Pjetursson BE, Glauser R, Zembic A, Zwahlen M, Lang NP. A systematic review of the 5-year survival and complication rates of implant-supported single crowns. *Clin Oral Implants Res.* févr 2008;19(2):119-30.
109. Jemt T. Measurements of tooth movements in relation to single-implant restorations during 16 years: a case report. *Clin Implant Dent Relat Res.* 2005;7(4):200-8.
110. Schwartz-Arad D, Bichacho N. Effect of age on single implant submersion rate in the central maxillary incisor region: a long-term retrospective study. *Clin Implant Dent Relat Res.* juin 2015;17(3):509-14.
111. Andersson B, Bergenblock S, Fürst B, Jemt T. Long-term function of single-implant restorations: a 17- to 19-year follow-up study on implant infraposition related to the shape of the face and patients' satisfaction. *Clin Implant Dent Relat Res.* août 2013;15(4):471-80.
112. Rochette AL. Attachment of a splint to enamel of lower anterior teeth. *J Prosthet Dent.* oct 1973;30(4 Pt 1):418-23.
113. Chen J, Cai H, Ren X, Suo L, Pei X, Wan Q. A Systematic Review of the Survival and Complication Rates of All-Ceramic Resin-Bonded Fixed Dental Prostheses. *J Prosthodont Off J Am Coll Prosthodont.* juill 2018;27(6):535-43.
114. Tirlet G, Attal J. Les bridges collés cantilever en vitrocéramique renforcée au disilicate de lithium. *Réal Clin.* 2015;26(1):35-46.
115. Dahan L. Le point sur les bridges collés. *Académie Dent Adhésive Ile Fr.* :60.
116. Kern M. Clinical long-term survival of two-retainer and single-retainer all-ceramic resin-bonded fixed partial dentures. *Quintessence Int Berl Ger* 1985. févr 2005;36(2):141-7.
117. Pjetursson BE, Tan WC, Tan K, Brägger U, Zwahlen M, Lang NP. A systematic review of the survival and complication rates of resin-bonded bridges after an observation period of at least 5 years. *Clin Oral Implants Res.* févr 2008;19(2):131-41.
118. HAS (haute autorité de santé). Rapport d'évaluation technologique : Évaluation des prothèses plurales en extension ( bridges cantilever) et des prothèse plurales. 2016.
119. Malmstrom H, Dellanzo-Savu A, Xiao J, Feng C, Jabeen A, Romero M, et al. Success, clinical performance and patient satisfaction of direct fibre-reinforced composite fixed partial dentures - a two-year clinical study. *J Oral Rehabil.* déc 2015;42(12):906-13.
120. van Heumen CCM, van Dijken JWV, Tanner J, Pikaar R, Lassila LVJ, Creugers NHJ, et al. Five-year survival of 3-unit fiber-reinforced composite fixed partial dentures in the anterior area. *Dent Mater Off Publ Acad Dent Mater.* juin 2009;25(6):820-7.
121. Turker SB, Sener ID. Replacement of a maxillary central incisor using a polyethylene fiber-reinforced composite resin fixed partial denture: a clinical report. *J Prosthet Dent.* oct 2008;100(4):254-8.
122. Kim H, Song M-J, Shin S-J, Lee Y, Park J-W. Esthetic rehabilitation of single anterior edentulous space using fiber-reinforced composite. *Restor Dent Endod.* août 2014;39(3):220-5.
123. Gautam R, Nene P, Mehta K, Nene S, Hegde A, Jaju R. Treatment strategies for missing maxillary central incisor--an orthodontist's perspective. *J Prosthodont Off J Am Coll Prosthodont.* août 2014;23(6):509-13.
124. Jamilian A, Perillo L, Rosa M. Missing upper incisors: a retrospective study of orthodontic space closure versus implant. *Prog Orthod.* 25 févr 2015;16:2.
125. Tuverson DL. Orthodontic treatment using canines in place of missing maxillary lateral incisors. *Am J Orthod.* août 1970;58(2):109-27.
126. de Souza RF, Travess H, Newton T, Marchesan MA. Interventions for treating

traumatised ankylosed permanent front teeth. Cochrane Database Syst Rev. 20 janv 2010;(1):CD007820.

## *Serment d'Hippocrate*

*En présence des Maîtres de cette Faculté, de mes chers condisciples, devant l'effigie d'Hippocrate,*

*Je promets et je jure, au nom de l'Être Suprême, d'être fidèle aux lois de l'Honneur et de la probité dans l'exercice de La Médecine Dentaire.*

*Je donnerai mes soins gratuits à l'indigent et n'exigerai jamais un salaire au-dessus de mon travail, je ne participerai à aucun partage clandestin d'honoraires.*

*Admis dans l'intérieur des maisons, mes yeux ne verront pas ce qui se passe, ma langue taira les secrets qui me seront confiés et mon état ne servira pas à corrompre les mœurs ni à favoriser le crime.*

*Je ne permettrai pas que des considérations de religion, de nation, de race, de parti ou de classe sociale viennent s'interposer entre mon Devoir et mon patient.*

*Je garderai le respect absolu de la vie humaine dès sa conception.*

*Même sous la menace, je n'admettrai pas de faire usage de mes connaissances médicales contre les lois de l'Humanité.*

*Respectueux et reconnaissant envers les Maîtres, je rendrai à leurs enfants l'instruction que j'ai reçue de leurs pères.*

*Que les hommes m'accordent leur estime si je suis fidèle à mes promesses,*

*Que je sois couvert d'opprobre et méprisé de mes confrères si j'y manque.*



## **Approbation – Improbation**

Les opinions émises par les dissertations présentées, doivent être considérées comme propres à leurs auteurs, sans aucune approbation ou improbation de la Faculté de Chirurgie dentaire (1).

Lu et approuvé,

Vu,  
Nice, le

Le Président du jury,

Le Doyen de la Faculté de  
Chirurgie Dentaire de l'UNS

Professeur

Professeur Laurence LUPI

(1) Les exemplaires destinés à la bibliothèque doivent être obligatoirement signés par le Doyen et par le Président du Jury.

**MILLIERE Yuji**

**PRISE EN CHARGE D'UNE INCISIVE CENTRALE MAXILLAIRE  
PERMANENTE IMPACTÉE ANKYLOSÉE : ANALYSE DE LA LITTE-  
RATURE.**

**Thèse** : Chirurgie Dentaire, Nice, 2020, n°42-57-21-05

**Directeur de thèse** : MANIÈRE-EZVAN Armelle

**Mots-clés** : ankylose, incisive impactée, distraction alvéolaire, bone stretching, décoronation.

**Résumé** :

La prise en charge d'une incisive centrale maxillaire permanente impactée ankylosée est un défi auquel l'omnipraticien sera confronté au moins une fois dans carrière. L'ankylose est un processus de remplacement qui correspond à une disparition du ligament dento-alvéolaire et une fusion de la dent et de l'os de soutien. Ce phénomène peut être réversible et limité ou irréversible et progressif allant jusqu'au remplacement de la dent par de l'os.

Ce phénomène est décelable de manière fortuite ou par des tests cliniques et radiographiques. L'ankylose est souvent diagnostiquée à l'adolescence en rapport avec un traumatisme sévère de type impaction ou expulsion/ré-implantation. Si une ankylose est déclarée, l'omnipraticien doit se mettre en relation avec l'orthodontiste afin de coordonner les soins. L'ankylose entraîne des préjudices esthétiques et fonctionnels qui peuvent s'aggraver en fonction de l'âge d'apparition et donc du solde de croissance.

Après discussion pluridisciplinaire et avec le patient, la prise en charge sera réalisée de manière la plus conservatrice possible. Toutes les techniques décrites dans la littérature sont présentées et décrites dans ce travail : La solution retenue dépendra du degré d'infra-position de la dent ankylosée et du risque d'aggravation dans le temps lié à la croissance faciale. Dans le respect du gradient thérapeutique on retrouvera d'abord l'abstention, les soins conservateurs et prothétiques. Mais il faudra parfois faire appel à des techniques chirurgicales (luxation, ostéotomies, distraction alvéolaire, bone stretching, ré-implantation, apicotomie) parfois associées à de l'orthodontie. Néanmoins, le chirurgien-dentiste peut être amené à opter pour des solutions moins conservatrices (décoronation, auto-transplantation et avulsion) associées au remplacement de la dent par prothèse fixe dentaire (bridges conventionnels et collés) ou implantaire. Les thérapeutiques peuvent être longues et nécessiteront souvent l'usage d'une temporisation (fil collé, bridge collé ou fibré, prothèse amovible). L'objectif de cette thèse est de s'aider des solutions proposées pour choisir la thérapeutique la plus adaptée dans le cadre d'un cas clinique du CHU de Saint Roch à Nice.