



HAL
open science

Extraction-implantation-mise en esthétique immédiate dans le secteur antéro-maxillaire : critères de sélection/succès et applications par CFAO directe

Kévin Vallauri

► **To cite this version:**

Kévin Vallauri. Extraction-implantation-mise en esthétique immédiate dans le secteur antéro-maxillaire : critères de sélection/succès et applications par CFAO directe. Chirurgie. 2020. dumas-03255697

HAL Id: dumas-03255697

<https://dumas.ccsd.cnrs.fr/dumas-03255697>

Submitted on 9 Jun 2021

HAL is a multi-disciplinary open access archive for the deposit and dissemination of scientific research documents, whether they are published or not. The documents may come from teaching and research institutions in France or abroad, or from public or private research centers.

L'archive ouverte pluridisciplinaire **HAL**, est destinée au dépôt et à la diffusion de documents scientifiques de niveau recherche, publiés ou non, émanant des établissements d'enseignement et de recherche français ou étrangers, des laboratoires publics ou privés.



Distributed under a Creative Commons Attribution - NonCommercial - NoDerivatives 4.0
International License

THESE

***POUR OBTENIR LE DIPLOME D'ETAT
DE DOCTEUR EN CHIRURGIE DENTAIRE***

Présentée et publiquement soutenue devant la

Faculté d'Odontologie de Marseille
(Doyen : Monsieur le Professeur Bruno FOTI)

Aix-Marseille Université
(Président : Monsieur le Professeur Éric BERTON)

***Extraction-implantation-mise en esthétique
immédiate dans le secteur antéro-maxillaire : critères
de sélection / succès et applications par CFAO directe***

Présentée par

VALLAURI Kévin

Né le 30 mars 1994

A Marseille

Thèse soutenue le **22 septembre 2020**

Devant le jury composé de

Président : Professeur RUQUET Michel

Assesseurs : Docteur TAVITIAN Patrick

Docteur LAURENT Patrick

Docteur PILLIOL Virginie

Invitée : Docteur MENSE Chloé

THESE

***POUR OBTENIR LE DIPLOME D'ETAT
DE DOCTEUR EN CHIRURGIE DENTAIRE***

Présentée et publiquement soutenue devant la

Faculté d'Odontologie de Marseille
(Doyen : Monsieur le Professeur Bruno FOTI)

Aix-Marseille Université
(Président : Monsieur le Professeur Éric BERTON)

***Extraction-implantation-mise en esthétique
immédiate dans le secteur antéro-maxillaire : critères
de sélection / succès et applications par CFAO directe***

Présentée par

VALLAURI Kévin

Né le 30 mars 1994

A Marseille

Thèse soutenue le **22 septembre 2020**

Devant le jury composé de

Président : Professeur RUQUET Michel

Assesseurs : Docteur TAVITIAN Patrick

Docteur LAURENT Patrick

Docteur PILLIOL Virginie

Invitée : Docteur MENSE Chloé

ADMINISTRATION

Mise à jour : mars 2020

Doyens Honoraires

Professeur	Raymond SANGIUOLO†
Professeur	Henry ZATTARA
Professeur	André SALVADORI
Professeur	Jacques DEJOU

Doyen Assesseurs

Professeur	Bruno FOTI
Professeur	Michel RUQUET
Professeur	Anne RASKIN

Directeurs de Départements

Formation Initiale	Professeur	Michel RUQUET
Recherche	Professeur	Anne RASKIN
Formation Continue	Professeur	Frédéric BUKIET

Charges de missions

Relations Internationales	Professeur	Hervé TASSERY
Internat et Diplômes d'études spécialisées	Professeur	Virginie MONNET-CORTI
Affaires générales	Docteur	Patrick TAVITIAN

Responsable des Services Administratifs et Techniques

Madame	Katia LEONI
--------	-------------

LISTE DES ENSEIGNANTS

PROFESSEURS DES UNIVERSITES – PRATICIENS HOSPITALIERS DES CSERD

BUKIET Frédéric (58-01)
FOTI Bruno (56-02)
MONNET-CORTI Virginie (57-01)
ORTHLIEB Jean-Daniel (58-01)
RASKIN Anne (58-01)
RUQUET Michel (58-01)
TARDIEU Corinne (56-01)
TARDIVO Delphine (56-02)
TASSERY Hervé (58-01)

PROFESSEUR DES UNIVERSITES

ABOUT Imad (65)

MAITRES DE CONFERENCES DES UNIVERSITES – PRATICIENS HOSPITALIERS DES CSERD

ABOUDHARAM Gérard (58-01)	LAURENT Michel (58-01)
BANDON Daniel (56-01)	LAURENT Patrick (57-01)
BELLONI Didier (57-01)	LE GALL Michel (56-01)
BOHAR Jacques (56-01)	MAILLE Gérald (58-01)
CAMOIN Ariane (56-01)	PHILIP-ALLIEZ Camille (56-01)
CAMPANA Fabrice (57-01)	POMMEL Ludovic (58-01)
CATHERINE Jean-Hugues (57-01)	PRECKEL Bernard-Éric (58-01)
GAUBERT Jacques (56-01)	RÉ Jean-Philippe (58-01)
GIRAUD Thomas (58-01)	ROCHE-POGGI Philippe (57-01)
GIRAUDEAU Anne (58-01)	STEPHAN Grégory (58-01)
GUIVARC'H Maud (58-01)	TAVITIAN Patrick (58-01)
JACQUOT Bruno (58-01)	TERRER Elodie (58-01)
LABORDE Gilles (58-01)	TOSELLO Alain (58-01)
LAN Romain (57-01)	

MAITRES DE CONFERENCES DES UNIVERSITES ASSOCIES

BLANCHET Isabelle (56-01)
MENSE Chloé (58-01)

ASSISTANTS HOSPITALIERS ET UNIVERSITAIRES

AL AZAWI Hala (56-01)	HAHN-GOLETTI Larissa (58-01)
ANTEZACK Angeline (57-01)	LIOTARD Alica (58-01)
ARNIER Canelle (56-01)	MANSUY Charlotte (58-01)
BACHET-DORISON Damienne (56-01)	MARTIN William (56-01)
BALLESTER Benoît (58-01)	MATTERA Rémi (56-01)
CAMBON Isabelle (56-01)	MELLOUL Sébastien (57-01)
CASAZZA Estelle (56-01)	PARFU Anne (58-01)
CASTRO Romain (57-01)	PASCHEL Laura (58-01)
DAVID Laura (56-01)	PILLIOL Virginie (58-01)
DEVICTOR Alix (58-01)	REPETTO Andréa (58-01)
DODDS Mélina (58-01)	ROMANET Yvan (57-01)
DRAUSSIN Thierry (56-02)	SANTUNIONE Charlotte (58-01)
DUMAS Cathy (57-01)	SILVESTRI Frédéric (58-01)
HADJ-SAID Mehdi (57-01)	VINAÏ Michael (56-01)

ASSISTANTS DES UNIVERSITES ASSOCIES

HOUVENAEGHEL Brice (57-01)
LE FOURNIS Chloé (57-01)

Intitulés des sections CNU :

- 56^{ème} section : Développement, croissance et prévention
 - 56-01 Odontologie pédiatrique et orthopédie dento-faciale
 - 56-02 : Prévention – Epidémiologie – Economie de la santé – Odontologie légale
- 57^{ème} section : Chirurgie orale ; Parodontologie ; Biologie Orale
 - 57-01 : Chirurgie orale – Parodontologie – Biologie orale
- 58^{ème} section : Réhabilitation orale
 - 58-01 : Dentisterie restauratrice – Endodontie – Prothèses – Fonction-Dysfonction – Imagerie – Biomatériaux

L'auteur s'engage à respecter les droits des tiers, et notamment les droits de propriété intellectuelle. Dans l'hypothèse où la thèse comporterait des éléments protégés par un droit quelconque, l'auteur doit solliciter les autorisations nécessaires à leur utilisation, leur reproduction et leur représentation auprès du ou des titulaires des droits. L'auteur est responsable du contenu de sa thèse. Il garantit l'Université contre tout recours. Elle ne pourra en aucun cas être tenue responsable de l'atteinte aux droits d'un tiers

Au président du jury,

Monsieur le Professeur Michel Ruquet,

Je vous remercie d'avoir accepté de présider le jury de ma thèse. Votre gentillesse, votre bonne humeur et votre confiance ont grandement contribué à mon bien-être durant toutes ces années de formation. Je ne garderai que de bons souvenirs des moments passés en cours, en TP, en service de prothèse et à l'IGH à vos côtés.

Au directeur de thèse,

Monsieur le Docteur Patrick Tavitian,

Je vous remercie d'avoir accepté de diriger ma thèse. Vous m'avez donné goût à l'implantologie orale et je vous en suis très reconnaissant. Je vous remercie également d'avoir été compréhensif, disponible, et à mon écoute lors de l'élaboration de ce travail. Je vous souhaite tout le meilleur à venir.

Aux assesseurs,

Monsieur le Docteur Patrick Laurent,

Je vous remercie d'avoir accepté de prendre part au jury de ma thèse. Vos connaissances cliniques, votre pédagogie et votre sympathie nous ont beaucoup apporté durant nos études. Veuillez trouver ici l'expression de mon grand respect.

Madame la Docteur Virginie Pilliol,

Je te remercie chaleureusement de faire partie de mon jury de thèse. J'en suis très content et fier. Tu m'as permis de connaître mes premières expériences en cabinet libéral, et je t'en serai toujours reconnaissant. Reçois ici l'expression de mon amitié, ma profonde gratitude et tous mes vœux de réussite pour ta vie personnelle et professionnelle.

A l'invitée,

Madame la Docteur Chloé Mense,

Merci d'avoir accepté d'intégrer le jury de ma thèse. Je te remercie aussi pour ton aide, ta générosité, ta disponibilité et ta sympathie qui m'ont permis de réaliser sereinement mes premiers pas en implantologie orale.



*A toi maman,
A toi mamie,
Et surtout, pour toi papilou*



Sommaire

Introduction	1
I. Rappels	3
I.A) Anatomie, vascularisation de l'alvéole dentaire et remodelage physiologique post-extractionnel dans le secteur antéro-maxillaire	3
I.B) Evolution du concept de l'ostéointégration.....	4
I.C) Classification ITI 2018 de Gallucci et col.....	5
I.D) Définition et différents types de CFAO dentaire	7
II. Extraction-implantation-mise en esthétique immédiate dans le secteur antéro-maxillaire	9
II.A) Attitude thérapeutique préopératoire, procédure chirurgico-prothétique : facteurs clefs et décisionnels	9
II.A.1) Analyse pré-implantaire.....	10
II.A.1.1) Anamnèse : évaluation des facteurs de risque généraux	11
II.A.1.1.1) Etat médical	11
II.A.1.1.2) Age	12
II.A.1.1.3) Tabagisme	12
II.A.1.1.4) Demande esthétique	13
II.A.1.2) Examens cliniques et paracliniques conventionnels : évaluation des facteurs de risque locaux non spécifiques et spécifiques du site implantaire	13
II.A.1.2.1) Ligne du sourire.....	13
II.A.1.2.2) Contexte occlusal	14
II.A.1.2.3) Qualité de l'hygiène bucco-dentaire et état parodontal.....	14
II.A.1.2.4) Infection de la dent à remplacer et des dents adjacentes	15
II.A.1.2.5) Biotype parodontal	15
II.A.1.2.6) Hauteur de gencive kératinisée.....	16
II.A.1.2.7) Morphologie coronaire de la dent à remplacer.....	16
II.A.1.2.8) Anatomie des tissus mous de la dent à remplacer et de l'os sous-jacent	17
II.A.1.2.9) Largeur du futur site édenté.....	18
II.A.1.2.10) Etat de restauration des dents adjacentes	19
II.A.1.3) Examen radiographique tridimensionnel : évaluation des facteurs de risque locaux spécifiques du site implantaire.....	19
II.A.1.3.1) Quantité d'os en zone apicale et/ou palatine de l'alvéole post-extractionnelle	20
II.A.1.3.2) Intégrité et épaisseur de la table osseuse vestibulaire	21
II.A.1.3.3) Volume osseux post-extractionnel et planification implantaire	22
II.A.2) Procédure chirurgico-prothétique	24
II.A.2.1) Qualités de l'opérateur	24
II.A.2.2) Extraction	24
II.A.2.2.1) Technique d'extraction.....	24
II.A.2.2.2) Préparation alvéolaire.....	25
II.A.2.3) Forage implantaire	26
II.A.2.3.1) Type de lambeau	26
II.A.2.3.2) Type d'assistance	26
II.A.2.3.2.1) Guide conventionnel.....	27
II.A.2.3.2.2) Guide dynamique.....	27
II.A.2.3.2.3) Guide statique par CFAO	27
II.A.2.3.3) Diamètre de forage	30
II.A.2.4) Choix et pose implantaire.....	31
II.A.2.4.1) Matériau.....	31
II.A.2.4.2) Etat de surface	31
II.A.2.4.3) Morphologie du corps	31
II.A.2.4.4) Type de connexion	31
II.A.2.4.5) Evaluation de la stabilité implantaire primaire.....	33
II.A.2.5) Aménagement des tissus osseux	33
II.A.2.6) Aménagement des tissus mous.....	34
II.A.2.7) Réalisation de la restauration implanto-portée fixe immédiate provisoire	35
II.A.2.7.1) Mode d'assemblage.....	35
II.A.2.7.2) Esthétique	37
II.A.2.7.3) Forme du profil d'émergence implanto-prothétique	37

II.A.2.7.4) Matériaux et implications.....	39
II.A.2.7.5) Occlusion.....	43
II.A.2.7.6) Techniques et procédés de fabrication	43
II.A.2.7.6.1) Mise en esthétique immédiate dans la même séance que l’implantation immédiate	44
II.A.2.7.6.2) Mise en esthétique immédiate dans une autre séance que l’implantation immédiate	45
II.A.2.8) Phase de temporisation.....	47
II.A.2.9) Réalisation de la restauration implanto-portée fixe d’usage	47
II.A.2.9.1) Esthétique	47
II.A.2.9.2) Transfert du profil d’émergence implanto-prothétique et implications	48
II.A.2.9.3) Mode d’assemblage.....	49
II.A.2.9.4) Type de connexion	49
II.A.2.9.5) Matériaux.....	49
II.A.2.9.6) Procédés de fabrication	49
II.B) Critères de sélection et de succès.....	50
II.C) Limites	54
III. Applications de la CFAO directe dans le processus de l’extraction-implantation-mise en esthétique immédiate en secteur antéro-maxillaire	56
III.A) Les grandes caractéristiques et composants du workflow IAO directe de l’extraction-implantation-mise en esthétique immédiate.....	56
III.A.1) Format de fichier, ouverture des systèmes et ergonomie logicielle du workflow CFAO directe	56
III.A.2) Systèmes d’empreinte optique directe	59
III.A.2.1) Caméras intra-orales	59
III.A.2.2) Transferts d’implant numérisables.....	60
III.A.3) Logiciels de Conception Assistée par Ordinateur chairsides	61
III.A.3.1) Logiciels CAO [PF] chairsides.....	61
III.A.3.2) Logiciels de planification de l’occlusion dynamique	62
III.A.3.3) Logiciels de planification esthétique	63
III.A.3.4) Logiciels de chirurgie guidée chairsides.....	64
III.A.3.5) Logiciels de mashup 3D	66
III.A.4) Systèmes de Fabrication Assistée par Ordinateur chairsides	66
III.A.4.1) Logiciels de FAO.....	66
III.A.4.2) Machines-outils à commande numérique chairsides soustractives.....	66
III.A.4.2.1) Description	66
III.A.4.2.2) Blocs pour embase titane	68
III.A.4.3) Machines-outils à commande numérique chairsides additives.....	69
III.B) Description des étapes du workflow IAO directe de l’extraction-implantation-mise en esthétique immédiate dans le secteur antéro-maxillaire	71
III.B.1) Empreinte optique directe pré-implantaire	71
III.B.2) Examen radiologique 3D	72
III.B.3) Préparation du modèle maxillaire	72
III.B.4) Planification implantaire.....	73
III.B.5) CAO du guide chirurgical statique	75
III.B.6) FAO du guide chirurgical statique.....	76
III.B.7) Empreinte optique directe implantaire.....	77
III.B.8) Préparation des modèles d’empreinte optique	80
III.B.9) CAO de la restauration implanto-portée fixe immédiate provisoire.....	80
III.B.10) FAO de la restauration implanto-portée fixe immédiate provisoire et son post-traitement	81
III.B.11) Assemblage, finitions et insertion de la restauration implanto-portée fixe immédiate provisoire	82
III.B.12) CFAO de la restauration implanto-portée fixe d’usage	82
III.C) Discussion.....	84
III.C.1) Avantages.....	84
III.C.2) Limites	86
Conclusion.....	90
Bibliographie.....	I

Abréviations

1G, NG	1 ^{ère} génération, nouvelle génération
3D	Tridimensionnel
3S	3Shape
AL	Align Technology
AM	Antéro-maxillaire
ATB(p)(c)	Antibiotique / Antibiothérapie (prophylactique) (curative)
BSP	Blue Sky Plan
CA	Corono-apical
CCC	Couronne céramo-céramique
CCM	Couronne céramo-métallique
CFAO	Confection Fabrication Assistée par Ordinateur
CHX	Chlorhexidine
CS	Carestream
DS	Dentsply Sirona
DW	Dental Wings
EAO	European Association for Osseointegration
ECR	Etude comparative randomisée
ET	Embase titane
EO	Empreinte optique
EII	Extraction-implantation-immédiate
EIMEI	Extraction-implantation-mise en esthétique immédiate
EWP	European Workshop on Periodontology
EX	Exocad GmbH
GCE	Greffe de conjonctif enfouie
HBD	Hygiène bucco-dentaire
IDR	Immediate Dentoalveolar Restoration
ITI	International Team for Implantology
ISQ	Implant Stability Quotient
LS₂	Vitrocéramique de verre renforcée au disilicate de lithium
M	Medit
MD	Mésio-distal
MEI	Mise en esthétique immédiate
MM	Meshmixer
OAOT	One abutment one time
OIM	Occlusion d'Intercuspidie Maximale
PE(M)(IP)	Profil d'émergence (muqueux) (implanto-prothétique)
PF	Prothèse fixée
PM	PlanMeca
PS	Platform switching
RA	Rétro-alvéolaire
RFA	Resonance Frequency Analysis
RIPF	Restauration implanto-portée fixe
SB	Scanbody
TK	Tissu kératinisé
UI	Unité informatique
VP	Vestibulo-palatin
VRL	Vitrocéramique de verre renforcée à la leucite

Introduction

Depuis la mise au point du concept de l'ostéointégration par le professeur suédois P-I Bränemark et la publication de ses résultats dans les années 1980 (1), l'implantologie orale a connu un essor sans précédent. La restauration implanto-portée fixe (RIPF) est considérée comme la solution de remplacement idéale d'une dent naturelle. Cela s'explique, entre autres, par sa fiabilité, son taux de survie à long terme (96,3% à 5 ans, et 89,4% à 10 ans) (2), qui est supérieur à celui d'un bridge au niveau antérieur (3), et par son grand respect du principe d'économie tissulaire. Les patients l'ont assimilée, l'acceptent plus facilement ou réclament d'y avoir recours. L'implantologie a ainsi envahi les plans de traitement, et le champ de ses indications s'est élargi.

Le protocole standard conventionnel décrit par l'école suédoise consistait notamment, dans un 1^{er} temps chirurgical, à positionner l'implant sur un site édenté entièrement cicatrisé et le laisser en nourrice pendant plusieurs mois (4 mois à la mandibule, 6 mois au maxillaire). Un 2^e temps chirurgical visait à réintervenir sur la gencive afin d'exposer l'implant à l'environnement intra-oral et de pouvoir débiter la phase de conception prothétique (1)(4)(5)(6).

Au fil du temps et de l'évolution de notre société, les attentes des patients sont devenues de plus en plus grandes : alors que les besoins fonctionnels fondamentaux étaient classiquement satisfaits, les chirurgiens-dentistes ont dû être confrontés à des demandes de traitement **toujours plus confortable, esthétique, et rapide**. A tel point qu'aujourd'hui le succès du traitement implantaire repose non seulement sur l'obtention de l'ostéointégration implantaire mais aussi sur le respect de ces attentes.

Pour tenter d'y répondre au mieux, de nouveaux protocoles ont alors été élaborés grâce à diverses avancées. Celui ultime de **l'extraction-implantation-mise en esthétique immédiate (EIMEI)** consiste en l'extraction de la dent non restaurable du patient, la pose d'un implant dans l'alvéole de cette dent, et la mise en place d'une restauration provisoire fixe sur cet implant. Le tout en une seule et même séance. Il présente ainsi, pour le patient, les avantages potentiels de réduire la durée, la morbidité globale et le nombre de procédures chirurgicales du traitement, de respecter pleinement l'intégrité tissulaire des dents adjacentes, ou encore d'éviter l'inconfort du port temporaire d'une prothèse amovible (7)(8). Actuellement, il est reconnu consensuellement que ce protocole obtient des taux de survie implantaire cumulés pondérés similaires aux autres protocoles (9)(10) et des résultats esthétiques cliniquement satisfaisants (11)(12). Cependant, ses performances-là sont aussi associées à une homogénéité plus faible que celles des autres protocoles existants, ce qui impacte négativement sa prévisibilité.

La révolution numérique, connue par notre société depuis de nombreuses années maintenant via l'essor des appareils et systèmes informatiques, est en grande partie responsable de toutes ces évolutions et résultats.

En effet, depuis l'avènement de l'ordinateur et d'internet dans les années 1980, l'information a été rendue plus accessible et parfois galvaudée. Ceci peut expliquer les exigences toujours plus fortes, mais pas toujours légitimes, provenant des patients. Les technologies numériques se sont aussi naturellement immiscées dans le monde de la dentisterie. En implantologie, elles ont significativement transformé toutes les phases de traitement, à commencer par celles de diagnostic et de planification pour donner naissance à une sous-discipline : l'Implantologie Assistée par Ordinateur (IAO). L'exécution des différentes étapes chirurgicales et la fabrication des restaurations l'ont aussi été par la suite via la technologie qui incarne le mieux cette révolution : la **Confection Fabrication Assistée par Ordinateur ou CFAO** (13)(14). D'abord

mise en œuvre dans les laboratoires de prothésistes, cette dernière a ensuite irrémédiablement commencé à intégrer les cabinets dentaires avec notamment pour vocation, sous sa forme dite « **directe** », de répondre à la demande de rapidité de traitement des patients. Elle partage donc la **même philosophie** que le protocole d'EIMEI et semble être intéressante à étudier dans le cadre de ce dernier.

Les objectifs principaux de ce travail seront de :

- déterminer, proposer des conditions et une procédure globale actuelles pour lesquelles l'EIMEI semble présenter un niveau de qualité et de prévisibilité équivalent aux autres protocoles. Ces données seront présentées comme des **critères de sélection et de succès de l'EIMEI** dans 2 tableaux (cf. p.51 à 53). Pour cela, les différents facteurs intervenant dans son processus¹ et susceptibles d'influencer les caractéristiques de ses performances cliniques seront énoncés. Pour chacun, les déclarations, recommandations issues de conférence de consensus de groupes scientifiques internationaux et, ou à défaut, des données de la littérature seront exposées et discutées ;
- déterminer les limites de ce protocole comparativement aux autres ;
- déterminer la **capacité de la CFAO directe**, associée à d'autres éléments chairside, à **donner accès de façon fiable aux critères de succès actuels** évoqués pour ce protocole. Pour cela, une description des composants et des étapes de son workflow sera réalisée.

Ce travail se concentrera sur la **région antéro-maxillaire (AM)** car elle représente la zone esthétique par excellence où la réalisation d'un protocole d'EIMEI, associé à la technologie CFAO directe, peut exprimer le plus son intérêt et son potentiel pour le patient. Il se focalisera également sur le remplacement de dent unitaire.

¹ Ensemble des questions relatives à l'évaluation, à la planification, à la conduite du traitement et à l'entretien subséquent de l'implant et de la prothèse (15).

I. Rappels

I.A) Anatomie, vascularisation de l'alvéole dentaire et remodelage physiologique post-extractionnel dans le secteur antéro-maxillaire

L'os maxillaire constitue le squelette de la mâchoire supérieure. L'os ou procès alvéolaire maxillaire est l'extension de cet os basal, constitue le logement de la dent et n'existe que par elle. Il est constitué de 4 parois :

- la table osseuse vestibulaire ou externe ;
- la table osseuse palatine ou interne ;
- 2 septa osseux interproximaux localisés entre les racines de 2 dents adjacentes.

Chacune des tables osseuses présente 2 corticales, de nature histologique différente, entre lesquelles se trouve un os spongieux (os non compact, formé de trabécules osseuses) :

- la corticale alvéolaire externe :
Recouverte du périoste (membrane conjonctive et fibreuse) et située en regard de la gencive. Elle est composée d'un os de type haversien qui est formé de lamelles concentriques bien structurées donnant à cet os un caractère compact, dense.
- la corticale alvéolaire interne ou lame cribliforme ou lamina dura :
Située en regard de la racine de la dent. Elle est composée d'un os de type fasciculaire qui est fibreux car criblé de pertuis laissant le passage à des éléments vasculo-nerveux, et dans lesquels s'ancrent profondément les principales fibres du desmodonte (fibres de Sharpey).

La table osseuse externe est plus fine que celle interne et à plus juste titre dans la région antérieure. La vascularisation des procès alvéolaires vestibulaire et palatin est notamment assurée par leurs propres artérioles ainsi que celles supra-périostées et desmodontales (16).

L'extraction de la dent induit la perte du desmodonte et un remodelage osseux : l'os alvéolaire se résorbe dans le sens horizontal et vertical amenant une relocalisation palatine de la crête alvéolaire. En effet, **cette résorption concerne plus particulièrement et plus rapidement la table osseuse vestibulaire** car celle-ci :

- est plus fine que les autres parois ;
- présente une vascularisation prépondérante par le desmodonte qui disparaît ;
- et est constituée en plus grande proportion, notamment dans sa région coronaire, par un os fasciculaire dont l'existence même n'est liée qu'à la présence des fibres desmodontales qui s'y insèrent (17).

La plus grande partie de ces variations dimensionnelles horizontales et verticales semblent survenir durant les 3 à 6 premiers mois après la chirurgie. Elles se répercutent plus ou moins dans les mêmes proportions au niveau de la muqueuse sus-jacente, pouvant ainsi impacter l'esthétique du site extractionnel (18)(19).

Jusqu'à la fin des années 1990, on a longtemps voulu croire dans la littérature qu'un implant placé immédiatement dans une alvéole d'extraction pouvait neutraliser la résorption osseuse post-extractionnelle (20)(21). Mais, depuis la parution dans les années 2000 d'études provenant de divers auteurs (22)(23)(24)(25), il est consensuellement reconnu que la résorption osseuse

post-extractionnelle est un **phénomène inéluctable, difficilement prévisible** et que l'implantation immédiate, en elle-même, ne peut pas la prévenir (8)(26). Toutefois, la proportion des changements dimensionnels qu'elle implique peut être augmentée par certains facteurs et limitée par d'autres qui seront, pour la plupart, évoqués dans ce travail.

I.B) Evolution du concept de l'ostéointégration

Dans les années 60 à 70, le paradigme concernant le processus de cicatrisation souhaité autour d'un implant était celui de la fibrointégration. Il consistait en la recherche d'une interposition fibreuse entre l'os et l'implant afin de reproduire au mieux le ligament alvéolo-dentaire d'une dent naturelle. Pour ce faire, entre autres, la mise en charge immédiate de l'implant était le protocole ordinaire des rares cliniciens pratiquant l'implantologie, bien que pourtant les taux d'échec étaient élevés (50%) (27)(28).

Dans les années 80, L'équipe du professeur P.I Bränemark a proposé un changement de paradigme en remplaçant le concept de la fibrointégration, jugé néfaste, par celui de l'ostéointégration. C'est ce dernier qui est toujours reconnu actuellement (6)(29). Il consiste en la recherche d'une **interface de contact direct os-implant** à l'image d'une ankylose. Pour l'obtenir de manière prévisible et durable, les suédois ont soutenu qu'il était particulièrement indispensable d'éviter l'exposition des implants à toutes contraintes mécaniques occlusales et non occlusales (ex : langue, bolus alimentaire...) pendant une période allant de 4 mois à la mandibule et 6 mois au maxillaire avant de les mettre en charge (28).

Durant les années 90, de nombreux prérequis du protocole de Bränemark ont été remis en cause dont ce principe de mise en charge différée avec enfouissement muqueux des implants pendant une période dédiée à la cicatrisation osseuse péri-implantaire. Ce dernier implique en effet une seconde intervention chirurgicale, source de nouvelles douleurs postopératoires pour le patient, et une certaine période d'attente avant mise en fonction des implants. Cette technique a débouché sur des évolutions de l'état de surface, de la morphologie et de la géométrie des implants, qui ont permis leur ostéointégration plus rapide (30). Ces évolutions ont déclenché un regain d'intérêt pour la mise en charge immédiate : d'abord chez les édentés totaux puis chez les édentés partiels et unitaires (31).

Au tournant du 21^e siècle, de nombreux auteurs, dont Bränemark (32), ont reconnu que ce n'était pas le protocole de mise en charge précoce ou immédiate en lui-même qui était préjudiciable à l'ostéointégration de l'implant, mais **un excès de micromouvements à l'interface os-implant**. La littérature a ainsi suggéré qu'il existe un seuil de micromouvement implantaire au-dessus duquel l'encapsulation fibreuse prévaut sur l'ostéointégration. Ce seuil de tolérance se situe entre 50 et 150 μm selon les états de surface implantaire (27)(33)(34).

Dans les années 2000, de multiples études ont cherché à affiner les paramètres permettant de maintenir les micromouvements de l'implant sous leur seuil délétère et ainsi obtenir son ostéointégration, malgré une exposition immédiate aux contraintes mécaniques (27). Il apparaît alors simultanément nécessaire (9)(11)(28)(35)(36)(37)(38)(39) :

- **d'optimiser la stabilité implantaire primaire:**

Celle-ci traduit le degré d'ancrage mécanique d'un implant établi, juste après la mise en place de cet implant, principalement par l'os préexistant sur le site opératoire. Elle influence et est progressivement remplacée par la stabilité implantaire secondaire qui traduit le degré d'ancrage biologique établi, après plusieurs semaines de cicatrisation, par

l'os néoformé apposé au contact direct de l'implant (= ostéointégration à proprement parler). Elle définit la capacité de l'implant à rester immobile dans le tissu osseux malgré les forces axiales, latérales ou rotationnelles qu'il subit, et peut être évaluée de différentes manières évoquées dans la suite de travail.

- **de minimiser en elles-mêmes les contraintes exercées sur l'implant ou y optimiser leur répartition.**

Plusieurs facteurs semblent permettre de remplir ces objectifs et la plupart d'entre eux seront développés dans ce travail.

I.C) Classification ITI 2018 de Gallucci et col

Les protocoles de pose implantaire et de mise en place de la prothèse sur l'implant (= mise en charge ou chargement implantaire) ont longtemps été analysés séparément. En **2018**, afin d'étudier de manière plus pertinente les résultats cliniques en implantologie orale, le groupe ITI (International Team for Implantology) via **Gallucci et col** (10) a proposé une nouvelle classification qui considère le **complexe implanto-prothétique comme une variable unique**. Elle consiste en une combinaison entre les différents types d'implantation, et les différents types de chargement implantaire.

Protocole de chargement / Protocole de pose implantaire	Restauration ou mise en charge immédiate	Mise en charge précoce	Mise en charge conventionnelle
Pose immédiate	Type 1A	Type 1B	Type 1C
Pose précoce avec cicatrisation des tissus mous	Type 2A	Type 2B	Type 2C
Pose précoce avec cicatrisation osseuse partielle	Type 3A	Type 3B	Type 3C
Pose tardive avec cicatrisation osseuse totale	Type 4A	Type 4B	Type 4C

Tableau 1 : Classification ITI 2018 de Gallucci et col (10)²

Elle correspond dans les faits à une combinaison des différentes classifications, concernant indépendamment les moments de pose et de chargement implantaire, établies par le groupe ITI respectivement via **Chen et Buser** (26) et **Weber et col** (35) en **2009**. Elles répondaient à un

² Selon cette classification, l'« EIMEI » fait référence au protocole de type 1A.

manque d'uniformité dans la description des termes employés par divers auteurs dans la littérature, ce qui rendait difficile l'interprétation des résultats.

Plutôt que de l'être uniquement sur des termes décrivant des délais stricts après extraction, la classification de Chen et Buser (26) est basée sur l'issue clinique souhaitée du processus de cicatrisation post-extractionnelle concernant les tissus muqueux (mous) et osseux (durs). Il prend ainsi en compte les variations des capacités de cicatrisation individuelles des patients relatives au temps (19).

Classification	Terminologie descriptive	Situation clinique souhaitée	Délai après extraction
Type 1	Pose immédiate	Une alvéole post-extractionnelle sans cicatrisation des tissus osseux et mous	Le même jour, lors du même acte chirurgical, immédiatement après extraction
Type 2	Pose précoce avec cicatrisation des tissus mous	Un site post-extractionnel, avec cicatrisation des tissus mous mais sans cicatrisation osseuse cliniquement significative	Habituellement après 4 à 8 semaines de cicatrisation
Type 3	Pose précoce avec cicatrisation osseuse partielle	Un site post-extractionnel, avec cicatrisation des tissus mous et cicatrisation osseuse cliniquement et/ou radiologiquement significative	Habituellement après 12 à 16 semaines de cicatrisation
Type 4	Pose tardive avec cicatrisation osseuse totale	Une alvéole entièrement cicatrisée	Habituellement après 6 mois de cicatrisation ou plus

Tableau 2 : Classification ITI 2009 de Chen et Buser (26)³

La classification de Weber et col définit les termes inhérents au délai avant connexion de la restauration à son implant et sa relation occlusale avec l'arcade antagoniste.

Classification	Terminologie descriptive	Délai après implantation	Contact occlusal
Type A	Restauration immédiate	Entre le jour-même et 1 semaine	Non
	Mise en charge immédiate		Oui
Type B	Mise en charge précoce	Entre 1 semaine et 2 mois	Oui
Type C	Mise en charge conventionnelle	Plus de 2 mois	Oui

Tableau 3 : Classification ITI 2009 de Weber et col (35)⁴

³ Selon cette classification, le terme « post-extractionnel » est donc utilisé seulement pour les implantations de type 1, 2 et 3 car il ne doit servir à décrire que des sites sans ou en cours de cicatrisation.

⁴ Cette classification traduit une volonté de préciser que les termes « mise en charge »/« chargement » sous-entendent la mise en occlusion de la RIP avec la denture antagoniste. Le terme « mise en esthétique immédiate » (MEI) fait référence au type A et au terme « restauration immédiate » dans ce travail.

I.D) Définition et différents types de CFAO dentaire

La CFAO ou Conception Fabrication Assistée par Ordinateur dentaire désigne une chaîne de moyens technologiques créant et mettant en œuvre un **flux de travail (= workflow) numérique** dans le but de matérialiser un dispositif médical sur-mesure utilisé dans le domaine de l'odontologie. Elle concerne la prothèse fixée (PF), traditionnellement depuis ses débuts, mais également de nombreuses autres sections depuis (40)(41).

Classiquement en PF, l'utilisation d'une chaîne CFAO implique 3 grandes étapes faisant appel à différents matériels et logiciels.

Etape	Matériel et logiciel
Acquisition des données cliniques ou empreinte optique (EO)	Système d'EO = caméra intra-orale (CIO) ou scanner d'établi couplé(e) à une unité informatique qui intégrant un logiciel d'acquisition
Conception Assistée par Ordinateur (CAO)	Système de CAO = logiciel de CAO [PF]
Fabrication Assistée par ordinateur (FAO)	Système de FAO = logiciel de FAO contrôlant une unité de FAO soustractive ou additive

Tableau 4 : Etapes, matériels et logiciels de la CFAO dentaire (40)(41)

3 procédés de CFAO [PF] existent mettant en place des flux de travail numériques différents selon qu'ils fassent intervenir ou non plusieurs lieux (cabinet, laboratoire, centre de production) et/ou acteurs (chirurgien-dentiste, prothésiste).

Procédé Etape	Méthode conventionnelle	CFAO Indirecte	CFAO Semi-directe	CFAO Directe
Acquisition	Empreinte physico-chimique au cabinet puis coulée en plâtre au laboratoire	Scannage optique au laboratoire de l'empreinte physico-chimique réalisée au cabinet ou de son modèle en plâtre coulé au laboratoire	EO intra-orale au cabinet	EO intra-orale au cabinet
Conception	Technique artisanale au laboratoire avec modèle analogique uniquement	CAO au laboratoire ou centre de production		CAO au cabinet
Fabrication		FAO au laboratoire ou centre de production pouvant faire intervenir un modèle analogique		FAO au cabinet

Tableau 5 : Procédés de CFAO [PF] et principes de leurs grandes étapes (40)(41)

La **CFAO indirecte** implique un workflow numérique seulement en laboratoire. Elle a fortement fait évoluer le métier des prothésistes en remplaçant certaines techniques empiriques. Elle permet aux laboratoires de réduire la pénibilité de travail, de diversifier leur panel de matériaux ou encore d'améliorer leur rendement et leurs réalisations au niveau de leur précision et de leur reproductibilité notamment en diminuant les erreurs liées au facteur humain.

Selon un procédé de **CFAO semi-directe**, le workflow numérique est initié au cabinet dentaire puis délégué au laboratoire : l'EO réalisée par le praticien est envoyée par e-mail ou sur un portail sécurisé via internet à un laboratoire ou centre de production. Il permet de gérer les cas simples dans un workflow numérique totalement dématérialisé (= full numérique), et les cas plus complexes nécessitant l'utilisation encore inévitable d'un modèle de travail. Le praticien peut donc traiter la totalité de ses cas cliniques en bénéficiant de tous les avantages potentiels de l'EO.

La **CFAO directe** (= au fauteuil = chairside) est le procédé originel de CFAO décrit par son inventeur français, François Duret, dans sa thèse d'exercice en 1973 (42). Elle est le seul procédé qui internalise la totalité du flux de travail au cabinet dentaire : pour un workflow full numérique (= sans modèle de travail analogique) chairside. Elle ne fait donc intervenir que le chirurgien-dentiste et ses assistant(e)s. La philosophie initiale de sa pratique est de pouvoir proposer au patient une restauration en **1 seule séance**. Ainsi, les matériels et logiciels développés pour une activité de production chairside sont en général sensiblement différents de ceux pour laboratoire et centre de production : ils se doivent d'être **relativement plus conviviaux, intuitifs, ergonomiques, simples et rapides à utiliser, bon marché et compacts** pour s'intégrer dans l'environnement et l'activité (notion de rentabilité) du cabinet dentaire. Son champ d'application concerne essentiellement les **cas relativement simples, non chronophages, de faibles étendues avec fabrication de pièces monolithiques**.

Aujourd'hui, les données numériques, obtenues par EO et/ou grâce aux logiciels de CAO [PF] chairside, sont transférables dans une multitude d'autres types de logiciels utilisables en cabinet. Ces logiciels sont qualifiés dans ce travail d'« aide à la CAO », de « CAO [non-PF] » et de « mashup 3D ». Ceux présentant un intérêt dans le processus de l'EIMEI seront développés dans la partie III.

II. Extraction-implantation-mise en esthétique immédiate dans le secteur antéro-maxillaire

II.A) Attitude thérapeutique préopératoire, procédure chirurgico-prothétique : facteurs clefs et décisionnels

Lorsque l'extraction d'une dent naturelle est indiquée dans le secteur AM, l'EIMEI est à priori le protocole implanto-prothétique le plus approprié pour remplir les objectifs secondaires d'un traitement implantaire. A savoir : le moins d'interventions chirurgicales traumatiques possibles pour réduire la douleur et la morbidité chez le patient, un raccourcissement du temps de traitement global, et enfin un bon rapport coût/efficacité.

Cependant, la réalisation d'un tel protocole ne doit pas compromettre la validation des objectifs principaux d'un traitement implantaire dans une telle zone. A savoir : l'obtention, sur le plan fonctionnel mais aussi et surtout esthétique, d'un résultat optimal, prévisible, stable dans le temps et avec un risque faible de complication (43).

La faisabilité de l'EIMEI dépend donc des risques qu'elle implique, par rapport aux autres protocoles, de ne pas remplir ces objectifs principaux chez un patient donné.

A ce sujet, le protocole d'EIMEI dans le secteur AM présente un statut particulier par rapport à tous les autres protocoles implanto-prothétiques : il est celui qui expose en lui-même au plus grand nombre de situations biologiques, anatomiques et mécaniques locales étant désavantageuses pour la prévisibilité des performances cliniques du traitement car, à priori, à risque majoré d'échec (8)(44):

- **d'obtention de l'ostéointégration implantaire⁵** :
 - o absence d'un délai de cicatrisation pré-implantaire destiné à l'élimination des éventuels résidus de tissus infectés souvent associés à l'indication de l'extraction dentaire ;
 - o morphologie d'alvéole post-extractionnelle différente de celle d'un implant rendant impossible l'obtention d'une surface de contact direct os-implant optimale et pouvant ainsi rendre difficile l'atteinte d'une stabilité implantaire primaire suffisante ;
 - o soumission de l'implant tout au long de la période dédiée à son ostéointégration à des forces mécaniques, dont l'intensité et le rythme d'application sont plus difficilement contrôlables et peuvent être délétères.

- **esthétique⁶** :
 - o absence d'un délai de cicatrisation pré-implantaire destiné à la fermeture muqueuse et donc à l'augmentation du volume des tissus gingivaux au niveau du site implantaire ;
 - o morphologie d'alvéole post-extractionnelle augmentant la difficulté de placer l'implant dans une position idéale (47) ;

⁵ L'échec d'obtention de l'ostéointégration implantaire ou échec implantaire primaire correspond à la perte de l'implant avant sa mise en occlusion fonctionnelle. Il s'évalue par le taux de survie implantaire à court terme.

⁶ Les résultats esthétiques s'évaluent le plus souvent par des indices objectifs comme :

- le Pink Esthetic Score (PES) (45) qui évalue l'esthétique des tissus mous péri-implantaires : remplissage des espaces inter-dentaires mésial et distal, niveau vestibulaire, contour vestibulaire, convexité du procès alvéolaire, couleur et texture par rapport à la dent naturelle controlatérale référente ;
- White Esthetic Score (WES) (46) qui évalue la couronne clinique de la RIPF : forme générale, contour et volume, couleur, état de surface, translucidité et caractérisation du bord libre par rapport à la dent naturelle controlatérale référente.

- soumission de l'implant à l'imprévisibilité des effets du remodelage osseux notamment de la table vestibulaire dans les premières semaines post-extractionnelles, rendant ainsi plus incertain la stabilité du niveau gingival vestibulaire péri-implantaire ;
- gestion peropératoire sensible de l'intégrité de la table osseuse vestibulaire qui est de nature très fragile, et dont la dégradation peut conduire à une récession gingivale vestibulaire.

L'évaluation pré- et peropératoire de la faisabilité de l'EIMEI recherche ainsi les facteurs locaux spécifiques du site implantaire qui influencent ces risques, mais aussi d'autres facteurs, généraux ou locaux mais non spécifiques du site implantaire, pouvant également les amplifier. La procédure chirurgico-prothétique est influencée par ces situations locales. Elle est complexifiée par son objectif de maîtriser le plus possible les risques que ces situations impliquent et/ou compenser leurs effets.

Tout d'abord, nous nommerons les étapes de l'analyse pré-implantaire dans le secteur AM. Elles reprendront notamment les **facteurs clefs préopératoires à évaluer** car pouvant influencer les résultats esthétiques en général, l'ostéointégration implantaire et ainsi la décision de réaliser une EIMEI chez un patient donné.

Ensuite, nous traiterons des étapes de la procédure chirurgico-prothétique. Elles reprendront les **facteurs peropératoires clefs** pouvant influencer la décision de réaliser une EIMEI, ses performances cliniques, ou encore la pérennité fonctionnelle et esthétique de la RIPF de façon générale.

Pour chaque étape et facteur clef, les déclarations, recommandations consensuelles les concernant et, ou à défaut, des données de la littérature seront exposées. Elles serviront de base pour alimenter la partie suivante.

Une chronologie clinique sera suivie.

II.A.1) Analyse pré-implantaire

Dans le cas d'un traitement implantaire envisagé dans le secteur esthétique AM, l'analyse pré-implantaire doit être **minutieuse** afin de réaliser un **diagnostic complet**, une **planification préopératoire** précise et pouvoir espérer l'obtention de résultats esthétiques satisfaisants prévisibles et stables dans le temps (11)(48)(49).

Cette partie reprendra, entre autres, les éléments du **tableau Esthetic Risk Assessment** (ERA) que le groupe ITI (50) a mis au point et conseille d'utiliser en zone esthétique. Il s'agit d'un des outils participant à la détermination de la complexité du cas et du meilleur protocole implantaire à mettre en œuvre pour un patient donné en établissant son profil de risque esthétique individuel. Selon les déclarations de la conférence ITI 2009, un protocole d'EII n'est envisageable que pour un patient avec un profil de risque esthétique globalement faible (8).

Facteur de risque esthétique	Risque faible	Risque modéré	Risque élevé
Etat médical	Patient en bonne santé, coopératif, avec un système immunitaire intact		Patient avec un déficit immunitaire

Facteur de risque esthétique	Risque faible	Risque modéré	Risque élevé
Tabagisme	Non-fumeur	Fumeur léger (<10 cig/j)	Gros fumeur (≥10 cig/j)
Demande esthétique	Faible	Modérée	Elevée
Ligne du sourire	Basse	Moyenne	Haute
Biotype gingival	Peu festonné, épais	Moyennement festonné, épaisseur moyenne	Très festonné, mince
Forme des couronnes	Rectangulaires		Triangulaires
Infection sur le site implantaire	Non	Chronique	Aigüe
Niveau osseux autour des dents adjacentes	≤ 5 mm par rapport au point de contact	5,5 à 6,5 mm par rapport au point de contact	≥ 7 mm par rapport au point de contact
Etat de restauration des dents adjacentes	Vierge		Restauré
Largeur de l'édentement	1 dent (> 7 mm)	1 dent (< 7 mm)	2 dents ou plus
Anatomie des tissus mous	Tissus mous intacts		Défaut des tissus mous
Anatomie osseuse de la crête alvéolaire	Crête alvéolaire sans déficit osseux	Déficit osseux horizontal	Déficit osseux vertical

Tableau 6 : Tableau Esthetic Risk Assessment en implantologie par le groupe ITI (50)

II.A.1.1) Anamnèse : évaluation des facteurs de risque généraux

II.A.1.1.1) Etat médical

Les contre-indications absolues d'ordre médical de la chirurgie implantaire sont rares et peu nombreuses. Des contre-indications relatives (transitoires) sont plus fréquentes et sont généralement liées à des pathologies chroniques non contrôlées, à certaines médications ou à un état physiologique temporaire (grossesse).

D'autres ou ces mêmes pathologies contrôlées et des médications peuvent présenter un risque médical faible mais sont susceptibles d'altérer chez le patient notamment :

- ses **compétences cognitives et manuelles** essentielles pour être **coopérant** et **compliant**, suivre les conseils postopératoires, et maintenir une hygiène orale efficace ;
- ses **défenses du système immunitaire** et donc sa cicatrisation osseuse et muqueuse ;
- son **métabolisme osseux**.

Pour la plupart d'entre elles, il n'existe aucun rapport sur l'utilisation d'implant ou alors ces rapports concernent le plus souvent des séries de cas. Les études contrôlées randomisées (ECR)⁷ sont rares et il est ainsi impossible de tirer des conclusions solides sur leurs effets (51)(52).

Néanmoins, elles constituent un risque potentiel d'échec d'obtention de l'ostéointégration implantaire et/ou d'accentuation de la résorption osseuse post-avulsionnelle, ce qui compromet la prévisibilité de tout traitement implantaire (53).

Vis à vis du choix du protocole implanto-prothétique, il est supposable que la pratique d'une EIMEI puisse impliquer un surrisque d'échec d'ostéointégration et/ou esthétique chez les

⁷ Etude comparative de niveau de preuve scientifique le plus élevé possible.

patients concernés par ces maladies et/ou médicaments (50). Le groupe ITI (2009, 2014) recommande d'ailleurs de réaliser un protocole de chargement conventionnel chez les patients dont le système immunitaire est altéré (35)(38). Dans des revues systématiques récentes (10)(12)(54)(55), la plupart des auteurs de cas d'EIMEI n'incluent pas ces patients par précaution.

II.A.1.1.2) Age

D'une part, en se comportant comme une dent ankylosée, un implant ne suit pas la croissance osseuse alvéolaire par apposition/résorption et les déplacements dentaires adjacents attendus chez un enfant/adolescent.

Il est ainsi largement recommandé dans la littérature d'**attendre la fin de la croissance dentaire et squelettique** pour poser un implant (56).

D'autre part, selon les déclarations de la conférence de consensus ITI 2018 (57), un âge avancé (≥ 75 ans), considéré seul, n'est pas une contre-indication à la thérapie implantaire. Par ailleurs, l'altération progressive du système immunitaire avec l'âge peut compromettre la cicatrisation des tissus durs, mous et les mécanismes de défense de l'hôte contre la charge bactérienne autour des implants. Cette immunosénescence peut ainsi compromettre l'obtention de l'ostéointégration implantaire et/ou accentuer la résorption osseuse post-avulsionnelle (53).

Concernant le choix du protocole implanto-prothétique, il est supposable que la pratique d'une EIMEI puisse augmenter le risque d'échec d'ostéointégration et/ou esthétique chez les patients âgés. Il n'existe pas d'ECR ni de recommandations consensuelles. Cependant, les auteurs d'études relatant la pose implantaire chez ces patients réalisent le plus souvent des protocoles de pose et/ou de chargement conventionnels par précaution (58).

II.A.1.1.3) Tabagisme

De par ses effets négatifs notamment sur la vascularisation périphérique, le système immunitaire et la colonisation de bactéries parodontopathogènes (59), le tabac :

- peut augmenter la résorption osseuse post-avulsionnelle (60) ;
- est reconnu par le groupe ITI (2009) (61)(62) comme un facteur de risque majeur notamment de péri-implantite et perte d'os marginal ;
- implique chez ses consommateurs des taux de survie et de succès implantaire plus faibles.

Il semble exister par ailleurs une relation dose-effet défavorable vis-à-vis de ces risques.

Selon le groupe ITI (2009) (61), les patients fumeurs doivent être informés des risques qu'ils encourent, notamment les gros consommateurs, et qu'un suivi régulier devra être mis en place. Selon les déclarations de la conférence EWP (European Workshop on Periodontology) 2015 (63), le chirurgien-dentiste a pour rôle, au minimum, de conseiller à tous les patients fumeurs de cesser de fumer en fournissant les informations sur les moyens et les bénéfices d'**arrêter ou de diminuer la consommation tabagique, même si celle-ci n'est que provisoire autour de la chirurgie implantaire** car cela semble améliorer le taux de succès implantaire (64).

Concernant le choix du protocole implanto-prothétique, il est supposable que la pratique d'une EIMEI puisse augmenter le risque d'échec d'ostéointégration et/ou esthétique chez les fumeurs (50)(64). Il n'existe pas d'ECR ni de recommandations consensuelles claires et

précises. Mais, selon des revues systématiques récentes (10)(12)(54)(55), de nombreux auteurs de cas d'EIMEI n'incluent pas les fumeurs par précaution.

II.A.1.1.4) Demande esthétique

Les exigences esthétiques du patient peuvent rendre son cas très délicat à traiter, notamment s'il intègre la complexité particulière de certains protocoles voire des conditions cliniques individuelles défavorables, car le résultat sera plus susceptible de ne pas répondre à ses attentes.

Ainsi, afin d'avoir une **idée réaliste** du résultat final, le patient doit bien être informé du risque propre à son cas de connaître une perte implantaire et/ou des complications de tous types avec le protocole implanto-prothétique envisagé.

A propos du protocole d'EIMEI, le patient doit être conscient et accepter le surrisque et la relative plus grande difficulté à obtenir des résultats esthétiques optimaux et prévisibles qu'il implique. Il doit accepter aussi avant la chirurgie que des facteurs peropératoires puissent empêcher la RIPF immédiate et qu'une solution de temporisation amovible ou, de préférence, fixe dento-portée soit finalement mise en place (9)(48)(49)(50).

II.A.1.2) Examens cliniques et paracliniques conventionnels : évaluation des facteurs de risque locaux non spécifiques et spécifiques du site implantaire

Afin d'évaluer l'ensemble des facteurs de risque locaux, les examens cliniques et paracliniques conventionnels se réalisent à l'aide de la vue clinique, de photos numériques extra- et intra-orales, de la sonde parodontale graduée, de modèles diagnostics, d'un montage sur articulateur et de radios bidimensionnelles (panoramique, rétro-alvéolaire (RA)).

Ce sont généralement eux qui permettent avant tout d'indiquer l'extraction de la dent lésée.

II.A.1.2.1) Ligne du sourire

La ligne du sourire, correspondant au tracé d'une ligne imaginaire suivant le bord inférieur de la lèvre supérieure étirée par le sourire, définit objectivement ce qu'est une zone esthétique (48). Elle peut constituer un facteur aggravant les effets d'une récession gingivale sur le résultat esthétique car elle indique la hauteur visible de la RIPF et du tissu muqueux avoisinant. Elle détermine ainsi la « marge d'erreur » du praticien sur la gestion des tissus mous, plus qu'elle n'influence le choix du protocole chirurgical-prothétique.

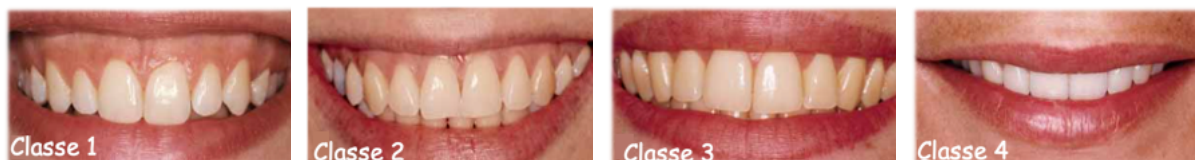

Photo 1 : Classification de la ligne du sourire par Liébart et col (65) :

- classe 1 : ligne du sourire très haute (sourire gingival) : > 2 mm de gencive marginale visible
- classe 2 : ligne du sourire haute : 0 à 2 mm de gencive marginale visible
- classe 3 : ligne du sourire moyenne : embrasures gingivales seulement visibles
- classe 4 : ligne du sourire basse : embrasures gingivales et jonctions amélo-cémentaires non visibles

Ainsi, les classes 1 et 2 de **Liébart et col**, exposant les collets dentaires, présente un risque esthétique majoré par rapport aux classes 3 et 4.

II.A.1.2.2) Contexte occlusal

L'occlusion est un facteur plus sensible pour l'implant que pour la dent naturelle car, dépourvu de ligament parodontal, il ne possède pas de système de proprioception lui permettant de s'adapter, avec un certain seuil de tolérance, aux charges occlusales fonctionnelles ou non. Certains contextes occlusaux sont ainsi potentiellement néfaste pour l'obtention d'ostéointégration implantaire et augmentent le risque de complications techniques (ex : fracture de vis / pilier / céramique cosmétique, desserrement de vis) (66).

Avant le traitement implantaire, Le groupe ITI (2009, 2014) (35)(37)(38)(67) recommande ainsi :

- de **traiter tout DAM** (Dysfonctionnement de l'Appareil Manducateur) ;
- **d'aménager une occlusion stable, reproductible et fonctionnelle sans interférence ni prématurité** si tel n'est pas le cas (ex : malocclusion sévère, classe d'Angle II div 2) ;
- de **prendre en charge toute habitude parafunctionnelle** tel que le bruxisme, l'onychophagie, la succion (ex : une gouttière occlusale est à prévoir chez le bruxomane afin de protéger les dents résiduelles et la restauration implantaire). Concernant le choix du protocole implanto-prothétique, il est supposable que la pratique d'une EIMEI implique un surrisque d'échec d'ostéointégration chez des patients ayant des habitudes parafunctionnelles. Il n'existe pas d'ECR, mais le groupe ITI recommande qu'un protocole de chargement conventionnel soit envisagé chez ce type de patient.

II.A.1.2.3) Qualité de l'hygiène bucco-dentaire et état parodontal

D'après les déclarations de la conférences ITI 2009, 2014 (26)(61)(68)(69) et EWP 2014, 2018 (70)(71), il est reconnu que les patients ayant :

- un faible contrôle de plaque dentaire présentent un risque plus élevé de mucosite et/ou de péri-implantite ;
- une parodontite chronique non traitée ont un risque plus élevé de perte implantaire et de péri-implantite ;
- des antécédents de parodontite traitée avec thérapeutique de soutien ont un risque plus élevé de péri-implantite et des taux de survie implantaire plus faibles à long terme ;
- des poches parodontales résiduelles constituent un risque de survenue de maladie péri-implantaire et de perte implantaire.

De ce fait, d'après les groupes ITI et EWP, il est recommandé :

- **d'obtenir et maintenir un contrôle de plaque efficace** et une **bonne santé parodontale** (absence de gingivite et de poches parodontales) avant d'entreprendre tout traitement implantaire pour assurer la pérennité du traitement et des résultats esthétiques ;
- de prévenir les patients ayant un antécédent de parodontite chronique traitée du risque accru d'échec implantaire et de péri-implantite, et d'engager chez eux une maintenance parodontale individualisée régulière. Cependant, ce type d'antécédent n'est pas rapporté comme un facteur influençant le choix du protocole implanto-prothétique ;
- de réaliser une architecture de restauration implanto-portée compatible au maintien d'un contrôle de plaque aisé.

II.A.1.2.4) Infection de la dent à remplacer et des dents adjacentes

L'implantation immédiate dans un site infecté (d'origine endodontique ou parodontale) est un sujet controversé. Comme énoncé en introduction de la partie II.A, elle ne laisse pas à l'organisme un temps de cicatrisation dédié notamment à l'évacuation des potentielles bactéries résiduelles. La réponse inflammatoire causée par la présence de ces agents pathogènes peut alors initier une péri-implantite voire compromettre l'ostéointégration de l'implant type 1 (72).

Pourtant, de récentes revues systématiques et méta-analyses (72)(73) ont conclu que la comparaison entre des implants de type 1 dans un site infecté vs non infecté a montré des taux d'échec implantaire et des remodelages péri-implantaires osseux et gingivaux similaires. Il semblerait que ces résultats dépendent notamment des caractéristiques associées au type de l'infection (chronique, aiguë) et du contrôle de la contamination intra-alvéolaire (cf. II.A.2.2.2).

Ainsi, en présence d'une infection de la dent à extraire (= dent condamnée), d'après le groupe ITI (2014, 2018) (9)(11), une EIMEI n'est envisageable que si cette infection n'est **pas aiguë (absence de douleur, suppuration, fistulisation)**.

En ce qui concerne la présence de foyers infectieux en périphérie du site implantaire, la littérature préconise de **traiter les lésions adjacentes avant l'implantation** car celles-ci pourraient compromettre l'ostéointégration de l'implant (74).

II.A.1.2.5) Biotype parodontal

Le biotype parodontal fait référence à la qualité des tissus de soutien péri-dentaires et peut définir leur capacité à se maintenir dans le temps autour d'une RIPF (75). Selon la revue systématique **2014** de **Zweers** et col (1), ce biotype peut être classé comme :

- **Fin et festonné :**

Il montre une gencive fine, délicate, translucide, des papilles étroites et longues, et est associé à des couronnes triangulaires, une discrète convexité cervicale, une zone étroite de tissu kératinisé (TK) et un os alvéolaire relativement mince.

- **Epais et plat :**

Il montre une gencive épaisse, fibrotique, des papilles larges et courtes, et est associé à des couronnes rectangulaires, une convexité cervicale prononcée, une zone large de TK et un os alvéolaire relativement épais.

- **Epais et festonné :**

Il montre une gencive épaisse, fibrotique mais aussi des papilles étroites et longues, et est associé à des couronnes triangulaires et une zone étroite de TK.

Les auteurs précisent qu'un tiers de la population ne peut pas être classé de manière uniforme.

Dans les études cliniques traitant de cas d'EII, la méthode la plus utilisée pour évaluer le biotype parodontal est celle du sondage sulculaire (76) : une sonde particulière est insérée en vestibulaire dans le sulcus de la dent condamnée. Si cette sonde est visible par transparence, le biotype est considéré comme fin, sinon comme épais.

D'après le groupe ITI (2009, 2014, 2018) (8)(9)(11)(12)(26), un biotype fin est un facteur de risque de récession gingivale vestibulaire pour les implants de type 1. Ainsi, selon lui, un protocole d'EIMEI n'est envisageable qu'en présence d'un biotype épais. Cette condition est toutefois largement discutée dans la littérature car une « **conversion du biotype** » peut avoir lieu via une greffe gingivale péropératoire (cf. II.A.2.6).

II.A.1.2.6) Hauteur de gencive kératinisée

Le tissu kératinisé (TK) englobe la gencive libre, qui est mobile et s'étend du sommet de la gencive au fond du sulcus, et la gencive attachée qui est immobile et s'étend du fond du sulcus à la ligne muco-gingivale.

Il existe une controverse concernant le rôle du TK dans le maintien de la santé gingivale péri-implantaire car, théoriquement, cette dernière peut être maintenue en absence de ce TK.

Mais, le groupe EAO (European Association for Osseointegration) (2012) (77) reconnaît qu'il peut former une barrière résistante contre les « agressions » mécaniques des procédures d'hygiène orale. Dans leur méta-analyse, Lin et col (78) concluent qu'un manque de TK adéquat autour des implants est associé à un accroissement de l'accumulation de plaque, de l'inflammation tissulaire, de la récession muqueuse et de la perte d'attache.

Son rôle n'a pas encore été testé dans des ECR concernant l'EIMEI (55). Néanmoins dans ce protocole la présence initiale de TK est fondamentale car, comme énoncé en introduction de la partie II.A, il ne permet pas d'obtenir un gain physiologique de tissus mous. D'autre part, un apport de TK par une greffe épithélio-conjonctive pourrait entraîner un effet « rustine » inesthétique dans le secteur AM.

Ainsi, dans des revues systématiques récentes (10)(12)(54)(55), de nombreux auteurs de cas d'EIMEI incluent seulement des patients présentant un bandeau **d'au moins 2 mm de gencive kératinisée** au niveau du collet vestibulaire de la dent à remplacer.

II.A.1.2.7) Morphologie coronaire de la dent à remplacer

La recherche d'esthétique optimale impliquant l'imitation de l'apparence naturelle de la dent à remplacer (48), la morphologie de sa couronne peut constituer un facteur de risque esthétique.

En effet, d'après Tarnow, pour espérer un volume papillaire ad integrum, la distance entre le septum osseux sous-jacent et la position du point de contact prothétique doit être ≤ 5 mm. Au-delà, le pronostic est incertain, et le risque d'obtenir des triangles noirs interdentaires inesthétiques est augmenté (79). Or les dents ayant une morphologie triangulaire, selon l'indice de Lehuiche, localisent leur point de contact plus coronairement que les dents standards ou rectangulaires et sont par conséquent plus exposées à l'apparition de trous noirs en cas de résorption du septum osseux sous-jacent.

Elle détermine la « marge d'erreur » du praticien sur la gestion des tissus mous péri-implantaires, plus qu'elle influence le choix du protocole chirurgico-prothétique.

II.A.1.2.8) Anatomie des tissus mous de la dent à remplacer et de l'os sous-jacent

Selon le groupe ITI (2009,2014, 2018) (8)(9)(11)(12)(80), l'absence d'intégrité de la table osseuse vestibulaire est un facteur à risque de récession gingivale vestibulaire pour les implants de type 1.

D'autre part, l'absence d'intégrité des septums interproximaux influence aussi négativement le pronostic de remplissage du volume papillaire entre la RIPF et les dents adjacentes. En effet, comme citée partie II.A.1.2.7, d'après Tarnow, une crête interproximale située à plus de 5 mm du point de contact prothétique envisagée ne peut pas garantir un remplissage papillaire complet de l'espace interdentaire et peut ainsi compromettre le résultat esthétique final (81).

De ce fait, le niveau initial de la gencive est intéressant à évaluer car la vision d'une récession gingivale vestibulaire et/ou papillaire renseigne toujours sur la perte osseuse sous-jacente. Cependant, un niveau de gencive normal ou harmonieux ne renseigne pas de manière certaine sur le niveau osseux sous-jacent, ce qui implique la nécessité d'un sondage osseux⁸. Ainsi, par exemple, une résorption localisée de la table osseuse vestibulaire évaluée au sondage peut subsister sans présence de récession gingivale vestibulaire.

En 2007, **Elian et col** (82) ont publié une classification des différents types d'alvéoles en fonction du degré de défaut de la table osseuse et des tissus mous vestibulaires. Celle-ci a été affinée en 2015 par **Chu et col** pour le type 2 (83).

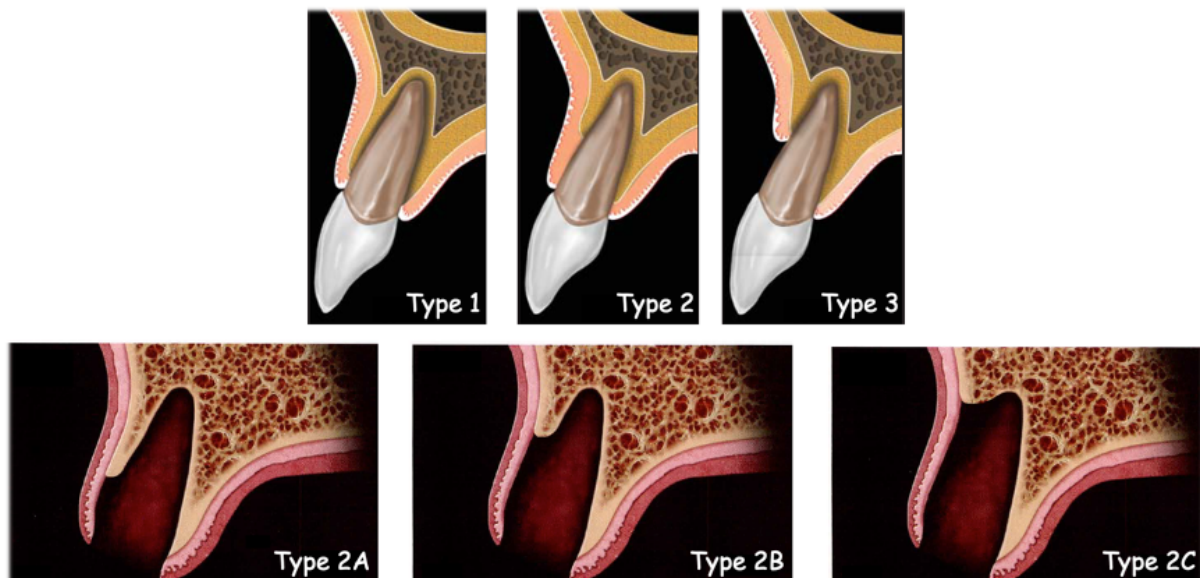


Photo 2 : Classification d'Elian et col (82) complétée par Chu et col (83) :

- Type 1 : absence de défaut des tissus mous vestibulaires et table osseuse vestibulaire intacte
- Type 2A : absence de défaut des tissus mous vestibulaires et déhiscence touchant le premier tiers de la table osseuse vestibulaire soit environ 5-6 mm depuis le bord de la gencive libre
- Type 2B : absence de défaut des tissus mous vestibulaires et déhiscence touchant le tiers moyen de la table osseuse vestibulaire soit environ 7-9 mm depuis le bord de la gencive libre
- Type 2C : absence de défaut des tissus mous vestibulaires et déhiscence touchant le tiers apical de la table osseuse vestibulaire soit environ 10 mm ou plus depuis le bord de la gencive libre
- Type 3 : défauts majeurs des tissus mous et de la table osseuse vestibulaire

⁸ Détermination de la distance entre le sommet de la gencive et la crête osseuse, sous anesthésie locale, à l'aide d'une sonde.

Chu et col ont proposé un protocole, la « **dual zone technique** » (84), avec lequel une EIMEI pourrait être conduite dans des alvéoles de type 1 et 2A. Il consiste notamment à réaliser, en flapless, un comblement osseux entre l'implant et la table vestibulaire et à poursuivre ce dernier jusqu'au sommet de la gencive libre.

Da Rosa et col ont eux aussi proposé un protocole, l'« **immediate dentoalveolar restoration** » (IDR) (85) avec lequel l'EIMEI pourrait être conduite dans tous les types 2 et certains types 3 (si la récession ne dépassent pas la ligne muco-gingivale). Il consiste notamment à réaliser, en flapless pour les types 2, un comblement osseux à l'aide d'un greffon muco(pour le type 3 seulement)-cortico-spongieux et de particules d'os spongieux prélevés tous deux au niveau de la tubérosité maxillaire. Le greffon sert de rempart vestibulaire reconstituant la portion de table vestibulaire manquante. Ce protocole apparaît viable, ses résultats prometteurs mais il reste encore peu connu.

D'après la revue systématique 2009 de Chen et Buser pour le groupe ITI (26), en présence d'une déhiscence osseuse vestibulaire à l'issue de l'extraction dentaire, les procédures d'augmentation osseuse semblent obtenir de meilleurs résultats régénératifs avec les implants de type 2 que ceux de type 1. Le groupe (2009, 2014, 2018) (8)(9)(11) déclare ainsi qu'une EIMEI n'est envisageable que si la **table osseuse vestibulaire est intacte**.

Cliniquement, selon Kan et col (86), cela correspond à la présence des 2 données suivantes :

- **un niveau de gencive autour de la dent à extraire équivalent ou coronal à celui de la dent controlatérale et en harmonie avec les dents adjacentes ;**
- **un sondage osseux d'environ 3 mm au niveau de sa table osseuse vestibulaire et jusqu'à environ 4,5 mm au niveau de ses faces proximales.**

Une évaluation radiographique 3D reste toutefois nécessaire pour préciser les dimensions de cette table osseuse (cf. II.A.1.3) et valider le choix préopératoire d'une EII.

Ainsi, la situation osseuse associée à la préexistence d'une récession gingivale circonférentielle, généralement consécutive à la cicatrisation muqueuse d'une parodontite chronique, ou d'un simple défaut papillaire ne contre-indique pas la réalisation d'une EIMEI.

Afin d'offrir les conditions préopératoires citées ci-dessus, en cas de niveau gingival légèrement plus apical que la dent controlatérale et/ou d'un sondage osseux légèrement supérieur de façon homogène aux mesures susmentionnées, et dans un contexte parodontal sain ou stabilisé, un traitement orthodontique préopératoire d'éruption forcée est envisageable (87).

II.A.1.2.9) Largeur du futur site édenté

D'une part, le phénomène de résorption osseuse peut être augmenté après les extractions simultanées de dents adjacentes (19). Ceci compromet la prévisibilité de résultats esthétiques en cas d'implants immédiats.

A cet effet, selon le groupe ITI (2009, 2014) (8)(11), une EIMEI n'est envisageable que pour un **édentement unitaire**. Si les conditions sont réunies pour réaliser une EIMEI sur 2 dents adjacentes et s'il est possible d'attendre raisonnablement l'extraction de la 2^e dent, une approche dent par dent, avec l'observance d'une période d'au moins 3 mois entre les différentes poses implantaires, est préférable (19).

D'autre part, dès son exposition aux forces du milieu intra-oral, l'implant connaît un remodelage osseux 3D périphérique nécessaire à l'établissement d'un espace suffisant (= espace biologique) pour accueillir une attache épithélio-conjonctive dont le rôle est de protéger les structures parodontales profondes qui maintiennent cet implant sur l'arcade. Cette perte osseuse prend la forme d'un cratère et peut atteindre 1 à 1,5 mm horizontalement et 1,5 à 2 mm verticalement par rapport au bord du plateau implantaire (49)(81).

Ainsi, dans la dimension mésio-distale, en ayant à l'esprit les diamètres utilisés dans le secteur AM, la dent extraite devra libérer un espace d'**au moins 7 mm** afin d'éviter de compromettre la hauteur des papilles adjacentes. Si tel n'est pas le cas, un traitement orthodontique pré-implantaire doit être entrepris (88).

II.A.1.2.10) Etat de restauration des dents adjacentes

L'état de restauration de la dent adjacente peut constituer un facteur aggravant les effets d'une récession gingivale suite à la pose implantaire. En effet, en cas de restauration adjacente implantaire ou prothétique avec limite juxta- ou intrasulculaire, la survenue d'une récession gingivale s'étendant dans la zone interproximale peut respectivement engendrer l'exposition inesthétique d'un pilier implantaire ou d'un joint dento-prothétique (50).

Il détermine la « marge d'erreur » du praticien sur la gestion des tissus mous péri-implantaires, plus qu'il n'influence le choix du protocole chirurgical-prothétique, et peut aussi nécessiter la réfection de la restauration adjacente.

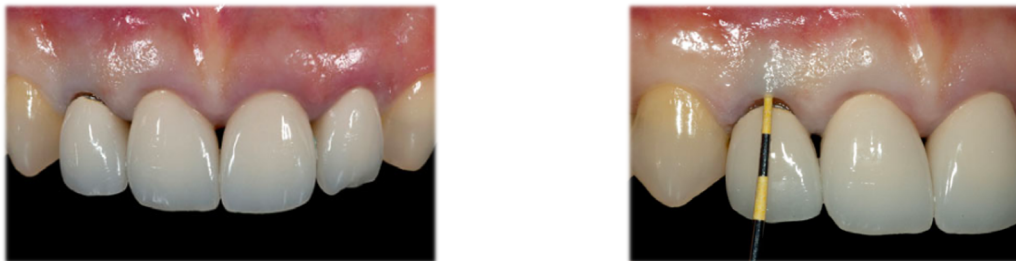


Photo 3 : Dent 12 condamnée candidate à une EIMEI : HBD efficace, pas d'infection aiguë, hauteur de TK > 2 mm, biotype parodontal fin, forme rectangulaire, niveau gingival légèrement plus coronal que la dent 22 et en harmonie avec les dents 11 et 13, sondage osseux de 3 mm, largeur du futur édentement de 7 mm, dent 11 couronnée et dent 13 saine (86)

II.A.1.3) Examen radiographique tridimensionnel : évaluation des facteurs de risque locaux spécifiques du site implantaire

L'appareil radiographique 3D de référence en implantologie orale est le **Cone Beam Computerized Tomography (CBCT)** ou tomographie volumétrique à faisceau conique (89)(90).

Lorsqu'une EII est envisagée à l'issue des examens conventionnels, le groupe ITI (2014,2018) (11)(89)(90) recommande de réaliser un CBCT afin de/d' :

- évaluer des données supplémentaires de l'anatomie osseuse locale, inobservables ou insuffisamment caractérisées avec les examens radiographiques 2D, pouvant être associées à un risque d'échec implantaire ou esthétique (91) ;
- pouvoir réaliser une planification implantaire rigoureuse dans toutes les dimensions ;
- pouvoir mieux faire correspondre la position de l'implant à celle planifiée grâce à sa prévisualisation dans le volume 3D reconstruit des structures anatomiques environnantes (= planification implantaire numérique) (92).

Selon le principe ALADA (As Low As Diagnostically Acceptable), afin de réduire la dose d'exposition au rayonnement sans en faire pâtir la qualité de l'image dans le cadre du diagnostic et de la planification implantaire préopératoire, des tailles de voxel de 0,3-0,4 mm³, et si possible un champ de vue réduit à la région d'intérêt et des rotations partielles doivent être utilisés.

Alors qu'au début de l'implantologie moderne de Brånemark la pose des implants était « guidée » par les exigences chirurgicales dues à la quantité d'os disponible sur le site implantaire envisagé, il est consensuellement recommandé depuis plusieurs décennies maintenant que celle-ci soit « **prothétiquement guidée** » (43)(44)(95). Le but idéal étant de faire concorder l'axe implantaire avec l'axe de la future couronne afin notamment de/d' :

- optimiser la prévisibilité des résultats esthétiques ;
- assurer sur le plan biomécanique une meilleure répartition des forces le long du corps de l'implant pour une meilleure pérennité implantaire et stabilité de ses tissus environnants ;
- faciliter les restaurations transvissées (cf. II.A.2.7.1) ou tout au moins offrir le choix de ce mode d'assemblage (44)(48)(49)(89)(90)(93)(94).

Ce concept implique de faire apparaître l'image 3D de la future restauration envisagée sur le fichier du CBCT. 2 méthodes d'efficacité similaire existent pour ce faire.

Dans le cadre particulier de l'EII, l'image radiologique de la dent à extraire peut être utilisée. S'il n'est pas souhaité de conserver la forme ou position de cette dent, la méthode traditionnelle, consistant à faire porter par le patient lors du CBCT un guide radiologique conçu en laboratoire à partir d'un wax-up analogique de la future restauration, est généralement impossible du fait de la présence de la dent sur l'arcade. Seule une méthode numérique, nécessitant l'usage d'un logiciel de planification implantaire, est alors possible : la future restauration est représentée par une couronne virtuelle issue directement de la bibliothèque dédiée du logiciel ou d'un logiciel de CAO. L'EO de l'arcade sur laquelle elle a été réalisée doit ensuite être alignée avec le scan radio 3D du patient (cf. III.B.4) (89)(90).

II.A.1.3.1) Quantité d'os en zone apicale et/ou palatine de l'alvéole post-extractionnelle

La quantité d'os dans lequel l'implant peut faire son ancrage est le facteur majeur optimisant la stabilité primaire de l'implant (27)(28). Pour une EII dans le secteur AM, les règles de positionnement implantaire et le besoin de stabilité primaire suffisante (cf. I.B et II.A.1.3.3) impliquent un ancrage dans le mur palatin voire en apical de l'alvéole post-extractionnelle, et donc une quantité osseuse suffisante dans cette zone (9)(11)(12). Cette dernière est notamment influencée par la position initiale de la racine dentaire dans son alvéole vis-à-vis des autres éléments anatomiques avoisinants (canal naso-palatin, fosse nasale, sinus).

En 2011, Kan et col (95) ont proposé une classification des différentes positions sagittales de la racine des dents AM dans leur logement osseux et ont discuté de l'indication de l'EIMEI vis-à-vis de la quantité d'os péri-apical disponible qu'elles impliquent.

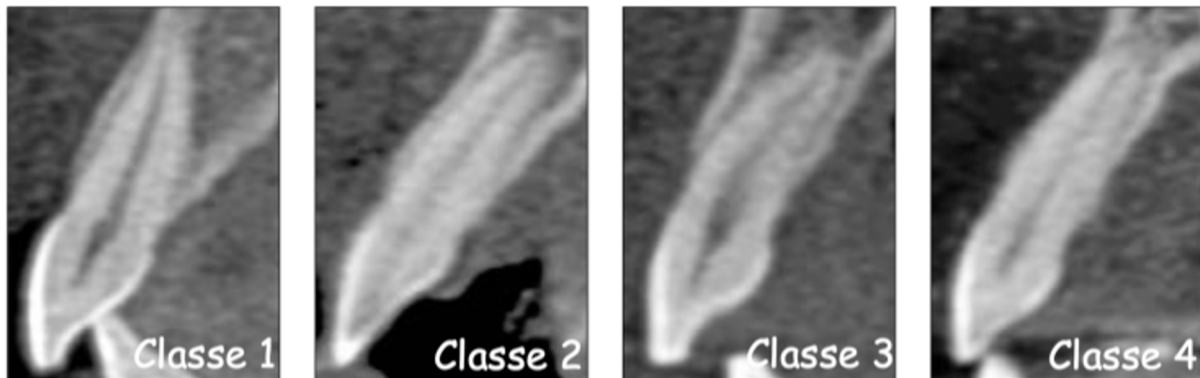


Photo 4 : Classification Sagittal Root Position (SRP) de Kan et col (95) :

- Classe 1 : la racine est positionnée contre la corticale vestibulaire (81,1% des cas)
- Classe 2 : la racine est centrée au milieu de l'alvéole sans que son tiers apical soit en contact direct avec les corticales vestibulaire et palatine (6,5%)
- Classe 3 : la racine se trouve contre la paroi palatine (0,7%)
- Classe 4 : au moins 2/3 de la racine est en contact avec les corticales vestibulaire et palatine (11,7%)

Dans la littérature, il est convenu que la quantité d'os requise dans la zone périphérique apicale et/ou palatine de la racine de la dent à extraire soit d'**au moins 4-5 mm** (10)(96).

Selon la classification SRP, Kan et col estiment que l'EIMEI est envisageable particulièrement pour la classe 1 et avec une évaluation encore plus attentionnée et de bonnes compétences techniques pour les classes 2 et 3. Elle est en revanche contre-indiquée pour les classes 4.

II.A.1.3.2) Intégrité et épaisseur de la table osseuse vestibulaire

L'épaisseur et l'intégrité des tables osseuses alvéolaires semblent influencer la résorption osseuse post-extractionnelle autour d'un implant de type 1 (26).

Selon le groupe ITI (2009, 2014, 2018) (8)(9)(11), une table osseuse externe fine (< 1 mm) et/ou endommagée constitue ainsi un facteur de risque de récession gingivale vestibulaire pour ces implants. Il déclare qu'une EIMEI n'est envisageable que si **la table osseuse vestibulaire est intacte et a une épaisseur > 1 mm.**

D'autre part, il semble qu'en cas d'épaisseur < 1 mm, cette table osseuse puisse être parfois indétectable au CBCT même si celui-ci est bien réglé (12)(95)(97).

Radiographiquement, cela signifie qu'une EIMEI n'est pas envisageable si la table osseuse vestibulaire :

- **n'est pas détectée à la hauteur attendue par l'examen clinique pourtant jugé favorable à l'EII** (cf. II.A.1.2.8) ; ou
- **est détectée à cette hauteur mais avec une épaisseur mesurée < 1mm.**

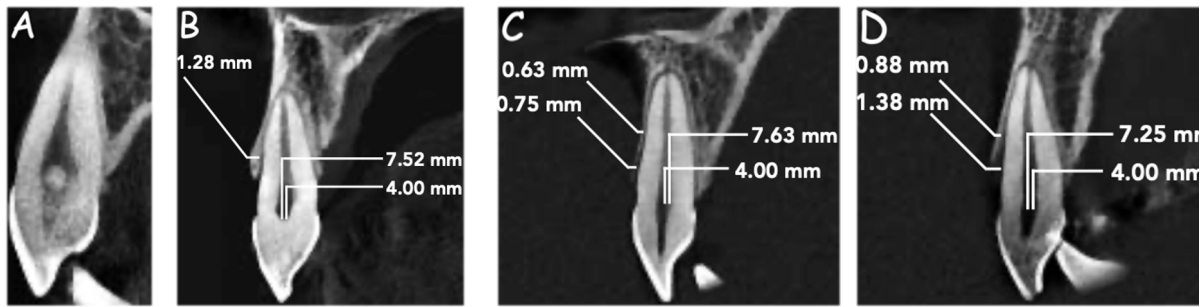


Photo 5 : Tables osseuses vestibulaires de dents AM : cliniquement absente ou non détectable radiographiquement (A), présentes avec des dimensions différentes à 4 mm de la jonction amélo-dentaire et à mi-hauteur radiculaire (B, C, D) (98)

II.A.1.3.3) Volume osseux post-extractionnel et planification implantaire

Afin d'éviter de léser ses tissus environnants, un implant doit impérativement respecter des distances de sécurité biologiques. Ce respect et la réalisation d'une EIMEI sont donc notamment conditionnés par le volume osseux attendu sur le site post-extractionnel.

L'évaluation de la faisabilité d'une EIMEI doit ainsi passer par la **planification implantaire radiographique numérique** à l'aide d'un logiciel spécifique. La méthode traditionnelle, consistant à utiliser un calque d'implants sur les coupes 2D reconstruites imprimées, semble aujourd'hui obsolète car elle apparaît moins précise en ne permettant pas une prévisualisation 3D de la position implantaire dans le volume osseux disponible (92).

Elle peut se réaliser de la manière suivante :

- 1) Tout d'abord, conformément au concept de chirurgie « prothétiquement guidée », l'implant est placé dans une **position 3D idéale, des points de vue biomécanique et esthétique par rapport à la future restauration** :

- **Dimension mésio-distale (MD) :**

Il est admis que l'implant doit être **centré** dans la restauration envisagée.

- **Dimension corono-apicale (CA) :**

Afin d'éviter le risque de visibilité transgingivale du col implantaire, et d'optimiser la gestion du profil d'émergence implanto-prothétique (PEIP) au niveau esthétique et de l'accès à l'hygiène, il est largement évoqué dans la littérature que le plateau implantaire doit être localisé **3-4 mm apicalement au rebord gingival vestibulaire prospectif** de la future restauration (45)(88).

- **Dimension vestibulo-palatine (VP) :**

Théoriquement, le grand axe de l'implant doit passer par le bord libre de la restauration prévue pour reprendre ainsi les caractéristiques anatomiques de la dent naturelle antérieure dont le grand axe passe par son apex et son bord libre. Ce positionnement sagittal permet en effet d'optimiser la répartition des forces occlusales le long du grand axe de l'implant pour obtenir une potentielle meilleure durée de vie, et de concevoir un PEIP le plus naturel possible pour avoir notamment un résultat esthétique optimal des tissus mous et un accès à l'hygiène simple (88)(99).

Cependant, avec le choix préférable d'un mode d'assemblage prothétique par transvissage (cf. II.A.2.7.1) et un matériel prothétique classique, il implique le plus souvent la présence inesthétique d'un puit de vissage sur le bord libre de la restauration. De ce fait, les

directives traditionnelles à propos de la position VP d'un implant dans le secteur AM suggèrent une émergence implantaire sur le **cingulum de la restauration** (45) ; Néanmoins, **un changement de paradigme au profit d'une émergence sur le bord libre** se met en place grâce à l'évolution récente des matériels (cf. II.A.2.7.1) (99).

2) Ensuite, cette position est confrontée au respect des **distances de sécurité osseuses** et au **besoin de stabilité primaire de l'implant** (11):

- **Dimension mésio-distale (MD) :**

Si l'élément adjacent est une dent naturelle, il est admis que le bord externe de l'implant doit être **au moins à 1,5 mm** de celle-ci sur toute sa longueur. Si l'élément adjacent est un implant, cette distance passe au moins à 3 mm (45)(81)(88).

- **Dimension corono-apicale (CA) :**

Au niveau coronal, pour limiter la résorption osseuse verticale liée à l'établissement de l'espace biologique péri-implantaire (cf. II.A.1.2.9), l'implant ne doit pas être trop enfoui, une position **équicrestale ou légèrement sous-crestale** de l'implant est tolérée (45)(88). Au niveau apical, si l'apex de l'implant de type 1 doit être entouré d'os sur une hauteur d'au moins 4 à 5 mm (cf. II.A.1.3.1), il est admis aussi qu'il doit être aussi **au moins à 1 mm** des éventuels obstacles anatomiques (dans le secteur AM : canal palatin antérieur (incisives), fosses nasales (incisives) et sinus (canines)).

- **Dimension vestibulo-palatine (VP) :**

Selon le groupe ITI (2014) (11), afin d'éviter une surcompression de la table osseuse vestibulaire et de limiter ainsi le risque de résorption osseuse et de récession gingivale vestibulaire, une distance **d'au moins 2 mm** doit être respectée entre le bord externe du plateau implantaire et la face interne de cette table osseuse. **Au moins 1 mm** est requis côté palatin.

Face aux performances actuelles des examens CBCT sur le marché, le groupe ITI (2018) recommande que, **lors de la planification numérique, une marge de sécurité minimale de 2 mm** soit considérée par rapport aux diverses structures anatomiques adjacentes importantes, car des erreurs de mesures linéaires pouvant dépasser 1 mm peuvent toujours survenir.

3) Enfin, pour rester dans ce cadre biologique et/ou obtenir un ancrage osseux suffisant, certaines **adaptations au niveau des dimensions et/ou de la position implantaire** sont possibles. Elles ne doivent cependant pas nuire outre mesure à la résistance mécanique de l'implant et des autres éléments prothétiques, ainsi qu'aux principes biomécaniques et esthétiques associés à la future restauration :

- **Diamètre de l'implant :**

Les forces occlusales relativement réduites, les espaces horizontaux relativement limités, et l'importance apportée à la préservation des tissus osseux et mous au long terme dans le secteur AM, justifient l'utilisation d'implants immédiats de **diamètre relativement étroits (3,3 mm à 4,3mm= diamètre NP à RP standard)** (11)(97)(100).

- **Longueur de l'implant:**

Selon le groupe ITI (2009, 2014, 2018) (37)(90)(100), des longueurs minimales de **8 mm** pour des implants de diamètres standards **RP** et de **10 mm** pour des implants **NP** devraient être respectées pour une MEI.



Photo 6 : Planification implantaire numérique d'un implant NobelActive 3,5 x 13 mm (contour bleu clair), réalisée sur Blue Sky Plan 4.7, en vue de l'EIMEI d'une dent 21 : guidage par la future restauration (contour vert), apex entouré d'au moins 4 mm d'os, respect des distances de sécurité osseuses (contour rouge), et émergence implantaire au niveau du bord libre (ligne grise et rectangle jaune) (photos personnelles)

Si aucun compromis raisonnable n'est trouvé à l'issue de cette étape, le groupe ITI (2014,2018) recommande de différer l'implantation par rapport à l'extraction afin de pouvoir créer des conditions anatomiques osseuses idéales pour la pose d'un implant notamment via des procédures d'augmentation osseuse pré-implantaire et/ou peropératoire (9)(11)(101).

II.A.2) Procédure chirurgico-prothétique

II.A.2.1) Qualités de l'opérateur

Le groupe ITI a développé un **système de classification appelé SAC** (straightforward, advanced and complex) pour aider les cliniciens dans la planification de leurs cas implantaires en les classant selon le degré de risque et de complexité des phases chirurgicales et prothétiques qu'ils impliquent. Selon cette classification, l'EIMEI dans le secteur AM est une **procédure SAC complexe** : elle possède le niveau de risque et de complexité le plus élevé possible (15). Ainsi, lorsqu'un protocole d'EIMEI est choisi à l'issue de l'analyse et de la planification pré-implantaire, il recommande (2014, 2018) (9)(11) que l'exécution chirurgico-prothétique qui s'en suit ne soit réalisée que par des **praticiens expérimentés avec un niveau élevé de compétences cliniques**.

II.A.2.2) Extraction

II.A.2.2.1) Technique d'extraction

La technique d'extraction de la dent peut engendrer des forces, notamment de compression latérale, qui peuvent potentiellement avoir des conséquences néfastes immédiates (fracture) ou post-opératoires (augmentation de la résorption post-extractionnelle) sur les parois alvéolaires et particulièrement celle vestibulaire.

Les groupes ITI (2004, 2014) (11)(102) et EAO (2012) (77) recommandent ainsi d'utiliser des techniques d'avulsion qui n'entraînent qu'un **traumatisme minimal** des tissus durs et

mous. Ainsi, la levée d'un lambeau doit être évitée et différents instruments à vocation atraumatique peuvent être utilisés :

- une fraise chirurgicale pour la section radiculaire vestibulo-palatine ;
- un bistouri manuel à lame classique ou spécifique (ex : lame Viper Microblade de MJK instruments), ou un périotome droit pour la syndesmotomie ;
- un davier « physic forceps », un extracteur vertical ou un piézotome pour la luxation ;
- si des instruments conventionnels sont utilisés, l'élévateur doit réaliser des mouvements de luxation uniquement mésio-distaux et le davier uniquement de rotation simple afin de proscrire les forces de compression latérales notamment sur la table osseuse vestibulaire.
- la technique « **socket-shield** », présentée en 2010 par Hürzeler et col (103). Elle consiste à conserver dans l'alvéole un fragment de la racine de la dent condamnée en regard de la table osseuse fasciculaire vestibulaire avant de poser l'implant. Si cette technique présente toujours certaines limites pour un usage en pratique courante, elle montre des performances cliniques très encourageantes (104).

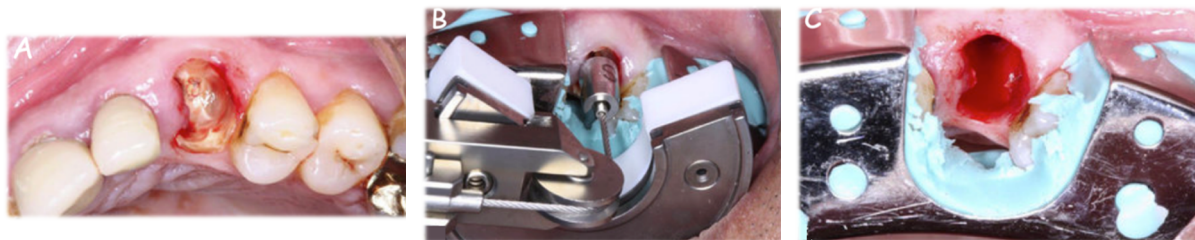

Photo 7 : Système d'extraction verticale Benex de Helmut Zepf Medizintechnik GmbH : avant (A), pendant (B) et après (C) avulsion minimalement invasive (97)

A l'issue de l'extraction (et aussi du forage implantaire par la suite), l'intégrité des parois, notamment celle vestibulaire, et le rapport de celle-ci avec le sommet de la gencive libre doivent être contrôlés à l'aide d'une sonde.

Selon le groupe ITI (2014, 2018) (9)(11), **les parois osseuses doivent être restées intactes** pour continuer l'exécution d'un protocole d'EIMEI (cf. II.A.1.3.2). Dans le cas inverse, il recommande de se tourner vers une implantation de type 2.

II.A.2.2.2) Préparation alvéolaire

Afin d'éliminer les tissus de granulation éventuellement contenus à l'intérieur de l'alvéole d'extraction et potentiellement nocifs pour l'ostéointégration implantaire (cf. II.A.1.2.4), le groupe ITI (2004) recommande d'y réaliser un **curetage minutieux et précautionneux** à l'aide d'une curette (44).

Des procédures supplémentaires de décontamination locale peropératoire en présence d'une infection chronique avérée au niveau de la dent extraite sont évoquées dans de récentes revues systématiques concluant sur des résultats similaires entre implantation de type 1 dans un site infecté vs non infecté. Parmi elles, un rinçage alvéolaire avec une solution antiseptique/antibiotique (ATB) ou encore un traitement au laser (72)(73). Des ECR restent encore nécessaires pour démontrer les bénéfices réels de ces procédures et faire l'objet de recommandations consensuelles (72)(73).

II.A.2.3) Forage implantaire

II.A.2.3.1) Type de lambeau

Dans la continuité d'une extraction se devant d'être la plus atraumatique possible, le forage implantaire doit l'être également. La technique d'accès au site de forage, pour le visualiser, impacte le traumatisme chirurgical.

La technique dite « **flapless** » consiste à réaliser le forage implantaire sans lever un lambeau muco-périosté (54)(55)(86)(97). Elle ne perturbe donc pas la vascularisation par le périoste de l'os alvéolaire vestibulaire, ce qui est avantageux à plusieurs titres :

- selon le groupe ITI (2009) (13) elle diminue la morbidité de l'acte chirurgical et l'inconfort post-opératoire (douleurs, gonflements) pour une expérience améliorée chez le patient ;
- sur le plan esthétique, il a été suggéré qu'elle limiterait la perte d'os péri-implantaire et ainsi la survenue de récessions vestibulaire et papillaire post-opératoires (86)(105), mais ceci est controversé. Dans une récente méta-analyse d'études cliniques (2014), Lin et col n'ont trouvé aucune différence significative à ce sujet à moyen terme entre une chirurgie avec et sans lambeau. Dans le cadre de l'EII, selon la revue systématique 2014 de Chen et Buser (groupe ITI) (12), les résultats les plus homogènes vis-à-vis des récessions gingivales vestibulaires sont obtenus entre autres lorsqu'une technique flapless est réalisée. Selon d'autres études plus récentes sur l'EII, elle fait partie des procédures mises en œuvre pour obtenir des résultats esthétiques satisfaisants avec une prévisibilité élevée (97).

Elle apparaît ainsi comme la solution préférentielle.

Selon la méta-analyse 2014 de Lin et col, elle est associée à des taux de survie semblables à l'approche conventionnelle avec lambeau. Néanmoins, par l'absence de visibilité du site qu'elle implique, elle semble augmenter la difficulté de forage dans la paroi palatine pentue des sites AM et ainsi le risque de perforation osseuse, de dommage des structures anatomiques avoisinantes ou encore d'erreur de positionnement implantaire. Elle possède donc une certaine courbe d'apprentissage (105). C'est pourquoi, le groupe ITI (2009, 2014) recommande qu'elle ne soit réalisée qu'après une planification implantaire 3D rigoureuse, par des praticiens qualifiés et expérimentés, et avec un guide chirurgical statique (cf. II.A.2.3.2.3) (13)(90).

Si un lambeau est jugé inévitable, par sécurité, le tracé des incisions de décharges doit être le plus adapté à la situation clinique et, si possible, éviter les papilles proximales du site extractionnel (86).

II.A.2.3.2) Type d'assistance

Le positionnement implantaire est un facteur essentiel influençant notamment le résultat esthétique à court, moyen et long terme. Le transfert in vivo de la position implantaire planifiée est donc une notion importante. Selon, les ECR cliniques de Varga et col (2020) et Younes et col (2018), dans un cas d'édentement partiel, la position finale d'un implant concorde significativement plus à celle planifiée lorsque qu'un guide chirurgical est utilisé. En revanche, il n'existe actuellement pas de données sur les répercussions cliniques de ce gain d'exactitude en matière de résultat esthétique (106).

Ainsi, afin d'optimiser le positionnement implantaire avec intention prothétique et se donner les moyens d'espérer augmenter la prévisibilité et la pérennité des résultats esthétiques, le

groupe ITI (2014) (11) recommande **l'emploi d'un guide chirurgical dans les secteurs esthétiques**. Différents types de guide existent.

II.A.2.3.2.1) Guide conventionnel

Il s'agit d'un guide rigide, en résine, conçu au laboratoire artisanalement (ex : par thermoformage) sur le modèle diagnostique physique du cas. Il communique donc les caractéristiques anatomiques de la future restauration mais n'intègre pas les coordonnées spatiales planifiées de l'implant dans le volume osseux sous-jacent. Il délimite l'enveloppe prothétique dans laquelle le premier foret doit passer pour établir le point d'entrée osseux, puis sert ensuite uniquement à contrôler l'émergence de l'axe de forage et la position du plateau implantaire vis-à-vis du bord gingival vestibulaire souhaité de la future restauration. La chirurgie est dite conventionnelle « **à main levée** » et « mentalement guidée » (107).

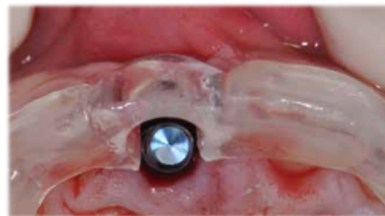
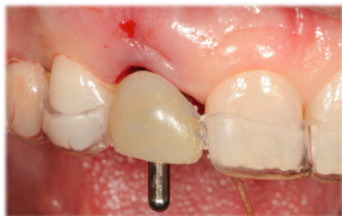
Photo 8 : Guides conventionnels en bouche lors d'EIMEI dans le secteur AM (86)(97)

II.A.2.3.2.2) Guide dynamique

Il ne s'agit pas d'un guide intra-oral rigide mais d'un système de guidage virtuel : Pendant l'opération, le chirurgien dispose d'un écran de monitoring sur lequel il visualise la position planifiée de l'implant sur le scan de son patient et un avatar du foret qu'il utilise dont les mouvements sont représentés en temps réel sur ce scan. Il peut ainsi soit suivre l'axe implantaire prévu, soit le changer si les conditions rencontrées le suggèrent, en ayant un contrôle radiographique 3D sur les conséquences anatomiques de ce changement (108).

La chirurgie est dite « **naviguée** ».

Actuellement, bien qu'il semble présenter un niveau de précision semblable (109) au guide statique, il est moins étudié et utilisé en cabinet dentaire à cause de sa manipulation peropératoire plus délicate, et de son équipement plus encombrant et plus coûteux (106).

II.A.2.3.2.3) Guide statique par CFAO

Il s'agit d'un guide rigide en résine conçu le plus souvent par prototypage rapide (cf. III.A.4). Le procédé de fabrication recommandé par le groupe ITI (2014,2018) (89)(90) pour une meilleure exactitude est le suivant :

- alignement de l'EO de l'arcade du patient avec son scan CBCT, sur lequel la position de l'implant est alors simulée en fonction de la restauration prospective, dans un logiciel de planification implantaire ;
- conception virtuelle du guide (CAO) sur l'EO en fonction de la position implantaire, dans le même logiciel ou un autre ;
- matérialisation du guide par FAO soustractive ou additive.

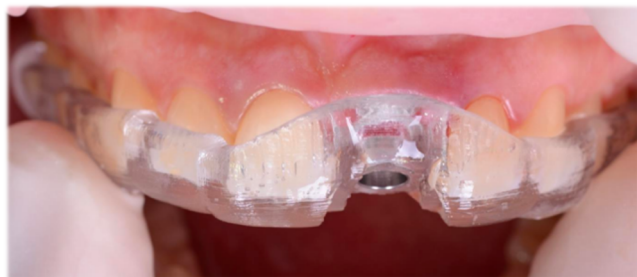Il ne communique donc pas la morphologie de la future restauration mais intègre les coordonnées spatiales exactes de l'implant planifié dans le volume osseux sous-jacent.

Il se décline en 3 types selon le degré de liberté de mouvement qu'il octroie (14)(110):

- Guide pilote :
Utilisé uniquement pour le passage du foret pilote. Le reste de la séquence de foret et l'insertion de l'implant sont manuelles.
- Guide partiel ou assisté :
Utilisé pour le passage de l'ensemble des forets. L'insertion de l'implant est à main levée.
- Guide complet ou « full guide » :
Utilisé pour l'ensemble de la séquence de forage et pour l'insertion de l'implant.

Son utilisation implique des éléments supplémentaires par rapport au kit de chirurgie conventionnelle pour permettre d'offrir cette contrainte au geste chirurgical. Par exemple (111):

- Douille (aussi nommée manchon, canon, bague maîtresse) de guidage ou forage :
Pièce métallique cylindrique creuse solidarifiée au guide après fabrication servant d'intermédiaire de protection entre le guide et les forets. Elle évite l'usure de la résine du guide lors du passage de la séquence de forets.
- Forets avec butée d'enfoncement fixe ou amovible :
Cette butée assure un contrôle optimal de la profondeur de forage.
- Forets avec cylindre de guidage fixe :
Ce cylindre est retrouvé sur tous les forets d'une même séquence et présente toujours le même diamètre externe adapté au diamètre interne de la douille de guidage, pour assurer la stabilité des forets pendant leur passage au travers du guide, et permettre d'utiliser le même guide pour toute la chirurgie sans en changer sa position.
- Cuillères, douilles réductrices, bagues de centrage pour forets :
Eléments amovibles dont le diamètre interne est adapté spécifiquement à chaque foret, mais dont le diamètre externe reste identique pour être adapté à celui interne de la douille de guidage. Ils ont les mêmes intérêts que le cylindre de guidage.

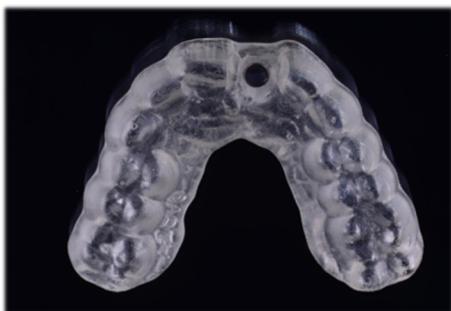

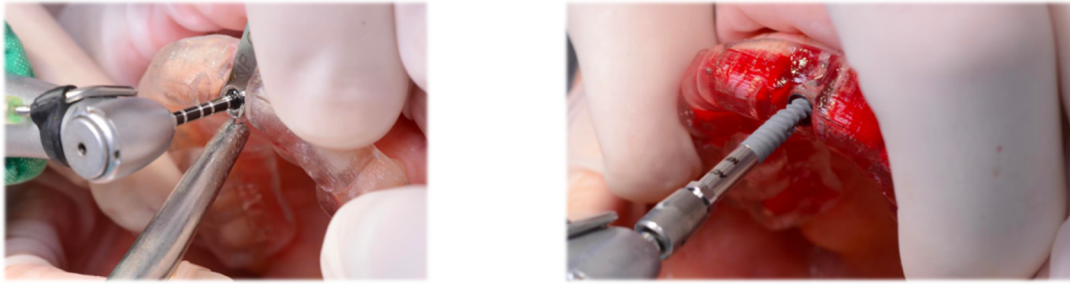


Photo 9: Chirurgie full-guided flapless lors d'une EIMEI, mettant notamment en œuvre : un full guide avec douille métallique et réalisé par CFAO, et un système à cuillères et des forets sans butée (111)

Les protocoles de cette chirurgie dite « **guidée (statique)** » ont été introduits avec entre autres pour avantages supposés, par rapport aux protocoles de chirurgie conventionnelle, de garantir des gestes chirurgicaux prévisibles et reproductibles, de transférer in vivo la position implantaire planifiée avec plus d'exactitude, de réduire le temps opératoire, d'apporter plus de sécurité pour une technique flapless, moins de stress peropératoire au chirurgien ou encore moins d'inconfort post-opératoire au patient (106)(111)(112).

Cependant, les guides statiques sont toujours associés à plusieurs limites dans la littérature. Des complications peropératoires sont notamment régulièrement signalées. Par exemple : fracture, inadaptation, instabilité du guide, incapacité d'utilisation à cause d'une ouverture buccale insuffisante, manque de stabilité implantaire primaire, position finale sous-optimale à corriger extemporanément. Il nécessite ainsi une certaine courbe d'apprentissage (13)(77)(89) (113).

Selon la méta-analyse de Tahmaseb et col pour le groupe ITI (2018) (112), l'écart moyen est de 1,2 mm au niveau coronal de l'implant, 1,4 mm au niveau apical et la déviation angulaire moyenne est de 3,5°, ce qui semble cliniquement raisonnable. Mais des écarts considérables, potentiellement significatifs sur le plan clinique (ex : compromis esthétique, lésion des structures anatomiques environnantes, passage d'un mode d'assemblage transvisé à scellé) sont encore signalés. De nombreux facteurs, constituant le workflow ou impliqués dans toutes les étapes de mise en œuvre de ce type de chirurgie (de l'acquisition des données à la procédure chirurgicale en elle-même), peuvent être responsables de l'accumulation d'erreurs amenant à ces écarts.

Par mesure de sécurité, Le groupe ITI (2009, 2014, 2018) (13)(89)(90) recommande ainsi que/qu' :

- la chirurgie guidée statique soit réalisée par des praticiens ayant suivi une formation générale complète, afin d'avoir les compétences cliniques et techniques classiques pour reprendre les choses en main si les événements ne se déroulent pas comme prévu. Elle nécessite également le développement d'aptitudes spécifiques ;
- une marge de sécurité de 2 mm par rapport aux structures anatomiques vitales doit être prise en compte numériquement lors de la planification implantaire 3D ;
- une radio RA peropératoire de contrôle soit réalisée par précaution dans les cas limites.

Pour améliorer l'exactitude du positionnement implantaire, ce groupe recommande aussi que/qu' :

- **un appui dentaire et/ou muqueux** soit utilisé ;
- un **full guide** soit utilisé pour une insertion de l'implant à travers le guide ;
- les **directives des fabricants** soient suivies concernant les protocoles de calibration des différents matériels impliqués dans le procédé (système d'EO, CBCT, unité de FAO).

Pour ce même dernier but, selon les études in vitro 2019 d'El Kholy et col (114)(115), il est préférable de/d' :

- **diminuer le plus possible la distance de forage libre** sous la douille de guidage qui est influencée par le décalage col implantaire-bord inférieur de la douille et la longueur de l'implant ;
- utiliser une hauteur de cuillères, si le kit en comprend, la plus élevée possible ;
- prendre **appui sur 4 dents supports** (2 de chaque côté) pour un édentement unitaire.

Aussi, il n'existe encore aucune ECR clinique ayant évaluée le gain d'exactitude et surtout la pertinence clinique de ce gain qu'impliquerait la chirurgie guidée statique par rapport à une chirurgie avec guide conventionnel dont la planification implantaire serait réalisée numériquement. Cette donnée actuelle ne permet ainsi toujours pas de conclure définitivement sur l'efficacité supérieure du guide statique par rapport au guide conventionnel à protocole de planification identique.

De plus, sa mise en œuvre implique un temps de planification majoré et un surcoût, lié à l'équipement logiciel et matériel supplémentaire qu'elle nécessite, qui représente un certain frein à son recours. Par exemple :

- plusieurs milliers d'euros à l'achat pour un logiciel de planification auquel s'ajoute d'éventuels abonnements ;
- plusieurs centaines d'euros pour un guide statique unitaire conçu et matérialisé, selon un schéma traditionnel, dans un laboratoire ou centre de production affiliés ou appartenant au fabricant du logiciel (111)(116).

Selon les groupes ITI (2009, 2014) (44)(90) et EAO (2015) (117), **l'usage d'un guide statique est ainsi indiqué** notamment, en cas d'anatomie osseuse complexe, pour réaliser une chirurgie minimalement invasive, pour optimiser le placement implantaire dans les secteurs esthétiques importants ou pour la MEI.

Ces indications correspondent aux besoins et implications du protocole d'EIMEI en secteur AM où notamment l'anatomie en pente de la paroi osseuse palatine d'ancrage génère un risque non négligeable de glissement des forets en direction vestibulaire, et où la proximité des structures dentaires réduisent la marge d'erreur de positionnement (47).

II.A.2.3.3) Diamètre de forage

Conventionnellement, le forage implantaire doit être réalisé sous irrigation constante afin d'éviter tout échauffement osseux potentiellement néfaste pour l'ostéointégration implantaire et d'éliminer les éventuelles bactéries présentes, et en utilisant une séquence de forets de diamètres croissants pour être le moins traumatique possible.

Sur ce dernier point, l'utilisation d'un dernier foret de diamètre inférieur à celui de l'implant semble améliorer la valeur des méthodes indicatives de la stabilité implantaire primaire (cf. II.A.2.4.5). Cette ostéotomie sous-dimensionnée amène une condensation osseuse par compression au moment de l'insertion de l'implant, permettant des contacts implant/parois osseuses plus intimes instantanément (118).

Dans le cadre de l'EIMEI, où les conditions d'obtention de stabilité primaire suffisante ne sont pas optimales, ce **sous-forage** est potentiellement intéressant. Ainsi, bien qu'il n'existe pas de recommandation consensuelle, de récentes revues systématiques (54)(55) montrent que de nombreux auteurs pratiquent un sous-forage lors d'EIMEI.

II.A.2.4) Choix et pose implantaire

II.A.2.4.1) Matériau

Actuellement, les **alliages de titane commercialement purs** (TiCP) sont toujours le « gold standard » en raison notamment de leurs propriétés biomécaniques, de leur excellente capacité d'ostéointégration, et de leur fiabilité clinique à long terme soutenues par une large documentation scientifique (119).

II.A.2.4.2) Etat de surface

Pour les mêmes raisons citées précédemment pour le titane, un état de surface **micro-rugueux** est actuellement le « gold standard » (35)(54)(120). Comparativement aux implants conventionnels à surface lisse, il permet d'augmenter les contacts os/implant et d'acquérir une ostéointégration plus rapide (30)(31)(54).

II.A.2.4.3) Morphologie du corps

La morphologie et le filetage du corps implantaire semblent améliorer, par ostéo-condensation, la valeur des méthodes indicatives de la stabilité implantaire primaire (34). Dans le cadre de l'EIMEI, ces 2 caractéristiques sont ainsi potentiellement intéressantes. Notamment, le groupe ITI (2018) (121) reconnaît que des implants coniques (= implant cylindrique dont la partie endo-osseuse connaît un rétrécissement de son diamètre en direction de son apex) peuvent être indiqués pour optimiser la stabilité primaire, et aussi éviter le risque de lésion de structures adjacentes et/ou de fenestrations osseuses. Une 2^e indication qui prévaut particulièrement dans le secteur AM en raison de la fréquente proximité des racines dentaires et de la présence de contre-dépouilles osseuses apicales.

Dans plusieurs revues systématiques récentes (54)(55) la grande majorité des auteurs de cas d'EIMEI privilégient l'emploi d'implants **filetés et coniques** à celui d'implants cylindriques conventionnels à parois parallèles.

II.A.2.4.4) Type de connexion

Les choix au niveau de la connexion implantaire peuvent notamment influencer les résultats esthétiques.

Sur le plan vertical, 2 concepts efficaces de localisation de l'interface implant/pilier existent :

- « **Bone level** » :

Le plateau implantaire est destiné à être situé au niveau juxta-osseux.

- « **Tissue level** » :

L'implant comprend un col lisse, d'une certaine hauteur, dont le plateau est destiné à être situé dans la zone transgingivale pour éloigner l'interface implant/élément prothétique du contour osseux.

Les performances cliniques étant similaires (122), le système « tissue level » n'est pas à envisager dans le secteur esthétique AM en raison du risque accru de visibilité du col

transgingival métallique qu'il implique en cas de récession gingivale vestibulaire, et car il entrave l'individualisation totale du PEIP pendant la phase de temporisation (119).

Sur le plan horizontal, 2 concepts de localisation de l'interface implant/pilier existent :

- « Platform matching »:
Conventionnel. La pièce prothétique transvissée prend appui sur l'ensemble de la surface du plateau implantaire car son diamètre d'émergence implantaire est identique à celui du plateau implantaire.
- « **Platform switching** » (PS) :
Le diamètre d'émergence implantaire de la pièce prothétique est réduit par rapport à celui du plateau implantaire. Cette réduction peut être due soit à la forme propre de la connexion de l'implant⁹, soit au choix du diamètre cervical de la pièce prothétique (cf. II.A.2.9.4).

Selon plusieurs revues systématiques, le PS semble limiter la résorption osseuse péri-implantaire dans le temps avec diverses explications biomécanique et biologique (97)(122)(123). Selon le groupe ITI (2014) (11), il peut améliorer les résultats esthétiques et peut ainsi être indiqué notamment en secteur d'importance esthétique.

D'autres part, la connexion au niveau de l'implant comporte un pas de vis, destiné à recevoir la vis de rétention d'un élément prothétique, et une forme géométrique dans laquelle cet élément vient s'engager. Cette forme peut constituer une connexion :

- Externe (= émerge de l'implant) ;
- **Interne** (= usinée en creux).

Selon la méta-analyse de Pjetursson 2018 et le groupe EAO (2018) (124), les connexions implantaires externes et internes peuvent être toutes les deux être recommandées pour les RIPF unitaires. Néanmoins, les connexions externes sont associées à un risque accru de desserrage de la vis prothétique, et ce risque est potentiellement plus important en secteur antérieur où les contraintes latérales de type cisaillement sont prépondérantes et sollicitent plus les connexions par rapport aux contraintes axiales. Les connexions internes possèdent aussi potentiellement de meilleures propriétés biomécaniques et biologiques permettant de limiter le phénomène de résorption osseuse péri-implantaire (119). Elles sont également les plus répandues actuellement sur le marché et le seul système à mettre en œuvre le PS.



Photo 10 : Implant NobelActive de NobelBiocare adapté à l'EII : implant en titane, à surface micro-rugueuse, conique, fileté, bone level, à connexion interne, mettant en œuvre le concept du PS (125)

⁹ Les connexions internes coniques ont une émergence qui reste toujours en dedans du rebord cervical de l'implant.

II.A.2.4.5) Evaluation de la stabilité implantaire primaire

Selon le groupe ITI (2004,2009,2014,2018) (8)(9)(11)(44), l'obtention d'une stabilité implantaire primaire suffisante est un des prérequis majeur pour espérer obtenir une ostéointégration de l'implant dans le cadre de l'EIMEI.

Cliniquement, elle ne peut être appréhendée qu'indirectement par différentes méthodes. En 2018, le groupe ITI a vraisemblablement estimé que les méthodes d'évaluation relativement les plus fiables et reproductibles en peropératoire sont le **torque de serrage** (ou couple d'insertion) implantaire exprimé en Newton par centimètre (N/cm), et la **fréquence de résonance** (RFA pour Resonance Frequency Analysis) exprimée en Hertz (Hz) puis traduite, de façon non linéaire, en valeur ISQ (Implant Stability Quotient) allant de 1 à 100. Plus ces valeurs sont grandes, plus l'implant est jugé stable.

Toujours selon le groupe ITI (2018) (9), la MEI de l'implant immédiat ne peut être envisagée que si un **couple d'insertion de 25-40 N/cm** est obtenu lors de la pose implantaire et/ou si une **valeur ISQ > 70** est mesurée directement après la pose. Selon la revue systématique de **Weigl et Strangio** (2016), la plupart des auteurs de cas d'EIMEI désignaient un **torque > 32 N/cm** et/ou un **ISQ > 60**.

Par ailleurs, il paraît raisonnable de ne pas chercher à atteindre une valeur de torque d'insertion la plus élevée possible lors d'une mise en charge/esthétique immédiate car il semblerait que si la contrainte exercée par l'implant sur les parois osseuses dépassent un certain seuil, les réponses biologiques obtenues pourraient finalement s'avérer négatives (126).

II.A.2.5) Aménagement des tissus osseux

Selon le groupe ITI (2009) (8), les procédures d'augmentation osseuse concomitantes aux implantations post-extractionnelles sont efficaces pour favoriser la régénération osseuse, et ainsi limiter les effets du remodelage osseux et le risque de récession vestibulaire.

Il recommande ainsi de **combler l'espace laissé libre entre l'implant immédiat et la face interne des parois alvéolaires** (notamment celle vestibulaire) à l'aide au moins d'un **matériau de comblement à faible taux de résorption** (ex : BioOss de Geistlich (= substitut osseux xénogénique d'origine bovine)).

Avant de débiter cette procédure, la connexion implantaire doit être protégée (ex : vis de couverture) pour éviter son envahissement par le matériau de comblement pouvant générer par la suite une inadaptation des composants prothétiques (84).

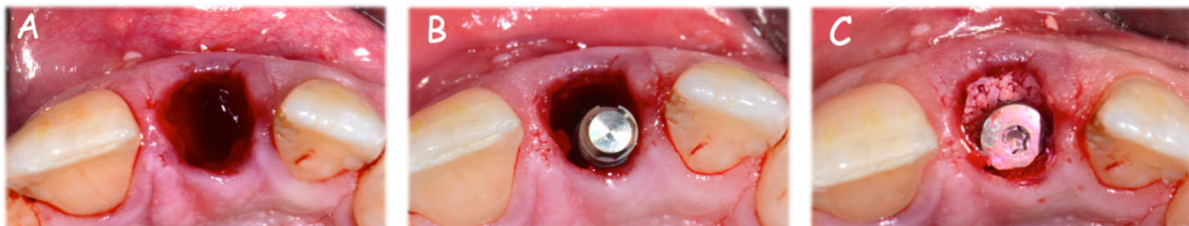

Photo 11 : Vues occlusales d'une alvéole post-extractionnelle : après extraction « atraumatique » (A), après implantation immédiate flapless (B), après comblement osseux au BioOss (C) (101)

II.A.2.6) Aménagement des tissus mous

Il est largement admis dans la littérature qu'une greffe de conjonctif enfouie autogène (GCE) est, de façon générale, la procédure de choix dans les secteurs esthétiques afin de maintenir la stabilité des tissus mous péri-implantaires par leur épaissement (127). Concernant le protocole d'EII, il n'existe pas de recommandation consensuelle concernant sa mise en œuvre (11). Celle-ci est débattue car elle implique un second site chirurgical augmentant la morbidité globale du traitement implantaire et complexifie la procédure.

En présence d'un biotype fin initial, certains auteurs ont préconisé une implantation de type 2 pour bénéficier de l'épaissement gingival physiologique post-avulsionnel (101). D'autres concluent d'ajouter dans le protocole d'EIMEI une GCE simultanée mais jugent son bénéfice minime pour un biotype épais (55)(128)(129).

Pourtant, Cosyn et col (2016) ont étudié les résultats esthétiques sur 5 ans dans le cadre de protocoles d'EIMEI en secteur AM, uniquement sur des patients présentant un biotype parodontal épais et même plus généralement un profil de risque esthétique faible. Ils ont suivi l'ensemble des critères de succès cités partie II.B, mis à part la GCE peropératoire (130). Les résultats ont montré qu'il existait plus de 30 et 50% de chances respectivement à 1 et 5 ans qu'une récession gingivale vestibulaire > 1 mm survienne et nécessite une GCE. Ils en ont conclu que, pour un cas d'EIMEI, la présence d'un biotype épais n'assure pas de manière fiable le maintien d'un niveau raisonnable de gencive vestibulaire à moyen/long terme.

Selon la revue systématique 2014 de Chen et Buser pour le groupe ITI, concernant le protocole d'EII, les résultats les plus homogènes vis-à-vis des récessions gingivales vestibulaires sont obtenus entre autres lorsqu'une GCE simultanée est réalisée.

Selon la revue systématique 2020 d'Atieh et Alsabeeha (131), qui portait sur 4 ECR d'une durée de 1 à 2 ans et n'excluant aucun biotype parodontal, l'ajout d'une GCE dans le protocole d'EIMEI en secteur AM assure une augmentation statistiquement significative de l'épaisseur gingivale, une diminution et une amélioration non significatives respectivement des récessions vestibulaires et du score PES.

Mais encore, en écho à l'analyse de Jung évaluant la capacité des tissus mous à masquer un matériau sous-jacent selon leur épaisseur (132), Rungcharassaeng a conclu que, lors d'une EIMEI dans le secteur AM en l'absence d'une GCE, l'épaisseur moyenne de la gencive vestibulaire (1,42 mm mesuré à 2 mm du sommet gingival) était insuffisante pour masquer tout type de matériau prothétique transmuqueux, alors qu'en y associant une GCE, elle est significativement plus grande (2,61mm mesuré à 2 mm du sommet gingival) et probablement plus à même de dissimuler ces matériaux (75).

Il existe ainsi actuellement une tendance dans la littérature à réaliser une **GCE de façon systématique** lors d'une EII, **quel que soit le biotype parodontal initial**, afin d'obtenir une meilleure prévisibilité et stabilité dans le temps du niveau gingival vestibulaire et des résultats esthétiques, et de limiter le besoin de réintervention chirurgicale à court/moyen terme (133).

Une fois le greffon prélevé, idéalement dans la zone tubérositaire sinon le plus souvent au palais (134), celui-ci doit être placé au plus vite dans son site receveur. Lors d'une EIMEI unitaire réalisée en flapless, la technique de choix peut être celle dite de l'enveloppe (133), n'impliquant aucune incision verticale (cf photo).

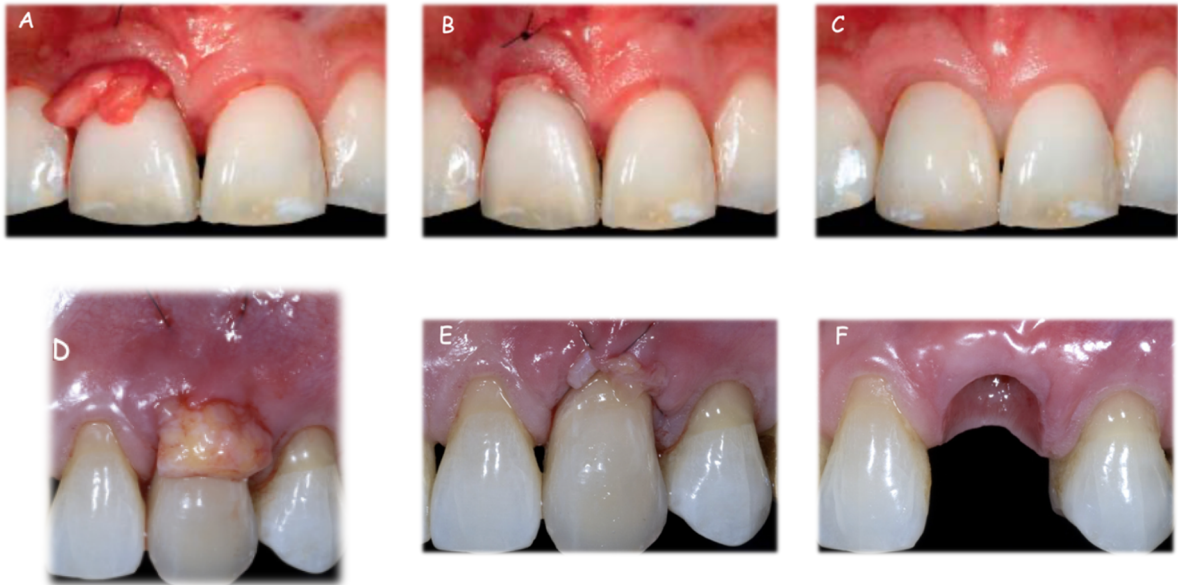


Photo 12 : GCE concomitantes à des EIMEI en secteur AM par technique de l'enveloppe : pendant l'acte (A,D), à J0 (B,E), à 6 mois postopératoire (F), à 1 an de mise en fonction (C) (97)

II.A.2.7) Réalisation de la restauration implanto-portée fixe immédiate provisoire

Selon l'ECR 2019 de Furze, l'utilisation d'une RIPF provisoire permet d'améliorer le résultat esthétique final de la muqueuse péri-implantaire au moins à moyen terme (135). Selon la revue systématique 2014 de Chen et Buser (groupe ITI) (12) concernant le protocole d'EII, les résultats les plus homogènes vis-à-vis des récessions gingivales vestibulaires sont obtenus entre autres lorsqu'une telle restauration est utilisée. Selon d'autres études plus récentes sur l'EII, elle fait partie des procédures mises en œuvre pour obtenir des résultats esthétiques finaux satisfaisants avec une prévisibilité élevée (97).

Ainsi, le groupe ITI (2014) recommande **l'usage d'une RIPF provisoire en secteur esthétique**.

Dans un cas d'EIMEI, cette restauration va permettre notamment de (11):

- restituer l'esthétique immédiate du sourire du patient de façon confortable (non amovible) ou en évitant de porter atteinte à l'intégrité des dents adjacentes (bridge collé à ailette(s));
- tester l'anatomie et plus ou moins la couleur de la restauration définitive envisagée en pouvant la moduler simplement si besoin et/ou selon la volonté du patient ;
- préserver l'architecture gingivale initiale, voire l'améliorer, en guidant la cicatrisation des tissus mous péri-implantaires. Le but étant d'avoir l'impression visuelle qu'elle émerge de la gencive telle la dent naturelle extraite ;
- assurer une « étanchéité » immédiate du site implantaire pour le protéger de la contamination bactérienne, et contenir le caillot sanguin et les tissus/matériaux greffés durant toute la phase de temporisation.

II.A.2.7.1) Mode d'assemblage

Conventionnellement, une couronne est connectée à son implant via un élément intermédiaire transgingival, appelé le pilier implantaire, qui est lui transvissé sur l'implant formant ainsi une RIPF à 2 étages. 2 modes d'assemblage de la couronne sur ce pilier existent : le scellement et

le transvissage. Pour ce dernier mode, la restauration peut aussi n'être formée que d'un seul et même élément combinant le pilier et la couronne (1 étage) : on parle alors de couronne directe implant ou « couronne-pilier » (94).

Il peut influencer les résultats esthétiques et la pérennité de la restauration. Il n'existe pas d'ECR évaluant son rôle, en tant qu'objectif principal, dans le cadre de l'EIMEI.

A l'issue de sa conférence de consensus 2014, le groupe ITI a conclu qu'aucune recommandation sur l'utilisation systématique d'un des 2 modes ne peut être établie car ils ont des taux de survie équivalents et sont chacun plus en proie à un type de complications : technique pour le transvissage et biologique pour le scellement (94). Le choix dépend donc des situations cliniques. Il a alors déclaré qu'un assemblage par **transvissage** peut notamment être indiqué **en première intention** en cas de restauration en secteur esthétique car :

- la nécessité esthétique d'établir une limite prothétique intrasulculaire, qui est associée au mode d'assemblage par scellement, expose à un risque accru de mucosite/péri-implantite (136), pouvant compromettre les résultats esthétiques et la pérennité implantaire. En effet, une telle localisation des limites, couplée à la moindre résistance à la fusée de ciment des tissus péri-implantaires, accroît la difficulté d'élimination de ce matériau dont la persistance de résidus est associée à ces complications biologiques (137)(138) ;
- il facilite la réalisation des retouches de la portion transgingivale de la restauration provisoire pour conditionner les tissus mous péri-implantaires.

Autant d'indications qui correspondent aux implications de l'EIMEI en secteur AM. De plus, la tendance actuelle dans la littérature, initiée par le groupe EAO (2012) (139), est au choix à systématique du transvissage dans n'importe quelle situation de par sa faculté de démontabilité non délabrante de la restauration. Cette dernière facilitant en effet la gestion d'éventuelles complications et la maintenance prothétique (140).

Selon le groupe ITI (2014) (94), l'usage d'un guide est recommandé pour assurer, avec une meilleure prévisibilité, un mode par transvissage. Toutefois, dans le secteur AM, le choix d'un positionnement implantaire biomécaniquement idéal, ou les compromis fréquents quant à cette position liés aux conditions osseuses typiques d'un site post-extractionnel, ou encore les aléas opératoires, peuvent impliquer une **émergence implantaire au niveau du bord libre voire sur la face vestibulaire de la restauration**, ce qui est généralement incompatible avec le succès esthétique du traitement. Pendant la phase de temporisation, les options suivantes sont alors envisageables :

- **accepter un compromis sur l'esthétique de la restauration** :
Ce choix, facilité pour le patient par le caractère provisoire de la restauration, permet de toujours bénéficier des avantages du transvissage.

- utiliser un composant prothétique de connexion à l'implant dit « **à rattrapage d'axe** » permettant de redresser, dans une certaine plage de degré (en général jusqu'à 25°), la position du puit d'accès à la vis sur la face palatine de la restauration :

Cette technologie a été introduite récemment (en 2015) et n'est ainsi actuellement disponible que pour certains systèmes implantaires (ex : pilier ASC de NobelBiocare, pilier AxIN d'Anthogyr, Variobase SA de Straumann). Elle manque de recul clinique pour édicter des recommandations par consensus sur son utilisation systématique et une prudence est de mise lors de son utilisation. Néanmoins, les premiers résultats cliniques à court terme sont prometteurs. Ils ouvrent le champ d'application du transvissage et amènent au changement de paradigme concernant le positionnement implantaire antérieur (99).

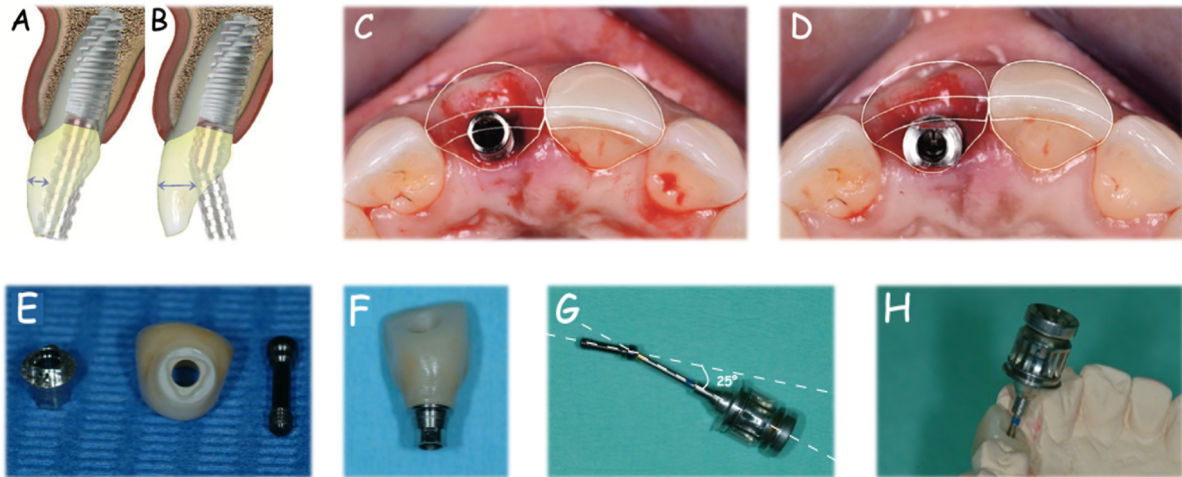


Photo 13 : Comparaison d'un composant provisoire droit (A, C) et d'un composant provisoire avec rattrapage d'axe AxIN (B, D) (99) ;
Composition (E), assemblage (F), angulation possible (G, H) d'un pilier ASC (cas Dr Tavitian)

- réaliser une **couronne scellée** qui, de fait, ne possède pas de puit d'accès à la vis :
Inévitable si le système implantaire utilisé n'est pas compatible avec des systèmes à rattrapage d'axe ou si l'angulation est trop importante. Cette dernière situation est théoriquement impossible car un autre protocole implanto-prothétique est à choisir si elle est envisagée en préopératoire ou intervient en peropératoire. Dans ce cas, plusieurs précautions seront à prendre lors du choix et de la conception du pilier. Par exemple, un pilier préfabriqué non modifiable aux côtes standards est à proscrire car il implique :
 - des hiatus formant des niches favorables à l'accumulation de ciment ;
 - des limites souvent trop intra-sulculaires ne suivant pas le dessin de la gencive marginale, compliquant ainsi le retrait des excès (119).
 Un protocole d'assemblage particulier plus rigoureux que sur dent naturelle devra être utilisé. Par exemple :
 - création d'un duplicata du pilier pour simuler extra-oralement le scellement. Cela permet d'obtenir un mince film de ciment dans la couronne et d'éviter/limiter les excès intraoraux de matériau d'assemblage (94)(97)(122)(141) ;
 - utilisation d'un ciment hydrosoluble, radio-opaque, aux propriétés bactériostatiques (comme le TempBond à base de zinc) (97)(119) ;
 - radio RA de contrôle systématique des excès de ciment.

II.A.2.7.2) Esthétique

Le succès esthétique de la RIPF unitaire dans le secteur AM dépend de son « invisibilité » et donc son **intégration biomimétique** parmi les dents environnantes. Dans le cadre de l'EIMEI, son obtention consiste ainsi généralement à reproduire les caractéristiques de la couronne et des tissus mous au contact de la dent à extraire ou de sa controlatérale par symétrie.

II.A.2.7.3) Forme du profil d'émergence implanto-prothétique

Le PEIP représente le contour de la RIPF dans sa portion transgingivale. Le « profil d'émergence » muqueux (PEM) est la forme donnée à la muqueuse par le PEIP. Sa forme

influence la hauteur et l'épaisseur des tissus mous péri-implantaires par la pression qu'elle implique sur les tissus mous.

De ce fait, sa gestion est délicate et essentielle pour obtenir un résultat esthétique satisfaisant et pérenne. Elle intervient le jour de la chirurgie et aussi typiquement par des retouches au décours de différentes séances de suivi post-opératoires.

Su et col (142) ont décrit le PEIP en 2 parties dynamiques et liées entre elles :

- **le contour critique :**

Il débute juste en apical du sommet de la gencive libre et s'étend environ sur 1 à 2 mm (143). Il est qualifié de critique car son impact serait prépondérant dans la détermination de la localisation du niveau gingival vestibulaire.

- **le contour subcritique :**

Il s'étend apicalement au contour critique jusqu'au plateau implantaire. Son existence dépend du degré d'enfouissement de l'implant.

Les concepts actuels décrits par González-Martín (144) dans le cadre de la MEI d'un implant de type 1 sont synthétisés dans le tableau suivant :

Contour	Vestibulaire	Palatin	Interproximal
Critique	Réduit de 0,5 à 1mm par rapport à la dent naturelle	Egal à la dent naturelle	
Subcritique	Aussi concave que possible		

Tableau 7 : Directives cliniques pour la gestion des contours du PEIP des RIPF immédiates provisoires selon González-Martín et col (144)

En imitant idéalement la morphologie cervicale de la dent naturelle, le contour critique soutient l'architecture gingivale préexistante. Son sous-dimensionnement horizontal vestibulaire permettrait d'éviter, à plus juste titre en cas de GCE concomitante, toute compression pouvant provoquer une ischémie amenant une éventuelle récession, et d'espérer par précaution un léger déplacement coronal du niveau gingival après cicatrisation (143).

La concavité du contour subcritique a pour but de ménager un espace dit de « régénération » au caillot sanguin initiant la cicatrisation et au tissu/matériau greffés. Il permet d'espérer un épaissement des tissus mous pour garantir la stabilité (effet doughnut) de leur hauteur à long terme. Son existence même et son degré de concavité sont influencés par la position AC et VP de l'implant, et la hauteur de col de l'élément prothétique qui soutient la résine.

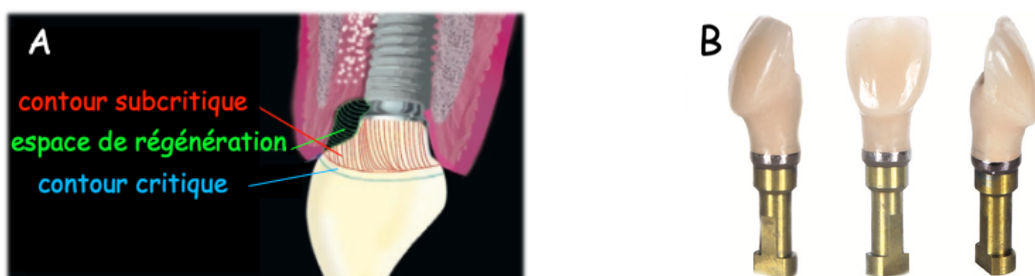


Photo 14 : contour critique, contour subcritique, espace de régénération (A) ; PEIP façonné pour une couronne-pilier provisoire lors de la MEI d'un implant immédiat (B) (144)

Cliniquement, le degré acceptable de pression exercée sur les tissus mous par la restauration immédiate provisoire pourrait s'apprécier par l'absence de blanchiment prolongée de ces tissus après son insertion (empiriquement pas plus de 5 min à 10 min) (88)(142)(143)(144). Seulement à l'issue de la phase de maturation des tissus mous, ces contours pourront être modifiés pour faire varier l'esthétique des tissus péri-implantaires (142)(144)(145).

Toutefois, un manque de preuves scientifiques convaincantes est constaté concernant la conception idéale du PEIP et les effets des modifications de contours (143).

II.A.2.7.4) Matériaux et implications

Les impératifs inhérents à une restauration provisoire sont de/d' :

- avoir des propriétés esthétiques, biologiques, mécaniques acceptables pour perdurer entre 3 et 12 mois en général ;
- être facilement modifiable au fauteuil par ajout et/ou soustraction de matière, rendant ainsi possible et simple la gestion du PEM pour éviter la réfection totale de la restauration si un changement est désiré.

A ce titre, les matériaux de choix, présentant le meilleur rapport coût/efficacité sont ceux à base de **polymère** (= résine). Par exemple, la résine acrylique (ex : PMMA) ou la résine composite (ex : PMMA chargé) (144)(146).

D'autre part, il est aujourd'hui bien reconnu que la répétition de déconnexions des piliers implantaires traumatise l'attache parodontale s'y établissant, augmente la perte osseuse péri-implantaire (147) et accroît ainsi potentiellement le risque de récession. Cet effet conduit à la mise en œuvre du concept « **one abutment one time** » (OAOT) de Canullo et col (148) : le pilier implantaire d'usage est connecté à l'implant immédiatement après sa pose et n'est pas retiré pour les étapes d'élaboration de la couronne finale¹⁰. Ce concept amène ainsi, en amont de la phase de temporisation immédiate, au choix du matériau et du type de pilier d'usage.

Le choix du matériau d'usage transmuqueux dépend notamment de ses propriétés biologiques, mécaniques et esthétiques. Il influence les performances cliniques de la restauration. Les alliages de titane de grade 5 (TiAl₆V₄) présentent :

- le recul clinique le plus important ;
- des propriétés mécaniques excellentes, leur conférant de haut taux de survie à long terme ;
- une biocompatibilité supérieure aux autres alliages métalliques à base d'or, chrome-cobalt ou encore nickel-chrome (meilleure adhésion tissulaire pour un joint épithélio-conjonctif plus étanche, plus faible corrosion et toxicité) (94)(149)(150)(151).

Toutefois, ils exposent à un risque de résultat esthétique compromis par l'éventuelle apparition d'un aspect grisâtre des tissus mous entourant la RIPF ou, avec le temps, par la visibilité directe du pilier du fait de la résorption de l'os marginal et des tissus mous (119)(151). Selon Jung et col (132), une épaisseur de tissu mou d'au moins 3 mm semble nécessaire pour suffisamment masquer le titane, or selon Rungchasseng, l'épaisseur moyenne des tissus péri-implantaires lors d'une EIMEI avec GCE est de 2,61 mm (75).

¹⁰ A condition que les caractéristiques gingivales péri-implantaires obtenues lors de la cicatrisation soient satisfaisantes.

Ainsi, selon les groupes ITI (2014) et EAO (2018) (94)(124), dans les cas de RIPF unitaires antérieures, les **piliers monolithiques à base de zircon 3Y-TZP de première génération (1G)¹¹** (ex : NobelProcera Zirconia de Nobel Biocare, InCoris ZI meso de Dentsply Sirona) sont une alternative fiable aux piliers métalliques monolithiques car elle :

- présente des effets biologiques au moins similaires avec une réduction de l'accumulation de plaque dentaire et de saignement au sondage (151) ;
- des taux de survie à 5 ans équivalents ;
- des propriétés optiques relativement meilleures de par sa couleur claire (blanche opaque) : elle ne semble plus induire de décoloration visible à l'œil nu à partir de 2 mm d'épaisseur de tissus mous) (152)(153).

Ses propriétés mécaniques sont tout de même globalement inférieures mais, s'agissant d'une céramique polycristalline dite d'infrastructure (= sans phase vitreuse), elles sont les plus élevées parmi les céramiques et sont acceptables pour le secteur antérieur car les contraintes fonctionnelles y sont moindres (124)(152)(154). Cette distinction mécanique explique cependant qu'il est conseillé d'être plus précautionneux lors de son design, sa préparation, sa manipulation, son serrage, et qu'elle est notamment déconseillée dans un contexte :

- parafonctionnel ou de recouvrement important ;
- de restauration trop haute (≥ 14 mm (155)), trop angulées (plus de 20-30° en général (154)) ou plurales (94)(124).

Dans ces dernières conditions, en secteur AM, des piliers en titane nitruré ou anodisé (effet plus masquant) sont à préférer (119), mais elles sont théoriquement non retrouvées dans un protocole d'EIMEI si ses critères de sélection ont été respectés (cf. II.B).

Cette différence est aussi responsable d' :

- un plus grand risque de fracture de pilier (124), qui plus est en cas de connexion interne (156), lié au caractère fragile de la zircon (119) ;
- un phénomène d'usure par frottement (fretting wear (157)) aux dépens de la connexion implantaire, lié aux écarts de rigidité entre la zircon (plus élevée) et le titane, qui compromettrait la pérennité de l'implant et pourrait entraîner un tatouage des tissus mous.

Afin de remédier à ces effets, une connectique en titane de grade 5 a été introduite entre l'implant en titane et le pilier en zircon permettant ainsi d'obtenir une connexion titane-titane. Cet élément s'appelle une **embase titane (ET)**, elle prend la forme d'un pilier implantaire droit préfabriqué usiné de dimensions et d'épaisseurs réduites.

Sa partie intermédiaire (= col transgingival = collier) peut avoir une hauteur et un diamètre d'émergence variables selon les différentes marques, lui octroyant plus ou moins une morphologie type PS. Sa partie supérieure possède une morphologie spécifique à chaque marque et peut plus ou moins permettre un rattrapage d'axe. Elle peut être de hauteur variable et comprend un dispositif anti-rotationnel (ergot détrompeur) dans les cas unitaires. Sa liaison à la mésostructure percée peut être soit chimique, par collage réalisable extra-oralement pour faciliter l'éviction des excès de colle et offrir les meilleures conditions pour sa polymérisation (ex: système TiBase de Dentsply Sirona, Variobase de Straumann), soit mécanique (ex : NobelProcera Abutment Zirconia, pilier ASC de Nobelbiocare, pilier AxIn d'Anthogyr). Elle forme ainsi un **pilier ou une couronne-pilier qualifiés d'« hybride »** (158)(159).

D'après la revue systématique 2017 de Conejo et col portant sur des études in vitro, l'association d'une ET à une mésostructure (pilier) en zircon :

¹¹ = Zircon conventionnelle = zircon polycristalline partiellement stabilisée à l'état tétragonal par l'oxyde d'yttrium.

- améliore la résistance globale à la fracture ;
- protège mieux la connexion implantaire du fretting wear ;
- offre une meilleure adaptation marginale de façon significative en comparaison avec le pilier en zircone monolithique (160).

De plus, les dimensions réduites de l'ET ne semblent pas compromettre outre mesure l'esthétique finale de l'élément qu'elle supporte (154)(161). Les données cliniques sont favorables et de plus en plus nombreuses (154)(156), mais elles présentent un recul clinique encore limité et des recommandations par consensus n'ont pas encore été établies (94)(154)(162). L'évolution va néanmoins vers leur utilisation et de nombreux auteurs préconisent déjà leur association systématique avec la zircone (97)(119)(122)(156)(158)(162).

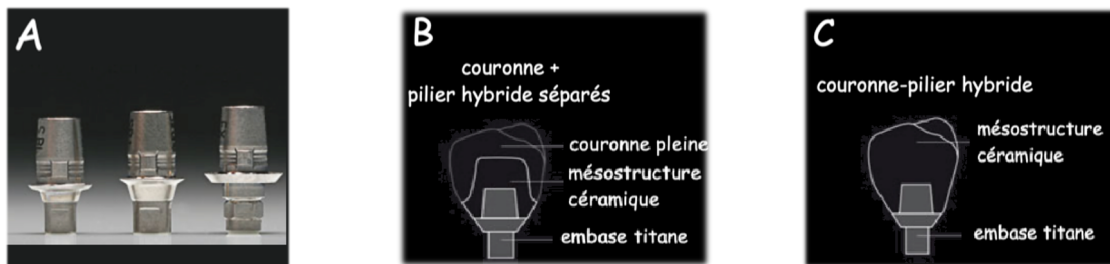


Photo 15 : Exemple d'EB TiBase de Dentsply Sirona pour différents systèmes implantaires (A) , composants d'une RIPF hybride scellée (B) et composant d'une RIPF hybride transviscée (C) (163)

Par ailleurs, d'autres matériaux ont été introduits récemment sur le marché dans l'indication de pilier implantaire d'usage. Notamment :

- **les zircons de nouvelles générations (NG) :**

Elles sont obtenues soit par diminution du nombre et de la taille des grains d'oxyde d'aluminium (= zircone 3Y-TZP de 2^e génération, ex : CEREC Zirconia meso de Dentsply Sirona) soit par adjonction d'oxyde d'yttrium (= zircone de 3^e génération¹². Ex : 5Y-TZP : IPS emax ZirCAD d'Ivoclar Vivadent, Katana Zirconia de Noritake Kuraray). Elles ont l'avantage d'être plus translucides que les zircons 1G, au prix d'une résistance mécanique amoindrie mais semblant restée suffisante pour des RIPF de faibles portées (164).

- **la vitrocéramique de verre renforcée au disilicate de lithium (LS₂) :**

De par sa composition incluant un certain pourcentage de phase vitreuse, elle offre des propriétés optiques se rapprochant plus de celles d'une dent naturelle que tous les types de zircons actuelles. Sa résistance mécanique est plus faible que les zircons, mais elle est la plus élevée des céramiques vitreuses dites esthétiques et paraît suffisante pour des RIPF unitaires en secteur AM. Ce matériau possède un recul clinique important avec des résultats pertinents dans d'autres indications et offre aussi une phase de post-traitement¹³ plus courte que les zircons en général (158)(165). Il est très populaire (ex : IPS emax CAD d'Ivoclar Vivadent).

- **la céramique hybride :**

Il s'agit d'une matrice de céramique feldspathique infiltrée d'un réseau de polymères (ex : Vita Enamic de Vita). Elle absorbe mieux les contraintes fonctionnelles que les zircons

¹² Zircone totalement stabilisée par l'oxyde d'yttrium avec une structure mixte cubique/tétraogonale.

¹³ Frittage final pour l'obtention des dimensions et des propriétés mécaniques et optiques définitives du matériau.

grâce à sa plus grande souplesse (= module de Young plus faible). Cette capacité permettrait de réduire les forces distribuées à l'interface os/implant et ainsi de mieux préserver l'os péri-implantaire (166). De plus, elle ne nécessite pas un temps dédié au frittage final.

Ces matériaux sont déjà utilisés en cabinet et sont mis en œuvre uniquement avec des ET. Leur relative récente commercialisation dans l'indication de pilier implantaire fait que leurs avantages présentés et leurs performances mécaniques et biologiques, certes prometteuses, sont issues surtout d'études in vitro ou précliniques. Les données cliniques sur leur taux de survie et de complications arrivent mais sont encore peu nombreuses et manquent de recul clinique pour que des recommandations consensuelles fiables aient pu être établies. Ils restent donc actuellement à utiliser avec prudence mais sont considérés comme des matériaux d'avenir pour les piliers d'usage (158)(159)(160)(164).

Le type de pilier d'usage pour le concept OAOT dans le secteur AM varie selon le mode d'assemblage :

- **Scellement :**

2 types de piliers d'usage sont disponibles pour répondre à la nécessité esthétique et biologique d'individualiser le PEIP et d'adapter à 360° la position de la limite périphérique au contour gingival (pas plus de 1,5 mm en intrasulculaire (94)) :

○ **Préfabriqué** (par usinage industriel) personnalisable (par fraisage manuel) :

Il offre un certain gain de temps de production pour le praticien en étant directement adaptable au fauteuil, néanmoins il est assez délicat à mettre en œuvre notamment pour la zircone (156) : le respect des épaisseurs minimales de résistance mécanique est difficilement contrôlable cliniquement après fraisage manuel, et celui-ci peut aussi induire des fissures et changements structurels néfastes. Ceci peut porter atteinte à la prévisibilité des performances du pilier (159)(166).

○ **Personnalisé :**

Il s'adapte parfaitement à la situation clinique sans retouches. Son procédé de mise en œuvre est certes plus long mais semble plus prévisible et n'est guère plus onéreux que le précédent (si réalisé par CFAO) (154). Comme avec le pilier précédent, la restauration provisoire est donc similaire à celle dento-portée.

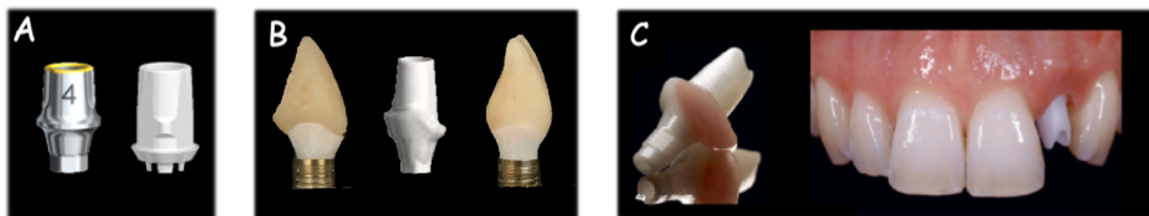


Photo 16 : Piliers monolithiques préfabriqués en série, non modifiables, en titane et zircone (A) (126); Pilier préfabriqué en série, personnalisable manuellement, en zircone (B) (134); Pilier personnalisé par CFAO (C) (158)

- **Transvissage:**

Théoriquement, les mêmes types de piliers sont nécessaires, mais ils ne sont pas applicables. La mise en œuvre du concept OAOT dans le secteur AM pour RIPF transvissées unitaires consiste ainsi en un compromis esthétique : les piliers d'usage

disponibles, détournés (ex : pilier conique MUA normalement pour RIPF plurales) ou utilisables à cet effet (ex : base On1 de NobelBiocare) ont des dimensions standards, un plateau horizontal et sont nécessairement non modifiables. Dans ce cas, la restauration immédiate provisoire est une couronne en résine supportée, sur toute sa hauteur, par un pilier préfabriqué cylindrique en titane (ou PEEK) cranté qui constitue son canal de vissage et son interface de connexion au pilier standard.

En secteur esthétique, le concept OAOT implique ainsi certaines limites. Il est le plus raisonnablement applicable avec un mode d'assemblage par scellement (et ses inconvénients potentiels). Avec ce mode, en cas de besoin de modification du PEIP à son niveau à l'issue de la phase de maturation post-extractionnelle des tissus mous, le concept perd son avantage en nécessitant une déconnexion et complique la procédure. Si des ajouts sont nécessaires, il implique le remplacement total du pilier avec le surcoût que cela entraîne. De plus, selon de récentes méta-analyses (122)(147), la pertinence clinique de ces effets positifs sur l'os péri-implantaire n'est toujours pas établie au niveau du résultat esthétique.

De ces faits, aucune recommandation consensuelle sur leur mise en œuvre systématique n'est relevée dans la littérature. En revanche, les auteurs s'accordent à dire que **le nombre d'actes de déconnexion de l'élément prothétique supra-implantaire doit être le moins élevé possible** (122).

II.A.2.7.5) Occlusion

Le type d'occlusion de la RIPF immédiate influence la quantité de forces transmises à l'implant pendant son ostéointégration et la survenue conséquente de micromouvements à son interface avec l'os. La solidarisation de plusieurs implants contigus permettrait de limiter ces micromouvements malgré une mise en occlusion fonctionnelle de la RIPF immédiate. Or l'EIMEI ne devrait raisonnablement concerner que des cas unitaires.

Selon le groupe ITI (2018) (9), dans le cadre de ce protocole, un schéma occlusal, permettant de limiter durant la fonction les micromouvements potentiellement délétères à l'ostéointégration implantaire, doit être mis en œuvre. Il préconise ainsi de **supprimer les contacts occlusaux statiques et dynamiques** de la restauration immédiate provisoire.

II.A.2.7.6) Techniques et procédés de fabrication

De **multiples techniques et variantes** de fabrication de la RIPF immédiate provisoire sont décrites dans la littérature avec leurs avantages et leurs inconvénients potentiels. Il n'existe à ce jour aucune étude clinique comparant directement leurs performances (167)(168)(169). Elles diffèrent globalement selon le choix d'un passage par le laboratoire, du mode d'assemblage, du procédé de fabrication (artisanal = classique ou numérique = CFAO) et d'un concept OAOT. Certaines suites logicielles (ex : 3 shape) permettent de concevoir par CFAO la RIPF immédiate provisoire, dans sa totalité, avant la pose implantaire. Cette possibilité est attrayante, car en principe plus simple et plus rapide, mais les « imprécisions » actuelles des guides statiques (cf. II.A.2.3.2.3) peuvent encore compliquer sa mise en œuvre et limiter sa reproductibilité.

Par souci de clarté et afin de servir d'éléments de comparaison dans les parties III.C et III.D sur la CFAO directe, sont seulement exposés les principaux avantages et inconvénients potentiels de certaines techniques impliquant un passage ou non en laboratoire après l'implantation, un

assemblage par transvissage, surtout des procédés de fabrication artisanaux, et un concept non-OAOT.

II.A.2.7.6.1) Mise en esthétique immédiate dans la même séance que l'implantation immédiate

La restauration provisoire immédiate peut notamment être constituée de/d' :

- une couronne en résine obtenue par un mélange poudre-liquide ou pâte-pâte (procédés artisanaux conventionnels) ou par CFAO. Celle-ci peut ainsi être conçue soit :
 - o en préopératoire, selon une technique d'isomoulage indirecte (= extra-orale) ou par CFAO (ex : TempShell de NobelBiocare), et prend la forme d'un moulion (= couronne creuse = coquille) personnalisé ;
 - o en peropératoire, après l'implantation, selon une technique d'isomoulage directe (= intra-orale) à l'aide d'une gouttière en résine, fine, transparente, aux limites ajustées, et thermoformées en préopératoire à partir du modèle diagnostic en plâtre indiquant la morphologie de la restauration envisagée.

- la couronne même de la dent extraite qui est nettoyée, séparée de sa racine en dessous de la zone correspondante à son PE, puis évidée par fraisage par le chirurgien.

A l'issue de la pose implantaire immédiate, un pilier provisoire cylindrique est transvissé à la main sur l'implant et une radio RA vérifiant sa bonne adaptation est réalisée. Sa hauteur est adaptée par rapport aux dents controlatérales. La/le couronne/gouttière/moulion est essayé(e) (à l'aide d'une clef de repositionnement pour la couronne) au niveau du pilier : un trou d'accès au canal de vissage y est fraisé, des ajustements éventuels sont réalisés pour obtenir son insertion parfaite dans sa position prévue, puis elle/il est retirée. Les éventuelles contre-dépouilles interdentaires sont comblées et les dents adjacentes sont isolées. L'entrée du canal de vissage du pilier est protégée, par exemple à l'aide d'une longue tige de polissoir sectionnée. La/le couronne/gouttière/moulion est rebasé(e) avec une résine autopolymérisante ou duale et réadapté(e) sur le pilier afin d'y être solidarisé(e) et de capturer un maximum d'informations sur le PEM de la dent extraite.

Après le temps de prise, l'ensemble est retiré et la restauration obtenue est placée sur l'analogue de l'implant. Les zones d'intérêt manquantes y sont comblées extra-oralement, à l'aide d'un pinceau adapté et d'un mélange résineux poudre-liquide ou d'une résine composite fluide photopolymérisable. Puis, son PEIP est sculpté manuellement comme souhaité avec les outils adéquats.

Ensuite des étapes de finitions peuvent être réalisées (170):

- polissage minutieux du col transgingival pour lui donner une surface micro-rugueuse qui y augmenterait l'adhésion cellulaire et optimiserait ainsi l'étanchéité du joint épithélio-conjonctif péri-implantaire face aux bactéries ;
- sablage sous basse pression, maquillage à l'aide de composites photopolymérisables spécifiques, et glaçage de la couronne clinique respectivement pour une intégration esthétique améliorée et lui donner une surface lisse qui réduirait l'adhésion cellulaire et limiterait ainsi la formation du biofilm bactérien.

Le comblement osseux et la GCE ne sont réalisés qu'à ce moment afin notamment de limiter la perturbation des données anatomiques initiales du PEM de la dent extraite, ainsi que leur contamination par la résine fluide non polymérisée. La restauration immédiate provisoire est enfin vissée sur l'implant au torque « provisoire » recommandé par le fabricant, et son puit de vissage est obturé. L'occlusion est vérifiée et une dernière radio RA de contrôle est prise.

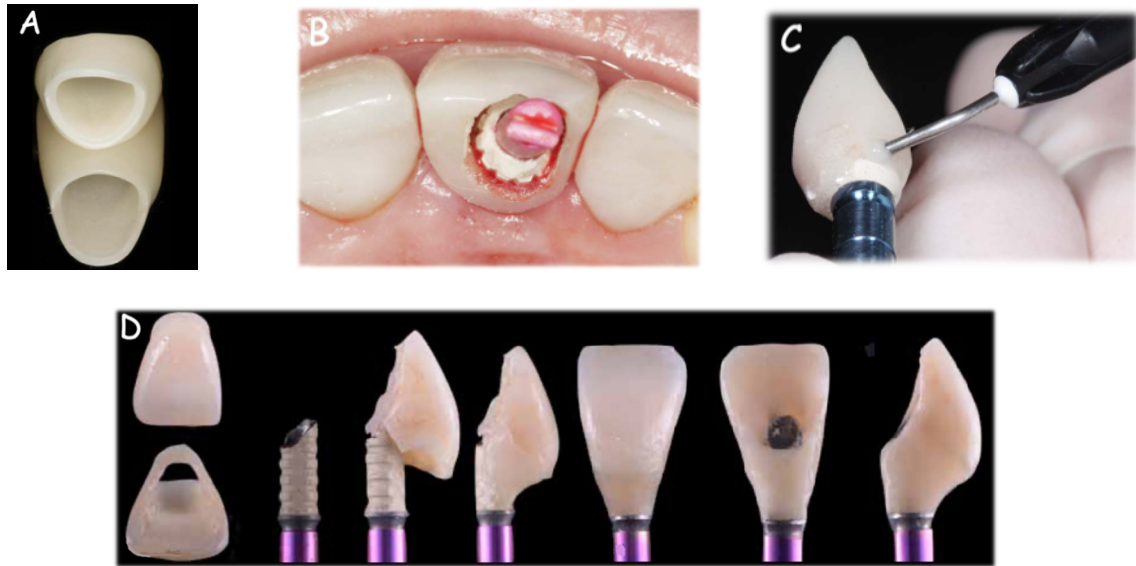


Photo 17 : moulion personnalisé conçu en laboratoire (A), adaptation en bouche du moulion à travers le pilier provisoire en PEEK dont le canal est protégé (B), comblement au composite fluide des vides observés au niveau du PEIP après solidarisation lors de l'EIMEI d'une dent 21 (C) (171) ; Evolution du PEIP d'une RIPF (dent naturelle) immédiate lors de l'EIMEI d'une dent 11 (D) (172)

L'avantage de ce flux opérationnel est de délivrer au patient sa RIPF immédiate provisoire, au fauteuil, dans la même séance que la pose de l'implant. Le cas le plus favorable, si son intégrité initiale ou post-avulsionnelle le permet, est d'utiliser la dent extraite car elle sert de guide exact lors du façonnage du PEIP.

Il évite aussi un temps destiné à la prise d'empreinte conventionnelle et ses inconvénients (cf. II.A.2.7.6.2).

Cependant, les conditions de polymérisation intra-orales étant défavorables (ex : présence de sang, salive), la RIPF apparaît plus sujette à des inhomogénéités en composition (= polymérisation incomplète), porosités, cracks pouvant entraîner un risque accru de relargage de monomères irritants et potentiellement néfastes pour la cicatrisation à venir des tissus, de décoloration prématurée, d'infiltration bactérienne ou encore de fragilisation mécanique (173). Il existe un risque de persistance dans l'alvéole de débris de préparation intra-orale du pilier.

Si la dent extraite n'est pas utilisable, la confection du PEIP est plus hasardeuse car le praticien est exposé au collapsus gingival physiologique post-extractionnel qui fausse dans une certaine mesure les données anatomiques du PEM préexistant.

L'épaisseur de la résine est difficilement contrôlable notamment au niveau de la concavité du PEIP, ce qui peut compromettre la résistance à la fracture de la RIPF immédiate (174).

Cette technique directe augmente le temps passé au fauteuil (et donc le temps opératoire) et s'avère particulièrement complexe pour le praticien.

II.A.2.7.6.2) Mise en esthétique immédiate dans une autre séance que l'implantation immédiate

Si la dent extraite ne peut pas être utilisée comme RIPF immédiate provisoire :

A l'issue de la pose implantaire et avant les procédures de comblement osseux et de GCE, une empreinte conventionnelle (physico-chimique : au polyéther ou silicone) de la position implantaire est réalisée à l'aide d'un transfert sur lequel peut être placé une portion de digue

afin de limiter la fusée et la contamination par le matériau du site chirurgical. L'analogue de l'implant est ensuite connecté à ce transfert et l'empreinte est envoyée au laboratoire. Une résine rose est d'abord injectée autour de l'analogue puis mise en dévouille avant d'être coulée en plâtre. Cette résine représente la fausse gencive, elle est amovible et facilement modifiable afin de pouvoir recréer manuellement un PEM individualisé sur le modèle.

La fabrication de la RIPF immédiate provisoire reprend ensuite les mêmes principes que ceux vus précédemment (technique d'isomoulage) mais est ainsi entièrement extra-orale.

L'avantage majeur de ce flux opérationnel réside dans les conditions neutres de laboratoire qui sont favorables pour la polymérisation de la résine. Elles semblent ainsi permettre d'obtenir une RIPF immédiate provisoire plus esthétique et plus stable mécaniquement (= plus durable), chimiquement (= biologiquement), contre l'usure et contre la discoloration.

Le temps au fauteuil est réduit et la procédure est simplifiée pour le praticien.

En revanche, il implique pour le patient un nouveau rendez-vous (= délai d'attente du laboratoire = plusieurs heures ou jours) afin de bénéficier de sa RIPF immédiate provisoire.

Le site reste « contaminé » dans une certaine mesure par le matériau d'empreinte dont la fusée peut aussi exercer une pression sur l'implant et fausser l'empreinte implantaire.

Ce flux expose aussi à la perte des données anatomiques du PEM préexistant lié au collapsus gingival et aux déformations par le matériau d'empreinte.

Les épaisseurs minimales de résistance à la fracture de la résine notamment au niveau de la concavité du PEIP restent difficilement contrôlables.

Si les performances du matériau mis en œuvre par ce flux apparaissent supérieures à celles du flux direct conventionnel, les blocs préfabriqués en résine ± composite de haute densité pour système CFAO semblent encore plus les optimiser par leur polymérisation industrielle sous des conditions standards de haute température, pression et leur stockage pendant plusieurs jours à l'air libre avant distribution (146)(167).

Si la dent extraite peut être utilisée comme RIPF immédiate provisoire et que son PE est intègre (technique de Van Dooren et col (175)):

Des empreintes classiques préopératoires de l'arcade maxillaire et de son antagoniste sont réalisées. La dent est extraite et nettoyée, l'implant posé en bouche et un transfert y est connecté. Les dents adjacentes sont alors isolées puis de la résine autopolymérisante est injectée sur leur bord incisif et sur la partie coronaire du transfert pour les associer et former ainsi une clef de repositionnement. Après le temps de prise, cette clef est retirée, l'analogue de l'implant est connecté au transfert et l'ensemble « empreintes préopératoires / dent extraite / clef de repositionnement » est envoyé au laboratoire. Les empreintes y sont coulées en plâtre puis une clef en silicone globale est obtenue du modèle maxillaire. La dent extraite est recouverte d'isolant puis sa couronne est calée à sa place dans la clef en silicone et l'ensemble est coulé en plâtre. La dent est alors facilement retirée du moulage obtenu et y laisse apparaître parfaitement son PE. Le moulage est évidé au niveau de l'empreinte de la dent en veillant à ne pas toucher la zone du PE. La clef de repositionnement supportant l'analogue de l'implant est alors placée sur le moulage et l'analogue y est enfin solidarisé.

La fabrication de la RIPF immédiate provisoire reprend ensuite les mêmes principes que ceux vus partie II.A.2.7.6.1 mais en condition neutre de laboratoire.

Par rapport au précédent, ce flux présente les avantages supplémentaires d'éviter toute contamination ou perturbation iatrogène du site chirurgical par un matériau d'empreinte, et de disposer du PEM initial naturel exact pour guider le façonnage du PEIP.

Cette technique apparaît la plus fiable des techniques dites « artisanales » mais elle n'est pas toujours reproductible car l'intégrité initiale ou post-extractionnelle du PE de la dent condamnée n'est pas toujours totale.

II.A.2.8) Phase de temporisation

Selon le groupe ITI (2018) (9), la **compliance du patient** vis-à-vis des différentes instructions postopératoires est primordiale pour assurer la réussite de l'EIMEI. Leurs objectifs principaux sont de limiter la contamination bactérienne du site ainsi que les micromouvements implantaires. Elles concernent notamment la **prescription médicamenteuse, les conseils hygiéno-diététiques et les rendez-vous de contrôle**.

Au moins 3 mois sont attendus avant de débiter la suite du conditionnement tissulaire péri-implantaire car il s'agit du laps de temps minimal généralement nécessaire pour obtenir une ostéointégration de l'implant de type 1 et une maturation suffisante (= stabilité) des tissus mous (19)(101)(145).

A l'issue de cette période, **selon le niveau gingival évalué, les contours critique et/ou subcritique du PEIP de la RIPF immédiate provisoire peuvent être ajustés**.

Face	Vestibulaire			Palatine	Interproximale	
Niveau gingival	Coronal au niveau idéal	Au niveau idéal	Légèrement apical au niveau idéal		Préservé	Légèrement déficient
Contour critique	Surdimensionner en direction vestibulaire/apical	Egal à la dent naturelle	Sous-dimensionner en direction vestibulaire	Egal à la dent naturelle		
Contour subcritique	Droit ou légèrement concave		Augmenter la convexité	Egal à la dent naturelle	Egal à la dent naturelle	Augmenter la convexité

Tableau 8 : Directives cliniques pour la gestion des contours du PEIP des RIPF immédiates provisoires au cours de la phase de temporisation selon Gonzalès-Martin et col (144)

Après toute modification, un intervalle de 15 jours minimum doit être laissé avant de réévaluer et éventuellement réintervenir afin de laisser le temps aux tissus mous de se réorganiser. Les actes de déconnexion implantaire associés à ces retouches devront être les plus limités possible afin d'éviter leurs répercussions biologiquement défavorables.

Une fois le niveau gingival souhaité obtenu et stabilisé, la phase de réalisation de la RIPF d'usage peut débiter.

II.A.2.9) Réalisation de la restauration implanto-portée fixe d'usage

II.A.2.9.1) Esthétique

La RIPF d'usage doit **reprendre les caractéristiques** du PEIP et de la couronne clinique de la **RIPF provisoire tout en améliorant son apparence naturelle**, pour un biomimétisme

optimal, en rétablissant la fonction (= mise en occlusion), et en assurant la pérennité du complexe implanto-prothétique.

II.A.2.9.2) Transfert du profil d'émergence implanto-prothétique et implications

Cette étape, fondamentale pour le maintien de l'esthétique des tissus mous obtenue à l'issue de la phase de temporisation, se réalise via l'empreinte implantaire du PEM. La technique classique la plus répandue dans la littérature est celle du **transfert personnalisé** (176) car elle semble être la plus fiable (exacte) et reproductible. Elle permet d'éviter les déformations liées au collapsus gingival lors du retrait de la RIPF provisoire ou au matériau d'empreinte.

La RIPF provisoire est déconnectée de l'implant. Elle est ensuite connectée à l'analogue de l'implant et cet ensemble est plongé dans un moule garni de silicone qui englobe l'analogue implantaire et la RIPF provisoire au-delà de son PEIP. Une fois la prise totale du silicone, la restauration est déconnectée de l'analogue, puis est remplacée par un transfert d'empreinte. Le volume correspondant au PEIP est ensuite rempli de résine fluide. Après la prise de la résine, le transfert devenu « personnalisé » est dévissé de l'analogue pour être connecté sur son implant en bouche : le volume de résine solidarise le transfert et repositionne les tissus mous dans la position prédéterminée par la RIPF provisoire. S'en suit une empreinte implantaire globale classique emportant avec elle le transfert personnalisé (119).

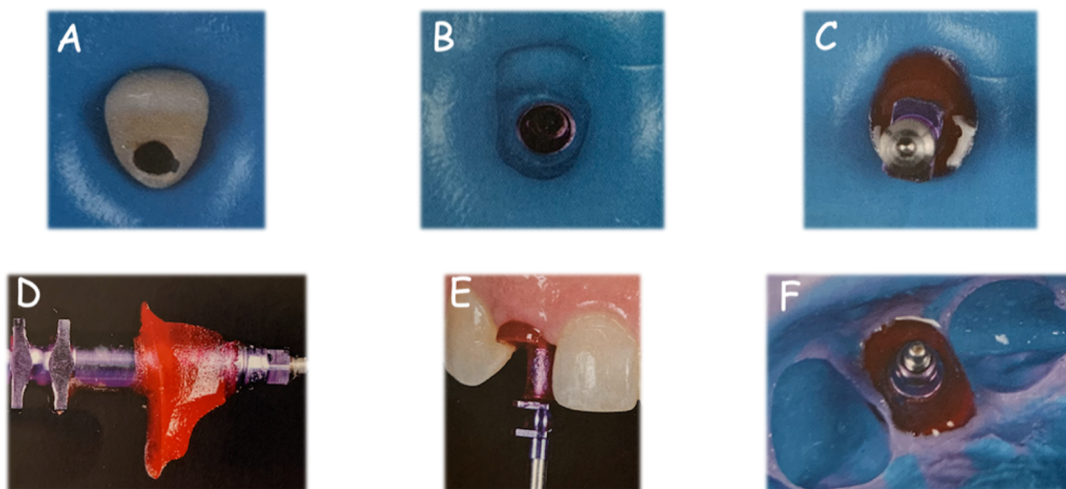


Photo 18 : Technique classique du transfert personnalisé pour une dent 12 : RIPF provisoire montée sur un analogue implantaire et englobée dans du silicone jusqu'à son tiers cervical (A), empreinte du PEIP (B), transfert mis en place et résine Duralay injectée dans le PEIP laissé vide (C), transfert personnalisé obtenu (D) et transvissé intra-oralement (E), empreinte implantaire finale (F) (119)

Si la RIPF immédiate provisoire scellée avec concept OAOT a été utilisée, cette technique n'est évidemment pas à appliquer. Dans ce cas, l'empreinte du pilier d'usage est similaire à celle dento-portée avec une technique d'accès aux limites intra-sulculaires via des cordonnets rétracteurs, ou via une chape personnalisée en résine réalisée extra-oralement avant la dernière connexion du pilier (134).

D'autre part, afin d'assurer de la façon la plus prévisible possible la stabilité du niveau gingival obtenu lors de la phase temporisation, **la RIPF d'usage devra être conçue en**

soutenant l'intégralité du PEM enregistré. Si un concept non-OAOT a été utilisé et selon le mode d'assemblage, la RIPF d'usage devra être soit une **couronne-pilier** (transvissage), qui est de fait personnalisée, soit un **pilier personnalisé + couronne pleine séparée** (scellement).

II.A.2.9.3) Mode d'assemblage

La logique de traitement veut que le mode d'assemblage choisi pour la RIPF d'usage soit **le même que celui de la RIPF immédiate provisoire.**

Toutefois, concernant le transvissage, si un compromis esthétique était acceptable de par son caractère temporaire afin notamment de permettre des retouches simples et rapides du PEIP malgré une localisation du puit de vissage trop vestibulaire, il ne l'est désormais plus pour la RIPF d'usage. Une restauration scellée ou, si possible, transvissée avec rattrapage d'axe devra être envisagée (cf. II.A.2.7.1).

II.A.2.9.4) Type de connexion

Comme énoncé dans la partie II.A.2.4.4, la mise en œuvre recommandée du **platform switching** peut se faire, dans les cas où il n'est pas offert d'office par le type de connexion implantaire, au niveau du choix du diamètre du pilier ou de la couronne-pilier implantaire.

II.A.2.9.5) Matériaux

Concernant la nature du matériau d'usage transmuqueux, les données citées partie II.A.2.7.4 s'appliquent et peuvent s'étendre aux couronnes-piliers.

Concernant le matériau d'usage coronaire, le choix dépend également des propriétés biologiques, mécaniques et esthétiques du matériau. La restauration traditionnelle correspond à une armature métallique recouverte d'une céramique cosmétique (CCM).

Toutefois, selon le groupe ITI (2018) (9) le risque de compromission du résultat esthétique pour une RIPF d'usage unitaire est plus faible avec une couronne céramo-céramique (CCC) qu'avec une CCM dont l'infrastructure en métal peut « griser » l'ensemble de la restauration cosmétique. Selon le groupe EAO (2018) (124), les **CCC implanto-portées unitaires à base de zircons, d'alumine, de vitrocéramique de verre renforcée à la leucite (VRL) ou au LS₂ sont des alternatives fiables au CCM notamment en secteur esthétique.**

Néanmoins, leur fabrication et leur manipulation sont cruciales pour leur pérennité. Pour la zircone 1G et l'alumine, leur opacité implique nécessairement une stratification par une céramique cosmétique en secteur AM. Pour les zircons NG et surtout les vitrocéramiques de verre, leur translucidité leur permet d'être utilisées sous forme monolithique en secteur AM, sauf si l'objectif de biomimétisme esthétique nécessite une caractérisation de la couronne si complexe qu'elle ne peut pas être réalisée par « simple » maquillage de surface (cf. II.A.2.7.4).

II.A.2.9.6) Procédés de fabrication

D'après les données actuelles de la littérature, la CFAO conduit à des taux de survie, de complications mécaniques et biologiques comparables, et non supérieurs, aux procédés conventionnels (cire perdue/coulée ou sur-coulée (pilier UCLA)) concernant la fabrication des

différents éléments possibles d'une RIP. Il n'existe ainsi aujourd'hui aucune recommandation issue de groupe de consensus et basée sur les performances cliniques quant à l'usage systématique de cette technologie (94)(124)(177)(178).

Toutefois, la CFAO connaît sans cesse des évolutions positives à une vitesse qui dépasse celle des études cliniques comparatives souhaitant les évaluer. Cette limite doit être prise en compte dans l'interprétation des données de la recherche clinique. Elle semble présenter aussi certains avantages (ex : reproductibilité de la précision d'adaptation / homogénéité, densité, continuité du matériau / sécurisation mécanique par contrôle mathématique des épaisseurs de résistance, des réductions homothétiques pour le soutien du matériau de stratification, des angles de convergence de piliers pour la rétention de couronnes / réduction du coût, facilité et rapidité de fabrication...) qui justifient le choix actuel de son utilisation par les opérateurs dans les laboratoires et cabinets dentaires (13)(177). Elle est utilisable pour tous les matériaux prothétiques appliqués par des procédés de laboratoires traditionnels.

Selon le groupe ITI (2009) (13), **la CFAO est considérée comme le procédé de choix pour la zircone, le titane et lorsque la situation clinique requiert des composants hautement personnalisés** : autant de matériaux et de situations retrouvées dans la mise en œuvre de piliers et couronnes-piliers d'usage lors d'une EIMEI en secteur AM.

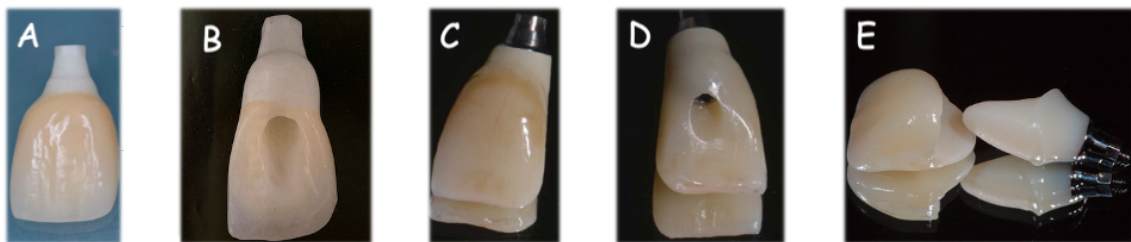


Photo 19 : Couronnes-piliers en zircone stratifiée (A, B) (119) ;
Couronne-pilier hybride en LS₂ stratifiée (C, D) et
pilier personnalisé hybride en LS₂ + couronne pleine monolithique en LS₂ maquillée (E) (40)

II.B) Critères de sélection et de succès

Les tableaux proposés ci-dessous sont tirés des parties II.A.1 et II.A.2. Face à la grande diversité des données actuelles disponibles dans la littérature, ils **s'appuient principalement sur les déclarations consensuelles de groupes internationaux**.

Le **tableau 9** propose un **cadre de conditions dans lequel les risques d'échec, esthétique et/ou d'obtention de l'ostéointégration implantaire en réalisant une EIMEI, apparaissent raisonnables pour pouvoir être maîtrisées** par les éléments des tableaux 10 et 11.

Les **tableaux 10 et 11** proposent une **procédure « standard »** dont le suivi permettrait d'obtenir pour l'EIMEI des **performances cliniques satisfaisantes et reproductibles**, c'est-à-dire avec un niveau de qualité et de prévisibilité similaire aux autres protocoles implanto-prothétiques.

Chaque élément de ces tableaux 10 et 11 apparaît important pour obtenir un résultat esthétique objectivement convenable, prévisible et pérenne, car le succès de l'EIMEI apparaît particulièrement multifactoriel.

Facteur décisionnel	Critère de sélection
PREOPERATOIRE	
ANAMNESE	
Etat de santé	- Bonne santé ou santé stabilisée sans altération du système immunitaire ou du métabolisme osseux - bonnes capacités cognitive et manuelle (= coopération et compliance)
Age	Fin de croissance dentaire et squelettique observée ou obtenue
Tabac	Non-fumeur ou sevré ± temporairement
Demande esthétique	Demande initiale ou devenue réaliste
EXAMENS CLINIQUES ET PARACLIQUES CONVENTIONNELS	
Contexte occlusal	- Parafonction absente ou prise en charge - Dysfonctionnement de l'appareil manducateur absent ou traité - Occlusion stable, reproductible, fonctionnelle, sans interférence ni prématurité, présente initialement ou aménagée
Qualité de l'hygiène bucco-dentaire et état parodontal	- Contrôle de plaque efficace présent initialement ou obtenu - Parodonte sain ou assaini
Infection de la dent condamnée et des dents adjacentes	- Infection aiguë (douleur, suppuration, fistulisation) absente ou traitée - Infection endodontique adjacente absente ou traitée
Tissu kératinisée vestibulaire	Bandeau d'au moins 2 mm présent initialement ou obtenu
Anatomie des tissus mous, de la dent à remplacer et de l'os sous-jacent	- Niveau initial ou obtenu de gencive marginale identique ou coronal à celui de la dent controlatérale, et en harmonie avec les dents adjacentes - Sondage osseux initial ou obtenu d'environ 3 mm en vestibulaire et jusqu'à environ 4,5 mm au niveau des faces proximales
Largeur du futur site édenté	- Edentement unitaire avec un espace mésio-distal d'au moins 7 mm présent initialement ou obtenu
EXAMEN RADIOLOGIQUE 3D (CBCT)	
Quantité d'os apical, palatin	4-5 mm (classe Sagittal Root Position 1, ± 2, ± 3)
Intégrité et épaisseur de la table osseuse vestibulaire	- Table osseuse vestibulaire détectable radiographiquement à la hauteur attendue par le sondage osseux clinique - Epaisseur ≥ 1 mm
Planification implantaire numérique	Respect : - des règles de positionnement implantaire prothétiquement idéal - du besoin de stabilité implantaire primaire - des distances de sécurité biologique dans le volume osseux post-extractionnel envisagé (≥ 2 mm autour de l'implant numériquement)
PEROPERATOIRE	
EXTRACTION ET FORAGE IMPLANTAIRE	
Intégrité alvéolaire	Parois alvéolaires intactes, en particulier celle vestibulaire
POSE IMPLANTAIRE	
Stabilité implantaire primaire	- ITI : couple d'insertion ≥ 25-40 N/cm et/ou valeur ISQ ≥ 70 - Autres : couple d'insertion ≥ 32 N/cm et/ou valeur ISQ ≥ 60

Tableau 9 : Critères de sélection actuels du protocole d'EIMEI dans le secteur antéro-maxillaire

Facteur décisionnel	Critère de succès procédural
PHASE DIAGNOSTIQUE	
ANALYSE PRE-IMPLANTAIRE	
Anamnèse + examens cliniques, paracliniques conventionnels + CBCT avec planification implantaire numérique prothétiquement guidée : complets, minutieux et précis → Respect des critères de sélection préopératoires	
PHASE CHIRURGICALE	
OPERATEUR	
Praticien hautement qualifié avec une expérience, des connaissances et des compétences solides en matière de diagnostic esthétique, de planification et d'exécution technique chirurgico-prothétique	
EXTRACTION	
Technique	Mini-invasive : flapless et sans force de compression latérale
Préparation alvéolaire	Curetage minutieux et précautionneux
FORAGE IMPLANTAIRE	
Type de lambeau	Mini-invasif : flapless > lambeau évitant les papilles adjacentes > lambeau conventionnel
Type d'assistance	Full guide statique (CFAO) à appui dentaire > guide conventionnel
Diamètre	Sous-forage
Intégrité alvéolaire	Parois alvéolaires intactes, en particulier celle vestibulaire
CHOIX ET POSE IMPLANTAIRE	
Caractéristiques implantaires	Implant en titane TiCP ; surface micro-rugueuse ; corps conique et fileté ; diamètre réduit entre 3,3 et 4,3 mm (= NP, RP) ; RP longueur ≥ 8 mm et NP ≥ 10 mm avec un ancrage péri-apical dans au moins 4-5 mm d'os ; connexion interne, bone level, platform switching si possible
Type d'assistance	Full guide statique (CFAO) à appui dentaire > guide conventionnel
Stabilité implantaire primaire	- ITI : couple d'insertion ≥ 25-40 N/cm et/ou valeur ISQ ≥ 70 - Autres : couple d'insertion ≥ 32 N/cm et/ou valeur ISQ ≥ 60
PROCEDURE D'AUGMENTATION TISSULAIRE	
Osseuse	Comblement osseux systématique avec un matériau à faible taux de résorption, notamment dans le gap vestibulaire
Gingivale	Greffes de conjonctif enfouies systématiques quel que soit le biotype parodontal initial

Tableau 10 : Critères de succès procéduraux actuels des phases diagnostique et chirurgicale du protocole d'EIMEI dans le secteur antéro-maxillaire

Facteur décisionnel	Critère de succès procédural
PHASE PROTHETIQUE	
RESTAURATION IMPLANTO-PORTEE FIXE IMMEDIATE PROVISOIRE	
Esthétique	Identique à la dent extraite ou à sa controlatérale par symétrie
Mode d'assemblage	Transvissage droit > transvissage avec rattrapage d'axe > scellement
Forme du profil d'émergence implanto-prothétique	- Contour critique réduit de 0,5 à 1 mm par rapport à la dent naturelle en vestibulaire et équivalent en palatin et interproximal - Contour subcritique aussi concave que possible à 360°
Matériaux	Dent naturelle extraite et/ou polymère (résine)
Concept pilier	Limiter les déconnexions le plus possible > one abutment one time
Occlusion	Sous-occlusion statique et dynamique
PHASE DE TEMPORISATION	
Patient	compliant vis-à-vis de la prescription médicamenteuse, des conseils hygiéno-diététiques évolutifs et des rendez-vous de suivi
Praticien	Gestion du profil d'émergence de la restauration provisoire adaptée au niveau gingival obtenu à au moins 3 mois
RESTAURATION IMPLANTO-PORTEE FIXE D'USAGE	
Esthétique	Identique à la restauration provisoire avec une couleur plus naturelle (intégration biomimétique optimale)
Transfert du profil d'émergence implanto-prothétique	Enregistrement exact du profil d'émergence muqueux façonné par le profil d'émergence de la restauration provisoire (par méthode analogique traditionnelle ou optique)
Mode d'assemblage	Transvissage droit > transvissage avec rattrapage d'axe > scellement
Type de connexion	Platform switching
Matériaux	- Transvissage : Couronne-pilier : hybride en zircone 1G stratifiée > hybride en LS ₂ stratifiée ou monolithique maquillée > hybride en zircone NG stratifiée ou monolithique maquillée > en titane stratifiée - Scellement : Pilier : hybride en zircone 1G > hybride en LS ₂ > hybride en zircone NG > hybride en céramique hybride > monolithique en titane + Couronne : céramique stratifiée (zircons, alumine, LS ₂ , VRL) ou monolithique maquillée (LS ₂ , VRL > zircone NG) > CCM
Type de (couronne-)pilier	Personnalisé(e)
Procédé de fabrication	CFAO (pour la couronne-pilier ou le pilier personnalisés)

Tableau 11 : Critères de succès procéduraux actuels de la phase prothétique du protocole d'EIMEI dans le secteur antéro-maxillaire¹⁴

¹⁴ Plusieurs des critères de succès procéduraux évoqués dans les tableaux 10 et 11 sont valables pour tous les types de protocoles implanto-prothétiques.

II.C) Limites

- Bien que le groupe ITI (2014, 2018) a reconnu que le protocole d'EIMEI obtient des taux de survie implantaire cumulés pondérés similaires aux autres protocoles (98,4% pour le type 1A) et des résultats esthétiques acceptables cliniquement, celui-ci est aussi attaché à **une plus grande variabilité de résultat** concernant ces données et à un **risque accru de récession vestibulaire > 1 mm** par rapport à ces autres protocoles (10)(11)(12). Il est ainsi associé à **une plus faible prévisibilité**. Ce manque d'homogénéité de résultat vis-à-vis des taux de survie lui vaut notamment, selon l'outil de validation de Gallucci et col¹⁵ (179), d'être qualifié de **protocole cliniquement documenté mais non validé scientifiquement**, contrairement à d'autres protocoles (1C, 2-3C, 4B et 4C (cf. tab 1 à 3 p.5-6) (9)(10).

Plusieurs éléments peuvent l'expliquer :

- **la grande hétérogénéité parmi les critères de sélection et les procédures chirurgico-prothétiques** décrits par les auteurs dans leurs études respectives (10)(12)(54)(101). Cette dernière implique qu'aucune méta-analyse n'a pu être réalisée au sujet de l'EIMEI dans la littérature. Par exemple, seule une faible quantité d'études récentes a suivi les nombreux critères de sélection et de succès procéduraux cités partie II.B (97). La littérature fait le plus souvent état de situations de compromis impliquant un risque plus ou moins accru d'échec implantaire primaire et de résultats esthétiques sous-optimaux acceptés par le patient ;
- **l'exposition au plus grand nombre de situations locales représentant potentiellement un risque** pour l'obtention de l'ostéointégration implantaire et le maintien du niveau gingival péri-implantaire dans le temps (cf. introduction II.A). Le succès du protocole d'EIMEI apparaît de ce fait beaucoup **plus sensible aux facteurs cliniques généraux et locaux patient-dépendants, ainsi qu'aux techniques de mise en œuvre opérateur-dépendantes** (8), ce qui le rend particulièrement difficile à mener (classe SAC complexe).

Face à ces risques et cette complexité, d'après le groupe ITI (2018) (9), l'EIMEI ne doit actuellement être **envisagée que si le patient exprime la volonté de bénéficier des avantages qu'elle peut procurer**. Si tel n'est pas le cas, et en dehors d'autres raisons générales ou liées au site imposant une implantation tardive, il déclare qu'un protocole de type 2-3C peut être considéré comme la procédure systématique.

- **Les données sur les performances cliniques de l'EIMEI**, notamment ses résultats esthétiques, sont représentées principalement par des études de séries de cas de faible puissance avec un risque de biais accru (10)(11)(12)(54). La plupart des recommandations sur l'EIMEI, issues ou non de groupes de consensus internationaux, et des critères énoncés partie II.B sont donc **basés sur des données avec un niveau de preuve scientifique faible à modéré** et non sur des faits scientifiques probants. Ceci peut expliquer en partie l'hétérogénéité retrouvée à propos de ses conditions de sélection et de sa mise en œuvre en elle-même. Pour certains critères, cela s'explique par le fait qu'étant donné les connaissances actuelles sur les facteurs de risques généraux ou locaux et leurs effets potentiels sur l'ostéointégration implantaire ou la résorption de la table osseuse vestibulaire, il n'est **éthiquement pas faisable de réaliser des ECR à leur sujet** (11)(101).

¹⁵ Outil déterminant le niveau de documentation et la validation scientifique et clinique d'un protocole selon le nombre, le type, la taille de l'échantillon et l'homogénéité des résultats des études s'y rapportant.

Face à l'absence de données, certaines recommandations proviennent même d'études décrivant principalement d'autres protocoles implanto-prothétiques mais sont associées par extrapolation à l'EIMEI.

- De tous les protocoles implanto-prothétiques, l'EIMEI est le protocole qui **impose le plus grand nombre de conditions cliniques préopératoires**, et celles-ci sont **rarement toutes rencontrées chez un patient donné dans le secteur AM** (11)(101). Par exemple, selon plusieurs études menées au CBCT, les dents antérieures maxillaires présentent principalement des parois osseuses vestibulaires minces (< 1 mm) (98).
- Si des thérapeutiques préopératoires peuvent être entreprises pour modifier certaines conditions cliniques, leur délai de mise en œuvre s'avère souvent **incompatible avec « l'urgence de l'extraction »**. Il peut alors engendrer une perte de chance pour le patient (ex : une infection locale dont l'évolution peut compromettre le capital osseux du patient).
- Face à sa **longue durée** (minimum environ 3h pour des flux directes (168)) et sa **grande complexité peropératoires**, l'EIMEI n'est pas à la portée de n'importe quel praticien : un **haut degré d'expérience et de qualification** devrait être requis.
- En raison notamment des nombreuses conditions anatomiques sensibles peropératoires auxquelles il expose et de la rigueur technique qu'il requiert pour être réalisé (10)(13), l'EIMEI apparaît aussi comme le protocole **le plus à risque d'échec en « intention de traiter »** (= le plus susceptible d'être reconsidéré le jour de la chirurgie).
- Selon plusieurs revues systématiques, les données des études exposant des cas d'EIMEI sont détaillées à court ou moyen terme. Son **recul clinique est ainsi encore plutôt limité** et s'explique par le gain d'intérêt relativement récent des auteurs pour ce protocole (10)(12). De ce fait, l'interprétation de ses performances cliniques nécessite encore une certaine prudence.

III. Applications de la CFAO directe dans le processus de l'extraction-implantation-mise en esthétique immédiate en secteur antéro-maxillaire

Aux débuts des années 2000, l'empreinte optique (EO) intra-orale en cabinet n'existait qu'à travers la marque Sirona (devenu Dentsply Sirona depuis 2015) et son système CEREC. Son essor n'a commencé qu'à partir des années 2010 notamment grâce à la possibilité d'enregistrer des surfaces sans poudrage et d'obtenir ainsi des vues 3D en couleur, ainsi qu'à une vague d'ouverture informatique des systèmes du marché de la Confection Fabrication Assistée par Ordinateur (CFAO).

La chaîne complète de CFAO directe s'offre aux praticiens avides des nouvelles technologies numériques désirant maîtriser la totalité du flux de travail et/ou accélérer la vitesse de production de dispositifs médicaux pour notamment proposer un délai de traitement plus rapide à leurs patients. En ce sens, elle partage la philosophie de l'extraction-implantation-mise en esthétique immédiate (EIMEI) et semble être intéressante à étudier dans son processus.

L'utilisation d'une chaîne CFAO directe dans le processus de l'EIMEI génère un workflow qui sera nommé dans ce travail « **workflow IAO directe de l'EIMEI** ».

Tout d'abord, nous reprendrons les grandes caractéristiques et composants du workflow IAO directe de l'EIMEI.

Ensuite, nous décrirons les étapes du workflow IAO (Implantologie Assistée par Ordinateur) directe de l'EIMEI.

Enfin, nous discuterons, sous forme d'avantages et limites, de la capacité de la CFAO directe, associée à d'autres outils chairside complémentaires, à donner accès de façon fiable aux critères de succès de l'EIMEI évoqués partie II.B.

III.A) Les grandes caractéristiques et composants du workflow IAO directe de l'extraction-implantation-mise en esthétique immédiate

III.A.1) Format de fichier, ouverture des systèmes et ergonomie logicielle du workflow CFAO directe

(40)(41)(180)(181)(182)(183)(184)(185)(186)(187)(188)(189)(190)

Les systèmes d'EO, de CAO [PF] ou de FAO sont dits « **fermés** » lorsqu'ils ne peuvent exporter et importer que le format de fichier spécifique à leur marque. Ils forment ainsi une chaîne CFAO fermée.

Ce format, dit « **propriétaire** », ne peut donc être lu que par les éléments d'une même marque. Lorsqu'il est le seul disponible pour un système de marque X, il contraint l'utilisateur à ne pouvoir travailler qu'avec les autres systèmes de marque X.

Il est notamment retrouvé chez les fabricants commercialisant tous les éléments d'une chaîne CFAO.

Les systèmes d'EO, de CAO [PF] ou de FAO sont dits « **ouverts** » lorsqu'ils peuvent importer et exporter le format propriétaire de leur marque (si elle en possède un) mais aussi et surtout un format **neutre, universel**.

Ce format, dit « ouvert », est en théorie lisible par n'importe quel autre système ouvert de marque différente de celle du système dont il provient.

Il est notamment à la base des systèmes d'EO et/ou CAO [PF] et/ou FAO dont les fabricants ne commercialisent pas une chaîne CFAO complète.

Le format ouvert de référence pour les EO est le **STL**, mais il en existe d'autres (PLY, OBJ, DCM ...), et celui pour les scans radiologiques 3D est le **DCM** (DICOM).

Aujourd'hui, les principaux acteurs du marché de la CFAO dentaire revendiquent tous l'ouverture des systèmes qu'ils commercialisent.

Dans le cadre de la CFAO directe, cette ouverture apporte au praticien une liberté appréciable dans le choix de son équipement au cabinet : il peut potentiellement travailler avec une CIO, un logiciel de CAO [PF] et une unité de fabrication de marques différentes.

Cependant une telle configuration peut impliquer plusieurs ouvertures, réductions de fenêtres, fermetures de logiciels (acquisition, CAO [PF] et FAO) pour pouvoir importer, exporter manuellement les fichiers entre eux. Autant d'opérations qui nuisent à la fluidité (= rapidité, reproductibilité) recherchée d'un workflow CFAO [PF] chairside.

Afin d'**optimiser l'ergonomie logicielle et l'efficacité du workflow CFAO [PF] chairside**, un fabricant X peut commercialiser au moins 2 ou les 3 systèmes de la chaîne CFAO et/ou établir des partenariats certifiés avec un fabricant Y d'un système qu'il ne commercialise pas. Ces solutions peuvent notamment avoir pour volonté de/d' :

- intégrer les logiciels CAO [PF] ± acquisition ± FAO au sein d'**un seul et même logiciel** (celui de CAO [PF] qui prend alors le nom dans ce travail de logiciel CFAO [PF]) ;
- **faciliter l'accès entre ces logiciels** ;
- **automatiser le transfert de fichiers** entre eux.

En poussant encore plus loin l'ergonomie, ces logiciels peuvent être intégrés au sein ou rendus accessibles à partir d'**autres plateformes logicielles plus générales et évolutives** sous le dongle de licences optionnelles payantes (= add-on) :

- **Plateforme CFAO [PF] + [non-PF]** :
Regroupe les logiciels CAO [PF]+[non-PF] (ortho, occluso, prothèse amovible, implanto).
- **Hub numérique** :
Concentre l'ensemble des données numériques d'un patient (CFAO [PF] et [non-PF], non-CFAO (photos, vidéos, imagerie radio 2D ou 3D, scans faciaux)).
- **Autres** :
Plateforme de bases données, de collaboration, de bons de commande...

Société	CIO	Logiciel CFAO [PF] ¹ / logiciel CAO [PF] ² / plateforme CFAO [± PF] ³ , hub numérique ⁴ , autre ⁵	MOCN (Usineuse ¹ , Imprimante 3D ²)	Type de workflow CFAO directe
Dentsply Sirona (DS)	Omniscam, Primescan	CEREC SW ¹	MC ¹ , MCX ¹ , MCXL ¹ , Primemill ¹	Intégré

Société	CIO	Logiciel CFAO [PF] ¹ / logiciel CAO [PF] ² / plateforme CFAO [± PF] ³ , hub numérique ⁴ , autre ⁵	MOCN (Usineuse ¹ , Imprimante 3D ²)	Type de workflow CFAO directe
3Shape (3S)	Trios 3 basic, Trios 3, Trios 4	TRIOS Design Studio ¹ (Acqst ^o /CAO/FAO), Dental Desktop ³	Partenariats certifiés : DWX-4W ¹ de Roland DGshape, C series ¹ de Straumann, Z4 ¹ de vhf, Lyra Mill ¹ de Lyra, certaines imprimantes 3D ² ...	Intégré
Planmeca (PM)	PlanScan, Emerald, Emerald S	PlanCAD Easy ¹ (Acqst ^o /CAO/FAO), Romexis ⁴	PlanMill 30S ¹ , PlanMill 40s ¹ , Creo C5 ²	Intégré
Carestream (CS)	CS 3600, CS 3700	CS restore ¹ (CAO/FAO), CS imaging ⁴ Partenariats certifiés : Chairside CAD ² d'Exocad GmbH (EX)/AL ...	CS 3000 ¹ , CS3100 ¹ Partenariats certifiés d'EX/AL	Simplifié
Dental Wings (DW)	Virtuo Vivo	DWOS Chairside ¹ (CAO/FAO)	C10+ capsule ² Partenariats certifiés : Z4 ¹ de vhf, C series ¹ de Straumann...	Simplifié
Medit (M)	i500	Medit Link ⁵ Partenariats certifiés : Chairside CAD ² d'EX/AL...	Partenariats certifiés d'EX/AL	Simplifié
Align technology (AT)	iTero Element 2, iTero Element 5D	ChairsideCAD ² , Chairside DB ⁵ d'EX (rachat récent par AL) Partenariats certifiés ^{1,2}	Partenariats certifiés AL/EX : CS 3100 ¹ , Z4 ¹ de vhf, DWX-4W ¹ de Roland DGshape, imprimantes formlabs ² , imprimantes 3D systems ² ...	Simplifié

Tableau 12 : Chaînes classiques de CFAO directe proposées par les principaux fabricants de CIO et leur type associé de workflow direct optimisé

Commentaires du tableau :

- Dans ce tableau, les workflows CFAO [PF] chairside présentés sont tous certifiés par les divers fabricants.

Ils sont considérés comme « intégré » si la réalisation de leurs 3 grandes étapes (acquisition, conception, fabrication) ne nécessite l'ouverture que d'un seul et unique logiciel.

Dans le cas contraire, ils restent optimisés et sont qualifiés de « simplifié » car chacun fait intervenir seulement 2 logiciels et/ou permet un accès facilité et/ou une automatisation du transfert des fichiers entre les logiciels le générant.

- En dehors de leurs connexions intra- ou inter-fabricants, chaque système de ce tableau reste théoriquement compatible avec ceux de marque non-partenaire du fait de leur caractère ouvert commun et le workflow CFAO [PF] chairside résultant est qualifié de « standard ». Toutefois, en pratique, cette ouverture des systèmes reste à prendre avec précaution. Associer diverses marques peut encore s'avérer difficile, voire impossible, ou nécessiter un coût

supplémentaire : par exemple, CEREC SW de DS ne peut importer que les fichiers propriétaires des caméras intra-orales (CIO) DS, l'export STL du fichier d'une restauration créée est impossible, les usineuses chairsides DS ne peuvent pas usiner des fichiers STL de manière suffisamment simple pour que le flux soit considéré comme reproductible dans une activité quotidienne, certains fabricants déclinent toute responsabilité de dysfonctionnement en cas de traitement ultérieur de leur données STL dans n'importe quel logiciel tiers non-partenaire.

Ainsi, en pratique, pour des raisons évidentes de commodité et de besoin de fiabilité clinique, un praticien s'équipe généralement de systèmes permettant un workflow CFAO [PF] chairside optimisé certifié par leur fabricant.

III.A.2) Systèmes d'empreinte optique directe

III.A.2.1) Caméras intra-orales

(40)(41)(180)(181)

La CIO, en association avec son unité informatique (UI) et le logiciel d'acquisition qui y est intégré, permet de **numériser les éléments intra-oraux d'intérêt** (dents, tissus mous, scanbody...) qui apparaissent en 3D quasi instantanément à l'écran sous forme de **maillage**.

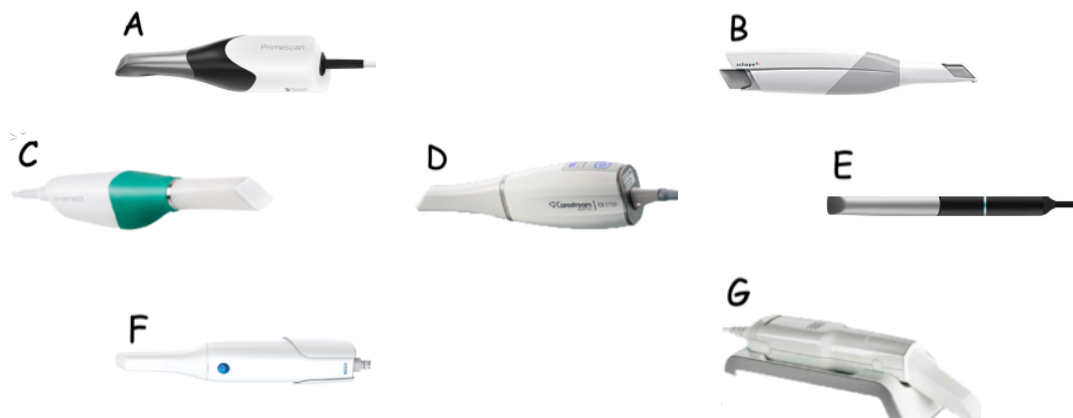


Photo 20 : Primescan (A), Trios 3 wireless (B), Emerald (C), CS 3700 (D), Virtuo Vivo (E), i500 (F), iTero Element 2 (G) (182)

Il existe un large panel de systèmes d'EO directe disponible sur le marché. La combinaison de leurs nombreuses caractéristiques rend chaque système unique avec ses avantages et inconvénients.

La quasi-majorité des CIO actuelles fonctionnent sans poudrage donc en couleur (artificielle ou naturelle), en full motion (= enregistrement vidéo) et leurs données d'acquisition peuvent être exportées en format ouvert.

Des différences existent. Elles portent notamment sur la technologie et l'exactitude de mesure, la vitesse de scannage, la fluidité de scannage (ex : décrochage plus ou moins fréquent, reprise de tracking plus ou moins rapide), la profondeur d'enregistrement, la facilité de manipulation de la CIO, le type de connexion de la CIO à l'UI, la nature et l'interface d'utilisation de l'UI, la capacité de transport de l'ensemble du système d'EO, la fluidité du workflow du logiciel d'acquisition, l'appartenance à un workflow CFAO chairside intégré, diverses options (ex : prise de teinte), ou encore leur prix (de 20 000 € jusqu'à 65 000 € (182)).

III.A.2.2) Transferts d'implant numérisables

(119)(191)

Afin d'enregistrer la position 3D intra-orale d'un implant par une CIO, il est nécessaire d'utiliser un transfert d'implant numérisable. Globalement, il existe 3 systèmes : les **scanbodies** (SB) ou corps de scannage, Bellatek Encode de Zimmer Biomet, et Profile Designer Iphysio d'ETK. Les 2 derniers systèmes ne seront pas décrits car ils ont pour vocation de servir de pilier de cicatrisation ce qui est inutile dans le protocole d'EIMEI.

Le SB ressemble au transfert d'implant classique. Il est divisé en 3 parties : la région de scannage (supérieure), le corps (intermédiaire), et la base transvissée à l'implant (inférieure). Selon les marques, il peut être constitué de :

- **1 élément :**

Le SB est le plus souvent en titane ou PEEK (ex : Straumann CARES Mono Scanbody de Straumann).

- **2 éléments :**

Le SB est un capuchon (= région de scannage) en polymère (PEEK, ABS) qui ne peut s'enfiler que dans une seule position grâce à un système de blocage mâle/femelle sur une pièce intermédiaire (= corps + base) le plus souvent en titane ou polymère. La pièce intermédiaire peut être destinée uniquement à la saisie numérique de la position implantaire (ex : système ScanPost de DS, Straumann Scanbody de Straumann) ou être aussi support de restaurations prothétiques (système TiBase de DS).

La géométrie de la base d'un SB est spécifiquement adaptée à la connexion de l'implant qui le supporte. Il se différencie d'un autre par la macro-géométrie de surface et les dimensions spécifiques de sa région de scannage.

Ces caractéristiques morphologiques sont représentées sous forme d'un avatar intégré, ou dont le fichier est téléchargeable, dans la bibliothèque dédiée d'un logiciel de CAO [PF]. Chaque avatar de SB correspond à l'avatar de l'implant qui lui est connectable. La représentation et la position intra-orale de cet implant peuvent ainsi être déterminées par le **matching entre le SB enregistré par la CIO et l'avatar de ce SB.**

Selon leur ouverture matérielle/informatique et les partenariats de leur fabricant, les SB peuvent être spécifiques à une seule marque d'implant (la leur) ou compatible avec plusieurs, et être intégrés/intégrables dans un seul logiciel de CAO [PF] (le leur) ou plusieurs.

Afin d'éviter une perte de précision liée à l'usure des SB, les fabricants recommandent un usage unique ou un certain nombre de cycle d'utilisation.



Photo 21 : Composition d'un SB (B) et exemples de 2 macrogéométries de surface (A,C) (191)

III.A.3) Logiciels de Conception Assistée par Ordinateur chairsides

III.A.3.1) Logiciels CAO [PF] chairsides

(40)(41)

Le logiciel de CAO [PF] chairside permet dans le protocole d'EIMEI de **proposer le wax up numérique** (= la modélisation 3D virtuelle) de l'organe dentaire à remplacer.

La possibilité de réaliser des restaurations implanto-portées est directement intégrée (le plus souvent) ou disponible en add-on. Actuellement, avec une chaîne CFAO [PF] adaptée à une pratique chairside, le seul moyen de réaliser ces restaurations avec un profil d'émergence (PE) personnalisé est le système à embase titane (ET) collée.

Ces ET sont représentées sous forme d'avatars directement intégrés ou téléchargeables dans la bibliothèque dédiée d'un logiciel de CAO [PF]. En fonction de leur ouverture matériel/informatique et des partenariats de leur fabricant, elles peuvent être compatibles avec une seule ou plusieurs marques d'implants, et être intégrés/intégrables dans un seul ou plusieurs logiciels de CAO [PF]. Ainsi, la compatibilité entre un système implantaire et un logiciel CAO [PF] n'est pas systématique et passe par celles du SB.

Plusieurs modes de reconstruction existent selon les logiciels :

- « **Biogénérique individuel** » :

Chaque dent a son modèle dit « biogénérique » constitué informatiquement à partir de multiples points de caractérisation communs identifiés sur des centaines d'exemplaires de dents du même numéro. La dent est donc reconstruite à la suite de la reconnaissance de ses points de caractérisation résiduels suivie de leur mise en concordance avec les points de son modèle biogénérique. En cas d'absence de points de caractérisation résiduels, les points de caractérisation des dents adjacentes sont utilisés.

- « **Copie biogénérique** » :

La dent est reconstruite informatiquement à partir d'une copie d'elle-même.

- « **Copier et inverser en miroir** » :

La dent est reconstruite informatiquement à partir d'une copie inversée de sa controlatérale ou de son antagoniste.

- **Bibliothèque dentaire** :

La dent est reconstruite à partir d'une base de données morphologiques plus ou moins riche.

Des outils 3D virtuels sont à disposition pour modifier la restauration proposée sans restriction et lui donner l'anatomie et l'intensité des points de contact les plus adaptées. Ils sont aussi pré-paramétrables sur des données essentielles (cf. III.B.9).

Comparativement aux versions laboratoires, les versions chairsides des logiciels CAO [PF] ont globalement un workflow et des outils de conception et paramétrages similaires. Leur interface d'utilisation est plus conviviale pour une prise en main rapide et simplifiée plus en adéquation avec une activité de cabinet. Cependant, en général, ils offrent moins de possibilités de travail concernant entre autres les restaurations implanto-portées de forme complexe (ex : puit d'accès à la vis angulé) ou les prothèses plurales de grandes étendues, moins de choix de matériaux (ex : pas de titane), ne proposent pas la mise en œuvre de blocs de matériaux pré-

usinés industriellement au niveau de la connexion implantaire et ne permettent que la modélisation de pièces monolithiques. Ces différences s'expliquent notamment par la philosophie d'ergonomie, simplicité, rapidité du workflow CFAO directe et les limites techniques des usineuses chairsides classiques (cf. III.A.4.2). Elles se répercutent sur leur prix qui est relativement moins élevé.

Les logiciels CAO [PF] chairsides de marques différentes (cf. tableau 12) proposent globalement les mêmes outils 3D mais des différences intéressantes peuvent exister (cf III.B).

III.A.3.2) Logiciels de planification de l'occlusion dynamique (40)(41)

Sur le plan fonctionnel, des logiciels de CAO [PF] chairside peuvent intégrer, plus ou moins sous le dongle d'une licence optionnelle payante, un articulateur virtuel (ex : CEREC SW, TRIOS Design Studio, ChairsideCAD) qui peut être intéressant dans le processus de l'EIMEL. Cet articulateur est dit « **mathématique** » (192) car il permet de **simuler l'enveloppe limite des mouvements mandibulaires** de propulsion et latéralité **par une série de calculs mathématiques issues de moyennes**.

Sa capacité de programmation des boîtiers condyliens reste la même que pour les articulateurs mécaniques semi-adaptables de 2^e génération (pente condylienne, angle de Bennett etc.). Cependant, le montage du modèle maxillaire virtuel étant arbitraire et basé sur des valeurs approchées, il n'a pas de réelle fiabilité pour le diagnostic occlusal. Il n'est vraiment utile que pour simuler et régler l'occlusion dynamique de restaurations prothétiques de faible étendue. Il est similaire à celui retrouvé dans la version laboratoire des logiciels CAO.

Dans une volonté de poser un diagnostic occlusal chairside full numérique, les praticiens peuvent s'équiper d'un système d'articulateur virtuel dit « **complètement adaptable** » (192). Contrairement à n'importe quel type d'articulateur mécanique, celui-ci permet **d'enregistrer extra-oralement et de simuler la cinématique mandibulaire « réelle » et complète du patient** à travers ses modèles d'EO. Ceci se réalise à l'aide de dispositifs, sortes d'arcs faciaux et axiographes numériques, et de logiciels spécifiques (ex : le Jaw Motion Tracker + logiciel Sicat Function de DS (183), le système Modjaw de la société Modjaw (193)) et peut potentiellement simplifier et améliorer le diagnostic fonctionnel d'un patient donné par rapport aux techniques conventionnelles utilisant un axe charnière arbitraire.

Depuis peu, l'enregistrement 4D de ces systèmes peut être aussi utilisé pour la conception des restaurations dans certains logiciels CAO chairside (ex : ChairsideCAD).

Ce type d'articulateur virtuel est ainsi beaucoup plus onéreux que le précédent (ex : autour de 25000 € pour le Modjaw).

3Shape avec son produit logiciel « Patient specific motion », a la particularité de proposer un enregistrement intra-oral des trajets réels de l'arcade mandibulaire via une EO supplémentaire.



Photo 22 : Système Modjaw (193)

III.A.3.3) Logiciels de planification esthétique

(40)(41)(183)(184)(185)(190)(194)

Dans le cadre du processus de l'EIMEI en secteur antéro-maxillaire (AM), les modes de reconstruction informatique « biocopie » ou « biogénérique » suffisent très souvent à répondre aux objectifs d'intégration esthétique invisible de la restauration unitaire dans son environnement dento-gingival proche.

Le logiciel de planification esthétique est intéressant en tant qu'**outil diagnostic, de communication et d'aide à la CAO de la future restauration** lorsque l'EIMEI fait partie d'une réhabilitation globale du sourire du patient. Il a essentiellement une valeur communicative lorsque l'EIMEI est l'unique traitement à réaliser avec une modification de la morphologie ou de la position de la dent à extraire. Dans ce dernier cas, il reste le seul moyen pour le patient de visualiser sa future restauration au sein de son sourire avant réalisation et donner son accord.

Pour un même logiciel de ce type, Il n'existe généralement pas de version chairside et laboratoire. Ces logiciels peuvent être autonomes et/ou intégrés dans un logiciel de CAO [PF] ou une plateforme plus générale sous le dongle d'une licence optionnelle payante.

Leur prix tourne autour de 1000 € par an.

Les différences entre eux se font notamment sur la puissance de leur analyse esthétique et de leurs outils ou encore la diversité de leur bibliothèque de projets esthétiques virtuels.

Globalement, leur workflow débute par une analyse esthétique consistant à relever les principales lignes de références esthétiques extra-orales verticales/horizontales et le contour du sourire sur une photo (2D) ou un scan facial (3D) du patient en train de sourire. Par un jeu de superposition entre les 2 images grâce aux repères dentaires communs, ces lignes esthétiques sont transférées sur une vue 2D ou 3D intra-orales. Ensuite, selon les spécificités de chacun, ils vont pouvoir permettre la conception de PEV 2D ou 3D à partir respectivement d'une banque de surfaces ou volumes dentaires préenregistrés et en s'aidant des repères esthétiques reportés. La couleur de ces PEV peut être modifiée pour un effet plus réaliste, et ils peuvent être visualisés et même modifiés sur une vue 2D ou 3D du patient souriant pour constituer un support attrayant de communication avec ce dernier. Ces PEV individualisés pourront aussi être confrontés à l'EO du patient et guider la CAO du PEV 3D final¹⁶ en tant que biocopie ou simples contours à suivre.

Logiciels de planification esthétique	Analyse esthétique	Type d'aide à la CAO du PEV 3D	Autonome/ Intégrable	Ouverture du logiciel
Cerec Smile design (DS)	Guidé par le logiciel, limitée	Intégration du PEV 3D final dans le visage souriant 3D	Intégrable dans Cerec SW en add-on	Fermé
Smile design (3S)	Guidé par le logiciel	Conception du PEV 2D (plan frontal) + exportation dans un logiciel CAO [PF]	Intégrable dans Dental Desktop en add-on	Ouvert
Smile design (PM)	Guidé par logiciel	Conception du PEV 2D (plan frontal) + exportation dans un logiciel CAO [PF]	Intégrable dans Romexis en add-on	Ouvert

¹⁶ = PEV adapté parfaitement aux limites périphériques souhaitées de la restauration et déterminées sur l'EO.

Logiciels de planification esthétique	Analyse esthétique	Type d'aide à la CAO du PEV 3D	Autonome/ Intégrable	Ouverture du logiciel
Smile creator (EX)	Guidé par logiciel	- conception à partir d'une banque de PEV 3D - intégration du PEV 3D dans le visage du patient souriant 2D ou 3D	- autonome - intégrable dans ChairsideCAD en add-on	Ouvert
DSD connect (Hack dentistry) + logiciel de présentation (ex : Keynote, Powerpoint)	Libre car réalisé dans un logiciel de présentation	Conception du PEV 2D dans plusieurs plans par le logiciel de présentation et exportation dans un logiciel CAO [PF] compatible par DSD connect	Autonome	Ouvert (ex : compatible avec DS et 3S)

Tableau 13 : Exemples de logiciels de planification esthétique autonomes et/ou intégrables dans des logiciels de CAO [PF] chairside ou plateformes dentaires

Commentaires du tableau :

- Les logiciels de présentation sont les plus accessibles pour les praticiens mais aussi les moins simples/rapides à mettre en œuvre car leur workflow n'est pas automatisé. Ils offrent plus de liberté d'analyse mais nécessitent notamment une bonne maîtrise de toutes leurs fonctionnalités et une grande compétence en matière d'esthétique.

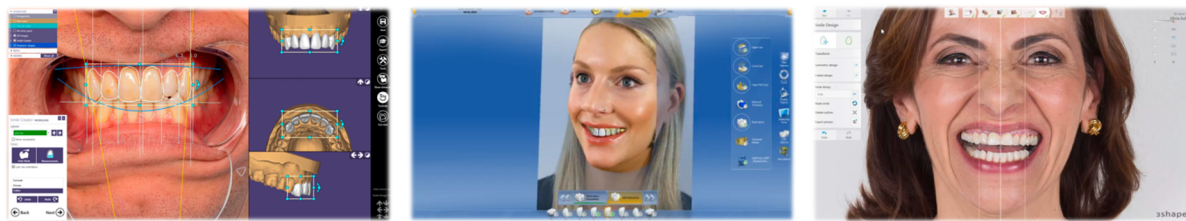


Photo 23 : De gauche à droite : Smile Creator d'EX (190), Cerec Smile design de DS (183) et Smile design de 3S (184)

III.A.3.4) Logiciels de chirurgie guidée chairside

(183)(184)(185)(187)(190)(195)(196)

Dans ce travail, un logiciel de chirurgie guidée chairside est un logiciel de planification implantaire qui permet de **réaliser la CAO d'un guide chirurgical statique** à visée prothétique et d'exporter le fichier de ce guide en format ouvert pour **pouvoir l'obtenir immédiatement au cabinet** à l'aide d'une unité de FAO additive chairside ouverte.

Il peut être autonome ou intégré dans un logiciel de CAO [PF] ou une plateforme plus générale sous le dongle d'une licence optionnelle payante. Pour un même logiciel de ce type, il n'existe pas de version dite chairside ou laboratoire.

Les logiciels de planification disponibles sur le marché peuvent notamment différer selon le nombre et la qualité de leurs fonctionnalités. Simplant (Dentsply Sirona) et Nobelclinician (NobelBiocare) sont des références historiques en la matière mais classiquement la CAO+FAO

(pour Simplant et Nobelclinician) ou seulement la CAO (pour Simplant) du guide restent confiées à leur centre de production délocalisé.

Société	Logiciel de chirurgie guidée chairside	Autonome / Intégrable	Ouverture du logiciel
DS et SICAT	Galiléos Implant (planification seulement)	Autonome	Fermés
	CEREC guide (CAO + FAO du guide)	Intégrable dans Cerec SW en add-on	
3S	Implant studio	- autonome - intégrable dans Dental Desktop en add-on	Ouvert
PM	3D implant (= planification seulement)	Intégrables dans Romexis en add-on	Ouverts
	3D implant guide (= CAO du guide et export de son fichier STL)		
DW	Codiagnostix (licence optionnelle pour exporter le fichier STL du guide)	Autonome	Ouvert
EX	Exoplan (CAO du guide et export de son fichier STL en add-on)	Autonome, accessible à partir de sa plateforme Exoplan DB	Ouvert
Blue Sky Bio	Blue Sky Plan	Autonome	Ouvert

Tableau 14 : Exemples de logiciels de chirurgie guidée chairside autonomes et/ou intégrés dans des logiciels de CAO [PF] ou plateformes dentaires

Commentaires du tableau :

- Tous ces logiciels présentent aujourd'hui la possibilité d'obtenir des guides à appui dentaire et muqueux et une bibliothèque implantaire ouverte plus ou moins large selon les partenariats entre leur fabricant et ceux de systèmes implantaires. Celle-ci est généralement évolutive et intègre au moins les systèmes implantaires historiques.
- Ils disposent également pour la plupart d'une bibliothèque de couronnes génériques permettant de réaliser des planifications implantaires avec intention prothétique. Ils proposent globalement les mêmes outils 3D mais des différences intéressantes peuvent exister (cf III.B).
- Par association avec le tableau 12, seuls 3S et PM proposent un workflow IAO directe intégré sur une seule plateforme dans ses 2 aspects (chirurgical et prothétique).
- La chaîne DS SICAT possède un statut à part car elle est la seule à proposer l'obtention d'un guide statique par usinage chairside. Cependant, il s'agit d'une chaîne fermée qui nécessite d'avoir la chaîne CFAO directe complète de DS mais aussi un CBCT DS. De plus, ce guide ne peut être utilisé que pour un implant unitaire, qu'avec un appui dentaire et n'est pas stérilisable.
- Comparativement aux autres logiciels de planification implantaire, Blue Sky Plan (BSP) est séduisant pour les praticiens car il est le seul à présenter une licence d'exploitation gratuite, seul l'exportation du fichier STL du guide est payante (entre 11 et 20 € selon le pack choisi).

Il permet donc de faire des économies majeures. Il reste un logiciel de qualité offrant quasiment les mêmes fonctionnalités et même plus de liberté : par exemple, il est adaptable à n'importe quel implant ou trousse de chirurgie guidée. En revanche il nécessite un temps de maîtrise plus long, et de bonnes connaissances informatiques et en chirurgie guidée car son workflow n'est pas standardisé (= non-clef en main). Il peut s'avérer particulièrement intéressant pour un omnipraticien dont l'activité implantaire n'est pas prépondérante.

III.A.3.5) Logiciels de mashup 3D

Dans le cadre de l'EIMEI, selon l'équipement utilisé, un logiciel de mashup 3D non spécifique à la pratique de la dentisterie peut être utile et nécessaire comme par exemple Meshmixer (MM) d'Autodesk qui possède une licence d'exploitation gratuite (197).

Ce type de logiciel propose de nombreux outils 3D, absents ou difficiles à mettre en œuvre dans certains logiciels CAO dentaire chairsides, pour notamment **modifier facilement et sans restriction**, de façon soustractive ou additive, des objets 3D importés en son sein.

III.A.4) Systèmes de Fabrication Assistée par Ordinateur chairsides

(40)(41)(198)

III.A.4.1) Logiciels de FAO

Le logiciel de FAO pilote les unités de FAO appelées Machines-Outils à Commande Numérique (MOCN).

Ces logiciels rassemblent les informations définissant le matériau choisi, la pièce à fabriquer (forme, volume, géométrie, dimension...) et les outils de fabrication (forme, dimension, diamètre...). Puis, en fonction de ces éléments, ils **gènèrent numériquement les trajectoires** à suivre, couche par couche, par les outils de fabrication de la MOCN.

III.A.4.2) Machines-outils à commande numérique chairsides soustractives

III.A.4.2.1) Description

Dans le protocole d'EIMEI, La MOCN soustractive chairside permet surtout de **matérialiser les restaurations implanto-portées fixes (RIPF) immédiates provisoires et les RIPF d'usages en usinant des blocs de matériaux** à l'aide d'outils (fraises) coupantes ou abrasives. Selon son ouverture, elle peut être pilotée soit uniquement par son logiciel FAO spécifique soit également par des logiciels FAO tiers.

De façon globale, comparativement à celles adaptées à une activité et un environnement de laboratoire ou centre de production industrielle, les usineuses chairsides ont notamment :

- **Des dimensions plus petites :**

Pour limiter leur encombrement dans l'environnement plus restreint d'un cabinet. Elles sont donc moins robustes et ne peuvent ainsi généralement usiner que des matériaux « tendres » ou pré-frittés. Les matériaux « durs », comme le titane et la zircone HIP (totalement frittée avant usinage), ne font donc pas partie de leur éventail de matériaux usinables qui est de ce fait relativement moins large. En revanche, certaines céramiques

(ex : certaines zircons, la vitrocéramique de verre renforcée au disilicate de lithium (LS₂)) nécessitent toujours :

- un post-traitement, d'une durée variable selon leur nature (ex : LS₂ < zircons), imposant en plus l'achat d'un four compact pour céramique (ex : CEREC SpeedFire de DS, Smart.Fire de Vita-Zahnfabrik) compatible avec les matériaux utilisés ;
- un maquillage imposant l'acquisition d'un kit spécifique aux matériaux utilisés.

- **Des axes de fonctionnement moteur moins nombreux :**

Elles ont généralement 3 ou 4 axes avec pour conséquence un degré d'exactitude moindre, mais semblant être dans une marge cliniquement acceptable (199), et un degré réduit de sophistication morphologique des pièces produites.

Cette caractéristique explique notamment que le guide « CEREC guide » de DS ne peut être que mono-implant et que ces MOCN ne peuvent ni reproduire l'angulation du puit de vissage des restaurations implanto-portées avec rattrapage d'axe ni fabriquer des petits bridges directs implants. Elle réduit ainsi relativement leur panel d'application.

- Un format d'usinage de matériaux uniquement sous forme de blocs rectangulaires et de tailles réduites, avec une production d'1 à 3 blocs et d'un seul élément de faible étendue par bloc au cours d'un même processus d'usinage :

Cette caractéristique est aussi la conséquence de celles précédemment citées. Elle implique ainsi un volume de production relativement réduit.

- Un entretien et une formation à l'utilisation plus simple.
- Un prix évidemment moins élevé (globalement entre 40000 et 60000 €).

Des différences entre les usineuses chairsides disponibles sur le marché (cf. tableau 12) subsistent. Elles portent entre autres sur la/leur :

- technologie embarquée des moteurs de leurs axes (pas à pas < brushless), et ainsi la résolution et le contrôle de la position de ces axes, influençant l'exactitude de fabrication ;
- moyen de liaison à l'interface informatique qui les pilote (avec ou sans fil) ;
- mode de changement des instruments (automatique ou non) entre 2 matériaux ou 2 modes d'usinage ou en cas d'usure ;
- nombre de porte-outil (1 ou 2) et vitesse de rotation, influençant le temps d'usinage ;
- capacité d'usinage en milieu humide/sec qui influence leur panel de matériaux (ex : usinage à sec pour certaines zircons) ;
- ouverture matérielle : c'est à dire leur capacité à usiner des blocs de marques différentes de la leur en fonction des partenariats de leur fabricant. Elle peut influencer leur panel de matériaux et leur champ d'application ;
- capacité à créer le puit de vissage d'une RIPF qui influence leur champ d'application ;
- prix dont les différences sont surtout liées à la maintenance et au service après-vente.




Photo 24 : MCXL de DS (A) et ses 4 axes (B) ; Lyra Mill de GACD (C) et ses 4 axes (D) (198)

III.A.4.2.2) Blocs pour embase titane (200)(201)(202)(203)

Pour **mettre en œuvre des RIFP**, les systèmes à ET impliquent un transperçage sur toute leur hauteur des blocs de matériau pour ménager un accès à leur canal de vissage et assurer un enfichage spécifique de ces blocs sur leur partie supérieure.

2 types de blocs sont disponibles sur le marché avec leurs spécificités :

- **Blocs préfabriqués pré-perçés (159)(166):**

Ces blocs sont conçus pour la réalisation spécifique de RIFP hybride et garantissent ainsi la fiabilité et la reproductibilité de leur adaptation à l'ET grâce à la préfabrication industrielle précise de leur interface d'assemblage à cette dernière. L'usineuse n'a à mettre en forme que l'extrados de la restauration, autour du trou de perçage du bloc, pour un temps de fabrication plus court.

Toutefois, ils ne sont disponibles que pour des restaurations unitaires avec canal de vissage droit. Actuellement, leur morphologie interne n'est calibrée que pour un seul système à ET: TiBase de DS. De plus, au niveau des équipements CFAO adaptés au chairside, les TiBase DS ne sont disponibles que dans la bibliothèque d'ET de CEREC SW, et les blocs pré-perçés ne sont compatibles qu'avec les usineuses DS. La mise en œuvre de ces blocs en chairside ne se fait ainsi qu'à travers un workflow fermé proposé par DS.

Les **TiBase DS**, qui ne sont pas disponibles en version « rattrapage d'axe », sont utilisables avec une dizaine de marques différentes de systèmes implantaires. Leur collier a une hauteur standard très courte. Ainsi, afin de pouvoir bénéficier des avantages de ce workflow proposé par DS et de disposer d'une hauteur de col plus importante pour ménager un meilleur effet platform switching (PS), certaines de ces mêmes marques implantaires ou d'autres commercialisent des ET spécifiques à leurs implants, avec une partie intermédiaire différente de celle des TiBase DS mais une partie supérieure toujours identique à celle-ci. Elles sont ainsi intégrées dans le logiciel CEREC SW et sont appelées dans ce travail « TiBase-like ». Par exemple : Variobase C de Straumann, embases CFAO Camelog et Conelog de Camelog, TruAbutment CEREC TiBase de TruAbutment Inc, embases Axiom Multi Level d'Anthogyr.

Société	Nom	Type de matériau
Ivoclar Vivadent	IPS emax.CAD	Vitrocéramique de verre renforcée au disilicate de lithium
	Telio CAD	PMMA
Vita Zahnfabrik	Vita Enamic IS	Céramique hybride
	Vita CAD-Temp IS	Résine composite
Dentsply Sirona	InCoris ZI meso	Céramique polycristalline à base de zircone Y-TZP
	CEREC Zirconia meso	
Straumann	N!ce	Vitrocéramique d'aluminosilicate de lithium renforcée au disilicate de lithium

Tableau 15: Blocs de matériaux pré-perçés disponibles sur le marché de la CFAO en 2020



Photo 25 : Blocs préfabriqués pré-perçés disponibles en 2020 (183)(202)(203)

- Blocs préfabriqués pleins (classiques) :

Ces blocs impliquent que l'usineuse soit capable de les transpercer avec précision grâce notamment à des paramétrages adéquats et des fraises de faibles diamètres (1 mm au plus). Au niveau des usineuses chairsides standards à 4 axes, cette capacité n'est certifiée que pour certaines d'entre elles et un calibrage est nécessaire (ex : C series de Straumann, PL900S d'Amann Girrbach) pour garantir une précision d'adaptation acceptable et maintenir les propriétés mécaniques optimales du matériau.

Ils s'utilisent pour tous les systèmes à ET non-TiBase DS et non-TiBase-like (ex : Variobase de Straumann, Tru Base de TruAbutment Inc) qui peuvent pour certains intégrer la possibilité d'un rattrapage d'axe. Afin de permettre la conception du canal de vissage et de l'interface ET/restauration, les fabricants mettent à disposition les fichiers STL de la géométrie du trou de transperçage correspondant spécifiquement à leurs ET. Ces fichiers peuvent être directement intégrés dans le logiciel CAO [PF] ou y être téléchargeables plus ou moins sous couvert de partenariats.

III.A.4.3) Machines-outils à commande numérique chairsides additives (204)(205)(206)

Une MOCN additive est communément appelée imprimante 3D. Elle est qualifiée de chairside (ou « de bureau ») notamment si son format est compact et son prix abordable. Dans le protocole d'EIMEI par CFAO directe, elle permet **surtout de matérialiser le guide chirurgical statique avec un procédé de fabrication par ajout de matière.**

Les technologies de fabrication par FAO additive applicables en odontologie reprennent les principes du prototypage rapide par lequel la pièce modélisée par CAO est découpée virtuellement en strates successives dans sa hauteur. Chacune de ces strates est ensuite reproduite dans un matériau choisi et solidarisée à la précédente.

Pour des raisons économiques, techniques, ou de temps de fabrication trop chronophage du produit fini, les technologies qui sont actuellement adaptables à une activité et un environnement chairside ne mettent en œuvre que de la résine et sont les suivantes :

- FDM (Fused Deposition Modeling) ou dépôt de matière en fusion :

Une strate est réalisée par un dépôt en ligne de filament mis en fusion après son passage au travers d'une buse d'impression chauffée à haute température. Le passage à une couche suivante est donné par le déplacement de la plateforme d'impression. Chaque couche est solidarisée à la précédente par fusion et se solidifie après refroidissement.

Elle utilise ainsi des résines thermoplastiques (ABS (Acrylonate Butadiène Styrène), PA (polyamide = nylon), PLA (acide polylactique)) non autorisées en France pour un usage intra-oral. Son champ d'application est donc en théorie limité aux modèles d'arcade mais

des techniques de décontamination à froid rendent au moins possible l'utilisation d'un guide chirurgical statique dans ces matériaux.

Il s'agit de la technologie la moins précise (ex : axes X et Y = 300 microns (diamètre la buse), et axe Z = 20 microns (pas du moteur de la plateforme d'impression) pour la ROBOX de CEL Technology). Les couches restent nettement visibles (effet escalier), et l'état de surface est perfectible.

Elle est en revanche la plus abordable : un bon modèle comme la ROBOX coûte environ 1000 € et une bobine de fil d'1 kg environ 20 € (prix de revient autour d'1 € par modèle).

- **SLA (StereoLithograph Apparatus) ou stéréolithographie**

Une strate est constituée point par point par l'impact d'un faisceau laser parcourant un bac de résine liquide photopolymérisable. Le passage à une couche suivante est à nouveau donné par le déplacement de la plateforme d'impression, et chaque couche est solidarisée à la précédente par copolymérisation.

Elle utilise ainsi des résines thermodurcissables qui nécessitent d'autres accessoires pour réaliser un post-traitement en 3 étapes de la pièce produite : nettoyage dans un bain d'alcool isopropylique afin d'éliminer les résidus de résines non polymérisés, polymérisation finale pour assurer son innocuité et stabiliser ses propriétés mécaniques, et enfin retrait des supports de fabrication. Des résines de ce type ont été spécifiquement développées pour un usage intra-oral en répondant aux normes internationales. Ceci ouvre donc largement son champ d'application : aux modèles d'arcade peuvent ainsi s'ajouter entre autres les guides chirurgicaux stérilisables et les restaurations fixes provisoires.

Sa précision est supérieure à la FDM (axes X et Y =140 microns (diamètre du laser) généralement) avec un état de surface parfaitement lisse. Son temps d'impression reste assez lent à cause de l'impression point par point (ex : environ 1h45 pour un guide complet avec une précision dans l'axe Z de 100 microns).

Chez Formlabs, l'ensemble « imprimante Form 3 + accessoires de post-traitement » est actuellement proposé à environ 5000 €. Les résines pour usage dentaire sont présentées sous forme de bidon de 1 litre à moins de 300 € (prix de revient autour de 4 € pour un guide chirurgical).

- **DLP (Digital Light Processing)**

Ce procédé est un dérivé de la SLA. Dans celui-ci, chaque strate est constituée par l'unique projection de son image laser (UV) dans un bac de résine liquide photopolymérisable.

Les matériaux, le post-traitement et le champ d'application sont les mêmes que la SLA.

Sa précision peut être supérieure à la SLA (60 microns dans les axes X-Y avec les nouvelles puces DLP). Son temps d'impression est théoriquement plus court (20 min environ pour une guide chirurgical complet).

Son prix est ainsi aussi plus élevé : 10000 € pour la Nextdent 5100 de 3D Systems seule.




Photo 26: Robox (FDM) (A), Form 2 (SLA) (B), Nextdent 5100 (DLP) (C)

L'acquisition d'une imprimante 3D s'impose à un praticien désirant réaliser des guides chirurgicaux statiques chairsides notamment car, contrairement aux usineuses chairsides, elle peut gérer plusieurs orientations implantaire au sein d'un même guide (= **guides multi-implants**). Elle permet également de fabriquer des modèles d'arcades, des « wax-up » et des **RIPF provisoires sans ou avec rattrapage d'axe**.

Concernant les RIPF provisoires à canal de vissage droit, l'usinage chairside reste la méthode de FAO privilégiée car elle est la plus simple/rapide à mettre en œuvre et donc la plus rentable : le passage d'un matériau de teinte différente à l'autre entre chaque cas se fait en quelques secondes alors qu'il nécessite la vidange et le nettoyage entier chronophages du bac de résine de l'imprimante 3D ; la pièce obtenue ne nécessite pas un temps de post-traitement.

III.B) Description des étapes du workflow IAO directe de l'extraction-implantation-mise en esthétique immédiate dans le secteur antéro-maxillaire

Une **multitude de workflows IAO directe** peuvent être mis en œuvre au cours du processus de l'EIMEI selon les différents matériels et logiciels chairsides utilisés, avec des avantages et limites propres à chacun.

Pour décrire les principales spécificités de ce workflow, la chaîne **CFAO directe de DS** sera illustrée car elle est la plus ancienne et la plus répandue encore dans les cabinets dentaires. Le logiciel de planification implantaire **Blue Sky Plan**, celui de mashup 3D **Meshmixer**, du fait de leur gratuité, et une des MOCN additives de **Formlabs**, du fait de la popularité de cette marque dans les cabinets dentaires (bonne qualité, prix abordable), y seront associés.

Des cas de RIPF unitaires antéro-maxillaires seront iconographiés.

Si des possibilités intéressantes existent avec d'autres équipements chairsides que celui-ci, elles seront également évoquées.

III.B.1) Empreinte optique directe pré-implantaire

Le workflow débute par l'ouverture du logiciel CEREC SW et la prise d'EO de la situation clinique intra-orale initiale qui présente la future dent à extraire.

L'EO se réalise en une ou plusieurs acquisitions par le déplacement de la tête de la CIO au-dessus de la zone à enregistrer, selon un chemin de scannage spécifique, une vitesse et une distance recommandées par le fabricant pour être la plus exacte possible (207).

Il est nécessaire de sécher minutieusement le champ enregistré et d'éviter l'éclairage auxiliaire (208).

L'EO se décompose en 3 empreintes distinctes insérées dans les 3 catalogues d'EO standards :

- « **Maxillaire** » :
EO de la dent à extraire et de son environnement proximal.
- « **Mandibule** » :
EO des dents antagonistes.
- « **Vestibulaire** » :
EO des faces vestibulaires des 2 arcades en OIM (Occlusion d'Intercuspidie Maximale).

La largeur d'arcade enregistrée doit être suffisante dans l'idée de pouvoir servir de support supplémentaire au diagnostic clinique esthétique, de pouvoir réaliser une analyse occlusale numérique dans un logiciel dédié et d'assurer une stabilité suffisante au futur guide chirurgical.

Les CIO DS permettent également d'analyser la teinte de la dent condamnée.

III.B.2) Examen radiologique 3D

Le CBCT doit notamment être réalisé la **mâchoire légèrement entrouverte** afin de faciliter l'étape suivante de matching des données numériques, et en évitant tout mouvement de la tête. Généralement, dans un souci de respect du principe ALADA, l'arcade mandibulaire n'a pas à être intégrée dans le champ de vue. Celui-ci doit tout de même être assez large autour de la dent à extraire afin de garantir un matching précis et correct des données numériques.

S'il ne l'est pas nativement, le fichier 3D obtenu de l'examen doit être converti au format DICOM pour pouvoir être importé dans BSP.

III.B.3) Préparation du modèle maxillaire

Afin d'avoir une distance de forage libre raisonnable (cf. II.A.2.3.2.3) et de permettre la CAO du guide sans problème (cf. III.B.5), le modèle maxillaire doit être **amputé numériquement de la dent à extraire**. CEREC SW et BSP permettent en théorie de réaliser cette action mais elle reste fastidieuse et limitée en pratique, contrairement à son exécution dans ChairsideCAD ou Implant Studio par exemple. Ainsi, le modèle maxillaire initial est enregistré au format STL et préférentiellement importé dans MM où cette extraction virtuelle peut être réalisée avec précision, simplicité et sans restriction. Elle doit suivre le collet clinique de la dent et ne pas déborder sur les dents adjacentes pour éviter les problèmes d'adaptation peropératoire du guide.

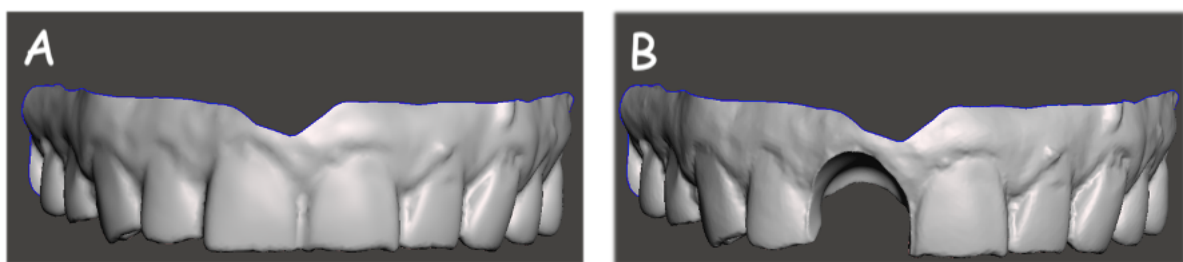


Photo 27 : EO maxillaire avant (fichier « STL 1 ») (A) et après (fichier « STL 2 ») (B) extraction virtuelle d'une dent 11 dans MM 3.4 (photos personnelles)

S'il est souhaité que la position de la dent à extraire soit corrigée par la future restauration, alors le modèle mandibulaire est importé lui aussi dans MM. Il apparaît automatiquement dans la bonne occlusion avec le modèle maxillaire car CEREC SW utilise le référentiel de position 3D de l'EO en OIM pour exporter chaque modèle indépendamment. Les 2 modèles en occlusion sont alors sélectionnés ensemble pour être enregistrés comme un seul et même volume STL. Ce nouveau fichier permettra de contrôler dans BSP l'orientation et l'occlusion de la future restauration qui y sera modélisée par rapport aux dents antagonistes.

III.B.4) Planification implantaire

L'interface de BSP s'organise en 3 parties :

- supérieure qui comporte notamment la barre entièrement personnalisable de ses outils ;
- centrale gauche qui expose les vues des coupes 2D du volume osseux dans tous les plans de l'espace et une fenêtre dédiée aux représentations 3D radiographiques et optiques ;
- latérale droite qui comprend les panneaux choisis pour faire la planification en elle-même.

Les fichiers suivants sont importés dans BSP : le **volume osseux radiographique** («DCM»), l'**arcade maxillaire avec la dent condamnée** (= modèle initial, «STL 1»), l'**arcade maxillaire sans la dent condamnée** (= modèle d'extraction virtuelle, «STL 2») et, si besoin, l'arcade maxillaire sans la dent condamnée en OIM avec l'arcade mandibulaire («STL 3»)

Ils sont ensuite **alignés** les uns avec les autres grâce à leurs repères dentaires communs soit automatiquement soit par marquage manuel. Cet alignement peut être contrôlé notamment par la **vision du contour des modèles numériques**, représentables en différentes couleurs, sur les coupes radios 2D et modifié manuellement si besoin. A partir de cette étape, il est possible de masquer ou mettre en transparence réversiblement chacun des fichiers alignés ou autres objets rajoutés (couronne, implant, guide...) pour gérer avec plus de clarté chaque étape suivante.

Dans le cas où la position de la future restauration est différente de la dent à extraire, une couronne peut être choisie dans la bibliothèque de dent 3D. Elle est ajustée classiquement d'abord sur une vue isolée du fichier « STL 3 ». Quelles que soient les modifications apportées à cette couronne, celles-ci se répercutent simultanément sur toutes les coupes radios 2D où sont représentés son contour et la dent condamnée, ce qui peut aider à sa conception.

Il serait plus simple et efficace de réaliser cette étape de planification prothétique au sein du CEREC SW afin de bénéficier de l'intelligence artificielle d'un de ses modes de reconstruction sur le fichier « STL 2 » mais, contrairement à d'autres logiciels CAO chairside, il ne permet ni d'importer un fichier au format STL (ex : le fichier « STL 2 » issu de MM pour y concevoir le wax-up) ni d'exporter le fichier du wax-up numérique en dehors des logiciels de sa marque.

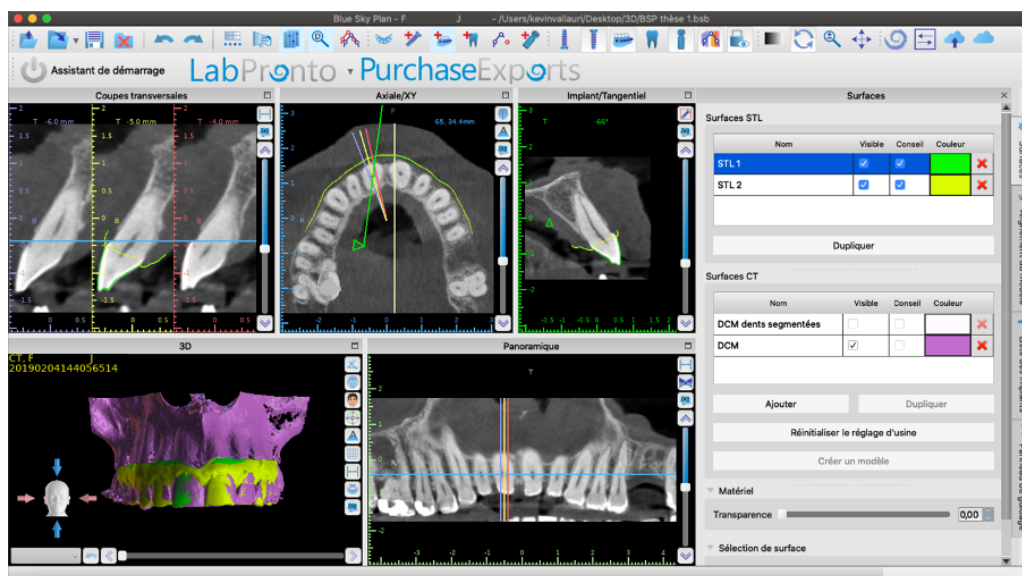


Photo 28 : Interface d'utilisation logicielle de BSP 4.7 après alignement des fichiers 3D (photo personnelle)

Ensuite, le **système implantaire**, utilisé par le praticien pour réaliser des EII, peut être sélectionné dans la bibliothèque implantaire. Si celui-ci n'y figure pas, il reste possible de le représenter sous forme d'un gabarit en indiquant sa longueur, ses diamètres coronal et apical. Le choix de sa position et de ses dimensions peut alors commencer sur les coupes radios 2D notamment en s'aidant de la représentation sur celles-ci du contour du bord libre et du collet clinique de la restauration envisagée. L'incidence de chaque modification concernant l'implant est également observable en temps réel sur toutes les vues disponibles.

La visualisation de l'émergence implantaire au niveau prothétique est possible en simulant la mise en place d'un pilier prothétique personnalisé d'une hauteur dépassant la future couronne.

Le contrôle des distances de sécurité et dimensions osseuses peut également se faire. Contrairement à d'autres logiciels de chirurgie guidée chairside, un cadran péri-implantaire représentant les distances de sécurité n'est pas disponible dans BSP. Des outils de mesure précis existent en revanche. Une astuce peut aussi consister à dupliquer l'implant planifié, lui rajouter 4 mm de diamètre, au moins 2 mm de longueur et ne faire apparaître que son contour.

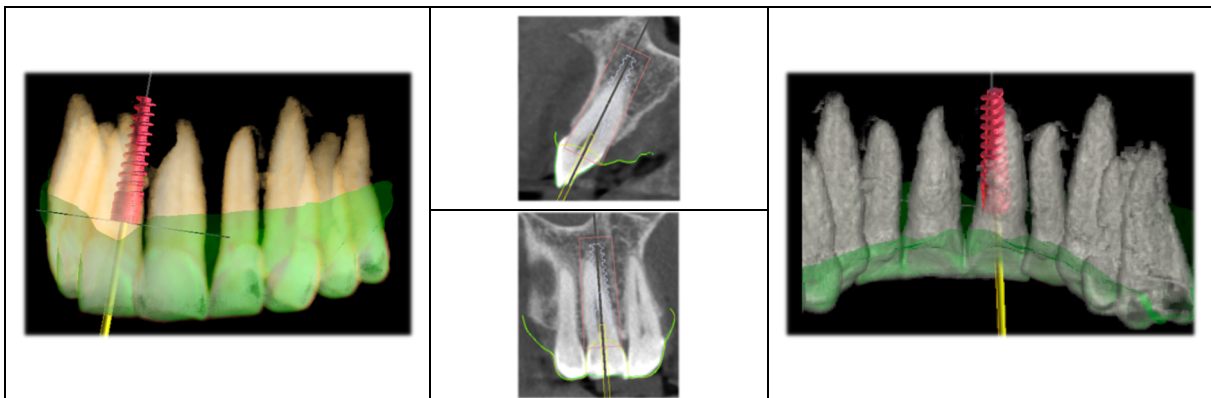


Photo 29 : Planification numérique prothétiquement guidée dans BSP 4.7 d'un implant NobelActive 3,5 x 15 mm en vue de l'EIMEI d'une dent 11 avec respect des règles de positionnement actuelles (photos personnelles)

En s'inspirant du procédé décrit par Vafiadis et col (171), il est possible de concevoir un **moulin personnalisé** reprenant à l'identique la morphologie naturelle de la couronne et du PE de la dent condamnée ou même de sa controlatérale :

Grâce aux **outils de segmentation** de BSP, la dent condamnée peut être isolée du fichier « DCM », moyennant tout de même un certain labeur peu appréciable, et enregistrée à part dans un format STL. Une fois importée dans MM, divers outils permettent de générer une « **coquille** » du volume d'intérêt de la dent. Une fonction « miroir » peut être utilisée dans le cas d'une dent controlatérale. Le fichier obtenu n'a alors plus qu'à être envoyé en STL vers la MOCN chairside pour être matérialisé.

Ce procédé pourrait notamment être utilisé :

- si le praticien, possédant un équipement CFAO chairside, souhaite réaliser une MEI au fauteuil mais ne dispose ni de la chaîne CFAO directe DS, ni d'une usineuse capable de réaliser un canal de transvissage, ni d'une imprimante ;
- s'il est prévu/s'avère finalement que le PE de la dent extraite soit/est inutilisables (ex : nécessité de séparation peropératoire plus ou moins imprévue de la dent).

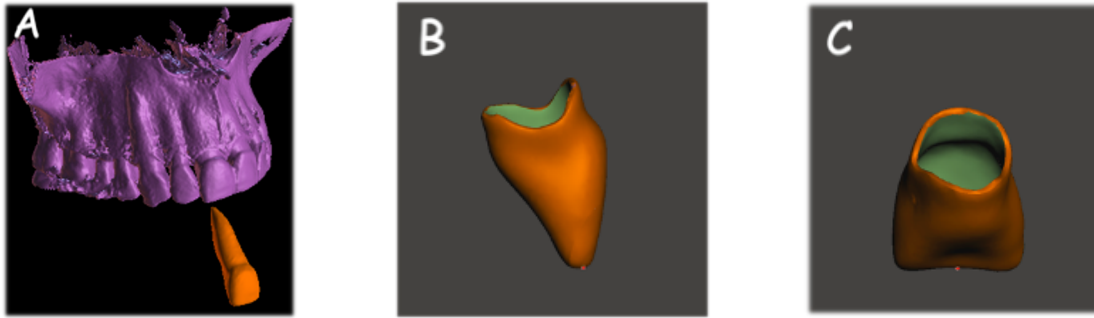


Photo 30 : Dent 11 segmentée dans BSP 4.7 (A) et son moulier avec « PEIP naturel » (B,C) créé dans MM 3.4 (photos personnelles)

III.B.5) CAO du guide chirurgical statique

Une fois le choix et la position de l'implant validés, le kit de chirurgie guidée utilisé peut être sélectionné dans la bibliothèque dédiée et le **tube de guidage** du guide peut être affiché. Ce dernier correspond au manchon en résine du guide qui recevra la douille métallique de guidage. Ses dimensions et sa position sont ajustées automatiquement à l'implant et à son kit. Si le kit utilisé au cabinet ne figure pas dans cette bibliothèque, il est possible de personnaliser les caractéristiques du tube de guidage en fonction du kit utilisé au cabinet, que la chirurgie prévue soit pilotée, assistée ou full-guided :

- **Diamètre interne :**

Il doit être supérieur au diamètre externe de la douille utilisée de quelques dizaines de microns seulement. Cela dépendra de la résine et de la précision d'impression choisies. Cette différence devra permettre une légère friction lors de l'insertion de la douille pour assurer une stabilité optimale. Un calibrage de l'imprimante est nécessaire.

- **Hauteur :**

Elle doit être au moins égale à celle de la douille. Elle doit aussi inclure la hauteur de la lèvre d'arrêt de cette douille s'il est prévu que celle-ci soit dans la continuité du bord supérieur du tube.

- **Décalage :**

Il correspond à la distance « plateau implantaire-bord supérieur du tube de guidage » dans BSP. Son calcul dépend de plusieurs variables connues et est le suivant :

[Décalage] = [distance « butée-apex » du foret] - [longueur implant] - [hauteur de lèvre de la douille seulement s'il est prévu que celle-ci repose sur le bord supérieur du tube de guidage] - [hauteur de lèvre des cuillères ou douilles réductrices si elles font partie du kit utilisé].

La position de ce tube de guidage est vérifiée sur le fichier « STL 2 » **en recherchant une possible collision** au niveau de l'intérieur du tube, car elle pourrait être néfaste pour la rigidité du guide au niveau de la douille et pour son insertion le jour de la chirurgie. L'extraction virtuelle en elle-même et sa qualité, grâce à MM, trouvent tout leur intérêt à cette étape car elles permettent d'éviter la présence d'une intersection.

Le tracé du guide est ensuite effectué manuellement en veillant à n'avoir qu'un appui dentaire. Des fenêtres de visualisation peuvent être introduites pour pouvoir vérifier son bon positionnement opératoire. Son épaisseur peut être modulée. BSP propose ensuite un **corps de guide** autour du tube de guidage. Les contre-dépouilles sont automatiquement supprimées.

Des outils permettent de faire des retouches du guide mais ils restent assez limités, c'est pourquoi il pourra être importé dans MM avant son étape de FAO si besoin. Le fichier du guide obtenu est enfin exporté au format STL.




Photo 31 : Recherche de collision entre le tube de guidage et le fichier « STL 2 » (A), extrados du guide chirurgical obtenu en place (B), intrados du guide chirurgical (C) dans BSP 4.7 (photos personnelles)

III.B.6) FAO du guide chirurgical statique

Le fichier STL du guide est importé dans Preform, le logiciel FAO des imprimantes SLA Formlabs. Le **type de résine** (spécifique = Dental SG) et **l'épaisseur des couches d'impression** peuvent directement être choisis.

Afin de connecter le plateau de construction au guide, le logiciel génère des **tiges de support** qui restent modifiables manuellement. Ces tiges permettront aussi de limiter le risque de déformation du guide lors de l'impression, mais laisseront des marques sous forme de petits picots qu'il conviendra de supprimer. Pour cette raison et éviter une perte de son ajustement, le guide doit être orienté extrados face au plateau de construction et les supports doivent être retirés au niveau du bord supérieur du tube de guidage.

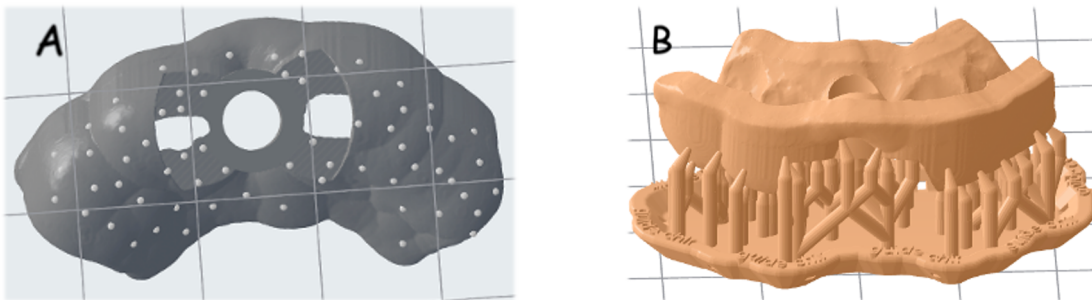


Photo 32 : Vérification de la position des supports (A) et guide chirurgical avec supports à imprimer dans Preform 3.6 (B) (photos personnelles)

Preform génère enfin la trajectoire à suivre par les outils d'impression (= le **G-code**) et la transmet à l'imprimante SLA. Une fois le guide matérialisé, ce dernier subit la phase de **post-traitement** citée partie III.A.4.3 à laquelle peut s'ajouter le ponçage des picots résiduels.

La chaîne CFAO chairside DS permet de se passer de l'achat supplémentaire d'une imprimante 3D pour la fabrication d'un guide chirurgical statique unitaire en proposant son

obtention par usinage (cf. III.A.3.4). Cependant, elle implique d'utiliser absolument le logiciel de planification implantaire DS (Galiléos Implant) et un CBCT DS.

III.B.7) Empreinte optique directe implantaire

Le jour de la chirurgie, dans CEREC SW, le workflow débute par la phase «Administration» qui consiste au choix de l'/de la/du :

- **Indication :**
« Pilier implantaire ».
- **Type de restauration :**
« Couronne vissée » ou « Pilier multicouche ». Ce dernier est sélectionné si la décision n'est pas évidente avant l'acte car il permettra de choisir entre une couronne-pilier ou un pilier + couronne pleine lors de la phase « Design ».
- **Mode de reconstruction :**
« Biogénérique individuelle », « Copie biogénérique » ou « Copie-miroir ».
- **Matériau :**
Pour la couronne-pilier ou la couronne pleine immédiates provisoires : TelioCAD ou CAD-Temp IS.
Pour le pilier hybride : inCoris ZI meso ou IPS e-max CAD Abutment ou Enamic IS.
- **Usineuse chairside :**
MCX, MCXL, Primemill.
- **Fabricant d'ET et de l'ET correspondant à l'implant utilisé :**
L'implant prévu doit obligatoirement être compatible à une des ET figurant dans cette bibliothèque. Seules des ET TiBase DS ou TiBase-like y sont retrouvées. Aucune de ces ET offre la possibilité d'un rattrapage d'axe.
- **Type de SB correspondant à l'implant utilisé :**
TiBase DS ou ScanPost DS. La localisation de l'implant immédiat, 3-4 mm en sous-gingival dans le secteur esthétique, nécessite généralement l'usage d'un ScanPost DS. Celui-ci est plus long, ce qui lui permet de mieux contrôler le positionnement de son SB et de le rendre plus facilement lisible par la CIO.
- **Dent à remplacer**
- **Ajout des fonctions « Articulateur virtuel » et « Smile design ».**

Ensuite, dans la phase « Acquisition », un jeu jusqu'à 6 catalogues d'EO peut être à compléter. En plus des 3 catalogues standards (cf. III.A.3.1) remplis avant extraction, peuvent venir s'ajouter 1 à 3 autres catalogues d'EO :

- **« Biocopie maxillaire » :**
Il est ajouté si le praticien souhaite que la forme de la dent à extraire soit reprise à l'identique par le logiciel pour modéliser la couronne de la future restauration.
L'empreinte est ainsi réalisée avant l'extraction.
- **« Masque gingival maxillaire » :**
Il aura pour but d'aider à la conception et au dessin du PE de la RIPF immédiate en renseignant sur l'anatomie initiale de la gencive péri-dentaire.
L'empreinte est réalisée :
 - o **Soit avant l'extraction :**
Le catalogue ne servira de tuteur que pour la position de la ligne d'émergence gingivale de la restauration. Cette EO n'est pleinement exploitable que si la dent à extraire ne couvre pas les espaces interproximaux.

○ **Soit après l'extraction :**

Le catalogue pourra servir de tuteur pour la position de la ligne d'émergence et pour les contours du PEIP. Cette EO est plus intéressante mais aussi plus délicate : son résultat est moins reproductible, car elle soumet à la capacité d'enregistrement en profondeur de la CIO, à l'effondrement physiologique des tissus mous n'étant plus soutenus, et peut être entravée par le saignement intra-alvéolaire. Les CIO DS, sous leur dernière version logicielle (5.x), apparaissent actuellement les plus performantes du marché concernant la profondeur d'enregistrement. Une EO immédiate après extraction, combinée à la vitesse d'acquisition des CIO, peut permettre d'éviter un maximum l'effet du collapsus gingival. Concernant la présence de sang, problème à part entière pour l'enregistrement en profondeur du PEM naturel de la dent extraite, un protocole d'hémostase succinct, voire un léger poudrage, peuvent être réalisés pour compléter l'EO de ce catalogue. Mais dans ce cas, la forme enregistrée du PEM ne sera qu'approximative et le site chirurgical sera souillé par la poudre.

- **« SB maxillaire » :**

Il aura pour but de permettre la détermination de la position de l'implant. L'ergot détrompeur présent sur le Scan-Post DS doit se situer en vestibulaire ou palatin afin de juger facilement de son bon alignement avec la rainure de guidage de son SB (capuchon). L'EO du Scan-Post DS est réalisée en dernier, après l'extraction-implantation. Avant elle, une radio est à réaliser pour valider l'ajustage du Scan-Post DS à son implant.

Pour rapidement compléter tous les catalogues d'EO maxillaires, notamment le « Masque gingival maxillaire après extraction », et diminuer le temps opératoire, l'EO du catalogue « Maxillaire » peut être dupliquée et insérée dans les autres catalogues. Seule la zone pertinente à enregistrer peut alors être effacée puis numérisée à nouveau (163)(209).

A noter, si le mode « Copie-miroir » a été sélectionné pour reprendre la morphologie de la dent controlatérale à la dent condamnée, le logiciel utilisera l'EO du catalogue « Maxillaire ».

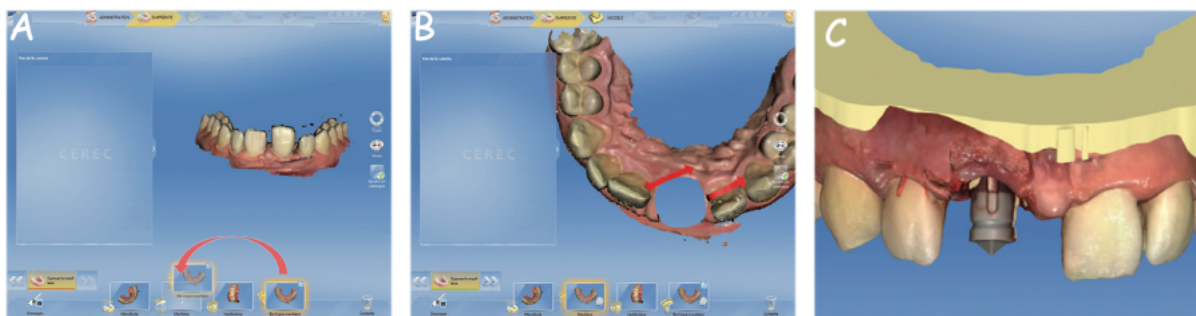


Photo 33 : Duplication de l'EO maxillaire initiale (A) ; découpe de cette EO maxillaire, avant l'EO du SB, au niveau d'une dent 11 à extraire (B) ; EO du SB (C) (CEREC SW 4.4) (209)

A l'issue de la dernière EO, l'ensemble ScanPost + SB DS est retiré et remplacé par un pilier de cicatrisation protégeant la connexion implantaire. Il restera en place le temps de réaliser les étapes de comblement du gap vestibulaire, de GCE et de CAO/FAO de la RIPF immédiate provisoire.

Concernant le catalogue « Masque gingival maxillaire », selon le principe du procédé décrit par Soenen et Brothier (210) ou par Crockett et col (211), il est possible d'obtenir

facilement le PEM naturel de la dent condamnée après son extraction à l'aide d'autre logiciel CAO [PF] :

Les EO aux formats STL du maxillaire avant extraction, du SB et de la dent extraite nettoyée sont importées dans BSP où elles peuvent toutes les 3 être alignées via la référence commune qu'est l'EO maxillaire. Cette opération est également réalisable plus facilement et rapidement dans ChairsideCAD. Elles sont ensuite exportées automatiquement dans le même référentiel de position 3D. Les EO du SB et de la dent extraite sont importées dans MM où elles y apparaissent ainsi toujours alignées et peuvent être transformées en « solide » pour préserver leur précision, leur densité de maillage et donc éviter les erreurs lors de l'opération suivante. Cette dernière consiste à sélectionner d'abord l'EO du SB puis celle de la dent extraite et enfin démarrer la fonction « **Différence booléenne** ». Cette commande simple permet de laisser en négatif les contours de la dent extraite, et donc notamment ceux de son PE, au sein de l'EO du SB. Ce fichier « PEM naturel » créé est ensuite importé dans n'importe quel logiciel de CAO [PF] pouvant recevoir et exploiter des fichiers STL (ex : ChairsideCAD, Design Studio ... mais pas CEREC SW) : il pourra ainsi constituer le catalogue « Masque gingival maxillaire ».

Cette technique semble être la plus fiable, mais n'est pas toujours reproductible car elle nécessite l'intégrité totale de la dent au niveau de son PE après extraction. Elle augmente aussi le temps opératoire.

Selon une variante, correspondant à une version full numérique du procédé décrit par Noharet et col (212), il est possible de créer le fichier du PEM naturel de la dent condamnée en amont de la chirurgie :

Les différences résident dans le fait que le fichier de la dent condamnée isolée est obtenu par segmentation numérique du fichier « DCM », et que l'alignement du fichier « dent segmentée » avec le fichier « STL 2 » est permis grâce au fichier « DCM ». Le tout en préopératoire.

Dans cette variante, si besoin, la dent controlatérale peut également être utilisée mais le procédé nécessite davantage de travail numérique et apparaît plus approximatif.

Ce procédé permet d'avoir le cadre initial naturel idéal pour le modelage virtuel du PEIP de la RIPF immédiate, peu importe l'intégrité de la dent après son extraction. Il apparaît ainsi plus reproductible que celui précédemment décrit, et implique aussi un temps opératoire plus court. Cependant, il rallonge le temps de planification préopératoire.

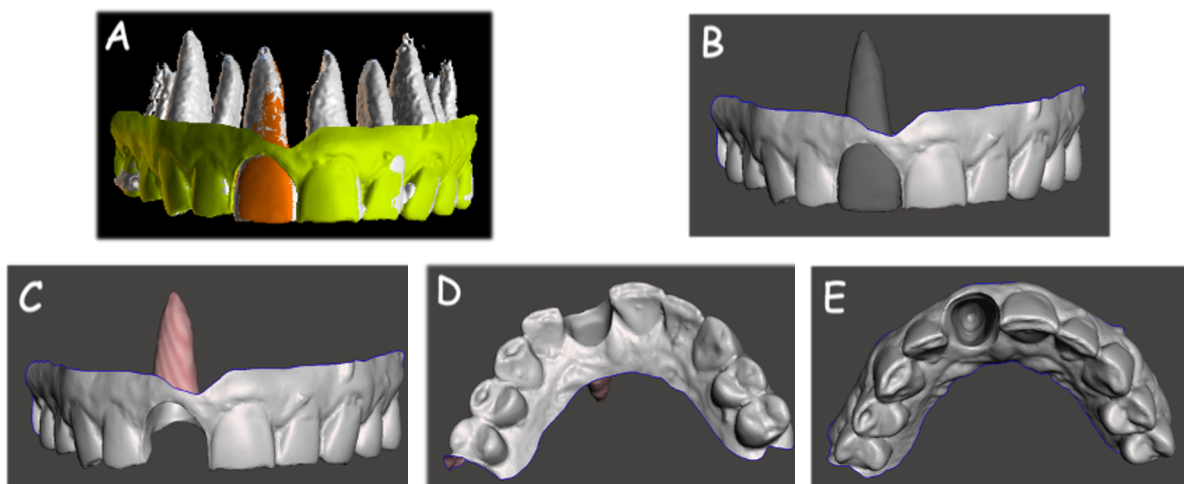


Photo 34 : Alignement dans BSP 4.7 des fichiers « DCM » (blanc), « STL 2 » (jaune) et « dent segmentée » (orange) d'une dent 11 condamnée (A) ; fichiers « STL 2 » (gris clair) et « dent segmentée » (gris foncé) importés, avec la même position 3D, dans MM 3.4 (B) ; fichier « PEM naturel 11 » obtenu après différence booléenne dans MM 3.4 (C, D, E) (photos personnelles)

III.B.8) Préparation des modèles d'empreinte optique

Avant et afin d'entamer au mieux la CAO de la RIPF immédiate à proprement parler dans la phase « Design », plusieurs étapes sont à réaliser dans la phase « Modèle » :

- **détermination de l'axe et de l'alignement des modèles virtuels** dans les 3 plans de l'espace ;
- **création du MPU** (Modèle Positif Unitaire) virtuel permettant par la suite de travailler sur la zone d'intérêt de manière isolée et précise en masquant les éléments adjacents ;
- **repérage de la tête du SB** afin que le logiciel puisse le matcher à son avatar numérique puis calculer l'axe et la position exacte de l'implant correspondant à l'ET sélectionnée dans la phase « Administration » ;
- **détermination de la ligne d'émergence gingivale de la future RIPF** à partir de l'EO « Masque gingival maxillaire » pour reprendre celle de la dent extraite ;
- **détermination de l'axe de la restauration par rapport à l'axe implantaire** ;
- **détermination de la ligne de copie** sur la dent condamnée de l'EO « Biocopie maxillaire » si mode « Copie biogénérique », ou sur la dent controlatérale de l'EO « Maxillaire » si mode « Copie-miroir ».

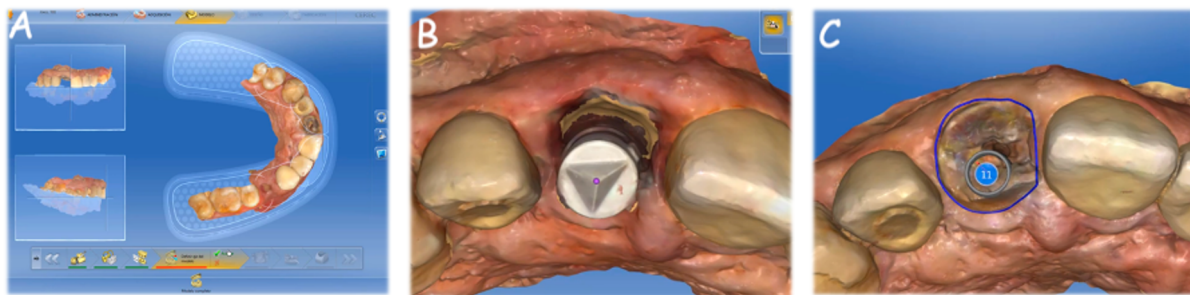


Photo 35 : Détermination de l'axe des modèles (A) ; repérage de l'extrémité supérieure du SB (B) ; détermination de la ligne d'émergence gingivale, sur le catalogue « Masque gingival maxillaire » rempli avant extraction, d'une dent 11 (C) lors de son EIMEI (CEREC SW 4.6) (213)

III.B.9) CAO de la restauration implanto-portée fixe immédiate provisoire

Dans la phase « Design », le logiciel fait une proposition de couronne-pilier. Pour ce faire, il prend en compte des données préalablement paramétrées telles que l'intensité des contacts, les épaisseurs minimales de résistance de la couronne-pilier ou de la couronne pleine + pilier, l'épaisseur du joint prothétique, la position de l'éventuelle limite pilier implantaire-couronne pleine par rapport à la ligne d'émergence gingivale indiquée, ou encore le degré de pression gingivale du PEIP.

Toutefois, la proposition du logiciel concernant le PE de la RIPF immédiate n'est actuellement jamais utilisable en 1^{ère} intention si le catalogue « Masque gingival maxillaire » n'a pas été rempli ou s'il l'a été avec un procédé par simple EO « avant ou après extraction » (166)(168) (cf. III.B.7).

Le praticien dispose d'une large palette d'outils pour ajuster facilement, sans restriction, et au besoin cette proposition **en allant des grands changements de position 3D** (hauteur, mésio-/disto-rotation, vestibulo-/palato-version) **aux plus petits changements de forme** (ex : suppression des contacts occlusaux statiques).

Pour s'aider, il est possible notamment de masquer, superposer les différents catalogues d'EO alignés ou antagonistes et de faire varier leur transparence. Ainsi, si la forme coronaire de la dent extraite veut être conservée, il est possible de superposer la restauration à l'EO de la dent extraite présente sur le catalogue « Biocopie maxillaire ».

Le contrôle et une forme concave du contour subcritique du PEIP peuvent être réalisés sur le catalogue « Masque gingival maxillaire ».

Les zones, dont l'épaisseur est inférieure à celle minimale paramétrée pour le matériau choisi, sont facilement remarquables par l'apparition d'une couleur bleu clair.

Le puit de vissage est facilement visualisable. En cas d'émergence vestibulaire, le logiciel CEREC SW ne permet ni de disposer d'ET à rattrapage d'axe ni de générer un puit d'accès angulé comme peut le faire ChairsideCAD en add-on. L'outil « Fractionner » permet cependant de transformer la restauration en 2 parties : pilier hybride personnalisé + couronne pleine dont la limite de séparation paramétrée reste encore ajustable. Chaque élément peut être représenté, modifié indépendamment de façon simple, et choisi dans un matériau différent.

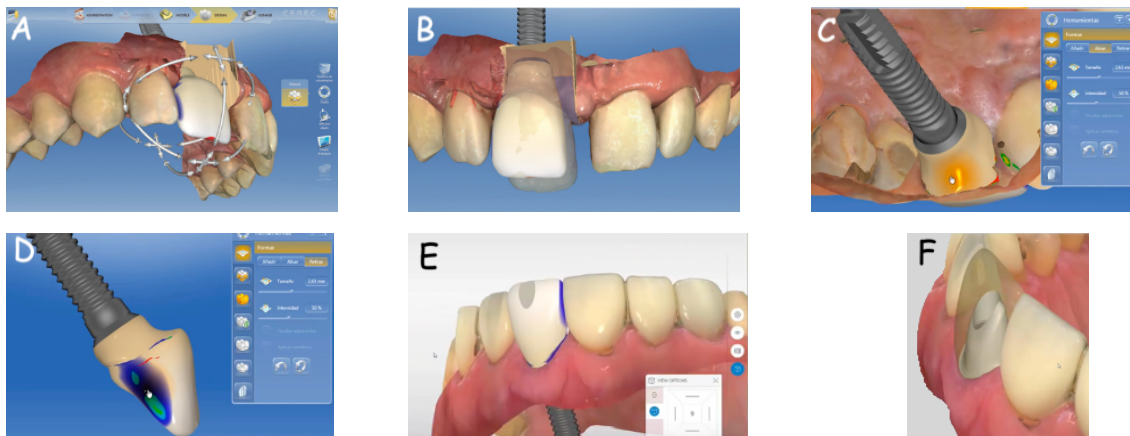


Photo 36 : Outil de positionnement (A) et superposition de la situation initiale avec la RIPF immédiate conçue (B) dans le cadre de l'EIMEI d'une dent 11 (CEREC SW 4.4) (209) ; Façonnage du PEIP (C) et gestion des points de contact proximaux (D) de la RIPF immédiate en site d'une dent 11 dans le cadre de son EIMEI (CEREC SW 4.6) (213) ; Outil de fractionnement, avant (émergence implantaire vestibulaire) (E) et après (F) utilisation, sur une RIPF en site d'une dent 21 (CEREC SW 5.0) (214)

La sélection des outils « Articulateur virtuel » et « Smile Design » dans CEREC SW à cette étape permet respectivement de vérifier l'absence de contact dynamique sur la RIPF et de l'intégrer dans le visage du patient pour qu'il puisse la valider.

III.B.10) FAO de la restauration implanto-portée fixe immédiate provisoire et son post-traitement

Durant la phase « Fabrication », la **taille du bloc de matériau** est choisie, ainsi que la **position de la restauration au sein de ce bloc et celle de son attache de séparation**. Cette dernière doit être préférablement en palatin afin de ne pas prendre le risque d'altérer les contacts proximaux et la face vestibulaire de la restauration lors de son fraisage.

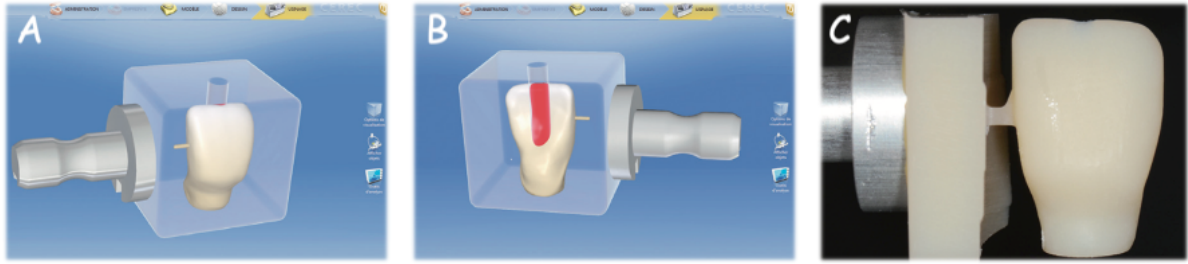


Photo 37 : Prévualisation d'usinage (A, B), couronne-pilier immédiate provisoire brute d'usinage en PMMA (C) (209)

Si une restauration en 2 parties a été réalisée, les 2 pièces sont fabriquées séparément : le pilier à partir d'un bloc pré-percé, la couronne à partir d'un bloc plein.

Les piliers issus des blocs inCoris ZI meso ou IPS e-max CAD Abutment sont **pré-polis** puis subissent un **frittage final**.

Ensuite, avant l'assemblage, la/les pièce(s) usinée(s) est/sont ensuite essayé(e)s entre elles et sur l'ET, afin de contrôler leur ajustage.

III.B.11) Assemblage, finitions et insertion de la restauration implanto-portée fixe immédiate provisoire

L'assemblage de la couronne-pilier ou du pilier anatomique sur l'ET est réalisé par **collage en dehors de la cavité orale**. Il suit un protocole spécifique au matériau utilisé et défini par son fabricant. Ensuite les étapes de **finitions** peuvent être réalisées (cf. II.A.2.7.6.1).

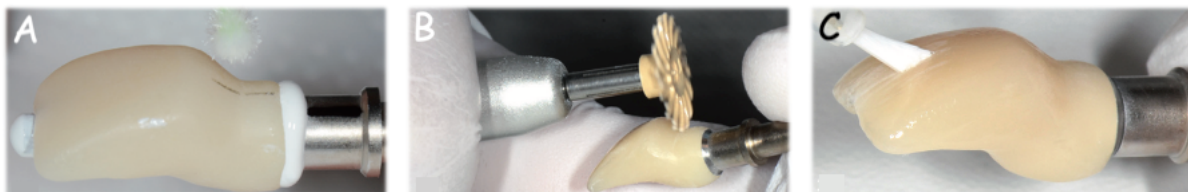


Photo 38 : Collage extra-oral de la couronne-pilier sur sa TiBase DS (A), polissage du col transgingival (B), maquillage de la face vestibulaire (C) (209)

La pièce hybride est ensuite transvissée sur l'implant au torque « provisoire » recommandé par le fabricant et son puit de vissage est obturé après un contrôle radio. Pour une RIPF scellée, la couronne pleine est à assembler intra-oralement avec précaution (cf. II.A.2.7.1)

Enfin, l'**absence d'occlusion statique et dynamique** de la restauration est bien vérifiée.

III.B.12) CFAO de la restauration implanto-portée fixe d'usage

Une fois la phase de temporisation terminée, des retouches ayant théoriquement été nécessaires, notamment au niveau du PEIP, de nouvelles EO sont effectuées. Bien que moins

sécurisant, il est possible de récupérer les EO issues de la 1^{ère} phase prothétique et de les couper juste au niveau des zones d'intérêt pour les enregistrer à nouveau (215).

Les étapes et leur chronologie sont similaires à celles décrites pour la RIPF immédiate provisoire.

Pour reproduire à l'identique la partie coronaire de la restauration provisoire sur la RIPF d'usage, le mode de reconstruction « **Copie biogénérique** » est choisi.

Dans le cas d'un concept non-OAOT (One Abutment One Time), **concernant le transfert du PEM façonné**, 2 techniques sont disponibles avec le workflow CEREC (210) :

- **réaliser une EO du berceau gingival immédiatement après le retrait de la RIPF provisoire** pour figer la position des tissus mous :

Ce procédé permet d'enregistrer la totalité du PEM et apparaît efficace grâce à la rapidité d'enregistrement des CIO actuelles. Mais, il ne s'affranchit pas du collapsus des tissus mous, aussi minime soit-il.

- **concevoir et utiliser, par le même processus que la technique artisanale, un SB personnalisé (216) :**

Ce procédé permet d'assurer la fiabilité de l'enregistrement de la ligne d'émergence gingivale, mais il ne permet pas d'enregistrer le reste essentiel du PEM.

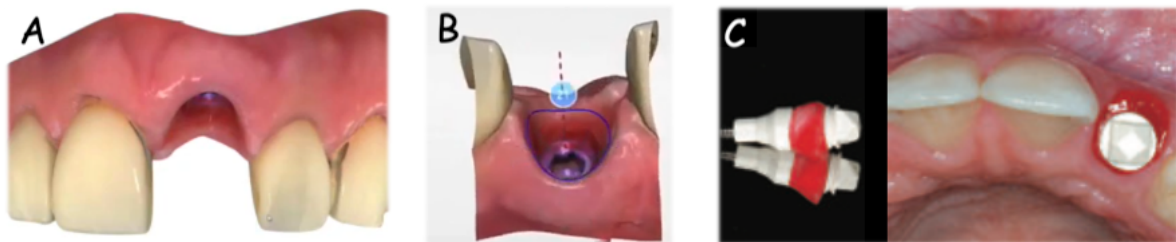


Photo 39 : EO réalisée immédiatement après dépose de la RIPF provisoire en site d'une dent 21 (A, B) (CEREC SW 5.0) (214) ; SB personnalisé isolé et en bouche sur le site d'une dent 22 (C) (216)

Selon le même flux cité partie III.B.7 (210)(211), il est possible d'imprimer en négatif le PEM sur l'EO du SB, mais ceci n'est toujours pas réalisable avec CEREC SW. Ce procédé semble le plus fiable et reproductible pour transférer le PEM exact de la RIPF provisoire.




Photo 40 : Fichier de la RIPF provisoire isolée d'une dent 22 (A) ; fichiers de la RIPF provisoire en bouche (bleu canard), du SB en bouche (violet) et de la RIPF provisoire isolée (orange) alignés dans ChairsideCAD (B) ; fichier du PEM exact, façonné par la RIPF provisoire d'une dent 22, crée via MM 3.4 par la méthode de la différence booléenne (C) (211)

Dans le cas d'une couronne scellée selon le concept OAOT, afin d'enregistrer le PE, l'EO doit être réalisée comme pour une restauration dento-portée à l'aide de cordonnets.

Pour des raisons philosophiques et logicielles, le matériau d'usage choisi pour la couronne-pilier ou la couronne pleine ne pourra être que monolithique maquillé.

Parmi l'ensemble des blocs usinables par la chaîne CFAO directe DS, l'**IPS e-max CAD abutment** (LS₂) est le matériau le plus utilisé :

- en tant que couronne-pilier ou pilier personnalisés car, comparativement aux blocs CEREC Zirconia meso (zircone nouvelle génération (NG)) et inCoris ZI meso (zircone 1^{ère} génération (1G)), il possède notamment de meilleures propriétés optiques, répondant ainsi à un bien plus large éventail de situations cliniques esthétiques rencontrées, ainsi qu'un temps de frittage final plus court et donc plus en adéquation avec une pratique chairside ;
- en tant que couronne pleine pour les mêmes raisons citées précédemment vis-à-vis du bloc CEREC Zirconia meso, et car il possède de meilleures propriétés mécaniques que le bloc Empress CAD (vitrocéramique de verre renforcée à la leucite (VRL)) pour des propriétés optiques assez similaires.

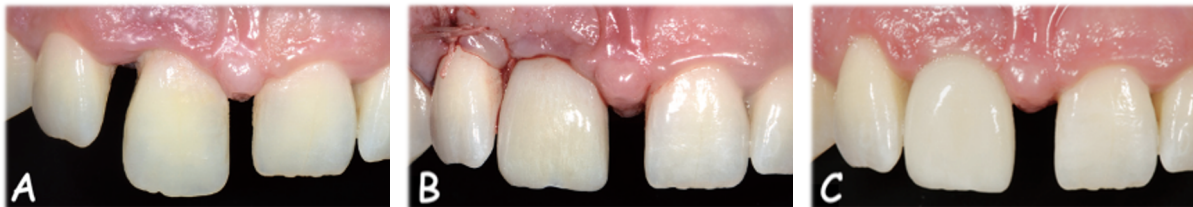

Photo 41 : EIMEI d'une dent 11 réalisée via la chaîne CFAO directe DS avec utilisation des modes « Copie-miroir »¹ puis « Copie biogénérique »² : situation initiale préopératoire (A), couronne-pilier immédiate provisoire en TelioCAD maquillé¹ (B), couronne-pilier d'usage en IPS e-max CAD abutment maquillé² (C) (209)

III.C) Discussion

III.C.1) Avantages

- Concernant l'analyse pré-implantaire :

- Les systèmes d'EO et d'autres logiciels adaptés à une utilisation chairside peuvent participer à l'établissement des diagnostics occlusal et esthétique. Potentiellement, ils peuvent les améliorer en termes de simplicité, rapidité d'établissement et de qualité par rapport aux techniques conventionnelles ;
- Les systèmes d'EO et d'autres logiciels adaptés à une utilisation chairside permettent de mettre en œuvre la planification implantaire numérique prothétiquement guidée ;
- L'apport des CIO, notamment depuis la possibilité de représentation des EO en couleur, apparaît évident en matière de communication et elles peuvent ainsi renforcer la compréhension, l'adhésion éclairée, ou encore la compliance du patient au traitement implantaire.

- **Concernant la phase chirurgicale de l'EIMEI :**

- Une chaîne CFAO directe peut permettre la fabrication chairside d'un full guide statique à appui strictement dentaire, utilisable avec des implants adaptés à une EIMEI (cf. III.B.6) ;
- Une chaîne de CFAO directe rend la chirurgie implantaire guidée statique, et plus généralement l'ensemble de l'implantologie, bien plus accessible : le délai pour obtenir le guide ne peut pas être plus court et, par exemple, avec un équipement abordable comme le logiciel BSP + l'imprimante SLA Form 3, le prix d'un guide pour implant unitaire se retrouve autour de 30 €¹⁷, soit environ 10 fois moins cher qu'avec un schéma de production conventionnel (cf. II.A.2.3.2.3) (196)(206). Elle peut ainsi permettre l'utilisation systématique d'un guide statique pour tout traitement implantaire.

- **Concernant la phase prothétique de l'EIMEI :**

- Une chaîne CFAO directe peut permettre la production chairside d'une RIPP immédiate provisoire en résine transvissée (à puit d'accès droit voire angulé) ou scellée (avec ou sans concept OAOT). Elle met en œuvre des workflows pouvant potentiellement cumuler les avantages des techniques directes et indirectes citées partie II.A.2.7.6 et plus encore. A savoir notamment :
 - une visualisation avant fabrication de la RIPP par le patient au sein de son visage ;
 - une absence de perturbation physique ou biologique du site lors de l'empreinte implantaire ;
 - une obtention simple et très rapide de la morphologie coronaire et des caractéristiques de surface de la dent extraite ou de sa controlatérale grâce aux outils de copie ± miroir ;
 - une conception post-extractionnelle du PEIP assez simple, sans risque d'irritation du site car virtuelle, et guidable par le PEM spécifique de la dent condamnée ou de la dent controlatérale. Ce type de guidage pourrait réduire le besoin de retouches du PEIP et donc de déconnexion prothétique lors de la phase de temporisation ;
 - un contrôle simple et fiable des épaisseurs minimales de résistance mécanique ;
 - une composition continue (= monobloc) en résine polymérisée industriellement avec toutes les conséquences positives biologiques, mécaniques et esthétiques que cela peut impliquer ;
 - une connexion PS ;
 - une obtention de la RIPP immédiate le jour de la chirurgie dans la même séance.

Globalement par l'ensemble de ces données, vis-à-vis des procédés artisanaux, un **workflow CFAO directe** offre une facilitation, une diminution du temps de conception et du temps opératoire, et/ou ainsi **potentiellement une amélioration de la prévisibilité et reproductibilité des performances de la MEI d'une EII**. Il emporte aussi la préférence des patients (163)(168)(169). Vis-à-vis des procédés de CFAO semi-directe ou indirecte, il peut permettre au patient de disposer de sa RIPP immédiate provisoire en une seule séance ;

- D'autre part, concernant la RIPP d'usage, une chaîne CFAO directe peut permettre :
 - la mise en œuvre d'une couronne-pilier hybride en LS₂ ou zircone NG monolithique maquillée selon un mode transvissé (uniquement à puit d'accès droit) ;
 - la mise en œuvre d'un pilier hybride personnalisé en zircone 1G ou NG ou LS₂ ou céramique hybride et d'une couronne pleine monolithique en LS₂ ou VRL ou zircone NG maquillée selon un mode scellé ;

¹⁷ Prix de l'exportation STL du guide depuis BSP + volume de résine imprimée par la Form 3 + douille métallique.

- une connexion PS ;
- la reproduction fidèle, simple et rapide de la morphologie de la couronne clinique de la RIPF provisoire grâce aux outils précis de copie, et de son PEIP grâce à une reproduction exacte de l'ensemble du PEM façonné lors de la phase de temporisation.

III.C.2) Limites

- **La capacité des systèmes d'EO à constituer une alternative fiable** par rapport aux empreintes analogiques conventionnelles **reste encore sujette à des manques et interrogations dans la littérature sur certains points.**

Leur exactitude a été principalement évaluée par des études in vitro où les conditions intra-orales défavorables ne sont pas reproduites (sang, salive, humidité, ouverture buccale, fluide sulculaire, joue, langue, mouvements du patient etc.).

In vitro, s'il est communément admis aujourd'hui que les principales CIO se valent et sont fiables pour une utilisation clinique avec un enregistrement sectoriel, des divergences subsistent sur les EO globales et certaines sont même supposées cliniquement inacceptables (178)(182)(208).

Les quelques auteurs d'études in vivo présentent également des positions différentes sur la fiabilité et donc le champ d'application clinique des CIO dans le cadre d'EO globale. Ils rapportent que les plus grandes déviations apparaissent entre autres au niveau des dents antérieures (217). Dans le cadre de l'EIMEI, peuvent notamment en pâtir la qualité du diagnostic occlusal numérique voire celle de la chirurgie guidée statique si une EO de grande étendue est utilisée pour la planification implantaire.

Selon, le groupe ITI (2018) (89), si l'utilisation d'une CIO pour une RIPF unitaire peut être réalisée, il est nécessaire de poursuivre les recherches afin de déterminer si le workflow full numérique est un procédé fiable par rapport au workflow conventionnel.

- Actuellement, face à la faiblesse du niveau de preuve scientifique et du recul clinique des études les relatant, **les résultats issus d'articulateurs virtuels « complètement adaptables » ou de logiciels de planification esthétique sont à interpréter avec précaution.** Ils sont pour l'instant considérables comme des outils de diagnostic et planification complémentaires, et non comme des outils suffisamment validés pour remplacer définitivement les techniques traditionnelles.
- Si la **capacité de détermination de la couleur** par certaines CIO (ex : Trios 3, Omnicam, Primescan) apparaît plus fiable que la méthode visuelle classique à l'aide de teintier, Rutkūnas a rapporté en 2020 (218) qu'elles pouvaient être **significativement différentes de celle des spectrophotomètres à mesure complète** (références en la matière).

- **Concernant la mise en œuvre d'un guide statique produit par un praticien à l'aide d'une chaîne CFAO directe :**

- Bien que les résultats disponibles in vitro et in vivo en matière d'exactitude de positionnement apparaissent similaires à ceux obtenus avec des guides statiques produits classiquement, le **volume de données cliniques est encore très faible et est représenté par des études de faible niveau de preuve et de faible puissance (219)(220)**. Par exemple, il n'existe pas d'études comparatives évaluant les logiciels de chirurgie guidée chairsides, les imprimantes 3D chairsides entre eux/elles ou vis-à-vis d'équipements non chairsides plus ou moins industriels, sur les taux de complication peropératoire. Ces constats sont d'autant plus forts dans le cadre de l'EII ;
- La **production chairside par usinage d'un guide statique n'est actuellement possible qu'à travers la chaîne CFAO directe DS** ;
- En rendant beaucoup plus accessible la chirurgie guidée aux omnipraticiens en étant équipés, une chaîne CFAO directe peut véhiculer chez ceux peu expérimentés en implantologie un **sentiment de sécurité préjudiciable** pour les performances cliniques voire la tenue même du traitement. En effet, elle peut les pousser à poser des implants dans des situations complexes malgré leur manque d'expérience et de compétences, pourtant grandement nécessaires en cas de complication peropératoire.

- **Concernant la phase prothétique de l'EIMEI :**

- La **réalisation d'une RIPPF immédiate provisoire ou d'une RIPPF d'usage** à l'aide d'une chaîne CFAO directe, n'est actuellement supportée que par des études in vitro ou cliniques de **faible niveau de preuve scientifique et puissance, avec des périodes de suivi absentes ou courtes (177)**. Par exemple, il n'existe pas d'études comparatives appréciant les performances cliniques dans le temps de RIPPF unitaires réalisées par différentes usineuses 4 axes chairsides et des usineuses 5 axes de laboratoire (221) ;
- Vis-à-vis des **procédés numériques d'intérêt pour l'EIMEI**, ces constats sont d'autant plus forts. Les artefacts, liés à la présence d'élément métallique coronaire et/ou intraradiculaire sur la dent condamnée, peuvent aussi entraver l'application de procédés comme l'obtention préopératoire du fichier du PEM naturel ou le moulion personnalisé (212). En outre, les **workflows IAO directe disponibles ne permettent pas tous de les mettre en œuvre de la même manière**. Certains de ces procédés nécessitent l'usage d'un logiciel tiers non dentaire abordable mais beaucoup moins intuitif pour le praticien et nuisant à la fluidité voulue du workflow chairside. Ils peuvent même être impossibles à appliquer pour certaines chaînes CFAO directe. Cela s'explique notamment par :
 - la **disparité actuelle de disponibilité, d'efficacité et/ou de facilité d'utilisation de certains des outils** que ces procédés requièrent entre les différents logiciels CAO [PF] chairsides et/ou entre ceux de planification implantaire chairsides. Par exemple, les outils de modification du modèle d'EO, de détermination de l'alignement de plusieurs EO, de segmentation radiographique d'une dent, ou encore de formation de moulion ;
 - la **persistance de non-ouverture totale** de certains logiciels CAO [PF] chairsides. Par exemple, le logiciel CEREC SW pourtant encore le plus répandu en cabinet ;
 - l'**absence même de certains outils numériques** pratiques (ex : opérations booléennes) parmi l'ensemble des logiciels dentaires chairsides (et même laboratoires).

- Contrairement à une activité de laboratoire, le **cumul de plusieurs systèmes** de numérisation, de CAO, de FAO ou encore de logiciels de planification implantaire pour bénéficier de l'ergonomie ou des fonctionnalités avantageuses spécifiques de différentes chaînes de production, n'est en général **pas viable financièrement** dans une activité de cabinet. Un praticien reste alors le plus souvent dépendant des mises à jour spécifiques de son équipement.
- Que ce soit **pour des questions techniques et/ou d'ouvertures logicielles/matérielles**, il est notamment constaté actuellement que/qu' :
 - une chaîne de CFAO directe classique ne permet **ni la production de pièce personnalisée en titane, ni de RIPF d'usage transvissée avec rattrapage d'axe**, contrairement à une chaîne de laboratoire classique ;
 - en ne mettant à disposition que des systèmes à ET collée, une chaîne CFAO directe classique ne met en œuvre qu'**un type de RIPF (les RIPF hybrides)**, certes prometteur et d'avenir, mais disposant actuellement d'un faible recul clinique. Même chose pour les matériaux apparus récemment dans l'indication de piliers ou couronnes-piliers connectables aux implants seulement via ces ET (LS₂, zircone NG, céramique hybride ...);
 - il existe une **disparité de capacité d'enregistrement en profondeur** parmi les CIO ;
 - certaines intelligences artificielles de logiciels CAO [PF] chairsides proposent, pour les RIPF immédiates, un **PEIP nécessitant systématiquement des retouches** ;
 - des **incompatibilités persistent** entre systèmes implantaires et logiciels CAO [PF] chairsides, à travers celles entre les SB (qui s'adaptent à ces implants) et ces mêmes logiciels CAO [PF], ce qui peut **contraindre le praticien dans son choix de système implantaire** ;
 - **seulement certaines chaînes CFAO directe** permettent l'obtention d'une **RIPF provisoire transvissée avec rattrapage d'axe**, contrairement à quasiment toutes celles de laboratoires, ou la **production préopératoire de cette RIPF** ;
 - de **nombreuses usineuses chairsides ne sont pas certifiées pour la réalisation de canal de transvissage droit** ;
 - les ET ne permettent **pas la mise en œuvre d'un concept OAOT** avec un mode transvissé ;
 - la mise en œuvre appréciable de **blocs pré-perçés industriellement** pour éléments transvissés à puit d'accès droit n'est actuellement possible qu'avec la **chaîne CFAO directe de DS**. De même, certaines céramiques d'intérêt ne restent disponibles que pour certaines MOCN.

Pour outrepasser certaines de ces limites, rien n'empêche techniquement un praticien d'acquérir un équipement destiné à priori aux laboratoires. Mais dans ce cas, il s'éloigne de la philosophie du chairside. Cette situation reste donc exceptionnelle à grande échelle.
- Malgré la commercialisation de blocs de matériaux, usinables par des MOCN chairsides, aux propriétés optiques toujours plus naturelles et pouvant même incorporer dans leur masse un dégradé de couleur, certaines RIPF nécessitent une telle caractérisation esthétique qu'elle ne peut encore être obtenue que via une stratification artisanale de céramique esthétique, réalisée par un opérateur expérimenté. Cette limite associée au fait que la stratification est trop complexe et chronophage pour être en adéquation avec la philosophie d'une pratique chairside, concède d'établir qu'une chaîne de CFAO directe ne cherche **pas à mettre en œuvre des RIPF et/ou matériaux nécessitant obligatoirement une stratification esthétique** (ex : couronne-pilier en zircone 1G, couronne en alumine),

et ne permet **pas de réaliser des cas de RIPF très caractérisée sur le plan esthétique** (41)(168).

- Aujourd'hui **l'offre relative aux matériaux et technologies numériques chairsides** (ex : systèmes d'EO/CAO/FAO, logiciels de planification implantaire) est tellement **dense** (222), que la réalisation d'études comparatives, les concernant dans leur catégorie respective ou les associant, s'avère pour le moins difficile et qu'il est **impossible de valider** de façon générale **tous les workflows IAO chairsides théoriquement possibles**.

Selon leur arrivée sur le marché, ces matériaux et technologies ne possèdent **pas la même documentation clinique et scientifique**. De plus, leurs **évolutions** étant encore nombreuses et **plus rapides que l'établissement d'études cliniques de haut niveau de preuve scientifique**, les données de ces dernières sont obsolètes tout aussi rapidement (177)(207).

- La **faiblesse en qualité, volume et recul clinique des données disponibles concernant le workflow IAO directe** peut s'expliquer par la relative récente disponibilité de ce workflow tel qu'il est décrit ici et par les **limites générales de la CFAO directe** qui entravent encore sa plus large propagation dans les cabinets dentaires. Notamment (222) :
 - une **courbe d'apprentissage importante** pour la maîtrise optimale, l'entretien de chacun de ses composants matériels et logiciels et l'acquisition d'un certain savoir-faire en matière de maquillage esthétique. Ces compétences, jusque-là retrouvées chez les prothésistes de laboratoire, doivent de plus **être régulièrement mises à jour** au rythme incessant de l'évolution de ces technologies ;
 - un **investissement financier** initial (pouvant aller jusqu'à environ 100 000 €), de formation continue et de maintenance **important**. Il n'est généralement consenti qu'en vue d'une utilisation globale pour des questions de rentabilité ;
 - une intégration dans le planning pré- ou peropératoire du praticien d'un **temps de planification et de conception des pièces médicales, augmentant sa charge de travail** et inexistant dans les autres procédés ;
 - une **démarche personnelle, pas toujours simple à satisfaire pour le praticien**, de prise de connaissance, directement auprès des fabricants, du choix, du champ d'application et des compatibilités réelles de tous ses composants.

Conclusion

S'il présente les avantages les plus séduisants pour les patients et praticiens parmi l'ensemble des protocoles implanto-prothétiques, le protocole d'EIMEI est aussi celui qui détient **le plus de risques d'échec implantaire primaire et esthétique**. Afin d'espérer obtenir un niveau de qualité et de prévisibilité des performances cliniques équivalent aux autres protocoles, il impose le respect rigoureux du **plus grand nombre de conditions pré- et peropératoires**. Sa procédure opératoire apparaît **la plus difficile à mener à bien de façon sûre et reproductible**. Il semble ainsi, en l'état actuel de la littérature, **assez peu souvent applicable**.

De plus, même si elles se multiplient, **les données autour de l'EIMEI sont globalement de faible qualité**. **La majorité des critères de sélection et de succès cités dans ce travail traduisent ainsi plus des tendances à suivre que des faits scientifiques établis**.

L'EIMEI a donc **besoin de recherches fondamentales, d'ECR ou au moins d'études de séries de cas bien conçues, détaillées et menées sur le long terme**. Elles devront notamment servir à améliorer ou développer de nouveaux matériaux et techniques opératoires (ex : l'IDR) afin d'élargir son champ d'application, et à valider cliniquement et scientifiquement ses critères de sélection et de succès.

Une chaîne CFAO directe peut donner accès à bon nombre de critères de succès de l'EIMEI dans le secteur AM. Concernant la chirurgie guidée statique et la production des RIPF immédiate et d'usage, elle peut **répondre à la quasi-totalité des ces critères** et a même le **potentiel de les optimiser** plus que n'importe quel autre workflow conventionnel ou CFAO. Néanmoins, la **majorité des publications**, certes en augmentation et favorables, proviennent **d'études in vitro ou de cas ou séries de cas cliniques récents avec une faible période de suivi**, ce qui amène encore à la prudence lors de sa mise en œuvre clinique.

Il existe donc actuellement un **besoin d'ECR bien conçues, engageant une certaine période de suivi**, pour valider cliniquement et scientifiquement la fiabilité du workflow IAO directe.

De plus, elle peut également encore présenter des **limitations d'ordre logicielle, matérielle, et des incompatibilités entre systèmes de marques différentes**. **Plusieurs perspectives d'évolution** apparaissent cliniquement pertinentes dans le cadre du protocole d'EIMEI en secteur esthétique, mais aussi plus généralement dans celui de la réalisation chairside de RIPF immédiate ou d'usage de faible étendue, et semblent réalisables à court/moyen terme :

- une harmonisation de la profondeur d'enregistrement parmi les CIO ;
- l'apparition de l'outil « Opérations booléennes » dans les logiciels CAO [PF] chairside ;
- une amélioration et/ou une harmonisation parmi les logiciels de CAO [PF] chairside de :
 - o l'offre, l'efficacité et la facilité d'utilisation d'outils numériques comme ceux de modification des EO, d'alignement de plusieurs EO, ou de formation de moulion ;
 - o la possibilité d'un rattrapage d'axe au niveau prothétique ;
 - o la qualité de la proposition CAO initiale concernant le PEIP de RIPF immédiate ;
- une amélioration et/ou harmonisation parmi les logiciels de chirurgie guidée chairside de la qualité de la segmentation radiographique ou de la limitation des artéfacts métalliques ;
- la possibilité d'un concept OAOT pour les couronnes-piliers avec systèmes à ET ;
- la commercialisation d'usineuses 5 axes robustes, compactes, ouvertes, aux champs de matériaux et d'applications étoffés (ex : zircons, titane, RIPF à puit d'accès droit ou avec rattrapage d'axe etc.), et abordables financièrement pour être intégrables en cabinet ;
- la commercialisation de matériaux encore plus esthétiques, plus vite matérialisables, ne nécessitant pas une lourde étape de post-traitement, et restant fiable cliniquement ;
- une ouverture logicielle, matérielle totale de l'ensemble des composants du workflow IAO directe du marché (CIO, SB, logiciels CAO/FAO/chirurgie guidée statique, MOCN, blocs pré-perçés, matériaux).

Bibliographie

1. Adell R, Lekholm U, Rockler B, Brånemark P-I. A 15-year study of osseointegrated implants in the treatment of the edentulous jaw. *International Journal of Oral Surgery*. janv 1981;10(6):387-416.
2. Walton T. An Up-to-15-Year Comparison of the Survival and Complication Burden of Three-Unit Tooth-Supported Fixed Dental Prostheses and Implant-Supported Single Crowns. *The International Journal of Oral & Maxillofacial Implants*. juill 2015;30(4):851-61.
3. Jung RE, Zembic A, Pjetursson BE, Zwahlen M, Thoma DS. Systematic review of the survival rate and the incidence of biological, technical, and aesthetic complications of single crowns on implants reported in longitudinal studies with a mean follow-up of 5 years. *Clin Oral Implants Res*. oct 2012;23 Suppl 6:2-21.
4. Brånemark PI, Hansson BO, Adell R, Breine U, Lindström J, Hallén O, et al. Osseointegrated implants in the treatment of the edentulous jaw. Experience from a 10-year period. *Scand J Plast Reconstr Surg Suppl*. 1977;16:1-132.
5. Brånemark PI. Osseointegration and its experimental background. *J Prosthet Dent*. sept 1983;50(3):399-410.
6. Albrektsson T, Brånemark PI, Hansson HA, Lindström J. Osseointegrated Titanium Implants: Requirements for Ensuring a Long-Lasting, Direct Bone-to-Implant Anchorage in Man. *Acta Orthop Scand*. 1981;52(2):155-70.
7. Feine J, Abou-Ayash S, Al Mardini M, de Santana RB, Bjelke-Holtermann T, Bornstein MM, et al. Group 3 ITI Consensus Report: Patient-reported outcome measures associated with implant dentistry. *Clin Oral Implants Res*. oct 2018;29 Suppl 16:270-5.
8. Chen ST, Beagle J, Jensen SS, Chiapasco M, Darby I. Consensus statements and recommended clinical procedures regarding surgical techniques. *Int J Oral Maxillofac Implants*. 2009;24 Suppl:272-8.
9. Morton D, Gallucci G, Lin W-S, Pjetursson B, Polido W, Roehling S, et al. Group 2 ITI Consensus Report: Prosthodontics and implant dentistry. *Clin Oral Implants Res*. oct 2018;29 Suppl 16:215-23.
10. Gallucci GO, Hamilton A, Zhou W, Buser D, Chen S. Implant placement and loading protocols in partially edentulous patients: A systematic review. *Clin Oral Implants Res*. oct 2018;29 Suppl 16:106-34.
11. Morton D, Chen ST, Martin WC, Levine RA, Buser D. Consensus statements and recommended clinical procedures regarding optimizing esthetic outcomes in implant dentistry. *Int J Oral Maxillofac Implants*. 2014;29 Suppl:216-20.
12. Chen ST, Buser D. Esthetic outcomes following immediate and early implant placement in the anterior maxilla-a systematic review. *Int J Oral Maxillofac Implants*. 2014;29 Suppl:186-215.
13. Hämmerle CHF, Stone P, Jung RE, Kapos T, Brodala N. Consensus statements and recommended clinical procedures regarding computer-assisted implant dentistry. *Int J Oral Maxillofac Implants*. 2009;24 Suppl:126-31.
14. Joda T, Derksen W, Wittneben JG, Kuehl S. Static computer-aided implant surgery (s-CAIS) analysing patient-reported outcome measures (PROMs), economics and surgical complications: A systematic review. *Clin Oral Implants Res*. oct 2018;29

- Suppl 16:359-73.
15. Dawson A, Chen S, Buser D, Cordaro L, et al. The SAC Classification in Implant Dentistry. 2009. (Berlin: Quintessence).
 16. Yadav MK, Verma UP, Parikh H, Dixit M. Minimally invasive transgingival implant therapy: A literature review. *Natl J Maxillofac Surg.* déc 2018;9(2):117-22.
 17. Araújo MG, Wennström JL, Lindhe J. Modeling of the buccal and lingual bone walls of fresh extraction sites following implant installation. *Clin Oral Implants Res.* déc 2006;17(6):606-14.
 18. Schropp L, Wenzel A, Kostopoulos L, Karring T. Bone healing and soft tissue contour changes following single-tooth extraction: a clinical and radiographic 12-month prospective study. *Int J Periodontics Restorative Dent.* août 2003;23(4):313-23.
 19. Chen ST, Wilson TG, Hämmerle CHF. Immediate or early placement of implants following tooth extraction: review of biologic basis, clinical procedures, and outcomes. *Int J Oral Maxillofac Implants.* 2004;19 Suppl:12-25.
 20. Watzek G, Haider R, Mensdorff-Pouilly N, Haas R. Immediate and delayed implantation for complete restoration of the jaw following extraction of all residual teeth: a retrospective study comparing different types of serial immediate implantation. *Int J Oral Maxillofac Implants.* oct 1995;10(5):561-7.
 21. Denissen HW, Kalk W, Veldhuis HAH, van Waas MAJ. Anatomic Considerations for Preventive Implantation. *International Journal of Oral & Maxillofacial Implants.* 3 avr 1993;8(2):44-56.
 22. Botticelli D, Berglundh T, Lindhe J. Hard-tissue alterations following immediate implant placement in extraction sites. *J Clin Periodontol.* oct 2004;31(10):820-8.
 23. Araújo MG, Sukekava F, Wennström JL, Lindhe J. Ridge alterations following implant placement in fresh extraction sockets: an experimental study in the dog. *J Clin Periodontol.* juin 2005;32(6):645-52.
 24. Covani U, Cornelini R, Barone A. Vertical crestal bone changes around implants placed into fresh extraction sockets. *J Periodontol.* mai 2007;78(5):810-5.
 25. Chappuis V, Araújo MG, Buser D, Araújo MG. Clinical relevance of dimensional bone and soft tissue alterations post-extraction in esthetic sites. *Periodontology 2000.* févr 2017;73(1):73-83.
 26. Chen ST, Buser D. Clinical and esthetic outcomes of implants placed in postextraction sites. *Int J Oral Maxillofac Implants.* 2009;24 Suppl:186-217.
 27. Szmukler-Moncler S, Piattelli A, Favero GA, Dubruille J-H. Considerations preliminary to the application of early and immediate loading protocols in dental implantology. *Clinical Oral Implants Research.* 2000;11(1):12-25.
 28. Mithridade et Szmuckler. Protocole de mise en charge et de temporisation immédiate : Les concepts de base ayant permis le changement de paradigme [Internet]. *LEFILDENTAIRE magazine dentaire.* 2014. Disponible sur : <https://www.lefildentaire.com/articles/clinique/implantologie/protocole-de-mise-en-charge-et-de-temporisation-immEDIATE/>
 29. Albrektsson T, Zarb G, Worthington P, Eriksson AR. The Long-Term Efficacy of Currently Used Dental Implants: A Review and Proposed Criteria of Success. *International Journal of Oral & Maxillofacial Implants.* Summer 1986;1(1):11-25.
 30. Cochran DL, Morton D, Weber H-P. Consensus statements and recommended clinical procedures regarding loading protocols for endosseous dental implants. *Int J Oral Maxillofac Implants.* 2004;19 Suppl:109-13.
 31. Buser D, Sennerby L, De Bruyn H. Modern implant dentistry based on osseointegration: 50 years of progress, current trends and open questions. *Periodontology 2000.* févr 2017;73(1):7-21.

32. Brånemark P-I, Engstrand P, Öhrnell L-O, Gröndahl K, Nilsson P, Hagberg K, et al. Brånemark Novum®: A New Treatment Concept for Rehabilitation of the Edentulous Mandible. Preliminary Results from a Prospective Clinical Follow-up Study. *Clinical Implant Dentistry and Related Research*. 1 juill 1999;1(1):2-16.
33. Szmukler-Moncler S, Salama H, Reingewirtz Y, Dubruille JH. Timing of loading and effect of micromotion on bone–dental implant interface: Review of experimental literature. *Journal of Biomedical Materials Research*. 1998;43(2):192-203.
34. Chung S, McCullagh A, Irinakis T. Immediate Loading in the Maxillary Arch: Evidence-Based Guidelines to Improve Success Rates: A Review. *Journal of Oral Implantology*. oct 2011;37(5):610-21.
35. Weber H-P, Morton D, Gallucci GO, Roccuzzo M, Cordaro L, Grütter L. Consensus statements and recommended clinical procedures regarding loading protocols. *Int J Oral Maxillofac Implants*. 2009;24 Suppl:180-3.
36. Ganeles J, Wismeijer D. Early and immediately restored and loaded dental implants for single-tooth and partial-arch applications. *Int J Oral Maxillofac Implants*. 2004;19 Suppl:92-102.
37. Grütter L, Belser UC. Implant loading protocols for the partially edentulous esthetic zone. *Int J Oral Maxillofac Implants*. 2009;24 Suppl:169-79.
38. Gallucci GO, Benic GI, Eckert SE, Papaspyridakos P, Schimmel M, Schrott A, et al. Consensus statements and clinical recommendations for implant loading protocols. *Int J Oral Maxillofac Implants*. 2014;29 Suppl:287-90.
39. Esposito M, Grusovin MG, Willings M, Coulthard P, Worthington HV. The effectiveness of immediate, early, and conventional loading of dental implants: a Cochrane systematic review of randomized controlled clinical trials. *Int J Oral Maxillofac Implants*. déc 2007;22(6):893-904.
40. Descamp F, Fages M, Duret F. La CFAO en odontologie: les bases, les principes et les systèmes. Paris: Editions CdP; 2016. chap. 1,2,3,4,5.
41. Bartala M, Duret F. La CFAO appliquée. Paris: Espaces id; 2014. chap. 1,4,5,6,14.
42. Duret F. Empreinte Optique. [Lyon]: Faculté d’Ondontologie. MSc thesis. Lyon: Claude Bernard University; 1973.
43. Buser D, Chen ST. Implant placement in postextraction sites. In: Buser D, editor. 20 years of guided bone regeneration in implant dentistry, 2nd edition. Chicago: Quintessence Publishing Co., Inc., 2009: 153–194.
44. Hämmerle CHF, Chen ST, Wilson TG. Consensus statements and recommended clinical procedures regarding the placement of implants in extraction sockets. *Int J Oral Maxillofac Implants*. 2004;19 Suppl:26-8.
45. Fürhauser R, Florescu D, Benesch T, Haas R, Mailath G, Watzek G. Evaluation of soft tissue around single-tooth implant crowns: the pink esthetic score. *Clin Oral Implants Res*. déc 2005;16(6):639-44.
46. Belser UC, Grütter L, Vailati F, Bornstein MM, Weber H-P, Buser D. Outcome evaluation of early placed maxillary anterior single-tooth implants using objective esthetic criteria: a cross-sectional, retrospective study in 45 patients with a 2- to 4-year follow-up using pink and white esthetic scores. *J Periodontol*. janv 2009;80(1):140-51.
47. Juodzbaly G, Stumbras A, Goyushov S, Duruel O, Tözüm TF. Morphological Classification of Extraction Sockets and Clinical Decision Tree for Socket Preservation/Augmentation after Tooth Extraction: a Systematic Review. *Journal of Oral & Maxillofacial Research*. juill 2019;10(3):1-12.
48. Belser U, Buser D, Higginbottom F. Consensus statements and recommended clinical procedures regarding esthetics in implant dentistry. *Int J Oral Maxillofac Implants*. 2004;19 Suppl:73-4.

49. Buser D, Martin W, Belser UC. Optimizing esthetics for implant restorations in the anterior maxilla: anatomic and surgical considerations. *Int J Oral Maxillofac Implants.* 2004;19 Suppl:43-61.
50. Martin WC, Morton D, Buser D. Diagnostic factors for esthetic risk assessment. In: Buser D, Belser U, Wismeijer D (eds). *ITI Treatment Guide Vol 1: Implant Therapy In The Esthetic Zone—Single-Tooth Replacements.* Berlin: Quintessence, 2007:11–20.
51. Bornstein MM, Cionca N, Mombelli A. Systemic conditions and treatments as risks for implant therapy. *Int J Oral Maxillofac Implants.* 2009;24 Suppl:12-27.
52. Schliephake H, Sicilia A, Nawas BA, Donos N, Gruber R, Jepsen S, et al. Drugs and diseases: Summary and consensus statements of group 1. The 5th EAO Consensus Conference 2018. *Clinical Oral Implants Research.* 2018;29(S18):93-9.
53. Atwood DA. Some clinical factors related to rate of resorption of residual ridges. 1962. *J Prosthet Dent.* août 2001;86(2):119-25.
54. Weigl P, Strangio A. The impact of immediately placed and restored single-tooth implants on hard and soft tissues in the anterior maxilla. *Eur J Oral Implantol.* 2016;9 Suppl 1:S89-106.
55. Blanco J, Carral C, Argibay O, Liñares A. Implant placement in fresh extraction sockets. *Periodontol 2000.* 2019;79(1):151-67.
56. Percinoto C, Vieira AE, Barbieri CM, Melhado FL, Moreira KS. Use of dental implants in children: a literature review. *Quintessence Int.* mai 2001;32(5):381-3.
57. Heitz-Mayfield LJ, Aaboe M, Araujo M, Carrión JB, Cavalcanti R, Cionca N, et al. Group 4 ITI Consensus Report: Risks and biologic complications associated with implant dentistry. *Clin Oral Implants Res.* oct 2018;29 Suppl 16:351-8.
58. Schimmel M, Srinivasan M, McKenna G, Müller F. Effect of advanced age and/or systemic medical conditions on dental implant survival: A systematic review and meta-analysis. *Clin Oral Implants Res.* oct 2018;29 Suppl 16:311-30.
59. Palmer RM, Wilson RF, Hasan AS, Scott DA. Mechanisms of action of environmental factors-tobacco smoking. *J Clin Periodontol.* 2005;32 Suppl 6:180-95.
60. Saldanha JB, Casati MZ, Neto FH, Sallum EA, Nociti FH. Smoking may affect the alveolar process dimensions and radiographic bone density in maxillary extraction sites: a prospective study in humans. *J Oral Maxillofac Surg.* sept 2006;64(9):1359-65.
61. Cochran DL, Schou S, Heitz-Mayfield LJA, Bornstein MM, Salvi GE, Martin WC. Consensus statements and recommended clinical procedures regarding risk factors in implant therapy. *Int J Oral Maxillofac Implants.* 2009;24 Suppl:86-9.
62. Heitz-Mayfield LJA, Huynh-Ba G. History of treated periodontitis and smoking as risks for implant therapy. *Int J Oral Maxillofac Implants.* 2009;24 Suppl:39-68.
63. Tonetti MS, Eickholz P, Loos BG, Papapanou P, van der Velden U, Armitage G, et al. Principles in prevention of periodontal diseases: Consensus report of group 1 of the 11th European Workshop on Periodontology on effective prevention of periodontal and peri-implant diseases. *J Clin Periodontol.* avr 2015;42 Suppl 16:S5-11.
64. Alfadda SA. Current Evidence on Dental Implants Outcomes in Smokers and Nonsmokers: A Systematic Review and Meta-Analysis. *J Oral Implantol.* oct 2018;44(5):390-9.
65. Liébart M-F, Fouque-Deruelle C, Santini A, Dillier F-L, Monnet-Corti V, Glise J-M, et al. Smile Line and Periodontium Visibility. 2004;(1):17-25.
66. Chrcanovic BR, Albrektsson T, Wennerberg A. Bruxism and Dental Implants: A Meta-Analysis. *Implant Dent.* oct 2015;24(5):505-16.
67. Benic GI, Mir-Mari J, Hämmerle CHF. Loading protocols for single-implant crowns: a systematic review and meta-analysis. *Int J Oral Maxillofac Implants.* 2014;29

- Suppl:222-38.
68. Heitz-Mayfield LJA, Needleman I, Salvi GE, Pjetursson BE. Consensus statements and clinical recommendations for prevention and management of biologic and technical implant complications. *Int J Oral Maxillofac Implants.* 2014;29 Suppl:346-50.
 69. Salvi GE, Zitzmann NU. The effects of anti-infective preventive measures on the occurrence of biologic implant complications and implant loss: a systematic review. *Int J Oral Maxillofac Implants.* 2014;29 Suppl:292-307.
 70. Berglundh T, Armitage G, Araujo MG, Avila-Ortiz G, Blanco J, Camargo PM, et al. Peri-implant diseases and conditions: Consensus report of workgroup 4 of the 2017 World Workshop on the Classification of Periodontal and Peri-Implant Diseases and Conditions. *J Clin Periodontol.* 2018;45 Suppl 20:S286-91.
 71. Sanz M, Bäumer A, Buduneli N, Dommisch H, Farina R, Kononen E, et al. Effect of professional mechanical plaque removal on secondary prevention of periodontitis and the complications of gingival and periodontal preventive measures: consensus report of group 4 of the 11th European Workshop on Periodontology on effective prevention of periodontal and peri-implant diseases. *J Clin Periodontol.* avr 2015;42 Suppl 16:S214-220.
 72. Chen H, Zhang G, Weigl P, Gu X. Immediate placement of dental implants into infected versus noninfected sites in the esthetic zone: A systematic review and meta-analysis. *The Journal of Prosthetic Dentistry.* nov 2018;120(5):658-67.
 73. Chrcanovic BR, Martins MD, Wennerberg A. Immediate Placement of Implants into Infected Sites: A Systematic Review. *Clinical Implant Dentistry & Related Research.* 2 janv 2015;17:e1-16.
 74. Bell CL, Diehl D, Bell BM, Bell RE. The immediate placement of dental implants into extraction sites with periapical lesions: a retrospective chart review. *J Oral Maxillofac Surg.* juin 2011;69(6):1623-7.
 75. Rungcharassaeng K, Kan JYK, Yoshino S, Morimoto T, Zimmerman G. Immediate implant placement and provisionalization with and without a connective tissue graft: an analysis of facial gingival tissue thickness. *Int J Periodontics Restorative Dent.* déc 2012;32(6):657-63.
 76. Kan JYK, Morimoto T, Rungcharassaeng K, Roe P, Smith DH. Gingival Biotype Assessment in the Esthetic Zone: Visual Versus Direct Measurement. *International Journal of Periodontics & Restorative Dentistry.* mai 2010;30(3):237-43.
 77. Sicilia A, Botticelli D, Working Group 3. Computer-guided implant therapy and soft- and hard-tissue aspects. *The Third EAO Consensus Conference 2012. Clinical Oral Implants Research.* oct 2012;23:157-61.
 78. Lin G-H, Chan H-L, Wang H-L. The significance of keratinized mucosa on implant health: a systematic review. *J Periodontol.* déc 2013;84(12):1755-67.
 79. Tarnow DP, Magner AW, Fletcher P. The effect of the distance from the contact point to the crest of bone on the presence or absence of the interproximal dental papilla. *J Periodontol.* déc 1992;63(12):995-6.
 80. Chen ST, Darby I. The relationship between facial bone wall defects and dimensional alterations of the ridge following flapless tooth extraction in the anterior maxilla. *Clin Oral Implants Res.* août 2017;28(8):931-7.
 81. Tarnow DP, Cho SC, Wallace SS. The Effect of Inter-Implant Distance on the Height of Inter-Implant Bone Crest. *J Periodontol.* avr 2000;71(4):546-9.
 82. Elian N, Cho S-C, Froum S, Smith RB, Tarnow DP. A simplified socket classification and repair technique. *Pract Proced Aesthet Dent.* mars 2007;19(2):99-104; quiz 106.
 83. Chu SJ, Sarnachiaro GO, Hochman MN, Tarnow DP. Subclassification and Clinical

- Management of Extraction Sockets with Labial Dentoalveolar Dehiscence Defects. *Compendium of Continuing Education in Dentistry* (15488578). 7 août 2015;36(7):516-25.
84. Chu SJ, Salama MA, Salama H, Garber DA, Saito H, Sarnachiaro GO, et al. The dual-zone therapeutic concept of managing immediate implant placement and provisional restoration in anterior extraction sockets. *Compend Contin Educ Dent*. août 2012;33(7):524-32, 534.
 85. da Rosa JCM, Brånemark P-I. Immediate dentoalveolar restoration: immediately loaded implants in compromised sockets. São Paulo: Quintessence Editora; 2014.
 86. Kan JYK, Rungcharassaeng K, Deflorian M, Weinstein T, Wang H-L, Testori T. Immediate implant placement and provisionalization of maxillary anterior single implants. *Periodontol 2000*. 2018;77(1):197-212.
 87. Salama H, Salama M. The role of orthodontic extrusive remodeling in the enhancement of soft and hard tissue profiles prior to implant placement: a systematic approach to the management of extraction site defects. *Int J Periodontics Restorative Dent*. août 1993;13(4):312-33.
 88. Testori T, Weinstein T, Scutellà F, Wang H-L, Zucchelli G. Implant placement in the esthetic area: criteria for positioning single and multiple implants. *Periodontol 2000*. 2018;77(1):176-96.
 89. Wismeijer D, Joda T, Flügge T, Fokas G, Tahmaseb A, Bechelli D, et al. Group 5 ITI Consensus Report: Digital technologies. *Clin Oral Implants Res*. oct 2018;29 Suppl 16:436-42.
 90. Bornstein MM, Al-Nawas B, Kuchler U, Tahmaseb A. Consensus statements and recommended clinical procedures regarding contemporary surgical and radiographic techniques in implant dentistry. *Int J Oral Maxillofac Implants*. 2014;29 Suppl:78-82.
 91. Bornstein MM, Brügger OE, Janner SFM, Kuchler U, Chappuis V, Jacobs R, et al. Indications and Frequency for the Use of Cone Beam Computed Tomography for Implant Treatment Planning in a Specialty Clinic. *Int J Oral Maxillofac Implants*. oct 2015;30(5):1076-83.
 92. Jacobs R, Adriansens A, Verstreken K, Suetens P, van Steenberghe D. Predictability of a three-dimensional planning system for oral implant surgery. *Dentomaxillofacial Radiology*. 19 mars 1999;28(2):105-11.
 93. Omori Y, Lang NP, Botticelli D, Papageorgiou SN, Baba S. Biological and mechanical complications of angulated abutments connected to fixed dental prostheses: A systematic review with meta-analysis. *Journal of Oral Rehabilitation*. janv 2020;47(1):101-11.
 94. Wismeijer D, Brägger U, Evans C, Kapos T, Kelly JR, Millen C, et al. Consensus statements and recommended clinical procedures regarding restorative materials and techniques for implant dentistry. *Int J Oral Maxillofac Implants*. 2014;29 Suppl:137-40.
 95. Kan JYK, Roe P, Rungcharassaeng K, Patel RD, Waki T, Lozada JL, et al. Classification of Sagittal Root Position in Relation to the Anterior Maxillary Osseous Housing for Immediate Implant Placement: A Cone Beam Computed Tomography Study. *International Journal of Oral & Maxillofacial Implants*. août 2011;26(4):873-6.
 96. Werbitt MJ, Goldberg PV. The immediate implant: bone preservation and bone regeneration. *Int J Periodontics Restorative Dent*. 1992;12(3):206-17.
 97. Levine RA, Ganeles J, Gonzaga L, Kan JK, Randel H, Evans CD, et al. 10 Keys for Successful Esthetic-Zone Single Immediate Implants. *Compend Contin Educ Dent*. avr 2017;38(4):248-60.
 98. Braut V, Bornstein MM, Belser U, Buser D. Thickness of the anterior maxillary facial

- bone wall-a retrospective radiographic study using cone beam computed tomography. *Int J Periodontics Restorative Dent.* avr 2011;31(2):125-31.
99. Margossian P, Vuillemin M, Sette A, Dumazet ÉG, Pasquier S, Philip G. Changement de paradigme dans le positionnement implantaire antérieur titane. 2019;16:12.
 100. Jung RE, Al-Nawas B, Araujo M, Avila-Ortiz G, Barter S, Brodala N, et al. Group 1 ITI Consensus Report: The influence of implant length and design and medications on clinical and patient-reported outcomes. *Clin Oral Implants Res.* oct 2018;29 Suppl 16:69-77.
 101. Buser D, Chappuis V, Belser UC, Chen S. Implant placement post extraction in esthetic single tooth sites: when immediate, when early, when late? *Periodontol 2000.* 2017;73(1):84-102.
 102. Hämmerle CHF, Chen ST, Wilson TG. Consensus statements and recommended clinical procedures regarding the placement of implants in extraction sockets. *Int J Oral Maxillofac Implants.* 2004;19 Suppl:26-8.
 103. Hürzeler MB, Zuhr O, Schupbach P, Rebele SF, Emmanouilidis N, Fickl S. The socket-shield technique: a proof-of-principle report. *Journal of Clinical Periodontology.* sept 2010;37(9):855-62.
 104. Bäumer D, Zuhr O, Rebele S, Hürzeler M. Socket Shield Technique for immediate implant placement - clinical, radiographic and volumetric data after 5 years. *Clinical Oral Implants Research.* nov 2017;28(11):1450-8.
 105. Romero-Ruiz M-M, Mosquera-Perez R, Gutierrez-Perez J-L, Torres-Lagares D. Flapless implant surgery: A review of the literature and 3 case reports. *J Clin Exp Dent.* févr 2015;7(1):e146-152.
 106. Schneider D, Sancho-Puchades M, Mir-Marí J, Mühlemann S, Jung R, Hämmerle C. A Randomized Controlled Clinical Trial Comparing Conventional and Computer-Assisted Implant Planning and Placement in Partially Edentulous Patients. Part 4: Accuracy of Implant Placement. *Int J Periodontics Restorative Dent.* août 2019;39(4):e111-22.
 107. Jung RE, Schneider D, Ganeles J, Wismeijer D, Zwahlen M, Hämmerle CHF, et al. Computer technology applications in surgical implant dentistry: a systematic review. *Int J Oral Maxillofac Implants.* 2009;24 Suppl:92-109.
 108. Tahmaseb A, Wismeijer D, Coucke W, Derksen W. Computer technology applications in surgical implant dentistry: a systematic review. *Int J Oral Maxillofac Implants.* 2014;29 Suppl:25-42.
 109. Kaewsiri D, Panmekiate S, Subbalekha K, Mattheos N, Pimkhaokham A. The accuracy of static vs. dynamic computer-assisted implant surgery in single tooth space: A randomized controlled trial. *Clin Oral Implants Res.* juin 2019;30(6):505-14.
 110. Varga E, Antal M, Major L, Kiscsatári R, Braunitzer G, Piffkó J. Guidance means accuracy: A randomized clinical trial on freehand versus guided dental implantation. *Clin Oral Implants Res.* mai 2020;31(5):417-30.
 111. Szmukler-Moncler S, Davarpanah K, Davarpanah M. *Implantologie assistée par ordinateur.* Rueil-Malmaison: Éd. CdP; 2010. chap. 5,6,7. (Collection JPIO).
 112. Tahmaseb A, Wu V, Wismeijer D, Coucke W, Evans C. The accuracy of static computer-aided implant surgery: A systematic review and meta-analysis. *Clin Oral Implants Res.* oct 2018;29 Suppl 16:416-35.
 113. Schneider D, Sancho-Puchades M, Benic GI, Hämmerle CH, Jung RE. A Randomized Controlled Clinical Trial Comparing Conventional and Computer-Assisted Implant Planning and Placement in Partially Edentulous Patients. Part 1: Clinician-Related Outcome Measures. *Int J Periodontics Restorative Dent.* 2018;38(Suppl):s49-57.
 114. El Kholy K, Janner SFM, Schimmel M, Buser D. The influence of guided sleeve

- height, drilling distance, and drilling key length on the accuracy of static Computer-Assisted Implant Surgery. *Clin Implant Dent Relat Res.* févr 2019;21(1):101-7.
115. El Kholy K, Lazarin R, Janner SFM, Faerber K, Buser R, Buser D. Influence of surgical guide support and implant site location on accuracy of static Computer-Assisted Implant Surgery. *Clin Oral Implants Res.* nov 2019;30(11):1067-75.
 116. Schneider D, Sancho-Puchades M, Schober F, Thoma D, Hämmerle C, Jung R. A Randomized Controlled Clinical Trial Comparing Conventional and Computer-Assisted Implant Planning and Placement in Partially Edentulous Patients. Part 3: Time and Cost Analyses. *Int J Periodontics Restorative Dent.* juin 2019;39(3):e71-82.
 117. Hämmerle CHF, Cordaro L, Assche N van, Benic GI, Bornstein M, Gamper F, et al. Digital technologies to support planning, treatment, and fabrication processes and outcome assessments in implant dentistry. Summary and consensus statements. The 4th EAO consensus conference 2015. *Clinical Oral Implants Research.* 2015;26(S11):97-101.
 118. Stocchero M, Toia M, Cecchinato D, Becktor JP, Coelho PG, Jimbo R. Biomechanical, Biologic, and Clinical Outcomes of Undersized Implant Surgical Preparation: A Systematic Review. *Int J Oral Maxillofac Implants.* déc 2016;31(6):1247-63.
 119. Tavitian P. Prothèses supra-implantaires: données et conceptions actuelles. Éd. CdP. 2017. chap. 3,4,5,6,7. (Collection JPIO).
 120. Lang NP, Jepsen S. Consensus Report Implant surfaces and design (Working Group 4). *Clinical Oral Implants Research.* 2009;20(s4):228-31.
 121. Jung RE, Al-Nawas B, Araujo M, Avila-Ortiz G, Barter S, Brodala N, et al. Group 1 ITI Consensus Report: The influence of implant length and design and medications on clinical and patient-reported outcomes. *Clin Oral Implants Res.* oct 2018;29 Suppl 16:69-77.
 122. Tallarico M, Caneva M, Baldini N, Gatti F, Duvina M, Billi M, et al. Patient-centered rehabilitation of single, partial, and complete edentulism with cemented- or screw-retained fixed dental prosthesis: The First Osstem Advanced Dental Implant Research and Education Center Consensus Conference 2017. *Eur J Dent.* déc 2018;12(4):617-26.
 123. Chrcanovic BR, Albrektsson T, Wennerberg A. Platform switch and dental implants: A meta-analysis. *J Dent.* juin 2015;43(6):629-46.
 124. Sailer I, Mühlemann S, Kohal RJ, Spies BC, Pjetursson BE, Lang NP, et al. Reconstructive aspects: Summary and consensus statements of group 3. The 5th EAO Consensus Conference 2018. *Clinical Oral Implants Research.* 2018;29(S18):237-42.
 125. www.nobelbiocare.com.
 126. Cha JY, Pereira MD, Smith AA, Houschyar KS, Yin X, Mouraret S, et al. Multiscale analyses of the bone-implant interface. *J Dent Res.* mars 2015;94(3):482-90.
 127. Esposito M, Maghaireh H, Grusovin MG, Ziouanas I, Worthington HV. Soft tissue management for dental implants: what are the most effective techniques? A Cochrane systematic review. *Eur J Oral Implantol.* 2012;5(3):221-38.
 128. Touati B. Implant antérieur esthétique sur site extractionnel : principes et pratique [Internet]. LEFILDENTAIRE magazine dentaire. 2010. Disponible sur: <https://www.lefildentaire.com/articles/clinique/implantologie/implant-anterieur-esthetique-sur-site-extractionnel-principes-et-pratique/>
 129. Mate S, Limbour P, Lambert J, Clippet F. Facteurs décisionnels d'une extraction implantation mise en cosmétique immédiate unitaire. *Médecine Buccale Chirurgie Buccale* [Internet]. 2015; Disponible sur: <http://www.mbcjournal.org/10.1051/mbcb/2015023>
 130. Cosyn J, Eghbali A, Hermans A, Vervaeke S, De Bruyn H, Cleymaet R. A 5-year

- prospective study on single immediate implants in the aesthetic zone. *J Clin Periodontol.* 2016;43(8):702-9.
131. Atieh MA, Alsabeeha N, Duncan WJ. Stability of tapered and parallel-walled dental implants: A systematic review and meta-analysis. *Clinical Implant Dentistry and Related Research.* août 2018;20(4):634-45.
 132. Jung RE, Sailer I, Hämmerle CHF, Attin T, Schmidlin P. In vitro color changes of soft tissues caused by restorative materials. *Int J Periodontics Restorative Dent.* juin 2007;27(3):251-7.
 133. Levine RA, Ganeles J, Kan J, Fava PL. 10 Keys for Successful Esthetic-Zone Single Immediate Implants: Importance of Biotype Conversion for Lasting Success. *Compendium of Continuing Education in Dentistry (15488578).* sept 2018;39(8):522-9.
 134. Gamborena I, Blatz MB, Parienté L. *Évolution: protocoles actuels pour implants unitaires antérieurs.* Paris; Londres; Berlin [etc.: QI; 2015. chap. 2,4.
 135. Furze D, Byrne A, Alam S, Brägger U, Wismeijer D, Wittneben J. Influence of the fixed implant-supported provisional phase on the esthetic final outcome of implant-supported crowns: 3-year results of a randomized controlled clinical trial. *Clinical Implant Dentistry and Related Research [Internet].* 7 juin 2019; Disponible sur: <https://onlinelibrary.wiley.com/doi/abs/10.1111/cid.12796>
 136. Staubli N, Walter C, Schmidt JC, Weiger R, Zitzmann NU. Excess cement and the risk of peri-implant disease - a systematic review. *Clin Oral Implants Res.* oct 2017;28(10):1278-90.
 137. Mazel A, Belkacemi S, Tavitian P, Stéphan G, Tardivo D, Catherine JH, et al. Peri-implantitis risk factors: A prospective evaluation. *J Investig Clin Dent.* mai 2019;10(2):e12398.
 138. Wittneben J-G, Millen C, Brägger U. Clinical performance of screw- versus cement-retained fixed implant-supported reconstructions--a systematic review. *Int J Oral Maxillofac Implants.* 2014;29 Suppl:84-98.
 139. Gotfredsen K, Wiskott A, Working Group 4. Consensus report - reconstructions on implants. *The Third EAO Consensus Conference 2012. Clin Oral Implants Res.* oct 2012;23 Suppl 6:238-41.
 140. Quaranta A, Lim ZW, Tang J, Perrotti V, Leichter J. The Impact of Residual Subgingival Cement on Biological Complications Around Dental Implants: A Systematic Review. *Implant Dent.* juin 2017;26(3):465-74.
 141. Canullo L, Cocchetto R, Marinotti F, Oltra DP, Diago MP, Loi I. Clinical evaluation of an improved cementation technique for implant-supported restorations: a randomized controlled trial. *Clin Oral Implants Res.* déc 2016;27(12):1492-9.
 142. Su H, Gonzalez-Martin O, Weisgold A, Lee E. Considerations of implant abutment and crown contour: critical contour and subcritical contour. *Int J Periodontics Restorative Dent.* août 2010;30(4):335-43.
 143. Chu SJ, Kan JY, Lee EA, Lin G-H, Jahangiri L, Nevins M, et al. Restorative Emergence Profile for Single-Tooth Implants in Healthy Periodontal Patients: Clinical Guidelines and Decision-Making Strategies. *Int J Periodontics Restorative Dent.* févr 2019;40(1):19-29.
 144. González-Martín O, Lee E, Weisgold A, Veltri M, Su H. Contour Management of Implant Restorations for Optimal Emergence Profiles: Guidelines for Immediate and Delayed Provisional Restorations. *Int J Periodontics Restorative Dent.* févr 2020;40(1):61-70.
 145. Small PN, Tarnow DP. Gingival recession around implants: a 1-year longitudinal prospective study. *Int J Oral Maxillofac Implants.* août 2000;15(4):527-32.

146. Siadat H, Alikhasi M, Beyabanaki E. Interim Prosthesis Options for Dental Implants. *Journal of Prosthodontics*. juin 2017;26(4):331-8.
147. de Carvalho Barbara JG, Luz D, Vianna K, Porto Barboza E. The influence of abutment disconnections on peri-implant marginal bone: A systematic review. *Int J Oral Implantol (New Malden)*. 2019;12(3):283-96.
148. Canullo L, Bignozzi I, Cocchetto R, Cristalli MP, Iannello G. Immediate positioning of a definitive abutment versus repeated abutment replacements in post-extractive implants: 3-year follow-up of a randomised multicentre clinical trial. *Eur J Oral Implantol*. 2010;3(4):285-96.
149. Abrahamsson I, Berglundh T, Glantz P-O, Lindhe J. The mucosal attachment at different abutments. An experimental study in dogs. *Journal of Clinical Periodontology*. sept 1998;25(9):721-7.
150. Welander M, Abrahamsson I, Berglundh T. The mucosal barrier at implant abutments of different materials. *Clinical Oral Implants Research*. juill 2008;19(7):635-41.
151. Sanz M, Klinge B, Alcoforado G, Bienz SP, Cosyn J, Bruyn HD, et al. Biological aspects: Summary and consensus statements of group 2. The 5th EAO Consensus Conference 2018. *Clinical Oral Implants Research*. 2018;29(S18):152-6.
152. Linkevicius T, Vaitelis J. The effect of zirconia or titanium as abutment material on soft peri-implant tissues: a systematic review and meta-analysis. *Clinical Oral Implants Research*. sept 2015;26:139-47.
153. Pitta J, Zarauz C, Pjetursson B, Sailer I, Liu X, Pradies G. A Systematic Review and Meta-Analysis of the Influence of Abutment Material on Peri-implant Soft Tissue Color Measured Using Spectrophotometry. *The International Journal of Prosthodontics*. janv 2020;33(1):39-47.
154. Naveau A, Rignon-Bret C, Wulfman C. Zirconia abutments in the anterior region: A systematic review of mechanical and esthetic outcomes. *The Journal of Prosthetic Dentistry*. mai 2019;121(5):775-781.e1.
155. Fabbri G, Fradeani M, Dellificorelli G, De Lorenzi M, Zarone F, Sorrentino R. Clinical Evaluation of the Influence of Connection Type and Restoration Height on the Reliability of Zirconia Abutments: A Retrospective Study on 965 Abutments with a Mean 6-Year Follow-Up. *Int J Periodontics Restorative Dent*. févr 2017;37(1):19-31.
156. Gou M, Chen H, Fu M, Wang H. Fracture of Zirconia Abutments in Implant Treatments: A Systematic Review. *Implant Dent*. août 2019;28(4):378-87.
157. Stimmelmayer M, Edelhoff D, Güth J-F, Erdelt K, Happe A, Beuer F. Wear at the titanium–titanium and the titanium–zirconia implant–abutment interface: A comparative in vitro study. *Dental Materials*. déc 2012;28(12):1215-20.
158. Edelhoff D, Schweiger J, Prandtner O, Stimmelmayer M, Güth J-F. Metal-free implant-supported single-tooth restorations. Part I: Abutments and cemented crowns. *Quintessence Int*. 2019;50(3):176-84.
159. Edelhoff D, Schweiger J, Prandtner O, Stimmelmayer M, Güth J-F. Metal-free implant-supported single-tooth restorations. Part II: Hybrid abutment crowns and material selection. *Quintessence Int*. 2019;50(4):260-9.
160. Conejo J, Kobayashi T, Anadioti E, Blatz MB. Performance of CAD/CAM monolithic ceramic Implant-supported restorations bonded to titanium inserts: A systematic review. *Eur J Oral Implantol*. 2017;10 Suppl 1:139-46.
161. Martínez-Rus F, Prieto M, Salido MP, Madrigal C, Özcan M, Pradies G. A Clinical Study Assessing the Influence of Anodized Titanium and Zirconium Dioxide Abutments and Peri-implant Soft Tissue Thickness on the Optical Outcome of Implant-Supported Lithium Disilicate Single Crowns. *Int J Oral Maxillofac Implants*. févr 2017;32(1):156-63.


162. Pjetursson BE, Zarauz C, Strasding M, Sailer I, Zwahlen M, Zembic A. A systematic review of the influence of the implant-abutment connection on the clinical outcomes of ceramic and metal implant abutments supporting fixed implant reconstructions. *Clinical Oral Implants Research*. oct 2018;29:160-83.
163. Kurbad A. Provisional polymer-based CAD/CAM implant superstructures. *Int J Comput Dent*. 2014;17(3):239-51.
164. Stawarczyk B, Keul C, Eichberger M, Figge D, Edelhoff D, Lümke N. Three generations of zirconia: From veneered to monolithic. Part I. *Quintessence Int*. 2017;48(5):369-80.
165. Roberts EE, Bailey CW, Ashcraft-Olmscheid DL, Vandewalle KS. Fracture Resistance of Titanium-Based Lithium Disilicate and Zirconia Implant Restorations. *Journal of Prosthodontics*. août 2018;27(7):644-50.
166. Kurbad A. Final restoration of implants with a hybrid ceramic superstructure. *Int J Comput Dent*. 2016;19(3):257-79.
167. Rosentritt M, Raab P, Hahnel S, Stöckle M, Preis V. In-vitro performance of CAD/CAM-fabricated implant-supported temporary crowns. *Clinical Oral Investigations*. nov 2017;21(8):2581-7.
168. Tian JH, Di P, Lin Y, Zhang Y, Wei DH, Cui HY. A pilot clinical study of immediate provisionalization with a chairside computer aided design and computer aided manufacture monolithic crown for single tooth immediate implant placement. *Zhonghua Kou Qiang Yi Xue Za Zhi*. 9 janv 2017;52(1):3-9.
169. de Oliveira NRC, Pigozzo MN, Sesma N, Laganá DC. Clinical efficiency and patient preference of digital and conventional workflow for single implant crowns using immediate and regular digital impression: a meta-analysis. *Clinical Oral Implants Research* [Internet]. 23 avr 200; Disponible sur : <https://onlinelibrary.wiley.com/doi/abs/10.1111/clr.13604>
170. Brunot-Gohin C, Duval J-L, Azogui E-E, Jannetta R, Pezron I, Laurent-Maquin D, et al. Soft tissue adhesion of polished versus glazed lithium disilicate ceramic for dental applications. *Dental Materials*. sept 2013;29(9):e205-12.
171. Vafiadis D, Goldstein G, Garber D, Lambrakos A, Kowalski B. Immediate Implant Placement of a Single Central Incisor Using a CAD/CAM Crown-Root Form Technique: Provisional to Final Restoration: Immediate Implant Placement Using a CAD/CAM Crown-Root Form Technique. *Journal of Esthetic and Restorative Dentistry*. févr 2017;29(1):13-21.
172. Cortasse B. Immediate dentoalveolar restoration: A new perspective for immediate implant placement in compromised sockets. 2017; Disponible sur: https://www.eao.org/page/Inspired_52_05_immed
173. Edelhoff D, Schraml D, Eichberger M, Stawarczyk B. Comparison of fracture loads of CAD/CAM and conventionally fabricated temporary fixed dental prostheses after different aging regimens. *Int J Comput Dent*. 2016;19(2):101-12.
174. Alt V, Hannig M, Wöstmann B, Balkenhol M. Fracture strength of temporary fixed partial dentures: CAD/CAM versus directly fabricated restorations. *Dental Materials*. avr 2011;27(4):339-47.
175. Van Dooren E, Soares C, Bocabella L, Clavijo W, Clavijo V. Analog protection for obtaining the ideal soft tissue support and contour in anterior implant restorations. In: *Quintessence of Dental Technology*. 2016. (Hanover Park: Quintessence Publ.).
176. Hinds KF. Custom impression coping for an exact registration of the healed tissue in the esthetic implant restoration. *Int J Periodontics Restorative Dent*. déc 1997;17(6):584-91.
177. Joda T, Zarone F, Ferrari M. The complete digital workflow in fixed prosthodontics:

- a systematic review. BMC Oral Health [Internet]. déc 2017;17(1). Disponible sur: <http://bmcoralhealth.biomedcentral.com/articles/10.1186/s12903-017-0415-0>
178. Ahmed KE. We're Going Digital: The Current State of Cad/cam Dentistry in Prosthodontics. primary dental journal. 2018;7(2):7.
 179. Gallucci GO, Morton D, Weber H-P. Loading protocols for dental implants in edentulous patients. Int J Oral Maxillofac Implants. 2009;24 Suppl:132-46.
 180. Arcaute B, Nasr K. CFAO au cabinet dentaire : le matériel disponible en 2017 [Internet]. LEFILDENTAIRE magazine dentaire. 2017. Disponible sur: <https://www.lefildentaire.com/articles/clinique/esthetique/cfao-au-cabinet-dentaire-le-materiel-disponible-en-2017/>
 181. Al-Hassiny A. Review of the Intraoral Scanners at IDS 2019 [Internet]. Institute of Digital Dentistry. 2019. Disponible sur: <https://instituteofdigitaldentistry.com/ids-2019/review-of-the-intra-oral-scanners-at-ids-2019/>
 182. Casas T. Banc d'essais 2019 7 scanners intra-oraux [Internet]. LEFILDENTAIRE magazine dentaire. 2019. Disponible sur <https://www.lefildentaire.com/articles/clinique/implantologie/banc-d-essais-2019-7-scanners-intra-oraux/>
 183. www.dentsplysirona.com.
 184. www.3shape.com. 3Shape.
 185. www.planmeca.com.
 186. www.carestreamdental.com.
 187. www.dentalwings.com.
 188. www.medit.com.
 189. www.aligntech.com.
 190. www.exocad.com.
 191. Mizumoto RM, Yilmaz B. Intraoral scan bodies in implant dentistry: A systematic review. The Journal of Prosthetic Dentistry. sept 2018;120(3):343-52.
 192. S Shivamurthy, DB Nandeesswar, MK Saritha. Virtual Articulators: a future oriented technology. 2012;1(2):4.
 193. www.modjaw.com.
 194. www.digitalsmiledesign.com.
 195. www.blueskyplan.com.
 196. Altmani T, Bezu F, Fitouchi B, Fortin T. La chirurgie guidée implantaire : du « all-inclusive » au « self-service » [Internet]. Disponible sur: <https://www.lefildentaire.com/articles/clinique/implantologie/la-chirurgie-guidee-implantaire-du-all-inclusive-au-self-service/>
 197. www.meshmixer.com.
 198. Lebon N, Tapie L, Duret F, Attal J-P. Understanding dental CAD/CAM for restorations - dental milling machines from a mechanical engineering viewpoint. Part A: chairside milling machines. Int J Comput Dent. 2016;19(1):45-62.
 199. Hamza TA, Sherif RM. In vitro evaluation of marginal discrepancy of monolithic zirconia restorations fabricated with different CAD-CAM systems. J Prosthet Dent. juin 2017;117(6):762-6.
 200. TiBase notice d'utilisation.pdf.
 201. VITA. www.vita-zahnfabrik.com.
 202. www.ivoclarvivadent.fr.
 203. www.straumann.com.
 204. Chouraqui J-F. Imprimantes 3D application au cabinet dentaire [Internet]. LEFILDENTAIRE magazine dentaire. 2019. Disponible sur <https://www.lefildentaire.com/articles/clinique/esthetique/imprimantes-3d->

- application-au-cabinet-dentaire/
205. Sireix C, Soenen A. L'impression 3D et l'univers dentaire [Internet]. LEFILDENTAIRE magazine dentaire. 2017. Disponible sur: <https://www.lefildentaire.com/articles/clinique/esthetique/l-impression-3d-et-l-univers-dentaire/>
 206. Brothier J, Soenen A. Évolution des guides chirurgicaux implantaires réalisés au cabinet dentaire [Internet]. LEFILDENTAIRE magazine dentaire. 2017. Disponible sur: <https://www.lefildentaire.com/articles/clinique/implantologie/evolution-des-guides-chirurgicaux-implantaires-realises-au-cabinet-dentaire/>
 207. Wismeijer D, Joda T, Flügge T, Fokas G, Tahmaseb A, Bechelli D, et al. 5 CONSENSUS Report: Digital technologies. *Clinical Oral Implants Research*. 29(S16):436-42.
 208. Kihara H, Hatakeyama W, Komine F, Takafuji K, Takahashi T, Yokota J, et al. Accuracy and practicality of intraoral scanner in dentistry: A literature review. *Journal of Prosthodontic Research*. avr 2020;64(2):109-13.
 209. Tran M, Boutin N, Duong PNV, Cannas B, Moussally C. Apport de la CFAO directe dans la mise en esthétique immédiate en implantologie: un nouveau concept numérique. *Réalités Cliniques*. 2015;26(4):313-21.
 210. Soenen A, Brothier J. L'enregistrement du profil d'émergence implantaire en zone esthétique par cfao [Internet]. LEFILDENTAIRE magazine dentaire. 2019. Disponible sur: <https://www.lefildentaire.com/articles/clinique/esthetique/enregistrement-du-profil-demergence-implantaire-en-zone-esthetique-par-cfao/>
 211. Crockett R, Benko J, Chao D, Shah KC. Digital custom implant impression technique for capturing the acquired emergence profile. *J Prosthet Dent*. oct 2019;122(4):348-50.
 212. Noharet R, Van Dooren E. Combination of cone beam computed tomography and CAD-CAM techniques for maintaining natural emergence profile in immediate extraction and/or implant placement and restoration of a central incisor: A dental technique. *The Journal of Prosthetic Dentistry*. sept 2019;122(3):193-7.
 213. IMMEDIATE IMPLANT. DAP TECHNIQUE. CEREC 4.6 - YouTube [Internet]. Disponible sur: <https://www.youtube.com/watch?v=e5P7xaSZJKU>
 214. CEREC Primecsan 5 1 Abutments - YouTube [Internet]. Disponible sur: https://www.youtube.com/watch?v=og_tPWWr0TI&t=260s
 215. Acker R, Chabreron O. Implantologie guidée en CFAO directe du wax-up numérique a la prothèse d'usage [Internet]. LEFILDENTAIRE magazine dentaire. 2016. Disponible sur: <https://www.lefildentaire.com/articles/clinique/implantologie/implantologie-guidee-en-cfao-directe-du-wax-up-numerique-a-la-prothese-d-usage/>
 216. Joda T, Wittneben J-G, Brägger U. Digital implant impressions with the "Individualized Scanbody Technique" for emergence profile support. *Clinical Oral Implants Research*. mars 2014;25(3):395-7.
 217. Giachetti L, Sarti C, Cinelli F, Russo DS. Accuracy of Digital Impressions in Fixed Prosthodontics: A Systematic Review of Clinical Studies. *International Journal of Prosthodontics*. 3 avr 2020;33(2):192-201.
 218. Rutkūnas V, Dirsė J, Bilius V. Accuracy of an intraoral digital scanner in tooth color determination. *J Prosthet Dent*. févr 2020;123(2):322-9.
 219. Bencharit S, Staffen A, Yeung M, Whitley D, Laskin DM, Deeb GR. In Vivo Tooth-Supported Implant Surgical Guides Fabricated With Desktop Stereolithographic Printers: Fully Guided Surgery Is More Accurate Than Partially Guided Surgery. *Journal of Oral and Maxillofacial Surgery*. juill 2018;76(7):1431-9.
 220. Deeb GR, Allen RK, Hall VP, Whitley D, Laskin DM, Bencharit S. How Accurate

Are Implant Surgical Guides Produced With Desktop Stereolithographic 3-Dimensional Printers? *Journal of Oral and Maxillofacial Surgery*. déc 2017;75(12):2559.e1-2559.e8.

221. Rabel K, Spies BC, Pieralli S, Vach K, Kohal R-J. The clinical performance of all-ceramic implant-supported single crowns: A systematic review and meta-analysis. *Clinical Oral Implants Research*. oct 2018;29:196-223.
222. Blatz MB, Conejo J. The Current State of Chairside Digital Dentistry and Materials. *Dent Clin North Am*. 2019;63(2):175-97.



SERMENT MEDICAL

En présence des Maîtres de cette Faculté, de mes chers condisciples, devant l'effigie d'HIPPOCRATE.

Je promets et je jure, d'être fidèle aux lois de l'honneur et de la probité dans l'exercice de la Médecine Dentaire.

Je donnerai mes soins à l'indigent et n'exigerai jamais un salaire au-dessus de mon travail, je ne participerai à aucun partage clandestin d'honoraires.

Je ne me laisserai pas influencer par la soif du gain ou la recherche de la gloire.

Admis dans l'intérieur des maisons, mes yeux ne verront pas ce qui s'y passe, ma langue taira les secrets qui me seront confiés et mon état ne servira pas à corrompre les mœurs ni à favoriser le crime.

Je ne permettrai pas que des considérations de religion, de nation, de race, de parti ou de classe sociale viennent s'interposer entre mon devoir et mon patient.

Même sous la menace, je n'admettrai pas de faire usage de mes connaissances médicales contre les lois de l'humanité.

J'informerai mes patients des décisions envisagées, de leurs raisons et de leurs conséquences. Je ne tromperai jamais leur confiance et n'exploiterai pas le pouvoir hérité des connaissances pour forcer les consciences.

Je préserverai l'indépendance nécessaire à l'accomplissement de ma mission. Je n'entreprendrai rien qui dépasse mes compétences. Je les entretiendrai et les perfectionnerai pour assurer au mieux les services qui me seront demandés.

Respectueux et reconnaissant envers mes Maîtres, je rendrai à leurs enfants l'instruction que j'ai reçue de leur père.

Que les hommes m'accordent leur estime si je suis fidèle à mes promesses.

Que je sois déshonoré et méprisé de mes confrères si j'y manque.

VALLAURI Kévin – Extraction-implantation-mise en esthétique immédiate dans le secteur antéro-maxillaire : critères de sélection / succès et applications par CFAO directe.

Th. : Chir. dent. : Marseille : Aix-Marseille Université : 2020.

Rubrique de classement : implantologie, prothèse

Résumé : Les attentes des patients sont devenues de plus en plus grandes : en plus des besoins fonctionnels, les chirurgiens-dentistes doivent désormais respecter un désir de traitement toujours plus confortable, esthétique et rapide. En implantologie orale, le protocole d'extraction-implantation-mise en esthétique immédiate (EIMEI) est celui qui est le plus à même d'y répondre. D'autre part, la philosophie des chaînes numériques de Confection Fabrication Assistée par Ordinateur (CFAO) directe est d'offrir un traitement en 1 seule séance. C'est pourquoi, les applications de la CFAO directe dans le cadre de l'EIMEI semblent pouvoir l'optimiser et sont intéressantes à traiter.

Les objectifs de ce travail sont de déterminer des critères de sélection / succès actuels de l'EIMEI et la capacité de la CFAO directe à donner accès de façon fiable aux critères de succès évoqués.

Après une partie de rappels, la deuxième partie présente les facteurs clefs pré- et peropératoires à évaluer car pouvant influencer le choix de réaliser ce protocole plutôt qu'un autre. Elle débouche sur la proposition d'un cadre de conditions actuel dans lequel les risques d'échec apparaissent raisonnables, et d'une procédure actuelle dont le suivi permettrait d'obtenir des performances cliniques satisfaisantes et reproductibles.

La troisième partie décrit les composants et les étapes actuels du flux de travail Implantologie Assistée par Ordinateur (IAO) directe de l'EIMEI et ses avantages / limites actuels.

Mots clés : implantation immédiate, mise en esthétique immédiate, CFAO directe, flux numérique.

VALLAURI Kévin – Immediate implant placement and provisionalization in the maxillary anterior zone: selection / success criteria and chairside CAD/CAM applications.

Abstract: Patients' expectations have become greater and greater: in addition to functional needs, dental surgeons must now respect a desire for ever more comfortable, aesthetic and faster treatment. In oral implantology, the immediate implant placement and provisionalization (IIPP) protocol is the one that best meets these needs. On the other hand, the philosophy of chairside Computer-Aided Design/Computer-Aided Manufacturing (CAD/CAM) digital chains is to offer a treatment in one single session. This is why the applications of chairside CAD/CAM within the framework of IIPP seem to be able to optimize it and are interesting to investigate. The objectives of this work are to determine the current selection / success criteria for the IIPP and the ability of chairside CAD/CAM to reliably provide access to the success criteria mentioned.

After a part of reminders, the second part presents the key pre- and intra-operative factors to be evaluated as they may influence the choice to perform this protocol rather than another one. It leads to the proposal of a current framework of conditions in which the risks of failure appear reasonable and of a current procedure whose follow-up would allow satisfactory and reproducible clinical performance to be obtained.

The third part describes the current components and steps of the IIPP's chairside Computer-Aided Implantology (CAI) workflow and its current advantages / limitations.

MeSH: immediate implant placement, immediate provisionalization, chairside CAD/CAM, digital workflow.