



**HAL**  
open science

# Gestion du risque de lésion du nerf alvéolaire inférieur en implantologie orale

Thibaut Lagier

► **To cite this version:**

Thibaut Lagier. Gestion du risque de lésion du nerf alvéolaire inférieur en implantologie orale. Chirurgie. 2020. dumas-03256930

**HAL Id: dumas-03256930**

**<https://dumas.ccsd.cnrs.fr/dumas-03256930>**

Submitted on 10 Jun 2021

**HAL** is a multi-disciplinary open access archive for the deposit and dissemination of scientific research documents, whether they are published or not. The documents may come from teaching and research institutions in France or abroad, or from public or private research centers.

L'archive ouverte pluridisciplinaire **HAL**, est destinée au dépôt et à la diffusion de documents scientifiques de niveau recherche, publiés ou non, émanant des établissements d'enseignement et de recherche français ou étrangers, des laboratoires publics ou privés.



Distributed under a Creative Commons Attribution - NonCommercial - NoDerivatives 4.0  
International License

**THESE**

***POUR OBTENIR LE DIPLOME D'ETAT  
DE DOCTEUR EN CHIRURGIE DENTAIRE***

Présentée et publiquement soutenue devant la

Faculté d'Odontologie de Marseille  
(Doyen : Monsieur le Professeur Bruno FOTI)

Aix-Marseille Université  
(Président : Monsieur le Professeur Éric BERTON)

***GESTION DU RISQUE DE LÉSION DU NERF ALVÉOLAIRE  
INFÉRIEUR EN IMPLANTOLOGIE ORALE***

Présentée par

**LAGIER Thibaut**

Né le 16/03/1995

A Marseille

Bouches-du-Rhône

Thèse soutenue le **Vendredi 25 septembre 2020**

Devant le jury composé de

**Président : Professeur RUQUET Michel**

**Assesseurs : Docteur CATHERINE Jean-Hugues**

**Docteur LAURENT Patrick**

**Docteur ROMANET Ivan**

**Invité : Docteur DODDS Méлина**



**THESE**

***POUR OBTENIR LE DIPLOME D'ETAT  
DE DOCTEUR EN CHIRURGIE DENTAIRE***

Présentée et publiquement soutenue devant la

Faculté d'Odontologie de Marseille  
(Doyen : Monsieur le Professeur Bruno FOTI)

Aix-Marseille Université  
(Président : Monsieur le Professeur Éric BERTON)

***GESTION DU RISQUE DE LÉSION DU NERF ALVÉOLAIRE  
INFÉRIEUR EN IMPLANTOLOGIE ORALE***

Présentée par

**LAGIER Thibaut**

Né le 16/03/1995

A Marseille

Bouches-du-Rhône

Thèse soutenue le **Vendredi 25 septembre 2020**

**Devant le jury composé de**

**Président : Professeur RUQUET Michel**

**Assesseurs : Docteur CATHERINE Jean-Hugues**

**Docteur LAURENT Patrick**

**Docteur ROMANET Ivan**

**Invité : Docteur DODDS Mélina**

## ADMINISTRATION

*Mise à jour : sept. 2020*

<b>Doyens Honoraires</b>	Professeur	Raymond SANGIUOLO †
	Professeur	Henry ZATTARA
	Professeur	André SALVADORI
	Professeur	Jacques DEJOU
<b>Doyen</b> <b>Assesseurs</b>	Professeur	Bruno FOTI
	Professeur	Michel RUQUET
	Professeur	Anne RASKIN
<b>Directeurs de Départements</b>	Formation Initiale	Professeur Michel RUQUET
	Recherche	Professeur Anne RASKIN
	Formation Continue	Professeur Frédéric BUKIET
<b>Charges de missions</b>	Relations Internationales	Professeur Hervé TASSERY
	Internat et Diplômes d'études spécialisées	Professeur Virginie MONNET-CORTI
	Affaires générales	Docteur Patrick TAVITIAN
<b>Responsable des Services Administratifs et Techniques</b>	Madame	Katia LEONI

## **LISTE DES ENSEIGNANTS**

### **PROFESSEURS DES UNIVERSITES – PRATICIENS HOSPITALIERS DES CSERD**

BUKIET Frédéric (58-01)  
FOTI Bruno (56-02)  
LE GALL Michel (56-01)  
MONNET-CORTI Virginie (57-01)  
ORTHLIEB Jean-Daniel (58-01)  
RASKIN Anne (58-01)  
RUQUET Michel (58-01)  
TARDIEU Corinne (56-01)  
TARDIVO Delphine (56-02)  
TASSERY Hervé (58-01)

### **PROFESSEUR DES UNIVERSITES**

ABOUT Imad (05)

### **PROFESSEURS EMERITES**

DEJOU Jacques  
HUE Olivier

### **MAITRES DE CONFERENCES DES UNIVERSITES – PRATICIENS HOSPITALIERS DES CSERD**

ABOUDHARAM Gérard (58-01)	LAN Romain (56-02)
BANDON Daniel (56-01)	LAURENT Michel (58-01)
BELLONI Didier (57-01)	LAURENT Patrick (57-01)
BOHAR Jacques (56-01)	MAILLE Gérald (58-01)
CAMOIN Ariane (56-01)	PHILIP-ALLIEZ Camille (56-01)
CAMPANA Fabrice (57-01)	POMMEL Ludovic (58-01)
CATHERINE Jean-Hugues (57-01)	PRECKEL Bernard-Éric (58-01)
GAUBERT Jacques (56-01)	RÉ Jean-Philippe (58-01)
GIRAUD Thomas (58-01)	ROCHE-POGGI Philippe (57-01)
GIRAUDEAU Anne (58-01)	STEPHAN Grégory (58-01)
GUIVARC'H Maud (58-01)	TAVITIAN Patrick (58-01)
JACQUOT Bruno (58-01)	TERRER Elodie (58-01)
LABORDE Gilles (58-01)	TOSELLO Alain (58-01)

### **MAITRES DE CONFERENCES DES UNIVERSITES ASSOCIES**

BALLESTER Benoît (58-01)  
BLANCHET Isabelle (56-02)  
MENSE Chloé (58-01)  
SILVESTRI Frédéric (58-01)

### **ASSISTANTS HOSPITALIERS ET UNIVERSITAIRES**

AL AZAWI Hala (56-01)	HAHN-GOLETTI Larissa (58-01)
ANTEZACK Angeline (57-01)	LIOTARD Alicia (56-01)
ARNIER Canelle (56-01)	MANSUY Charlotte (58-01)
BACHET-DORISON Damienne (56-01)	MARTIN William (56-01)
CAMBON Isabelle (56-01)	MATTERA Rémi (56-01)
CASAZZA Estelle (56-01)	MELLOUL Sébastien (57-01)
CASTRO Romain (57-01)	PARFU Anne (58-01)
DAVID Laura (56-01)	PASCHEL Laura (58-01)
DEVICTOR Alix (58-01)	PILLIOL Virginie (58-01)
DODDS Mélina (58-01)	REPETTO Andréa (58-01)
DRAUSSIN Thierry (56-02)	ROMANET Yvan (57-01)
DUMAS Cathy (57-01)	SANTUNIONE Charlotte (58-01)
HADJ-SAID Mehdi (57-01)	VINAÏ Michael (56-01)

### **ASSISTANTS DES UNIVERSITES ASSOCIES**

GRINE Ghilès (57-01)  
HOUVENAEGHEL Brice (57-01)

#### Intitulés des sections CNU :

- 56<sup>ème</sup> section : Développement, croissance et prévention
  - 56-01 Odontologie pédiatrique et orthopédie dento-faciale
  - 56-02 : Prévention – Epidémiologie – Economie de la santé – Odontologie légale
- 57<sup>ème</sup> section : Chirurgie orale ; Parodontologie ; Biologie Orale
  - 57-01 : Chirurgie orale – Parodontologie – Biologie orale
- 58<sup>ème</sup> section : Réhabilitation orale
  - 58-01 : Dentisterie restauratrice – Endodontie – Prothèses – Fonction-Dysfonction – Imagerie – Biomatériaux

L'auteur s'engage à respecter les droits des tiers, et notamment les droits de propriété intellectuelle. Dans l'hypothèse où la thèse comporterait des éléments protégés par un droit quelconque, l'auteur doit solliciter les autorisations nécessaires à leur utilisation, leur reproduction et leur représentation auprès du ou des titulaires des droits. L'auteur est responsable du contenu de sa thèse. Il garantit l'Université contre tout recours. Elle ne pourra en aucun cas être tenue responsable de l'atteinte aux droits d'un tiers

**Au Président du Jury,**

**Monsieur le Professeur Michel RUQUET**

Vous avez eu la gentillesse, comme toujours, d'accepter la présidence de mon jury et je vous en remercie. Votre expérience, votre bienveillance et votre accessibilité constituent autant d'éléments qui font de votre présence un réel honneur. Veuillez distinguer là toute ma gratitude et le témoignage de mon profond respect.



**Au membre du jury,**

**Monsieur le Docteur Jean-Hugues CATHERINE**

C'est un plaisir et un honneur de vous compter parmi les membres du jury. Je vous remercie pour le savoir théorique et clinique que vous m'avez apporté tout au long de mes études, avec bienveillance et pédagogie. Veuillez trouver ici l'expression de mon plus profond respect.

**Au membre du jury,**

**Monsieur le Docteur Patrick LAURENT**

C'est un honneur que vous m'avez fait en acceptant naturellement de siéger au sein de mon jury de thèse et en vous prêtant à la lecture de mon travail. Que celui-ci soit la preuve de la reconnaissance et de l'estime que j'ai pour vous.

**A mon directeur et membre du jury de thèse,**

**Monsieur le Docteur Ivan ROMANET**

Merci Ivan pour avoir  
immédiatement accepté la  
direction de ma thèse, pour les  
précieux conseils donnés ainsi  
que la disponibilité permanente  
dont tu as fait preuve. Je te  
remercie aussi sincèrement pour  
ton encadrement lors de mes  
années passées au pavillon,  
toujours avec bienveillance,  
décontraction et efficacité.

**Au membre du jury,**

**Madame le Docteur Mélina DODDS**

Merci Mélina de m'avoir fait le plaisir d'accepter d'être membre de mon jury. Finir mon cursus universitaire à tes côtés représente beaucoup tant ton accompagnement semaine après semaine lors des vacances de prothèse m'a permis de m'améliorer et de m'épanouir dans cette discipline.

# Plan

<b><u>I. Introduction</u></b> .....	1
<b><u>II. Rappels anatomiques</u></b> .....	2
1) La mandibule .....	2
A) Structure osseuse .....	2
B) Fonction de la mandibule .....	4
2) Le nerf alvéolaire inférieur .....	4
A) Structure .....	4
B) Origine .....	5
1. <i>Le nerf trijumeaux</i> .....	5
2. <i>Le nerf mandibulaire</i> .....	5
C) Trajet et terrain d'innervation du NAI .....	5
D) Variabilité anatomique du NAI .....	6
1. <i>Variations anatomiques congénitales</i> .....	7
a) <i>Dans le sens vertical</i> .....	7
b) <i>Dans le sens vestibulo-lingual</i> .....	7
2. <i>Variation anatomique acquise</i> .....	8
E) NAI et implantologie .....	8
<b><u>III. Lésion du nerf alvéolaire inférieur en implantologie</u></b> .....	9
1) Classification des lésions nerveuses .....	9
2) Epidémiologie .....	10
3) Facteurs de risques .....	12
A) Facteurs de risque préopératoire .....	13
B) Facteurs de risque peropératoire .....	13
C) Facteurs de risque post-opératoire .....	14
4) Origines lésionnelles .....	14
A) Lésion lors de l'anesthésie locale.....	14
B) Lésion lors de la séquence de forage .....	15
C) Lésion lors de la mise en place de l'implant .....	16
D) Lésion lors d'une erreur technique du praticien .....	17
5) Interrogatoire et examen clinique lors d'une lésion du NAI.....	17
A) Interrogatoire .....	17
B) Examen clinique .....	18
C) Cartographie de la zone atteinte .....	19

6) Conduite à tenir devant une lésion du NAI .....	19
A) Prise en charge immédiate, peropératoire .....	20
B) Prise en charge dans les 36 heures post-opératoire .....	20
C) Prise en charge après 36 heures post-opératoire .....	21
D) Prescription médicamenteuse .....	21
E) Suivi .....	22
7) Microchirurgie .....	22
8) Prévention .....	24
A) L'information et le consentement du patient.....	24
B) Examens d'imageries .....	24
C) Planification de la chirurgie implantaire .....	25
D) L'anesthésie locale .....	25
E) La séquence de forage .....	26
F) Suivi rapproché du patient .....	27
G) Alternatives thérapeutiques .....	27
9) Proposition d'un arbre décisionnel concernant la prise en charge des lésions du NAI en chirurgie implantaire .....	28

#### **IV. Alternatives thérapeutiques en cas d'insuffisance osseuse verticale postérieure** .....

.....	29
1) Les implants courts et très courts .....	30
A) Définition .....	30
B) Evaluation des implants courts : revue de littérature .....	30
C) Facteur influençant ou non le devenir des implants courts .....	32
D) Conclusion .....	32
2) Implants sous-périostés .....	33
A) Définition .....	33
B) Protocole .....	33
C) Résultats .....	34
D) Conclusion .....	34
3) Augmentation verticale du volume osseux .....	35
A) Régénération osseuse guidée .....	36
1. Définition .....	36
2. Type de membrane .....	36
a) Les membranes non résorbables .....	36
b) Les membranes résorbables .....	37
3. Nature du greffon .....	37
4. protocole opératoire .....	37
5. Résultats .....	39
6. Avantages et limites de la ROG .....	39

B) Greffe d'apposition .....	40
1. Définition .....	40
2. Nature du greffon .....	40
3. Protocole .....	41
4. résultats .....	42
5. Variantes de la greffe d'apposition : la ring technique .....	43
6. Avantages et limites .....	44
C) Greffe d'interposition .....	45
1. Définition .....	45
2. Nature du greffon .....	45
3. Protocole .....	46
4. Résultats.....	47
5. Avantages et limites .....	47
D) Distraction ostéogénique .....	48
1. Définition .....	48
2. Protocole .....	48
3. Avantages et limites .....	50
4) Déplacement du nerf alvéolaire inférieur .....	51
A) Définition .....	51
B) Protocole .....	52
1. Planification de la chirurgie .....	52
2. Intervention chirurgicale .....	53
a) Latéralisation du NAI .....	53
b) Transposition du NAI .....	55
C) Résultats .....	56
D) Complications .....	57
1. Troubles nerveuses .....	57
2. Fracture mandibulaire .....	57
E) Avantages et limites .....	58
5) Proposition d'un arbre décisionnel des options thérapeutiques .....	59

<b><u>V. Conclusion</u></b> .....	60
-----------------------------------	----

<b><u>VI. Bibliographie</u></b> .....	I
---------------------------------------	---

# **I. Introduction**

Les débuts de l'implantologie dentaire remontent à bien longtemps. Depuis toujours l'Homme a été confronté à la perte de ses dents, accidentelle ou non, avec un retentissement autant fonctionnel qu'esthétique sur sa vie quotidienne. Des études ont montré que l'idée de remplacer une ou plusieurs dents manquantes par un corps étranger existait déjà durant l'Égypte ancienne, où l'on utilisait des morceaux d'ivoire taillés, en lieu et place des dents absentes. Cette idée a fait son chemin au cours des siècles, jusqu'en 1960 avec la découverte par BRANEMARK de la bonne ostéointégration du titane. Suite à cela, les bases de l'implantologie dentaire moderne étaient posées. Au cours des cinquante dernières années, cette discipline a connu un tel essor qu'elle occupe aujourd'hui une place indispensable dans la pratique de la dentisterie moderne. En atteste ces chiffres issus d'une étude portant sur la prévalence des implants dans la population américaine de 1999 à 2016 : celle-ci est passée de 0,7% en 1999 à 5,7% en 2016, soit une évolution moyenne de 14% par an. En se basant sur ces chiffres, l'estimation de la prévalence du nombre d'implant pour 2026 est comprise entre 17 et 23% (1).

Avec une évolution et un perfectionnement permanent de ses techniques et matériaux, l'implantologie est aujourd'hui une pratique chirurgicale sûre et fiable. Il n'en demeure pas moins qu'une connaissance parfaite des maxillaires et des obstacles anatomiques qu'ils peuvent présenter est indispensable pour minimiser les risques de complications.

Parmi ces obstacles, on retrouve notamment le nerf alvéolaire inférieur (NAI), dont la proximité avec les sites implantés l'expose à des lésions, pouvant avoir un impact important sur la qualité de vie des patients affectés.

Ce travail a pour objectif de faire un état des lieux des différentes complications concernant le NAI en implantologie, et des solutions qui s'offrent aux praticiens pour éviter ce genre de difficultés.

Nous développerons ainsi le lien étroit qu'il existe entre la chirurgie implantaire et le nerf alvéolaire inférieur, les complications éventuelles qui peuvent en découler et leur prise en charge.

Nous détaillerons également les alternatives permettant de contourner une situation fréquente propice à de nombreuses lésions du NAI : une insuffisance osseuse.

Toutes ces informations seront ensuite synthétisées sous forme d'arbres décisionnels permettant de guider la prise en charge en fonction de la situation clinique.



## II. Rappels anatomiques

### 1) La mandibule

#### A) Structure osseuse

La mandibule est un os impair, médian et symétrique. Il s'agit du seul os mobile de tout le massif crânio-facial. Elle correspond au squelette de l'étage inférieur de la face. Elle comprend trois parties : un corps et deux branches, unis par deux angles mandibulaires (2).

Le corps : horizontal, arqué, à concavité postérieure, avec deux faces. Il est formé de deux types d'os, l'os alvéolaire qui vit et meurt avec les dents, et de l'os basal.

Les branches : elles sont rectangulaires à grand axe vertical avec quatre faces et deux bords.

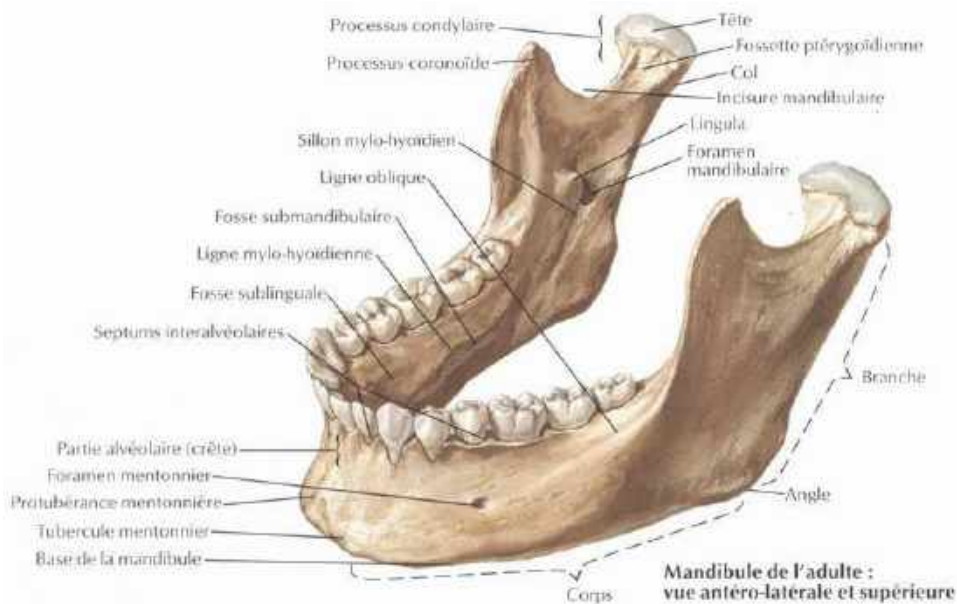
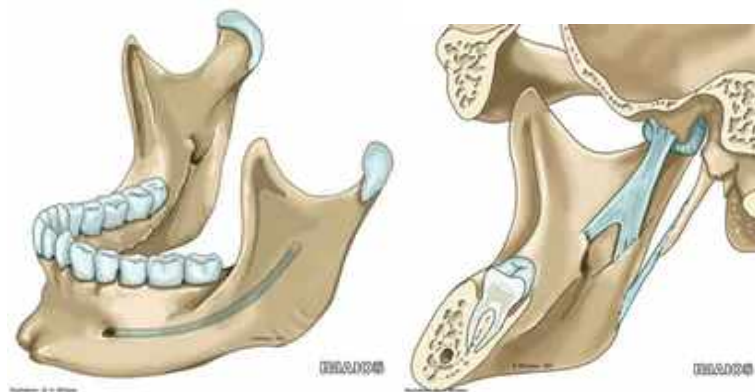


Schéma de la mandibule (Netter 5<sup>ème</sup> édition)

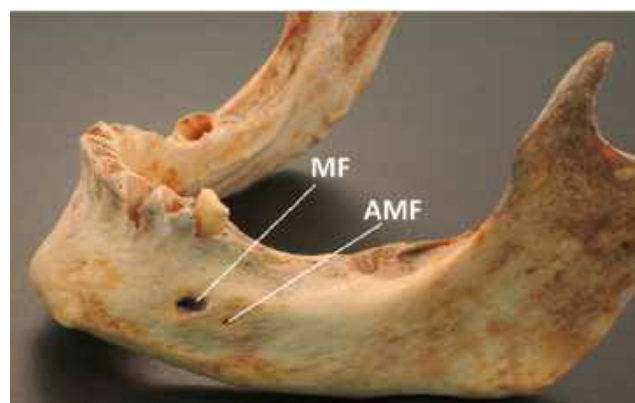
Parmi les structures anatomiques mandibulaires qui nous intéressent, nous citerons :

- **Le foramen mandibulaire** : situé au milieu de la face interne de la branche montante, en arrière de la troisième molaire mandibulaire. Son rebord antérieur présente une crête osseuse proéminente, la lingula mandibulaire. C'est par ce foramen que les vaisseaux et le nerf alvéolaire inférieur rentrent dans l'os mandibulaire.
- **Le canal mandibulaire** : il prend naissance au niveau du foramen mandibulaire (branche montante) jusqu'au foramen mentonnier (corps) et chemine sous les apex des racines des molaires et prémolaires mandibulaires. Le canal contient le nerf alvéolaire inférieur ainsi que l'artère et la veine alvéolaire inférieure.



Trajet et rapport dentaire du canal mandibulaire

- **Le foramen mentonnier** : situé en moyenne en dessous de l'apex de la deuxième prémolaire mandibulaire, c'est l'orifice de sortie du canal mandibulaire. Il correspond au point d'émergence nerf mentonnier. Un foramen mentonnier accessoire peut également être présent dans 4,17% des cas (3).



MF : Foramen mentonnier  
AMF : Foramen mentonnier accessoire

Mandibule avec foramen mentonnier accessoire

## B) Fonctions de la mandibule :

Elle présente trois rôles principaux :

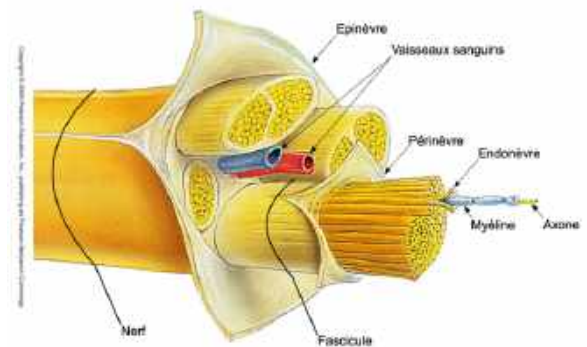
- **Rôle morphologique** : elle donne la forme du menton
- **Rôle mécanique** : elle représente une zone de protection ; c'est la zone la plus résistante après la zone frontale permettant de protéger les organes vitaux du crâne.
- **Rôle fonctionnel** : par le biais de l'articulation temporo-mandibulaire, elle intervient dans la mastication, la déglutition, l'élocution.

## 2) Le nerf alvéolaire inférieur

### A) Structure

Comme tout nerf périphérique, le nerf alvéolaire inférieur est composé d'un ensemble d'axones responsable de la transmission des signaux nerveux afférents et efférents jusqu'au système nerveux central.

Ces axones sont entourés d'une gaine de myéline, et l'ensemble est protégé par un endonèvre. Ces complexes sont regroupés en fascicules qui forment le nerf (4).



Structure Anatomique d'un nerf périphérique

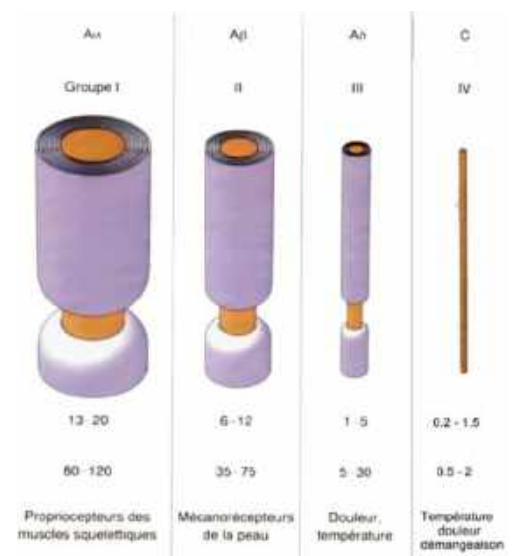
Il existe quatre types de fibres nerveuses au niveau du NAI :

Les **fibres A alpha** : ce sont les plus grosses, elles sont myélinisées et sont responsables de la proprioception.

Les **fibres A bêta** : elles sont myélinisées et sont responsables de la mécanoreception (toucher).

Les **fibres A delta** : elles sont myélinisées et responsables de la perception thermique et de la nociception.

Les **fibres C** : ce sont les plus nombreuses, elles sont non myélinisées et sont responsables des perceptions thermiques et nociceptives.



## B) Origine

### 1. Le nerf trijumeau

Le nerf trijumeau (nerf V) correspond à la plus volumineuse paire des nerfs crâniens. Il joue un rôle sensitif important au niveau de la face et un rôle moteur en innervant les muscles masticateurs. C'est donc un nerf mixte.

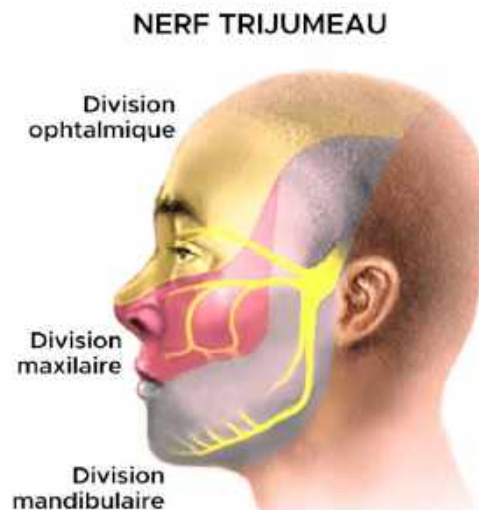
Il émerge à la surface antérieure du pont par une grosse racine sensitive et une petite racine motrice.

Les racines se dirigent en avant de la fosse crânienne postérieure vers la fosse crânienne moyenne, jusqu'au ganglion trigéminal (5).

Ses trois rameaux terminaux naissent du bord antérieur du ganglion trigéminal, et sont de haut en bas :

- Le nerf ophtalmique (V1)
- Le nerf maxillaire (V2)
- Le nerf mandibulaire (V3)

Schéma des trois  
rameaux du nerf trijumeaux



### 2. Le nerf mandibulaire

Contrairement aux rameaux ophtalmiques et maxillaires qui sont uniquement sensitifs, le nerf mandibulaire (V3) est un nerf mixte.

Il naît au niveau du bord inférieur du ganglion trigéminal et sort du crâne par le foramen ovale. Il chemine ensuite jusqu'à la fosse infra-temporale où il donne de nombreux rameaux nerveux, notamment les nerfs masséter, buccal, lingual, et le **nerf alvéolaire inférieur** (5).

## C) Trajet et terrain d'innervation du NAI

Le NAI est la branche la plus volumineuse du nerf mandibulaire, dont il continue le trajet. Il descend sur la face latérale du muscle ptérygoïdien médial, passe entre le ligament sphéno-

mandibulaire et la branche montante de la mandibule et se dirige vers le foramen mandibulaire (6).

Son trajet intra-osseux peut être tracé comme allant du versant lingual profond (foramen mandibulaire), au versant vestibulaire superficiel (foramen mentonnier). Le canal décrit ainsi un trajet d'arrière en avant et de dedans en dehors.

Durant ce trajet il donne des rameaux pour les trois molaires et la seconde prémolaire, ainsi que pour la gencive labiale correspondante (rôle sensitif).

Il a également un rôle moteur en innervant le muscle mylo-hyoïdien et le ventre antérieur du muscle digastrique.

Il se termine au niveau du foramen mentonnier et se divise en deux rameaux terminaux (5) :

- Le nerf incisif : il continue son trajet dans l'os mandibulaire pour innerver la première prémolaire, la canine, les incisives, et la gencive correspondante.
- Le nerf mentonnier : il sort du corps mandibulaire au niveau du foramen mentonnier et se divise en plusieurs rameaux qui innervent le menton, la gencive et la muqueuse depuis la première (voir deuxième) prémolaire, la lèvre inférieure et la peau située dans cette région.

Un des éléments anatomiques pouvant constituer un obstacle chirurgical est la présence de la boucle antérieure ou "anterior loop", qui se définit comme le trajet inférieur et antérieur du NAI par rapport au foramen mentonnier, formant ainsi une boucle. En cas d'absence de cette boucle le NAI se rapproche progressivement de la table externe jusqu'à l'affleurer pour s'anastomoser et émettre le nerf mentonnier.

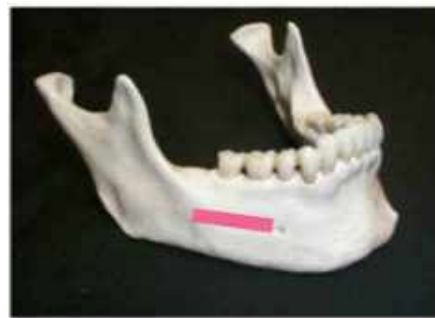
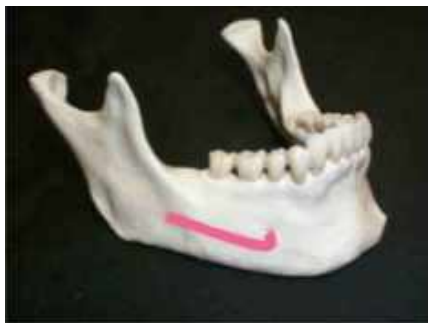
Schéma du trajet du NAI vers le foramen mentonnier avec et sans boucle antérieure

## **D) Variabilité anatomique du NAI**

On peut observer une variation de la position du nerf alvéolaire inférieur dans l'os mandibulaire.

Celle-ci peut être congénitale ou acquise suite à la perte des organes dentaires.

## 1. Variations anatomiques congénitales

### a) Dans le sens vertical

En 1971, Carter et Keen (7) décrivent 3 types de trajets du NAI au sein de l'os mandibulaire :

- Type 1 : Le nerf alvéolaire inférieur est une seule grande structure située dans le canal mandibulaire. **L'apex des racines molaires est proche du canal**, de sorte que les branches issues du NAI innervant ces racines sont très courtes.
- Type 2 : Le nerf a une **position médiane ou basse** dans le corps mandibulaire, à distance des apex dentaires. Les rameaux dentaires sont plus longs et plus obliques que pour le type 1. Il s'agit du plus fréquemment rencontré.
- Type 3 : Le NAI a un aspect pléxiforme avec une ou deux branches venant innervier les organes dentaires. Le rameau principal est dans une position plus basse et continu son chemin jusqu'au foramen mentonnier. Il est moins fréquent.

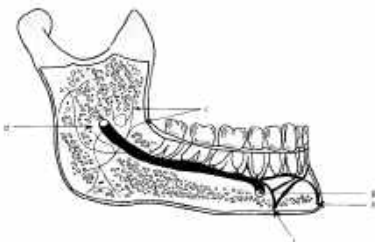


Fig. 2. Type 1 arrangement of the inferior alveolar nerve. For key see Fig. 1.

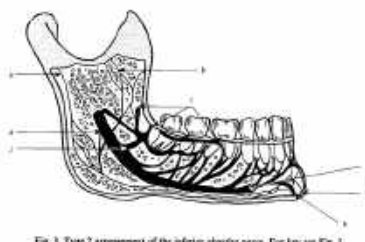


Fig. 3. Type 2 arrangement of the inferior alveolar nerve. For key see Fig. 1.

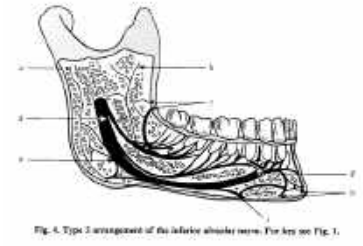
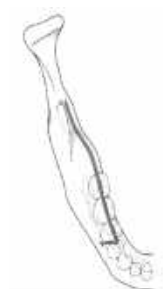

Fig. 4. Type 3 arrangement of the inferior alveolar nerve. For key see Fig. 1.

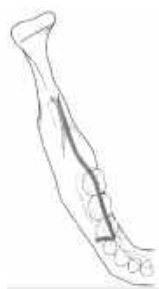### b) Dans le sens vestibulo-lingual

Kim et al. (2012) ont étudié la localisation vestibulo-linguale du canal mandibulaire. Celle-ci a été classée en 3 types (8) :

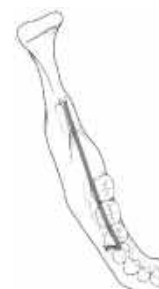- Type 1 : retrouvé dans la majorité des cas (70%), le canal contenant le NAI longe la corticale linguale au niveau du ramus mandibulaire et du corps.
- Type 2 : retrouvé dans 15% des cas, le canal est situé au milieu du ramus puis il devient lingual au niveau du corps mandibulaire.
- Type 3 : (15%), correspond à une situation médiane du canal dans le ramus et le corps de la mandibule.



Type 1



Type 2



Type 3

## 2. Variations anatomiques acquises

L'os alvéolaire "vit et meurt avec la dent" : en cas de perte dentaire le niveau osseux diminue.

Au cours de la première année après la perte d'une dent, une réduction de 25% de la largeur totale de l'os et une diminution de quatre millimètres de la hauteur est en moyenne observée (9).

Ainsi en cas de perte dentaire, la position relative du NAI par rapport à la crête osseuse va se rapprocher avec le temps, comme en témoignent les valeurs suivantes concernant la hauteur moyenne entre la crête alvéolaire et le rebord supérieur du canal mandibulaire :

- 17,4 mm au niveau de la première molaire (10)
- 14,53 mm si la 1ère molaire est la seule dent absente de l'arcade (11).
- 12,5 mm chez l'édenté (12).

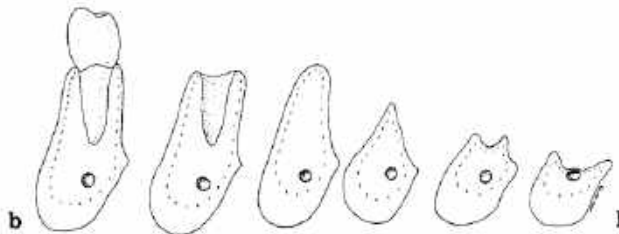


Fig. 1 – Drawing of the residual ridge classes 1 to 6 according to Carwood and Howell (1988, 1991); (b = buccal, l = lingual).

Evolution de la distance entre le NAI et la crête osseuse suite à la perte d'un organe dentaire (13)

## E) Nerf alvéolaire inférieur et implantologie

Le nerf alvéolaire inférieur constitue l'un des principaux obstacles anatomiques rencontrés dans le secteur mandibulaire postérieur.

Pour limiter les risques d'une atteinte de celui-ci lors de la mise en place d'implants, des distances de sécurité ont été établies :

- Dans le sens corono-apical, le volume osseux disponible devra au minimum correspondre à la longueur de l'implant plus 2 mm de marge au-dessus du plafond du canal mandibulaire.
- Dans le sens mésio-distal, l'obstacle anatomique à éviter est la boucle antérieure du NAI dans la région du foramen mentonnier. Celle-ci pouvant aller jusqu'à 2 ou 3 mm en avant du foramen. Pour préserver cette structure l'implant devra conserver une distance de 2 mm en avant de cette boucle. En tenant compte de la largeur de l'implant, le site de forage devra se situer entre 4 et 5 mm en avant de la boucle antérieure.

Pour respecter les distances de sécurité il est parfois nécessaire d'envisager des alternatives thérapeutiques à l'implant standard.

### III. Lésion du nerf alvéolaire inférieur en implantologie

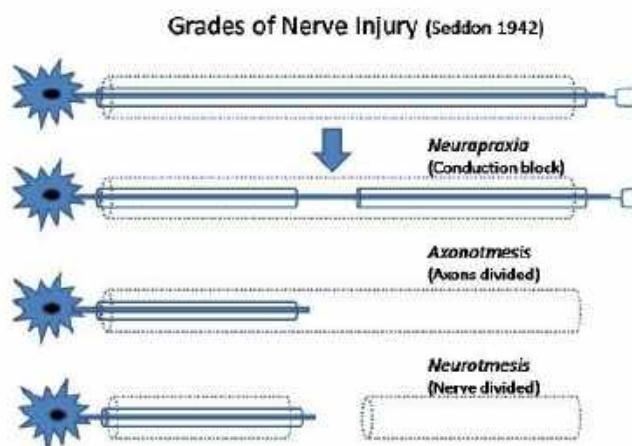
#### 1) Classification des lésions nerveuses

La lésion du nerf alvéolaire inférieur fait partie des complications les plus importantes auxquelles les praticiens peuvent faire face lors de la mise en place d'implants mandibulaires postérieurs.

L'atteinte du nerf peut provoquer des symptômes d'intensité variable, allant de la simple gêne aux douleurs intenses. Ils peuvent être transitoires ou durables, impactant fortement la qualité de vie des personnes atteintes. (14)

Ces lésions nerveuses ont été classées en 3 types par SEDDON en 1942 (15):

- **La neuropraxie** : blocage transitoire de la conduction nerveuse mais maintien de la continuité axonale. Elle peut être causée par la compression, un étirement prolongé ou encore une ischémie du nerf. La perte de sensibilité qui est temporaire et réversible, reviendra dans 4 semaines suivant l'atteinte. Il s'agit de la forme la moins grave de dommage nerveux.
- **L'axonotmèse** : perte de la continuité axonale au site lésionnel, mais la structure globale du nerf reste intacte. Elle résulte en général d'un écrasement, d'une contusion ou d'un étirement sévère du nerf. Dans les 5 à 11 semaines suivant l'intervention, des signes de retour de la sensibilité peuvent apparaître et celle-ci s'améliorera durant les 10 mois suivants.
- **La neurotmèse** : rupture totale du nerf ou destruction de sa structure interne avec impossibilité de propagation de l'impulsion nerveuse. Elle est irréversible et requiert une intervention de microchirurgie. C'est la plus sévère des lésions nerveuses.





Ces différents types de lésions peuvent se traduire par des symptômes cliniques unilatéraux, positifs ou négatifs et d'intensité variable (4) (16):

- **La paresthésie** : sensation anormale spontanée, non douloureuse
- **La dysesthésie** : sensation désagréable provoqué par un stimulus
- **L'anesthésie** : absence totale de sensation.
- **L'hypoesthésie** : diminution de perception des stimuli
- **L'hyperesthésie** : augmentation de perception des stimuli
- **L'allodynie** : douleur due à un stimulus normalement indolore
- **L'hyperalgésie** : douleur anormalement amplifiée, due à un stimulus douloureux

Sunderland en 1951 (17) a rassemblé ces informations en une classification comprenant 6 grades :

Sunderland	Seddon	Injury	Neurosensory impairment	Recovery Potential
<b>I</b>	<b>Neuropraxia</b>	Intrafascicular oedema, conduction block	Neuritis, paresthesia	Full (1 day to 1 week)
		Possible segmental demyelination	Neuritis, paresthesia	Full (1 to 2 months)
<b>II</b>		Axon severed, endoneurial tube intact	Paresthesia, episodic dysesthesia	Full (2 to 4 months)
<b>III</b>	<b>Axonotmesis</b>	Endoneurial tube torn	Paresthesia, dysesthesia	Slow, incomplete (12 months)
<b>IV</b>		Only epineurium intact	Hypoesthesia, dysesthesia, neuroma formation	Neuroma-in-continuity
<b>V</b>	<b>Neurotmesis</b>	Loss of Continuity	Anaesthetic, intractable pain, neuroma formation	None
<b>VI</b>		Combination of above	Combination of above	Unpredictable

Tableau récapitulatif des classifications de Seddon et Sunderland (16)

## 2) Epidémiologie

Le NAI est le nerf le plus fréquemment lésé en chirurgie orale (64,4%) devant le nerf lingual (28,8%).

L'étiologie principale de ces lésions sont les **avulsions des dents de sagesse** (46,8%) suivi des **chirurgies orthognatique et implantaire** (respectivement 17% et 14,9% des cas) (15)(18).

Bien que pouvant être très invalidants, les études portant sur la prévalence des actes iatrogènes touchant le NAI en implantologie sont rares. Les statistiques retrouvées dans la littérature sont très variables d'un article à l'autre et d'une époque à l'autre, comme en témoigne les données suivantes :

Noms d'auteurs	Type d'étude	Nombre de patients inclus	Proportion de patients avec perturbations sensorielles à court terme	Proportion de patients avec perturbations sensorielles à long terme
<i>Ellies et Hawker (1993)</i> (19)	Rétrospective	112	36% (n=31)	13% (n=20)
<i>Van steenberghe et al. (1990)</i> (20)	Prospective	91	17,5% (n=16)	6,5% (n=6)
<i>Tolman et Lancy (1993)</i> (21)	Prospective	289	1,7% (n=5)	0,3% (n=1)
<i>Delgado et al. (2018)</i> (22)	Rétrospective	1012	0,8% (n=8)	Non précisé

Nous pouvons ainsi voir une grande variabilité dans les résultats d'une étude à l'autre. Afin d'avoir une vision plus globale sur l'incidence de l'altération du NAI lors une chirurgie implantaire, deux méta-analyses ont été recensées dans la littérature :

- ***Systematic Review and Meta-Analysis on Incidence of Altered Sensation of Mandibular Implant Surgery***, menée par Lin et al. (23) publiée en 2016.
- ***Incidence of neurosensory disturbance in mandibular implant surgery – A meta-analysis***, mené par Padmanabhan et al. (24) publiée en 2020.

La première méta-analyse (23) porte sur 26 articles publiés entre 1990 et 2016, incluant uniquement des patients ne présentant pas d'altération de la sensation avant la pose des implants.

L'objectif principal de l'étude était de déterminer l'incidence d'une anomalie de la sensibilité après pose d'implant. Les objectifs secondaires étaient de distinguer l'incidence à court terme (jusqu'à 10 jours post-opératoire) et à long terme (1 an post-opératoire).

Après analyse des résultats de chaque étude, l'incidence moyenne à **court terme** et à **long terme** d'altération sensorielle du NAI, était respectivement de **13%** (IC à 95%, 6% à 25%) et de **3%** (IC à 95%, 1% à 7%).

Study ID	Author	Year	Complication	Total	Event Rate	95% Confidence Interval
1	Boven	2014	11	40	0.28	0.15 - 0.44
5a	Felice	2009a S1	1	15	0.07	0.00 - 0.32
5b	Felice	2009a S2	3	15	0.20	0.04 - 0.48
6a	Felice	2009b S1	16	30	0.53	0.34 - 0.72
6b	Felice	2009b S2	2	30	0.07	0.01 - 0.22
8	Vazquez	2008	2	1527	0.00	0.00 - 0.00
15	Bartling	1999	8	94	0.09	0.04 - 0.16
16	Allen	1997	11	50	0.22	0.12 - 0.36
18	Wismeijer	1997	11	103	0.11	0.05 - 0.18
20	Ellies	1993	24	87	0.28	0.19 - 0.38
21	Ellies	1992	50	212	0.24	0.18 - 0.30
22	Johns	1992	19	103	0.18	0.11 - 0.27
25	van Steenberghe	1990	16	91	0.18	0.10 - 0.27
Random-effect pooled estimate					<b>0.13</b>	0.06 - 0.25
τ²=2.13, χ² test p<0.01						

Study ID	Author	Year	Complication	Total	Event Rate	95% Confidence Interval
1	Boven	2014	5	40	0.13	0.04 - 0.27
3	Geokiki	2011	0	23	0.00	0.00 - 0.15
10	van der Meij	2005	1	17	0.06	0.00 - 0.29
11	Vesser	2005	0	60	0.00	0.00 - 0.06
13	Tortamano Neto	2004	0	6	0.00	0.00 - 0.46
14	Walton	2000	1	75	0.01	0.00 - 0.07
18	Wismeijer	1997	10	102	0.10	0.05 - 0.17
19	Batenburg	1994	0	57	0.00	0.00 - 0.06
20	Ellies	1993	1	87	0.01	0.00 - 0.06
21	Ellies	1992	4	212	0.02	0.01 - 0.05
22	Johns	1992	1	103	0.01	0.00 - 0.05
23	Åstrand	1991	7	23	0.30	0.13 - 0.53
25	van Steenberghe	1990	6	91	0.07	0.02 - 0.14
Random-effect pooled estimate					<b>0.03</b>	0.01 - 0.07
τ²=1.86, χ² test p<0.01						


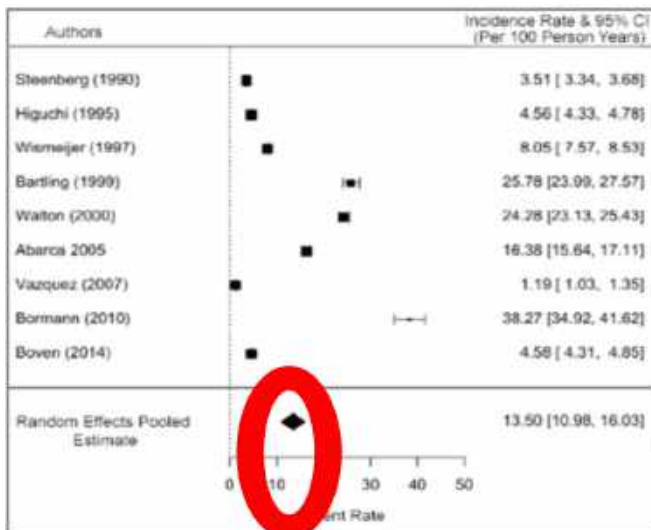
Tableaux synthétisant l'incidence à court et à long terme des altérations sensorielles du NAI

Concernant la deuxième étude : **Incidence of neurosensory disturbance in mandibular implant surgery – A meta-analysis (24) :**

Il s'agit d'une méta-analyse portant sur 9 articles parus entre 1990 et 2019 pour un total de 2112 patients.

Les patients inclus dans les différentes études ont tous eu une mise en place d'implant à la mandibule. L'objectif principal était de déterminer l'incidence des perturbations neurosensorielles se produisant lors de la mise en place d'implants mandibulaires. L'objectif secondaire était de déterminer l'incidence de la récupération des dommages neurosensoriels.

Le taux d'incidence combiné des neuf études était de **13,50%** (IC à 95% : 10,98-16,03). Pour l'évolution de la symptomatologie, une réévaluation à un an a été réalisée, et on note une persistance des signes dans **18,67%** des cas.



Tableaux synthétisant l'incidence à court et long terme des perturbations neurosensorielles

On note que les valeurs retrouvées dans ces deux études sont sensiblement proches, **13% et 13,5% à court terme** et entre **2,5% et 3% à long terme**.

### 3) Facteurs de risques

Les facteurs de risques augmentant les probabilités de développer une altération nerveuse sévère du NAI lors d'une chirurgie implantaire sont multiples. Après une analyse de la littérature à ce sujet, ils ont été organisés en trois groupes : les **facteurs de risques préopératoires** liés aux caractéristiques du patient, **per-opératoire** lié à un évènement lors de la chirurgie et **post-opératoire** selon les signes rapportés par le patient.

## **A) Facteurs de risques préopératoires**

### **● Le sexe en fonction de l'âge**

L'ensemble des études menées sur l'incidence de ce phénomène est unanime pour dire que la proportion de femme est plus importante, et plus particulièrement les femmes ayant plus de 50 ans.

Les mécanismes à l'origine de ces différences sont méconnus, mais on retrouve parmi les hypothèses avancées un rôle hormonal dans la modulation des mécanismes nociceptifs. En effet d'après LeResche et al. (28) (27) les hormones reproductives, notamment les œstrogènes, joueraient un rôle majeur dans la perception de la douleur. A la ménopause, la quantité de ces hormones reproductrices diminue, ce qui expliquerait une augmentation de l'incidence des douleurs neuropathiques post-ménopausique.

### **● L'état psychologique du patient préopératoire**

Les facteurs psychologiques, psycho-comportementaux et psychosociaux jouent un rôle important dans la perception de la douleur en interférant avec la neuro-modulation des stimuli afférents centraux.

L'anxiété et la dépression ont été rapportées comme facteurs de risque de développer une douleur chronique post-chirurgicale. Ces facteurs ont un réel impact sur la perception, la sévérité et la persistance des douleurs neuropathiques (26) (28).

### **● Une faible densité osseuse autour du canal mandibulaire**

D'après Basa et Dilek (29), l'os mandibulaire situé sur la partie supérieure du canal mandibulaire correspond dans près de 75% des cas à un os de type 3 dans la classification de Misch ; c'est à dire un os poreux et de faible densité.

C'est un os qui présente une faible résistance lors du forage et, en l'absence d'une analyse préopératoire attentive, le praticien peut être surpris et passer au travers de cet os, entraînant une lésion du NAI.

## **B) Facteurs de risques per-opératoires**

### **● La perception d'une sensation de type "décharge électrique" par le patient**

C'est le signal d'un rapprochement important ou d'une atteinte directe du nerf. Les risques d'une altération nerveuses sont donc probables et devra être étroitement surveillée (16).

- **Un saignement abondant lors de la séquence de forage osseux**

C'est l'un des facteurs de risques qui revient le plus souvent dans la littérature (14) (16) (30). Cette atteinte concerne l'artère et la veine alvéolaire inférieures situées dans la majorité des cas au-dessus du NAI. Cela risque de générer un hématome pouvant venir comprimer le nerf alvéolaire inférieur.

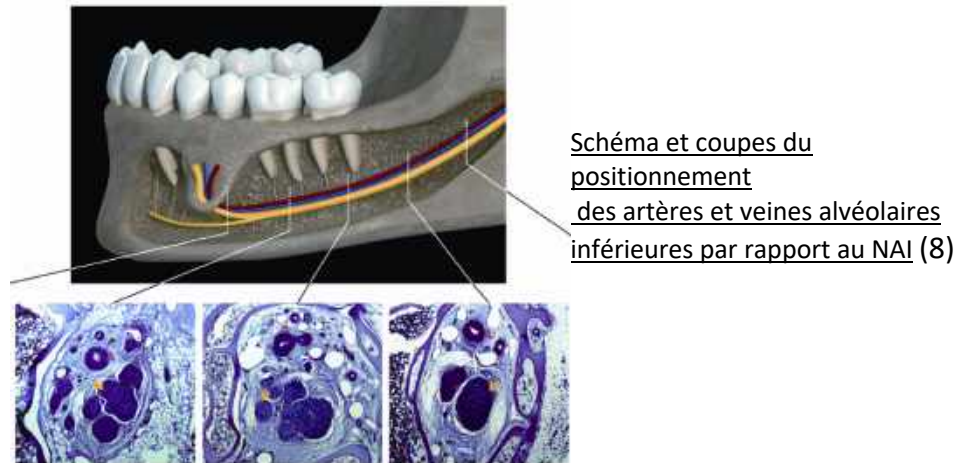


Schéma et coupes du positionnement des artères et veines alvéolaires inférieures par rapport au NAI (8)

### **C) Facteurs de risques post-opératoire**

Toutes altérations sensorielles, même minimes, sans évolution favorable suite à l'intervention devront être suivies avec attention. D'après **Juodzbaly et al.** (16), la plupart des altérations sévères du NAI se traduisent initialement par de faibles symptômes avec un retentissement minime sur les fonctions oro-faciales. Passé un délai de six heures, un maintien de ces symptômes devra alerter le praticien et adapter sa prise en charge.

## **4) Origines lésionnelles**

D'après **Juodzbaly et al.** (16) une atteinte lésionnelle sensitive lors de la chirurgie implantaire peut avoir 4 origines : l'anesthésie locale, la séquence de forage, la mise en place de l'implant, une erreur technique du praticien.

Les lésions peuvent être de 3 types : **mécanique**, **thermique** et **chimique**.

### **A) Lésions lors de l'anesthésie locale**

Bien que rare, il peut arriver qu'une perturbation neurosensorielle apparaisse suite à l'anesthésie locale (31). Les causes possibles sont :

- **Contact direct de l'aiguille** (étiologie mécanique) avec le nerf lors d'une anesthésie tronculaire au niveau du foramen mandibulaire ou du foramen mentonnier, les patients ressentent alors comme une "décharge électrique".

- La formation d'un **hématome** suite à l'injection (étiologie mécanique). Dans le cas où des vaisseaux épineux sont touchés, un hématome peut se former et venir comprimer le nerf.
- Une **neurotoxicité de l'anesthésique** utilisé (étiologie chimique) lorsque celui-ci est injecté directement en contact avec le nerf. D'après une étude de **Ribeiro et al.** (32) il existe une différence d'irritabilité tissulaire en fonction de la solution anesthésique utilisée. Il n'y aurait pas de relation entre la concentration du produit et l'intensité inflammatoire. C'est la lidocaïne qui produit l'inflammation la moins intense, suivi par les solutions de mépivacaïne et d'articaine. La plus irritante étant la bupivacaïne.

## **B) Lésions lors de la séquence de forage**

Il y a plusieurs causes possibles :

- **L'intrusion partielle** du foret dans le canal mandibulaire (étiologie mécanique) : les conséquences peuvent être directes par lésions traumatiques ou ischémie primaire du NAI, ou indirectes avec la formation d'un hématome et d'une ischémie secondaire. (Schéma A et C)
- **L'intrusion totale** dans le canal mandibulaire (étiologie mécanique) : les conséquences sont directes, se traduisant par un empiétement, lacération, transection et / ou compression avec ischémie du NAI. (Schéma B)
- **Échauffement osseux** (étiologie thermique) : il peut survenir en cas de vitesse de rotation trop importante et/ou d'absence d'irrigation. Eriksson et Albrektsson (33) ont déterminé que la limite maximale que l'os peut supporter sans nécroser est 47° pendant une minute. Au-delà une nécrose osseuse va se produire avec potentiellement des dommages postopératoires du NAI. (Schéma D et E)

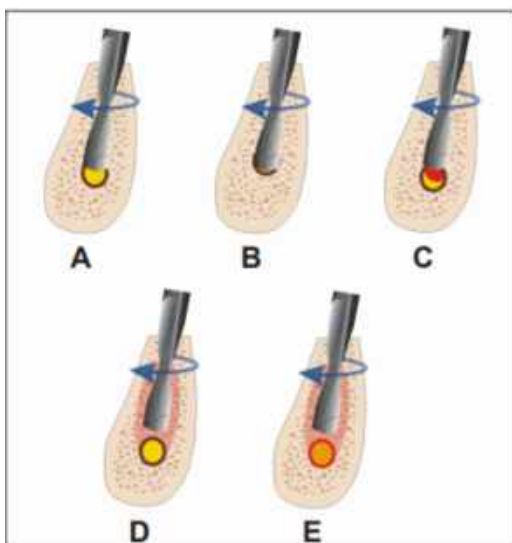


Schéma des atteintes possibles du NAI  
lors de la séquence de forage

### C) Lésions lors de la mise en place de l'implant

La lésion du NAI peut survenir directement lors de la mise en place de l'implant (per-opératoire) ou ultérieurement (post-opératoire) (16).

En cas de lésions per-opératoires, cela peut être dû à :

- L'**intrusion partielle** de l'implant dans le canal mandibulaire. La lésion est indirecte, provoquée par un hématome et/ou un dépôt de débris osseux engendrant une compression et une ischémie du NAI (Schéma A, D et E).
- L'**intrusion complète** dans le canal mandibulaire avec une atteinte directe du NAI (Schéma B).

Pour les étiologies post-opératoires on retrouve :

- Les **infections** péri-implantaires : elles peuvent se produire en cas d'absence d'ostéointégration de l'implant avec une inflammation de l'os et du NAI pouvant générer une ischémie secondaire du nerf.
- Les **implants trop proches du canal** mandibulaire, générant une compression et une ischémie secondaire du NAI (Schéma C et F).
- La **stimulation chronique de l'implant** : les forces appliquées sur les implants entraînent l'altération nerveuse. On observe cela essentiellement lors de la mise en charge ou mise en fonction de l'implant. Cette situation est rapportée dans l'étude de *Doustkam et al.* (26).

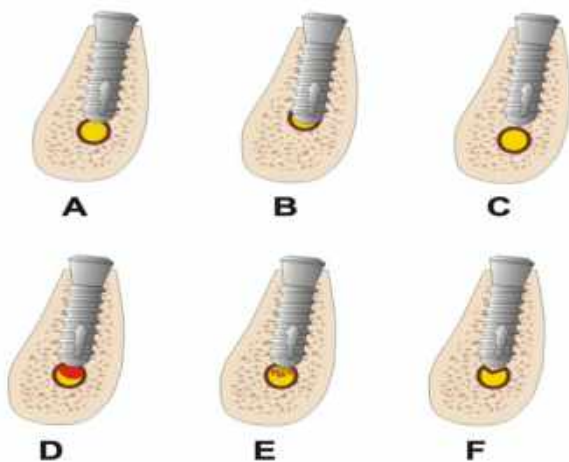


Schéma des atteintes possibles du NAI lors de la mise en place de l'implant

## D) Lésions lors d'une erreur technique du praticien

La lésion du nerf peut se produire à d'autre moment de séquence opératoire que ceux rapportés précédemment (16) :

- Au moment de l'**incision** : survient principalement dans le cas de résorption extrême avec un canal mandibulaire et/ou un foramen mentonnier situé juste sous la crête alvéolaire ; la conséquence étant une lésion directe du NAI.
- Lors du **décollement** : les complications surviennent dans les mêmes cas que lors de l'incision.
- A cause des **sutures** : une ischémie peut apparaître en cas de sutures trop compressives dans la région proche du foramen mentonnier

## 5) Interrogatoire et examen clinique lors d'une lésion du NAI

### A) Interrogatoire

L'interrogatoire va avoir pour but de recueillir des informations auprès du patient afin de déterminer la nature, les délais d'apparition, l'évolution et la sévérité des signes. Ces informations peuvent être recueillies oralement et être complétées par un questionnaire rempli par le patient.

Les deux principaux questionnaires relatifs aux douleurs neuropathiques sont le questionnaire LANSS (34) et le questionnaire DN4 (35).

Pour le questionnaire LANSS, un résultat  $\geq$  12 sera en faveur d'une douleur neuropathique.

Pour le questionnaire DN4 c'est un score total supérieur ou égal à 4 qui y sera favorable.

**THE LANSS PAIN SCALE**  
Leeds Assessment of Neuropathic Symptoms and Signs

NAME \_\_\_\_\_ DATE \_\_\_\_\_

This pain scale can help to determine whether the nerves that are carrying your pain signals are working normally or not. It is important to find this out as some different treatments are needed to control your pain.

**A. PAIN QUESTIONNAIRE**

- Think about how your pain has felt over the last week.
- Please say whether any of the descriptions match your pain exactly.

1) Does your pain feel like stings, unpleasant sensations in your skin? Words like prickling, tingling, pins and needles might describe these sensations.

a) NO - My pain doesn't really feel like this. (0)

b) YES - I get these sensations a lot. (1)

2) Does your pain make the skin in the affected area look different from normal? Words like swollen or looking more red or pink might describe the appearance.

a) NO - My pain doesn't affect the colour of my skin. (0)

b) YES - I've noticed that the pain does make my skin look different from normal. (1)

3) Does your pain make the affected skin abnormally sensitive to touch? Getting unpleasant sensations when lightly stroking the skin, or getting pain when wearing tight clothes might describe the abnormal sensitivity.

a) NO - My pain doesn't make my skin abnormally sensitive to touch. (0)

b) YES - My skin seems abnormally sensitive to touch in this area. (1)

4) Does your pain come on suddenly and in bursts for no apparent reason when you're still? Words like electric shocks, jumping and burning describe these sensations.

a) NO - My pain doesn't really feel like this. (0)

b) YES - I get these sensations quite a lot. (2)

5) Does your pain feel as if the skin temperature in the painful area has changed abnormally? Words like hot and burning describe these sensations.

a) NO - I don't really get these sensations. (0)

b) YES - I get these sensations quite a lot. (1)

### QUESTIONNAIRE DN4 : un outil simple pour rechercher les douleurs neuropathiques

Pour estimer la probabilité d'une douleur neuropathique, le patient doit répondre à chaque item des 4 questions ci dessous par « oui » ou « non ».

QUESTION 1 : la douleur présente-t-elle une ou plusieurs des caractéristiques suivantes ?

	Oui	Non
1. Brûlure	<input type="checkbox"/>	<input type="checkbox"/>
2. Sensation de froid douloureux	<input type="checkbox"/>	<input type="checkbox"/>
3. Décharges électriques	<input type="checkbox"/>	<input type="checkbox"/>

QUESTION 2 : la douleur est-elle associée dans la même région à un ou plusieurs des symptômes suivants ?

	Oui	Non
4. Fourmillements	<input type="checkbox"/>	<input type="checkbox"/>
5. Picotements	<input type="checkbox"/>	<input type="checkbox"/>
6. Engourdissements	<input type="checkbox"/>	<input type="checkbox"/>
7. Démangeaisons	<input type="checkbox"/>	<input type="checkbox"/>

QUESTION 3 : la douleur est-elle localisée dans un territoire où l'examen met en évidence :

	Oui	Non
8. Hypoesthésie au tact	<input type="checkbox"/>	<input type="checkbox"/>
9. Hypoesthésie à la piqûre	<input type="checkbox"/>	<input type="checkbox"/>

QUESTION 4 : la douleur est-elle provoquée ou augmentée par :

	Oui	Non
10. Le frottement	<input type="checkbox"/>	<input type="checkbox"/>

OUI = 1 point

NON = 0 point

Score du Patient : /10

### Questionnaire LANSS et DN4



## **B) Examen clinique**

Celui-ci reprend les tests détaillés par Rolke et al. en 2006 (36), qui sont regroupés sous le nom de "Quantitative sensory testing" (QST). C'est un examen spécifiquement conçu pour le diagnostic des altérations et douleurs neuropathiques, applicable à toutes les régions du corps, dont les régions innervées par le NAI. L'examen est exo et endo-buccal, et a pour but d'objectiver cliniquement la zone altérée ainsi que la nature des symptômes.

Pour cela une série de tests est réalisée et devra être répétée tout au long de la prise charge pour évaluer l'évolution des symptômes (25) :

### **- Les tests mécanoceptifs :**

Ils ont pour objectif d'évaluer la proprioception au niveau du site atteint et de la comparer au site controlatéral. On retrouve ainsi :

- Le test du toucher statique (Static light touch détection) : on touche différentes zones du côté atteint à l'aide d'un instrument, le patient a les yeux fermés et doit indiquer ce qu'il ressent.
- Test du pinceau (Brush directional discrimination) : le patient doit indiquer dans quelle direction le pinceau se déplace et s'il le ressent.
- Test des deux points (Two-point discrimination): on ouvre progressivement une pince et le patient indique lorsqu'il ressent les 2 extrémités de façon distincte.

### **- Tests Nociceptifs :**

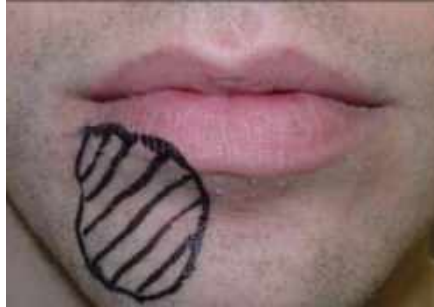Ils ont pour objectif d'évaluer la perception de la douleur au niveau de la zone touchée et de déterminer si elle est comparable ou modifiée par rapport au site controlatéral. Pour cela les tests réalisés sont :

- Test de la piqure (Pin pressure nociception) : à l'aide d'un instrument pointu on compare la perception de la douleur entre la zone atteinte et la controlatérale.
- Test thermique : recherche d'une réaction exacerbée à l'aide de stimuli chauds (instrument métallique chauffé) et froids (boulette de coton refroidie avec un spray réfrigérant).
- Test électrique : on utilise un *Pulptester*, qui génère des impulsions électriques. Le courant de stimulation est augmenté jusqu'à ce que le sujet indique une première sensation de douleur. Ce test est réalisé sur différentes régions d'un même côté afin d'évaluer l'étendue de l'atteinte ; mais également sur le côté non atteint (37).

Pour tous ces tests nociceptifs, une évaluation de la douleur allant de 0 à 10 doit être faite du côté atteint et du côté controlatéral, pour obtenir un ratio (valeur côté sain/valeur côté touché). Un ratio inférieur à 1 traduira une hyperalgésie tandis qu'un ratio supérieur à 1 traduira une hypoalgésie.

### **C) Cartographie de la zone atteinte**

Elle peut être réalisée à l'aide d'un schéma ou d'une photographie du patient sur lequel le contour de la zone atteinte est délimitée au crayon. Cela permet de visualiser la localisation et l'étendue de l'atteinte neuropathique et un suivi de son évolution dans le temps.



Exemple de cartographie d'une zone lésée (38)

L'ensemble de ces tests permettent de poser un diagnostic sur l'atteinte lésionnelle, d'identifier clairement les symptômes et leurs intensités, et d'en apprécier l'évolution.

### **6) Conduite à tenir devant une lésion du NAI**

La prise en charge du patient variera en fonction du moment où le diagnostic est posé. Celui-ci peut être établi en per-opératoire ou plus tard en post-opératoire. La vitesse de prise en charge va influencer le pronostic.

Pour une prise en charge optimale, un consensus énonce que les implants à l'origine d'altération nerveuse doivent être déposés si possible dans les **36 heures** qui suivent l'intervention (37)(39).

Pour illustrer cela, **Renton** (25), dans une étude portant sur le suivi de 4 cas présentant une altération du NAI suite à la pose d'un ou plusieurs implants rapporte :

- Le cas 1, dont l'implant a été retiré à 18h de l'intervention initiale, présentait à 3 mois une récupération sensorielle presque complète
- Le cas 2 dont l'implant a été retiré à 36 heures de l'intervention initiale présentait à 2 mois une récupération sensorielle presque complète.
- Pour les implants des cas 3 et 4, retirés à J+2 et J+4, aucune amélioration de la sensation n'a été notée après ce retrait.

Cette tendance, qui se base sur un très faible échantillon, est également retrouvée dans d'autres études (14)(26).

## A) Prise en charge immédiate, per-opératoire

Les évènements pouvant survenir durant le temps opératoire et auxquels il faudra s'adapter, sont les facteurs de risques évoqués précédemment, qui favorisent l'apparition d'une altération du NAI.

L'évaluation de l'intégrité nerveuse est compliquée à ce stade du fait de l'anesthésie, l'objectif sera de minimiser les risques et de revoir le patient rapidement.

- **Sensation de décharge électrique** lors de l'anesthésie : très rare, survient essentiellement lors de l'anesthésie loco-régionale au niveau de l'épine de Spix. Celle-ci n'est pas recommandée afin de conserver un "feed back" du patient en cas de rapprochement trop important du NAI. En cas de survenue, l'atteinte est dans l'immense majorité des cas transitoire, et la poursuite de la chirurgie sera prise d'un commun accord avec le patient. En cas de persistance de la douleur dans les minutes qui suivent l'anesthésie, l'intervention sera reportée.
- **Saignement hémorragique** lors de la séquence de forage : il est recommandé par Khawaja et T. Renton (25) de ne pas placer l'implant immédiatement et d'attendre 1 à 2 jours pour diagnostiquer une éventuelle altération nerveuse due à un hématome. En l'absence de signe de lésion, l'implant pourra être placé dans le tissu de granulation ce qui ne devrait pas compromettre le succès de l'implant.
- **Douleur** lors de la séquence de forage ou la mise en place de l'implant : une **gêne** lors de la séquence de forage ou lors de la mise de l'implant est possible ; il faut néanmoins réaliser un contrôle radio pour s'assurer que la proximité avec le nerf n'est pas trop importante. L'implant pourra éventuellement être dévissé de 1 à 2 mm pour éviter la gêne. Le patient sera surveillé de façon rapprochée.

En cas de **douleur intense**, un examen radio devra immédiatement être réalisé (panoramique, rétro-alvéolaire, ou cône beam si disponible) pour visualiser l'atteinte nerveuse.

Si atteinte directe, l'implant est retiré (s'il a déjà été posé). Le patient sera revu sous 24 à 48h : après examen clinique, et en cas d'absence de douleur ou de déficit neurosensoriel, la pose implantaire pourra être réalisée sous 2 ou 3 jours. Dans le cas contraire l'intervention sera reportée.

## B) Prise en charge des complications post-opératoire <36 heures

En cas de symptomatologie évoquant une altération nerveuse persistante et sans évolution favorable après levée de l'effet anesthésique, le patient doit être revu dans les 36 heures.

Une exploration radiologique la plus précise possible sera réalisée.

Pour cela le cone-beam est l'examen complémentaire de référence. Il doit nous permettre de visualiser avec précision le niveau d'atteinte nerveuse (compression, intrusion partielle/totale dans le canal mandibulaire) et la région touchée.

Les autres examens complémentaires, type radiographie panoramique et radiographie rétro-alvéolaire, pourront donner des informations intéressantes mais seront limités par leurs informations en 2 dimensions.

Après accord du patient, la ré-intervention sera nécessaire pour déposer l'implant afin de minimiser au maximum le risque de perturbation neurosensorielle durable. L'implant n'étant pas ostéo-intégré, il se retire facilement en utilisant le moteur dans le sens antihoraire. Le retrait de l'implant sera ensuite complété par une prescription médicamenteuse.

### **C) Prise en charge après 36 heures post-opératoire**

Les examens cliniques et radiologiques réalisés sont les mêmes que pour la prise en charge avant 36h post-opératoire.

La différence réside dans le fait que, passé ce délai de 36 heures, les chances d'amélioration de l'altération nerveuse après dépose de l'implant sont diminuées. La décision d'une ré-intervention ou non devra donc être prise en accord avec le patient.

Si l'implant est directement en cause, il sera nécessaire de le retirer. Dans le cas contraire une surveillance rapprochée de l'évolution des signes cliniques sera faite, en association avec une prescription médicamenteuse.

### **D) Prescription médicamenteuse**

En cas d'atteinte du NAI, une prescription sera faite en complément du retrait de l'implant, ou seule s'il a été décidé de le conserver. Elle comprend (25) (39):

- Des **anti-inflammatoires stéroïdiens** : prednisolone, dexaméthasone
- Des **anti-inflammatoire non stéroïdiens à forte dose** (comme l'ibuprofène [800 milligrammes] trois fois par jour) doivent être prescrits pendant trois semaines
- Des **Antalgiques** adaptés à l'intensité de la douleur s'il y en a une (palier 1, 2 ou 3)
- De la **vitamine B** une fois par jour pendant 15 jours (ex : Neurorubine forte lactab)
- Des **patchs de lidocaïne 5%** et **de la glace** à appliquer sur la zone douloureuse

Dans les cas les plus sévères, pourront également être prescrit :

- Des **antiépileptiques** : Carbamazépine, oxcarbamazépine, gabapentin, pregabalin.
- Des **Antidépresseurs tricycliques** : Amitriptyline, nortriptyline

## E) Suivi

Un suivi de l'évolution des symptômes et de la récupération de la fonction nerveuse sera effectué à J+7, J+14 et J+21, puis à un, deux et trois mois.

Le recours à des séances de laser ou encore d'acupuncture au niveau du site touché a été démontré dans une étude comme étant une solution complémentaire ou alternative aux traitements médicamenteux, avec des résultats encourageants pour la prise en charge des douleurs neuropathiques oro-faciales (40).

En cas de persistance des symptômes (25)(41) :

- Si l'intensité des signes est importante : le patient devra être adressé pour une prise en charge microchirurgicale après un mois d'évolution maximum.
- Si les symptômes sont plus modérés : le suivi du patient pourra se faire sur une durée plus longue, mais ne devra pas excéder 4 à 6 mois ; délai en général au bout duquel une dégénération nerveuse apparaît. Le patient devra donc être orienté avant ce délai vers un spécialiste pour une microchirurgie.

## 7) La microchirurgie

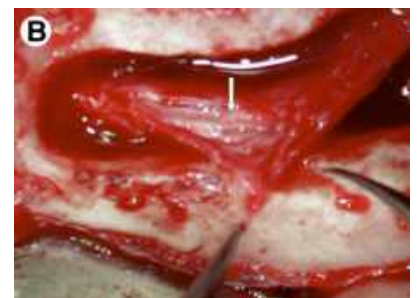### A) Les différentes méthodes chirurgicales

Il existe plusieurs indications de microchirurgie du NAI : une blessure directe du NAI, un défaut de continuité du nerf, ou toute autre altération nerveuse ne pouvant être corrigée par une thérapeutique non chirurgicale (42).

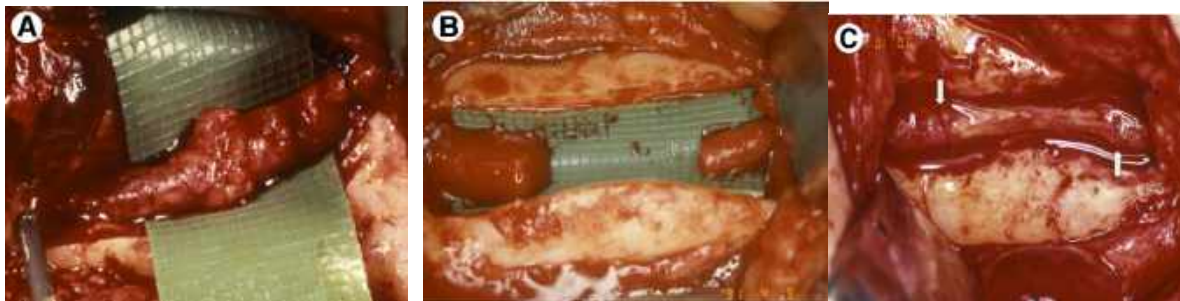
Plusieurs types de chirurgie sont possibles en fonction du niveau d'altération nerveuse (43) (44)(45)(46) :

- **Décompression du nerf** : consiste à une élimination du volet osseux situé en regard de la lésion nerveuse, associée à un retrait des tissus mous et débris éventuels, comprimant et irritant le nerf.
- Une **réparation directe** au niveau du nerf si celui-ci n'est pas trop délabré. Le chirurgien vient directement suturer l'épinièvre du nerf ou la périnèvre des fascicules.

Réparation directe du nerf



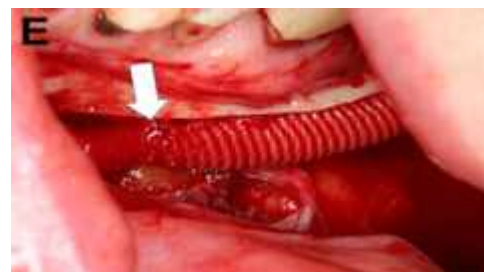- **Anastomose sans tension** des deux segments du nerf ayant été sectionné.
- **Excision d'un névrome**, formé suite à une prolifération anarchique de fibres nerveuses peu ou pas myélinisées empêchant la conduction des informations nerveuses.



A. Visualisation du névrome, B. Situation après excision du névrome, C. Reconstruction à l'aide d'une greffe nerveuse

- **Greffe** : en cas de rupture de la continuité ou d'un délabrement trop important. Les deux principaux types de greffe sont l'autogreffe nerveuse et l'autogreffe veineuse (notamment la veine saphène). Pour l'autogreffe nerveuse, c'est la greffe du nerf sural qui est la plus utilisée car elle présente de nombreux avantages : une longueur suffisante, un diamètre comparable avec les nerfs crâniens et des complications rares au niveau du site donneur.

- **Régénération nerveuse guidée** : après section du nerf, mise en place lors de la chirurgie d'un support venant guider sa régénération.



Exemple de tube utilisé pour la régénération guidée

Les résultats concernant les microchirurgies sont encourageants et montrent une amélioration de la situation initiale dans 80 à 90% des cas :

**Biglioli** note une amélioration importante pour 78,94% des cas à 12 mois post-op (42).

**Strauss et al.** recensent 92,9% d'évolution favorable (50% d'évolution importante ; 42,9% d'évolution modérée) et 7,1% d'absence d'amélioration à 9 mois et demi (41).

## 8) Prévention

Un ensemble de dispositions peut être mis en place afin de minimiser les risques de lésion du nerf alvéolaire inférieur.

### A) L'information et le consentement du patient

L'information du patient est un préalable obligatoire à toute intervention médicale. D'après le code de santé public *“Le médecin doit à la personne qu'il examine, qu'il soigne ou qu'il conseille, une information loyale, claire et appropriée sur son état, les investigations et les soins qu'il lui propose”*. Le consentement du patient doit être **libre, conscient et éclairé**.

Au-delà de l'aspect purement juridique et moral de l'information du patient avant l'intervention, il a été observé qu'en cas de lésion iatrogénique du NAI au cours de la chirurgie, la perception des symptômes chez les patients non prévenus des risques est exacerbée par rapport à ceux ayant été prévenus (14).

### B) Examens d'imagerie

La connaissance du trajet du nerf alvéolaire inférieur et de ses rapports avec les différentes structures anatomiques mandibulaires est indispensable, pour identifier en amont d'éventuels obstacles à l'implantation. Un bilan radiologique préimplantaire est donc systématiquement réalisé.

#### ▪ **Radiographie panoramique**

Examen dit de “débrouillage”, il permet d'avoir en une seule fois et à faible coût, une vision globale de l'ensemble des structures de l'appareil manducateur. Il permettra notamment de visualiser les structures osseuses et dentaires, les foyers infectieux éventuels, les dents incluses, des débris radiculaires, la position approximative du NAI et la hauteur d'os surplombant celui-ci.

#### ▪ **Radiographie rétro-alvéolaire**

Examen complémentaire portant sur un plus faible nombre de dent que la radiographie panoramique, mais permettant une vision plus précise de la zone d'intérêt.

**Ces deux examens sont en deux dimensions et ne donnent pas suffisamment d'information** pour aborder la chirurgie implantaire. Elles devront obligatoirement être complétées par une exploration en trois dimensions. A titre d'exemple selon l'étude de 2015 de Muinelo-Lorenzo et al., seulement 83,87 % des foramens mentonniers et 45,83 % des foramens mentonniers accessoires identifiés sur CBCT étaient visibles sur la radiographie panoramique.

## ▪ **Dentascanner et Tomographie volumique à faisceau conique (CBCT)**

Il s'agit de deux examens complémentaires d'une grande précision qui permettent de visualiser en 3 dimensions les structures anatomiques mandibulaires. De par sa plus faible irradiation, le CBCT est aujourd'hui l'examen de référence. Il va apporter une multitude d'informations, permettant de statuer sur la faisabilité de la chirurgie et de repérer la position et le trajet des obstacles anatomiques, en particulier :

- Le trajet du nerf alvéolaire inférieur et des ramifications nerveuses pouvant cheminer en dehors du canal et susceptibles d'être lésées.
- Position du (ou des) foramen mentonnier qu'il faudra prendre soin d'éviter lors de l'incision de décharge ou de la mise en place des implants.
- La situation des éléments vasculaires.
- Le volume osseux disponible pour positionner l'implant.
- La densité osseuse : il va être important de connaître à l'avance quel type d'os va être foré pour anticiper et adapter la force appliquée avec les forets.

## **C) Planification de la chirurgie implantaire**

La planification est au centre de la chirurgie implantaire et détermine le succès de l'acte chirurgical (14)(30).

Elle est le résultat de la synthèse des données concernant le patient, recueillies à travers l'interrogatoire, l'examen clinique et les examens complémentaires.

L'implantologie moderne repose sur le principe que le positionnement de l'implant doit être dicté par le projet prothétique, alors qu'auparavant il était guidé seulement par le volume osseux disponible.

La position et la morphologie de l'implant vont donc dépendre de plusieurs facteurs : du projet prothétique et des éléments anatomiques présents sur la zone à implanter (NAI, vaisseaux, volumes osseux, respect des distances de sécurité). Après considération de tous ces éléments, sera choisi la forme, la longueur et le diamètre de l'implant.

## **D) L'anesthésie locale**

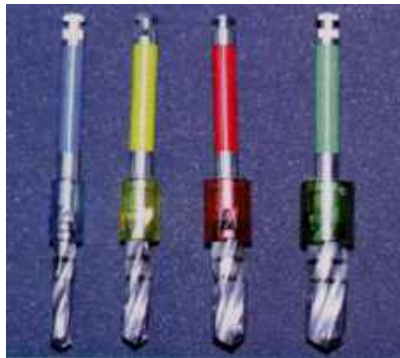Il est vivement conseillé de ne pas utiliser d'anesthésie locorégionale : une simple anesthésie locale suffit à anesthésier de manière efficace le secteur à implanter. Ainsi, en cas de compression nerveuse, le patient pourra avertir le praticien qu'il ressent une sensation désagréable et le geste sera interrompu pour vérifier l'intégrité nerveuse.



### E) La séquence de forage

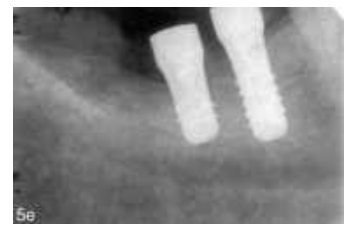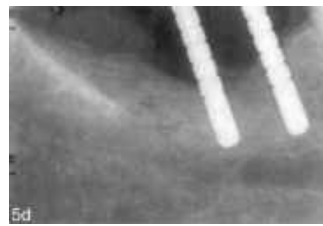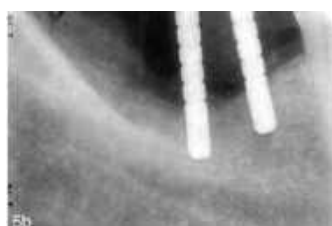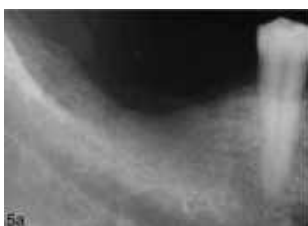Plusieurs éléments peuvent rendre cette étape plus sûre, en particulier quand l'espace disponible est restreint.

- L'utilisation d'un guide chirurgical préparé en amont : il permet de prévenir les problèmes d'axe implantaire.
- Le recours à des forets non usés avec une bonne force de coupe favorise une ostéotomie rapide et précise, évitant un échauffement osseux sujet à des complications post-opératoires (14).
- L'utilisation de stop ou de butées sur les forets afin de respecter précisément la longueur de forage décidée lors de la planification (47).



Forets de différents diamètres avec stops et schéma de leur utilisation

- Le respect des distances de sécurité, comme déjà détaillé, s'avère incontournable pour éviter des complications per ou post opératoire. Il est également important de considérer la longueur de la pointe du foret qui n'est pas prise en compte sur les traits de référence indiquant la profondeur de forage ; celle-ci peut être de l'ordre de 1 à 1,5 mm (25).
- Le recours aux radiographies per-opératoires lors des différentes profondeurs de forage peut constituer une aide lors d'un forage proche du NAI. La mise en place d'un indicateur de direction lors de la radiographie indiquera la localisation de l'extrémité du forage. A cela peut être associé l'utilisation de la jauge permettant de contrôler la profondeur de forage et la présence d'un contact osseux continu au niveau du site foré (48).



Radio rétro alvéolaire permettant de visualiser la proximité du NAI au cours du forage

## **F) Suivi rapproché du patient**

Un appel du patient dans la journée faisant suite à l'intervention permettra de réagir rapidement en cas de problème, augmentant les chances d'une évolution positive de la symptomatologie (25).

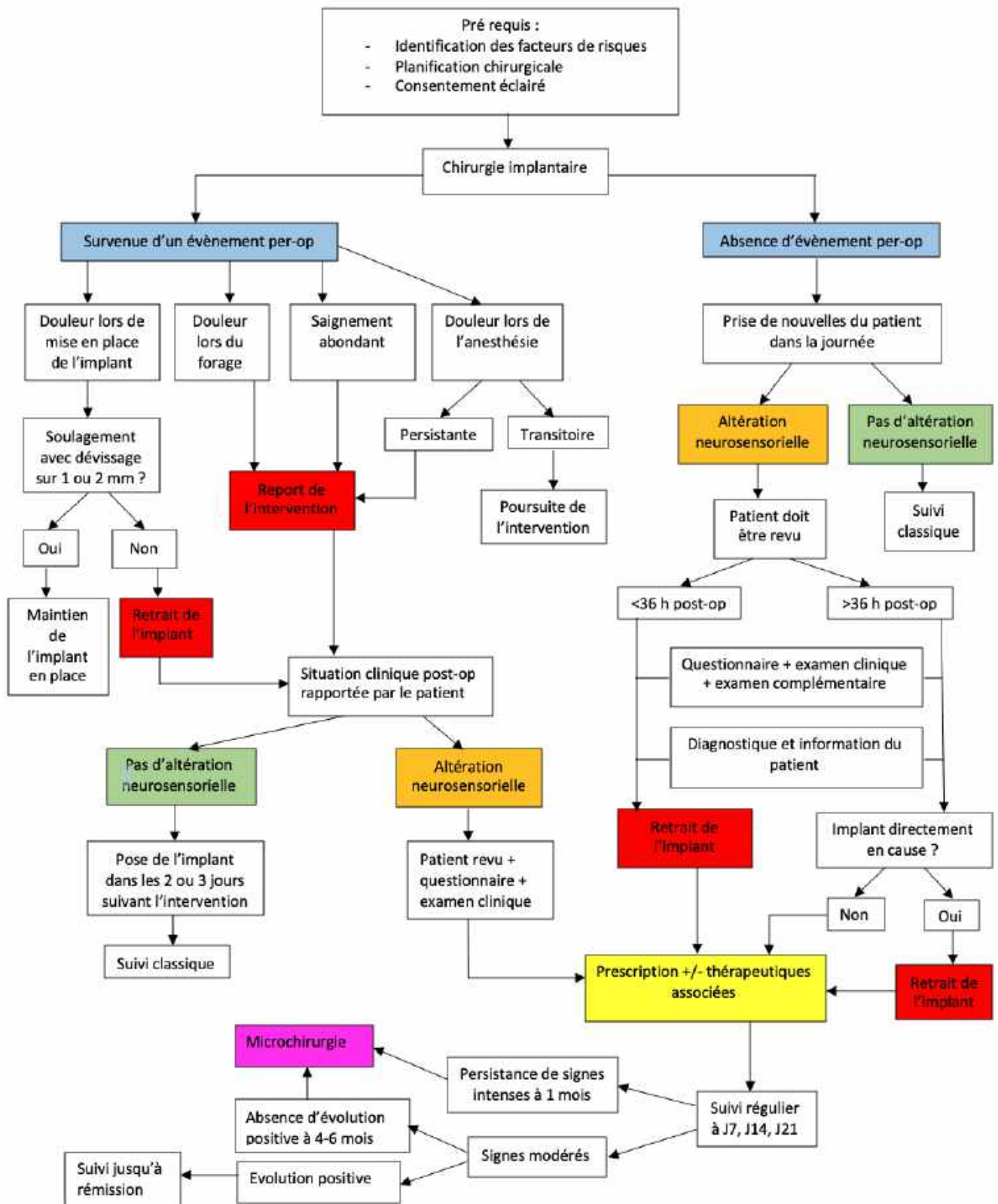
## **G) Alternatives thérapeutiques**

Lorsque le volume osseux ne permet pas la mise en place d'un implant de taille standard, c'est-à-dire supérieur à 8 mm, tout en conservant les 2 mm de sécurité avec le nerf alvéolaire inférieur ; une autre option thérapeutique doit être choisie. L'objectif sera de permettre tout de même la mise en place de (ou des) l'implant sans prendre le risque de léser le NAI.

Ainsi plusieurs solutions sont à disposition des praticiens pour contourner un volume osseux disponible insuffisant rendant défavorable le positionnement du nerf alvéolaire inférieur.

Pour chacune d'entre elles les indications, avantages et inconvénients seront détaillés dans la partie suivante.

## 9) Proposition d'un arbre décisionnel concernant la prise en charge des lésions du NAI en chirurgie implantaire



## **IV. Alternatives thérapeutiques en cas d'insuffisance osseuse verticale postérieure**

Avec l'allongement de l'espérance de vie, de plus en plus de personnes sont touchées par des édentements associés à des résorptions osseuses importantes. Ce déficit de volume osseux disponible peut également se retrouver en cas de positionnement naturellement haut du NAI ou encore après une intervention chirurgicale d'exérèse tumorale.

Dans le même temps, le souhait de disposer d'une solution fixe pour remplacer ces pertes dentaires se fait de plus en plus important.

Le respect des distances de sécurités ne pouvant être une option, le recours à des techniques alternatives devient indispensable afin d'éviter tous risques de lésions au niveau du nerf alvéolaire inférieur lors de la mise en place de ces implants.

Différentes possibilités s'offrent ainsi au praticien et vont être détaillées :

- La mise en place d'implant courts et très courts
- Les implants sous périostés
- L'augmentation verticale du volume osseux
- Le déplacement du nerf alvéolaire inférieur

# 1) Les implants courts et très courts

## A) Définition

La définition d'implant court à pendant longtemps fait débat dans la littérature.

Ainsi, selon les auteurs, les implants courts concernaient ceux inférieurs à dix millimètres, pour d'autres inférieurs à huit voir six millimètres.

La 11ème conférence du Consensus Européen du 6 février 2016 nous donne les définitions suivantes :

- Implants standards : longueur > 8 mm
- Implants courts : longueur ≤ 8 mm
- Implants très courts : longueur ≤ 6 mm et ≥ 4mm.

Leur utilisation a pour avantage d'être plus conservateur. Ils évitent une intervention chirurgicale supplémentaire augmentant le volume osseux disponible, qui serait nécessaire pour la mise en place d'implants standards.

## B) Evaluation des implants courts et ultra-courts, revue de littérature

Les recherches et articles sur le sujet sont abondants. Parmi les publications récentes, on retrouve notamment :

Auteurs	Type d'étude	Objectif de l'étude	Nombre d'implants inclus	Conclusion de l'étude
<b>Altaib et al. (2019)</b> (49)	Méta-analyse de 13 études avec suivi à 1 an, 5 ans et 10 ans	Comparaison de la survie implantaire entre implants courts et implants standards associés à une greffe osseuse	1685 (827 implants courts et 858 implants standards)	Pas de différence significative sur la survie des implants, quelle que soit la durée de suivi. Un taux de complication plus important est retrouvé pour les implants standards associés à une greffe osseuse.
<b>Lemos et al. (2016)</b> (50)	Méta-analyse de 13 études avec suivi allant de 4 mois à 12 ans	Comparaison de la survie entre implants courts et standards	2631 (981 implants courts et 1650 implants standards)	Pas de différence significative entre les implants > à 8 mm et ceux inférieurs ou égaux à 8 mm. En revanche pour les implants inférieurs à 7 mm il est observé une diminution significative du taux de survie comparé à ceux de plus de 7 mm.

Les implants courts inférieurs à huit millimètres sont donc reconnus comme étant des alternatives fiables pour remplacer les secteurs édentés atrophiés, évitant ainsi une chirurgie visant à augmenter le volume osseux pour positionner des implants standards. Cependant comme le laisse entendre l'étude de **Lemos**, les implants inférieurs à 7 mm auraient un taux de survie inférieur, que dit la littérature concernant uniquement ce type d'implant ?

Auteurs	Type d'étude	Objectif de l'étude	Nombre d'implants inclus	Conclusion de l'étude
<b>Ravidà et al. (2019)</b> (51)	Revue systématique de littérature de 19 études	Le devenir des implants très courts à 5 ans	910 implants très courts	Taux de survie globale élevé (94,5%).
<b>Vazouras et al. (2020)</b> (52)	Méta-analyse de 20 études	Le devenir d'implants très courts avec un suivi allant de 1 an à 5 ans	1238 implants très courts	Les implants très courts datant de plus de trois ans présentent des taux d'échec plus élevés que ceux en fonction depuis moins de trois ans. Cette tendance s'accroît à cinq ans avec un taux d'échec d'environ 10%.
<b>Ravidà et al. (2019)</b> (53)	Méta-analyse de 18 études	Comparer les résultats obtenus pour les implants très courts et les implants standards supérieur ou égal à 10mm, à 1 an, 3 ans et 5 ans	1612 implants au total (793 implants extra-courts et 820 longs)	Aucune différence significative du taux de survie n'a été observée à 1 et 3 ans.  Seules 3 études ont réalisé un suivi à 5 ans, lors duquel elles ont observé une baisse significative du taux de survie des implants très courts.

Le recours aux implants très courts est décrit dans l'ensemble des publications comme une solution minimalement invasive, fiable et efficace, permettant de proposer une solution fixe aux patients. Cependant il faut noter que son taux de succès à long terme ne fait pas autant l'unanimité que pour les implants standards ou courts ; certains auteurs ne voyant pas de différences significatives alors que d'autres mentionnent une diminution du taux de survie à partir de 3 ou 5 ans. Des études à plus long terme seraient nécessaires pour voir l'évolution au long cours des implants très courts.

### **C) Facteurs influençant ou non le devenir des implants courts**

Nous venons de voir que le recours aux implants courts était une solution efficace et pérenne. Cependant leur utilisation doit être réfléchie et doit tenir compte de plusieurs facteurs, influençant positivement ou négativement le devenir à long terme de l'implant et devant être analysés pour valider ou non leur utilisation.

Ces éléments trouvés dans la littérature sont regroupés dans le tableau suivant :

<b>Composante étudiée</b>	<b>Influence sur l'implant et son environnement</b>
Qualité osseuse	Les contraintes mécaniques exercées sur l'os sont inversement proportionnelles à sa densité. Plus l'os est dense moins les contraintes sont importantes (54)(55).
Diamètre de l'implant	L'augmentation du diamètre de l'implant permet une meilleure dissipation des contraintes au niveau de l'implant et de l'os (54)(55).
Longueur de l'implant	Elle n'a pas d'influence d'un point de vue mécanique. Une longueur réduite peut cependant constituer un désavantage en cas d'atteinte parodontale (56)(57).
Rapport couronne/implant	Pas d'influence de cet élément (58)(59)(60)(61).
Hauteur coronaire prothétique	Augmentation des contraintes mécaniques quand la hauteur coronaire est supérieure à 15 mm (62)(63)(64).
État de surface implantaire	Meilleur taux de survie pour les implants avec un état de surface poreux comparé aux implants usinés (65)(66)(67)(68).
Solidarisation prothétique	Elle permet une meilleure répartition des contraintes mécaniques au niveau de l'implant et de l'os environnant (69)(70).

### **D) Conclusion**

Le recours aux implants courts et très courts est une alternative fiable pour une restauration implantaire en cas de faible volume osseux vertical au-dessus du NAI.

L'ensemble des facteurs influençant le pronostic des implants courts devra être analysé pour évaluer si la situation clinique est compatible avec leur utilisation et leur pérennité.

Lorsque c'est le cas, en raison de son approche minimalement invasive, cette solution devra être privilégiée. Dans le cas contraire des techniques plus invasives devront être utilisées pour permettre la mise en place d'implant sans prendre le risque d'atteindre le nerf alvéolaire inférieur.

## 2) Les implants sous-périostés

### A) Définition

Introduits pour la première fois en 1943 par Dahl, les implants sous-périostés un type d'implant positionné sous le périoste et fixé à l'os alvéolaire à l'aide de vis d'ostéosynthèse. A cette époque, les difficultés de conception et d'adaptation de ce type d'implant rendaient leur utilisation complexe, aboutissant à de nombreux échecs. Peu à peu ils ont été abandonnés au profit des implants endo-osseux décrits par Branemark.

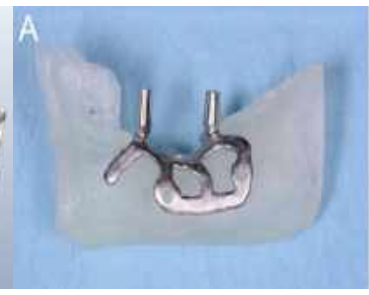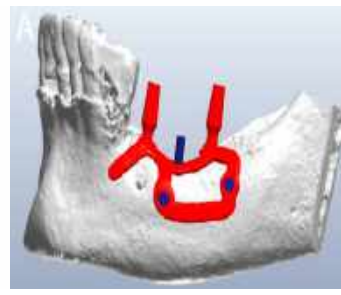
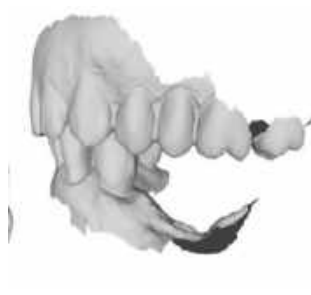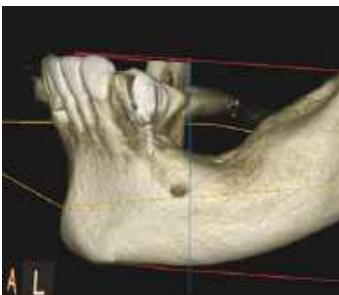L'avènement récent de la dentisterie numérique remet toutefois leur utilisation au goût du jour, notamment dans les cas de résorptions osseuses importantes ne permettant pas la mise en place directe d'implants endo-osseux.

Grâce à l'imagerie 3D, aux caméras intra-orales et aux imprimantes 3D, il est aujourd'hui possible de concevoir et de fabriquer des implants sous périostés parfaitement adaptés à l'anatomie de chaque patient. (71)(72)(73)

### B) Protocole

#### Conception :

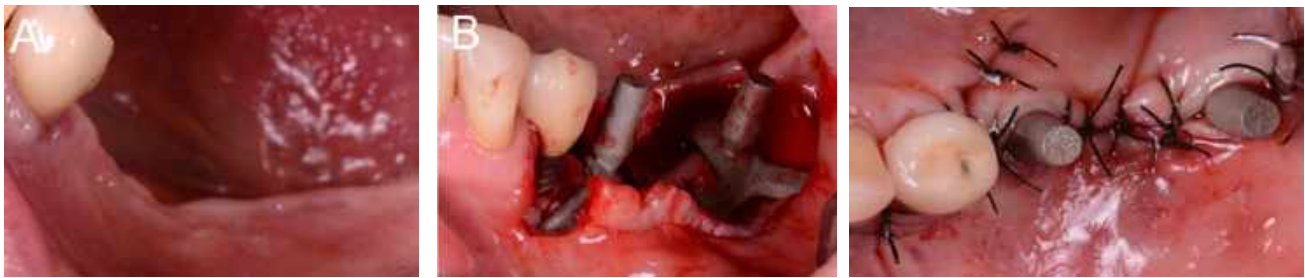- Réalisation d'un cone beam permettant l'obtention de l'anatomie osseuse, dentaire et nerveuse du site à implanter.
- Enregistrement des tissus mous à l'aide d'une caméra orale ou d'une empreinte scannée
- Fusion des enregistrements donnant l'ensemble des informations nécessaires à la réalisation de l'implant sous périosté.
- Le design de l'implant peut dès lors être planifié, déterminant la position des piliers et des vis d'ostéosynthèse qui viendront le fixer.
- La structure osseuse du site à implanter et l'implant sous périosté sont fabriqués en résine par stéréolithographie pour réaliser un essai, et s'assurer de l'adaptation de l'implant sur l'os alvéolaire.
- Après validation, l'implant en titane est fabriqué par stéréolithographie puis réessayer sur le modèle osseux en résine.





### Intervention chirurgicale :

- Anesthésie, incision et décollement de pleine épaisseur
- Vérification de l'adaptation osseuse de l'implant
- Fixation grâce à la mise en place de vis d'ostéosynthèse
- Fermeture du site berge à berge par des points de sutures permettant une cicatrisation de première intention.



Situation initiale, mise en place de l'implant et vue du site après sutures

### **C) Résultats**

Parmi les études récentes à ce sujet on retrouve :

Auteurs	Nombre de patients	Durée du suivi	Taux de survie implantaire	Taux de complications
<b>Mangano et al. (2020)</b> (71)	10	1 an	100%	Un taux de 30% est rapporté mais ne concerne que des complications minimales (douleur postopératoire, et fractures de provisoires)
<b>Cerea et Dolcini (2018)</b> (72)	70	2 ans	95,8%	16,4% de complications minimales (douleur post opératoire, fractures de provisoires, chipping sur prothèses définitives).
<b>Gellrich (2017)</b> (73)	3	1 à 2 ans	100%	Aucune complication rapportée

### **D) Conclusion**

Grâce aux progrès technologiques, le recours à cette technique ancienne donne des résultats intéressants, tant au niveau de la survie implantaire que des complications associées.

Elle constitue donc une alternative crédible dans les cas d'atrophie osseuse mandibulaire importante tout en raccourcissant les plans de traitements.

Ces résultats doivent cependant être confirmés par des études incluant un plus grand nombre de cas avec un suivi plus important.

### **3) L'augmentation verticale du volume osseux**

Selon la situation clinique, il est possible que la mise en place d'implants standards, courts ou très courts ; ne soit pas possible en raison d'une proximité trop importante avec le nerf alvéolaire inférieure.

L'option sous périostée peut se heurter à des limites financières ou technologiques, rendant son utilisation impossible.

Plusieurs options thérapeutiques à disposition des praticiens permettent cependant de gagner de l'espace verticalement, rendant possible le positionnement d'implants et le respect des distances de sécurité.

Parmi elles on retrouve les techniques d'augmentation verticale du volume osseux. Elles impliquent en majorité une greffe osseuse au niveau du site présentant le défaut osseux, ou plus rarement une distraction osseuse.

Ainsi seront abordées les techniques de régénération osseuse guidée, de greffe d'apposition, de greffe d'interposition et de distraction ostéogénique.

## **A) Régénération osseuse guidée**

### **1. Définition**

La régénération osseuse guidée (ROG) est une pratique consistant à reconstruire des volumes osseux déficients, en utilisant un greffon ou substitut osseux de composition variable stimulant la formation osseuse, associé à une membrane qui le protège. Le gain osseux peut être vertical et/ou horizontal.

Décrite pour la première fois par Dahlin et al. en 1988, elle repose sur le principe d'exclusion cellulaire. Par le biais d'une membrane qui joue un rôle de barrière, la colonisation du caillot sanguin est interdite aux cellules épithéliales et conjonctives, laissant les cellules ostéogéniques proliférer pour former un nouveau tissu osseux.

Quatre éléments sont essentiels pour la réussite de la ROG (74) :

- Une cicatrisation de première intention
- Une bonne stabilité dimensionnelle du greffon
- Une bonne stabilité du caillot sanguin
- Une bonne vascularisation permettant l'apport en cellules, nutriments et oxygène sur le site greffé

### **2. Type de membrane**

Deux grandes familles de membranes sont retrouvées : les membranes non résorbables et les membranes résorbables.

#### **a) Les membranes non résorbables**

Sur le marché, on retrouve principalement deux types de membrane non résorbable. Celles en polytétrafluoroéthylène (PTFE) ou téflon ; et celles uniquement en titane.

Ces membranes n'interfèrent pas avec la formation osseuse et celle en PTFE peuvent également avoir un renfort en titane garantissant une bonne stabilité dimensionnelle.

Pour les membranes en titane il est aujourd'hui possible de créer numériquement une membrane individualisée permettant de gérer l'ensemble des paramètres (épaisseur, porosité, limites) en amont, afin d'avoir une membrane parfaitement adaptée le jour de la greffe (75).

Une intervention en deux temps sera nécessaire, les membranes devront être retirées après la formation osseuse.

### b) Les membranes résorbables

Ces membranes sont mises en place le jour de la greffe mais, à la différence des membranes non résorbables, ne nécessitent pas de nouvelle intervention pour être retirées. Leur fixation par des vis ou des pins n'est pas obligatoire, simplifiant le protocole opératoire.

On en retrouve différents types :

- Les membranes en collagène, essentiellement d'origine animale (porcine ou bovine) ou plus rarement d'origine humaine (cadavre) (76).
- Les membranes synthétiques, fabriquées à partir d'éléments de synthèse. On pourra ainsi retrouver des membranes en vicryl ou encore des membranes PCL-PLA (77).
- Les membranes PRF (PLATELET RICH FIBRIN), membranes autologues obtenues à partir d'un prélèvement sanguin centrifugé à des vitesses et des durées variables, dans des tubes différents en fonctions des propriétés mécaniques et biologiques souhaitées (78) (79).

### 3. Nature du greffon

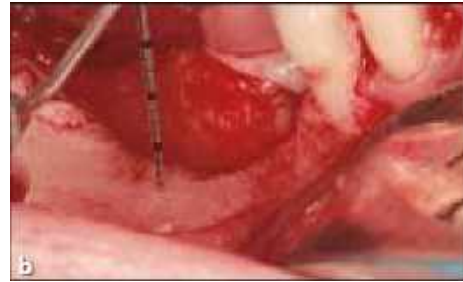
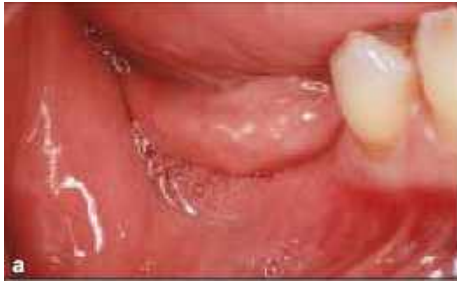Il existe une multitude de type de greffon. On retrouve :

- Les greffons autogènes. Ils présentent un pouvoir ostéogénique, ostéo-inducteur et ostéo-conducteur. Ils sont prélevés le plus souvent au niveau du ramus mandibulaire, de la tubérosité rétromolaire ou de la région symphysaire. L'os est prélevé sous forme de copeau ou bien broyé après prélèvement, entraînant un allongement du temps opératoire, des morbidités possibles au niveau du site donneur et une quantité limitée de matériaux (76).
- Les autres types de matériaux n'auront qu'un pouvoir ostéo-inducteur et/ou ostéo-conducteur mais seront disponibles en grande quantité, sans comorbidité associée. Ils sont disponibles sous différentes formes, en bloc ou en particules comme pour la ROG.  
On retrouve ainsi les allogreffes obtenues à partir de cadavres humains, les xéno-greffes d'origine animale, principalement bovine, porcine et équine, les greffes alloplastiques composées de matériaux de synthèse.

### 4. Protocole opératoire

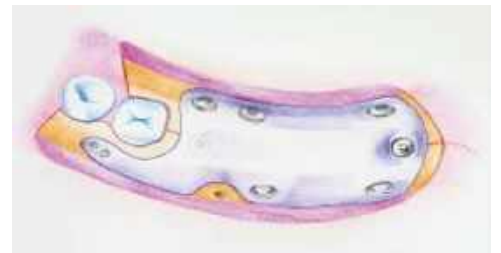
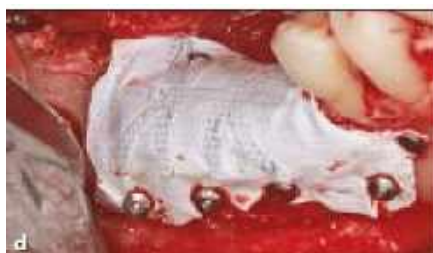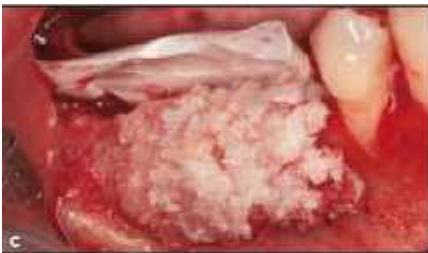Nous allons décrire un protocole opératoire développé par **Urban** (74), lors d'une ROG avec mélange autogreffe/xéno-greffe + membrane dPTEF avec renfort en titane :

- Incision crestale et intra sulculaire, puis décharge vestibulaire et linguale permettant le décollement du lambeau.



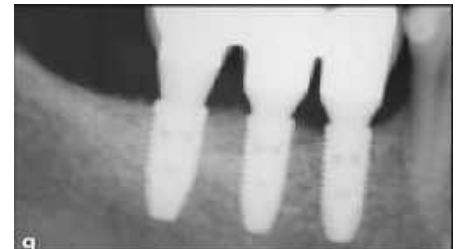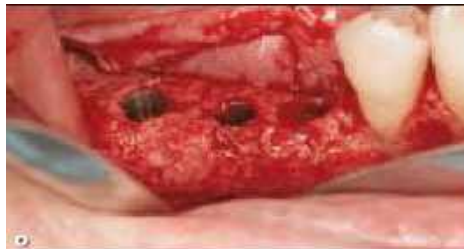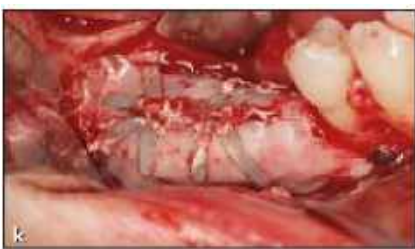Situation initiale avant et après décollement permettant de visualiser le défaut osseux

- Préparation du site recevant la greffe en réalisant plusieurs forages au travers de l'os cortical, facilitant la vascularisation du greffon et la formation d'un caillot sanguin.
- Sélection et stabilisation de la membrane du côté lingual en utilisant des pins.
- Mise en place du greffon et fixation de la membrane en vestibulaire.
- Fermeture du site avec des points de suture.



Mise en place du greffon, de la membrane et fermeture du site avec des sutures

- Après six à neuf mois de temporisation, l'os néo-formé présente une densité suffisante permettant la mise en place des implants. Le site est ré-ouvert, les vis et la membrane sont retirés et les implants posés.



Réouverture du site, visualisation de l'os néoformé, mise en place des implants et situation finale

## 5. Résultats

Auteurs	Type d'étude	Conclusion
<b>Urban</b> (2019) (80)	Méta analyse	Gain osseux vertical : - de 3,51 mm avec membranes résorbables - 4,42 avec membranes non résorbables  Complications plus fréquentes avec membranes résorbables (22,7%) que non résorbables (6,9%)
<b>Wessing</b> (2018) (81)	Méta analyse	Taux de survie >98% à 8,77 mois et complications plus fréquentes avec membranes résorbables.
<b>Beretta</b> (2015) (82)	Étude rétrospective allant de 1 à 175 mois	Taux de survie = 95,6% à 6,5 ans
<b>Urban</b> (2017) (80)	Technical review	Mise en place des implants dans le même temps opératoire si gain osseux nécessaire < 4 mm

## 6. Avantages et limites de la ROG

Avantages	Limites
<ul style="list-style-type: none"> <li>- Technique ayant fait ses preuves avec un haut taux de survie implantaire.</li> <li>- Possibilité de réaliser la greffe et le placement des implants en un seul temps chirurgical.</li> <li>- Possibilité de réaliser la greffe sans site donneur autologue, réduisant les comorbidités associées.</li> <li>- Possibilité de corriger dans le même temps un défaut vertical et un défaut horizontal associé.</li> </ul>	<ul style="list-style-type: none"> <li>- Gain osseux vertical modéré, pouvant ne pas suffire dans les cas de résorption extrême pour conserver une marge de sécurité par rapport au NAI.</li> <li>- Processus long quand la pose d'implant ne peut pas se faire de façon simultanée, avec un délai de temporisation allant de 6 à 9 mois.</li> <li>- La région mandibulaire postérieure est une zone compliquée d'intervention de par son accès parfois limité, des nombreuses structures anatomiques voisines et une densité pouvant gêner la mise en place de la membrane et des pins.</li> </ul>

## B) Grefe d'apposition

### 1. Définition

La greffe d'apposition (ou greffe en onlay) est une technique visant à augmenter le volume d'un site présentant un défaut osseux à l'aide d'un greffon qui, contrairement à la ROG, est un bloc osseux compact présentant l'avantage d'avoir une bonne stabilité dimensionnelle. Il est fixé sur le site receveur par le biais de vis d'ostéosynthèse. Le gain osseux peut être vertical et horizontal. Dans le cadre du sujet nous allons nous intéresser au gain vertical, permettant une implantation à distance du NAI.

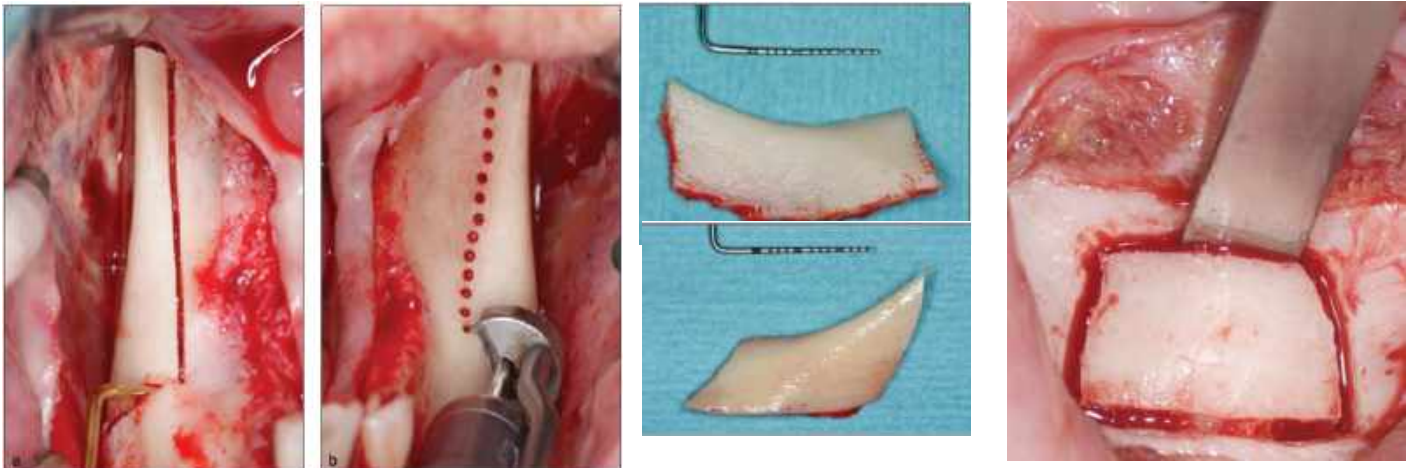
### 2. Nature du greffon

Comme dans la ROG il existe de nombreux types de greffons osseux pouvant être utilisés. Il peut s'agir d'une autogreffe mais également d'une allogreffe ou d'une xélogreffe.

**L'autogreffe** est considérée comme le gold standard de cette technique grâce à ses propriétés ostéogénique, ostéo-inductrice et ostéo-conductrice (83).

Dans ce cas l'origine du greffon peut être intra oral (prélèvement ramique, symphysaire ou encore rétro-tubérositaire) ou extra oral (iliaque, tibial, pariétal...).

Les prélèvements sont généralement faits au piézotome ou à la micro-scie.



Prélèvement ramique réalisé au piézotome et à la micro-scie avec les greffons correspondants (84) et un prélèvement symphysaire (85)

Selon les sites de prélèvement, les propriétés du greffon sont variables et cela peut avoir une influence sur le résultat. Un prélèvement ramique, très dense et corticalisé, aura une moins bonne vascularisation primaire comparé à un greffon iliaque (plus spongieux) mais aura une résorption inférieure à long terme (86). L'un des inconvénients rencontrés avec les greffes autologues va être la morbidité au niveau du site donneur. Ainsi **Nkenke** (87) décrit une perturbation sensitive cutanée dans 9,6% des prélèvements symphysaires, tandis que



**Sakkas** (83) rapporte près de 10% d'altération sensorielle lors des prélèvements ramiques, touchant principalement le NAI.

Contrairement aux autogreffes, les allogreffes et xélogreffes vont être disponibles en grande quantité et sans comorbidité associée sur le site de prélèvement. Elles présentent toutefois des limites : à cause du protocole chimique et thermique subit pour éliminer les composants organiques, leur architecture devient poreuse et rend le greffon plus fragile et cassant, pouvant aboutir à des échecs lors de la mise en place des vis d'ostéosynthèse (76).

### 3. Protocole

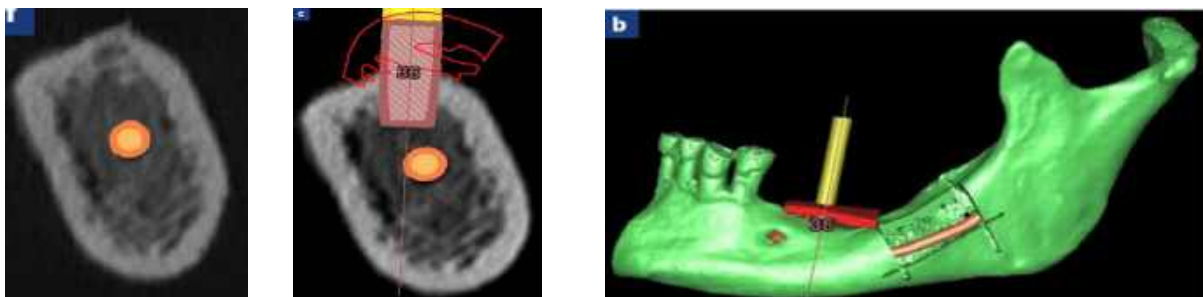
Grefe autologue avec mise en place des implants en deux temps d'après **Sakkas et al** (83) :

- Anesthésie, incision au niveau du site donneur
- Prélèvement au piézotome ou à la scie du bloc osseux autologue
- Préparation éventuelle de ce bloc (scinder en plusieurs éléments ou prélèvement de copeaux) puis conservation dans un environnement stérile jusqu'à la greffe
- Incision et décollement au niveau du défaut osseux
- Conditionnement du site receveur par avivement transcortical afin de faciliter la vascularisation du greffon
- Fixation du bloc osseux par des vis en titane d'ostéosynthèse et comblement des espaces résiduels avec des copeaux osseux pour assurer la continuité volumique
- Mise en place d'une membrane en collagène
- Fermeture du lambeau
- Cicatrisation de 3 à 5 mois, puis réouverture du site pour retirer les vis d'ostéosynthèse et mise en place des implants.

Avec l'avènement de l'informatique, il est maintenant possible de simplifier ce protocole en pratiquant une chirurgie de prélèvement **autologue** numériquement et physiquement guidée, afin d'être plus précis et plus conservateur.

On simule alors la greffe sur un logiciel de planification implantaire, afin de voir si la hauteur d'os gagnée est compatible avec le projet implantaire on s'assure que les distances de sécurité avec les éléments anatomiques environnants, notamment le NAI, sont respectées. Une fois le projet validé, il est possible de concevoir un guide chirurgical qui guidera les traits d'ostéotomie et permettra de ne prélever que ce qui est nécessaire.

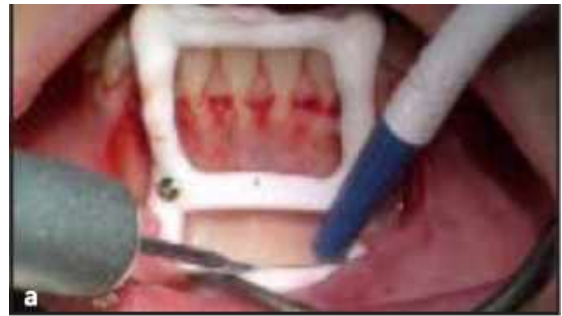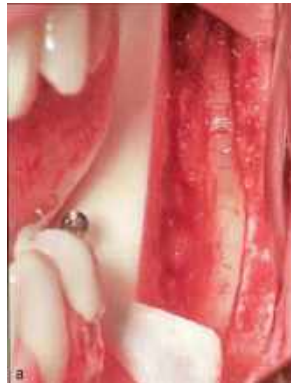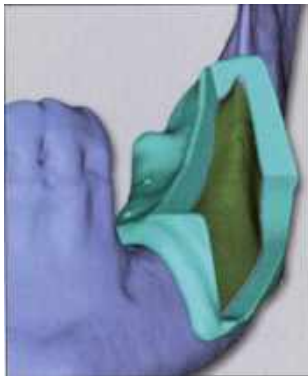Exemple d'une planification avec le logiciel Simplant pour une implantation en position de 36 (90) :



Simulation en 3D de la greffe d'apposition



Illustration avec la conception numérique d'un guide et son utilisation pour un prélèvement ramique (91) et symphysaire (92) :



#### 4. Résultats

Parmi les études récentes donnant des résultats sur les différentes techniques de greffes d'apposition, on retrouve :

Auteur	Type d'étude	Conclusion
<b>Urban et al. (2019)</b> (80)	Méta-analyse des différentes techniques permettant un gain osseux vertical.	Le gain osseux vertical moyen est de 3,46 mm. Dans le détail, il trouve un gain de 3,53 mm pour l'autogreffe, 3,70 pour la xéno greffe, 2,03 pour l'allogreffe et un taux de complication globale de 23,9%.
<b>Troeltzcf et al. (2016)</b> (93)	Revue systématique sur l'efficacité des techniques de greffe	Gain vertical important pour l'os autogène issu de la crête iliaque et du calvarium (9,4 mm) comparé à l'os autogène mandibulaire (5,3mm), et l'os allogénique (2,9 mm). Taux de complication de 14,4% pour l'os autologue intra-oral, 20,1% pour l'os autologue extra-oral, 25,0% pour l'os allogénique. Le taux de survie implantaire varie de 96,1 à 98,9%, sans différence significative selon les techniques.
<b>Nguyen et al. (2019)</b> (94)	Étude prospective à 5 ans des greffes autologues iliaques	Gain osseux important avec les greffons iliaques (9.53 mm) mais aussi une forte résorption osseuse à 5 ans (4.05mm, représentant 42.5% du gain initial).
<b>Keestra et al. (2016)</b> (95)	Revue systématique de littérature	Succès implantaire élevé, en moyenne de 94,7% à 3,5 ans. Concernant la résorption osseuse après greffe, il note une grande variabilité générale allant de <b>0,3 à 2,24 mm</b> la 1 <sup>ère</sup> année suivant la greffe à <b>1,57 à 4,76 mm</b> la 5 <sup>ème</sup> année.

Globalement le niveau de survie et de succès implantaire est élevé quelle que soit la méthode de greffe choisie. La greffe autologue iliaque semble être celle permettant le gain le plus important à court terme mais également la plus forte résorption à long terme.

Cette variabilité de résorption serait liée à deux facteurs : l'origine embryologique et la densité de l'os greffé. Les greffes d'os membraneux présenteraient un meilleur maintien volumique comparé à l'os endochondral. De plus les greffes osseuses corticales conservent mieux leur volume que les greffes osseuses spongieuses, indépendamment de l'origine embryologique (96).

## **5. Variantes de la greffe d'apposition : la ring technique**

La greffe d'apposition est une technique fiable permettant l'augmentation osseuse des zones édentées atrophiées mais présente l'inconvénient de ne pas permettre la mise en place simultanée des implants lors d'une augmentation verticale du volume osseux. C'est pour s'affranchir de ces contraintes que la technique de greffe osseuse en anneau (ou ring technique) a été développée par **Giesenhagen** en 2004 (97).

Elle consiste à prélever une carotte osseuse au niveau d'un site donneur pour venir la placer au niveau de la zone à implanter, et de positionner dans le même temps un implant pour assurer la stabilité de ce greffon.

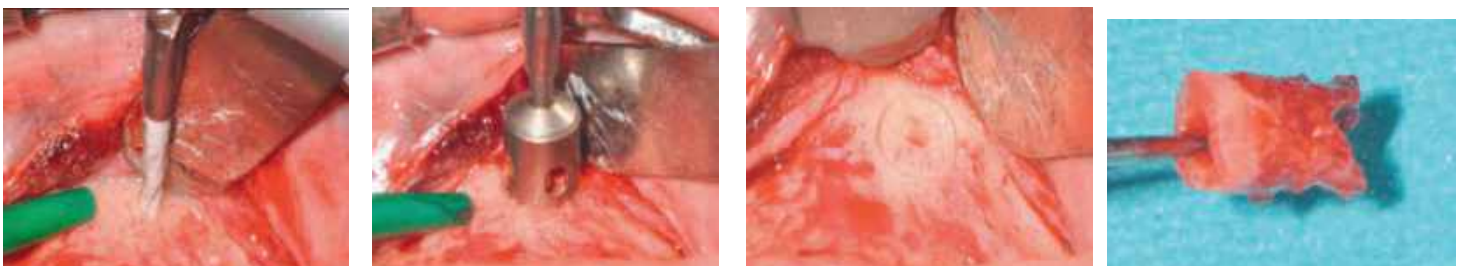
Pour cela elle requiert le prélèvement d'un anneau cortico-spongieux d'au moins 6 mm de diamètre dont la hauteur correspond au moins à celle du défaut à corriger. Dans la majorité des cas le site donneur sera la symphyse mentonnière.

Pour s'affranchir de ces contraintes liées au prélèvement autologue, cette technique est également réalisable avec des allogreffes, xéno-greffes ou encore des matériaux alloplastiques en anneau (98).

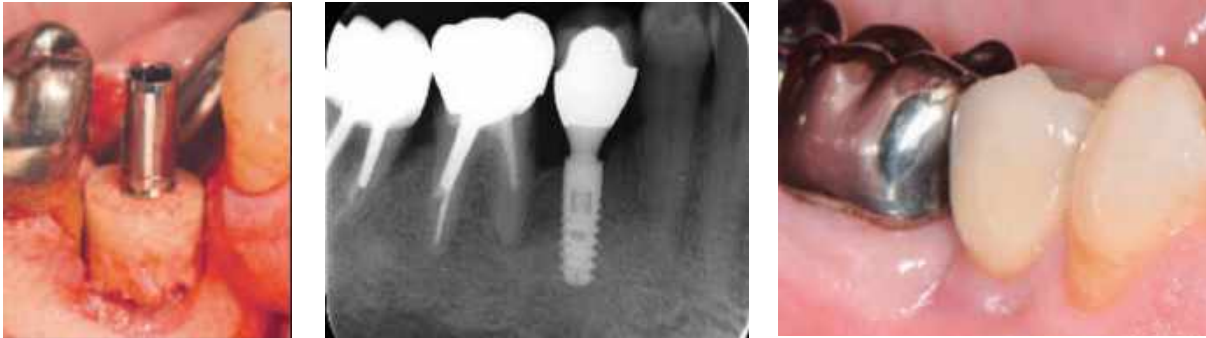Pour être compatible avec cette technique, le volume osseux résiduel doit disposer d'au moins 7 mm en épaisseur au niveau de la crête, et de 5 mm au-dessus du canal mandibulaire permettant un ancrage apical de 3 mm (99).

Pour un greffon autologue avec mise en place d'un implant, cette technique se déroule étape par étape de la manière suivante :

- Lambeau d'accès à la symphyse mentonnière et passage du foret de 2 mm au travers de la corticale pour établir le centre du prélèvement.
- Marquage à l'aide d'un trépan des futures limites du greffon.
- Réalisation de la séquence de forage jusqu'à arriver au diamètre du futur implant.
- Le trépan est ensuite utilisé jusqu'à la profondeur de forage permettant de décrocher le greffon.



- Le site receveur est préparé à l'aide d'un trépan aux dimensions exactes du prélèvement pour permettre une insertion en friction douce de celui-ci.
- La séquence de forage du site implanté est faite au travers du greffon pour permettre un ancrage apical de l'implant dans l'os basal restant.
- L'implant est ensuite placé et les angles vifs du greffon sont adoucis à la fraise.
- Pour finir, les sites donneur et receveur sont suturés.



Situation immédiatement après mise en place de l'implant, et situation finale après réalisation de la couronne sur implant

## 6. Avantages et limites

Avantages	Limites
<ul style="list-style-type: none"> <li>- Technique avec un long recul clinique, assurant un bon taux de survie implantaire</li> <li>- Le caractère compact confère au greffon une bonne stabilité dimensionnelle</li> <li>- Technique permettant de gérer tous les types de défauts osseux verticaux et horizontaux</li> <li>- Permet des gains osseux verticaux allant de 4 à 10 mm compatible avec la gestion des défauts osseux importants</li> <li>- Possibilité d'une mise en place implantaire dans le même temps chirurgical avec la Ring technique</li> </ul>	<ul style="list-style-type: none"> <li>- Forte résorption du volume osseux initialement gagné, notamment pour les greffons d'origine endochondral (crête iliaque, calvarium...)</li> <li>- Vascularisation compliquée du greffon compact uniquement apposé sur l'os natif</li> <li>- Nécessité d'un site donneur avec des morbidités associées, dans les cas des greffes autogènes qui constituent la référence pour les greffes d'apposition</li> <li>- Impossibilité de mettre les implants en place en même temps qu'une greffe d'apposition verticale pour des défauts osseux importants</li> </ul>

## C) Grefe d'interposition / en sandwich / en inlay

### 1. Définition

Technique développée par Schettler en 1974, la greffe d'interposition (aussi appelée ostéotomie segmentaire en sandwich ou greffe en inlay), consiste à sectionner horizontalement un segment osseux crestal, puis à le déplacer coronairement pour ouvrir l'espace médullaire. Cet espace est ensuite comblé par un greffon osseux pouvant prendre la forme d'un bloc ou de particules.

Le tout est stabilisé par une ou plusieurs plaques d'ostéosynthèse et des vis en titane. La continuité entre l'os basal et lingual est conservée, permettant le maintien de la vascularisation osseuse.

L'objectif final est une augmentation osseuse verticale du secteur édenté.

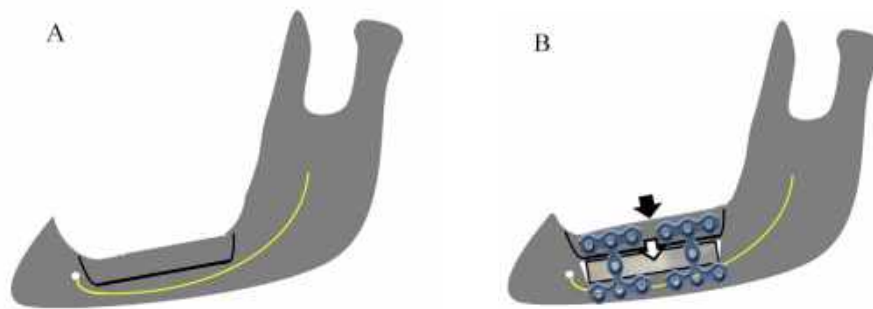


Schéma d'une greffe d'interposition (100)

Cette technique est utilisée dans les cas de défaut osseux conservant tout de même une hauteur d'os au-dessus du canal mandibulaire de 4 à 7 mm (101).

Cette hauteur est nécessaire pour deux raisons : limiter le risque de fracture du fragment osseux pouvant survenir si ce dernier est trop fin ; et conserver une distance de sécurité raisonnable par rapport au NAI pour éviter les lésions nerveuses (102).

Selon la situation clinique la mise en place d'implant dans le même temps opératoire est possible au maxillaire, mais aucun article n'a été retrouvé pour le secteur mandibulaire (103).

### 2. Nature du greffon

Tout type de greffon peut être utilisé dans cette technique ; autogreffe, allogreffe, xéngreffe ou encore matériaux de synthèse.

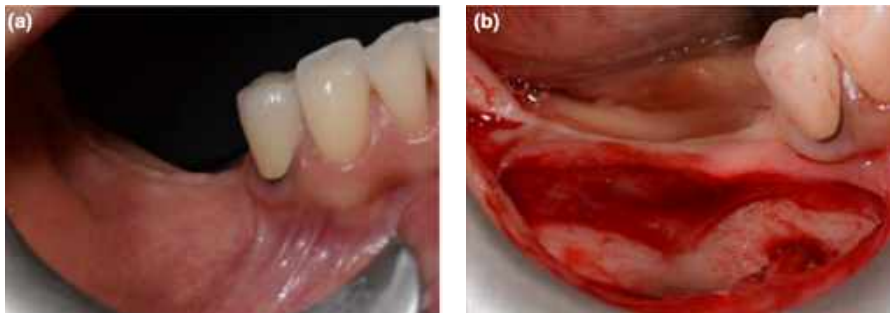
Ils peuvent être utilisés sous différentes formes, en bloc et en particules. Ces deux formes peuvent être associées, les particules de substitut osseux étant utilisées pour combler les espaces vides de la greffe.

Ils peuvent ensuite être recouverts d'une membrane comme évoqué pour la ROG.

### 3. Protocole

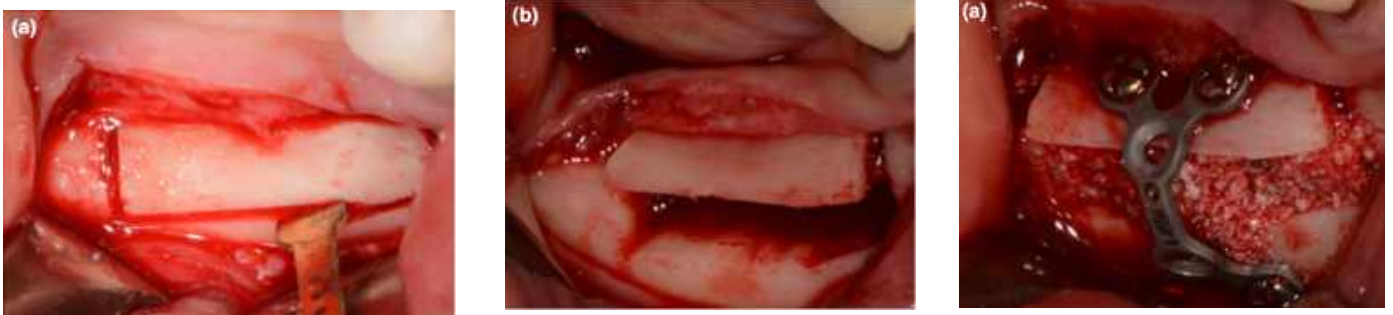Protocole détaillé par **Domingues** (101) pour une greffe d'interposition sur un édentement terminal :

- Anesthésie locale, puis incision para-crestale déportée en vestibulaire de pleine épaisseur. Une incision de décharge mésiale est ensuite faite en s'assurant que le foramen mentonnier ne se trouve pas sur le trajet d'incision.
- Décollement du lambeau vestibulaire en prenant soin de disséquer le nerf mentonnier pour ne pas le léser. La muqueuse linguale n'est pas touchée.



Situation initiale et décollement muqueux

- Réalisation d'un trait d'ostéotomie horizontal au piézotome parallèlement à la crête osseuse, **2 mm minimum au-dessus du canal mandibulaire** et s'arrêtant 2 à 3 mm en arrière du foramen mentonnier.
- Deux traits d'ostéotomie verticaux sont ensuite tracés perpendiculairement au 1<sup>er</sup> trait horizontal et remontent vers la crête alvéolaire. Le volet osseux peut ensuite être délicatement soulevé, dans les limites d'élasticité du périoste crestal et lingual.
- Le matériau de comblement est mis en place dans le volume créé et une plaque d'ostéosynthèse en titane est fixée par des vis corticales afin de maintenir l'ensemble. Le lambeau est ensuite repositionné puis suturé.



Ostéotomie et soulèvement du volet osseux, comblement de l'espace créé puis fixation avec une plaque d'ostéosynthèse

- Après une période de temporisation de 4 à 6 mois, le site est de nouveau ouvert pour retirer les plaques d'ostéosynthèse et les vis. Les implants peuvent alors être placés sans risques pour le NAI.

#### 4. Résultats

Parmi les études ayant analysé le gain osseux vertical et la survie implantaire on retrouve notamment :

Auteurs	Nombre de patients	Résultats
<b>Felice et al. (2017)</b> (105)	115	Gain osseux vertical moyen de 5,55 mm, taux de survie implantaire à 4,5 ans compris entre 91,1 et 96% selon le type de matériau
<b>Kamperos (2017)</b> (103)	174	Gain osseux moyen compris entre 4 et 6 mm selon les études, survie implantaire comprise entre 90,9% et 100%
<b>Geng (2019)</b> (106)	55	Gain vertical moyen de 4,8 mm et une survie implantaire de 96,7% à 5 ans

#### 5. Avantages et limites de la greffe d'interposition (102)

Avantages	Limites
<ul style="list-style-type: none"> <li>- Haut taux de succès</li> <li>- Recours possible aux allogreffes, xéno-greffes et matériaux alloplastiques, réduisant le temps opératoire et les comorbidités au niveau d'un site donneur</li> <li>- Faible résorption post-opératoire grâce à la bonne vascularisation du greffon</li> <li>- Maintien de l'intégrité de l'os cortical au niveau crestal</li> <li>- Technique assez confortable pour le patient</li> </ul>	<ul style="list-style-type: none"> <li>- Une hauteur d'os suffisante pour permettre une élévation osseuse sans risque de fracture ou de lésion du NAI.</li> <li>- Risque de paresthésie du NAI et du nerf mentonnier</li> <li>- L'amplitude de gain osseux est limitée par les tissus mous qui ne peuvent pas être trop étirés.</li> <li>- Nécessité de ré-intervention pour retirer les plaques d'ostéosynthèse</li> <li>- Pas de mise en place d'implant dans le même temps opératoire que la greffe</li> </ul>



## D) Distraction ostéogénique

### 1. Définition

La distraction ostéogénique est définie par la création d'os et des tissus mous adjacents par le déplacement progressif et contrôlé d'un fragment osseux obtenu par ostéotomie.

D'abord utilisé dans le domaine de l'orthopédie, cette technique chirurgicale a été étendue au domaine dentaire par MC CARTHY en 1992 (104), permettant d'augmenter les volumes osseux sans passer par une étape de greffe en utilisant un distracteur transmuqueux fixé sur le corps mandibulaire et le fragment osseux. Ce distracteur est activé quotidiennement jusqu'à obtention de l'augmentation souhaitée.

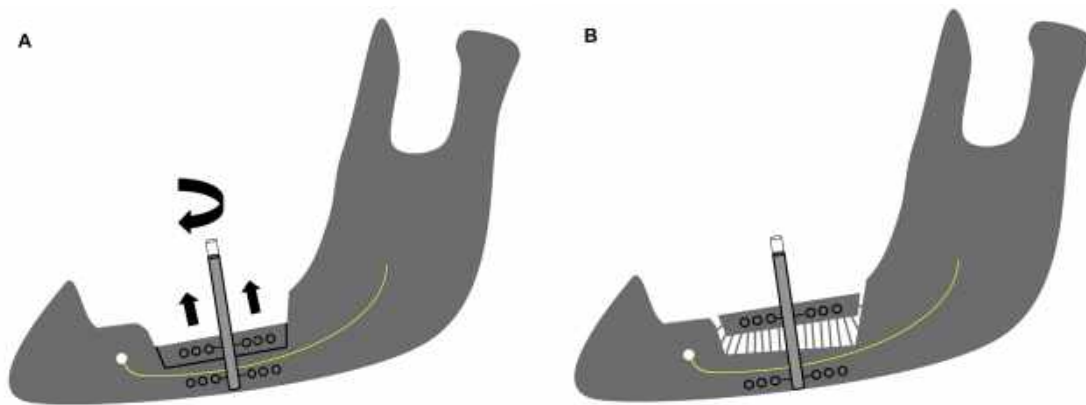


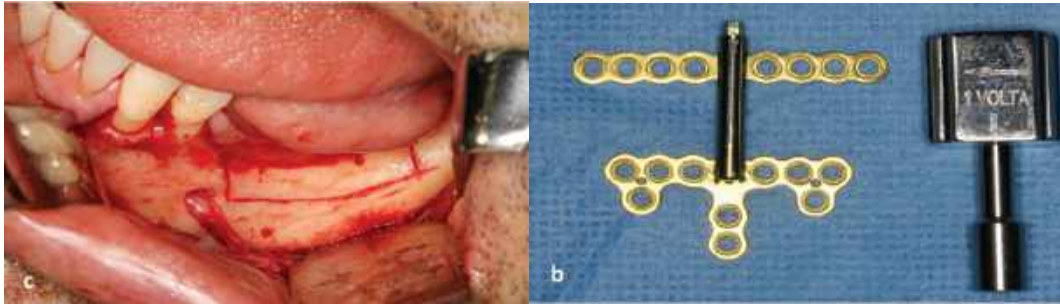
Schéma d'une distraction osseuse verticale (104)

### 2. Protocole

Le protocole suit toujours les mêmes étapes et respecte des délais stricts (104)(105) :

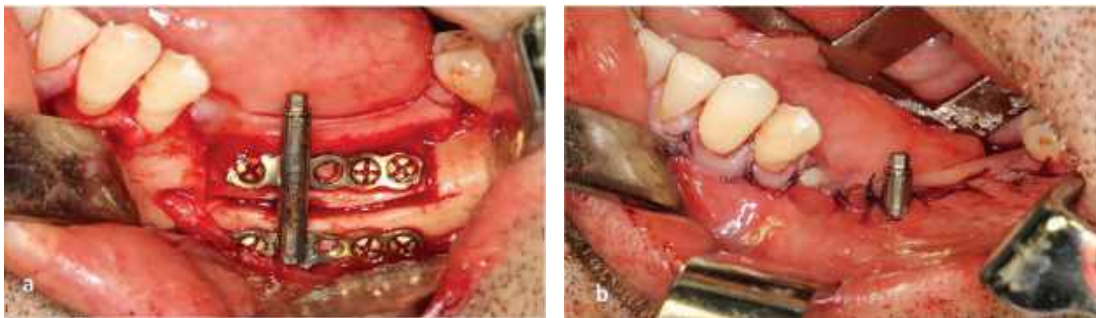- Réalisation de l'ostéotomie et mise en place du distracteur :

Après anesthésie et incision permettant de découvrir la face vestibulaire du corps mandibulaire, un segment osseux crestal est détaché par 3 traits d'ostéotomie. Le fragment doit avoir une hauteur minimale de 6 mm pour permettre la fixation du distracteur tout en conservant 2 mm de sécurité par rapport au canal alvéolaire.



Traits d'ostéotomie avec respect du nerf mentonnier et distracteur utilisé

Le dispositif de distraction est mis en place puis fixé au fragment et à l'os basal par des mini-vis. Le site est ensuite refermé par sutures classiques. Seule la partie la plus coronaire du distracteur est exposée dans la cavité buccale pour permettre l'activation.



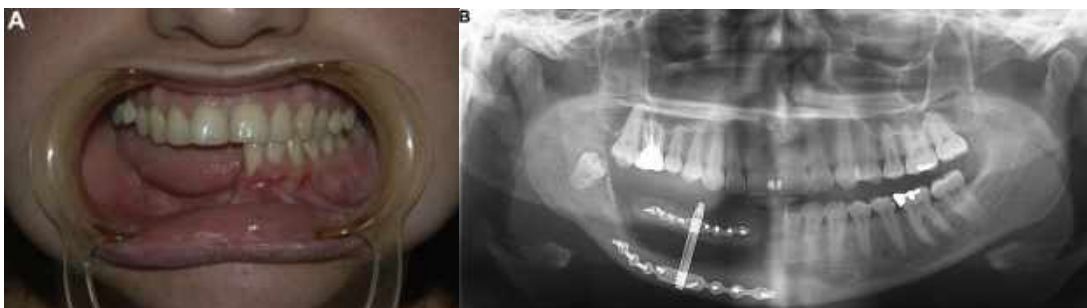
Fixation du distracteur et sutures du site avec l'extrémité du distracteur accessible permettant son activation

- Temps de cicatrisation muqueux :

Cette période dure entre 5 et 10 jours après la mise en place du distracteur. Elle permet la cicatrisation de la muqueuse et laisse le temps aux cellules mésenchymateuses de coloniser le trait de fracture permettant par la suite la néoformation osseuse.

- Distraction osseuse :

La distraction osseuse est réalisée en activant une à deux fois par jour le distracteur, à raison de 0,5 à 1 mm quotidien. Cette opération est répétée tous les jours jusqu'à obtention de la hauteur osseuse souhaitée.



Situation clinique initiale et radio panoramique à la fin d'une distraction osseuse secteur 4



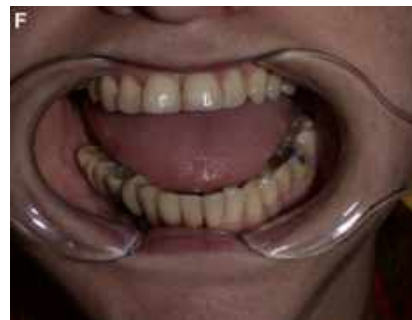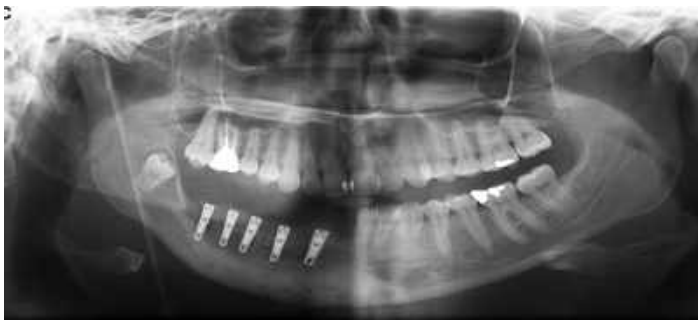- Consolidation :

Cette période dure 4 mois et permet la maturation de l'os néoformé et la cicatrisation entre l'os basal et le fragment osseux élevé.

A la fin de cette phase, l'os est dense et permettra la mise en place des implants.

- Dépose du distracteur et pose d'implants :

Le distracteur est déposé sous anesthésie locale en retirant les mini-vis. Les implants pourront par la suite être mis en place.



Situation finale du cas clinique avec réhabilitation prothétique implanto-portée

### 3. Avantages et limites

Avantages	Limites
<ul style="list-style-type: none"> <li>- Le gain osseux vertical est important, pouvant aller au-delà de 10 mm, compatible avec des cas présentant une résorption importante (106).</li> <li>- L'augmentation simultanée osseuse et muqueuse.</li> <li>- Absence de morbidité au niveau d'un site donneur car pas de greffe nécessaire.</li> <li>- Placement du ou des implants dans de l'os natif.</li> <li>- Résorption faible du gain osseux.</li> <li>- Bon taux de survie implantaire : <b>Rachmiel</b> (104) rapporte un taux de survie implantaire à 3 ans de 96,42% pour 56 implants, <b>Toledano-Serrabona</b> fait état d'un succès implantaire de 93,7 à 94,7% (107).</li> </ul>	<ul style="list-style-type: none"> <li>- Inconfort pour le patient lié à la présence d'une partie de l'activateur dans la cavité buccale</li> <li>- Intervention en deux temps à cause du retrait du distracteur</li> <li>- Complications fréquentes. Urban (80) rapporte un taux de complication de 47,3% (exposition et infection du distracteur, déhiscence muqueuse, nécrose du fragment osseux et paresthésie du NAI) (104).</li> </ul>

## 4) Déplacement du nerf alvéolaire inférieur

### A) Définition

Le déplacement du nerf alvéolaire inférieur regroupe les différentes techniques chirurgicales impliquant le repositionnement de ce nerf. Il permet ainsi une réhabilitation prothétique implanto-portée dans les secteurs mandibulaires postérieurs, ne pouvant être réalisée classiquement ou seulement après une greffe osseuse à cause de la proximité entre le rebord alvéolaire et le NAI.

Il existe deux grands types d'intervention chirurgicale : la **latéralisation du NAI** et la **transposition du NAI**. Pour les deux techniques, la mise en place simultanée d'implants est possible.

La **latéralisation du nerf** va consister à réaliser une fenêtration osseuse vestibulaire en regard du canal mandibulaire, puis venir dégager et sortir avec précaution le NAI en dehors du canal pour permettre la mise en place des implants. Le nerf est ensuite repositionné. Il n'y a pas de modification de l'émergence du nerf au niveau du foramen mentonnier et la continuité nerveuse est maintenue.

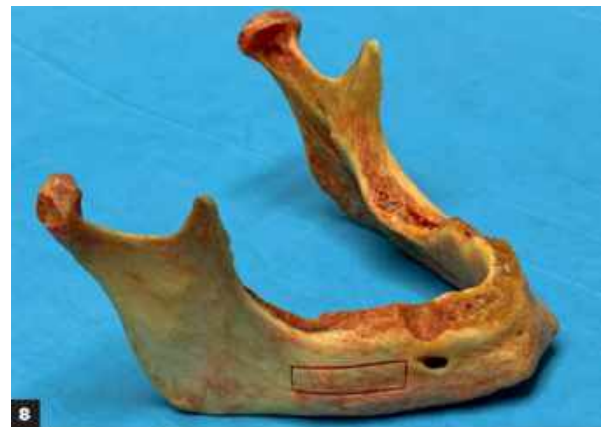
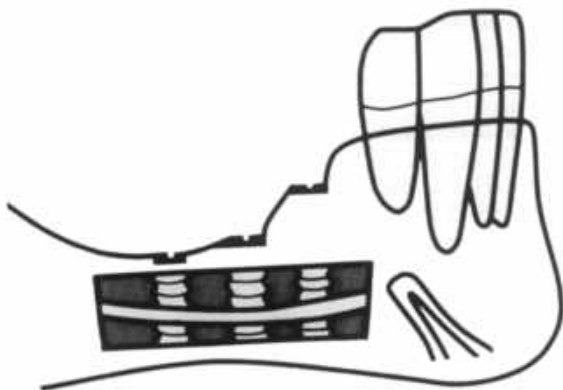
Schéma latéralisation du NAI (108)(109)

La **transposition du nerf** va consister à un déplacement postérieur du NAI.

Pour cela une incision complète du nerf est faite au niveau du foramen mentonnier ; le NAI est déplacé dans une zone plus distale et un nouveau foramen est artificiellement créé. La continuité du nerf est interrompue et un volume osseux libre de tout passage d'élément nerveux est obtenu, permettant la mise en place d'implants sans risque de lésion (111).

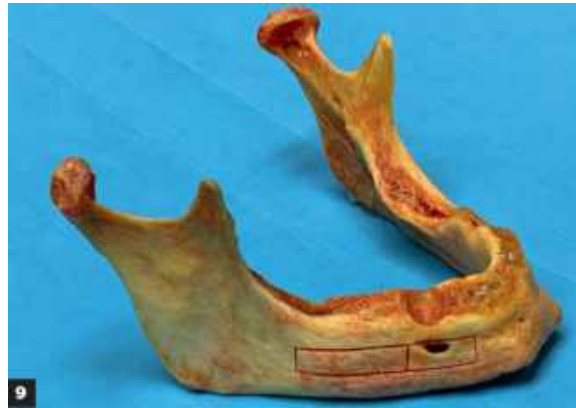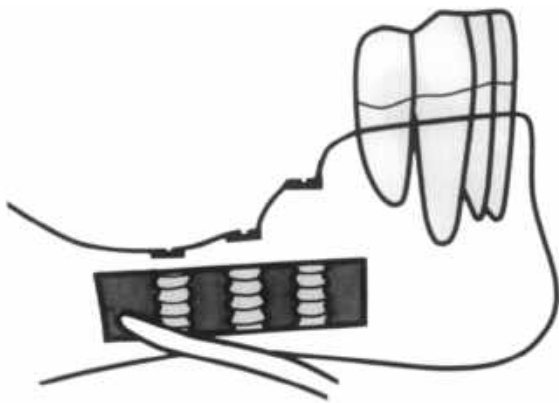


Schéma transposition du NAI (108),(109)

C'est **ALLING**, en 1977, qui a été le premier à réaliser une chirurgie de repositionnement du nerf alvéolaire inférieur pour éviter ainsi une compression du nerf sous-jacent à une prothèse amovible. **JENSON** et **NOCK** ont été les premiers à réaliser cet acte à des fins implantaires en 1987.

Aujourd'hui, le déplacement du nerf alvéolaire inférieur reste une pratique peu utilisée en chirurgie implantaire et assez peu décrite. Il apporte néanmoins une solution appropriée à la mise en place d'implants en zone postéro-mandibulaire (111).

## **B) Protocole**

### **1. Planification de la chirurgie**

- Interrogatoire et examen clinique

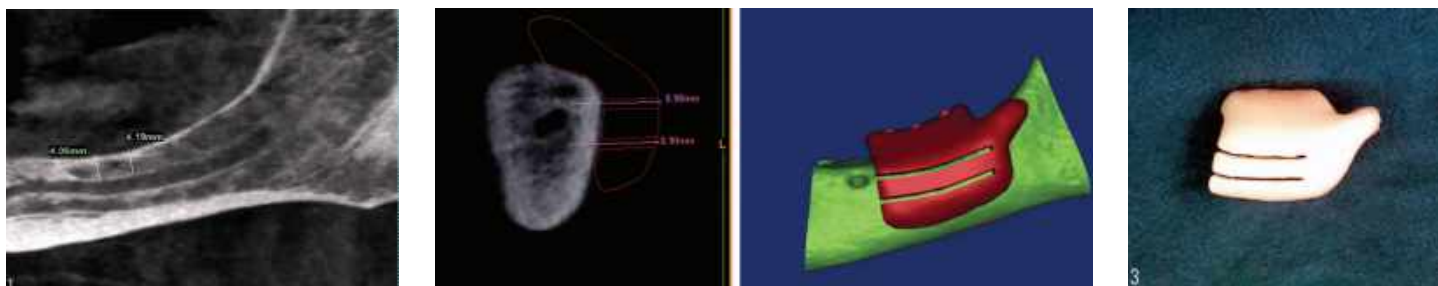
Lors de l'anamnèse on recherchera des pathologies générales pouvant être restrictives (hémopathie, traitement anticoagulant, chimiothérapie, pathologie psychiatrique), on évaluera la motivation et le niveau d'anxiété du patient, et on donnera une information éclairée et loyale sur les risques de troubles neurologiques associés à la chirurgie.

Il faudra également s'assurer de disposer d'un accès suffisant pour réaliser la chirurgie dans de bonnes conditions (111).

- Bilan radiologique

L'analyse radiographique comprend une radiographie panoramique montrant le trajet du nerf, sa position ainsi que la hauteur osseuse approximativement disponible. Elle sera complétée par un examen en trois dimensions qui est obligatoire pour localiser avec précision le trajet du nerf ainsi que son émergence antérieure au niveau du foramen mentonnier.

Pour une plus grande précision lors de la réalisation de la fenêtre chirurgicale et du forage implantaire, l'utilisation d'un guide chirurgical est conseillée (112).



Panoramique de la situation initiale et conception numérique du guide chirurgical

## 2. Intervention chirurgicale

### a. Latéralisation du NAI

- **Anesthésie**

Elle est identique dans les deux cas et comprend une anesthésie tronculaire au niveau de l'épine de Spix avec rappel péri-apical au niveau de la muqueuse linguale.

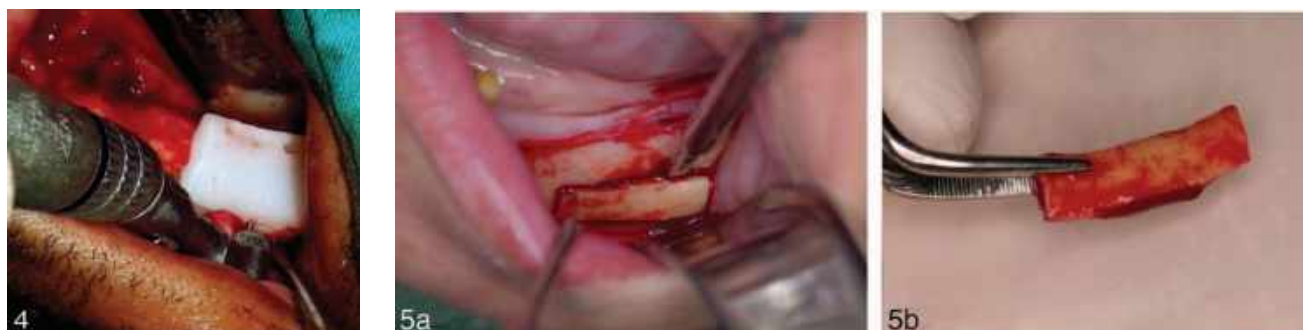- **Incision et décollement**

Une incision crestale avec décharge antérieure et postérieure est réalisée. Lors du décollement du lambeau il faut prendre soin d'identifier le foramen mentonnier et de respecter le paquet vasculo-nerveux qui en émerge.

- **Fenêtre d'abord vestibulaire**

Le guide chirurgical est mis en place et les gouttières horizontales de la fenêtre sont faites au piezotome. Les traits d'ostéotomie verticaux sont ensuite réalisés.

Le fragment osseux est ensuite luxé en douceur à l'aide d'un instrument biseauté.



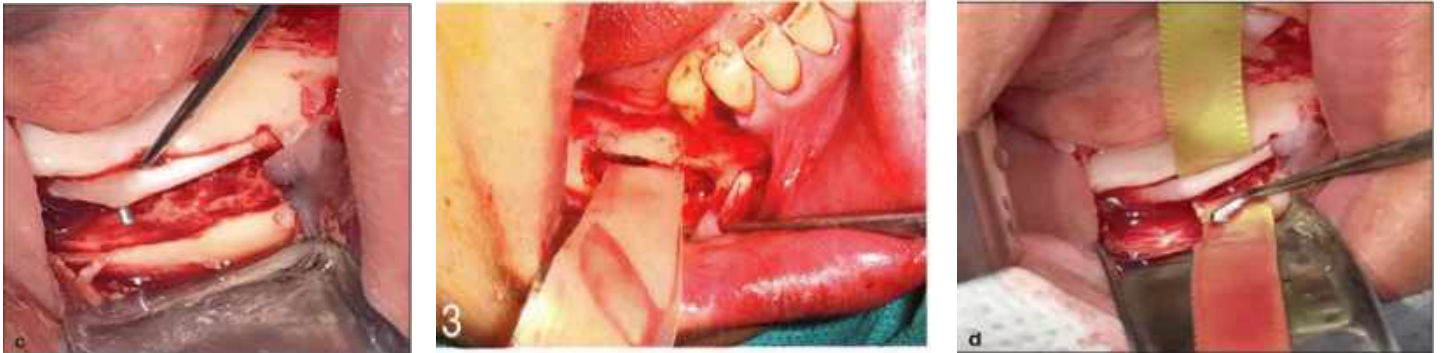Utilisation du guide pour l'ostéotomie puis décollement de la fenêtre osseuse

- **Déplacement du nerf et forage implantaire**

Le nerf est libéré jusqu'à ce qu'il puisse être déplacé latéralement avec une tension minimale pour permettre la mise en place des implants.

Plusieurs techniques existent pour écarter le nerf. Des instruments métalliques ont été utilisés par le passé, mais plus récemment des bandelettes d'environ 20 mm de largeur en latex ou en satin ont été utilisées et présentent deux avantages (113)(114) :

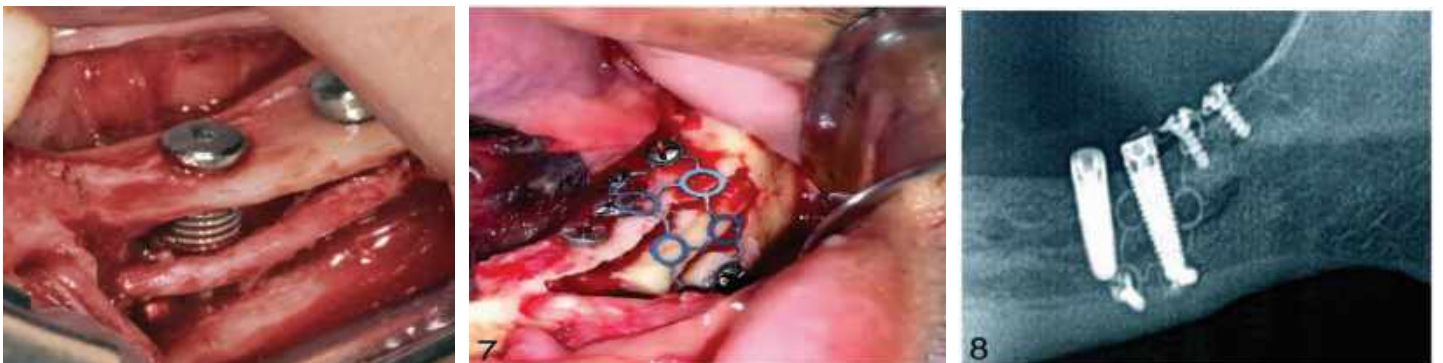- La pression exercée sur le nerf sera répartie sur l'ensemble de la bande et non en un point unique, minimisant le risque de traumatisme.
- Une meilleure gestion de l'écartement et de la visibilité du site opératoire lors de la séquence de forage implantaire.



Dégagement et écartement à l'aide d'une bande en latex et d'une bande en satin

Le guide est remis en place pour la séquence de forage implantaire. Une membrane de collagène est placée entre la surface implantaire et le nerf, une greffe de biomatériaux autour des implants est également possible.

La fenêtre osseuse est repositionnée et fixée à l'aide de gaine en titane et de vis, puis la gencive refermée par des points de sutures.



Repositionnement du volet osseux et fixation avec plaque d'ostéosynthèse



## b. Transposition du NAI

- **L'anesthésie**

Identique à la latéralisation.

- **Incision et décollement**

Il importe de visualiser la crête osseuse mandibulaire dans sa globalité depuis le foramen mentonnier jusqu'au lieu de création du néo foramen postérieur.

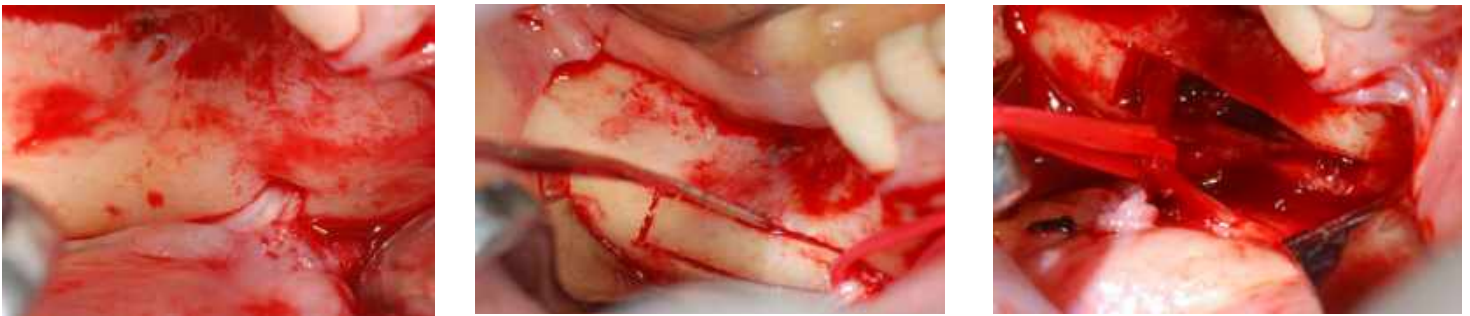- **Réalisation de la fenêtre d'abord vestibulaire**

Le principe est le même que pour la latéralisation, avec la réalisation de tranchées horizontales le long du trajet nerveux, et de tranchées verticales permettant la corticotomie vestibulaire. La grande différence réside dans le fait que la fenêtre osseuse va en mésial du foramen mentonnier.

La libération du nerf dans la zone du foramen antérieur est obtenue après une ostéotomie horizontale complémentaire permettant le retrait en deux temps de la corticale entourant le foramen.

- **Incision et déplacement du nerf**

Une fois obtenue la visibilité complète du nerf, le rameau incisif est sectionné et le nerf est déplacé postérieurement au niveau du néo-foramen.



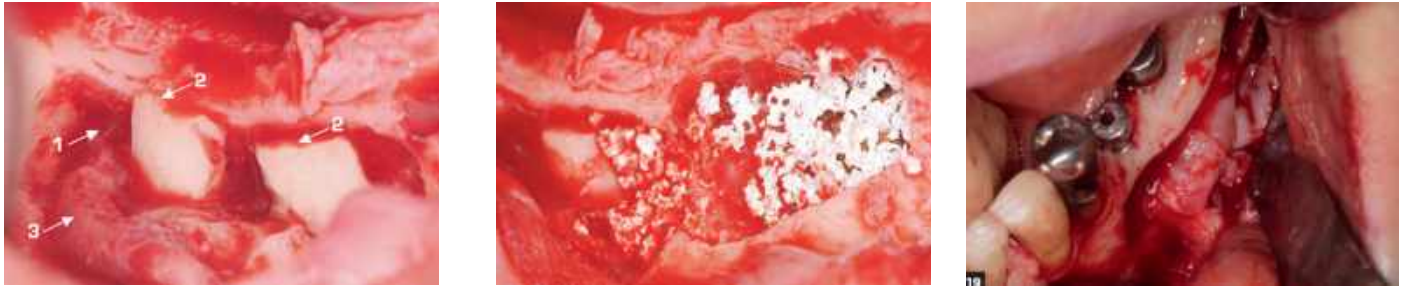
Décollement, ostéotomie et transposition postérieure du NAI

Le canal et la zone d'ostéotomie sont secondairement remplis par l'os récupéré lors de l'ostéotomie et par des compléments éventuels de biomatériaux.

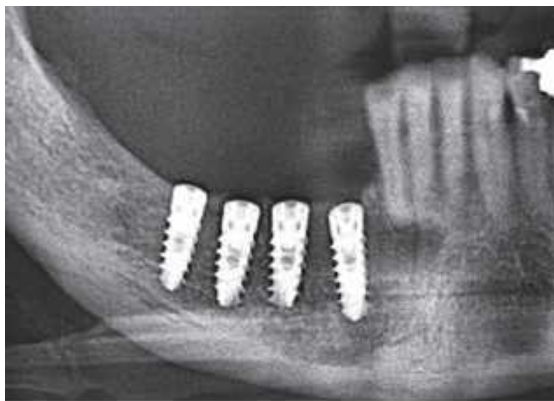Le nerf alvéolaire vient se placer sur la face externe de cette nouvelle paroi en sous-périosté.

Une autre technique plus récente consiste à envelopper le NAI dans une membrane en PRF puis d'une membrane en collagène. Cela réduirait les complications nerveuses postopératoires.

Le recours à du métronidazole en gel positionné autour des implants a également été rapporté pour éviter la prolifération bactérienne.



Repositionnement de volets osseux, comblement avec de l'os particulé et enveloppement du nerf avec une membrane en PRF



Radio panoramique d'un déplacement postérieur du NAI avec mise en place de 4 implants, et visualisation du néo-foramen en distal du 4ème implant

### C) Résultats

Une constante de la littérature est le taux de survie très élevé des implants positionnés suite à un déplacement du NAI comme en témoignent les résultats des études suivantes :

Auteurs	Nombre d'implants posés	Résultats de la survie implantaire
<i>Abayev et Juodzbaly</i> (2015) (110)	538	97,4% à au moins 6 mois (revue de littérature de 21 études)
<i>Martínez-Rodríguez et al.</i> (2018) (116)	129	98,6% à 5 ans
<i>Sethi et al.</i> (2017) (117)	308	97,8% pour un suivi moyen de 84,5 mois
<i>Lorean et al.</i> (2013)(115)	232	99,56% pour un suivi moyen de 20,6 mois

## D) Complications

### 1. Troubles nerveux

La complication principale des chirurgies de déplacement alvéolaire est la présence de troubles nerveux post-opératoires dans la quasi-totalité des cas. Cette altération demeure généralement transitoire et est ressentie comme peu handicapante par les patients (111).

Auteurs	Type d'études	Nombre de patients inclus	Conclusion
<b>Abayev et Juodzbaly (2015)</b> (110)	Revue systématique incluant 21 études	378	Atteinte transitoire pour 99,47% des patients avec une évolution favorable entre 1 et 6 mois, troubles sensoriels permanents pour un patient (0,53%)
<b>De Campos (2019)</b> (114)	Étude prospective à 1 an	53	Atteinte sensorielle transitoire pour tous les patients sans perturbations durables
<b>Vetromilla et al. (2014)</b> (118)	Revue systématique incluant 24 articles	275	Pour la latéralisation du NAI 95,9% de paresthésie initiale et 3,4% de paresthésie à long terme. Pour la transposition les chiffres étaient de 58,9% de paresthésie initiale et de 22,1% à long terme
<b>Sethi et al. (2017)</b> (117)	Étude rétrospective avec suivi moyen de 84,5 mois	78	Retour de la sensibilité entre 24 heures à 6 mois pour la très grande majorité des cas, mais 5 patients (6,4 %) présentent une altération résiduelle des sensations.

On peut donc observer une grande disparité de résultats concernant ces altérations nerveuses, les critères d'inclusion étant variables et subjectifs d'une étude à l'autre.

### 2. Fracture mandibulaire

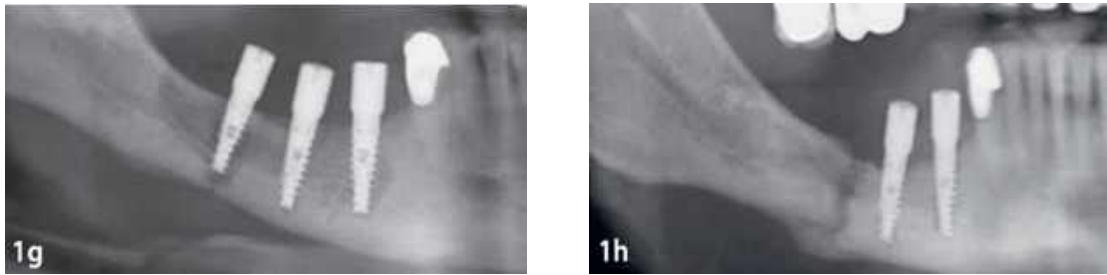
La deuxième complication principalement retrouvée est la fracture mandibulaire spontanée. Du fait de la réalisation du trait d'ostéotomie non loin du rebord basilaire, la branche horizontale de la mandibule se retrouve fragilisée.

L'estimation de l'incidence de cet évènement est délicate du fait de son caractère rare et d'un faible nombre de publication portant sur ce sujet.

Dans la littérature on retrouve toutefois l'étude **Kablan** (119) portant sur une cohorte de 98 patients. Parmi eux, deux cas de fractures mandibulaires spontanées ont été rapportés à 3 et 4 semaines post-opératoire, ayant abouti à la dépose de l'implant présent au niveau de la fracture.



Boris Abayev et Gintaras Juodzbaly (110) ont rapporté 4 cas de fractures sur 160 patients traités.



Radiographies d'une fracture suite à un déplacement du NAI associé à la mise en place d'implants

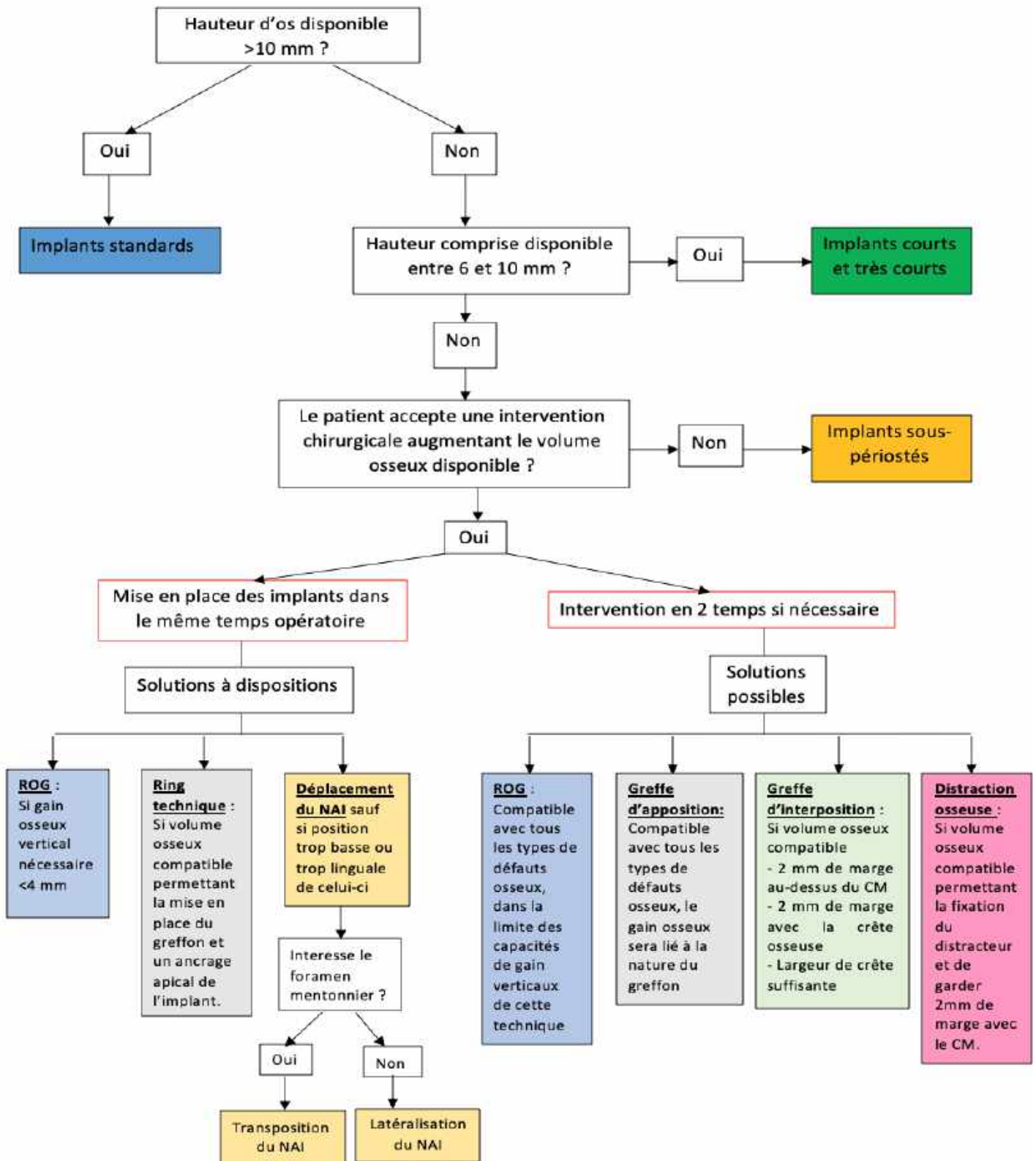
D'après Daniel M. Laskin, l'ostéoporose serait un facteur de risque important des fractures mandibulaires spontanées (120).

La prise en charge de ces fractures peut être chirurgicale, avec une réduction associée à une fixation rigide pour maintenir la position, ou bien non chirurgicale associant prescription médicamenteuse et conseils comportementaux (alimentation liquide).

### **E) Avantages et limites**

Avantages	Limites
<ul style="list-style-type: none"> <li>- La modification de la position du nerf permet la mise en place d'implants plus nombreux et plus longs avec un ancrage bi-cortical offrant une bonne stabilité.</li> <li>- Possibilité de réaliser le déplacement du nerf et la pose des implants en un seul temps chirurgical.</li> <li>- Taux de survie des implants similaire à celui retrouvé pour les procédures standards.</li> </ul>	<ul style="list-style-type: none"> <li>- Certaines situations cliniques ne vont pas permettre l'utilisation de ce type de chirurgie à cause d'un risque de fracture mandibulaire trop important :                             <ul style="list-style-type: none"> <li>● Atrophie extrême</li> <li>● Canal mandibulaire très bas ou proche de la corticale linguale</li> </ul> </li> <li>- La visualisation d'un nerf alvéolaire bifide lors de l'analyse d'imagerie 3D devra demander une réflexion importante avant de se lancer dans la chirurgie car cela constitue une difficulté supplémentaire.</li> <li>- Lésions nerveuses très fréquentes voir inévitables</li> </ul>

## 5) Arbre décisionnel des options thérapeutiques



## V. Conclusion

Au terme de ce travail, il apparaît que les lésions du nerf alvéolaire inférieur en implantologie sont des événements qui ne sont pas rares. Les dernières études, rassemblant un nombre important de cas, font état d'une atteinte de celui dans près d'un cas sur dix, pour les implants placés en secteur mandibulaire postérieur.

La multiplication des indications en implantologie orale ne doit pas faire oublier que la pose d'implants est un acte potentiellement à risques, surtout à la mandibule en secteur atrophié et en péri-foraminal.

Une analyse préimplantaire rigoureuse et surtout une bonne connaissance anatomique sont les atouts principaux permettant de limiter les risques.

Les complications chirurgicales doivent être connues et savoir être gérées par tous les praticiens réalisant des chirurgies implantaire, notamment le caractère primordial d'une prise en charge précoce pour limiter les risques d'une perturbation sensorielle à long terme.

La diminution de l'incidence de ces actes iatrogènes passe par une étude approfondie de l'anatomie mandibulaire de chaque patient, mais également par la connaissance de l'ensemble des techniques chirurgicales permettant le positionnement des implants sans prises de risques inconsidérés vis à vis du nerf alvéolaire inférieur.

Enfin, comme vu au travers de différentes situations cliniques, l'avènement de l'implantologie numérique et guidée constitue une des clés pour simplifier les actes et minimiser les risques lors des chirurgies. Elle représente ainsi le présent et futur pour une pratique implantaire toujours plus sûre sous réserve d'avoir un bagage anatomique et pratique adapter à ce type de chirurgie.


## VI. Bibliographie

1. Elani HW, Starr JR, Da Silva JD, Gallucci GO. Trends in Dental Implant Use in the U.S., 1999–2016, and Projections to 2026. *J Dent Res.* déc 2018;97(13):1424-30.
2. Yedenou A. Anatomie clinique, T2 Tête, Cou, Dos KAMINA.pdf [Internet]. [cité 30 avr 2020]. Disponible sur: [https://www.academia.edu/35999691/Anatomie\\_clinique\\_T2\\_T%C3%A0te\\_Cou\\_Dos\\_KAMINA.pdf](https://www.academia.edu/35999691/Anatomie_clinique_T2_T%C3%A0te_Cou_Dos_KAMINA.pdf)
3. Paraskevas G, Mavrodi A, Natsis K. Accessory mental foramen: an anatomical study on dry mandibles and review of the literature. *Oral Maxillofac Surg.* juin 2015;19(2):177-81.
4. Hegedus F, Diecidue RJ. Trigeminal Nerve Injuries After Mandibular Implant Placement--Practical Knowledge for Clinicians. *Int J Oral Maxillofac Implants.* 1 févr 2006;21(1):111-6.
5. Rodella LF, Buffoli B, Labanca M, Rezzani R. A review of the mandibular and maxillary nerve supplies and their clinical relevance. *Arch Oral Biol.* avr 2012;57(4):323-34.
6. Mercier P, Bernard F, Delion M. Anatomie du nerf alvéolaire inférieur. :7.
7. Carter RB, Keen EN. The intramandibular course of the inferior alveolar nerve. *J Anat.* avr 1971;108(Pt 3):433-40.
8. Kim ST, Hu K-S, Song W-C, Kang M-K, Park H-D, Kim H-J. Location of the mandibular canal and the topography of its neurovascular structures. *J Craniofac Surg.* mai 2009;20(3):936-9.
9. Darby I, Chen ST, Buser D. Ridge Preservation Techniques for Implant Therapy. 2009;13.
10. Levine MH, Goddard AL, Dodson TB. Inferior Alveolar Nerve Canal Position: A Clinical and Radiographic Study. *J Oral Maxillofac Surg.* mars 2007;65(3):470-4.
11. Alrahaimi SF, Venkatesh E. Localization of mandibular canal and assessment of the remaining alveolar bone in posterior segment of the mandible with single missing tooth using cone-beam computed tomography: a cross sectional comparative study. *J Korean Assoc Oral Maxillofac Surg.* avr 2017;43(2):100-5.
12. Kilic C, Kamburoğlu K, Ozen T, Balcioglu HA, Kurt B, Kutoglu T, et al. The position of the mandibular canal and histologic feature of the inferior alveolar nerve. *Clin Anat.* 2010;23(1):34-42.
13. Ulm CW, Solar P, Blahout R, Matejka M, Watzek G, Watzek G, et al. Location of the mandibular canal within the atrophic mandible. *Br J Oral Maxillofac Surg.* déc 1993;31(6):370-5.
14. Renton T, Dawood A, Shah A, Searson L, Yilmaz Z. Post-implant neuropathy of the trigeminal nerve. A case series. *Br Dent J.* juin 2012;212(11):E17-E17.
15. Seddon HJ. Classification of Nerve Injuries. *BMJ.* 10 oct 1942;2(4266):438-9.
16. Juodzbalys G, Wang H-L, Sabalys G. Injury of the Inferior Alveolar Nerve during Implant Placement: a Literature Review. *J Oral Maxillofac Res* [Internet]. 10 janv 2011 [cité 17 avr 2020];2(1). Disponible sur: <http://www.ejomr.org/JOMR/archives/2011/1/e1/v2n1e1ht.htm>
17. Sunderland S. A CLASSIFICATION OF PERIPHERAL NERVE FNJURIES PRODUCING LOSS OF FUNCTION. :26.
18. Tay ABG, Zuniga JR. Clinical characteristics of trigeminal nerve injury referrals to a university centre. *Int J Oral Maxillofac Surg.* oct 2007;36(10):922-7.
19. Ellies LG, Hawker PB. The Prevalence of Altered Sensation Associated With Implant Surgery. *Int J Oral Maxillofac Implants.* 11 déc 1993;8(6):14-25.
20. van Steenberghe D, Lekholm U, Bolender C, Folmer T, Henry P, Herrmann I, et al. The Applicability of Osseointegrated Oral Implants in the Rehabilitation of Partial Edentulism: A Prospective Multicenter Study on 558 Fixtures. *Int J Oral Maxillofac Implants.* Fall 1990;5(3):119-36.
21. Tolman DE, Laney WR. Tissue-Integrated Dental Prostheses: The First 78 Months of Experience at the Mayo Clinic. *Mayo Clin Proc.* avr 1993;68(4):323-31.
22. Eduardo, Viaplana-Gutiérrez M, Figueiredo R, Renton T, Gay-Escoda C, Valmaseda-Castellón E, et al. Prevalence of neuropathic pain and sensory alterations after dental implant placement in a university-based oral surgery department: A retrospective cohort study. *Gerodontology.* juin 2018;35(2):117-22.
23. Lin C-S, Wu S-Y, Huang H-Y, Lai Y-L. Systematic Review and Meta-Analysis on Incidence of Altered Sensation of Mandibular Implant Surgery. *Elsalanty ME, éditeur. PLOS ONE.* 21 avr 2016;11(4):e0154082.
24. Padmanabhan. Incidence of neurosensory disturbance in mandibular implant surgery – A meta-analysis [Internet]. [cité 17 avr 2020]. Disponible sur: <http://www.j-ips.org/article.asp?issn=0972-4052;year=2020;volume=20;issue=1;spage=17;epage=26;aulast=Padmanabhan>
25. Khawaja N, Renton T. Case studies on implant removal influencing the resolution of inferior alveolar nerve injury. *Br Dent J.* avr 2009;206(7):365-70.
26. Doustkam A-A, Quang SV, Lescaille G, Descroix V. Douleur neuropathique chronique suite à une chirurgie implantaire : à propos de 8 cas. *Médecine Buccale Chir Buccale.* janv 2017;23(1):13-9.
27. LeResche L. The Role of Reproductive Hormones in Orofacial Pain. In: Türp JC, Sommer C, Hugger A, éditeurs. *eBooks Series Set, 2007* [Internet]. Basel: KARGER; 2007 [cité 17 avr 2020]. p. 44-55. Disponible sur: <https://www.karger.com/Article/FullText/101967>
28. Perissinotti DMN, Portnoi AG. Psychobehavioral and psychosocial aspects of neuropathic pain patients. *Rev Dor* [Internet]. 2016 [cité 17 avr 2020];17. Disponible sur: <http://www.gnresearch.org/doi/10.5935/1806-0013.20160055>
29. Başa O, Dilek OC. Assessment of the risk of perforation of the mandibular canal by implant drill using density and thickness parameters: Assessment of the risk of perforation of the mandibular canal. *Gerodontology.* sept 2011;28(3):213-20.
30. Ali Alhassani A, AlGhamdi AST. Inferior Alveolar Nerve Injury in Implant Dentistry: Diagnosis, Causes, Prevention, and Management. *J Oral Implantol.* sept 2010;36(5):401-7.
31. Hillerup S, Jensen R. Nerve injury caused by mandibular block analgesia. *Int J Oral Maxillofac Surg.* mai 2006;35(5):437-43.
32. Ribeiro PD, Sanches MG, Okamoto T. Comparative analysis of tissue reactions to anesthetic solutions: histological analysis in subcutaneous tissue of rats. *Anesth Prog.* 2003;50(4):169-80.
33. Eriksson AR, Albrektsson T. Temperature threshold levels for heat-induced bone tissue injury: A vital-microscopic study in the rabbit. *J Prosthet Dent.* juill 1983;50(1):101-7.

34. Bennett M. The LANSS Pain Scale: the Leeds assessment of neuropathic symptoms and signs: Pain. mai 2001;92(1):147-57.
35. Bouhassira D, Attal N, Alchaar H, Boureau F, Brochet B, Bruxelle J, et al. Comparison of pain syndromes associated with nervous or somatic lesions and development of a new neuropathic pain diagnostic questionnaire (DN4): Pain. mars 2005;114(1):29-36.
36. Rolke R, Magerl W, Campbell KA, Schalber C, Caspari S, Birklein F, et al. Quantitative sensory testing: a comprehensive protocol for clinical trials. Eur J Pain. janv 2006;10(1):77-77.
37. Juodzbaly G, Wang H-L, Sabalys G, Sidlauskas A, Galindo-Moreno P. Inferior alveolar nerve injury associated with implant surgery. Clin Oral Implants Res. 2013;24(2):183-90.
38. Caissie R, Goulet J, Fortin M, Morielli D. Les paresthésies iatrogéniques de la troisième division du trijumeau : 12 ans d'expérience clinique. 2005;71:6.
39. Renton T, Yilmaz Z. Managing iatrogenic trigeminal nerve injury: a case series and review of the literature. Int J Oral Maxillofac Surg. mai 2012;41(5):629-37.
40. de Pedro M, López-Pintor RM, de la Hoz-Aizpurua JL, Casañas E, Hernández DG. Efficacy of Low-Level Laser Therapy for the Therapeutic Management of Neuropathic Orofacial Pain: A Systematic Review. J Oral Facial Pain Headache. Winter 2020;34(1):13-30.
41. Strauss ER, Ziccardi VB, Janal MN. Outcome Assessment of Inferior Alveolar Nerve Microsurgery: A Retrospective Review. J Oral Maxillofac Surg. déc 2006;64(12):1767-70.
42. Biglioli F, Allevi F, Lozza A. Surgical treatment of painful lesions of the inferior alveolar nerve. J Cranio-Maxillofac Surg. oct 2015;43(8):1541-5.
43. Wolford LM, Rodrigues DB. Autogenous Grafts/Allografts/Conduits for Bridging Peripheral Trigeminal Nerve Gaps. Atlas Oral Maxillofac Surg Clin. mars 2011;19(1):91-107.
44. Pogrel MA, Maghen A. The use of autogenous vein grafts for inferior alveolar and lingual nerve reconstruction. J Oral Maxillofac Surg. sept 2001;59(9):985-8.
45. Jones RHB. Repair of the trigeminal nerve: a review. Aust Dent J. 2010;55(2):112-9.
46. Bagheri SC, Meyer RA, Cho SH, Thoppay J, Khan HA, Steed MB. Microsurgical Repair of the Inferior Alveolar Nerve: Success Rate and Factors That Adversely Affect Outcome. J Oral Maxillofac Surg. août 2012;70(8):1978-90.
47. Greenstein G, Greenstein B, Desai RN. Using drill stops on twist drills to promote safety and efficiency when creating osteotomies for dental implants. J Am Dent Assoc JADA. avr 2014;145(4):371-5.
48. Burstein J, Mastin C, Le B. Avoiding Injury to the Inferior Alveolar Nerve by Routine Use of Intraoperative Radiographs During Implant Placement. J Oral Implantol. janv 2008;34(1):34-8.
49. Altaib FH, Alqutaibi AY, Al-fahd A, Eid S. Short dental implant as alternative to long implant with bone augmentation of the atrophic posterior ridge: a systematic review and meta-analysis of RCTs. Quintessence Int. sept 2019;50(8):636-50.
50. Lemos CAA, Ferro-Alves ML, Okamoto R, Mendonça MR, Pellizzer EP. Short dental implants versus standard dental implants placed in the posterior jaws: A systematic review and meta-analysis. J Dent. avr 2016;47:8-17.
51. Ravidà A, Barootchi S, Askar H, del Amo FS-L, Tavelli L, Hom-Lay Wang. Long-Term Effectiveness of Extra-Short ( $\leq 6$  mm) Dental Implants: A Systematic Review. Int J Oral Maxillofac Implants. 1 févr 2019;34(1):68-84a.
52. Vazouras K, de Souza AB, Gholami H, Papaspyridakos P, Pagni S, Weber H-P. Effect of time in function on the predictability of short dental implants ( $\leq 6$  mm): A meta-analysis. J Oral Rehabil. 1 mars 2020;47(3):403-15.
53. Ravidà A, Wang I-C, Barootchi S, Askar H, Tavelli L, Gargallo-Albiol J, et al. Meta-analysis of randomized clinical trials comparing clinical and patient-reported outcomes between extra-short ( $\leq 6$  mm) and longer ( $\geq 10$  mm) implants. J Clin Periodontol. 2019;46(1):118-42.
54. Chang S-H, Lin C-L, Hsue S-S, Lin Y-S, Huang S-R. Biomechanical analysis of the effects of implant diameter and bone quality in short implants placed in the atrophic posterior maxilla. Med Eng Phys. mars 2012;34(2):153-60.
55. Kang N, Wu Y, Gong P, Yue L, Ou G. A study of force distribution of loading stresses on implant–bone interface on short implant length using 3-dimensional finite element analysis. Oral Surg Oral Med Oral Pathol Oral Radiol. nov 2014;118(5):519-23.
56. Pierrisnard L, Renouard F, Renault P, Barquins M. Influence of Implant Length and Bicortical Anchorage on Implant Stress Distribution. Clin Implant Dent Relat Res. déc 2003;5(4):254-62.
57. Lombardo G, Marincola M, Cicconetti A, Simancas-Pallares MA, Pighi J, Lehrberg J, et al. Successful Management of Peri-Implantitis around Short and Ultrashort Single-Crown Implants: A Case Series with a 3-Year Follow-Up. Int J Dent. 15 sept 2019;2019:1-9.
58. Ravidà A, Barootchi S, Aaeshah-Alkanderi, Tavelli L, Amo FS-L del. The Effect of Crown-to-Implant Ratio on the Clinical Outcomes of Dental Implants: A Systematic Review. Int J Oral Maxillofac Implants. 9 oct 2019;34(5):1121-31.
59. Blanes RJ, Bernard JP, Blanes ZM, Belser UC. A 10-year prospective study of ITI dental implants placed in the posterior region. II: Influence of the crown-to-implant ratio and different prosthetic treatment modalities on crestal bone loss. Clin Oral Implants Res. 2007;18(6):707-14.
60. Sanz M, Naert I. Biomechanics/risk management (Working Group 2). Clin Oral Implants Res. 2009;20(s4):107-11.
61. Di Fiore A, Vigolo P, Sivoletta S, Cavallin F, Katsoulis J, Monaco C, et al. Influence of Crown-to-Implant Ratio on Long-Term Marginal Bone Loss Around Short Implants. Int J Oral Maxillofac Implants. 7 août 2019;34(4):992-8.
62. Nissan J, Ghelfan O, Gross O, Priel I, Gross M, Chaushu G. The Effect of Crown/Implant Ratio and Crown Height Space on Stress Distribution in Unsplinted Implant Supporting Restorations. J Oral Maxillofac Surg. juill 2011;69(7):1934-9.
63. Moraes SLD, Pellizzer EP, Verri FR, Santiago Jr JF, Silva JVL. Three-dimensional finite element analysis of stress distribution in retention screws of different crown–implant ratios. Comput Methods Biomech Biomed Engin. 19 mai 2015;18(7):689-96.
64. Anitua E. Implant Survival and Crestal Bone Loss Around Extra-Short Implants Supporti...
65. Abdelrahim R, Badr N, Baroudi K. Effect of anodization and alkali-heat treatment on the bioactivity of titanium implant material (an in vitro study). J Int Soc Prev Community Dent. 2016;6(3):189.
66. Hsiao W-T, Chang H-C, Nanci A, Durand R. Surface microtexturing of Ti–6Al–4V using an ultraviolet laser system. Mater Des. janv 2016;90:891-5.
67. Menchero-Cantalejo E, Barona-Dorado C, Cantero-Alvarez M, Fernandez-Caliz F, Martinez-Gonzalez Jm. Meta-analysis on the survival of short implants. Med Oral Patol Oral Cirugia Bucal. 2011;e546-51.
68. Gultekin BA, Sirali A, Gultekin P, Yalcin S, Mijiritsky E. Does the Laser-Microtextured Short Implant Collar Design Reduce

- Marginal Bone Loss in Comparison with a Machined Collar? *BioMed Res Int.* 2016;2016:1-10.
69. Fortin T, Paris M, Thoret S, Rancon N, Deschaume C, David-Tchouda S. Impact de la solidarisation des couronnes implanto-portées sur le remodelage osseux péri-implantaire : étude clinique prospective avec suivi à 5 ans. *Médecine Buccale Chir Buccale.* avr 2016;22(2):97-104.
  70. Lemos CAA, Verri FR, Santiago Junior JF, de Souza Batista VE, Kemmoku DT, Noritomi PY, et al. Splinted and Nonsplinted Crowns with Different Implant Lengths in the Posterior Maxilla by Three-Dimensional Finite Element Analysis. *J Healthc Eng.* 3 sept 2018;2018:1-7.
  71. Mangano C, Bianchi A, Mangano FG, Dana J, Colombo M, Solop I, et al. Custom-made 3D printed subperiosteal titanium implants for the prosthetic restoration of the atrophic posterior mandible of elderly patients: a case series. *3D Print Med.* déc 2020;6(1):1.
  72. Cerea M, Dolcini GA. Custom-Made Direct Metal Laser Sintering Titanium Subperiosteal Implants: A Retrospective Clinical Study on 70 Patients. *BioMed Res Int.* 28 mai 2018;2018:1-11.
  73. Gellrich N-C, Zimmer RM, Spalthoff S, Jehn P, Pott P-C, Rana M, et al. A customised digitally engineered solution for fixed dental rehabilitation in severe bone deficiency: A new innovative line extension in implant dentistry. *J Cranio-Maxillofac Surg.* oct 2017;45(10):1632-8.
  74. Urban IA, Monje A, Lozada J, Hom-Lay Wang. Principles for Vertical Ridge Augmentation in the Atrophic Posterior Mandible: A Technical Review. *Int J Periodontics Restorative Dent.* 9 oct 2017;37(5):639-45.
  75. Bai L, Ji P, Li X, Gao H, Li L, Wang C. Mechanical Characterization of 3D-Printed Individualized Ti-Mesh (Membrane) for Alveolar Bone Defects. *J Healthc Eng.* 29 janv 2019;2019:1-13.
  76. Sheikh Z, Hamdan N, Ikeda Y, Grynypas M, Ganss B, Glogauer M. Natural graft tissues and synthetic biomaterials for periodontal and alveolar bone reconstructive applications: a review. *Biomater Res.* déc 2017;21(1):9.
  77. Sharif F, Tabassum S, Mustafa W, Asif A, Zarif F, Tariq M, et al. Bioresorbable antibacterial PCL-PLA-nHA composite membranes for oral and maxillofacial defects. *Polym Compos.* 2019;40(4):1564-75.
  78. Dohan DM, Choukroun J, Diss A, Dohan SL, Dohan AJJ, Mouhyi J, et al. Platelet-rich fibrin (PRF): A second-generation platelet concentrate. Part I: Technological concepts and evolution. *Oral Surg Oral Med Oral Pathol Oral Radiol Endodontology.* mars 2006;101(3):e37-44.
  79. Dohan Ehrenfest DM, Del Corso M, Diss A, Mouhyi J, Charrier J-B. Three-Dimensional Architecture and Cell Composition of a Choukroun's Platelet-Rich Fibrin Clot and Membrane. *J Periodontol.* avr 2010;81(4):546-55.
  80. Urban IA, Montero E, Monje A, Sanz-Sánchez I. Effectiveness of vertical ridge augmentation interventions: A systematic review and meta-analysis. *J Clin Periodontol.* 2019;46(S21):319-39.
  81. Wessing B, Lettner S, Zechner W. Guided Bone Regeneration with Collagen Membranes and Particulate Graft Materials: A Systematic Review and Meta-Analysis. *Int J Oral Maxillofac Implants.* janv 2018;33(1):87-100.
  82. Beretta M, Cicciù M, Poli PP, Rancitelli D, Bassi G, Grossi GB, et al. A Retrospective Evaluation of 192 Implants Placed in Augmented Bone: Long-Term Follow-Up Study. *J Oral Implantol.* 1 déc 2015;41(6):669-74.
  83. Sakkas A, Wilde F, Heufelder M, Winter K, Schramm A. Autogenous bone grafts in oral implantology—is it still a “gold standard”? A consecutive review of 279 patients with 456 clinical procedures. *Int J Implant Dent.* déc 2017;3(1):23.
  84. Hanser T, Doliveux R. MicroSaw and Piezosurgery in Harvesting Mandibular Bone Blocks from the Retromolar Region: A Randomized Split-Mouth Prospective Clinical Trial. *Int J Oral Maxillofac Implants.* 3 avr 2018;33(2):365-72.
  85. Andersen K, Norholt SE, Knudsen J, Küsel A, Jensen J. Donor site morbidity after reconstruction of alveolar bone defects with mandibular symphyseal bone grafts in cleft patients—111 consecutive patients. *Int J Oral Maxillofac Surg.* avr 2014;43(4):428-32.
  86. Pierrefeu A, Sauvigné T, Cresseaux P, Jeannot P-Y, Breton P. Technique du coffrage en greffe osseuse préimplantaire mandibulaire postérieure : entre apposition et régénération. *Rev Stomatol Chir Maxillofac.* sept 2012;113(4):322-6.
  87. Nkenke E, Neukam FW. Autogenous bone harvesting and grafting in advanced jaw resorption: Morbidity, resorption and implant survival. *Eur J Oral Implantol.* 2 juin 2014;7:S203-17.
  88. Xuan F, Lee C-U, Son J-S, Fang Y, Jeong S-M, Choi B-H. Vertical Ridge Augmentation Using Xenogenous Bone Blocks: A Comparison Between the Flap and Tunneling Procedures. *J Oral Maxillofac Surg.* sept 2014;72(9):1660-70.
  89. Pistilli R, Felice P, Piattelli M, Nisii A, Barausse C, Esposito M. Blocks of autogenous bone versus xenografts for the rehabilitation of atrophic jaws with dental implants: Preliminary data from a pilot randomised controlled trial. *Eur J Oral Implantol.* juin 2014;7(2):153-71.
  90. Pascual D, Dumont N, Breton P, Cheynet F, Chossegros C. Modélisation des techniques de reconstruction par greffes osseuses des secteurs mandibulaires postérieurs avec le logiciel Simplant®. *Rev Stomatol Chir Maxillofac.* avr 2012;113(2):108-14.
  91. De Stavola L, Fincato A, Albiero AM. A Computer-Guided Bone Block Harvesting Procedure: A Proof-of-Principle Case Report and Technical Notes. *Int J Oral Maxillofac Implants.* 11 déc 2015;30(6):1409-13.
  92. De Stavola L, Fincato A, Bressan E, Gobbato L. Results of Computer-Guided Bone Block Harvesting from the Mandible: A Case Series. *Int J Periodontics Restorative Dent.* janv 2017;37(1):e111-9.
  93. Troeltzsch M, Troeltzsch M, Kauffmann P, Gruber R, Brockmeyer P, Moser N, et al. Clinical efficacy of grafting materials in alveolar ridge augmentation: A systematic review. *J Cranio-Maxillofac Surg.* oct 2016;44(10):1618-29.
  94. Nguyen TTH, Eo MY, Kuk TS, Myoung H, Kim SM. Rehabilitation of atrophic jaw using iliac onlay bone graft combined with dental implants. *Int J Implant Dent.* déc 2019;5(1):11.
  95. Keestra JAJ, Barry O, Jong L de, Wahl G. Long-term effects of vertical bone augmentation: a systematic review. *J Appl Oral Sci.* févr 2016;24(1):3-17.
  96. Lee H-G, Kim Y-D. Volumetric stability of autogenous bone graft with mandibular body bone: cone-beam computed tomography and three-dimensional reconstruction analysis. *J Korean Assoc Oral Maxillofac Surg.* oct 2015;41(5):232-9.
  97. *Implant\_23-1\_Spielmann* 11..28. 2017;18.
  98. Jinno Y, Jimbo R, Lindström M, Sawase T, Lilin T, Becktor J. Vertical Bone Augmentation Using Ring Technique with Three Different Materials in the Sheep Mandible Bone. *Int J Oral Maxillofac Implants.* sept 2018;33(5):1057-63.
  99. Simpson KT, Bryington M, Agosto M, Harper M, Salman A, Schincaglia GP. Computer-Guided Surgery Using Human Allogenic Bone Ring With Simultaneous Implant Placement: A Case Report. *Clin Adv Periodontics.* 2020;10(1):16-22.
  100. Rachmiel A, Emodi O, Rachmiel D, Israel Y, Shilo D. Sandwich osteotomy for the reconstruction of deficient alveolar bone. *Int J Oral Maxillofac Surg.* oct 2018;47(10):1350-7.

101. Domingues EP, Ribeiro RF, Horta MCR, Manzi FR, Còsso MG, Zenóbio EG. Vertical augmentation of the posterior atrophic mandible by interpositional grafts in a split-mouth design: a human tomography evaluation pilot study. *Clin Oral Implants Res.* oct 2017;28(10):e193-200.
102. Kamperos G, Zografos I, Tzermpas F, Iatrou I. Segmental sandwich osteotomy of the posterior mandible in pre-implant surgery - A systematic review. *Med Oral Patol Oral Cirurgia Bucal.* 2016;0-0.
103. Mansour HH, Badr A, Osman AH, Atef M. Anterior maxillary sandwich osteotomy technique with simultaneous implant placement: A novel approach for management of vertical deficiency. *Clin Implant Dent Relat Res.* 2019;21(1):160-8.
104. Rachmiel A, Shilo D, Aizenbud D, Emodi O. Vertical Alveolar Distraction Osteogenesis of the Atrophic Posterior Mandible Before Dental Implant Insertion. *J Oral Maxillofac Surg.* juin 2017;75(6):1164-75.
105. Queiroz AG dos S, Silva YS da, Costa PJC, Ferraz FW da S, Naclério-Homem M da G. Vertical bone augmentation of posterior mandibular region: a description of two surgical techniques. *RGO - Rev Gaúcha Odontol.* sept 2016;64(3):333-6.
106. Jepsen S, Schwarz F, Cordaro L, Derks J, Hämmerle CHF, Heitz-Mayfield LJ, et al. Regeneration of alveolar ridge defects. Consensus report of group 4 of the 15th European Workshop on Periodontology on Bone Regeneration. *J Clin Periodontol.* 2019;46(S21):277-86.
107. Toledano-Serrabona J, Sanchez-Garces M, Sanchez-Torres A, Gay-Escoda C. Alveolar distraction osteogenesis for dental implant treatments of the vertical bone atrophy: A systematic review. *Med Oral Patol Oral Cirurgia Bucal.* 2018;0-0.
108. Fixture stability and nerve function after transposition and lateralization of the inferior alveolar nerve and fixture installation .pdf.
109. 2019- Les transpositions du nerf alvéolaire inférieur - techniques chirurgicales.pdf.
110. Abayev B, Juodzbalys G. Inferior Alveolar Nerve Lateralization and Transposition for Dental Implant Placement. Part I: a Systematic Review of Surgical Techniques. *J Oral Maxillofac Res [Internet].* 31 mars 2015 [cité 31 mars 2020];6(1). Disponible sur: <http://www.ejomr.org/JOMR/archives/2015/1/e2/v6n1e2ht.htm>
111. Guillaume B. Latéralisation du nerf alvéolaire inférieur (NAI). :13.
112. Atef M, Mounir M. Computer-Guided Inferior Alveolar Nerve Lateralization With Simultaneous Implant Placement: A Preliminary Report. *J Oral Implantol.* juin 2018;44(3):192-7.
113. Hassani A, Saadat S, Moshiri R, Shahmirzad S, Hassani A. Nerve Retraction During Inferior Alveolar Nerve Repositioning Procedure: A New Simple Method and Review of the Literature. *J Oral Implantol.* 2015;41:391-4.
114. Gaubi de Campos C, Eduardo Francischone C, Souza Picorelli NM, Devito KL, Salles Sotto-Maior B. Neurosensory Function and Implant Survival Rate Following Implant Placement With or Without an Interposed Bone Graft Between the Implant and Nerve: Prospective Clinical Trial. *Int J Oral Maxillofac Implants.* 11 déc 2019;34(6):1450-6.
115. Lorean A, Kablan F, Mazor Z, Mijiritsky E, Russe P, Barbu H, et al. Inferior alveolar nerve transposition and reposition for dental implant placement in edentulous or partially edentulous mandibles: a multicenter retrospective study. *Int J Oral Maxillofac Surg.* mai 2013;42(5):656-9.
116. Martínez-Rodríguez N, Barona-Dorado C, Brinkmann JC-B, Ares MM, Calvo-Guirado JL, Martínez-González JM. Clinical and radiographic evaluation of implants placed by means of inferior alveolar nerve lateralization: a 5-year follow-up study. *Clin Oral Implants Res.* 2018;29(7):779-84.
117. Sethi A, Banerji S, Kaus T. Inferior alveolar neurovascular bundle repositioning: a retrospective analysis. *Int J Oral Maxillofac Surg.* avr 2017;46(4):518-23.
118. Vetromilla BM, Moura LB, Sonogo CL, Torriani MA, Chagas OL. Complications associated with inferior alveolar nerve repositioning for dental implant placement: a systematic review. *Int J Oral Maxillofac Surg.* nov 2014;43(11):1360-6.
119. Kablan F, Abu-Sobeh A, Lorean A, Levin L. Spontaneous mandibular fracture as a complication of inferior alveolar nerve transposition and placement of endosseous dental implants in the atrophic mandible: a review of the literature and a report of two cases and their nonsurgical conservative management. *Quintessence Int.* mars 2020;51(3):230-7.
120. Laskin DM. Nonsurgical Management of Bilateral Mandibular Fractures Associated with Dental Implants: Report of a Case. *Int J Oral Maxillofac Implants.* 9 oct 2003;18(5):739-44.



## SERMENT MEDICAL

En présence des Maîtres de cette Faculté, de mes chers condisciples, devant l'effigie d'HIPPOCRATE.

Je promets et je jure, d'être fidèle aux lois de l'honneur et de la probité dans l'exercice de la Médecine Dentaire.

Je donnerai mes soins à l'indigent et n'exigerai jamais un salaire au-dessus de mon travail, je ne participerai à aucun partage clandestin d'honoraires.

Je ne me laisserai pas influencer par la soif du gain ou la recherche de la gloire.

Admis dans l'intérieur des maisons, mes yeux ne verront pas ce qui s'y passe, ma langue taira les secrets qui me seront confiés et mon état ne servira pas à corrompre les mœurs ni à favoriser le crime.

Je ne permettrai pas que des considérations de religion, de nation, de race, de parti ou de classe sociale viennent s'interposer entre mon devoir et mon patient.

Même sous la menace, je n'admettrai pas de faire usage de mes connaissances médicales contre les lois de l'humanité.

J'informerai mes patients des décisions envisagées, de leurs raisons et de leurs conséquences. Je ne tromperai jamais leur confiance et n'exploiterai pas le pouvoir hérité des connaissances pour forcer les consciences.

Je préserverai l'indépendance nécessaire à l'accomplissement de ma mission. Je n'entreprendrai rien qui dépasse mes compétences. Je les entretiendrai et les perfectionnerai pour assurer au mieux les services qui me seront demandés.

Respectueux et reconnaissant envers mes Maîtres, je rendrai à leurs enfants l'instruction que j'ai reçue de leur père.

Que les hommes m'accordent leur estime si je suis fidèle à mes promesses.

Que je sois déshonoré et méprisé de mes confrères si j'y manque.





**LAGIER Thibaut**

*GESTION DU RISQUE DE LÉSION DU NERF ALVÉOLAIRE INFÉRIEUR  
EN IMPLANTOLOGIE ORALE*

Th. : Chir. dent. : Marseille : Aix –Marseille Université : 2020

Rubrique de classement : Chirurgie orale, implantologie

Résumé :

De par sa situation anatomique, le nerf alvéolaire inférieur est l'une des principales sources de complications iatrogéniques en implantologie dans le secteur mandibulaire postérieur. Bien que pouvant avoir des répercussions importantes sur la qualité de vie du patient, il existe peu d'études s'intéressant à l'incidence de ce type d'événement. Il apparaît cependant au travers des publications les plus récentes que les lésions du NAI en implantologie ne sont pas rares.

Une synthèse de l'ensemble des données nécessaires à leur gestion a ainsi été réalisée, en particulier les différentes conduites à tenir en fonction de la symptomatologie et du délai de prise en charge ; mais aussi les stratégies qui peuvent être mise en place pour éviter ce genre d'atteinte, notamment en cas volume osseux disponible restreint.

Afin de donner au praticien une vision claire et synthétique nécessaire à la prévention et à la gestion de ce type de lésion, toutes ces données seront ensuite regroupées sous la forme d'arbres décisionnels.

Mots clés : Nerf alvéolaire inférieur, implantologie, implant, lésion nerveuse, greffe osseuse, déplacement du nerf alvéolaire inférieur, arbre décisionnel

*MANAGEMENT OF THE RISK OF INFERIOR ALVEOLAR NERVE DAMAGE IN  
ORAL IMPLANTOLOGY*

Abstract :

Due to its anatomical location, inferior alveolar nerve is one of the main sources of iatrogenic complications in implantology in the posterior mandibular sector. Despite the fact that it may have a significant impact on the patient's quality of life, there are few studies analyzing the incidence of this type of event. However, in the most recent publications it appears that NAI lesions in implantology are not rare. A synthesis of all information needed for their management has been produced, particularly procedures to be followed depending on the symptoms and the speed of treatment. It seems important to detail the available therapeutic alternatives which will prevent damage to the inferior alveolar nerve, especially in case of posterior vertical bone insufficiency. In order to give to the practitioner a clear and synthetic vision necessary for the prevention and management of this type of injury, all this information will then be summarized in the form of decision trees.

Key words: Inferior alveolar nerve, implantology, implant, nerve damage, bone graft, inferior alveolar nerve displacement, decision tree