



HAL
open science

Intérêt de l'appareil fonctionnel fixe Forsus™ dans le traitement des classes II

Agathe Fouques

► **To cite this version:**

Agathe Fouques. Intérêt de l'appareil fonctionnel fixe Forsus™ dans le traitement des classes II. Chirurgie. 2020. dumas-03257067

HAL Id: dumas-03257067

<https://dumas.ccsd.cnrs.fr/dumas-03257067>

Submitted on 10 Jun 2021

HAL is a multi-disciplinary open access archive for the deposit and dissemination of scientific research documents, whether they are published or not. The documents may come from teaching and research institutions in France or abroad, or from public or private research centers.

L'archive ouverte pluridisciplinaire **HAL**, est destinée au dépôt et à la diffusion de documents scientifiques de niveau recherche, publiés ou non, émanant des établissements d'enseignement et de recherche français ou étrangers, des laboratoires publics ou privés.



Distributed under a Creative Commons Attribution - NonCommercial - NoDerivatives 4.0 International License

THESE

***POUR OBTENIR LE DIPLOME D'ETAT
DE DOCTEUR EN CHIRURGIE DENTAIRE***

Présentée et publiquement soutenue devant la

Faculté d'Odontologie de Marseille
(Doyen : Monsieur le Professeur Bruno FOTI)

Aix-Marseille Université
(Président : Monsieur le Professeur Éric BERTON)

*Intérêt de l'appareil fonctionnel fixe ForsusTM
dans le traitement des classes II*

Présentée par

FOUQUES Agathe

Née le 26 avril 1994

A Clermont-Ferrand

Thèse soutenue le **Vendredi 25 septembre 2020**

Devant le jury composé de

Président : Professeur RUQUET Michel

Assesseurs : Professeur LE GALL Michel

Docteur PHILIP-ALLIEZ Camille

Docteur BACHET-DORISON Damienne

Invité : Docteur MATTERA Rémi

THESE

***POUR OBTENIR LE DIPLOME D'ETAT
DE DOCTEUR EN CHIRURGIE DENTAIRE***

Présentée et publiquement soutenue devant la

Faculté d'Odontologie de Marseille
(Doyen : Monsieur le Professeur Bruno FOTI)

Aix-Marseille Université
(Président : Monsieur le Professeur Éric BERTON)

*Intérêt de l'appareil fonctionnel fixe ForsusTM
dans le traitement des classes II*

Présentée par

FOUQUES Agathe

Née le 26 avril 1994

A Clermont-Ferrand

Thèse soutenue le **Vendredi 25 septembre 2020**

Devant le jury composé de

Président : Professeur RUQUET Michel

Assesseurs : Professeur LE GALL Michel

Docteur PHILIP-ALLIEZ Camille

Docteur BACHET-DORISON Damienne

Invité : Docteur MATTERA Rémi

ADMINISTRATION

Mise à jour : mars 2020

Doyens Honoraires

Professeur	Raymond SANGIUOLO†
Professeur	Henry ZATTARA
Professeur	André SALVADORI
Professeur	Jacques DEJOU

Doyen Assesseurs

Professeur	Bruno FOTI
Professeur	Michel RUQUET
Professeur	Anne RASKIN

Directeurs de Départements

Formation Initiale	Professeur	Michel RUQUET
Recherche	Professeur	Anne RASKIN
Formation Continue	Professeur	Frédéric BUKIET

Charges de missions

Relations Internationales	Professeur	Hervé TASSERY
Internat et Diplômes d'études spécialisées	Professeur	Virginie MONNET-CORTI
Affaires générales	Docteur	Patrick TAVITIAN

Responsable des Services Administratifs et Techniques

Madame	Katia LEONI
--------	-------------

LISTE DES ENSEIGNANTS

PROFESSEURS DES UNIVERSITES – PRATICIENS HOSPITALIERS DES CSERD

BUKIET Frédéric (58-01)
FOTI Bruno (56-02)
MONNET-CORTI Virginie (57-01)
ORTHLIEB Jean-Daniel (58-01)
RASKIN Anne (58-01)
RUQUET Michel (58-01)
TARDIEU Corinne (56-01)
TARDIVO Delphine (56-02)
TASSERY Hervé (58-01)

PROFESSEUR DES UNIVERSITES

ABOUT Imad (65)

MAITRES DE CONFERENCES DES UNIVERSITES – PRATICIENS HOSPITALIERS DES CSERD

ABOUDHARAM Gérard (58-01)	LAURENT Michel (58-01)
BANDON Daniel (56-01)	LAURENT Patrick (57-01)
BELLONI Didier (57-01)	LE GALL Michel (56-01)
BOHAR Jacques (56-01)	MAILLE Gérald (58-01)
CAMOIN Ariane (56-01)	PHILIP-ALLIEZ Camille (56-01)
CAMPANA Fabrice (57-01)	POMMEL Ludovic (58-01)
CATHERINE Jean-Hugues (57-01)	PRECKEL Bernard-Éric (58-01)
GAUBERT Jacques (56-01)	RÉ Jean-Philippe (58-01)
GIRAUD Thomas (58-01)	ROCHE-POGGI Philippe (57-01)
GIRAUDEAU Anne (58-01)	STEPHAN Grégory (58-01)
GUIVARC'H Maud (58-01)	TAVITIAN Patrick (58-01)
JACQUOT Bruno (58-01)	TERRER Elodie (58-01)
LABORDE Gilles (58-01)	TOSELLO Alain (58-01)
LAN Romain (57-01)	

MAITRES DE CONFERENCES DES UNIVERSITES ASSOCIES

BLANCHET Isabelle (56-01)
MENSE Chloé (58-01)

ASSISTANTS HOSPITALIERS ET UNIVERSITAIRES

AL AZAWI Hala (56-01)	HAHN-GOLETTI Larissa (58-01)
ANTEZACK Angeline (57-01)	LIOTARD Alica (58-01)
ARNIER Canelle (56-01)	MANSUY Charlotte (58-01)
BACHET-DORISON Damienne (56-01)	MARTIN William (56-01)
BALLESTER Benoît (58-01)	MATTERA Rémi (56-01)
CAMBON Isabelle (56-01)	MELLOUL Sébastien (57-01)
CASAZZA Estelle (56-01)	PARFU Anne (58-01)
CASTRO Romain (57-01)	PASCHEL Laura (58-01)
DAVID Laura (56-01)	PILLIOL Virginie (58-01)
DEVICTOR Alix (58-01)	REPETTO Andréa (58-01)
DODDS Mélina (58-01)	ROMANET Yvan (57-01)
DRAUSSIN Thierry (56-02)	SANTUNIONE Charlotte (58-01)
DUMAS Cathy (57-01)	SILVESTRI Frédéric (58-01)
HADJ-SAID Mehdi (57-01)	VINAÏ Michael (56-01)

ASSISTANTS DES UNIVERSITES ASSOCIES

HOUVENAEGHEL Brice (57-01)
LE FOURNIS Chloé (57-01)

Intitulés des sections CNU :

- 56^{ème} section : Développement, croissance et prévention
 - 56-01 Odontologie pédiatrique et orthopédie dento-faciale
 - 56-02 : Prévention – Epidémiologie – Economie de la santé – Odontologie légale
- 57^{ème} section : Chirurgie orale ; Parodontologie ; Biologie Orale
 - 57-01 : Chirurgie orale – Parodontologie – Biologie orale
- 58^{ème} section : Réhabilitation orale
 - 58-01 : Dentisterie restauratrice – Endodontie – Prothèses – Fonction-Dysfonction – Imagerie – Biomatériaux

L'auteur s'engage à respecter les droits des tiers, et notamment les droits de propriété intellectuelle. Dans l'hypothèse où la thèse comporterait des éléments protégés par un droit quelconque, l'auteur doit solliciter les autorisations nécessaires à leur utilisation, leur reproduction et leur représentation auprès du ou des titulaires des droits. L'auteur est responsable du contenu de sa thèse. Il garantit l'Université contre tout recours. Elle ne pourra en aucun cas être tenue responsable de l'atteinte aux droits d'un tiers

REMERCIEMENTS

A Monsieur le Professeur RUQUET Michel,

Président de thèse,

Docteur en Chirurgie-Dentaire,

Professeur des universités à la Faculté d'Odontologie de Marseille,

Praticien hospitalier,

Doyen assesseur de l'UFR d'Odontologie de Marseille,

Enseignant Chercheur (Anthropologie bio-culturelle, Droit, Ethique et Santé),

Aix-Marseille Université-CNRS-EFS,

Pour me faire l'honneur de présider ce jury de thèse,

Pour m'avoir accordé sans hésiter un peu de votre temps,

Sachez toute la reconnaissance que j'ai à votre égard.

A Monsieur le Professeur Michel LE GALL,

Jury de thèse,

Docteur en Chirurgie-Dentaire,

Spécialiste Qualifié en Orthopédie Dento-Faciale,

Professeur des universités à la Faculté d'Odontologie de Marseille,

Praticien hospitalier,

Responsable hospitalo-universitaire du service d'ODF – Hôpital de la Timone,

Habilitation à diriger la Recherche,

Chercheur associé UMRT24 IFSTTAR – Aix Marseille Université,

Pour me faire l'honneur de participer à ce jury de thèse,

Pour l'excellence de votre enseignement et les connaissances que vous m'avez transmises,

Pour la pédagogie et la disponibilité dont vous faites preuve,

Pour l'énergie et le dynamisme que vous apportez,

Pour avoir réussi à créer un véritable esprit de famille dans ce service,

Sachez tout le respect et l'estime que j'ai à votre égard.

A Madame le Docteur Camille PHILIP-ALLIEZ,

Jury de thèse,

Docteur en Chirurgie-Dentaire,

Spécialiste Qualifiée en Orthopédie Dento-Faciale,

Maitre de conférences à la Faculté d'Odontologie de Marseille,

Praticien hospitalier,

Responsable Unité Fonctionnelle ODF – Hôpital de la Timone,

Chercheur associé UMRT24 IFSTTAR – Aix Marseille Université,

Pour me faire l'honneur de participer à ce jury de thèse,

Pour les nombreux enseignements que vous m'avez apportés,

Pour votre gentillesse, vos qualités d'écoute et de bienveillance,

Pour votre positivité et vos mots d'encouragement en toute circonstance,

Sachez toute la reconnaissance que j'ai à votre égard.

A Madame le Docteur Damienne BACHET-DORISON,

Directrice de thèse,

Docteur en Chirurgie-Dentaire,

Spécialiste Qualifiée en Orthopédie Dento-Faciale,

Assistante hospitalier universitaire à la Faculté d'Odontologie de Marseille,

Membre titulaire du Collège Européen d'Orthodontie (CEO),

Pour m'avoir fait l'honneur et le plaisir de diriger ce travail de thèse,

Pour m'avoir soutenue et encouragée tout au long de sa réalisation,

Pour votre grande implication et disponibilité,

Pour l'énergie de votre encadrement et vos précieux conseils cliniques,

Pour toutes vos qualités humaines que j'ai pu tant apprécier pendant mon internat,

Sachez tout le respect et la gratitude que j'ai à votre égard.

A Monsieur le Docteur Rémi MATTERA,

Jury de thèse,

Docteur en Chirurgie-Dentaire,

Spécialiste Qualifié en Orthopédie Dento-Faciale,

Assistant hospitalier universitaire à la Faculté d'Odontologie de Marseille,

Pour me faire l'honneur de participer à ce jury de thèse,

Pour m'avoir initiée au pliage et la patience dont vous avez su faire preuve,

Pour votre soutien et vos conseils cliniques,

Pour votre gentillesse et votre bonne humeur permanente,

Sachez tout le respect que j'ai à votre égard.

INTRODUCTION.....	1
1. LA CROISSANCE MANDIBULAIRE	2
1.1. RAPPELS ANATOMIQUES.....	2
1.2. CROISSANCE MANDIBULAIRE PRE ET PERINATALE	3
1.3. CROISSANCE POST-NATALE	3
1.3.1. <i>Croissance condylienne</i>	3
1.3.2. <i>Croissance modelante</i>	5
1.3.3. <i>Déplacement secondaire d'Enlow</i>	7
2. LA CLASSE II.....	9
2.1. DEFINITION ET CLASSIFICATIONS	9
2.2. FORMES CLINIQUES	12
2.3. ETIOPATHOGENIE	13
2.3.1. <i>Facteurs héréditaires</i>	13
2.3.2. <i>Anomalies congénitales</i>	14
2.3.3. <i>Anomalies acquises</i>	14
2.3.3.1. D'origine osseuse	14
2.3.3.2. D'origine dysfonctionnelle.....	15
2.3.3.3. D'origine parafunctionnelle.....	17
2.3.4. <i>Verrous occlusaux</i>	17
2.4. SEMILOGIE	18
2.4.1. <i>Examen exobuccal</i>	18
2.4.2. <i>Examen endobuccal</i>	21
2.4.3. <i>Examen fonctionnel</i>	24
2.4.4. <i>Examens complémentaires</i>	26
3. LE FORSUS™	28
3.1. HISTORIQUE DES APPAREILS FONCTIONNELS FIXES.....	28
3.2. DESCRIPTION DU DISPOSITIF.....	31
3.3. PROTOCOLE CLINIQUE.....	34
3.3.1. <i>Pose</i>	35
3.3.2. <i>Activation</i>	37
3.3.3. <i>Dépose</i>	37
3.3.4. <i>Incidents fréquents</i>	37
3.4. MECANISME D'ACTION	38
3.5. INDICATIONS ET CONTRE-INDICATIONS	39
3.5.1. <i>Indications</i>	39
3.5.2. <i>Contre-indications</i>	40
3.6. MOMENT DE TRAITEMENT ET DUREE	41
3.7. EFFICACITE DU FORSUS™, REVUE DE LITTERATURE	43
3.7.1. <i>Effets squelettiques</i>	43
3.7.2. <i>Effets dento-alvéolaires</i>	45
3.7.3. <i>Modifications des tissus mous</i>	47
3.7.4. <i>Forsus™ et ventilation</i>	47
3.7.5. <i>Forsus™ et auxiliaires d'ancrage par minivis/miniplaques</i>	49
3.8. AUTRES SYSTEMES COMMERCIALISES	51
CONCLUSION.....	54
TABLE DES ILLUSTRATIONS.....	I
BIBLIOGRAPHIE	III

Introduction

La distocclusion de l'arcade mandibulaire par rapport à l'arcade maxillaire est l'anomalie dento-squelettique la plus fréquemment rencontrée en orthodontie, affectant environ 26 % de la population. Elle constitue donc un véritable enjeu thérapeutique et sa gestion demeure encore aujourd'hui un défi.

Diverses approches thérapeutiques sont possibles. Elles vont de la thérapeutique orthopédique avec un arsenal varié (appareils fonctionnels, multibagues avec élastiques, bielles, forces extraorales, minivis) à la thérapeutique orthodontique de compensation (traitements par extractions de prémolaires principalement), jusqu'à la thérapeutique chirurgicale.

Les appareils fonctionnels fixes ont été conçus, afin de pallier les problèmes de coopération du patient qui peuvent être source d'une perte de chance. Ils assurent l'application d'une force continue. Leur objectif est de stimuler, voire réorienter la croissance mandibulaire dans une direction plus favorable et de corriger les malocclusions de classe II par des mécanismes squelettiques, dento-alvéolaires, temporo-mandibulaires et neuro-musculaires.

C'est le cas du propulseur à butée fixe Forsus™, un appareil fonctionnel fixe hybride qui ne requiert pas de compliance de la part des patients et qui est porté en association avec une thérapeutique multi-attaches.

Il existe cependant toujours des controverses quant à leur mode d'action et leurs effets.

Après quelques rappels sur la croissance mandibulaire et la classe II, nous détaillerons l'aspect pratique de sa mise en place et de son fonctionnement, puis une revue de littérature nous permettra de faire le point sur les réels effets d'un traitement par Forsus™ et de voir s'il constitue une solution thérapeutique intéressante pour apporter toujours plus de qualité à nos traitements.

1. La croissance mandibulaire

La croissance de l'os mandibulaire est complexe, tant par son mode d'ossification d'origine mixte, enchondrale et membraneuse que par ses modifications morphologiques.

Selon PETROVIC, la croissance postnatale de la mandibule résulte de la croissance modelante et de la croissance condylienne (1).

Elle se termine plus tard que la croissance du maxillaire, sans véritable corrélation avec la croissance staturale d'après BONNEFONT et col et PATCAS (2)(3).

1.1. Rappels anatomiques

La mandibule est un os impair formant le massif facial inférieur. C'est le seul os mobile de la face, appendu à la base du crâne par les cavités glénoïdes.

Elle s'articule au massif facial supérieur par les articulations temporo-mandibulaires en arrière et les dents en avant (Figure 1).

La mandibule se compose :

- D'un corps mandibulaire, le corpus, en forme de fer à cheval composé d'une base osseuse supportant l'arcade alvéolo-dentaire ;
- De deux branches montantes, rami, chacune étant reliée au corpus par l'angle mandibulaire.

Le coroné et le condyle mandibulaire constituent la partie supérieure respectivement en avant et en arrière.

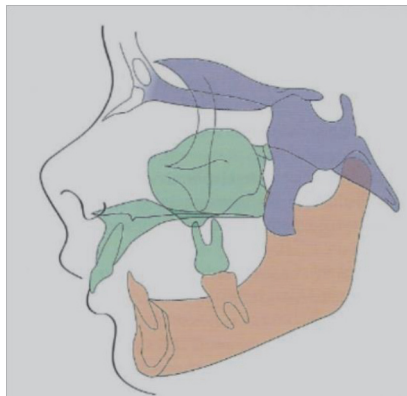


Figure 1 : Relations anatomiques entre la mandibule, le massif facial supérieur et la base du crâne (4).

1.2. Croissance mandibulaire pré et périnatale

La croissance mandibulaire débute pendant les deux premiers mois embryonnaires au niveau du cartilage de Meckel. Celui-ci constitue le tuteur, l'inducteur de l'ossification mandibulaire qui prédétermine génétiquement sa forme et ses dimensions.

D'autres mécanismes interviennent secondairement dans l'expression de la croissance de la mandibule.

C'est le cas de la croissance suturale. Elle est unique et se situe au niveau de la symphyse, à la jonction entre les deux bourgeons mandibulaires. Son expansion est sous l'influence des muscles digastriques, génio-glosses et génio-hyoïdiens. D'après DELAIRE, elle permet l'accroissement en largeur de la mandibule lors des premiers mois de la vie. Son impact serait très limité selon SCOTT, une synostose se produisant dès la fin de la première année (5).

1.3. Croissance post-natale

1.3.1. Croissance condylienne

La croissance condylienne a une origine double : enchondrale et membraneuse. Le cartilage condylien est le centre le plus important de la croissance mandibulaire.

On retrouve histologiquement quatre couches tissulaires au niveau du cartilage condylien (Figure 2).

De la superficie à la profondeur :

- Une zone fibreuse dense périphérique, la zone articulaire ;
- Une zone chondroïde (ossification enchondrale) avec une couche préchondroblastique puis une couche de cartilage hyalin contenant les chondroblastes ;
- Une zone ostéoblastique (ossification membranaire) permettant la fabrication osseuse, sans ébauche cartilagineuse, par apposition et minéralisation de la trame protéique.

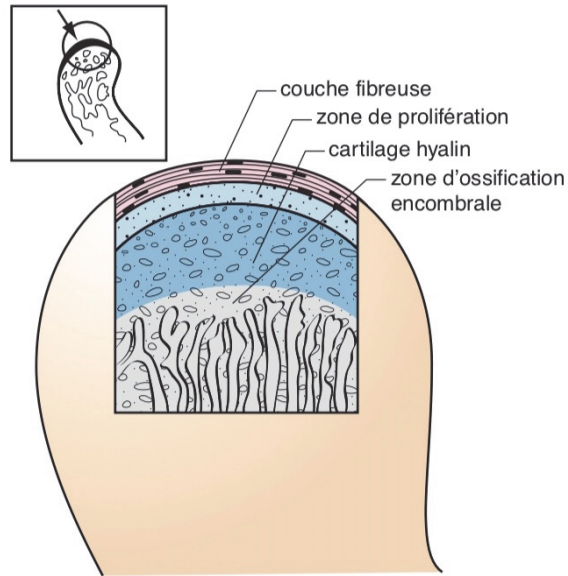


Figure 2 : Histologie du cartilage condylien d'après KAROSI et JONAS (4).

Sous l'effet des fonctions, des tensions et des pressions qui sont transmises au ménisque et à la coiffe conjonctive, se produit une réponse mitotique des préchondroblastes, ainsi qu'une ossification marginale qui permet la croissance du ramus en haut et en arrière.

D'après KANTOMAA et HALL, un certain niveau de fonction est requis pour la croissance (6)(7). Dans le cas d'un respirateur buccal avec une mandibule abaissée, la zone fonctionnelle se déplace postérieurement et la zone antérieure subit des pressions, ce qui conduit à une augmentation de croissance vers l'arrière et une ossification plus rapide de la partie antérosupérieure. En l'absence de fonctions, l'ossification est rapide et la croissance cesse.

Au remodelage du cartilage condylien s'ajoute la spécificité d'avoir une répartition des cellules au hasard, permettant au condyle une croissance multidirectionnelle. Tout cela lui confère la capacité de croître de façon adaptative :

- Jusqu'à environ 22 ans chez le garçon et 18 ans chez la fille d'après les courbes de BJÖRK (8). Pour d'autres auteurs, cette croissance se terminerait encore plus tard ;
- En répondant de façon secondaire aux facteurs généraux : hormonaux... ;
- En répondant à la stimulation des facteurs de croissance locaux.

On assiste donc à un remodelage du col et épaissement du condyle vers le haut et en arrière, par apposition à la face interne et résorption à la face externe.

L'hormone somatotrope STH (Somatotropic Hormon) joue également un rôle dans la croissance condylienne.

Les travaux de PETROVIC et CHARLIER ne démontrent qu'une faible implication de la somatomédine, intermédiaire de l'hormone somatotrope, dans des conditions expérimentales sur la croissance condylienne (9)(10).

Mais selon PETROVIC et STUTZMANN, cette substance a tout de même un rôle indirect sur la croissance condylienne (11). Elle stimule l'accroissement du maxillaire dans un premier temps et la croissance condylienne s'effectue par un servo-mécanisme de régulation, qui permet de maintenir une occlusion équilibrée entre le maxillaire et la mandibule par la variation de l'activité des muscles ptérygoïdiens latéraux, muscles élévateurs et propulseurs de la mandibule.

Pour BJÖRK, pendant la croissance, la mandibule effectue un processus complexe à la fois de rotation mandibulaire, de remodelage des surfaces osseuses et d'adaptation alvéolo-dentaire (12). Il y a un rapport étroit entre la direction de croissance condylienne et la rotation mandibulaire physiologique. La croissance normale et pathologique de la mandibule se fait avec des modifications de l'inclinaison du condyle.

1.3.2. Croissance modelante

ENLOW l'a très largement décrite : « La croissance modelante est un phénomène continu, successif, simultané, s'effectuant d'un bout à l'autre de l'os auquel il garde forme et proportion. » (13). Cette croissance modelante est fortement dépendante des contraintes loco-régionales et en particulier de l'activité musculaire faciale et masticatrice.

Il y a apposition dans les zones de tension et résorption dans les zones de compression selon la loi de LERICHE et POLICARD (Tableau 1).

Cela respecte le principe du V d'ENLOW : apposition périostée sur la face interne et résorption sur la face externe (Figure 3).

	APPOSITION	RESORPTION
SYMPHYSE	<ul style="list-style-type: none"> - Face postérieure, au niveau de la corticale interne, due à l'activité des muscles génio-glosses et génio-hyoïdiens - En regard du bord inférieur en fonction du type de rotation mandibulaire 	<ul style="list-style-type: none"> - Au-dessus du point B, au niveau de la face antérieure due à la pression de la lèvre inférieure
CORPUS (Excepté la corticale entre le point B et le pogonion qui reste stable car non soumise à ces phénomènes d'apposition-résorption (8))	<ul style="list-style-type: none"> - Au niveau du rebord basilaire - Au niveau de sa face externe et interne, notamment en regard de la ligne mylo-hyoïdienne sous l'activité des muscles peauciers, carrés, triangulaires et buccinateurs 	<ul style="list-style-type: none"> - En regard des glandes sous-maxillaires et sublinguales, au niveau de la face interne
ANGLE MANDIBULAIRE	<ul style="list-style-type: none"> - Au niveau de l'angle mandibulaire 	<ul style="list-style-type: none"> - Au niveau de l'échancrure préangulaire
RAMUS	<ul style="list-style-type: none"> - Au niveau du bord postérieur, dans le sens antéro-postérieur - Au niveau de la face externe, dans le sens frontal 	<ul style="list-style-type: none"> - Au niveau du bord antérieur, dans le sens antéro-postérieur - Au niveau de la face interne, dans le sens frontal
CORONE	<ul style="list-style-type: none"> - Face postérieure et interne 	<ul style="list-style-type: none"> - Face antérieure et externe

Tableau 1 : Croissance modelante par phénomène d'apposition / résorption (14).

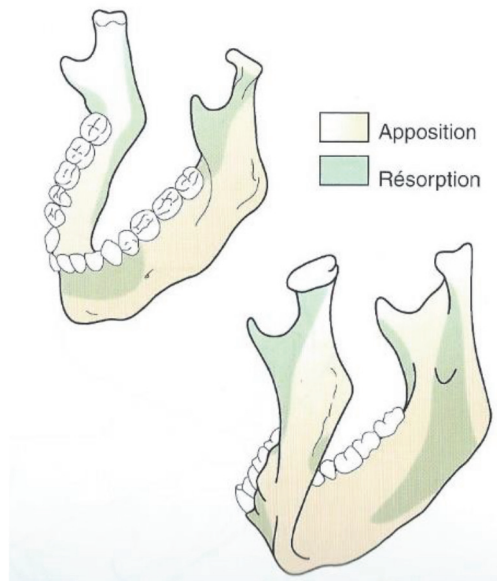


Figure 3 : Phénomène de remodelage au niveau de la mandibule selon ENLOW (4).

Cela se traduit par un accroissement en hauteur et en longueur aboutissant à une expansion transversale de la mandibule (Figure 4).

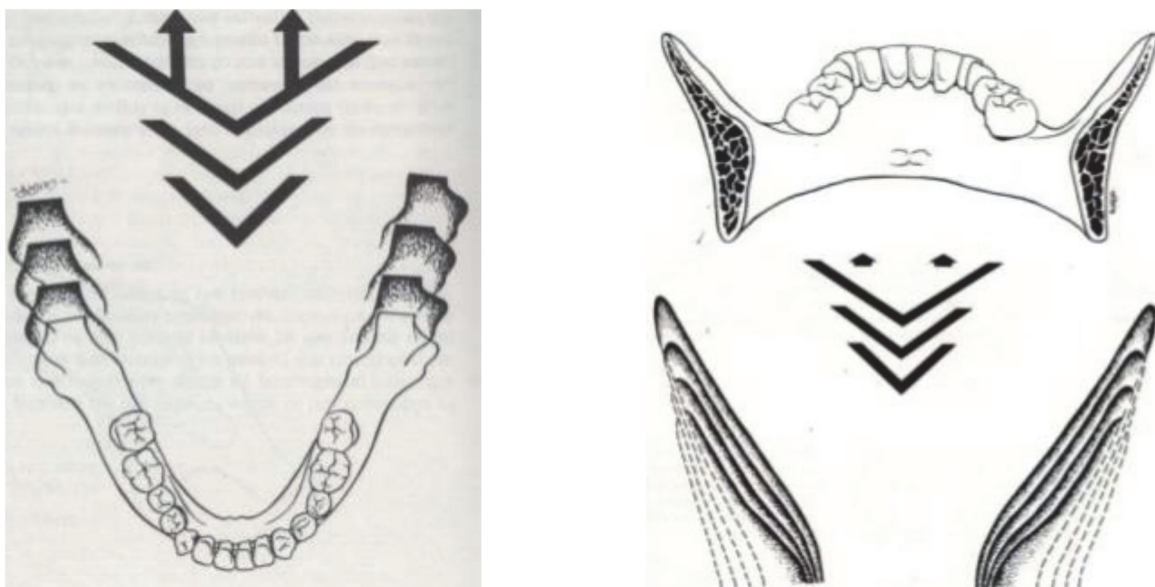


Figure 4 : Théorie de la croissance en V de ENLOW (15).

1.3.3. Déplacement secondaire d'Enlow

C'est la croissance générale des pièces osseuses environnantes. La base du crâne intervient par sa longueur et son angulation sur les relations spatiales maxillo-mandibulaires dans les

trois sens de l'espace. La croissance basicrânienne entraîne vers le bas et en arrière la mandibule et déplace les condyles temporaux vers l'extérieur. La croissance adaptative condylienne s'exprime et permet de maintenir les rapports anatomiques pour répondre à la divergence par rapport à l'arcade mandibulaire. La mandibule doit donc avoir une croissance plus importante que le maxillaire afin de conserver cet équilibre maxillo-mandibulaire.

Enfin, les procès alvéolaires vont également jouer un rôle de rattrapage entre les croissances maxillaire et mandibulaire. « La croissance des procès alvéolaires est à l'origine des compensations dento-alvéolaires qui limitent et diminuent au niveau occlusal l'importance du décalage des bases. Ce rôle compensateur est vérifiable dans le sens antéro-postérieur, vertical et transversal » (14).

2. La classe II

2.1. Définition et classifications

La classe II correspond à un décalage antéropostérieur des bases osseuses ou des arcades maxillaire et mandibulaire entre elles.

Ces dysmorphoses et malocclusions sont les anomalies antéro-postérieures les plus fréquentes de notre activité clinique, affectant environ 26 % de la population (16).

- Classification squelettique de BALLARD (1951)

Elle caractérise le décalage squelettique des bases osseuses maxillaire et mandibulaire. Ce décalage peut être associée ou non à une anomalie des arcades dentaires.

Il est quantifié par les analyses céphalométriques.

La classe I est considérée comme la position « normale » de la mandibule par rapport au maxillaire. L'ANB mesuré sur les téléradiographies de profil est de 2° ($\pm 2^\circ$).

La classe II est due à :

- Une rétrognathie mandibulaire : position trop postérieure de la mandibule par rapport au maxillaire, la plus fréquemment rencontrée ;
- Une prognathie maxillaire : position trop antérieure du maxillaire par rapport à la mandibule ;
- Une combinaison de ces anomalies, aggravant alors le décalage antéro-postérieur.

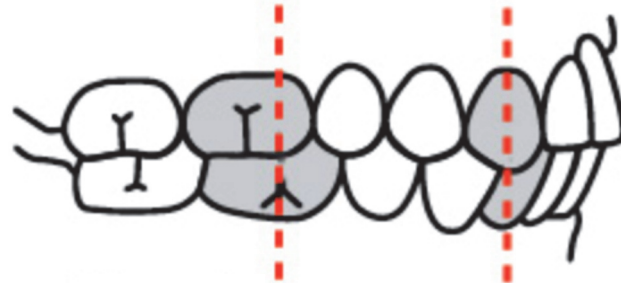
L'angle ANB se retrouve augmenté ($> 4^\circ$).

- Classification dentaire d'ANGLE (17)

Elle a été conçue par ANGLE en 1899, pour décrire les relations d'arcades, en intercuspidie, dans la dimension antéro-postérieure de la denture permanente.

La classe I est caractérisée par des rapports statiques d'intercuspidie dit « normaux », dans lesquels la première molaire mandibulaire est en position mésiale d'une demi-cuspide par

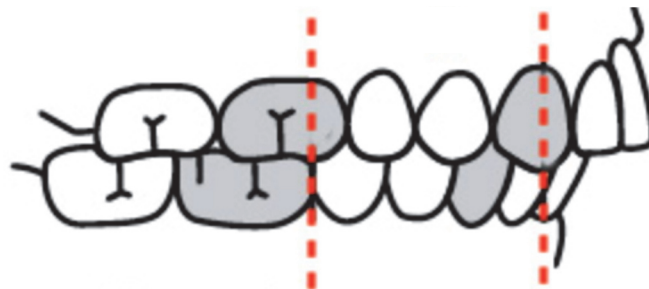
rapport à la première molaire maxillaire. En conséquence, la canine mandibulaire se retrouve en avant d'une demi-dent par rapport à la canine maxillaire pour créer une occlusion engrénante (Figure 5).



Classe I

Figure 5 : Classe I dentaire selon ANGLE (18).

La classe II correspond à une position distale de l'arcade mandibulaire, la première molaire mandibulaire se situant en arrière de sa position normale (Classe II Molaire) et la canine en distocclusion (Cl II Canine) (Figure 6). Différents degrés sont retrouvés : légère, bout à bout, totale... Elle se quantifie en millimètres.



Classe II

Figure 6 : Classe II dentaire selon ANGLE (18).

L'étude de l'inclinaison des dents antérieures maxillaires permet de subdiviser la classe II en :

- Classe II, division 1 (cl. II, 1) : augmentation du surplomb avec une inclinaison normale ou vestibuloversion des incisives (Figure 7). Elle concerne environ 25 % de la population française et représente 60% des prises en charges orthodontiques (19) ;
- Classe II division 2 (cl. II, 2) : diminution du surplomb avec une palatoversion des incisives maxillaires (Figure 7). C'est une malocclusion moins fréquente, entre 3 et 14% des dysmorphies rencontrées avec une prévalence augmentée chez les filles (20).

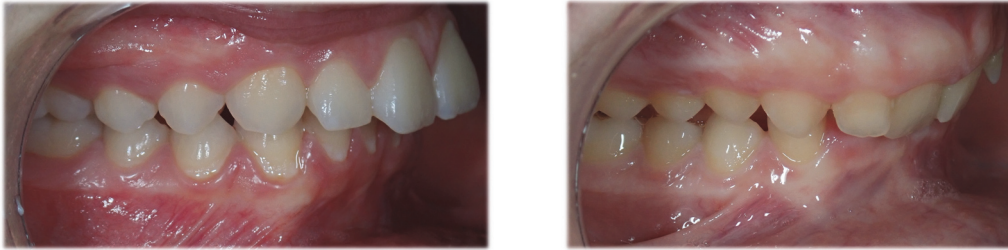

Figure 7 : *Classe II, 1 et Classe II, 2 (Collection personnelle).*

De plus, ANGLE a différencié les classes II bilatérales des classes II unilatérales, dites « classes II subdivision ». Elles se caractérisent par une asymétrie occlusale, les rapports dentaires étant en classe II du côté de la subdivision et en classe I de l'autre. Les milieux ne coïncident pas (Figure 8).

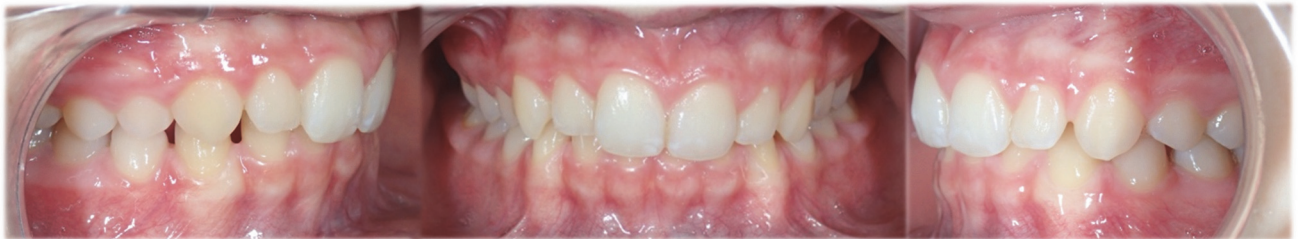

Figure 8 : *Classe II subdivision droite (Collection personnelle).*

La classification d'Angle a été l'objet de beaucoup de critiques quant à l'absence de considération pour la dimension transversale et verticale, la fixité de la position de la première molaire maxillaire, seule la position des molaires mandibulaires étant évaluée...

D'après RAKOSI et JONAS : « Angle est parti de l'hypothèse que l'on pouvait confondre les rapports d'occlusion des dents des secteurs latéraux avec les relations des bases osseuses. Or, il peut exister des anomalies des relations d'arcades avec des relations des bases osseuses normales. » (21)

Classe II et rétrognathie mandibulaire sont ainsi souvent confondues.

Pour DELAIRE, la classe II est un syndrome ; un syndrome étant « la réunion d'un groupe de symptômes (ou de signes) qui se reproduisent en même temps dans un certain nombre de maladies » (22). La distocclusion de la molaire inférieure est en effet associée à des anomalies morphologiques très variées.

2.2. Formes cliniques

Le tableau clinique des classes II est extrêmement polymorphe et il est nécessaire d'établir un diagnostic précis afin d'adapter la thérapeutique en fonction de l'étiologie et typologie squelettique.

Les relations anatomiques étroites de la base du crâne avec le maxillaire et la mandibule expliquent l'influence de sa morphologie sur la croissance faciale d'où l'hétérogénéité des dysmorphoses de classe II.

Un allongement de la partie antérieure de la base du crâne favorise le développement sagittal du maxillaire, augmentant le décalage avec la mandibule. L'allongement de la partie sphéno-occipitale entraîne, elle, un recul des cavités glénoïdes, qui contraint la mandibule à une position plus rétrusive, contribuant à la rétrognathie mandibulaire.

Pour chaque patient, le diagnostic squelettique dans la dimension verticale et transversale et le diagnostic cutané, doivent également être établis et précisés, car ils impactent la dimension sagittale, la divergence faciale accentuant ou diminuant l'impression de classe II, par exemple (Figure 9) (23).

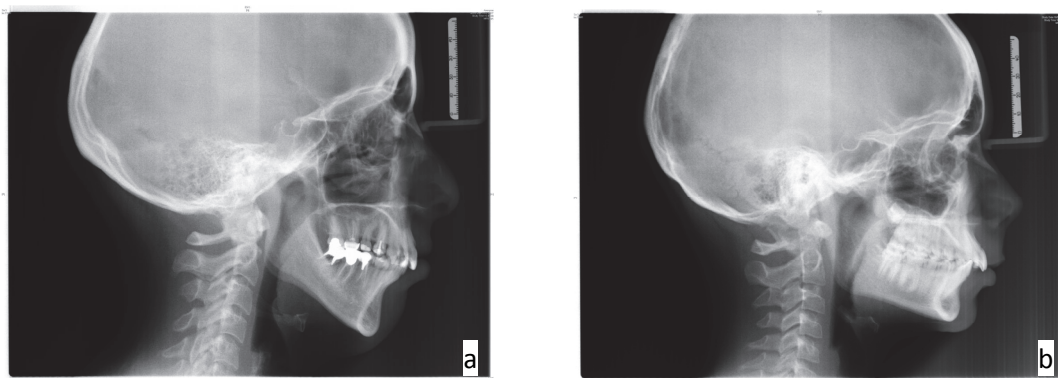


Figure 9 : Téléradiographies de profil de patients hyperdivergent (a) et hypodivergent (b) (Collection personnelle).

Les classes II peuvent être répertoriées de différentes manières. Une des classifications possibles, établie en fonction de l'origine structurelle ou positionnelle des anomalies donne (24):

- Classe II squelettique par rétro-position mandibulaire ;

- Classe II squelettique par pro-position maxillaire ;
- Classe II squelettique mixte ;
- Classe II squelettique avec brachy-mandibulie ;
- Classe II dentaire par mésiositions.

Selon McNAMARA, 80% des classes II présentent une mandibule rétrusive et 20% une prognathie maxillaire (25).

2.3. Etiopathogénie

Le traitement des classes II squelettiques et dentaires doit tenir compte de l'étiologie des anomalies constatées. Ainsi comme le définit DELAIRE, l'origine des anomalies peut être primaire (constitutionnelle), secondaire (fonctionnelle) ou mixte (prédisposition primaire avec aggravation secondaire). L'interrogatoire et le recueil de l'anamnèse doivent donc être approfondis (26).

Les étiologies primaires ou affectant le potentiel de croissance de la mandibule sont de pronostic plus défavorable, car l'importance du décalage induit ou l'insuffisance de croissance ne permettent pas de rattraper la croissance du maxillaire.

2.3.1. Facteurs héréditaires

Dans un contexte familial de classe II connue, et si le nouveau-né présente déjà un fort retrait du menton, un arrêt précoce de la flexion de la base du crâne survient et entraînera une classe II. Cette composante héréditaire est retrouvée principalement dans les classes II division 2 dites primitives. L'hérédité intervient dans ces cas sur la croissance symphysaire, la position des germes incisifs, le tonus musculaire (en particulier des muscles élévateurs et faciaux compresseurs des arcades) et sur la typologie verticale.

Pour KARLSEN, ce tableau clinique d'origine génétique s'exprime par une croissance verticale ramale très importante, associée à une rotation antérieure de la mandibule (schéma d'hypodivergence), une quasi-normalité de la dimension sagittale et par un fort développement basal antérieur du corpus mandibulaire (27).

2.3.2. Anomalies congénitales

Au cours de la période prénatale, l'alcool, les médicaments, le tabac, les radiations et l'hyperthermie constituent les principaux facteurs d'influence tératogènes au niveau du complexe cranio-facial (4).

Durant la grossesse et l'accouchement, des traumatismes physiques peuvent avoir lieu, entraînant certaines malformations.

On retrouve également (21) :

- Des anomalies congénitales des cartilages dans de nombreux syndromes comme ceux du premier arc : syndrome de Pierre Robin, Franceschetti... ;
- Une ankylose temporo-mandibulaire suite à un traumatisme ou une infection ayant pour conséquence l'inhibition partielle ou totale de la croissance condylienne ;
- Des anomalies au niveau des synchondroses sphéno-occipitale et ethmoïdo-sphénoïdale, allongeant la base du crâne et déplaçant vers l'avant l'ensemble naso-maxillaire ;
- Des anomalies des facteurs régulant le pouvoir prolifératif des centres d'accroissement (hormonaux).

2.3.3. Anomalies acquises

Certaines actions locales ont un effet sur les complexes maxillo-facial et mandibulaire qui peuvent alors compenser ou aggraver la tendance donnée par les variations de l'angle de la base du crâne.

On retrouve des anomalies :

2.3.3.1. D'origine osseuse

Des ostéites mandibulaires principalement situées au niveau des branches montantes entraînent une rétromandibulie. On peut également avoir des ostéoses mandibulaires d'origine radiochimique.

2.3.3.2. D'origine dysfonctionnelle

Forme et fonction sont étroitement liées. Les fonctions participent à l'édification du complexe dento-facial à des moments et intensités différents. Les troubles fonctionnels conduisent donc à une adaptation squelettique et dentoalvéolaire : la cascade dysmorpho-dysfonctionnelle (26). Les dysfonctions essentiellement nasales, les déséquilibres labio-linguo-jugomentonniens et/ou para-fonctions peuvent engendrer, aggraver, ou entretenir une classe II. Elles constituent l'étiologie principale des classes II division 1 et classes II division 2 secondaires ou acquises.

- Langue :
 - Aglossie ou faible volume entraînent une mandibule courte ;
 - Une position haute et antérieure favorise la proalvéolie maxillaire et classe II division 1 ;
 - Une position haute et distale, en crosse, n'équilibre pas la sangle labiojugale hypertonique dans les classes II division 2.

- Lèvres :
 - Des lèvres courtes, incompetentes, hypotoniques, ajoutées à l'action centrifuge de la langue peuvent concourir à une proalvéolie, une biproalvéolie ou à une classe II division 1. Une hyperactivité de la lèvre inférieure provoque, elle, une rétroalvéolie mandibulaire aggravant le surplomb ;
 - Dans les classes II division 2, l'hyperactivité labiale, renforcée par la position haute du stomion couplée à la position de la langue, provoque une palatoversion des incisives maxillaires.

- La ventilation

Le rôle morphogénétique de la croissance maxillo-faciale a été largement étudiée par GOLA et TALMANT (28). La ventilation orale conduit à une adaptation céphalique en extension, favorisant l'ouverture de l'angle de la base du crâne et la rotation postérieure de la mandibule. Elle induit également un hypodéveloppement transversal du maxillaire limitant la croissance

sagittale de la mandibule par verrouillage occlusal. La langue reste en position basse et l'absence de ventilation nasale ne permet pas une bonne pneumatisation des sinus (23) (Figure 10). De plus, selon DEFFEZ, la rupture du contact bilabial, due à la ventilation buccale, supprime des informations extéroceptives et proprioceptives nécessaires au bon positionnement de la mandibule au repos et lors de la déglutition, ainsi qu'à sa bonne croissance (29).

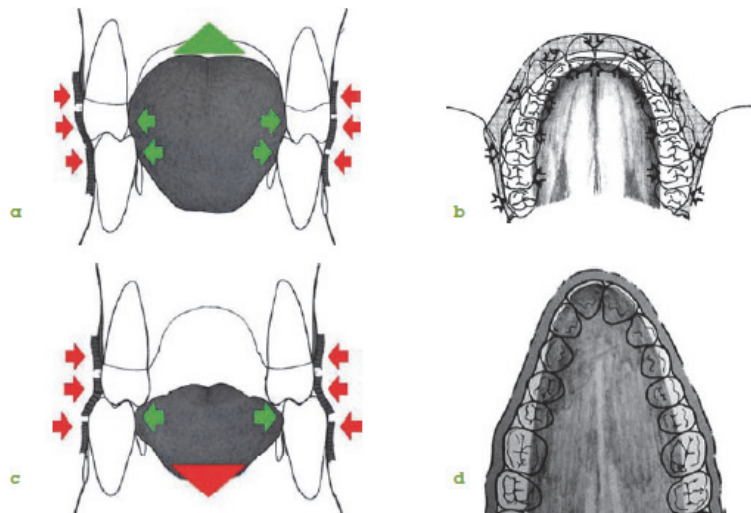


Figure 10 : Ventilation nasale et posture haute de la langue (a et b) et ventilation orale et posture basse de la langue (c et d)(30).

- La mastication

L'insuffisance de mastication d'aliments durs et semi-durs participe à l'hypodéveloppement transversal du maxillaire, qui verrouille et limite la croissance antéropostérieure de la mandibule. Dans le cas d'aliments mous, le cycle masticatoire est plus vertical et implique moins de forces musculaires, tandis que pour les aliments durs, le cycle masticatoire combine mouvements verticaux et latéraux et implique de plus grandes forces musculaires.

Par ailleurs, la mastication bilatérale alternée est plus favorable à un développement et une croissance symétrique.

Pour KOLF, dans les classes II division 1, la composante propulsive des mouvements de latérodiduction est réduite. La mandibule n'avance alors pas ou peu, réduisant les stimuli

de croissance sagittale des condyles (29). Dans les classes II division 2, la mastication est de type « mastication-succion » avec une contraction importante de la sangle labiale et du muscle buccinateur participant à l'établissement de l'endo-alveolie maxillaire et la rétro-alvéolie.

- La déglutition

Une déglutition atypique avec interposition et pulsion linguale a pour conséquence d'augmenter la croissance du maxillaire vers l'avant et de réduire son diamètre transversal. Dans certains cas de classe II division 2, l'hyperactivité des muscles orbiculaire inférieur, mentonniers et triangulaires des lèvres lors de la déglutition, maintient et bloque la mandibule en position rétruse.

2.3.3.3. D'origine parafunctionnelle

La succion digitale entraîne une bascule du plan palatin vers le haut et vers l'avant, une diminution du développement transversal et un allongement de l'arcade maxillaire.

En cas d'interposition linguale ou labiale antérieure, on retrouve une vestibulo-version des incisives maxillaires.

L'impact de ces parafunctions dépend de leurs intensité et fréquence.

La levée des obstacles fonctionnels nécessite une étroite collaboration entre orthodontistes, orthophonistes, kinésithérapeutes, ORL et allergologues pour rétablir une croissance harmonieuse.

2.3.4. Verrous occlusaux

Certaines malpositions dentaires peuvent bloquer la mandibule en position distale. Ainsi, les supraclusions, verrous canins en denture temporaire, mésio-rotations palatines de la première molaire maxillaire, endognathies ou endoalvéolies maxillaires, égressions ou linguo-versions des incisives maxillaires, égressions ou vestibulo-versions des incisives mandibulaires doivent être le plus rapidement corrigés (31).

2.4. Sémiologie

2.4.1. Examen exobuccal

Il participe à l'établissement du diagnostic squelettique, cutané et fonctionnel. L'étude du visage de face, de profil, du sourire, doit être méthodique, avec notamment, la recherche de certains signes particuliers résultants des anomalies squelettiques sous-jacentes.

- Analyse transversale :

Le parallélisme des lignes horizontales, le développement symétrique des deux hémifaces, au repos et en occlusion par rapport à la ligne sagittale médiane, doivent être analysés (Figure 11).

Le point menton est souvent dévié par rapport au plan sagittal médian dans les cas de classe II subdivision, révélant une asymétrie mandibulaire fonctionnelle (latérodéviation) ou squelettique (latérogнатhie).

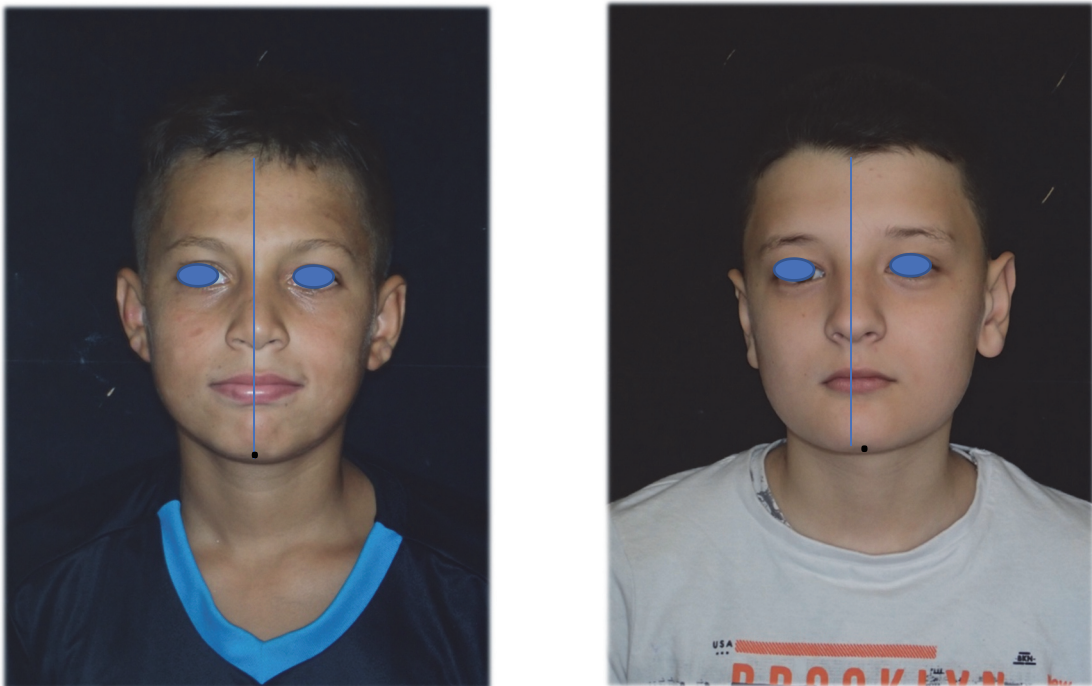

Figure 11 : Photographies exobuccales de face de patients en classe II : symétrie des hémifaces (a), menton dévié à gauche (b) (Collection personnelle).

- Analyse antéro-postérieure (Figure 12) :

Le signe pathognomonique de la classe II squelettique est la convexité faciale qui traduit le décalage squelettique.

- Forme générale du profil : convexe. Elle peut être mise en évidence par l'angle ophryon – sous-nasale – pogonion. Lorsque la classe II est associée à une classe I squelettique et dans les classes II division 2, la convexité du profil est moins marquée ;
- Forme générale du profil sous-nasal : fortement oblique en bas et en arrière, convexe ou plat et fuyant pour les classes II division 1 et plus ou moins concave pour les classes II division 2 ;
- L'angle naso-labial : variable en fonction de la position des incisives maxillaires ;
- Nez et son intégration dans le profil : lorsque l'angle naso-labial est ouvert dans les classes II division 2, le nez semble plus proéminent ;
- Lèvres : la position des lèvres par rapport aux lignes esthétiques, plans frontaux nous renseigne sur l'origine maxillaire ou mandibulaire du décalage.

Dans les classes II division 1, les rapports labiaux sont des rapports de classe II. La lèvre supérieure est projetée en avant. La lèvre inférieure peut s'interposer derrière les incisives maxillaires en cas de fort surplomb. Elle peut être aussi projetée en avant donnant alors une biprochélilie. La difficulté de compétence labiale entraîne une contracture du menton lors de la fermeture forcée.

Dans les classes II division 2, la lèvre supérieure fine est souvent bien positionnée. La lèvre inférieure, tonique, est plus en retrait, plus ourlée et parfois éversée. Sa position conditionne celle de l'incisive maxillaire.

- Sillon labio-mentonnier : plus ou moins fortement marqué. Il sera plus marqué chez les hypodivergents et chez les patients dont la lèvre inférieure est éversée ;

- Distance cervico-mentonnaire : généralement diminuée du fait de la rétrognathie. Elle est en revanche normale voire même augmentée dans les classes II, 2 primitives ;
- Menton : la forme du menton va influencer l'impression de convexité faciale. Chez l'hyperdivergent, le menton, généralement peu développé accentue la convexité faciale. Chez l'hypodivergent, le menton, généralement plus développé peut masquer la rétrognathie mandibulaire.

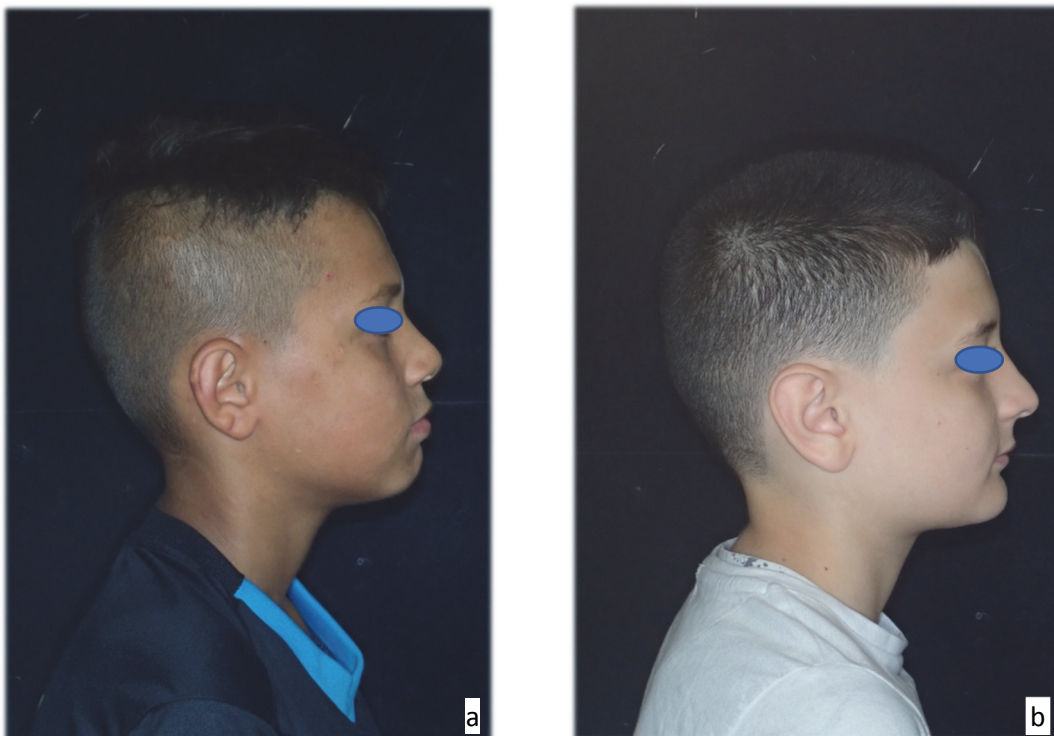

Figure 12 : Illustration de la diversité des profils de classe II : profil de CI II, 1 convexe, hyperdivergent avec biprochéilie et absence de menton (a) et de CI II,2 hypodivergent avec rapports labiaux de classe II, sillon labio-mentonnier et symphyse mentonnaire marqués et distance cervico-mentonnaire plus importante (b) (Collection personnelle).

- Analyse verticale :

Comme nous l'avons décrit dans la précédente partie, toutes les typologies verticales peuvent être rencontrées. Il faudra donc bien analyser :

- Les plis faciaux ;
- Mesure des hauteurs des étages de la face ;
- Rapport entre la hauteur faciale antérieure et postérieure.

Le diagnostic vertical influencera le pronostic et le choix thérapeutique.

L'examen exobuccal nous permet donc d'objectiver un décalage antéropostérieur squelettique et d'émettre une hypothèse concernant le sens vertical qui sera confirmée ou non par les examens complémentaires et analyses céphalométriques.

2.4.2. Examen endobuccal

L'examen endobuccal nous permet d'établir les diagnostics dento-alvéolaire et occlusal. Il est complété par l'étude des moulages.

- Arcades séparées :
 - Forme d'arcade : dans les classes II division 1, le maxillaire est allongé, en forme de V, étroit tandis que la mandibule est plus large, en forme de U (Figure 13). L'arcade maxillaire est carrée, large et courte dans les classes II division 2, en discordance avec l'arcade mandibulaire de forme variable (Figure 14) ;

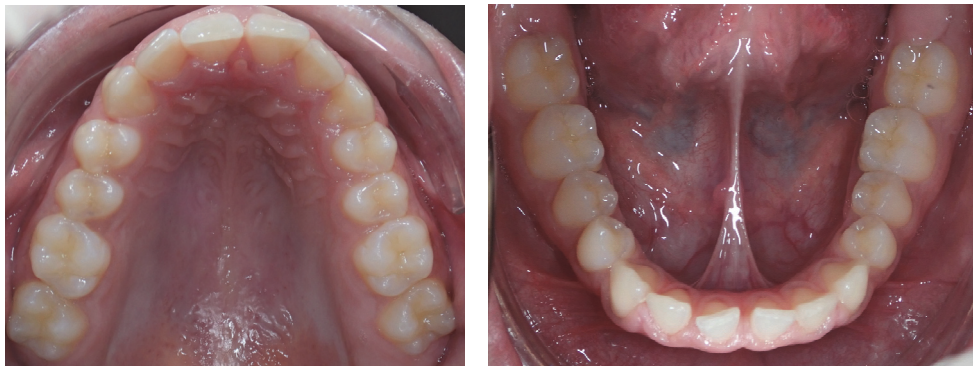

Figure 13 : Arcades en forme de V et U d'une classe II division 1 (Collection personnelle).

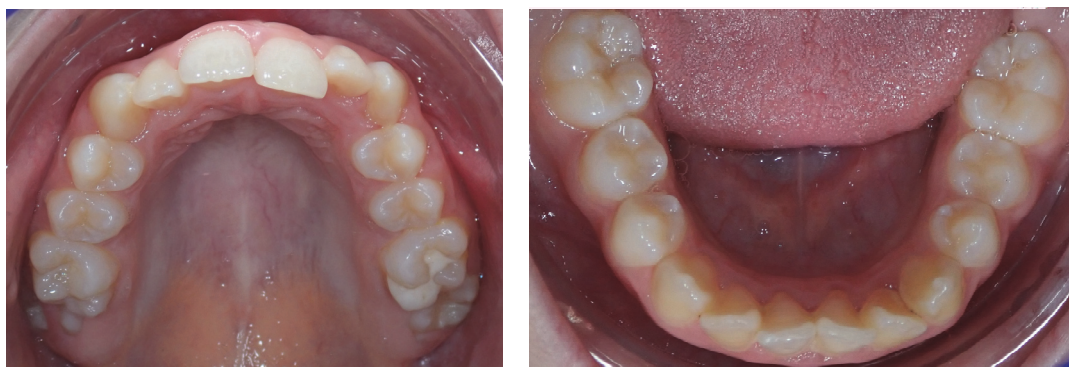

Figure 14 : Forme d'arcade maxillaire carré, large et mandibulaire d'une Classe II division 2 (Collection personnelle).

- Inclinaison des procès alvéolaires : vérification de l'orientation, inclinaison des procès pour établir le diagnostic différentiel entre endognathie et endoalvéolie maxillaire, plus fréquente dans les classes II avec les troubles de succion.
- Arcades en occlusion : elles doivent être analysées dans les trois dimensions de l'espace, au niveau des secteurs latéraux et antérieur.
- Dimension antéro-postérieure :

Détermination et quantification de la classe II d'Angle (Figure 15)

- Au niveau des premières molaires, de façon souvent asymétrique dans les classes II division 2, avec précision si des mésiorotations sont associées (20) ;
- Au niveau des canines où, du fait de la courbe de Spee accentuée, le décalage observé peut être plus marqué ;
- Au niveau des incisives où le surplomb, avec l'inclinaison des incisives, sera comparé au décalage molaire pour mettre en évidence la présence ou non de compensations alvéolaires antérieures. Dans les classes II division 2, le surplomb sera normal ou diminué (plutôt sans correspondance avec le décalage molaire) avec deux, trois, quatre incisives, voire tout le secteur antérieur maxillaire palatoversé.

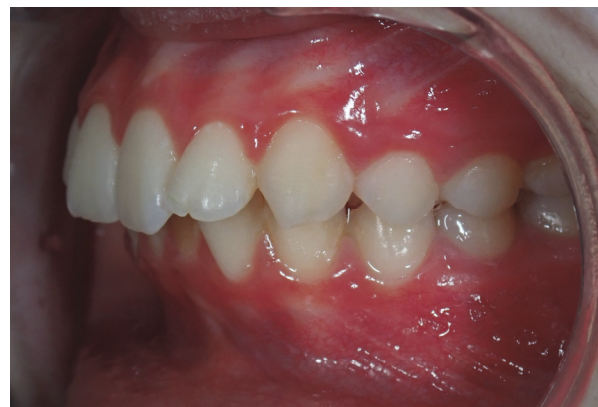
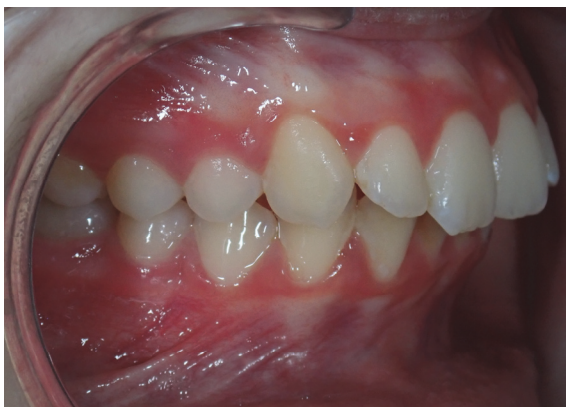
Figure 15 : Classe II Canine et Molaire bout à bout droite et gauche, avec surplomb augmenté qui seront quantifiés précisément sur les moulages (Collection personnelle).

- Dimension verticale :

Les recouvrements antérieur et latéraux peuvent être normaux.

Un recouvrement diminué avec une infraclusion incisive est le plus souvent la conséquence d'une dysfonction ou parafonction. Si une anomalie squelettique verticale est associée, l'infraclusion s'étend alors au-delà des canines.

Le recouvrement peut être également augmenté, notamment dans les classes II division 2, avec une supraclusion incisive et une courbe de Spee souvent marquée, avec une possible infra-alvéolie molaire (Figure 16). Il est important de vérifier s'il y a des contacts dentaires antérieurs ou présence de morsure palatine.

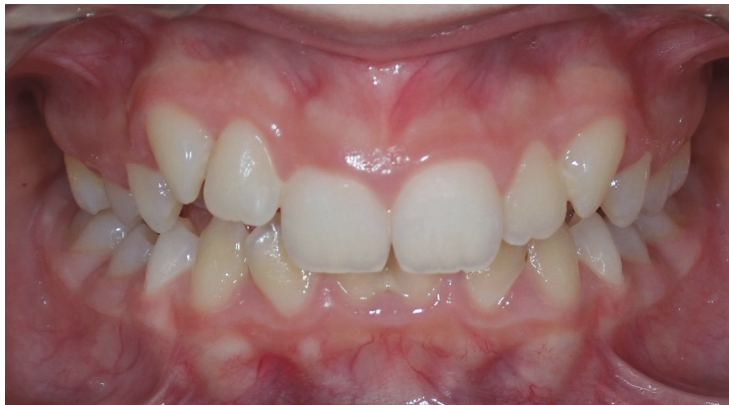

Figure 16 : Recouvrement augmenté dans un cas de Classe II division 2 (Collection personnelle).

- Dimension transversale :

L'occlusion peut être normale, inversée uni ou bilatéralement. En cas d'occlusion normale, la coordination des arcades doit être vérifiée par propulsion mandibulaire ou sur les moulages en situation de classe I. Lors d'une occlusion inversée unilatéralement, l'analyse en relation centrée doit être faite pour voir si une latérodéviation mandibulaire est présente.

- Anomalies dentaires associées :

Elles touchent en particulier les classes II division 2, avec de fréquentes anomalies de nombre et de forme (32).

- Détermination de la formule dentaire (agénésies, inclusions) (27) ;

- Forme des dents, tailles des dents : dysharmonie dentodentaire en particulier des incisives latérales maxillaires, dysharmonie dentomaxillaire...(33) ;
- Dystopies notamment des canines engendrant des mésiositions à l'arcade maxillaire.

2.4.3. Examen fonctionnel

L'examen des postures cervicales, linguales et labiales est réalisé (4). Il permet de dépister ou confirmer la présence des dysfonctions, parafonctions évoquées lors de l'anamnèse. Seront étudiés et vérifiés :

- Lèvres : morphologie, posture, tonicité, compétence ;
- Langue : volume, position, mobilité, tonus, comportement fonctionnel. L'interposition linguale latérale lors de la déglutition et phonation induit l'infra-alvéolie molaire et accentue la courbe de Spee ;
- Ventilation nasale ou buccale : lors de l'anamnèse, on recherchera des épisodes infectieux rhinopharyngés à répétition, des éventuelles allergies, la qualité du sommeil, la concentration, les résultats scolaires... Un enfant chétif, au visage allongé, cerné avec un petit nez, une bouche entrouverte doit nous alerter (Figure 17). Au niveau endobuccal, un ventilateur buccal présente une sècheresse des muqueuses avec une langue basse et un maxillaire étroit (34). La matérialisation de ces troubles à l'aide de tests fonctionnels tels que le test du miroir de Glatzel (perméabilité narinaire), l'épreuve de Rosenthal (capacité de ventilation nasale) ou le test de Gudín (reflexe narinaire), est conseillée ;

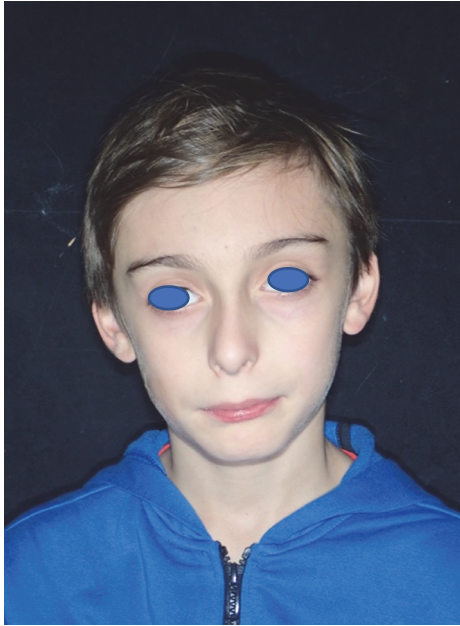

Figure 17 : Visage cerné, nez, narines étroits, lèvres gercées du ventilateur buccal (Collection personnelle).

- Déglutition atypique : son diagnostic repose sur l'observation de l'interposition linguale entre les arcades en inocclusion, la contraction des muscles labiaux et jugaux lors de la déglutition ;
- Mastication : physiologiquement, elle doit être bilatérale, alternée, avec des mouvements latéraux et verticaux. Elle peut être unilatérale dans la classe II notamment subdivision. On doit alors rechercher le côté préférentiel de mastication à travers l'interrogatoire ou l'observation de la mastication, les facettes d'usure et leur répartition, et la valeur des angles fonctionnels masticatoires de Planas (AFMP). En effet, pour RAYMOND, lorsque la mastication est physiologique, les AFMP droit et gauche sont égaux (35). En revanche, lorsque la mastication est unilatérale, elle s'effectue du côté où l'AFMP est le plus petit. Donc, généralement, la classe II est plus importante du côté travaillant ;
- Phonation : son exploration avec la prononciation des dentales et palatales complète la recherche d'une interposition ou pulsion linguale qui pourrait contribuer aux pro-alvéolies, endo-alvéolies... (36) ;

- Dynamique mandibulaire : on examine les articulations temporo-mandibulaires à la recherche de signes de prédisposition ou de présence d'une dysfonction de l'appareil manducateur (DAM), notamment dans les classes II subdivision. On recherche donc les anomalies cinétiques de la mandibule, l'amplitude et la direction lors de l'ouverture et fermeture buccale, des bruits, algies...

2.4.4. Examens complémentaires

Les examens complémentaires permettent d'affiner et confirmer les hypothèses établies précédemment.

- Photographies exo et endobuccales ;
- Modèles en plâtre : ils permettent de quantifier les observations cliniques et de faciliter l'observation des faces linguales ;
- Examens radiologiques : orthopantomogramme, téléradiographie de face, de profil. La téléradiographie de profil permet d'évaluer le potentiel et le type de croissance, de visionner le carrefour aéropharyngé, le volume des amygdales palatines, la position de la langue et des lèvres ;
- Analyses céphalométriques d'après la téléradiographie de profil (37). Elles peuvent être typologiques (analyses de Björk, Sassouni), dimensionnelles (Tweed, Steiner, Ricketts, Downs) ou structurales (architecturales) (Coben, Delaire, Enlow...).

Les analyses typologiques ont pour but de déterminer un type facial d'équilibre individuel par comparaison avec des standards.

Les analyses dimensionnelles sont les plus utilisées, car elles répondent plus directement aux besoins cliniques de diagnostic et de pronostic. Elles mesurent la position des différentes structures de la face par rapport à un plan ou une ligne de référence, supposés stables.

Dans les analyses architecturales, le sujet n'est plus comparé à des moyennes standardisées, mais à lui-même et la structure responsable du déséquilibre dans

l'architecture de son profil est mise en évidence. Elles visent donc plus à rechercher l'étiopathogénicité de la dysmorphose que l'anomalie morphologique en elle-même.

Prenons par exemple les analyses de Tweed et Steiner pour illustrer l'évaluation céphalométrique d'un patient en classe II (Figure 18).

Les caractéristiques sont les suivantes (38) :

- ANB > 4° mais une classe I ou III de Ballard peut être retrouvée dans les classes II, 2 primitives ;
- AoBo > 2mm ;
- SNA : si >82°, prognathie maxillaire ;
- SNB : si <80°, rétrognathie mandibulaire ;
- SE et SL indiquent si l'implantation de la mandibule est trop postérieure <21mm, ou si elle est trop petite <51mm. On distingue les anomalies positionnelles et/ou structurelles ;
- FMA et HFP/HFAI donnent des informations complémentaires sur la dimension verticale ;
- I/NA, i/NB, I to NA et i to NB précisent l'inclinaison et position des incisives maxillaires et mandibulaires et donc l'éventuelle compensation antérieure dentaire du décalage squelettique.

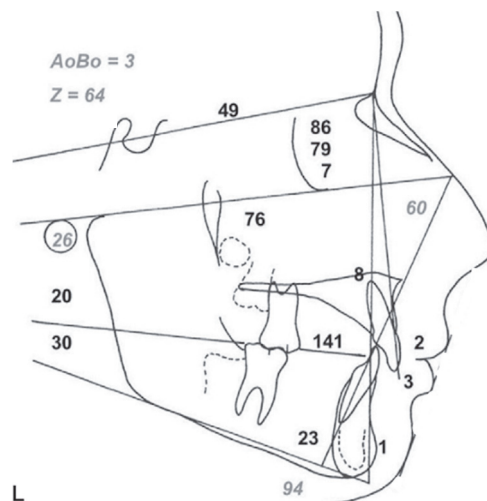


Figure 18 : Analyses céphalométriques de Steiner et de Tweed (gris) : classe II squelettique par prognathie maxillaire, normodivergence, rétroalvéolie maxillaire et incisive mandibulaire bien placée (4).

3. Le Forsus™

3.1. Historique des appareils fonctionnels fixes

Le premier appareil fonctionnel fixe fut présenté par HERBST en 1909, au cours du 5^{ème} congrès dentaire international de Berlin (Figure 19). Il est basé sur le concept de Kingsley (1877) de produire mécaniquement un « saut d'articulé » (39).

HERBST le décrit comme « un dispositif fixe d'hyperpropulsion mandibulaire permanente qui provoque un saut d'articulé dans le sens postéro-antérieur de manière à inciter une adaptation de l'articulation temporo-mandibulaire aux nouvelles conditions de mastication ». Il est aussi appelé charnière de rétention.

En 1934, il publie sur son expérience à long terme avec cet appareil dans le *Zahnärztliche Rundschau* (40).

Les premières indications retenues de cet appareil fixe, stimulateur de la croissance condylienne, sont les classes II par rétrognathie mandibulaire avec un ANB supérieur à 8°, les cas de classe II subdivision d'origine mandibulaire, de fracture de la branche montante mandibulaire, de bruxisme et de résection de la tête du condyle.

Abandonné pendant 40 ans, cet appareil fut réintroduit en 1979 par Hans PANCHERZ (41).

Il est constitué de deux systèmes télescopiques soudés sur deux bagues molaires maxillaires et deux bagues prémolaires ou canines mandibulaires.

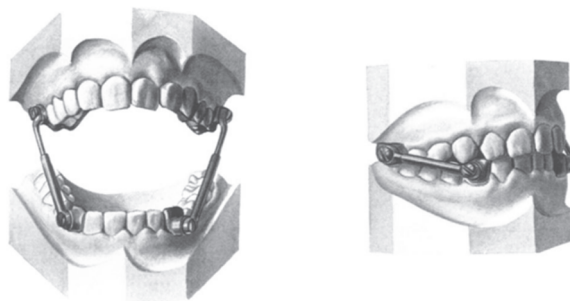


Figure 19 : Appareil de Herbst original (40).

PANCHERZ a publié de nombreuses études basées sur les superpositions céphalométriques et l'électromyographie (42)(43)(44).

Il en ressort :

- L'obtention de la classe I dentaire dans tous les cas traités ;
- La correction du décalage occlusal par effets squelettiques maxillaires (1,5mm) et mandibulaires (3,1mm) et compensations dento-alvéolaires (42) ;
- Le remodelage de la cavité de la fosse glénoïde repositionnant la mandibule plus antérieurement ;
- Le changement d'activité des muscles masséters et temporaux.

Par la suite, de nombreuses modifications au système originel ont été apportées afin d'améliorer l'ancrage de l'appareil. Cela a conduit à l'utilisation de structures coulées, de gouttières et d'appareils multiattaches.

A partir de 1982, HOWE et McNAMARA développent un appareil de Herbst associant des gouttières maxillaire et mandibulaire en résine ou matière plastique thermoformée (40) (Figure 20). Elles sont initialement scellées aux dents. La coopération du patient n'est plus requise. De plus, l'appareil est porté 24 heures sur 24.

Cependant, les complications et risques pour les dents d'un appareil scellé sont rapidement apparus : décalcifications avec survenue de lésions carieuses, fractures de l'émail lors de la dépose, descellement des gouttières dû à un manque d'adhésion...

Les gouttières deviennent donc amovibles, ce qui permet un meilleur accès pour l'hygiène et l'ajustement de la gouttière lors de l'éruption des dents définitives.

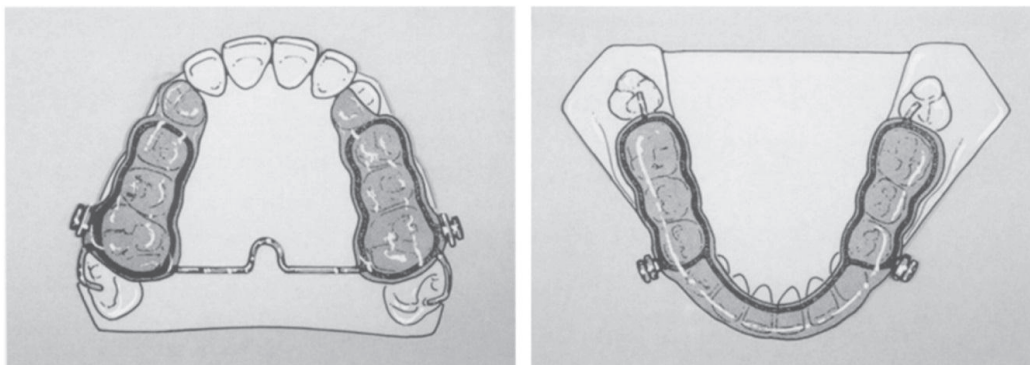


Figure 20 : Le système d'ancrage par gouttières de Howe et McNamara (40).

En 1985, GOODMAN propose un système de double arc soudé sur des couronnes provisoires.

MAYES introduit l'appareil de Herbst Cantilever, qui comporte quatre couronnes en acier scellées aux premières molaires, avec deux bras cantilevers soudés aux molaires mandibulaires qui s'étendent jusqu'aux canines en antérieur (Figure 21). L'intérêt de ce système réside dans son utilisation en denture mixte avant l'éruption des canines et prémolaires.

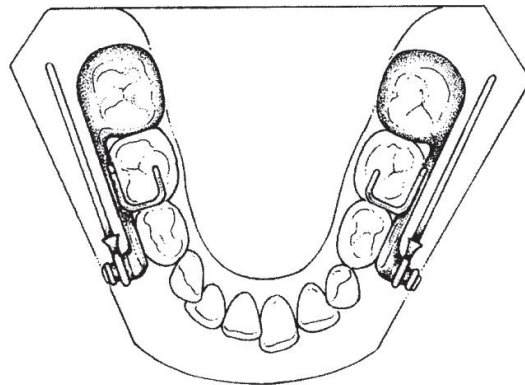


Figure 21 : L'appareil de Herbst cantilever (40).

En 1989, DISCHINGER propose un système de Herbst modifié de telle sorte qu'on puisse utiliser conjointement l'effet des bielles avec la propulsion mandibulaire et un appareil multi-attaches en technique Edgewise. Ainsi, en parallèle de la correction orthopédique, l'alignement et le nivellement des arcades sont entrepris. La thérapeutique orthodontique est donc débutée en même temps que la thérapeutique orthopédique. Les traitements menés sont raccourcis par rapport à des traitements où les séquences thérapeutiques conventionnelles, orthopédique puis orthodontique sont appliquées (45)(46).

L'avènement de l'appareil de Herbst a stimulé ces dernières années le développement de plus de 40 systèmes fixes hybrides visant à corriger les malocclusions de classe II.

En 2001, Bill VOGT conçoit le Forsus qui sera commercialisé par la société 3M Unitek sous le nom de Forsus Fatigue Resistant Device : FORSUS™ FReD.

3.2. Description du dispositif

Le Forsus™ FReD est un dispositif intra-oral fixe semi-rigide de correction de classe II, prenant appui sur un dispositif multi-attaches (Figure 22). Il se compose de 2 entités, une droite et une gauche.



Figure 22 : Forsus™ FReD (47).

C'est un système de piston à ressort fixé à la bague de la première molaire maxillaire et à l'arc mandibulaire plus antérieurement.

Il est constitué de 3 pièces : un ressort, une tige poussoir et un système de fixation.

- Le ressort

L'ensemble se compose d'un cylindre télescopique en acier inoxydable surmonté d'un ressort externe en nickel-titane, qui garantit l'ouverture buccale et l'amplitude de mouvements du patient (Figure 23).



Figure 23 : Ressort (47).

La partie distale du cylindre se positionne sur le tube de la force extra-orale (FEO) de la bague de la première molaire maxillaire.

- La tige poussoir

Elle s'insère à l'intérieur du cylindre télescopique. Il existe plusieurs tailles : 29 et 32 mm sont les plus utilisées (Figure 24).



Figure 24 : Tiges poussoirs côtés droit et gauche (47).

La tige est sertie directement sur l'arc mandibulaire en distal du bracket de la canine ou de la première prémolaire et va coulisser à l'intérieur du cylindre. Lorsque le patient ferme la bouche, la partie bombée de la tige, le « stop », bute sur le rebord du piston, ce qui entraîne la compression du ressort, d'où le nom parfois donné au Forsus™ de propulseur à butée fixe (Figure 25).

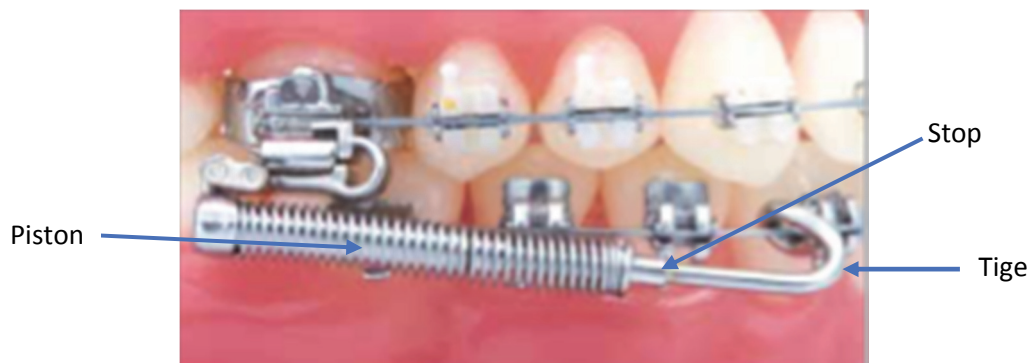

Figure 25 : Composition du Forsus™ (47).

Des forces sont alors délivrées sur les points d'application du système, au niveau du tube de la première molaire maxillaire d'une part et sur le bracket de la canine ou prémolaire mandibulaire d'autre part.

- Le système de fixation

Il existe 2 types de fixation sur la première molaire maxillaire :

- « L-Pin » ou épingle en L (Figure 26)

L'épingle s'insère en distal du tube de FEO de la bague molaire, puis on le recourbe en mésial pour le bloquer. On la relie au ressort puis on choisit une taille de tige poussoir.

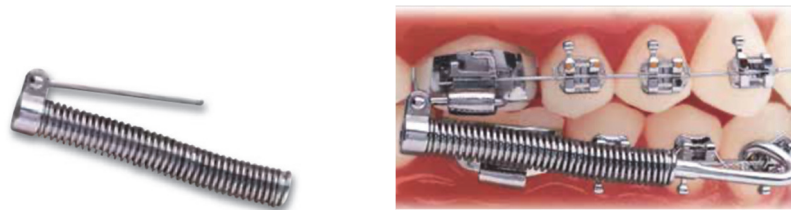


Figure 26 : Module "L-Pin"(47).

- Système « EZ2 », plus « easy », facile (Figure 27)

Il se clipse d'un seul tenant en mésial du tube de FEO de la bague molaire. On choisit ensuite la taille de la tige poussoir.




Figure 27 : Module "EZ2"(47).

Les deux systèmes se mettent donc en place sur bagues avec tube de FEO. Mais si le praticien n'avait pas prévu d'installer un Forsus™ et a collé des tubes, le « L-Pin » peut être installé grâce à un élément supplémentaire le « WIREMOUNT », qui se met sur l'arc en mésial du tube molaire (Figure 28).

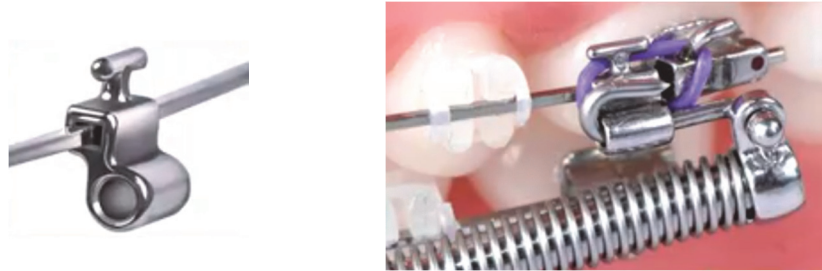

Figure 28 : Module Wiremount (47).

3.3. Protocole clinique

Avant toute pose du système Forsus™, certains prérequis doivent être vérifiés et sont conseillés par la société 3M Unitek (47).

Les arcades sont nivelées et décompensées. La dimension transversale, en particulier les endoalvéolies relatives à la classe II sont corrigées. Les diastèmes sont fermés et toutes les dents sont prises en charge avec des arcs aciers de section rectangulaire et de taille minimum 0,017x0,025" dans des gorges en 0,018" et 0,019x0,025" pour des gorges en 0,022". Ainsi, selon les préconisations et pour un contrôle de torque optimal, le jeu théorique entre le fil et la gorge des brackets ne doit pas excéder 4,6° en 0,018" et 7.2° en 0,022" (48).

Pour prévenir la vestibuloversion des incisives mandibulaires et l'ouverture de diastèmes, il faut vérifier les informations de torque corono-lingual des incisives, en rajouter si besoin, recourber l'arc en distal de la molaire terminale et ligaturer en 8 de 36 à 46.

Pour empêcher les rotations et les décollements de brackets, la dent mésiale à la tige poussoir doit être ligaturée en métal et équipée d'un stop ou ligature élastomérique avec un « pad ». La ligature métal assure le risque de rotation, le stop ou « pad » limite le risque de décollement.

3.3.1. Pose

Il faut déterminer en premier lieu où positionner la tige poussoir.

Traditionnellement, elle est placée en distal de la canine. Cela fonctionne dans tous les cas. Les recommandations actuelles sont de la placer plutôt en distal de la première prémolaire, excepté lorsque la plus courte des tiges poussoirs (22 mm) est trop active, quand elle est trop verticale et quand la classe II est sévère. Le positionnement en distal de la prémolaire permet d'améliorer le confort du patient, l'esthétique et de diminuer les interférences.

On peut aussi ajouter une boucle oméga avec la tige poussoir positionnée dessus. Cela permet de faire varier l'angulation de la tige et de l'empêcher de rentrer en contact avec le bracket.

La pose du Forsus™ est réalisée sans déposer les arcs :

- A l'aide d'une pince Weingart, insérer l'épingle en L dans le module de ressort ;
- Insérer l'épingle en L en distal du tube de FEO de la première molaire maxillaire ;
- Plier l'épingle en direction occlusale ou gingivale en laissant une distance de 1 ou 2 mm entre la partie distale du tube FEO et le ressort (Figure 29).

Si le module EZ2 est utilisé, il faut le faire glisser dans le tube de la FEO de mésial en distal.

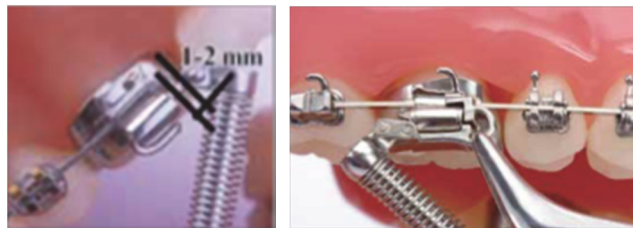


Figure 29 : Positionnement des modules (47).

- Choisir la taille de la tige poussoir en mesurant la distance entre la partie distale du tube de FEO et la partie distale du bracket de la canine ou prémolaire mandibulaire avec la jauge fournie lorsque le patient est en relation centrée (Figure 30).

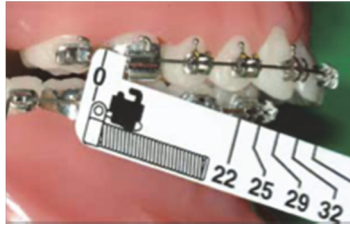


Figure 30 : Mesure de la taille de la tige poussoir (47).

- Placer la boucle de la tige poussoir sur l'arc mandibulaire (Figure 31). Compresser le ressort lorsque le patient est bouche ouverte et insérer la tige dans le piston.

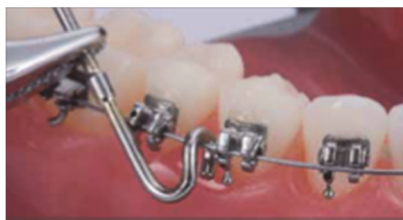

Figure 31 : Positionnement de la tige poussoir sur l'arc (47).

- Quand la tige est correctement positionnée et le patient replacé en relation centrée, il faut contrôler l'activation. Si l'activation est correcte, il doit exister un espace de 2 mm entre le ressort complètement comprimé à l'aide d'un pousse-ressort et le stop de la tige (Figure 32).

Serrer alors la boucle de la tige avec une pince Weingart.

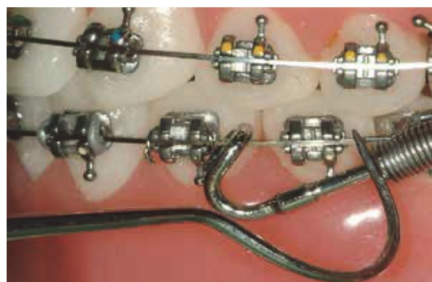

Figure 32 : Vérification de l'activation (47).

- Vérifier qu'il n'y ait pas d'interférence lors des mouvements d'ouverture, fermeture et latéralités mandibulaires.

3.3.2. Activation

L'activation du ressort doit être vérifiée toutes les 6-8 semaines. Si, lorsque le ressort est comprimé au maximum, plus de 2,5 mm d'espace sont visibles entre la tige poussoir et la fin du ressort, il faut alors réactiver le système en fixant un clip à sertir en distal du stop de la tige (Figure 33). Cela donne 1,5 mm d'activation. Si c'est insuffisant, on doit remplacer la tige poussoir par une autre plus longue.

Pour les cas de classes II subdivision, l'activation peut être unilatérale.



Figure 33 : Activation du Forsus™ (47).

3.3.3. Dépose

La dépose se réalise aisément à l'aide de pinces Weingart et 139 pour ouvrir la boucle de la tige poussoir et la déposer de l'arc. Le système de fixation est ensuite déplié ou coupé pour le « L-Pin » et enlevé en le faisant glisser du tube de FEO pour le module « EZ2 ».

3.3.4. Incidents fréquents

Comme tout dispositif, l'utilisation du Forsus™ peut entraîner des urgences dont les plus fréquentes sont le décollement des attaches des canines ou prémolaires mandibulaires, la perte de leurs ligatures entraînant des rotations parasites, la déformation du ressort, la plicature de la tige poussoir... (49)

Par ailleurs, il peut provoquer des irritations, blessures au niveau de la muqueuse jugale.

Malgré cela, il est globalement bien accepté par les patients : l'irritation des joues, les difficultés à ouvrir la bouche, mastiquer, parler, diminuent considérablement après quelque temps de port (50).

3.4. Mécanisme d'action

Le Forsus™ est un dispositif attaché au tube de FEO de la première molaire maxillaire et à l'arc orthodontique mandibulaire. Quand le patient ferme la bouche, le stop de la tige poussoir entre en contact direct avec le ressort et le comprime. Une force mésialante est alors transmise à l'arcade mandibulaire et une force distalante à l'arcade maxillaire (Figure 34).

Contrairement aux élastiques de classe II, le Forsus™ est porté en continu, notamment pendant les repas où se produisent la plupart des mouvements mandibulaires.

La force maximale délivrée est de 2 N quand la bouche est fermée et ne décroît pratiquement pas dans le temps, la fatigabilité du système étant négligeable.

La force appliquée sur les arcades est proportionnelle et progressive à mesure de la fermeture buccale ; elle augmente en résistant aux puissants muscles élévateurs tandis que les tractions élastiques travaillent en s'opposant aux muscles abaisseurs de la mandibule beaucoup moins actifs (51).

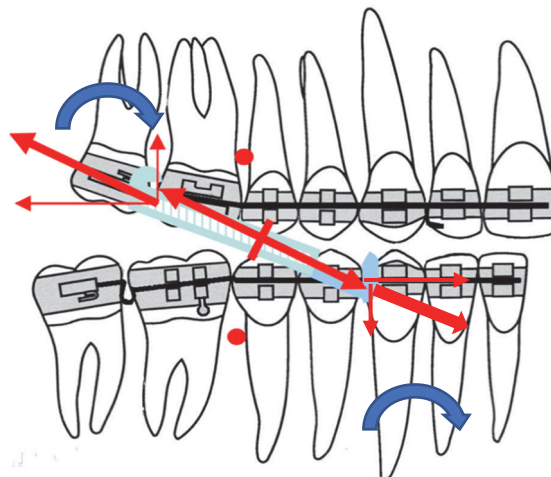


Figure 34 : Schéma modifié de la biomécanique du Forsus™ (51).

Les forces engendrées par ce dispositif entraînent :

- Une ingression et une distalisation des molaires maxillaires ;
- Une ingression et une mésialisation du secteur antérieur mandibulaire ;
- Un moment horaire global de l'arcade maxillaire et mandibulaire ;
- Une palatoversion des incisives maxillaires ;
- Une vestibuloversion des incisives mandibulaires. (52)

La principale différence avec les élastiques de classe II réside dans la direction des forces verticales. Les élastiques ont une action égressive sur le bloc antérieur maxillaire, ainsi qu'au niveau des molaires mandibulaires (Figure 35).

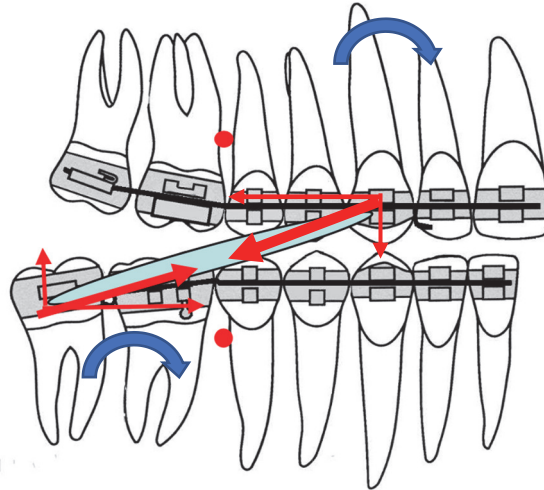


Figure 35 : Schéma modifié de la biomécanique des élastiques intermaxillaires (51).

3.5. Indications et contre-indications

3.5.1. Indications

Le Forsus™ est indiqué lorsqu'une mécanique de classe II est nécessaire, en particulier en cas de non-compliance au port des élastiques.

Il peut être proposé en première intention ou en cours de traitement, en cas d'échec d'une première stratégie.

La première indication du Forsus™ est la classe II bilatérale, corrigée sans extractions chez les patients présentant une classe II squelettique par rétrognathie mandibulaire.

Concernant le recouvrement, selon BARON, il peut être normal, augmenté ou diminué et dans ce cas, l'effet d'ingression des molaires maxillaires pourra être recherché (51).

Le Forsus™ est particulièrement intéressant dans les cas de classe II division 2 car il permet la correction de la supra-alvéolie incisive mandibulaire et la vestibulo-version de l'incisive mandibulaire, ce qui augmente l'angle inter-incisif, garant d'une bonne stabilité post-traitement.

Il peut également être employé pour les malocclusions unilatérales, où il n'est alors installé que d'un seul côté pour résoudre la classe II subdivision.

Il est aussi utile comme renfort d'ancrage lors des mécaniques de fermeture réciproque des espaces. En effet, il fournit un ancrage antéro-inférieur intéressant pour la mésialisation des secteurs postérieurs mandibulaires. Dans les cas d'agénésie des secondes prémolaires, de microdontie ou lorsque l'arcade mandibulaire présente de nombreux diastèmes et qu'une forte dérive mésiale sans repositionnement incisif est souhaité, l'apport du Forsus™ est constaté. Il réalise la dérive mésiale dent par dent, en prenant en charge les canines dans un premier temps, puis est déplacé sur les premières prémolaires pour constituer un ancrage antérieur assurant la dérive mésiale du reste des secteurs latéraux.

A l'arcade maxillaire, c'est l'ancrage postérieur qui est renforcé. Il permettra par exemple la correction d'une forte proalvéolie avec diastèmes antérieurs par rétraction avec ancrage postérieur par le Forsus™. Il est aussi indiqué pour les reculs sectoriels à l'arcade maxillaire, la correction des mésiositions des molaires maxillaires.

Il est enfin indiqué dans la prévention des Syndromes d'Apnées Obstructives du Sommeil et pour les patients ayant des troubles de l'articulation temporo-mandibulaire. En effet, le repositionnement plus antérieur de la mandibule et du condyle peut conduire à l'amélioration de la relation condylo-discale (51)(53).

3.5.2. Contre-indications

Il n'y a pas de véritable contre-indication à l'utilisation du Forsus™, excepté la classe II par prognathie maxillaire (54).

En revanche, il doit être utilisé avec précaution (53) :

- Chez les hyperdivergents du fait de la bascule horaire du plan maxillaire ;
- En présence de résorptions radiculaires. Les mécaniques « lourdes » et les mouvements d'ingression peuvent par exemple, être des facteurs de risque mécaniques aux résorptions radiculaires et aggraver celles déjà existantes.

- Dans les cas nécessitant des extractions ;
- En cas de vestibuloversion importante des incisives mandibulaires. Il ne faudrait pas l'accentuer avec le mouvement de vestibuloversion de l'incisive mandibulaire induit par le Forsus™. Cela passe par un contrôle de torque optimal.

3.6. Moment de traitement et durée

L'entame des traitements dépend bien souvent de l'âge du patient lors de la première consultation. Malgré cela, pour la plupart des auteurs, la période idéale de correction des classes II par rétrognathie mandibulaire correspond au début de l'adolescence, juste avant ou pendant le pic pubertaire (55).

SERVELLO, dans son étude, a traité 2 groupes par Forsus™, un groupe dit pubertaire d'âge moyen 13,4 ans, correspondant au stade CS3-CS4 selon la méthode de stade de maturation des vertèbres cervicales (CMV) (56) et un autre, post-pubertaire d'âge moyen 14,1 ans, compris entre les stades CS5-CS6 (57).

Les résultats montrent que lors de la phase de correction de la classe II, la croissance horizontale de la mandibule est significativement plus importante dans le groupe pubertaire (+3,21 mm en moyenne) que post pubertaire (+1,59 mm en moyenne) sans différence notable sur le maxillaire.

En période pubertaire, la participation squelettique à la correction de classe II est plus importante qu'en phase post pubertaire où les compensations dento-alvéolaires seront prédominantes.

Par ailleurs, d'autres études semblent remettre en cause l'existence d'un réel pic de croissance mandibulaire et la corrélation entre croissance mandibulaire et croissance staturale. Il existerait plutôt une succession de phases d'accélération/décélération de croissance permettant d'envisager l'indication de plusieurs phases thérapeutiques. La croissance mandibulaire pourrait donc être encore sollicitée après CS4 (58).

Le Forsus™ peut également être utilisé dans certains cas de traitements précoces de classe II en denture mixte chez des patients de 7-9 ans (Figure 36). En présence de risques majeurs de

traumatisme des incisives ou d'un impact esthétique très négatif de la classe II, Mc NAMARA recommande de corriger d'abord la dimension transversale, puis d'installer un dispositif fixe tel que le Forsus™ si besoin (55).

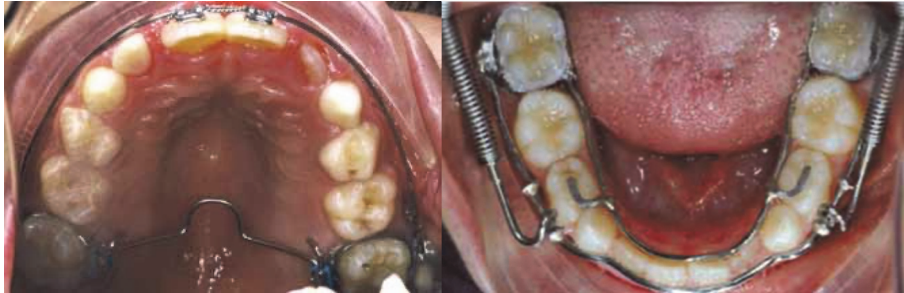

Figure 36 : Forsus™ fixé aux premières molaires maxillaires et à l'arc vestibulaire du double arc mandibulaire scellé aux premières molaires définitives et temporaires. L'arc transpalatin sert d'ancrage aux molaires maxillaires (55).

Enfin, chez l'adulte pour qui l'esthétique et la rapidité des résultats sont souvent primordiaux, le Forsus™ peut être employé pour corriger des classes II squelettiques légères à moyennes, par pure compensation dento-alvéolaire. Pour NUCCIO (2016), la correction s'effectue essentiellement par mésialisation des molaires et incisives mandibulaires (59).

Le Forsus™ peut également être associé à un appareil multi-attaches lingual (Figure 37). Les attaches vestibulaires mandibulaires sont collées sur les canines et premières prémolaires, tandis que les attaches maxillaires sont collées sur les premières molaires avec une extension métallique sur les deuxièmes prémolaires. Toutes ces attaches sont recouvertes de composite pour minimiser l'impact esthétique. De plus, cette association permet un excellent contrôle de torque des incisives mandibulaires et la suppression de l'effet parasite du Forsus qu'est la vestibuloversion de l'incisive mandibulaire (60).

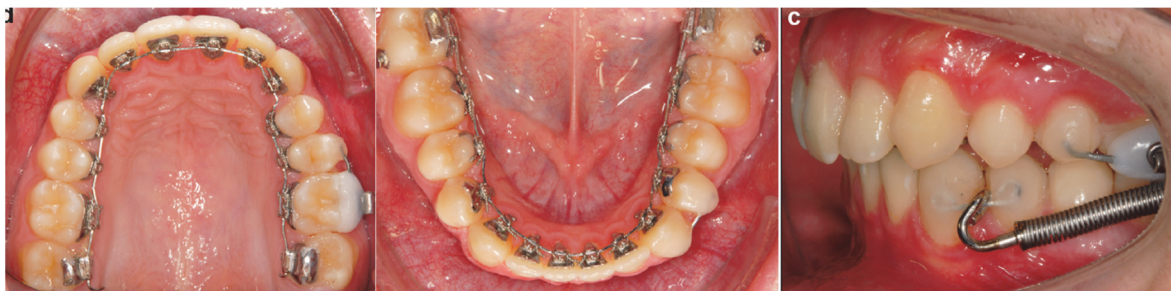

Figure 37 : Mise en place secteur gauche d'un Forsus™ associé à un appareillage lingual (60).

Le Forsus™ peut donc être employé chez l'enfant et l'adolescent, comme chez l'adulte.

La durée de port est variable et dépend du cas, mais la correction d'une classe II complète peut être envisagée en 4 à 5 mois (47). En 2016, ARAS compare 28 patients classe II subdivision traités par Forsus™ ou élastiques intermaxillaires (61). La durée de port du Forsus™ est significativement plus courte (4,53 mois) que les élastiques (6,85 mois).

3.7. Efficacité du Forsus™, revue de littérature

3.7.1. Effets squelettiques

En 2011, FRANCHI décrit les effets du Forsus™ chez des patients de 12 ans présentant une malocclusion de classe II sur une période de 2,4 ans, par rapport à un groupe contrôle non traité. Dans son étude, la correction de la classe II est obtenue dans 87,5% des cas par une combinaison d'effets squelettiques et dento-alvéolaires.

Les effets squelettiques sont prépondérants au maxillaire. On relève une restriction de la croissance du maxillaire avec une position rétrusive significative de la base osseuse (SNA -2,1°, Co-A -1,4 mm). On note également un faible allongement de la longueur mandibulaire (Co-Gn +1,7 mm).

Cela conduit à une amélioration des rapports inter-maxillaires (ANB -1,7°, AoBo -2,5 mm).

Dans la dimension verticale, une augmentation de la hauteur faciale inférieure (ANS to Me +1,3 mm) est observée (62).

En 2014, HEINRICHS et al, comparent 24 patients classe II traités sans extractions par Forsus™ à un groupe témoin non traité en appariant sur le sexe, l'âge, et les morphologies crânio-faciales (63).

Ils retrouvent également des différences significatives entre le groupe traité et le groupe témoin avec un freinage de 1,2 mm en moyenne de la croissance maxillaire et une avancée de 0,7 mm de la mandibule au niveau squelettique.

CACCIATORE et al, dans leur étude de 2014, comparant 36 patients traités par Forsus™ sans extraction par rapport à une population témoin, constatent une différence significative entre

les groupes concernant le recul du maxillaire (diminution du SNA de 1,7° en moyenne) sans différence significative concernant la mandibule avec une réduction du décalage squelettique moyen de 1,8° (64). Au niveau de la hauteur faciale, aucune différence statistiquement significative n'a été trouvée.

Ce même CACCIATORE, dans une autre étude en 2014, portant sur 54 patients (d'âge moyen 12,5 ans) présentant une classe II, 1 traité par Forsus™, ne retrouve pas de différence significative au niveau de la croissance maxillaire (65). En revanche, les mesures montrent un allongement significatif de la mandibule (SNB +0,6° ; Co-Gn +1,8 mm ; Co-Go +1,2 mm) avec une diminution de l'angle ANB (-1,0°). L'absence de groupe contrôle dans cette étude ne permet pas de savoir si les changements squelettiques sont dus à la croissance ou au traitement.

Pour ARAS et al. (2016), le Forsus™ n'a également qu'un effet limité sur la croissance de la mandibule qui devient négligeable avec l'âge (61).

Les études de HEINIG et JONES ne montrent pas de restriction de la croissance maxillaire vers l'avant (54)(66).

C'est aussi le cas pour ARORA et al. (2018), pour qui le maxillaire a avancé de 0,7 mm à la fin de la phase fonctionnelle de Forsus™ et la mandibule de 3,7 mm (67).

Les effets squelettiques du Forsus™ sont donc inconstants dans la littérature.

L'objectif de l'étude de LINJAWI et ABBAASSY (2016) est de conduire une revue systématique avec méta-analyse, pour évaluer les effets squelettiques et dento-alvéolaires du Forsus™ comparé à un groupe contrôle non traité (68). Sept études ont été incluses (2000-2017) : 5 essais cliniques contrôlés randomisés, KARACAY (69), GUNAY (70), OZTOPRAK (63), BILGIC (71), ASLAN (72) et 2 études cliniques contrôlées retrospectives, HANOUN (73) et HEINRICHS(63). 273 patients ont été évalués.

L'effet du Forsus™ sur le maxillaire, mesuré par les changements de l'angle SNA ne montre pas de différence statistiquement significative, excepté pour une étude ($P < 0,001$). Au niveau de la méta-analyse, aucune différence statistiquement significative ($P > 0,05$) n'a été

retrouvée. Cela démontre que les effets squelettiques du Forsus™ sont minimes et ont un impact clinique négligeable sur le maxillaire.

L'effet du Forsus™ sur la mandibule, mesuré par les changements de l'angle SNB, ne montre également pas de différence statistiquement significative au niveau de la méta-analyse ($P > 0,05$). Cela signifie que le Forsus™ ne permet pas d'améliorer la croissance mandibulaire.

L'effet du Forsus™ sur la relation entre le maxillaire et la mandibule, mesuré par l'angle ANB n'a pas été évalué dans cette méta-analyse. Cependant, KARACAY, BILGIC, ASLAN, et HEINRICHS rapportent une amélioration des rapports sagittaux squelettiques.

Au niveau vertical, l'effet du Forsus™ sur le plan d'occlusion mesuré par les changements de l'angle du plan d'occlusion montre des différences statistiquement significatives au niveau des études ($P < 0,001$), comme au niveau de la méta-analyse ($P < 0,001$). Cela indique que le Forsus™, en provoquant une bascule horaire du plan d'occlusion entraîne une augmentation de la hauteur faciale.

Pour OZTOPRAK et ASLAN, ces divergences, dans la littérature, sur les effets squelettiques produits par le Forsus™ s'expliquent par des différences d'âge au moment des études, de durée des mécaniques et de temps de traitement global (74).

3.7.2. Effets dento-alvéolaires

FRANCHI (2011) observe une réduction du surplomb incisif dans le groupe Forsus™ et des compensations dento-alvéolaires statistiquement significatives entre le groupe témoin et Forsus™ : 1,5 mm de rétrusion des incisives maxillaires et 2,5 mm de protrusion des incisives mandibulaires (62).

HEINRICHS (2014) retrouve également des différences significatives entre les 2 groupes, avec la correction du surplomb, un recul de 1,5 mm des incisives maxillaires en moyenne et un mouvement mésial des incisives mandibulaires de 1,3 mm (63).

En 2014, CACCIATORE observe ces mêmes résultats et en 2015, il rapporte que les effets du Forsus™ sont principalement dento-alvéolaires, avec une forte diminution du surplomb et du recouvrement (-3,5 et -1,5 mm) et une amélioration de la relation molaire de 4,3 mm (64) (65). Ces changements sont la conséquence d'une rétroclusion significative des incisives maxillaires, une vestibuloversion et une intrusion des incisives mandibulaires et une mésialisation des molaires mandibulaires.

Pour ARAS (2016), qui compare un groupe traité par Forsus™ par rapport à un autre par élastiques intermaxillaires, l'extrusion et la palatoversion des incisives maxillaires sont moins importantes dans le groupe Forsus™ (61). Les incisives mandibulaires sont vestibuloversées dans les 2 groupes.

Dans la méta-analyse de LINJAWI, les effets dento-alvéolaires du Forsus™ ont été évalués par la position horizontale, verticale et par l'inclinaison des dents (68).

Au niveau de l'arcade maxillaire, les incisives qui présentent une rétroclusion et extrusion ont des résultats statistiquement significatifs pour toutes les études ($P < 0,05$). Mais, seule la palatoversion est statistiquement significative au niveau de la méta-analyse ($P < 0,00001$).

Les mouvements de distalisation et d'intrusion des molaires maxillaires sont statistiquement significatifs au niveau de la méta-analyse ($P < 0,00001$).

Au niveau de l'arcade mandibulaire, on retrouve une avancée, vestibuloversion et intrusion des incisives mandibulaires statistiquement significatives, même pour les études où du torque négatif avait été rajouté. L'effet sur les molaires mandibulaires n'a pas été évalué.

En inter-arcade, le surplomb a été diminué significativement ainsi que le recouvrement ($P < 0,00001$), l'effet d'intrusion des incisives mandibulaires prédominant sur l'extrusion des incisives maxillaires. Cela, combiné avec l'amélioration des rapports molaires, est en faveur de la correction de la classe II.

Cette méta-analyse confirme donc les résultats de la plupart des études : la correction de la classe II se fait principalement par mouvements dento-alvéolaires.

3.7.3. Modifications des tissus mous

Toutes les études analysant les changements des tissus mous rapportent une position significativement plus rétruses de la lèvre supérieure après utilisation du Forsus™ (62)(69)(71)(74)(75)(76)(77). Cela est en corrélation avec la rétroclusion et palatoversion des incisives maxillaires.

L'angle naso-labial se retrouve augmenté. Le Forsus™ peut donc avoir un impact sur l'esthétique faciale du patient et c'est donc à prendre en considération lorsqu'un patient a déjà un angle naso-labial ouvert.

Concernant la position de la lèvre inférieure, KARACAY, ASLAN, OZTOPRAK et CELIKOGLU rapportent une protrusion significative qui serait due à la vestibuloversion de l'incisive (69) (72) (74) (76).

Pour EISSA et d'autres auteurs, la position de la lèvre inférieure n'est pas modifiée de façon significative (78).

TURKKAHRAMAN suggèrent que ces variations entre les études sont dues à des différences de lignes de référence et de mesures (77).

Les tissus mous reflètent donc majoritairement les changements dento-alvéolaires.

3.7.4. Forsus™ et ventilation

Les malocclusions de classes II par rétrognathie mandibulaire peuvent être une des causes d'obstruction ou diminution des voies aériennes pharyngées. La position rétrusive de la mandibule, entraînant avec elle les tissus mous et diminuant ainsi la taille du carrefour aérien, est donc un des facteurs contribuant au syndrome d'apnées obstructives du sommeil (SAOS). Les effets des appareils fonctionnels sur les voies respiratoires restent cependant controversés dans la littérature.

Dans son étude, BAVBEK a recherché les effets du Forsus™ sur les dimensions des voies aéropharyngées et la position de l'os hyoïde par rapport à un groupe non traité (79). Le groupe Forsus™ montre une augmentation des dimensions des voies aériennes au niveau du palais mou ($P < 0,05$) et une position plus antérieure de l'os hyoïde ($P < 0,05$) par rapport au groupe contrôle.

Le traitement des Classes II est essentiellement dû au mouvement mésial de l'arcade alvéolo-dentaire mandibulaire, ce qui entraîne un positionnement plus antérieur de la langue. Ce sont donc les changements dento-alvéolaires qui provoquent un mouvement vers l'avant de l'os hyoïde permettant d'augmenter l'espace aérien.

Pour OZDEMIR, l'avancée mandibulaire a comme conséquence d'augmenter l'espace de la langue et intermaxillaires (80). En revanche, chez de jeunes adultes, il n'y a pas pour lui de changement statistiquement significatif de la position de l'os hyoïde ni de l'espace oropharyngé.

Pour GOYMEN, les traitements par appareils fonctionnels mènent à l'augmentation des dimensions sagittales du nasopharynx, oropharynx et hypopharynx (81). Pour autant, compte tenu des différences d'âge moyen des groupes de son étude, en termes d'effet sur les dimensions des voies aériennes, il n'y a pas de différence significative avec le groupe contrôle.

La revue systématique et méta-analyse de XIANG a pour objectif d'évaluer les effets des traitements par appareils fonctionnels sur les dimensions des voies aériennes supérieures, chez des patients en cours de croissance présentant une classe II par rétrognathie mandibulaire (82). Cette étude démontre que ces appareils peuvent augmenter les dimensions aériennes, notamment dans la région oropharyngée. Bien qu'il n'y ait pas de modification de la longueur de la mandibule, l'augmentation du SNB a un effet positif sur l'espace oropharyngé. De plus, une position plus antérieure de l'os hyoïde a été montrée, mais pas de façon statistiquement significative par rapport au groupe contrôle. L'os hyoïde étant relié à l'arcade alvéolo-dentaire par des tissus mous, il se déplace donc vers l'avant en parallèle de l'arcade dentoalvéolaire mandibulaire. Mais cela est principalement la conséquence de la croissance normale, plus que de l'effet des thérapeutiques fonctionnelles.

En conclusion de cette méta-analyse, les appareils fonctionnels, dont le Forsus™, ont un effet positif sur les voies aériennes supérieures en repositionnant plus antérieurement l'arcade mandibulaire, en diminuant la longueur et l'inclinaison du palais mou, ce qui permet d'augmenter les dimensions des voies aériennes, de diminuer les résistances respiratoires et de prévenir les potentiels risques des SAOS.

3.7.5. Forsus™ et auxiliaires d'ancrage par minivis/miniplaques

Comme vu précédemment, le Forsus™ a deux intérêts majeurs : il ne nécessite pas de compliance de la part des patients et il agit en continu. Cependant, un des effets indésirables est la protrusion de l'incisive mandibulaire qui limite la correction squelettique de la classe II et pourrait affecter la stabilité à long terme des résultats.

Plusieurs méthodes ont été essayées pour minimiser l'impact de ces mouvements dento-alvéolaires indésirables, comme l'emploi d'arcs de plus forte section, l'introduction de torque négatif dans les arcs ou l'utilisation de brackets incisifs mandibulaires avec un torque coronolingual augmenté. Des moyens d'ancrage squelettique temporaires ont également été introduits. Il s'agit de minivis ou miniplaques.

Dans leurs études, ASLAN et al (2013) et ELKORDY (2016) comparent un groupe traité par Forsus™ et mini-implants avec un groupe Forsus™ seul et un groupe contrôle (72)(83). La minivis, placée en distal de la canine, est utilisée comme ancrage indirect, un sectionnel en acier de dimension respective 0,018x0,025" et 0,019x0,025" la reliant à la canine (Figure 38). La vestibulo-version de l'incisive mandibulaire est significativement réduite dans le groupe Forsus™ avec mini-implants, sans différence sur les effets squelettiques du Forsus™. L'absence d'effet squelettique pourrait être due à la période réduite de port du Forsus™ (environ 6 mois).

EISSA a utilisé les minivis dans les mêmes conditions que précédemment (75). Il n'a cependant pas trouvé de différence significative entre le groupe Forsus™ avec minivis et le groupe Forsus™ au niveau de la vestibuloversion de l'incisive mandibulaire, palatoversion de l'incisive maxillaire et distalisation de la molaire maxillaire. La classe II est principalement corrigée au niveau dento-alvéolaire pour les deux groupes. L'usage de minivis ne permet pas d'améliorer la croissance mandibulaire et de prévenir l'inclinaison des incisives mandibulaires. Cette différence de résultats avec les autres études peut s'expliquer par le sous dimensionnement du sectionnel employé 0,016x 0,016" acier.

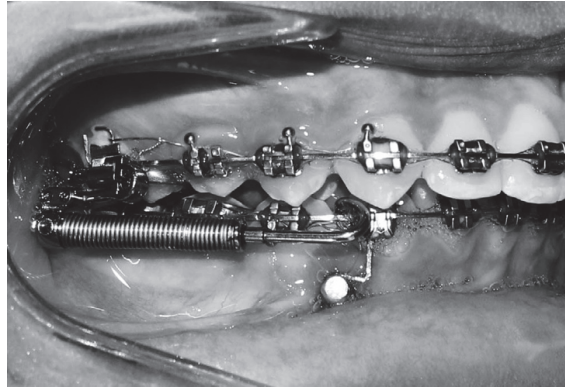


Figure 38 : Forsus™ utilisé avec une minivis (75).

UNAL (2015), CELIKOGLU (2015) et TURKKAHRAMAN (2016) utilisent des miniplaques vissées dans la symphyse mandibulaire comme renfort d'ancrage pendant 9 mois environ (Figure 39) (84)(85)(77). Ils positionnent directement le Forsus™ dessus. Ils retrouvent des incisives mandibulaires plus rétruses par rapport aux groupes contrôles de façon statistiquement significative ($P < 0,001$) et une mandibule positionnée plus antérieurement avec une croissance stimulée.

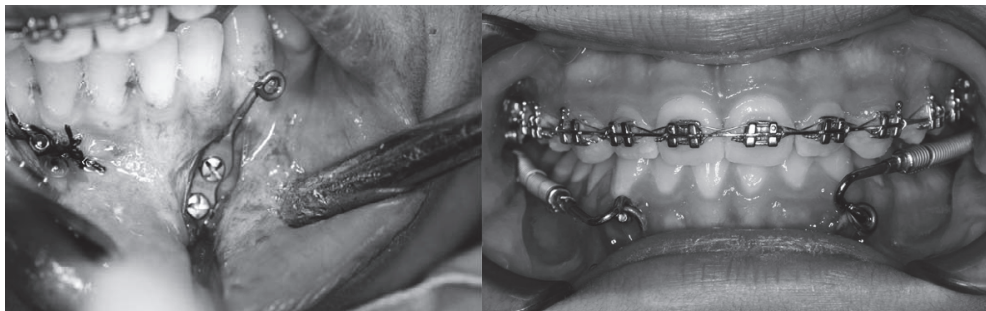


Figure 39 : Miniplaque vissée dans la symphyse mandibulaire et Forsus™ associé avec (77).

ELKORDY (2016), avec sa revue systématique et méta-analyse, avait pour objectif de déterminer si l'usage conjoint du Forsus™ avec des auxiliaires d'ancrage squelettique pouvait promouvoir les changements squelettiques (86) ; 157 patients ont été inclus. Des preuves de faible niveau suggèrent que le Forsus™ combiné aux ancrages squelettiques n'est pas capable de stimuler de façon additionnelle la croissance mandibulaire mais de limiter l'inclinaison des incisives de $-1,43^\circ$. Ces résultats doivent être interprétés avec précaution selon EISSA, à cause du mélange entre les études avec minivis et miniplaques et la variabilité de méthode d'ancrage indirect (75).

Enfin, ELKORDY (2018) montre dans une dernière étude que l'utilisation combinée de miniplaques améliorerait la croissance squelettique de la mandibule avec une augmentation significative de la longueur de la mandibule couplée à une rotation horaire de cette dernière (87). Le groupe miniplaques présente une rétroclusion des incisives mandibulaires sans perte d'ancrage. Malgré ces résultats favorables, la nécessité de deux procédures chirurgicales pour placer et enlever les miniplaques peut apparaître comme un désavantage au système.

La différence de durée de port du Forsus™, 9 mois sur miniplaques contre 4 à 6 mois sur arc acier avec ou sans minivis en ancrage indirect pourrait-elle en partie expliquer les différences d'effets squelettiques ?

3.8. Autres systèmes commercialisés

Différents types d'appareils fonctionnels fixes existent selon la classification de RITTO (53)(88) :

- Appareils fonctionnels fixes rigides :

Ils fonctionnent sur le principe d'un système télescopique rigide. Le patient ne peut plus se repositionner en relation centrée. De ce fait, ils stimulent et positionnent antérieurement la mandibule 24 heures sur 24.

- L'appareil de Herbst et ses variantes :
 - Dentaurum I, II et IV (Dentaurum) ;
 - Flip-Lock Herbst (TP Orthodontics) ;
 - Ventral Telescope (Professional Positioners) ;
 - Hanks-HTH and Miniscope (American Orthodontics) ;
 - AdvanSync (Ormco).
- Appareil de protraction mandibulaire (MPA) ;
- Appareil de repositionnement antérieur mandibulaire (MARA) ;
- Système de RITTO (ORMCO) ;
- BioPedic (GAC).

- Appareils fonctionnels fixes flexibles :

Ces dispositifs d'avancement mandibulaire utilisent l'élasticité et la flexibilité d'un ressort, ce qui autorise les mouvements mandibulaires et permet au patient de fermer la bouche en relation centrée. En revanche, ils présentent une fatigabilité et une usure importantes entraînant souvent des fractures.

- Jasper Jumper (American Orthodontics) :

Développé en 1987 par JASPER, ce système consiste en deux ressorts torsadés flexibles, recouverts d'une gaine en vinyle plastique associé à un appareil multi-attaches. Il est fixé en distal des bagues molaires maxillaires et sur l'arc au niveau des canines mandibulaires, propulsant alors la mandibule (Figure 40). Pour prévenir les fréquentes fractures, il doit être changé au maximum tous les trois mois (45).

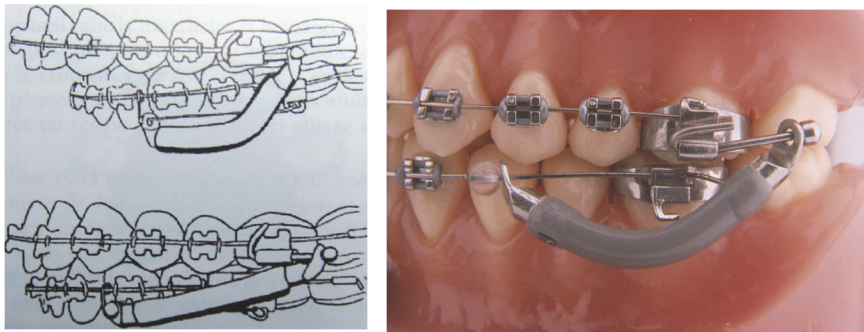


Figure 40 : Jasper Jumper (45).

- Adjustable Bite Corrector (Ortho plus) ;
- Churro Jumper ;
- Amoric Torsion Coils ;
- Scandee Tubular Jumper (Saga Dental) ;
- Klapper Super Spring (Orthodesign) ;
- Bite Fixer (ORMCO) ;
- Turbo Sprin (RMO).

- Appareils fonctionnels fixes hybrides :

Ces appareils combinent la rigidité d'une tige télescopique et la flexibilité d'un ressort. Le Forsus™ fait partie de cette catégorie.

- PowerScope. (American Orthodontics) ;

C'est un système télescopique constitué d'une seule pièce se fixant par des écrous sur les arcs d'un appareil multi-attaches (Figure 41). Le ressort interne délivre 260g. Il a la particularité d'avoir une rotule articulée qui augmente la possibilité de mouvements latéraux (89).

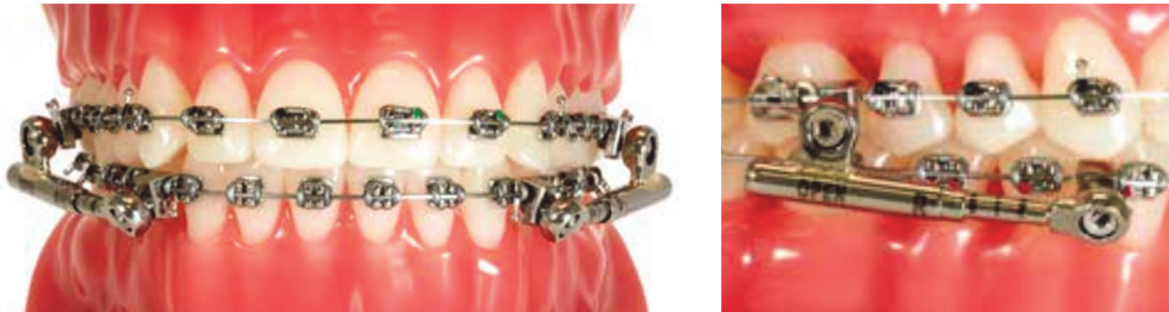

Figure 41 : PowerScope (89).

- Eureka Spring (Eureka Orthodontics) ;
- Twin Force Bite Corrector (Henry Schein) ;
- Alpern Class II Closers (GAC) ;
- Sabbagh Universal Spring (Dentaurum).

Conclusion

La gestion des malocclusions de classe II représente généralement les trois quarts de l'activité clinique d'un orthodontiste.

Le Forsus™ est un appareil fonctionnel fixe hybride, utilisé en association avec une thérapie multi-attaches, qui peut être employé pour le traitement de ces malocclusions. Son intérêt premier réside dans son action continue et l'absence du besoin de compliance des patients.

Selon les études, les principaux effets sont dento-avéolaires, avec essentiellement un mouvement mésial de l'arcade mandibulaire. Les effets squelettiques, une restriction de la croissance maxillaire et un allongement de la longueur mandibulaire, sont controversés.

Il permet d'agir rapidement en particulier chez des patients en fin de croissance mandibulaire. Il s'avère également intéressant dans la gestion des classes II subdivision, classes II division 2 et chez des adultes présentant une classe II de faible amplitude.

Mais des effets parasites limitent ses indications. Le contrôle des effets indésirables, notamment par l'utilisation combinée d'ancrage squelettique fait l'objet de plusieurs études. Seule l'utilisation du Forsus™ posé directement sur des mini-plaques, en évitant la vestibuloversion de l'incisive mandibulaire et les compensations dento-alvéolaires, permettrait une réelle stimulation de la croissance mandibulaire.

Certaines questions restent toujours en suspens et doivent être approfondies : les différences liées à la durée de port du Forsus™, la comparaison des différentes typologies verticales traitées, avec notamment la pertinence de l'utilisation du Forsus™ chez les patients avec un recouvrement diminué...

On peut également se demander pourquoi en France, le Forsus™ n'est pas plus utilisé dans la pratique quotidienne des orthodontistes.

L'acceptation par les patients d'un appareil fixe, le coût de l'appareil et les rendez-vous d'urgence sont sûrement à prendre en compte dans ce choix.

Il n'en reste pas moins un appareil reconnu et largement utilisé notamment en Amérique du Nord et en Asie.

Table des illustrations

Figure 1 : Relations anatomiques entre la mandibule, le massif facial supérieur et la base du crâne (4).....	2
Figure 2 : Histologie du cartilage condylien d'après KAROSI et JONAS (4).	4
Figure 3 : Phénomène de remodelage au niveau de la mandibule selon ENLOW (4).	7
Figure 4 : Théorie de la croissance en V de ENLOW (15).....	7
Figure 5 : Classe I dentaire selon ANGLE (18).	10
Figure 6 : Classe II dentaire selon ANGLE (18).	10
Figure 7 : Classe II, 1 et Classe II, 2 (Collection personnelle).	11
Figure 8 : Classe II subdivision droite (Collection personnelle).	11
Figure 9 : Téléradiographies de profil de patients hyperdivergent (a) et hypodivergent (b) (Collection personnelle).....	12
Figure 10 : Ventilation nasale et posture haute de la langue (a et b) et ventilation orale et posture basse de la langue (c et d)(30).....	16
Figure 11 : Photographies exobuccales de face de patients en classe II : symétrie des hémifaces (a), menton dévié à gauche (b) (Collection personnelle).	18
Figure 12 : Illustration de la diversité des profils de classe II : profil de CI II, 1 convexe, hyperdivergent avec biprochéilie et absence de menton (a) et de CI II,2 hypodivergent avec rapports labiaux de classe II, sillon labio-mentonnier et symphyse mentonnière marqués et distance cervico-mentonnière plus importante (b) (Collection personnelle).	20
Figure 13 : Arcades en forme de V et U d'une classe II division 1 (Collection personnelle)....	21
Figure 14 : Forme d'arcade maxillaire carré, large et mandibulaire d'une Classe II division 2 (Collection personnelle).....	21
Figure 15 : Classe II Canine et Molaire bout à bout droite et gauche, avec surplomb augmenté qui seront quantifiés précisément sur les moulages (Collection personnelle).	22
Figure 16 : Recouvrement augmenté dans un cas de Classe II division 2 (Collection personnelle).....	23
Figure 17 : Visage cerné, nez, narines étroits, lèvres gercées du ventilateur buccal (Collection personnelle).....	25

Figure 18 : Analyses céphalométriques de Steiner et de Tweed (gris) : classe II squelettique par prognathie maxillaire, normodivergence, rétroalvéolie maxillaire et incisive mandibulaire bien placée (4).	27
Figure 19 : Appareil de Herbst original (40).....	28
Figure 20 : Le système d'ancrage par gouttières de Howe et McNamara (40).	29
Figure 21 : L'appareil de Herbst cantilever (40).....	30
Figure 22 : Forsus™ FReD (47).....	31
Figure 23 : Ressort (47).....	31
Figure 24 : Tiges poussoirs côtés droit et gauche (47).	32
Figure 25 : Composition du Forsus™ (47).	32
Figure 26 : Module "L-Pin"(47).	33
Figure 27 : Module "EZ2"(47).	33
Figure 28 : Module Wiremount (47).....	34
Figure 29 : Positionnement des modules (47).....	35
Figure 30 : Mesure de la taille de la tige poussoir (47).....	36
Figure 31 : Positionnement de la tige poussoir sur l'arc (47).	36
Figure 32 : Vérification de l'activation (47).....	36
Figure 33 : Activation du Forsus™ (47).	37
Figure 34 : Schéma modifié de la biomécanique du Forsus™ (51).	38
Figure 35 : Schéma modifié de la biomécanique des élastiques intermaxillaires (51).....	39
Figure 36 : Forsus™ fixé aux premières molaires maxillaires et à l'arc vestibulaire du double arc mandibulaire scellé aux premières molaires définitives et temporaires. L'arc transpalatin sert d'ancrage aux molaires maxillaires (55).	42
Figure 37 : Mise en place secteur gauche d'un Forsus™ associé à un appareillage lingual (60).	42
Figure 38 : Forsus™ utilisé avec une minivis (75).....	50
Figure 39 : Miniplaque vissée dans la symphyse mandibulaire et Forsus™ associé avec (77). 50	50
Figure 40 : Jasper Jumper (45).....	52
Figure 41 : PowerScope (89).....	53

Bibliographie


1. Petrovic A. Analyse biologique des processus de contrôle de la croissance post natale du squelette facial. In: Orthopédie Dento-Faciale, tome 1 : bases fondamentales. 1975^e éd.
2. Bonnefont R, Guyomard F. A propos des rythmes de croissance staturale et faciale. *Orthod Fr.* 1995;(66):157-160.
3. Patcas R, Herzog G, Peltomäki T, Markic G. New perspectives on the relationship between mandibular and statural growth. *Eur J Orthod.* févr 2016;38(1):137-21.
4. Boileau M-J, Canal P. Orthodontie de l'enfant et du jeune adulte. Tome 1, Principes et moyens thérapeutiques. Issy-les-Moulineaux, France: Elsevier Masson; 2011. xvi+263.
5. Aknin J-J. Croissance générale de l'enfant. *Wwwem-Premiumcomdatatraitess723-49181* [Internet]. 3 déc 2008 [cité 28 janv 2020]; Disponible sur: <https://www-em-premium-com.lama.univ-amu.fr/article/194126/resultatrecherche/1>
6. Kantomaa T, Hall BK. Organ culture providing an articulating function for the temporomandibular joint. *J Anat.* déc 1988;161:1957-201.
7. Kantomaa T, Hall BK. Mechanism of adaptation in the mandibular condyle of the mouse. An organ culture study. *Acta Anat (Basel).* 1988;132(2):1147-9.
8. Aknin J-J. Effets des thérapeutiques sur la croissance mandibulaire. In: *Encycl Méd Chir (Paris), Orthopédie dentofaciale.* 2003. (23498 D10).
9. Petrovic A, Charlier J. Recherches sur la mandibule de rat en culture d'organes : le cartilage condylien a-t-il un potentiel de croissance indépendant ? *Orthod Fr.* 1976;38:1657-75.
10. Petrovic A, Charlier J. La synchondrose sphéno-occipitale de jeunes rats en culture d'organes : mise en évidence d'un potentiel de croissance indépendant ? *C R Acad Sc Paris.* 1967;
11. Petrovic A, Stutzmann J. Le muscle ptérygoïdien externe et la croissance du condyle mandibulaire. *Recherche expérimentale chez le jeune rat.* *Orthod Fr.* 1972;43:2717-85.
12. Gola R, éditeur. Croissance mandibulaire selon Björk et croissance mandibulaire revisitée. In: *Analyse céphalométrique fonctionnelle et esthétique de profil* [Internet]. Paris: Springer; 2006 [cité 10 mars 2020]. p. 957-115. Disponible sur: https://doi.org/10.1007/978-2-287-33478-8_4
13. Enlow D. Handbook of facial growth. In Philadelphia : Saunders; 1973 [cité 28 janv 2020]. Disponible sur: <https://catalogue.univ-amu.fr/cgi-bin/koha/opac-detail.pl?biblionumber=399366>
14. Aknin J-J. Croissance craniofaciale. *Wwwem-Premiumcomdatatraitess723-49450* [Internet]. 3 déc 2008 [cité 28 janv 2020]; Disponible sur: <https://www-em-premium-com.lama.univ-amu.fr/article/194127/resultatrecherche/35>
15. Enlow DH, Moyers RE, Merow WW. Handbook of facial growth. 2nd ed. Philadelphia: Saunders; 1982.
16. Azevedo ARP, Janson G, Henriques JFC, de Freitas MR. Evaluation of asymmetries between subjects with Class II subdivision and apparent facial asymmetry and those with normal occlusion. *Am J Orthod Dentofacial Orthop.* mars 2006;129(3):3767-83.
17. Ackerman JL, Proffit WR. The characteristics of malocclusion: A modern approach to classification and diagnosis. *Am J Orthod.* 1 nov 1969;56(5):4437-54.
18. Description d'une malocclusion dentaire de type classe 1 [Internet]. [cité 9 févr 2020]. Disponible sur: <https://www.ortholemay.com/dentition-2/classe1/>
19. Bolender Y. Les Malocclusions de classe II, division. :29.
20. Peck S, Peck L, Kataja M. Class II Division 2 malocclusion: A heritable pattern of small teeth in well-developed jaws. *Angle Orthod.* 1 févr 1998;68(1):97-20.
21. Rakosi T, Jonas I. Orthopédie dento-faciale, diagnostic. Laudenbach P, éditeur. Paris, France: Flammarion médecine-sciences; 1992. viii+272.
22. Delaire J. Les classes II.

23. Boileau M-J, Canal P. Orthodontie de l'enfant et du jeune adulte. Tome 2, Traitement des dysmorphies et malocclusions. Issy-les-Moulineaux, France: Elsevier Masson; 2012. xv+291.
24. Flour J. La création des dysmorphies: une approche pédagogique. Montrouge, France: Parresia; 2019. 199 p.
25. Ledent C. Intérêt des gouttières d'éducation fonctionnelle dans la correction des classes II au moment de l'évolution de la première molaire permanente. :76.
26. Delaire: L'intrication des fonctions de l'extrémité... - Google Scholar [Internet]. Disponible sur: https://scholar.google.com/scholar_lookup?title=L%E2%80%99intrication+des+fonctions+de+%E2%80%99extr%C3%A9mit%C3%A9+c%C3%A9phalique+et+les+inter-relations+morpho-fonctionnelles+oro-faciales&author=Delaire+J&journal=Orthod+Fr&volume=64&pages=-52&publication_year=1993
27. Frapier L, Massif L, Gonzales J, Canal P. Classe II division 2. Wwwwem-Premiumcomdatatrait smb28-55054 [Internet]. 23 déc 2016 [cité 31 janv 2020]; Disponible sur: <https://www-em-premium-com.ezproxy.uca.fr/article/1098191/resultatrecherche/9>
28. Gola R, Richard O, Cheynet F, Brignol L, Guyot L. Étiopathogénie de l'obstruction nasale et conséquences sur la croissance maxillofaciale. Wwwwem-Premiumcomdatatrait smb28-53157 [Internet]. 22 déc 2016 [cité 8 févr 2020]; Disponible sur: <https://www-em-premium-com.ezproxy.uca.fr/article/1097867/resultatrecherche/1>
29. Kolf J. Les classes II division. 2020;16.
30. Makaremi M, Zink K, de Brondeau F. Apport des contraintes masticatrices fortes dans la stabilisation de l'expansion maxillaire. Importance Elev Masticatory Forces Stab Maxillary Expans. janv 2015;49(1):11-20.
31. Patti A, Perrier d'Arc G. Les traitements orthodontiques précoces. Paris, France, Allemagne, Pays multiples; 2003. 121 p.
32. Basdra EK, Kiokpasoglou M, Stellzig A. The class II division 2 craniofacial type is associated with numerous congenital tooth anomalies. Eur J Orthod. 1 oct 2000;22(5):529-35.
33. Martin M. Stratégie thérapeutique dans les Classes II division 2 chez l'adolescent. Wwwwem-Premiumcomdatarevues176172270004000116 [Internet]. 28 févr 2008 [cité 8 févr 2020]; Disponible sur: <https://www-em-premium-com.ezproxy.uca.fr/article/95586/resultatrecherche/1>
34. Quinn GW. Airway Interference Syndrome. Angle Orthod. 1 oct 1983;53(4):311-9.
35. Raymond J-L, Kolf J. La classe II subdivision ou le syndrome de mastication unilatérale dominante acquise. Orthod Fr. 1 déc 2006;77(4):431-7.
36. Ameisen E, Auclair-Assad C, Rolland M-L. Phonation et orthodontie. Wwwwem-Premiumcomdatatraitess122-35753 [Internet]. [cité 16 mars 2020]; Disponible sur: <https://www-em-premium-com.ezproxy.uca.fr/article/15717>
37. Lambert A, Setbon O, Salmon B, Sebban V. Analyse céphalométrique. Wwwwem-Premiumcomdatatraitess723-57179 [Internet]. 26 juin 2010 [cité 8 févr 2020]; Disponible sur: <https://www-em-premium-com.ezproxy.uca.fr/article/257314/resultatrecherche/2>
38. Dumitrache M, Gabison K, Atrtchine A, Chabre C. Trois analyses céphalométriques usuelles. 2020;15.
39. Biomechanics of fixed functional appliance/ dental implant courses by Indian dental academy [Internet]. Issuu. [cité 18 févr 2020]. Disponible sur: https://issuu.com/indiandentalacademy/docs/biomechanics_of_fixed_functional_ap
40. Pancherz H. History, background, and development of theHerbst appliance. Semin Orthod. mars 2003;9(1):3-11.
41. Dunglas C, Lautrou A. Orthopédie fonctionnelle. Activateurs de croissance. Wwwwem-Premiumcomdatatraitess723-30995 [Internet]. [cité 18 févr 2020]; Disponible sur: <https://www-em-premium-com.ezproxy.uca.fr/article/20835/resultatrecherche/4>
42. Pancherz H. The mechanism of Class II correction in Herbst appliance treatment: A cephalometric investigation. Am J Orthod. 1 août 1982;82(2):104-13.

43. Pancherz H. The Herbst appliance—Its biologic effects and clinical use. *Am J Orthod.* 1 janv 1985;87(1):1-20.
44. Pancherz H, Fackel U. The skeletofacial growth pattern pre-and post-dentofacial orthopaedics. A long-term study of Class II malocclusions treated with the Herbst appliance. *Eur J Orthod.* 1 mai 1990;12(2):209-18.
45. Litré F, Le Gall M. L'Évaluation clinique de la correction du décalage de Classe II, au travers du système FORSUS FRd (TM). 1970-2011, France; 2008. 7 p.
46. VanLaecken R, Martin CA, Dischinger T, Razmus T, Ngan P. Treatment effects of the edgewise Herbst appliance: A cephalometric and tomographic investigation. *Am J Orthod Dentofacial Orthop.* nov 2006;130(5):582-93.
47. Forsus™ Fatigue Resistant Device. :18.
48. lefebvreCD17-1.pdf.
49. Huanca Ghislanzoni L, Lucchese A, Tagliatesta C. Injuries and Complications Management with Forsus Appliance. *Orthod J Nepal.* 1 déc 2017;7:41-6.
50. Bowman AC, Saltaji H, Flores-Mir C, Preston B, Tabbaa S. Patient experiences with the Forsus Fatigue Resistant Device. *Angle Orthod.* 1 mai 2013;83(3):437-46.
51. Baron P. The Forsus™ Fatigue Resistant Device : Better Than Elastics for Class II. :5.
52. Cappai P. Etude comparative des effets orthopédiques et orthodontiques des propulseurs mandibulaires et des élastiques inter-maxillaires sur multiattaches, dans la phase de correction de la classe II :34.
53. Prateek D, Shami D, Sandhya D. Research article fixed functional appliances: an overview. *Int J Curr Res.* 2017;9:8.
54. Heinig N, Göz G. Clinical application and effects of the Forsus spring. A study of a new Herbst hybrid. *J Orofac Orthop Fortschritte Kieferorthopadie OrganOfficial J Dtsch Ges Kieferorthopadie.* nov 2001;62(6):436-50.
55. Goracci C, Cacciato G. Early treatment of a severe Class II malocclusion with the Forsus fatigue resistant device. *Eur J Paediatr Dent.* sept 2017;18(3):199-207.
56. Baccetti T, Franchi L, Mcnamara J. The Cervical Vertebral Maturation (CVM) Method for the Assessment of Optimal Treatment Timing in Dentofacial Orthopedics. *Semin Orthod.* 1 sept 2005;11.
57. Servello DF, Fallis DW, Alvetro L. Analysis of Class II patients, successfully treated with the straight-wire and Forsus appliances, based on cervical vertebral maturation status. *Angle Orthod.* 21 mai 2014;85(1):80-6.
58. Raberin M, Cozor I, Gobert-Jacquart S. Les vertèbres cervicales : indicateurs du dynamisme de la croissance mandibulaire ? *Orthod Fr.* mars 2012;83(1):45-58.
59. Treatment of class ii in adulthood by forsus frd device [Internet]. [cité 27 févr 2020]. Disponible sur: <https://www.ncbi.nlm.nih.gov/pmc/articles/PMC5333753/>
60. Alouini O, Wiechmann D. La correction de la classe II chez les adolescents à l'aide de l'orthodontie linguale totalement individualisée. *Orthod Fr.* mars 2018;89(1):3-19.
61. Aras I, Pasaoglu A. Class II subdivision treatment with the Forsus Fatigue Resistant Device vs intermaxillary elastics. *Angle Orthod.* 13 oct 2016;87(3):371-6.
62. Franchi L, Alvetro L, Giuntini V, Masucci C, Defraia E, Baccetti T. Effectiveness of comprehensive fixed appliance treatment used with the Forsus Fatigue Resistant Device in Class II patients. *Angle Orthod.* 7 févr 2011;81(4):678-83.
63. Heinrichs DA, Shammaa I, Martin C, Razmus T, Gunel E, Ngan P. Treatment effects of a fixed intermaxillary device to correct class II malocclusions in growing patients. *Prog Orthod* [Internet]. 1 août 2014 [cité 6 mars 2020];15(1). Disponible sur: <https://www.ncbi.nlm.nih.gov/pmc/articles/PMC4138555/>
64. Cacciato G, Ghislanzoni LTH, Alvetro L, Giuntini V, Franchi L. Treatment and posttreatment effects induced by the Forsus appliance: A controlled clinical study. *Angle Orthod.* 25 mars 2014;84(6):1010-7.

65. Cacciatore G, Alvetro L, Defraia E, Ghislanzoni LTH, Franchi L. Active-treatment effects of the Forsus fatigue resistant device during comprehensive Class II correction in growing patients. *Korean J Orthod.* mai 2014;44(3):136-42.
66. Jones G, Buschang PH, Kim KB, Oliver DR. Class II Non-Extraction Patients Treated with the Forsus Fatigue Resistant Device Versus Intermaxillary Elastics. *Angle Orthod.* mars 2008;78(2):332-8.
67. Arora V, Sharma R, Chowdhary S. Comparative evaluation of treatment effects between two fixed functional appliances for correction of Class II malocclusion: A single-center, randomized controlled trial. *Angle Orthod.* mai 2018;88(3):259-66.
68. Linjawi AI, Abbassy MA. Dentoskeletal effects of the forsus™ fatigue resistance device in the treatment of class II malocclusion: A systematic review and meta-analysis. *J Orthod Sci.* 2018;7:5.
69. Karacay S, Akin E, Olmez H, Gurton AU, Sagdic D. Forsus Nitinol Flat Spring and Jasper Jumper Corrections of Class II division 1 Malocclusions. *Angle Orthod.* 2006;76(4):7.
70. Gunay EA, Arun T, Nalbantgil D. Evaluation of the Immediate Dentofacial Changes in Late Adolescent Patients Treated with the Forsus™ FRD. *Eur J Dent.* oct 2011;5(4):423-32.
71. Bilgiç F, Başaran G, Hamamci O. Comparison of Forsus FRD EZ and Andresen activator in the treatment of class II, division 1 malocclusions. *Clin Oral Investig.* 1 mars 2015;19(2):445-51.
72. Aslan BI, Kucukkaraca E, Turkoz C, Dincer M. Treatment effects of the Forsus Fatigue Resistant Device used with miniscrew anchorage. *Angle Orthod.* janv 2014;84(1):76-87.
73. Hanoun A, Al-Jewair TS, Tabbaa S, Allaymouni MA, Preston CB. A comparison of the treatment effects of the Forsus Fatigue Resistance Device and the Twin Block appliance in patients with class II malocclusions. *Clin Cosmet Investig Dent.* 2 août 2014;6:57-63.
74. Oztoprak MO, Nalbantgil D, Uyanlar A, Arun T. A cephalometric comparative study of class II correction with Sabbagh Universal Spring (SUS(2)) and Forsus FRD appliances. *Eur J Dent.* juill 2012;6(3):302-10.
75. Eissa O, El-Shennawy M, Gaballah S, El-Meehy G, El Bialy T. Treatment outcomes of Class II malocclusion cases treated with miniscrew-anchored Forsus Fatigue Resistant Device: A randomized controlled trial. *Angle Orthod.* nov 2017;87(6):824-33.
76. Celikoglu M, Unal T, Bayram M, Candirli C. Treatment of a skeletal Class II malocclusion using fixed functional appliance with miniplate anchorage. *Eur J Dent.* avr 2014;8(2):276-80.
77. Turkkahraman H, Eliacik SK, Findik Y. Effects of miniplate anchored and conventional Forsus Fatigue Resistant Devices in the treatment of Class II malocclusion. *Angle Orthod.* nov 2016;86(6):1026-32.
78. Eissa O, ElShennawy M, Gaballah S, ElMehy G, El-Bialy T. Treatment of Class III malocclusion using miniscrew-anchored inverted Forsus FRD: *Controlled clinical trial.* *Angle Orthod.* nov 2018;88(6):692-701.
79. Bavbek NC, Tuncer BB, Turkoz C, Ulusoy C, Tuncer C. Changes in airway dimensions and hyoid bone position following class II correction with forsus fatigue resistant device. *Clin Oral Investig.* sept 2016;20(7):1747-55.
80. Ozdemir F, Ulkur F, Nalbantgil D. Effects of fixed functional therapy on tongue and hyoid positions and posterior airway. *Angle Orthod.* mars 2014;84(2):260-4.
81. Göymen M, Mourad D, Güleç A. Evaluation of Airway Measurements in Class II Patients Following Functional Treatment. *Turk J Orthod.* mars 2019;32(1):6-10.
82. Xiang M, Hu B, Liu Y, Sun J, Song J. Changes in airway dimensions following functional appliances in growing patients with skeletal class II malocclusion: A systematic review and meta-analysis. *Int J Pediatr Otorhinolaryngol.* 1 juin 2017;97:170-80.
83. Elkordy SA, Abouelezz AM, Fayed MMS, Attia KH, Ishaq RAR, Mostafa YA. Three-dimensional effects of the mini-implant-anchored Forsus Fatigue Resistant Device: A randomized controlled trial. *Angle Orthod.* mars 2016;86(2):292-305.

84. Unal T, Celikoglu M, Candirli C. Evaluation of the effects of skeletal anchored Forsus FRD using miniplates inserted on mandibular symphysis: *A new approach for the treatment of Class II malocclusion*. Angle Orthod. mai 2015;85(3):413-419.
85. Celikoglu M, Buyuk SK, Ekizer A, Unal T. Treatment effects of skeletally anchored Forsus FRD EZ and Herbst appliances: A retrospective clinical study. Angle Orthod. 10 août 2015;86(2):306-314.
86. Elkordy SA, Aboelnaga AA, Fayed MMS, AboulFotouh MH, Abouelezz AM. Can the use of skeletal anchors in conjunction with fixed functional appliances promote skeletal changes? A systematic review and meta-analysis. Eur J Orthod. 1 oct 2016;38(5):532-545.
87. Elkordy SA, Abouelezz AM, Fayed MMS, Aboufotouh MH, Mostafa YA. Evaluation of the miniplate-anchored Forsus Fatigue Resistant Device in skeletal Class II growing subjects: A randomized controlled trial. Angle Orthod. 28 déc 2018;89(3):391-403.
88. Moro A, Borges SW, Spada PP, Morais ND, Correr GM, Chaves CM, et al. Twenty-year clinical experience with fixed functional appliances. Dent Press J Orthod. 2018;23(2):87-109.
89. Litfunc-06FR_PowerScope2-Doc.pdf [Internet]. Disponible sur: http://www.americanortho.com/downloads/brochures/LITFUNC-06FR_PowerScope2-Doc.pdf



SERMENT MEDICAL

En présence des Maîtres de cette Faculté, de mes chers condisciples, devant l'effigie d'HIPPOCRATE.

Je promets et je jure, d'être fidèle aux lois de l'honneur et de la probité dans l'exercice de la Médecine Dentaire.

Je donnerai mes soins à l'indigent et n'exigerai jamais un salaire au-dessus de mon travail, je ne participerai à aucun partage clandestin d'honoraires.

Je ne me laisserai pas influencer par la soif du gain ou la recherche de la gloire.

Admis dans l'intérieur des maisons, mes yeux ne verront pas ce qui s'y passe, ma langue taira les secrets qui me seront confiés et mon état ne servira pas à corrompre les mœurs ni à favoriser le crime.

Je ne permettrai pas que des considérations de religion, de nation, de race, de parti ou de classe sociale viennent s'interposer entre mon devoir et mon patient.

Même sous la menace, je n'admettrai pas de faire usage de mes connaissances médicales contre les lois de l'humanité.

J'informerai mes patients des décisions envisagées, de leurs raisons et de leurs conséquences. Je ne tromperai jamais leur confiance et n'exploiterai pas le pouvoir hérité des connaissances pour forcer les consciences.

Je préserverai l'indépendance nécessaire à l'accomplissement de ma mission. Je n'entreprendrai rien qui dépasse mes compétences. Je les entretiendrai et les perfectionnerai pour assurer au mieux les services qui me seront demandés.

Respectueux et reconnaissant envers mes Maîtres, je rendrai à leurs enfants l'instruction que j'ai reçue de leur père.

Que les hommes m'accordent leur estime si je suis fidèle à mes promesses.

Que je sois déshonoré et méprisé de mes confrères si j'y manque.

FOUQUES Agathe – Intérêt de l'appareil fonctionnel fixe Forsus™ dans le traitement des classes II

Th. : Chir. dent. : Marseille : Aix-Marseille Université : 2020

Rubrique de classement : Orthopédie dento-faciale

Résumé :

Le Forsus™ est un appareil fonctionnel fixe hybride utilisé en association avec une thérapeutique multi-attaches dans la correction des malocclusions de classe II. Son intérêt majeur réside dans son action continue, permanente et l'absence du besoin de coopération des patients qui, lorsqu'elle fait défaut peut compromettre les résultats de nos traitements. Ses principaux effets sont dento-alvéolaires, avec essentiellement un mouvement mésial de l'arcade mandibulaire. Les effets sont rapides et généralement, le temps de port n'excède pas cinq mois. Il s'avère particulièrement intéressant dans la gestion des classes II subdivision, classes II division 2, chez des adultes présentant une classe II de faible amplitude et chez des patients en fin de croissance mandibulaire. Un des inconvénients majeurs est la perte de contrôle avec la vestibuloversion des incisives mandibulaires, ce qui limite l'expression de la croissance squelettique mandibulaire. Afin d'éviter cet effet parasite, l'adjonction d'ancrages squelettiques temporaires fait l'objet de plusieurs études. L'utilisation du Forsus™ posé directement sur des mini-plaques permettrait une réelle stimulation de la croissance mandibulaire.

Mots clés : Forsus ; Appareil fonctionnel fixe ; Malocclusion de classe II

FOUQUES Agathe – Interest of the fixed functional appliance Forsus™ in the treatment of Class II malocclusion

Abstract:

Forsus™ is a hybrid fixed functional appliance used in association with a multibracket therapy in the correction of Class II malocclusions. Its major interest lies in its continuous, full time action and the fact that it does not require the patient's cooperation which, when lacking, can compromise our treatments. Its main effects are dentoalveolar with mostly a mesial movement of the mandibular arch. The effects are fast and usually, wear time does not exceed five months. It proves to be interesting especially in Class II subdivision, Class II division 2, in adults with minor Class II and in patients at the end of mandibular growth. One of the major disadvantages is the loss of control with the protrusion of lower incisors, which limits the expression of mandibular skeletal growth. In order to avoid this adverse effect, temporary skeletal anchorage devices' addition is the subject of many studies. The use of Forsus™ directly fixed to miniplates would allow a real mandibular growth stimulation.

MeSH: Forsus ; Fixed functional appliance ; Class II malocclusion