



HAL
open science

Description de l'imagerie anté-natale dans une cohorte multicentrique de 257 cas d'infection materno-foetale à cytomégalovirus

Sally Ren

► **To cite this version:**

Sally Ren. Description de l'imagerie anté-natale dans une cohorte multicentrique de 257 cas d'infection materno-foetale à cytomégalovirus. Gynécologie et obstétrique. 2019. dumas-03259302

HAL Id: dumas-03259302

<https://dumas.ccsd.cnrs.fr/dumas-03259302>

Submitted on 14 Jun 2021

HAL is a multi-disciplinary open access archive for the deposit and dissemination of scientific research documents, whether they are published or not. The documents may come from teaching and research institutions in France or abroad, or from public or private research centers.

L'archive ouverte pluridisciplinaire **HAL**, est destinée au dépôt et à la diffusion de documents scientifiques de niveau recherche, publiés ou non, émanant des établissements d'enseignement et de recherche français ou étrangers, des laboratoires publics ou privés.



UNIVERSITE DE VERSAILLES — SAINT QUENTIN EN YVELINES
UFR MÉDICALE DES SCIENCES DE LA SANTÉ SIMONE VEIL

**ÉCOLE DE SAGES-FEMMES
HÔPITAL FOCH — SURESNES**

MÉMOIRE DE DIPLÔME D'ÉTAT DE SAGE-FEMME
DISCIPLINE / SPÉCIALITÉ: Maïeutique

Présenté par: **REN SALLY**

**DESCRIPTION DE L'IMAGERIE ANTÉ-NATALE DANS UNE
COHORTE MULTICENTRIQUE DE 257 CAS D'INFECTION
MATERNO-FOETALE À CYTOMÉGALOVIRUS.**

Soutenu le: 29 mai 2019

Directrice de mémoire:

Dr LERUEZ-VILLE Marianne, laboratoire de Virologie. Laboratoire associé CRS
cytomégalovirus. Hôpital Necker-Enfants-Malades.

Avertissements

Ce mémoire est le fruit d'un travail approuvé par le jury de soutenance et réalisé dans le but d'obtenir le diplôme d'État de sage-femme. Ce document est mis à disposition de l'ensemble de la communauté universitaire élargie.

Il est soumis à la propriété intellectuelle de l'auteur. Ceci implique une obligation de citation et de référencement lors de l'utilisation de ce document.

D'autre part, toute contrefaçon, plagiat, reproduction illicite expose son auteur à des poursuites pénales.

Remerciements

Je tiens tout d'abord à exprimer toute ma gratitude à ma directrice de mémoire, Marianne LERUEZ-VILLE, pour son soutien, sa patience et son aide lors de la réalisation de ce travail.

Je remercie les membres du jury pour le temps que vous consacrez à l'évaluation de ce travail et pour l'intérêt que vous y portez.

Je remercie ma référente pédagogique, madame Eliane VAUTRIN, pour son accompagnement, sa disponibilité et ses conseils ainsi que l'ensemble des sages-femmes enseignants de l'école de Foch, pour la transmission de leur savoir.

Je remercie monsieur Yann SELLIER, sage-femme enseignant de l'école de Foch, sans qui ce travail n'aurait pas pu se faire.

Je tiens à remercier toutes les sages-femmes que j'ai pu rencontrer pendant ma formation pour leurs conseils, leur bienveillance et surtout pour la transmission de leur savoir.

Merci à toutes les personnes m'ayant apporté leur soutien tout au long de ces cinq années d'études, à mes camarades de la promotion 2014-2018.

Et plus personnellement, j'adresse mes plus précieux remerciements:

À mes parents, de m'avoir aidée à grandir et à me construire, de s'être toujours montrés disponibles et de m'avoir laissée poursuivre ma voie et mes rêves en m'apportant tout le confort et tout le soutien qui ont contribué à ma réussite.

À mon frère Florent, pour sa présence, son aide et la relecture de mon mémoire pendant ses concours.

À Caroline, pour sa présence et son écoute depuis notre jeune enfance.

Table des matières

Avertissements	2
Remerciements	3
Table des matières	4
Liste des tableaux	6
Liste des figures	7
Liste des annexes	8
Lexique	9
Introduction	12
1. Définition	12
2. Mécanisme de l'infection congénitale à CMV	13
3. Épidémiologie	13
4. Prévention et dépistage chez les femmes enceinte	14
5. Diagnostic virologique	16
6. Prise en charge anté-natale	17
7. État des connaissances: signes échographiques foetaux	20
8. Apport de la littérature: performance de l'échographie	22
Matériel & méthodes	23
1. Objectif de l'étude	24
2. Type de l'étude	25
3. Population	25
4. Les critères de jugement	27
5. Recueil de données	27
6. Considération éthique et réglementaire	27
7. Variables étudiées	28
8. Analyses des données	29
9. Hypothèses	30
Résultats	31

1. Description de la population	31
2. Calcul de la spécificité, sensibilité, VPP et VPN de l'échographie anté-natale	33
Discussion	34
1. Résultats principaux	35
2. Points forts	35
3. Biais & limites	35
4. Interprétation des résultats	36
5. Implication & perspective	37
Conclusion	38
Annexes	40

Liste des tableaux

Table 1: Valeur prédictive du suivi échographique rapproché pour repérer toutes séquelles liées au CMV.	2
Table 2: Valeur prédictive du suivi échographique rapproché pour repérer les séquelles graves.	3
Table 3: Description des cas de séquelles diagnostiqués en pré-natal (amniocentèse avec PCR CMV positive): type et date de l'infection maternelle, type de séquelles pré-natales et imagerie post-natale.	4
Table 4: Description des cas de séquelles diagnostiqués à la naissance: type et date de l'infection maternelle, type de séquelles pré-natales et imagerie post-natale.	6
Table 5: Prévalence des séquelles dans les cas diagnostiqués uniquement à la naissance.	7
Table 6: Performance de l'échographie de dépistage (2e et 3e trimestre inclus) chez les enfants présentant des séquelles à l'âge d'un an.	8

Liste des figures

Figure 1: Physiopathologie de l'infection à CMV.	2
Figure 2: L'infection et la maladie foetale à CMV.	3
Figure 3: Diagramme de flux (recueil)	4
Figure 4: Diagramme de flux (cohorte étudiée)	6

Liste des annexes

Annexe I: Épidémiologie de l'infection à CMV	2
Annexe II: Protocole CYMEPEDIA	3
Annexe III: Évaluation pédiatrique CYMEPEDIA	4
Annexe IV: Fiche de suivi à 12 mois	6
Annexe V: Fiche de recueil de données	7

Lexique

CMV: Cytomégalovirus

DAN: Diagnostic anté-natal

DPN: Diagnostic pré-natal

EBL: Échelle de Brunet-Lézine

ETF: Échographie transfontanellaire

HAS: Haute Autorité de Santé

IMG: Interruption médicale de grossesse

IRM: Imagerie par résonance magnétique

OEA: Oto-émission acoustique

PCR: Polymerase chain reaction

PEA: Potentiels évoqués auditifs

PLA: Ponction de liquide amniotique

RCIU: Retard de croissance in utero

SA: Semaines d'aménorrhées

US: Ultrasound

VPN: Valeur prédictive négative

VPP: Valeur prédictive positive

Titre et résumé

Description de l'imagerie anté-natale dans une cohorte multicentrique de 257 cas d'infection congénitale à cytomégalovirus.

Objectifs: La séroprévalence du cytomégalovirus est d'environ 50 à 60 % chez les femmes enceintes en France. L'étude avait pour objectif d'évaluer la sensibilité et la valeur prédictive de l'échographie foetale et les comparer avec la symptomatologie à l'âge d'au moins un an des enfants infectés par le CMV.

Matériel et méthode: Nous avons réalisé une étude observationnelle rétrospective sur 13 centres hospitaliers de France. Les critères d'inclusions étaient la présence d'infection congénitale à CMV connue durant la grossesse ou diagnostiquée à la naissance dans les 10 premiers jours de vie. Le critère de jugement principal était la présence ou non de signe d'appel échographique du 2^e ou du 3^e trimestre. Le critère de jugement secondaire était la présence ou non de séquelle à la dernière visite pédiatrique (au moins d'un an). Nous avons alors comparé les imageries anté-natales et la symptomatologie à au moins un an et avons étudié l'association entre l'infection congénitale à CMV et le critère de jugement principal à l'aide de la sensibilité, spécificité, valeur prédictive négative et positive (VPN et VPP).

Résultats: Parmi les 222 patients, 39 présentent des séquelles à l'âge d'au moins un an, dont 18 avec des séquelles sévères. La sensibilité et la VPN de l'échographie pour repérer des fœtus qui développeront au moins une séquelle étaient de 56 % et de 87 % respectivement et augmentaient à 78 et 97 % respectivement pour repérer les séquelles modérées à sévères. La sensibilité et la VPN étaient bonnes dans le groupe des cas diagnostiqués en anté-natal: de 90 % et 96 % pour repérer toutes les séquelles et de 100 % pour repérer les séquelles modérées à graves. En revanche, la sensibilité et la VPN étaient plus faibles dans le groupe des enfants diagnostiqués à la naissance. Cependant, malgré la présence d'un signe d'appel échographique chez 45 % des fœtus ayant développé tout type de séquelle et 71 % des fœtus ayant développé des séquelles graves à modérées, le diagnostic de fœtopathie à CMV n'a pas été évoqué et le diagnostic n'a été fait qu'à la naissance.

Conclusion: Nous avons montré que la politique actuelle de l'échographie de dépistage n'est pas suffisante pour dépister les infection congénitale à CMV.

Mots-clés: infection congénitale; cytomégalovirus; CMV; échographie foetale.

Title and abstract

Description of antenatal imagery in a multicenter cohort of 257 cases of congenital cytomegalovirus infection.

Objectives: The seroprevalence of cytomegalovirus is around 50 to 60 % in pregnant women in France. The study's intent was to assess, from antenatal imagery, sensitivity and predictive value of fetal ultrasound and compare them with the symptomatology at the age of at least one year old of the children infected by the CMV.

Study design: We conducted a retrospective observational study on 13 hospitals in France. Inclusion criteria were the presence of congenital CMV infection diagnosed during the pregnancy or diagnosed at birth, during the first ten days. The primary outcome was the presence or absence of US call signs of the 2nd or the 3rd trimester. The secondary outcome was the presence or absence of sequelae at the last pediatric visit (at least one year). We then compared the antenatal imagery with the symptomatology at the one year old at least and we studied the association between congenital CMV infection and the primary outcome using sensitivity, specificity, PPV and NPV.

Results: Among 222 patients, 39 presented sequelae at a least one year old, including 18 with severe sequelae. The sensitivity and NPV of US to identify fetuses that will develop at least one sequela were 56 % and 87 %, respectively and increased to 78 and 97 % respectively to identify those with moderate to severe sequelae. Sensitivity and NPV were good in the group of cases diagnosed prenatally: 90% and 96% to identify all sequelae and 100% to identify moderate to severe sequelae. On the other hand, the sensitivity and the NPV were lower in the group of children diagnosed at birth. However, despite the presence of an US sign in 45 % of fetuses with all types of sequelae and 71 % of fetuses with severe to moderate sequelae, the diagnosis of CMV fetopathy was not discussed. the diagnosis was made only at birth.

Conclusion: We have shown that the current US screening policy is not sufficient to screen for congenital CMV infection.

Keywords: congenital infection; cytomegalovirus; CMV; fetal ultrasound.

Introduction

L'infection congénitale à Cytomégalovirus (CMV) est une infection dont les symptômes sont en général peu spécifiques et passent souvent inaperçus. Chez la femme enceinte, l'infection est transmissible au fœtus, pouvant provoquer diverses séquelles, au niveau du système nerveux central, des troubles neuro-sensoriels et un retard d'acquisition.

Le CMV est un virus qui, une fois l'hôte humain infecté, va rester latent dans l'organisme. Son génome étant très variable, l'immunité contre cette infection est incomplète. Il peut y avoir, par conséquent, une réinfection par d'autres souches ou bien une réactivation du virus latent.

Il est ainsi, d'autant plus important d'apporter une information claire aux patientes sur la prévention et les dépistages possibles.

À l'heure actuelle, en l'absence de recommandations nationales, l'infection congénitale à cytomegalovirus est diagnostiquée par la présence d'anomalie échographique et, dans le cadre d'une primo-infection, par séro-conversion maternelle.

1. Définition

L'infection à CMV est fréquente avec une séro-prévalence d'environ 50 % chez l'adulte jeune dans les pays industrialisés. Cette infection peut-être potentiellement grave chez les personnes dont le système immunitaire est fragilisé: personnes immuno-déprimées, les fœtus. L'infection chez le sujet immuno-compétent ne se traduit pas toujours par des symptômes, mais lorsque c'est le cas, ils sont peu spécifiques et semblables à ceux de la grippe.

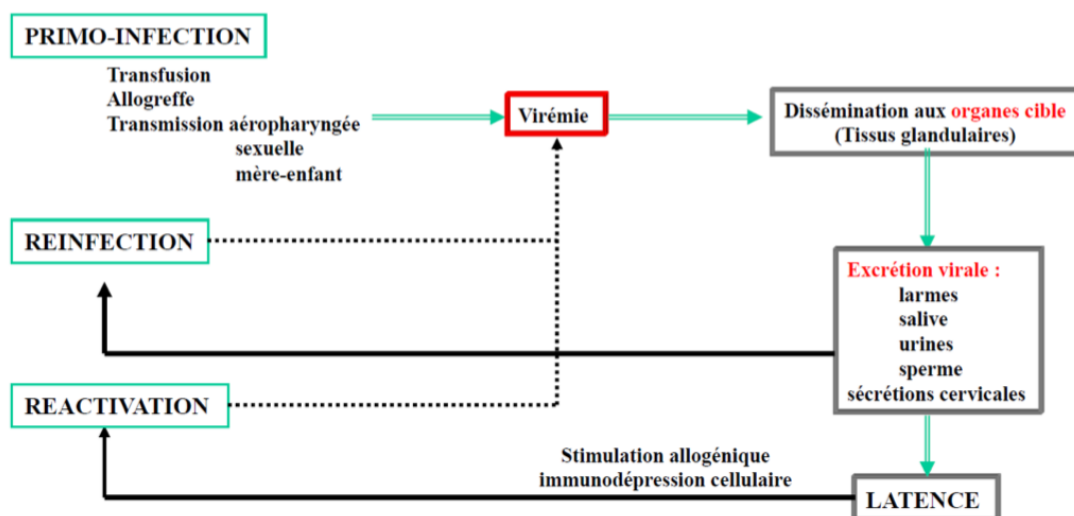
Une primo-infection, une réactivation ou une réinfection chez la femme enceinte peuvent provoquer des lésions importantes chez le fœtus.

L'infection congénitale à cytomégalovirus est la première cause non héréditaire de malformations congénitales, de déficit auditif neuro-sensoriel et de retard mental. Sa prévalence varie entre 0,3 % à 1 % des naissances vivantes dans les pays industrialisés [1][2].

2. Mécanisme de l'infection congénitale à CMV

Ce virus, de la famille Herpesviridae, ubiquitaire se transmet par contact rapproché par échange de liquides biologiques infectés: les sécrétions des voies aériennes supérieures, la salive, le sang, les urines, les sécrétions génitales, le sperme, le lait maternel et les larmes [3][4].

Figure 1: Physiopathologie de l'infection à CMV.



Lorsqu'une femme enceinte s'infecte (primo-infection ou infection non-primaire), la virémie maternelle peut entraîner une infection du placenta. Le diagnostic de la primo-infection maternelle se fait aisément par la sérologie en associant IgG, IgM et avidité des IgG. En revanche, dans l'état actuel des connaissances, le diagnostic d'une infection maternelle non primaire n'est pas réalisable en routine.

L'atteinte du placenta, qui peut se voir sous la forme d'un placenta épaissi à l'échographie, peut se compliquer d'une atteinte fœtale. L'infection fœtale est généralisée et on retrouve la présence du virus, environ six à huit semaines après l'infection maternelle, dans les liquides biologiques fœtaux (sang et liquide amniotique notamment). À ce stade, le diagnostic de l'infection fœtale peut se faire par amplification de l'ADN viral dans le liquide amniotique prélevé par amniocentèse [3][5].

L'infection généralisée fœtale peut donner des signes parfois visibles à l'échographie: un retard de croissance intra-utérin, un intestin hyper-échogène en lien avec une colite virale, une hépato-splénomégalie, voire une ascite ou des épanchements des séreuses. L'infection fœtale peut être responsable d'une atteinte des cellules ciliées de l'oreille interne. Cette atteinte de l'oreille interne n'est pas décelable par l'imagerie.

Le cerveau fœtal est aussi infecté et, dans certains cas, cette encéphalite peut entraîner des lésions anatomiques: microcéphalie, anomalies de la substance blanche, trouble de la gyration, ventriculomégalie, kystes sous-épendymaires et calcifications.

3. Épidémiologie

Le taux de séropositivité dans la population générale varie notamment selon des facteurs géographiques, ethniques et des conditions socio-économiques. La séroprévalence du CMV est d'environ 50 à 60 % chez les femmes enceintes en France [6].

L'incidence de la primo-infection pendant la grossesse est de 1 à 2 % dans les pays Européens [7]. Les femmes enceintes sont d'autant plus susceptibles de faire une primo-infection qu'elles sont jeunes et qu'elles ont déjà au moins un enfant [8]. L'incidence des infections secondaires (réinfections ou réactivations) n'est pas connue. Cependant, une incidence annuelle de 10 % a été rapportée dans une cohorte de jeunes femmes américaines séropositives suivies pendant 3 ans [9]. En pratique, les femmes enceintes s'infectent le plus souvent avec leur partenaire sexuel ou en maternant leurs aînés notamment lorsque ceux-ci sont gardés en crèche.

Le taux de transmission varie en fonction du type d'infection maternelle. Il est de 32 % après une primo-infection [2]. Le taux de transmission après une infection maternelle non primaire n'est pas connu. Cependant, il est probablement plus faible qu'en cas d'infection maternelle primaire. Le risque de transmission fœtale lorsqu'une primo-infection survient en période périconceptionnelle dans les 11 semaines précédant la conception est faible mais réel, ce risque semble inexistant lorsque l'infection maternelle survient plus de 11 semaines avant la conception [10][11].

Environ 50 % des nouveaux-nés infectés le sont après une infection maternelle primaire et l'autre moitié à la suite d'une infection maternelle secondaire [8][12]. Les infections fœtales compliquant une infection maternelle non primaire ont le même risque de séquelles que celles compliquant une infection maternelle primaire.

Il est observé que ce sont uniquement les infections précoces durant la grossesse (préconceptionnel, périconceptionnel ou durant le premier trimestre de grossesse), qui sont responsables d'atteintes fœtales [13][14].

La gravité des séquelles est variable: d'une simple surdité unilatérale qui aura peu ou pas de conséquences sur le développement de l'enfant à une infirmité motrice cérébrale majeure. Les deux facteurs pronostiques majeurs de séquelles sont la présence à la naissance de symptômes et le terme de survenue de l'infection maternelle.

Classiquement, on décrit que parmi les nouveaux-nés infectés, 10 % sont cliniquement symptomatiques à la naissance (anomalies neurologiques dont microcéphalie, pétéchies, hépatomégalie, détresse respiratoire, RCIU...) et 60 % d'entre eux auront au moins une séquelle de l'infection. Le pronostic de ces cas est peu favorable, avec un risque élevé de séquelles, anomalies de développement et/ou des troubles sévères neuro-sensoriels [2]. Parmi les 85 % à 90 % de nouveaux-nés asymptomatiques, 10 % à 15 % peuvent développer secondairement des déficits auditifs. Par ailleurs, il a été observé que les conséquences cliniques de l'infection sont identiques après une infection maternelle primaire ou non primaire [8][12] (annexe I).

4. Prévention et dépistage chez les femmes enceintes

Le risque de contamination par le CMV de la femme en âge de procréer est surtout lié à l'exposition à la salive et aux urines de jeunes enfants.

Ainsi, il a été suggéré, le rapport de l'ANAES de 2004 le préconise, que la femme enceinte soit informée de l'importance de mesures d'hygiène (lavage des mains après le changement des couches, après avoir nourri, baigné, mouché son enfant, nettoyage des jouets, etc.), ainsi que du fait d'éviter de partager des couverts, des verres, les linges de bain des enfants, d'embrasser un enfant sur la bouche. À ce jour, il n'a pas été clairement prouvé que leur application permet de réduire le risque d'infection congénitale à CMV [4]. De plus, il n'existe actuellement pas de vaccin disponible contre le CMV.

L'infection congénitale à CMV est un problème de santé publique en France compte tenu de sa fréquence et des séquelles cliniques qu'elle engendre chez une partie des enfants infectés: environ 0,7 % des enfants naissent infectés et on estime que de l'ordre de 13 % de ces enfants développeront des séquelles de type surdité ou retard psychomoteur. Il s'agit de la première cause de surdité d'origine non héréditaire [15].

Le dépistage systématique de l'infection à CMV chez la femme enceinte n'est cependant actuellement pas recommandé en France. Compte-tenu notamment de la difficulté à établir le pronostic fœtal et de l'absence de traitement une fois l'infection fœtale diagnostiquée, des risques engendrés par l'amniocentèse et de l'anxiété maternelle potentiellement générée par une annonce de séroconversion, l'ANAES a décidé de ne pas recommander le dépistage sérologique de l'infection à CMV en 2004 [16].

5. Diagnostic virologique

1. Chez la femme enceinte

Chez la femme enceinte, 90 % des primo-infections à CMV et la quasi-totalité des infections secondaires sont asymptomatiques.

La forme typique de la primo-infection symptomatique consiste en une fièvre en plateau, parfois élevée, mais bien tolérée. Elle persiste en moyenne trois semaines, mais peut se prolonger jusqu'à sept semaines. Les signes associés les plus fréquents sont des céphalées et des myalgies diffuses. Une toux sèche, des manifestations digestives à type de douleurs abdominales (8 %) ou plus rarement de diarrhées (2 %), des arthralgies, une pharyngite, peuvent accompagner la fièvre à son début [17].

Le diagnostic chez la femme enceinte se base sur la sérologie. Mais elle renseigne seulement dans le cas d'une primo-infection avec objectivation de la séroconversion. Ainsi, nous n'avons actuellement pas de test pour renseigner l'infection maternelle non primaire.

Lorsque une séroconversion est objectivée, la mesure de l'avidité des IgG permettent de dater l'infection en cas d'IgM positives. Dans les études où un dépistage systématique a été réalisé au premier trimestre de la grossesse, 1 à 5 % des femmes enceintes avaient des IgM positives mais dans 60 % des cas ces IgM n'étaient pas en lien avec une primo-infection survenue pendant la grossesse puisque l'avidité des IgG était forte éliminant une primo-infection de moins de 3 mois [18]. Ces données récentes suggèrent qu'une sérologie pourrait être faite au premier trimestre de la grossesse, autour de 12-13 semaines d'aménorrhées (SA). À cette date, on pourra diagnostiquer, avec une bonne sensibilité, la plupart des primo-infections éventuellement survenues au premier trimestre ou en période périconceptionnelle. Les infections maternelles du 2^e et 3^e trimestre n'étant pas responsables de séquelles, refaire la sérologie chez les femmes séronégatives à 12-13 SA ne semble pas utile. Par ailleurs, prescrire une première sérologie au 2^e ou 3^e trimestre n'est pas informatif: une sérologie avec des IgG positives associées ou non à des IgM positives et à une avidité élevée n'exclut pas une primo-infection pendant le premier trimestre de la grossesse.

2. Chez le fœtus

S'il y a diagnostic ou suspicion d'infection maternelle récente à CMV, un diagnostic anté-natal peut être demandé afin de déterminer s'il y a eu transmission verticale et si le fœtus est infecté. En l'absence de sérologie CMV systématique, la demande de diagnostic anté-natal est essentiellement faite suite à l'apparition de signe d'appel échographique. Ce diagnostic est basé sur une amniocentèse qui permet de rechercher la présence du génome viral par PCR en temps réel dans le liquide amniotique.

Le délai entre l'infection maternelle et l'infection fœtale est estimé à environ six à huit semaines d'après des études rétrospectives qui étudiaient les performances de l'amniocentèse. Afin d'obtenir des conditions optimales de sensibilité des tests, la HAS recommande actuellement de respecter deux délais:

- Le premier délai situe le prélèvement après le moment présumé de l'infection maternelle: au moins six semaines;
- Le second délai positionne le prélèvement par rapport au terme de la grossesse: après 20 ou 21 SA.

Si les délais sont respectés, la sensibilité du test par PCR en temps réel est à 95 % et sa spécificité à 100 %. 5 % des PCR négatives et nouveau-né infecté s'explique par un passage tardif du virus plus de huit semaines après l'infection maternelle [19].

Dans une étude réalisée en 2017 par Enders M. et al., il a été démontré qu'il recommandait plutôt de pratiquer l'amniocentèse au moins huit semaines après la date présumée de la primo-infection et après 18 SA [20].

3. Chez le nouveau-né

Le diagnostic pré-natal doit toujours être confirmé ou infirmé au cours des trois semaines suivant la naissance par la recherche du génome viral par PCR dans l'urine ou la salive chez le nouveau-né.

Par ailleurs, dans le cadre d'une infection congénitale non connue, des symptômes évocateurs doivent faire appel à une PCR en temps réel dans les urines ou la salive du nouveau-né: hypotrophie, troubles neurologiques, hépatomégalie, splénomégalie et thrombopénie.

La PCR CMV doit être réalisée dans les 15 premiers jours de vie afin d'éviter de diagnostiquer des infections congénitales par excès qui seraient des infections post-natales précoces. Une PCR CMV positive dans un prélèvement salivaire doit toujours être recontrôlée dans un autre prélèvement (salivaire ou urinaire), notamment lorsque la charge virale est faible.

4. Chez l'enfant

Dans le cas d'apparition d'une surdité tardive ou de toute malformation compatible avec un CMV congénital n'ayant pas été détecté à la naissance, le diagnostic pourra alors être posé sur l'analyse rétrospective du sang séché sur carton de Guthrie par PCR. Dans une population de nouveaux-nés ayant des symptômes compatibles ou une histoire maternelle de primo-infection, la sensibilité et la spécificité diagnostiques de cette méthode sont très bonnes (95 % — 96,9 % et 98,5 % — 99 %, respectivement) [21].

6. Prise en charge anté-natale

Sachant que l'infection maternelle à CMV est souvent asymptomatique, l'amniocentèse est proposée essentiellement en présence de signes d'appel échographique ou lorsqu'une primo-infection a été mise en évidence sur une sérologie systématique [3][5]. L'infection fœtale à CMV est progressive et peu d'informations précises ont été relevés quant à l'apparition à l'imagerie des conséquences fœtales [22].

En cas d'infection fœtale, l'imagerie anté-natale (échographie et IRM) va permettre d'établir le pronostic fœtal. Cet aspect est décrit dans les sous-chapitres 7 et 8.

Il n'y a actuellement pas de traitement validé de l'infection pendant la période anté-natale. L'injection d'immunoglobulines spécifiques hyper-immunes a été utilisée pour tenter de réduire le risque de transmission de l'infection au fœtus en cas de primo-infection maternelle. Cependant, une étude randomisée a montré l'inefficacité de cette stratégie [23].

Des antiviraux (valaciclovir, ganciclovir [24] et valganciclovir) pourraient être utilisés dans le but de traiter cette infection in utero. Mais aucune étude randomisée n'a encore montré un bénéfice prouvé ou l'innocuité de ces traitements [25][26][27]. Une étude conduite sur des fœtus symptomatiques, a montré que le valaciclovir à forte dose et administré aux mères de fœtus infectés pouvait améliorer le pronostic fœtal, mais il s'agissait d'une étude non randomisée dont les résultats nécessiteraient d'être contrôlés [28].

En revanche, chez le nouveau-né symptomatique, deux études randomisées ont montré un bénéfice modeste mais réel du traitement par le ganciclovir ou le valganciclovir de six semaines ou de six mois sur le pronostic auditif et le neuro-développement [24][29].

L'absence de traitement anté-natal validé ainsi que l'impossibilité de diagnostiquer les infections maternelles non primaires sont les arguments invoqués par le Haut Comité de la Santé Publique pour justifier les recommandations publiées en 2018 [30].

Ces recommandations sont les suivantes :

- Diffuser largement les informations sur les mesures d'hygiène par tous les canaux (professionnels de santé, campagnes de communication);
- Ne pas dépister l'infection à CMV, ni chez la femme enceinte ni chez le nouveau-né;

- Renforcer le repérage de ces infections chez la femme enceinte et le nouveau-né, et en particulier en cas de test douteux d'une seule oreille lors du dépistage néonatal systématique de la surdité.

7. État des connaissances: signes échographiques foetaux

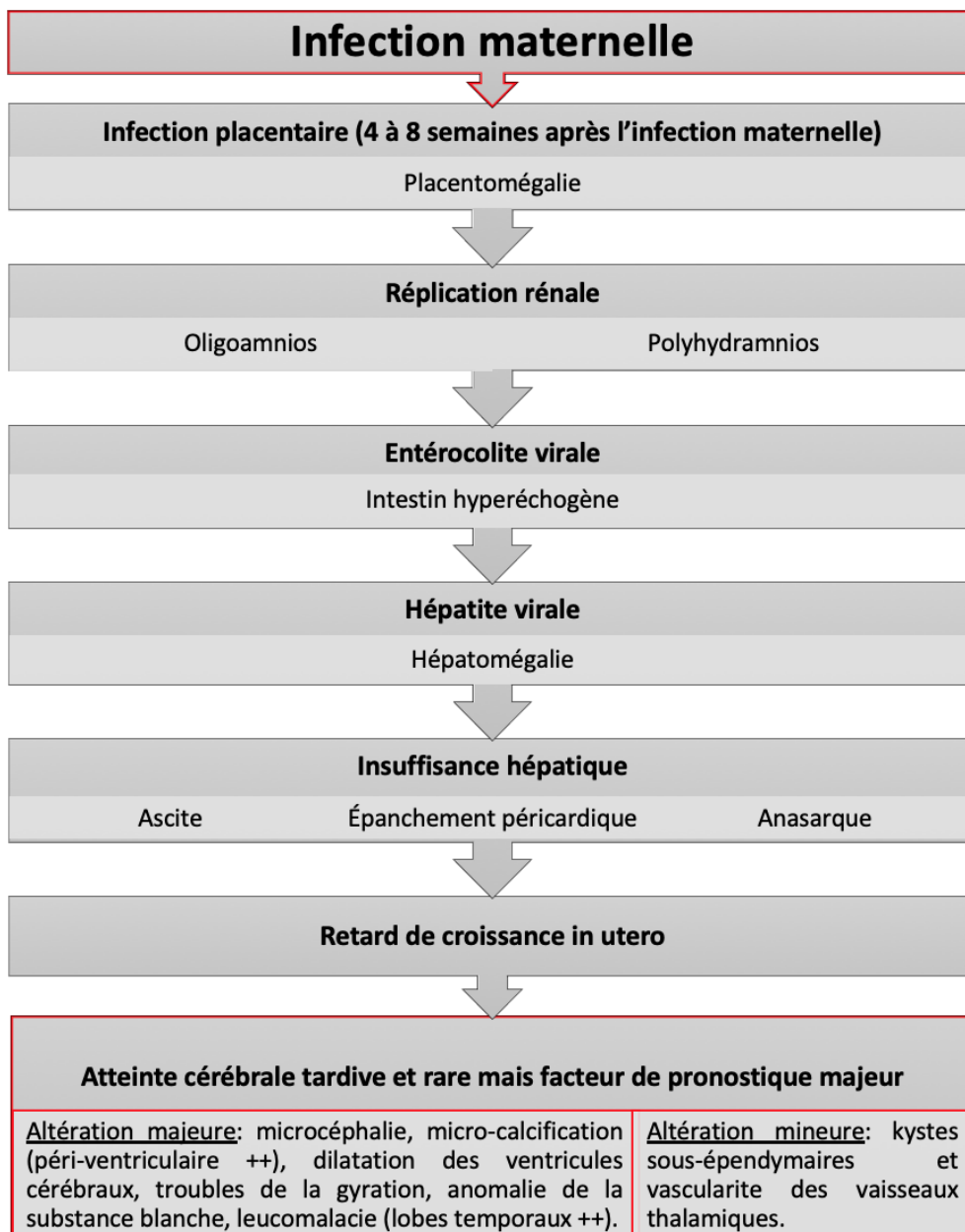
Le diagnostic est généralement évoqué à l'échographie. Le pronostic est fonction de l'atteinte neurologique. L'échographie anté-natale de dépistage préconisée entre 20 à 24 SA et 30 à 34 SA peut révéler un symptôme aspécifique mais susceptible d'orienter vers une pathologie infectieuse, notamment à CMV. Ces signes sont: les hypotrophies et les microcéphalies, repérables par la biométrie fœtale; la taille des ventricules latéraux; l'aspect de la ligne médiane, de la fosse cérébrale postérieure et du cervelet; l'aspect des anses intestinales; l'aspect du placenta et le volume du liquide amniotique.

Devant ces signes d'appel, une échographie de diagnostic doit être pratiquée au sein d'un CDPN. Cette échographie diagnostique nécessite [3]:

1. La recherche de signes extra-cérébraux: épaisseur du placenta; quantité de liquide amniotique; échogénicité des anses grêles; recherche de calcifications hépatiques et pulmonaires; recherche d'une hépatomégalie; recherche d'une splénomégalie et d'une hypotrophie.
2. La recherche de signes cérébraux. Parmi les signes cérébraux, la ventriculomégalie, est présente chez 18 % des fœtus atteints de CMV. Elle peut être isolée ou associée à des synéchies intra-ventriculaires. Des calcifications parenchymateuses secondaires à la nécrose parenchymateuse peuvent être retrouvées à n'importe quel endroit du cerveau. L'hyper-échogénicité des vaisseaux cérébraux indique une vascularite cérébrale. Les

pseudo-kystes sous-épendymaires témoignent de l'atteinte de la zone germinative. La présence d'un halo hyper-échogène péri-ventriculaire constitue un autre signe très évocateur du CMV. Les anomalies de gyration se voient à partir de 32 SA.

Figure 2: L'infection et la maladie foetale à CMV.



8. Apport de la littérature: performance de l'échographie

Plusieurs études de la littérature se sont attachées à définir la performance de l'échographie dans le cadre de l'infection congénitale à CMV. Ces études montrent que:

1. Lorsqu'un fœtus infecté présente des signes échographiques cérébraux sévères, le risque d'être symptomatique à la naissance est très élevé, il est multiplié par 40 [31]. Par conséquent, une interruption médicale de grossesse est souvent pratiquée.
2. La valeur prédictive des signes échographiques extra-cérébraux ou cérébraux non sévères n'est pas très bonne. Dans ces cas, le nouveau-né est symptomatique dans 50 à 60 % des cas [5].
3. Lorsque l'infection fœtale est connue la valeur pronostique négative de l'échographie anté-natale est élevée entre 95 et 100 % selon ces études. Ainsi, si les échographies rapprochées ne montrent aucune anomalie, le risque résiduel de déficit auditif est de 5 à 10 % et celui d'anomalie du neuro-développement de 0 à 5 % selon les études [32][33][34][35][36].

Parmi ces études, trois fournissent suffisamment de détails pour calculer la sensibilité, spécificité, valeur prédictive positive (VPP) et négative (VPN) du suivi par échographie de diagnostic en centre de diagnostic pré-natal (CDPN) pour prédire la survenue de séquelles chez l'enfant.

Table 1: Valeur prédictive du suivi échographique rapproché pour repérer toutes séquelles liées au CMV.

	Nombre d'IMG dans la série	Nombre de naissances	Suivi pédiatrique	VPP	VPN	Sensibilité	Spécificité
Picone O, Prenatal Diagn, 2013 [10]	18	42	1 à 8 ans	50 %	94 %	60 %	91 %
Leruez-Ville M, AJOG, 2016 [22]	24	58	24 mois	50 %	93 %	83 %	78 %
Leyder M et al, AJOG, 2016 [31]	26	35	> 24 mois	50 %	74 %	50 %	74 %

Table 2: Valeur prédictive du suivi échographique rapproché pour repérer les séquelles graves.

	Nombre d'IMG dans la série	Nombre de naissances	Suivi pédiatrique	VPP	VPN	Sensibilité	Spécificité
Picone O, Prenatal Diagn, 2013 [10]	18	42	1 à 8 ans	50 %	100 %	100 %	92 %
Leruez-Ville M, AJOG, 2016 [22]	24	58	24 mois	20 %	100 %	100 %	70 %
Leyder M et al, AJOG, 2016 [31]	26	35	> 24 mois	50 %	95 %	83 %	78 %

La sensibilité et la VPN du suivi échographique rapproché sont donc très élevées dans les trois études pour repérer les séquelles graves.

Les VPP sont basses. Ceci s'explique par le fait que les interruptions médicales de grossesse (IMG) ont été exclues de l'analyse. En effet, il est difficile de présager avec exactitude des potentielles séquelles qu'aurait eut un fœtus si l'IMG n'avait pas eu lieu.

Matériel & méthodes

1. Objectif de l'étude

L'objectif principal de cette étude était d'évaluer la sensibilité, spécificité et les valeurs prédictives positives et négatives de l'échographie anté-natale dans une cohorte française multicentrique de nouveaux-nés infectés et dont le suivi pédiatrique d'au moins un an avait permis d'évaluer la présence ou non de séquelles liées à l'infection.

Les objectifs secondaires étaient:

- D'évaluer la sensibilité, spécificité et les valeurs prédictives positives et négatives de l'échographie anté-natale dans la sous-population des nouveaux-nés infectés uniquement diagnostiqués à la naissance.
- D'évaluer la sensibilité, spécificité et les valeurs prédictives positives et négatives de l'échographie anté-natale dans la sous-population des nouveaux-nés infectés diagnostiqués en anté-natal.

2. Type de l'étude

L'étude CYMEPEDIA était une étude, multicentrique, prospective, observationnelle dans laquelle des nouveaux-nés ayant eu une infection congénitale à CMV ont été inclus entre 2014 et 2018. Cette étude avait pour objectif principal d'élaborer une classification pronostique précoce (en période néonatale) de la

survenue de séquelles neuro-développementales et sensorielles à un an et à deux ans chez des enfants infectés in utero par le CMV.

Un des objectifs secondaires de l'étude était d'évaluer la sensibilité, spécificité et les valeurs prédictives positives et négatives de l'échographie anté-natale dans cette cohorte. Cet objectif secondaire était l'objet de ce mémoire.

Pour réaliser cet objectif, les comptes-rendus d'échographie des mères des enfants inclus ont été récupérés rétrospectivement auprès des échographistes qui avaient réalisé les échographies anté-natales.

Les centres participant à l'étude CYMEPEDIA étaient Necker, Poissy, Cochin, Marseille Nord, Marseille Conception, Caen, Toulouse, Strasbourg, Brest, Nice, Rouen, Saint-Étienne et Rennes. L'étude de ce mémoire était donc observationnelle, rétrospective et multicentrique, réalisée à partir de dossiers médicaux de multiples maternités de France.

3. Population

Les critères d'inclusion dans la cohorte (CYMEPEDIA) étaient les suivants (annexe II):

- Nouveau-né de moins d'un mois et trois semaines présentant une infection congénitale à cytomégalovirus, objectivée par PCR urinaire, salivaire ou sanguine (sang frais ou Guthrie), obtenue dans les dix premiers jours de vie.
- Et/ou nourrisson de moins de cinq mois présentant une infection congénitale à cytomégalovirus objectivée de la même façon dans les dix premiers jours de vie et pour lequel un bilan clinique, radiologique et biologique complet a été réalisé à

moins de un mois et trois semaines de vie et un échantillon de sang total prélevé à moins de un mois et trois semaines de vie a été conservé.

- Dont les parents acceptent un suivi régulier par le pédiatre investigateur et pour lesquels un examen médical préalable aura été fait. Les enfants infectés sont ensuite suivis pendant deux ans avec un suivi standardisé comprenant une visite à la naissance, à M4, M12, M18 et M24. A chaque visite un examen clinique standardisé est réalisé, ainsi que des tests auditifs adaptés à l'âge. Un fond d'œil est réalisé à la naissance et à M4. Une échographie transfontanellaire est réalisée à la naissance et une IRM cérébrale dans les cinq premiers mois de vie. Un test de Brunet Lezine, qui évalue le développement global de la première enfance, est réalisé à M12 et M24 (annexe II).

Seuls les enfants infectés nés vivants ont été inclus dans l'étude. Les IMG n'ont pas été inclus dans l'étude. Il ne s'agit pas d'enfants dépistés mais d'enfants diagnostiqués avec une infection.

4. Les critères de jugement

Le critère de jugement principal de notre étude était la présence ou non d'au moins un signe d'appel extra cérébral ou cérébral aux échographies anté-natales du 2^e trimestre (20 à 24 SA) ou du 3^e trimestre (30 à 34 SA).

Le critère de jugement secondaire était la présence ou non de séquelle à la dernière visite pédiatrique (au moins d'un an) (annexe III et IV). Les séquelles ont été classifiées en minimales et modérées à sévères:

- Séquelles minimales: surdité unilatérale, trouble vestibulaire;
- Séquelles modérées à sévères: surdité bilatérale, retard psychomoteur.

5. Recueil de données

Une liste de patients inclus dans le protocole CYMEPEDIA avait été établie afin d'effectuer les demandes de consultations des dossiers dans les maternités. Des numéros d'inclusions ont été attribués à chaque patient afin de conserver l'anonymat.

Le recueil de données consistait à contacter les différents centres hospitaliers et/ou praticiens de ville pour récupérer:

- Compte-rendu échographiques, à partir de 20 SA;
- Compte-rendu d'IRM fœtaux, si réalisée;
- Résultat de la PCR dans le liquide amniotique, si réalisée.

L'étude de la morphologie n'étant réalisée qu'à partir de l'échographie du deuxième trimestre, nous avons choisi de traiter les échographies à partir de 20 SA.

Les données en Ile-de-France ont été recueillies de manière rétrospective, sur un fichier anonymisé. Ces données ont été ensuite renseignées sur la base de données CleanWeb. Cette base de données Clean-Web regroupait le suivi anténatal au suivi post natal et pédiatrique de chaque patient inclus.

Concernant les données hors Ile-de-France, ils ont été faxés ou envoyés par courrier au Dr Leruez-Ville Marianne et au Dr Bussière Laurence (Unité de Recherche Clinique - Paris Centre) de manière anonymisée. Puis, de même, ces données ont été entrées sur Clean-Web et le tableau anonymisé.

Dans le cadre de l'étude CYMEPEDIA, 257 patients ont été inclus. Seulement 222 dossiers au total ont été traités dans le cadre du mémoire. Cela s'explique par des patients perdus de vue, des difficultés de prise de contact avec les praticiens et centres hospitaliers, des pertes de dossiers ou des refus de transmettre les dossiers par des maternités et praticiens de ville.

6. Considération éthique et réglementaire

Les deux parents de chaque nouveau-né inclus ont donné leur accord écrit et éclairé dans le cadre de l'étude CYMEPEDIA, pour entre autre, l'utilisation des données anté-natales. L'étude a reçu l'accord du CPP Ile-de-France II (2013-A00213-42).

Les compte-rendus électroniques ont été anonymisés et les données étaient confidentielles.

L'accord des chefs de service de chaque maternité avait été demandé et obtenu, avant tout accès aux dossiers. Les données ont par la suite été recueillies sur un fichier anonymisé et nous n'avons pas utilisé d'éléments qui pourraient permettre l'identification de l'une des patientes ou de son enfant.

7. Variables étudiées

Les données collectées ont été regroupées à l'aide d'une fiche de synthèse qui est jointe en annexe V. Les informations suivantes ont été recueillies pour chaque patiente:

- Terme à l'échographie
- Si grossesse gémellaire: chorionicité et amnionicité
- Biométries:
 - Estimation du poids fœtal (en gramme et en percentile)
 - Diamètre bipariétal

- Périmètre ombilical
 - Longueur fémorale
 - Périmètre crânien
- Signes extra-cérébraux:
- Insertion hyper-échogène
 - RCIU
 - Placenta épaissi
 - Hépatomégalie
 - Splénomégalie
 - Calcification intra-hépatique
 - Ascite
 - Épanchement pleural
 - Anasarque foetal
 - Oedème sous cutané
 - Oligohydramnios
 - Polyhydramnios
- Signes cérébraux:
- Microcéphalie
 - Ventriculomégalie
 - Hyper échogénicité péri-ventriculaire
 - Adhésions intra-ventriculaires
 - Augmentation de la grande citerne
 - Hypoplasie vermienne
 - Anomalie de la substance blanche
 - Lisencéphalie
 - Porencéphalie

- Calcifications intra-parenchymateuses
 - Kystes sous-épendymaires
 - Kystes de plexus choroïdes
 - Kystes péri-ventriculaires
 - Aspect en chandelier (hyper-échogénicité des vaisseaux lenticulostriés).
- IRM foetal:
- Terme
 - Microcéphalie
 - Dilatation du système ventriculaire
 - Anomalie de la substance blanche
 - Hyper-signaux des régions temporales
 - Calcifications intra-parenchymateuses
 - Kystes sous-épendymaires
 - Gyration
 - Anomalie de la fosse postérieure.
- Biologie foetale: ponction de liquide amniotique:
- Terme
 - Charge virale CMV
 - Technique utilisée

8. Analyses des données

La méthodologie du mémoire reposait sur l'évaluation de la performance de l'échographie anté-natale pour prédire la survenue de séquelles à un ou deux ans chez des enfants.

Ces données ont fait l'objet d'analyse statistique en parallèle avec celles de l'état des enfants infectés à l'âge d'au moins un an.

Les variables qualitatives sont présentées sous la forme d'effectif (n). Les variables quantitatives sont présentées en pourcentage (%). Nous avons évalué les performances avec les mêmes paramètres (sensibilité, spécificité, valeur prédictive positive, valeur prédictive négative) à l'aide du logiciel Microsoft Excel 2019 et Stata/SE 15.0 (StataCorp LP, College Station, Texas).

9. Hypothèses

Les hypothèses de recherche étaient:

- L'échographie anté-natale de diagnostic a une sensibilité élevée pour exclure la présence de séquelles modérées ou sévères de l'infection à un ou deux ans. L'échographie a donc une valeur prédictive négative élevée lorsque l'infection fœtale est connue.
- Le dépistage échographique tel qu'il est pratiqué en France (entre 20 et 24 SA et entre 30 et 34 SA) a une sensibilité non connue pour repérer les fœtus infectés qui auront des séquelles à un ou deux ans. On attend une sensibilité et une valeur prédictive négative moins bonnes que celles décrites lorsque l'infection fœtale est connue en anté-natal.

Résultats

1. Description de la population

Au total, 257 nouveaux-nés ont été inclus en raison d'une infection congénitale à CMV, avérée en anté-natal ou à la naissance, dans le cadre de l'étude CYMEPEDIA.

Nous avons pu récupérer, pour 244 mères de ces enfants, les comptes-rendus d'échographies du deuxième et troisième trimestre, d'IRM et des ponctions de liquide amniotique.

Parmi ces 244 dossiers récupérés, 222 enfants infectés ont été suivis au niveau pédiatrique sur au moins l'âge d'un an. Nous avons exclu 22 dossiers du fait d'un suivi pédiatrique incomplet (test PEA non réalisé pour otite séreuse, par exemple) (figure 3 et 4).

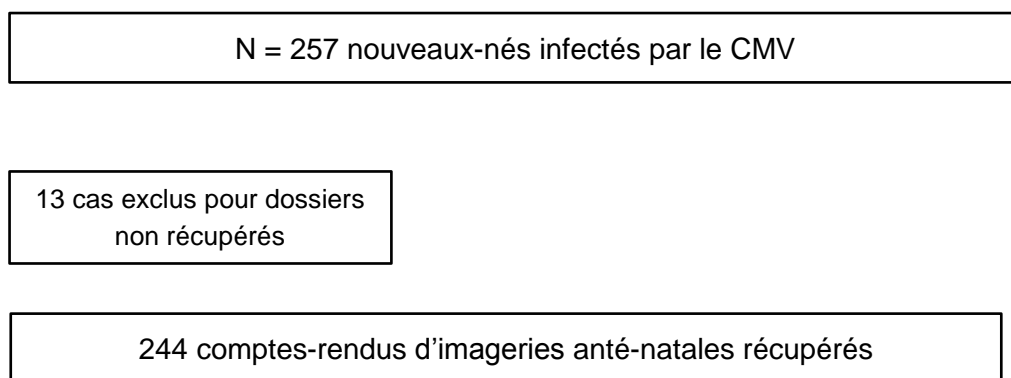


Figure 3: Diagramme de flux (recueil)

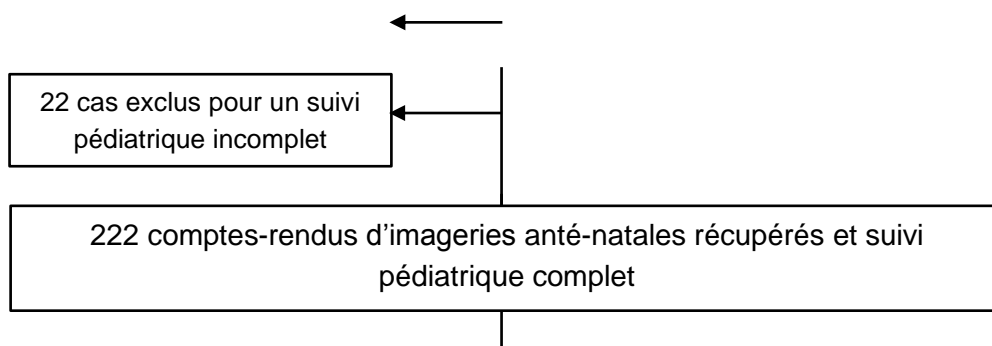
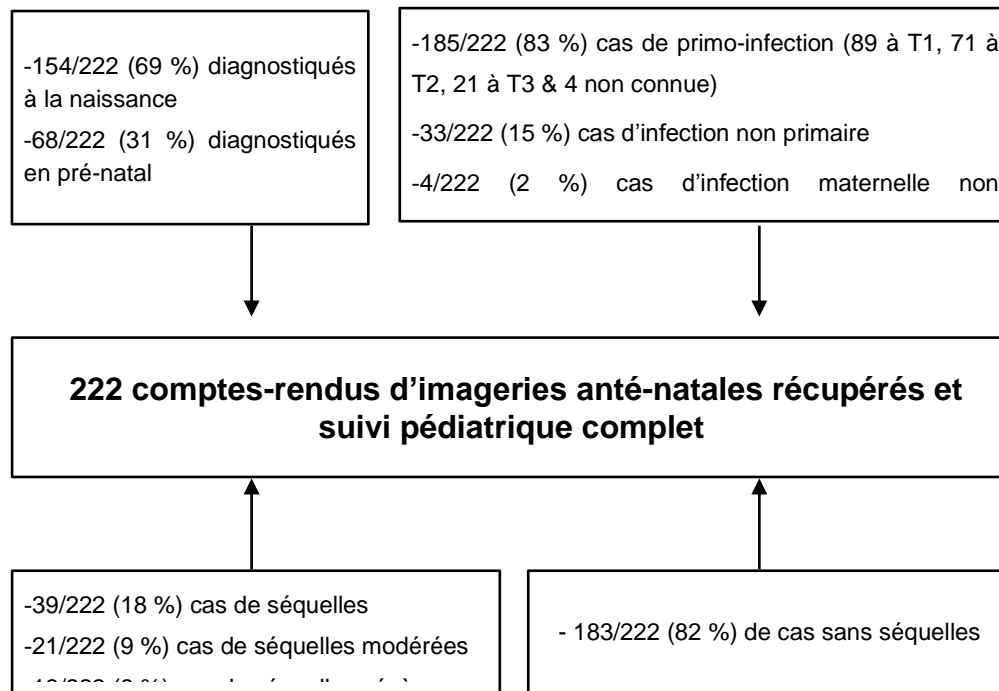


Figure 4: Diagramme de flux (cohorte étudiée)



Parmi la cohorte de 222 patients inclus, nous avons relevé 39 cas d'enfants atteints de séquelles à l'âge d'un an et deux ans.

Parmi ces 39 cas, 18 enfants présentaient des séquelles modérés à graves et 21 présentaient des séquelles légères. Le détail des signes échographiques pré-nataux et post-nataux de ces enfants, les signes cliniques et le type d'infection maternelle sont décrits dans la table 3 et 4.

Table 3: Description des cas de séquelles diagnostiqués en pré-natal (amniocentèse avec PCR CMV positive): type et date de l'infection maternelle, type de séquelles pré-natales et imagerie post-natale.

Numéro d'inclusion	Type d'infection maternelle (date en SA)	Séquelles	Symptômes aux échographiques pré-natales	Symptômes à l'IRM pré-natale	Symptômes à l'échographie transfontanellaire	Symptômes à l'IRM post-natale (à partir de 3 mois)
Cas diagnostiqués en pré-natal (amniocentèse avec PCR CMV positive): N = 10						
001-001	PI (8)	SU modérée	RCIU, PM, SM	0	KSE, LSV	0
001-003	PI (7)	SU profonde	IHE, HM	0	KSE	Kystes dans les lobes temporaux
001-073	PI (2)	SU profonde	RCIU	0	Asymétrie ventriculaire	0
001-083	PI (3)	SU sévère	RCIU, IHE	0	KSE	0
001-100	PI (10)	SU sévère	PM, IHE, HM, SM	HM, SM	LSV	0
001-117	PI (2)	SB profonde	RCIU, IHE	0	0	ASB
001-130	INP	RPM	SM, VM, KSE, LSV	ASB, KSE, SM	KSE, VM, dilatation des cornes occipitales	ASB
002-020	PI (11)	SU modérée	0	ASB	LSV	0
007-008	PI (8)	RPM	IHE	Hypersignal de la SB	KSE, LSV, calcifications	ASB
016-005	PI (4)	SB profonde	IHE	ASB, KSE, SM, HM	VM	NR

PI = primo-infection; INP = infection non primaire; NC = non connue; NR: non réalisée.

SB = surdit  bilatérale; SU = surdit  unilatérale; RPM: retard psycho-moteur.

RCIU = retard de croissance in utero < 10^e percentile; PM = placentomégalie; HM = hépatomégalie; SM = splénomégalie; IHE = intestin hyper-échogène; LSV = hyper échogénicité des vaisseaux lenticulostris; KSE = kyste sous-épendymaire; VM: ventriculomégalie; ASB = anomalie de la substance blanche; KPV = kyste para-ventriculaire; HIV = hémorragie intra-ventriculaire.

Les cellules grisées sont les cas classifiés dans le groupe des séquelles modérés à sévères.

Table 4: Description des cas de séquelles diagnostiqués à la naissance: type et date de l'infection maternelle, type de séquelles pré-natales et imagerie post-natale.

Numéro d'inclusion	Type d'infection maternelle (date en SA)	Séquelles	Symptômes aux échographiques pré-natales	Symptômes à l'IRM pré-natale	Symptômes à l'échographie transfontanellaire	Symptômes à l'IRM post-natale (à partir de 3 mois)
Cas diagnostiqués à la naissance: N = 29						
001-025	PI (8)	SU profonde	0	NR	KSE, LSV	Discret épanchement péri-cérébral
001-026	Pi (8)	SU profonde	0	NR	KSE, LSV, VM	0
001-048	INP	SU modérée, trouble vestibulaire	0	NR	KSE, LSV, calcifications	ASB
001-053	PI (7)	SB profonde, RPM	RCIU	NR	KSE, LSV	ASB
001-060	NC	SU profonde	0	NR	0	0
001-074	PI (7)	Trouble vestibulaire	0	NR	KSE	KSE
001-076	PI (7)	SU profonde	0	NR	KSE	KSE
001-085	PI (6)	Trouble vestibulaire	0	NR	KSE, LSV, calcifications	ASB
001-094	NC	RPM	RCIU	NR	KSE, LSV, calcifications	ASB
001-110	PI (10)	SU sévère	0	NR	LSV	0
002-001	INP	SU profonde, trouble vestibulaire	0	NR	0	0
002-002	PI (9)	SU profonde	0	NR	0	0
002-008	INP	SU profonde	RCIU	NR	KSE, LSV,	0
002-012	INP	SB sévère	0	NR	0	NR

002-024	INP	RPM	RCIU	NR	Hémorragie sous épendymaire, hyper-échogénéicité du parenchyme péri-ventriculaire	NR
007-001	INP	RPM	RCIU	NR	0	Gyration anormale, ASB
007-005	INP	SB profonde, RPM	RCIU, VM	NR	NR	Gyration anormale, ASB, VM
007-009	NC	RPM	0	NR	0	NR
007-010	PI (8)	SU modérée	0	NR	KSE	0
008-001	PI (11)	SB profonde, RPM	HM	NR	KSE, LSV, VM	ASB
008-009	INP	Trouble neurologique	RCIU, oligoamnios	NR	HIV grade II	ASB
013-003	PI (11)	SU profonde	0	NR	0	0
013-014	PI (1)	SU profonde	0	NR	KSE, LSV	Hypersignaux temporaux, ASB
013-019	PI (1)	RPM	0	NR	KSE, VM	ASB
014-002	PI (3)	RPM	RCIU	NR	0	ASB
015-001	PI (3)	SB sévère, RPM	VM	NR	KSE, LSV, calcifications	Gyration anormale, ASB, KSE
015-003	INP	RPM	RCIU	NR	0	ASB
015-007	PI (1)	SU légère	KPV, KSE, LSV	NR	KPV	KSE
016-003	INP	SB profonde	RCIU	NR	0	ASB

PI = primo-infection; INP = infection non primaire; NC = non connue; NR: non réalisée.

SB = surdit  bilat rale; SU = surdit  unilat rale; RPM: retard psycho-moteur. ; RCIU = retard de croissance in utero < 10^e percentile; PM = placentom galie; HM = h patom galie; SM = spl nom galie; IHE = intestin hyper- chog ne; LSV = hyper  chog nicit  des vaisseaux lenticulostris; KSE = kyste sous- pendymaire; VM: ventriculom galie; ASB = anomalie de la substance blanche; KPV = kyste para-ventriculaire; HIV = h morragie intra-ventriculaire.

Les cellules gris es sont les cas classifi s dans le groupe des s quelles mod r s   s v res.

2. Calcul de la spécificité, sensibilité, VPP et VPN de l'échographie anté-natale

Neuf des mères des dix enfants avec séquelles dont l'infection avait été diagnostiquée en anté-natal, avaient eu des sérologies systématiques au premier trimestre de la grossesse. Ainsi, cela avait permis un suivi spécialisé en CDPN et la réalisation d'une amniocentèse.

Un cas, parmi les dix enfants diagnostiqués en anté-natal, avait été diagnostiqué devant un retard de croissance au 2^e trimestre qui avait été exploré par amniocentèse et PCR CMV dans le liquide amniotique.

Ainsi, dans l'ensemble de la cohorte, parmi 29 enfants avec des séquelles et dont les mères n'avaient pas eu de diagnostic de primo-infection par sérologie systématique pendant la grossesse, seulement un cas avait bénéficié d'un diagnostic pré-natal malgré la présence de signe échographiques dans 13/29 des cas (45 %). La prise en charge actuelle ne peut que repérer 1/29 (3 %) des foetus qui auront des séquelles et 1/14 (7 %) des foetus qui développeront des séquelles sévères.

Parmi les 29 cas diagnostiqués uniquement à la naissance, des signes d'appel échographique avaient été mis en évidence dans 13 cas (45 %): retard de croissance isolé dans 9 cas, un cas de retard de croissance (RCIU) associé à une ventriculomégalie, un cas de RCIU associé à un oligoamnios, un cas d'une ventriculomégalie isolée et hépatomégalie isolée dans un dernier cas.

Parmi les 14 cas diagnostiqués uniquement à la naissance avec séquelles modérées à sévères, l'échographiste avait vu un signe d'appel dans 11 cas (79 %) mais ni la sérologie ni l'amniocentèse n'avaient pas été proposée aux couples.

Table 5: Prévalence des séquelles dans les cas diagnostiqués uniquement à la naissance.

Cas diagnostiqués uniquement à la naissance	Présence de signe d'appel échographique	Absence de signe d'appel échographique
Tous types de séquelles: n = 29	13 (45 %)	16 (55 %)
Séquelles modérées à sévères: n = 14	10 (71 %)	4 (29 %)

La sensibilité, la spécificité, VPP et VPN de l'échographie anté-natale de 20 à 24 SA et de 30 à 34 SA sont rapportées dans la table 6.

Il a été observé dans notre étude une augmentation de la valeur prédictive positive et négative en cas de suivi au diagnostic anté-natal (DAN). En effet, les échographies rapprochées montraient, en la connaissance du contexte infectieux, plus souvent des signes d'appel échographique qu'en l'absence de suivi échographique rapproché.

Table 6: Performance de l'échographie de dépistage (2^e et 3^e trimestre inclus) chez les enfants présentant des séquelles à l'âge d'un an.

	Sensibilité	Spécificité	VPP	VPN
Nombre d'échographie N = 222 Toutes séquelles n = 39	56 %	63 %	24 %	87 %
Nombre d'échographie N = 222 Séquelles graves n = 18	78 %	63 %	16 %	97 %
Diagnostic à la naissance N = 154 Toute séquelles n = 29	45 %	74 %	29 %	85 %
Diagnostic à la naissance N = 154 Séquelles graves n = 14	71 %	75 %	22 %	96 %
Diagnostic pré-natal N = 68 Toutes séquelles n = 10	90 %	38 %	20 %	96 %

Diagnostic pré-natal N = 68 Séquelles graves n = 4	100 %	36 %	9 %	100 %
---	-------	------	-----	-------

Discussion

1. Résultats principaux

Notre objectif était d'évaluer les valeurs prédictives négative et positive dans le contexte d'une grossesse où l'infection congénitale à cytomégalovirus n'est pas connue.

Dans notre cohorte, la sensibilité et la valeur prédictive négative de l'échographie pour repérer des fœtus qui développeront au moins une séquelle étaient de 56 % et de 87 % respectivement. Ces chiffres augmentaient à 78 % et 97 % respectivement pour le repérage des fœtus qui avaient développé des séquelles modérées à sévères. La sensibilité et la VPN étaient très bonnes dans le groupe des cas diagnostiqués en anté-natal: de 90 % et 96 % pour repérer toutes les séquelles et de 100 % pour repérer les séquelles modérées à graves.

Nos résultats sont cohérents avec ceux des séries anté-natales qui retrouvent une sensibilité et une valeur prédictive négative élevées pour un suivi échographique rapproché. Ces valeurs étaient d'autant plus élevées pour repérer les séquelles graves, ce qui est le cas pour notre étude aussi.

En revanche, la sensibilité et la VPN étaient beaucoup plus faibles dans le groupe des enfants diagnostiqués uniquement à la naissance de 45 et 85% pour repérer tout type de séquelles et de 71 et 96 % pour repérer les séquelles modérées à graves.

Cependant, malgré la présence d'un signe d'appel chez 45 % des fœtus ayant développé tout type de séquelle et chez 71 % des fœtus ayant développé des séquelles graves à modérées, le diagnostic de fœtopathie à CMV n'a pas été évoqué et le diagnostic n'a été fait qu'à la naissance. Ceci est probablement lié au

fait que les signes d'appel sont aspécifiques, le plus fréquent étant un retard de croissance.

Dans notre étude, nous montrons que 4 !% des fœtus qui développeront au moins une séquelle et 7 % de ceux qui développeront des séquelles modérées à graves sont repérés par l'échographie de dépistage tel qu'elle est pratiquée en France, c'est-à-dire avec une échographie entre 20 et 24 SA et une entre 30 et 34 SA.

L'échographie diagnostique a une VPP de la survenue de séquelles supérieure à 60% dans la plupart des études pré-natales, qui ont inclus à la fois des cas avec IMG et d'autres avec des naissances vivantes [14][28][37]. Dans trois de ces études, la VPP de l'échographie diagnostique dans la sous-population des enfants vivants était de 20 à 50 % seulement. Ceci s'explique probablement, par le fait que la décision d'IMG est basée dans la grande majorité des cas sur la présence de symptômes cérébraux. La faible VPP dans notre étude s'explique aussi probablement par le fait que nous avons analysé une cohorte pédiatrique d'enfants infectés qui ne tient pas compte des cas d'IMG. À noter cependant qu'au cours des quatre années d'inclusions dans la cohorte, il y a eu, au total, 25 IMG pour fœtopathie à CMV.

2. Points forts

Les critères d'inclusion dans un tel essai sont souvent restrictifs et les éventuels refus de participation peuvent entraîner un biais de sélection, ce qui ne permet pas toujours de généraliser les résultats obtenus à l'ensemble de la population. Pour cette étude, nous avons choisi une cohorte multicentrique incluant des nouveaux-nés dont les mères ont été suivies par différents praticiens dans différents hôpitaux et cliniques de France. Ceci limite ainsi les biais de recrutement.

Nous avons comparé différents centres hospitaliers et praticiens ayant des prises en charge contrastées (échographies de dépistage classique contre suivi CPDPN), ce qui est un atout pour montrer une différence dans le critère de jugement principal, si elle existe.

Par ailleurs, cette étude est la première à évaluer la valeur de l'échographie de routine anté-natale à partir d'une cohorte pédiatrique, toutes les autres études ont étudiées l'échographie diagnostique à partir de cohortes pré-natales. Cette étude avec ces 222 cas inclut un nombre important et significatif de cas, les études pré-natales incluait toutes moins de 100 cas de fœtus infectés sauf une (155 cas).

Enfin, pour environ 31 % des nouveaux-nés inclus, l'infection à CMV était connue en anté-natal (et dans 69 % des cas, le contexte d'infection à CMV n'était pas connu en anté-natal et le diagnostic a été réalisé en néo-natal sur signes d'appel clinique). Ceci permet de comparer les valeurs prédictives de l'échographie dans deux groupes.

3. Biais & limites

Ce travail a cependant certaines limites. Il s'agit d'une étude observationnelle rétrospective, donc de niveau de preuve plus faible qu'une étude prospective.

De plus, une des limites de l'étude est que des interruptions médicales de grossesse sont souvent réalisées dans les cas les plus sévères. Ceci explique, en partie, la faible VPP de l'échographie mise en évidence dans cette étude.

De plus, la population étudiée étant exclusivement les nouveaux-nés atteints d'une infection congénitale à CMV, la valeur prédictive négative de l'échographie en population générale n'est pas évaluable dans cette étude.

4. Interprétation des résultats

Notre étude montre donc que l'échographie de dépistage n'est pas suffisante pour diagnostiquer les foetus ayant une infection congénitale à CMV et qui développeront des séquelles.

Dans la pratique actuelle, dans 93 % des cas l'échographie de dépistage ne permet pas de repérer les foetus infectés à CMV qui développeront des séquelles modérées à graves. Des signes d'appel aspécifiques (retard de croissance) sont présents dans 70 % des cas graves mais l'infection fœtale à CMV n'est pas évoquée.

La faible VPP de l'échographie souligne l'importance d'un bilan pronostic exhaustif. Celui-ci doit faire appel à l'échographie séquentielle qui permet de repérer des lésions tardives après 34 SA, à l'IRM du cerveau fœtal et aux paramètres biologiques fœtaux (taux de plaquette, virémie et α 2-microglobulinémie) [36][38].

5. Implication & perspective

La sage-femme a un rôle primordial dans le dépistage. Par la présente étude, il a été démontré que dans notre pratique actuelle, il existe une lacune dans le diagnostic et sa prise en charge précoce par l'échographie de dépistage.

L'instauration de la sérologie systématique en début de grossesse, avec les autres sérologies obligatoires habituelles (toxoplasmose, rubéole et syphilis), permettrait d'adapter la surveillance et de prendre en charge les femmes présentant une séro-conversion à CMV le plus tôt possible, avant même l'apparition des signes d'appel échographique par exemple. Mais les recommandations actuelles vont à

l'encontre de cette stratégie. Cela s'explique en partie par la difficulté à établir le pronostic fœtal et de l'absence de traitement validé.

La sérologie CMV systématique au premier trimestre permettrait de repérer les primo-infections maternelles et secondairement les infections fœtales dont le bilan pronostique est maintenant bien codifié.

Les infections maternelles secondaires ne peuvent être repérées par la sérologie. Les échographistes doivent donc être informés des résultats de cette étude afin de les sensibiliser à la recherche d'une infection fœtale à CMV devant des signes aspécifiques, notamment un retard de croissance.

De plus, il serait intéressant de réaliser une étude sur la population générale, incluant les nouveaux-nés non infectés par le CMV, afin d'évaluer la valeur prédictive négative de l'échographie de dépistage, en plus de sa sensibilité, spécificité et valeur prédictive positive. Cet indicateur pourrait optimiser la prise en charge précoce des séro-conversions maternelles à CMV.

Conclusion

À partir d'une étude rétrospective observationnelle, nous avons montré que la politique actuelle de l'échographie de dépistage n'est pas suffisante pour dépister les infections congénitales à CMV.

La détermination du statut sérologique du CMV instaurée en systématique en début de grossesse permettrait de repérer les séro-conversions maternelles de manière plus précoce.

Bibliographie

1. Coll O, Benoist G, Ville Y, Weisman LE, Botet F, Anceschi MM, et al. Guidelines on CMV congenital infection. *J Perinat Med*. 2009;37(5):433-45.
2. Kenneson A, Cannon MJ. Review and meta-analysis of the epidemiology of congenital cytomegalovirus (CMV) infection. *Rev Med Virol*. 1 juill 2007;17(4):253-76.
3. Benoist G, Nizard J, Ville Y. Cytomégalovirus et grossesse. 4 sept 2008. Disponible sur: <http://www.em-consulte.com/en/article/138327>
4. Haute Autorité de Santé. Détection par sérologie et/ou PCR de l'infection congénitale à cytomégalovirus - Argumentaire. Novembre 2015. Consultable à l'URL: https://www.has-sante.fr/portail/upload/docs/application/pdf/2015-11/argumentaire_cmv_me_vd.pdf
5. Benoist G, Leruez-Ville M, Magny JF, Jacquemard F, Salomon LJ, Ville Y. Management of Pregnancies with Confirmed Cytomegalovirus Fetal Infection. *Fetal Diagn Ther*. 6 avr 2013;33(4):203-14.
6. N'Diaye DS, Yazdanpanah Y, Krivine A, Andrieu T, Rozenberg F, Picone O, et al. Predictive Factors of Cytomegalovirus Seropositivity among Pregnant Women in Paris, France. *PLOS ONE*. févr 2014;9(2):e89857.
7. Gratacap-Cavallier B, Bosson JL, Morand P, Dutertre N, Chanzy B, Jouk PS, et al. Cytomegalovirus seroprevalence in French pregnant women: parity and place of birth as major predictive factors. *Eur J Epidemiol*. 1998 Feb;14(2):147-52.
8. Leruez-Ville M, Magny J-F, Couderc S, Pichon C, Parodi M, Bussièrès L, et al. Risk Factors for Congenital Cytomegalovirus Infection Following Primary and

Nonprimary Maternal Infection: A Prospective Neonatal Screening Study Using Polymerase Chain Reaction in Saliva. *Clin Infect Dis*. 2017 Aug 1;65(3):398–404.

9. Ross SA, Arora N, Novak Z, Fowler KB, Britt WJ, Boppana SB. Cytomegalovirus reinfections in healthy seroimmune women. *J Infect Dis*. 2010 Feb 1;201(3):386–9.
10. Revello MG, Zavattoni M, Furione M, Lilleri D, Gorini G, Gerna G. Diagnosis and outcome of preconceptional and periconceptional primary human cytomegalovirus infections. *J Infect Dis*. 2002 Aug 15;186(4):553–7.
11. Feldman B, Yinon Y, Tepperberg Oikawa M, Yoeli R, Schiff E, Lipitz S. Pregestational, periconceptional, and gestational primary maternal cytomegalovirus infection: prenatal diagnosis in 508 pregnancies. *Am J Obstet Gynecol*. 2011 Oct;205(4):342.e1-6.
12. Ross SA, Fowler KB, Ashrith G, Stagno S, Britt WJ, Pass RF, et al. Hearing loss in children with congenital cytomegalovirus infection born to mothers with preexisting immunity. *The Journal of Pediatrics*. 1 mars 2006;148(3):332-6.
13. Faure-Bardon V, Magny J-F, Parodi M, Couderc S, Garcia P, Maillotte A-M, et al. Sequelae of congenital cytomegalovirus (cCMV) following maternal primary infection are limited to those acquired in the first trimester of pregnancy. 31 déc 2018 [cité 19 mars 2019]; Disponible sur: <https://dx.doi.org/10.1093/cid/ciy1128>
14. Picone O, Vauloup-Fellous C, Cordier AG, Guitton S, Senat MV, Fuchs F, et al. A series of 238 cytomegalovirus primary infections during pregnancy: description and outcome. *Prenat Diagn*. 1 août 2013;33(8):751-8.
15. Alain S, Andouard D, Garnier F, Hantz S. Dépistage de l'infection congénitale à CMV, de la conception, naturelle ou médicalement assistée, aux premières années de vie. *Ref Gynecol Obstet* 2014;16:1-10.

16. Agence nationale d'accréditation et d'évaluation en santé. Évaluation de l'intérêt du dépistage de l'infection à cytomegalovirus chez la femme enceinte en France. Saint- Denis La Plaine: ANAES; 2004. Consultable à l'URL: http://www.has-sante.fr/portail/upload/docs/application/pdf/CMV_synth.pdf
17. Manicklal S, Emery VC, Lazzarotto T, Boppana SB, Gupta RK. :The “silent” global burden of congenital cytomegalovirus. *Clin Microbiol Rev* 2013;26(1):86–102.
18. Leruez-Ville M, Sellier Y, Salomon LJ, Stirnemann JJ, Jacquemard F, Ville Y. Prediction of fetal infection in cases with cytomegalovirus immunoglobulin M in the first trimester of pregnancy: a retrospective cohort. *Clin Infect Dis*. 2013 May;56(10):1428–35.
19. Revello MG, Furione M, Zavattoni M, Tassis B, Nicolini U, Fabbri E, et al. Human cytomegalovirus (HCMV) DNAemia in the mother at amniocentesis as a risk factor for iatrogenic HCMV infection of the fetus. *J Infect Dis*. 2008 Feb 15;197(4):593–6.
20. Enders M, Daiminger A, Exler S, Ertan K, Enders G, Bald R. Prenatal diagnosis of congenital cytomegalovirus infection in 115 cases: a 5 years' single center experience. *Prenatal Diagnosis*. 1 avr 2017;37(4):389-98.
21. Leruez-Ville M, Vauloup-Fellous C, Couderc S, Parat S, Castel C, Avettand-Fenoel V, Guilleminot T, Grangeot-Keros L, Ville Y, Grabar S, Magny JF: Prospective identification of congenital cytomegalovirus infection in newborns using real-time polymerase chain reaction assays in dried blood spots. *Clin Infect Dis* 2011;52:575-581.
22. Leruez-Ville M, Ville Y. Fetal cytomegalovirus infection. *Best Practice & Research Clinical Obstetrics & Gynaecology*. janv 2017;38:97-107.

23. Revello MG, Lazzarotto T, Guerra B, Spinillo A, Ferrazzi E, Kustermann A, et al. A Randomized Trial of Hyperimmune Globulin to Prevent Congenital Cytomegalovirus. *N Engl J Med*. 2 avr 2014;370(14):1316-26.
24. Kimberlin DW, Lin C-Y, Sánchez PJ, Demmler GJ, Dankner W, Shelton M, et al. Effect of ganciclovir therapy on hearing in symptomatic congenital cytomegalovirus disease involving the central nervous system: a randomized, controlled trial*. *The Journal of Pediatrics*. 1 juill 2003;143(1):16-25.
25. Hamilton ST, van Zuylen W, Shand A, Scott GM, Naing Z, Hall B, et al. Prevention of congenital cytomegalovirus complications by maternal and neonatal treatments: a systematic review. *Rev Med Virol*. 1 nov 2014;24(6):420-33.
26. Haute Autorité de Santé. Diagnostic par sérologie et/ou par recherche du génome viral de l'infection congénitale à cytomégalovirus, [en ligne]. Novembre 2015. Consultable à l'URL: http://www.has-sante.fr/portail/upload/docs/application/pdf/2015-11/argumentaire_cmv_me_vd.pdf
27. Angelova M, Kovachev E, Todorov N. Cytomegalovirus Infection during Pregnancy and Its Impact on the Intrauterine Fetal Development – Case Report. *Open Access Maced J Med Sci*. 15 sept 2016;4(3):449-52.
28. Leruez-Ville M, Ghout I, Bussièrès L, Stirnemann J, Magny J-F, Couderc S, et al. In utero treatment of congenital cytomegalovirus infection with valganciclovir in a multicenter, open-label, phase II study. *American Journal of Obstetrics & Gynecology*. 1 oct 2016;215(4):462.e1-462.e10.
29. Kimberlin DW, Jester PM, Sánchez PJ, Ahmed A, Arav-Boger R, Michaels MG, et al. Valganciclovir for symptomatic congenital cytomegalovirus disease. *N Engl J Med*. 5 mars 2015;372(10):933-43.

30. Haut Conseil de la Santé Publique. Stratégie nationale de santé. La prévention de l'infection à cytomégalovirus chez la femme enceinte et chez le nouveau-né. Collection Avis et Rapports. Septembre 2017.
31. Benoist G, Salomon L, Jacquemard F, Daffos F, Ville Y. The prognostic value of ultrasound abnormalities and biological parameters in blood of fetuses infected with cytomegalovirus. *BJOG: An International Journal of Obstetrics & Gynaecology*. 1 juin 2008;115(7):823-9.
32. Lipitz S, Yinon Y, Malinger G, Yagel S, Levit L, Hoffman C, et al. Risk of cytomegalovirus-associated sequelae in relation to time of infection and findings on prenatal imaging. *Ultrasound Obstet Gynecol*. mai 2013;41(5):508-14.
33. Farkas N, Hoffmann C, Ben-Sira L, Lev D, Schweiger A, Kidron D, et al. Does normal fetal brain ultrasound predict normal neurodevelopmental outcome in congenital cytomegalovirus infection? *Prenat Diagn*. 1 avr 2011;31(4):360-6.
34. Benoist G, Salomon LJ, Mohlo M, Suarez B, Jacquemard F, Ville Y. Cytomegalovirus-related fetal brain lesions: comparison between targeted ultrasound examination and magnetic resonance imaging. *Ultrasound Obstet Gynecol*. déc 2008;32(7):900-5.
35. Picone O, Levailant J-M, Hirt R, Frydman R, Boulvain M, Senat M-V. Correlation between referral ultrasound with suspected foetal anomalies and autopsy examination in two prenatal diagnosis centres. Impact of the routine use of 3D/4D scan. *Prenat Diagn*. mars 2008;28(3):191-6.
36. Leruez-Ville M, Stirnemann J, Sellier Y, Guillemot T, Dejean A, Magny J-F, et al. Feasibility of predicting the outcome of fetal infection with cytomegalovirus

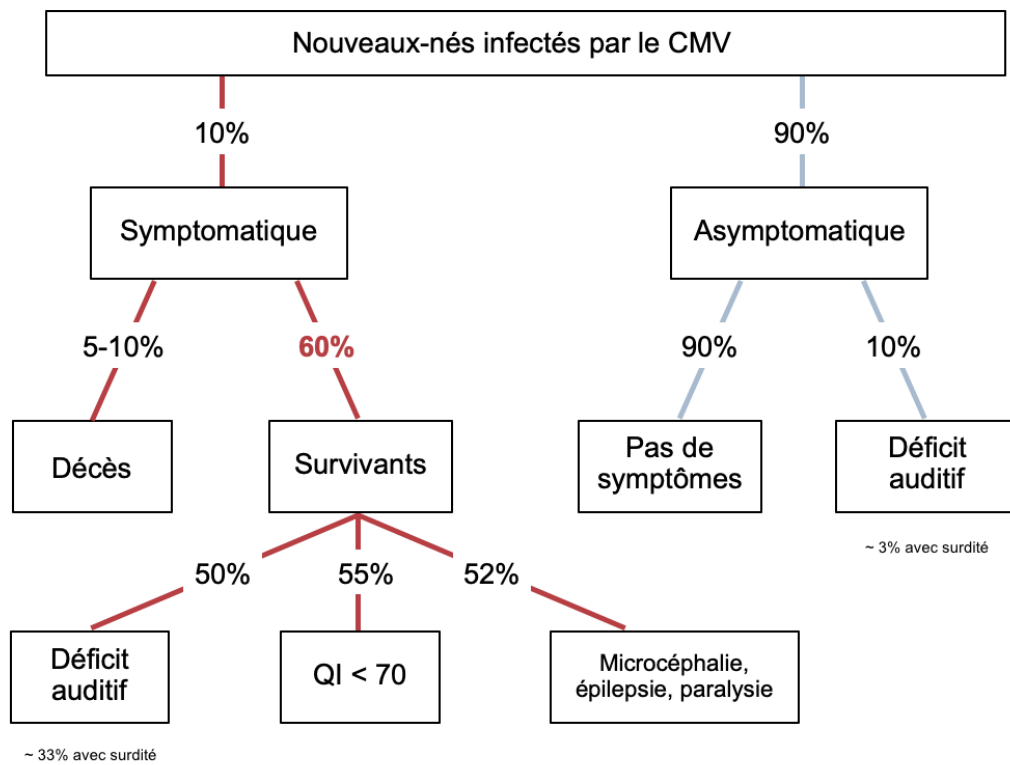
at the time of prenatal diagnosis. American Journal of Obstetrics & Gynecology. 1 sept 2016;215(3):342.e1-342.e9.

37. Leyder M, Vorsselmans A, Done E, Van Berkel K, Faron G, Foulon I, et al. Primary maternal cytomegalovirus infections: accuracy of fetal ultrasound for predicting sequelae in offspring. American Journal of Obstetrics & Gynecology. 1 nov 2016;215(5):638.e1-638.e8.

38. Fabbri E, Revello MG, Furione M, et al. Pronostic markers of symptomatic congenital human CMV infection in fetal blood. BJOG 2011;118:448-56.

Annexes

Annexe I: Épidémiologie de l'infection à CMV



Annexe II: Protocole CYMEPEDIA

Objectif principal :

- Elaborer une classification pronostique précoce (en période néonatale) de la survenue de séquelles neuro-développementales et sensorielles à 1 an chez des enfants infectés in utero par le CMV

Objectifs secondaires

- Elaborer une classification pronostique précoce (en période néonatale) de la survenue de séquelles neuro-développementales et sensorielles à 2 ans chez des enfants infectés in utero par le CMV.
- Comparer la fréquence de survenue des séquelles neuro-développementales et sensorielles à 1 an et à 2 ans, en fonction :
 - de l'imagerie cérébrale anténatale pour les enfants diagnostiqués en anténatal.
 - de la cinétique d'excrétion virale
 - du type d'infection maternelle (primaire ou secondaire).
- Estimer la prévalence de l'infection congénitale à CMV sur un échantillon de 12.000 nouveaux-nés
- Estimer la fréquence des naissances infectées totalement asymptomatiques
- Evaluer la sensibilité de la PCR CMV sur sang séché sur carton de Guthrie par rapport au diagnostic conventionnel sur urine ou salive ou sang frais

Méthodologie et critères d'inclusion:

Tout nouveau-né de moins de 1 mois et 3 semaines ayant une infection à CMV, et ayant été traité ou non en période anténatale et/ou en période néonatale et recruté soit après un diagnostic réalisé dans le cadre des soins courants, soit après un dépistage systématique à la naissance par PCR CMV dans la salive à 3 jours de vie dans 2 maternités d'Ile de France où ce dépistage sera réalisé sur 12.000 nouveaux-nés consécutifs.

Et/ou tout nourrisson de moins de 5 mois ayant une infection congénitale à CMV, pour lequel un bilan clinique, radiologique et biologique complet a été réalisé à moins de 1 mois et 3 semaines de vie et pour lequel un échantillon de sang total

prélevé à moins de 1 mois et 3 semaines de vie a été conservé et ayant été traité ou non en période anténatale et/ou en période néonatale.

Modalités du suivi:

Les enfants auront à l'inclusion, à M4, M12 (+/- 1 mois) M18 (+/-1 mois) et M24 (+/- 1 mois, un bilan standardisé avec examen clinique, radiologique et biologique

Critères de jugement principal :

Performance prédictive de la classification pronostique dans l'apparition de séquelles, objectivées par l'odds-ratio associé à la classification, l'index-c, équivalent à l'aire sous la courbe ROC et par une courbe de calibration.

Nombre de sujets nécessaires:

En considérant un risque de surdité de 15 % chez les enfants asymptomatiques à M12 (+/- 1 mois), un taux de perdus de vue de 10 %, un effectif de 200 sujets asymptomatiques fournit une puissance ≥ 80 % de montrer une performance diagnostique (discrimination, index-c) minimale de 0,85 avec un risque d'erreur unilatéral de 5 % (vsH0: index-c = 0,7)

Avec un taux réaliste d'acceptation de participation de 50 à 60 %, il est envisageable d'inclure dans l'ensemble des sites participants 250 enfants sur 2 ans dont 24 à 50 issus du groupe des 12.000 nouveaux-nés dépistés.

Analyse: Modèle de régression logistique. Validation interne de la classification par méthode de ré-échantillonnage. En complément, méthode CART de classification par arbre récursif.

Conclusion:

CYMEPEDIA permettra d'acquérir des données exhaustives sur la morbidité de l'infection congénitale à CMV en France et d'identifier des marqueurs radio-clinico-biologiques prédictifs de l'apparition de séquelles. CYMEPEDIA sera la première étude évaluant la prévalence de l'infection congénitale à CMV en France. Les conclusions de ces travaux devront contribuer à améliorer la prise en charge globale de cette infection et à apporter des éléments décisifs concernant les indications du traitement néonatal et l'allègement du suivi des enfants à très faible risque.

Durée de l'étude : 75 mois

Période d'inclusion : 51 mois

Durée de participation/patient : 2 ans

Nombre de centres: 19

Nombre moyen d'inclusion : 5 à 10 enfants / an /centre

Mots clés: Virologie – Pédiatrie – Cytomégalovirus

Annexe III: Évaluation pédiatrique CYMEPEDIA

La définition des séquelles dans l'étude CYMEPEDIA est la suivante:

- La présence de séquelle(s) minime(s) à 1 an est définie par la présence d'au moins un des critères suivants (et aucun des critères définissant les séquelles modérées et/ou sévères) à l'examen pédiatrique à 1 an:
 - Présence de troubles visuels avec score visuel de 2;
 - Présence d'un déficit auditif unilatéral objectivé par le résultat d'un test d'oto-émissions acoustiques (OEA) ou de PEA réalisé à 1 an.

- La présence de séquelle(s) modérée(s) à 1 an est définie par la présence d'au moins un des critères suivants (et aucun des critères définissant les séquelles sévères) à l'examen pédiatrique à 1 an:
 - D'un déficit moteur avec un score moteur de 3
 - D'un trouble majeur du comportement avec un score de comportement de 4
 - De troubles visuels avec un score visuel de 3
 - De troubles relationnels avec un score de développement relationnel de 3
 - Présence d'un déficit bilatéral léger ou modéré objectivé par un test d'OEA ou de PEA réalisé à 1 an
 - Présence d'un déficit développemental objectivé par un quotient de développement global (QDG) < 85 et ≥ 70 objectivé par un test de Brunet Lézine réalisé à 1 an.

- La présence de séquelle(s) sévère(s) à 1 an est définie par la présence d'au moins un des critères à l'examen pédiatrique à 1 an:
 - D'un déficit moteur avec un score moteur de 4
 - D'un déficit cognitif avec un score cognitif de 4
 - De troubles visuels avec un score visuel de 4
 - De troubles relationnels avec un score de développement relationnel de 4
 - Présence d'un déficit développemental objectivé par un QDG < 70 objectivé par un test de Brunet Lézine réalisé à 1 an

- Présence d'un déficit auditif bilatéral sévère ou profond objectivé par un test d'OEA ou de PEA réalisé à 1 an
- La présence de séquelle(s) minime(s) à 2 ans est définie par la présence d'au moins un des critères suivants (et aucun des critères définissant les séquelles modérées et/ou sévères) à l'examen pédiatrique à 2 ans:
 - Présence de troubles visuels d'un score visuel de 2
 - D'un déficit moteur avec un score moteur de 2
 - Présence d'un handicap avec un score de handicap de 1
 - Présence d'un déficit auditif unilatéral objectivé par l'examen audiolgique réalisé à 2 ans.
- La présence de séquelle(s) modérée(s) à 2 ans est définie par la présence d'au moins un des critères suivants (et aucun des critères définissant les séquelles sévères) à l'examen pédiatrique à 2 ans:
 - D'un déficit moteur avec un score moteur de 3
 - D'un déficit cognitif avec un score cognitif de 3
 - D'un trouble majeur du comportement avec un score de comportement de 4
 - De troubles visuels avec un score visuel de 3
 - De troubles relationnels avec un score de développement relationnel de 3
 - Présence d'un handicap avec un score de handicap de 2
 - Présence d'un déficit auditif bilatéral léger ou modéré objectivé par le résultat à l'examen audiolgique réalisé à 2 ans
 - Présence d'un déficit développemental objectivé par un QDG < 85 et ≥ 70 objectivé par un test de Brunet Lézine réalisé à 2 ans
- Attention: certaines associations de signes font basculer dans le groupe séquelles sévères:
 - La présence d'un score moteur de 3 et d'un score cognitif de 3

- La présence d'un score cognitif de 3 et d'un déficit sensoriel (soit: déficit auditif bilatéral léger ou modéré ou score visuel de 3)

- La présence de séquelle(s) sévère(s) à 2 ans est définie par la présence d'au moins un des critères suivants à l'examen pédiatrique à 2 ans:
 - D'un déficit moteur avec un score moteur de 4
 - D'un déficit cognitif avec un score cognitif de 4
 - De troubles visuels avec un score visuel de 4
 - Présence d'un handicap avec un score de handicap de 3
 - De troubles relationnels avec un score de développement relationnel de 4
 - Présence d'un déficit développemental objectivé par un QDG < 70 objectivé par un test de Brunet Lézine réalisé à 2 ans.
 - Présence d'un déficit auditif bilatéral sévère ou profond objectivé par l'examen audiolgique PEA réalisé à 2 ans

Annexe IV: Fiche de suivi à 12 mois

Fiche de suivi 12 mois
Consultation le : <input type="text"/> <input type="text"/> <input type="text"/> <input type="text"/> <input type="text"/> <input type="text"/> <input type="text"/>

Médecin consultant :

RENSEIGNEMENTS GÉNÉRAUX

Mode de garde

1=père/mère au foyer 2=autre personne 3=assistante maternelle 4=crèche collective 5=autre

Situation professionnelle des parents : Mère **Père**

1=activité 2=congé parental 3=chômage 4=autre

Situation matrimoniale **Nombre d'enfants au domicile**

1=couple 2=mère seule

CROISSANCE

• **Mensurations et score de croissance**

Poids	Taille	PC	
Kg	Cm	Cm	1=> -2DS
<input type="text"/>	<input type="text"/>	<input type="text"/>	2= -2DS à -3DS
			3= <-3DS

BILAN PSYCHOMOTEUR

Score moteur

1= se met assis seul, assis bien stable, quatre pattes, se met debout, marche tenu, oriente correctement la main pour une approche adaptée dans l'espace et directe de l'objet

2= mis assis: tient bien - ébauche la position petit lapin, petit retard des acquisitions mais pas d'anomalie du tonus à l'examen, approche moins adaptée de l'objet mais bon délié des doigts

3= retournements, rampe, mis assis : tient un moment, cyphose et/ou hypertonie distale des membres inférieurs ou déficit unilatéral, préhension stéréotypée et cubito-palmaire

4= grande hypotonie axiale, ne rampe pas - diplégie ou quadriplégie manifeste - préhension difficile, absence de délié des doigts

Score cognitif

1= pince pouce index

- explore attentivement les objets et porte peu à la bouche, recherche le jouet caché ostensiblement

- commence à mettre dans la boîte- comprend les ordres, les interdictions,

- dit 2-3 mots, jargonne

2= activité exploratrice moins élaborée, porte encore beaucoup à la bouche - vide les boîtes et jette - dévisage l'étranger; - pointe du doigt; fait bravo et au revoir ; signe du manteau - double les monosyllabes
3= peu d'explorations (porte à la bouche et jette) mais bon contact ; ne craint pas l'étranger - pas d'anticipation des situations - compréhension limitée
4= contact médiocre à mauvais, manipulations absentes ou stéréotypées

BILAN SENSORIEL

Score visuel

1= Poursuite visuelle sur 180° avec parallélisme des globes oculaires ; Si explorations : normales	3= Strabisme avec mauvaise fixation d'un œil ; Poursuite perturbée
2= Strabisme avec bonne fixation de chaque œil et bonne poursuite ; Myopie	4= Plafonnement du regard ; Pas de poursuite

DÉVELOPPEMENT / COMPORTEMENT

Sommeil

Alimentation

Comportement

1= pas de problème
2= petites difficultés facilement résolues
3= difficultés moyennes demandant une implication particulière des parents pour gérer le problème
4= difficultés importantes : préoccupation quotidienne à la limite du tolérable pour les parents

Rééducation et soins en cours

Kiné motrice <input type="checkbox"/>	Psychomotricité <input type="checkbox"/>	Psychothérapie <input type="checkbox"/>	Orthophonie <input type="checkbox"/>	Orthoptie <input type="checkbox"/>
---------------------------------------	--	---	--------------------------------------	------------------------------------

Prise en charge (effective ou programmée) pour les soins ou la rééducation par un service de soins multidisciplinaire : Préciser type et coordonnées (CAMSP, SESAD, CMP...) :

.....

DÉVELOPPEMENT RELATIONNEL

1= très bonnes interactions avec les parents : - pointe du doigt pour susciter l'intérêt et suit du regard ce qui est pointé - bonne anticipation corporelle face aux invitations des parents (tend les bras, se blottit..) ; conduites de coopération pour l'habillage, le change - ATCD d'angoisse du 8ème mois et d'oralité réciproque (ex. met les doigts dans la bouche des parents)
--

2= éléments précités en (1) douteux ou inconstants

- comportement plus « indépendant » - ne cherche pas trop le contact physique

- peu d'intérêt pour les jeux interactifs

- bébé trop calme et trop sérieux ou au contraire agité réactions excessives à certains bruits ou certains touchers

3= interactions fugaces ; regard volontiers fuyant ; éléments cités en (2) tous présents et marqués

- pseudo surdité (ne réagit pas aux bruits forts)

- éléments associés : phobies, angoisse, insomnie, anorexie

4= activités stéréotypées et déconnectées de l'environnement

AUTRES PROBLÈMES DE SANTÉ

ORL

Digestif

Cardio

Uro-nephro

Orthopédique

Dermato

Malaises

Epilepsie

Autres (préciser) :

FICHE de SUIVI 2 ans

Nom :

Prénom :

Né(e) le :

Consultation le :

Médecin consultant :

Centre :

RENSEIGNEMENTS GÉNÉRAUX

Mode de garde

1=père/mère au foyer 2=autre personne 3=assistante maternelle 4=crèche collective 5=autre

Situation professionnelle des parents :Mère Père

1=activité

2=congé parental

3=chômage

4=autre

Situation matrimoniale

Nombre d'enfants au domicile

1=couple

2=mère seule

CROISSANCE

- Mensurations (en âge corrigé) et score de croissance

Poids	Taille	PC
Kg	Cm	Cm
<input type="text"/>	<input type="text"/>	<input type="text"/>

1= > -2DS

2= -2DS à -3DS

3= <-3DS

BILAN PSYCHOMOTEUR

Score moteur []**Marche libérée [] (mois réels)**

1= Cours - Monte les escaliers - Saute sur les 2 pieds -Chute protégée (se protège le visage) quand il court 3= Démarche anormale, avec équin dynamique; ou marche assistée - Approche de l'objet approximative - Préhension fine difficile Se sert très préférentiellement d'une main -Diplégie ou hémiplégie

2= Marche après 18 mois ou marche restant hésitante - Chute non protégée -Approche directe de l'objet - Préhension fine normale (saisit des miettes) 4= Pas de marche même assistée - Tient difficilement assis - Préhension pathologique -Quadriplégie

Rééducation motrice [?]**Appareillage [?]****Infirmité motrice []****Handicap []**

0 = non

1 = monoplégie

2 = hémiplégie 3 = diplégie spastique

4 = tétraplégie spastique

5 = ataxie cérébelleuse

6 = dyskinésie athétosique

0 = non

1 = troubles posturaux, mais marche autonome

2 = assis, pas de marche

3 = ni assis, ni marche

Score cognitif [] la présence d'un seul item non réalisé (ex « assemble 2 mots» dans le niveau 1) ne doit pas conduire automatiquement à classer l'enfant dans le niveau inférieur

1= Emboîte et encastre avec réflexion et application ; empile 2 cubes

- Sait faire semblant de téléphoner

;- Veut s'habiller seul

-Commence à gribouiller de lui-même ou sur invitation

-Nomme les objets sur image

-Assemble 2 mots

-Sait faire semblant de téléphone ; Jeu d'identification à sa poupée ou sa peluche

-Cherche à partager l'attention ou à échanger

3= Aucune préférence vis à vis d'un jouet ou d'une activité- ne fait que déménager - vide et jette- ne remet pas dans la

boîte

- Charabia, sans mots compréhensibles

-Ne sait pas exprimer ses désirs par le geste ou l'attitude

2= Capable d'attention mais pas très soutenue, se lasse vite

-Encastements aléatoires

-Remet dans la boîte

-Désigne les parties de son corps - Désigne des objets sur image sans les nommer

-Utilise des mots isolés; accepte de les répéter 4= Activités très stéréotypées

-Ne pointe pas du doigt - Ne suit pas le regard - Production de sons stéréotypés

-auto ou hétéro-agressif

BILAN SENSORIEL**Score visuel []****Verres correcteurs [?]****Bilan orthoptique [?] :**

1= Poursuite visuelle sur 1800 avec parallélisme des globes oculaires ; Si explorations: normales	3= Strabisme avec mauvaise fixation d'un œil ;Poursuite perturbée
2= Strabisme avec bonne fixation de chaque œil et bonne poursuite ; Myopie	4= Plafonnement du regard ; Pas de poursuite

Score Auditif []**P.E.A. à 2 ans [?] :**

1= aucune anomalie exploration: normales	3= surdité partielle ou unilatérale
2= discrète anomalie des tests sans retentissement fonctionnel	4= surdité profonde

DÉVELOPPEMENT / COMPORTEMENT**sommeil []****Alimentation []****Comportement []**

1= pas de problème
2= petites difficultés facilement résolues
3= difficultés moyennes demandant une implication particulière des parents pour gérer le problème
4=difficultés importantes : préoccupation quotidienne à la limite du tolérable pour les parents

DÉVELOPPEMENT RELATIONNEL []

1 très bonnes interactions avec les parents
 pointe du doigt / va chercher un objet pour susciter l'intérêt
 suit du regard ce qui est pointé
 cherche protection / câlins auprès des parents
 bonne anticipation corporelle face aux invitations des parents (tend les bras, se blottit...) ; conduites de coopération pour l'habillage
 joue à la dinette ; jeux de faire semblant (donne à manger / à boire...)
 2 Eléments précités en (1) douteux ou inconstants
 Comportement plus « indépendant » - ne cherche pas trop le contact physique Peu d'intérêt pour les jeux interactifs et les jeux symboliques
 Enfant trop calme et trop sérieux ou au contraire agité
 réactions excessives à certains bruits ou certains touchers
 3 Interactions fugaces ; regard volontiers fuyant éléments cités en (2) tous
 présents et marqués pseudo surdité (ne réagit pas aux bruits forts)
 éléments associés : phobies, angoisse, insomnie, anorexie
 4 Aucune interaction repérable ; ne regarde pas les visages ou regard « passe muraille »
 Activités stéréotypées et déconnectées de l'environnement

Rééducation et soins en cours

Kinésithérapie motrice [?]	Psychomotricité [?]	Psychothérapie [?]	Orthophonie [?]	Orthoptie [?]
-------------------------------	---------------------	--------------------	-----------------	---------------

Prise en charge (effective ou programmée) pour les soins ou la rééducation par un service de soins multidisciplinaire
 Préciser (CAMSP, SESAD, CMP...) :

AUTRES PROBLÈMES DE SANTÉ

ORL [?] Digestif [?] Cardio [?] Uro-nephro [?] Orthopédique [?]
 Dermato [?] Malaises [?] Epilepsie [?] Autres :

Annexe V: Fiche de recueil de données

Données anténatales (récupérées rétrospectivement uniquement pour les cas diagnostiqués en anténatal)

Echographie 1 : terme SA

Grossesse gémellaire : oui non si oui: BC-BA MC-BA MC-MA

Mesures fœtales :

Diamètre bipariétal (BIP) = mm

Périmètre ombilical (PO) : mm

Fémur (LF): mm

Périmètre crânien : mm

Estimation du poids foetale : g et percentile:

Signes extra cérébraux

Intestin hyperéchogène oui non non précisé si oui grade : 1 2 3

Placenta épaissi oui non non précisé si oui cm

Hépatomégalie oui non non précisé si oui taille lobe droit du foie mm

Splénomégalie oui non non précisé si oui grand diamètre mm

Calcifications intra-hépatiques : oui non

Ascite oui non non précisé Epanchement pleural oui non non précisé

Anasarque fœtale oui non non précisé Œdème sous cutané oui non non précisé

Oligohydramnios oui non non précisé si oui taille de la grande citerne cm

Polyhydramnios oui non non précisé si oui taille de la grande citerne cm

Signes cérébraux :

Ventriculomégalie oui non non précisé si oui taille des ventricules : droit mm gauche mm

Hyperéchogénicité périventriculaire oui non non précisé

Adhésions intra ventriculaires oui non non précisé

Augmentation de la grande citerne oui non non précisé si oui taille mm

Hypoplasie vermiennne oui non non précisé

Dysgénésie du corps calleux oui non non précisé

Anomalie de la substance blanche : oui non non précisé

Si oui préciser :

Lisencéphalie oui non non précisé porencéphalie oui non non précisé

Calcifications intraparenchymateuses : oui non non précisé Si oui nombre

Kystes sous-épendymaires : oui non non précisé si oui nombre

Kystes des plexus choroides : oui non non précisé si oui nombre

Kystes périventriculaires : oui non non précisé si oui nombre

Aspect en chandelier (hyper échogénicité des vaisseaux lenticulostris) droit oui non non précisé
gauche oui non

Autres : oui non si oui : préciser

Echographie 2 : terme SA

Grossesse gémellaire : oui non si oui: BC-BA MC-BA MC-MA

Mesures fœtales :

Diamètre bipariétal (BIP) = mm

Périmètre ombilical (PO) : mm

Fémur (LF): mm

Périmètre crânien : mm

Estimation du poids foetale : g et percentile:

Signes extra cérébraux

Intestin hyperéchogène oui non non précisé si oui grade : 1 2 3

Placenta épaissi oui non non précisé si oui cm

Hépatomégalie oui non non précisé si oui taille lobe droit du foie mm

Splénomégalie oui non non précisé si oui grand diamètre mm

Calcifications intra-hépatiques : oui non

Ascite oui non non précisé Epanchement pleural oui non non précisé

Anasarque fœtale oui non non précisé Œdème sous cutané oui non non précisé

Oligohydramnios oui non non précisé si oui taille de la grande citerne cm

Polyhydramnios oui non non précisé si oui taille de la grande citerne cm

Signes cérébraux :

Ventriculomégalie oui non non précisé si oui taille des ventricules : droit mm gauche mm

Hyperéchogénicité périventriculaire oui non non précisé

Adhésions intra ventriculaires oui non non précisé

Augmentation de la grande citerne oui non non précisé si oui taille mm

Hypoplasie vermiennes oui non non précisé

Dysgénésie du corps calleux oui non non précisé

Anomalie de la substance blanche : oui non non précisé

Si oui préciser :

Lisencéphalie oui non non précisé porencéphalie oui non non précisé

Calcifications intraparenchymateuses : oui non non précisé Si oui nombre

Kystes sous-épendymaires : oui non non précisé si oui nombre

Kystes des plexus choroïdes : oui non non précisé si oui nombre

Kystes périventriculaires : oui non non précisé si oui nombre

Aspect en chandelier (hyper échogénicité des vaisseaux lenticulostrés) droit oui non non précisé
gauche oui non

Autres : oui non si oui : préciser

Echographie 3 : terme SA

Grossesse gémellaire : oui non si oui: BC-BA MC-BA MC-MA

Mesures fœtales :

Diamètre bipariétal (BIP) = mm

Périmètre ombilical (PO) : mm

Fémur (LF): mm

Périmètre crânien : mm

Estimation du poids foetale : g et percentile:

Signes extra cérébraux

Intestin hyperéchogène oui non non précisé si oui grade : 1 2 3

Placenta épaissi oui non non précisé si oui cm

Hépatomégalie oui non non précisé si oui taille lobe droit du foie mm

Splénomégalie oui non non précisé si oui grand diamètre mm

Calcifications intra-hépatiques : oui non

Ascite oui non non précisé Epanchement pleural oui non non précisé

Anasarque fœtale oui non non précisé Œdème sous cutané oui non non précisé

Oligohydramnios oui non non précisé si oui taille de la grande citerne cm

Polyhydramnios oui non non précisé si oui taille de la grande citerne cm

Signes cérébraux :

Ventriculomégalie oui non non précisé si oui taille des ventricules : droit mm gauche mm

Hyperéchogénicité périventriculaire oui non non précisé

Adhésions intra ventriculaires oui non non précisé

Augmentation de la grande citerne oui non non précisé si oui taille mm

Hypoplasie vermienne oui non non précisé

Dysgénésie du corps calleux oui non non précisé

Anomalie de la substance blanche : oui non non précisé

Si oui préciser :

Lisencéphalie oui non non précisé porencéphalie oui non non précisé

Calcifications intraparenchymateuses : oui non non précisé Si oui nombre

Kystes sous-épendymaires : oui non non précisé si oui nombre

Kystes des plexus choroïdes : oui non non précisé si oui nombre

Kystes périventriculaires : oui non non précisé si oui nombre

Aspect en chandelier (hyper échogénicité des vaisseaux lenticulostrés) droit oui non non précisé
gauche oui non

Autres : oui non si oui : préciser

Echographie 4 : terme SA

Grossesse gémellaire : oui non si oui: BC-BA MC-BA MC-MA

Mesures fœtales :

Diamètre bipariétal (BIP) = mm

Périmètre ombilical (PO) : mm

Fémur (LF): mm

Périmètre crânien : mm

Estimation du poids foetale : g et percentile:

Signes extra cérébraux

Intestin hyperéchogène oui non non précisé si oui grade : 1 2 3

Placenta épaissi oui non non précisé si oui cm

Hépatomégalie oui non non précisé si oui taille lobe droit du foie mm

Splénomégalie oui non non précisé si oui grand diamètre mm

Calcifications intra-hépatiques : oui non

Ascite oui non non précisé Epanchement pleural oui non non précisé

Anasarque fœtale oui non non précisé Œdème sous cutané oui non non précisé

Oligohydramnios oui non non précisé si oui taille de la grande citerne cm

Polyhydramnios oui non non précisé si oui taille de la grande citerne cm

Ventriculomégalie oui non non précisé si oui taille des ventricules : droit mm gauche mm

Hyperéchogénicité périventriculaire oui non non précisé

Adhésions intra ventriculaires oui non non précisé

Augmentation de la grande citerne oui non non précisé si oui taille mm

Hypoplasie vermienne oui non non précisé

Dysgénésie du corps calleux oui non non précisé

Anomalie de la substance blanche : droite oui non non précisé

Si oui préciser :

Lisencéphalie oui non non précisé porencéphalie oui non non précisé

Calcifications intraparenchymateuses : oui non non précisé Si oui nombre

Kystes sous-épendymaires : oui non non précisé si oui nombre

Kystes des plexus choroïdes : oui non non précisé si oui nombre

Kystes périventriculaires : oui non non précisé si oui nombre

Aspect en chandelier (hyper échogénicité des vaisseaux lenticulostrés) droit oui non non précisé
gauche oui non

Autres : oui non si oui : préciser

