



HAL
open science

Les péri-implantites : abord des étiologies et efficacité des lasers

Hugues Soubie

► **To cite this version:**

Hugues Soubie. Les péri-implantites : abord des étiologies et efficacité des lasers. Sciences du Vivant [q-bio]. 2020. dumas-03262651

HAL Id: dumas-03262651

<https://dumas.ccsd.cnrs.fr/dumas-03262651>

Submitted on 16 Jun 2021

HAL is a multi-disciplinary open access archive for the deposit and dissemination of scientific research documents, whether they are published or not. The documents may come from teaching and research institutions in France or abroad, or from public or private research centers.

L'archive ouverte pluridisciplinaire **HAL**, est destinée au dépôt et à la diffusion de documents scientifiques de niveau recherche, publiés ou non, émanant des établissements d'enseignement et de recherche français ou étrangers, des laboratoires publics ou privés.



THÈSE D'EXERCICE / UNIVERSITÉ DE RENNES 1
sous le sceau de l'Université Bretagne Loire

Thèse en vue du
DIPLÔME D'ÉTAT DE DOCTEUR EN CHIRURGIE DENTAIRE

présentée par
HUGUES SOUBIE

né le 12 Décembre 1993 à Bordeaux

Les péri-implantites : Abord des étiologies et efficacité des lasers

**Thèse soutenue à la faculté
d'odontologie de Rennes,
le 06/05/2020**

devant le jury composé de :

Valérie BERTAUD-GOUNOT
PU-PH - UFR Odontologie de Rennes /
Président

Gérard BADER
MCU-PH - UFR Odontologie de Rennes
/ Directeur de Thèse

Caroline BOLLE
MCU-PH - UFR Odontologie de Rennes
/ Membre du Jury

Antoine COUATARMANACH
AHU - UFR Odontologie de Rennes /
Membre du Jury

Flora THIBAUT
PH - UFR Odontologie de Rennes/
Membre invité du Jury

CORPS ENSEIGNANT U.F.R. ODONTOLOGIE

Responsable de discipline

Section 56 : Développement, croissance et prévention

Sous-section 56-01 Odontologie pédiatrique et orthopédie dento-faciale :

Discipline Odontologie pédiatrique

SIXOU Jean-Louis	<i>Professeur des universités - Praticien hospitalier</i>
MARIE-COUSIN Alexia	<i>Maître de conférences des universités - Praticien hospitalier</i>
LARADH Imen	<i>Assistante hospitalier universitaire</i>

Discipline Orthopédie dento-faciale

SOREL Olivier	<i>Professeur des universités - Praticien hospitalier</i>
BREZULIER Damien	<i>Maître de conférences des universités - Praticien hospitalier</i>
ALLEREAU Béatrice	<i>Assistante hospitalier universitaire</i>
NAAIM Mohamed	<i>Assistant hospitalier universitaire</i>
CONTAMINE Marie	<i>Assistant hospitalier universitaire</i>

Sous-section 56-02 Prévention, épidémiologie, économie de la santé, odontologie légale

BERTAUD-GOUNOT Valérie	<i>Professeur des universités - Praticien hospitalier</i>
PRIGENT Hervé	<i>Maître de conférences des universités - Praticien hospitalier</i>
COUATARMANACH Antoine	<i>Assistant hospitalier universitaire (temps plein)</i>
MAYOROVA Nadège	<i>Assistante hospitalier universitaire</i>

Section 57 : Chirurgie orale ; parodontologie ; biologie orale

Sous-section 57-01 Chirurgie orale ; parodontologie ; biologie orale :

Discipline Chirurgie orale

LEJEUNE-CAIRON Sophie	<i>Maître de conférences des universités - Praticien hospitalier</i>
LIMBOUR Patrick	<i>Maître de conférences des universités - Praticien hospitalier</i>
BADER Gérard	<i>Maître de conférences des universités - Praticien hospitalier</i>
DULONG Arnaud	<i>Assistant hospitalier universitaire</i>
MURDEN Kristen	<i>Assistant hospitalier universitaire</i>

Discipline Parodontologie

JEANNE Sylvie	<i>Professeur des universités - Praticien hospitalier</i>
BOLLE Caroline	<i>Maître de conférences des universités - Praticien hospitalier</i>
NOVELLO Solen	<i>Assistante hospitalier universitaire (temps plein)</i>
ALTHYAB Amr	<i>Assistant universitaire associé</i>

Discipline Biologie orale

BONNAURE-MALLET Martine	<i>Professeur des universités - Praticien hospitalier</i>
MEURIC Vincent	<i>Maître de conférences des universités - Praticien hospitalier</i>
BOYER Emile	<i>Maître de conférences des universités - Associé</i>
CHATHOTH Kanchana	<i>Assistant associé universitaire</i>

Section 58 : Réhabilitation orale :

Sous-section 58-01 Dentisterie restauratrice, endodontie, prothèses, fonction-dysfonction, imagerie, biomatériaux :

Discipline Dentisterie restauratrice, endodontie

DAUTEL Anne	<i>Maître de conférences des universités - Praticien hospitalier</i>
LE GOFF Anne	<i>Maître de conférences des universités - Praticien hospitalier</i>
TURPIN Yann-Loïg	<i>Maître de conférences des universités - Praticien hospitalier</i>
PERARD Matthieu	<i>Maître de conférences des universités - Praticien hospitalier</i>
LE CLERC Justine	<i>Maître de conférences des universités - Praticien hospitalier</i>
BINET Sophie	<i>Assistant hospitalier universitaire</i>
VO VAN Thomas	<i>Assistant hospitalier universitaire</i>
LE MOUROUX Rozenn	<i>Assistant hospitalier universitaire</i>
GASTINEAU Richard	<i>Assistant hospitalier universitaire</i>

Discipline Prothèses

(Mobilité) BEDOUI Yvan	<i>Maître de conférences des universités - Praticien hospitalier</i>
CHAUVEL Brice	<i>Maître de conférences des universités - Praticien hospitalier</i>
RAVALEC Xavier	<i>Maître de conférences des universités - Praticien hospitalier</i>
PERRIGAULT Sébastien	<i>Assistant hospitalier universitaire</i>
LE BEVER Pierre	<i>Assistant hospitalier universitaire</i>
GOUBIN William	<i>Assistant hospitalier universitaire</i>
LEFRANCOIS Etienne	<i>Assistant hospitalier universitaire (temps plein)</i>
RAVALEC Paul	<i>Assistant hospitalier universitaire</i>
DESCLOS-THEVENIAU Marie	<i>Assistant hospitalier universitaire (temps plein)</i>

Discipline Fonction-dysfonction, imagerie, biomatériaux

CATHELINÉAU Guy	<i>Professeur des universités - Praticien hospitalier</i>
CHAUVEL-LEBRET Dominique	<i>Professeur des universités - Praticien hospitalier</i>
MEARY Fleur	<i>Maître de conférences des universités - Praticien hospitalier</i>
MELOU Caroline	<i>Assistant hospitalier universitaire (temps plein)</i>

Enseignants autres sections

Section 41 - Sciences biologiques

TAMANAI-SHACOORI Zohreh *Maître de conférences des universités*

Section 64-65 – Biochimie et biologie moléculaire, biologie cellulaire

GAUTIER-COURTEILLE Carole *Maître de conférences des universités*

REMERCIEMENTS

A mes enseignants

A mon directeur de thèse, le docteur Gérard Bader, pour son implication et son expérience tout au long de la réalisation de ce travail.

Aux autres membres du Jury, les docteurs Caroline Bolle et Antoine Couatarmanach pour avoir accepté de juger la qualité de cette thèse.

Au professeur Valérie Bertaud-Gounot, d'avoir accepté avec gentillesse la présidence de ce jury de thèse.

A mes proches

A mes parents, ma sœur et mes grands-parents pour m'avoir aimé et soutenu durant toutes ces longues et difficiles années de vie et d'études...

A toi Rosa, pour ton soutien, ton énergie, ton amour et tous ses innombrables et formidables moments passés tous les deux et à tous ceux à venir...

A Jean-Charles, Valérie et Tania...

A Antoine, Rémy et Guy pour tous ces moments inoubliables passés ensemble...

Et à tous ceux qui m'ont accompagné durant mes études à Bordeaux et à Rennes.

Je certifie sur l'honneur ne pas avoir repris pour mon compte des propos, citations ou illustrations déjà publiés.

Table des matières

1. Introduction.....	7
2. Principaux facteurs de risque locaux et généraux.....	8
3. Prise en charge des péri-implantites.....	10
a. Matériels et méthodes.....	10
b. Résultats.....	11
1. Laser Nd : YAG.....	13
2. Laser Er ;Cr : YSGG	13
3. Laser CO2.....	13
4. Laser Diode.....	14
5. Laser Er : YAG.....	16
c. Discussion.....	18
d. Conclusion.....	20
4. Cas cliniques.....	22
a. Cas n°1.....	22
b. Cas n°2.....	23
c. Cas n°3.....	23
d. Cas n°4.....	24
e. Cas n°5.....	24
5. Références bibliographiques.....	25
6. Annexes.....	28
7. Abréviations.....	38

Résumé

Les péri-implantites sont définies comme une réaction inflammatoire autour d'implants ostéointégrés, aboutissant à une perte progressive de l'os *autour des implants*.

De nombreux protocoles thérapeutiques sont proposés dans le traitement des péri-implantites conduisant les praticiens à en choisir un parmi un grand nombre. Certains auteurs avancent des résultats prometteurs dans le traitement des péri-implantites, par l'utilisation de lasers.

Le but de cette revue de la littérature est d'évaluer l'efficacité de différents types de lasers (Er-YAG, CO2, diode, Er ;Cr : YSGG et Nd-YAG), utilisés en odontostomatologie, dans le traitement des péri-implantites au cours des 12 dernières années et leurs application dans des procédures chirurgicales et non chirurgicales.

Bien que les lasers aient montré des résultats prometteurs dans la réduction des signes cliniques des péri-implantites, en raison de tailles d'échantillons limitées et de périodes de suivis courtes, aucune conclusion ne peut être tirée pour le moment. Par conséquent, il est nécessaire d'avoir plus d'essais cliniques prospectifs longitudinaux randomisés et contrôlés pour obtenir un fort niveau de preuve.

Summary

Objectives: Peri-implantitis is defined as an inflammatory reaction around osseointegrated implants, resulting in progressive loss of bone around the fixtures. Many therapeutic protocols are proposed in the treatment of peri-implantitis leading practitioners to choose one from a large number. Some authors advance promising results in the treatment of peri-implantitis, by the use of lasers.

The aim of this literature review is to assess the effectiveness of different types of lasers (Er:YAG, CO2, Diode, Er;Cr: YSGG and Nd:YAG), used in odontostomatology, in the treatment of peri-implantitis in the past 12 years and their applications in surgical and non-surgical procedures.

Although lasers have shown promising results in reducing the clinical signs of peri-implantitis, due to limited sample size and short follow-up periods, no definitive conclusions can be drawn at this time. Therefore, it is necessary to have more prospective longitudinal randomized controlled trials to obtain a high level of evidence.

Mesh : Peri-implantitis , lasers, Dental implants, clinical prospective study

1. Introduction

Les implants dentaires ostéointégrés offrent de nombreuses possibilités thérapeutiques aux problèmes d'édentements partiels ou totaux.

Avec l'augmentation croissante du nombre d'implants posés, la grande diversité de praticiens implantologistes et de leurs formations, nous voyons apparaître, depuis quelques années, une augmentation d'une complication majeure, la péri-implantite. Il devient de plus en plus évident que la prise en compte des conditions cliniques qui accompagnent la survie de l'implant est importante. Les taux de survie à 10 ans excèdent généralement 90 %, avec néanmoins une réduction de ce taux avec le temps. Cet excellent résultat doit être mis en parallèle avec le taux de survie des dents saines entourées de tissus parodontaux sains (99,5% à 50 ans) et avec celui de dents saines dont le parodonte malade a été traité avec succès et contrôlé régulièrement (92-93%) [1]

La péri-implantite se définit par une perte osseuse péri-implantaire accompagnée d'un saignement au sondage qui traduit la présence d'une réaction inflammatoire [2]

Le manque de précision dans la littérature sur la limite du seuil de perte osseuse rapportée ne permet pas de superposer toutes les études. Mais les conclusions du groupe de travail de l'European Workshop of Periodontology (EWP) en 2012 a permis de mieux clarifier la définition des péri-implantites. La péri-implantite correspondrait à une perte osseuse de plus de 2 mm, au niveau attendu après remodelage osseuse autour d'un implant en fonction.[3]. Zitzmann et al en 2008, dans une revue systématique de la littérature, font la synthèse de 5 études et révèlent un pourcentage de 28 à 56 % de patients atteintes de péri-implantites. [4] Marrone et al, en 2012, ont rapporté un taux de péri-implantite de 37% sur un suivi observationnel de plus de 8 ans, en se basant sur la définition de l'EWP en 2012. [5]

Bien que la physiopathologie soit infectieuse, certains facteurs de risque peuvent favoriser l'apparition de péri-implantites :

- Locaux :

Manque de respect des protocoles chirurgicaux, défaut d'hygiène buccale, antécédents de parodontite, type de surface implantaire (les cols lisses semblent préférables, mais les surfaces granuleuses micro-filtées sous-crestales et plateforme switching apparaissent actuellement comme la solution préconisée.

- Généraux :

Tabagisme, diabète, facteurs génétiques, consommation excessive d'alcool ... [6]

Mais il existe aussi des facteurs déclenchants, qui peuvent être prothétiques par le design des coiffes supra-implantaires, le type de connexion implant/prothèse et le respect du positionnement des piliers implantaires, et enfin le débordement de ciment de scellement.

Dans le cas où les facteurs de risque sont faibles ou absents, la résolution des causes déclenchantes pourra permettre la guérison.

La prise en charge des péri-implantites devra bien évidemment prendre en charge l'ensemble de ces facteurs, pour espérer une stabilisation (comme en parodontologie), une amélioration voire une guérison.

Diverses modalités thérapeutiques ont été proposées et sont disponibles. Dans leur grande majorité, elles ont comme objectif de traiter le phénomène infectieux. Elles pourront être non chirurgicales et chirurgicales. Parfois, certains auteurs proposent de reconstruire le défaut osseux créé en faisant appel à des techniques de régénération. Mais la réponse à toutes les formes ou étiologies reste encore à trouver.[7].

2. Principaux facteurs de risque locaux et généraux

Les documents récents sur l'efficacité et le succès de la thérapeutique implantaire ont été récemment remis en cause par des publications et des consensus relatant une réaction péri-implantaire inflammation associée à la perte l'os de soutien. Cette présumée pathologie inflammatoire « péri-implantite » a été citée dans un récent rapport d'un consensus. [2] Ce dernier a déclaré que la perte osseuse survenant après la phase de remodelage initiale liée à la pose de l'implant est principalement due à une infection bactérienne. Ce même rapport souligne également les similitudes en ce qui concerne les caractéristiques cliniques et causes étiologiques des péri-implantites et de la parodontite. Aujourd'hui, toutes les études visant à étudier la prévalence des infections, avec un impact sur la survie à moyen et à long terme des implants dentaires, mettent en évidence que la prévalence des maladies péri-implantaires est très élevée et que les péri-implantites ne peuvent plus être considérées comme des complications exceptionnelles. Les analyses microbiologiques réalisées autour des implants dentaires montrent que les souches bactériennes sont globalement les mêmes que celles rencontrées dans les cas de parodontites les plus sévères.

Les facteurs de risque locaux qui augmentent la charge bactérienne et la pathogénicité de la flore autour des implants, comme autour des dents naturelles, sont souvent l'explication apportée à l'existence des péri-implantites. Par ailleurs, d'autres facteurs contribuant à une perte osseuse marginale imprévisible, comme un surplus de contraintes mécaniques, ont également été proposés. Actuellement, le lien entre antécédent de maladie parodontale et risque de développer une péri-implantite a été clairement établi. [8] Cho Yan et al en 2011, ont montré que la prévalence de péri-implantites était plus élevée chez des patients présentant des

poches parodontales résiduelles lors que de la réévaluation (37% de péri-implantite avec des poches contre 17% sans poche). [9]

Les maladies péri-implantaires, comme les maladies parodontales, sont des maladies multifactorielles et certains individus paraissent donc être plus sujets à développer ce type de maladie que d'autres. Cette susceptibilité est liée à des facteurs de risque qu'il est important d'identifier. Parmi ceux-ci, il faut distinguer des facteurs de risque locaux (influençant la charge bactérienne et la pathogénicité de la flore autour des implants) et généraux (influençant la réponse de l'hôte à l'infection donc augmentant sa prédisposition à développer une infection).

On distingue actuellement les mucosites et les péri-implantites, qui elles sont associées à la fois à une inflammation des tissus mous mais aussi à une perte de l'os autour de l'implant en fonction. Cependant, il n'existe pour l'heure aucun consensus clair dans la littérature scientifique sur le seuil de perte osseuse rapportée par les études ni même sur les étiologies péri-implantaires.

Par ailleurs, ce manque de consensus est aussi valable quant à la prévalence rapportée des péri-implantites. Maronne et al, en 2012, rapporte une prévalence de 40% de péri-implantite sévère à modérée après 9 ans. [10]

Dans une étude rétrospective, Derks et al en 2016, ont mis en évidence 17% de péri-implantites avec des poches supérieures à 6 mm alors que 78% des implants étaient présents chez patients avec une bonne hygiène personnelle. [11]

En conclusion, toutes les recherches sur l'étiopathogénie des péri-implantites établissent de nombreuses analogies avec les maladies péri-implantaires et les maladies parodontales. Les facteurs de risque généraux qui influencent la réponse de l'hôte à l'infection sont les mêmes que ce soit dans le cas de péri-implantites que dans le cas des parodontites.

Toute la littérature sur l'incidence de l'état de santé parodontal, montre bien que les patients dits parodontaux sont hautement susceptibles de développer des complications infectieuses autour des implants. Comme ils représentent la majorité des patients implantés, il est fondamental de les identifier et de les prendre en charge efficacement en parodontie, avant la première pose d'implant, d'adapter les techniques implantaires à leur profil biologique et de les engager dans un programme de maintenance qui permettent de maîtriser, au mieux, le risque infectieux.

A ce jour, aucune étude probante ne garantit la fiabilité de tel ou tel mode de traitement, mais nous allons dans la deuxième partie de cet article nous focaliser sur la place et l'efficacité des différents lasers, utilisés en odontomatologie, pour traiter les péri-implantites.

3. Prise en charge des péri-implantites

a. Matériels et Méthodes

En revenant au sujet principal de cet article sur la place des lasers dans l'arsenal thérapeutique des péri-implantites, la recherche bibliographique a été menée dans la base de données MEDLINE (PubMed).

Elle s'est limitée à des articles publiés du 1^{er} Janvier 2007 au 31 octobre 2019. Les mots clefs utilisés ont été : (peri-implantitis OR periimplantitis OR peri implantitis or periimplant OR peri-implant OR periimplant lesion) AND (laser or lasers). Pour affiner cette recherche, les filtres suivants ont été appliqués :

1. Langue : English
2. Etudes : Human studies
3. Nature des études : randomized-controlled trial, clinical trial, controlled clinical trial, case study, observational study, case reports

Dans un premier temps, 387 articles ont été identifiés. La lecture des titres a permis de retirer les doublons et les articles ne traitant pas explicitement du sujet. La vérification des résumés (les études animales, les études rétrospectives, les revues systématiques de la littérature et les méta-analyses sont exclues) a permis de retenir 76 articles qui ont été lus dans leur intégralité. A ce stade, 50 publications ont été exclues, car ne correspondant pas aux critères d'inclusion spécifiques prédéfinis. In fine, nous avons conservé 26 articles. Pour être inclus dans la revue systématique, les études devaient respecter les critères d'inclusion suivants :

1. L'utilisation de tous les types de laser (Er :YAG, CO2, Diode, Er ;Cr :YSGG et Nd :YAG)
2. Suivi d'au moins 6 mois.
3. Au moins un implant
4. N'importe quel traitement de contrôle car il n'est pas encore établi de protocole de traitement standard des péri-implantites.
5. Pas de restriction relative à la date de sélection et de suivi dans les études.

Les informations suivantes ont été extraites des études sélectionnées :

1. Détails de publication (titre, auteur(s), revue, année, volume, numéro, pages)
2. Nombre et types d'implants
3. Paramètres et nature du laser utilisé
4. Procédures expérimentales
5. Période de suivi
6. Saignement au sondage
7. Indice de plaque

8. Profondeur de sondage
9. Niveau d'attache clinique
10. Récessions
11. Niveau osseux

b. Résultats

Les case-reports originaux, les case-series, les études contrôlées prospectives et les essais cliniques contrôlés et randomisés ont été inclus. Les manuscrits complets des 26 publications sélectionnées ont été ensuite revus en détail afin de vérifier la compatibilité à l'inclusion et 6 ont été exclus. Au final, 20 articles ont été inclus dans cette revue systématique de la littérature.

La figure 1 résume la méthodologie de la sélection des articles.

9 études sont des essais cliniques randomisés (ECR) comparant deux méthodologies thérapeutiques. 3 autres publications comparent deux méthodologies sans les mêmes garanties d'objectivité apportées par les ECR, ou n'évaluent qu'une seule méthodologie. 4 des articles concernent des séries de cas cliniques prospectifs et enfin 4 autres relatent le suivi d'un cas clinique.

Les études humaines retenues dans la revue systématique incluent 10 travaux sur le laser Er :YAG, 7 sur le laser diode, 2 sur le laser CO₂ et 1 seul sur le laser Er ;Cr :YSGG. La durée de suivi de l'ensemble des articles se situe entre 6 mois et 9 ans. Les caractéristiques qui permettent la définition d'une péri-implantite et qui conditionnent donc, l'inclusion des cas, dans les études sont rarement identiques d'un article à l'autre. De plus, il y a une importante hétérogénéité au travers des études sur les modalités de traitement des péri-implantites, la présence ou l'absence de donnée de base sur la morphologie des lésions péri-implantaires ainsi que la sévérité et l'extension des péri-implantites.

La plupart des études mettent en évidence des résultats cliniques positifs à 6 mois de suivi. Cependant, ces premiers résultats ne semblent pas pérennes sur un délai de suivi à moyen et long terme et de plus semblent similaires à ceux obtenus par des thérapeutiques conventionnelles

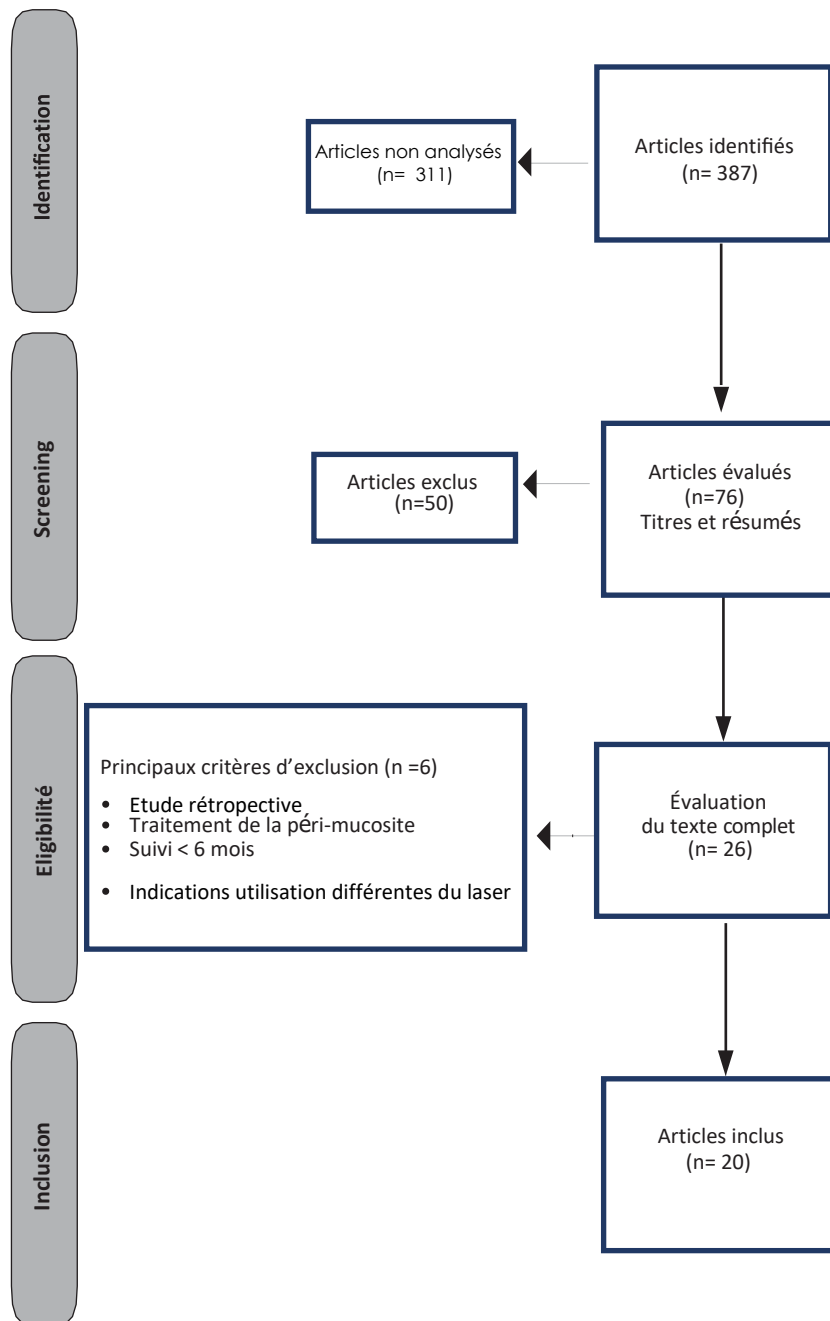


Fig. 1. Identification des études à partir de la base de données MEDLINE (Pubmed)

1. Nd:YAG lasers.

Pour l'heure, aucune des études humaines n'a évalué l'efficacité du laser Nd :YAG dans le traitement des péri-implantites.

2. Er ; Cr : YSGG. (tableau 1)

En 2008, Azzeh a publié un case report avec un suivi sur 18 mois d'un implant unitaire. Lors de la phase chirurgicale, après une pré-désinfection à la Chlorhexidine à 0,12% et décontamination de la surface implantaire au laser Er ;Cr :YSGG, un comblement du défaut péri-implantaire avec une xéno greffe d'origine bovine et une membrane résorbable a été réalisé. Les résultats à 18 mois montrent une néoformation osseuse au niveau du défaut favorisée par l'irradiation laser et une profondeur de sondage de 2 mm. [12]

3. Laser CO2. (tableau 2)

2 études humaines étudiant l'utilisation du laser dans le traitement des péri-implantites ont été retrouvées, avec seulement une étude clinique prospective, l'autre article étant une série de cas. La puissance des lasers utilisés est en moyenne de 2,5W. Les deux études incluent un protocole chirurgical d'exposition du défaut osseux péri-implantaires et une élimination du tissu de granulation. Les deux études montrent une réduction de l'indice de plaque à la fin de l'étude mais non significative. La première étude de Deppe et al, en 2007, inclut 32 patients avec un suivi sur 5 ans. Cette étude compare la décontamination laser, à un protocole de décontamination conventionnel utilisant l'air-abrasion, de la surface implantaire. Les résultats à 4 mois montrent une accélération de la cicatrisation avec notamment une réduction significative de l'indice de plaque et du saignement au sondage avec l'utilisation du laser CO2 associé à la résection de tissus mous. Cependant, ces résultats ne se maintiennent pas à long terme (5 ans) et il n'y a pas de différence significative d'efficacité du traitement entre le laser CO2 et l'air-abrasion dans la décontamination implantaire. Ils constatent, en effet, une augmentation légère de l'indice de plaque et du saignement au sondage au suivi à 5 ans par rapport au suivi à 4 mois. [13]

La seconde étude de Romanos et al en 2008 est une série de 15 cas avec un suivi de 27 +/- 17,83 mois. Cette publication compare l'effet d'une décontamination laser CO2 suivie d'une régénération osseuse guidée avec soit de l'os autogène soit une xéno greffe d'origine bovine. Le saignement au sondage et la profondeur de sondage sont significativement réduits à long terme et un taux de comblement du défaut osseux péri-implantaire, considéré comme acceptable, est retrouvé dans les 2 cas. Cette étude montre donc que la décontamination au laser CO2 associée à

une technique d'augmentation osseuse peut être une méthode de traitement efficace des péri-implantites. [14]

En somme, l'utilisation du laser CO₂, avec une instabilité des résultats cliniques à long terme associée à un mauvais contrôle de plaque, maintiennent une incertitude sur la position de ce laser dans l'arsenal thérapeutique des péri-implantites. En conséquence, des essais cliniques contrôlés supplémentaires sont nécessaires pour trancher de manière claire et définitive.

4. Laser Diode. (Tableau 3)

7 études ont été trouvées, utilisant le laser diode dans le cadre de la photothérapie dynamique ou non. 4 sont des essais cliniques randomisés, un article est une étude clinique prospective et enfin 2 articles sont des case report. Au niveau des paramètres des lasers utilisés, les longueurs d'onde varient de 400 nm (Caccianiga et al) à 980 nm (Papadopoulos et al) avec entre, des longueurs d'onde de 660 nm (Bassetti et al, Schar et al) et 810 nm (Valente et Andreana, Roncati et al et Arisan et al). [15,16,17,18,19,20,21]

Durant toutes les études, des instructions d'hygiène ont été données aux patients durant la durée du suivi. La durée du suivi de ces études varie de 6 mois, pour la plupart, à 5 ans.

3 études étudient le laser diode dans le cadre de la thérapie photodynamique. Bassetti *et al.* (2014) ont comparé, après traitement mécanique à l'aide de curettes en titane et projection d'une poudre de glycine, la thérapie photodynamique (qui consiste à activer une molécule sensible, en l'occurrence du chlorure de phénothiazine, par une source de type laser diode avec une intensité de 100 mV à une longueur d'onde de 660 nm) à une application locale de microsphères de minocycline. Des réductions significatives des indices de saignement et des profondeurs au sondage ainsi que des niveaux d'attaches cliniques sont observées à 6 et 12 mois, mais aucune différence significative n'apparaît entre les 2 modalités thérapeutiques à l'issue de la période de suivi. [17] Il faut souligner que l'étude de Schär *et al.* (2013) concerne exactement les mêmes patients et donc les mêmes implants, avec une évaluation intermédiaire à 6 mois. [18]

Caccianiga et al, en 2016 dans une étude clinique prospective, étudie l'effet du laser diode dans un nouveau protocole de thérapie photodynamique, en phase pré-chirurgicale et chirurgicale en complément d'un débridement mécanique conventionnel, avec des curettes de Gracey et une irrigation à la bétadine. [15] Les résultats à 6 mois confirment ceux obtenus par Bassetti et al

et Schar et al avec une réduction des profondeurs de sondage, des indices de plaque et de saignement. [17,18]

Roncati et al, en 2013 dans un case report à 5 ans, de même que pour plusieurs cas dans l'étude de Schar et al, présentent une disparition de l'indice de saignement. Par ailleurs, Roncati et al montrent aussi, comme les deux études précédentes une réduction de la profondeur de sondage de 4 mm attribuée à la formation d'un long épithélium de jonction. [19]

Arisan *et al.* (2015), dans un ECR, n'observent pas davantage de bénéfices supplémentaires à 6 mois avec l'utilisation du laser diode par rapport au traitement mécanique seul. Cette observation est d'ailleurs appuyée par l'étude de Papadopoulos et al, en 2014, qui ne mettent pas non plus en évidence, dans un autre ECR, de différence significative d'efficacité du laser diode par rapport à un débridement péri-implantaire conventionnel malgré une diminution significative de l'indice de plaque dans le groupe test (laser). [16,21]

Le niveau d'attache épithéliale est seulement rapporté dans 3 études. Bassetti et al et Schar et al n'ont pas démontré de différence significative entre le début respectif de leur étude et à 6 et 12 mois. Seul Papadopoulos et al trouvent une différence significative du niveau d'attache épithéliale à 6 mois dans le groupe laser. [16,17,18]

Ces deux études (Bassetti et al et Schar et al) ont montré une réduction remarquable des récessions gingivales péri-implantaires à 6 et 9 mois. Cependant, cette réduction significative n'est pas stable à 12 mois dans l'étude de Bassetti et al ($p > 0,05$). [17,18]

Dans un case report de 2018, Valente et Andreana ont conclu à l'effet positif, à 8 mois, du laser diode combiné à un protocole de traitement chirurgical d'un péri-implantite sévère associé à une régénération osseuse guidée du défaut osseux. [19]

Aucune des études présentées, à l'exception de celle de valente et Andreana, n'a évalué les tissus durs notamment le niveau osseux.

En conclusion, le laser diode semble avoir plusieurs avantages dans le traitement péri-implantaire. Toutefois, cette conclusion est à nuancer car les résultats cliniques positifs obtenus suite à son utilisation, n'ont été observé que sur une durée de suivi à court terme (6 mois en moyenne). Par ailleurs, une évaluation précise de la stabilité des tissus durs à long terme, associée à celle des tissus mous, est nécessaire pour prouver son efficacité et le considérer comme réelle option thérapeutique dans le traitement des péri-implantites.

5. Laser Er :YAG. (Tableau 4)

Dix études, incluant 5 essais cliniques randomisés et contrôlés, ont étudié le laser Er :YAG, associé ou non à un protocole chirurgical. La durée du suivi s'étend de 6 mois à 9 ans. La puissance moyenne des lasers étudiés est en moyenne de 100 mJ en mode pulsé, à l'exception de Badran et al (120 mJ, en mode pulsé) et Yoshino et al (variation de 40 à 150 mJ selon les sites d'irradiation).

Renvert et al, dans un essai clinique randomisé en 2011, compare un groupe test (laser) et un groupe contrôle (aéropolissage sous-gingival avec une poudre de glycine) avec un suivi de 6 mois. Ils mettent en évidence une réduction de la profondeur de sondage et de l'indice de saignement (réduction significative) dans les deux groupes mais l'utilisation du laser Er :Yag, en complément du traitement mécanique, n'apporte pas de bénéfice supplémentaire à 6 mois tant pour les paramètres cliniques (SS, PS et NAC) que dans la composition de la flore sous-gingivale (Persson *et al.*, 2011). Ces derniers présentent dans son étude, les seuls résultats microbiologiques de l'étude de Renvert et al. [22,23] D'un point de vue microbiologique et cellulaire, Renvert al en 2016 ont étudié, eux, la présence quantitative et qualitative de marqueurs de l'inflammation (cytokines) ainsi que la charge bactérienne globale au niveau de site péri-implantaires atteints soit par traitement laser Er :YAG soit par aéropolissage sous gingivale avec une poudre de glycine. Les résultats obtenus, à 6 mois, confortent les observations de Persson et al avec une absence de différence significative d'efficacité du laser. [30]

Badran et al (2011) étudie le cas d'un implant atteint d'une péri-implantite et un suivi de 6 mois a été mis en place à la suite du traitement par un laser Er :YAG. Le patient a reçu d'abord un traitement non chirurgical (détartrage et débridement ultrasonore) suivi d'un traitement chirurgical (lambeau, curetage du tissu granulation et comblement du défaut osseux avec un biomatériau d'origine bovine). Ils ont montré une disparition des saignements à 6 mois et une réduction de la profondeur de sondage de l'ordre de 2 à 5 mm avec cependant une légère accentuation de la récession gingivale. Ils concluent à une réussite du traitement en terme de régénération osseuse péri-implantaire mais estime que le traitement non chirurgical seul n'est pas suffisant dans le traitement des péri-implantites. [24]

Schwarz *et al* en 2011 ont étudié l'utilisation du laser Er :YAG sur 30 patients (avec 35 implants) atteints de péri-implantites et suivis pendant 6 mois. Chaque patient a reçu un traitement chirurgical (implantoplastie avec une fraise diamantée et une régénération osseuse guidée combinant xéno greffe et membrane résorbable). Les patients sont répartis en deux groupes, un groupe test de 15 patients ayant reçus un traitement par laser Er :YAG et l'autre groupe contrôle de 15 patients ayant reçus un traitement conventionnel associant des curettes en plastique, des boulettes de cotons et une irrigation avec une solution saline stérile. A 6 mois, les deux protocoles ont montré une amélioration des mêmes paramètres cliniques (SS, PS et NAC) à 3 et à 6 mois, tant pour un traitement mécanique, avec des curettes en plastique, que pour

un traitement par laser Er :YAG, mais sans différence significative cependant entre les 2 procédures thérapeutiques. De plus, les deux méthodes ont montré une régénération osseuse autour des implants. [25]

2 études consécutives de Schwartz et al, avec le même type d'étude et la même population en 2012 et 2013, ont continué à suivre l'évolution des patients à 24 et 48 mois. Dans l'étude de 2012, Schwartz et al mettent en évidence une évidence une réduction significative de l'indice de saignement et de la profondeur de sondage et un gain significatif de l'attache clinique à 12 mois pour les deux groupes. Ces observations n'étaient pas significatives à 24 mois dans les deux groupes à l'exception de la profondeur de sondage qui diminue significativement dans le groupe contrôle à la différence du groupe test. Cependant à 48 mois, l'étude de 2013 montre que les 2 groupes présentent une réduction significative de l'indice de saignement au sondage et un gain significatif d'attache clinique (davantage marquée dans le groupe contrôle par rapport au groupe test). Ils montrent également au cours des 3 études des variations de l'indice de plaque à court et moyen terme et qui n'est donc pas très bien contrôlé tout au long du suivi des patients. [26,27]

Cependant, les études faites entre 2011 et 2013 concluent à une absence de différence significative dans le choix du procédé de décontamination de la surface implantaire atteint de péri-implantite malgré une amélioration significative des paramètres cliniques dans les deux groupes traités à long terme. [25,26,27] Les résultats obtenus dans ces 3 études consécutives temporellement et ceux obtenus à 4 ans correspondent à ceux obtenus à 9 ans par Pommer et al en 2016. Ces derniers ont comparé 3 groupes traités soit par décontamination laser seul (groupe 1), traitement chirurgical avec implantoplastie seule (groupe 2) et combinaison des deux (groupe 3). Ils concluent à l'absence de différence significative dans le taux de succès implantaire entre les 3 groupe à 9 ans. Ils notent cependant un délai de survenu des premiers échecs implantaires plus important dans le groupe 3 par rapport au traitement laser seul et au traitement chirurgical seul.[28]

John *et al.* (2017) présentent une évaluation à moyen terme, à savoir 3 ans, avec des résultats positifs qui se maintiennent dans le temps tant pour un traitement mécanique associé à l'utilisation de la Chlorhexidine que pour un traitement par laser Er :YAG. Toutefois, il ne s'agit pas d'une étude prospective randomisée et le traitement par Chlorhexidine est réservé aux mucosites (24 implants), alors que celui par laser Er :YAG ne concerne que les péri-implantites (16 implants). Il est donc impossible de comparer réellement les 2 modalités thérapeutiques puisqu'elles s'adressent à des pathologies différentes, et ces résultats doivent être confirmés par d'autres études avant de pouvoir être validés. [29]

En conclusion, l'ensemble de ces études permettent de montrer des résultats positifs avec une réelle efficacité dans la décontamination de la surface implantaire du laser Er :YAG mais seulement à court terme et qu'un renouvellement des séances d'application du laser pourrait encore davantage améliorer les résultats cliniques

obtenus sur un délai plus important. En effet, dans la grande majorité des études incluses, le laser n'a été utilisé qu'à une seule reprise au début de l'étude sans renouvellement de son application. D'autre part, nous pouvons conclure que les résultats positifs obtenus dans certaines études incluses, avec une durée de suivi supérieure à 6 mois, le sont en combinant l'irradiation laser avec un protocole de traitement chirurgical des péri-implantites. Elles soulignent donc l'inefficacité relative de l'utilisation du laser seul dans le traitement des péri-implantites.

C. Discussion

L'utilisation des implants en remplacement de dents absentes afin de rétablir une denture équilibrée et bien intégrée esthétiquement est devenue aujourd'hui incontournable. Toutefois, le nombre toujours plus important d'implants mis en place dans le monde s'accompagne aussi d'un nombre de plus en plus important de complications, parmi lesquelles les péri-implantites (22 % des implants en moyenne), qui selon Derks et Tomasi (2015), restent actuellement un challenge thérapeutique. [31] Cette fréquence élevée de péri-implantites a conduit à de nombreuses études pour en comprendre l'étiologie et les facteurs de risque, ainsi qu'à un nombre tout aussi important de travaux portant sur leur prise en charge thérapeutique.

Les objectifs du traitement des pathologies péri-implantaires (mucosites et péri-implantites) sont de stopper la réaction inflammatoire induite par les bactéries présentes dans le sillon péri-implantaire. Dans le cas des péri-implantites, s'y ajoutent l'arrêt de la destruction osseuse, une reformation osseuse dans la lésion et une éventuelle une nouvelle ostéo-intégration (même si elle n'est pas toujours perdue). L'élimination la plus complète possible des dépôts bactériens, qui remplissent la lésion péri-implantaire et contaminent la surface de l'implant, s'avère donc primordiale. Dans cette revue, nous avons cherché, à partir des articles les plus pertinents et significatifs de la littérature scientifique, sur la base donnée Medline (Pubmed), et relatifs à l'étude de l'efficacité des différents lasers utilisés en odontostomatologie, dans le traitement des péri-implantites. A travers celle-ci, nous avons trouvé que la majorité des études incluses utilisaient le laser Er:YAG pour la décontamination de la surface implantaire. Cependant, la recherche bibliographique effectuée a mis en relief une hétérogénéité dans les études relatives à l'application du laser dans le traitement des péri-implantites. Le type des études utilisées présente une grande diversité. Les paramètres cliniques et les index utilisés et surtout rapportés diffèrent suivant les études et il est difficile d'établir des conclusions claires et fiables. Les résultats de ces dernières varient en raison des différents types d'implants utilisés et de leur état de surface, d'une approche chirurgicale ou non chirurgicale, de l'apport d'une greffe osseuse avec des biomatériaux, et de la morphologie des défauts osseux péri-implantaires. En conséquence, l'efficacité intrinsèque du laser ne peut donc être évaluée.

Malgré tout et au regard de l'ensemble des études, il y a une amélioration des résultats cliniques et radiographiques entre le début de l'étude et la fin du suivi quand les péri-implantites étaient traitées avec le laser comme adjuvant à un traitement mécanique conventionnel ou en combinaison avec un protocole chirurgical de régénération osseuse guidée.

Le laser CO₂ a été démontré comme sûr pour la décontamination des surfaces implantaire. Stubinger et al, en 2005, ont montré qu'il n'y avait pas de changement morphologique ou structurel sur les surfaces implantaire et que l'irradiation de la surface en titane par le CO₂ n'a pas d'influence sur l'attache des ostéoblastes. [32] Ils rapportent également que le laser CO₂ possède la capacité à améliorer la régénération osseuse dans des études expérimentales induisant des péri-implantites. [33] Par ailleurs, en contradiction avec ces résultats, certaines études ont révélé que les lasers CO₂ présentent un risque lié à une augmentation importante de la température de la surface titane de l'implant et une nécrose du tissu osseux adjacent durant l'irradiation. Les résultats cliniques et radiographiques obtenus et décrits dans cette revue ne permettent pas de statuer concernant ce laser car le recul clinique est trop faible et le niveau de preuve des études à long terme est insuffisant. [33,34]

Romanos et al en 2007 ont montré que le laser diode (810 nm de longueur d'onde) ne cause pas de dommage sur la surface en titane à la suite d'une irradiation et il est capable de décontaminer des surfaces implantaire rugueuses. [35] La majorité des études de cette revue font état d'une efficacité relative du laser diode avec des résultats cliniques positifs à 6 mois avec un haut de niveau de preuve mais des études à plus long terme sont nécessaires pour confirmer ou non cette tendance et pouvoir statuer sur un protocole de décontamination implantaire fiable et éprouvé scientifiquement

A la lumière du laser CO₂, le laser Er ;Cr :YSGG est très peu étudié et seul un case report a été inclus dans cette étude. Il est donc impossible de tirer quelconque conclusion concernant ce laser et des études ultérieures doivent être réalisées.

Enfin, le laser Er:YAG a la capacité non seulement d'éliminer le tissu de granulation mais également de décontaminer la surface implantaire sans entraînant de modification de la surface du titane.

De plus, comme le laser CO₂, il n'influe pas sur le taux d'attache des ostéoblastes sur cette surface. [36,37] Ce type de laser est celui qui est le plus étudié comme le montre cette revue de la littérature. Il est utilisé à la fois en protocole de décontamination non chirurgicale mais également en addition d'un protocole de décontamination chirurgicale avec la réalisation d'un lambeau d'accès à la surface implantaire et l'association à une technique de régénération osseuse guidée.

En somme, plusieurs études ont montré que les lasers confèrent un bénéfice de cicatrisation des tissus durs et mous plus rapide que des méthodes conventionnelles. Il

semble acquis que les lasers améliorent ponctuellement la décontamination d'une lésion infectieuse, seuls ou associés localement à un antibiotique ou un colorant. Il y a ,cependant, plusieurs limites dans cette revue. Les essais cliniques prospectifs contrôlés et les études cliniques sont limités en nombre et ont une période de suivi trop courte. De plus, certaines études souffrent d'un trop faible nombre de patients enrôlés, ce qui peut être révélateur d'une faible incidence de péri-implantites. Un calcul de la taille d'échantillon pour estimer un nombre minimum de patients et donc d'implants à inclure dans l'étude est nécessaire pour s'assurer d'obtenir des résultats thérapeutiques positifs statistiquement significatifs et ceci n'a été réalisé que dans peu de ces études. Enfin, il est impératif de déterminer le ou les facteurs déclencheurs de la péri-implantite, dont on sait qu'elle est infectieuse, en dehors de la connaissance des facteurs de risques étiologiques.

Les résultats de cette revue systématique doivent être interprétés avec prudence au vu du nombre limité d'études potentiellement fiables incluses dans cette analyse. De plus, des critères de diagnostics standardisés, définissant la péri-implantite, n'étaient pas utilisés pour toutes les études sélectionnées et reposaient au contraire pour la plupart sur les définitions propres des auteurs. Les variations des types d'études, des systèmes implantaires utilisés et des durées des périodes de suivis restent des limites qui doivent être également reconnus. Par conséquent, des nouvelles études longitudinales prospectives à long terme et avec une standardisation des procédures de mesures et des résultats obtenus sont nécessaires pour déterminer de manière prouvée l'efficacité des laser comme procédure thérapeutique des péri-implantites.

d. Conclusion

En se basant sur les données limitées de cette analyse, les lasers peuvent améliorer significativement les résultats des protocoles cliniques de traitement des péri-implantites sur une durée de 6 mois. Cependant, le suivi à long terme révèle que les résultats initiaux sont en quelque sorte instables et une rechute de quelques paramètres cliniques a même été rapportée. D'après cette analyse de la littérature, le laser Er :YAG semble être le plus documenté et le plus étudié dans son application clinique. En effet, la régénération osseuse guidée, associée à une décontamination de la surface implantaire par laser Er :YAG, semble être plus favorable dans le traitement des péri-implantites que le protocole de décontamination non chirurgical seul. Il est cependant nécessaire d'avoir plus d'essais cliniques prospectifs randomisés avec un recul clinique à moyen et surtout à long terme. Les résultats obtenus avec les laser CO2 et diode semblent aller également dans ce sens mais nécessitent d'être là encore plus étudiés.

En conclusion, les preuves et les données actuelles sont insuffisantes pour envisager un changement fondamental dans le thérapeutique péri-implantaire et les lasers nécessitent d'être davantage analysés. D'autre part, traiter une péri-implantite, quel que soit le protocole, sans éliminer la cause (si celle-ci est retrouvée) est un défi

insurmontable. Les lasers, dans leur ensemble, apparaissent comme une option de plus pour décontaminer un site infecté. La rémanence du traitement ne semble pas meilleure qu'avec d'autres traitements. La reconstruction péri-implantaire à l'aide de biomatériaux apparaît comme une solution ayant un très faible taux de réussite. Enfin, il semble que pour toute perte osseuse atteignant les 50% de la hauteur implantaire, la dépose s'impose.

Dans toutes choses, il faut faire preuve d'humilité. C'est ce qui est illustré par les quelques cas cliniques ci-dessous.

Les cas n°3 et 4 montrent des situations cliniques non conformes aux données actuelles de la science. Ces cas mettent en évidence des implants ne montrant aucun signe de péri-implantite, même après de longues années de mise en fonction.

Le cas n°1 (fusée de ciment) montre comment une cause locale déclenchante, même sans facteur de risque, va rapidement entraîner une péri-implantite.

Le cas n°2 montre une situation perdue, où la seule option est la dépose.

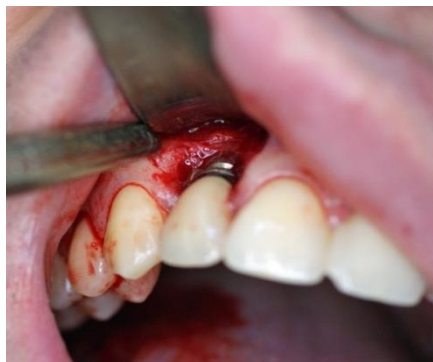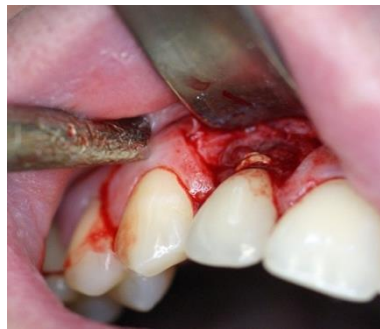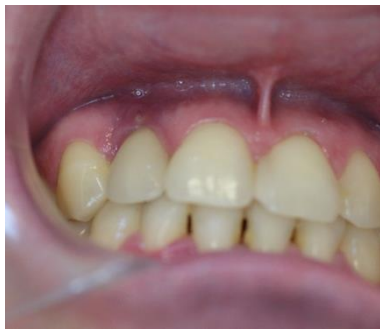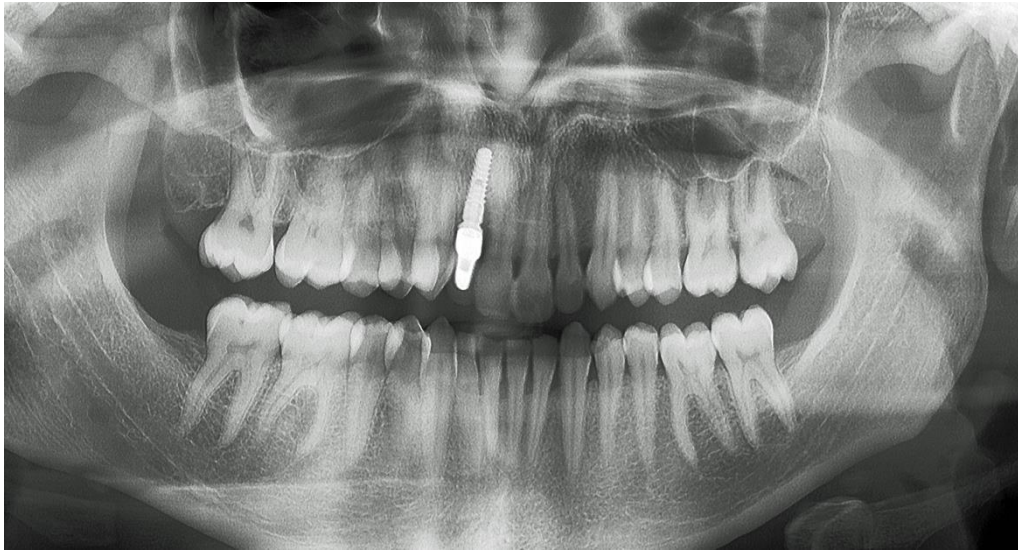Enfin, le cas clinique n°5 laisse perplexe. En effet, deux implants identiques sont placés dans les mêmes conditions, le même jour, trente ans plus tôt, et sont restaurés par deux couronnes solidarisées. L'implant en 36 montre des signes radiologiques de péri-implantite terminale, alors que l'implant en 37 est comme au premier jour d'un point clinique et radiologique.

4. Cas cliniques

a. Cas n°1

Mme P. présente un implant placé il y a 2 ans :

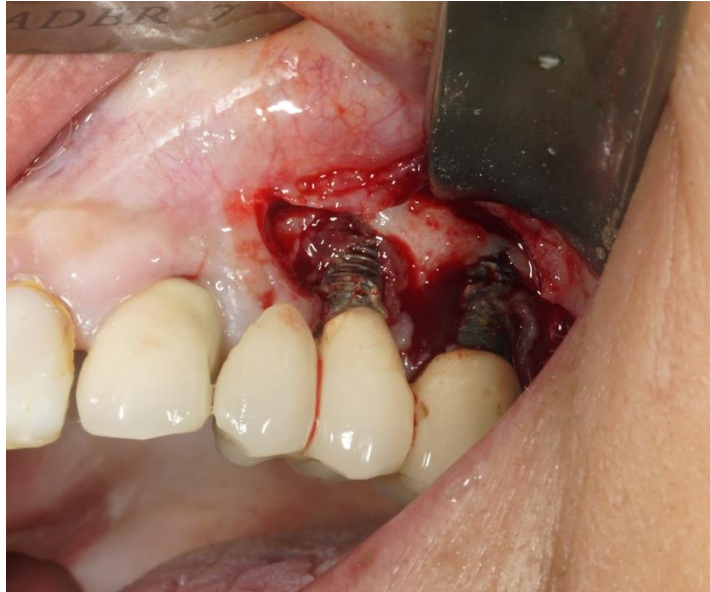- Dépassement de ciment.
- Terrain sans facteur de risque
- Bon pronostic



b. Cas n°2

Mme L. présente deux implants secteur 2 placés il y a 8 ans :

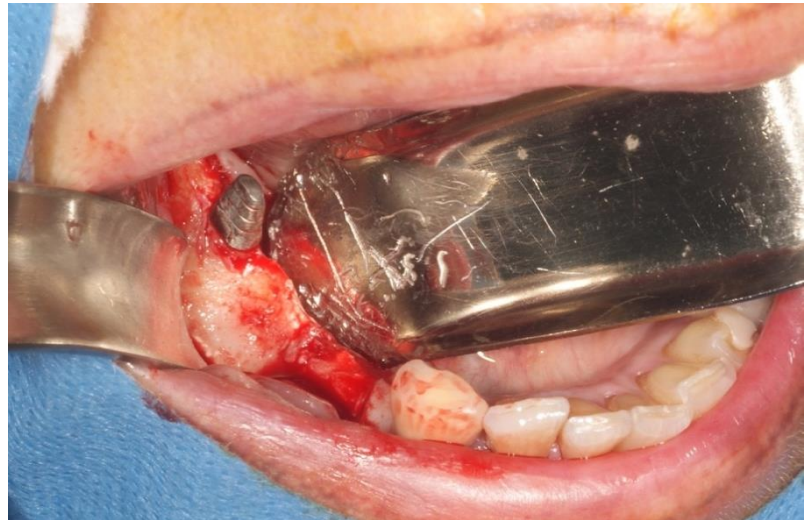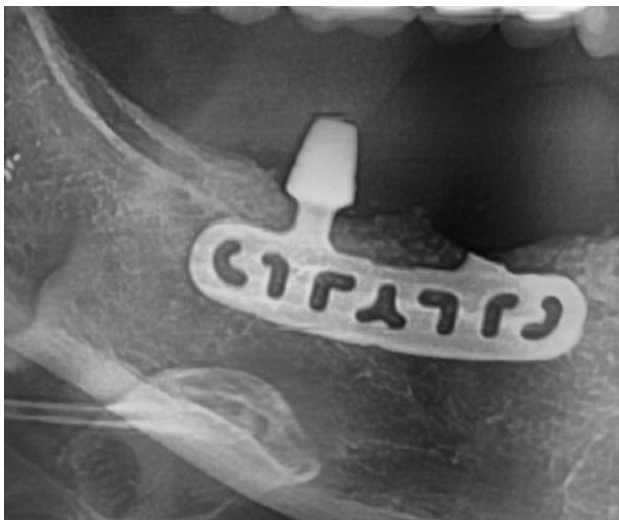- Indication de dépose.



c. Cas n°3

Mme C. présente un implant lame posé il y a 28 ans :

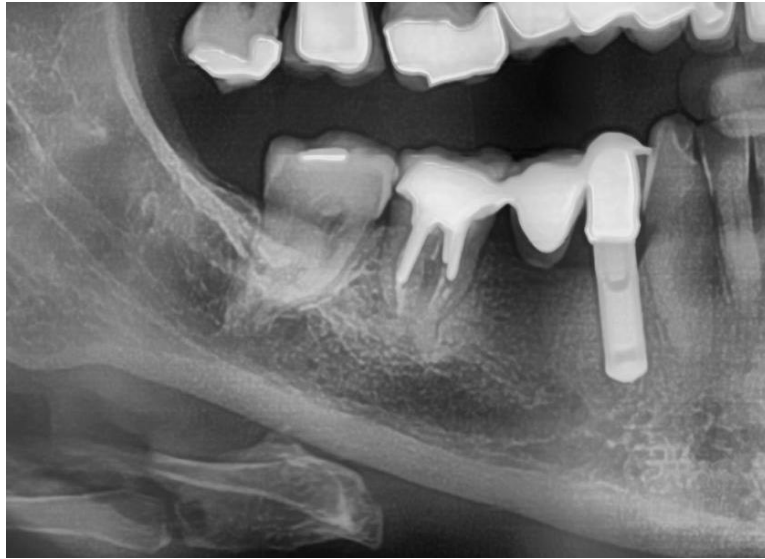- Protocole opératoire hors consensus.
- Aucune péri implantite



d. Cas n°4

Mme D. présente un bridge dento-implanto-porté réalisé il y a 29 ans :

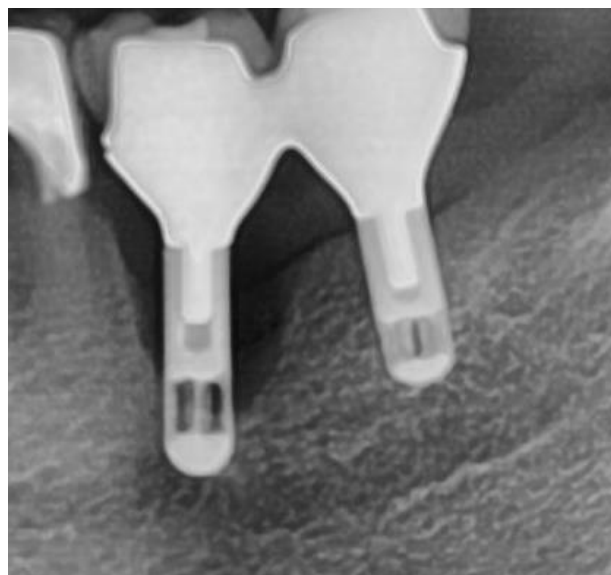
- Implant à surface HA
- Selon les critères actuels, cette réhabilitation n'avait aucun avenir



e. Cas n°5

Mme C. présente 2 implants Stéri-Oss impactés, surface granuleuse intégrale à connexion externe :

- Deux couronnes jumelées.
- 30 ans de recul.



5. Références bibliographiques

1. Holm-Pedersen P, Lang NP, Müller F. What are the longevities of teeth and oral implants? *Clin Oral Implants Res* 2007;18:15- 19
2. Lang NP, Berglundh T, Working Group 4 of Seventh European Workshop on Periodontology. Peri-implant diseases: where are we now? Consensus of the Seventh European Workshop on Periodontology. *J Clin Periodontol* 2011;38: 178-181.
3. Sanz M, Chapple IL, on behalf of Working Group 4 of the VIII European Workshop on Periodontology. Clinical research on peri-implant diseases : Consensus report of Workshop Group 4. *J Clin Periodontol* 2012;39: 202-206.
4. Zitzmann NU, Berglundh T. Definition and prevalence of peri-implant diseases. *J Clin Periodontol* 2008;35: 286-291.
5. Marrone A, Lasserre J, Bercy P, Brex MC. Prevalence and risk factors for peri-implant disease in Belgian adults. *Clin Oral Implants Res* 2012;24:934-240.
6. Renvert S, Persson GR. Periodontitis as a potential risk factor for peri-implantitis. *J Clin Periodontol* 2009;36:9-14.
7. Esposito M, Grusovin MG, Kakisis I, Coulthard P, Worthington HV. Interventions for replacing missing teeth : treatment of peri-implantitis. *Cochrane Database Syst Rev.* 2008;2.
8. Heitz-Mayfield LFA, Lang NP, Comparative biology of chronic and aggressive vs. peri-implantitis. *Periodontol* 2000. 2010;53:167-181.
9. Cho-Yan Lee J, Mattheos N, Nixon KC, Ivanovski S. Residual periodontal pockets are a risk indicator for peri-implantitis in patients treated for periodontitis. *Clin Oral Implants Res* 2011;23:325-333.
10. Marrone A, Lasserre J, Bercy P, Brex MC, Prevalence and risk factor for peri-implant disease in Belgian Adults. *Clin Oral Implants Res* 2012;24:934-940.
11. Derks J, Schaller D, Hakansson J, Wennstrom JL, Tomasi C, Berglundh T. Peri-implantitis – onset and pattern of progression. *J Clin Periodontol* 2016;43:383-388.
12. Azzeh MM; Er,Cr:YSGG laser-assisted surgical treatment of peri-implantitis with 1-year reentry and 18-month follow-up. *Periodontol* 2008;79:2000-2005.
13. Deppe H, Horch H-H, Neff A. Conventional Versus CO₂ Laser-Assisted Treatment of Peri-implant Defects with the Concomitant Use of Pure-Phase β -Tricalcium Phosphate: 5-year Clinical Report. *International Journal of Oral & Maxillofacial Implants.* 2007;22(1).
14. Romanos GE, Nentwig GH. Regenerative Therapy of Deep Peri-implant Infrabony Defects After CO₂ Laser Implant Surface Decontamination. *International Journal of Periodontics & Restorative Dentistry.* 2008;28(3).
15. Caccianiga G, Rey G, Baldoni M, and Paiusco A. Clinical, Radiographic and Microbiological Evaluation of High Level Laser Therapy, a New Photodynamic Therapy Protocol, in Peri-Implantitis Treatment; a Pilot Experience. *BioMed Research International*, vol. 2016, 8 pages, 2016.
16. Papadopoulos CA, Vouros I, Menexes G, Konstantinidis A. The utilization of a diode laser in the surgical treatment of peri-implantitis. A randomized clinical trial. *Clin Oral Investig.* 2015 Nov;19(8):1851-60.
17. Bassetti M, Schär D, Wicki B, Eick S, Ramseier CA, Arweiler NB *et al.* Anti-infective therapy of peri-implantitis with adjunctive local drug delivery or photodynamic therapy: 12-month outcomes of a randomized controlled clinical trial. *Clin Oral Implants Res* 2014;25:279-287.

18. Schar D, Ramseier CA, Eick S, Arweiler NB, Sculean A, Salvi GE. Anti-infective therapy of peri-implantitis with adjunctive local drug delivery or photodynamic therapy: six-month outcomes of a prospective randomized clinical trial. *Clin. Oral Impl. Res.* 00, 2012, 1–7
19. Valente NA, Andreana S. Treatment of Peri-implantitis Using a Combined Decontaminative and Regenerative Protocol: Case Report. *Compend Contin Educ Dent.* 2018 Feb;39(2):96-101.
20. Roncati M, Lucchese A, Carinci F. Non-surgical treatment of peri-implantitis with the adjunctive use of an 810-nm diode laser. *Journal of Indian Society of Periodontology.* 2013;17(6):812.
21. Ansan V, Karabuda ZC, Arıcı SV, Topçuoğlu N, Külekçi G. A randomized clinical trial of an adjunct diode laser application for the nonsurgical treatment of peri-implantitis. *Photomed Laser Surg.* 2015 Nov;33(11):547-54.
22. Renvert S, Lindahl C, Roos Jansaker A-M, Persson GR. Treatment of peri-implantitis using Er:YAG laser or an air-abrasive device: a randomized clinical trial. *J Clin Periodontol* 2011; 38: 65–73
23. Persson GR, Roos-Jansåker AM, Lindahl C, Renvert S. Microbiologic results after non-surgical erbium-doped:yttrium, aluminum, and garnet laser or air-abrasive treatment of peri-implantitis: a randomized clinical trial. *J Periodontol.* 2011 Sep;82(9):1267-78.
24. Badran Z, Bories C, Struillou X, Saffarzadeh A, Verner C, Soueidan A. Er:YAG laser in the clinical management of severe peri-implantitis: a case report. *J Oral Implantol.* 2011 Mar;37 Spec No:212-7.
25. Schwarz F, Sahm N, Iglhaut G, Becker J. Impact of the method of surface debridement and decontamination on the clinical outcome following combined surgical therapy of peri-implantitis: a randomized controlled clinical study. *J Clin Periodontol* 2011; 38: 276–284.
26. Schwarz F, John G, Mainusch S, Sahm N, Becker J. Combined surgical therapy of peri-implantitis evaluating two methods of surface debridement and decontamination. A two-year clinical follow up report. *J Clin Periodontol* 2012 Aug ;39(8) :789-97.
27. Schwarz F, Hegewald A, John G, Sahm N, Becker J. Four-year follow-up of combined surgical therapy of advanced peri-implantitis evaluating two methods of surface decontamination. *J Clin Periodontol* 2013 Oct;40(10):962-7.
28. Pommer B, Haas R, Mailath-Pokorny G, Fürhauser R, Watzek G, Busenlechner D, Müller-Kern M, Kloodt C. Periimplantitis Treatment: Long-Term Comparison of Laser Decontamination and Implantoplasty Surgery. *Implant Dent.* 2016 Oct;25(5):646-9.
29. John G, Becker J, Schmucker A, Schwarz F. Non-surgical treatment of peri-implant mucositis and peri-implantitis at two-piece zirconium implants: A clinical follow-up observation after up to 3 years. *J Clin Periodontol.* 2017 Jul;44(7):756-761.
30. Renvert S, Wid_én C, Persson RG. Cytokine and microbial profiles in relation to the clinical outcome following treatment of peri-implantitis. *Clin. Oral Impl. Res.* 00, 2016, 1–6
31. Derks J, Tomasi C. Peri-implant health and disease. A systematic review of current epidemiology. *J Clin Periodontol.* 2015 Apr;42 Suppl 16:S158-71.
32. Stübinger S, Henke J, Donath K, Deppe H. Bone regeneration after peri-implant care with the CO2 laser: a fluorescence microscopy study. *Int J Oral Maxillofac Implants.* 2005 Mar-Apr;20(2):203-10

33. Kreisler M, Al Haj H, Götz H, Duschner H, d'Hoedt B. Simulated CO₂ and GaAlAs laser surface decontamination on temperature changes Ti-plasma sprayed dental implants. *Lasers Surg Med* 2002 ;30 :233-239
34. Marotti J, Tortamano P, Cai S, Ribeiro MS, Franco JE, de Campos TT. Decontamination of dental implant surfaces by means photodynamic therapy. *Lasers Med Sci* 2013 ;28 :303-309.
35. Romanos GE, Everts H, Nentwig GH. Effects of diode and Nd : YAG laser irradiation on titanium discs : a scanning electron microscope examination. *J Periodontol* 2000 ;71 :810-815.
36. Schwarz F, Rothamel D, Sculean A, Georg T, Scherbaum W, Becker J. Effects of an Er:YAG laser and the Vector ultrasonic biocompatibility of titanium implants and cultures of human osteoblast-like cells. *Clin Oral Implants Res.* 2003 Dec;14(6):784-92.
37. Matsuyama T, Aoki A, Oda S, Yoneyama T, Ishikawa I. Effects of the Er:YAG laser irradiation on titanium implant materials and contaminated implant abutment surfaces. *J Clin Laser Med Surg.* 2003 Feb;21(1):7-17.

Annexes

Table 1. Etudes cliniques humaines utilisant le laser Er,Cr : YSGG sur les surfaces des implants dentaires buccaux

Auteur/ année	Type de laser	Ville	Nb patients	Nb implants (type d'implant)	Caractéristiques du laser	Type d'étude	Durée du suivi	Protocole chirurgical	Groupe test	Gro upe con trôle	Profondeur de sondage	Saignement au sondage	Indice de plaque	Niveau d'attache clinique	Récession gingivale	Niveau osseux	Commentaires	Force de preuve
Azheh (2008)	Er,Cr : YSGG	Jordanie	1	1 (pas renseigné)	Décontamination surface implantaire : 600 um 1,75 W A 5 mm de la surface implantaire	Rapport de cas prospectifs	18 mois	Chlorhexidine 0,12%, Laser Er,Cr : YSGG (lambeau, curetage et décontamination surface implantaire), Xénongreffe osseuse, Membrane résorbable	Traitement péri- implantite avec laser Er,Cr : Ysgg lors de la première intervention chirurgicale et à 12 mois à la réouverture	-	A 6 mois : < 3 mm (sauf en V : 5 mm) A 12 mois : (idem que à 6 mois A 18 mois : 2 mm y vestibulaire	A 6,12 et 18 mois : absence de saignement	-	A 18 mois : Gain d'attache clinique	A 3 mois : < 1 mm A 12 et 18 mois : < 1 mm	A 6 mois : Comble ment > à la date de la 1 ^{ère} chirurgie A 18 mois: formation osseuse péri- implantaire > 12 mois	A 12 mois : présence d'une légère supuration lors de la réouverture. A 18 mois, le laser a permis et favorisé la chirurgie de régénération osseuse péri- implantaire	Insuffi sante

Table 2. Etudes cliniques humaines utilisant le laser CO2 sur les surfaces des implants dentaires buccaux

Auteur/année	Type de laser	Ville	Nb de patients	Nb de implants (type d'implant)	Caractéristiques du laser	Type d'étude	Durée du suivi	Protocole chirurgical	Groupe test	Groupe contrôle	Profondeur de sondage	Saignement au sondage	Indice de plaque	Niveau d'attachement clinique	Récession gingivale	Niveau osseux	Commentaires	Force de preuve
1. Deppe et al (2007)	CO2	Allemagne	32	73 (IMZ, fraïlt, ITI, Branmar)	1060 nm Mode continu 2,5W	Étude clinique prospective	5 ans	Exposition chirurgicale, Curetage tissu granulation, Nettoyage supra-cristal de la surface implantaire avec air/poudre abrasion	Groupe avec décontamination au laser : 22 implants (10 patients) = résection tissu mouss (6 patients) ; 17 implants (9 patients) = augmentation osseuse avec BTCP	Groupe avec décontamination conventionnelle : 19 implants (6 patients) ; résection tissu mouss (7 patients) ; augmentation osseuse avec BTCP	3,2 +/- 0,52 mm de réduction (Pvalue non renseignée)	A. 4 mois : diminution très significative Long terme : réduction plus légère par rapport au niveau de référence et augmentation par rapport à 4 mois	A. 4 mois : 3,6 +/- 0,52 mm de gain	A. 4 mois : -	40% de comblement osseux (avec os autogène)	Court terme : Laser CO2 semble accélérer le traitement des péri-implantites associées à la résection des tissus mous Long terme : pas de différence entre le laser et les protocoles de décontamination conventionnelle associée à une augmentation osseuse	modérée	
2. Romanos et Nentwig (2008)	CO2	Allemagne	15	19 (ankylos, ITI, IMZ)	2,84 +/- 0,83 W 1mm	Série de cas prospectifs	27 mois (+/- 17,83 mois)	Exposition chirurgicale, Curetage tissu granulation, Comblement avec xélogreffe ou greffe autogène	10 implants : augmentation osseuse avec greffe os autogène 9 implants : xélogreffe osseuse (bio-oss)	Réduction significative (2,48 +/- 0,63 mm)	Réduction significative (2,76 +/- 0,35 - > 1,03 +/- 0,85)	Pas de différence significative	Pas de différence significative	-	Comblement 2/3 avec os autogène et complet avec bio-oss	PS, SS, et IP réduit significativement sur l'observation à long terme. La décontamination de la surface implantaire avec CO2 associé à une méthode de comblement semble être un bon moyen de traité les PI	Insuffisante	

Table 3. Etudes cliniques humaines utilisant le laser diode sur les surfaces des implants dentaires buccaux

Auteur/année	Type de laser	Ville	Nb patients	Nb implants (type d'implant)	Caractéristiques du laser	Type d'étude	Durée du suivi	Protocole	Groupe test	Groupe contrôle	Profondeur de sondage	Saignement au sondage	Indice de plaque	Niveau d'attachement gingivale	Récession osseuse	Commentaires	Force de preuve
1. Papadopoulos et al (2014)	diode	Allemagne	19 (seulement 16 inclus dans la totalité de la durée l'étude)	Au moins un implant avec une péri-implantite	980 nm 0,8W	Essai clinique randomisé (RCT) en simple aveugle	3 et 6 mois	Charting parodontal, chirurgie d'accès à la surface implantaire contaminée, Curetage tissu granulation puis soit : 1/ Débridement seul, 2/ débridement + utilisation laser CO2	9 patients : Surfaçage mécanique et laser CO2 (8 inclus au terme)	10 patients : Débridement mécanique des implants (8 inclus au terme)	Pas de différence significative entre 3 et 6 mois, différence significative au départ pour les deux groupes	Pas de différence significative entre 3 et 6 mois, différence significative au départ pour les deux groupes	Différence significative à 3 et 6 mois rapport au groupe test à 3 et 6 mois par rapport au départ	-	-	L'utilisation du laser diode ne semble pas avoir un avantage clinique supplémentaire dans le traitement chirurgical des péri-implantite	Élevée
2. Cacianiga et al (2016)	diode	Italie	10 (12 au départ et 2 abandonnés à la fin)	9 (4 Nobel, 4 Strauman n, 2 Zimmer)	400 nm 2,5 W (moyenne 0,5W) 60 s par site	Etude clinique prospective	6 mois	1/ Préchirurgie (1 semaine avant) : débridement NC + TD avec HLLTP(H2O2+ laser diode) 2/ chirurgie : Accès chirurgical aux poches, Curetage tissu granulation Débridement + laser diode, Greffe osseuse	Laser HTLL utilisé en phase non chirurgicale et chirurgicale	-	Diminution moyenne de 1,6mm	Diminution moyenne de 66 %	Amélioration de 65% en moyenne	-	Comblement défaut péri-implantaire	Le protocole HLT peut être un complément efficace dans le traitement chirurgical et non chirurgical des péri-implantite mais résultat obtenu sur un suivi court de 6 mois	Modérée
3. Valente et Andrea (2018)	diode	Suisse	1	-	810 nm 1W en mode continu 60 sec	Case report	8 mois	Exposition chirurgicale de la surface implantaire contaminée, Curetage tissu de granulation, Décontamination surface implantaire (ATB locale, laser diode, Comblement défaut osseux avec ROG (os allogénique)	Un implant présentait une péri-implantite modérée	-	Réduction profonde de sondage après 8 mois	Absence de saignement à 8 mois	-	-	-	Le laser diode inclus dans un protocole chirurgical avec antibiotique et ROG peut être une option de traitement fiable et efficace dans les péri-implantites avec perte osseuse sévère	Insuffisante

Table 3. Suite

4. Roncati et al (2013)	diode	Italie	1	1 (Nobel biocare, SW)	810 nm, 30 sec Mode continu 0,5W	Case report	5 ans	Bain de bouche avec Chlorhexidine 0,2%, Décontaminant laser, Curetage + débridement, 0,5% Chlorhexidine en gel	Implant avec poche péri-implantaire de 7 mm	Diminution profonde de sondage de 7 à 3 mm	Disparition saignements	-	-	-	-	-	-	-	-	-	-	-	-	-	-	-	-	-	-	-	-	-	-	-	-	-	-	-	-	-	-	-	-	-	-	-	-	-	-	-	-	-	-	-	-	-	-	-	-	-	-	-	-	-	-	-	-	-	-	-	-	-	-	-	-	-	-	-	-	-	-	-	-	-	-	-	-	-	-	-	-	-	-	-	-	-	-	-	-	-	-	-	-	-	-	-	-	-	-	-	-	-	-	-	-	-	-	-	-	-	-	-	-	-	-	-	-	-	-	-	-	-	-	-	-	-	-	-	-	-	-	-	-	-	-	-	-	-	-	-	-	-	-	-	-	-	-	-	-	-	-	-	-	-	-	-	-	-	-	-	-	-	-	-	-	-	-	-	-	-	-	-	-	-	-	-	-	-	-	-	-	-	-	-	-	-	-	-	-	-	-	-	-	-	-	-	-	-	-	-	-	-	-	-	-	-	-	-	-	-	-	-	-	-	-	-	-	-	-	-	-	-	-	-	-	-	-	-	-	-	-	-	-	-	-	-	-	-	-	-	-	-	-	-	-	-	-	-	-	-	-	-	-	-	-	-	-	-	-	-	-	-	-	-	-	-	-	-	-	-	-	-	-	-	-	-	-	-	-	-	-	-	-	-	-	-	-	-	-	-	-	-	-	-	-	-	-	-	-	-	-	-	-	-	-	-	-	-	-	-	-	-	-	-	-	-	-	-	-	-	-	-	-	-	-	-	-	-	-	-	-	-	-	-	-	-	-	-	-	-	-	-	-	-	-	-	-	-	-	-	-	-	-	-	-	-	-	-	-	-	-	-	-	-	-	-	-	-	-	-	-	-	-	-	-	-	-	-	-	-	-	-	-	-	-	-	-	-	-	-	-	-	-	-	-	-	-	-	-	-	-	-	-	-	-	-	-	-	-	-	-	-	-	-	-	-	-	-	-	-	-	-	-	-	-	-	-	-	-	-	-	-	-	-	-	-	-	-	-	-	-
-------------------------	-------	--------	---	-----------------------	--	-------------	-------	--	---	--	-------------------------	---	---	---	---	---	---	---	---	---	---	---	---	---	---	---	---	---	---	---	---	---	---	---	---	---	---	---	---	---	---	---	---	---	---	---	---	---	---	---	---	---	---	---	---	---	---	---	---	---	---	---	---	---	---	---	---	---	---	---	---	---	---	---	---	---	---	---	---	---	---	---	---	---	---	---	---	---	---	---	---	---	---	---	---	---	---	---	---	---	---	---	---	---	---	---	---	---	---	---	---	---	---	---	---	---	---	---	---	---	---	---	---	---	---	---	---	---	---	---	---	---	---	---	---	---	---	---	---	---	---	---	---	---	---	---	---	---	---	---	---	---	---	---	---	---	---	---	---	---	---	---	---	---	---	---	---	---	---	---	---	---	---	---	---	---	---	---	---	---	---	---	---	---	---	---	---	---	---	---	---	---	---	---	---	---	---	---	---	---	---	---	---	---	---	---	---	---	---	---	---	---	---	---	---	---	---	---	---	---	---	---	---	---	---	---	---	---	---	---	---	---	---	---	---	---	---	---	---	---	---	---	---	---	---	---	---	---	---	---	---	---	---	---	---	---	---	---	---	---	---	---	---	---	---	---	---	---	---	---	---	---	---	---	---	---	---	---	---	---	---	---	---	---	---	---	---	---	---	---	---	---	---	---	---	---	---	---	---	---	---	---	---	---	---	---	---	---	---	---	---	---	---	---	---	---	---	---	---	---	---	---	---	---	---	---	---	---	---	---	---	---	---	---	---	---	---	---	---	---	---	---	---	---	---	---	---	---	---	---	---	---	---	---	---	---	---	---	---	---	---	---	---	---	---	---	---	---	---	---	---	---	---	---	---	---	---	---	---	---	---	---	---	---	---	---	---	---	---	---	---	---	---	---	---	---	---	---	---	---	---	---	---	---	---	---	---	---	---	---	---	---	---	---	---	---	---	---	---	---	---	---	---	---	---	---	---	---	---	---	---	---	---	---	---	---	---	---	---	---	---	---	---	---	---	---	---	---	---	---	---

Table 3. Suite

6.Schär et al (2013)	Diode + phéno thiazine chlorure	Allemagne	40	40 (ITI)	660 nm 100 mW 10 s (répétée à 1 une semaine)	Essai clinique randomisé prospectif (RCT)	6 mois	Débridement mécanique avec curette en titane et un l'aéro-polissage avec de la poudre à base de glycine et une irrigation avec 3% de peroxyde d'hydrogène	20 patients avec un complément de la thérapie photodynamique	20 patients avec mise en place topographique de microsphères de chlorhydrate de minocycline	Réduction significative (de 0,36mm) à 6 mois dans les deux groupes mais pas de la différence significative dans la réduction entre les groupes eux-mêmes.	Réduction significative du saignement à 6 mois pour les deux groupes par rapport au départ (52% pour le groupe contrôle et 63% et le groupe test) mais pas de différence significative entre les deux groupes eux-mêmes. Disparition des saignements dans 30% des cas dans le groupe test à 6 mois contre 15% pour groupe contrôle.	Réduction significative à 3 mois pour les deux groupes mais réduction complète à 6 mois pour le groupe test par rapport au groupe contrôle	Pas de différence significative à 6 mois pour les deux groupes, ni même entre les deux groupes	Réduction significative à 12 mois pour les deux groupes	Pas de différence significative à 12 mois pour les deux groupes	La thérapie photodynamique peut être une alternative à la prise en charge de la péri-implantite débutante. A 6 mois : réduction de 30% de l'inflammation (15% groupe contrôle).	Élevé
7.Bassetti al (2014)	Diode + phéno thiazine chlorure	Allemagne	40	40 (ITI)	660 nm 100 mW 10 s (répétée à 1 une semaine)	Essai clinique randomisé prospectif (RCT)	12 mois	Débridement mécanique avec une curette en titane et un aéro-polissage avec de la poudre à base de glycine associé à une irrigation avec 3% de peroxyde d'hydrogène	20 patients avec un complément de la thérapie photodynamique	20 patients avec mise en place topographique de microsphères de chlorhydrate de minocycline	Réduction significative à 9 mois pour les deux groupes (0,30 mm pour le laser) mais à 12 pas de réduction significative pour le groupe test et pas de différence significative entre les deux groupes.	Réduction significative du saignement à 9 mois pour les deux groupes par rapport au départ (57% pour le groupe contrôle et 65% et le groupe test) mais pas de différence significative entre les deux groupes eux-mêmes. Disparition des saignements dans 31,6% des cas dans le groupe test à 12 mois contre 35% pour groupe contrôle.	Réduction significative à 12 mois pour les deux groupes mais pas de différence significative entre les deux groupes	Pas de différence significative à 12 mois pour les deux groupes	Pas de différence significative à 12 mois pour les deux groupes	La thérapie photodynamique peut être une alternative à la prise en charge non chirurgicale de la péri-implantite débutante. (Baisse de l'indice de saignement dans les 2 groupes mais pas de différence significative)	Élevé	

Table 4. Etudes cliniques humaines utilisant le laser Er : YAG sur les surfaces des implants dentaires buccaux

Auteur/Année	Type de laser	Ville	Nb patients	Nb implants (type d'implant)	Caractéristiques du laser	Type d'étude	Durée du suivi	Protocole chirurgical	Groupe test	Groupe contrôle	Profondeur de sondage	Saignement au sondage	Indice de plaque	Niveau d'attachement clinique	Récession gingivale	Niveau osseux	Commentaires	Force de preuve
1. Renquet et al (2011)	Er : YAG	Suède	42	90 (pas renseigné)	100 mJ Mode pulsé 10 Hz 12,7 ((/cm2)	Essai clinique randomisé en simple aveugle (RCT) (non chirurgical)	6 mois	Dépense des suprastructures implantaire + aéro-polissage avec une poudre de glycine sous-muqueuse ou irradiation laser	21 patients (ES) avec traitement laser	21 patients (ES) implants péri-épithéliaux (flow)	A 6 mois : diminution moyenne de 0,8 +/- 0,5 mm Mais pas de diminution statistiquement significative dans les deux groupes	Diminution significative des saignements dans les deux groupes (100% initialement et 31% à 6 mois pour le groupe laser et 25% pour le groupe contrôle) mais pas de différence significative entre les deux groupes	Réduction de l'indice de plaque (mais non statistiquement significative)	-	A 3 mois : < 1 mm A 12 et 18 mois : < 1 mm	Pas de changement significatif	Amélioration dans les deux groupes mais limitée malgré tout. Réduction significative des saignements et de la profondeur de sondage dans les deux méthodes mais pas réduction non significative de la profondeur de sondage et de l'indice de plaque.	Élevée
2. Schwartz et al (2011)	Er : YAG	Allemagne	30 (32 au débüt)	35 (brannemark, astra, camlog, ITI, nobel) ut replace tapere d screw vent (xové) mais 38 au début de l'étude)	2940 nm 100 mJ/pulse 11,4 ((/cm2)	Essai clinique randomisé (RCT) (chirurgical call)	6 mois	Lambeau d'exploration chirurgical, curetage tissu granulation, implantoplastie avec fraise diamantée + ROHG (vélogreffes)	15 patients (19 implants) : traitement laser Er : YAG	15 patients (16 implants) : curettes en plastique bouillies et de colon et irrigatio n avec une solution saline	Réduction significative dans les deux groupes à 6 mois (1,7 mm +/- 1,4 mm) mais pas de différence significative entre les deux groupes	Diminution significative dans les deux groupes à 6 mois (47,8 +/- 35,5%) mais pas de différence entre les deux groupes eux-mêmes	Augmentation significative à 6 mois dans les deux groupes mais pas de différence significative entre les deux groupes.	Gain d'attachement significatif dans les deux groupes (1,5 +/- 1,4 mm pour le groupe laser) pas de différence entre les deux groupes	Amélioration significative des récessions gingivales périmplantaire dans les deux groupes (moyenne de 0,2 +/- 0,2 mm) mais différence significative entre les deux groupes	Augmentation radio-opacité des défauts de 14 des 15 implants du groupe test	Amélioration à court terme des paramètres cliniques mais pas de différence significative d'efficacité entre les deux protocoles thérapeutiques, tous les deux associés à une ROG	Élevée

Table 4. Suite

Er : Y AG	24	24	24	24	10 patients	14 patients	Réduction	Diminution	Augmentati	Gain	Amélioratio	Pas	Amélioration	élévée
3.Schwartz et al (2012)	Er : Y AG	24 (Ankylos, branemark, astra, camlog, ITI, nobel replace, tapere d screw vent, xive)	2940 nm 100 mJ/pulse 11,4 J/cm2	Essai clinique randomisé (RCT) (chirurgie) (cal)	24 mois	Lambeau d'exploration chirurgical, curetage tissu granulation, implantoplastie avec fraise diamantée + ROG (xénogreffe)	10 patients (14 implants) : traitement laser Er : YAG	14 patients (14 implants) : curettes en plastique, boulette de coton et irrigatio n avec une solution saline	Réduction significative dans les deux groupes à 12 et 24 mois avec une baisse plus forte à 24 mois pour le groupe test (75,0 +/- 32,6% contre 54,9% +/- 30,3%)	Diminution significative dans les deux groupes à 6 mois mais pas de différence significative entre les deux groupes.	Gain d'attache significative à 12 mois (1,3 +/- 1,2mm pour le groupe laser) mais pas de différence significative entre les deux groupes	Amélioration significative dans les deux groupes à 12 et 24 mois (moyenne de 0,4 +/- 0,2mm pour le groupe laser) à 12 mois mais pas de différence significative à 24 mois pour les deux groupes et pas de différence significative entre les deux groupes	Rapport (augmentation radio-clarté sur 4 implants dans le groupe laser à 24 mois contre 5 implants dans le groupe contrôle)	Amélioration significative de la profondeur de sondage, du saignement au sonde et du niveau d'attache clinique à 12 mois mais seulement une amélioration significative des saignements pour le groupe laser à 24 mois par rapport au groupe contrôle. Cependant, la méthode de débridement/décontamination n'est pas le facteur le plus important sur la stabilité à long terme des paramètres cliniques dans les protocoles combinés à un traitement chirurgical des péri-implantaires.
4.Schwartz et al (2013)	Er : Y AG	17 implants (19 au début de l'étude) (Ankylos, branemark, astra, camlog, ITI, nobel replace, tapere d screw vent, xive)	2940 nm 100 mJ/pulse 11,4 J/cm2	Essai clinique randomisé (RCT) (chirurgie) (cal)	4 ans	Lambeau d'exploration chirurgical, curetage tissu granulation, implantoplastie avec fraise diamantée + ROG (xénogreffe)	7 implants chez 10 patients : curette plastique, boulette de coton et solution saline stérile	10 implants (chez 10 patients) : curette plastique, boulette de coton et solution saline stérile	Réduction significative et équivalente dans les deux groupes (3,8 +/- 1,1 mm pour le groupe laser)	Réduction forte dans les deux groupes à 48 mois mais encore plus marqué dans le groupe contrôle (14,8 +/- 16,4% contre 23,5 +/- 23,4%)	Considéré comme bas au départ mais pas de différence significative pour les deux groupes à 48 mois	Gain significatif pour les deux groupes à 24 mois pour le groupe laser	Inchangées à 48 mois pour le groupe laser alors qu'il y a un gain pour le groupe contrôle	Le groupe contrôle tend à révéler une réduction importante dans le saignement moyen au sondage et au niveau de l'attache clinique à 48 mois, mais pas de différence significative entre les deux groupes. Les deux sont efficaces dans la réduction de la profondeur de sondage. Les résultats cliniques obtenus à 4 ans ne sont pas influencés par la méthode de décontamination péri-implantaire

Table 4. Suite

5. Persson et al (2011)	Er : YAG	Suede	42	100 (70 rugueux, 30 lisses)	100 mJ/pulse 10 Hz 12.7 J/cm2	Essai clinique prospectif randomisé en simple aveugle	6 mois	Décontamination surface implantaire soit avec de l'air abrasion ou irradiation laser	21 patients (55 implants) traité par laser	21 patients (45 implants) traités par air-abrasion	Réduction mais non significative dans les deux groupes (0,9 +/-0,8 mm pour le groupe laser)	Réduction de 2 mm après traitement non chirurgical à 6 semaines + réduction chirurgicale de 0,2 mm après l'augmentation osseuse	Légère récession formée après traitement non chirurgical à 6 mois (1-2mm)	Formation osseuse radiologique que	Absence de réduction significative du niveau osseux dans les deux groupes à 6 mois	Absence de différence du taux de bactéries à 0 et 6 mois pour tous les échantillons de prélèvements. Réduction significative à 1 mois dans le groupe contrôle pour S.aureus, Paernuginos, S.aureus et dans le groupe test pour fusobacterium naviforme et nucleatum. A 6 mois, les deux techniques ont échoué dans la réduction du nombre de bactéries (malgré des effets bactéricides dans le groupe laser.	élevée
6. Badran et al (2011)	Er : YAG	France	1	1 (pas rapporté)	120 mJ/pulse 10 Hz 60 s/site	Case report (associé à un traitement chirurgical et non chirurgical)	6 mois	Phase 1 : détartrage et débridement ultrasonique non chirurgical avec insert en teflon et débridement laser Phase 2 : débridement laser puis chirurgie d'accès, curetage avec curette du tissu de granulation, comblement défaut osseux avec greffe osseuse synthétique (BCP)	1 implant traité avec le protocole non chirurgical (phase 1) et protocole chirurgical (phase 2)	Réduction de 2 mm après traitement non chirurgical à 6 semaines + réduction chirurgicale de 0,2 mm après l'augmentation osseuse	Le traitement non chirurgical n'est pas suffisant pour traiter seul les péri-implantites. Le débridement mécanique et le laser non chirurgical ne permettent pas d'avoir une cicatrisation satisfaisante malgré une réduction à 6 mois des saignements au sondage et de la profondeur de sondage	Insuffisante					
7. Yoshino et al (2015)	Er : YAG	Japon	2	7 implants (6 Sterio-oss Nobel, 1 osseotite biomet 3i)	40-150 mJ/10 pulse/sec et 70 mJ/25pps	Case series (chirurgie osseuse)	1,5 ans	Exposition chirurgicale, curetage tissu granulation, et décontamination avec application du laser sur la surface implantaire + comblement défaut osseux avec 50% biomatériau/50% os autogène mélangés avec une matrice améliorée du facteur de croissance humain G215 + membrane de poly lactate	Tous les implants ont été traités de la même manière (approche chirurgicale + laser)	1 ^{er} cas : augmentation de 7,22 mm en hauteur et 4,22 mm en largeur à 9 mois en 45. 2 ^{ème} cas : augmentation de 3,19 mm verticale, 0,93 mm horizontale	Réduction massive du nombre de bactéries pathogènes et de leur nombre à 2 ans après la chirurgie dans les 2 cas. Le laser Er : YAG permet de nettoyer la surface implantaire et la régénération osseuse du défaut péri-implantaire donc peut être une alternative de traitement pour les péri-implantites.	Insuffisante					

7.Abréviations

- IP : Indice de plaque
- IG : Indice gingival
- NAC : Niveau d'Attache Clinique
- PS : Profondeur de Sondage
- SS : Saignement au Sondage
- EWP : European Workshop in Periodontology
- LLLT : Low Level Light Therapy
- ROG : Régénération osseuse guidée
- ECR : Essai Clinique randomisé
- CHX : Chlorhexidine

Serment d'Hippocrate modifié et actualisé pour les Médecins dentistes

Au moment d'être admis à exercer une profession médicale, je promets et je jure d'être fidèle aux lois de l'honneur et de la probité.

Mon premier souci sera de préserver, de promouvoir ou de rétablir la santé dans toutes ses dimensions, physique et mentale, personnelle et sociale.

Pour cela, je travaillerai en partenariat respectueux avec mes confrères et avec toutes les autres professions qui partagent les mêmes objectifs.

J'aiderai les autorités sanitaires dans leurs efforts pour préserver et améliorer la santé de la population.

Je ne permettrai pas que des considérations de religion, d'ethnie, de classe sociale ou de revenus viennent s'interposer entre mes patients et moi.

Je donnerai mes soins à l'indigent et à quiconque me les demandera.

J'aurai comme objectif de prodiguer à mes patients les soins reconnus comme les plus efficaces par les sciences médicales du moment.

Je ne me laisserai pas influencer par la soif du gain. Je préserverai l'indépendance nécessaire à l'accomplissement de ces missions.

Je n'entreprendrai rien qui dépasse mes compétences et je considérerai comme un devoir absolu de perfectionner sans cesse celles-ci.

Je respecterai toutes les personnes, et leur autonomie.

J'informerai les patients des décisions envisagées, de leurs raisons et de leurs conséquences. Je tiendrai compte de leurs choix et de leurs préférences pour leur procurer la qualité de vie la meilleure. Je ne ferai rien pour forcer leur conscience.

Je garderai à mes maîtres le respect et la reconnaissance qui leur sont dus.

J'apporterai mon aide à mes confrères ainsi qu'à leurs familles dans l'adversité.

Que les hommes et mes confrères m'accordent leur estime si je suis fidèle à mes promesses.

Que je sois couvert d'opprobre et méprisé si j'y manque.

SOUBIE, HUGUES - Les péri-implantites : Abord des étiologies et efficacité des lasers

41 f., ill.6, tabl 30 cm.- Thèse : Odontologie ; Rennes 1; 2020 ; N° 42.2020. .

Résumé français

Les péri-implantites sont définies comme une réaction inflammatoire autour d'implants ostéointégrés, aboutissant à une perte progressive de l'os autour des implants.

De nombreux protocoles thérapeutiques sont proposés dans le traitement des péri-implantites conduisant les praticiens à en choisir un parmi un grand nombre. Certains auteurs avancent des résultats prometteurs dans le traitement des péri-implantites, par l'utilisation de lasers.

Le but de cette revue de la littérature est d'évaluer l'efficacité de différents types de lasers (Er -YAG, CO2, Diode, Er ;Cr :YSGG et Nd -YAG), utilisés en odontostomatologie, dans le traitement des péri-implantites au cours des 12 dernières années et leurs applications dans des procédures chirurgicales et non chirurgicales.

Bien que les lasers aient montré des résultats prometteurs dans la réduction des signes cliniques des péri-implantites, en raison de tailles d'échantillons limitées et de périodes de suivi courtes, aucune conclusion définitive ne peut être tirée pour le moment. Par conséquent, il est nécessaire d'avoir plus d'essais cliniques prospectifs longitudinaux randomisés et contrôlés pour obtenir un fort niveau de preuve.

Rubrique de classement

REVUE DE LA LITTÉRATURE - ODONTOLOGIE

Mots-clés : péri-implantite, lasers, implants dentaires, étude clinique prospective

Mots-clés anglais MeSH : peri-implantitis, lasers, dental implants, clinical prospective study

Président : Madame BERTAUD-GOUNOT Valérie

JURY :

Assesseurs : Monsieur BADER Gérard (directeur de Thèse)

Madame BOLLE Caroline

Monsieur COUATARMANACH Antoine

Madame THIBAUT Flora