



HAL
open science

Aspect et visibilité des cancers du sein en tomosynthèse en fonction de leurs caractéristiques moléculaires

Léa Manse

► **To cite this version:**

Léa Manse. Aspect et visibilité des cancers du sein en tomosynthèse en fonction de leurs caractéristiques moléculaires. Sciences du Vivant [q-bio]. 2021. dumas-03263830

HAL Id: dumas-03263830

<https://dumas.ccsd.cnrs.fr/dumas-03263830>

Submitted on 17 Jun 2021

HAL is a multi-disciplinary open access archive for the deposit and dissemination of scientific research documents, whether they are published or not. The documents may come from teaching and research institutions in France or abroad, or from public or private research centers.

L'archive ouverte pluridisciplinaire **HAL**, est destinée au dépôt et à la diffusion de documents scientifiques de niveau recherche, publiés ou non, émanant des établissements d'enseignement et de recherche français ou étrangers, des laboratoires publics ou privés.

U.F.R. DES SCIENCES MEDICALES

Année 2021

Thèse n°3060

THÈSE POUR L'OBTENTION DU

DIPLÔME D'ÉTAT de DOCTEUR EN MÉDECINE

Présentée et soutenue publiquement

Par MANSE, Léa Muriel

Née le 9 juillet 1993 à Bayonne (64)

Le 8 juin 2021

**Aspect et visibilité des cancers du sein en tomosynthèse en
fonction de leurs caractéristiques moléculaires**

Sous la direction du Docteur Foucauld Chamming's

Membres du jury :

Monsieur le Professeur Nicolas GRENIER
Monsieur le Professeur Jean-François CHATEIL
Madame le Docteur Martine BOISSERIE-LACROIX
Monsieur le Docteur Pierre-Antoine LINCK
Monsieur le Docteur Foucauld CHAMMING'S

Président
Rapporteur et Jury
Jury
Jury
Jury

REMERCIEMENTS

Au président du jury,

Monsieur le Professeur Nicolas GRENIER,
Praticien Hospitalier – Professeur des universités,
Service d'Imagerie Diagnostique et Interventionnelle de l'Adulte
Hôpital Pellegrin, CHU de Bordeaux.

Vous me faites l'honneur de présider le jury de cette thèse, je vous en suis extrêmement reconnaissante. Soyez assuré de ma gratitude et de mon profond respect.

Aux membres du jury,

Monsieur le Professeur Jean-François CHATEIL,
Praticien Hospitalier – Professeur des Universités
Chef du service de Radiologie et d'Imagerie Anténatale, de l'Enfant et de la Femme
Hôpital Pellegrin, CHU de Bordeaux

Vous me faites l'honneur non seulement de faire partie de mon jury mais également d'être le rapporteur de mon travail malgré la charge de travail qui vous incombe.

Je garde un excellent souvenir de mon passage dans votre service.

Soyez assuré de ma reconnaissance et de ma respectueuse estime.

Madame le Docteur Martine BOISSERIE-LACROIX

Praticien Hospitalier

Département d'Imagerie Médicale, Institut Bergonié, Centre Régional de Lutte contre le
Cancer, Bordeaux.

Je suis très touchée que tu aies accepté de juger mon travail. Ton analyse et ton expertise sur le sujet sont pour moi indispensables. Je te remercie encore une fois pour la disponibilité et la bienveillance que tu as toujours eues à mon égard. Sois assurée de ma gratitude et de mon profond respect.

Monsieur le Docteur Pierre-Antoine LINCK

Assistant des hôpitaux

Département d'Imagerie Médicale, Institut Bergonié, Centre Régional de Lutte contre le
Cancer, Bordeaux,
Centre Hospitalier de Libourne.

Quelle joie que tu aies accepté de juger mon travail. Les 6+1 mois de stage à tes côtés furent un des grands plaisirs de mon internat. J'espère vivement pouvoir retravailler avec toi.

À mon directeur de thèse,

Monsieur le Docteur Foucauld CHAMMING'S

Praticien Hospitalier

Département d'Imagerie Médicale, Institut Bergonié, Centre Régional de Lutte contre le
Cancer, Bordeaux.

Je ne te remercierai jamais assez de m'avoir fait découvrir et apprécier la sénologie. Je te suis également très reconnaissante de m'avoir fait confiance en acceptant de diriger ma thèse. Merci de m'avoir soutenue et accompagnée durant ces 2 années. Tu m'as appris à être plus autonome tout au long de ce travail de recherche tout en répondant à mes questions et craintes avec une grande disponibilité. J'espère avoir été à la hauteur de tes attentes.

Je me fais une joie de revenir travailler à tes côtés.

À l'équipe de l'Institut Bergonié,

Madame le Docteur Véronique BROUSTE,
Unité de recherche et d'épidémiologie clinique, Institut Bergonié,
Centre Régional de Lutte contre le Cancer, Bordeaux.

Je vous remercie pour votre aide, pour votre efficacité et votre réactivité.

Madame le Docteur Marie-Pierre DEPETITEVILLE
Praticien Hospitalier
Département d'Imagerie Médicale, Institut Bergonié, Centre Régional de Lutte contre le
Cancer, Bordeaux.

*J'ai beaucoup apprécié travailler avec toi. Merci pour ta pédagogie et pour m'avoir
accompagnée lors de mes premiers pas en sénologie.*

Mesdames Marie Laure BALT, Christine GUEBARA et Béatrice HARTXUBEHERE
Merci pour votre aide et votre soutien tout au long de la réalisation de cette thèse.

Monsieur Philippe ESCUTARY
Merci pour ton aide précieuse et ta disponibilité.

À Monsieur le Docteur Benoît MESUROLLE,

Je vous remercie pour votre aide. Merci de vous être rendu disponible pour la relecture de l'article. Votre expérience dans le domaine de la tomosynthèse m'a été d'une grande aide.

À tous les radiologues qui ont eu la gentillesse de me faire parvenir les clichés nécessaires à mon étude.

À Marie Laure Leibreich.

À tous mes chefs, rencontrés durant ces 4 années,

Dans l'ordre chronologique :

- Équipe d'Imagerie Digestive de Saint André et Haut l'Evêque : Monsieur le Professeur Hervé TRILLAUD, Mesdames les Docteurs Sophie BORGHOL, Nora FRULIO, Delphine GAYE et Cécile SALUT, Messieurs les Docteurs Mounir BOUZGAROU, Bruno LAPUYADE, Padelis PANTELEIMON, Julien PINTAT et Paul SCHUSTER.

- Équipe d'imagerie du Centre Hospitalier de Pau : Mesdames les Docteurs Pauline DESBLACHE, Celia HUGO, Hedwige WAYMEL, Messieurs les Docteurs Antoine BOROCCO, Mathieu CANELLA, Alexis GONNET, Régis HUBRECHT et Paul MONEY.

- Équipe de sénologie de l'Institut Bergonié

- Équipe de radiologie diagnostique et interventionnelle de l'Institut Bergonié : Mesdames les Docteurs Amandine CROMBE, Michelle KIND, Messieurs les Docteurs Xavier BUY, Vittorio CATTENA et Jean PALUSSIÈRE.

- Équipe de Neuro-Imagerie diagnostique et interventionnelle : Messieurs les Professeurs Vincent DOUSSET et Thomas TOURDIAS, Mesdames les Docteurs Marion LACOSTE, Sandrine MOLINIER, Morgan OLLIVIER, Messieurs les Docteurs Xavier BARREAU, Jérôme BERGE, Thomas DUCHAUSSOY et Patrice MENEGON.

- Équipe du Centre Hospitalier de Libourne : Mesdames les Docteurs Julia BACCI, Amélie CADIER-LORIAUD, Maylis DE PARDIEU, Anne GEISSMANN, Brigitte VIAUD-RIVALLIN, Messieurs les Docteurs Jérôme BONNET, Christophe DELABY, Timothée LEREBOUR, Cédric LEUNG YAN CHEONG, Pierre-Antoine LINCK, Grégory MATHON, Frédéric MERIGNARGUES et Imad MOSTAFA.

- Équipe d’Imagerie Anténatale et de la Femme : Mesdames les Docteurs Lydie CHERRIER, Jeannette GRENIER-DESFORGES, Clémence SCAPPATICCI, Claire THIBERGE, sans oublier l’irremplaçable Docteur Pierre-Antoine DIRAJLAL.

- Équipe d’Imagerie Pédiatrique : Monsieur le Professeur Jean-François CHATEIL, Monsieur le Docteur Pierre BESSOU, Mesdames les Docteurs Marion HAVEZ, et encore Julia BACCI, Claire THIBERGE et Clémence SCAPATICCI.

- Équipe d’Imagerie Cardiovasculaire et Thoracique : Messieurs les Professeurs François LAURENT, Michel MONTAUDON, Hubert COCHET. Mesdames les Docteurs Claire BAZIN, Valérie LATRABE, Soumaya SRIDI. Messieurs les Docteurs Thibaut AURIAC, Gaël DOURNES, François HOCKE et Joseph YAZBEK.

- Équipe d’Imagerie Ostéo-articulaire : Monsieur le Professeur Olivier HAUGER. Mesdames les Docteurs Claire FOURNIER, Romane MARKICH. Monsieur le Docteur Arthur HAMEL-SENECAL.

À mes co-internes,

Dans l'ordre chronologique,

- Ma promo de 2017 : Sonny, Sara, Benoit, Manu, Thomas et Élise
- En Dig: Adrien, Clémentine, Élixa, Étienne, Lucie, Thibault et Vincent.
- Sara et Sonny à Pau
- A Bergo: le retour du trio infernal : Étienne, Thibaut et Vincent
- En Neuroradio : toujours accompagnée de la team rando (Étienne et Thibault), mais aussi Claire, Guillaume, Mathilde et Quentin.
- A Libourne : Manon et Pierre
- A la Mat et en Pédiatrie : Clémentine, Pauline et Philippine, puis Astrid, David, Paul et encore Guillaume
- Les as de la PIC : Anass, Julien, Paul et Virgile
- En os : encore et toujours Thibault et Étienne, mais également Pauline et Florian

À ma famille et mes proches

Mes parents,

Ces quelques lignes ne seront jamais à la hauteur de la reconnaissance que j'ai pour vous. Merci pour votre soutien tout le long de ces études, sans lequel je ne serais pas devenue médecin aujourd'hui. Merci d'avoir toujours cru en moi et pour les valeurs que vous m'avez transmises. Je suis très fière de soutenir ma thèse devant vous.

Mon petit frère Paul,

De me supporter depuis 24 ans (chose pas très aisée j'en conviens). À notre Nunu.

Ma marraine, Mumu

Grâce à qui je côtoie les bancs de l'Université de médecine depuis mon plus jeune âge. Pour ton dévouement envers moi, je te dois beaucoup. Et bien sûr à Sandrine et Kabyl.

Mes grands-mères Mamie Jo et Mamie Nicole,

Pour leur soutien (en particulier culinaire) durant les longs mois de révisions. Je ne cache pas ma fierté de soutenir ma thèse devant vous.

Ma tante et mon parrain Eve et JP

Mon Jules,

Merci pour ta patience et ton soutien à toutes épreuves. Merci de croire en moi plus que moi-même. Je suis fière de toi. À Spritz

Mes beaux-parents, Christine et Jean-Marc, et Théo

Mes amies,

Maud et Camille, mes colocos du temps de l'externat, pour tout ce que l'on a vécu ensemble. Depuis les colles à accès en P1, jusqu'aux RCP entres zouzis, en passant par les WEI, SEI, semaines au ski, soirées à la triloc, le stage au Vietnam. Et pour tout le reste à venir.

Alix et Manon, vous avez toujours eu les bons mots lors des moments compliqués. Merci de votre confiance et merci d'être là.

Le reste du club très fermé des zouzis bordeaux, par ordre alphabétique : **Albane, Béa, Eugénie H., Eugénie M., Juliette et Sophie**, rendues star grâce à leur talent pour le karaoké, pour leur soutien indéfectible durant cet internat. Sans oublier notre expatriée Nordiste **Lélé**. Je me languis de vous envoyer des courriers entre consoeurs, et j'espère que nos RCP seront encore nombreuses.

Le poulailler du pays basque, par ordre chronologique : **Mado, Camille, Val, Mathilde, Carole, Eva, Julie, et Raph**. Merci d'avoir supporté mes plaintes de médecine sans (presque) jamais râler et de m'avoir soutenu. À nos soirées que je ne pourrais détailler ici...

À mes belles rencontres bordelaises en particulier, **Léa S.** pour notre voyage impromptu, **Meg et Paul** pour vos cours privés d'œnologie.

À tous les autres que j'ai pu oublier.

SERMENT D'HIPPOCRATE

Au moment d'être admise à exercer la médecine, je promets et je jure d'être fidèle aux lois de l'honneur et de la probité.

Mon premier souci sera de rétablir, de préserver ou de promouvoir la santé dans tous ses éléments, physiques et mentaux, individuels et sociaux.

Je respecterai toutes les personnes, leur autonomie et leur volonté, sans aucune discrimination selon leur état ou leurs convictions. J'interviendrai pour les protéger si elles sont affaiblies, vulnérables ou menacées dans leur intégrité ou leur dignité. Même sous la contrainte, je ne ferai pas usage de mes connaissances contre les lois de l'humanité.

J'informerai les patients des décisions envisagées, de leurs raisons et de leurs conséquences. Je ne tromperai jamais leur confiance et n'exploiterai pas le pouvoir hérité des circonstances pour forcer les consciences.

Je donnerai mes soins à l'indigent et à quiconque me les demandera. Je ne me laisserai pas influencer par la soif du gain ou la recherche de la gloire.

Admise dans l'intimité des personnes, je tairai les secrets qui me seront confiés. Reçue à l'intérieur des maisons, je respecterai les secrets des foyers et ma conduite ne servira pas à corrompre les mœurs.

Je ferai tout pour soulager les souffrances. Je ne prolongerai pas abusivement les agonies. Je ne provoquerai jamais la mort délibérément.

Je préserverai l'indépendance nécessaire à l'accomplissement de ma mission. Je n'entreprendrai rien qui dépasse mes compétences. Je les entretiendrai et les perfectionnerai pour assurer au mieux les services qui me seront demandés.

J'apporterai mon aide à mes confrères ainsi qu'à leurs familles dans l'adversité.

Que les hommes et mes confrères m'accordent leur estime si je suis fidèle à mes promesses ; que je sois déshonorée et méprisée si j'y manque.



Table des matières

I. LISTE DES ABRÉVIATIONS	14
II. INTRODUCTION	15
III. ÉTAT DE L'ART ET PROBLÉMATIQUES	17
A. Contexte.....	17
1. <i>Ancienne classification extrinsèque</i>	18
2. <i>Nouvelle classification intrinsèque</i>	21
B. Place de l'imagerie pour la détection et le diagnostic des cancers du sein.....	22
1. <i>Mammographie 2D</i>	22
2. <i>Tomosynthèse</i>	25
3. <i>Mammographie 2D synthétique</i>	31
C. Caractéristiques morphologiques des cancers du sein en fonction de leurs profils histologiques et moléculaires.....	32
1. <i>En mammographie 2D</i>	32
2. <i>En tomosynthèse</i>	33
IV. ARTICLE	34
A. Title.....	34
B. Introduction.....	34
C. Material and methods.....	35
1. <i>Study population</i>	35
2. <i>Imaging acquisition</i>	36
3. <i>Image analysis</i>	36
4. <i>Location and conspicuity</i>	37
5. <i>Characterization</i>	37
6. <i>Pathology and assessment of tumor size</i>	37
7. <i>Statistical analysis</i>	38
D. RESULTS.....	39
1. <i>Study population and patient characteristics</i>	39
2. <i>Imaging Features</i>	42
3. <i>Conspicuity</i>	50
E. DISCUSSION.....	52
V. CONCLUSION	55
VI. ANNEXES	58
VII. RÉFÉRENCES BIBLIOGRAPHIQUES	60
VIII. TITRE ET RÉSUMÉ EN FRANÇAIS	68
IX. TITRE ET RÉSUMÉ EN ANGLAIS	70

I. LISTE DES ABRÉVIATIONS

Par ordre alphabétique ;

- ACR : American College of Radiology
- BIRADS : Breast Imaging-Reporting And Data System
- BRCA 1 : Breast Cancer 1
- CC : Cranio-caudal
- CLI : Carcinome lobulaire infiltrant
- CTNS : Carcinome de type non spécifique
- DBT : Digital breast tomosynthesis
- DM : Digital mammography
- HER-2 : Human Epidermal Growth Factor Receptor-2
- IRM : Imagerie par résonance magnétique
- Mammographie 2D : Mammographie deux dimensions
- MIP : Maximum Intensity Projection
- MLO : Medio latéral oblique
- NAC : Neo-adjuvant chemotherapy
- OMS : Organisation mondiale de la santé
- PACS : Picture archiving and communication system
- RE : Récepteurs aux oestrogènes
- RP : Récepteurs à la progestérone
- SM : Synthetic mammography
- TN : Triple négatif

II. INTRODUCTION

En fonction de son profil génétique, le cancer du sein est une pathologie hétérogène avec de multiples caractéristiques histologiques et cliniques (1). Ses différentes caractéristiques histologiques telles que le sous-type tumoral, le grade, l'index de prolifération (KI67) et l'expression des récepteurs hormonaux sont le reflet de ses particularités génétiques (2). Ainsi, selon l'expression des récepteurs hormonaux, l'OMS (Organisation Mondiale de la Santé) a défini différents types de cancer du sein au pronostic différent : le sous-type luminal, exprimant les récepteurs aux œstrogènes et/ou à la progestérone, le sous-type HER-2+ (Human Epidermal Growth Factor Receptor-2), n'exprimant pas de récepteur hormonal mais avec une surexpression de HER-2, et le sous-type TN (triple négatif), n'exprimant pas de récepteur hormonal et sans surexpression de HER-2 (3).

Il est maintenant bien connu que les différents sous-types de cancer du sein présentent des aspects spécifiques en mammographie 2D ; ainsi les tumeurs TN sont plus souvent représentées par des masses de forme ovale avec des contours microlobulés ou par des asymétries, mimant ainsi des lésions bénignes (4). Afin d'éviter des erreurs d'interprétation, il est donc important pour les radiologues de connaître les aspects spécifiques des différents sous-types de cancer du sein en imagerie.

Bien que la corrélation entre l'histologie et l'imagerie ait été largement décrite en mammographie 2D, les aspects caractéristiques des cancers du sein en tomosynthèse sont moins connus. Peu d'études ont abordé le sujet dans la littérature, et une seule étude récente a suggéré que les aspects en tomosynthèse pouvaient être liés aux caractéristiques moléculaires (5). De plus les aspects des cancers du sein en mammographie synthétique n'ont pas encore été étudiés.

Par ailleurs, il a été mis en évidence que les cancers détectés en plus grâce à l'ajout de la tomosynthèse étaient des tumeurs moins agressives avec un profil plutôt luminal (6,7). Cependant, des études plus récentes n'ont pas retrouvé cette différence (8,9). Il est donc intéressant d'évaluer si les caractéristiques moléculaires ont un impact sur la visibilité des cancers du sein en tomosynthèse, ce qui, à notre connaissance n'a pas encore été étudié.

Les objectifs de notre travail sont, dans un premier temps, d'évaluer si les différents sous-types moléculaires de cancer du sein invasif sont associés à des caractéristiques morphologiques spécifiques en tomosynthèse et en mammographie synthétique. Le second objectif est d'évaluer s'il existe une association entre le profil moléculaire et la visibilité des cancers du sein en tomosynthèse et en mammographie synthétique par rapport à la mammographie 2D.

III. ÉTAT DE L'ART ET PROBLÉMATIQUES

A. Contexte

Loin d'être une maladie unique, le cancer du sein est une pathologie très hétérogène constituée de lésions au profil génotypique très variable. Cette hétérogénéité génotypique se traduit par des caractéristiques phénotypiques variables associées à des présentations cliniques et à des pronostics différents.

Sur le plan phénotypique, le profil génétique des cancers du sein se traduit par des caractéristiques histologiques particulières maintenant bien connues (10,11). L'OMS ainsi décrit 22 sous-types (tableau 1) histologiques de cancer du sein. Cette hétérogénéité histologique est renforcée par la diversité moléculaire des tumeurs, reflétée en particulier par l'expression des récepteurs hormonaux (récepteurs aux oestrogènes, à la progestérone) et le statut HER-2, aujourd'hui accessible grâce aux techniques d'immunohistochimie (2).

Enfin, grâce à l'avènement des techniques de biologie moléculaire dans les années 2000, l'analyse de ces caractéristiques dites extrinsèques ont été complétées par la capacité d'évaluation des caractéristiques intrinsèques. Les tumeurs ont ainsi été classifiées sur la base de leur expression génétique par micro arrays (1).

Perou et Sorlie ont été les premiers à décrire une classification des cancers du sein en fonction de leurs caractéristiques moléculaires, en 2000. Quatre sous-groupes ont été établis selon l'expression de différents gènes codant notamment pour des récepteurs hormonaux et la protéine HER-2 : luminal A, luminal B, HER-2, et basal like (12).

L'analyse par micro arrays n'étant pas toujours disponible en pratique courante, certains auteurs ont montré qu'elle pouvait être remplacée par l'analyse de l'expression des récepteurs des cancers par immunohistochimie, reflétant donc l'expression des gènes (13–17). Il a ainsi

été mis en évidence 5 sous-groupes, selon l'expression des gènes des récepteurs hormonaux, du proto oncogène HER-2 ainsi que des gènes codant pour certaines cytokératines (notamment 5 et 6). Ces sous-groupes étant les quatre précédemment cités ainsi qu'un nouvel ensemble représenté par les tumeurs moléculaires non classées c'est-à-dire négatives à tous les bio-marqueurs.

1. Ancienne classification extrinsèque

a) *Type histologique*

Les différents types histologiques de cancer du sein ont été décrits par l'OMS. Nous nous appuyerons sur la nouvelle classification OMS de 2012 et ne décrirons que les cancers infiltrants, caractérisés par une prolifération tumorale dépassant la membrane basale avec envahissement du tissu conjonctif parréal.

(1) Les carcinomes de type non spécifique (CTNS)

Anciennement appelés carcinomes canaux infiltrants, ils représentent 70 à 80% des cancers infiltrants du sein. Historiquement leur dénomination faisait référence à leur origine, présumée canalaire, théorie désormais infirmée.

Cette forme est définie par l'absence de particularités morphologiques.

(2) Les carcinomes de type spécifique

Ces tumeurs spécifiques sont définies par leur morphologie particulière.

(a) *Le carcinome lobulaire infiltrant (CLI)*

Il représente 5 à 15 % des cancers infiltrants, c'est le deuxième type histologique le plus fréquent derrière le carcinome de type non spécifique. Il se caractérise par un aspect

histologique particulier fait de cellules non cohésives le plus souvent petites, entravées ou isolées. Il existe des formes typiques et des variants (solide, alvéolaire, pléomorphe, mixte canalaire et lobulaire, tubulo-lobulaire, cellules en bague à chaton, histiocytoïde) présentant certaines spécificités architecturales ou cytologiques (18). La tumorigenèse des carcinomes lobulaires invasifs est majoritairement liée au fait qu'ils n'expriment pas l'E-cadhérine, molécule d'adhésion cellulaire, ce qui joue un rôle majeur dans leur progression et le développement des métastases à distance. Ainsi ils sont plus souvent bilatéraux et multifocaux.

Il faut néanmoins noter qu'environ 10% des CLI peuvent exprimer cette E-cadhérine (19,20).

(b) Autres

L'OMS a défini 22 sous-types de cancer du sein, mais mis à part le CTNS et le CLI, l'incidence des 20 restants est rare (Tableau 1).

b) Le grade d'Elston-Ellis

Le grade de la tumeur est un critère morphologique tenant compte de trois paramètres : l'architecture cellulaire (représentant la différenciation tubulo-glandulaire), l'anisocaryose (représentant la taille des noyaux d'une cellule à l'autre) et le nombre de mitoses, chaque item étant scoré de 1 à 3. Le grade final résulte de la somme des scores.

c) Les récepteurs hormonaux

Les récepteurs aux oestrogènes (RE) et à la progestérone (RP) sont détectés grâce à des techniques d'immunohistochimie sur le noyau des cellules tumorales ; le tissu mammaire sain adjacent est pris comme témoin interne. Le résultat est donné selon le score d'Allred, allant de 0 à 8, combinant le pourcentage de cellules marquées et l'intensité du marquage

(faible/modéré/fort). Le seuil de positivité des récepteurs hormonaux est généralement de 10% quelle que soit l'intensité du marquage.

La présence de récepteurs hormonaux est un facteur de bon pronostic, la tumeur étant alors « hormono-dépendante » et donc sensible à un traitement par hormonothérapie. L'absence de récepteur hormonal est un facteur de moins bon pronostic, néanmoins les tumeurs non hormono-dépendantes ont tendance à mieux répondre à la chimiothérapie.

d) Le statut HER-2

HER-2 est un proto oncogène situé sur le chromosome 17, codant pour la protéine HER-2 située à la surface de la cellule. Cette protéine est un récepteur à un facteur de croissance. Les cellules non tumorales contiennent deux copies du gène HER-2. Lorsque le gène HER-2 est muté au décours d'un processus tumoral, il y a une augmentation du nombre de copies du gène HER-2, et il en résulte alors une surproduction de la protéine HER-2 à la surface de la cellule.

La surexpression du gène HER-2 peut être mise en évidence de deux manières : l'immunohistochimie et l'hybridation in situ.

Avec l'immunohistochimie, l'évaluation prend en compte le pourcentage de cellules tumorales marquées, le caractère incomplet ou complet du marquage et l'intensité du marquage. Le résultat est donné sous forme de score, allant de 0+ à 3+ ; si le score est de 2+, une hybridation in situ doit être réalisée.

La présence d'un statut HER-2 muté est de bon pronostic grâce à l'introduction des thérapies ciblées comme le Trastuzumab.

2. Nouvelle classification intrinsèque

a) *Luminal A*

Il représente 50 à 60% de tous les cancers, sa dénomination provient de l'expression de protéines localisées dans la lumière des canaux. Il correspond à des tumeurs avec une expression élevée de récepteurs hormonaux, un bas index de prolifération appelé Ki (analysé grâce à l'immunohistochimie, déterminé par un seuil <14%), et une absence de surexpression de HER-2.

b) *Luminal B*

Il représente 20% de tous les cancers. Il correspond à des tumeurs avec une expression moins élevée de récepteurs hormonaux, un index de prolifération Ki haut (déterminé par un seuil >14%), et une possible surexpression de HER-2.

c) *HER-2 non luminal*

Il représente 10% de tous les cancers. Il correspond à des tumeurs sans expression des récepteurs hormonaux, une surexpression de HER-2, peu importe l'index de prolifération KI.

d) *Triple négatif (TN)*

Il représente 7 à 16% de tous les cancers et correspond à des tumeurs sans expression des récepteurs hormonaux, ni surexpression de HER-2.

e) *Basal like*

Il représente 10% de tous les cancers et 56 à 85% des cancers triples négatifs. Il correspond à des tumeurs sans expression des récepteurs hormonaux, ni surexpression de HER-2 et de grade III.

Il est à noter qu'il représente 85% des cancers survenant chez les patients atteints de la mutation breast cancer 1 (BRCA1).

B. Place de l'imagerie pour la détection et le diagnostic des cancers du sein

1. Mammographie 2 D

a) Principes techniques

De nos jours numérique, elle consiste en la réalisation de clichés radiographiques de chaque sein selon différentes incidences au moyen d'un mammographe.

Le sein est traversé par les rayons X incidents venant du tube, puis le détecteur code l'information recueillie numériquement. Les images brutes sont alors traitées par un algorithme propre à chaque constructeur et l'image finale est lue sur des consoles dédiées ou sur un négatoscope après impression de films.

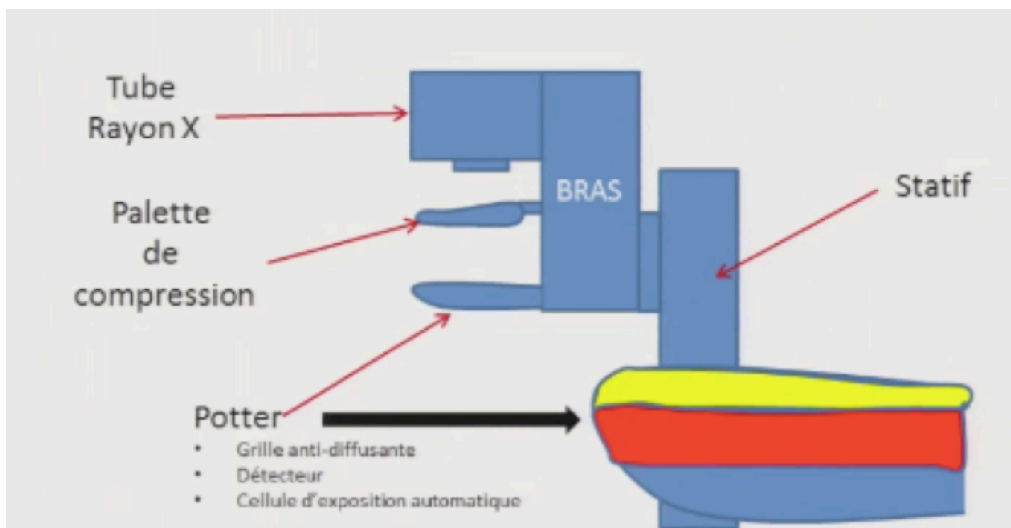


Figure 1 – Schéma représentatif d'un mammographe

La dose varie selon l'épaisseur du sein entre 1 et 2 mGy pour chaque cliché.

Plusieurs incidences sont possibles, les deux principales qui sont utilisées pour le dépistage sont les incidences cranio caudale (face) et oblique externe (oblique). Elles peuvent être complétées par l'incidence de profil, ainsi que par des clichés agrandis ou localisés.

La densité mammaire correspond au rapport de la glande mammaire par rapport au volume global du sein. En fonction de la proportion et de la répartition de la glande, elle est évaluée en 4 grades décrits par l'American College of Radiology (ACR) : A, B, C et D qui reflètent son caractère masquant et donc de la difficulté de lecture de la mammographie (21).

Selon les recommandations du cahier des charges du dépistage organisé du cancer du sein et des sociétés savantes, chaque anomalie mammographique est décrite à partir du lexique Breast Imaging Reporting And Data System (BIRADS) de l'ACR puis est classée selon son degré de probabilité de malignité (22).

Dans le lexique BI-RADS, Les anomalies mammographiques peuvent être :

- des masses, caractérisées par
 - leur forme (ronde, ovale ou irrégulière),
 - leurs contours (circonscrits ou non : spiculés, flous, masqués, microlobulés),
 - leur densité (graisseuse, hypodense, isodense, hyperdense)
- des calcifications pouvant être de morphologie bénigne ou suspecte et caractérisées selon leur distribution dans le sein,
- des distorsions architecturales,
- et des asymétries.

b) Performances

La sensibilité de la mammographie 2D en dépistage varie de 71 à 96% selon les études, et sa spécificité de 94 à 97% (23,24).

Le dépistage par mammographie 2D permet une diminution significative de la mortalité par cancer du sein (23). Une méta analyse de 11 essais randomisés a conclu que le dépistage par mammographie permettait une réduction d'au moins 20% de la mortalité par cancer du sein (25).

Plus récemment, une étude a montré que le dépistage organisé du cancer du sein par mammographie 2D permettait même une réduction de la mortalité par cancer du sein de 49%, pour les patientes ayant un dépistage régulier, et de 28 à 33% pour les patientes moins assidues (26).

c) Limites

La principale limite de la mammographie est la superposition des structures fibro-glandulaires, ce qui diminue la sensibilité et la spécificité, notamment dans les seins denses.

En effet, la détection du signal dépend de l'atténuation des rayons X par le tissu ; ainsi la superposition des structures fibro-glandulaires peut masquer une zone et conduire à des faux négatifs. Ceci explique les 15 à 30 % de cancers non détectés dans le dépistage par mammographie (27).

Inversement, cette superposition peut créer des fausses images et générer des faux positifs qui peuvent être à l'origine de procédures complémentaires parfois invasives et génératrices d'anxiété pour les patients (28).

2. Tomosynthèse

a) *Principes techniques*

Le principe est le même que pour la mammographie 2D mais l'acquisition se fait alors que le tube à rayons X, mobile, se déplace le long d'un arc de cercle. L'acquisition peut se faire soit de façon continue pendant toute la rotation du tube soit de façon discontinue avec arrêts pour chaque angle d'exposition (technique dite en « step and shoot »).

Il existe deux techniques selon la géométrie utilisée ; la géométrie plein champ dans laquelle le sein est irradié en entier à chaque fois mais selon différents angles, et la géométrie à balayage dans laquelle grâce à un collimateur, le faisceau de rayons X permet d'imager une partie du sein selon un certain angle.



Figure 2 – Schéma représentatif d'une tomosynthèse

Grâce à des algorithmes, l'image de tomosynthèse pour l'ensemble du volume du sein est ensuite reconstruite à partir de cette pile de projections

b) Performances

(1) En dépistage

Beaucoup d'études ont démontré la supériorité de la tomosynthèse associée à la mammographie 2D par rapport à la mammographie 2D seule pour la détection des cancers du sein, avec une augmentation significative du taux de détection allant de 1,3 % à 4 % (29–35). Ainsi l'étude de Skaane montre en 2013 une augmentation de 30 % du taux de détection de cancer par le couple mammographie 2D et tomosynthèse comparativement à l'utilisation de la mammographie seule. Si on ne prend en compte que les cancers infiltrants, l'ajout de la tomosynthèse à la mammographie 2D augmente le taux de détection de 40%. De même l'étude italienne de Pattacini montre un taux de détection augmenté de 89% pour le couple tomosynthèse 3D + mammographie 2D par rapport à la mammographie 2D seule. Cette meilleure sensibilité peut s'expliquer par le fait que la tomosynthèse détecte mieux certaines images, en particulier les distorsions architecturales (7,36). Comme pour la mammographie, la tomosynthèse est particulièrement performante pour détecter des anomalies lorsqu'il existe une interface graisse/ tissus qui peut manquer dans les seins de densité élevée. C'est pourquoi même si la tomosynthèse permet une augmentation du taux de cancer détectés dans les seins denses, ce bénéfice n'est pas aussi grand que dans les seins non denses (37–40).

Ces même études ont également montré une diminution des faux positifs et donc du taux de rappel (c'est-à-dire des bilans complémentaires pour des images classées ACR 0, 3, 4 ou 5) allant jusqu'à 15% pour l'étude de Skaane. Une autre étude (41) a comparé le taux de rappel avec ou sans tomosynthèse et ce dernier est diminué de 37% par l'adjonction de la tomosynthèse. Cela amène donc à moins d'examens inutiles et moins d'inquiétude pour les

patientes. Ceci est expliqué par le fait que la tomosynthèse permet la déconstruction des superpositions glandulaires.

(2) En diagnostic

Le diagnostic se définit comme le bilan d'une anomalie clinique symptomatique ou la caractérisation d'une anomalie radiologique. Bien que relativement peu d'études aient été réalisées sur les performances de la tomosynthèse dans cette indication, il apparaît que la tomosynthèse améliore les performances diagnostiques de la mammographie 2D et réduit le taux de masses indéterminées (42).

En effet, la tomosynthèse améliore la caractérisation des masses mammaires en permettant une meilleure analyse de leur forme, mais surtout de leurs contours ; elle permet donc une meilleure analyse de la probabilité de malignité, en particulier, en révélant le caractère spiculé des contours ayant pu passer inaperçu à la mammographie 2D (43,44).

Elle permet également de déconstruire les superpositions glandulaires pouvant être à l'origine d'asymétrie sur la mammographie 2D et donc d'infirmer l'anomalie. Au contraire, elle peut dévoiler une masse masquée par ces superpositions glandulaires (21,45).

(3) Pour le bilan d'extension local

La tomosynthèse est également utile dans le bilan d'extension préopératoire car elle permet une meilleure estimation de la taille tumorale (46–48). Néanmoins l'IRM (Imagerie par Résonance Magnétique) est toujours considérée comme l'examen de référence pour identifier la présence de lésions supplémentaires homo ou controlatérales, surtout dans les seins denses (46–50).

(4) Pour le suivi post opératoire

Enfin, la tomosynthèse permet une diminution du taux d'images indéterminées lors de la surveillance de patients ayant bénéficié d'une chirurgie mammaire. En effet, elle permet de bien différencier la densité graisseuse des cicatrices de cytotéatonecrose, ainsi que les asymétries dues à la chirurgie et à l'œdème post opératoire des vraies récidives (51,52).

c) Limites

(1) En dépistage

(a) L'irradiation

D'un point de vue technique, l'adjonction de la tomosynthèse à la mammographie 2D classique amène à un doublement de l'irradiation (35). Ceci reste une des principales limitations à l'utilisation de la tomosynthèse en dépistage.

(b) Le sur diagnostic

L'une des limites rapportée de la tomosynthèse en dépistage est le risque de « sur diagnostic » et donc de sur traitement, c'est à dire le diagnostic de cancers dont la croissance est lente, de telle sorte que leur détection précoce n'influerait significativement pas sur la mortalité. En effet, en raison de leurs caractéristiques morphologiques mieux vues en tomosynthèse, les cancers additionnels détectés lorsque la tomosynthèse est associée à la mammographie 2D ont plus fréquemment des caractéristiques histologiques de bon pronostic. Ainsi la question se pose du véritable apport de la tomosynthèse sur le pronostic des patients (7,53). Il a en effet été rapporté que la tomosynthèse ne permettrait pas de diminuer significativement le taux de cancers d'intervalle, c'est-à-dire des cancers survenant entre deux examens de dépistage (54).

Comme précédemment mentionné, la tomosynthèse permet un taux de contrôle des images moins élevé qu'avec la mammographie 2D ; néanmoins elle met en évidence plus de distorsions, uniquement visibles sur cette modalité. La problématique soulevée est que même si les distorsions correspondent le plus souvent et plus souvent qu'en mammographie 2D à des pathologies bénignes (cicatrices radiaires), dans 10 à 53% des cas elles correspondent à des cancers. Ainsi la biopsie sous tomosynthèse reste obligatoire et la tomosynthèse amène donc à un plus haut taux d'examen invasif (54–59).

(c) *Sa place vis à vis de l'échographie*

En France, il est recommandé d'effectuer une échographie complémentaire au dépistage par mammographie 2D en cas de seins denses. Le taux de cancers dépistés en plus par l'échographie chez les patientes aux seins denses varie de 0,4 à 4,4 % (60).

La tomosynthèse augmente les performances du dépistage quelle que soit la densité mammaire mais de façon plus significative pour les seins denses hétérogènes (37,40,61).

Il est donc justifié de se demander si la tomosynthèse peut remplacer l'échographie dans l'étude des seins denses. L'étude italienne prospective AT SOUND (62) a d'une part confirmé que la tomosynthèse augmentait le nombre de cancers dépistés chez les femmes aux seins denses (2,83 pour 1000) mais que l'échographie permettait de détecter plus de cancers que la tomosynthèse chez les femmes aux seins denses (4,90/1000). Les types de cancers détectés étaient différents, avec une majorité de cancers invasifs pour l'échographie alors que les cancers détectés en tomosynthèse étaient en majorité des cancers in situ.

Ainsi l'échographie reste nécessaire dans le dépistage pour les seins denses ; il existe cependant moins de contrôles ultérieurs et donc moins de faux positifs avec la tomosynthèse.

(d) *Le temps de lecture*

La tomosynthèse entraîne pratiquement un doublement du temps de lecture comparativement à la mammographie 2D standard (61,63). Cependant, ce temps diminue avec l'apprentissage de la technique (61). De plus, Tucker a montré en 2018 que l'augmentation de la sensibilité par la tomosynthèse était plus importante pour les jeunes radiologues, ce qui souligne sa facilité d'apprentissage.

(2) *En diagnostic*

D'un point de vue diagnostic, la tomosynthèse présente certaines limites quant à la caractérisation des anomalies.

En effet, elle sous-estime la densité des masses, ainsi les masses hyperdenses ou iso denses apparaissent hypo denses (64).

De plus, même si les résultats divergent dans la littérature, il n'existe pas de différence pour la performance de détection des microcalcifications en tomosynthèse et en mammographie 2D (notamment grâce à l'adjonction du cliché synthétique). Cependant, la tomosynthèse ne permet pas de caractériser correctement les amas de microcalcifications. Les clichés d'agrandissement restent donc la référence (63,65).

3. Mammographie 2D synthétique

a) *Principes techniques*

À partir des images de tomosynthèse, certains constructeurs proposent aujourd'hui de reconstruire une image 2D (image 2D synthétique). L'image de 2D synthétique obtenue n'est pas seulement une projection d'intensité maximale de base d'un volume comme on pourrait effectuer un MIP (Maximum Intensity Projection) au scanner. Un algorithme analyse chaque coupe de tomosynthèse ainsi que les coupes adjacentes afin de différencier les structures normales des lésions. Cet algorithme diffère selon les fournisseurs. Des logiciels d'intelligence artificielle sont utilisés pour que l'image définitive ressemble au plus près à une image de mammographie 2D classique en termes de densité mammaire et de disposition parenchymateuse.

Ainsi, une image en tomosynthèse et une image en 2D sont générées à partir d'une seule acquisition, ce qui permet d'avoir les informations 3D et 2D avec une dose réduite par deux.

b) *Performances*

Comme précédemment expliqué, l'adjonction de la tomosynthèse au cliché 2D classique engendre un doublement de la dose d'irradiation (35). Or, cette même étude met en évidence que les cancers dépistés en plus le sont grâce à la tomosynthèse seule. Par ailleurs, une étude comparative a montré qu'il n'y avait pas de différence significative pour le taux de détection des cancers à l'ajout du cliché 2D au couple tomosynthèse et 2D synthétique (66). De même, un essai randomisé norvégien (45) a montré qu'il n'y avait pas de différence dans le taux de détection ni dans la répartition des profils histo-pathologiques entre le couple tomosynthèse/2D synthétique et le dépistage par cliché simple. Un essai italien prospectif (7,67) a montré les mêmes résultats : le dépistage par le couple tomosynthèse et 2D synthétique accroît le taux de détection, à 9,2 ‰ contre 5,2 ‰ et ce, sans augmenter la dose.

C'est pourquoi, on peut penser qu'à terme, le couple tomosynthèse et 2D synthétique pourrait remplacer la mammographie 2D en dépistage, permettant ainsi d'augmenter le taux de détection de cancers du sein sans augmenter la dose délivrée.

C. Caractéristiques morphologiques des cancers du sein en fonction de leurs profils histologiques et moléculaires

1. En mammographie 2D

En fonction de leur type histologique et moléculaire, les cancers du sein peuvent présenter des caractéristiques morphologiques spécifiques. Ainsi, de multiples études descriptives ont établi les corrélations entre les caractéristiques histologiques et moléculaires des cancers mammaires et leur aspect en mammographie 2D.

Les tumeurs de bas grade, d'évolution plus lente, ce qui leur permet de constituer une réaction stromale, se présentent dans la plupart des cas sous la forme de masses irrégulières aux contours spiculés. Au contraire, les tumeurs de haut grade, de développement plus rapide, se présentent typiquement sous la forme de masses plus régulières avec des contours plus circonscrits (4,68).

Les cancers luminaux se présentent plus souvent sous la forme de masses spiculées, de manière prépondérante dans les types A, qui sont également plus souvent associés à des distorsions architecturales par rapport aux types B (69).

Les cancers avec un statut HER-2 positif sont le plus souvent décrits comme des masses aux contours non circonscrits, flous ou spiculés et associées à des microcalcifications (46,69).

Les cancers de type basal like, sont plus souvent visibles sous la forme de masses aux contours indistincts par rapport aux cancers de type luminal ou HER-2+. Ils sont également moins souvent visibles sous la forme des masses aux contours spiculés (69).

Les cancers de type triple négatifs, sont le plus souvent décrits comme des masses régulières, aux contours soit circonscrits soit non circonscrits mais dans ce cas jamais spiculés, le plus souvent flous. Ils sont également plus souvent associés à des asymétries (70–74).

2. En tomosynthèse

L'aspect des cancers en tomosynthèse selon leurs caractéristiques anatomopathologiques a été très peu étudié. En effet, dans la littérature une seule étude s'y est attachée.

Ainsi, dans l'étude de Cai (5), les microcalcifications étaient significativement plus présentes dans les cancers avec une surexpression de HER-2 comparativement aux luminaux B. Il n'y avait aucune différence de forme entre les différents sous-types. Pour finir, sans qu'il n'y ait de différence significative sur les contours des tumeurs, il y avait une tendance aux contours grossiers pour les cancers de type luminaux et HER-2, et plutôt aux contours partiels ou grossiers pour les triples négatifs.

IV. ARTICLE

A. Title

Conspicuity and morphological features of breast cancers on digital breast tomosynthesis according to their molecular profile.

B. Introduction

According to its genetic profile, breast cancer is a heterogeneous disease with variable histological and clinical feature (1). Genetic characteristics of breast cancers are reflected by histological features such as tumor subtypes, grade, proliferation index (Ki67) and hormonal receptors expression (2). The World Health Organization (WHO) has defined different types of cancers associated with variable prognosis according to hormonal receptor expression: Luminal, with expression of Estrogen and/or Progesterone receptors expression; Non-luminal HER-2+ (Human Epidermal Growth Factor Receptor-2), with no hormonal receptors expression and overexpression of HER-2; and Triple negative (TN) cancers with no hormonal receptors nor HER-2 overexpression (3). It has been widely reported that the different subtypes of breast cancers may demonstrate specific 2D mammographic features. In particular, luminal cancers typically present as a mass with irregular shape and spiculated margins on 2D mammography, while TN cancers more likely demonstrate oval shape and microlobulated margins or present as asymmetries on mammography and they can mimic benign lesions (4). In order to avoid misinterpreting such type of subtle malignant lesions in the clinical setting, it is crucial that radiologists are aware of the specific features of the different subtypes of breast cancers on imaging. Although correlation between histology and imaging has been widely described previously on digital mammography (DM), specific features of breast cancers on digital breast tomosynthesis (DBT) have been rarely reported.

Only one recent study suggested that morphological features on DBT could be associated with molecular characteristics (5), but very little data are available to support this assertion. Breast cancers features on 2D synthetic mammography (SM) have not yet been reported, although it has been reported that the additional cancers detected with the adjunct of DBT in the screening setting would preferentially be less aggressive tumors with luminal molecular profile (6,75). However, other recent studies found no such a difference (8,9). It is therefore of interest to evaluate whether molecular features have an impact on conspicuity of breast cancers on DBT, which has, to the best of our knowledge, not been evaluated previously.

The objective of this study is to evaluate whether the different molecular subtypes of invasive breast cancers are associated with specific morphological features on DBT and SM. The second objective is to evaluate the association between molecular profiles and conspicuity of breast cancers on DBT and SM in comparison with DM

C. Material and methods

1. Study population

IRB approval was obtained for this retrospective study and informed consent was waived.

Consecutive patients with invasive breast cancer diagnosed between March 2018 and November 2019 who underwent DBT with SM at our institution of at least the affected breast (at least one view, medio lateral oblique or cranio caudal) and a recent (< 3 months) DM of at least the affected breast at the time of diagnosis were eligible for inclusion.

Patients were ineligible if: presence of a post-biopsy marker clip on DM or DBT/SM images, personal history of prior surgery of the ipsilateral breast and absence of invasive carcinoma in the surgical specimen.

2. Imaging acquisition

In our institution, DBT (Selenia dimension, Hologic, Bedford, Mass.) is routinely performed as a complementary imaging examination to DM in the diagnostic setting for characterization purposes and as part of the pre-treatment workup of histologically proven breast cancers, in most cases it is bilaterally in two views, in some cases unilaterally (49).

DM were performed at least for the affected breast, in at least one view (Cranio-Caudal (CC) or Medio lateral Oblique (MLO), either at our institution or outside our institution. DM performed outside our institution were either downloaded into our local Picture Archiving and Communication System (PACS) (Entreprise Imagine[®], Agfa Healthcare), or reviewed on films.

3. Image analysis

All DBT and SM images were reviewed on dedicated workstation (Secure 3D, Hologic). DM images were either reviewed on dedicated workstations (55/111) or on films (55/111). Two breast radiologists (*BLINDED* and *BLINDED*) with fellowship level training and respectively 20 and 14 years of experience in breast imaging and 11 and 6 years of experience in DBT, read all examinations in consensus. Readers were blinded to the molecular profile of the lesions and tumor locations. DM, SM and DBT were reviewed in three distinct reading sessions each separated by 4 weeks, to reduce potential recall bias. In situations where multiple lesions were present, instructions were given to the readers to assess the most prominent one (index tumor).

4. Location and conspicuity

Readers first assessed the location and conspicuity of the tumor. Conspicuity was defined as the combination of the confidence in the presence of a lesion with the confidence in decision-making based on lesion detectability. Conspicuity was assessed on the following five-points scale: 0: no visible findings, 1: low conspicuity, 2: medium conspicuity, 3: high conspicuity and 4: very high conspicuity (76,77). In cases the readers determined a wrong location of the tumor (side and quadrant), conspicuity was reported as “non-visible”.

5. Characterization

For DM and SM sessions, lesion features were assessed according to the 2013 edition of the BI-RADS lexicon(22). Description of abnormalities on DBT is not defined in the BI-RADS lexicon. However, as routinely performed in our institution, readers were asked to describe lesions on DBT according to terms used in the fifth edition of the BI-RADS lexicon (78). In particular, the term “mass” was assigned to lesions clearly identified and occupying a volume whereas “asymmetry” was assigned to lesions that had concave borders, contained fat or demonstrated low conspicuity. When only one view was available, no term was used for characterization of asymmetries (i.e. focal and global); and since no previous examination was available for the readers the term “developing” was not used. Finally, with each technique, readers were instructed to measure the maximum diameter of the index tumor.

6. Pathology and assessment of tumor size

When available, tumor sub-type, grade, HER 2 status, Estrogen and Progesterone receptors, KI67, presence of in situ ductal carcinoma and tumor size were determined from pathology reports of the final surgical specimen. In patients who underwent neo-adjuvant

chemotherapy (NAC) or had no surgery, tumor sub-type was determined from ultrasound-guided 14-Gauge core needle or 8-Gauge stereotactic-guided vacuum assisted biopsies. For assessment of tumor size, tumor maximum diameter on pathology of the surgical specimen was considered the gold standard. In cases of multifocal breast cancer, the maximum diameter of the largest invasive tumor (index tumor) was assessed.

7. Statistical analysis

Proportion of morphological features of breast cancers was compared between the different molecular profiles: Luminal, TN and HER2+ cancers using Fischer exact test. Qualitatives features on each technic were compared using McNemar's test.

Conspicuity of breast cancers was compared between the different tumor subtypes, molecular characteristics, low (<20%) and high (>20%) Ki67 and grade according using Wilcoxon test. Conspicuity between DM, SM and DBT was compared using Wilcoxon matched pairs test.

P value less than 0.05 was considered statistically significant. Statistical analysis was performed using SAS V9.4 software.

D. RESULTS

1. Study population and patient characteristics

A total of 136 patients were eligible for inclusion in our study. Thirteen patients were excluded because of presence of a post biopsy-marker clip and 6 because of history of prior surgery of the ipsilateral breast. Six patients had in situ carcinoma on the surgical specimen and were also excluded. Finally 111 patients comprised our study population. Patients' characteristics are reported in table 1.

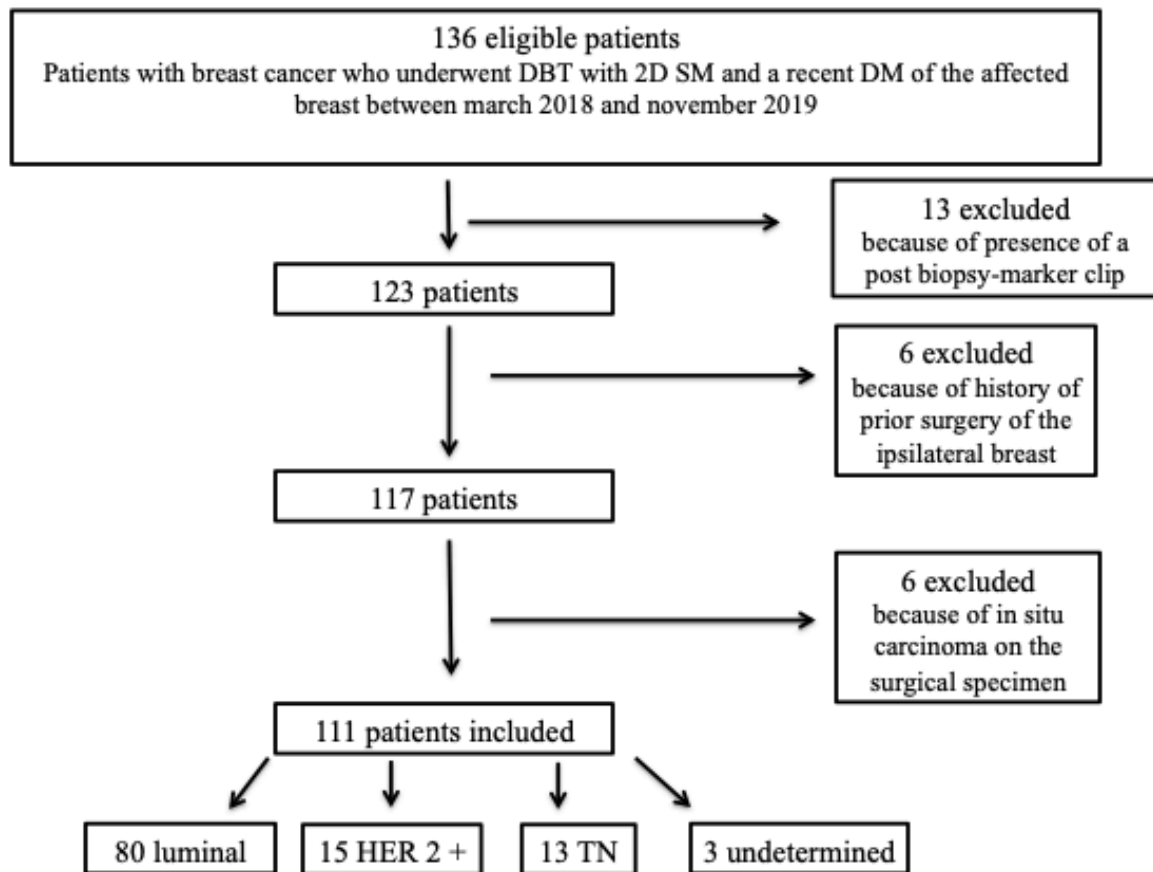


Figure 3 – Flow chart

Mean patient age was 64.3 ± 13 years. Seventy-eight (70%) cancers were palpable at the time of diagnosis and 33 were not palpable (30%).

On pathology, our population consisted of 87 invasive carcinoma of non-specific type (IC-NST), 13 invasive lobular carcinomas (ILC), four mixed invasive lobular and non-specific type carcinomas, four papillary, two apocrine and one mucinous carcinomas.

Regarding molecular profile, 80 cancers were luminal, 15 demonstrated overexpression of HER-2 (HER-2+) and 13 were triple negative (TN). Because some pathological features were not available, molecular classification could not be determined in 3 cases (HER-2 status in one case and hormonal receptors status in two), which were excluded from analysis with regard to molecular profile. Ki67 was not available for one patient. TN and HER-2+ cancers were more often palpable than luminal cancers.

	Phenotype					
	Total	N=111	Luminal N=80	HER2 N=15	TN N=13	Unclassifiable N=3
Mean age (\pm SD)	64 (\pm 13)	66 (\pm 13)	52 (\pm 10)	65 (\pm 11)	63 (\pm 11)	
Palpable	78 (63)	50 (62)	14 (93)	12 (92)	2 (67)	
Histology						
Lobular	13 (12)	11 (14)	1 (7)	1 (8)	.	
Ductal	87 (78)	62 (78)	13 (87)	10 (77)	2 (67)	
Lobular and ductal	4 (4)	3 (4)	.	1 (8)	.	
Papillary	4 (4)	4 (5)	.	.	.	
Apocrine	2 (2)	.	1 (7)	1 (8)	.	
Mucinous	1 (1)	.	.	.	1 (33)	
Grade						
N/A	1 (1)	1 (1)	.	.	.	
1	24 (22)	24 (30)	.	.	.	
2	59 (53)	47 (59)	8 (53)	2 (15)	2 (67)	
3	27 (24)	8 (10)	7 (47)	11 (85)	1 (33)	
Estrogen receptor						
N/A	1 (1)	.	.	.	1 (33)	
No	20 (18)	.	8 (53)	13 (100)	1 (33)	
Yes	90 (81)	80 (100)	7 (47)	.	1 (33)	
Progesterone receptor						
N/A	1 (1)	.	.	.	1 (33)	
No	29 (26)	9	8 (53)	13 (100)	1 (33)	
Yes	81 (73)	71 (89)	7 (47)	.	1 (33)	
HER 2						
N/A	1 (1)	.	.	.	1 (33)	
0	95 (86)	80 (100)	.	13 (100)	2 (67)	
1	15 (13)	.	15 (100)	.	.	
KI67						
N/A	1 (1)	.	.	1 (8)	1 (33)	
<20%	59 (53)	53 (66)	4 (27)	1 (8)	1 (33)	
\geq 20%	51 (46)	27 (34)	11 (73)	11 (85)	1 (33)	

Table 1: Patient and tumor characteristics. N/A : Non available

2. Imaging Features

Imaging features of breast cancers on DM, SM and DBT according to molecular profile are presented in table 2, 3 and 4.

	Total N=111 (%)	Luminal N=80 (%)	HER2 N=15 (%)	TN N=13 (%)
Asymmetries	36 (32)	28 (35)	3 (20)	3 (23)
Unspecified	4 (4)	4 (14)		
Focal	30 (27)	24 (186)	3 (20)	1(8)
Global	1 (1)	.	.	1(8)
Developing	1 (1)	.	.	1(8)
Mass	64 (58)	43 (54)	11 (73)	9 (70)
Shape				
Round	3 (3)	3 (4)	.	.
Oval	4 (4)	3 (4)	.	1(8)
Irregular	57 (51)	37 (46)	11 (73)	8 (62)
Margin				
Circumscribed	4 (4)	2 (3)	1 (0.7)	1(8)
Microlobulated	9 (8)	4 (5)	2 (1)	3 (23)
Obscured	2 (2)	2 (3)	.	.
Indistinct	12 (11)	7 (9)	2 (1)	3 (23)
Spiculated	37 (33)	28 (35)	6 (40)	2 (15)
Density				
Fat-containing	1 (1)	1 (1)	.	.
Low density	2 (2)	1 (1)	1 (0.7)	.
Equal density	19 (17)	12 (15)	4 (27)	3 (23)
High density	42 (38)	29 (36)	6 (40)	6 (46)
Distorsion	30 (27)	23 (29)	4 (27)	2 (15)
Calcifications	24 (22)	12 (15)	8 (53)	3 (23)

Table 2: Imaging features of breast cancer according to their molecular profile on digital mammography.

Percentages are indicated in brackets.

	Total N=111 (%)	Luminal N=80 (%)	HER2 N=15 (%)	TN N=13 (%)
Asymmetries	36 (32)	25 (31)	4 (27)	5 (39)
Unspecified	7 (6)	.	.	1 (8)
Focal	29 (26)	25 (100)	4 (27)	4 (31)
Mass	60 (54)	42 (53)	10 (67)	7 (54)
Shape				
Round	1 (1)	1 (1)	.	.
Oval	3 (3)	2 (3)	1 (7)	.
Irregular	56 (51)	39 (49)	9 (60)	7 (54)
Margin				
Circumscribed	3 (3)	1 (1)	1 (7)	1(8)
Microlobulated	4 (4)	2 (3)	1 (7)	1(8)
Obscured	1 (1)	1 (1)	.	.
Indistinct	10 (9)	7 (9)	1 (7)	2 (15)
Spiculated	42 (38)	31 (39)	7 (47)	3 (23)
Density				
Low density	1 (1)	1 (1)	.	.
Equal density	25 (23)	17 (21)	6 (40)	2 (15)
High density	34 (31)	24 (30)	4 (27)	5 (39)
Distorsion	48 (43)	36 (45)	6 (40)	4 (31)
Calcifications	23 (21)	13 (16)	7 (47)	3 (23)

Table 3: Imaging features of breast cancer according to their molecular profile on 2D Synthetic mammography.

Percentages are indicated in brackets.

	Total N=111	Luminal N=80	HER2 N=15	TN N=13
Asymmetries	31 (28)	24	3	3
Unspecified	5 (5)	5 (6)		
Focal	25 (23)	18 (23)	3 (20)	3 (23)
Global	1(1)	1 (1)	.	.
Mass	71 (64)	50 (63)	11 (73)	8 (61)
Shape				
Round	1 (1)	1 (1)	.	.
Oval	6 (5)	3 (4)	1 (7)	1(8)
Irregular	63 (57)	44 (55)	10 (67)	7 (54)
unspecified	1	2	.	.
Margin				
Circumscribed	3 (4)	2 (3)	1 (7)	.
Microlobulated	7 (6)	3 (4)	1 (7)	3 (23)
Indistinct	4 (4)	3 (4)	.	1 (8)
Spiculated	55 (50)	40 (50)	9 (60)	4 (31)
unspecified	2	2	.	.
Density				
Equal density	23 (21)	16 (20)	5 (33)	1 (8)
High density	46 (43)	32 (40)	6 (40)	7 (54)
unspecified	2	2	.	.
Distorsion	68 (61)	54 (68)	8 (53)	6 (46)
Calcifications	28 (25)	15 (19)	7 (47)	5 (39)

Table 4: Imaging features of breast cancer according to their molecular profile on digital breast tomosynthesis.

Percentages are indicated in brackets.

Breast cancers presented as asymmetries in 32% (36/111), 32 % (36/111) and 28% (31/111) of cases and as masses in 58% (64/111), 54% (60/111) and 64% (71/111) of cases on DM, SM and DBT respectively. Breast cancers more often presented as masses with spiculated margins on DBT (50%; 55/111) than on DM (33%; 37/111) ($P=.0001$).

Architectural distortion was present in 27% of cases (30/111) on DM, 43% (48/111) on SM and 61% (68/111) on DBT. Breast cancers were more frequently associated with architectural distortion on DBT or SM than on DM ($P<.0001$ and $P=.0004$ respectively) and on DBT than on SM ($P=0,003$)

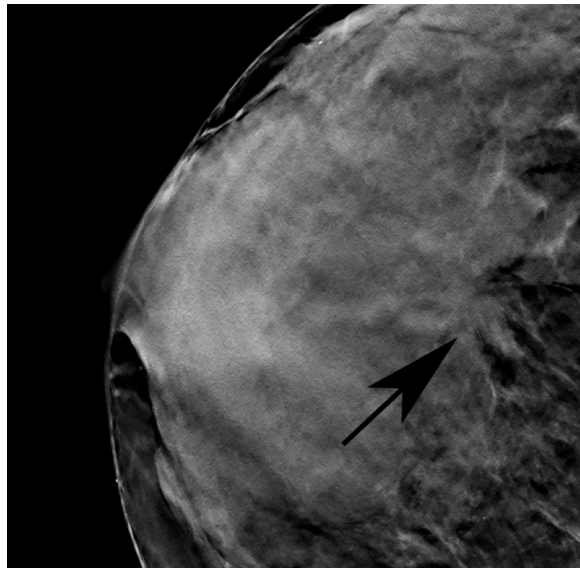


Figure 4 – Imaging features of breast cancer on DBT : 67-year-old women with invasive carcinoma of apocrine tumor of right breast, presenting as an architectural distortion.

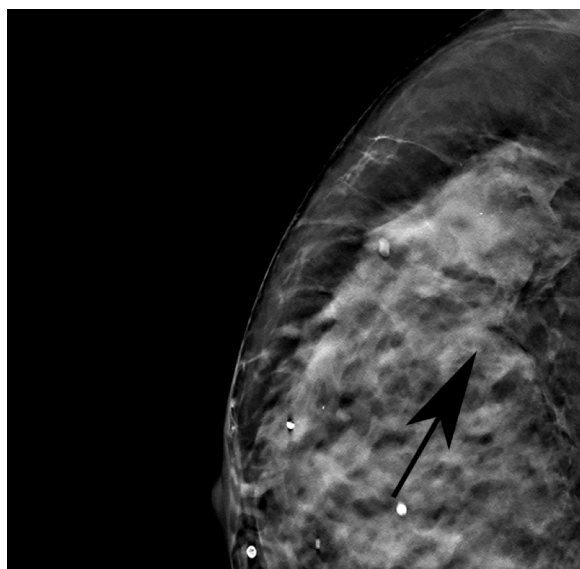


Figure 5 – Imaging features of breast cancer on DBT : 79-year-old women with invasive carcinoma of lobular tumor of the right breast luminal A, presenting as an architectural distortion.

Regarding molecular profile, breast cancers with HER-2 positive status were significantly more frequently associated with microcalcifications than other types of cancers on DM (8/15 (53%); vs 15/93 (16%); $P=.003$), on SM (7/15 (47%); vs 16/93; (17%). $P=.01$) and DBT (7/15 (47%); vs 20/93 (22%); $P=.02$).

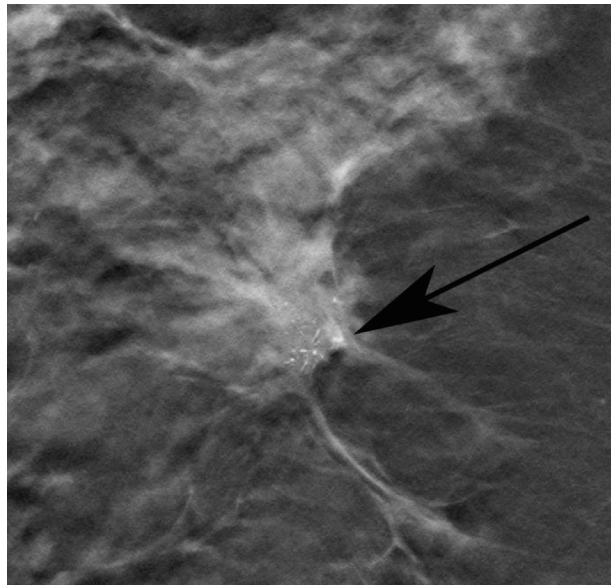


Figure 6 – Imaging features of breast cancer on DBT according to molecular sub-type: 54-year-old woman with invasive carcinoma of non-specific type HER-2+ of the right breast, presenting as a mass with microcalcifications.

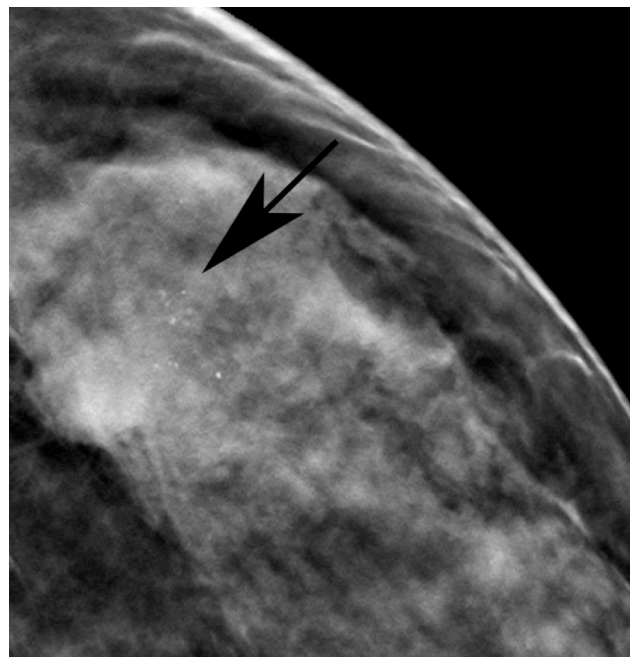


Figure 7 – Imaging features of breast cancer on DBT according to molecular sub-type: 49-year-old woman with invasive carcinoma of non-specific type HER-2+

TN tumors were more frequently described as masses with microlobulated margins (3/13; 23%) than other types of cancers (4/95; 4%) on DBT ($P=.04$) while, when described as a mass, TN demonstrated less spiculated margins (2/9; 22%) than luminal cancers on DM (28/43; 65%) ($P=.02$).

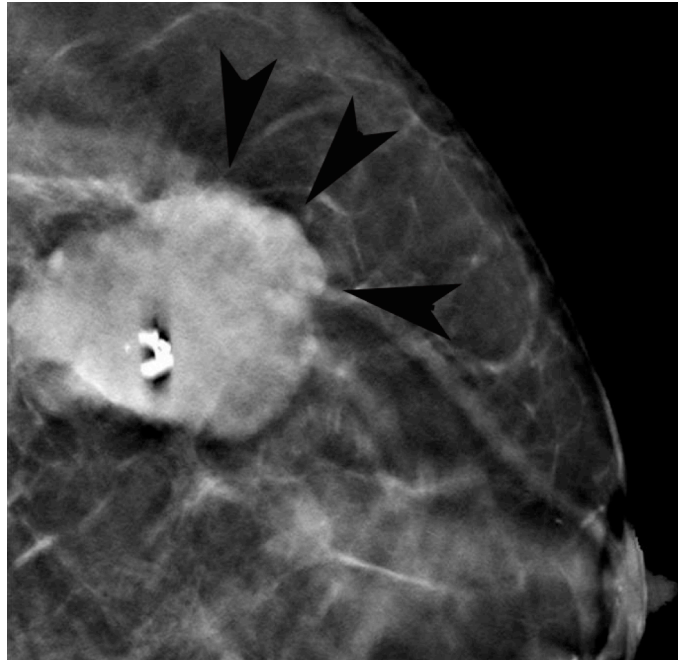


Figure 8 – Imaging features of breast cancer on DBT according to molecular sub-type: 62-year-old woman with triple negative invasive carcinoma of non-specific type of the right breast, presenting as a mass with microlobulated margins

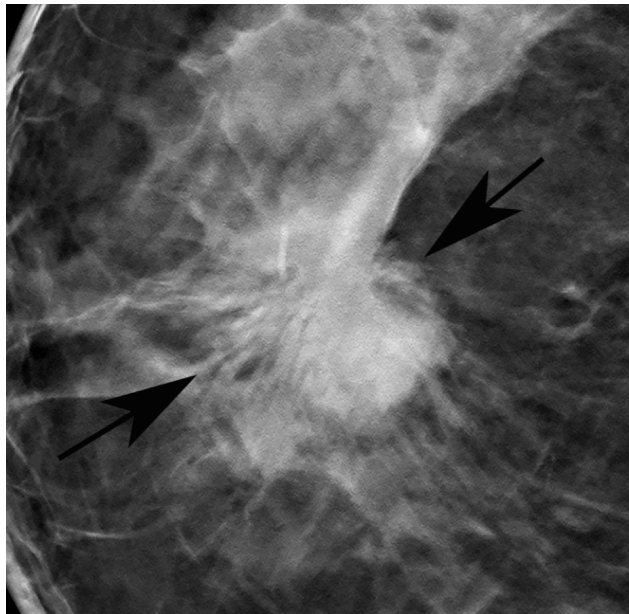


Figure 9 – Imaging features of breast cancer on DBT according to molecular sub-type: 69-year-old woman with invasive carcinoma of non-specific type of the right breast luminal B, presenting as a mass with spiculated margins.

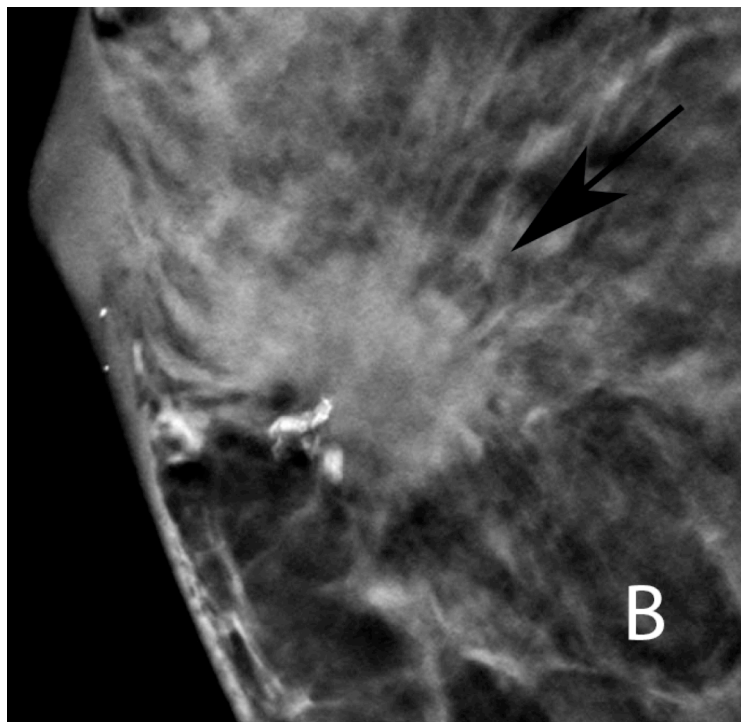
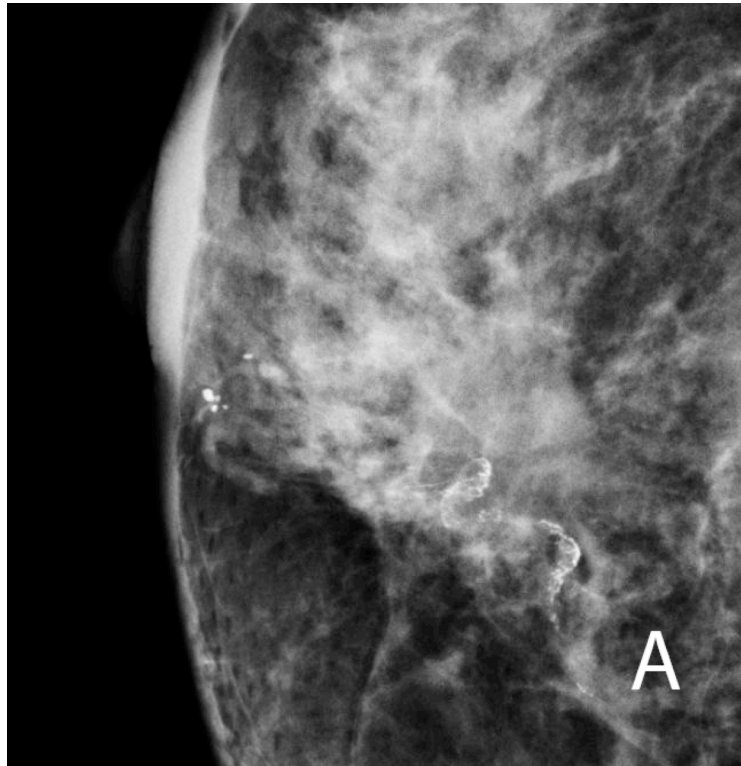
On DBT, we observed no significant difference of frequency of distortion according to molecular subtype ($P=.20$).

3. Conspicuity

Breast cancers were significantly more conspicuous on DBT than on DM ($P = 0.03$) but difference between DM and SM and SM and DBT did not reach significance ($P = 0.2$ and $P = 0.25$ respectively). Eleven cancers were not visible on DM, 13 on SM and 6 on DBT. Among the eleven cancers not visible on DM, two cancers were also not visible on SM and DBT. (2 ICNST grade 3, one luminal and one HER-2+).

Non-palpable breast cancers were significantly more conspicuous on DBT than on DM ($P = 0.02$) whereas no difference was found for palpable cancers between the two techniques ($P = 0.47$). Cancers with low proliferation index were less conspicuous on DM than tumors with $KI67 \geq 20\%$ ($P = 0.008$) whereas this difference was not significant on DBT ($P = 0.11$).

With respect to pathological features, on univariate analysis, breast cancers with low proliferation index ($KI67 \leq 20\%$) ($P = 0.015$), less aggressive tumors (grade 1 or 2) ($P = 0.005$), cancers with positive ER ($P = 0.005$), positive PR ($P = 0.005$) or negative HER-2 ($P = 0.024$), and cancers with luminal molecular profiles ($P = 0.012$) demonstrated better conspicuity on DBT than on DM. On the contrary, no significant difference was observed between the two techniques for cancers with high proliferation index ($KI67 \geq 20\%$) ($P = 0.76$); grade 3 ($P = 0.75$); negative ER ($P = 0.33$), negative PR ($P = 0.56$) or positive HER-2 tumors ($P = 0.79$) and for triple negative tumors ($P = 0.73$).



Figures 10 – Improvement of conspicuity of breast cancer on digital breast tomosynthesis (DBT) versus Digital mammography (DM): 63-year-old woman with a non-palpable invasive carcinoma of non-specific type, with luminal A.

Figure 10 A – On DM the tumor is described as non visible.

Figure 10 B – On DBT, the cancer is well visualized as a mass with spiculated margin with conspicuity described as very high.

E. DISCUSSION

Our results show that breast cancers may demonstrate different features on DBT than on DM. In particular, cancer more often demonstrate architectural distortion on DBT. Moreover, we showed that according to their molecular profile, breast cancers could demonstrate specific features on DBT and on SM. In our study, TN breast cancers more frequently presented as masses with microlobulated margins on DBT and, like on DM, HER-2 positive tumors more frequently demonstrated microcalcifications on DBT and on SM. We also observed that conspicuity of luminal breast cancers was better on DBT than on DM while conspicuity of HER-2+ or TN tumors was not significantly improved.

Breast cancer is a clinically, histologically and molecularly heterogeneous disease with variable prognosis. It is now well established that according to their histological features, breast cancers demonstrate different morphological features on digital mammography. Hence, it has been reported that luminal subtype breast tumors more likely present as spiculated masses than triple negative cancers (69). It has also been observed that HER-2+ tumors were more frequently associated with microcalcifications on DM than other subtypes (68). Being aware of the specific features of the different histological types of breast cancers on imaging is of great importance in clinical practice. In particular, knowing that some cancers can more often demonstrate less suspicious features on DBT, such as microlobulated margins for TN tumors, may incite breast radiologist to be careful and pay particular attention when faced to a breast lesion with such characteristics. Moreover, at the time when more and more publications suggest that mathematical parameters derived from radiomic analysis of breast cancers might be interesting biomarkers of cancer aggressiveness and prognosis, it is of interest to show that tumor morphological features on a recent technique such as DBT may also reflect the underlying pathology (79–81).

Since it is a relatively recent technique, specific features of breast cancers on DBT have indeed been scarcely described. To the best of our knowledge, only one study evaluated appearance of breast cancers on DBT according to their histology and molecular profile (5). In line with our results, they showed that presence of calcifications within the tumors on DBT was more frequent in HER-2+ than in other types of breast cancers. However, our study is the first to show that triple-negative tumors may also demonstrate specific feature on DBT i.e. presenting more frequently as masses with microlobulated margins than other cancers. Moreover, we also showed that DBT could predominantly improve conspicuity of less aggressive breast cancers. Improvement of conspicuity of breast cancers on DBT has also been shown to vary according to pathology and was more pronounced for lobular than for ductal invasive carcinomas (77). Although we could not demonstrate such a difference in our study, probably because of the relatively small number of lobular carcinomas in our population, our findings are in line with previous publications, suggesting that additional breast cancers detected on DBT would be more predominantly luminal subtypes and low-grade tumors(53,75). This increased detection of luminal subtypes cancers on DBT compared to DM might be due to their specific features, i.e. more frequent spiculated margins, that are known to be particularly well visualized on tomosynthesis (45). In this context, our study provides interesting results with regards to the histological features of breast cancers underlying their conspicuity on DBT in comparison with DM.

Our study has some limits. First it is a retrospective study with a relatively small sample size in particular regarding the number of TN and HER-2+ tumors. Secondly, in our study TN and HER-2+ were more often palpable than luminal cancers and we did not evaluate whether better conspicuity on DM was due to bigger tumor size or to specific morphological features on imaging. Further studies including more cases of TN and HER-2+ breast cancers would be needed to determine whether specific features on imaging are independent factors of better

conspicuity of breast tumors on DBT. Finally, 50% of DM cases were reviewed on films and not on dedicated workstation which could have altered conspicuity and characterization assessments with DM, although some publications reported that soft-copy reading provides no advantage in the interpretation (82,83).

In conclusion, we showed that breast cancers may demonstrate specific features on DBT according to their molecular features. Our result suggest that DBT predominantly improves the conspicuity of less aggressive tumors, which would benefit the most from an increased detection rate with the use of DBT.

V. CONCLUSION

Il est désormais bien connu qu'en fonction de ses caractéristiques moléculaires, le cancer du sein présente des aspects spécifiques en mammographie 2D. Néanmoins, la tomosynthèse étant une technique récente, les aspects des cancers du sein dans cette technique sont peu décrits.

Notre travail montre que les cancers du sein peuvent présenter des aspects différents en tomosynthèse et en mammographie 2D.

Tout d'abord, en tomosynthèse les tumeurs sont plus souvent représentées par des distorsions architecturales quel que soit leur sous-type moléculaire.

De plus, en fonction de leur profil moléculaire, les cancers du sein présentent des caractéristiques spécifiques en tomosynthèse et en mammographie synthétique. Ainsi dans notre étude, les cancers TN sont plus souvent visualisés sous la forme de masses aux contours microlobulés en tomosynthèse. Quant aux tumeurs HER-2+ elles sont, comme en mammographie 2D, plus souvent associées à des microcalcifications en tomosynthèse et en mammographie synthétique.

A l'ère où de plus en plus de publications suggèrent que l'analyse par la radiomique des cancers du sein peut donner des bio-marqueurs d'agressivité et de pronostic, il est intéressant de savoir que des caractéristiques morphologiques sur une technique récente qu'est la tomosynthèse peut également être le reflet des spécificités de la pathologie sous jacente (79–81).

Par ailleurs, dans notre étude la visibilité des cancers du sein était meilleure en tomosynthèse qu'en mammographie 2D. Néanmoins nous n'avons pas trouvé de différence significative

quant à la différence de visibilité des cancers entre la mammographie 2D et la mammographie synthétique ou entre la mammographie synthétique et la tomosynthèse.

Il est alors légitime de se demander pourquoi la tomosynthèse ne peut-elle pas remplacer la mammographie 2D en pratique courante dans une situation de dépistage. Plusieurs études ont prouvé que les performances du couple tomosynthèse et mammographie 2D synthétique étaient au moins équivalentes à la mammographie 2D seule, autant pour le taux de cancer détecté que pour leur répartition histo-pathologique. L'une d'entre elle a même montré que l'utilisation du couple permettait d'accroître le taux de détection de 5,41 %, à 9,30 % (45,67).

Nous avons également étudié l'influence du profil moléculaire de la tumeur sur sa visibilité. Ainsi la visibilité des cancers avec un faible index de prolifération, de bas grade, avec des récepteurs hormonaux positifs ou un statut HER-2 négatif ; donc les cancers de type luminal en général, est meilleure en tomosynthèse qu'en mammographie 2D. Notre étude n'a pas retrouvé de différence significative entre les deux techniques pour la visibilité des cancers avec un index de prolifération élevé, de haut grade, avec des récepteurs hormonaux négatifs, ou un statut HER-2 positif, de même pour les tumeurs triples négatives.

Au total, les tumeurs de bas grade avec un bon pronostic sont mieux visibles en tomosynthèse qu'en mammographie 2D alors qu'il n'y a pas de différence significative quant à la visibilité des tumeurs agressives au moins bon pronostic.

La question du bénéfice clinique de la détection de ces cancers de bas grade est débattue. En effet des études ont montré que ces tumeurs auraient dans tous les cas été découvertes au prochain tour de dépistage, avec des caractéristiques moléculaires identiques ; ainsi la tomosynthèse ne diminuerait pas le taux de cancers d'intervalle (54,84).

L'utilisation en routine de la tomosynthèse doit donc encore être explorée à travers l'analyse de son impact sur les cancers d'intervalle. Des recommandations d'utilisation en pratique courante ne pourront être données sans la mise en évidence d'une nette baisse du taux de cancer d'intervalle grâce à la tomosynthèse.

VI. ANNEXES

Tableau 1 – Types histologiques de cancer du sein invasifs

Carcinomes invasifs non spécifiques	Carcinomes invasifs spécifiques
	Carcinome lobulaire invasif
	Carcinome tubulaire
	Carcinome cribiforme
	Carcinome mucineux
	Carcinome avec caractéristiques médullaires
	Carcinome avec différenciation apocrine
	Carcinome avec différenciation en anneau
	Carcinome micro papillaire invasif
	Métaplasie carcinomateuse d'un cancer non spécifique
	Adénomyoépithéliome avec carcinome
	Carcinome adénoïde kystique
	Carcinome avec caractéristiques neuroendocrines
	Carcinome sécrétant
	Carcinome papillaire invasif
	Carcinome des cellules acinaire
	Carcinome muco épidermoïde
	Carcinome polymorphe
	Carcinome oncocytique
	Carcinome riche en lipides
	Carcinome à cellules claires riches en glycogène
	Carcinome sébacé

Tableau 2 – Grade d’Elston - Ellis

Trois paramètres	Score
Différenciation (1-3)	Grade I : score de 3 à 5
Pléomorphisme nucléaire (1-3)	Grade II : score de 6 à 7
Mitoses : compte sur 10 champs consécutifs (1-3)	Grade III : score 8 à 9

Tableau 3 – Score d’Allred

Score	% de cellules positives	Score	Intensité du marquage
0	0	0	Absente
1	<1%	1	Faible
2	1% à 10%	2	Intermédiaire
3	11% à 33%	3	Forte
4	34% à 66%		

VII. RÉFÉRENCES BIBLIOGRAPHIQUES

1. Perou CM, Sørlie T, Eisen MB, van de Rijn M, Jeffrey SS, Rees CA, et al. Molecular portraits of human breast tumours. *Nature*. 2000 Aug 17;406(6797):747–52.
2. Rakha EA, Reis-Filho JS, Ellis IO. Combinatorial biomarker expression in breast cancer. *Breast Cancer Res Treat*. 2010 Apr 1;120(2):293–308.
3. Tan PH, Ellis I, Allison K, Brogi E, Fox SB, Lakhani S, et al. The 2019 World Health Organization classification of tumours of the breast. *Histopathology*. 2020 Aug;77(2):181–5.
4. Lamb PM, Perry NM, Vinnicombe SJ, Wells CA. Correlation between ultrasound characteristics, mammographic findings and histological grade in patients with invasive ductal carcinoma of the breast. *Clin Radiol*. 2000 Jan;55(1):40–4.
5. Cai S, Yao M, Cai D, Yan J, Huang M, Yan L, et al. Association between digital breast tomosynthesis and molecular subtypes of breast cancer. *Oncol Lett*. 2019 Jan 10
6. Kim JY, Kang HJ, Shin JK, Lee NK, Song YS, Nam KJ, et al. Biologic Profiles of Invasive Breast Cancers Detected Only With Digital Breast Tomosynthesis. *AJR Am J Roentgenol*. 2017 Dec;209(6):1411–8.
7. Caumo F, Romanucci G, Hunter K, Zorzi M, Brunelli S, Macaskill P, et al. Comparison of breast cancers detected in the Verona screening program following transition to digital breast tomosynthesis screening with cancers detected at digital mammography screening. *Breast Cancer Res Treat*. 2018 Jul;170(2):391–7.
8. Bahl M, Gaffney S, McCarthy AM, Lowry KP, Dang PA, Lehman CD. Breast Cancer Characteristics Associated with 2D Digital Mammography versus Digital Breast Tomosynthesis for Screening-detected and Interval Cancers. *Radiology*. 2018 Apr;287(1):49–57.
9. Hovda T, Holen ÅS, Lång K, Albertsen JL, Bjørndal H, Brandal SHB, et al. Interval and Consecutive Round Breast Cancer after Digital Breast Tomosynthesis and Synthetic 2D Mammography versus Standard 2D Digital Mammography in BreastScreen Norway. *RADIOLOGY*. 2020 Feb [cited 2021 Apr 6];294(2).
10. Sinn H-P, Kreipe H. A Brief Overview of the WHO Classification of Breast Tumors, 4th Edition, Focusing on Issues and Updates from the 3rd Edition. *Breast Care (Basel)*. 2013 May;8(2):149–54.
11. SR L, IO E, SJ S, PH T, MJ van de V. WHO Classification of Tumours of the Breast. [cited 2021 Jan 7].
12. Hu Z, Fan C, Oh DS, Marron JS, He X, Qaqish BF, et al. The molecular portraits of breast tumors are conserved across microarray platforms. *BMC Genomics*. 2006 Apr 27;7:96.

13. Carey LA, Perou CM, Livasy CA, Dressler LG, Cowan D, Conway K, et al. Race, breast cancer subtypes, and survival in the Carolina Breast Cancer Study. *JAMA*. 2006 Jun 7;295(21):2492–502.
14. Cheang MCU, Chia SK, Voduc D, Gao D, Leung S, Snider J, et al. Ki67 Index, HER2 Status, and Prognosis of Patients With Luminal B Breast Cancer. *J Natl Cancer Inst*. 2009 May 20;101(10):736–50.
15. Nielsen TO, Hsu FD, Jensen K, Cheang M, Karaca G, Hu Z, et al. Immunohistochemical and clinical characterization of the basal-like subtype of invasive breast carcinoma. *Clin Cancer Res*. 2004 Aug 15;10(16):5367–74.
16. Subtyping of breast cancer by immunohistochemistry to investigate a relationship between subtype and short and long term survival: a collaborative analysis of data for 10,159 cases from 12 studies - PubMed. [cited 2021 Jan 6].
17. Hugh J, Hanson J, Cheang MCU, Nielsen TO, Perou CM, Dumontet C, et al. Breast cancer subtypes and response to docetaxel in node-positive breast cancer: use of an immunohistochemical definition in the BCIRG 001 trial. *J Clin Oncol*. 2009 Mar 10;27(8):1168–76.
18. Rakha EA, Ellis IO. Lobular breast carcinoma and its variants. *Seminars in Diagnostic Pathology*. 2010 Feb 1;27(1):49–61.
19. Moll R, Mitze M, Frixen UH, Birchmeier W. Differential loss of E-cadherin expression in infiltrating ductal and lobular breast carcinomas. *Am J Pathol*. 1993 Dec;143(6):1731–42.
20. Rakha EA, Rehim DAE, Pinder SE, Lewis SA, Ellis IO. E-cadherin expression in invasive non-lobular carcinoma of the breast and its prognostic significance. *Histopathology*. 2005;46(6):685–93.
21. Spak DA, Plaxco JS, Santiago L, Dryden MJ, Dogan BE. BI-RADS® fifth edition: A summary of changes. *Diagn Interv Imaging*. 2017 Mar;98(3):179–90.
22. D’Orsi CJ, Kopans DB. Mammography interpretation: the BI-RADS method. *Am Fam Physician*. 1997 Apr;55(5):1548–50, 1552.
23. Nelson HD, Tyne K, Naik A, Bougatsos C, Chan BK, Humphrey L, et al. Screening for breast cancer: an update for the U.S. Preventive Services Task Force. *Ann Intern Med*. 2009 Nov 17;151(10):727–37, W237-242.
24. Humphrey LL. Breast Cancer Screening: A Summary of the Evidence for the U.S. Preventive Services Task Force. *Ann Intern Med*. 2002 Sep 3;137(5_Part_1):347.
25. Marmot MG, Altman DG, Cameron DA, Dewar JA, Thompson SG, Wilcox M. The benefits and harms of breast cancer screening: an independent review. *Br J Cancer*. 2013 Jun 11;108(11):2205–40.

26. Duffy SW, Tabár L, Yen AM-F, Dean PB, Smith RA, Jonsson H, et al. Beneficial Effect of Consecutive Screening Mammography Examinations on Mortality from Breast Cancer: A Prospective Study. *Radiology*. 2021 Mar 2;203935.
27. McCann J, Stockton D, Godward S. Impact of false-positive mammography on subsequent screening attendance and risk of cancer. *Breast Cancer Res*. 2002;4(5):R11.
28. Ong G, Austoker J, Brett J. Breast screening: adverse psychological consequences one month after placing women on early recall because of a diagnostic uncertainty. A multicentre study. *J Med Screen*. 1997;4(3):158–68.
29. Skaane P, Bandos AI, Gullien R, Eben EB, Ekseth U, Haakenaasen U, et al. Comparison of Digital Mammography Alone and Digital Mammography Plus Tomosynthesis in a Population-based Screening Program. *Radiology*. 2013 Apr 1;267(1):47–56.
30. Ciatto S, Houssami N, Bernardi D, Caumo F, Pellegrini M, Brunelli S, et al. Integration of 3D digital mammography with tomosynthesis for population breast-cancer screening (STORM): a prospective comparison study. *Lancet Oncol*. 2013 Jun;14(7):583–9.
31. Bernardi D, Macaskill P, Pellegrini M, Valentini M, Fantò C, Ostillio L, et al. Breast cancer screening with tomosynthesis (3D mammography) with acquired or synthetic 2D mammography compared with 2D mammography alone (STORM-2): a population-based prospective study. *Lancet Oncol*. 2016;17(8):1105–13.
32. S Z, K L, A R, K J, M D, D F, et al. One-view breast tomosynthesis versus two-view mammography in the Malmö Breast Tomosynthesis Screening Trial (MBTST): a prospective, population-based, diagnostic accuracy study. Vol. 19, *The Lancet. Oncology*. *Lancet Oncol*; 2018.
33. Sm F, Ea R, Sl R, Ma D, Dm P, Js G, et al. Breast cancer screening using tomosynthesis in combination with digital mammography. Vol. 311, *JAMA*. *JAMA*; 2014.
34. Conant EF, Beaber EF, Sprague BL, Herschorn SD, Weaver DL, Onega T, et al. Breast cancer screening using tomosynthesis in combination with digital mammography compared to digital mammography alone: A cohort study within the PROSPR consortium. *Breast cancer research and treatment*. 2016 Feb;156(1):109.
35. Pattacini P, Nitrosi A, Giorgi Rossi P, Iotti V, Ginocchi V, Ravaioli S, et al. Digital Mammography versus Digital Mammography Plus Tomosynthesis for Breast Cancer Screening: The Reggio Emilia Tomosynthesis Randomized Trial. *Radiology*. 2018;288(2):375–85.
36. Houssami N, Lång K, Bernardi D, Tagliafico A, Zackrisson S, Skaane P. Digital breast tomosynthesis (3D-mammography) screening: A pictorial review of screen-detected cancers and false recalls attributed to tomosynthesis in prospective screening trials. *Breast*. 2016 Apr;26:119–34.
37. Conant EF, Barlow WE, Herschorn SD, Weaver DL, Beaber EF, Tosteson ANA, et al.

Association of Digital Breast Tomosynthesis vs Digital Mammography With Cancer Detection and Recall Rates by Age and Breast Density. *JAMA Oncol.* 2019 May 1;5(5):635–42.

38. Destounis SV, Morgan R, Arieno A. Screening for dense breasts: digital breast tomosynthesis. *AJR Am J Roentgenol.* 2015 Feb;204(2):261–4.

39. Phi X-A, Tagliafico A, Houssami N, Greuter MJW, de Bock GH. Digital breast tomosynthesis for breast cancer screening and diagnosis in women with dense breasts - a systematic review and meta-analysis. *BMC Cancer.* 2018 03;18(1):380.

40. Rafferty EA, Durand MA, Conant EF, Copit DS, Friedewald SM, Plecha DM, et al. Breast Cancer Screening Using Tomosynthesis and Digital Mammography in Dense and Nondense Breasts. *JAMA.* 2016 Apr 26;315(16):1784–6.

41. Rose SL, Tidwell AL, Bujnoch LJ, Kushwaha AC, Nordmann AS, Sexton R. Implementation of breast tomosynthesis in a routine screening practice: an observational study. *AJR Am J Roentgenol.* 2013 Jun;200(6):1401–8.

42. Bansal GJ, Young P. Digital breast tomosynthesis within a symptomatic “one-stop breast clinic” for characterization of subtle findings. *Br J Radiol.* 2015 Sep;88(1053).

43. Chan H-P, Helvie MA, Hadjiiski L, Jeffries DO, Klein KA, Neal CH, et al. Characterization of Breast Masses in Digital Breast Tomosynthesis and Digital Mammograms: An Observer Performance Study. *Acad Radiol.* 2017;24(11):1372–9.

44. Chae EY, Kim HH, Cha JH, Shin HJ, Choi WJ. Detection and characterization of breast lesions in a selective diagnostic population: diagnostic accuracy study for comparison between one-view digital breast tomosynthesis and two-view full-field digital mammography. *Br J Radiol.* 2016 Jun;89(1062):20150743.

45. Hofvind S, Hovda T, Holen ÅS, Lee CI, Albertsen J, Bjørndal H, et al. Digital Breast Tomosynthesis and Synthetic 2D Mammography versus Digital Mammography: Evaluation in a Population-based Screening Program. *Radiology.* 2018 Jun;287(3):787–94.

46. Mun HS, Kim HH, Shin HJ, Cha JH, Ruppel PL, Oh HY, et al. Assessment of extent of breast cancer: Comparison between digital breast tomosynthesis and full-field digital mammography. *Clinical Radiology.* 2013 Dec 1;68(12):1254–9.

47. Förnvik D, Zackrisson S, Ljungberg O, Svahn T, Timberg P, Tingberg A, et al. Breast tomosynthesis: Accuracy of tumor measurement compared with digital mammography and ultrasonography. *Acta Radiol.* 2010 Apr;51(3):240–7.

48. Luparia A, Mariscotti G, Durando M, Ciatto S, Bosco D, Campanino PP, et al. Accuracy of tumour size assessment in the preoperative staging of breast cancer: comparison of digital mammography, tomosynthesis, ultrasound and MRI. *Radiol Med.* 2013 Oct;118(7):1119–36.

49. Fontaine M, Tourasse C, Pages E, Laurent N, Laffargue G, Millet I, et al. Local Tumor Staging of Breast Cancer: Digital Mammography versus Digital Mammography Plus Tomosynthesis. *Radiology*. 2019 Jun;291(3):594–603.
50. Thakran S, Gupta PK, Kabra V, Saha I, Jain P, Gupta RK, et al. Characterization of breast lesion using T1-perfusion magnetic resonance imaging: Qualitative vs. quantitative analysis. *Diagn Interv Imaging*. 2018 Oct;99(10):633–42.
51. Sia J, Moodie K, Bressel M, Lau E, Gyorki D, Skandarajah A, et al. A prospective study comparing digital breast tomosynthesis with digital mammography in surveillance after breast cancer treatment. *Eur J Cancer*. 2016;61:122–7.
52. Ramani SK, Rastogi A, Mahajan A, Nair N, Shet T, Thakur MH. Imaging of the treated breast post breast conservation surgery/oncoplasty: Pictorial review. *World J Radiol*. 2017 Aug 28;9(8):321–9.
53. Yun SJ, Ryu C-W, Rhee SJ, Ryu JK, Oh JY. Benefit of adding digital breast tomosynthesis to digital mammography for breast cancer screening focused on cancer characteristics: a meta-analysis. *Breast Cancer Res Treat*. 2017 Aug 1;164(3):557–69.
54. Skaane P, Sebuødegård S, Bandos AI, Gur D, Østerås BH, Gullien R, et al. Performance of breast cancer screening using digital breast tomosynthesis: results from the prospective population-based Oslo Tomosynthesis Screening Trial. *Breast Cancer Res Treat*. 2018 Jun;169(3):489–96.
55. Lourenco AP, Barry-Brooks M, Baird GL, Tuttle A, Mainiero MB. Changes in recall type and patient treatment following implementation of screening digital breast tomosynthesis. *Radiology*. 2015 Feb;274(2):337–42.
56. Alshafeiy TI, Nguyen JV, Rochman CM, Nicholson BT, Patrie JT, Harvey JA. Outcome of Architectural Distortion Detected Only at Breast Tomosynthesis versus 2D Mammography. *Radiology*. 2018 Jul;288(1):38–46.
57. Partyka L, Lourenco AP, Mainiero MB. Detection of mammographically occult architectural distortion on digital breast tomosynthesis screening: initial clinical experience. *AJR Am J Roentgenol*. 2014 Jul;203(1):216–22.
58. Ray KM, Turner E, Sickles EA, Joe BN. Suspicious Findings at Digital Breast Tomosynthesis Occult to Conventional Digital Mammography: Imaging Features and Pathology Findings. *Breast J*. 2015 Oct;21(5):538–42.
59. Freer PE, Niell B, Rafferty EA. Preoperative Tomosynthesis-guided Needle Localization of Mammographically and Sonographically Occult Breast Lesions. *Radiology*. 2015 May;275(2):377–83.
60. Melnikow J, Fenton JJ, Whitlock EP, Miglioretti DL, Weyrich MS, Thompson JH, et al. Supplemental Screening for Breast Cancer in Women With Dense Breasts: A Systematic Review for the U.S. Preventive Services Task Force. *Ann Intern Med*. 2016 Feb

16;164(4):268–78.

61. Aase HS, Holen ÅS, Pedersen K, Houssami N, Haldorsen IS, Sebuødegård S, et al. A randomized controlled trial of digital breast tomosynthesis versus digital mammography in population-based screening in Bergen: interim analysis of performance indicators from the To-Be trial. *Eur Radiol.* 2019 Mar;29(3):1175–86.
62. Tagliafico AS, Mariscotti G, Valdora F, Durando M, Nori J, La Forgia D, et al. A prospective comparative trial of adjunct screening with tomosynthesis or ultrasound in women with mammography-negative dense breasts (ASTOUND-2). *Eur J Cancer.* 2018;104:39–46.
63. Gilbert FJ, Tucker L, Young KC. Digital breast tomosynthesis (DBT): a review of the evidence for use as a screening tool. *Clin Radiol.* 2016 Feb;71(2):141–50.
64. Peppard HR, Nicholson BE, Rochman CM, Merchant JK, Mayo RC, Harvey JA. Digital Breast Tomosynthesis in the Diagnostic Setting: Indications and Clinical Applications. *Radiographics.* 2015 Aug;35(4):975–90.
65. Lai Y-C, Ray KM, Lee AY, Hayward JH, Freimanis RI, Lobach IV, et al. Microcalcifications Detected at Screening Mammography: Synthetic Mammography and Digital Breast Tomosynthesis versus Digital Mammography. *Radiology.* 2018;289(3):630–8.
66. Romero Martín S, Raya Povedano JL, Cara García M, Santos Romero AL, Pedrosa Garriguet M, Álvarez Benito M. Prospective study aiming to compare 2D mammography and tomosynthesis + synthesized mammography in terms of cancer detection and recall. From double reading of 2D mammography to single reading of tomosynthesis. *Eur Radiol.* 2018 Jun;28(6):2484–91.
67. Caumo F, Zorzi M, Brunelli S, Romanucci G, Rella R, Cugola L, et al. Digital Breast Tomosynthesis with Synthesized Two-Dimensional Images versus Full-Field Digital Mammography for Population Screening: Outcomes from the Verona Screening Program. *Radiology.* 2018;287(1):37–46.
68. Shin HJ, Kim HH, Huh MO, Kim MJ, Yi A, Kim H, et al. Correlation between mammographic and sonographic findings and prognostic factors in patients with node-negative invasive breast cancer. *Br J Radiol.* 2011 Jan;84(997):19–30.
69. Taneja S, Evans AJ, Rakha EA, Green AR, Ball G, Ellis IO. The mammographic correlations of a new immunohistochemical classification of invasive breast cancer. *Clin Radiol.* 2008 Nov;63(11):1228–35.
70. Boisserie-Lacroix M, Mac Grogan G, Debled M, Ferron S, Asad-Syed M, Brouste V, et al. Radiological features of triple-negative breast cancers (73 cases). *Diagn Interv Imaging.* 2012 Mar;93(3):183–90.
71. Whitman GJ, Albarracin CT, Gonzalez-Angulo AM. Triple-negative breast cancer: what the radiologist needs to know. *Semin Roentgenol.* 2011 Jan;46(1):26–39.

72. Kojima Y, Tsunoda H. Mammography and ultrasound features of triple-negative breast cancer. *Breast Cancer*. 2011 Jul;18(3):146–51.
73. Dogan BE, Gonzalez-Angulo AM, Gilcrease M, Dryden MJ, Yang WT. Multimodality imaging of triple receptor-negative tumors with mammography, ultrasound, and MRI. *AJR Am J Roentgenol*. 2010 Apr;194(4):1160–6.
74. Boisserie-Lacroix M, Macgrogan G, Debled M, Ferron S, Asad-Syed M, McKelvie-Sebileau P, et al. Triple-negative breast cancers: associations between imaging and pathological findings for triple-negative tumors compared with hormone receptor-positive/human epidermal growth factor receptor-2-negative breast cancers. *Oncologist*. 2013;18(7):802–11.
75. Caumo F, Romanucci G, Hunter K, Zorzi M, Brunelli S, Macaskill P, et al. Comparison of breast cancers detected in the Verona screening program following transition to digital breast tomosynthesis screening with cancers detected at digital mammography screening. *Breast Cancer Res Treat*. 2018 Jul 1;170(2):391–7.
76. Gennaro G, Toledano A, di Maggio C, Baldan E, Bezzon E, La Grassa M, et al. Digital breast tomosynthesis versus digital mammography: a clinical performance study. *Eur Radiol*. 2010 Jul;20(7):1545–53.
77. Chamming's F, Kao E, Aldis A, Ferré R, Omeroglu A, Reinhold C, et al. Imaging features and conspicuity of invasive lobular carcinomas on digital breast tomosynthesis. *Br J Radiol*. 2017 May;90(1073):20170128.
78. Andersson I, Ikeda DM, Zackrisson S, Ruschin M, Svahn T, Timberg P, et al. Breast tomosynthesis and digital mammography: a comparison of breast cancer visibility and BIRADS classification in a population of cancers with subtle mammographic findings. *Eur Radiol*. 2008 Dec;18(12):2817–25.
79. Tagliafico AS, Bignotti B, Rossi F, Matos J, Calabrese M, Valdora F, et al. Breast cancer Ki-67 expression prediction by digital breast tomosynthesis radiomics features. *Eur Radiol Exp*. 2019 Aug 14
80. Geras KJ, Mann RM, Moy L. Artificial Intelligence for Mammography and Digital Breast Tomosynthesis: Current Concepts and Future Perspectives. *Radiology*. 2019 Nov;293(2):246–59.
81. Son J, Lee SE, Kim E-K, Kim S. Prediction of breast cancer molecular subtypes using radiomics signatures of synthetic mammography from digital breast tomosynthesis. *Scientific Reports*. 2020 Dec 9;10(1):21566.
82. Funke M, Obenauer S, Hermann KP, Fischer U, Grabbe E. [Soft copy versus hard copy findings in digital mammography]. *Radiologe*. 2002 Apr;42(4):265–9.
83. Nishikawa RM, Acharyya S, Gatsonis C, Pisano ED, Cole EB, Marques HS, et al. Comparison of Soft-copy and Hard-copy Reading for Full-Field Digital Mammography.

Radiology. 2009 Apr;251(1):41–9.

84. McDonald ES, Oustimov A, Weinstein SP, Synnestvedt MB, Schnall M, Conant EF. Effectiveness of Digital Breast Tomosynthesis Compared With Digital Mammography: Outcomes Analysis From 3 Years of Breast Cancer Screening. *JAMA Oncol.* 2016 Jun 1;2(6):737.

VIII. TITRE ET RÉSUMÉ EN FRANÇAIS

Titre : Aspect et visibilité des cancers du sein en tomosynthèse en fonction de leurs caractéristiques moléculaires.

Objectif : Décrire les caractéristiques BIRADS et évaluer la visibilité des cancers du sein en tomosynthèse, en fonction de leurs caractéristiques moléculaires.

Matériels et méthodes : Le comité d'évaluation de l'établissement a obtenu une dérogation au consentement des patientes pour cette étude rétrospective. Les patientes incluses devaient avoir un cancer du sein histologiquement prouvé et avoir bénéficié d'une tomosynthèse ainsi que d'une mammographie 2D. Les caractéristiques morphologiques et la visibilité des cancers en tomosynthèse et en mammographie 2D ont été évaluées en consensus par deux radiologues spécialisés en sénologie. Les caractéristiques à l'imagerie des cancers luminaux, triples négatifs (TN) et HER-2+ ont été comparées avec le test exact de Fischer. La différence de visibilité entre la tomosynthèse et la mammographie 2D a été comparée avec le test des rangs signés de Wilcoxon et celle entre chaque type moléculaire avec le test U de Mann Whitney.

Résultats : Cent onze patientes ont été incluses. En tomosynthèse, les cancers TN sont le plus souvent visibles sous la forme de masses aux contours microlobulés ($P=0,02$) alors que les cancers HER-2+ sont plus souvent associés à des microcalcifications ($P=0,04$). Les cancers avec un Ki67 faible ($P=0,15$), les moins agressifs ($P=0,005$), ceux avec des récepteurs aux oestrogènes ($P=0,005$), des récepteurs à la progestérone ($P=0,005$), un statut HER-2 négatif ($P=0,024$), ou un profil moléculaire luminal ($P=0,012$) ont une meilleure visibilité en tomosynthèse qu'en mammographie 2D alors qu'aucune différence n'a été observée entre les deux techniques pour les cancers TN ($P=0,73$) et avec un statut HER-2 positif ($P=0,79$).

Conclusion : Les cancers du sein semblent avoir des aspects spécifiques en tomosynthèse en fonction de leurs caractéristiques moléculaires. Par rapport à la mammographie 2D, la tomosynthèse augmente la visibilité des sous-types luminaux et des tumeurs les moins agressives en anatomopathologie.

IX. TITRE ET RÉSUMÉ EN ANGLAIS

Title: Imaging features and conspicuity of breast cancers on digital breast tomosynthesis (DBT) according to molecular profile.

Objective: to describe BI-RADS features and evaluate conspicuity of breast cancer on DBT according to their molecular profile.

Materials and method: Institutional review board with waiver of informed consent was obtained for this retrospective study. Consecutive Patients with histologically proven breast cancers who underwent digital breast tomosynthesis (DBT) and digital mammography (DM) at the time of diagnosis were included. Morphological features and conspicuity of cancers on DM and DBT were evaluated in consensus by two breast radiologists. Imaging features of luminal, triple negative (TN) and HER-2+ cancers were compared using Fischer exact test. Conspicuity of cancers was compared between DBT and DM using Wilcoxon matched rank test and between each molecular type using Mann Whitney U test.

Results: One hundred eleven consecutive patients were included. On DBT, TN cancers more frequently presented as masses with microlobulated margins ($P=0.02$) while HER-2+ cancers were more often associated with microcalcifications ($P=0.04$). Cancers with low Ki67 ($P=.015$), less aggressive tumors ($P=.005$), positive ER ($P=.005$), positive PR ($P=.005$) or negative HER-2 ($P=.024$), and luminal molecular profiles ($P=0.012$) demonstrated better conspicuity on DBT than on DM while no difference was observed between the two techniques for TN ($P=.73$) and HER-2+ ($P=.79$) tumors.

Conclusion: Breast cancers may demonstrate specific features on DBT according to their molecular characteristics. In comparison with DM, DBT improves conspicuity of luminal subtypes cancers and tumors demonstrating less aggressive features on pathology.