



**HAL**  
open science

## Place de l'avulsion dans la thérapeutique du kyste mandibulaire infecté

Sarah Reboh

► **To cite this version:**

Sarah Reboh. Place de l'avulsion dans la thérapeutique du kyste mandibulaire infecté. Sciences du Vivant [q-bio]. 2018. dumas-03264351

**HAL Id: dumas-03264351**

**<https://dumas.ccsd.cnrs.fr/dumas-03264351>**

Submitted on 18 Jun 2021

**HAL** is a multi-disciplinary open access archive for the deposit and dissemination of scientific research documents, whether they are published or not. The documents may come from teaching and research institutions in France or abroad, or from public or private research centers.

L'archive ouverte pluridisciplinaire **HAL**, est destinée au dépôt et à la diffusion de documents scientifiques de niveau recherche, publiés ou non, émanant des établissements d'enseignement et de recherche français ou étrangers, des laboratoires publics ou privés.



Distributed under a Creative Commons Attribution - NonCommercial - NoDerivatives 4.0 International License

**UNIVERSITE PARIS DIDEROT - PARIS 7**

**FACULTE DE CHIRURGIE DENTAIRE**

5, Rue Garancière 75006 PARIS

Année 2017/2018

Thèse N°:

N° attribué par la bibliothèque :

**THESE pour le DIPLOME D'ETAT DE DOCTEUR**

**en Chirurgie Dentaire**

présentée et soutenue publiquement le

par **REBOH Sarah**

née le 07/07/1990

**PLACE DE L'AVULSION DANS LA THERAPEUTIQUE DU  
KYTE MANDIBULAIRE INFECTE**

Directeur de thèse : M. le Docteur Bruno COURRIER

**JURY**

M. le Professeur Yvon ROCHE	Président
M. le Docteur Aleksandar DAKIC	Assesseur
Mme la Professeure Géraldine LESCAILLE	Assesseur
Mme la Docteure Caroline MOCQUOT	Assesseur
Mme la Docteure Juliette ROCHEFORT	Assesseur
M. le Docteur Hervé TARRAGANO	Assesseur
M. le Docteur Bruno COURRIER	Membre invité
Mme la Docteure Alexandra BONNAT	Membre invité

**UNIVERSITE PARIS DIDEROT - PARIS 7**

**FACULTE DE CHIRURGIE DENTAIRE**

5, Rue Garancière 75006 PARIS

Année 2017/2018

Thèse N°:

N° attribué par la bibliothèque :

**THESE pour le DIPLOME D'ETAT DE DOCTEUR**

**en Chirurgie Dentaire**

présentée et soutenue publiquement le

par **REBOH Sarah**

**PLACE DE L'AVULSION DANS LA THERAPEUTIQUE DU  
Kyste MANDIBULAIRE INFECTE**

Directeur de thèse : M. le Docteur Bruno COURRIER

**JURY**

M. le Professeur Yvon ROCHE	Président
M. le Docteur Aleksandar DAKIC	Assesseur
Mme la Professeure Géraldine LESCAILLE	Assesseur
Mme la Docteure Caroline MOCQUOT	Assesseur
Mme la Docteure Juliette ROCHEFORT	Assesseur
M. le Docteur Hervé TARRAGANO	Assesseur
M. le Docteur Bruno COURRIER	Membre invité
Mme la Docteure Alexandra BONNAT	Membre invité

# UNIVERSITE PARIS DIDEROT-PARIS 7

Présidente de l'Université :	Mme la Professeure Christine CLERICI
Doyenne de l'U.F.R. d'Odontologie :	Mme la Professeure Ariane BERDAL
Directrice Générale des Services :	Madame Pascale SAINT-CYR

---

## JURY

M. le Professeur Yvon ROCHE	Président
M. le Docteur Aleksandar DAKIC	Assesseur
Mme la Professeure Géraldine LESCAILLE	Assesseur
Mme la Docteure Caroline MOCQUOT	Assesseur
Mme la Docteure Juliette ROCHEFORT	Assesseur
M. le Docteur Hervé TARRAGANO	Assesseur
Mr le Docteur Bruno COURRIER	Membre invité
Mme la Docteure Alexandra BONNAT	Membre invite

**M. le Professeur Yvon ROCHE**

Docteur en Chirurgie Dentaire  
Docteur d'Etat en Odontologie  
Professeur des Universités - Praticien  
Hospitalier

*Vous me faites l'honneur de présider ce jury.  
Veuillez trouver ici l'expression de ma plus sincère estime et de mon profond respect.*

**M. le Docteur Aleksandar DAKIC**

Docteur en Chirurgie Dentaire  
Assistant Hospitalo-Universitaire

*Merci d'avoir accepté de participer au jury de cette thèse.  
Veuillez trouver ici l'expression de ma respectueuse considération et de mes sincères remerciements.*

**Mme la Professeure Géraldine  
LESCAILLE**

Docteur en Chirurgie Dentaire  
Professeur des Universités - Praticien  
Hospitalier

*Merci d'avoir accepté de participer au jury de cette thèse.  
Soyez assurée de ma profonde estime et de ma reconnaissance.*

**Mme la Docteure Caroline MOCQUOT**

Docteur en Chirurgie Dentaire  
Assistante Hospitalo-Universitaire

*Merci d'avoir accepté d'être membre au jury de cette thèse.  
Veuillez recevoir mes plus profonds remerciements.*

**Mme la Docteure Juliette ROCHEFORT**

Docteur en Chirurgie Dentaire  
Maître de Conférences des Universités  
Associée

*Avec l'expression de ma vive gratitude pour avoir accepté de faire partie du jury de cette thèse.  
Veuillez recevoir mes plus sincères remerciements.*

**M. le Docteur Hervé TARRAGANO**

Docteur en Chirurgie Dentaire  
Maître de Conférences des Universités -  
Praticien Hospitalier

*Merci d'avoir accepté d'être membre du jury de cette thèse. .  
Soyez assuré de ma profonde estime et de ma sincère reconnaissance.*

**M. Le Docteur Bruno COURRIER**

Docteur en Chirurgie Dentaire  
Docteur en Sciences Odontologiques  
Diplôme de Doctorat

*Merci de m'avoir fait l'honneur de diriger ma thèse et pour l'intérêt de votre enseignement tout au long de mon cursus universitaire.*

*Soyez assuré de ma plus profonde reconnaissance et de mon profond respect.*

**Mme la Docteure Alexandra BONNAT**

Docteur en chirurgie dentaire  
Assistante Hospitalo-Universitaire

*Merci d'avoir accepté d'être membre de mon jury de thèse.*

*Merci pour votre gentillesse, vos conseils et pour tous les encouragements que vous m'avez apportés tout au long de mon cursus universitaire.*

*Soyez assurée de ma plus sincère reconnaissance et de mon profond respect.*

***A mon père Joseph REBOH...***

## Table des matières

I.	Le kyste mandibulaire infecté .....	2
I.1	Situation nosologique parmi les kystes odontogènes .....	2
I.1.1	Le kyste mandibulaire infecté : Historique.....	2
I.1.2	Les kystes avec revêtement épithélial .....	3
I.1.3	Les kystes sans revêtement épithélial.....	4
I.1.4	Place du kyste mandibulaire infecté parmi les kystes odontogènes .....	4
I.2	Caractéristiques épidémiologiques .....	5
I.2.1	Caractéristiques épidémiologiques parmi les kystes des maxillaires .....	5
I.2.2	Caractéristiques épidémiologiques du kyste mandibulaire infecté.....	5
I.3	Etiologie .....	5
I.4	Contexte d'apparition .....	6
I.5	Caractéristiques cliniques et radiologiques .....	8
I.5.1	Caractéristiques cliniques .....	8
I.5.2	Caractéristiques radiologiques.....	8
I.6	Caractéristiques anatomo-pathologiques.....	9
II.	Les différents traitements du kyste mandibulaire infecté décrits dans la littérature.....	10
II.1	Enucléation + avulsion .....	10
II.2	Marsupialisation .....	11
II.2.1	Etude de l'université de Bologne en Italie.....	12
II.3	Enucléation et traitement endodontique .....	14
II.4	Enucléation sans avulsion.....	15
II.5	Abstention .....	15
II.5.1	Cas cliniques de David, Stoneman et Sandor en 1998 .....	16
II.5.2	Cas clinique du « Journal of Oral and MaxilloFacial Surgery », 2011 .....	17
III.	Discussion .....	18
III.1	Revue de la littérature.....	18
III.2	Discussion .....	24
III.2.1	Autour de sa définition .....	24
III.2.2	Autour de son traitement .....	25
IV.	Conclusion.....	26



# INTRODUCTION

Le kyste mandibulaire vestibulaire infecté est une lésion peu commune, associée aux molaires mandibulaires chez l'enfant, au moment de leur éruption.

C'est un kyste spécifique au site et à l'âge. Il apparaît chez les enfants entre 6 et 13 ans. Il ne possède pas de caractéristiques histologiques propres, mais des caractéristiques cliniques et radiologiques qui orienteront le diagnostic. La première molaire, ou la deuxième plus rarement, est en cours d'éruption et est vitale.

Plusieurs thérapeutiques existent à ce jour pour prendre en charge ce kyste atypique.

A l'origine, l'indication d'extraction de la dent impliquée était le traitement de référence mais aujourd'hui des traitements plus conservateurs permettent également la guérison du kyste.

## I. Le kyste mandibulaire infecté

### I.1 Situation nosologique parmi les kystes odontogènes

Un kyste est une poche délimitée par une membrane pouvant se développer dans une cavité ou structure du corps. Le kyste est bordé par une paroi épithéliale continue ou discontinue.

La classification de l'OMS DE 1992 des kystes des maxillaires permet de distinguer les kystes avec, ou sans revêtement épithélial. Nous nous intéresserons alors à la place du kyste mandibulaire infecté dans cette classification.

#### I.1.1 Le kyste mandibulaire infecté : Historique

En 1970, Main présente un nouveau type de kyste d'origine inflammatoire appelé « kyste collatéral ».

Cette lésion survient principalement au cours de l'éruption d'une troisième molaire inférieure associée à une périecoronarite.

Au microscope, ce kyste présente des caractéristiques similaires à celles du kyste radiculaire.

En 1976, Craig présentait le kyste paradentaire. Les lésions concernaient les faces vestibulaires et distales des troisièmes molaires mandibulaires en éruption associées à une péri coronarite.

En 1983, Stoneman et Worth ont décrit une nouvelle entité à classer parmi les kystes inflammatoires de la mâchoire, nommée «Kyste vestibulaire mandibulaire infecté : zone molaire». Ces kystes se trouvent le plus souvent sur les faces vestibulaires des molaires mandibulaires, habituellement les premières molaires, chez les enfants âgés de 4 à 8 ans.

Les caractéristiques cliniques et radiologiques présentées par Stoneman et Worth ressemblaient étroitement à celles du kyste collatéral inflammatoire et au kyste paradentaire.

Les différences sont l'emplacement du kyste et l'âge plus jeune des patients atteints.  
(Wolf, Hietanen et al, 1990)

Pompura et al proposent le terme de kyste mandibulaire vestibulaire de la furcation (mandibular buccal bifurcation cyst ou MBBC), en retirant donc le terme « infecté » du fait de l'absence le plus souvent d'une infection. (Pompura et al, 1997)

### I.1.2 Les kystes avec revêtement épithélial

Rappelons la classification des kystes odontogènes au sein des kystes des maxillaires.

Les kystes odontogènes se séparent en deux groupes :

- les kystes du développement ;
- les kystes inflammatoires.

Les kystes du développement :

- gingival de l'enfant (perle d'Epstein) ;
- gingival de l'adulte ;
- parodontal latéral ;
- dentigère (folliculaire) ;
- de l'éruption ;
- odontogénique calcifiant ;
- odontogénique glandulaire ;
- keratokyste odontogénique.

Les kystes inflammatoires :

- radulaire ;
- résiduel ;
- inflammatoire apical et latéral ;
- paradentaire.

Parmi les kystes non odontogènes ou fissuraires, on retrouve : le Naso-palatin, le Naso-labial le Medio-palatin, le Medio-mandibulaire et le Globulomaxillaire.

### I.1.3 Les kystes sans revêtement épithélial

On distingue dans cette sous-section le kyste anévrisimal et le kyste essentiel.

### I.1.4 Place du kyste mandibulaire infecté parmi les kystes odontogènes

Le kyste mandibulaire infecté est un kyste odontogène classé par l'OMS (organisme mondial de la santé) dans la catégorie des kystes paradentaires.

On retrouve parmi les kystes paradentaires le kyste inflammatoire qui se développe en position distale ou vestibulaire d'une dent de sagesse mandibulaire vivante en cours d'éruption. S'ajoute à celui-ci le kyste vestibulaire mandibulaire infecté sur la surface radulaire vestibulaire de la première ou la deuxième molaire en cours d'éruption.

L'OMS a proposé de reprendre le terme de Stoneman et Worth de MIBC (mandibular infected buccal cyst ou kyste mandibulaire vestibulaire infecté) pour ces lésions qui se développent en position vestibulaire aux racines des premières molaires mandibulaires permanentes chez l'enfant âgé de 6 à 8 ans. Ce sont les premiers à décrire ce kyste et à rapporter ses caractéristiques radiologiques et cliniques.

(Glock, Marteau, Fricain, 2011)

## I.2 Caractéristiques épidémiologiques

### I.2.1 Caractéristiques épidémiologiques parmi les kystes des maxillaires

Les kystes des maxillaires sont d'origine odontogène dans 90% des cas.

Les kystes inflammatoires représentent 75 % des kystes des maxillaires.

La fréquence des kystes paradentaires parmi les kystes odontogènes inflammatoires est de 3 à 5 %

Le kyste paradentaire représente 0,9 à 4,7 % des kystes odontogènes.

(Hakkou, Chbicheb, Achour, El Wady, 2012)

### I.2.2 Caractéristiques épidémiologiques du kyste mandibulaire infecté

Le kyste mandibulaire infecté est un kyste spécifique à l'âge et au site d'apparition.

L'âge des patients varie entre 4 et 13 ans, avec une moyenne de 9,0 ans pour les sujets masculins et de 8,1 ans pour les sujets de sexe féminin.

(Zadik, Yitschaky, Neuman, Nitman, 2011)

## I.3 Etiologie

L'étiologie par définition est l'étude des causes et des facteurs d'une maladie.

Elle se base sur la recherche de ces causes et sur l'étude des signes et symptômes d'une pathologie.

L'étiologie du kyste mandibulaire infecté est encore incertaine à ce jour.

On retrouve néanmoins plusieurs hypothèses.

L'origine de cette lésion pourrait découler de restes épithéliaux : les perles de Serres (reliques de la lame dentaire) ou des débris épithéliaux de Malassez. Ces débris proviennent de certaines cellules de la gaine épithéliale de Hertwig ; cellules en position la plus coronaire, qui vont se dissocier et vont dériver dans le follicule dentaire, au sein du ligament dento-alvéolaire en formation.

Au cours de l'éruption de la molaire mandibulaire entre 6 et 8 ans, lorsque les cuspidés vestibulaires commencent à pénétrer l'épithélium gingival, une inflammation apparaîtrait sous l'épithélium de la gencive attachée. La molaire en question est alors retenue et sa couronne est en vestibulo-position. (Corona et al, 2011)

Des facteurs de prédispositions locales ont été évoqués ces dernières années, par exemple la projection d'email de la jonction amelo-cémentaire au niveau de la furcation, mais cette hypothèse reste non prouvée à ce jour.

Des facteurs génétiques seraient aussi possibles, des cas de kystes mandibulaires de la furcation ayant été décrits chez des jumeaux identiques. (Shohat, Buchner, Taicher, 2003)

Une autre hypothèse propose que le kyste soit dérivé d'un kyste dentigère latéral qui persiste à l'éruption.

Une dernière hypothèse prétend que ce kyste est une variante du kyste parodontal latéral. Cependant, ce dernier kyste se produit généralement dans la région prémolaire ou canine et est généralement asymptomatique, et c'est un kyste qui survient rarement avant l'âge de 20 ans. (Camarda, Pham, Forest, 1989)

#### I.4 Contexte d'apparition

Le kyste mandibulaire infecté apparaît chez les enfants lors de l'éruption de la première ou de la deuxième molaire mandibulaire.

Ce kyste retarde l'apparition de la dent concernée et est parfois bilatéral.

En général, les cuspidés linguales traversent la muqueuse du fait de la position du kyste en vestibulaire.

La découverte est le plus souvent fortuite après un examen radiologique réalisé dans le cadre d'un bilan bucco-dentaire. Des douleurs ou un retard d'éruption peuvent aussi être l'objet du motif de consultation du patient.

L'hypothèse diagnostic de kyste mandibulaire infecté reste délicate compte tenu de sa rareté et du nombre important de diagnostics différentiels.

On trouve :

- L'abcès parodontal : il s'agit d'une inflammation purulente d'une poche parodontale profonde due à la fermeture de celle-ci qui empêche le drainage ou à une infiltration d'un corps étranger dans les tissus parodontaux. Au niveau clinique, les symptômes sont une douleur intense, un gonflement et une sensibilité gingivale. On note également une sensibilité de la dent à la percussion. La dent impliquée est généralement vitale. L'abcès se draine à travers l'ouverture de la poche ou moins souvent à travers une fistule. A l'examen radiologique, on note un élargissement de l'espace ligamentaire et parfois une zone bien définie de perte osseuse. Au niveau du traitement, on réalise un débridement de l'abcès avec curetage des tissus mous si nécessaire.
- Le kyste radiculaire : c'est le kyste le plus commun, il peut être soit apical, soit latéral. S'il continue à se développer malgré l'extraction de la dent, on parle de kyste résiduel. La dent en général n'est pas vitale. Radiologiquement, le kyste radiculaire a des limites bien définies. Son traitement est l'énucléation chirurgicale avec extraction de la dent concernée ou un traitement endodontique.
- Le kyste dentigère : ou folliculaire, il entoure le plus souvent une dent incluse, c'est le kyste odontogène du développement le plus fréquent. Il apparaît le plus souvent au niveau des troisièmes molaires ou du secteur canin au maxillaire. Cliniquement, le kyste folliculaire s'exprime par une tuméfaction, des douleurs et des retards d'éruption dentaire. La croissance est le plus souvent asymptomatique. Il peut être folliculaire lorsqu'il entoure la couronne et les racines en cours de formation, péri-coronaire s'il entoure de manière symétrique la couronne de la dent ou latéro-coronaire s'il entoure la couronne de façon asymétrique. On le découvre la plupart du temps de façon fortuite au cours d'un panoramique dentaire. Radiologiquement, il se présente avec une zone radio-claire bien circonscrite. Son traitement, c'est l'énucléation chirurgicale et la marsupialisation pour les lésions de grande taille.

- Le k ratokyste : Le k ratokyste odontog ne est un kyste du d veloppement non inflammatoire chronique, qui peut  tre uniloculaire ou multiloculaire et dont les particularit s histologiques sont pathognomoniques. Elles permettront de le diff rencier du kyste mandibulaire infect  qui partage beaucoup de similarit s cliniques et radiologiques avec celui-ci.

## I.5 Caract ristiques cliniques et radiologiques

### I.5.1 Caract ristiques cliniques

Les caract ristiques cliniques du kyste mandibulaire infect  sont une apparition entre 6 et 12 ans associ e   la premi re molaire mandibulaire, plus rarement la deuxi me.

La dent est en cours d' ruption et pr sente une inclinaison vestibulaire, elle est parfois retenue.

La dent est vitale, on note une poche parodontale profonde en vestibulaire.

On note parfois la pr sence d'une tum faction muqueuse associ e   des sensibilit s voire des douleurs.

Mais le plus souvent il n'y a ni infection ni douleurs.

### I.5.2 Caract ristiques radiologiques

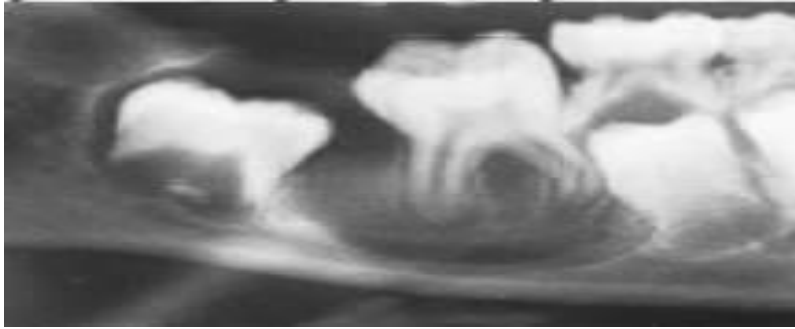
Les caract ristiques radiologiques sont un espace ligamentaire respect  et une lamina dura conserv e. La l sion  tant le plus souvent localis e en vestibulaire, les apex, encore immatures, sont orient s vers la corticale linguale.

On a la pr sence d'une ligne concave fine radio-opaque comme limite inf rieure donnant une l sion en forme de U.

Le bord inf rieur de la mandibule est intact.

Il y a une possibilit  de d placement des dents adjacentes non  volu es.

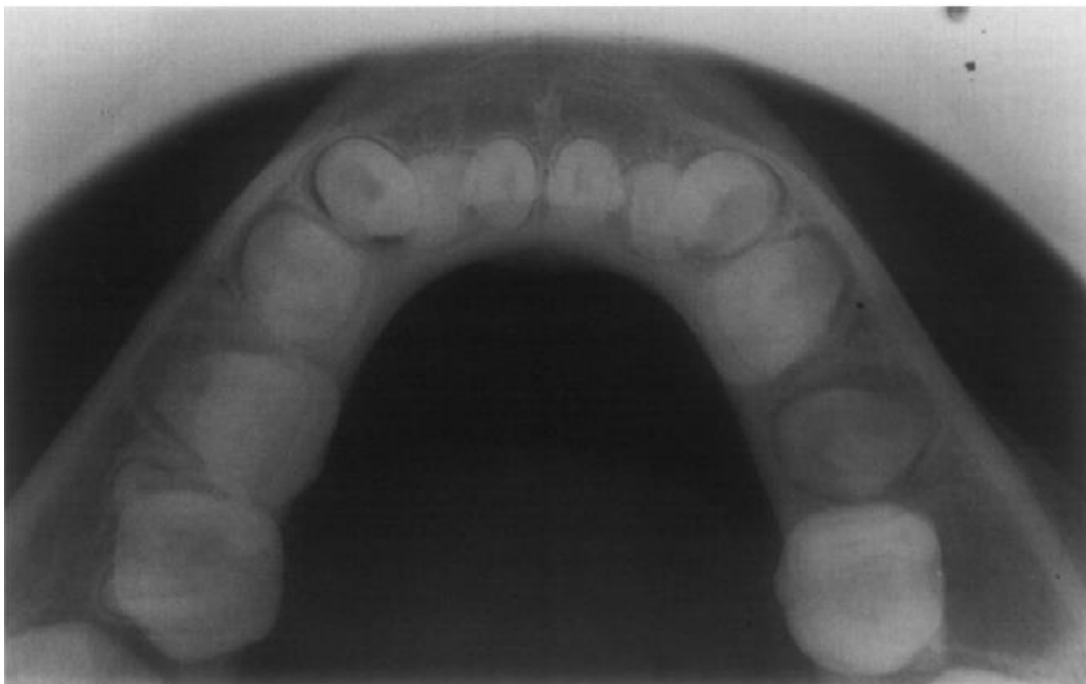(David, Sandor, Stoneman ,1998)



*Large kyste mandibulaire infecté au niveau d'une 46 (David, Sandor, Stoneman ,1998)*

Au niveau radiologique, certains critères permettent d'orienter le diagnostic.

Il est recommandé d'associer, au panoramique dentaire, la réalisation d'un cliché rétro alvéolaire. Le diagnostic est difficile d'autant plus si la lésion est de faible dimension et si le patient ne présente aucune symptomatologie.



*Kyste mandibulaire infecté au niveau de la première molaire à droite, vue occlusale, (Pompura et al 1997)*

## I.6 Caractéristiques anatomo-pathologiques

L'aspect histologique du kyste mandibulaire infecté n'est pas spécifique.



Les caractéristiques histologiques du kyste mandibulaire infecté sont les mêmes que celles des kystes inflammatoires. Les parois du tissu conjonctif fibreux sont revêtues d'un épithélium pavimenteux stratifié non kératinisé d'épaisseur et de morphologie variables, en fonction de l'étendue de l'inflammation. On retrouve des cellules inflammatoires (neutrophiles, lymphocytes et plasmocytes) et une prolifération vasculaire.

Des rapports bactériologiques ont montré une flore mixte.

L'histopathologie permet de faire le diagnostic différentiel avec un kératokyste qui présente les mêmes caractéristiques cliniques et radiologiques que le kyste mandibulaire infecté. (Gallego, Baladron et al, 2007)

L'hypothèse diagnostique de kyste mandibulaire infecté est donc d'abord topographique et radiologique.

## II. Les différents traitements du kyste mandibulaire infecté décrits dans la littérature

Le kyste mandibulaire infecté et ses traitements sont largement décrits dans la littérature. Certains auteurs préconisent l'extraction de la molaire impliquée alors que d'autres privilégieront la marsupialisation ou l'énucléation du kyste. Nous décrirons dans cette partie ces différentes options thérapeutiques.

### II.1 Enucléation + avulsion

Dans les années 70, le traitement standard consistait en l'énucléation du kyste et l'extraction de la dent concernée.

Stoneman et Worth ont été les premiers à rapporter une guérison complète, sans récurrence, après avulsion de la dent associée et le curetage du kyste sous-jacent.

(Stoneman, Worth, 1983)

Dans une étude parue dans le « Journal of Oral and MaxilloFacial Surgery », en 2003, des cas sont recueillis sur plus de trois ans. Le traitement choisi fut l'énucléation du kyste suivi de l'avulsion. Cette étude présente aussi des cas d'énucléation simple.

(Shohat, Buchner, Taicher, 2003)

Une série de cinq cas a été décrite sur plus de 3 ans par les auteurs des archives du Département Chirurgie oral et maxillo-faciale au Sheba Medical Center en Israel.

Les enfants ont entre 8 et 13 ans (moyenne de 9,6 ans).

Dans tous les cas, le signe clinique était un gonflement de la gencive dans la zone touchée de la première ou de la deuxième molaire mandibulaire.

Radiologiquement, les lésions sont bien définies, radiotransparentes, uniloculaires allant de 1 à 2,5 cm.

Après analyse histologique, il est confirmé la présence de lésions kystiques bordées par un épithélium pavimenteux stratifié non kératinisé.

Deux de ces 5 cas furent traités chirurgicalement par énucléation et extraction de la dent impliquée. Il est précisé que dans ces deux cas, le chirurgien n'était pas familiarisé avec le kyste mandibulaire infecté et la possibilité d'effectuer l'énucléation et le curetage sans extraction.

Quant au suivi et au pronostic des lésions traitées par extraction et énucléation, nous n'avons aucune information donnée.

Seuls les cas traités par énucléation ont fait état d'un suivi jusqu'à 3 ans après l'intervention.

## II.2 Marsupialisation

On retrouve dans la littérature de nombreux cas de kystes mandibulaires infectés traités par marsupialisation. Cette technique, permet de ne pas extraire la dent concernée.

Le terme marsupialisation vient du latin « marsupio » signifiant poche. Cette méthode fut inventée à la fin des années 1800 par Carl Partch. Il convertit le kyste en une poche en suturant sa paroi à la muqueuse buccale.

On obtiendrait une régression progressive du kyste en quelques mois, sans récurrence.

Par ailleurs, une inflammation de la gencive vestibulaire peut être observée créant une légère ouverture de la cavité du kyste. La pression intra-kystique diminuant, on parle alors, dans ce cas, de guérison par « auto-marsupialisation ».

(Lizio et al, 2011)

## II.2.1 Etude de l'université de Bologne en Italie

### II.2.1.1 Critères d'inclusion

Une étude rétrospective incluant des patients âgés de moins de 20 ans entre 2005 et 2010 est rapportée par l'unité de chirurgie buccale et maxillo-faciale du Département des sciences bucco-dentaires de l'Université de Bologne, en Italie.

(Lizio, Corinaldesi, Bianchi, Marchetti, 2011)

Les critères d'inclusion à l'étude étaient un gonflement symptomatique ou asymptomatique et/ou une radio-transparence autour des premières et deuxièmes molaires mandibulaires.

S'ajoutaient une absence de traumatisme associée ou l'absence d'autres lésions identifiables telles que granulomes à cellules géantes, granulomes éosinophiles, kystes dentigères, kystes radiculaires, améloblastomes ou kératokystes.

Les hypothèses diagnostiques étaient basées sur des évaluations cliniques et radiologiques.

Les critères cliniques étaient la présence d'une première molaire mandibulaire en éruption avec une profondeur de poche parodontale supérieure à 10 mm et une réponse positive au test de vitalité électrique.

Le critère radiographique était la présence d'une zone radio-claire en regard d'une molaire mandibulaire. Les évaluations radiologiques s'appuyaient sur des panoramiques, des rétro-alvéolaires et des tomodontométries.

Les sujets qui avaient subi des biopsies préliminaires ont été inclus si un kyste odontogène non spécifique avait été diagnostiqué histologiquement.

Les examens cliniques comprenaient :

- l'observation ;
- la palpation ;
- le sondage parodontal autour de l'éruption partielle ou totale ;
- les tests de vitalité électrique.

Les évaluations radiographiques comprenaient des radiographies panoramiques, occlusales et rétro-coronaires, ainsi que des scanners lorsque cela était nécessaire.

#### II.2.1.2 Traitement

Le traitement chirurgical consiste en la marsupialisation du kyste mandibulaire infecté dans tous les cas.

##### Déroulement de l'intervention :

Un chirurgien effectue les opérations sous anesthésie locale selon la technique décrite par Pompura.

Une incision gingivale sulculaire, associée à des incisions verticales, est réalisée.

Un lambeau trapézoïdal est soulevé de la papille mésiale à la papille distale de la première molaire.

Un lambeau mucopériosté vestibulaire de pleine épaisseur est ensuite mobilisé, et le kyste exposé après une ostéoplastie de l'os vestibulaire.

La cavité du kyste est donc en communication avec l'environnement buccal.

Les lambeaux sont ensuite repositionnés et ancrés à la nouvelle crête osseuse.

Des fragments de paroi du kyste ont été obtenus pendant la chirurgie. Ceux-ci ont été fixés et colorés avec de l'hématoxyline et de l'éosine pour une analyse histologique.

### Suivi post opératoire :

Après la chirurgie, les patients ont reçu une ordonnance avec un antibiotique oral (amoxicilline), un antidouleur et un bain de bouche à base de chlorhexidine.

Ils ont également reçu le conseil de réaliser deux à trois irrigations salines quotidiennes, pendant environ quatre mois après la chirurgie.

#### II.2.1.3 Suivi

Tous les patients ont été suivis cliniquement et radiologiquement pendant une période moyenne de 2,8 ans (extrêmes: 1-5 ans).

Les patients ont été rappelés pour des évaluations cliniques à 1 semaine puis 1, 2 et 6 mois après la chirurgie, puis annuellement.

Les évaluations radiologiques étaient réalisées 1 mois plus tard par une radiographie rétro-coronaire, 4 mois plus tard avec une radiographie panoramique (éventuellement un scanner) puis annuellement par une radiographie panoramique.

Tous les cas ont guéri sans complications postopératoires et ont obtenu une régression complète sans récurrence.

Les sondages parodontaux sont revenus aux valeurs normales environ 12 mois après la chirurgie, et une guérison quasiment totale de l'os a été observée radiologiquement à 4 mois.

Les radiographies panoramiques à 12 mois ont montré une guérison complète chez tous les patients.

### II.3 Enucléation et traitement endodontique

Le traitement endodontique des dents concernées après curetage de la lésion kystique a pu être utilisé comme thérapeutique du kyste mandibulaire infecté.

(Corona et al, 2011)

Aucun cas clinique n'est rapporté dans la littérature concernant cette option thérapeutique.

Traiter ce kyste par un traitement endodontique de la dent concernée révèle une erreur de diagnostic. Le kyste mandibulaire infecté n'est pas un kyste apicodentaire, la dent est vitale, d'où l'importance du test de vitalité pulpaire qui devient un outil diagnostique fondamental.

Le traitement endodontique de la dent concernée en cas de kyste mandibulaire infecté n'est donc pas une option thérapeutique recevable du fait du manque d'étude et de l'absence de cas dans la littérature actuelle.

#### II.4 Enucléation sans avulsion

L'enucléation du kyste sans avulsion de la dent concernée est un traitement qui s'est imposé au fil des années.

Il consiste à réaliser l'enucléation du kyste suivi d'un contrôle rigoureux.

C'est le traitement le plus utilisé à ce jour.

Dans l'étude parue dans le « Journal of Oral and MaxilloFacial Surgery », (Shohat, Buchner, Taicher, 2003), 3 des 5 cas étudiés ont été traités par énucléation sans avulsion.

Dans ces trois cas où seulement l'enucléation a été effectuée, il y avait guérison complète avec normalisation de la profondeur de poche au sondage parodontal. Le suivi a duré entre deux et trois ans.

Ils ne notèrent pas de récurrences et toutes les dents sont restées vitales.

#### II.5 Abstention

L'abstention peut également être une alternative thérapeutique. Le kyste mandibulaire infecté ne nécessiterait pas une approche chirurgicale mais une surveillance accrue dès sa découverte et des bains de bouche réguliers.

Rappelons une notion fondamentale : l'hypothèse diagnostique de kyste mandibulaire infecté est d'abord topographique et radiologique. L'examen anatomopathologique n'est pas spécifique.

Autrement dit, si certains auteurs choisissent l'abstention comme alternative thérapeutique, aucun diagnostic différentiel anatomopathologique n'a pu être mené.

## II.5.1 Cas cliniques de David, Stoneman et Sandor en 1998

### Cas 1 :

Lors d'une consultation d'orthodontie, il a été décelé chez un enfant de 8 ans des lésions kystiques bilatérales de la mandibule.

Celles-ci étaient asymptomatiques, mais cliniquement on avait une inclinaison vestibulaire des dents concernées et des poches parodontales vestibulaires profondes.

Il présentait également un léger gonflement localisé au niveau des deux dents concernées.

Les critères cliniques et radiologiques rencontrés chez ce patient pouvaient faire suspecter des kystes mandibulaires infectés.

Les lésions ont été signalées au patient et à sa mère qui ont été adressés vers un stomatologue pour une prise en charge mais la famille n'a pas donné suite.

Quinze mois plus tard lors d'une visite, on notait une diminution nette des signes radiologiques et encore six mois plus tard, il n'y avait plus de signes cliniques ou radiologiques.

### Cas 2 :

Un enfant de 9 ans présentait des lésions dont les signes cliniques et radiologiques faisaient suspecter des kystes mandibulaires infectés associés aux dents 36 et 46. Celles-ci avaient une inclinaison vestibulaire et des poches parodontales profondes.

Aucun traitement n'a été fait.

Pendant neuf mois de suivi, la lésion adjacente à la dent 46 a augmenté et a nécessité un traitement chirurgical tandis que la lésion concernant 36 a régressé spontanément.

Aucune autre information n'est donnée pour connaître les raisons précises de l'indication de l'intervention chirurgicale et si une éventuelle analyse histologique a eu lieu.

### Cas 3 :

Un enfant de 7 ans se présente chez son médecin traitant avec un gonflement et des douleurs à la mandibule. Une ordonnance d'amoxicilline lui a été remise et il est renvoyé chez son chirurgien-dentiste.

À l'examen clinique, le patient avait un gonflement localisé et une sensibilité légère.

Au niveau intra-oral, on notait une inflammation de la gencive en regard de 36 et 46.

Le sondage parodontal a révélé des poches de 11 mm à 12 mm en vestibulaire.

Les deux couronnes étaient inclinées en vestibulaire.

Les poches ont été irriguées avec du sérum physiologique.

Il a été conseillé au patient de réaliser des rinçages salés tous les jours.

Le patient a été revu chaque semaine.

Après plusieurs mois, avec l'irrigation et un suivi parodontal, les profondeurs des poches sont revenues à la normale. Les profondeurs de sondage étaient de 2 mm à 3 mm en vestibulaire.

Il n'y avait plus de douleurs ni de gonflement.

#### II.5.2 Cas clinique du « Journal of Oral and MaxilloFacial Surgery », 2011

Un enfant de 7 ans s'est présenté à « l' Hadassah-Hebrew University Medical Center » à Jérusalem se plaignant d'un gonflement bilatéral de la mandibule.

Une radiographie retro-alvéolaire et un scanner ont montré des lésions bilatérales de la mandibule droite et gauche localisées au niveau des premières molaires en éruption.

Les données cliniques et radiologiques permettent de suspecter des kystes mandibulaires vestibulaires infectés à droite et à gauche. L'énucléation des kystes sous anesthésie générale était prévue.

Le traitement a été retardé par les parents du patient et à la réunion préopératoire 5 mois plus tard, il n'y avait plus de gonflement ni d'images radiologiques spécifiques.

Pour éviter une exposition jugée inutile du jeune patient à l'irradiation, la tomодensitométrie n'a pas été faite.

Lors du suivi, au test au froid, les deux molaires étaient vitales.



L'éruption dentaire est normale pour l'âge du patient qui présente une denture mixte.

L'alignement intra-arcade était normal pour l'âge du patient avec un léger encombrement des incisives mandibulaires.

Aucun traitement chirurgical ou orthodontique n'a été conseillé, mais des visites de suivies périodiques ont été recommandées pour s'assurer de l'absence de récurrence des lésions initialement présentes en regard de 36 et 46.

### III. Discussion

#### III.1 Revue de la littérature

Le kyste mandibulaire infecté reste l'objet de plusieurs publications depuis 1970.

En 1983, Stoneman et Worth sont les premiers à décrire cette lésion. Ils ont rapporté les caractéristiques cliniques et radiologiques de dix-sept kystes, qu'ils ont appelé « le kyste mandibulaire infecté de la zone molaire ».

En 1989, Vedtofte et Praetorius ont rapporté une étude de 29 kystes dont cinq kystes mandibulaires infectés, qu'ils ont appelé « le kyste paradentaire infecté ».

En 1990, Packota et al ont étudié cinq kystes survenant sur la face vestibulaire des premières molaires chez les enfants de moins de 10 ans. Ils les nomment « kystes paradentaires » mais présentent des résultats cliniques et radiographiques similaires à ceux décrits par Stoneman et Worth. Tous les kystes ont été traités avec succès uniquement par énucléation.

A partir de la fin des années 90, le kyste mandibulaire infecté devient une entité à part entière décrite par l'OMS.

Le tableau n°1 « *Revue de la littérature des cas de kyste mandibulaire infecté des années 80 à nos jours* », rapporte 106 cas de kyste mandibulaire infecté de 1983 à 2016.

En ce qui concerne les traitements de ces cas, nous remarquons :

- 28 cas traités par extraction ;
- 65 cas traités par énucléation simple ;

- 5 cas traités par marsupialisation ;
- 8 cas d'abstention thérapeutique ;

Il est intéressant de remarquer qu'entre les années 80 jusqu'à la fin des années 90, 21 cas sur 29, soit 72% des cas sont traités par extraction. Ce traitement étant initialement préconisé pour traiter ce kyste atypique.

Dès la fin des années 90, l'extraction disparaît des thérapeutiques pour laisser place à l'énucléation simple qui est la thérapeutique choisie dans la majorité des cas suivants.

La marsupialisation apparaît pour seulement 5 cas traités dans le cadre d'une étude. (Lizio et al, 2011)

Le choix de l'abstention apparaît dans les années 2000. En réalité, l'abstention s'est imposée du fait de l'inobservance de la thérapeutique initiale.

En effet, les praticiens découvraient la disparition des images radiologiques et des signes cliniques des mois après la première consultation. C'est ce temps entre la proposition de traitement et le choix de début de prise en charge qui a permis de déceler une résorption possible de ces lésions sans aucun traitement.

L'abstention fut donc ensuite prise en compte comme une alternative envisageable.

Par ce tableau, nous pouvons également confirmer l'âge d'apparition moyen du kyste, toujours dans la même tranche d'âge entre 6 et 12 ans la plupart du temps.

Parmi les cas recueillis, on note un certain nombre de cas bilatéraux, des cas qui parfois ne sont pas traités de la même manière à droite et à gauche.

Un des premiers cas bilatéral fut décrit en 1989 par Vedtofte et Praetorius.

Un suivi rigoureux parfois sur plusieurs années est effectué par les praticiens en charge des cas présentés.

Notons que dans les années 80 et 90, moment de l'apparition des premières publications sur le kyste mandibulaire infecté, les suivis des cas cliniques présentés étaient plus importants que dans les publications récentes.

On note un déficit d'information dans certains de ces articles concernant la prise de décision de l'extraction, les raisons de l'indication celle-ci n'étant pas communiquées ou peu approfondies. On suppose que l'extraction fût décidée sur le fait que la lésion était trop volumineuse.

<u>Auteurs</u>	<u>Année</u>	<u>Nombres de cas</u>	<u>Age du patient</u>	<u>Traitement</u>	<u>Résultats</u>	<u>Suivi</u>
Stoneman, Worth	1983	17	De 7 à 13	Enucléation et extraction	Disparition des signes cliniques et des images radiologiques	Non communiqué
Vedtofle, Praetorius	1989	5(2 bilatéraux)	De 7 à 9 ans	Enucléation	Disparition des signes cliniques et des images radiologiques	De 1 à 6 ans
Camarda, Pham et al.	1989	2	9 ans	1 par énucléation et extraction 1 par énucléation sans extraction	Disparition des signes cliniques et des images radiologiques	5 ans
Packota, Hall et al.	1990	5(1 bilatéral)	De 6 à 8 ans	Enucléation sans extraction	Disparition des signes cliniques et des images radiologiques	6 mois
J.Wolf, J.Hietanen	1990	6	De 6 à 14 ans	4 par énucléation simple 2 par énucléation et extraction	Disparition du kyste dans tous les cas Permanence d'une certaine profondeur de poche (3 à 5mm) sur les cas traités seulement par énucléation	De 1 à 6 ans selon le cas
Martinez, Aguirre, et al.	1995	1 (bilatéral)	11 ans	Enucléation et Extraction	Non communiqué	Non communiqué
Pompura et al.	1997	22	De 5 à 11 ans	Enucléation	Disparition des signes cliniques et des images radiologiques	De 2 à 3 ans
L.David, G.Sandor, D.Stoneman	1998	3	De 7 à 9 ans	Abstention	Disparition des signes cliniques et des images radiologiques	9 mois

R.Gomez, JR.Oliveira et al.	2001	1	10 ans	Abstention (le patient n'est pas revenu)	Disparition des signes cliniques et des images radiologiques	8 mois
I.Shohat, A.Buchner et al.	2003	5(2 bilatéraux)	De 8 à 13 ans	2 par énucléation et extraction 3 par énucléation sans avulsion	Disparition des signes cliniques et des images radiologiques	3 ans
M.Lacaita S.Capodiffero et al.	2006	12 (dont 3 bilatéraux)	De 6 à 9 ans	Enucléation sans avulsion	Disparition des signes cliniques et des images radiologiques	2 ans
Gallego, Baladron et al.	2007	1 (bilateral)	8 ans	Enucléation à gauche et abstention à droite	Disparition des signes cliniques et des images radiologiques	1 an
Iatrou et al.	2009	4	De 7 à 9 ans	Enucléation pour 1 et énucléation avec extraction pour 3	Disparition des signes cliniques et des images radiologiques	3 ans
Borgonovo, Speroni et al.	2010	2	7 et 8 ans	Enucléation	Disparition des signes cliniques et des images radiologiques	1 an
Thikkurissy, Glazer et al.	2010	1	7 ans	Enucléation	Disparition des signes cliniques et des images radiologiques	14 mois
B.Chrcanovic B.Reis et al.	2010	1	6 ans	Enucléation sans avulsion	Disparition des signes cliniques et des images radiologiques	16 mois

Y.Zadik, O.Yitschaky et al.	2011	1(Bilatéral)	7,5 ans	Traitement retardé donc Abstention	Disparition des symptômes cliniques et des images radiologiques de kystes bilatéraux	5 mois
L.Ramos, P.Agustin et al.	2011	1	9 ans	Enucléation sans avulsion	Disparition des signes cliniques et des images radiologiques	1 an
N.Glock, JM.Marteau et al.	2011	1(Bilatéral)	9 ans	Enucléation et avulsion	Disparition des signes cliniques et des images radiologiques	8 mois
G.Lizio et al.	2011	5	De 6 à 11 ans	Marsupialisation	Disparition des signes cliniques et des images radiologiques	De 1 à 5 ans
Corona, Torres et al.	2011	1 (bilatéral)	7 ans	Enucléation à gauche et Abstention à droite	Disparition des signes cliniques et des images radiologiques	6 mois
Santos et al.	2011	1	8 ans	Enucléation	Disparition des signes cliniques et des images radiologiques	6 mois
A.Borgonovo, P.Reo et al.	2013	1	8 ans	Enucléation sans avulsion	Disparition des signes cliniques et des images radiologiques	1 an
R.Levarek, M.Wiltz et al.	2014	3	7 ans, 6 ans et 7 ans	Enucléation, ostéoplastie et mise en place d'une membrane résorbable pour les 3 cas	Disparition des signes cliniques et des images radiologiques	De 6 mois à 2 ans
Jindal et al.	2014	2	7 et 8 ans	Enucléation	Disparition des signes cliniques et des images radiologiques	De 6 mois à 1 an

Souza et al.	2015	1	6 ans	Abstention	Disparition des signes cliniques et des images radiologiques	10 mois
G.Omani, F.Alyafi	2016	1	15 ans	Enucléation sans avulsion	Disparition des signes cliniques et des images radiologiques	Non communiqué

*Tab1 (Revue de la littérature des cas de kyste mandibulaire infecté des années 80 à nos jours)*

## III.2 Discussion

### III.2.1 Autour de sa définition

Le kyste mandibulaire vestibulaire infecté est une entité peu connue car ce kyste fait le plus souvent penser à un kyste paradentaire classique sur le plan clinique, radiologique et histologique comme celui qui atteint le plus souvent la 3ème molaire en éruption.

C'est un kyste classé parmi les kystes inflammatoires mais qui le plus souvent ne présente pas de signes d'inflammation ni d'infection. Il est toujours associé à des dents vitales d'où l'importance du test de vitalité lors de l'examen clinique.

Il ne possède pas de caractéristiques anatomopathologiques spécifiques, c'est sa topographie qui nous dirigera vers son diagnostic.

Il peut se révéler au cours d'un examen radiologique de façon fortuite ou être découvert lors d'une consultation pour des douleurs ou un suintement au niveau de la molaire mandibulaire en éruption.

Ce kyste a eu plusieurs appellations tout au long des dernières années.

Il fut d'abord nommé « kyste mandibulaire vestibulaire infecté : zone molaire » par Stoneman et Worth en 1983.

C'est d'ailleurs ce terme de kyste mandibulaire vestibulaire infecté que reprends l'OMS en 1992.

Quelques années plus tard, en 1997, Pompura et al proposent de le nommer kyste mandibulaire vestibulaire de la furcation.

Le terme le plus utilisé à ce jour reste celui donné par l'OMS de kyste mandibulaire vestibulaire infecté.

Les données cliniques, radiologiques et histologiques montrent qu'une infection est rarement présente. Le terme le plus juste serait donc le terme proposé par Pompura et al. de kyste mandibulaire vestibulaire de la furcation (Mandibular Buccal Bifurcation Cyst ou MBBC).

### III.2.2 Autour de son traitement

Nous pouvons à la vue des différents traitements utilisés au fur et à mesure du temps noter plusieurs points importants.

La prise en charge du kyste mandibulaire infecté évolue avec le temps.

L'extraction étant en effet un traitement de choix dans les années 80 et 90.

Stoneman et Worth, qui ont été les premiers à décrire cette entité, ont fait état d'un traitement réussi par l'extraction de la dent et l'énucléation de la lésion.

L'extraction disparaît peu à peu des thérapeutiques pour laisser la place à un traitement plus conservateur basé essentiellement dans la plupart des cas sur l'énucléation du kyste.

Récemment, on note des alternatives encore plus conservatrices. En effet, des guérisons spontanées ayant été constatées avec un suivi du sondage parodontal et par irrigation quotidienne. Cette option nécessite plus d'implication et de rigueur de la part du patient.

En effet, l'extraction de la première molaire mandibulaire chez un enfant peut créer des malpositions dentaires et des anomalies fonctionnelles d'où l'importance de choisir la thérapeutique conservatrice.

Aujourd'hui, le traitement de choix est une énucléation simple et un curetage complet du kyste sans extraction de la dent concernée.

Le nombre de cas recueillis nous confirme bien la rareté de cette entité.

A ce jour, il est tout à fait légitime d'être conservateur dans le traitement du kyste mandibulaire infecté.



## IV. Conclusion

Notre travail critique n'a pu envisager que des rapports de cas cliniques. On peut regretter que les études de cas publiés montre une ressemblance quasi stéréotypée y compris dans le déficit de description minutieuse des données cliniques, radiologiques et de consolidation post thérapeutiques.

Le kyste mandibulaire vestibulaire infecté s'associe aux premières et deuxièmes molaires mandibulaires en éruption. Les dents sont vitales. L'énucléation du kyste et le suivi de la dent impliquée est le traitement de choix aujourd'hui.

La connaissance des caractéristiques de ce kyste particulier est essentielle pour un bon diagnostic et une bonne gestion du cas.

Le kyste mandibulaire vestibulaire infecté a des caractéristiques cliniques et radiologiques spécifiques. Il se développe généralement en regard de la première ou plus rarement de la deuxième molaire mandibulaire en éruption. La dent est vitale.

L'étiologie du kyste mandibulaire vestibulaire infecté reste incertaine à ce jour.

L'hypothèse la plus probable serait qu'au cours de l'éruption de la dent dans l'épithélium gingival, une inflammation apparaîtrait dans le tissu conjonctif et favoriserait la formation du kyste.

Des facteurs de prédisposition ont été discutés, notamment la projection d'émail de la jonction émail-cément dans la furcation.

L'origine de cette lésion pourrait découler de restes épithéliaux : les perles de Serres (reliques de la lame dentaire) ou des débris épithéliaux de Malassez.

Le diagnostic de kyste mandibulaire infecté ne peut se faire sur ses caractéristiques histologiques qui sont non spécifiques.

Par ce travail, nous rapportons les différentes caractéristiques du kyste mandibulaire vestibulaire infecté pour permettre d'envisager l'indication ou non de l'extraction.

L'étude critique des traitements proposés dans la littérature montre 3 phases : une première d'énucléation et d'extraction dentaire, une seconde d'énucléation conservatrice de la dent concernée et enfin une troisième qui prônerait l'abstention thérapeutique sous réserve de surveillance. Autant la première phase était assurément excessive et non concordante avec l'étiologie proposée, autant la troisième est assurément insuffisante du fait d'un diagnostic sans élément objectif anatomo-pathologique ; la seconde a notre préférence sous réserve que l'extension du kyste n'ait pas grevé le pronostic dentaire de la dent concernée.

## BIBLIOGRAPHIE

**Borgonovo A, Reo P, Grossi G, Maiorana C.** Paradental cyst of the first molar: Report of a rare case with bilateral presentation and review of the literature. *J Indian Soc Pedod Prev Dent.* 2012;30(4):343.

**Borgonovo AE, Rigaldo F, Censi R, Conti G, Re D.** Large buccal bifurcation cyst in a child: a case report and literature review. *Eur J Paediatr Dent.* 2014;15(2 Suppl):237-40.

**Camarda AJ, Pham J, Forest D.** Mandibular infected buccal cyst: Report of two cases. *J Oral Maxillofac Surg.* 1989;47(5):528-34.

**Chrcanovic BR, Reis BMMV, Freire-Maia B.** Paradental (Mandibular Inflammatory Buccal) Cyst. *Head and Neck Pathology.* 2011;5(2):159-64.

**Corona-Rodriguez J, Torres-Labardini R, Velasco-Tizcareño M, Mora-Rincones O.** Bilateral Buccal Bifurcation Cyst: Case Report and Literature Review. *J Oral Maxillofac Surg.* 2011;69(6):1694-6.

**David LA, Sándor GK, Stoneman DW.** The buccal bifurcation cyst: in non-surgical treatment an option? *J Can Dent Assoc.* 1998;64(10):712-6.

**Fabbri A, Grossi G, Borgonovo A, Speroni S.** Paradental cyst of the first molar: A report of two cases. *J Indian Soc Pedod Prev Dent.* 2010;28(2):116.

**Gallego L, Baladrón J, Junquera L.** Bilateral Mandibular Infected Buccal Cyst: A New Image. *J Periodontol.* 2007;78(8):1650-4.

**Glock N, Marteau J-M, Fricain J-C.** Kyste mandibulaire bilatéral vestibulaire surinfecté. *Médecine Buccale Chirurgie Buccale.* 2011;17(2):133-6.

**Gomez RS, de Oliveira JR, Castro WH.** Spontaneous regression of a paradental cyst. *Dentomaxillofac Radiol.* 2001;30(5):296.

**Hakkou F, Chbicheb S, Achour I, El Wady W.** Kystes inflammatoires des maxillaires : mise au point. *Actual Odontostomatol (Paris).* 2012;(260):301-11.

**Iatrou I, Theologie-Lygidakis N, Leventis M.** Intraosseous cystic lesions of the jaws in children: A retrospective analysis of 47 consecutive cases. *Oral Surg Oral Med Oral Pathol Oral Radiol Endod.* 2009;107(4):485-92.

**Jindal A, Namdev R, Singhal P, Dutta S.** Mandibular Infected Buccal Cyst :Two Case Reports. *JNDA,* 2014.

**Lacaita MG, Capodiferro S, Favia G, Santarelli A, Muzio LL.** Infected paradental cysts in children: A clinicopathological study of 15 cases. *Br J Oral Maxillofac Surg.* 2006;44(2):112-5.

**Levarek RE, Wiltz MJ, Kelsch RD, Kraut RA.** Surgical management of the buccal bifurcation cyst: bone grafting as a treatment adjunct to enucleation and curettage. *J Oral Maxillofac Surg.* 2014;72(10):1966-73.

**Lim AA-T, Peck RH-L.** Bilateral mandibular cyst: lateral radicular cyst, paradental cyst, or mandibular infected buccal cyst? Report of a case. *J Oral Maxillofac Surg.* 2002;60(7):825-7.

**Lizio G, Corinaldesi G, Bianchi A, Marchetti C.** Successful resolution of juvenile paradental cysts after marsupialization in five consecutive patients: Marsupialization of juvenile paradental cyst. *Aust Dent J.* 2011;56(4):427-32.

**Martinez-Conde R, Aguirre J., Pindborg J.** Paradental cyst of the second molar: Report of a bilateral case. *J Oral Maxillofac Surg.* 1995;53 (10):1212-4.

**Omami G, Firas Al Yafi.** Buccal Bifurcation Cyst: A Diagnosis Not to Miss. *Int J Dent Oral Sci.* 2016;181-4.

**Packota GV, Hall JM, Lanigan DT, Cohen MA.** Paradental cysts on mandibular first molars in children: report of five cases. *Dentomaxillofac Radiol.* 1990;19 (3):126-32

**Philipsen HP, Reichart PA, Ogawa I, Sueti Y, Takata T.** The inflammatory paradental cyst: a critical review of 342 cases from a literature survey, including 17 new cases from the author's files. *J Oral Pathol Med.* 2004;33(3):147-55.

**Pompura JR, Sándor GK., Stoneman DW.** The buccal bifurcation cyst. *Oral Surg Oral Med Oral Pathol Oral Radiol Endod.* 1997;83(2):215-21.

**Ramos LMA, Vargas PA, Coletta RD, de Almeida OP, Lopes MA.** Bilateral buccal bifurcation cyst: case report and literature review. *Head Neck Pathol.* 2012;6(4):455-9.

**Sakout M, El Mohtarim B, Abdallaoui F.** Peut-on traiter une lésion kystique par voie endodontique ? *Actual Odontostomatol (Paris)* 2010;(249):5-18.

**Santos SE, Sato FRL, Sawazaki R, Asprino L.** Mandibular Buccal Bifurcation Cyst: A Case Report and Literature Review. *J Dent Child.* 2011 ;78(1):62-5.

**Shohat I, Buchner A, Taicher S.** Mandibular buccal bifurcation cyst: enucleation without extraction. *Int J Oral Maxillofac Surg.* 2003;32(6):610-3.

**Souza TS, Dos Santos HLR, Almendra RMC, Aguiar I, Lamberti PLR, Falcão AFP, et al.** Buccal Bifurcation Cyst: A Case Report. 2015;120(2):e75.

**Stanback JS.** The management of bilateral cysts of the mandible. *Oral Surg Oral Med Oral Pathol Oral Radiol Endod.* 1970;30(5):587-91.

**Stoneman DW, Worth HM.** The mandibular infected buccal cyst--molar area. *Dent Radiogr Photogr.* 1983;56(1):1-14.

**Thikkurissy S, Glazer KM, McNamara KK, Tatakis DN.** Buccal Bifurcation Cyst in a 7-Year-Old: Surgical Management and 14-Month Follow-Up. *J Periodontol* 2010;81(3):442-6.

**Vedtofte P, Praetorius F.** The inflammatory paradental cyst. *Oral Surg Oral Med Oral Pathol Oral Radiol Endod* 1989;68(2):182-8.

**Wolf J, Hietanen J.** The mandibular infected buccal cyst (paradental cyst). A radiographic and histological study. *Br J OralMaxillofac Surg* 1990;28(5):322-5.

**Zadik Y, Yitschaky O, Neuman T, Nitzan DW.** On the Self-Resolution Nature of the Buccal Bifurcation Cyst. *Br J OralMaxillofac Surg* 2011;69(7):e282-4.

**Les opinions émises dans les dissertations présentées doivent être considérées comme propres à leurs auteurs, sans aucune approbation ni improbation de la Faculté de Chirurgie Dentaire.**

**REBOH SARAH. PLACE DE L'AVULSION DANS LA THERAPEUTIQUE DU KYSTE MANDIBULAIRE INFECTE. 2018. 31p. : ill., tabl. Ref.Biblio : p 28-30**

**Sous la direction du Docteur COURRIER BRUNO**

**Th : Chir Dent. : Paris 7 : 2018**

---

**RESUME :**

Le kyste mandibulaire infecté ou kyste de la furcation est un kyste odontogène inflammatoire rare touchant exclusivement l'enfant. Outre son problème diagnostique du fait de sa rareté et de sa topographie, il pose un problème thérapeutique particulier concernant la conservation ou non de la dent en regard de laquelle il se développe. De nombreux cas sont rapportés dans la littérature récente. Le traitement standard associe dans la plupart des cas à l'exérèse du kyste, l'avulsion de la dent. Quelques rares cas rapportés se montrent plus conservateurs.

L'objectif de ce travail cherche à définir des critères pathogéniques, anatomiques et pronostiques de consolidation sur lesquels s'appuyer pour poser l'indication ou non de l'avulsion.

A cette revue de littérature, notre travail associera le rapport d'un cas clinique original conservateur.

---

**TITRE en anglais :** Tooth extraction in the treatment of the buccal bifurcation cyst.

---

**DISCIPLINE :** Chirurgie

---

**MOTS-CLES Français :** Kyste mandibulaire infecté ; kyste paradentaire ; extraction dentaire (FMeSH) ; thérapeutique (FMeSH) ; enfant(FMeSH)

---

**MOTS-CLES Anglais :** Buccal bifurcation cyst ; paradental cyst ; tooth extraction (MeSH) ; therapeutics(MeSH) ; child(MeSH)

---