



**HAL**  
open science

# Amélogénèses imparfaites : corrélation entre le génotype et le phénotype

Zoé Prud'Homme

► **To cite this version:**

Zoé Prud'Homme. Amélogénèses imparfaites : corrélation entre le génotype et le phénotype. Sciences du Vivant [q-bio]. 2018. dumas-03264455

**HAL Id: dumas-03264455**

**<https://dumas.ccsd.cnrs.fr/dumas-03264455>**

Submitted on 18 Jun 2021

**HAL** is a multi-disciplinary open access archive for the deposit and dissemination of scientific research documents, whether they are published or not. The documents may come from teaching and research institutions in France or abroad, or from public or private research centers.

L'archive ouverte pluridisciplinaire **HAL**, est destinée au dépôt et à la diffusion de documents scientifiques de niveau recherche, publiés ou non, émanant des établissements d'enseignement et de recherche français ou étrangers, des laboratoires publics ou privés.



Distributed under a Creative Commons Attribution - NonCommercial - NoDerivatives 4.0 International License

**UNIVERSITE PARIS DIDEROT - PARIS 7**

**FACULTE DE CHIRURGIE DENTAIRE**

5, Rue Garancière 75006 PARIS

Année 2018

Thèse N°:

N° attribué par la bibliothèque :

**THESE pour le DIPLOME D'ETAT DE DOCTEUR**

**en CHIRURGIE DENTAIRE**

présentée et soutenue publiquement le  
4 décembre 2018

par **PRUD'HOMME Zoé**

**AMELOGENESES IMPARFAITES :  
CORRELATION ENTRE LE GENOTYPE ET LE PHENOTYPE**

Directeurs de thèse : Madame le Professeur Muriel de LA DURE MOLLA  
et Monsieur le Docteur Benjamin FOURNIER

**J U R Y**

Mme la Professeure Ariane BERDAL	Présidente
M. le Docteur Christophe AZEVEDO	Assesseur
Mme la Professeure Muriel de LA DURE-MOLLA	Assesseur
M. le Docteur Pascal GARREC	Assesseur
Mme la Docteure Sophia HOUARI	Assesseur
Mme la Docteure Nelly PRADELLE	Assesseur
Mme la Docteure Paola SORIA	Assesseur
M. le Docteur Benjamin FOURNIER	Membre invité

# UNIVERSITE PARIS DIDEROT-PARIS 7

Présidente de l'Université :	Mme la Professeure Christine CLERICI
Doyenne de l'U.F.R. d'Odontologie :	Mme la Professeure Ariane BERDAL
Directrice Générale des Services :	Madame Pascale SAINT-CYR

---

## JURY

Mme la Professeure Ariane BERDAL	Présidente
Mme la Professeure Muriel de LA DURE-MOLLA	Assesseur
M. le Docteur Christophe AZEVEDO	Assesseur
M. le Docteur Pascal GARREC	Assesseur
Mme la Docteure Sophia HOUARI	Assesseur
Mme la Docteure Nelly PRADELLE	Assesseur
Mme la Docteure Paola SORIA	Assesseur
M. le Docteur Benjamin FOURNIER	Membre invité

**Mme la Professeure Ariane BERDAL**

Docteur en Chirurgie Dentaire  
Diplôme de Doctorat  
Professeur des Universités - Praticien  
Hospitalier

*Je vous remercie de l'honneur que vous me faites en présidant le jury de ma thèse.*

*Soyez assurée de ma reconnaissance et de ma plus respectueuse considération.*

**M. le Docteur Christophe AZEVEDO**

Docteur en Chirurgie Dentaire  
Diplôme de Doctorat  
Maître de Conférences des Universités -  
Praticien Hospitalier

*Je vous remercie de l'honneur que vous me faites en participant au jury de ma thèse.*

*Soyez assuré de ma reconnaissance et de ma plus respectueuse considération.*

**Mme la Professeure Muriel de la DURE  
MOLLA**

Docteur en Chirurgie Dentaire  
Diplôme de Doctorat  
Habilitation à Diriger des Recherches  
Maître de Conférences des Universités -  
Praticien Hospitalier

*Je vous remercie de l'honneur que vous me faites en dirigeant ce travail et en participant au jury de ma thèse. Je vous remercie tout particulièrement pour votre disponibilité tout au long de ce travail et vos précieux conseils.*

*Soyez assurée de ma reconnaissance et de ma plus respectueuse considération.*

**M. le Docteur Pascal GARREC**

Docteur en Chirurgie Dentaire  
Diplôme de Doctorat  
Maître de Conférences des Universités -  
Praticien Hospitalier

*Je vous remercie de l'honneur que vous me faites en participant au jury de ma thèse.*

*Soyez assuré de ma reconnaissance et de ma plus respectueuse considération.*

**Mme la Docteure Sophia HOUARI**

Docteur en Chirurgie Dentaire

Maître de Conférences des Universités-  
Praticien Hospitalier

*Je vous remercie de l'honneur que vous me faites en participant au jury de ma thèse.*

*Soyez assurée de ma reconnaissance et de ma plus respectueuse considération.*

**Mme la Docteure Nelly PRADELLE**

Docteur en Chirurgie Dentaire  
Diplôme de Doctorat  
Maître de Conférences des Universités -  
Praticien Hospitalier

*Je vous remercie de l'honneur que vous me faites en participant au jury de ma thèse.*

*Soyez assurée de ma reconnaissance et de ma plus respectueuse considération.*

**Mme la Docteure Paola SORIA**

Docteur en Chirurgie Dentaire  
Assistante Hospitalo-Universitaire

*Je vous remercie de l'honneur que vous me faites en participant au jury de ma thèse.*

*Soyez assurée de ma reconnaissance et de ma plus respectueuse considération.*

**M. le Docteur Benjamin FOURNIER**

Docteur en Chirurgie Dentaire  
Assistante Hospitalo-Universitaire

*Je vous remercie de l'honneur que vous me faites en dirigeant ce travail et en participant au jury de ma thèse. Je vous remercie tout particulièrement pour votre disponibilité tout au long de ce travail et vos précieux conseils.*

*Soyez assuré de ma reconnaissance et de ma plus respectueuse considération.*

## TABLE DES MATIERES

<b>Introduction</b> .....	<b>3</b>
<b>1. L'amélogénèse</b> .....	<b>5</b>
1.1 Rappels sur l'amélogénèse.....	5
1.1.1. Chronologie de l'amélogénèse.....	5
1.1.2. Les différentes étapes de la formation de l'émail.....	6
1.1.3. Les différentes protéines de l'émail.....	9
1.2 Classification des Amélogénèses Imparfaites.....	11
1.3 Expressions cliniques des Amélogénèses Imparfaites.....	13
1.4 Les diagnostics différentiels de l'Amélogénèse Imparfaite.....	18
1.5 L'amélogénèse imparfaite associée à un syndrome.....	19
<b>2. La génétique de l'amélogénèse imparfaite</b> .....	<b>21</b>
2.1 Rappel sur les différents modes de transmission.....	21
2.1.1. Transmission selon le mode autosomique dominant.....	21
2.1.2. Transmission selon le mode autosomique récessif.....	22
2.1.3. Transmission selon le mode dominant lié à l'X.....	22
2.2 Les différents gènes en cause pour l'amélogénèse imparfaite.....	22
<b>3. Étude sur la corrélation entre le génotype et le phénotype des Amélogénèses Imparfaites</b> .....	<b>26</b>
3.1 Matériels et méthodes.....	26
3.1.1. Stratégie de recherche et flowchart.....	26
3.1.2. Rappel sur les différentes nomenclatures internationales.....	28
3.1.3. Analyse des articles.....	29
3.2 Résultats.....	29
3.2.1. Nombre d'articles étudiés.....	29
3.2.2. Tableau Excel.....	31
3.2.3. Description de l'échantillon.....	39
3.2.4. Analyse des résultats gène par gène.....	40
3.2.5. Analyse de la corrélation génotype / phénotype.....	60
3.3 Discussion.....	62
<b>Conclusion</b> .....	<b>66</b>

## ABBREVIATIONS

ACP 4 : Acide Phosphatase 4  
AD : Autosomique Dominant  
ADN : Acide DésoxyriboNucléique  
AI : Amélogénèse Imparfaite  
AIHHT : Amelogenesis Imperfecta, Hypomaturation-Hypoplastic Type, with Taurodontism  
AMBN : Ameloblastine  
AMELX : Amélogénine, isoforme X  
AMELY : Amélogénine, isoforme Y  
AMTN : Amélotine  
AR : Autosimique Récessif  
ARN : Acide RiboNucléique  
C4orf26 : Chromosome 4 open reading frame 26  
CDS : Coding DNA Sequence  
COL17A1 : Collagen type XVII alpha 1 chain  
DLX : Distal-Less Homeobox  
ENAM : Enameline  
FAM83H : Family with sequence similarity 83 member H  
GPR68 : G protein-coupled receptor 68  
ITGB6 : Integrin subunit beta 6  
kDa : Kilodalton  
KLK4 : Kallikréine peptidase 4  
LAMA3 : Laminin subunit alpha 3  
LAMB3 : Laminin subunit beta 3  
LOC : Laryngo Onycho Cutaneous  
MIH : Molar Incisor Hypomineralization  
MMP20 : Matrix metallopeptidase 20  
MMP20 : Metallaprotéinase 20  
NCBI : National Center for Biotechnology Information  
NR : Non Renseigné  
SLC24A4 : Solute carrier family 24 member 4  
WDR72 : WD repeat domain 72  
X : Transmission liée à l'X

## Introduction

L'amélogenèse imparfaite (AI) est une maladie rare. Une pathologie est dite « rare » lorsqu'elle affecte moins d'un individu sur 2000 dans une population. La prévalence de toutes les formes d'AI varie d'un pays à l'autre : 1 /4000 en Suède, 1 /15 000 aux Etats-Unis, par exemple. Sa prévalence n'est pas connue en France. (Bloch Zupan, 2010)

Le terme « amélogenèse imparfaite » regroupe un ensemble hétérogène d'altérations génétiques héréditaires dans la composition de l'émail dentaire. Ces défauts amélaire touchent, dans la majeure partie des cas, l'ensemble des dents des deux dentures. Ils apparaissent de manière isolée ou syndromique. L'AI peut aussi être associée à d'autres anomalies dentaires tels que le taurodontisme, des défauts dentinaires, des anomalies d'éruption, des béances antérieures, des agénésies.

Il existe une grande variabilité des manifestations cliniques des AI. L'émail peut être rugueux, crayeux, piqueté, dyschromié. Cela entraîne un défaut esthétique et fonctionnel pour les patients atteints, des difficultés à s'alimenter et des douleurs. Les améloblastes, cellules synthétisant l'émail disparaissent lors de l'éruption de la dent. Par conséquent, le tissu amélaire n'a aucun potentiel de remaniement. L'atteinte est irréversible.

La prise en charge thérapeutique doit commencer dès la denture temporaire et représente souvent un défi pour le praticien. Pour les cas les plus sévères, une prise en charge pluridisciplinaire est nécessaire associant orthodontiste, chirurgien oral et chirurgien-dentiste.

Les AI ont été classées selon leur manifestations cliniques (phénotype) et selon leur mode de transmission. (Wiktop, 1988). L'AI hypoplasique est un défaut quantitatif de l'émail. Les AI hypomatures et hypominéralisées sont des défauts qualitatifs de l'émail. Il est aussi possible d'avoir une combinaison de ces différentes formes. L'AI peut se transmettre selon le mode autosomique dominant, pour la majorité des cas, autosomique récessif, ou lié à l'X.

Actuellement, une vingtaine de gènes sont identifiés comme responsable des AI non syndromiques : *ACPT*, *AMBN*, *AMELX*, *AMTN*, *C4orf26*, *COL17A1*, *DLX3 ENAM*, *FAM83H*, *GPR68*, *ITGB6*, *KLK4*, *LAMA3*, *LAMB3*, *MMP20*, *SLC24A4*, *WDR72*.



Aujourd'hui, le diagnostic repose sur des indicateurs tels que les antécédents familiaux, l'analyse généalogique, les observations cliniques et radiographiques. Une analyse génétique serait nécessaire pour faire un diagnostic biologique, faisant correctement correspondre le phénotype avec le génotype, et ainsi orienter au mieux les patients vers une consultation génétique et un traitement adapté. (Gadhia et al. 2012).

L'objectif de ce travail est d'établir un lien entre les différents phénotypes et les différentes mutations génétiques responsables des AI, à travers une analyse de la littérature. Le but final étant d'établir une classification biologique simplifiée des AI ou d'orienter la recherche génétique vers un gène candidat pour faciliter le diagnostic moléculaire.

Il faudra, dans un premier temps, faire un bref rappel sur le mécanisme de l'amélogenèse pour ensuite bien comprendre les différentes formes d'AI. Puis, nous étudierons la génétique de l'AI, les modes de transmission et les gènes en cause, pour dans une dernière partie pouvoir établir un lien entre le génotype et le phénotype des AI.

# 1. L'amélogénèse

## 1.1 Rappels sur l'amélogénèse

L'amélogénèse est la formation de l'émail dentaire. Elle se déroule après la dentinogénèse, qui est la formation de la dentine. (Lignon et al., 2015). L'améloblaste est la cellule épithéliale synthétisant l'émail.

L'amélogénèse se déroule en deux étapes : une phase sécrétoire et une phase de maturation. D'abord, la sécrétion de la matrice extra cellulaire et la minéralisation de cette matrice et ensuite la maturation de l'émail qui achève le processus.

L'émail présente une structure prismatique, composée de cristaux d'apatites carbonatées, eux-mêmes formés d'hydroxyapatites poly substitués. La maille élémentaire de l'émail est donc l'hydroxyapatite dont la formule est  $\text{Ca}_{10}(\text{PO}_4)_6(\text{OH})^2$ . Elle est dite poly substituée car, dans l'émail, il existe de nombreuses substitutions : le radical hydroxyle est très souvent substitué par du carbonate par exemple. Les dimensions de cette maille élémentaire sont inférieures à 1nm.

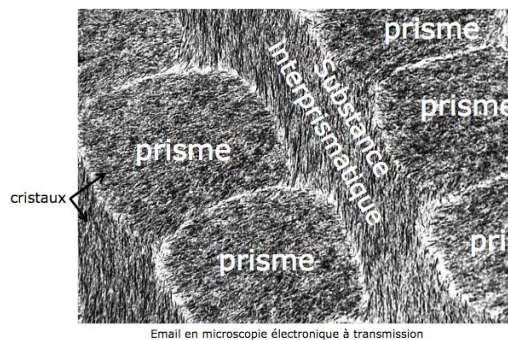
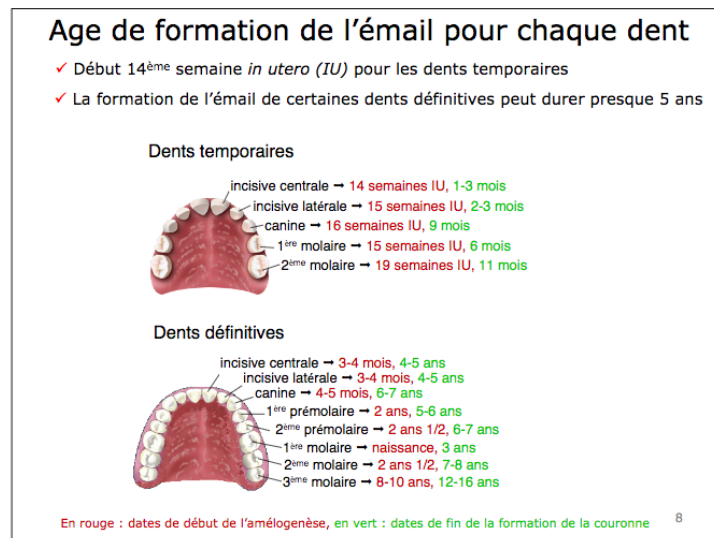


Figure 1 : Coupe de l'émail en microscopie électronique à transmission

### 1.1.1. Chronologie de l'amélogénèse

L'émail suit un rythme très précis pour la formation de chaque dent. Si un problème de santé pouvant affecter l'amélogénèse survient pendant cette période, seules les dents dont l'amélogénèse est en cours seront atteintes car toutes les dents ne se forment pas en même temps.

Il est donc très important de connaître l'âge de formation de l'émail des dents pour prévoir quelles dents pourront présenter une anomalie s'il y a une maladie pouvant altérer l'amélogénèse pendant l'enfance ou la grossesse.



*Figure 2 : Age de formation de l'émail pour chaque dent*

L'amélogenèse imparfaite est un terme regroupant un ensemble hétérogène d'anomalies de l'émail, conséquences directes d'anomalies lors de la cascade d'événements aboutissant à l'émail.

### 1.1.2. Les différentes étapes de la formation de l'émail

Pour chaque dent, les améloblastes, cellules responsables de la formation de l'émail, passent par cinq différentes phases.

Phase 1 : L'améloblaste pré-sécréteur est en regard de la jonction émail-dentine.

Phase 2 : L'améloblaste sécréteur sans prolongement de Tomes secrète une fine couche d'émail aprismatique au contact de la dentine.

Phase 3 : L'améloblaste sécréteur avec prolongement de Tomes secrète l'émail prismatique immature

Phase 4 : L'améloblaste de maturation assure la maturation de l'émail.

Phase 5 : L'améloblaste de protection protège la surface de l'émail mature jusqu'à l'arrivée de la dent en bouche.

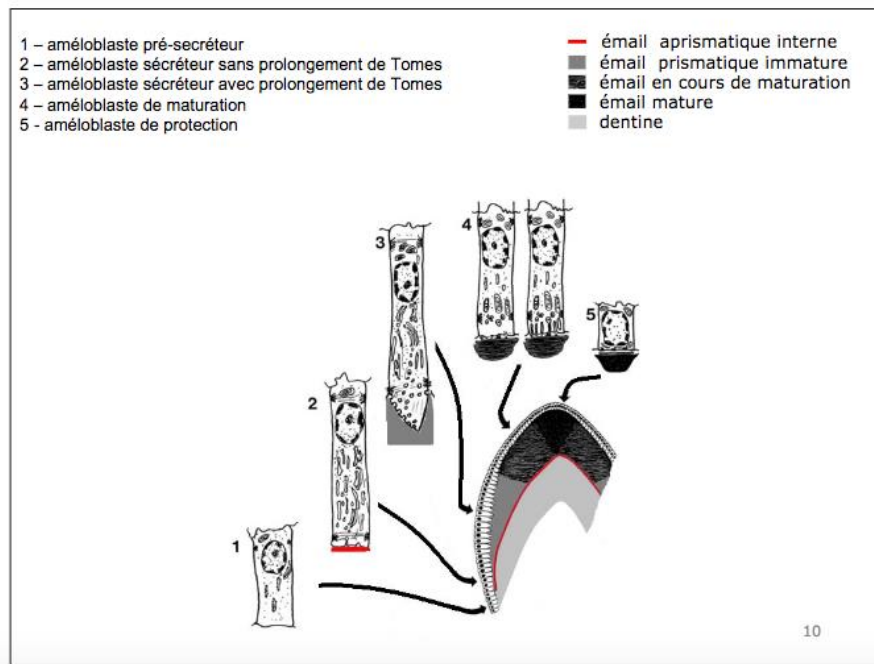


Figure 3 : Schématisation des différents stades des améloblastes

L'amélogénèse suit un gradient temporo-spatial de différenciation. En effet, la différenciation des améloblastes débute à la future jonction amélo-dentinaire, en regard d'odontoblastes différenciés qui ont déjà synthétisé la première couche de dentine. La différenciation des améloblastes pré-sécréteurs s'accompagne de la dégradation de la membrane basale qui sépare les pré-améloblastes des pré-odontoblastes. La disparition de cette membrane basale permet donc aux améloblastes pré-sécréteurs d'entrer en contact avec le manteau dentinaire qui se minéralise et d'induire l'amélogénèse. L'améloblaste pré-sécréteur peut alors devenir sécréteur et sécréter la première couche d'émail au contact de la dentine. Lorsqu'un améloblaste pré-sécréteur se transforme en un améloblaste sécréteur sans prolongement de Tomes, c'est le début de la sécrétion des protéines de l'émail. (Bartlett et al., 2013)

Cette couche d'émail forme la jonction émail-dentine et est aprismatique, par opposition à l'émail prismatique sécrété par les améloblastes sécréteurs avec prolongement de Tomes.

En regard de la couche d'émail nouvellement formée, les cellules du réticulum étoilé disparaissent par apoptose, ce qui va favoriser les apports en métabolites, protéines, acides aminés, calcium, phosphates nécessaires à la sécrétion et à la minéralisation de l'émail.

Dès que l'émail aprismatique interne est déposé, les améloblastes forment à leur pôle basal un court prolongement de forme conique appelé prolongement de Tomes. C'est la présence du prolongement de Tomes qui permet la sécrétion des prismes et de la substance interprismatique créant ainsi l'émail prismatique. Cela marque la fin de la phase sécrétoire.

Ensuite, la phase de maturation permet la croissance des cristaux dont l'épaisseur passe de 3,1nm à 29nm après maturation et dont la largeur passe de 25nm à 65nm. On obtient ainsi un émail mature n'ayant presque plus de protéines, ni d'eau, qui est principalement réabsorbée par les améloblastes de maturation à bordure lisse. Cet émail est composé à 96% de cristaux et seulement 3,2% d'eau et 0,8% de matière organique.

On observe dans les améloblastes de maturation une diminution de la taille et du nombre des organites de synthèse de la cellule. Les améloblastes de maturation vont présenter deux aspects de leur partie terminale : un aspect lisse et un plissé.

Pendant la phase de maturation, les améloblastes vont passer environ de 5 à 7 fois de bordure plissée à bordure lisse. Le rôle de cette modulation semble être en relation entre l'acidification et la neutralisation du pH de l'émail immature, l'élimination des fragments protéiques et le transport du calcium vers l'émail pour permettre la croissance des cristaux.

La croissance des cristaux ne peut se faire que si les molécules d'amélogénines sont éliminées par la Métalloprotéinase 20 (MMP20). Or, la MMP20 a besoin d'un pH légèrement acide pour fonctionner. En même temps, les améloblastes vont donc sécréter en quantité importante l'anhydrase carbonique II qui libère des protons dans la matrice : elle devient acide. La diminution de pH va activer la MMP20 qui va entraîner la fragmentation des nanosphères d'amélogénine. Les améloblastes sécrètent aussi une autre enzyme : la sérine protéase 17 (kallitréine 4). A la fin de la dégradation, les nanosphères ont quasiment disparues et les cristaux ont fait leur croissance en épaisseur. (Moradian-Oldak et al., 2013)

Lorsque la maturation de l'émail est terminée, l'améloblaste se transforme en un améloblaste de protection. Il sécrète une lame basale à la surface de l'émail à laquelle il adhère. Son rôle est d'isoler l'émail du follicule dentaire tant que la dent n'est pas arrivée en bouche. Si cette couche n'existait pas, l'émail serait détruit par des enzymes et acides conjonctifs avant même d'arriver en bouche. (Cuisinier, 2003)

Les améloblastes disparaissent en fusionnant avec l'épithélium oral lors de l'éruption dentaire, rendant toute altération de l'émail irréversible et empêchant tout processus de cicatrisation lors d'altérations innées ou acquises.

Le rythme de l'amélogénèse est de 4 µm d'émail par jour avec une phase de synthèse active et une phase de repos pendant laquelle il y a moins d'émail sécrété. On peut parler d'un rythme circadien pour l'amélogénèse. (Lignon et al. 2015)

De part sa composition, l'émail est le tissu le plus résistant du corps humain, avec une dureté supérieure au fer et à l'acier. C'est aussi grâce à cette propriété que les dents ont permis de nombreuses études anthropologiques à travers les âges. (Bartlett et al., 2013)

### 1.1.3. Les différentes protéines de l'émail

Les protéines de l'émail sont nombreuses. On distingue les protéines de structure de l'émail, nombreuses, et les protéases, au nombre de deux.

Les trois principales protéines de structure sont l'amélogénine (codée par le gène *AMELX* et *AMELY*), l'améloblastine (*AMBN*) et l'énaméline (*ENAM*). Les protéases sont la métalloprotéinase 20 (*MMP20*) et la kallikréine peptidase 4 (*KLK4*). La *MMP20* est exprimée précocement dans la maturation de l'émail et clive l'amélogénine, alors que la *KLK4* est exprimée plus tardivement.

On distingue aussi les facteurs de transcription tel que *DLX3*.

L'amélogénine représente environ 80 à 90% de la matrice organique, l'améloblastine et l'énaméline représentent respectivement 5% et 3%. (Bartlett et al. 2013)

Les protéines de la matrice de l'émail sont sécrétées puis réabsorbées par les améloblastes. Elles sont nécessaires pour la bonne formation de l'émail mais ne sont pas présentes dans l'émail mature final.

### L'amélogénine

Les amélogénines sont les protéines quantitativement les plus importantes de la matrice de l'émail. Elles représentent environ 90 % des protéines totales de l'émail. Leur poids moléculaire varie de 5 à 25 kDa, à cause de phénomènes d'épissage alternatif des ARN messagers et de modifications post traductionnelles.

Les amélogénines de 25 kDa sont capables de s'auto-assembler à l'extérieur de la cellule pour former des agrégats sphériques de 15-20 nanomètres de diamètre. Ces agrégats sont appelés nanosphères d'amélogénine. Ces dernières ont une forte affinité pour l'hydroxyapatite et se lient par l'extrémité carboxy-terminales. Les agrégats d'amélogénines ont pour rôle de contrôler l'orientation des cristaux, d'empêcher leur croissance en largeur et en épaisseur et

d'empêcher une fusion latérale prématurée des cristaux d'émail qui sinon auraient tendance à interagir les uns avec les autres par des interactions électrostatiques. Ces nanosphères d'amélogénines ont donc comme fonction de maintenir les cristaux à une distance uniforme les uns des autres et leur confèrent une disposition régulière dans l'émail en formation, c'est à dire dans l'émail immature. (Moradian-Oldak et al., 2013)

Chez l'homme, les amélogénines résultent de la transcription d'un gène porté par le chromosome sexuel X (gène *AMELX*) et d'un gène porté par le chromosome sexuel Y (gène *AMELY*). Chez les souris déficientes en amélogénine, l'émail est hypoplasique et ne possède pas la structure caractéristique en prisme ni substance interprismatique, comme c'est le cas dans certaines formes d'amélogenèse imparfaite humaine liée au chromosome X.

### **L'amélobastine**

Elle représente, comme l'énaméline, presque 5% du total des protéines de la matrice de l'émail. C'est la deuxième plus abondante des protéines de la matrice. Elle s'accumule à proximité de la membrane du prolongement de Tomes. Elle est relativement acide. L'amélobastine est scindée rapidement après sécrétion dans la matrice de l'émail pour donner des fragments plus petits dont l'un s'incorpore à la gaine des prismes. Ce fragment aurait pour rôle d'éviter la fusion entre les prismes et la substance interprismatique.

Le rôle de l'amélobastine serait d'assurer l'adhérence des améloblastes sécréteurs à la matrice de l'émail. Le gène (*AMBN*) est porté par le chromosome 4 (q13). Une mutation de ce gène provoque un type hypoplasique de l'amélogenèse imparfaite.

### **L'énaméline**

L'énaméline a un poids moléculaire de 186 kDa et est hautement glycosylée. Elle n'est observable que dans la zone proche des améloblastes car elle est rapidement dégradée après sa sécrétion par des protéases.

Le gène de l'énaméline (*ENAM*) est localisé sur le chromosome 4 (position q21). Des mutations de ce gène sont responsables de formes hypoplasiques de l'amélogenèse. Il existe d'autres protéines de la matrice de l'émail telle que la tuftéline (*TUFT1*) et l'amélotine (*AMTN*).

## Les protéases

Ces protéases clivent les protéines de la matrice amélaire de haut poids moléculaire en de nombreux sites. Elles permettent notamment l'élimination du domaine C-terminal des amélogénines, ce qui modifie la structure des amélogénines.

Au stade de maturation, la MMP20 provoque la dégradation des nanosphères d'amélogénines, permettant ainsi la croissance en épaisseur et en largeur des cristaux d'émail. La MMP20 est essentielle pour la formation de l'émail mais pour aucune autre fonction biologique. (Bartlett et al., 2013).

Récemment, il a été montré que la protéase MMP9 aurait un rôle dans l'amélogenèse mais il n'a pas encore été prouvé qu'une mutation puisse provoquer une amélogenèse imparfaite. (Bartlett et al., 2013)

### 1.2 Classification des Amélogenèses Imparfaites

Depuis 1945, la classification des amélogenèses imparfaites n'a cessé d'évoluer. Certaines classifications se basaient exclusivement sur le phénotype, d'autres utilisaient le mode de transmission génétique. Une dizaine de classifications se sont succédées, intégrant des critères de plus en plus précis sur le phénotype. Finalement, la classification la plus utilisée, comme aussi dans cette thèse, est celle de Wiktop de 1988 qui a été modifiée par Nusier en 2004 pour ajouter le mode de transmission. (Crawford et al., 2007)

Elle comprend quatre grandes catégories basées principalement sur le phénotype (hypoplasique, hypomature, hypominéralisée, hypomature-hypoplasique avec taurodontisme), subdivisées en 15 sous-classes par le phénotype et secondairement par le mode de transmission.

TYPE I	HYPOPLASIQUE
IA	Hypoplasie piquetée, AD
IB	Hypoplasie localisée, AD
IC	Hypoplasie localisée, AR
ID	Hypoplasie lisse, AD
IE	Hypoplasie lisse, liée à l'X dominant



IF	Hypoplasie rugueuse, AD
IG	Email agénésique, fin généralisé, AR
<b>TYPE II</b>	<b>HYPOMATURE</b>
IIA	Hypomature, pigmentée, AR
IIB	Hypomature, liée à l’X récessif
IIC	Couronne neigeuse coiffée d’un émail blanc opaque, lié à l’X
IID	Couronne neigeuse coiffée d’un émail blanc opaque, AD
<b>TYPE III</b>	<b>HYPOMINERALISE</b>
IIIA	AD
IIIB	AR
<b>TYPE IV</b>	<b>HYPOMATURE-HYPOPLASIQUE AVEC TAURODONTISME</b>
IVA	Hypomature-hypoplasique avec taurodontisme, AD
IVB	Hypoplasique-hypomature avec taurodontisme, AD

*Figure 4 : Classification de Wiktop modifiée par Nusier*

La multiplicité de ces classifications basées quasiment exclusivement sur le phénotype porte à confusion et ce n’est pas toujours possible de trouver une concordance entre un phénotype et un des nombreux sous-types. C’est pourquoi une classification basée sur l’analyse génétique serait très intéressante comme l’explique A. Bloch Zupan dans Clinica (2010).

En 1995, une classification biologique a été proposée par Aldred et Crawford, intégrant en plus du phénotype et du mode de transmission le défaut moléculaire et le résultat biologique, lorsqu’ils étaient connus. En 2002, une classification est proposée sur les défauts moléculaires de AMELX (Hart et al., 2002). En 2003, une classification modifiée de celle de 1995 est proposée (Aldred et al., 2003). Mais aucune de ces classifications biologiques n’est plus satisfaisante aujourd’hui que celle de Wiktop de 1988, c’est pourquoi nous continuons d’utiliser celle-ci.

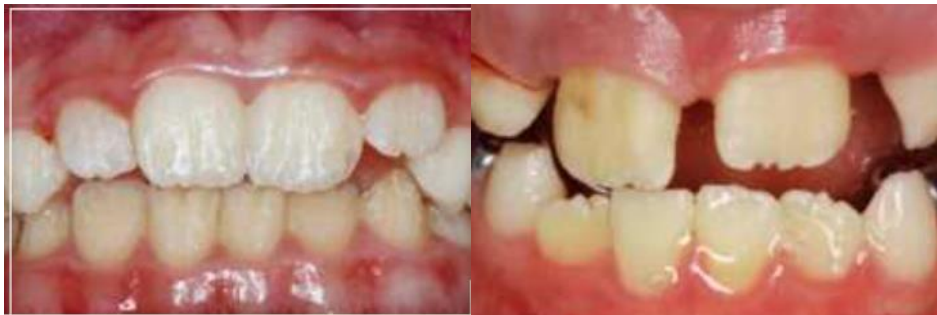### 1.3 Expressions cliniques des Amélogénèses Imparfaites

Il existe trois phénotypes principaux des Amélogénèses Imparfaites : hypoplasique, hypomature et hypominéralisé.

#### **L'AI hypoplasique**

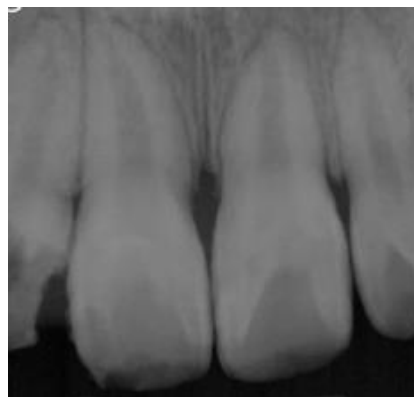C'est un défaut quantitatif d'émail dû à un défaut dans la formation de la matrice amélaire. L'émail présent est dur, translucide mais de faible épaisseur, voire inexistant dans les formes les plus sévères. La dent est caractérisée par un mélange de plages d'émail normal, alternée avec des surfaces rugueuses, des puits, des stries, des surfaces piquetées.

L'émail n'est pas prédisposé à l'usure. Radiologiquement, la différence de densité entre l'émail et la dentine est perceptible, mais l'on peut voir que la couche d'émail est moins épaisse. (Bloch Zupan, 2010)

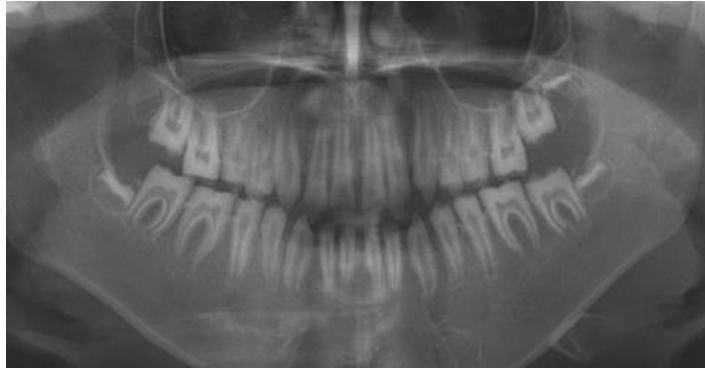

*Figure 5 : Email hypoplasique (Bloch Zupan et al., 2010)*

Sur la photo de gauche de la figure 5, on met en évidence de stries et des puits. Sur la photo de droite, l'émail est absent.



*Figure 6 : Aspect radiologique sur une rétro alvéolaire (Cho et al. 2014)*

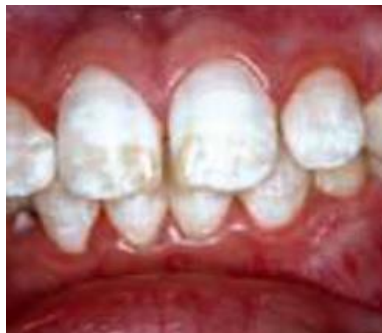

*Figure 7 : Aspect radiologique sur une panoramique (Kim et al. 2015)*

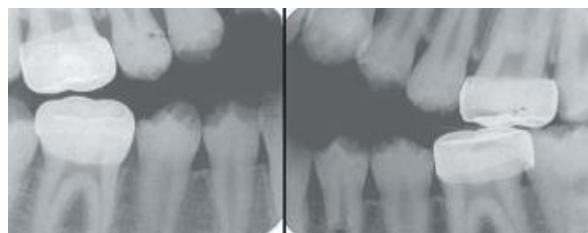
Radiologiquement, on remarque un contraste entre le tissu amélaire et le tissu dentinaire mais il est diminué. De plus, on observe une diminution de la quantité d'émail.

### **L'AI hypomature**

C'est un défaut qualitatif de l'émail. L'émail est en quantité normale, relativement dur et présente des dyschromies allant du blanc crayeux au jaune brun. Il est moins fragile que l'émail hypominéralisé. (Gadhia et al., 2012). Radiologiquement, il n'y a pas ou peu de contraste avec la dentine.



*Figure 8 : Email hypomature (Bloch Zupan et al. 2010)*



*Figure 9 : Aspect radiologique sur une rétroalvéolaire (Kim et al., 2005)*

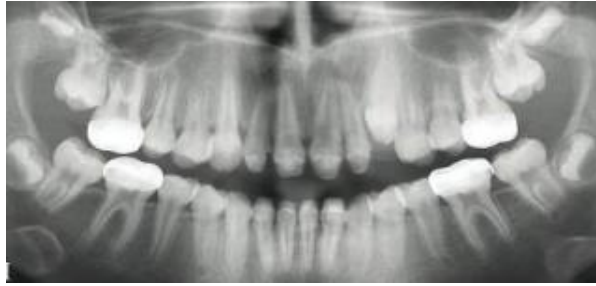

Figure 10 : Aspect radiologique sur une panoramique (Gasse et al., 2013)

Radiologiquement, il n'y a quasiment pas de contraste entre l'émail et la dentine.

### **L'AI hypominéralisée**

C'est aussi un défaut qualitatif de l'émail. L'émail est d'épaisseur normale, relativement mou et poreux, avec des dyschromies jaunes à brunes. L'émail mal formé peut rapidement se cliver après l'éruption en bouche et ainsi mettre à nu la dentine. Radiologiquement, le contraste émail-dentine est diminué.

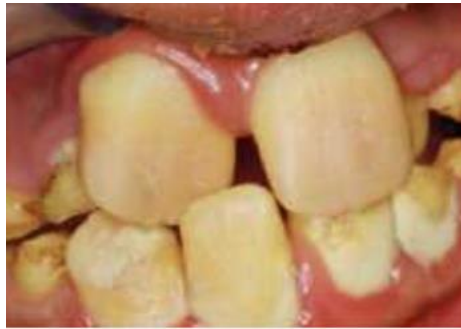

Figure 11 : Email hypominéralisé (Bloch Zupan et al. 2010)

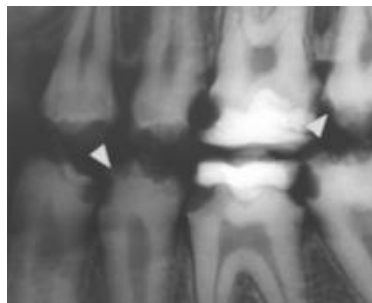


Figure 12 : Aspect radiologique sur une rétroalvéolaire ( Urzua et al., 2015)

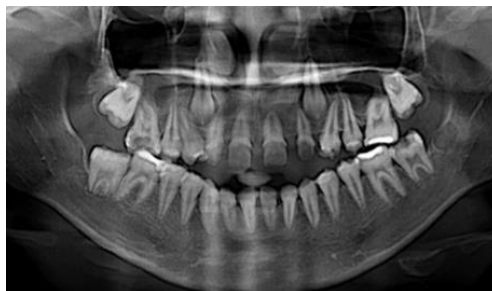
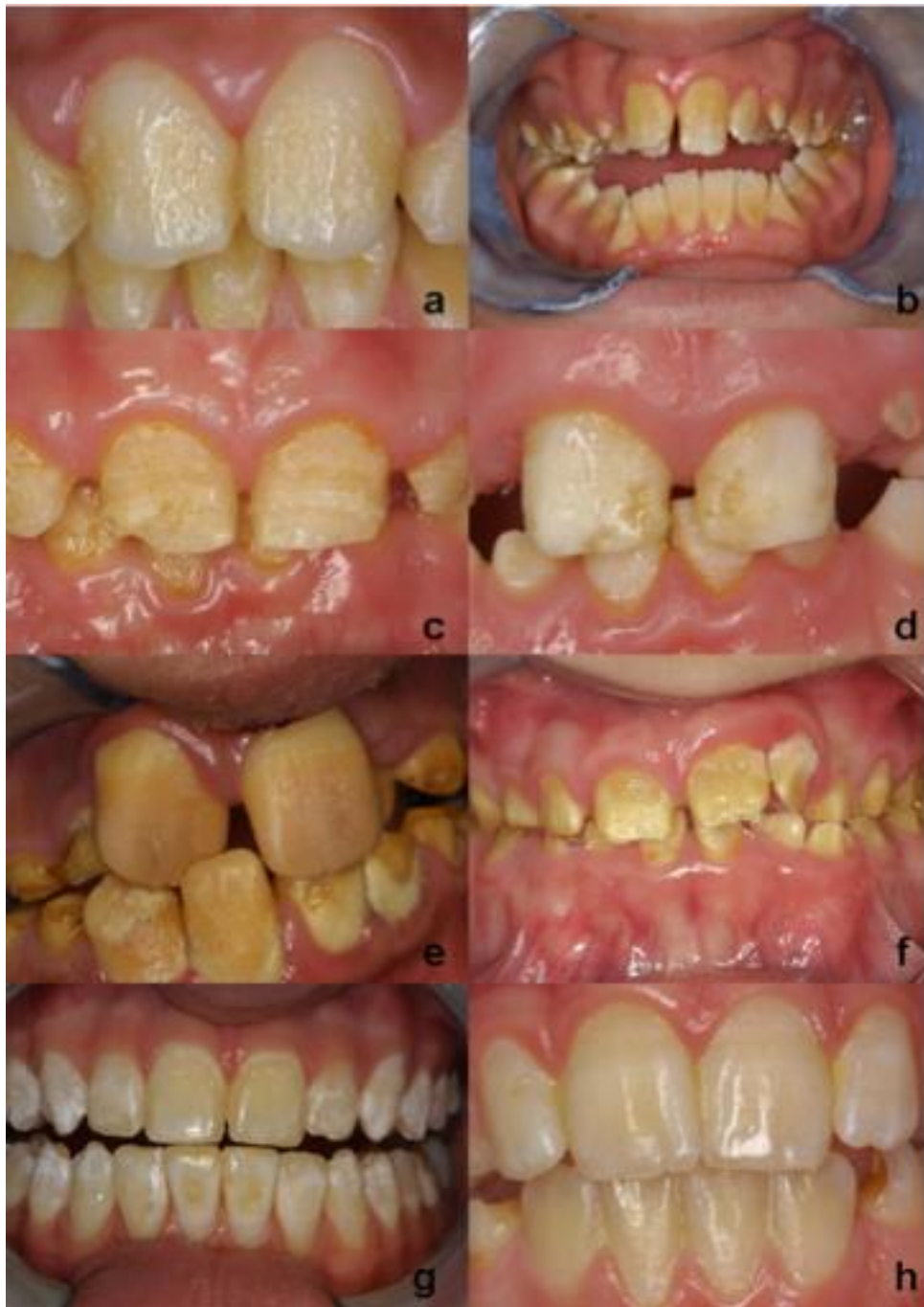
Figure 13 : Aspect radiologique sur une panoramique (Kantaputra et al., 2016)

Radiologiquement, il n'y a pas de contraste entre l'émail et la dentine. De plus, il y a une perte du tissu amélaire.

Ces différents phénotypes peuvent aussi être combinés. Ces défauts amélaire peuvent être associés à des sensibilités. L'AI peut être associée à d'autres défauts dentaires : le taurodontisme ou la béance antérieure, dans 50% des cas (Crawford et al. 2007).

D'après l'article de Crawford et al. de 2007, voici quelques illustrations des différentes formes d'amélogenèse imparfaite :



*Figure 14 : Différents phénotypes d'AI*

a, b, c et d : AI hypoplasique

e et f : AI hypominéralisé

g et h : AI hypomature

a : L'émail est piqueté et non lisse

b : L'émail est piqueté et associé à un open bite antérieur

c et d : Manifestations phénotypiques différentes chez une sœur (motif de bandes horizontales) et un frère

e et f : L'émail est rugueux, mou et dyschromié

f : L'émail est hypoplasique et hypominéralisé chez la même patiente et même sur la même dent

g et h : L'émail hypomature est d'épaisseur et de dureté normal mais avec des taches blanches. On peut souvent le confondre avec la fluorose.

#### **1.4 Les diagnostics différentiels de l'Amélogenèse Imparfait**

Il existe plusieurs diagnostics différentiels de l'AI. Les plus fréquents sont la fluorose et le MIH. (Bloch Zupan 2010).

Pour poser le diagnostic d'AI, il faut d'abord savoir si le défaut d'émail a une origine acquise ou génétique. En effet, une hypoplasie peut être acquise si elle est liée à un traumatisme survenu lors de l'enfance, ou bien liée à une infection d'une dent temporaire. La fluorose est aussi un exemple de défaut amélaire acquis.

L'origine peut aussi être génétique. Pour le MIH, l'étiologie reste encore incertaine. Il semble y avoir une influence génétique bien que des facteurs environnementaux soient aussi impliqués. (Teixeira et al., 2018) Le diagnostic différentiel entre le MIH et l'AI est difficile pour les formes sévères de MIH, lorsque l'atteinte sur les molaires est symétrique.

Il faut identifier si une seule dent, un groupe de dents ou bien l'ensemble des dents est concerné. Si une seule dent est concernée, l'étiologie est le plus probablement locale : traumatisme, infection. Si un groupe de dents est concerné, l'étiologie est générale et il est possible de retracer par le questionnaire médical le moment d'action de l'agent causal : antibiotiques ou fluor par exemple. En effet, une étude de 2018 prouve qu'une prise d'antibiotiques pendant la grossesse peut être directement liée à un MIH chez les enfants. (Giuca et al., 2018)

Pour faciliter le diagnostic différentiel, il y a quatre questions à se poser :

- y-a-t-il des cas similaires dans la famille ? ;
- toutes les dents sont-elles touchées de façon égale ? ;
- y-a-t-il une chronologie dans les apparitions des défauts ? ;
- y-a-t-il un problème médical sous-jacent ayant pu interférer sur le métabolisme amélaire ? (Crawford et al. 2007).

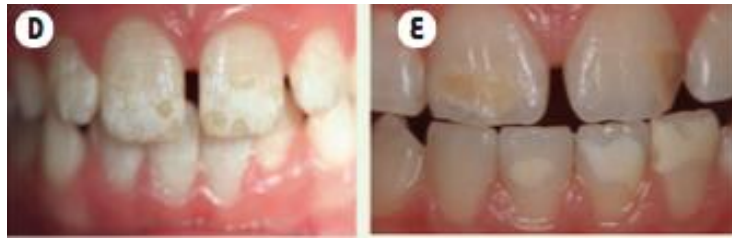

Figure 15 : Diagnostic différentiel de l'AI (Lignon et al. 2015)

Sur la photo de gauche, c'est une fluorose. Sur celle de droite, un MIH. (Lignon et al., 2015)

### 1.5 L'amélogenèse imparfaite associée à un syndrome

L'amélogenèse imparfaite n'est pas toujours isolée et peut se retrouver dans le cas d'un syndrome. L'AI peut d'ailleurs être le signe d'appel d'une maladie systémique comme le rappelle Bloch Zupan (Clinic 2010) : l'AI doit être rapportée au médecin en charge de l'enfant au moment du diagnostic dentaire afin de rechercher des signes médicaux associés pouvant révéler un syndrome.

Les gènes mis en cause pour l'AI syndromique ne sont pas les mêmes que ceux de l'AI isolée. Le tableau ci-dessous résume les différents syndromes.

Troubles associés	Syndromes (avec gène responsable)
Avec des troubles cutanés	<ul style="list-style-type: none"> <li>- Syndrome améloonychohypohidrotique</li> <li>- Dysplasie arthrogyposique et ectodermique</li> <li>- Telangiectasia cutanée (<i>ATR</i>)</li> <li>- Epidermolyse bulleuse - Herlitz et non Herlitz (<i>LAMA3/LAMB3/LAMC2/ITGB4/ITGA6/COL17A1</i>)</li> <li>- Ichthyosis (<i>CLDN1</i>)</li> <li>- Syndrome IFAP avec ou sans syndrome de BRESHECK (<i>MBTPS2</i>) : ichthyose folliculaire, alopecie et photophobie dès la naissance</li> <li>- Immunodéficience 9 (<i>ORAI1</i>)</li> <li>- Syndrome laryngoonychocutané (<i>LAMA3</i>)</li> <li>- Syndrome LADD ou syndrome lacrymo-auriculo-dento-digital (<i>FGFR 3 / FGF10 / FGFR2</i>)</li> <li>- Syndrome de Naegeli-Franceschetti-Mims (<i>KRT14</i>)</li> <li>- Syndrome de Schimmelpenning – Feuerstein- Mims (<i>NRAS/ HRAS/KRAS</i>)</li> <li>- Syndrome de Shaheen ou syndrome d'hypohydrose-hypoplasie de l'émail-kératodermie palmoplantaire- déficience intellectuelle(<i>COG6</i>)</li> <li>- Dysplasie TDO avec déficience osseuse</li> <li>- Sclérose tubéreuse (<i>TSC</i>)</li> </ul>
Avec des troubles oculaires	<ul style="list-style-type: none"> <li>- Syndrome de Jalili : C'est un syndrome rare causé par des mutations dans le gène <i>CNNM4</i>. Il associe une amélogenèse imparfaite et une dystrophie des cônes et des bâtonnets (DCB). La prévalence est inférieure à 1/1000000. Ce syndrome est transmis selon un mode autosomique récessif. La DCB se définit comme une atteinte de la rétine qui entraîne une cécité nocturne, une perte de la vision centrale ainsi que de la vision des couleurs avant 10 ans, une photophobie et une perte du champ visuel périphérique. (Orphanet)</li> </ul>



	<ul style="list-style-type: none"> <li>- Microphthalmie (<i>NAAI0</i>)</li> </ul>
Avec des troubles osseux	<ul style="list-style-type: none"> <li>- Syndrome de Cockayne ou L'épidermolyse bulleuse dystrophique dominante généralisée (<i>ERCC8</i>)</li> <li>- Syndrome de Goltz-Gorlin (<i>PORCN</i>) ou hypoplasie dermique en aires) est caractérisé par une atteinte cutanée polymorphe et des anomalies très variées pouvant affecter les yeux, les dents, le squelette, le système nerveux central et les systèmes urinaire, gastro-intestinal et cardiovasculaire.</li> <li>- Nanisme et déficience intellectuelle</li> <li>- Syndrome de Hallerman-Streiff. Le syndrome d'Hallermann-Streiff-François est caractérisé par un visage typique avec nez en bec et hypoplasie de la mandibule, une petite taille harmonieuse (2/3), une hypotrichose (80%), une microphthalmie (80%) avec cataracte congénitale (80-90%), une hypoplasie des clavicules et des côtes.</li> <li>- Syndrome de Hamamy (<i>IRX5</i>) ou syndrome de dysplasie craniofaciale et ostéopénie</li> <li>- Syndrome de Kenny-Caffey (<i>TBCE</i>)</li> <li>- Syndrome de Mc Cune -Albright (<i>GNAS1</i>) :classiquement défini par une triade clinique comportant une dysplasie fibreuse des os (DFO), des taches cutanées « café au lait » et une puberté précoce (PP).</li> <li>- Synostose mésomélicale</li> <li>- Dysplasie des métaphyses avec hypoplasie des maxillaires avec ou sans brachydactylie (<i>RUNX2</i>)</li> <li>- Mucopolysaccharidose (<i>GALNS</i>)</li> <li>- ODDD Dysplasie oculodentodigitale (<i>GJAI</i>)</li> <li>- Syndrome de Prader Willi (<i>NDN / SNRPN</i>) : se caractérise par un dysfonctionnement hypothalamohypophysaire associé à une hypotonie majeure. les problèmes principaux sont l'apparition d'une hyperphagie avec le risque d'obésité morbide, des difficultés d'apprentissage et des troubles du comportement, voire des troubles psychiatriques majeurs.</li> <li>- Syndrome Proteus (<i>AKT1</i>) : trouble de croissance excessive hamartomateuse complexe et très rare, caractérisé par une croissance excessive progressive du squelette, de la peau, du tissu adipeux et du système nerveux central.</li> <li>- Platispondylie : anomalie des vertèbres et petite taille</li> <li>- Pseudohypoparathyroïdisme (<i>GNAS</i>)</li> <li>- Pycnodysostose (<i>CTSK</i>)</li> <li>- Syndrome de Raine (<i>FAM20C</i>) ou dysplasie osseuse ostéosclérotique létale est définie par une ostéosclérose généralisée avec une ossification périostique, une dysmorphie faciale caractéristique, des anomalies cérébrales comprenant des calcifications intracérébrales, et une létalité dans la période néonatale.</li> <li>- Rickets (<i>VDR</i>)</li> <li>- Syndrome TDO : Ce syndrome est causé par une mutation du gène <i>DLX3</i>. Il associe des cheveux frisés dans la petite enfance, une amélogénèse imparfaite, un taurodontisme et des anomalies osseuses. Le taurodontisme touche particulièrement la première molaire mandibulaire. Le diagnostic différentiel entre le syndrome TDO et amélogénèse imparfaite associée à un taurodontisme n'est pas facile. Il faut chercher les autres signes associés au syndrome TDO (ongles cassants, cheveux frisés...) mais ceux-ci ne sont pas systématiquement présents. Son mode de transmission est autosomique dominant. (Orphanet)</li> <li>- Syndrome de XFE progeroid (<i>ERCC4</i>)</li> <li>- Béance antérieure</li> </ul>
Avec des troubles endocriniens et gynécologiques	<ul style="list-style-type: none"> <li>- APECED : Syndrome polyendocrinopathique auto immunitaire avec ou sans dysplasie réversible des métaphyses (<i>AIRE</i>)</li> <li>- Fibromatose gingivale héréditaire</li> </ul>
Avec des troubles	<ul style="list-style-type: none"> <li>- Syndrome email rein (ERS) : Ce syndrome est causé par une mutation du</li> </ul>

rénaux	gène <i>FAM20A</i> . La néphrocalcinose se caractérise par un excès de calcium dans les reins entraînant une obstruction des néphrons. Elle cause une insuffisance rénale. Les différents symptômes décrits sont une polyurie, une nycturie, des calculs urinaires. Elle peut aussi être asymptomatique. (Orphanet) - Arthrogyrose, dysfonction rénale et cholestase 1 ( <i>VPPS33B / VIPAR</i> ) - Hypomagnésémie ( <i>CLDN19 / CLDN16</i> ) - Pseudohypoaldostéronisme - Syndrome d'anomalie acrorénales -dysplasie ectodermique et diabète ( <i>HNF1B</i> )
Avec des déficiences intellectuelles	- Syndrome de Kohlschütter- Tonz ou syndrome amélo-cérébro-hypohydrotique : Ce syndrome dégénératif associe une épilepsie, une démence et une amélogénèse imparfaite. La prévalence est inférieure à 1/100000 (19 cas ont été recensés jusqu'alors). Ce syndrome est transmis selon un mode autosomique récessif. ( <i>ROGDI</i> ) - Syndrome de Smith Magesis ( <i>RAI1</i> ) - Maladie de Krabbe ( <i>PSAP / GALC</i> ) : trouble lysosomal affectant la substance blanche des systèmes nerveux central (SNC) et périphérique (SNP) - Encéphalopathie épileptique de la petite enfance ( <i>SLC13A5</i> )
Avec des troubles ORL	- Syndrome de Heimler ( <i>PEX1 / PEX6</i> ) ou syndrome de surdité-hypoplasie de l'émail-anomalie des ongles - Syndrome de Usher ( <i>MYO7A / USH2A / PDZD7 / ADGRV1 / PDZD7 / CLRN1</i> ) associe une surdité neurosensorielle généralement congénitale et une rétinite pigmentaire entraînant la perte progressive de la vision.
Avec des troubles immunologiques	- Immunodéficience 10 ( <i>STIM1</i> )

Figure 16 : AI syndromique et gènes en cause (Orphanet)

## 2. La génétique de l'amélogénèse imparfaite

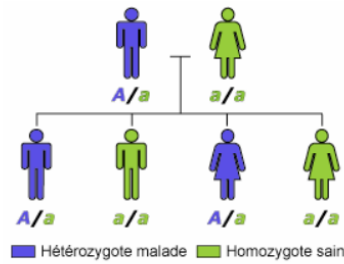
### 2.1 Rappel sur les différents modes de transmission

L'amélogénèse imparfaite a trois modes de transmission :

- Autosomique dominant
- Autosomique récessif
- Lié à l'X

#### 2.1.1. Transmission selon le mode autosomique dominant

Il y a 50% de risque que la maladie s'exprime à chaque grossesse si un parent est touché. Il y a autant de filles que de garçons atteints car le gène est porté sur un chromosome non sexuel. La majorité des amélogénèses imparfaites (63%) est transmise selon ce mode. (Bloch-Zupan, 2012)

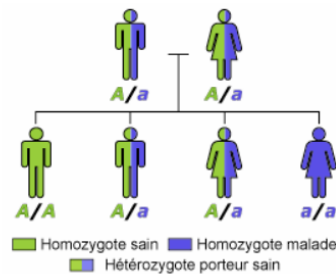


A chaque grossesse,  
le risque que l'enfant soit malade est de 50%

Figure 17 : Transmission autosomique dominante

### 2.1.2. Transmission selon le mode autosomique récessif

Le risque de transmission est ici de 25% si les deux parents sont atteints. Cependant, le risque augmente en cas de consanguinité. 12% des amélogénèses imparfaites sont transmises selon ce mode. (Bloch-Zupan, 2012)



A chaque grossesse, le risque que l'enfant soit malade est de 25%

Figure 18 : Transmission autosomique récessive

### 2.1.3. Transmission selon le mode dominant lié à l'X

Le risque de transmission est différent selon que le père ou la mère est atteint. Si la mère est malade et le père sain, chaque enfant, garçon ou fille a 50% d'être malade. Si le père est malade et la mère saine, le risque de transmission à leur fille est de 100% alors qu'il est de 0% pour un garçon. Enfin, si les deux parents sont malades, la fille a 100% de risque de l'être, le garçon, 50%. 6% des amélogénèses sont transmises selon ce mode.

Pour 19% des cas d'amélogénèse imparfaite, nous ne connaissons pas le mode de transmission.

## 2.2 Les différents gènes en cause pour l'amélogénèse imparfaite

D'après NCBI, on trouve un résumé sur le rôle des protéines en mettant le nom du gène dans « nucleotides » et « homo sapiens ». Les 17 gènes retenus sont ceux connus pour l'AI non syndromique.

### **1) *ACP4***

**Résumé** : Les phosphatases acides sont des enzymes capables d'hydrolyser les esters orthophosphoriques organiques dans un milieu acide.

### **2) *AMBN***

**Résumé** : Ce gène code pour les améloblastines, également connues sous le nom d'amélines, qui sont des protéines spécifiques de l'émail dentaire. La protéine codée est importante dans la formation de la matrice d'émail et de la minéralisation. Les mutations de ce gène sont associées à l'amélogénèse autosomique dominante imparfaite, type IF : hypoplasique rugueuse.

### **3) *AMELX***

**Résumé** : Ce gène code pour des amélogénines. Les amélogénines sont des protéines de la matrice extra cellulaire impliquées dans la biominéralisation durant le développement de l'émail dentaire. Les mutations de ce gène causent une transmission par l'X de l'amélogénèse imparfaite de type IE : hypoplasique lisse.

### **4) *AMTN***

**Résumé** : Les portions minéralisées des dents, la dentine et l'émail, sont formées respectivement par les odontoblastes dérivés des cellules mésenchymateuses et par les améloblastes dérivant de l'épithélium. Quand les améloblastes se différencient, ils déposent des protéines spécifiques nécessaires à la formation de l'émail, incluant l'amélogénine (*AMELX*), l'énameline (*ENAM*) et l'améloblastine (*AMBN*) dans la matrice organique de l'émail. L'amélotine s'exprime spécialement dans l'étape de maturation des améloblastes.

### **5) *C4orf26***

**Résumé** : Ce gène code pour la matrice extracellulaire acide qui a une fonction dans la minéralisation de l'émail durant l'amélogénèse. Les mutations de ce gène sont associées avec une amélogénèse imparfaite hypominéralisée récessive, type IIA4 : hypomature pigmenté.

### **6) *COL17A1***

**Résumé** : Ce gène code pour la chaîne alpha du collagène de type XVII. Contrairement à la plupart des collagènes, le collagène XVII est une protéine transmembranaire qui se fixe à la

lame basale d'hémidesmosomes, au niveau de l'épiderme notamment. Les mutations de ce gène sont associées avec à l'épidermolyse bulleuse jonctionnelle.

#### **7) *DLX3***

Résumé : La famille des gènes à homéoboite Dlx (pour distal-less homeobox) compte six membres : Dlx-1 à 6. Les mutations de ce gène ont été associées avec l'amélogenèse imparfaite avec taurodontisme autosomique dominante– type IV- et au syndrome TDO (tricho dento osseux).

#### **8) *ENAM***

Résumé : Ce gène code la plus grosse protéine de la matrice amélaire. La protéine est impliquée dans la minéralisation et l'organisation structurelle de l'émail. Les défauts de ce gène entraînent une amélogenèse imparfaite de type IC et IB : hypoplasique localisé.

#### **9) *FAM83H***

Résumé : La protéine codée par ce gène joue un rôle important dans le développement structurel et la calcification de l'émail des dents. Les mutations de ce gène sont une cause de l'amélogenèse imparfaite de type III : hypominéralisée.

#### **10) *GPR68***

Résumé : La protéine codée par ce gène est un récepteur de proton-sensing, inactif à PH 7.8 mais actif à PH 6.8. Les mutations de ce gène sont une cause de l'amélogenèse imparfaite.

#### **11) *ITGB6***

Résumé : Ce gène code une protéine membre de la superfamille des intégrines. Les membres de cette famille sont des récepteurs d'adhésion qui interviennent dans les signaux provenant de la matrice extracellulaire et transmis à la cellule.

#### **12) *KLK4***

Résumé : Les kallikréines sont un sous-groupe des protéases à sérine ayant diverses fonctions physiologiques. Le mode d'expression d'une protéine similaire chez la souris dans le développement des dents prouve son rôle dans la dégradation des protéines de l'émail. Les mutations de ce gène sont responsables d'une AI de type IIA1 : hypomature pigmenté.

### **13) LAMA3**

Résumé : La protéine codée par ce gène appartient à la famille des laminines. Ce gène code la sous-unité alpha et est responsable de plusieurs transitions épithélio-mésenchymateuse dont un facteur de croissance des keratinocytes, un facteur de croissance épidermique et un facteur de l'IGF-1. Les mutations de ce gène ont été identifiées comme la cause de l'épidermolyse bulleuse jonctionnelle de type Herlitz et du syndrome LOC (Granulations laryngées et oculaires).

### **14) LAMB3**

Résumé : La protéine codée par ce gène est une laminine. Les mutations de ce gène provoquent l'épidermolyse bulleuse jonctionnelle de type Herlitz et l'épidermolyse bulleuse jonctionnelle généralisée atrophique. Ces maladies sont caractérisées par des boursouffures de la peau. Une mutation de ce gène donne une AI type IA : hypoplasique piqueté.

### **15) MMP20**

Résumé : Les protéines de la famille des métalloprotéases matricielles (MMP) sont impliquées dans la modification de la matrice extracellulaire dans des processus physiologiques mais également pathologiques. La plupart des MMPs sont sécrétées comme des protéines inactives. L'activation se fait dans le milieu extracellulaire par protéolyse. La protéine codée par ce gène dégrade l'amélogénine, la protéine majeure composant la matrice de l'émail dentaire et joue donc un rôle dans la formation de l'émail dentaire.

### **16) SLC24A4**

Résumé : Ce gène code pour une des protéines d'échange sodium/calcium dépendant du potassium.

Une mutation de ce gène entraîne une AI type IIA5 : Hypomature, pigmentée, autosomique récessif.

### **17) WDR72**

Résumé : Ce gène code une protéine avec 8 répétitions WD40 (Trp Asp 40). Les mutations de ce gène ont été associées avec l'amélogenèse imparfaite hypomature, type IIA3 : Hypomature, pigmentée, autosomique récessif.

### 3. Étude sur la corrélation entre le génotype et le phénotype des Amélogénèses Imparfaites

#### 3.1 Matériels et méthodes

##### 3.1.1. Stratégie de recherche et flowchart

Le but de la recherche bibliographique était de trouver tous les articles de la littérature décrivant un phénotype précis associé à une mutation génétique précise. Afin d'être le plus exhaustif possible, nous avons travaillé dans les bases de données PUBMED et CLINVAR. Pour chacun des 17 gènes décrits pour l'AI non syndromique, l'équation de recherche a été la même :

« Nom du gène » + « Mutation » + « Homo Sapiens ».

Puis, le tri était fait parmi les articles trouvés selon les critères d'inclusion suivant :

- Articles décrivant exclusivement des génotypes et des phénotypes humains. Toutes les études portant sur des souris n'ont pas été incluses.
- La mutation génétique donnée devait être exprimée de façon précise. Les articles utilisant des marqueurs génétiques ont été exclus comme Karrman et al, 1996 ; MacDougall et al., 1997 ; Mendoza et al. 2006.
- De même, le phénotype devait être décrit de façon précise, voire avec une photo. Les articles décrivant seulement la mutation génétique sans l'expression clinique de l'AI ont été éliminés. Celui de Smith et al. de 2017 par exemple.
- Les articles décrivant plusieurs mutations pour un même gène ont été inclus. Par exemple, celui de Seymen et al. de 2016 décrit quatre mutations différentes pour le gène ACPT.
- Les articles portant sur les AI syndromiques n'ont pas été inclus.
- Les articles portant sur la prise en charge thérapeutique des AI n'ont pas été inclus.
- Enfin, les doublons entre PUBMED et CLINVAR ont été éliminés.

Le tableau suivant détaille le nombre d'articles trouvés par gène pour les bases de recherche PUBMED et CLINVAR.

Gène	PUBMED	CLINVAR
AMELX	67	160
ACP4	-	15
AMBN	23	14
AMTN	5	13
C4orf26	3	5
COL17A1	66	151
DLX3	45	60
ENAM	48	63
FAM83H	20	60
GPR68	3	17
ITGB6	8	21
KLK4	21	14
LAMA3	65	270
LAMB3	95	221
MMP20	35	48
SLC24A4	13	16
WDR72	10	150
Total	527	1 298

Figure 19 : Nombre d'articles par gène pour les bases PUBMED et CLINVAR

Le Flowchart suivant résume notre stratégie de recherche ainsi que nos critères de non-inclusion.

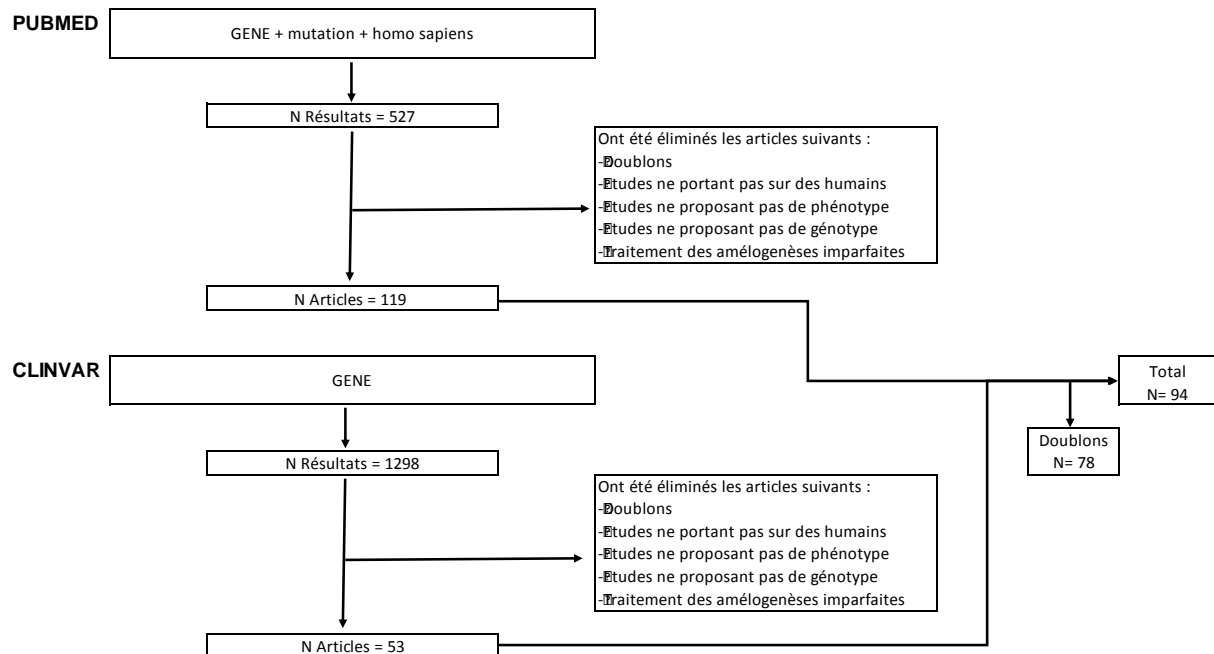


Figure 20 : Flowchart de la stratégie de recherche



Cette stratégie de recherche semble être la plus sûre pour ne pas manquer un article pouvant être inclus dans notre analyse.

### 3.1.2. Rappel sur les différentes nomenclatures internationales

A- Rappel sur la dénomination internationale des acides aminés

Les 20 acides aminés					
<b>Acide glutamique</b>	Glu	E	<b>Leucine</b>	Leu	L
<b>Acide aspartique</b>	Asp	D	<b>Lysine</b>	Lys	K
<b>Alanine</b>	Ala	A	<b>Méthionine</b>	Met	M
<b>Arginine</b>	Arg	R	<b>Phénylalanine</b>	Phe	F
<b>Asparagine</b>	Asn	N	<b>Proline</b>	Pro	P
<b>Cystéine</b>	Cys	C	<b>Sérine</b>	Ser	S
<b>Glutamine</b>	Gln	Q	<b>Thréonine</b>	Thr	T
<b>Glycine</b>	Gly	G	<b>Tryptophane</b>	Trp	W
<b>Histidine</b>	His	H	<b>Tyrosine</b>	Tyr	Y
<b>Isoleucine</b>	Ile	I	<b>Valine</b>	Val	V

Figure 21 : Nomenclature internationale des acides aminés

Pour notre travail, nous choisirons la nomenclature à trois lettres pour les vingt acides aminés.

B- Rappel sur la dénomination internationale des mutations génétiques,

ADN		
	ADN codant	c.
	ADN génomique	g.
	ADN mitochondrial	m.
ARN		r.
Protéine		p.

substitution (pour les bases)	>
étendue	-
autres changements sur l' allèle	;
autres transcripts/mosaïque	,
incertain	()
allèle	[ ]
délétion	del
duplication	dup
insertion	ins
inversion	inv
conversion	con
extension	ext
codon stop	X
décalage du cadre de lecture	fsX
brin opposé	o
translocation	t

Figure 22 : Abréviations internationales utilisées pour les mutations d'après l'Atlas of Genetics and Cytogenetics in Oncology and Haematology

Ci, dessous sont présentés quelques exemples :

<b>Substitution</b>	
c.123A>G	sur le cDNA, A, en position 123, est remplacé par G
p.P252R	sur la protéine, proline (P) remplacée par arginine (R)
<b>Délétion</b>	
c.546delT	délétion de T en 546
c.586_591del	six bases déléetées
p.F508del	délétion de phenylalanine (F) en 508
<b>Duplication</b>	
c.546dupT	duplication de T en 546
c.586_591dup	duplication du segment 586 -> 591
p.G4_Q6dup	duplication du segment à partir de glycine (G) en 4 jusqu' à glutamine (Q) en 6
<b>Insertion</b>	
c.546_547insT	insertion de T entre 546 et 547
c.1086_1087insGCGTGA	insertion de GCGTGA
p.K2_L3insQS	insertion de glutamine sérine entre lysine (K) en 2 et leucine (L) en 3
<b>Inversion</b>	
c.546_2031inv	segment 546 -> 2031 inversé
<b>Décalage cadre de lecture</b>	
p.R83SfsX15	arginine (R) est le premier acide aminé changé, c' est en position 83, cela donne une sérine (S) à la place, la taille du segment en aval est de 15, codon stop (X) inclu

Figure 23 : Exemple de mutations selon la nomenclature internationale d'après l'Atlas of Genetics and Cytogenetics in Oncology and Haematology

### 3.1.3. Analyse des articles

De chaque article, nous avons extrait la mutation génétique – ADN génomique et ADN codant- ainsi que la mutation protéique correspondante.

Pour le phénotype, nous avons fait ressortir les données suivantes : type d'AI selon la classification de Wiktop ; la teinte ; la sensibilité décrite par le patient ; la perte de substance ; la radiodensité de l'émail, l'altération de la morphologie ; la luminosité des dents et enfin s'il existait des signes associés.

Nous avons ensuite étudié les résultats de façon globale, puis gène par gène et enfin , phénotype par phénotype. Le but étant de trouver des tendances pour chaque groupe à travers des calculs de pourcentages.

## 3.2 Résultats

### 3.2.1. Nombre d'articles étudiés

Nous avons fait une recherche dans la littérature sur les bases de données PubMed et ClinVar. Sur PubMed, la recherche aboutit à des articles, dans lesquels, une ou plusieurs mutations sont décrites. Sur ClinVar, la recherche aboutit à toutes les mutations génétiques décrites dans la littérature pour un gène donné et leur phénotype correspondant.

Dans le tableau ci-dessous, le nombre indiqué pour PubMed correspond aux nombres d'articles décrivant la ou les mutations du gène étudié. Pour ClinVar, le nombre indiqué correspond aux mutations trouvées sur le gène étudié. Le nombre d'articles retenus a été calculé après avoir retiré les doublons entre PubMed et ClinVar.

Gène	Pubmed	Clinvar	Nombre d'articles retenus	Nombre total de mutations décrites	Nombre de mutations différentes décrites
ACPT	2	7	2	6	6
AMBN	20	2	2	2	2
AMELX	17	8	17	21	17
AMTN	1	1	1	1	1
C4orf26	2	2	2	5	5
COL17A1	2	0	2	4	4
DLX3	5	1	4	4	1
ENAM	20	6	17	23	13
FAM83H	13	6	13	25	18
GPR68	1	3	1	3	3
ITGB6	3	2	3	4	4
KLK4	5	3	4	4	4
LAMA3	2	1	2	2	2
LAMB3	6	3	5	7	7
MMP20	10	4	7	8	8
SLC24A4	5	2	5	6	5
WDR72	5	2	7	9	8
<b>Total</b>	<b>119</b>	<b>53</b>	<b>94</b>	<b>134</b>	<b>108</b>

*Figure 24 : Nombre d'articles et de mutations étudiés*

Au total, 94 articles et 134 mutations ont été analysés dans notre étude.

### 3.2.2. Tableau Excel

Gène	Mutation	Protéine	Article	Phenotype: Hypoplasique / Hypominéralisé / Hypomature	Transmission : AD / AR / X	Teinte: Blanc / Normal / Jaune / Brun	Sensibilité: Oui / Non	Perte de substance: Oui / Non	Radiodensité de l'émail: Normale / Altérée	Morphologie altérée: Oui / Non	Luminosité: Mat / Brillant	Syndrome associé: Oui / Non	Autres signes associés	n patients
ACP4	g.5369C>T c.226C>T	p.Arg76Cys	Seymen et al. 2016	Hypoplasique	AR	Blanc	NR	Oui	Altérée	Oui	Brillant	Non	Non	1
ACP4	g.6269C>T c.331C>T	p.Arg111Cys	Seymen et al. 2016	Hypoplasique	AR	Jaune	NR	Oui	Altérée	Oui	Brillant	Non	Non	1
ACP4	g.6320G>C and g.36325G>A c.382G>C and c.397G>A	p.Ala128Pro and p.Glu133Lys	Seymen et al. 2016	Hypoplasique	AR	Normale	NR	Oui	Altérée	Oui	Brillant	Non	Non	1
ACP4	g.6366C>T c.428C>T	p.Thr143Met	Smith et al. 2017	Hypoplasique	AR	Normale	NR	Oui	NR	Oui	Brillant	Non	Non	1
ACP4	g.8337C>T c.713C>T	p.Ser238Leu	Seymen et al. 2016	Hypoplasique	AR	Jaune	NR	Oui	Altérée	Oui	Brillant	Non	Non	3
ACP4	g.8370C>T c.746C>T	p.Pro249Leu	Smith et al. 2017	Hypoplasique	AR	Jaune	NR	Oui	NR	Oui	Brillant	Non	Non	1
AMBN	g.12288+139_531 +478del c.294+139_531+4 78del	p.Tyr99_Glu177del	Poulter et al. 2014	Hypoplasique	AR	Jaune	NR	Oui	NR	Oui	Brillant	Non	Non	3
AMBN	g.14297-1G>C c.532-1G>C	NR	Prasad et al. 2016	Hypoplasique	AR	Normale	NR	Oui	NR	Oui	Brillant	Non	Non	1
AMELX	g.6427delC c.119delC	p.Leu181fsX187	Hart et al. 2002	Hypoplasique	X	Normale	NR	Oui	NR	Oui	Brillant	Non	Non	2
AMELX	g.6428T>C c.120T>C	p.Ala40Ala	Cho et al. 2014	Hypoplasique	X	Brun	Oui	Oui	Altérée	Oui	Brillant	Non	Non	1
AMELX	g.8399C>T c.155C>T	p.Pro52Leu	Prasad et al. 2016	Hypoplasique	X	Jaune	NR	Oui	NR	Oui	Brillant	NR	NR	1
AMELX	g.9728C>A c.208C>A	p.Pro41Thr	Hart et al. 2000	Hypomature	X	Brun	NR	Non	NR	Non	Mat	Non	Non	1
AMELX	g.9853C>T c.242C>T	p.Pro81Leu	Kim et al. 2015	Hypoplasique	X	Normale	Non	Oui	Altérée	Oui	Brillant	Non	Non	1
AMELX	g.9728C>A c.208C>A	p.Pro41Thr	Ravassipour et al. 2000	Hypomature	X	Brun	NR	Non	Normale	Non	Mat	NR	NR	1
AMELX	g.55_54del c.55_54del	p.18del	Lagerstrom et al. 1991	Hypomature	X	NR	NR	NR	NR	NR	NR	NR	NR	NR
AMELX	g.11G>C c.11G>C	p.Trp4Ser	Kim et al. 2004	Hypoplasique smooth	X	Normale	NR	Oui	Altérée	Oui Bandes vericales	Brillant	Non	Béance antérieure	2
AMELX	g.14_22del c.14_22del	p.Ile5_Ala8delins Thr	Lagerstrom-Fermer et al. 1995	Hypoplasique	X	Jaune/ Blanc	NR	Oui	NR	Oui	NR	NR	NR	1
AMELX	g.2T>C c.2T>C	p.Met1Thr	Kim et al. 2004	Hypoplasique smooth	X	Normale	NR	Oui	Altérée	Oui	Mat	Non	Non	5

AMELX	g.8396C>T c.152C>T	p.Thr51Ile	Lench et Winter 1995	Hypoplasique Et hypomature AIH1	X	Brun	NR	Oui	NR	Oui	NR	NR	NR	8
AMELX	g.8399delC c.155delC	p.Pro52fsX53	Wright et al. 2009	Hypoplasique et hypomature	X	NR	NR	Oui	NR	Oui	Brillant	Non	Non	1
AMELX	g.8399delC c.155delC	p.Pro52fsX53	Lench et al. 1994	Hypoplasique et hypomature AIH1	X	Jaune	NR	Oui	NR	Oui Attrition	NR	Non	Non	11
AMELX	g.8399delC c.155delC	p.Pro52fsX53	Aldred et al. 1992	Hypomature	X	Blanc	NR	Oui	NR	Oui	Mat	Non	Non	1
AMELX	g.9728C>A c.208C>A	p.Pro70Thr	Collier et al. 1997	Hypomature	X	Brun	NR	Non	NR	NR	Mat	Non	Non	3
AMELX	g.9841A>T c.230A>T	p.His77Leu	Hart et al. 2002	Hypomature	X	Brun	NR	Non	NR	Oui	Mat	Non	Non	2
AMELX	g.10301delC c.420delC	p.Tyr141fsX187	Greene et al. 2002	Hypoplasique smooth	X	Jaune	NR	Oui	Normale	Oui	Mat	Non	Non	1
AMELX	g.10354delC c.473delC	p.Pro158fsX187	Lench et Winter 1995	Hypoplasique AIH1	X	Jaune	NR	Oui	NR	Oui	NR	NR	NR	3
AMELX	g.10354delC c.473delC	p.Pro158fsX187	Wright et al. 2009	Hypoplasique	X	NR	NR	Oui	NR	Oui	NR	Non	Non	1
AMELX	g.6427delC c.119delC	p.Leu181fsX187	Kindelan et al. 2000	Hypoplasique smooth	X	NR	NR	Oui	NR	Oui	Brillant	Non	Non	1
AMELX	g.10452G>T c.571G>T	p.Glu191X	Lench et Winter 1995	Hypoplasique AIH1	X	Jaune	NR	Oui	NR	Oui	NR	NR	NR	3
AMTN	c.54 + 1347_330 + 98delinsCTCA	p.Gln19_Gln110d el	Smith et al. 2016	Hypominéralisé	AD	Brun	NR	Oui	Altérée	Oui	Mat	Non	Non	1
C4orf26	g.5068-2A>T c.68- 2A>T	NR	Parry et al. 2012	Hypominéralisé	AR	Brun	NR	Oui	NR	Oui	Mat	Non	Non	1
C4orf26	g. 13143 G>A and g- 5051_5056delGG TAACinsATGCTG GTTACTGGTA c.318G>A and c.51_56delGGTA ACinsATGCTGGT TACTGGTA	p.Trp106X and p.Val18CysfsX23	Parry et al. 2012	NR	AR	NR	NR	NR	NR	NR	NR	NR	NR	NR
C4orf26	g. 5039_5046del c.39_46del	p.Cys14GlyfsX18	Prasad et al. 2016	Hypominéralisé et hypoplasique	AR	Brun	NR	Oui	Altérée	Oui	Mat	Non	Non	1
C4orf26	g. 5520C>A c.129C>A	p.Cys43X	Parry et al. 2012	Hypominéralisé	AR	Brun	NR	Oui	Altérée	Oui	Mat	Non	Non	1
C4orf26	g. 5620 C>A c.229C>T	p.Arg77X	Parry et al. 2012	Hypominéralisé	AR	Brun	Oui	Oui	NR	Oui	Mat	Non	Non	1
COL17A1	g.28616+1G>A c.1141+1G>A	NR	Prasad et al. 2016	Hypoplasique	AD	Normale	NR	Oui	NR	Oui (piqueté)	Brillant	Non	Non	1
COL17A1	g.33720G>A c.1646G>A	p.Trp549X	Prasad et al. 2016	Hypoplasique	AD	Normale	NR	Oui	NR	Oui (piqueté)	Brillant	Non	Non	1

COL17A1	g.34894C>T c.1873C>T	p.Arg625X	Prasad et al. 2016	Hypoplasique	AD	Normale	NR	Oui	Normale	Oui	Brillant	Non	Non	1
COL17A1	g.42787G>T c.2407G>T	p.Gly803X	Prasad et al. 2016	Hypoplasique	AD	Normale	NR	Oui	NR	Oui (piqueté)	Brillant	Non	Non	1
DLX3	g.6644_6645delC T c.561_562delCT	p.Tyr188GlnfsX13	Wright et al. 2008	Hypoplasique et Hypomature	AD	Jaune	NR	Oui	Altérée	Oui Petite taille, pas de points de contact	Mat	AIHHT	Non	12
DLX3	g.6644_6645delC T c.561_562delCT	p.Tyr188GlnfsX13	Kim et al. 2016	Hypoplasique et hypomature	AD	Jaune	NR	Oui	Altérée	Oui	Brillant	AIHHT	Taurodontisme	1
DLX3	g.6644_6645delC T c.561_562delCT	p.Tyr188GlnfsX13	Lee et al. 2008	Hypoplasique et Hypomature	AD	Jaune	NR	Oui	Altérée	Oui	Mat	AIHHT	Taurodontisme	1
DLX3	g.6644_6645delC T c.561_562delCT	p.Tyr188GlnfsX13	Dong et al. 2005	Hypoplasique et hypomature	AD	Jaune	NR	Oui	Altérée	Oui	NR	AIHHT	Non	11
ENAM	g.12573C>T c.647C>T	p.Ser216Leu	Chan et al. 2010	Hypoplasique localisé	AD	Blanc	NR	Oui	NR	Non	Brillant	Non	Non	2
ENAM	g.12663C>A c.737C>A	p.Ser246X	Ozdemir et al. 2005	Hypoplasique localisé	AD	Jaune	Oui	Oui	Altérée	Oui	Brillant	Non	Non	1
ENAM	g.12946_12947ins AGTCAGTACCAG TACTGTGTC c.1020_1021insA GTCACTACCAGT ACTGTGTC	p.V340_M341insS QYQYCV	Ozdemir et al. 2005	Hypoplasique (general, thin)	AR	Normale	NR	Oui	Altérée	Oui	Brillant	Non	Béance antérieure	2
ENAM	g.13185_13186insAG c.1258_1259insAG	p.Pro422fsX488	Pavlic et al. 2007	Hypoplasique localisé	AD	Blanc	NR	Oui	Altérée	Non	Brillant	Non	Non	2
ENAM	g.13185_13186insAG c.1258_1259insAG	p.Pro422fsX448	Kang et al. 2009	Hypoplasique	AR	Blanc	NR	Oui	Altérée	Oui Mais pas de bandes horizontales	Mat	Non	Inversé d'articulé antérieur Taurodontisme	1
ENAM	g.13185_13186insAG c.1258_1259insAG	p.Pro422fsX448	Hart et al. 2003	Hypoplasique	AR	Jaune	NR	Oui	Altérée	Oui	Mat	Non	Classe II et béance antérieure	3
ENAM	g.13185_13186insAG c.1258_1259insAG	p.Pro422fsX448	Wright et al. 2009	Hypoplasique	AR	NR	NR	Oui	NR	Oui	Brillant	Non	Non	1
ENAM	g.13185_13186insAG c.1258_1259insAG	p.Pro422fsX448	Chan et al. 2010	Hypoplasique	AD	Normale	NR	Oui	NR	Non	Brillant	Non	Non	1

ENAM	g.13185_13186insAG c.1258_1259insAG	p.Pro422fsX448	Lindemeyer et al. 2010	Hypoplasique	AD	Jaune	Non	Oui	Altérée	Non	Brillant	Non	Ankylose des 1ères molaires	1
ENAM	g.14048G>T c.817G>T	p.Arg179Met	Gutierrez et al. 2007	Hypoplasique	AD	Brun	Oui	Oui	Altérée	Oui Bandes horizontales	Brillant	Non	Non	9
ENAM	g.14917delT c.2991delT	p.Leu998fsX1062	Kang et al. 2009	Hypoplasique	AD	Normale	NR	Oui	Altérée	Oui Bandes horizontales	Mat	Non	Non	2
ENAM	g.2382A>T c.157A>T	p.Lys53X	Mardh et al. 2002	Hypoplasique localisé AIH2	AD	Jaune	NR	Oui	NR	Oui Rangées horizontales de points, rainures	Brillant	Non	Non	6 familles
ENAM	g.2979delA c.107delA	p.Asn36Ilefs56	Simmer et al. 2013	Hypoplasique	AD	Normale	NR	Oui	Altérée	Oui	Brillant	Non	Non	1
ENAM	g.4806A>C IVS6-2A>C c.211-2A>C	p.Met71_Gln157del	Kim et al. 2005	Hypoplasique	AD	Blanc	NR	Oui	Altérée	Oui	Brillant	Non	Non	1
ENAM	g.5092T>G c.92T>G	p.Leu31Arg	Brookes et al. 2017	Hypoplasique	AD	Jaune	NR	Oui	NR	Oui	Mat	Non	Non	1
ENAM	g.5123+1G>A c.123+1G>A	NR	Prasad et al. 2016	Hypoplasique	NR	Normale	NR	Oui	NR	Oui	Brillant	Non	Non	1
ENAM	g.5139delA c.139delA	p. Met47Cysfs*11	Wang et al. 2015	Hypoplasique localisé	AD	Normale	Oui	Oui	Altérée	Oui	Brillant	Non	Non	1
ENAM	g.6395G>A IVS7 +1G>A; c.534+1G>A	p.Ala158_Gln178del	Rajpar et al. 2001	Hypoplasique (smooth) A1	AD	Jaune	NR	Oui	NR	Oui	NR	NR	NR	
ENAM	g.8344delG	p.Asn197fsX277	Kida et al. 2002	Hypoplasique (smooth)	AD	Jaune	Oui	Oui	NR	Oui	Brillant	Non	Béance antérieure	2
ENAM	g.8344delG	p.Asn197fsX277	Kim et al. 2005	Hypoplasique (smooth)	AD	Jaune	NR	Oui	Altérée	Oui	Brillant	Non	Béance antérieure	1
ENAM	g.8344delG	p.Asn197fsX277	Hart et al. 2003	Hypoplasique (General, thin)	AD	Jaune	NR	Oui	Altérée	Oui	Brillant	Non	Béance antérieure	3
ENAM	g.8344delG	p.Asn197fsX277	Pavlic et al. 2007	Hypoplasique généralisé	AD	Jaune	NR	Oui	Altérée	Oui	Brillant	Non	Béance antérieure	5
ENAM	g.13185-13186insAG c.1258_1259insAG	p.Pro422fsX448	Alachioti et al. 2014	Hypoplasique généralisé	NR	NR	NR	NR	NR	NR	NR	NR	Béance antérieure et classe II squelettique	
FAM83H	g.10306T>A c.891T>A	p.Tyr297X	Lee et al. 2008	Hypominéralisé	De novo	Jaune	NR	Oui	NR	Oui	Brillant	Non	Non	1
FAM83H	g.10321T>G c.906T>G	p.Tyr302X	Haubek et al. 2011	Hypominéralisé	AD	Jaune	NR	Oui	Altérée	Oui	Mat	Non	Non	4

FAM83H	g.10388C>T c.973C>T	p.Arg325X	Kim et al. 2008	Hypominéralisé	AD	Jaune	Oui	Non	Altérée	Oui	Brillant	Non	Béance antérieure	1
FAM83H	g.10388C>T c.973C>T	p.Arg325X	Zhang et al. 2015	Hypominéralisé	AD	Brun	NR	Non	Altérée	Oui Attrition	Mat	Non	Non	3
FAM83H	g.10607C>T c.1192C>T	p.Gln398X	Ding et al. 2009	Hypominéralisé	AD	Brun	Oui	Oui	Altérée	Oui	NR	Non	Non	1
FAM83H	g.10658G>T c.1243G>T	p.Glu415X	Lee et al. 2008	Hypominéralisé	AD	Jaune	NR	Oui	NR	Oui	Brillant	Non	Non	1
FAM83H	g.10697C>T c.1282C>T	p.Gln428X	Prasad et al. 2016	Hypominéralisé	AD	NR	NR	NR	NR	NR	NR	NR	NR	NR
FAM83H	g.10704C>A c.1289C>A	p.Ser430X	Prasad et al. 2016	Hypomature	NR	NR	NR	NR	NR	NR	NR	NR	NR	NR
FAM83H	g.10745C>T c.1330C>T	p.Gln444X	Ding et al. 2009	Hypominéralisé	AD	Brun	Oui	Oui	Altérée	Oui attrition	Brillant	Non	Non	1
FAM83H	g.10769C>T c.1354C>T	p.Gln452X	Hyun et al. 2009	Hypominéralisé	AD	Jaune	Oui	Oui	Altérée	Oui	Mat	Non	Non	1
FAM83H	g.10769C>T c.1354C>T	p.Gln452X	Song et al. 2012	Hypominéralisé	AD	Jaune	Oui	Oui	Altérée	Oui	Mat	Non	Non	1
FAM83H	g.10769C>T c.1354C>T	p.Gln452X	Haubek et al. 2011	Hypominéralisé	AD	Brun	NR	Oui	Altérée	Oui	Mat	Non	Non	1
FAM83H	g.10769C>T c.1354C>T	p.Gln452X	Zhang et al. 2015	Hypominéralisé	AD	Brun	NR	NR	NR	NR	NR	NR	NR	NR
FAM83H	g.10789C>A c.1374C>A	p.Tyr458X	El-Sayed et al. 2010	Hypominéralisé	AD	Brun	NR	Oui	Altérée	Oui attrition	Mat	Non	Non	1
FAM83H	g.10795G>A c.1380G>A	p.Trp460X	Lee et al. 2008	Hypominéralisé	AD	Brun	NR	Oui	NR	Oui	Brillant	Non	Non	1
FAM83H	g.10802C>T c.1387C>T	p.Gln463X	Kantaputra et al. 2015	Hypominéralisé	AD	Brun	NR	Oui	Altérée	Oui	Mat	Non	Diminution de la dimension verticale	2
FAM83H	g.10823C>T c.1408C>T	p.Gln470X	Wright et al. 2009	Hypominéralisé	AD	Brun	NR	Non	NR	Oui	Mat	Non	Non	1
FAM83H	g.10953G>T c.1538G>T	p.Gly557Cys	Urza et al. 2015	Hypominéralisé	AD	Brun	Oui	Oui	Altérée	Oui	NR	NR	Retard d'éruption Gingivite	3
FAM83H	g.11287_11288de ICC c.1872_1873delC C	P.Leu625fsX703	Wright et al. 2009	Hypominéralisé	AD	Brun	NR	Non	NR	Non	Brillant	Non	Non	1
FAM83H	g.11408C>T c.1993 C>T	p.Gln665X	Lee et al. 2010	Hypominéralisé	AD	Jaune	NR	Oui	Altérée	Oui	Brillant	Non	Non	1
FAM83H	g.11444C>T c.2029C>T	p.Gln677X	Prasad et al. 2016	Hypominéralisé	AD	NR	NR	NR	NR	NR	NR	NR	NR	NR
FAM83H	g.11444C>T c.2029C>T	p.Gln677X	Song et al. 2012	Hypominéralisé	AD	NR	NR	NR	NR	NR	NR	NR	NR	NR



FAM83H	g.11444C>T c.2029C>T	p.Gln677X	Lee et al. 2008	Hypominéralisé	AD	Brun	NR	Oui	Altérée	Oui	Mat	Non	Non	1
FAM83H	g.11444C>T c.2029C>T	p.Gln677X	Lee et al. 2010	Hypominéralisé	AD	Brun	NR	Oui	Altérée	Oui	Brillant	Non	Non	1
FAM83H	g.11495G>T c.2080G>T	p.Glu694X	Wright et al. 2009	Hypominéralisé	AD	Brun	NR	Non	NR	Non	Mat	Non	Non	1
GPR68	g.23710T>C c.221T>C	p.Leu74Pro	Parry et al. 2016	Hypomature	AR	Jaune	NR	Oui	Altérée	Oui	Brillant	Non	Non	1
GPR68	g.23875_24324del l c.386_835del	p.Phe129_Asn278 de	Parry et al. 2016	Hypomature	AR	Brun	NR	Non	Altérée	Non	Brillant	Non	Béance antérieure	1
GPR68	g.24156_24157de IAA c.667_668delAA	p.Lys223Glyfs*11 3	Parry et al. 2016	Hypomature	AR	Brun	NR	Oui	NR	Oui	Brillant	Non	Non	1
ITGB6	g.9067G>C c.517G>C	p.Gly173Arg	Seymen et al. 2014	Hypoplasique	AR	Jaune	Oui	Oui	Altérée	Oui	Brillant	Non	Non	1
ITGB6	g.9094C>A c.586C>A	p.Pro196Thr	Poulter et al. 2014	Hypominéralisé	AR	Jaune	Non	Oui	Altérée	Oui (piqueté)	Mat	Non	Non	3
ITGB6	g.4545G> A c.427G > A and g.27415T>A c.825T>A	p.Ala143Thr and p.His275Gln	Wang et al. 2014	Hypoplasique	AR	Normale	NR	Oui	Normale	Oui attrition	Brillant	Non	Béance antérieure	1
ITGB6	g.73664C>T c.1846C> T and g.355444T>C c.1697T> C	p.Arg616X and p.Met566Thr	Wang et al. 2014	Hypoplasique	NR	Jaune	NR	Oui	Altérée	Oui	Brillant	Non	Non	1
KLK4	g.6930delG c.245delG	p.Gly82AlafsX87	Wang et al. 2013	Hypomature	AR	Brun	NR	Oui	Altérée	Oui	Mat	Non	Perte de dimension verticale	1
KLK4	g.7131G>A c.458G>A	p.Trp153X	Hart et al. 2004	Hypomature	AR	Brun	NR	Non	Altérée	Non	Mat	Non	Non	2
KLK4	g.7376_7377delC T c.620_621delCT	p.Ser207TrpfsX38	Seymen et al. 2015	Hypomature	AR	Jaune	NR	Oui	Altérée	Oui	Brillant	Non	Non	1
KLK4	g.8660delT c.632delT	p.Leu211ArgfsX37	Smith et al. 2017	Hypomature	AR	Jaune	NR	Non	NR	Non	Mat	Non	Non	5
LAMA3	g.135261C>T c.2377C>T	p.Arg793Ter	Gostynska et al. 2016	Hypoplasique	AR	Normale	NR	Oui	NR	Oui	Brillant	JEB	Non	1
LAMA3	c.4484C>T and c.488delG	p.Ala1495Val and p.Gly163AspfsX30	Yuen et al. 2012	Hypoplasique	AR	Jaune	NR	Oui	NR	Oui	Brillant	JEB	Non	1
LAMB3	g.6537C>T c.124C>T	p.Arg42X	Prasad et al. 2016	Hypoplasique	NR	Jaune	NR	Oui	NR	Oui	Brillant	Non	Non	1
LAMB3	g.40862_40863ins C c.3357_3358insC	p.Met1120fsX40	Lee et al. 2014	Hypoplasique généralisé	AD	Jaune	NR	Oui	NR	Oui	Brillant	Non	Non	1
LAMB3	g.40066_40074de IGACTGGAG c.3446_3453del GACTGGAG	p.Gly 1149Glu fsX8	Kim et al. 2013	Hypoplasique	AD	Normale	Oui	Oui	Altérée	Oui Profondes rainures verticales	Mat	JEB	Taurodontis me	1

LAMB3	g.40968_40980del c.3463_3475del	p.Glu1155fsX51	Lee et al. 2014	Hypoplasique généralisé	AD	Normale	NR	Oui	NR	Oui	Brillant	Non	Non	1
LAMB3	g.40971C>T c.3466C>T	p.Gln1156X	Wang et al. 2015	Hypoplasique généralisé	AD	Jaune	NR	Oui	Altérée	Oui rainures et piqueté	Brillant	Non	Non	1
LAMB3	g.C40936A c.C3431A	p.Ser1144X	Kim et al. 2013	Hypoplasique	AD	Jaune	Oui	Oui	Altérée	Oui Profondes rainures verticales	Mat	JEB	Hypertrophie gingivales	3
LAMB3	c.3392_3393insG	p.Glu1133GfsX27	Poulter et al. 2014	Hypoplasique	AD	Normale	NR	Oui	Altérée	Oui	Brillant	Non	Non	1
MMP20	g.35663G>A c.1054G>A	p.Glu352Lys	Seymen et al. 2015	Hypomature	AR	Brun	NR	Oui	Altérée	Oui Attrition	Brillant	Non	Béance antérieure Attrition	1
MMP20	g.18755G>A c.910G>A	p.Ala304Thr	Lee et al. 2010	Hypomature	AR	Brun	NR	Oui	Altérée	Oui Attrition	Mat	Non	Non	2
MMP20	g.102G>A c.102G>A	p.Trp34X	Papagerakis et al. 2008	Hypoplasique/ Hypomature	AR	Jaune	NR	Oui	Altérée	Oui	Mat	NR	NR	1
MMP20	g.13444C>T c.389C>T	p.Thr130Ile	Gasse et al. 2013	Hypomature	AR	Blanc	NR	Oui	Altérée	Oui	Mat	Non	Non	1
MMP20	g.15390A>G c.611A>G	p.His204Arg	Wang et al. 2013	Hypoplasique	AR	Jaune	Oui	Oui	Altérée	Oui	Mat	Non	Non	1
MMP20	g.16250T >A c.678T>A	p.His226Gln	Ozdemir et al. 2005	Hypomature	AR	Brun	NR	Oui	Altérée	Oui	Mat	Non	Béance antérieure	2
MMP20	g.30574A >T c.954-2A >T or c.IVS6-2A-T	p.Ile319Fs338X or p.Ile319X	Kim et al. 2005	Hypomature	AR	Jaune	NR	Non	Altérée	Oui	Mat	Non	Béance antérieure	1
MMP20	g.8506delA c.359delA	p.N120fsX2	Gasse et al. 2013	Hypomature Type IIA2	AR	Jaune	Oui	Non	Altérée	Oui	Mat	Non	Non	1
SLC24A4	g.138863C>T c.1015C>T	p.Arg339X	Seymen et al. 2014	Hypomature	AR	Brun	NR	Oui	Altérée	Oui	Mat	Non	Non	1
SLC24A4	g.174117A>T c.1495A>T	p.Ser499Cys	Parry et al. 2013	Hypominéralisé	AR	Brun	NR	Non	NR	Non	Mat	Non	Non	2
SLC24A4	g.138863C>T c.1015C>T	p.Arg339X	Parry et al. 2013	Hypomature	AR	Brun	NR	Oui	NR	Non	Mat	Non	Non	3
SLC24A4	g.(174159+1_174 160- 1)(X67_?del)c.(1 537+1_1538- 1)(X67_?del)	NR	Prasad et al. 2016	Hypominéralisé	AR	Brun	NR	Non	Altérée	Non	Mat	Non	Non	1
SLC24A4	g.124552C>T c.437C>T	p.Ala146Val	Wang et al. 2014	Hypomature	AR	Brun	NR	Oui	Altérée	Oui	Mat	Non	Non	1
SLC24A4	g.165151 T>G c.1317 T>G	p.Leu436 Arg	Herzog et al. 2015	Hypomature	AR	Brun	NR	Oui	Altérée	Oui	Mat	Non	Non	1
WDR72	g.62385_62387de IAT c.1467_ 1468delAT	p.Val491fsX497	Lee et al. 2010	Hypomature	AR	Brun	NR	Oui	Altérée	Oui Attrition	Mat	Non	Non	2

WDR72	g.31653A>G c.182A>G ; g.53243G>A c.815G>A	p.His61Arg;Trp27 2X	El-Sayed et al. 2009	Hypoplasique et hypominéralisé	AR	Jaune	NR	Oui	Altérée	Oui	Mat	Non	Non	1
WDR72	g.148763C>G c.2348C>G	p.Ser783X	El-Sayed et al. 2009	Hypomature	AR	Brun	NR	Oui	Altérée	Oui Attrition	Mat	Non	Non	1
WDR72	g.149143C>T c.2728C>T	p.Arg897X	El-Sayed et al. 2009	Hypomature	AR	Brun	NR	Oui	Altérée	Oui	Mat	Non	Non	2
WDR72	g.150940Adel c.2857Adel	p.Ser953Valfs X20	El-Sayed et al. 2011	Hypomature	AR	Brun	NR	Oui	Altérée	Oui	Mat	Non	Non	1
WDR72	g.155090G>A c.2934G>A	p.Trp978X	Hentschel et al. 2016	Hypomature	AR	Brun	NR	Oui	Altérée	Oui Attrition	Mat	Non	Non	1
WDR72	g.53234_53238de IGGCAG c.806_810delIGGC AG	p.Gly255ValfsX29 4	Katsura et al. 2014	Hypomature	AR	Brun	NR	Oui	Altérée	Oui	Mat	Non	Agésies et retards d'éruption	1
WDR72	g.58589A>T c.997A> T	p.Leu333X	Kuechler et al. 2012	Hypomature	AR	Brun	NR	Oui	Altérée	Oui	Mat	Non	Agésies et retards d'éruption	2
WDR72	g.58589A>T c.997A>T	p.Leu333X	Prasad et al. 2016	Hypomature	AR	Brun	Oui	Oui	Altérée	Oui Attrition	Mat	Non	Non	1

### 3.2.3. Description de l'échantillon

Au total, 134 mutations ont été étudiées. Le graphique ci-dessous décrit la répartition des différents phénotypes.

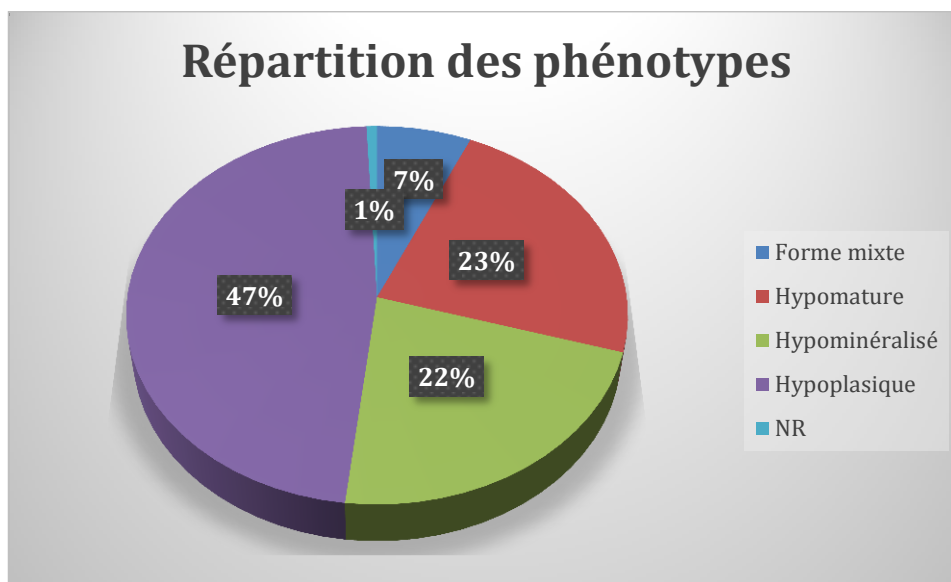


Figure 25 : Diagramme des différents phénotypes décrits

La majorité des formes cliniques -47%- sont hypoplasiques. Il y a quasiment autant de formes hypomatures et hypominéralisées : 23% et 22%. Les formes mixtes sont minoritaires : 7%. Elles peuvent être soit un mélange de forme hypoplasique et hypominéralisé ou de forme hypoplasique et hypomature. Elles ne sont pas dans la classification de Wiktop utilisée pour ce travail mais sont décrites dans les articles étudiés.

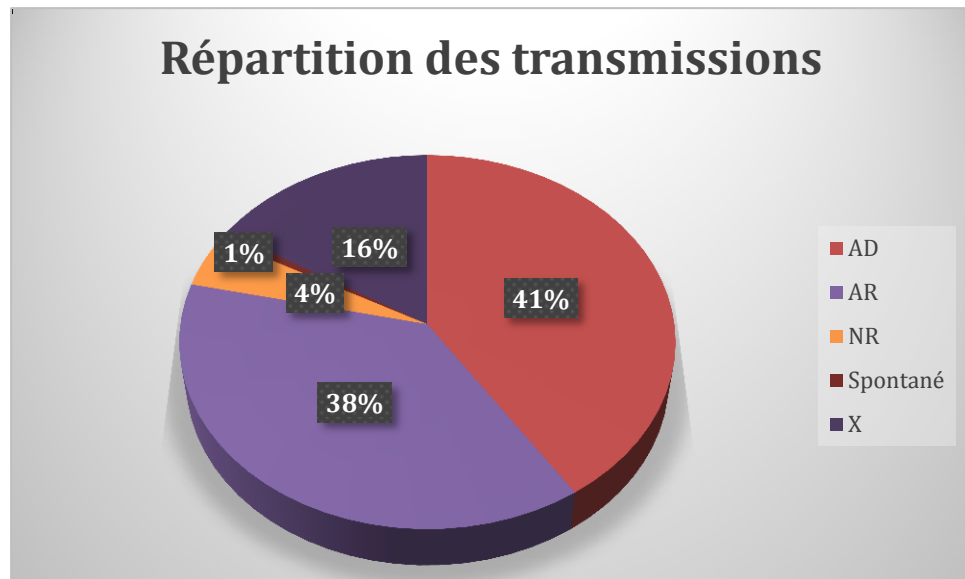


Figure 26 : Diagramme des différents modes de transmission

La majorité des transmissions est autosomique dominante -41%- , puis autosomique récessif - 38%. La transmission est liée à l’X dans 16% des cas et la mutation est spontanée « de novo » dans 1% des cas.

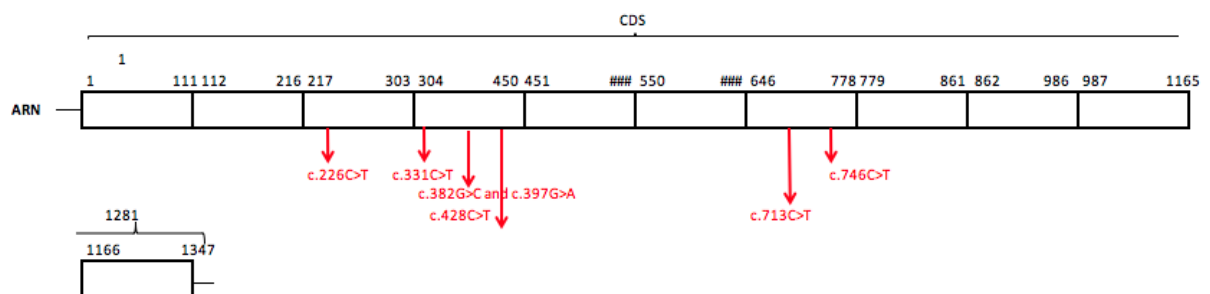
#### 3.2.4. Analyse des résultats gène par gène

Le code couleur de la représentation graphique des gènes et de leurs mutations est le suivant :

- Rouge pour les formes hypoplasiques ;
- Bleu pour les formes hypomatures ;
- Vert pour les formes hypominéralisées ;
- Orange lorsque le phénotype n’est pas renseigné dans l’article.

#### 1. ACP4

Deux articles rapportent six mutations différentes.



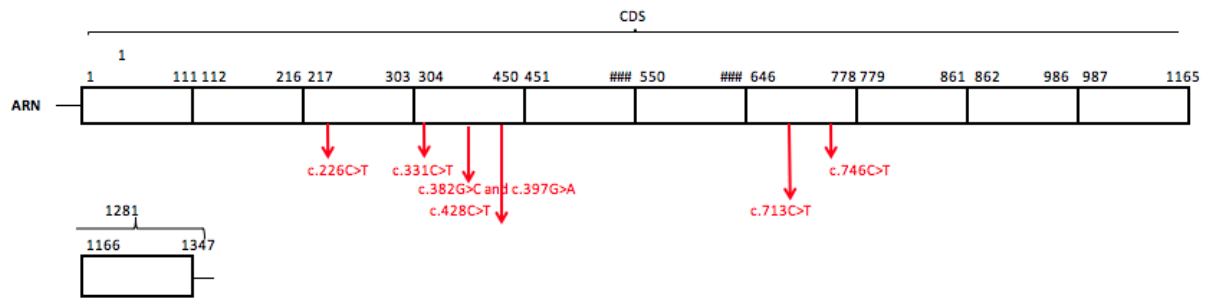


Figure 27 : Représentation graphique du gène ACP4 et localisation de ses mutations

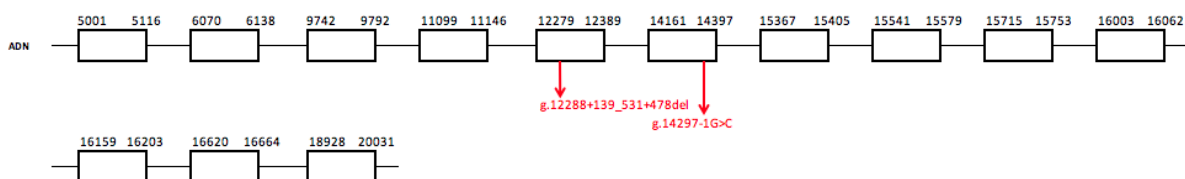
Les mutations sur le gène ACP4 sont toutes responsables d'une forme **hypoplasique** d'AI et se transmettent toutes selon le mode **autosomique récessif**. La teinte des dents est **jaune** dans 50% des cas ; elle est normale dans 33% des cas et blanche dans 16% des cas. Les dents apparaissent **brillantes et avec une perte de substance** dans tous les cas. La radiodensité est altérée dans 66% des cas, non renseignée dans 33% des cas. La sensibilité n'est renseignée dans aucun des articles. Il n'y a aucun syndrome ou signe associé. Toutes les mutations sont dans la région codante (CDS = Coding DNA Sequence). Toutes les mutations sont des mutations faux-sens : c'est à dire qu'un nucléotide d'un codon est changé induisant le changement de l'acide aminé correspondant.

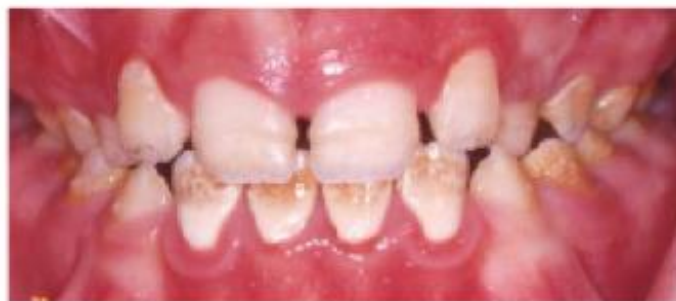

Figure 28 : Illustration Seymen et al., 2016

## 2. AMBN

Deux mutations différentes sont décrites dans deux articles différents.



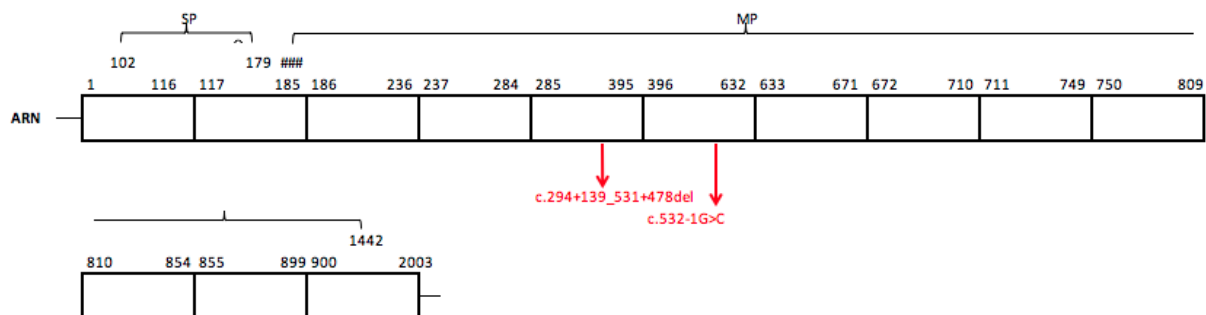


Figure 29 : Représentation graphique du gène *AMBN* et localisation de ses mutations

Les mutations sur le gène *AMBN* sont toutes responsables d'une forme **hypoplasique** et se transmettent toutes selon le mode **autosomique récessif**. La moitié des teintes décrites est jaune, l'autre moitié est normale. Les dents apparaissent **brillantes et avec une perte de substance** dans tous les cas. La sensibilité et la radiodensité ne sont jamais renseignées. Il n'y a aucun syndrome ou signe associé. Les deux mutations sont introniques. La première mutation se situe 139 bases après le nucléotide 294 (139ème base de l'intron) ; la deuxième se situe 1 base avant le nucléotide 532.

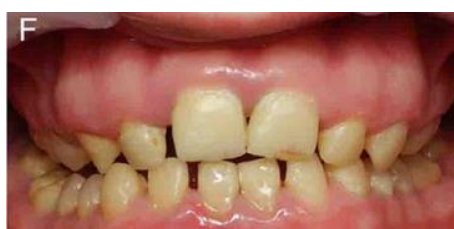

Figure 30 : Illustration Prasad et al., 2016

### 3. *AMTN*

Une seule mutation est décrite dans un article.

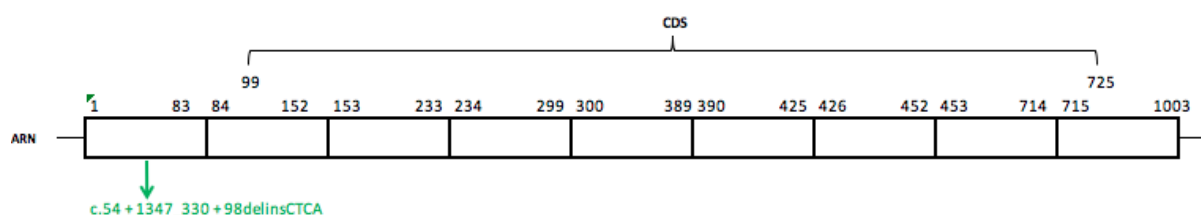


Figure 31 : Représentation graphique du gène *AMTN* et localisation de ses mutations

La séquence génomique de l'*AMTN* n'est pas décrite sur NCBI.

Le phénotype décrit est de type **hypominéralisé**, et se transmet selon le mode **autosomique dominant**. Les dents décrites sont **mates**, de teinte **brune**, avec **une perte de substance et une radiodensité altérée**. La sensibilité n'est pas renseignée. Il n'y a pas de syndrome ou de signe associé. La mutation est intronique.

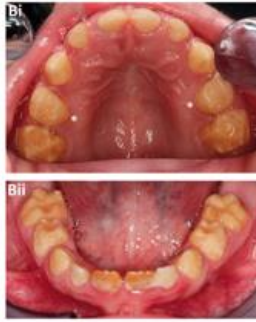

Figure 32 : Illustration Smith et al., 2016

#### 4. AMELX

21 mutations sont décrites dans 17 articles dont 16 mutations sont différentes.

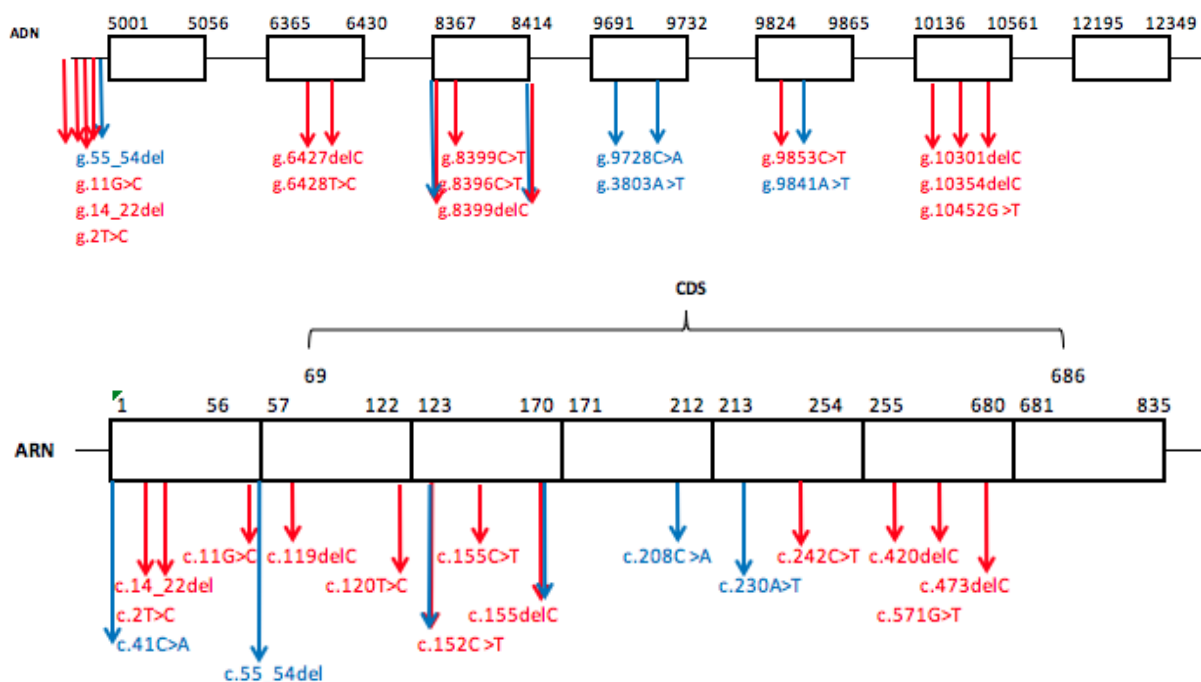


Figure 33 : Représentation graphique du gène AMELX et localisation de ses mutations

Les mutations sur le gène *AMELX* sont responsables de différents phénotypes : 57,1% des phénotypes sont de forme **hypoplasique** ; 28,6% sont de forme hypomature ; 14,3% sont hypoplasique et hypomature. Toutes les transmissions sont **liées à l’X**. 28,6% des dents sont de teinte brune ; 28,6% sont de teinte jaune ; 19% sont de teinte normale ; 4,7 % sont de teinte blanche et 19% ne sont pas renseignés. 90,5% des cas ne sont pas renseignés concernant la sensibilité ; 4,75% déclarent avoir des sensibilités et 4,75 % déclarent ne pas en avoir. 71,4% des cas ont une perte de substance ; 23,8% n’ont pas de perte de substance ; 4,8% ne sont pas renseignés. 19% des cas ont une radiodensité altérée ; 9,5% ont une radiodensité normale ; 71,4% des cas ne sont pas renseignés. 33,3% des dents apparaissent brillantes ; 33,3% apparaissent mates et 33,3% ne sont pas renseignés. Il n’y a aucun signe ou syndrome associé



dans 95,2% des cas ; il y a une béance antérieure associée décrit dans 4,7% des cas. Il y a des mutations introniques et exoniques.

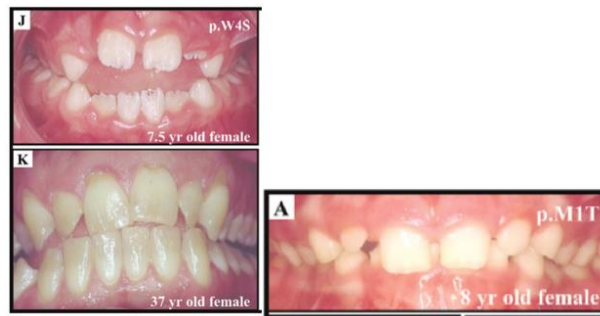


Figure 34 : Illustration Kim et al., 2004

### 5. C4orf26

Cinq mutations différentes sont décrites dans cinq articles.

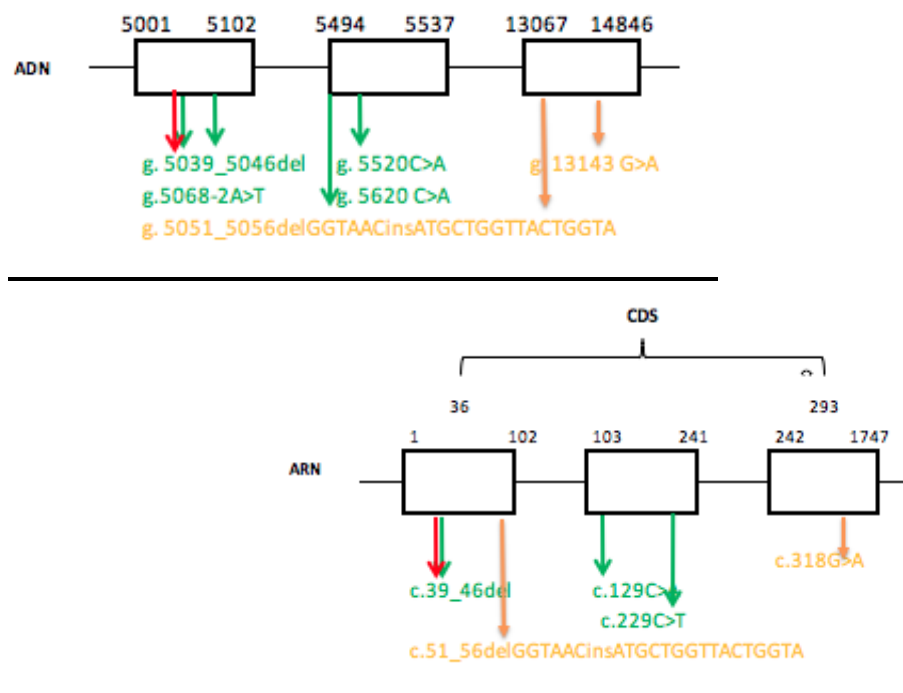


Figure 35 : Représentation graphique du gène C4orf26 et localisation de ses mutations

Les mutations sur le gène C4orf26 sont responsables de différents phénotypes : 60% des formes cliniques sont **hypominéralisées**, 20% sont hypominéralisés et hypoplasiques, 20% ne sont pas renseignés. Mais toutes se transmettent selon le mode **autosomique récessif**. La majorité des dents -80%- des dents sont de teinte **brune, mates et avec une perte de substance**. Ces trois critères ne sont pas renseignés dans 20% des cas. 40% des cas ont une

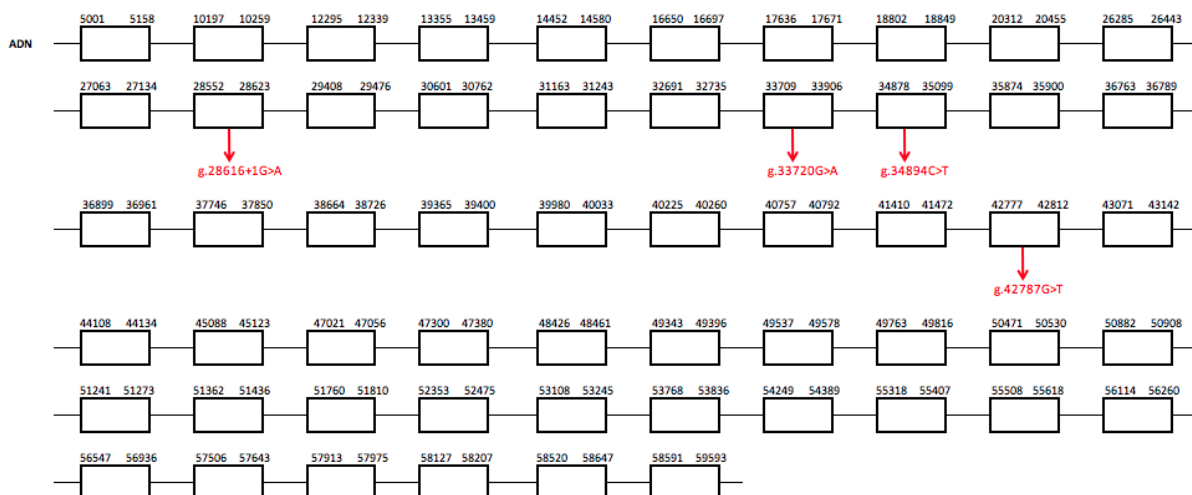
radiodensité altérée, 60% ne sont pas renseignés. 20% des cas déclarent avoir des **sensibilités**, 80% ne sont pas renseignés. Il n'y a aucun syndrome ou signe associé. Il y a une mutation intronique : g.5620C>A.

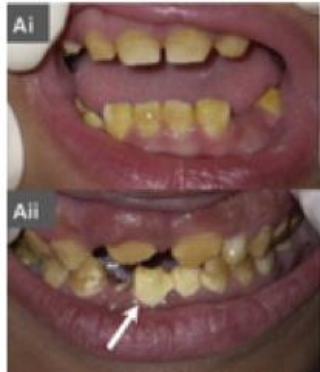

Figure 36 : Illustration Parry et al., 2012

## 6. COL17A1

Quatre mutations différentes sont décrites dans deux articles.



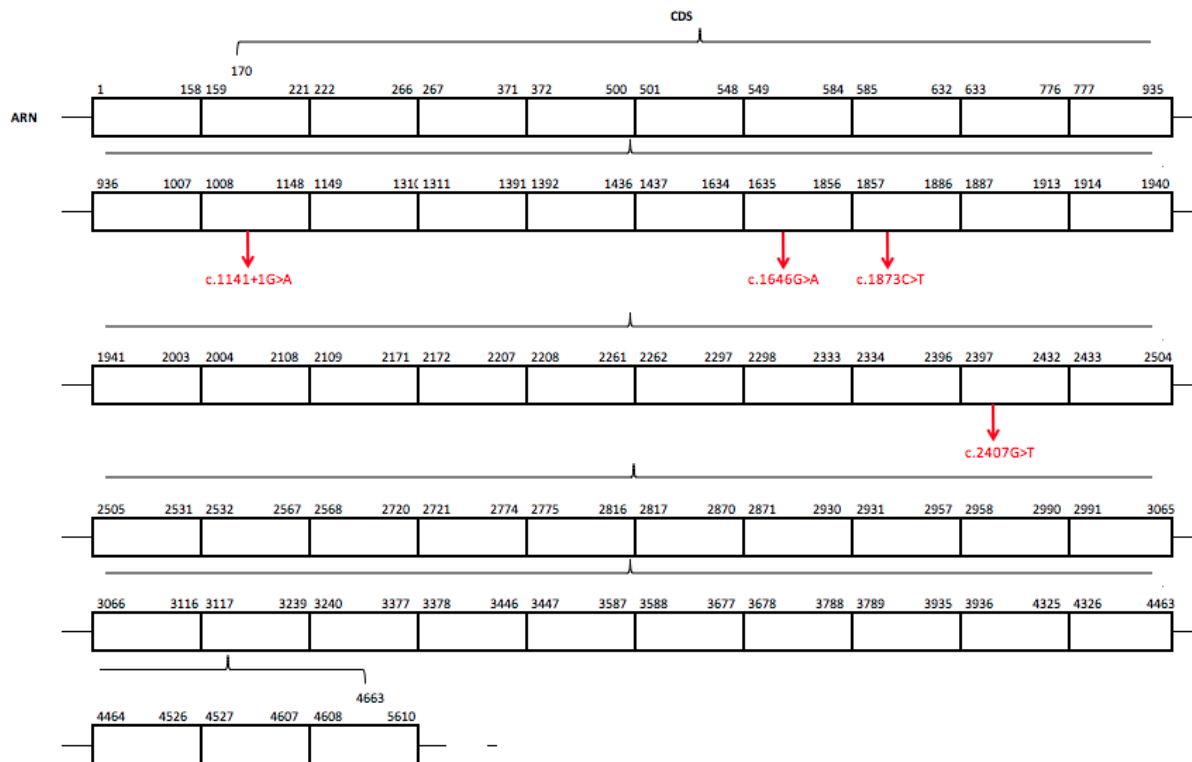


Figure 37 : Représentation graphique du gène COL17A1 et localisation de ses mutations

Les mutations sur le gène COL17A1 sont toutes responsables d'une forme **hypoplasique** et se transmettent toutes selon le mode **autosomique dominant**. Toutes les dents apparaissent **brillantes**, sont de **teinte normale et présentent une perte de substance**. La sensibilité n'est jamais renseignée. La radiodensité est normale dans 25% des cas, non renseignée dans 75% des cas. Il n'y a aucun syndrome ni signe associé. Une des mutations est intronique : g.28616+1G>A

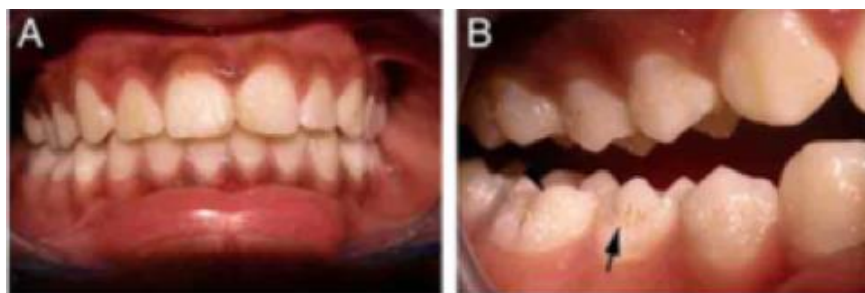

Figure 38 : Illustration Prasad et al., 2016

## 7. DLX3

Une unique mutation est décrite dans quatre articles différents.

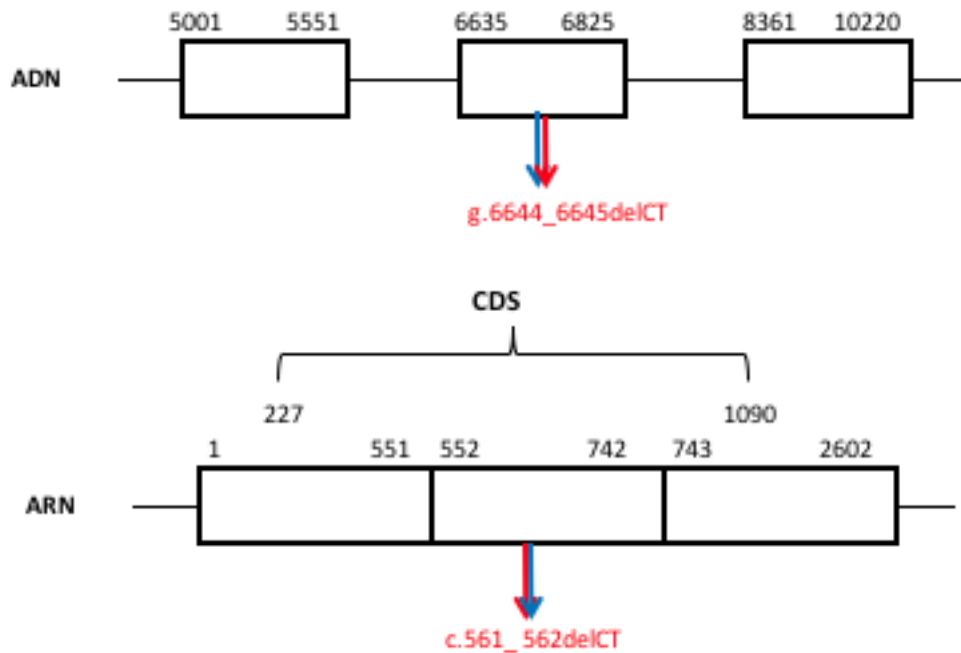


Figure 39 : Représentation graphique du gène DLX3 et localisation de ses mutations

Le phénotype décrit est **hypoplasique et hypomature** et se transmet de façon **autosomique dominante**. Les dents sont de teinte **jaune**, avec une **radiodensité altérée** dans tous les cas et une perte de substance dans 75% des cas ; non décrite dans 25% des cas. La sensibilité n'est jamais renseignée. Les dents apparaissent **mates** dans 50% des cas, brillantes dans 25% des cas et la luminosité n'est pas renseignée dans 25% des cas. Le syndrome **AIHHT** est décrit dans 100% des cas. AIHHT signifie Amélogenèse Imparfaite de type Hypoplasique-Hypomature, avec Taurodontisme associé. La mutation est dans le CDS.

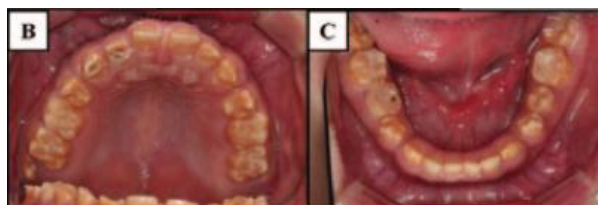

Figure 40 : Illustration Lee et al., 2008

## 8. ENAM

23 mutations décrites, dont 13 sont différentes, dans 17 articles.

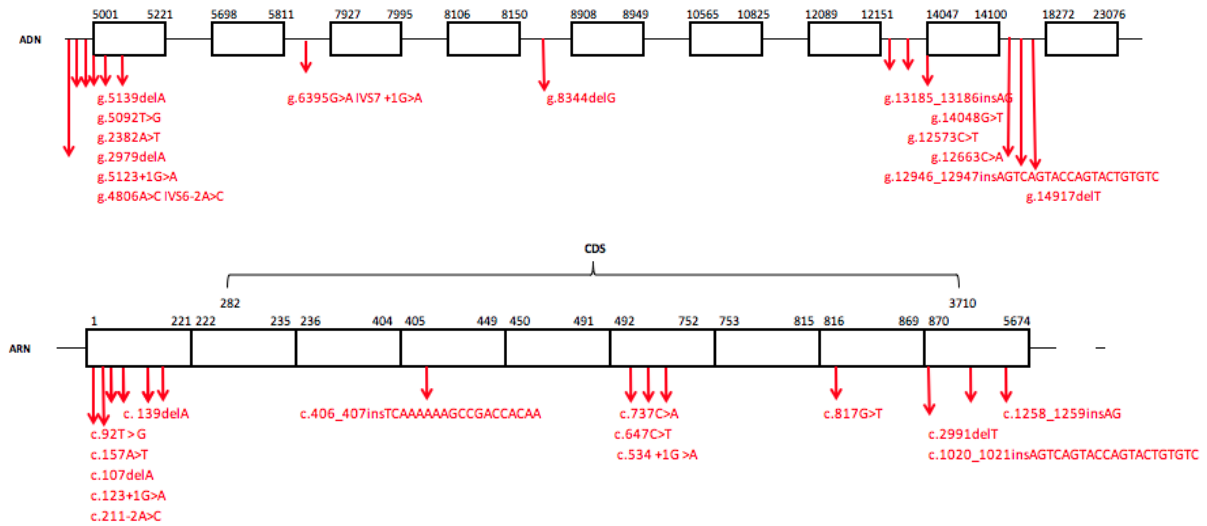


Figure 41 : Représentation graphique du gène *ENAM* et localisation de ses mutations

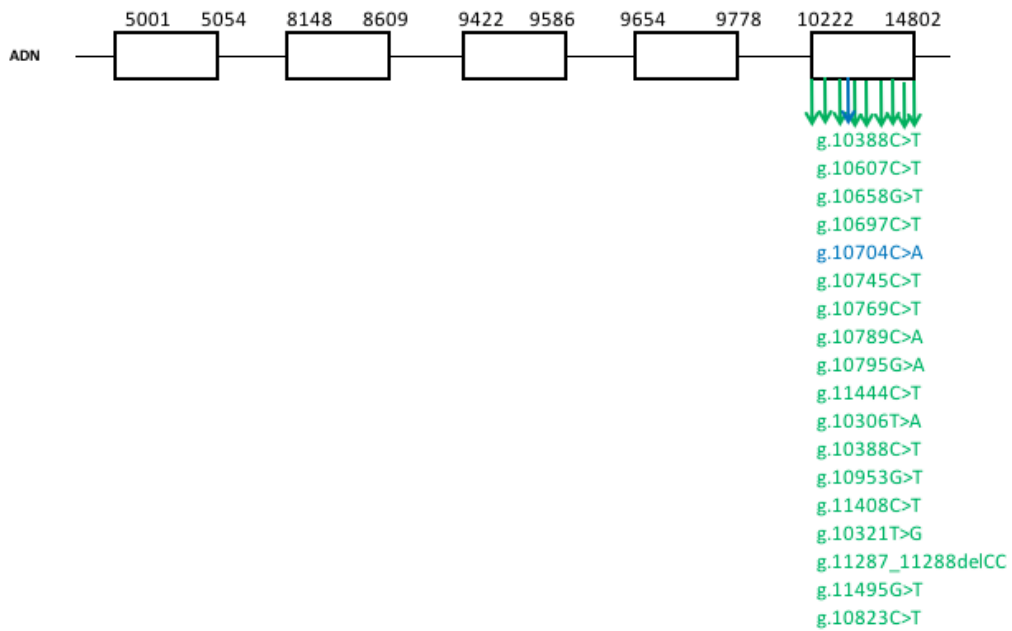
Les mutations sur le gène *ENAM* sont toutes responsables d'une forme **hypoplasique** d'AI et se transmettent à 73,9% selon le mode **autosomique dominant** ; 17,4% sont autosomiques récessifs ; 8,7% ne sont pas renseignés sur le mode de transmission. 43,5% des dents ont une teinte **jaune** ; 26% ont une teinte normale ; 17,4% sont de teinte blanche ; 4,3% sont de teinte brune. La sensibilité n'est pas renseignée dans 78,3% des cas ; 17,4% des patients déclarent avoir des sensibilités et 4,3% déclarent ne pas en avoir. 95,7% des cas présentent une **perte de substance** et 4,3% ne sont pas renseignés. 60,9% des cas ont une radiodensité altérée ; 39,1% ne sont pas renseignés. Les dents apparaissent **brillantes** dans 73,9% des cas ; mates dans 17,4% des cas ; 8,7% ne sont pas renseignés. Il n'y a aucun syndrome associé. En revanche, il y a une **béance antérieure** associée dans 30,4% des cas ; une ankylose associée des premières molaires dans 4,3% des cas et une taurodontisme et un inversé d'articulé antérieur dans 4,3% des cas.

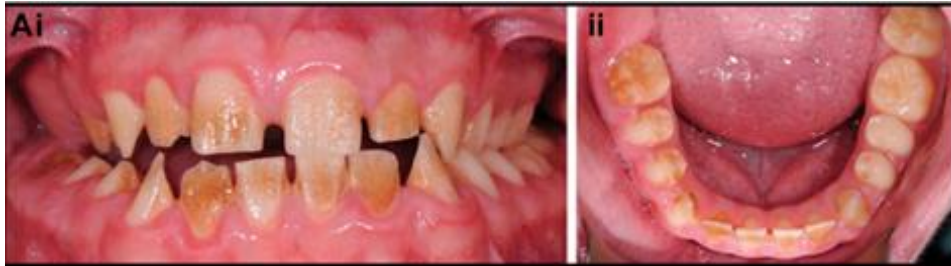
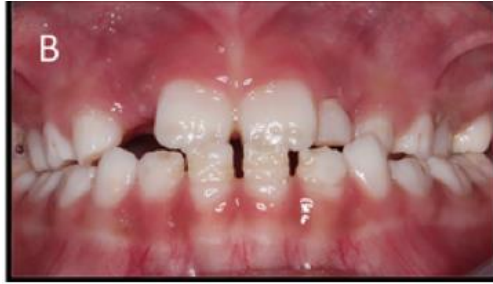
Figure 42 : Illustrations Wang et al., 2015 ; Brookes et al., 2017

### 9. *FAM83H*

25 sont mutations décrites dans 13 articles, dont 18 sont différentes.



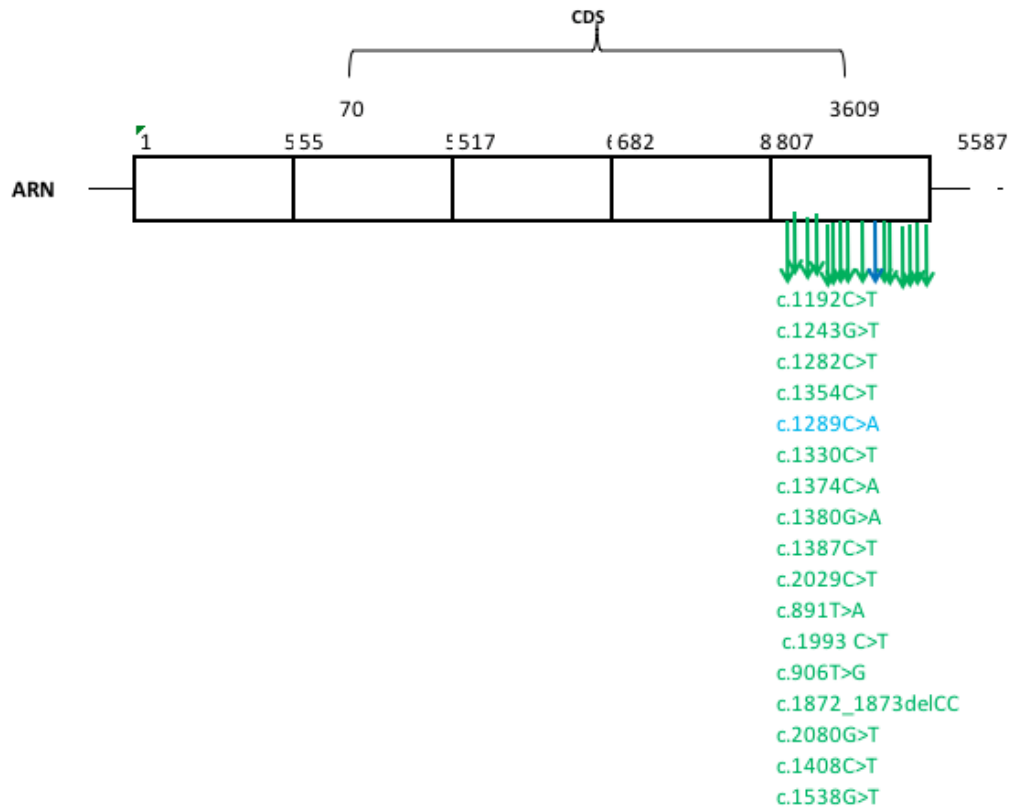


Figure 43 : Représentation graphique du gène FAM83H et localisation de ses mutations

96% des mutations sont responsables d'une forme **hypominéralisée** d'AI ; 4% engendrent une forme hypomature. 92% des transmissions sont **autosomiques dominantes** ; 4% sont des mutations « de novo » et 4% ne sont pas renseignés. 56% des dents sont de teinte **brune** ; 28% ont une teinte jaune ; 16% des articles ne renseignent pas la teinte. 24% des patients déclarent avoir des **sensibilités** ; 76% des cas ne sont pas renseignés. Il y a une perte de substance dans 60% des cas ; 20% n'ont pas de perte de substance et elle n'est pas renseignée dans 20% des cas. La radiodensité est altérée dans 56% des cas ; non renseignée dans 44%.

Les dents apparaissent **mates** dans 36% des cas ; brillantes dans 32% des cas. La luminosité n'est pas renseignée dans 32% des cas. Il n'y a aucun syndrome associé ; il y a une béance antérieure associée dans 5% des cas ; une diminution de la dimension verticale d'occlusion dans 5% et un retard d'éruption et des gingivites dans 5% des cas. Toutes les mutations sont dans le CDS. Il existe un **hotspot mutationnel**.

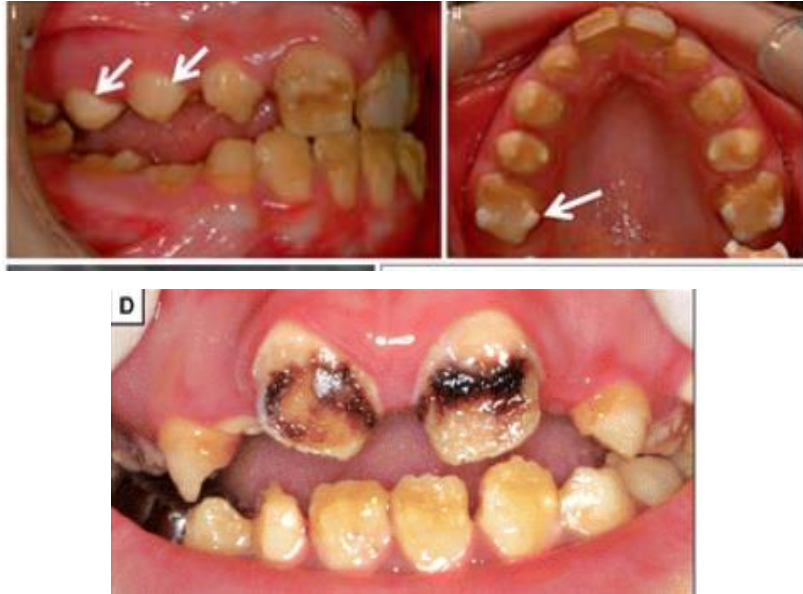


Figure 44 : Illustrations El-Sayed et al., 2010, Lee et al., 2010

### 10. GPR68

Trois mutations différentes sont décrites dans un seul article.

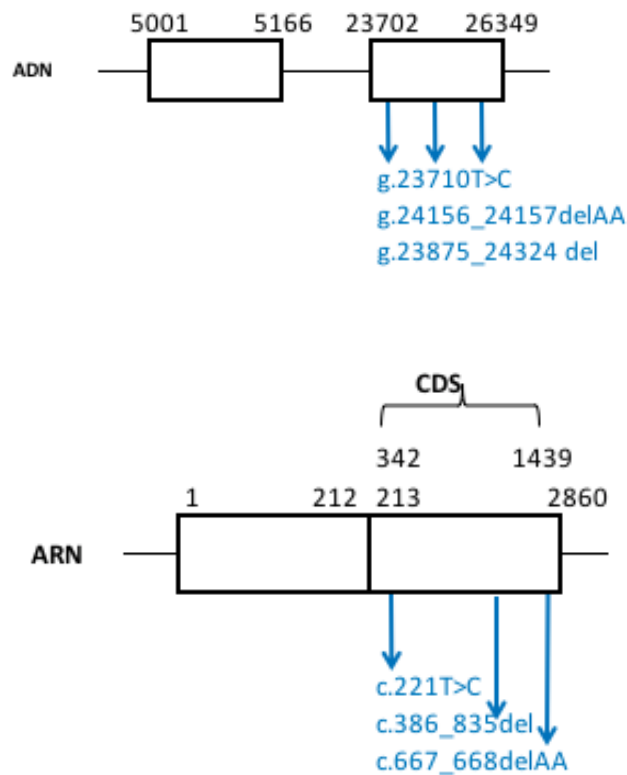


Figure 45 : Représentation graphique du gène GPR68 et localisation de ses mutations

Les mutations sur le gène *GPR68* sont toutes responsables d'une forme **hypomature** et se transmettent toutes selon le mode **autosomique récessif**. Toutes les dents apparaissent brillantes. 66% des dents sont **brunes**, avec une **perte de substance** et une **radiodensité**



**altérée.** 33% des dents sont jaunes, sans perte de substance et avec une radiodensité non renseignée. La sensibilité n'est jamais renseignée. Il y a une **béance antérieure** associée dans un cas sur trois.

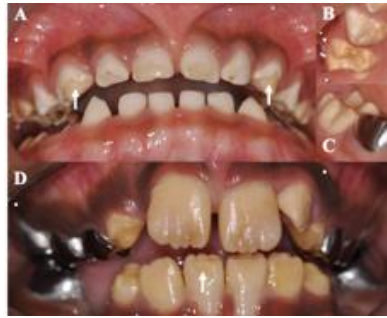

Figure 46 : Illustration Parry et al., 2016

## 11. ITGB6

Quatre mutations différentes sont décrites dans 3 articles.

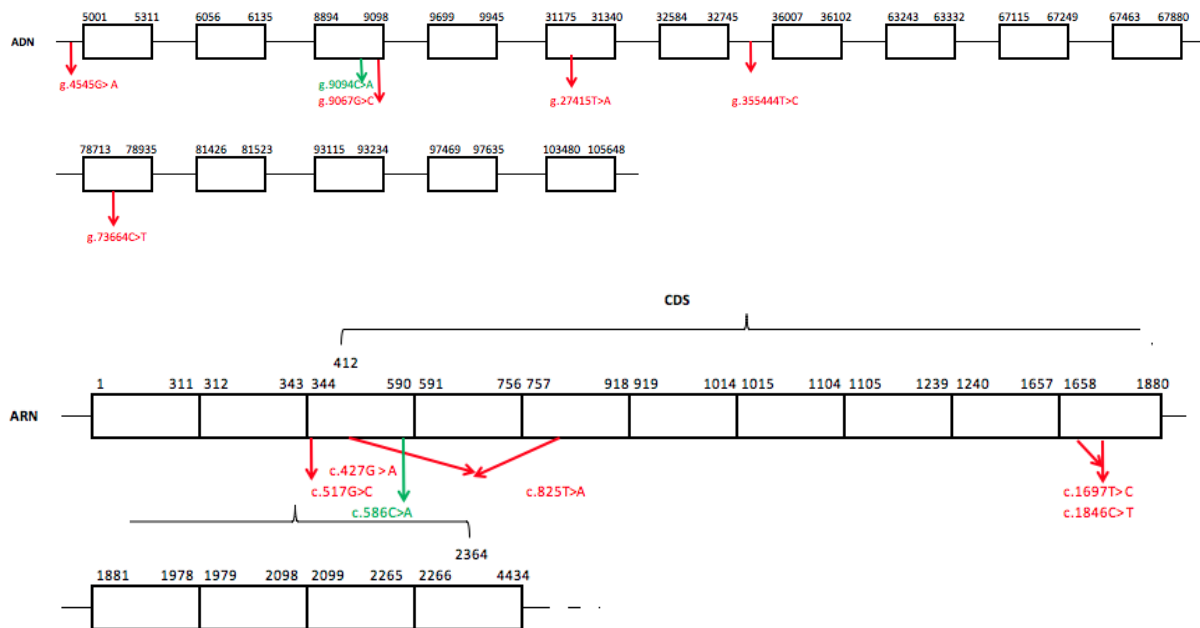


Figure 47 : Représentation graphique du gène *ITGB6* et localisation de ses mutations

Les mutations sur le gène *ITGB6* sont responsables de différents phénotypes : 75% sont de forme **hypoplasique**, 25% sont de forme hypominéralisée. 75% ont une transmission **autosomique récessive**, 25% ne sont pas renseignés. Toutes les dents présentent une perte de substance. 75% des dents ont une teinte **jaune**, sont brillantes et ont une radiodensité altérée. 25% ont une teinte normale, sont mates et ont une radiodensité normale. 25% des patients ont des sensibilités, 25% n'en ont pas et 50% ne sont pas renseignés. Il y a une **béance antérieure** associée dans 25% des cas. Il y a une mutation intronique.

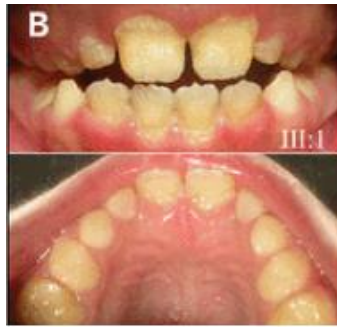

Figure 48 : Illustration Parry et al., 2016

## 12. *KLK4*

Quatre mutations différentes sont décrites dans quatre articles.

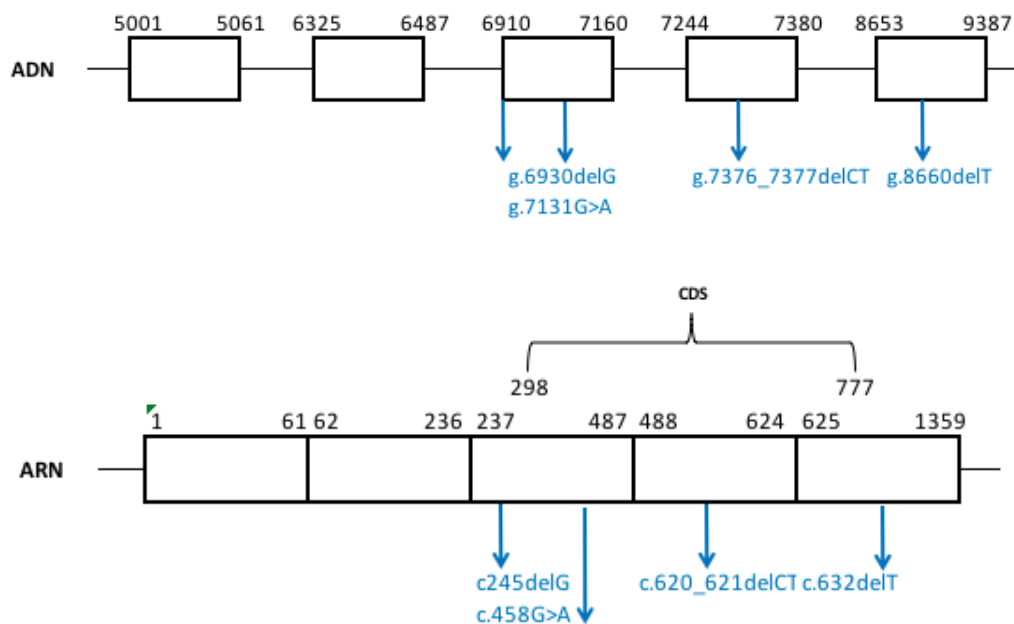


Figure 49 : Représentation graphique du gène *KLK4* et localisation de ses mutations

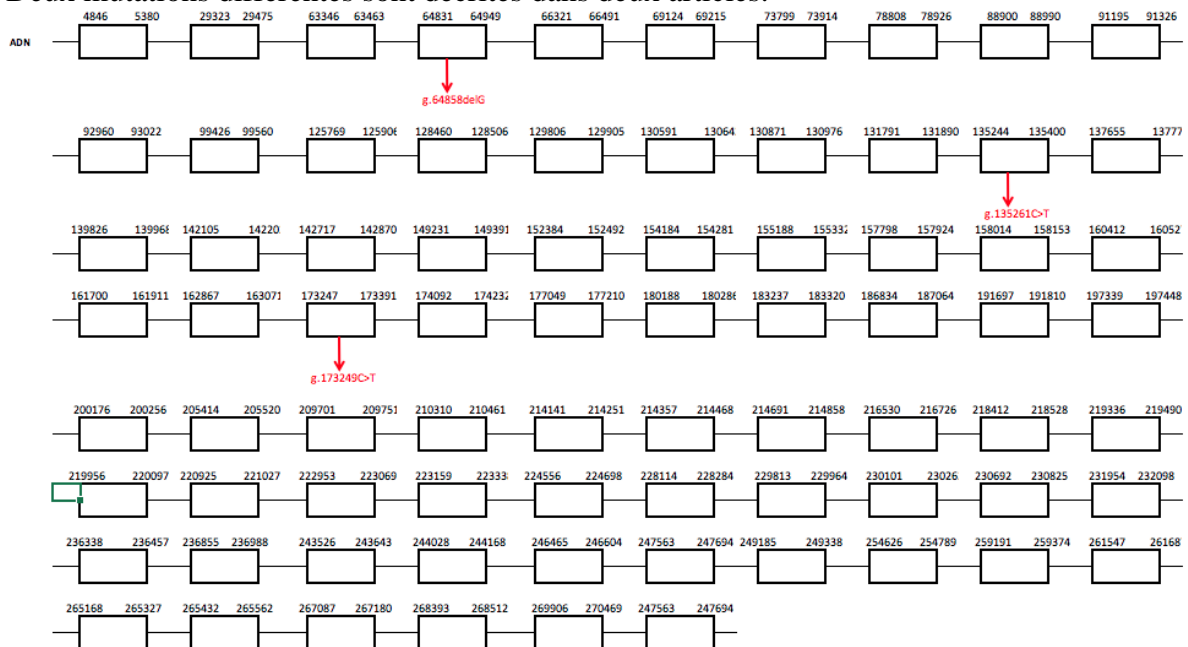
Les mutations sur le gène *KLK4* sont toutes responsables d'une forme **hypomature** et se transmettent toutes selon le mode **autosomique récessif**. La moitié des dents sont de teinte brune, l'autre moitié est jaune. Il y a une perte de substance dans 50% des cas, il n'y en a pas dans 50% des cas. Dans 75% des cas, la **radiodensité est altérée** et les dents sont **mates**. Dans 25% des cas, la radiodensité n'est pas renseignée et les dents sont brillantes. La sensibilité n'est jamais renseignée. Il y a une perte de dimension verticale associée dans 25% des cas

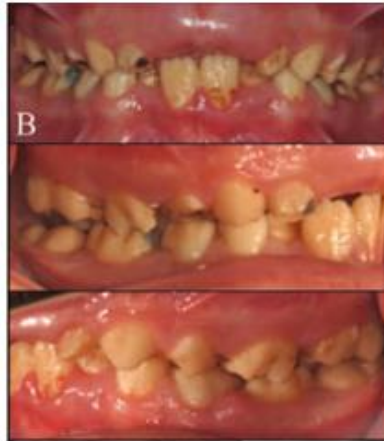

Figure 50 : Illustration Wang et al., 2013

### 13. LAMA3

Deux mutations différentes sont décrites dans deux articles.



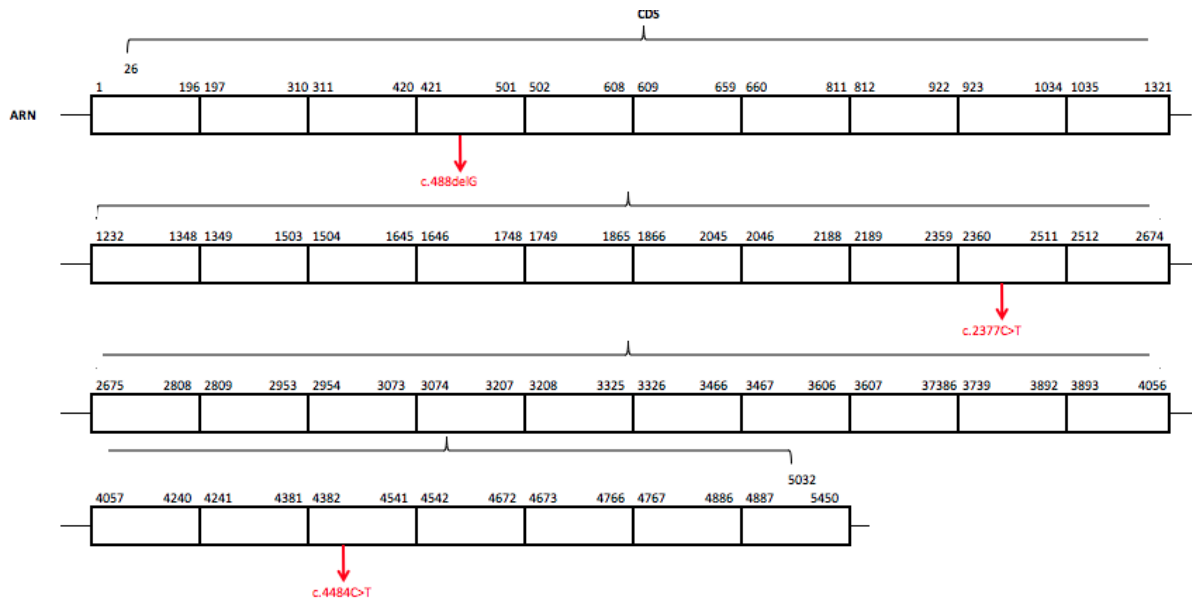


Figure 51 : Représentation graphique du gène *LAMA3* et localisation de ses mutations

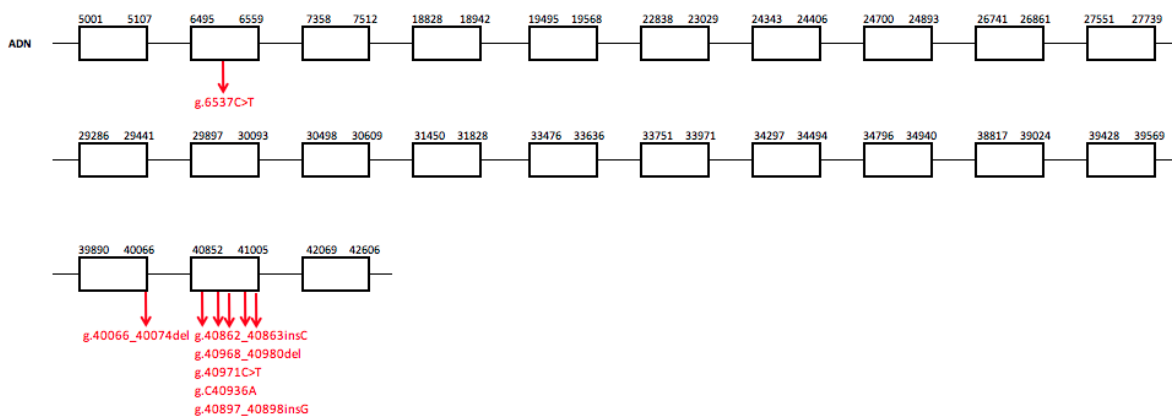
Les mutations sur le gène *LAMA3* sont toutes responsables d'une forme **hypoplasique** et se transmettent toutes selon le mode **autosomique récessif**. Toutes les dents présentent une perte de substance et apparaissent brillantes. 50% sont de teinte normale, 50% sont de teinte jaune. La sensibilité et la radiodensité ne sont jamais renseignées. L'**epidermolyse bulleuse jonctionnelle** est associée dans 100% des cas

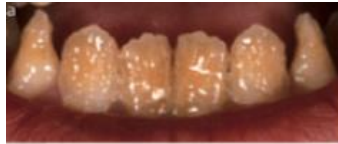

Figure 52 : Illustration Yuen et al., 2011

#### 14. *LAMB3*

Sept mutations différentes sont décrites dans cinq articles.



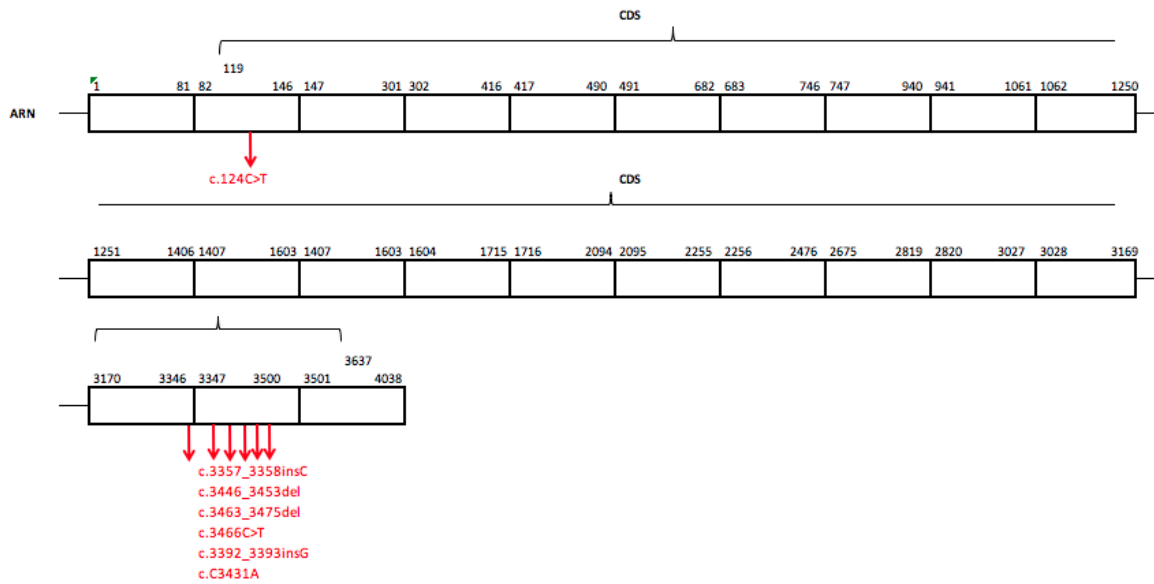


Figure 53 : Représentation graphique du gène *LAMB3* et localisation de ses mutations

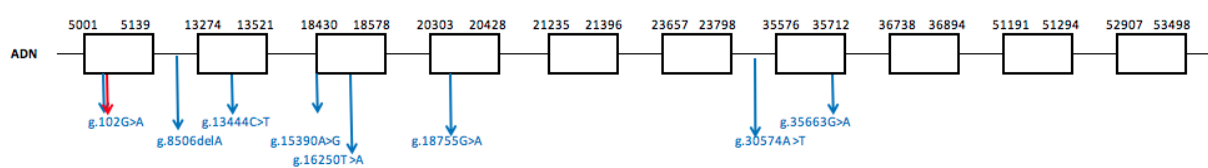
Les mutations sur le gène *LAMB3* sont toutes responsables d'une forme **hypoplasique** d'AI et 85,7% ont une transmission **autosomique dominante** ; 14,3% ne sont pas renseignés. 63% des dents ont une **teinte normale** ; 57% ont une teinte jaune. 28,5% des patients ont des sensibilités, 71,5% ne sont pas renseignés. 100% ont une perte de substance. 57% ont une radiodensité altérée, 63% ne sont pas renseignés. 71,4% des cas ont des dents à l'aspect **brillant** ; 28,6% ont un aspect mat. 28,5% ont une **epidermolyse bulleuse jonctionnelle** associée. 14% ont un taurodontisme associé ; 14% ont des hypertrophies gingivales associées. Il existe un hotspot mutationnel.

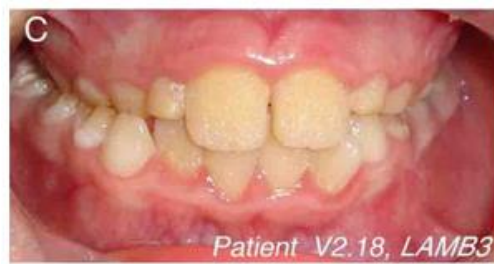

Figure 54 : Illustration Prasad et al., 2016

## 15. MMP20

Huit mutations différentes sont décrites dans sept articles.



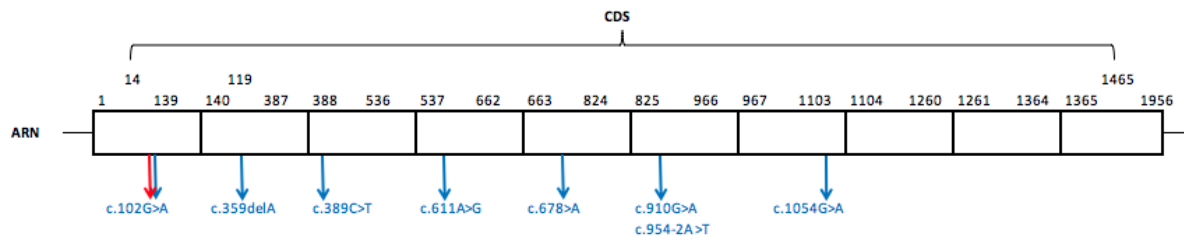


Figure 55 : Représentation graphique du gène *MMP20* et localisation de ses mutations

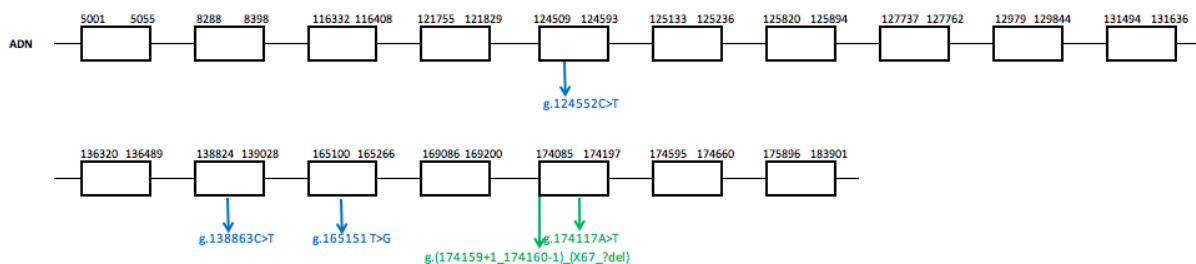
Les mutations sur le gène *MMP20* sont responsables de différents phénotypes : 87,5% des formes décrites sont **hypomatures**, et 12,5% sont des formes mixtes hypoplasique / hypomature. Toutes se transmettent selon le mode **autosomique récessif**. 50% des dents sont de teinte **jaune** ; 37,5% sont de teinte brune, 12,5% sont de teinte blanche. 75% ont une perte de substance, 25% n'ont pas de perte de substance. Les dents sont **mates** dans 87,5 % des cas ; brillantes dans 12,5% des cas. La radiodensité est altérée dans 100% des cas. 25% des patients ont des sensibilités, 75% ne sont pas renseignés. Il y a une **béance antérieure** dans 37,5% des cas. Les mutations sont toutes dans le CDS.

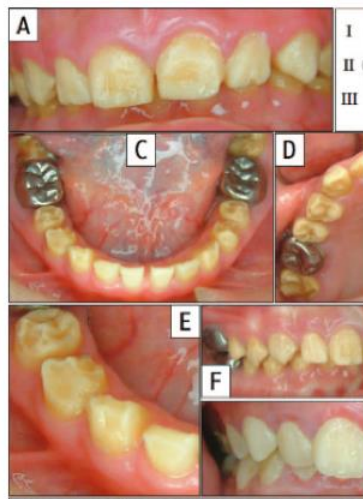

Figure 56 : Illustration Papagerakis et al., 2008

## 16. *SLC24A4*

Six mutations sont décrites dans 5 articles, dont cinq sont différentes.



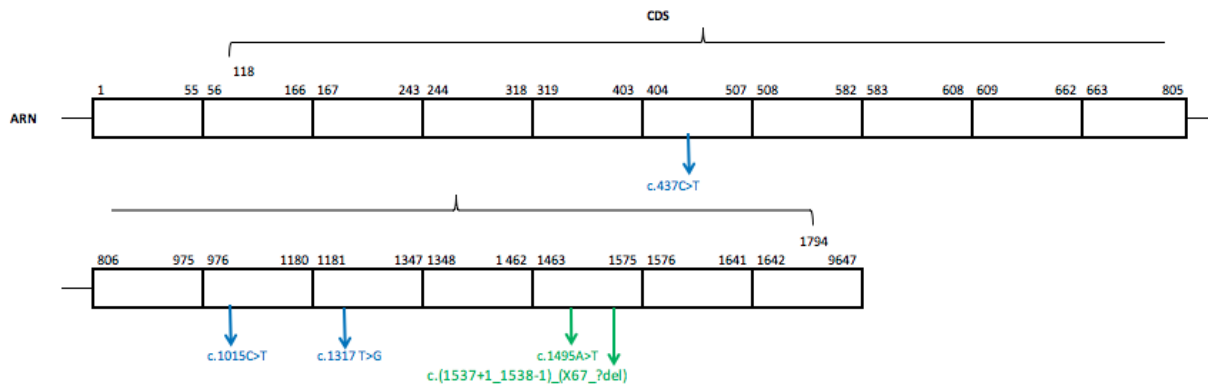


Figure 57 : Représentation graphique du gène *SLC24A4* et localisation de ses mutations

Les mutations sur le gène *SLC24A4* sont responsables de différents phénotypes : 60% des formes cliniques sont **hypomatures** ; 40% sont hypominéralisées mais toutes se transmettent selon le mode **autosomique récessif**. Les dents apparaissent toujours **brunes et mates**, avec une perte de substance et une radiodensité altérée dans 60% des cas. La sensibilité n'est jamais renseignée. Il n'y a aucun syndrome ou signe associé. Il y a une mutation intronique : c.(1537+1\_1538-1)\_X67\_?del).

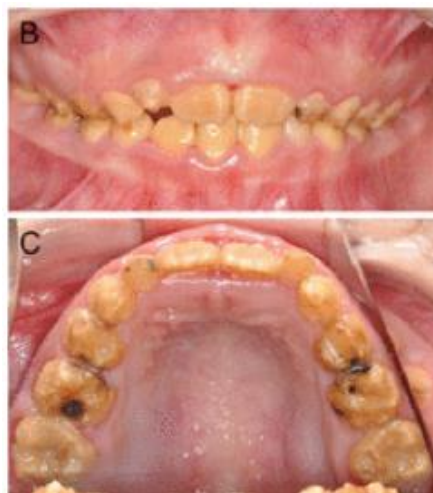


Figure 58 : Seymen et al., 2014

## 17. WDR72

Neuf mutations sont décrites, dont huit sont différentes, dans sept articles.

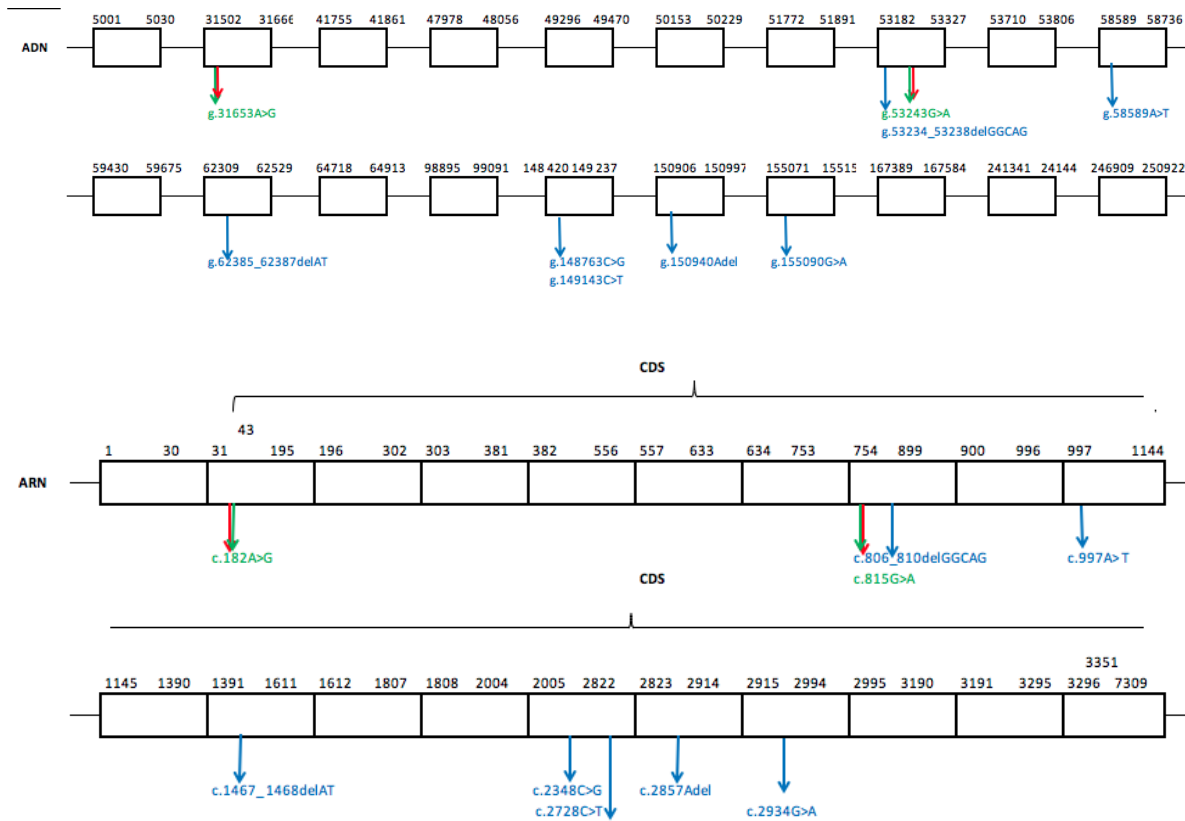


Figure 59 : Représentation graphique du gène WDR72 et localisation de ses mutations

Les mutations sur le gène WDR72 sont responsables de différents phénotypes : 89% des formes clinique sont **hypomatures** ; 11% des formes sont hypoplasiques/hypominéralisées, mais toutes se transmettent selon le mode **autosomique récessif**. 89% des dents sont de teinte **brune**, 11% sont de teinte jaune. Toutes les dents apparaissent **mates**, présentent **une perte de substance et une radiodensité altérée**. 11% déclarent avoir des sensibilités, 89% ne sont pas renseignés. Il y a des agénésies et des retards d'éruption associés dans 22% des cas. Les mutations sont toutes dans le CDS.



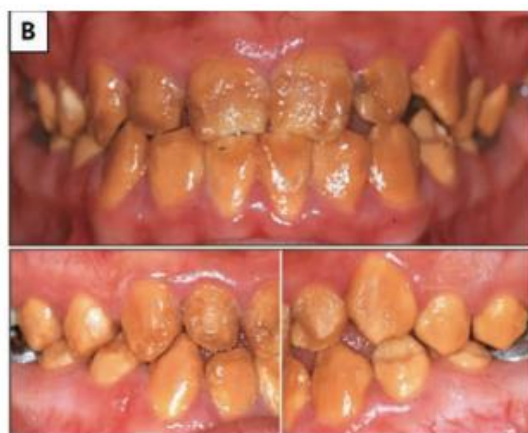

Figure 60 : Lee et al, 2010

### 3.2.5. Analyse de la corrélation génotype / phénotype

Les phénotypes sont présentés par ordre de fréquence.

#### 1. HYPOPLASIQUE (46%)

59 cas sont décrits dans notre revue de littérature.

Il y a huit gènes décrits comme étant responsables d'une forme hypoplasique d'AI : *ENAM* dans la majorité des cas (37,9%) ; *AMELX* (19,6% des cas) ; *LAMB3* (11,5% des cas) ; *ACP4* (9,8% des cas) ; *COL17A1* (6,6% des cas) ; *ITGB6* (4,9 % des cas) ; *LAMA3* (3,3% des cas) ; *AMBN* (3,3% des cas).

Pour cette forme clinique : 45,9% sont transmis selon le mode **autosomique dominant**, 26,2% selon le mode autosomique récessif, 19,7% sont liés à l'X et 8,2% ne sont pas renseignés.

#### **100% des cas ont une perte de substance.**

73,8% des dents apparaissent **brillantes** ; 14,8% sont mates ; 11,5% ne sont pas renseignés.

44,3% des dents sont de teinte **jaune** ; 36% sont de teinte normale ; 8,2% sont de teinte blanche ; 4,9% sont de teinte brune ; 6,5% ne sont pas renseignés.

La radiodensité est altérée dans 49,1% des cas ; normale dans 4,9% des cas ; non renseignée dans 45,9% des cas.

14,8% des patients déclarent avoir des sensibilités ; 3,3% n'ont pas de sensibilité ; 82% ne sont pas renseignés.

## 2. HYPOMATURE (24%)

32 cas sont décrits dans notre revue de littérature.

Sept gènes sont décrits comme responsable de la forme hypomature d'AI : **WDR72** (25% des mutations décrites), **AMELX** (18,8% des mutations décrites), **MMP20** (18,8 % des mutations décrites), **SLC24A4** (12,5% des mutations décrites), **KLK4** (12,5% des mutations décrites), **GPR68** (9,4% des mutations décrites) et **FAM83H** (3,1% des mutations décrites).

La transmission se fait selon le mode **autosomique récessif** dans 78% des cas ; est liée à l'X dans 19% des cas et n'est pas renseignée dans 3% des cas.

Il y a une **perte de substance** dans 65,6% des cas ; il n'y en a pas dans 28,1% des cas ; elle n'est pas renseignée dans 6,2% des cas.

Les dents apparaissent **mates** dans 78% des cas ; brillantes dans 15,6% des cas, n'est pas renseignée dans 6,3% des cas.

La teinte est **brune** dans 71,9% des cas ; jaune dans 15,6% des cas ; blanche dans 6,2% des cas et non renseignée dans 6,2% des cas.

La radiodensité est **altérée** dans 68,8% des cas ; non renseignée dans 28,1% des cas, normale dans 3,1 % des cas.

Il y a des sensibilités décrites dans 6,2% des cas ; elle n'est pas renseignée dans 93,8% des cas.

## 3. HYPOMINERALISE (23%)

31 cas sont décrits dans notre revue de littérature.

Cinq gènes sont décrits dans la forme hypominéralisée d'AI : **FAM83H** (77,4% des cas décrits), **C4orf26** (9,7% des cas), **SLC24A4** (6,5 % des cas), **AMTN** (3,2% des cas) et **ITGB6** (3,2% des cas).

77,4% se transmettent selon le mode **autosomique récessif** ; 19,4% se font selon le mode autosomique dominant et 3,2 % sont une mutation « de novo ».

Il y a une **perte de substance** dans 64,6 % des cas ; il n'y en a pas dans 22,5% des cas ; elle n'est pas renseignée dans 12,9% des cas.

Les dents apparaissent **mates** dans 54,8 % des cas ; brillantes dans 25,8% des cas. La luminosité n'est pas renseignée dans 19,4% des cas.

64,5 sont de teinte **brune** ; 25% sont de teinte jaune ; 10,5% ne sont pas renseignés.

La radiodensité n'est jamais décrite comme normale. Elle est altérée dans 58,1 % des cas ; non renseignée dans 41,9% des cas.

Il y a des **sensibilités** décrites dans 22,5% des cas ; il n'y a pas de sensibilité dans 3,2% des cas et elle n'est pas renseignée dans 74,3% des cas.

#### **4. FORME MIXTE (7%)**

9 cas sont décrits dans notre revue de la littérature : hypoplasique et hypomature (7 cas) hypominéralisé et hypoplasique (2 cas).

Quatre gènes sont responsables d'une forme mixte d'AI : *AMELX* (37,5% des cas), *DLX3* (37,5% des cas), *C4orf26* (12,5% des cas) et *WDR72* (12,5% des cas).

25% des transmissions sont liées à l'X ; 37,5% des cas sont des transmissions autosomiques dominantes ; 37,5% sont des transmissions autosomiques récessives.

Il y a une perte de substance dans 100% des cas.

Les dents apparaissent mates dans 50% des cas ; brillantes dans 25% des cas ; la luminosité n'est pas renseignée dans 25% des cas.

62,5% des dents sont de teinte jaune ; 25% sont de teinte brune ; 12,5% ne sont pas renseignés.

La radiodensité est altérée dans 62,5% des cas ; non renseignée dans 37,5% des cas.

La sensibilité n'est jamais renseignée.

### **3.3 Discussion**

A la lecture des résultats, l'une des premières choses que nous remarquons est que certains gènes ne donnent qu'un seul phénotype d'amélogénèse imparfaite.

Par exemple, les mutations sur les gènes *MMP20*, *KLK4* et *GPR68* donnent toujours une forme hypomature. En effet, les protéines codées par ces gènes ont un rôle dans la dernière phase de l'amélogénèse : elles assurent la maturation du tissu par la dégradation de l'amélogénine, la protéine majeure composant la matrice de l'émail dentaire.

De même, les mutations sur le gène *ENAM*, *AMBN*, *ACPT* et *COL17A1* donnent quant à elles exclusivement des formes hypoplasiques. Cela veut donc dire que les protéines codées par ces gènes jouent donc un rôle dans le début de l'amélogénèse, dans la quantité d'émail produit.

Les mutations sur le gène *FAM83H* ne donnent quasiment que des formes hypominéralisées, à une exception près dans notre revue de la littérature.

Pour les autres gènes dont les phénotypes sont variables, cela dépend d'où se trouve la mutation sur le gène. Les gènes donnant différents phénotypes sont les suivants : *AMELX*, *ITGB6*, *SLC24A4* et *WDR72*.

Le tableau ci-dessous représente la chronologie de l'amélogenèse et à quel moment les gènes de l'AI interviennent.

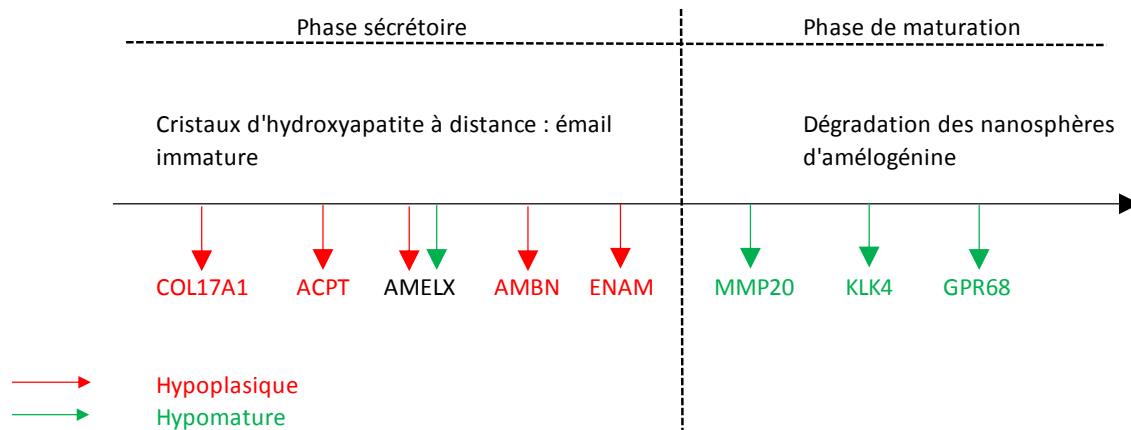


Figure 61 : Frise chronologique de l'amélogenèse et des gènes responsables de l'AI

Nous remarquons que la luminosité des dents dépend du phénotype : lorsque les dents apparaissent mates, c'est quasiment toujours une forme hypomature ou hypominéralisée. Pour les formes hypoplasiques, les dents apparaissent brillantes. En effet, dans la forme hypoplasique, l'émail manque en quantité mais est de bonne qualité, il a donc la même luminosité que l'émail sain.

Nous pouvons faire le même constat pour la teinte des dents. Lorsque les dents sont de teinte brune, il y a plus de chance que ce soit une forme hypomature ou hypominéralisée qu'une forme hypoplasique. Les dents des formes hypoplasiques sont rarement brunes, mais jaunes voire normales. La teinte brune s'explique surtout par le fait que l'émail soit de mauvaise qualité dans les formes hypomatures et hypominéralisées et se clive, laissant apparaître la dentine sous-jacente.

Par rapport au mode de transmission de l'AI, nous pouvons constater que la majorité des transmissions sont des transmissions autosomiques dominantes ; comme le confirme Bloch Zupan (2012) dans le livre « Dento/Oro/Craniofacial anomalies and genetics ».

Par ailleurs, on remarque que les formes hypomatures et hypominéralisées d'AI se transmettent majoritairement de façon autosomique récessive : plus de 75% des transmissions dans les deux formes cliniques. Ce constat corrobore donc le fait qu'il y ait plus de phénotypes hypoplasiques dans la nature. En effet, il faut donc être homozygote pour contracter une forme hypomature ou hypominéralisée d'AI.

Cependant, ce constat n'est pas vrai pour les mutations sur le gène *FAM83H* : Elles sont responsables d'une forme hypominéralisée d'AI mais se transmettent de façon autosomique dominante.

A l'inverse, les formes hypoplasiques se transmettent le plus souvent de façon autosomique dominante mais cela est aussi biaisé car c'est le mode de transmission le plus fréquent et c'est aussi le phénotype le plus fréquent.

Dans la majorité des cas, la radiodensité est altérée par rapport à un émail sain. Cependant, elle est plus altérée dans les cas d'AI hypomature ou hypominéralisée. En effet, le contraste radiologique email-dentine est plus faible lorsque l'émail est de mauvaise qualité. Dans les formes hypoplasiques, la quantité d'émail est diminuée sur la radiographie mais le contraste émail-dentine n'est pas altéré.

La sensibilité est très peu décrite dans les articles. On remarque néanmoins qu'elle est plus décrite dans la forme hypominéralisée d'AI. Elle est le plus décrite dans les AI causées par le gène *FAM83H*. On peut supposer que les formes hypominéralisées sont les formes où il manque le plus d'émail, où la dentine est le plus à découvert ; entraînant alors des sensibilités pour le patient.

Il y a très peu de sensibilités sur les formes hypoplasiques : cela rend la prise en charge plus facile.

Comme le décrit Hart et al. dans son article de 2010, il existe des « hotspots » mutationnels pour certains gènes. Dans cet article, il est question de la mutation du gène *AMELX* c.208C>A donnant la protéine mutée p.Pro41Thr qui est décrite sept fois. L'auteur définit un hotspot mutationnel comme un site où la mutation a lieu avec une plus grande fréquence que les autres mutations connues du gène.

De même, dans notre recherche, la mutation g.13185-13186 insAG/c.1258\_1259insAG est décrite 7 fois sur les 25 mutations trouvées sur ENAM dans Pubmed et Clinvar.

De même pour la mutation c.2029C>T de *FAM83H*, décrite dans trois articles différents. Pour le gène *DLX3*, il n'y a qu'une seule mutation décrite dans quatre articles différents : c.561\_562delCT donnant la protéine mutée p.Tyr188GlnfsX13. Kim et al. (2016) parlent aussi d'un hotspot pour cette mutation.

On constate que lorsqu'il y a un syndrome associé, epidermolysse bulleuse jonctionnelle pour les gènes LAMA3 et LAMB3 et AIHHT pour le gène DLX3, c'est toujours la forme hypoplasique ou hypoplasique et hypomature.

La limite de notre étude est que nous avons dû éliminer de notre recherche tous les articles où les phénotypes n'étaient pas bien décrits, où les mutations n'étaient pas bien décrites. Les études qui utilisent des marqueurs génétiques ont également été éliminées car la mutation n'était pas assez précise, l'article de Mac Dougall et al. (1997) par exemple.

La force de l'étude réside dans la recherche bibliographique réalisée dans Pubmed et Clinvar. Cela nous a permis de n'écartier aucun article répondant à nos critères de recherche.

	Hypoplasique	Hypomature		Hypominéralisé		Forme mixte
Teinte jaune	ITGB6 LAMA3 LAMB3 MMP20 ACPT AMBN AMELX ENAM	MMP20 KLK4 GPR68		ITGB6 FAM83H		AMELX DLX3 MMP20 WDR72
Teinte normale	COL17A1 ITGB6 LAMA3 LAMB3 ACPT AMBN AMELX ENAM					
Teinte brune	AMELX ENAM	WDR72 AMELX MMP20 SLC24A4 KLK4 GPR68		AMTN C4orf26 SLC24A4 FAM83H		AMELX C4orf26
Teinte blanche	ACPT	AMELX MMP20				
Béance antérieure	ENAM ITGB6	MMP20 GPR68		FAM83H		
	OUI	OUI	NON	OUI	NON	OUI
Perte de substance	AMELX ACPT AMBN COL17A1 ENAM ITGB6 LAMA3 LAMB3 MMP20	WDR72 AMELX SLC24A4 MMP20 KLK4 GPR68	SLC24A4 MMP20 KLK4 AMELX GPR68	FAM83H C4orf26 AMTN	FAM83H SLC24A4 ITGB6	AMELX C4orf26 DLX3 MMP20 WDR72

Figure 62 : Tableau à double entrée reliant les phénotypes, critères cliniques et gènes responsables

A la lecture du tableau ci-dessus à double entrée, on identifie les gènes responsables d'une forme clinique d'AI associée à des critères cliniques. Par exemple, si l'on a une forme hypominéralisée avec une béance antérieure, ça ne peut être que le gène *FAM83H* en cause. Mais, si l'on a une béance antérieure et que la forme est hypoplasique, ce sont les gènes *ENAM* ou *ITGB6* responsables.

Si l'on a une forme hypomature associée à une teinte blanche des dents, ça peut être le gène *AMELX* ou *MMP20* en cause. Si la teinte des dents est normale, c'est une forme hypoplasique d'AI.

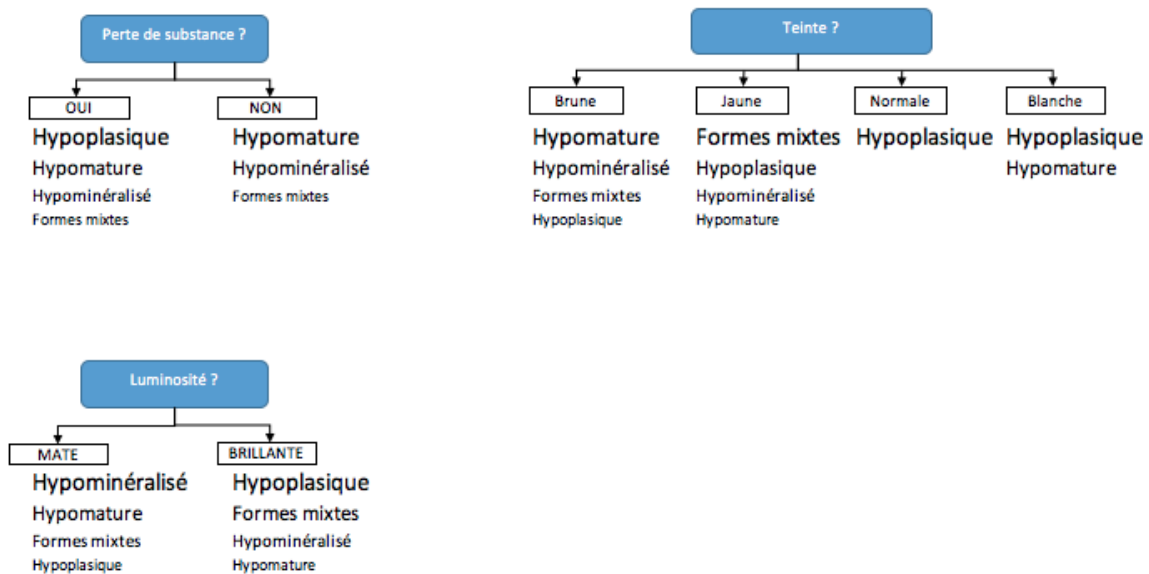


Figure 63 : Arbres décisionnels sur les critères cliniques et les phénotypes

Les réponses aux questions de ce graphique sont faites par ordre de fréquence. C'est-à-dire que si la teinte est brune par exemple, le plus probable est que la forme soit hypomature et le moins probable est que ce soit hypoplasique. De même, s'il n'y a pas de perte de substance, ça ne peut être une forme hypoplasique.

Si les dents apparaissent brillantes, ce sera une forme hypoplasique ou une forme mixte préférentiellement. A l'inverse, si les dents apparaissent mates, ce sera une forme hypominéralisée ou hypomature.

## Conclusion

Ce travail met en évidence la multitude de formes cliniques que peut avoir l'amélogenèse imparfaite. Cela explique pourquoi son diagnostic et donc sa prise en charge peuvent être complexes. À ce jour, le diagnostic génétique n'est disponible que dans le cadre d'un protocole de recherche. (Bloch-Zupan, 2010)

A travers ce travail, nous donnons quelques « clés » pour le diagnostic génétique. Nous pouvons cibler plus facilement un gène en cause mais aussi un mode de transmission à partir d'un phénotype, assurant donc une plus grande prédictibilité pour les familles.

Un consensus grandit sur le fait qu'un diagnostic basé principalement sur le phénotype et sur le mode de transmission est problématique. C'est pourquoi le diagnostic génétique est de plus en plus demandé par les patients. Même si l'hétérogénéité génétique de l'AI rend difficile les certitudes sur les hérédités et les gènes responsables, et malgré le risque d'erreur que cela comporte, les familles préfèrent avoir une idée du mode de transmission et des potentielles maladies futures. (Crawford et al, 2007)

Dans cette thèse, nous avons étudié dix-sept gènes responsables de l'AI mais il reste d'autres gènes responsables à découvrir (Bloch-Zupan, 2010). Il est important de recenser tous les cas d'AI et si possible d'effectuer une recherche génétique. Ainsi, en tentant d'établir un lien entre les symptômes et les gènes incriminés, nous pourrions découvrir de nouveaux gènes responsables de cette maladie. C'est pourquoi, il est important que les patients atteints d'AI soient suivis dans des centres de références nationaux qui ont les outils pour mener ces recherches et assurer une prise en charge adéquate. Il faut enregistrer les patients sur des registres nationaux tels que BAMARA (Base de données pour les maladies rares) afin de connaître le parcours du patient, savoir où en sont les travaux de recherche, établir des cohortes, publier des études qui permettent de progresser sur le sujet.

Une recherche moléculaire permet aussi un diagnostic plus précoce et donc un meilleur pronostic pour la prise en charge. L'objectif final étant le bien-être des patients atteints d'AI, qui souffrent physiquement et psychologiquement. Les adolescents en particulier peuvent devenir solitaires et introvertis, ayant même des idées suicidaires à cause de l'apparence disgracieuse de leurs dents. Beaucoup de personnes atteintes d'AI demandent l'extraction de toutes leurs dents et la mise en place de prothèse dans une société où avoir un beau sourire est une norme désirée. (Crawford et al. 2007). Une meilleure connaissance génétique permettra une meilleure prise en charge et donc un résultat esthétique et fonctionnel pouvant améliorer la qualité de vie des patients.



## **BIBLIOGRAPHIE**

- Alachioti XS, Dimopoulou E, Vlasakidou A, Athanasiou AE. Amelogenesis imperfecta and anterior open bite: Etiological, classification, clinical and management interrelationships. *J Orthod Sci.* 2014;3(1):1- 6.
- Aldred MJ, Crawford PJ, Roberts E, Thomas NS. Identification of a nonsense mutation in the amelogenin gene (AMELX) in a family with X-linked amelogenesis imperfecta (AIH1). *Hum Genet.* 1992;90(4):413- 6.
- Aldred MJ, Savarirayan R, Crawford PJM. Amelogenesis imperfecta: a classification and catalogue for the 21st century. *Oral Dis.* 2003;9(1):19- 23.
- Bartlett JD. Dental Enamel Development: Proteinases and Their Enamel Matrix Substrates. *ISRN Dent.* 2013; 2013: 684607.
- Becerik S, Cogulu D, Emingil G, Han T, Hart PS, Hart TC. Exclusion of Candidate Genes in Seven Turkish Families With Autosomal Recessive Amelogenesis Imperfecta. *Am J Med Genet A.* 2009;0(7):1392- 8.
- Bloch-Zupan A. Les amélogenèses imparfaites. *Clinic.* 2010;31:512- 6.
- Brookes SJ, Barron MJ, Smith CEL, Poulter JA, Mighell AJ, Inglehearn CF, et al. Amelogenesis imperfecta caused by N-terminal enamelin point mutations in mice and men is driven by endoplasmic reticulum stress. *Hum Mol Genet.* 15 2017;26(10):1863- 76.
- Chan H-C, Mai L, Oikonomopoulou A, Chan HL, Richardson AS, Wang S-K, et al. Altered enamelin phosphorylation site causes amelogenesis imperfecta. *J Dent Res.* 2010;89(7):695- 9.
- Cho ES, Kim K-J, Lee K-E, Lee E-J, Yun CY, Lee M-J, et al. Alteration of conserved alternative splicing in AMELX causes enamel defects. *J Dent Res.* 2014;93(10):980- 7.
- Collier PM, Sauk JJ, Rosenbloom SJ, Yuan ZA, Gibson CW. An amelogenin gene defect associated with human X-linked amelogenesis imperfecta. *Arch Oral Biol.* 1997;42(3):235- 42.
- Crawford PJ, Aldred M, Bloch-Zupan A. Amelogenesis imperfecta. *Orphanet J Rare Dis.* 2007;2:17.
- Ding Y, Estrella MRP, Hu YY, Chan HL, Zhang HD, Kim J-W, et al. Fam83h is associated with intracellular vesicles and ADHCAI. *J Dent Res.* 2009;88(11):991- 6.
- Dong J, Amor D, Aldred MJ, Gu T, Escamilla M, MacDougall M. DLX3 mutation associated with autosomal dominant amelogenesis imperfecta with taurodontism. *Am J Med Genet A.* 2005;133A(2):138- 41.
- El-Sayed W, Parry DA, Shore RC, Ahmed M, Jafri H, Rashid Y, et al. Mutations in the Beta Propeller WDR72 Cause Autosomal-Recessive Hypomaturation Amelogenesis Imperfecta. *Am J Hum Genet.* 13 2009;85(5):699- 705.
- El-Sayed W, Shore RC, Parry DA, Inglehearn CF, Mighell AJ. Ultrastructural analyses of deciduous teeth affected by hypocalcified amelogenesis imperfecta from a family with a novel Y458X FAM83H nonsense mutation. *Cells Tissues Organs.* 2010;191(3):235- 9.

- Gadhia K, McDonald S, Arkutu N, Malik K. Amelogenesis imperfecta: an introduction. *BDJ*. 2012;212(8):377-9.
- Gasse B, Karayigit E, Mathieu E, Jung S, Garret A, Huckert M, et al. Homozygous and Compound Heterozygous MMP20 Mutations in Amelogenesis Imperfecta. *J Dent Res*. 2013;92(7):598-603.
- Gostyńska KB, Yan Yuen W, Pasmooij AMG, Stellingsma C, Pas HH, Lemmink H, et al. Carriers with functional null mutations in LAMA3 have localized enamel abnormalities due to haploinsufficiency. *Eur J Hum Genet*. 2016;25(1):94-9.
- Greene SR, Yuan ZA, Wright JT, Amjad H, Abrams WR, Buchanan JA, et al. A new frameshift mutation encoding a truncated amelogenin leads to X-linked amelogenesis imperfecta. *Arch Oral Biol*. 2002;47(3):211-7.
- Gutierrez SJ, Chaves M, Torres DM, Briceño I. Identification of a novel mutation in the enamalin gene in a family with autosomal-dominant amelogenesis imperfecta. *Arch Oral Biol*. 2007;52(5):503-6.
- Hart P, Hart T, Michalec M, Ryu O, Simmons D, Hong S, et al. Mutation in kallikrein 4 causes autosomal recessive hypomaturation amelogenesis imperfecta. *J Med Genet*. 2004;41(7):545-9.
- Hart PS, Aldred MJ, Crawford PJM, Wright NJ, Hart TC, Wright JT. Amelogenesis imperfecta phenotype-genotype correlations with two amelogenin gene mutations. *Arch Oral Biol*. 2002;47(4):261-5.
- Hart S, Hart T, Gibson C, Wright JT. Mutational analysis of X-linked amelogenesis imperfecta in multiple families. *Arch Oral Biol*. 2000;45(1):79-86.
- Hart TC, Hart PS, Gorry MC, Michalec MD, Ryu OH, Uygur C, et al. Novel ENAM mutation responsible for autosomal recessive amelogenesis imperfecta and localised enamel defects. *J Med Genet*. 2003;40(12):900-6.
- Haubek D, Gjørup H, Jensen LG, Juncker I, Nyegaard M, Børglum AD, et al. Limited phenotypic variation of hypocalcified amelogenesis imperfecta in a Danish five-generation family with a novel FAM83H nonsense mutation. *Int J of Paediatr Dent*. 2011;21(6):407-12.
- Herzog CR, Reid BM, Seymen F, Koruyucu M, Tuna EB, Simmer JP, et al. Hypomaturation amelogenesis imperfecta caused by a novel SLC24A4 mutation. *Oral Sur Oral Med Oral Pathol Oral Radiol*. 2015;119(2):e77-81.
- Hobson GM, Gibson CW, Aragon M, Yuan Z, Davis-Williams A, Baner L, et al. A large X-chromosomal deletion is associated with microphthalmia with linear skin defects (MLS) and amelogenesis imperfecta (XAI). *Am J Med Genet A*. 2009;149A(8):1698-705.
- Hyun H-K, Lee S-K, Lee K-E, Kang H-Y, Kim E-J, Choung P-H, et al. Identification of a novel FAM83H mutation and microhardness of an affected molar in autosomal dominant hypocalcified amelogenesis imperfecta. *Int Endod J*. 1 2009;42(11):1039-43.
- Kang H-Y, Seymen F, Lee S-K, Yildirim M, Tuna EB, Patir A, et al. Candidate gene strategy reveals ENAM mutations. *J Dent Res*. 2009;88(3):266-9.
- Kantaputra PN, Intachai W, Auychai P. All enamel is not created equal: Supports from a novel FAM83H mutation. *Am J Med Genet A*. 2016;170A(1):273-6.

- Kimida M, Ariga T, Shirakawa T, Oguchi H, Sakiyama Y. Autosomal-dominant Hypoplastic Form of Amelogenesis Imperfecta Caused by an Enamelin Gene Mutation at the Exon-Intron Boundary. *J Dent Res*. 2002;81(11):738- 42.
- Kim J-W, Lee S-K, Lee ZH, Park J-C, Lee K-E, Lee M-H, et al. FAM83H Mutations in Families with Autosomal-Dominant Hypocalcified Amelogenesis Imperfecta. *Am J Hum Genet*. 2008;82(2):489- 94.
- Kim J-W, Seymen F, Lin BP-J, Kiziltan B, Gencay K, Simmer JP, et al. ENAM Mutations in Autosomal-dominant Amelogenesis Imperfecta. *J Dent Res* 2005;84(3):278- 82.
- Kim J-W, Simmer JP, Hu YY, Lin BP-L, Boyd C, Wright JT, et al. Amelogenin p.M1T and p.W4S mutations underlying hypoplastic X-linked amelogenesis imperfecta. *J Dent Res* 2004;83(5):378- 83.
- Kim J-W, Simmer JP, Lin BP-L, Seymen F, Bartlett JD, Hu JC-C. Mutational analysis of candidate genes in 24 amelogenesis imperfecta families. *Eur J Oral Sci*. 2006;114:3- 12.
- Kim J, Simmer J, Hart T, Hart P, Ramaswami M, Bartlett J, et al. MMP-20 mutation in autosomal recessive pigmented hypomaturation amelogenesis imperfecta. *J Med Genet*. 2005;42(3):271 - 5.
- Kim JW, Seymen F, Lee KE, Ko J, Yildirim M, Tuna EB, et al. LAMB3 mutations causing autosomal-dominant amelogenesis imperfecta. *J Dent Res*. 2013;92(10):899- 904.
- Kim Y-J, Kim YJ, Kang J, Shin TJ, Hyun H-K, Lee S-H, et al. A novel AMELX mutation causes hypoplastic amelogenesis imperfecta. *Arch Oral Biol*. 2017;76:61 - 5.
- Kim Y-J, Seymen F, Koruyucu M, Kasimoglu Y, Gencay K, Shin TJ, et al. Unexpected identification of a recurrent mutation in the DLX3 gene causing amelogenesis imperfecta. *Oral Dis*. 2016;22(4):297- 302.
- Kindelan SA, Brook AH, Gangemi L, Lench N, Wong FS, Fearn J, et al. Detection of a novel mutation in X-linked amelogenesis imperfecta. *J Dent Res*. 2000;79(12):1978- 82.
- Kuechler A, Hentschel J, Kurth I, Stephan B, Prott E-C, Schweiger B, et al. A Novel Homozygous WDR72 Mutation in Two Siblings with Amelogenesis Imperfecta and Mild Short Stature. *Mol Syndromol*. 2012;3(5):223- 9.
- Lacruz RS, Nanci A, Kurtz I, Wright JT, Paine ML. Regulation of pH During Amelogenesis. *Calcif Tissue Int*. 2010;86(2):91- 103.
- Lagerström M, Dahl N, Nakahori Y, Nakagome Y, Bäckman B, Landegren U, et al. A deletion in the amelogenin gene (AMG) causes X-linked amelogenesis imperfecta (AIH1). *Genomics*. 1991;10(4):971- 5.
- Lagerström-Fermér M, Nilsson M, Bäckman B, Salido E, Shapiro L, Pettersson U, et al. Amelogenin signal peptide mutation: correlation between mutations in the amelogenin gene (AMGX) and manifestations of X-linked amelogenesis imperfecta. *Genomics*. 1995;26(1):159- 62.
- Lee K-E, Ko J, Le CT, Shin T, Hyun H-K, Lee S-H, et al. Novel LAMB3 mutations cause non-syndromic amelogenesis imperfecta with variable expressivity. *Clin Genet*. 2015;87(1):90- 2.
- Lee S-K, Hu JC-C, Bartlett JD, Lee K-E, Lin BP-J, Simmer JP, et al. Mutational spectrum of FAM83H: the C-terminal portion is required for tooth enamel calcification. *Hum Mutat*. 2008;29(8):E95-99.

- Lee S-K, Lee K-E, Jeong T-S, Hwang Y-H, Kim S, Hu JC-C, et al. FAM83H mutations cause ADHCAI and alter intracellular protein localization. *J Dent Res*. 2011;90(3):377- 81.
- Lee S-K, Lee ZH, Lee S-J, Ahn B-D, Kim Y-J, Lee S-H, et al. DLX3 mutation in a new family and its phenotypic variations. *J Dent Res*. 2008;87(4):354- 7.
- Lee S-K, Seymen F, Kang H-Y, Lee K-E, Gencay K, Tuna B, et al. MMP20 Hemopexin Domain Mutation in Amelogenesis Imperfecta. *J Dent Res*. 2010;89(1):46- 50.
- Lee S-K, Seymen F, Lee K-E, Kang H-Y, Yildirim M, Tuna EB, et al. Novel WDR72 mutation and cytoplasmic localization. *J Dent Res* 2010;89(12):1378- 82.
- Lench NJ, Brook AH, Winter GB. SSCP detection of a nonsense mutation in exon 5 of the amelogenin gene (AMGX) causing X-linked amelogenesis imperfecta (AIH1). *Hum Mol Genet* 1994;3(5):827- 8.
- Lench NJ, Brook AH. DNA diagnosis of X-linked amelogenesis imperfecta (AIH1). *J Oral Pathol Med*. 1997;26(3):135- 7.
- Lench NJ, Winter GB. Characterisation of molecular defects in X-linked amelogenesis imperfecta (AIH1). *Hum Mutat*. 1995;5(3):251- 9.
- Lignon G, Dure-Molla M de la, Dessombz A, Berdal A, Babajko S. L'émail: Un autoassemblage unique dans le monde du minéral. *Med Sci*. 2015;31(5):515- 21.
- Lindemeyer RG, Gibson CW, Wright TJ. Amelogenesis Imperfecta Due to a Mutation of the Enamelin Gene: Clinical Case With Genotype-phenotype Correlations. *Pediatr Dent*. 2010;32(1):56- 60.
- Mårdh CK, Bäckman B, Holmgren G, Hu JC-C, Simmer JP, Forsman-Semb K. A nonsense mutation in the enamel gene causes local hypoplastic autosomal dominant amelogenesis imperfecta (AIH2). *Hum Mol Genet*. 1 2002;11(9):1069- 74.
- McGrath JA, Gatalica B, Li K, Dunnill MG, McMillan JR, Christiano AM, et al. Compound heterozygosity for a dominant glycine substitution and a recessive internal duplication mutation in the type XVII collagen gene results in junctional epidermolysis bullosa and abnormal dentition. *Am J Pathol*. 1996;148(6):1787- 96.
- Ng FK, Messer LB. Dental management of amelogenesis imperfecta patients: a primer on genotype-phenotype correlations. *Pediatr Dent*. 2009;31(1):20- 30.
- Nusier M, Yassin O, Hart TC, Samimi A, Wright JT. Phenotypic diversity and revision of the nomenclature for autosomal recessive amelogenesis imperfecta. *Oral Surg Oral Med Oral Pathol Oral Radiol Endod*. 2004;97(2):220- 30.
- Orphanet. Amélogenèse imparfaite [Internet]. 2007 [cité 28 févr 2017]. Disponible sur : [http://www.orpha.net/consor/cgi-bin/OC\\_Exp.php?Lng=FR&Expert=88661](http://www.orpha.net/consor/cgi-bin/OC_Exp.php?Lng=FR&Expert=88661)
- Orphanet: Syndrome de Jalili [Internet]. [consulté le 31 août 2017]. Disponible sur: [http://www.orpha.net/consor/cgi-bin/OC\\_Exp.php?Lng=FR&Expert=1873](http://www.orpha.net/consor/cgi-bin/OC_Exp.php?Lng=FR&Expert=1873)
- Ozdemir D, Hart PS, Firatli E, Aren G, Ryu OH, Hart TC. Phenotype of ENAM mutations is dosage-dependent. *J Dent Res*. 2005;84(11):1036- 41.
- Ozdemir D, Hart PS, Ryu OH, Choi SJ, Ozdemir-Karatas M, Firatli E, et al. MMP20 Active-site Mutation in Hypomaturation Amelogenesis Imperfecta. *J Dent Res*. 2005;84(11):1031- 5.

- Papagerakis P, Lin H-K, Lee KY, Hu Y, Simmer JP, Bartlett JD, et al. Premature stop codon in MMP20 causing amelogenesis imperfecta. *J Dent Res.* 2008;87(1):56- 9.
- Parry DA, Brookes SJ, Logan CV, Poulter JA, El-Sayed W, Al-Bahlani S, et al. Mutations in C4orf26, encoding a peptide with in vitro hydroxyapatite crystal nucleation and growth activity, cause amelogenesis imperfecta. *Am J Hum Genet.* 2012;91(3):565- 71.
- Parry DA, Poulter JA, Logan CV, Brookes SJ, Jafri H, Ferguson CH, et al. Identification of mutations in SLC24A4, encoding a potassium-dependent sodium/calcium exchanger, as a cause of amelogenesis imperfecta. *Am J Hum Genet.* 2013;92(2):307- 12.
- Parry DA, Smith CEL, El-Sayed W, Poulter JA, Shore RC, Logan CV, et al. Mutations in the pH-Sensing G-protein-Coupled Receptor GPR68 Cause Amelogenesis Imperfecta. *Am J Hum Genet.* 2016;99(4):984- 90.
- Pavlič A, Petelin M, Battelino T. Phenotype and enamel ultrastructure characteristics in patients with ENAM gene mutations g.13185–13186insAG and 8344delG. *Archives of Oral Biology.* 2007;52(3):209- 17.
- Poulter JA, Brookes SJ, Shore RC, Smith CEL, Abi Farraj L, Kirkham J, et al. A missense mutation in ITGB6 causes pitted hypomineralized amelogenesis imperfecta. *Hum Mol Genet.* 2014;23(8):2189- 97.
- Poulter JA, El-Sayed W, Shore RC, Kirkham J, Inglehearn CF, Mighell AJ. Whole-exome sequencing, without prior linkage, identifies a mutation in LAMB3 as a cause of dominant hypoplastic amelogenesis imperfecta. *Eur J Hum Genet.* 2014;22(1):132- 5.
- Poulter JA, Murillo G, Brookes SJ, Smith CEL, Parry DA, Silva S, et al. Deletion of ameloblastin exon 6 is associated with amelogenesis imperfecta. *Hum Mol Genet.* 2014;23(20):5317- 24.
- Poulter JA et al., Deletion of ameloblastin exon 6 is associated with amelogenesis imperfecta. *Hum Mol Genet.* 2014;23(20):5317-24.
- Prasad MK, Geoffroy V, Vicaire S, Jost B, Dumas M, Le Gras S, et al. A targeted next-generation sequencing assay for the molecular diagnosis of genetic disorders with orodontal involvement. *J Med Genet.* 2016;53(2):98- 110.
- Prasad MK, Laouina S, El Alloussi M, Dollfus H, Bloch-Zupan A. Amelogenesis Imperfecta: 1 Family, 2 Phenotypes, and 2 Mutated Genes. *J Dent Res.* 2016;95(13):1457- 63.
- Rajpar MH, Harley K, Laing C, Davies RM, Dixon MJ. Mutation of the gene encoding the enamel-specific protein, enamelin, causes autosomal-dominant amelogenesis imperfecta. *Hum Mol Genet.* 2001;10(16):1673- 7.
- Ravassipour DB, Hart PS, Hart TC, Ritter AV, Yamauchi M, Gibson C, et al. Unique enamel phenotype associated with amelogenin gene (AMELX) codon 41 point mutation. *J Dent Res.* 2000;79(7):1476- 81.
- Sadler E, Laimer M, Diem A, Klausegger A, Pohla-Gubo G, Muss W, et al. [Dental alterations in junctional epidermolysis bullosa--report of a patient with a mutation in the LAMB3-gene]. *J Dtsch Dermatol Ges.* 2005;3(5):359- 63.
- Seymen F, Lee K-E, Koruyucu M, Gencay K, Bayram M, Tuna E, et al. Novel ITGB6 mutation in autosomal recessive amelogenesis imperfecta. *Oral Dis.* 2015;21(4):456- 61.

- Seymen F, Lee K-E, Tran Le CG, Yildirim M, Gencay K, Lee ZH, et al. Exonal Deletion of SLC24A4 Causes Hypomaturation Amelogenesis Imperfecta. *J Dent Res*. 2014;93(4):366-70.
- Seymen F et al., Recessive Mutations in ACPT, Encoding Testicular Acid Phosphatase, Cause Hypoplastic Amelogenesis Imperfecta. *Am J Hum Genet*. 2016;99(5):1199-1205
- Seymen F, Park J-C, Lee K-E, Lee H-K, Lee D-S, Koruyucu M, et al. Novel MMP20 and KLK4 Mutations in Amelogenesis Imperfecta. *J Dent Res* 2015;94(8):1063-9.
- Simmer S, Estrella N, Milkovich R, Hu J. Autosomal dominant amelogenesis imperfecta associated with ENAM frameshift mutation p.Asn361Ilefs56. *Clin Genet*. 2013;83(2):195-7.
- Smith CEL et al., Fourth KLK4 Mutation Is Associated with Enamel Hypomineralisation and Structural Abnormalities. *Front Physiol*. 2017 May 29;8:333.
- Smith CEL et al., Defects in the acid phosphatase ACPT cause recessive hypoplastic amelogenesis imperfecta. *Eur J Hum Genet*. 2017;25(8):1015-9
- Smith CE et al., Deletion of amelotin exons 3-6 is associated with amelogenesis imperfecta. - *Hum Mol Genet*. 2016;25(16):3578-3587
- Smith CEL, Murillo G, Brookes SJ, Poulter JA, Silva S, Kirkham J, et al. Deletion of amelotin exons 3-6 is associated with amelogenesis imperfecta. *Hum Mol Genet*. 2016;25(16):3578-87.
- Song YL, Wang CN, Zhang CZ, Yang K, Bian Z. Molecular Characterization of Amelogenesis Imperfecta in Chinese Patients. *Cells Tissues Organs*. 2012;196(3):271-9.
- Teixeira RJPB et al. Exploring the association between genetic and environmental factors and molar incisor hypomineralization: evidence from a twin study. *Int J Paediatr Dent*. 2018;28(2):198-206.
- Urzúa B, Martínez C, Ortega-Pinto A, Adorno D, Morales-Bozo I, Riadi G, et al. Novel missense mutation of the FAM83H gene causes retention of amelogenin and a mild clinical phenotype of hypocalcified enamel. *Arch Oral Biol*. 2015;60(9):1356-67.
- Wang S-K, Choi M, Richardson AS, Reid BM, Lin BP, Wang SJ, et al. ITGB6 loss-of-function mutations cause autosomal recessive amelogenesis imperfecta. *Hum Mol Genet*. 2014;23(8):2157-63.
- Wang S-K, Hu Y, Simmer JP, Seymen F, Estrella NMRP, Pal S, et al. Novel KLK4 and MMP20 mutations discovered by whole-exome sequencing. *J Dent Res*. 2013;92(3):266-71.
- Wang S, Choi M, Richardson AS, Reid BM, Seymen F, Yildirim M, et al. STIM1 and SLC24A4 Are Critical for Enamel Maturation. *J Dent Res*. 2014;93(7 Suppl):94S-100S.
- Wang X, Zhao Y, Yang Y, Qin M. Novel ENAM and LAMB3 Mutations in Chinese Families with Hypoplastic Amelogenesis Imperfecta. *PLoS One*. 2015; 10(3): e0116514
- Wright JT, Frazier-Bowers S, Simmons D, Alexander K, Crawford P, Han ST, et al. Phenotypic Variation in FAM83H-associated Amelogenesis Imperfecta. *J Dent Res*. 2009;88(4):356-60.
- Wright JT, Hart TC, Hart PS, Simmons D, Suggs C, Daley B, et al. Human and Mouse Enamel Phenotypes Resulting from Mutation or Altered Expression of AMEL, ENAM, MMP20 and KLK4. *Cells Tissues Organs*. 2008;189(1-4):224-9.

Wright JT, Hong SP, Simmons D, Daly B, Uebelhart D, Luder HU. DLX3 c.561\_562delCT mutation causes attenuated phenotype of tricho-dento-osseous syndrome. *Am J Med Genet A*. 2008;146A(3):343-9.

Yuen WY, Pasmooij AMG, Stellingsma C, Jonkman MF. Enamel defects in carriers of a novel LAMA3 mutation underlying epidermolysis bullosa. *Acta Derm Venereol*. 2012;92(6):695-6.

Zhang C, Song Y, Bian Z. Ultrastructural analysis of the teeth affected by amelogenesis imperfecta resulting from FAM83H mutations and review of the literature. *Oral Surg Oral Med Oral Pathol Oral Radiol*. 2015;119(2):e69-76.

Zhang Z, Tian H, Lv P, Wang W, Jia Z, Wang S, et al. Transcriptional factor DLX3 promotes the gene expression of enamel matrix proteins during amelogenesis. *PLoS One*. 2015;10(3):e0121288.

## TABLE DES ILLUSTRATIONS

Figure 1 : Coupe de l'émail en microscope électronique à transmission.....	5
Figure 2 : Age de formation de l'émail pour chaque dent.....	6
Figure 3 : Schématisation des différents stades des améloblastes .....	7
Figure 4 : Classification de Wiktop modifiée par Nusier .....	12
Figure 5 : Email hypoplasique (Bloch Zupan et al., 2010) .....	13
Figure 6 : Aspect radiologique sur une rétro alvéolaire (Cho et al. 2014) .....	13
Figure 7 : Aspect radiologique sur une panoramique (Kim et al. 2015) .....	14
Figure 8 : Email hypomature (Bloch Zupan et al. 2010) .....	14
Figure 9 : Aspect radiologique sur une rétroalvéolaire (Kim et al., 2005).....	14
Figure 10 : Aspect radiologique sur une panoramique (Gasse et al., 2013).....	15
Figure 11 : Email hypominéralisé (Bloch Zupan et al. 2010) .....	15
Figure 12 : Aspect radiologique sur une rétroalvéolaire ( Urzua et al., 2015) .....	15
Figure 13 : Aspect radiologique sur une panoramique (Kantaputra et al., 2016).....	15
Figure 14 : Différents phénotypes d'AI.....	17
Figure 15 : Diagnostics différentiel de l'AI (Lignon et al. 2015) .....	19
Figure 16 : AI syndromique et gènes en cause (Orphanet) .....	21
Figure 17 : Transmission autosomique dominante.....	22
Figure 18 : Transmission autosomique récessive .....	22
Figure 19 : Nombre d'articles par gène pour les bases PUBMED et CLINVAR .....	27
Figure 20 : Flowchart de la stratégie de recherche.....	27
Figure 21 : Nomenclature internationale des acides aminés.....	28
Figure 22 : Abréviations internationales utilisées pour les mutations d'après l'Atlas of Genetics and Cytogenetics in Oncology and Haematology .....	28
Figure 23 : Exemple de mutations selon la nomenclature internationale d'après l'Atlas of Genetics and Cytogenetics in Oncology and Haematology .....	29
Figure 24 : Nombre d'articles et de mutations étudiés.....	30
Figure 25 : Digramme des différents phénotypes décrits .....	39
Figure 26 : Diagramme des différents modes de transmission .....	40
Figure 27 : Représentation graphique du gène ACP4 et localisation de ses mutations .....	41
Figure 28 : Illustration Seymen et al., 2016.....	41
Figure 29 : Représentation graphique du gène AMBN et localisation de ses mutations .....	42
Figure 30 : Illustration Prasad et al., 2016.....	42
Figure 31 : Représentation graphique du gène AMTN et localisation de ses mutations.....	42
Figure 32 : Illustration Smith et al., 2016 .....	43
Figure 33 : Représentation graphique du gène AMELX et localisation de ses mutations.....	43
Figure 34 : Illustration Kim et al., 2004 .....	44
Figure 35 : Représentation graphique du gène C4orf26 et localisation de ses mutations.....	44
Figure 36 : Illustration Parry et al., 2012.....	45
Figure 37 : Représentation graphique du gène COL17A1 et localisation de ses mutations.....	46
Figure 38 : Illustration Prasad et al., 2016.....	46
Figure 39 : Représentation graphique du gène DLX3 et localisation de ses mutations.....	47
Figure 40 : Illustration Lee et al., 2008.....	47
Figure 41 : Représentation graphique du gène ENAM et localisation de ses mutations.....	48
Figure 42 : Illustrations Wang et al., 2015 ; Brookes et al., 2017.....	49
Figure 43 : Représentation graphique du gène FAM83H et localisation de ses mutations .....	50
Figure 44 : Illustrations El-Sayed et al., 2010, Lee et al., 2010.....	51
Figure 45 : Représentation graphique du gène GPR68 et localisation de ses mutations.....	51



Figure 46 : Illustration Parry et al., 2016.....	52
Figure 47 : Représentation graphique du gène ITGB6 et localisation de ses mutations .....	52
Figure 48 : Illustration Parry et al., 2016.....	53
Figure 49 : Représentation graphique du gène KLK4 et localisation de ses mutations.....	53
Figure 50 : Illustration Wang et al., 2013 .....	54
Figure 51 : Représentation graphique du gène LAMA3 et localisation de ses mutations .....	55
Figure 52 : Illustration Yuen et al., 2011.....	55
Figure 53 : Représentation graphique du gène LAMB3 et localisation de ses mutations.....	56
Figure 54 : Illustration Prasad et al., 2016.....	56
Figure 55 : Représentation graphique du gène MMP20 et localisation de ses mutations.....	57
Figure 56 : Illustration Papagerakis et al., 2008.....	57
Figure 57 : Représentation graphique du gène SLC24A4 et localisation de ses mutations .....	58
Figure 58 : Seymen et al., 2014.....	58
Figure 59 : Représentation graphique du gène WDR72 et localisation de ses mutations.....	59
Figure 60 : Lee et al, 2010.....	60
Figure 61 : Frise chronologique de l'amélogénèse et des gènes responsables de l'AI .....	63
Figure 62 : Tableau à double entrée reliant les phénotypes, critères cliniques et gènes responsables.....	65
Figure 63 : Arbres décisionnels sur les critères cliniques et les phénotypes.....	66

**RESUME en anglais :**

Amelogenesis imperfecta is a rare disease that affects irreversibly the structure and appearance of the enamel of the teeth. It affects all the teeth for both dentition and leads to an aesthetic, functional and psychological discomfort for the patient. Etiology of AI is genetic. One of the great difficulties for patient care is based on the high variability of clinical expression observed and the large number of genes mutated. Indeed, mutations on about twenty genes are described as responsible for the development of the disease and many phenotypes differ. The aim of this research is to establish a link between the three main phenotypes of amelogenesis imperfecta (hypoplastic, hypomature and hypocalcified) and the genetic mutations described in the literature. It will be useful to orient genetic test and easily used by geneticist and the medical team.

**Les opinions émises dans les dissertations présentées doivent être  
considérées comme propres à leurs auteurs, sans aucune approbation ni  
improbation de la Faculté de Chirurgie Dentaire**

**PRUD'HOMME Zoé. Amélogénèses imparfaites : corrélation entre le génotype et le phénotype. 2018. 77 p. : ill., graph., tabl. Réf. Biblio. : 71-77**

**Sous la direction de Madame la Professeure Muriel de LA DURE MOLLA et Monsieur le Docteur Benjamin FOURNIER**

**Th : Chir Dent. : Paris 7 : année**

---

**RESUME :**

L'amélogénèse imparfaite est une maladie rare se caractérisant par un défaut irréversible de l'émail dentaire. Elle touche en général l'ensemble des dents des deux dentures et entraîne une véritable gêne esthétique, fonctionnelle et psychologique pour le patient atteint.

Cette anomalie est d'origine génétique et est héréditaire. Une des principales difficultés de la prise en charge réside dans la grande variabilité des formes cliniques et des mutations génétiques responsables de la maladie. En effet, des mutations sur une vingtaine de gènes sont aujourd'hui décrites comme étant responsables de l'apparition de la maladie et plusieurs phénotypes se distinguent.

L'objectif de ce travail est d'établir un lien entre les trois grands phénotypes d'amélogénèse imparfaite - hypoplasique, hypomature et hypominéralisé - et les mutations génétiques en utilisant les données décrites dans la littérature. L'intérêt d'une telle corrélation est de faciliter le diagnostic moléculaire en orientant la recherche vers le ou les gènes candidats putatifs.

---

**TITRE en anglais : AMELOGENESIS IMPERFECTA : CORRELATION BETWEEN THE GENOTYPE AND THE PHENOTYPE**

---

**DISCIPLINE : Sciences biologiques : génétique**

---

**MOTS-CLES Français : Amélogénèse imparfaite (FMeSH) ; phénotype (FMeSH) ; mutations génétiques.**

---

**MOTS-CLES Anglais : Amelogenesis imperfecta (MeSH); phenotype (MeSH) ; genetic mutations.**

---