



HAL
open science

Latéralisation du nerf alvéolaire inférieur en chirurgie implantaire

Christophe Deidda

► **To cite this version:**

Christophe Deidda. Latéralisation du nerf alvéolaire inférieur en chirurgie implantaire. Chirurgie. 2020. dumas-03269856

HAL Id: dumas-03269856

<https://dumas.ccsd.cnrs.fr/dumas-03269856v1>

Submitted on 24 Jun 2021

HAL is a multi-disciplinary open access archive for the deposit and dissemination of scientific research documents, whether they are published or not. The documents may come from teaching and research institutions in France or abroad, or from public or private research centers.

L'archive ouverte pluridisciplinaire **HAL**, est destinée au dépôt et à la diffusion de documents scientifiques de niveau recherche, publiés ou non, émanant des établissements d'enseignement et de recherche français ou étrangers, des laboratoires publics ou privés.



Distributed under a Creative Commons Attribution - NonCommercial - NoDerivatives 4.0 International License

THESE

**POUR OBTENIR LE DIPLOME D'ETAT
DE DOCTEUR EN CHIRURGIE DENTAIRE**

Présenté et publiquement soutenue devant la

Faculté d'Odontologie de Marseille
(Doyen : Monsieur le Professeur Bruno FOTI)

Aix-Marseille Université
(Président : Monsieur le Professeur Éric BERTON)

***Latéralisation du nerf alvéolaire inférieur en
chirurgie implantaire***

Présenté par

**DEIDDA
Christophe**

Née le 9 avril 1988

Marseille

Thèse soutenue le **Judi 1er octobre 2020**

Devant le jury composé de

Président : Professeur RASKIN Anne

Assesseurs : Docteur Philippe Roche-Poggi

Docteur Didier Belloni

Docteur Ivan Romanet

THESE

**POUR OBTENIR LE DIPLOME D'ETAT
DE DOCTEUR EN CHIRURGIE DENTAIRE**

Présenté et publiquement soutenue devant la

Faculté d'Odontologie de Marseille
(Doyen : Monsieur le Professeur Bruno FOTI)

Aix-Marseille Université
(Président : Monsieur le Professeur Éric BERTON)

***Latéralisation du nerf alvéolaire inférieur en
chirurgie implantaire***

Présenté par

**DEIDDA
Christophe**

Née le 9 avril 1988
Marseille

Thèse soutenue le **Judi 1er octobre 2020**

Devant le jury composé de

Président : Professeur RASKIN Anne

Assesseurs : Docteur Philippe Roche-Poggi

Docteur Didier Belloni

Docteur Ivan Romanet

ADMINISTRATION

Mise à jour : janvier 2020

Doyens Honoraires

Professeur	Raymond SANGIUOLO†
Professeur	Henry ZATTARA
Professeur	André SALVADORI
Professeur	Jacques DEJOU

Doyen Assesseurs

Professeur	Bruno FOTI
Professeur	Michel RUQUET
Professeur	Anne RASKIN

Directeurs de Départements

Formation Initiale	Professeur	Michel RUQUET
Recherche	Professeur	Anne RASKIN
Formation Continue	Professeur	Frédéric BUKIET

Charges de missions

Relations Internationales	Professeur	Hervé TASSERY
Internat et Diplômes d'études spécialisées	Professeur	Virginie MONNET-CORTI
Affaires générales	Docteur	Patrick TAVITIAN

Responsable des Services Administratifs et Techniques

Madame	Katia LEONI
--------	-------------

LISTE DES ENSEIGNANTS

PROFESSEURS DES UNIVERSITES – PRATICIENS HOSPITALIERS DES CSERD

BUKIET Frédéric ⁽⁵⁸⁻⁰¹⁾
FOTI Bruno ⁽⁵⁶⁻⁰²⁾
MONNET-CORTI Virginie ⁽⁵⁷⁻⁰¹⁾
ORTHLIEB Jean-Daniel ⁽⁵⁸⁻⁰¹⁾
RASKIN Anne ⁽⁵⁸⁻⁰¹⁾
RUQUET Michel ⁽⁵⁸⁻⁰¹⁾
TARDIEU Corinne ⁽⁵⁶⁻⁰¹⁾
TARDIVO Delphine ⁽⁵⁶⁻⁰²⁾
TASSERY Hervé ⁽⁵⁸⁻⁰¹⁾

PROFESSEUR DES UNIVERSITES

ABOUT Imad ⁽⁶⁵⁾

MAITRES DE CONFERENCES DES UNIVERSITES – PRATICIENS HOSPITALIERS DES CSERD

ABOUDHARAM Gérard ⁽⁵⁸⁻⁰¹⁾	LAN Romain ⁽⁵⁷⁻⁰¹⁾
BANDON Daniel ⁽⁵⁶⁻⁰¹⁾	LAURENT Michel ⁽⁵⁸⁻⁰¹⁾
BELLONI Didier ⁽⁵⁷⁻⁰¹⁾	LAURENT Patrick ⁽⁵⁷⁻⁰¹⁾
BOHAR Jacques ⁽⁵⁶⁻⁰¹⁾	LE GALL Michel ⁽⁵⁶⁻⁰¹⁾
CAMOIN Ariane ⁽⁵⁶⁻⁰¹⁾	MAILLE Gérald ⁽⁵⁸⁻⁰¹⁾
CAMPANA Fabrice ⁽⁵⁷⁻⁰¹⁾	PHILIP-ALLIEZ Camille ⁽⁵⁶⁻⁰¹⁾
CATHERINE Jean-Hugues ⁽⁵⁷⁻⁰¹⁾	POMMEL Ludovic ⁽⁵⁸⁻⁰¹⁾
ERARD-MAGNO Elisabeth ⁽⁵⁶⁻⁰¹⁾	PRECKEL Bernard-Éric ⁽⁵⁸⁻⁰¹⁾
GAUBERT Jacques ⁽⁵⁶⁻⁰¹⁾	RÉ Jean-Philippe ⁽⁵⁸⁻⁰¹⁾
GIRAUD Thomas ⁽⁵⁸⁻⁰¹⁾	ROCHE-POGGI Philippe ⁽⁵⁷⁻⁰¹⁾
GIRAUDEAU Anne ⁽⁵⁸⁻⁰¹⁾	STEPHAN Grégory ⁽⁵⁸⁻⁰¹⁾
GUIVARC'H Maud ⁽⁵⁸⁻⁰¹⁾	TAVITIAN Patrick ⁽⁵⁸⁻⁰¹⁾
JACQUOT Bruno ⁽⁵⁸⁻⁰¹⁾	TERRER Elodie ⁽⁵⁸⁻⁰¹⁾
LABORDE Gilles ⁽⁵⁸⁻⁰¹⁾	TOSELLO Alain ⁽⁵⁸⁻⁰¹⁾

MAITRES DE CONFERENCES DES UNIVERSITES ASSOCIES

BLANCHET Isabelle ⁽⁵⁶⁻⁰¹⁾
MENSE Chloé ⁽⁵⁸⁻⁰¹⁾

ASSISTANTS HOSPITALIERS ET UNIVERSITAIRES

AL AZAWI Hala ⁽⁵⁶⁻⁰¹⁾	HAHN-GOLETTI Larissa ⁽⁵⁸⁻⁰¹⁾
ANTEZACK Angeline ⁽⁵⁷⁻⁰¹⁾	LIOTARD Alica ⁽⁵⁸⁻⁰¹⁾
BACHET-DORISON Damienne ⁽⁵⁶⁻⁰¹⁾	MANSUY Charlotte ⁽⁵⁸⁻⁰¹⁾
BALLESTER Benoît ⁽⁵⁸⁻⁰¹⁾	MARTIN William ⁽⁵⁶⁻⁰¹⁾
BARBERO Magali ⁽⁵⁶⁻⁰¹⁾	MATTERA Rémi ⁽⁵⁶⁻⁰¹⁾
CAMBON Isabelle ⁽⁵⁶⁻⁰¹⁾	MELLOUL Sébastien ⁽⁵⁷⁻⁰¹⁾
CASAZZA Estelle ⁽⁵⁶⁻⁰¹⁾	PARFU Anne ⁽⁵⁸⁻⁰¹⁾
CASTRO Romain ⁽⁵⁷⁻⁰¹⁾	PASCHEL Laura ⁽⁵⁸⁻⁰¹⁾
DAVID Laura ⁽⁵⁶⁻⁰¹⁾	PILLIOL Virginie ⁽⁵⁸⁻⁰¹⁾
DEVICTOR Alix ⁽⁵⁸⁻⁰¹⁾	REPETTO Andréa ⁽⁵⁸⁻⁰¹⁾
DODDS Mélina ⁽⁵⁸⁻⁰¹⁾	ROMANET Yvan ⁽⁵⁷⁻⁰¹⁾
DRAUSSIN Thierry ⁽⁵⁶⁻⁰²⁾	SANTUNIONE Charlotte ⁽⁵⁸⁻⁰¹⁾
DUMAS Cathy ⁽⁵⁷⁻⁰¹⁾	SILVESTRI Frédéric ⁽⁵⁸⁻⁰¹⁾
HADJ-SAID Medhi ⁽⁵⁷⁻⁰¹⁾	VINAÏ Michael ⁽⁵⁶⁻⁰¹⁾

ASSISTANTS DES UNIVERSITES ASSOCIES

HOUVENAEGHEL Brice ⁽⁵⁷⁻⁰¹⁾
LE FOURNIS Chloé ⁽⁵⁷⁻⁰¹⁾

Intitulés des sections CNU :

- 56^{ème} section : Développement, croissance et prévention
- 56-01 Odontologie pédiatrique et orthopédie dento-faciale
- 56-02 : Prévention – Epidémiologie – Economie de la santé – Odontologie légale
- 57^{ème} section : Chirurgie orale ; Parodontologie ; Biologie Orale
- 57-01 : Chirurgie orale – Parodontologie – Biologie orale
- 58^{ème} section : Réhabilitation orale
- 58-01 : Dentisterie restauratrice – Endodontie – Prothèses – Fonction-Dysfonction – Imagerie – Biomatériaux

L'auteur s'engage à respecter les droits des tiers, et notamment les droits de propriété intellectuelle. Dans l'hypothèse où la thèse comporterait des éléments protégés par un droit quelconque, l'auteur doit solliciter les autorisations nécessaires à leur utilisation, leur reproduction et leur représentation auprès du ou des titulaires des droits. L'auteur est responsable du contenu de sa thèse. Il garantit l'Université contre tout recours. Elle ne pourra en aucun cas être tenue

Latéralisation du nerf alvéolaire inférieur en chirurgie implantaire

Introduction.....	1
I-Structures anatomiques.....	2
1.La mandibule.....	2
-Le corps.....	2
-Les branches.....	2
-Le canal mandibulaire.....	3
-Le foramen mandibulaire.....	4
2.Le foramen mentonnier.....	4
3.Le nerf mandibulaire.....	5
Le nerf alvéolaire inférieur.....	5
Le nerf mentonnier.....	6
Le nerf incisif.....	6
II-Historique et intérêts.....	6
1.Evolution des techniques.....	6
2.Intérêts.....	7
III-Indications et contre indications.....	7
1.Indications.....	7
2.Contre indications.....	8
IV-Technique chirurgicale.....	9
1.Bilan pré opératoire.....	10
2.Examen radiographique.....	10
3.Prémédication.....	12
4.Anesthésie.....	12
5.Incision.....	13

6.Décollement du lambeau.....	13
7.Préforage.....	13
8.Ostéotomie vestibulaire.....	14
Excluant le foramen mentonnier : latéralisation.....	15
Incluant le foramen mentonnier : transposition.....	15
9.Exposition du nerf alvéolaire inferieur.....	16
10.Pose implantaire.....	17
11.Réinsertion du nerf alvéolaire inférieur.....	17
12.Sutures.....	18
V-Complications.....	19
1.Exploration neurosensorielles.....	21
2.Examen clinique.....	23
3.Gestion des complication neuropathiques.....	23
VI- Résultats.....	21
VII-Techniques alternatives.....	28
1/Chirurgies d'augmentation osseuse.....	28
-Grefe d'apposition cofrage.....	28
-Regeneration osseuse guidée.....	30
-Ostéotomie segmentaire.....	31
-Distraktion osseuse.....	32
2/ Chirurgies sans augmentations osseuse : l'alternative des implants courts.....	34
-Définition Avantages et inconvénients.....	34
-Critères de succès implantaire.....	35
Conclusion.....	39

Introduction

De nos jours, l'implantologie fait partie intégrante de l'arsenal du chirurgien-dentiste. La contribution du professeur Branemark dans les années 1960, qui découvre l'excellente biocompatibilité entre l'os alvéolaire et le titane (1), a permis la réhabilitation de nombreux patients édentés, de façon partielle ou complète. Depuis les techniques chirurgicales et les outils biotechnologiques ne cessent d'aller vers le progrès. Cependant, le traitement implantaire des secteurs postérieurs mandibulaires atrophiés reste un défi chirurgical.

Le nerf alvéolaire inférieur (NAI) constitue un obstacle anatomique à préserver. Le volume osseux vertical qui le sépare du sommet de la crête résiduelle peut contre indiquer le forage traditionnel. Des approches innovantes ont vu le jour pour pallier les déficits osseux parmi lesquelles on peut citer la régénération osseuse guidée, la greffe d'apposition osseuse ou encore la distraction osseuse. Certains cas cliniques n'indiquent pas toujours une augmentation verticale de l'os.

Le détournement du NAI par latéralisation ou transposition, reste donc une option intéressante qui fera l'objet de notre travail. Après un bref rappel des structures anatomiques concernées, nous aborderons les principes de bases et nous discuterons des indications et contre-indications de la technique. Nous détaillerons ensuite le protocole chirurgical et ses possibles complications.

Enfin nous mettrons en confrontation les différentes alternatives aux traitements des résorptions osseuses mandibulaires ainsi que les implants courts, en plein essor ces dernières années.

I-Structures anatomiques

1. La Mandibule (2),(3),(4)

C'est un os impair, symétrique et médian. Il est en forme de fer à cheval dont les extrémités se redressent vers le haut. La mandibule est un os mobile constitué d'un corps et de deux branches, unis par les angles mandibulaires (ou gonions).(2),(4).

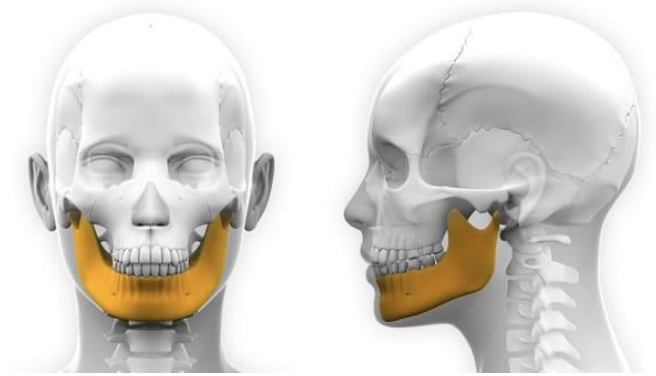
- Le Corps

Il présente une concavité postérieure avec deux faces externe et interne, une base et une partie alvéolaire. On retrouve sur la face externe :

- la symphyse mentonnière
- la ligne oblique
- le foramen mentonnier

Sur la face interne se trouve :

- les épines mentonnières
- la fossette digastrique
- la ligne mylohyoïdienne



*Figure 1 : situation topographique de la mandibule
(KAMINA P., Anatomie clinique tête et cou, 2009)*

- Branches de la mandibule

Chacune d'entre elles est de forme rectangulaire a grand axe vertical, constituées de deux faces et quatre bords.

- ❖ Les faces

En ce qui concerne la face externe on note principalement l'insertion du muscle masséter.

Sur la face interne on retrouve :

- la tubérosité ptérygoïdienne
- le sillon mylohyoïdien
- le foramen mandibulaire

❖ Les bords

Le bord supérieur possède deux saillies qui sont le processus condyalaire en arrière et le processus coronoïde en avant. Elles sont séparées par l'incisure mandibulaire concave vers le haut. Le bord inférieur se continue avec le corps en formant l'angle mandibulaire.

Les bords postérieurs et antérieur sont respectivement épais et tranchants

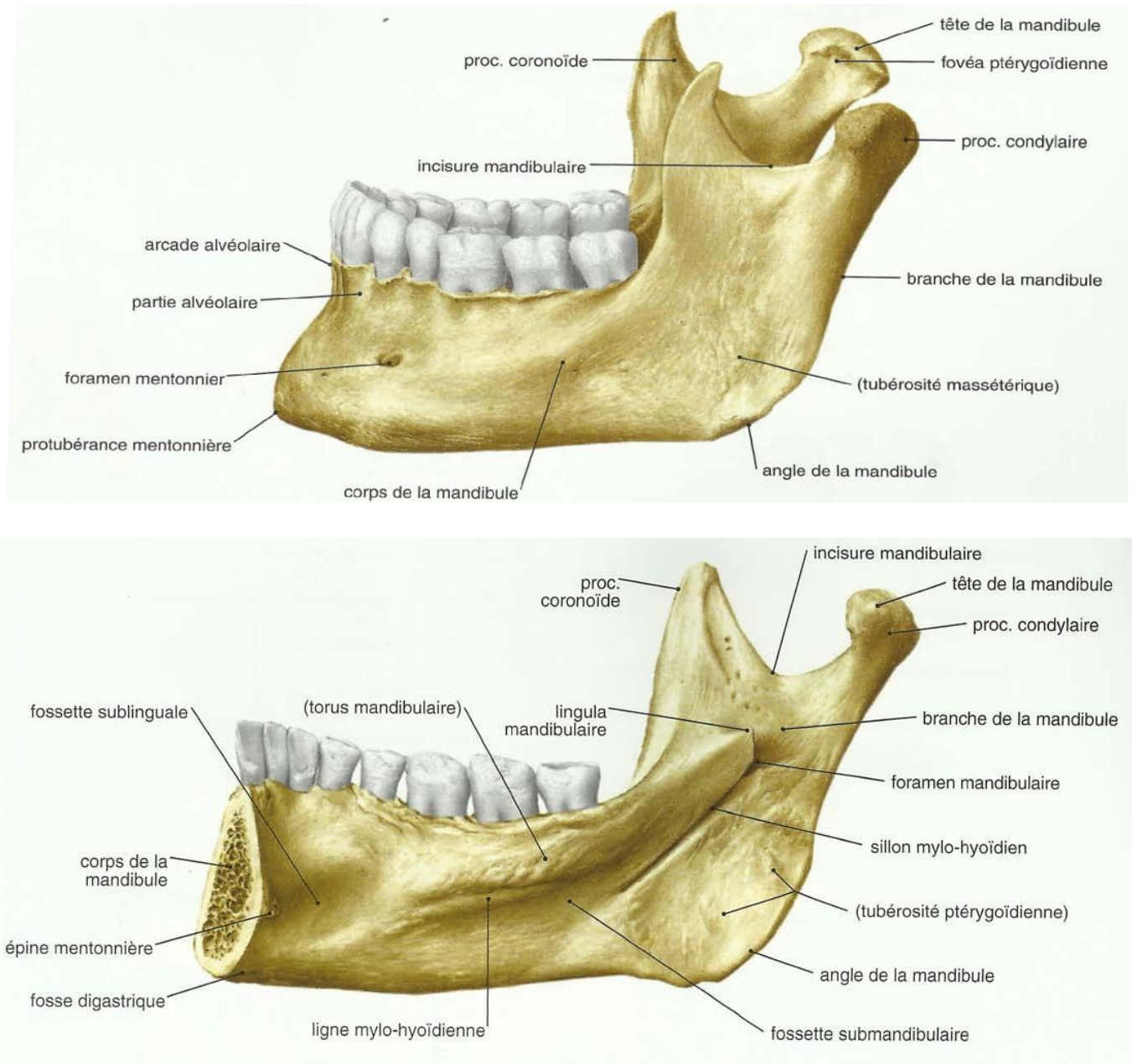


Figure 2 : Mandibule : vue latérale et médiale droite, Drake RL, 2009 (4)

- Le canal mandibulaire

Il s'agit d'une cavité en forme de S, situé dans l'os spongieux de la mandibule, horizontalement et verticalement. Il s'ouvre par le foramen mandibulaire en arrière et le foramen mentonnier en avant. Il contient le pédicule alvéolaire inférieur.

- Le foramen mandibulaire

On le trouve au milieu de la face interne, en arrière de la troisième molaire. Son rebord antérieur présente une crête où s'insère le ligament sphéno-mandibulaire, la lingula mandibulaire (anciennement épine de Spix).

2. Le foramen mentonnier

Il est le plus souvent situé sous la deuxième prémolaire, et livre passage aux vaisseaux et nerfs mentonniers. Il existe des variations de forme (rond ou ovale) et de position (mésial ou distal de la première ou de la deuxième prémolaire)(cf figure 3). C'est un élément prépondérant à prendre en considération. En cas de résorption osseuse avancée il peut se trouver en position crestale et augmente le risque de compression nerveuse. L'imagerie en trois dimensions est indispensable pour le situer en amont.

Fréquences des différentes morphologies des foramens mentonniers	
Rond	53,5 %
Petit ovale	24,6 %
Grand ovale	8,8 %
Foramen incisif	5,3 %
Multiple	4,4 %
Crestal	1,8 %
Rétroversé antérieur	1,8 %
Fréquences des positions des foramens mentonniers	
À l'apex de la 1 ^{re} prémolaire	2 %
Entre la 1 ^{re} et la 2 ^e prémolaire	19 %
En mésial de l'apex de la 1 ^{re} prémolaire	23 %
À l'apex de la 2 ^e prémolaire	42 %
En distal de l'apex de la 2 ^e prémolaire	13 %
À la proximité de l'apex de la 2^e prémolaire	78 %

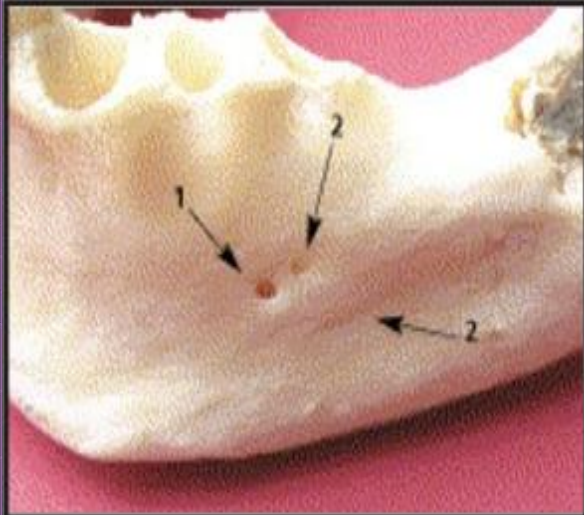


Figure 3 : Résultats d'une étude menée sur 57 mandibules sèches (114 foramens) : Fréquence de morphologie et de position des foramens mentonniers (GAUDY J.F, 2011)

3. Le nerf mandibulaire (3)

Il s'agit de la troisième branche du nerf trijumeau (V_3) qui constitue la cinquième paire des nerfs crâniens. C'est un nerf mixte à la fois sensitif et moteur, partant du ganglion trigéminal et sortant de la base du crâne par le foramen ovale de l'os sphénoïde.

Le nerf mandibulaire donne naissance à deux troncs :

- antérieur : qui se ramifie en nerf buccal, temporal et massétérique.
- postérieur : qui se ramifie en nerf lingual et alvéolaire inférieur

- Le Nerf alvéolaire inférieur (NAI)

Il contient plusieurs types de fibres sensibles responsable de la transmission de la douleur, de la perception de la température, ainsi que de la proprioception et de la sensibilité tactile.

Il présente une portion extra osseuse entre le foramen ovale et le foramen mandibulaire (zone d'anesthésie tronculaire) et une portion endo osseuse jusqu'au foramen mentonnier.

De ce dernier naissent deux rameaux terminaux (extra osseux) : le nerf mentonnier et le nerf incisif.

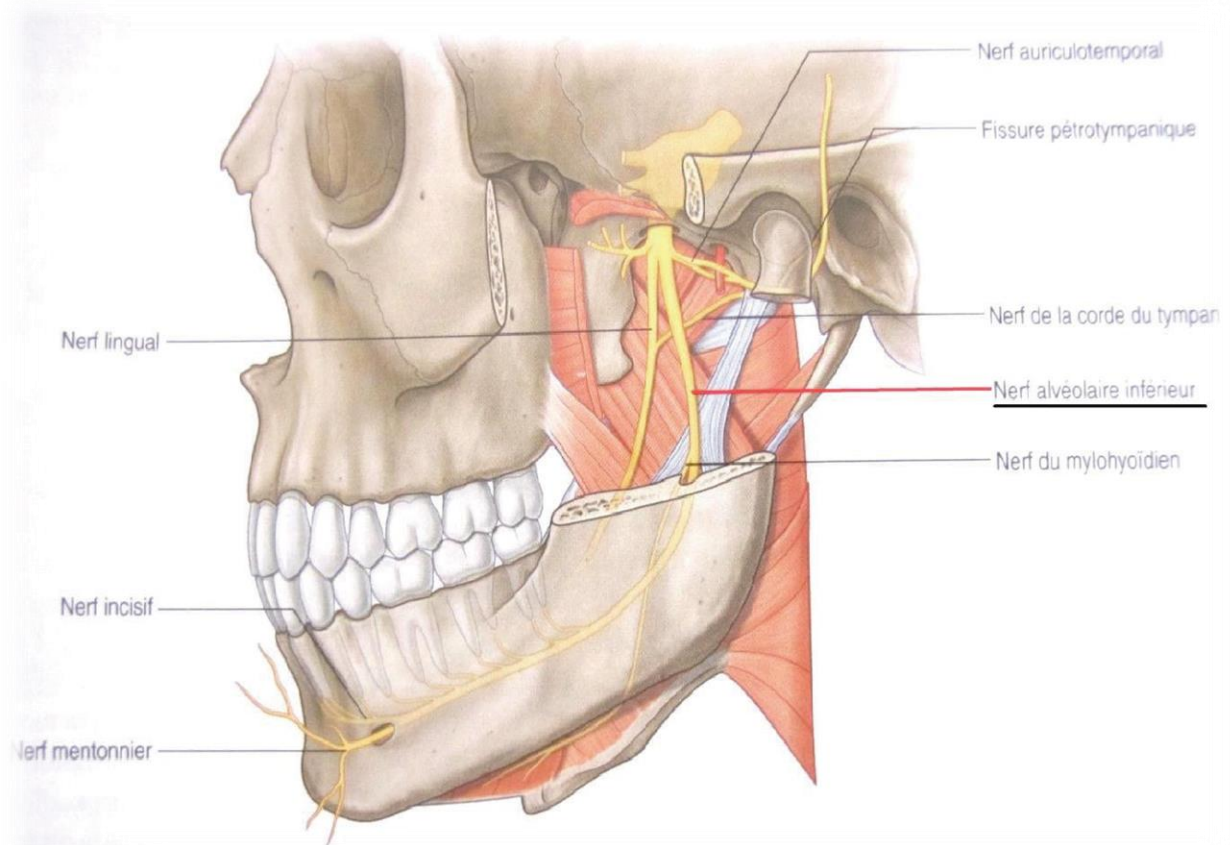


Figure 4 : Nerf dentaire inférieur, vue latérale (Drake RL., 2009) (4)

- Le nerf mentonnier

Il innerve le menton et la lèvre inférieure. On trouve le plus souvent 3 branches avec un trajet soit rectiligne soit rétrograde vers l'arrière.

- Le nerf incisif

Il se termine dans la région symphysaire en donnant des branches parodontales, pulpaire et cutanéomuqueuses.

II-Historique et intérêts

1.Evolution de la technique

C'est à Alling (5) que revient la dernière publication concernant le déplacement du NAI, en 1977. Le but était de soulager la compression du nerf par des prothèses amovibles en le déplaçant au fond du vestibule. Cette compression résultant de l'émergence crestale du nerf suite à la résorption osseuse post extractionnelle.

Ce n'est qu'en 1987 que le déplacement du NAI est envisagé pour une pose d'implants, par Jensen et Nock (6). Ils décrivent deux techniques chirurgicales sur le même patient en incluant ou non l'émergence du foramen mentonnier dans le déplacement.

Rosenquist (7) proposera la première série de cas traités avec un suivi post opératoire en 1992, sur un minimum de 6 mois. Smiler (8) décrit en 1993 une approche de latéralisation localisée du NAI, en regard de la zone implantable. Une fenêtre d'os cortical était découpée en arrière du foramen mentonnier, d'environ 8mm de long. Après curetage de l'os spongieux le nerf était étiré pour permettre la pose d'implants. Ne pouvant être mobilisé sur son ensemble le risque de lésion nerveuse était quasi inévitable.

C'est donc en 2002 que Peleg (9) envisage l'inclusion du foramen mentonnier dans la chirurgie, et parle d'ostéotomie corticale bipartite. Un volume d'os cortical circonférentiel au foramen est retiré séparément en plus du volet osseux en arrière de celui-ci. Cela permet une bien meilleure libération du nerf mais impose une nouvelle coupe osseuse verticale dans une région où l'épaisseur corticale est très fine par rapport au pédicule nerveux.

Une ostéotomie corticale dite monobloc sera présentée par TAO en 2007. Il s'agit d'une unique fenêtre à retirer passant en avant du foramen mentonnier et en arrière des zones molaires. Elle impose la manipulation d'un bloc osseux très volumineux. La section du nerf incisif est introduite pour une liberté totale du nerf et évite l'étirement. Le NAI est repoussé très en arrière vers la deuxième molaire et un nouveau foramen est créé en arrière du bloc osseux repositionné. On parle de transposition du NAI ou encore de posteriorisation. Le bloc incisivo-canin s'il est présent sera par contre évidemment désensibilisé.

2.Intérêts (10),(11)

La latéralisation du NAI et ses variantes présentent comme avantage :

- une bonne stabilité primaire des implants (ancrage bi-cortical)
- affranchissement de tout matériaux de greffe
- une utilisation d'implants de longueur standards (au moins 10 mm de long)
- la pose d'implants dans le même temps chirurgical est possible
- l'axe implantaire idéal dicté par le projet prothétique est facilement accessible

III-Indications et contre-indications (6),(9),(10),(15),(26),(29)

1.Indications

Elles découlent principalement de l'appréciation de la hauteur d'os résiduelle consécutive à la lyse osseuse provoquée par la perte de dents ou d'extractions traumatique. La littérature scientifique nous permet de citer :

- un édentement terminal ou bilatéral
- une hauteur osseuse supra canalaire inférieure à 5 mm**
- une hauteur prothétique utilisable normale ou diminuée interdisant une augmentation verticale osseuse (ROG, greffe en onlay....)
- une topographie centrale du canal mandibulaire ne permettant pas de forage lingual ou vestibulaire.
- une crête osseuse en lame de couteau rendant délicat toute tentative de greffe.
- une situation crestale du nerf alvéolaire inférieur.
- une compression du nerf par un implant existant, un traumatisme osseux ou une prothèse amovible

- refus du patient de subir un prélèvement autogène et/ou de recevoir un matériau de substitution
- édentement complet, en complément d'implant symphysaires.

Il existe d'autres indications s'appuyant sur la classification de Cawood et Howell (17):

- classe IV, V ou VI : si il existe une dent antagoniste égressée réduisant l'espace prothétique utilisable, les techniques d'augmentation verticale osseuse sont contre indiquées)
- classe V ou VI : lorsque le patient désire une restauration rapide et de façon prévisible
- classe V ou VI : quand on est en présence de dents en mésial et distal du foramen mentonnier

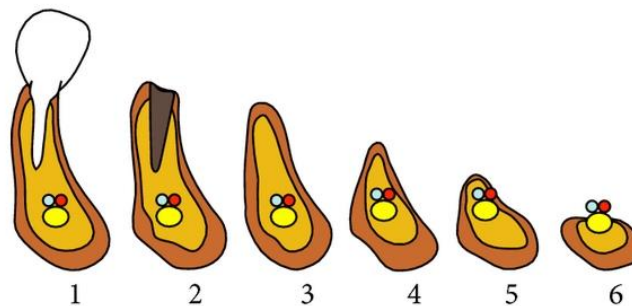


Figure 5 : Classification des différents stades d'atrophie mandibulaire selon Cawood et Howell (17)

Classe I : arcade dentée.

Classe II : hauteur osseuse après avulsion.

Classe III : crête arrondie de hauteur et d'épaisseur normale.

Classe IV : crête très mince, hauteur normale.

Classe V : crête plate, très résorbée.

Classe VI : crête négative avec résorption de l'os basal.

2. Contre-indications

Sur le plan général elles sont les mêmes que pour toute chirurgie implantaire ou orale :

- patient à haut risque infectieux : antécédant d'endocardite infectieuse, prothèse valvulaire ou cardiopathie congénitale cyanogène. Pour les immunodéprimés le bénéfice/risque doit être rigoureusement évalué

-patient à haut risque hémorragique : trouble de la coagulation, hémopathies acquise ou constitutionnelle. Il est indispensable de se rapprocher du médecin traitant et de discuter du traitement médicamenteux pris par le patient s'il existe.

-patient psychologiquement instable : tout patient peu ou pas observant, phobique et non déterminé, est inéligible à ce type de traitement.

-patient au remodelage osseux perturbé : s'agissant d'une chirurgie osseuse invasive il conviendra d'éviter les patients subissant ou ayant subi :

- radiothérapie cervico faciale

- chimiothérapie

- ostéoporose sévère

- prise de biphosphonates ou d'anticorps monoclonaux

Les contre-indications d'ordre locales sont suivants les cas cliniques relatives ou absolues, parmi lesquelles :

- une forte limitation de l'ouverture buccale rendant difficile l'accès au site opératoire

- une position linguale du canal mandibulaire ainsi qu'une hauteur bi corticale trop faible de la mandibule. (Inferieure a 8 mm), risque de fracture très élevée.

- hygiène buccale insuffisante

- contexte parodontal inflammatoire, non assaini

- bruxisme

- dermatoses : lichen plan, candidoses, leucoplasies...

- une distance inter arcade trop importante rendant le futur rapport implant/couronne néfaste pour la survie des restaurations à long terme

- un espace prothétique beaucoup trop faible entre le sommet de la crête et l'antagoniste (il faut un minimum de 6 mm).

- anatomie constitutionnelle atypique : bi/tri furcation du NAI, courbures multiples...

IV-Technique chirurgicale

Ce type de chirurgie avancée restant un acte complexe, le praticien operateur se devra obligatoirement de posséder toutes les compétences et l'expérience qui s'imposent. Les patients retenus, ayant répondu aux critères de sélections devront suivre scrupuleusement les conseils post opératoires pour mener à bien la cicatrisation et le succès à long terme.

1. Bilan pré opératoire (10),(15),(26)

Avant toute chose, un projet thérapeutique et prothétique doit être validé par le praticien et le patient. Il est primordial car c'est de lui que découlera tout le déroulement de l'intervention et de la réalisation de la prothèse d'usage. Le consentement et l'information (18) du patient sont aussi capital, notamment sur les risques et complications éventuelles.

Après avoir effectué un questionnaire médical rigoureux, et recueilli tous les antécédents médicaux chirurgicaux du patient, le praticien effectue l'examen clinique.

- Extra oral

Des informations sont recueillies sur l'ouverture buccale, l'étagement de la face, (étagé inférieur souvent diminué chez les édentés mandibulaires), les articulations temporo mandibulaires après palpation. L'analyse de l'harmonie du visage permet de déterminer la dimension verticale d'occlusion adéquate, clé de réussite de la réalisation prothétique.

- Intra orale

La palpation des crêtes édentées permet d'appréhender le degré de résorption et donne des indices sur le volume osseux résiduel. La santé parodontale des tissus est aussi à prendre en compte avant une chirurgie. Le bilan occlusal dynamique et statique est essentiel pour évaluer les rapports inter arcades et apprécier les espaces prothétiques utilisables. La réalisation d'un wax up diagnostique sur moulage monté en articulateur est la clé de validation du projet prothétique.

2. Examen radiographique (20),(21)

L'imagerie donne de précieuses informations sur les structures anatomiques comme :

- la position du canal mandibulaire
- le volume osseux résiduel
- la densité osseuse
- la situation précise du pédicule mentonnier

L'orthopantomogramme reste un cliché de choix mais de débrouillage (déformations).
On peut tout de même évaluer la hauteur d'os disponible, les obstacles anatomiques (donc ici le NAI) ou encore les restaurations précédemment effectuées.

La tomodensitométrie ou cone beam computer tomography (CBCT) apporte une analyse bien plus détaillée en restituant un volume dans les trois sens de l'espace. Le cone beam est bien plus précis pour une étude topographique du nerf alvéolaire inférieur. Il permet de visualiser nettement le volume osseux entre le canal mandibulaire et le sommet de la crête dans le sens vertical et vestibulo-lingual.

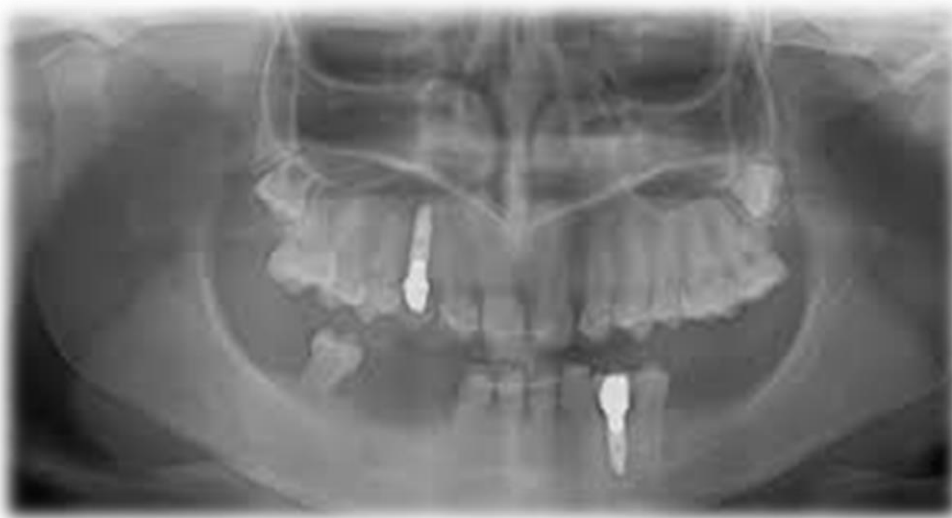

Figure 6 (haut) : radiographie panoramique montrant la perte d'os mandibulaire verticale (21)

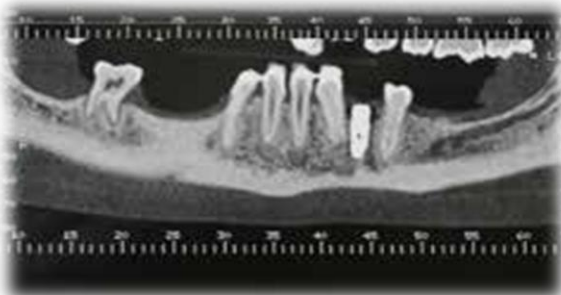



Figure 7 : images tomographiques permettant d'apprécier la hauteur osseuse supracanalaire. (21)



3.Prémédication (22), (23)

Elle fait appel à plusieurs types de molécules que sont les antibiotiques, les anti inflammatoires stéroïdiens et les anxiolytiques le cas échéant. Sans consensus formel la plus grande partie des auteurs proposent la prescription suivante, pour un patient sans allergies connues :

- Amoxicilline : 2 grammes une heure avant l'intervention puis 1 gramme matin et soir les 8 jours suivants
- Prednisolone : 1 mg/kg/jour dès le matin de l'intervention et les 3 jours suivants
- Hydroxyzine : 100mg 2h avant l'intervention, si anesthésie locale

Les anti-inflammatoires non stéroïdiens et les antalgiques ne devront être prescrits qu'en post opératoire. Seuls les corticoïdes ont montré une efficacité sur le trismus et l'œdème consécutifs au geste chirurgical. Les anxiolytiques n'ont eux qu'un rôle de confort.

4.Anesthésie (24)

Le plus souvent, les interventions sont réalisées sous anesthésies locales. Mais le choix du type d'anesthésie peut dépendre des habitudes du praticien, du niveau d'anxiété du patient ou de degrés d'ouverture buccale.

L'anesthésie loco régionale s'effectue par l'infiltration du produit anesthésiant au niveau de la lingula mandibulaire et du foramen mentonnier. On obtient un bloc tronculaire du nerf trijumeau. Un rappel vestibulaire et lingual est aussi injecté.

L'anesthésie générale a le gros avantage de proposer un temps opératoire réduit, une immobilité parfaite du patient ainsi qu'un excellent accès au site opératoire permis par le relâchement musculaire. Elle maximise la précision du geste du chirurgien.

Il existe un autre type d'anesthésie complémentaire à la loco régionale, appelée sédation intraveineuse. Elle consiste en l'administration de benzodiazépine et permet un état d'apaisement sans avoir recours à une structure hospitalière. En France, seul le diazépam (Valium©) est autorisé dans ce cadre.

5. Incision muco périostée

Elle commence classiquement par une incision crestale qui part de la canine (ou dent bordant l'édentement) au trigone retro molaire. Certains auteurs la déportent légèrement en vestibulaire ou en linguale en cas de position crestale du pédicule mentonnier. (25)

Deux incisions verticales de décharge viennent compléter la première. Une antérieure à distance du foramen mentonnier afin d'éviter les terminaisons nerveuses et une postérieure suivant la ligne oblique externe. Il est capital de visualiser la crête dans son ensemble.

6. Décollement du lambeau

Le lambeau est ensuite levé en pleine épaisseur afin de mettre à nue la crête osseuse, coté vestibulaire et lingual. Si des décolleurs tranchants peuvent être utilisés au début de la manœuvre pour rompre l'adhérence entre l'os cortical et le périoste, il est vivement conseillé ensuite d'utiliser des instruments à bords mousse afin d'éviter toute perforation du lambeau et conserver l'intégrité e du périoste Ce dernier a un rôle dans la régénération osseuse. Le paquet vasculo nerveux doit être soigneusement disséqué à la sortie du foramen mentonnier, permettant une grande laxité du lambeau. Le décollement s'effectue à partir de la zone mésiale du trou mentonnier jusqu'au-delà du positionnement des implant en distal. Des écarteurs permettent de charger le lambeau pour une visibilité optimale en prenant soin de ne pas comprimer ou étirer le nerf mentonnier.

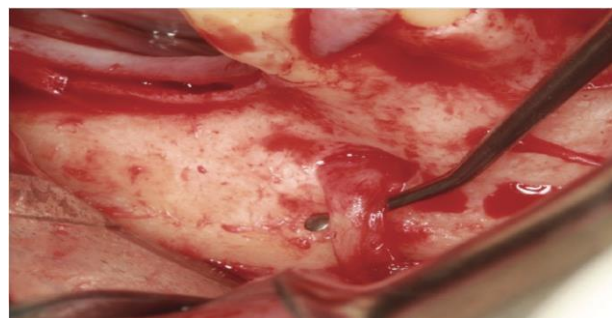
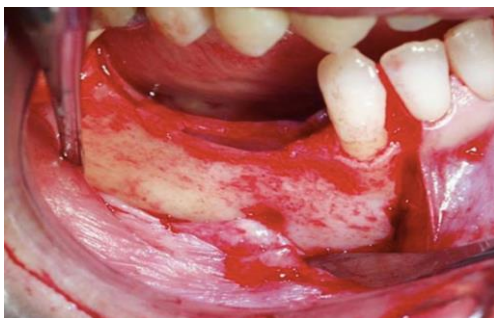

Figure 8 (gauche) : Lambeau de pleine épaisseur avec mise en évidence du foramen mentonnier (29)

Figure 9 (droite) : Isolation du nerf alvéolaire inférieur (29)

7. Préforage

Certains auteurs comme Valentini ou Russe choisissent de marquer les émergences des implants à l'aide d'un guide de chirurgie. Sur quelques millimètres ils passent la séquence de

forage jusqu'à l'avant dernier foret, avant l'ostéotomie vestibulaire. Beaucoup de praticien délaissent cette approche prétextant que le risque de lésion nerveuse est trop grand. L'intérêt du préforage réside dans la réduction du temps de manipulation du nerf alvéolaire inférieur. (15),(26)

8.Ostéotomie vestibulaire (10),(15),(19),(25),(26),(29)

Deux techniques peuvent être appliquées à partir de cette étape en fonction du protocole choisi. Nous avons d'un côté la latéralisation du NAI qui exclue le foramen mentonnier, et la transposition du NAI qui l'inclue de l'autre. Le tracé d'ostéotomie sera bien entendu différent selon le mode opératoire voulu.

Nous avons le choix pour réaliser la fenêtre osseuse entre une instrumentation rotative classique et une instrumentation piézoélectrique. Cette dernière utilise un système de micro-vibrations sur une fréquence de 25 à 30 Khz qui coupe uniquement et de manière franche et précise, les tissus minéralisés. Elle offre donc une certaine sécurité par rapport aux tissus mous, notamment le NAI et le pédicule vasculo nerveux mentonnier, et évite les lésions iatrogènes. **Cet outil est actuellement le gold standard . (27)**

L'échauffement osseux est également réduit comparé à une fraise a os. Cependant le temps d'ostéotomie est majoré due à la résistance supérieure de l'os cortical. C'est pourquoi beaucoup d'auteurs commencent l'osteotomie avec une fraise rotative et passent a l'instrument piézoélectrique dès que que le tissu cortical est franchi.

Concernant les suites opératoires aucune étude n'a permis de donner l'avantage à l'une des deux instrumentations, que ce soit en termes de douleurs, cicatrisation ou infection. (28)

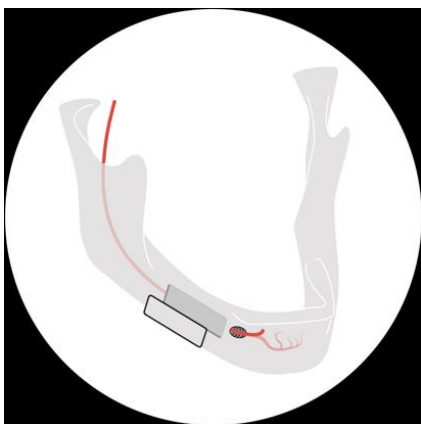


Figure 10 : Schéma d'une ostéotomie préservant le foramen mentonnier (15)

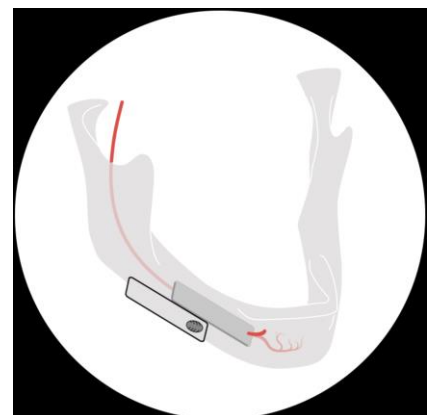


Figure 11 : Schéma d'une ostéotomie incluant le foramen mentonnier (15)

- Latéralisation du NAI

La fenêtre du volet cortical commence par deux lignes d'ostéotomie horizontales. Idéalement elles doivent être faite de façon à ce que le canal mandibulaire soit centré entre elles (à 2mm en crestal en et en apical). Deux autres tracés de coupe verticaux rejoignent les coupes horizontales pour former un rectangle. La limite antérieure doit rester à distance du foramen mentonnier de 3 à 5 mm, tandis que la distale se trouve à environ 10 mm de l'implant le plus postérieur à poser. Le volet sera ensuite luxé pour libérer le NAI. Cette approche est moins invasive que la suivante mais présente un risque d'étirement nerveux plus important, en particulier contre la limite antérieure d'ostéotomie.

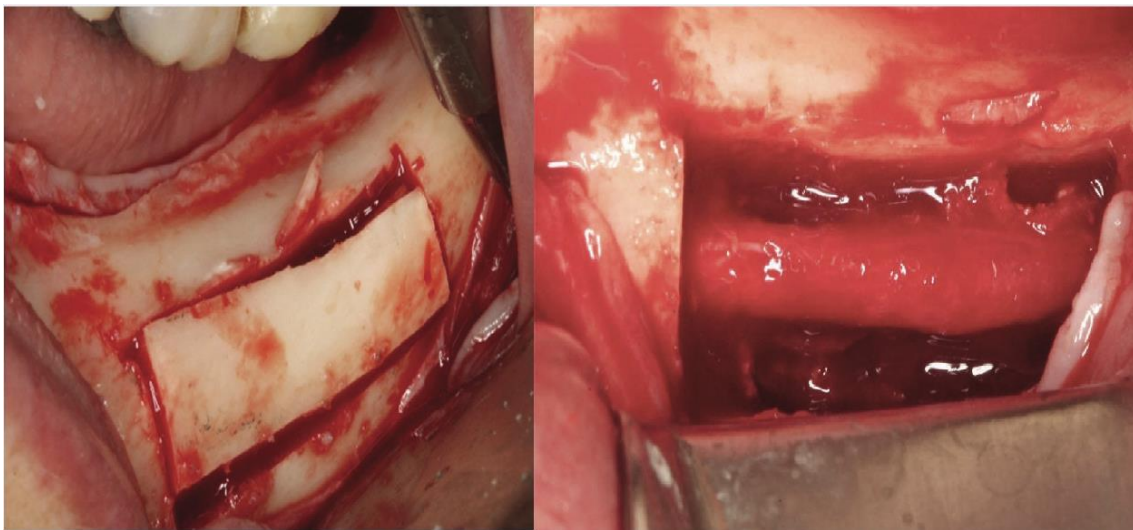


Figure 12 : Ostéotomie et apparition du nerf (29)

- Transposition du NAI

La chirurgie reste similaire mais englobe donc le foramen mentonnier impliquant une fenêtre d'ostéotomie plus large dans le sens mésio distal. Le tracé de coupe vertical antérieur se situe à environ 5 mm en avant du trou mentonnier. Guillaume (10) propose une coupe en demi-lune en 2012. Le but est d'obtenir un volume libre de tout élément neurologique pour une pose implantaire aisée. Un mouvement de rotation vers le bas permet de luxer le volet osseux. Pour s'affranchir de l'étirement nerveux, TAO (30) préfère sectionner la branche incisive du NAI. Le nerf se retrouve donc totalement libre du foramen mentonnier et un néo foramen postérieur aux futurs implants sera créé par une corticotomie aux bords arrondis et mousse, pour ne pas léser la gaine nerveuse.

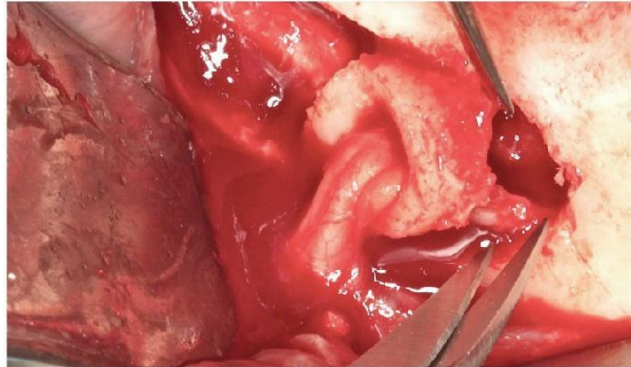
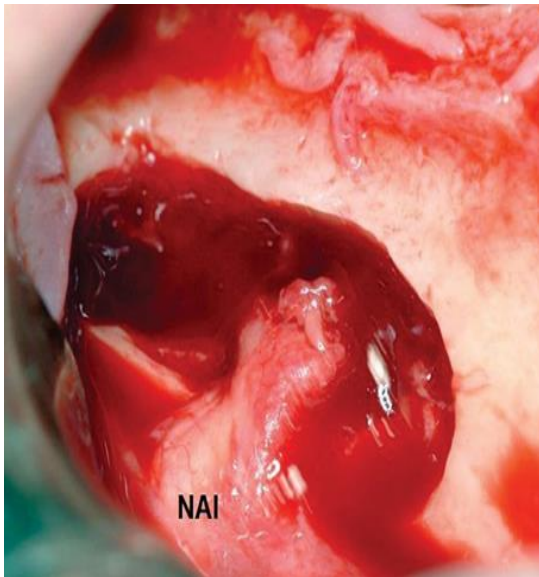


Figure 13 (gauche) : Ostéotomie et apparition du nerf (29)

Figure 14 (droite) : Section du nerf incisif (29)

9.Exposition et libération du NAI

En s'appuyant sur le trait de coupe horizontale supérieure, une luxation progressive vers le bas à l'aide d'une ostéotomie permet de détacher la corticale externe et met à jour le canal mandibulaire. Un dégagement osseux en mésial du trou mentonnier et nécessaire en cas de transposition. Le bloc osseux est alors conservé dans un sérum physiologique.

Des excavateurs mousses permettent l'éviction de l'os trabéculaire par des mouvements, du nerf vers l'extérieur. Ils limitent tout phénomène d'enfoncement sur le NAI et donc de paresthésies post opératoires importantes. C'est l'étape la plus délicate de l'intervention.

Lorsque la partie vestibulaire du NAI est libre de tout os spongieux, il est soulevé très minutieusement vers l'extérieur, toujours au moyen d'outils mousses. Le nerf est protégé et mis à l'écart par un ruban de silicone (ou lac) (31). C'est à ce moment-là que l'on sectionne le nerf incisif et crée le néofoamen si l'on a décidé d'une transposition postérieure.

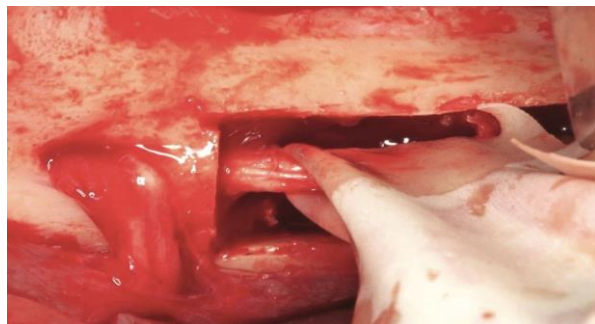


Figure 15 : Protection du NAI par un lac (29)

10. Pose des implants

Le praticien exécute un protocole de forage classique, ou le termine s'il a opté pour un préforage implantaire précédant l'ostéotomie. Les avantages de la pose implantaire dans les latéralisations du NAI sont multiples :

- visualisation direct de l'apex de l'implant
- contrôle excellent de l'axe de forage
- ancrage bi cortical : utilisation d'implants de longueur standard et stabilité primaire élevée)

Dans des cas assez rare la pose d'implants peut être différée si la situation clinique l'impose (volume osseux trop faible, stabilité insuffisante...). Cependant certains opérateurs reportent volontairement le temps implantaire pour limiter le temps de manipulation du NAI, sans pour autant de réels bénéfices.

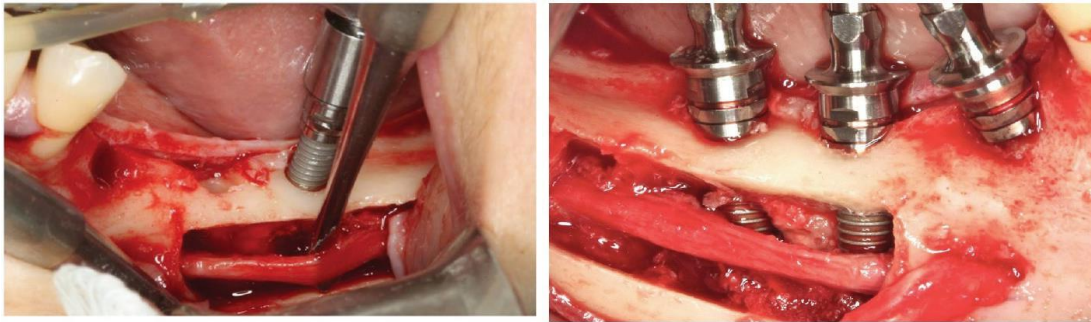


Figure 16 : Mise en place des implants avec ancrage bi-cortical (29)

11. Réinsertion du NAI (10),(15),(29),(31)

Il existe plusieurs situations qui dépendent de l'utilisation du volet d'os cortical prélevé (broyé ou non) associé ou non à des bio matériaux. Il en résulte différentes surfaces de contact avec le NAI et les avis divergent entre les auteurs. Il n'existe pas de consensus sur le sujet à l'heure actuelle.

- ❖ 1-Le fragment osseux est préservé
 - Le NAI est placé contre les implants et le fragment referme la fenêtre. Cela favoriserait une lésion chronique due à la rugosité des implants.
 - Le NAI est séparé des implants par une membrane.
 - Le NAI est placé dans un lit de xéno greffe ou allogreffe et évite ainsi le contact avec le titane.

Le volet osseux est lui maintenu par vis d'ostéosynthèse ou par mortaises.

❖ 2-Le fragment osseux est broyé

Les copeaux osseux permettent de combler la fenêtré osseuse associée ou non à d'autres matériaux. Le nerf se positionnera ensuite en sous périosté. Il est à noter que le NAI sera dans tous les cas de figures en position sous périostée s'il y a création d'un nouveau foramen postérieur. Certaines études (9),(25), encouragent l'utilisation de bio matériaux pour une meilleure ostéointégration implantaire alors que d'autres (32),(33) les soupçonnent d'être des vecteurs d'irritation nerveuses, de retard de cicatrisation ou encore d'être à l'origine d'infection post opératoire. Khojasteh (34) a récemment contribué à l'étude de l'efficacité des membranes de PRF (platelet rich fibrin) en 2016. Elles apporteraient un gain notable dans la régénération de la gaine nerveuse grâce aux facteurs de croissance induite (VEGF, Interleukines...) ainsi que dans les douleurs post opératoires.

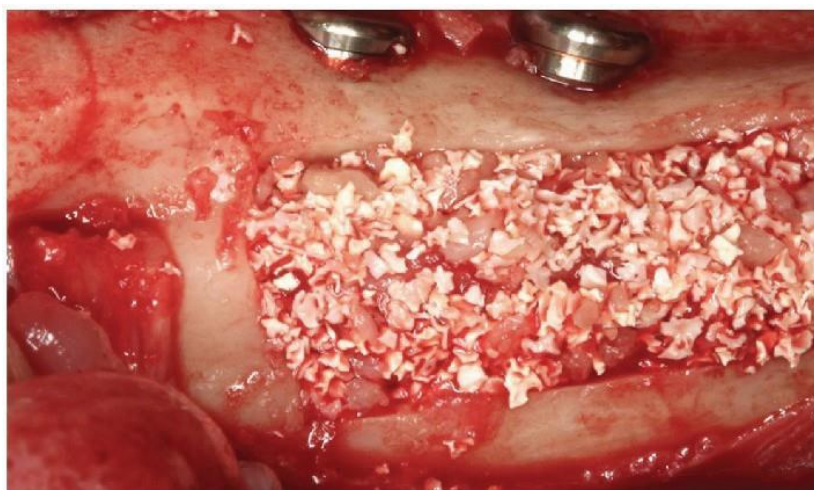

Figure 17 : Comblement intermédiaire avec l'os autogène et de l'hydroxyapatite (29)

12.Sutures

Le lambeau est repositionné de manière habituelle à toute chirurgie par des points séparés ou en surjet. On veillera à ce qu'il n'y ait aucune tension des tissus, d'où la nécessité d'incisions larges et nettes au départ. Les fils seront retirés à 10-15 jours post opératoires. Il est conseillé au patient d'adapter une alimentation molle sur une période de 3 semaines et d'éviter tout port de prothèse amovible sur 3 mois, toute compression de la zone opérée est à proscrire.

Des antalgiques opiacés de palier 2 et/ou des anti inflammatoires non stéroïdiens seront prescrits en sus de l'ordonnance remis en consultation pré opératoire.

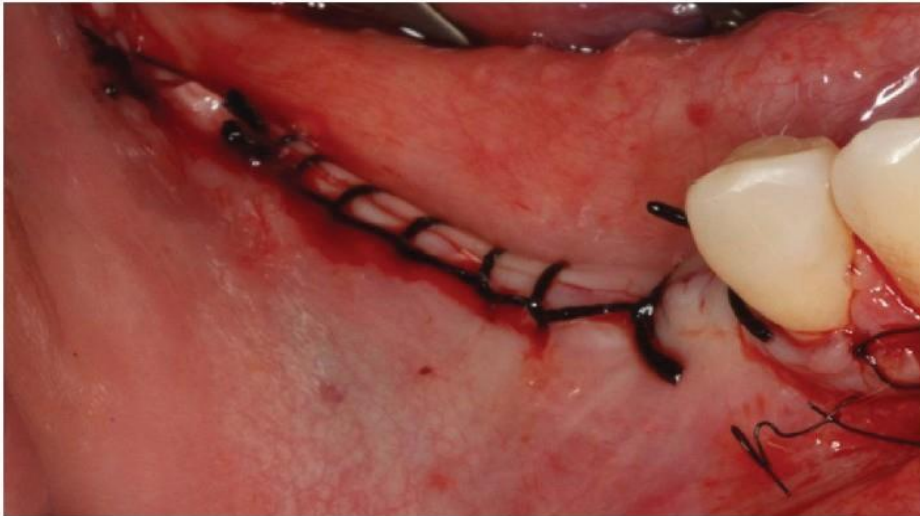


Figure 18 : Sutures (29)

TRANSPOSITION	LATERALISATION
Volet osseuse vestibulaire	
Ostéotomie incluant le foramen mentonnier	Ostéotomie n'incluant pas le foramen mentonnier
Dissection complète du NAI	Traction du NAI
Section du nerf incisif	Maintien de l'intégrité du nerf incisif
Emergence postérieure du NAI	Maintien de l'intégrité et de la position du foramen mentonnier
Repositionnement du NAI (avec ou sans interposition de membrane, biomatériaux...)	
Suture du lambeau muco-periosté	

Tableau 1 : Comparaison entre la technique de latéralisation et de transposition du NAI (auteur)

V-Complications

On retrouve celles que l'on peut attendre en chirurgie orale :

- infectieuses
- hémorragiques
- œdémateuses

La littérature scientifique traitant du déroutement du NAI rapporte un nombre assez faible de ces complications par rapport au nombre de cas traité. La fracture mandibulaire reste exceptionnelle et très peu référencée. (36)

En revanche les complications post opératoires les plus fréquentes sont logiquement celles de l'altération de la fonction neuro sensorielle, attendues et obligatoires. Elles sont consécutives, lors de la chirurgie, à :

- l'étirement
- la compression
- la section

La classification de Seddon (1943) nous renseigne sur le degré de sévérité des lésions en fonction de l'atteinte physique de la gaine nerveuse (37) :

- neurapraxie
- axonotmese
- neurotmese

La Neurapraxie est définie comme une interruption temporaire de l'influx nerveux causée par une démyélinisation segmentaire. Elle résulte d'un étirement ou d'une compression légère et est totalement réversible de quelques jours à quelques semaines.

L'axonotmésis, comme son nom l'indique est une lésion de l'axone provoqué par un traumatisme plus important et peut demander 6 mois ou plus pour une récupération de la sensibilité.

Le neurotmésis est traduit par une section des fibres nerveuses. Une récupération sans réanastomose peut ne jamais se produire.

L'altération physique se répercute sur ce que perçoit le patient. L'ensemble des perceptions est regroupé en :

- -sensibilité douloureuse : on parle, du plus au moins intense, d'hyperalgésie/hypoalgésie/analgésie.
- -sensibilité tactile : de la même façon on parle d'hyperesthésie(allodynie)/hypoesthésie/anesthésie.
- -sensibilité thermique : thermohyperalgésie/thermohypoalgésie/thermoanalgésie

La paresthésie définit toute sensation désagréable sans stimuli externes. Elle n'est généralement pas vécue comme douloureuse.

Lors d'une latéralisation d'un nerf alvéolaire inférieur « menée sans encombre particuliers », les troubles de la sensibilité obligatoires retrouvés en post opératoire sont l'analgésie et l'anesthésie de l'hémi lèvre inférieure et du menton. Ce sont donc les symptômes d'une neurapraxie suite à la manipulation du nerf. Ils s'estompent progressivement vers une hypoalgésie et hypoesthésie jusqu'au rétablissement physiologique sur une durée de 6 semaines à un an.

L'altération de la fonction sensorielle est donc très opératoire dépendante, d'où l'importance de bien en informer le patient.

1.Exploration neurosensorielle

Elle s'articule autour des outils diagnostiques :

- un questionnaire médical
- des tests cliniques neurosensoriels

Questionnaire médical

Le praticien va recueillir les perceptions post opératoires du patient ainsi que sa propre description des symptômes en veillant à le laisser utiliser ses propres mots afin d'éviter toute influence (Maladiere 2008). Hashemi, lors d'une étude publiée en 2010 propose un questionnaire type remis au patient, à remplir à intervalles réguliers. La recherche des perturbations neuropathiques est donc uniquement due à des sensations subjectives rapportées par le patient. Une série de tests cliniques permet de limiter ce biais.

Dans les jours qui ont suivi l'intervention, avez-vous ressenti l'une des sensations suivantes :

- Une diminution ou disparition totale de la sensibilité?.....
- Une sensation douloureuse?..... Est-elle provoquée par le toucher, la mastication ou lorsque vous parlez?.....
- Une sensation de grattage, picotement ou piquûre?.....

Si vous avez effectivement ressenti l'une de ces perturbations, combien de temps a ou ont-t-elle(s) duré ?

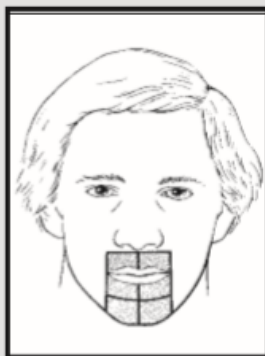Y-a-t-il eu un facteur déclenchant ?.....

Cette ou ces sensations se sont-elles atténuées ou amplifiées avec le temps ?.....

Ressentez-vous actuellement l'une de ses sensations d'engourdissement, picotement ou douleur ? Décrivez-les.....

Si oui, ses sensations vous importent-t-elles ?.....

Indiquez sur le schéma suivant la ou les zones affectée(s) par ces sensations :



Ces ressentis interfèrent-ils avec vos activités quotidiennes comme la nutrition, la parole ou tout autre fonction ?.....

Auriez-vous tout de même choisi de subir cette procédure, tout aspect considéré, maintenant que vous êtes au fait de ces sensations ?.....

Figure 19. Exemple d'un questionnaire soumis au patient à la suite d'une latéralisation du nerf alvéolaire inférieur. Sur le schéma utilisé pour l'examen neurosensoriel, les domaines grisés représentant les différents sites de test et contrôle.

2.Examens cliniques

A l'aide d'un stylo dermique, une cartographie de la zone cutanée lésée est dessinée, la séparant du reste du territoire où la réponse sensorielle est considérée comme normale. Cette cartographie sera le siège de test permettant d'évaluer la sensibilité du tact épicrotique :

-TPD « two points discrimination »

Décrit par Nishioka et coll.(38), il permet la discrimination en deux points touchés simultanément (on utilise un compas ou une précelle).

Inferieur a 14mm = normal

Entre 14et 20mm=altération

Supérieur a 20mm= absence

-Test Pin Prick

Permet de différencier le contact entre un instrument piquant et mousse

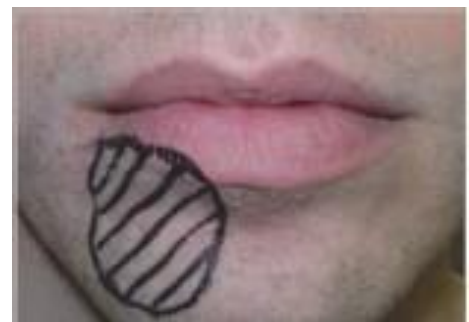

Figure 20 : Cartographie de la zone atteinte (CAISSIE, 2005)

-Test « brush stroke direction »

Permet de déterminer la direction du stimulus appliqué sur la peau

Il existe bon nombre d'autres tests pour évaluer la sensibilité tactile ainsi que ceux concernant la sensibilité nociceptive ou thermique. Néanmoins tous ces tests neuro sensoriels sont eux aussi à interpréter avec précaution. Ils ne sont pour la plupart du temps pas effectués de manière normalisée et souffrent d'une reproductibilité très aléatoire.

3.Gestion des complications neuropathiques

Pour soulager la douleur ou l'inconfort persistant au-delà de plusieurs semaines, des molécules pharmaceutiques peuvent être prescrites en sus des antalgiques habituels.

Certains anti déprimeurs et anti épileptiques auraient la faculté de diminuer l'excitabilité des fibres nerveuses (clonazépam, carbamazépine, gabapentine).

La vitamine B12 peut être administrée, en complément de la régénération nerveuse, mais son efficacité n'est pas démontrée à ce jour. (39)

L'utilisation de laser de faible intensité (LLL=low level laser) est rapportée dans la littérature sur les tissus endo et exo buccaux. Cela améliorerait la régénération de myéline et diminuerait la production des médiateurs d'inflammations. Son fonctionnement reste encore à démontrer et il n'existe pas de protocole normalisé. (40)

Enfin, en dernière intention le praticien peut proposer une réintervention chirurgicale. Afin d'éviter le sur traitement elle doit répondre à des indications précises :

- traitement médicamenteux inefficace
- section iatrogène (partielle ou complète) du NAI
- Perte de substance nerveuse

Un nerf sectionné peut être réanastomosé à l'aide de monofilament très fin (10/0) sans aucune tension. La perte de substance pourra être régénérée par greffe autogène, par exemple du nerf sural ou auriculaire. (41)

VI-Résultats

L'analyse des publications scientifiques nous permettent d'apprécier les résultats de cette approche chirurgicale en termes de taux de survie des implants et le taux de survenue de trouble neuro sensoriels et leur persistance dans le temps.

Les atteintes immédiates post chirurgicales ne font pas du tout l'unanimité à propos de leur fréquence d'après les auteurs. Hirsch (35) rapporte un taux de 100% ; 60% à 80% pour Peleg (9) et Rosenquist (7) ; seulement 50% pour Sethi. (42)

Douze mois après la chirurgie les résultats sont aussi disparates. Jensen indique des troubles sensoriels persistants pour 10% de ses patients ; Peleg et Rosenquist chacun qu'aucun des patients ne souffre de quelconque trouble de la sensibilité.

Dans son étude rétrospective de 1997, Kan énonce un taux de trouble sensoriel supérieur à 50% et ce sur plus de 5ans post opératoire (36). Il est l'un des seul à avoir étudié les différences entre la latéralisation simple et le déplacement du foramen mentonnier avec respectivement 33% et 66% de neuropathies.

Le taux de survie implantaire est quand à lui excellent pour tous les auteurs, variant de 93% à 100%. (Cf tableau 2)

Ces premiers résultats statistiques, aujourd'hui datés, sont principalement issus d'études descriptives et de rapports de cas, soumis à de nombreux biais. Récemment, Palacio et coll, (43) publient en janvier 2020 une revue systématique de la littérature, étudiant les complications associées à la chirurgie. Sept études sont retenues selon une sélection bien définie basée sur des critères d'inclusion/exclusion et les résultats statistiques attendus (neuropathies et survie implantaire). Sur 289 patients ont été réalisées 319 latéralisations et 33 transpositions pour un total de 817 implants posés. Le taux de survie implantaire est supérieur à 99% quelque soit la technique. Concernant les neuropathies, toutes les études rapportent des troubles sensitifs immédiats sur tous les patients (100%). 1,73% des patients souffrent de troubles permanents (en moyenne s'ils sont présents à plus de 18 mois post chirurgical) dont 1,56% provenant de la latéralisation et 12,12% provenant de la transposition, ce qui en fait une différence significative. (Cf tableau 3)

Cette étude corrobore les résultats de la revue systématique de Vetromilla (33) de 2014, sur le même sujet. On note pourtant que le rapport de cas de latéralisation/transposition est beaucoup plus équilibré (125 latéralisation et 150 transpositions) mais les valeurs statistiques de la survie implantaire et des troubles sensitifs sont proportionnellement comparables.

Comme dit précédemment, le diagnostic des troubles sensoriels par l'interrogatoire des patients et des tests cliniques sont sujet à beaucoup de subjectivité. Si elles sont attendues comme inévitables en post chirurgicales, elles ne sont pas quantifiées dans les études, et leur durée d'installation est assez variable.

Certaines études mentionnent le témoignage de patients déclarant ne pas être ou ne pas avoir été dérangés par les troubles sensitifs et ne regrettent pas leur intervention. Il est donc difficile au praticien de donner une valeur au patient dans l'échelle du risque.

Auteurs	Année	Techniques	Implants	Chirurgies	Troubles sensoriels	Taux de survies
Rosenquist	1992		26	10	0% / 12mois	96%
Jensen	1994	Déplacement du foramen	21	10	10% sur 12 mois.	100%
Kan	1997	Déplacement du foramen	29	9	66,7% 10-67 mois	93.8%
		Latéralisation	35	12	33.3% 10-67 mois	
Peleg	2002	Latéralisation	23	10	10% à 6 semaines et aucun trouble permanent	100%
Ferrigno	2005	Latéralisation	43	19	10% à 12 mois	96%

Tableau 2 : synthese des résultats d'une série de cas de latéralisation du nerf alvéolaire inférieur par différents auteurs

Author/year	Type of study	Number of patients	Gender		Mean age (years)	Reposition (Lateralization/Transposition)	Number of Implants	Mean follow-up (months)	Implants survival rate (%)	Intraoperative complications	Neurosensory disturbances
			Male	Female							
Khajehahmadi et al. [8] 2013	Prospective study	21	10	11	-	14L/14T	-	30-42	-	-	2 patients numbness in lower lip and teeth
Lorean et al. [4] 2013	Multicentric retrospective	57	11	47	47.38	68L/11T	232	20.62	99.5	-	4 patients immediately after surgery
Khojasteh et al. [10] 2015	Retrospective study	14	-	-	54.85	23L	23	18.51	94.56	-	No emanente damage
Nishimaki et al. [14] 2016	Retrospective study	7	1	6	62.71	8T	8	49	100	-	All patients two months after surgery
Martínez-Rodríguez et al. [15] 2016	Prospective study	40	16	24	57.1	48L	129	60	98.44	-	Two permanent damage after follow-up
Martínez-Rodríguez et al. [16] 2018	Prospective study	27	10	17	57.74	27L	74	60	98.6	1 implant failure 3 crestal fractures	Hypoesthesia during nine months 100% patients during first week 3.7% patients after follow-up
Castellano-Navarro et al. [17] 2019	Retrospective study	123	33	90	55	139L	337	12	-	-	24h after surgery, 94.31% patients reported numbness

Tableau 3 : Résultats statistiques de la revue systématique de Palacio et al. (43)

VII-Techniques alternatives

Les crêtes mandibulaires postérieures fortement résorbées peuvent être réhabilitées de manière fixe par un panel d'option thérapeutiques, que l'on peut classer en deux groupes :

- chirurgie (pré)implantaire avec augmentation osseuse
- chirurgie implantaire sans augmentation osseuse

1/Chirurgies avec augmentation osseuse

- Grefe d'apposition osseuse (44),(45)

Aussi appelée greffe en onlay, le but est de corriger le défaut de volume d'os, qu'il soit horizontal, vertical ou les deux. La corticale reçoit un greffon prélevé qui peut être de plusieurs origines. En cas de prélèvement autogène le site est soit intra oral (branche montante, symphyse mentonnière) ; soit extra oral (os iliaque, os pariétal du crane). Le bloc osseux à greffer peut être aussi allogénique, xénogénique ou encore une combinaison d'origine différente.

D'un point de vue technique, le site receveur et le greffon sont coaptés par des plaques vissées, mortaises ou vis d'ostéosynthèse. Les surfaces de contact doivent être les plus intimes possibles, un modelage du greffon est très souvent nécessaire.

Le point critique de cette intervention est la fermeture du site. Le volume important apporté rend difficile les sutures des berges muqueuses sans tension. Le décollement du lambeau doit être large et des incisions périostées sont obligatoires. La laxité des tissus mous et recherchée afin de ne pas exposer le greffon a toute infiltration et infections secondaires. La vascularisation de la trame minérale du greffon est essentielle pour un bon résultat

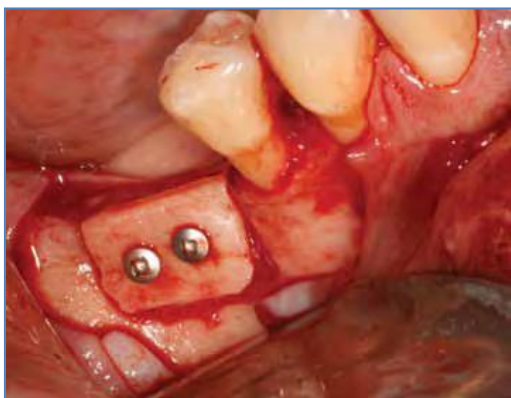

Figure 21 : bloc autogène fixé avec 2 vis pour assurer sa stabilité et empêcher la rotation de celui-ci, dans le cas d'une greffe d'apposition osseuse [Khoury (44)].

Permettant de corriger tout type de défaut osseux, particulièrement de gros volume, la greffe en onlay est une option de choix mais garde un risque de résorption secondaire assez important, infectieux et nécessite un deux sites opératoires pour les greffes autogènes. Le temps implantaire est consécutif plusieurs mois après la greffe.

- Coffrage (46)

Tessier décrit une greffe en coffrage d'os particulaire à partir d'un bloc cortico spongieux autologue, issu d'un prélèvement ramique.

La corticale et la partie spongieuse du greffon sont séparés. La ou les parois du coffre qui préfigure le volume d'os manquant sera créé par la corticale lamellaire et son contenu par l'os spongieux réduit en particules.

Des vis d'ostéosynthèse maintiennent immobiles les parois corticales et l'espace libre créé pourra être en plus de l'os spongieux complété par un biomatériau osseux.

La nature particulaire du greffon permet une augmentation très significative de la surface d'os greffé, ce qui est le fondement de la technique avancé par Tessier.

La dimension de ces particules a son importance dans la qualité de la régénération des tissus et une taille de 0.5 a 2mm a été rapportées comme idéal par rapport a des particules plus grosses. Un soin est apporté également à leur compaction dans le lit receveur qui ne doit pas être trop élevé afin que la vascularisation puisse se faire.

Un temps de cicatrisation de 4 à 6 mois est nécessaire avant la pose d'implants.

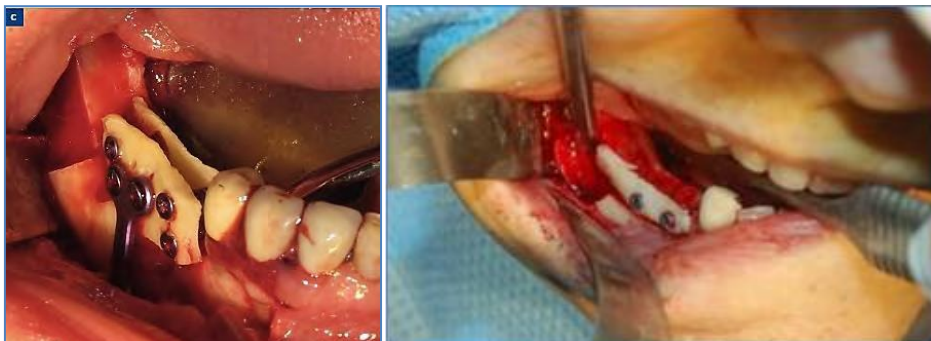

Figure 21 : technique du double coffrage par ostéosynthèse mandibulaire,[Tessier (46)]

On retiendra que le coffrage donne un gain vertical osseux satisfaisant ainsi qu'une résorption secondaire moindre comparée à la greffe en onlay, mais à l'inconvénient de devoir faire un prélèvement autogène et de devoir différer l'implantation.

- Régénération osseuse guidée (ROG) (47)

A la manière de la régénération tissulaire guidée (RTG) au tour des dents, la ROG a pour principe l'aménagement osseux basée sur la sélection cellulaire.

Une membrane placée en sous-périostées maintient de l'os particulaire cortico spongieux ou un biomatériau. L'effet recherchée est une augmentation verticale de la crête osseuse par la colonisation sanguine ce cellules ostéogéniques.

La contamination avec le reste du milieu buccale (colonisation de cellules épithéliales,) est à éviter et c'est le rôle que joue la membrane. Celle-ci peut être résorbable ou non (titane) en fonction de la situation clinique.

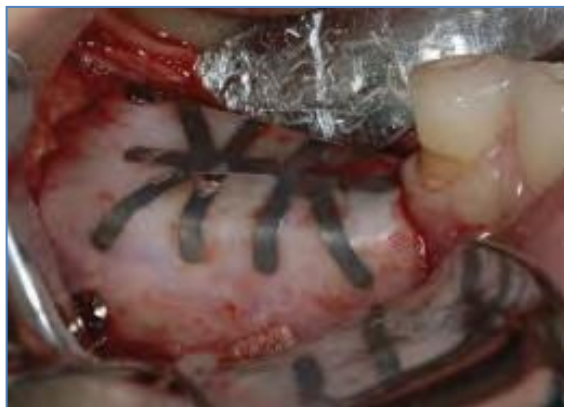

Figure 22 : ROG à 6 mois post chirurgical avec membrane en titane armée [Khoury (44)]

Là aussi la difficulté d'étanchéifier le site greffé par des sutures hermétiques et sans tension est assez présente. La moindre exposition de la membrane avec le milieu extérieur se dirige vers l'échec avec une invagination épithéliale et/ou infection. Les membranes non résorbables sont déposées entre 6 et 8 mois post opératoire.

L'absence de site donneur a pour avantage de simplifier la technicité pour le praticien, et les suites opératoires sont mieux tolérées par le patient. La pose des implants est généralement possible dans le même temps.

Les freins au choix de cette chirurgie est le risque majoré d'infection par l'exposition de la membrane et le gain de hauteur osseuse plus faible (on se limite à 3 ou 4mm).

- Ostéotomie segmentaire (48)

Le principe général de cette technique décrit par Khoury onside en la réalisation d'un trait de fracture horizontale, fracture qui sera ensuite écartée (distraction). Elle repose sur la capacité de cicatrisation naturelle de l'os. Cette technique demande des conditions anatomiques très strictes ainsi qu'une compliance importante du patient. Le maintien de la vascularisation du périoste pendant une distraction verticale permet l'alimentation du greffon. La résorption osseuse est moindre que dans des techniques impliquant des greffons libres.

Le fragment est ensuite stabilisé par des plaques d'ostéosynthèse. Le volume présent entre l'os basal et le fragment crestal pédiculé est comblé par de l'os allogénique. Des membranes de type PRF peuvent être placées sur le bloc crestal ainsi que sur l'os allogénique. Le site est enfin suturé sans tension.

Cette technique a l'avantage de présenter un taux de résorption de l'os en postopératoire relativement faible (de l'ordre de 5%) . Le risque est de perdre la vascularisation du bloc osseux ayant subi l'ostéotomie.

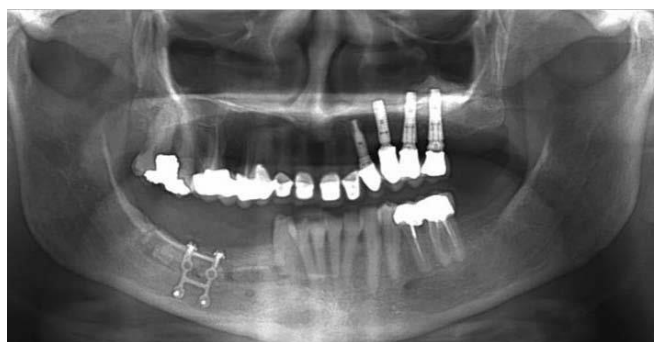
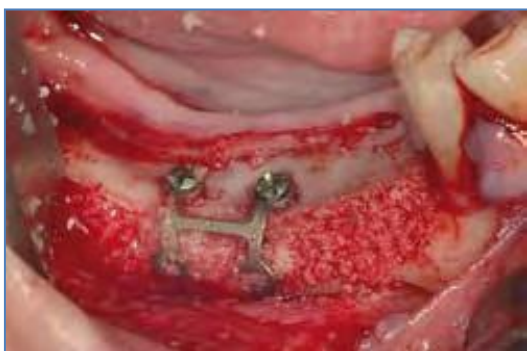

Figure 23 : stabilisation de la hauteur par une plaque et des vis d'ostéosynthèse ainsi qu'un comblement de l'espace médullaire par de l'os d'origine allogénique ; et contrôle radiographique [(Khoury (44))]

- Distraction osseuse (49)

L'ostéogénèse par distraction progressive également désignée par le terme de « stress en tension » correspond à la capacité de l'os soumis à des forces d'étirement par activation (distracteur), de former un nouveau tissu osseux au niveau d'un défaut existant ou créé. La distraction de la mandibule permet la croissance selon plusieurs vecteurs. Elle permet en effet l'obtention d'une croissance osseuse associée à un développement des tissus moux nerveux et vasculaires. La distraction est obtenue par corticotomie complète d'un segment osseux grâce à un dispositif de vis sans fin séparant et remontant progressivement le segment osseux dans un plan vertical. Une activation quotidienne de la vis va alors permettre une remontée progressive du greffon et une ossification secondaire de la zone écartée.

L'inconvénient de cette technique se trouve dans le fait qu'elle nécessite une quantité d'os résiduel suffisante (6mm) car on a besoin d'un bon ancrage et sa mise en œuvre en utilisation quotidienne est compliquée. Le mécanisme de distraction doit séjourner en bouche et son activation par le patient ou son entourage n'est pas toujours facile, ce qui peut être incompatible avec une vie sociale ou professionnelle.

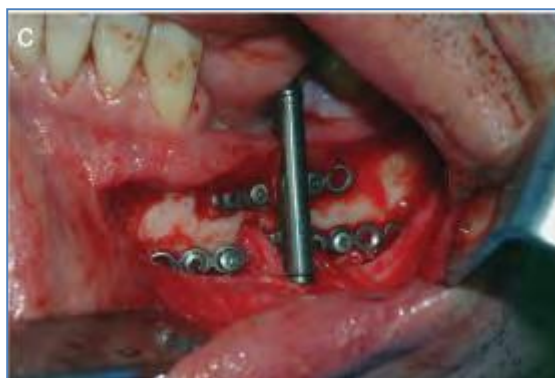

Figure 24 : Réalisation de l'ostéotomie et mise en place du distracteur. [Chiapasco (49)]

Tableau 4 : Synthèse des différentes techniques d'augmentation osseuse (Feneyrou 2014 ; « Le point sur les différentes techniques d'augmentation osseuse »)

Techniques	Indications	Contre-indications	Avantages	Limites et Complications	Résultats	Taux de succès
Grefe d'apposition osseuse (en onlay)	Gain osseux nécessaire supérieur à 5 mm Tout autre type de résorption	Espace inter arcade insuffisant	Applicable dans la plupart des cas cliniques Gain de hauteur vertical important	Résorption du greffon pouvant atteindre 40% avec un risque de morbidité accrue Nécessité de prélèvement osseux Anesthésie générale obligatoire si le prélèvement est extra oral	Gain vertical de 7.8 mm en moyenne si le défaut est vertical Gain vertical de 6.6 mm si le défaut osseux est mixte	92.3%
Coffrage	Crête osseuse non adaptée à une greffe d'apposition classique	Espace inter arcade insuffisant	Applicable avec des formes de crêtes non favorables Gain de hauteur vertical important (technique avec 2 pans)	Résorption du greffon Nécessité de prélèvement osseux Anesthésie générale obligatoire si le prélèvement est extra oral	Gain vertical entre 5 et 8 mm	96% (54)
Régénération osseuse guidée	Déficit osseux de faible importance	Déficit vertical de plus de 3 mm	Anesthésie locale Absence de prélèvement	Risque d'exposition de la membrane et d'infection accrue Difficile à réaliser Port de prothèse impossible pendant 6 mois	Gain vertical de 3.3 mm	96% (60)
Ostéotomie segmentaire	Défaut osseux vertical de moyenne étendue	Distance corticale-nerf alvéolaire inférieur \geq 5 mm	Vascularisation du greffon Utilisation de biomatériaux / Moindre résorption Anesthésie locale	Difficulté d'anesthésie du NAI Exposition du greffon provoquant des infections Indications limitées Gain de hauteur limité par l'attache muqueuse linguale	Gain vertical moyen de 5 mm	90.8% (37)
Distraction verticale	Résorptions verticales de grandes étendues	Distance corticale-nerf alvéolaire inférieur \geq 5 mm Déficits osseux mixtes	Chirurgie osseuse autologue Pas de prélèvement osseux Résorption minimale	Encombrement buccal du distracteur Port de prothèse amovible impossible pendant la distraction	Gain vertical 5 à 10 mm	96% (60)

2/Chirurgies sans augmentations osseuse : l'alternative des implants courts

Nous avons décrit dans notre exposé que la latéralisation du nerf alvéolaire inférieur s'inscrit principalement dans les cas d'hauteur osseuse supra canalaire faible, associée à une hauteur prothétique utilisable normale ou légèrement diminuée. Les implants courts sont indiqués dans des situations cliniques similaires et constituent donc la principale alternative au déroutement du NAI.

Les techniques chirurgicales des greffes d'appositions osseuses, de régénération osseuse guidée, de distraction ou de disjonction osseuse, bien qu'elles permettent de traiter les atrophies mandibulaires postérieures ne seront pas considérées comme des « alternatives directes » à la latéralisation, lesquelles appartiennent à un tableau d'indications trop éloigné.

1.Définition

Pendant plusieurs années, les implants courts n'étaient pas définis de la même manière par les auteurs.

Morand et coll, parlaient d'implants courts pour une longueur strictement inférieure à 10mm (contre 11mm pour Strietzel). Un implant de 8.5 mm ou moins de long était la définition de Renouard et al. Un consensus s'est donc imposé ces dernières années et tout implant de longueur inférieure ou égale à 8 mm et de diamètre supérieur ou égal à 3.75 mm est considéré comme court. (50)

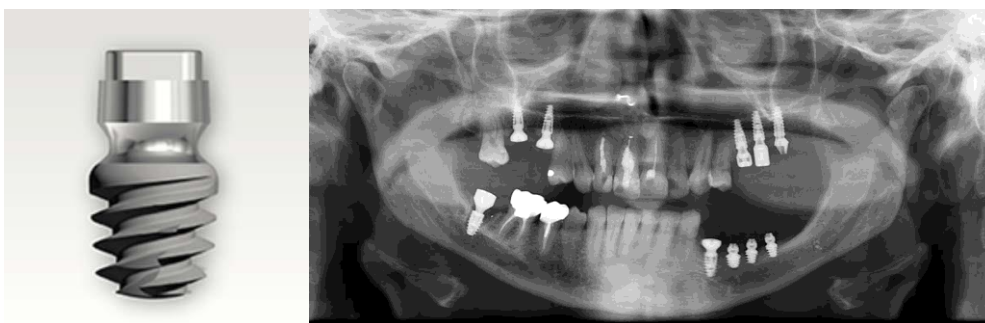


Figure 25 : Radiographie panoramique après la pose des implants courts mandibulaires [Blanes (54)]

Avantages (51)

Les implants courts permettent de travailler sur une hauteur osseuse réduite. Les chirurgies plus lourdes peuvent être évitées et donc moins de douleurs, de temps opératoire ou de potentielles complications pour le patient. Il s'agit également de procédures moins

couteuses. Il existe un recul suffisant et bon nombre d'études attestant du taux de réussite des implants courts.

Inconvénients (51)

-Un minimum de 5mm est requis en épaisseur de crête et au moins 6 à 8 mm d'os au-dessus du canal mandibulaire pour implanter.

-Le rapport de hauteur couronne/implant peut être défavorable et créé un bras de levier.

-Risque d'ovalisation du puits de forage vu la faible profondeur avec pour conséquence une stabilité primaire diminuée.

Critères de succès implantaire

- Densité osseuse

L'os de type I ou II d'après la classification de Zarb et Lekholm est bien plus propice à la survie implantaire d'après une étude de Jain (52). La qualité osseuse est déterminante dans la réussite de l'implant court selon beaucoup d'auteurs.

La classification de Zarb et Lekholm (1985) décrit 4 types d'os en fonction de l'épaisseur de la corticale et de la densité de l'os alvéolaire :

- Type I : os constitué presque exclusivement d'os cortical (os compact homogène)
- Type II : os cortical épais entourant un noyau spongieux à trabéculations denses
- Type III : os cortical fin entourant un noyau spongieux à trabéculations denses.
- Type IV : os cortical fin entourant un noyau spongieux peu dense

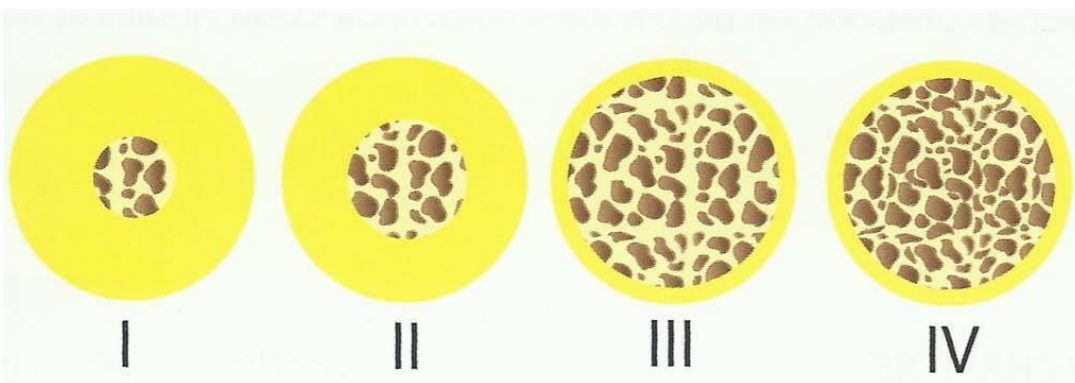


Figure 26 : Classification osseuse de Zarb et Lekholm (1985).

- Etat de surface

La littérature met en avant une différence très significative entre les implants rugueux et les implants usinés. Le taux d'échec est nettement plus important avec des surfaces lisses. Le traitement de surface permet une augmentation de la surface de contact entre l'os et l'implant, favorisant l'ostéointégration.

- Nombre d'implants

La résistance aux forces occlusales augmente avec l'accroissement des surfaces fonctionnelles. Selon Das Neves (53), un nombre accru d'implants est un facteur favorisant.

- Diamètre implantaire et rapport couronne/implant

Plusieurs études indiquent que les contraintes mécaniques sont surtout supportées par le col de l'implant et de façon moindre au niveau de l'apex. La longueur de l'implant ne semble pas jouer de rôle essentiel dans la distribution des contraintes. Un implant de plus gros diamètre serait plus efficace pour absorber les forces de cisaillement qu'un implant long. En 2006, Blanes (54) et al. rapportent les résultats d'une étude menée sur 10 ans évaluant l'influence du « ratio de la hauteur implant/couronne ». En mesurant la perte osseuse moyenne sur 200 implants ils ne notent pas de différence notable, que le ratio soit favorable ou non et conclut que ce dernier n'influence pas le taux de survie des implants.

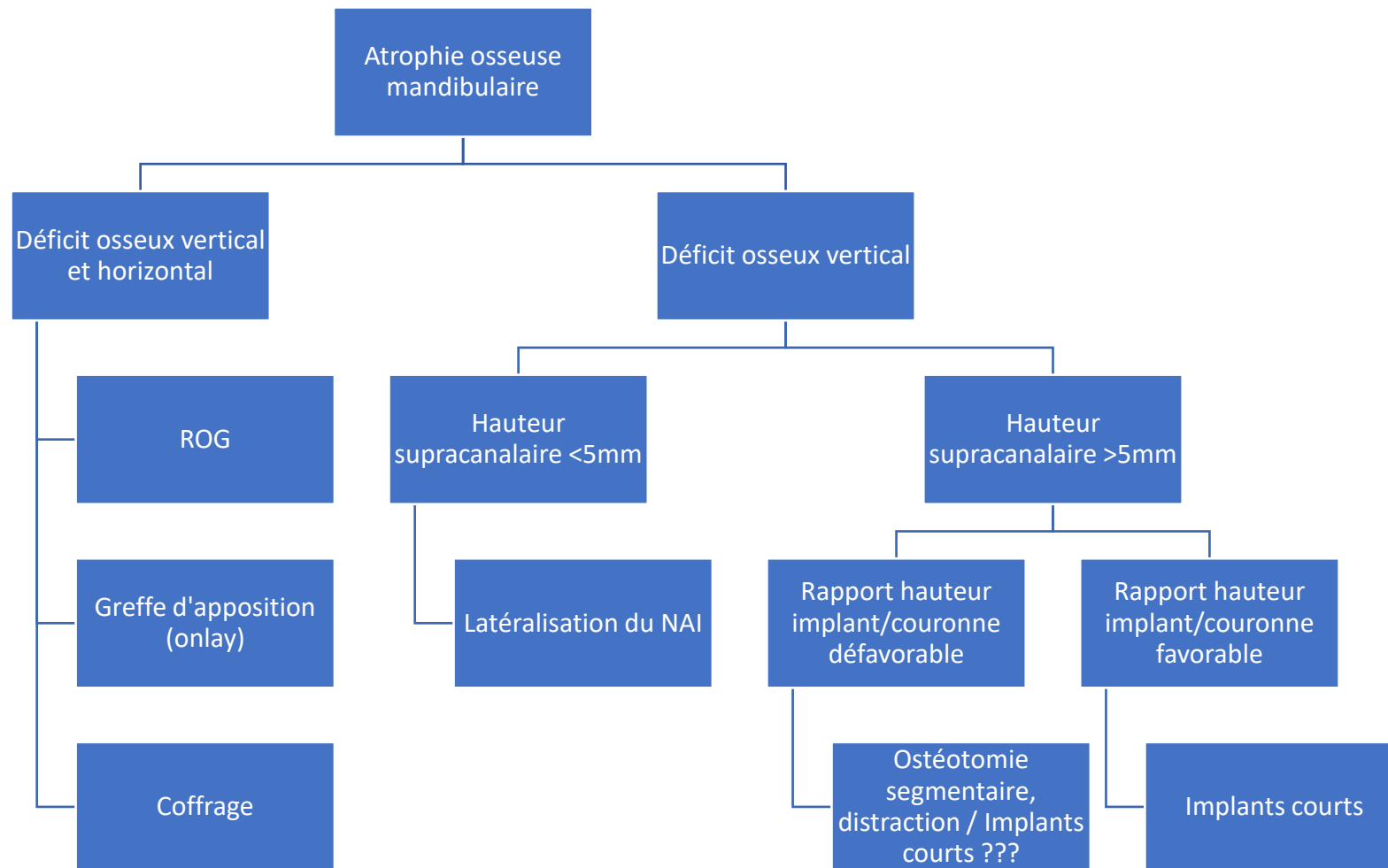
Esposito en 2016 (55) conclut à une différence de perte osseuse marginale à 4 mois entre les deux types d'implants à la mandibule, en défaveur des implants longs, tout comme Rokni (56) qui, dans une cohorte de 2005, trouve que les implants longs ont une perte osseuse marginale supérieure aux implants courts.

En 2017, Hingsammer (57) indique une perte osseuse significative autour d'implants courts de 4mm de large sur 6.5mm de long dès que le ratio couronne implant dépasse 1,7. (Etude de 76 implants sur 1an).

Pour Di Fiore (2019), d'après le suivi de 108 implants sur 51 patients, la perte osseuse augmente bien de façon significative si ce ratio est supérieur ou égale à 2 mais la qualifie d' « acceptable » et sans montrer de différence avec plusieurs diamètres d'implants (3.75,4.1et 4.5mm) pour une longueur de 7mm. (58)

Malchiodi rejoint les résultats de Di fiore la même année en comparant les implants cylindrique ou conique et ne conclue a aucune différence. (59)

Si beaucoup d'auteurs sont d'accord pour dire que ce ratio n'altère pas la survie implantaire ce n'est pas une notion établie avec un niveau de preuve scientifique suffisant. Les études n'indiquent pas toutes la valeur de ce ratio (peu ou très défavorable) ou encore les conditions prothétiques (nombre d'implants, solidarisation des couronnes ou non). Dans le doute il sera toujours conseillé au praticien de réaliser une greffe d'augmentation osseuse dans les cas d'atrophie osseuse verticale avec espace inter arcade majoré.



Annexe : Proposition d'arbre décisionnel suivant le type d'atrophie osseuse mandibulaire (non exhaustif, auteur)

Conclusion

La latéralisation du nerf alvéolaire inférieur peut permettre la restauration prothétique de secteurs mandibulaires atrophiés. L'étude attentive pré chirurgicale basée sur une imagerie tomodensitométrique et l'étude des relations inter arcades sont indispensables. La technique de latéralisation du nerf présente le gros avantage de donner accès à un volume implantable , permettant un ancrage bi-cortical qui va considérablement augmenter la stabilité primaire de l'implant. Les implants auront donc un comportement similaire à n'importe quelle autre technique traditionnelle employée dans le domaine de l'implantologie. La perte osseuse marginale est très faible et le succès implantaire avoisine les 100% d'après les études consultées. Malgré un opérateur compétent les paresthésies post-opératoires immédiates sont quasiment systématiques ; il est donc très important d'informer le patient des possibles gênes qui seront occasionnées.

Celles-ci sont dans la très grande majorité des cas réversibles, et la récupération sensorielle se fait progressivement, 6 mois après l'opération étant généralement un intervalle critique. Les procédures avancées d'augmentation osseuse ne sont donc pas forcément les meilleures alternatives qu'il puisse être proposé, de par le temps qu'elles nécessitent, leurs coûts élevés et le risque important de comorbidités. Les implants courts ont montré de bon résultats ces dernières années ; les difficultés associés sont rares voire inexistantes mais ne permettent pas de traiter tous les cas de résorptions. Parfois la latéralisation du NAI est la seule solution, là ou même les prothèses amovibles sont contre indiquées.

Bibliographie

1. BRÅNEMARK PI.
Osseointegration and its experimental background. J Prosthet Dent. 1983 ; 50 (3) 399-410.
2. GAUDY J.F, CANNAS.B, GILLOT.L, GORCE.T
Atlas d'anatomie implantaire, 2ème édition. Elsevier Masson, 2011, p. 161 à 179.
3. MOLLIERE D.
« Du nerf dentaire inférieur. Anatomie et physiologie ». Anatomie comparée 76, Th : Med Paris, 1871, p. 132.
4. DRAKE RL.
"Gray's Anatomy for student" Churchill Livingston edition 2009.
5. ALLING CC.
« Lateral repositioning of inferior alveolar neurovascular bundle ». J Oral Surg 1977, 35, p 419.
6. JENSEN O, NOCK D.
« Inferior alveolar nerve reposition in conjunction with placement of osseointegrated implants : a case report ». Oral Surg Oral Med Oral Pathol 1987, 63, p. 263-8.
7. ROSENQUIST B.
« Fixture placement posterior to the mental foramen with transpositioning of the inferior alveolar nerve». Int J Oral Maxillofac Implants, 1992 Spring, 7(1), p. 45-50.
8. SMILER DG.
« Repositioning the inferior alveolar nerve for placment of endosseus implants : technical note ». Int J Oral Maxillofac Implants 1993, 8, p. 145-50
9. PELEG M, MAZOR Z, CHAUSHU G, GARG A.
« Lateralization of the inferior alveolar nerve with simultaneous implant placement ; a modified technique ». Int J Oral Maxillofac Implants 2002, 17, p. 101-6.
10. GUILLAUME B.
Latéralisation du nerf alvéolaire inférieur à visée préimplantaire. Rev Stomatol Chir Maxillofac. 2012;113(4):327–34.
11. PROUSSAEFS P.
Vertical alveolar ridge augmentation prior to inferior alveolar nerve repositioning: a patient report. Int J Oral Maxillofac Implants. 2005;20(2):296–301.

12. AMET ET AL.
"Alveolar nerve repositioning with rescue implants for management of previous treatment: a clinical report."
13. TULASNE J. F.
"Implant Treatment of Missing Posterior Dentition." In The Branemark Osseointegrated Implant, 103–15. Chicago : Quintessence publishing, 1989.
14. FERRI J. C
La dérivation du nerf dentaire inférieur : indications et limites. Rev Stomatol Chir Maxillofac. 2005;106(4):5.
15. RUSSE P, FLAMENT J-B.
Latéralisations du nerf alvéolaire inférieur en chirurgie implantaire. Implantodontie. 2003;12(4):49–59.
16. BARBU ET AL.
"A modified surgical technique for inferior alveolar nerve repositioning on severely atrophic mandibles: case series of 11 consecutive surgical procedures."
17. CAWOOD JI., HOWELL RA.
« A classification of the edentulous jaws ». Int J Oral Maxillofac Surg, 1988, (17), p. 232-236.
18. CAISSIE R.
« Les paresthésie iatrogéniques de la troisième division du trijumeau : 12 ans d'expérience clinique ». J.d. Canadienne, Éd ; 2005.
19. JENSEN J, REICH-FISCHEL O ; SINDET-PEDERSEN O.
« Nerve transposition and implant placement in the atrophic posterior mandibular alveolar ridge ». J Oral Maxillofac Surg 1994, 52, p. 662-670
20. BAUDOIN.C, BENNANI.V.
« Un projet prothétique en implantologie ». Paris : Quintessence international, 2003.
21. CAVEZIAN.R, PASQUET.G, BEL.G, BALLER.G.
« Imagerie dento-maxillaire. Approche radio-clinique. 3ème édition ». Paris : Masson, 2006.
22. LESCLOUS P., F. DUFFAU, J. J. BNSAHEL, P. BLANCHARD, V. DESCROIX, L. DUBREUIL, N. DUMARCET, X. DUVAL ET AL.
"Prescription des antibiotiques en pratique bucco-dentaire." Médecine buccale chirurgie buccale 17, n°4 (2011). 334–46. doi : 10.1051/mbcb/2011138

23. SAMSON J., V. DESCROIX, J. TORRES, M. BOULDOUYRE, J. CATHERINE, J. FRICAIN, N. MAILHAC, ET AL.
"Recommandations pour la prescription des anti-inflammatoires en chirurgie buccale chez l'adulte groupe de travail." Médecine buccale et chirurgie buccale 14 n°3 (2008). 130-59.
24. MORRISON M, CHIAROT M, KIRBY S.
« Mental nerve function after inferior alveolar nerve transposition for placement of dental implants ». J Can Dent Assoc, 2002, 38, p. 46-50.
25. BABBUSH CA.
"Transpositioning and repositioning the inferior alveolar and mental nerves in conjunction with endosteal implant reconstruction". Periodontol 2000, juin 1998, p.183-90.
26. VALENTINI P., ABENSUR D., MISSIKA P.
« Latéralisation du nerf alvéolaire en implantologie : techniques chirurgicales et résultats préliminaires ». J. Parodont Impl, 1994, 13(3), p.335-40.
27. Naves Freire, Alice Engel MSC*; Iunes Carrera, Thaisa Macedo MSC*; Rodriguez, Piezoelectric Surgery in the Inferior Alveolar Nerve Lateralization With Simultaneous Implant Placement, Implant Dentistry: February 2019 - Volume 28 - Issue 1 - p 86-90
28. METZGER MC, BORMANN KH, SCHOEN R, GELLRICH NC, SCHMELZEISEN R.
« Inferior alveolar nerve transposition, an in vitro comparison between piezosurgery and conventional bur use ». J Oral Implantol 2006, 32, p. 19-25.
29. ANGELICA CASTRO PIMENTEL, MARCO ANTONIO SANCHES, GABRIEL CARDOSO RAMALHO, CAIO VINICIUS GONÇALVES ROMAN-TORRES, MARCELLO ROBERTO MANZI, WILSON ROBERTO SENDY
"Lateralization technique and inferior alveolar nerve transposition" Case Reports in Dentistry 2016.
30. TAO W., K. BORGHGRAEF, A. WISS J. FERRI.
"Lateral repositioning of the inferior alveolar nerve before dental implant surgery: a simplified technique." Revue de stomatologie et de chirurgie maxillo- faciale 109, n°4 (2008). 237-40.
31. HASSANI A, SAADAT S, MOSHIRI R, SHAHMIRZAD S, HASSANI A.
Nerve retraction during inferior alveolar nerve repositioning procedure: a new simple method and review of the literature. J Oral Implantol. 2015;41 Spec No:391-4.
32. SEZAVAR ET AL.
Management of bone grafting complications in advanced implant surgery. 2015.
33. VETROMILLA BM, MOURA LB, SONEGO CL, TORRIANI MA, CHAGAS OL.
Complications associated with inferior alveolar nerve repositioning for dental implant placement: a systematic review. Int J Oral Maxillofac Surg. 2014;43(11):1360-

34. KHOJASTEH A, HOSSEINPOUR S, NAZEMAN P, DEGHAN MM.
The effect of a platelet- rich fibrin conduit on neurosensory recovery following inferior alveolar nerve lateralization: a preliminary clinical study. *Int J Oral Maxillofac Surg*. 2016;45(10):1303–8.
35. HIRSCH J. M. ET P. I. BRÄNEMARK.
“Fixture stability and nerve function after transposition and lateralization of the inferior alveolar nerve and fixture installation.” *British journal of oral and maxillofacial surgery* 33, n°5 (1995). 276–81. doi : 10.1016/0266-4356(95)90037-3
36. Losa, Pedro Manuel MD; Cebrian, Jose Luis PhD, DDS; Guiñales, Jorge MD, DDS; Burgueño, Miguel MD, PhD; Chamorro, Manuel MD, PhD Mandibular Fracture After Inferior Alveolar Nerve Lateralization, *Journal of Craniofacial Surgery*: October 2015 - Volume 26 - Issue 7 - p e682-e683
37. SEDDON H.J.
“Three types of nerve injury” *Brain* 1943; 66: 237-88.
38. NISHIOKA G, MONTE K, VAN SICKEL J.
« Neurosensory disturbance with rigid fixation of the bilateral sagittal split osteotomy ». *J Oral Maxillofac Surg*, 1987, 45, p. 20-27.
34. NAKAZAWA T, HEKISHIMA A, SUZUKI S, KOMIYA H.
“Biological effects of vitamin B1,6,12 on nervous system and its clinical application” *Med consult. New Remedies* 1965;3: 33-7.
39. HASEGAWA K, HOMMA S, KANDA K.
“Effects of vitamin B1,6,12 complex of regeneration of the peripheral nerve and muscle receptors in cats”. *Folia Pharmacol* 1973; 69:483-97.
40. ESHGHPOUR M, SHABAN B, AHRARI F, ERFANIAN M, SHADKAM E.
« Is low-level laser therapy effective for treatment of neurosensory deficits arising from sagittal split ramus osteotomy? *J Oral Maxillofac Surg Off J Am Assoc Oral Maxillofac Surg*. 2017;
41. LUNA AHB, PASSERI LA, DE MORAES M, MOREIRA RWF.
Endosseous implant placement in conjunction with inferior alveolar nerve transposition: a report of an unusual complication and surgical management. *Int J Oral Maxillofac Implants*. 2008;23(1):133–6.
42. SETHI, A.
“Inferior alveolar nerve repositioning in implant dentistry: a preliminary report.” *The international journal of periodontics and restorative dentistry* 15, n°5 (1995). 474–81.

43. PALACIO GARCIA-OCHOA A, PEREZ-GONZALEZ F, NEGRILLO MORENO A, ET AL.
Complications associated with inferior alveolar nerve reposition technique for simultaneous implant-based rehabilitation of atrophic mandibles. A systematic literature review [published online ahead of print, 2020 Jan 2]. *J Stomatol Oral Maxillofac Surg.* 2020;S2468-7855(19)30296-4.
44. KEEVE PL., KHOURY F.
Long-term results of peri-implant conditions in periodontally compromised patients following lateral bone augmentation. *Int J Oral Maxillofac Implants.* 2017;32(1):137-146.
45. MISCH CM, MISCH CE, RESNIK RR, ISMAIL YH.
Reconstruction of maxillary alveolar defects with mandibular symphysis grafts for dental implants: a preliminary procedural report. *Int J Oral Maxillofac Implants* 7: 360-366, 1992.
46. TESSIER P., KAWAMOTO H., MATTHEWS D. ET COLL.
Taking bone grafts from the anterior and posterior ilium--tools and techniques: II. A 6800-case experience in maxillofacial and craniofacial surgery. *Plast Reconstr Surg* 2005;116(Suppl5):25-37.
47. BUSER ET AL.
Localized ridge augmentation using guided bone regeneration. Surgical procedure in the Maxilla. *Int J Periodontics Restorative Dent* 1993; 13: 29-45.
48. KHOURY G.
Ostéotomies segmentaires d'augmentation verticale des crêtes alvéolaires atrophiées. *J Oral Maxillofac Surg.* 2010.
49. CHIAPASCO M, ZANIBONI M, RIMONDINI L.
Autogenous onlay bone grafts vs. alveolar distraction osteogenesis for the correction of vertically deficient edentulous ridges: a 2-4-year prospective study on humans. *Clin Oral Implants Res* 18: 432-440, 2007.
50. NEUGEBAUER J., NICKENIG HJ., ZÖLLER JE.
Update on short, angulated and diameter-reduced implants. 11th European Consensus Conference (EuCC) 2016 in Cologne.
51. RENOARD F., NISAND D.
Short implants in the severely resorbed maxilla: a 2-year retrospective clinical study. *Clin Implant Dent Relat Res.* 2005;7(Suppl1):104-110.
52. JAIN N., GULATI M., GARG M., PATHAK C.
Implants courts : nouvel horizon en dentisterie. *J Clin Diagn Res.* 2016;10(9):14-17.
53. DAS NEVES FD., FONES D., BERNARDES SR., DO PRADO CJ., FERNANDES NETO AJ.
"Short implants- An analysis of longitudinal studies" *Int J Oral Maxillofac Implants.* 2006 ; 21 (1) : 86-93.

54. BLANES RJ.

Influence du rapport hauteur couronne/longueur implant sur la résorption osseuse crestale dans les segments postérieurs des maxillaires : une étude prospective sur 10 ans [Internet]. University of Geneva, 2006

55. ESPOSITO M, ZUCHELLI G, BARAUSSE C, PISTILLI R, TRULLENQUE-ERIKSSON A, FELICE P. Four mm-long versus longer implants in augmented bone in atrophic posterior jaws: 4-month post-loading results from a multicentre randomised controlled trial. *Eur J Oral Implantol.* 2016;9(4):393–409.

56. ROKNI S, TODESCAN R, WATSON P, PHAROAH M, ADEGBEMBO AO, DEPORTER D. An assessment of crown-to-root ratios with short sintered porous-surfaced implants supporting prostheses in partially edentulous patients. *Int J Oral Maxillofac Implants.* 2005 ;20(1):69–76

57. HINGSAMMER L, WATZEK G, POMMER B.


The influence of crown-to-implant ratio on marginal bone levels around splinted short dental implants: A radiological and clinical short term analysis. *Clin Implant Dent Relat Res.* 2017;19(6):1090-1098.

58. DI FIORE A, VIGOLO P, SIVOLELLA S, ET AL.

Influence of Crown-to-Implant Ratio on Long-Term Marginal Bone Loss Around Short Implants. *Int J Oral Maxillofac Implants.* 2019;34(4):992–998

59. MALCHIODI L, GIACOMAZZI E, CUCCHI A, ET AL.

Relationship Between Crestal Bone Levels and Crown-to-Implant Ratio of Ultra-Short Implants With a Microrough Surface: A Prospective Study With 48 Months of Follow-Up. *J Oral Implantol.* 2019;45(1):18-28.



SERMENT MEDICAL

En présence des Maîtres de cette Faculté, de mes chers condisciples, devant l'effigie d'HIPPOCRATE.

Je promets et je jure, d'être fidèle aux lois de l'honneur et de la probité dans l'exercice de la Médecine Dentaire.

Je donnerai mes soins à l'indigent et n'exigerai jamais un salaire au-dessus de mon travail, je ne participerai à aucun partage clandestin d'honoraires.

Je ne me laisserai pas influencer par la soif du gain ou la recherche de la gloire.

Admis dans l'intérieur des maisons, mes yeux ne verront pas ce qui s'y passe, ma langue taira les secrets qui me seront confiés et mon état ne servira pas à corrompre les mœurs ni à favoriser le crime.

Je ne permettrai pas que des considérations de religion, de nation, de race, de parti ou de classe sociale viennent s'interposer entre mon devoir et mon patient.

Même sous la menace, je n'admettrai pas de faire usage de mes connaissances médicales contre les lois de l'humanité.

J'informerai mes patients des décisions envisagées, de leurs raisons et de leurs conséquences. Je ne tromperai jamais leur confiance et n'exploiterai pas le pouvoir hérité des connaissances pour forcer les consciences.

Je préserverai l'indépendance nécessaire à l'accomplissement de ma mission. Je n'entreprendrai rien qui dépasse mes compétences. Je les entretiendrai et les perfectionnerai pour assurer au mieux les services qui me seront demandés.

Respectueux et reconnaissant envers mes Maîtres, je rendrai à leurs enfants l'instruction que j'ai reçue de leur père.

Que les hommes m'accordent leur estime si je suis fidèle à mes promesses. Que je sois déshonoré et méprisé de mes confrères si j'y manque.

DEIDDA Christophe – Latéralisation du nerf alvéolaire inférieur en chirurgie implantaire

Th. : Chir. dent. : Marseille : Aix –Marseille Université : 2020

Rubrique de classement : Médecine et Chirurgie orale

Résumé

Dans la région mandibulaire postérieure, l'atrophie osseuse sévère reste un défi technique et médical dans sa prise en charge. La latéralisation du nerf alvéolaire inférieur est proposée dans des indications bien précises ou d'autres techniques n'apporteraient pas entière satisfaction. Elle permet la pose d'implants immédiate en un site opératoire tout en s'affranchissant de prélèvement d'un greffon. Toutefois, la complexité du geste chirurgical et les troubles sensitifs post opératoire requièrent un praticien d'expérience et un patient conscient, informé et acceptant tous les aléas. De ce fait le choix de cette approche devra être sagement réfléchi parmi toutes les autres alternatives thérapeutiques. Les implants courts peuvent être une option séduisante, d'une part par le fait que plusieurs de leurs indications se recoupent avec celles de la latéralisation du NAI ; et d'autre part parce que l'on ne retrouve pas les désagréments comme le caractère invasif de la chirurgie et les neuropathies.

Mots clés : latéralisation, nerf alvéolaire inférieur, implants dentaire, atrophie osseuse mandibulaire

DEIDDA Christophe – Lateralization of the inferior alveolar nerve in implant surgery

Abstract

In the posterior mandibular region, severe bone atrophy remains a technical and medical challenge in its management. Lateralization of the inferior alveolar nerve is proposed in very precise indications or other techniques would not bring full satisfaction. It allows the installation of immediate implants in an operating site while freeing itself from the removal of a graft. However, the complexity of the surgical procedure and the post-operative sensory disorders require an experienced practitioner and a patient who is conscious, informed and accepting of all hazards. Therefore, the choice of this approach will have to be wisely considered among all other therapeutic alternatives. Short implants can be an attractive option, on the one hand because many of their indications overlap with those of lateralization of the NAI; and on the other hand because we do not find the inconveniences such as the invasive nature of surgery and neuropathies.

MeSH : lateralization ; inferior alveolar nerve, dental implants, atrophic mandibular bone

Adresse de l'auteur :

36 Avenue de Saint Barnabé
13012 MARSEILLE