



**HAL**  
open science

## Mini-vis de traction orthodontique : analyse de la littérature

Anne-Sophie Casals

► **To cite this version:**

Anne-Sophie Casals. Mini-vis de traction orthodontique : analyse de la littérature. Chirurgie. 2020. dumas-03270201

**HAL Id: dumas-03270201**

<https://dumas.ccsd.cnrs.fr/dumas-03270201>

Submitted on 24 Jun 2021

**HAL** is a multi-disciplinary open access archive for the deposit and dissemination of scientific research documents, whether they are published or not. The documents may come from teaching and research institutions in France or abroad, or from public or private research centers.

L'archive ouverte pluridisciplinaire **HAL**, est destinée au dépôt et à la diffusion de documents scientifiques de niveau recherche, publiés ou non, émanant des établissements d'enseignement et de recherche français ou étrangers, des laboratoires publics ou privés.



Distributed under a Creative Commons Attribution - NonCommercial - NoDerivatives 4.0 International License

**THESE**

***POUR OBTENIR LE DIPLOME D'ETAT  
DE DOCTEUR EN CHIRURGIE DENTAIRE***

Présentée et publiquement soutenue devant la

Faculté d'Odontologie de Marseille  
(Doyen : Monsieur le Professeur Bruno FOTI)

Aix-Marseille Université  
(Président : Monsieur le Professeur Éric BERTON)

***Mini-vis de traction orthodontique :  
Analyse de la littérature***

Présentée par  
**CASALS Anne-Sophie**

Née le 15/10/1995  
A Aix-en-Provence  
Bouches-du-Rhône

Thèse soutenue le **Vendredi 2 octobre 2020**

Devant le jury composé de

**Président : Professeur RUQUET Michel**

**Assesseurs : Docteur CATHERINE Jean-Hugues**

**Docteur CAMPANA Fabrice**

**Docteur CASTRO Romain**

**Invité : Docteur SILVESTRI Frédéric**



**THESE**

***POUR OBTENIR LE DIPLOME D'ETAT  
DE DOCTEUR EN CHIRURGIE DENTAIRE***

Présentée et publiquement soutenue devant la

Faculté d'Odontologie de Marseille  
(Doyen : Monsieur le Professeur Bruno FOTI)

Aix-Marseille Université  
(Président : Monsieur le Professeur Éric BERTON)

***Mini-vis de traction orthodontique :  
Analyse de la littérature***

Présentée par  
**CASALS Anne-Sophie**

Née le 15/10/1995  
A Aix-en-Provence  
Bouches-du-Rhône

Thèse soutenue le **Vendredi 2 octobre 2020**

Devant le jury composé de

**Président : Professeur RUQUET Michel**

**Assesseurs : Docteur CATHERINE Jean-Hugues**

**Docteur CAMPANA Fabrice**

**Docteur CASTRO Romain**

**Invité : Docteur SILVESTRI Frédéric**

## ADMINISTRATION

Mise à jour : sept. 2020

### **Doyens Honoraires**

Professeur	Raymond SANGIUOLO†
Professeur	Henry ZATTARA
Professeur	André SALVADORI
Professeur	Jacques DEJOU

### **Doyen Assesseurs**

Professeur	Bruno FOTI
Professeur	Michel RUQUET
Professeur	Anne RASKIN

### **Directeurs de Départements**

Formation Initiale	Professeur	Michel RUQUET
Recherche	Professeur	Anne RASKIN
Formation Continue	Professeur	Frédéric BUKIET

### **Charges de missions**

Relations Internationales	Professeur	Hervé TASSERY
Internat et Diplômes d'études spécialisées	Professeur	Virginie MONNET-CORTI
Affaires générales	Docteur	Patrick TAVITIAN

### **Responsable des Services Administratifs et Techniques**

Madame	Katia LEONI
--------	-------------

## **LISTE DES ENSEIGNANTS**

### **PROFESSEURS DES UNIVERSITES – PRATICIENS HOSPITALIERS DES CSERD**

BUKIET Frédéric <sup>(58-01)</sup>  
FOTI Bruno <sup>(56-02)</sup>  
LE GALL Michel <sup>(56-01)</sup>  
MONNET-CORTI Virginie <sup>(57-01)</sup>  
ORTHLIEB Jean-Daniel <sup>(58-01)</sup>  
RASKIN Anne <sup>(58-01)</sup>  
RUQUET Michel <sup>(58-01)</sup>  
TARDIEU Corinne <sup>(56-01)</sup>  
TARDIVO Delphine <sup>(56-02)</sup>  
TASSERY Hervé <sup>(58-01)</sup>

### **PROFESSEUR DES UNIVERSITES**

ABOUT Imad <sup>(05)</sup>

### **PROFESSEURS EMERITES**

DEJOU Jacques  
HUE Olivier

### **MAITRES DE CONFERENCES DES UNIVERSITES – PRATICIENS HOSPITALIERS DES CSERD**

ABOUDHARAM Gérard <sup>(58-01)</sup>	LAN Romain <sup>(56-02)</sup>
BANDON Daniel <sup>(56-01)</sup>	LAURENT Michel <sup>(58-01)</sup>
BELLONI Didier <sup>(57-01)</sup>	LAURENT Patrick <sup>(57-01)</sup>
BOHAR Jacques <sup>(56-01)</sup>	MAILLE Gérald <sup>(58-01)</sup>
CAMOIN Ariane <sup>(56-01)</sup>	PHILIP-ALLIEZ Camille <sup>(56-01)</sup>
CAMPANA Fabrice <sup>(57-01)</sup>	POMMEL Ludovic <sup>(58-01)</sup>
CATHERINE Jean-Hugues <sup>(57-01)</sup>	PRECKEL Bernard-Éric <sup>(58-01)</sup>
GAUBERT Jacques <sup>(56-01)</sup>	RÉ Jean-Philippe <sup>(58-01)</sup>
GIRAUD Thomas <sup>(58-01)</sup>	ROCHE-POGGI Philippe <sup>(57-01)</sup>
GIRAUDEAU Anne <sup>(58-01)</sup>	STEPHAN Grégory <sup>(58-01)</sup>
GUIVARC'H Maud <sup>(58-01)</sup>	TAVITIAN Patrick <sup>(58-01)</sup>
JACQUOT Bruno <sup>(58-01)</sup>	TERRER Elodie <sup>(58-01)</sup>
LABORDE Gilles <sup>(58-01)</sup>	TOSELLO Alain <sup>(58-01)</sup>

### **MAITRES DE CONFERENCES DES UNIVERSITES ASSOCIES**

BALLESTER Benoît <sup>(58-01)</sup>  
BLANCHET Isabelle <sup>(56-01)</sup>  
MENSE Chloé <sup>(58-01)</sup>  
SILVESTRI Frédéric <sup>(58-01)</sup>

### **ASSISTANTS HOSPITALIERS ET UNIVERSITAIRES**

AL AZAWI Hala <sup>(56-01)</sup>	HAHN-GOLETTI Larissa <sup>(58-01)</sup>
ANTEZACK Angeline <sup>(57-01)</sup>	LIOTARD Alicia <sup>(58-01)</sup>
ARNIER Canelle <sup>(56-01)</sup>	MANSUY Charlotte <sup>(58-01)</sup>
BACHET-DORISON Damienne <sup>(56-01)</sup>	MARTIN William <sup>(56-01)</sup>
CAMBON Isabelle <sup>(56-01)</sup>	MATTERA Rémi <sup>(56-01)</sup>
CASAZZA Estelle <sup>(56-01)</sup>	MELLOUL Sébastien <sup>(57-01)</sup>
CASTRO Romain <sup>(57-01)</sup>	PARFU Anne <sup>(58-01)</sup>
DAVID Laura <sup>(56-01)</sup>	PASCHEL Laura <sup>(58-01)</sup>
DEVICTOR Alix <sup>(58-01)</sup>	PILLIOL Virginie <sup>(58-01)</sup>
DODDS Méline <sup>(58-01)</sup>	REPETTO Andréa <sup>(58-01)</sup>
DRAUSSIN Thierry <sup>(56-02)</sup>	ROMANET Yvan <sup>(57-01)</sup>
DUMAS Cathy <sup>(57-01)</sup>	SANTUNIONE Charlotte <sup>(58-01)</sup>
HADJ-SAID Mehdi <sup>(57-01)</sup>	VINAÏ Michael <sup>(56-01)</sup>

### **ASSISTANTS DES UNIVERSITES ASSOCIES**

GRINE Ghilès <sup>(57-01)</sup>  
HOUVENAEGHEL Brice <sup>(57-01)</sup>

#### Intitulés des sections CNU :

- 56<sup>ème</sup> section : Développement, croissance et prévention
  - 56-01 Odontologie pédiatrique et orthopédie dento-faciale
  - 56-02 : Prévention – Epidémiologie – Economie de la santé – Odontologie légale
- 57<sup>ème</sup> section : Chirurgie orale ; Paradontologie ; Biologie Orale
  - 57-01 : Chirurgie orale – Parodontologie – Biologie orale
- 58<sup>ème</sup> section : Réhabilitation orale
  - 58-01 : Dentisterie restauratrice – Endodontie – Prothèses – Fonction-Dysfonction – Imagerie – Biomatériaux

L'auteur s'engage à respecter les droits des tiers, et notamment les droits de propriété intellectuelle. Dans l'hypothèse où la thèse comporterait des éléments protégés par un droit quelconque, l'auteur doit solliciter les autorisations nécessaires à leur utilisation, leur reproduction et leur représentation auprès du ou des titulaires des droits. L'auteur est responsable du contenu de sa thèse. Il garantit l'Université contre tout recours. Elle ne pourra en aucun cas être tenue responsable de l'atteinte aux droits d'un tiers

*A notre président de thèse,*

*Monsieur le Professeur Michel Ruquet,*

Je souhaite vous remercier pour l'honneur dont vous avez fait preuve en présidant ce jury de thèse. Je vous remercie également pour votre disponibilité, votre écoute et votre patience qui m'ont beaucoup apporté tout au long de mes études.

Je suis fière d'avoir pu être une de vos élèves.

Vous nous avez accompagné tout au long de notre formation et vos conseils nous ont été très précieux, je vous en suis reconnaissante.

Je vous prie de bien vouloir trouver ici mon profond respect.



*A Monsieur le Docteur Catherine,*

Je vous remercie d'avoir accepté de siéger dans ce jury de thèse.

Votre humilité et votre bienveillance sont admirables. Vos connaissances en chirurgie orale que vous nous avez transmises au cours de notre formation me sont précieuses et je suis très heureuse d'avoir pu en bénéficier.

Merci pour votre disponibilité et votre écoute.

Veillez trouver ici le témoignage de mon profond respect.

*A Monsieur le Docteur Campana,*

C'est un grand honneur de vous avoir dans mon jury de thèse.

Je souhaite vous remercier pour votre enseignement que j'ai particulièrement apprécié de par la clarté de vos explications et la rigueur de votre travail.

Passionné par votre métier, vous transmettez des valeurs de persévérance et de travail qui nous sont chères et qui nous permettent à tous de progresser.

Le temps faisant son œuvre, peut-être oublierons-nous quelques détails de votre précieux enseignement, mais nous ne perdrons rien de vos leçons d'humanité, de soif d'apprendre, d'enthousiasme et d'humour.

Je vous prie de trouver en ces mots ma profonde gratitude et toute ma reconnaissance.

*A mon directeur de thèse,*

*Monsieur le Docteur Castro,*

Merci Romain pour tout ce que tu m'as apporté au cours de mon parcours universitaire. Depuis les TP d'anatomie jusqu'au bloc opératoire en passant par un peu de dermatologie buccale, tu sais partager de précieux conseils qui nous aident tous à progresser et je t'en suis très reconnaissante.

Passionné par ce que tu fais, tu es une grande source d'inspiration.

Pédagogue, perfectionniste, rigoureux et bienveillant, tu transmets des valeurs fortes et je suis très heureuse d'avoir pu découvrir la chirurgie à tes côtés. Je te remercie infiniment d'avoir dirigé ce travail de thèse. Ta disponibilité ainsi que ton esprit de synthèse m'ont permis d'avancer rapidement, et ce même depuis l'autre bout du monde !

Ce travail, illustré par tes cas cliniques, t'est entièrement consacré et, je l'espère, digne de toi.

Merci pour ton énergie et ta bonne humeur permanente.

Par ce travail, je te prie de recevoir toute ma gratitude et mon amitié.

*A Monsieur le Docteur Silvestri,*

C'est un honneur de vous compter dans ce jury.

J'ai eu la chance de bénéficier de votre enseignement captivant et digne d'une grande patience. Vous avez su rendre notre apprentissage clinique au pavillon plus agréable de par votre humanité, votre bonne humeur et vos compétences cliniques qui font de vous un enseignant d'exception.

Je suis fière d'avoir été votre élève et je vous remercie de m'avoir accompagné lors des vacances de prothèse avec cette accessibilité et cette bienveillance qui vous caractérisent.

Veillez recevoir ici le témoignage de ma profonde estime et de mon grand respect.

*À mes parents,*

Toute mon affection et mon admiration pour tout ce que vous avez fait pour nous.  
Merci pour votre soutien sans faille tout au long de mes études.  
Vous êtes une grande source d'inspiration et je vous en remercie.

*À ma sœur Estelle et mon frère Nicolas,*

Que je remercie pour leur patience et dont je suis très fière.

*À mes grands-mères,*

Avec toute ma tendresse et ma fierté d'être leur petite fille.

*À tous ceux dont j'ai l'honneur de compter parmi mes Amis.*

## TABLE DES MATIÈRES

<b>I. INTRODUCTION</b>	<b>1</b>
A. HISTORIQUE	2
B. QUELQUES FONDAMENTAUX	3
<b>II. MATÉRIELS ET MÉTHODES</b>	<b>10</b>
<b>III. OBSERVATIONS</b>	<b>12</b>
A. CAS CLINIQUE N°1	12
B. CAS CLINIQUE N°2	17
C. CAS CLINIQUE ISSU DE LA LITTÉRATURE (8)	19
<b>IV. DISCUSSION</b>	<b>21</b>
A. CAHIER DES CHARGES	21
B. REVUE DE 4 TYPES DE MINI-VIS PRÉSENTS SUR LE MARCHÉ	24
C. CONTRE-INDICATIONS	27
D. INDICATIONS	28
E. INDICATION DANS LA BIOSTIMULATION OSSEUSE	33
F. PRINCIPES DE POSE	37
a. Protocole de pose	37
b. Deux techniques de pose: trans-muqueuses et enfouies	44
G. COMPLICATIONS	48
<b>V. CONCLUSION</b>	<b>51</b>
<b>RÉFÉRENCES BIBLIOGRAPHIQUES</b>	<b>I</b>

# I. INTRODUCTION

La mobilisation des dents pour corriger une malocclusion est réalisée grâce à l'application d'une force sur un ancrage fiable, le plus fixe possible. La fameuse phrase du philosophe grec Archimède "Donnez-moi un point d'appui : je soulèverai le monde" décrit bien l'importance d'un ancrage afin de réaliser un mouvement.

En dentisterie, cet ancrage se définit comme une résistance à un mouvement dentaire non voulu. Le contrôle de cette résistance est donc un élément clé dans le succès des thérapeutiques orthodontiques entreprises.

Dans de nombreux cas, l'ancrage intra-buccal ou même extra-buccal ne peut répondre aux exigences d'ancrage du praticien orthodontiste.

L'ancrage intra-buccal consiste à solliciter le plus grand nombre de dents dans l'entité d'ancrage. Lorsque la capacité d'ancrage intra-buccale est dépassée par les besoins d'un traitement plus complexe, l'orthodontie a recours à un ancrage extra-buccal, sous la forme de bandeau et d'arcs.

Ces dispositifs orthodontiques conventionnels prennent appui sur les structures dentaires qui doivent résister aux forces mises en œuvre pour obtenir le déplacement dentaire souhaité.

Ces structures répondent à la loi action/réaction, en conformité avec la troisième loi de Newton qui stipule que chaque force appliquée sur un corps produit une réaction égale en intensité et de sens opposé. Or, cette réaction parasite doit être contrôlée par un système d'ancrage efficace.

Les mouvements complexes, nécessaires dans certains cas, sont à l'origine de nombreux mouvements indésirables qui viennent alors entraver les résultats de la thérapeutique orthodontique (1).

De plus, il n'est pas toujours possible de constituer une unité d'ancrage suffisante notamment dans le cas d'agénésies, d'environnement parodontal faible ou d'édentements importants.

Pour pallier ces inconvénients, les ancrages osseux ont fait leur entrée dans la pratique orthodontique. En assurant un ancrage fixe, l'ancrage squelettique permet la mise en œuvre de mouvements complexes tels que des ingressions ou des déplacements d'un groupe de dents.

## A. HISTORIQUE

Replaçons le contexte historique qui a permis à cet ancrage squelettique de voir le jour et d'être maintenant reconnu comme une pratique courante dans l'exercice des orthodontistes.

L'histoire des ancrages vissés commence déjà en 1945 avec Gainsforth et Highley (2) qui testent une vis d'ancrage orthodontique en expérimentation animale. Et oui ce n'est pas tout récent !

Ils eurent l'idée de placer des vis en vitallium dans les ramus de 6 chiens pour réaliser une traction mandibulaire. Le but était de renforcer les dents supports soumises aux forces orthodontiques. Le succès ne fut que de très courte durée puisque ces vis se mobilisèrent après 1 mois de mise en charge et devinrent donc inexploitable.

Ensuite, ce fut au tour de Branemark et coll. (3) en 1969 de démontrer que des vis ostéo-intégrées en titane pouvaient être soumises à des contraintes importantes. Le but de cette étude était en fait de prouver l'ostéo-intégration des vis en titane. Une première définition de l'ostéo-intégration fut ainsi établie comme « une jonction anatomique et fonctionnelle directe entre l'os vivant remanié et la surface de l'implant mis en charge » par Brånemark et coll. en 1985 (4).

Mais, les premiers essais cliniques réellement concluants furent menés par Creekmore et Eklund (5) en 1983. Ils publièrent un cas d'ingression et de vestibulo version des incisives maxillaires d'un patient à l'aide de vis chirurgicale insérée au niveau de l'épine nasale antérieure et qui est reliée à une force élastique tendue sur la vis. C'est ainsi que fut démontrée la possibilité des mini-vis de supporter une force constante de grande intensité afin de mobiliser tout un groupe de dents et ce, sans perte d'ancrage ni infection.

Cependant le premier système de mini-vis à visée orthodontique a été présenté par Kanomi (6) en 1997. Il introduit un nouveau type de vis spécifiquement pensé pour l'utilisation orthodontique et dérivé des vis chirurgicales utilisées pour la fixation de fragments osseux dans les chirurgies orthognathiques et reconstructrices.

C'est l'apparition d'une nouvelle génération de vis de taille de plus en plus réduite.

Costa (7), quant à lui, présenta en 1998 des mini-vis avec une tête en forme de bracket qui peuvent servir à la fois pour un ancrage direct et indirect.

Depuis 20 ans maintenant, tout un arsenal de mini-vis a vu le jour avec des designs et tailles différents. Une mini-vis est composée de 3 parties principales et chacune de ces dernières a un impact sur l'indication de pose avec ses avantages et inconvénients que nous détaillerons par la suite.



## B. QUELQUES FONDAMENTAUX

La Société Française d'Orthopédie Dento-Faciale stipule que **l'ancrage** est considéré comme un élément stable ou fixe pouvant servir de point d'appui lors de l'application de systèmes de force. Cette définition permet de réunir les unités dentaires d'ancrage et les dispositifs intra-oraux et extra-oraux utilisés pour renforcer l'ancrage. C'est la résistance stable du trinôme de Nevrezé.

Ainsi, pour qu'une dent, un groupe de dents ou une arcade puissent servir d'ancrage, donc de point d'appui, la pression appliquée à l'os par l'intermédiaire de leurs racines doit être inférieure au seuil de multiplication ostéoclasique pour ne pas accélérer la résorption osseuse physiologique. Si l'ancrage est suffisant, le corps libre se déplace en direction de l'ancrage, le solide reste stable. Ainsi, la résistance stable (RS) qui est matérialisée par l'ancrage doit être supérieure à la résistance mobile (RM) et à la force motrice (FM) qui sont respectivement les dents à déplacer et le système de forces appliqué sur les dents :  $FM < RS > RM$ . Il y aura donc une perte de l'ancrage si la résistance stable de l'ancrage devient inférieure aux deux autres composants.

Or, il n'est pas toujours possible de constituer une unité d'ancrage suffisante, les conditions locales étant parfois défavorables. C'est notamment le cas lorsque le nombre de dents présentes est réduit, suite à des extractions ou des agénésies, ou encore lorsque les dents destinées à l'ancrage présentent une quantité de tissu de soutien parodontal faible, avec des corticales fines.

Cette configuration est particulièrement rencontrée chez l'adulte dont l'ancrage naturel est souvent diminué : les crêtes alvéolaires sont résorbées, la densité osseuse est moindre, la maladie parodontale fréquente peut entraîner des mobilités plus ou moins importantes. Des mouvements orthodontiques sur ces dents déjà affaiblies risqueraient d'aggraver la situation

Cette insuffisance d'ancrage dentaire a conduit dans les années 60 à la mise au point des ancrages extra-oraux qui sont largement utilisés depuis. Ceux-ci délivrent des forces extra-orales en prenant appui sur le crâne ou la nuque. Cet ancrage minimise les effets réciproques entre les résistances stables et mobiles. Cependant, il entraînerait des effets indésirables sur le complexe maxillaire, une augmentation de hauteur de l'étage inférieur de la face, et un déplacement mésial des molaires maxillaires. Un traitement classique de force extra orale requiert une coopération sans faille de la part du patient qui se doit de porter l'appareillage entre 12 et 18h par jour sur une période allant de 6 à 24 mois.

Les inconvénients esthétiques et sociales de ces dispositifs inconfortables et disgracieux sont donc évidents et particulièrement dérangeants chez les adultes.

Dans les cas les plus complexes, lors de dysmorphies sévères, lorsque les techniques orthodontiques classiques ne sont plus suffisantes ou que l'ancrage est insuffisant, certains patients doivent avoir recours à la chirurgie orthognatique.

Ces différentes limites ont amené progressivement les orthodontistes à se tourner vers une possibilité d'ancrage intra-osseux grâce aux progrès faits en implantologie. L'objectif est d'apporter de nouvelles solutions thérapeutiques aux patients et de tenter ainsi de contourner les thérapeutiques orthodontiques lourdes voire d'éviter une intervention chirurgicale.

**Un ancrage squelettique** est un support obtenu à partir du tissu osseux qui ne sollicite donc pas les dents. En orthodontie, cet ancrage est obtenu à l'aide de systèmes implantaires qui vont permettre de contrôler le déplacement dentaire et en assurer la fixation. C'est un moyen thérapeutique supplémentaire. Ils sont utilisés soit comme alternative aux ancrages conventionnels soit comme renfort d'ancrage.

L'objectif d'un ancrage squelettique est d'obtenir un ancrage absolu pour éliminer les mouvements dentaires parasites. Un ancrage absolu est défini par l'absence de mouvement de l'unité d'ancrage comme conséquence aux forces réactionnelles appliquées aux dents. Les systèmes implantaires sont donc considérés comme un ancrage absolu car ils procurent un ancrage stable qui ne subit pas de perte d'ancrage, et n'ont donc pas de conséquences néfastes sur le traitement orthodontique.

Les orthodontistes ont à leur disposition des implants conventionnels, des implants palatins, des mini-vis, ou encore des mini-plaques.

Depuis quelques années sont apparues sur le marché des mini-vis spécialement conçues pour servir d'ancrage squelettique, mises en place uniquement le temps du traitement. Elles ne nécessitent pas d'ostéo-intégration et leur coût est plus abordable par rapport à un implant dentaire conventionnel.

Leurs principaux avantages sont les suivants : une mise en place aisée, une mise en charge immédiate, un confort pour le patient qui est moins sollicité et la multitude de sites d'insertions qu'elles autorisent. Elles sont positionnées en intra buccal ce qui les rend invisibles, plus confortables et leur efficacité est entièrement indépendante de la coopération du patient. Le traitement orthodontique est ainsi mieux vécu par le patient qui est ainsi plus motivé. Leur très haut taux de succès, supérieur à 90% d'après l'étude de cas cliniques réalisée par Takaki et al. (8), permet aux praticiens d'avoir recours à ce dispositif d'ancrage en toute confiance.

En revanche, Garg et Gupta (9) ont observé que sous la contrainte orthodontique, les mini-vis non ostéo-intégrées pouvaient se déplacer légèrement, contrairement aux implants ostéo-intégrés. Les mini-vis procurent donc un ancrage cliniquement stable mais qui n'est pas absolument immobile. Cependant cela n'affecte en rien leur performance en tant qu'ancrage squelettique.

Les dispositifs d'ancrage intra-osseux sont fixés dans l'os alvéolaire et peuvent servir d'ancrage direct ou indirect.

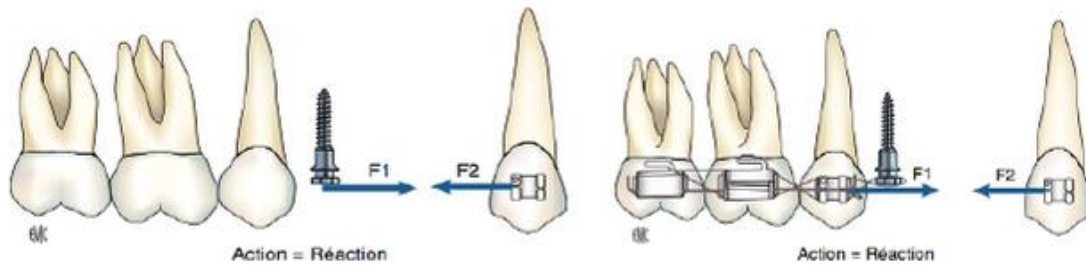


Figure 1 : Notions d'ancrage (10)

Voyons une application concrète de ces ancrages à l'aide de deux exemples extraits de la littérature (11).

#### ***Ancrage direct :***

Une mini-vis utilisée comme ancrage direct constitue à elle seule le point d'ancrage de la force et la ligne d'action de celle-ci doit passer par la tête de la mini-vis.

Un lien élastique est directement attaché à la vis. La force délivrée par un ressort, un élastique ou un module élastomérique s'exprime depuis la vis jusqu'à son point d'application.

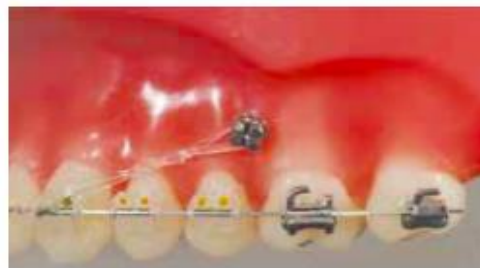

Figure 2 : Traction directe exercée entre la mini-vis et la canine

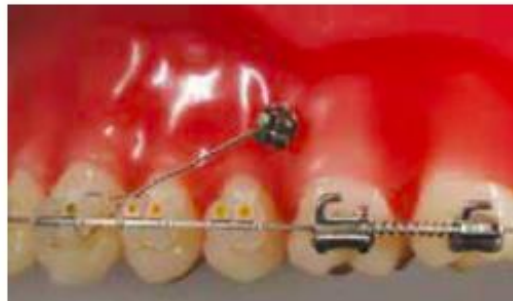**But :** Rétraction en masse du secteur antérieur - Distalisation du bloc incisivo-canin pour correction d'une classe II par prognathie maxillaire par exemple.

**Moyen :** Mini-vis directement reliée à l'arc orthodontique.

### *Ancrage indirect :*

La mini-vis renforce l'ancrage dentaire préexistant en étant reliée à une ou plusieurs dents. Cette alternative permet de décaler le point d'application de la force lorsqu'il est impossible de donner directement la direction voulue à la force souhaitée. Ce complément d'ancrage permet de limiter les mouvements dentaires parasites.

Par exemple, un lien rigide avec l'adjonction d'un ressort intermédiaire entre les dents permet de renforcer l'appui dentaire existant en complétant les dispositifs orthodontiques traditionnels tout en limitant la réaction du support tractant ainsi que les phénomènes dentaires réactifs.



*Figure 3* : Renfort d'ancrage du bloc incisivo-canin permettant le mouvement de distalisation de la deuxième molaire maxillaire grâce à la mise en place d'un ressort hélicoïdal

*But* : Distalisation de la deuxième molaire maxillaire grâce au ressort hélicoïdal entre la première molaire et la deuxième molaire.

*Moyen* : Mini-vis placée mésialement par rapport aux molaires et reliée directement à la canine ou à l'arc orthodontique. Cet ancrage permet d'éviter tout mouvement de mésialisation du bloc incisivo-canin pendant que le mouvement de distalisation des molaires est réalisé. On parle ainsi de renfort d'ancrage. Ce renfort d'ancrage permet le mouvement de distalisation des molaires tout en empêchant la mésialisation du bloc incisivo-canin.

La *biomécanique* qui résulte de ces ancrages est directement liée au système de forces qui est mis en place et qui permet d'avoir une action sur le mouvement des dents ou groupes de dents ciblés en interagissant avec leurs centres de résistance.

En pratique orthodontique, les mini-vis sont donc indiquées pour corriger les dysmorphies dento-alvéolaires, les malocclusions ou les problèmes d'espaces. En assurant un ancrage fixe, les mini-vis permettent la mise en œuvre de mouvements complexes tout en simplifiant la biomécanique. Le temps de la thérapeutique se trouve ainsi réduit, d'autant plus que la gestion des effets secondaires induits sur les dents en cas d'ancrage traditionnel n'est plus nécessaire.

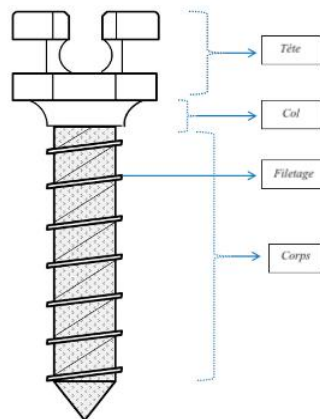
L'utilisation d'ancrages squelettiques permet d'élargir considérablement les solutions thérapeutiques offertes aux patients en permettant notamment d'éviter des corrections chirurgicales ou encore de venir compléter l'action des gouttières orthodontiques de plus en plus utilisées de nos jours.

Les limites des techniques orthodontiques traditionnelles sont ainsi dépassées et les mini-vis sont donc un outil d'ancrage temporaire permettant la résolution de problèmes complexes, outil qui mérite donc amplement sa place dans l'arsenal thérapeutique des orthodontistes.

Rappelons à présent quelques fondamentaux sur les **caractéristiques** propres des mini-vis, afin d'en comprendre leur fonctionnement et leurs indications respectives.

Une multitude de mini-vis a fait son apparition sur le marché mais elles présentent toutes la même macro-géométrie c'est-à-dire qu'elles sont composées d'une tête, d'un col trans-muqueux et d'un corps.

Au niveau biomécanique, une mini-vis convertit un mouvement de rotation en mouvement de translation tout en ayant un rôle mécanique. Elles sont pour la plupart autoforantes et autotaraudantes.



*Figure 4* : Caractéristiques d'une mini-vis (12)

Au niveau géométrique, on retrouve des mini-vis coniques, cylindriques et essentiellement cylindro-coniques.

Les mini-vis se doivent de répondre à 3 critères majeurs :

- Mécanique : stabilité pour l’ancrage
- Physiologique : atraumatiques
- Pratique : chirurgie simple, accès à la connexion avec le système de traction

	Fonction	Caractéristiques	Types		
Tête	Transmettre une force au corps  Point d’application de la force	<b>Direct</b> : sans solliciter les dents  <b>Indirect</b> : stabiliser les unités dentaires d’ancrages	<b>Contrôle tridimensionnel</b>  2 gorges permettant insertion d’un arc, comme un bracket	<b>A un seul point d’ancrage</b>  Trou, bouton, gorges .. utilisés avec une ligature pour empêcher les déplacements dentaires en maintenant une distance entre la vis et la dent	
Col	Partie transmuqueuse de la mini-vis, de surface lisse  Cylindrique en forme de corolle				
Corps	<u>Etat de surface</u> : Lisse car pas d’ostéointégration recherchée ici  Stabilité dépend donc de la rétention mécanique	Cylindrique et tronconique vers la pointe (afin de diminuer le risque de lésion de l’os cortical)	<b>Non taraudantes</b>  Nécessité d’un préforage et d’un taraudage (indication pour corticale dure, pas au maxillaire)	<b>Auto taraudantes</b>  Nécessité de préforage de l’os cortical	<b>Autoforantes</b>  Pas de forage préalable car pointe travaillante en tire bouchon passant à travers les tissus gingivaux et la corticale osseuse

Tableau 1 : Caractéristiques d’une mini-vis : tête - col - corps

En résumé, nous avons (12) :

- La **tête** qui émerge dans la cavité buccale et qui constitue la partie intermédiaire entre la vis et les différents auxiliaires orthodontiques comme les chaînettes, les ressorts, les ligatures, les élastiques ou encore les arcs.  
Sa surface est polie pour diminuer l’accumulation de plaque autour de celle-ci.

Il existe des mini-vis sans tête, qui sont totalement enfouis sous la muqueuse libre, qui sont alors directement reliées aux auxiliaires orthodontiques par des ligatures métalliques.

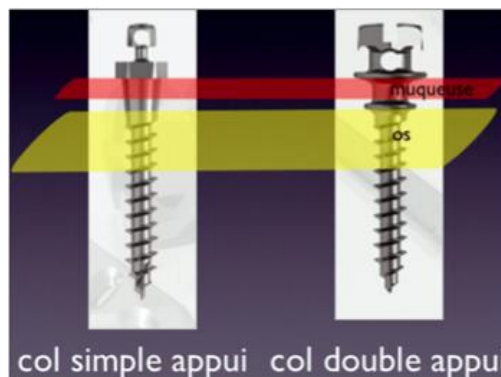
Ce qui est important de noter dans ce panel de mini-vis disponibles sur le marché est la géométrie variable des têtes des mini-vis qui permet donc des attaches orthodontiques multiples et variées.

Nous avons (ref. *Tableau 3*) :

- Des vis brackets : adaptable à différents arcs
  - Des vis plots ou bouton : pour chaînettes élastiques ou ressort
  - Des vis tube : pour fils, crochets, leviers
- Le **col** qui représente la partie trans-muqueuse des mini-vis et qui est parfaitement poli pour éviter toute inflammation gingivale. L'herméticité de cette surface est indispensable pour éviter toute colonisation bactérienne et donc une prolifération des tissus mous. Sa hauteur peut varier et le choix de cette dernière dépendra de l'épaisseur de la muqueuse gingivale au site d'implantation.

Sa partie trans-muqueuse peut varier, nous avons des formes :

- Coniques
- En plateau : permet de bloquer l'ancrage au niveau osseux en formant une "butée" sur l'os mais il faut mesurer l'épaisseur de la muqueuse avant de poser la vis ou sinon uniquement un plateau muqueux qui vient bloquer la muqueuse



*Figure 5* : Illustration des différents col disponibles (13)

- Le **corps** est la partie intra-osseuse de la mini-vis et est entouré par le filetage hélicoïdal. Sa section transversale détermine la résistance à la torsion de la mini-vis qui est proportionnelle au cube du diamètre du corps. Ainsi, une légère augmentation du diamètre du corps est responsable d'une grande augmentation de la solidité de la mini-vis et donc d'une diminution du risque de fracture de cette dernière.

## II. MATÉRIELS ET MÉTHODES

Afin d'illustrer ce travail, la sélection de 2 cas cliniques impliquant une collaboration ortho chirurgicale a été effectuée.

La population ciblée est la population générale, sans restriction d'âge ni d'ethnie.

Les deux indications de pose des mini-vis correspondent à deux indications distinctes avec la mise en place de deux systèmes d'ancrages et protocoles de pose différents permettant ainsi de balayer les indications de pose ainsi que les différentes techniques de pose.

De plus, un autres cas clinique extrait de la littérature scientifique est également présenté.

Une revue de la littérature a été réalisée sur les 10 dernières années. Les articles pris en compte ont été publiés entre 2010 et 2020.

Les MESH terms sélectionnés sont les suivants :

- Skeletal anchorage system (SAS)
- Orthodontic miniscrews
- Temporary orthodontic anchorage
- Bone anchor system
- Endosseous miniscrews
- TADs : temporary anchor system

Dont la traduction française est la suivante :

- Système d'ancrage squelettique
- Mini-vis orthodontiques
- Ancrage orthodontique temporaire
- Système d'ancrage osseux
- Mini-vis ostéo-intégrées
- TADs : système d'ancrage temporaire

La base de donnée utilisée est la plateforme électronique PubMed qui nous a donné accès aux articles entiers grâce aux droits universitaires en tant qu'étudiante à l'AMU.

Les MESH terms sont soit utilisés seuls soit associés entre eux avec comme moyen de liaison "OR" ou "AND".

Sont considérés comme synonymes de "mini-vis" les noms suivants : "mini-implants", "micro vis" ou "vis d'ancrage".



Une recherche méthodique des articles reconnus comme pertinents pour cet exposé a été effectuée. Les articles en doublon ont été identifiés et triés afin d'en garder un seul exemplaire.

Au total, 67 articles ont été sélectionnés.

Il est important de préciser que la bibliographie récente de ce travail était un critère d'inclusion des articles mais que des articles plus anciens ont été utilisés notamment pour des notions plus anciennes d'histoire ou de classifications.

Lors de la première phase de sélection des articles, les titres et les résumés de ces derniers étaient analysés afin de répondre à des critères d'inclusion précis, soit :

- Langue de choix : Anglais ou Français
- Patients : population générale, pas de différenciation ethnique
- Date de publication : entre 2010 et 2020
- Cas cliniques, revues de littératures, études prospectives et méta analyses inclus
- Moyen d'ancrage : mini-vis uniquement

Ont été exclus les articles suivants :

- Antérieurs à 2010 (hors historique)
- Valeur scientifique jugée trop faible du fait du faible nombre de patients inclus
- Moyen d'ancrage : plaques d'ancrages, implants conventionnels ou implants palatins

En parallèle, des ouvrages disponibles à la bibliothèque universitaire d'Aix-Marseille ont également été exploités et cités comme source tout au long de cet exposé.

Nous avons notamment utilisé le Mémento intitulé "Les Mini-vis, Ancrage osseux en orthopédie et en orthodontie".

### III. OBSERVATIONS

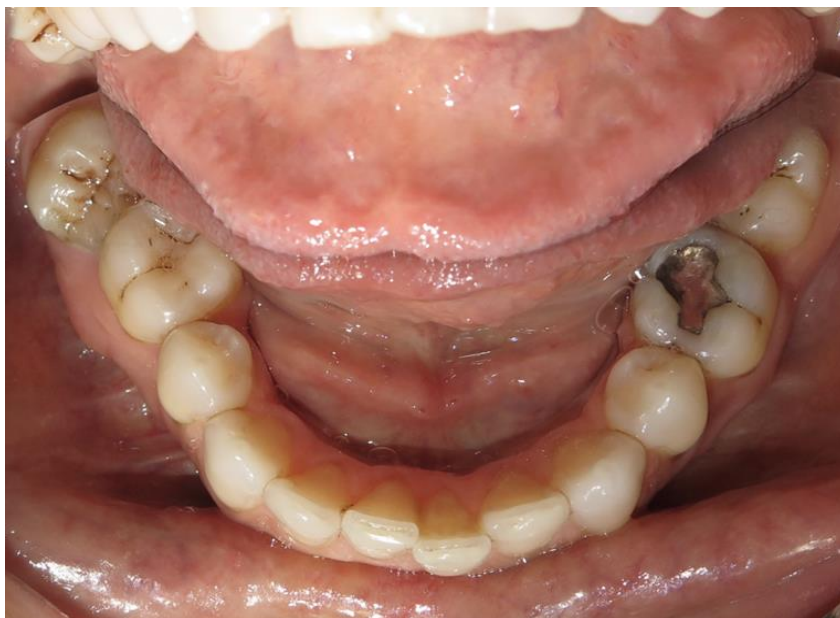#### A. CAS CLINIQUE N°1

Le **premier cas clinique** concerne une femme de 45 ans :

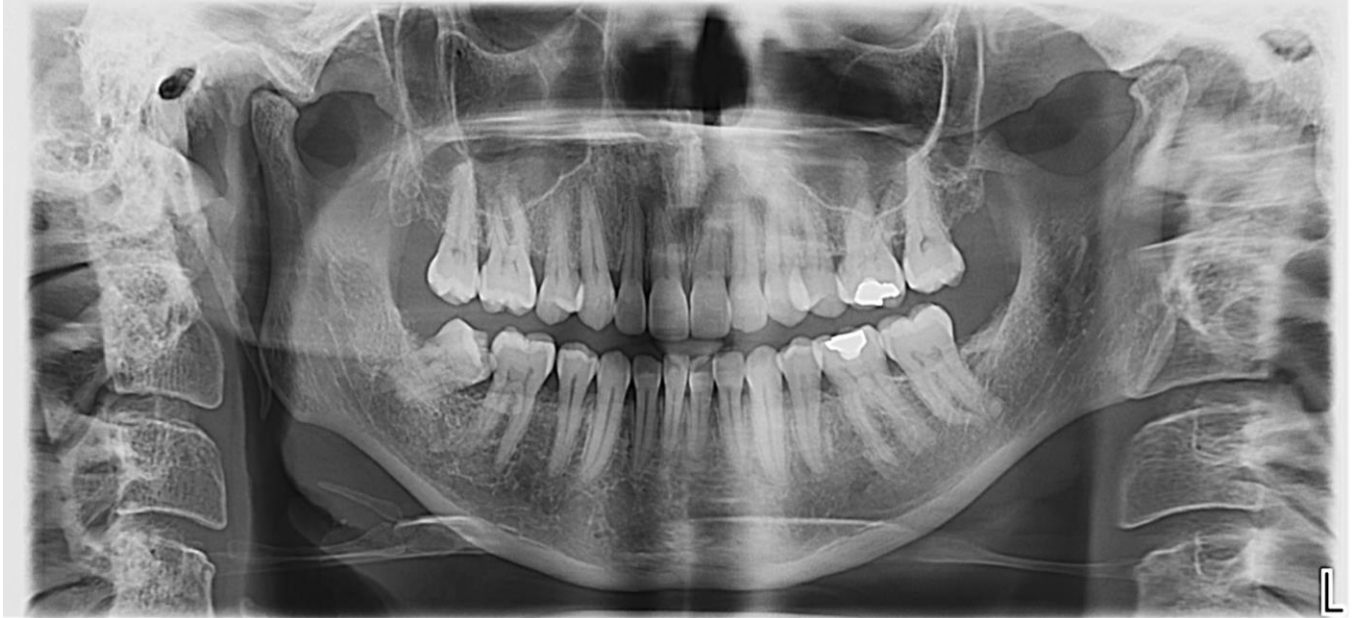- Pas d'antécédents médicaux ou chirurgicaux
- Hygiène bucco-dentaire correcte
- Absence des deuxièmes prémolaires maxillaires et mandibulaires ainsi que des troisièmes molaires maxillaires et de la 38
- Deux soins occlusaux sont observés sur 26 et 36, soins réalisés à l'amalgame
- Perte osseuse horizontale généralisée mais correcte pour une patiente de 45 ans
- Occlusion classe II division 2

L'indication de pose de la mini-vis fait dans ce cas suite à deux échecs orthodontiques qui ont été traditionnellement traités par multi-bagues. Ces thérapeutiques ont donc été à l'origine d'un remaniement osseux important ainsi qu'un épaissement de lamina dura, conséquences non négligeables à la mobilisation d'une dent à postériori.

L'objectif du traitement est la distalisation de la 48 qui s'est mésioversée afin de redresser son axe et permettre un nivellement intra et inter arcades. Une fois redressée, la 48 sera à nouveau sollicitée afin de rétablir un point de contact avec la 46 et ce grâce à l'utilisation des gouttières INVISALIGN.



*Figure 6* : Vue endobuccale de la situation initiale  
*Courtoisies Dr Couchat, Dr Castro, Dr Leclercq*



*Figure 7 : Panoramique à J0  
Courtoisies Dr Couchat, Dr Castro, Dr Leclercq*

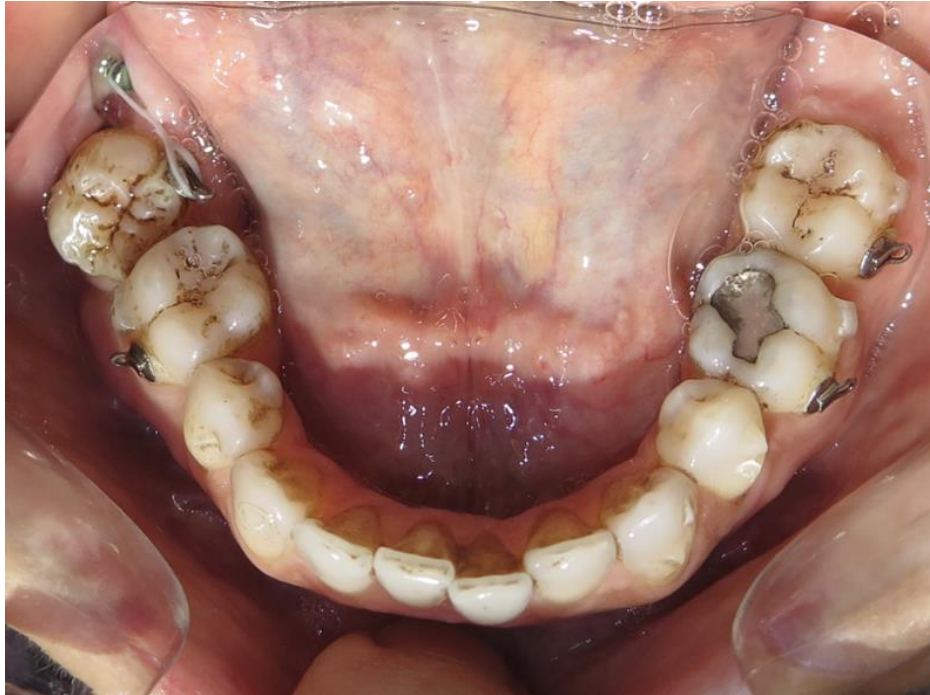La cuspide mésio linguale de la 48 est en contact avec la cuspide disto vestibulaire de la 46. La correction de cette malocclusion nécessite donc un mouvement complexe de distalisation et de dérotation de la dent.

La solution proposée à la patiente est la mise en place d'une mini-vis au niveau du versant lingual du trigone rétro-molaire droit qui est reliée à un bouton orthodontique sur la 48 via une ligature élastique.

La mini-vis utilisée appartient à la gamme de global D avec une tête plot de longueur 9 mm et de diamètre 1,5 mm.

Deux temps cliniques seront nécessaires afin d'aligner cette 48.

Un premier mouvement de dérotation et de distalisation sera recherché en positionnant le bouton orthodontique sur la face disto-linguale de la 48, comme illustré sur le cliché suivant.

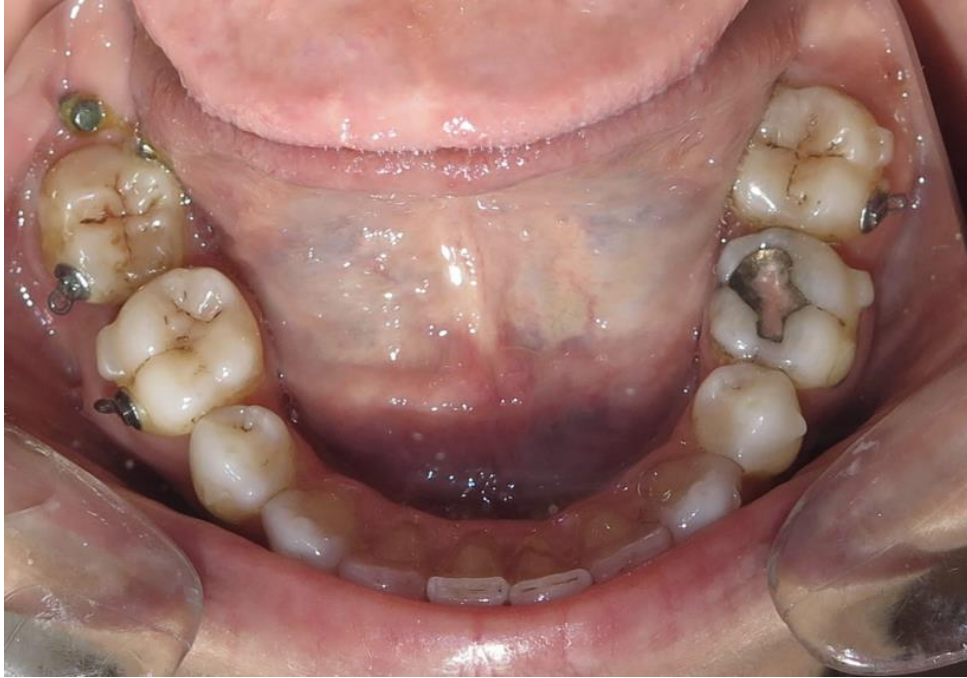

*Figure 8* : Situation clinique lors de la mise en place de la mini-vis et de son système d'attache  
*Courtoisies Dr Couchat, Dr Castro, Dr Leclercq*

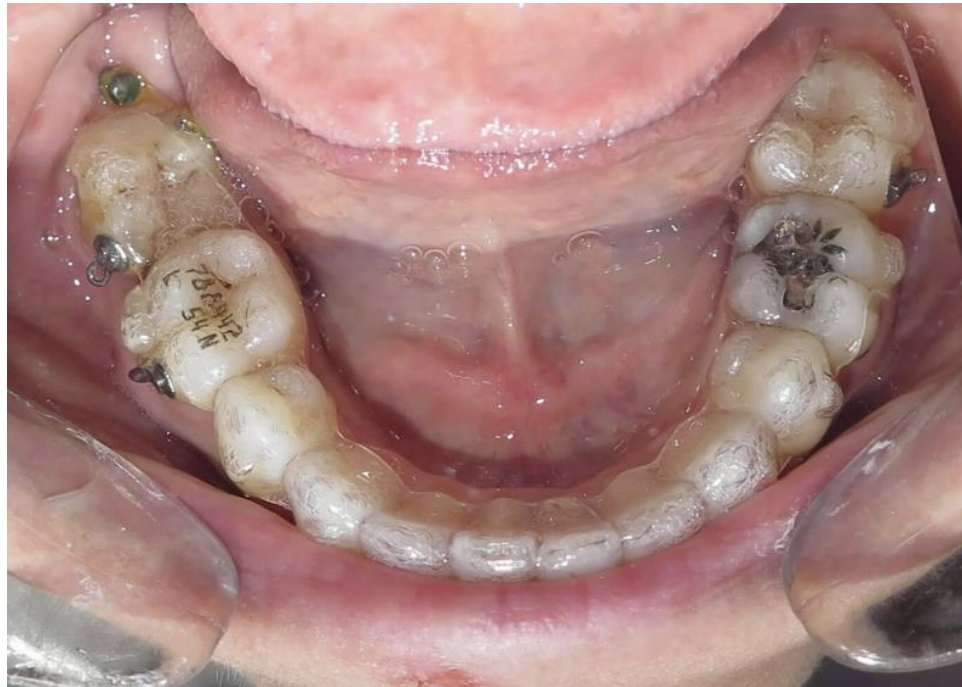Au fur et à mesure du traitement, on observe un mouvement de distorsion de la 48 qui se repositionne correctement sur l'arcade, laissant apparaître un espace avec la 46.

Un second mouvement d'égression ainsi que de distalisation sera effectué grâce au positionnement vestibulaire du bouton orthodontique sur la 48, c'est ce bouton vestibulaire qui permettra le nivellement de la 48 sur l'arcade.

Cette 48 a pu être réintégrée dans le traitement INVISALIGN de la patiente jusqu'à la finition de la thérapeutique orthodontique.

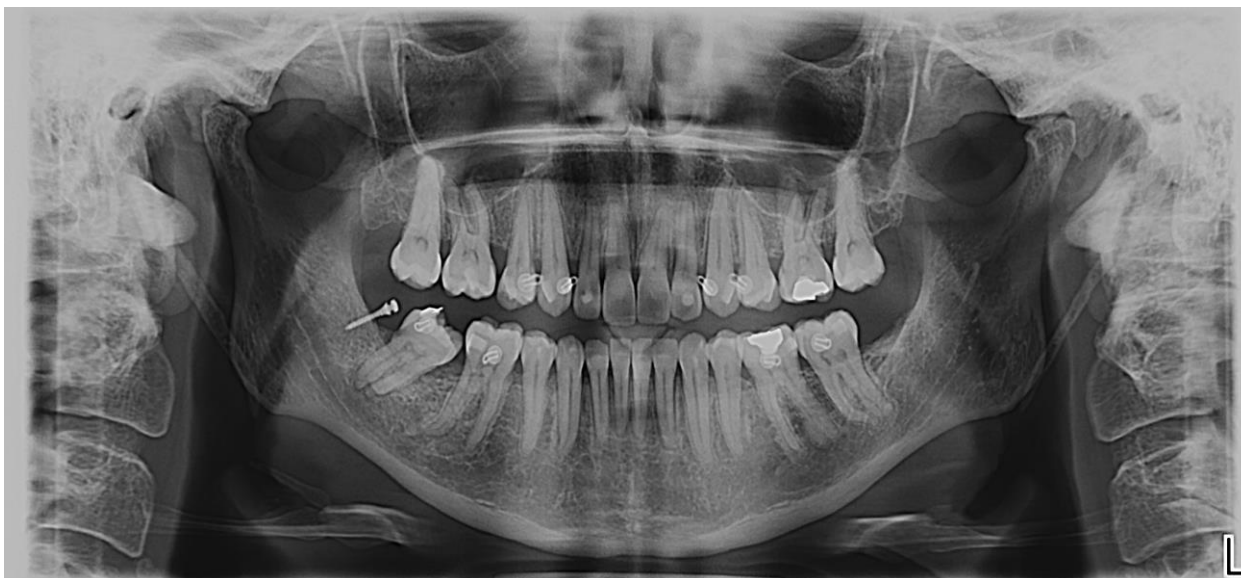

*Figure 9* : Situation clinique à 5 mois, avec redressement de l'axe de la 48  
*Courtoisies Dr Couchat, Dr Castro, Dr Leclercq*



*Figure 10* : Intégration de la 48 dans la gouttière orthodontique  
*Courtoisies Dr Couchat, Dr Castro, Dr Leclercq*

A 5 mois, les résultats observés sont donc encourageants et pourraient laisser présager un futur succès thérapeutique. Le mouvement obtenu est déjà considéré comme un succès en comparaison avec les échecs multibagues qui n'avaient pas apporté de mobilisation de cette 48.



*Figure 11* : Panoramique à 5 mois avec redressement et distalisation de la 48 observés  
*Courtoisies Dr Couchat, Dr Castro, Dr Leclercq*

Une radiographie panoramique de fin de traitement de distalisation de la 48 serait intéressante à recueillir auprès de nos collaborateurs orthodontistes afin de confirmer ce succès thérapeutique.

## B. CAS CLINIQUE N°2

Le **deuxième cas clinique** concerne les mini-vis enfouies, qui représentent le deuxième volet des mini-vis. En effet, sont à notre disposition à l'heure actuelle, les mini-vis trans-muqueuses comme détaillées dans le premier cas clinique, et les mini-vis enfouies que nous allons maintenant aborder au cours de ce deuxième cas clinique.

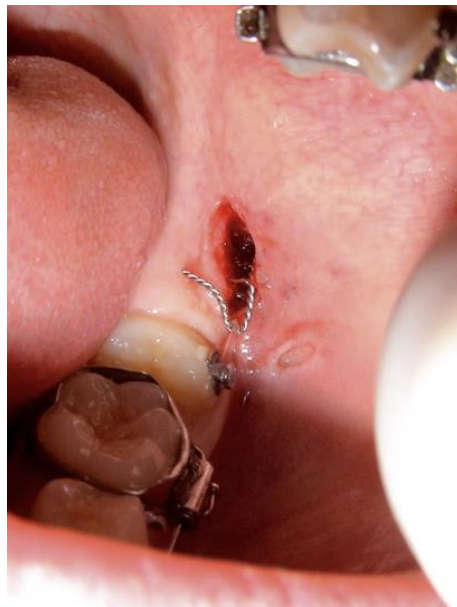Le patient est un adolescent de 14 ans qui est adressé afin de distaler sa deuxième molaire mandibulaire gauche qui est en butée sur la 36. Cette position empêche toute évolution favorable de la dent sur l'arcade et pourrait ainsi être à l'origine de potentiels problèmes infectieux au niveau du point de contact entre ces deux dents.

La première solution proposée fut la mise en place d'une mini-vis trans-muqueuse au niveau du trigone rétro-molaire gauche, comme vu dans le cas clinique précédent.

Toutefois, l'abondance de muqueuse orale à cet endroit peut être à l'origine de complications et ce fut notamment le cas ici où deux échecs de stabilité de ces mini-vis ont été observés.

Un des échecs était notamment lié à une mise en charge orthodontique trop tardive, supérieure à 10 jours et qui a donc laissé le temps à la mini-vis d'être recouverte par les tissu mous.

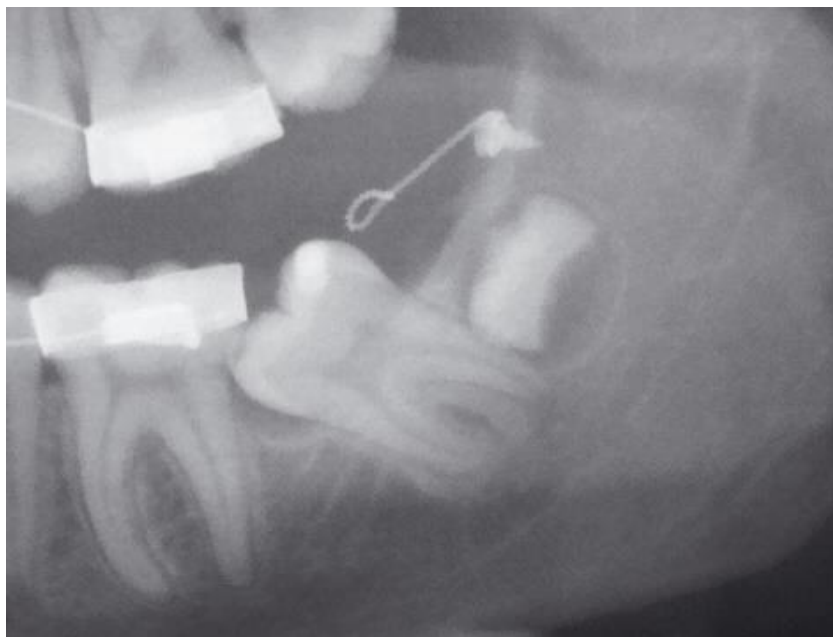A alors été prise une nouvelle décision thérapeutique avec la mise en place d'une mini-vis enfouie qui permet de dépasser cette limite tissulaire.



*Figure 12* : vue endobuccale après pose de la mini-vis  
*Courtoisies Dr Castro, Dr Leclercq*

La mini-vis d'ancrage sous muqueuse choisie correspond à la classe CLO-1 de la classification (ref. *Tableau 9*) des connectives de ces dernières que nous détaillerons plus tard.

Elle est reliée au bouton orthodontique collé sur la face disto-vestibulaire de 36 après avoir dégagé la couronne de cette dernière avec une suture en rouleau permettant de conserver le tissu kératinisé.



*Figure 13* : Radiographie après pose de la mini-vis  
*Courtoisies Dr Castro, Dr Leclercq*

La mise en charge orthodontique a eu lieu 2 jours après la pose de la mini-vis et un résultat à 6 mois est attendu avec un redressement et distalisation de la 37.



## C. CAS CLINIQUE ISSU DE LA LITTÉRATURE (14)

La littérature nous offre plusieurs cas cliniques qui témoignent de l'utilisation des mini-vis enfouies notamment dans des cas d'ingressions, de traction de canine incluse, de recul des secteurs latéraux ou encore de redressement axe dentaire.

La majorité des mouvements orthodontiques réalisées par des mini-vis trans-muqueuses est donc ici aussi réalisable.

Voici un cas d'ingressions incisives et canines maxillaires et mandibulaires dans un contexte parodontal défavorable qui a été exposé par Chillès et al. (14) dans un article de revue orthodontique.

Il s'agit d'une patiente de 53 ans présentant une perte osseuse généralisée ainsi que des récessions gingivales. Les conditions morphologiques altérées résultant d'une parodontopathie antérieure sont redéfinies comme des nouvelles conditions saines. En effet, l'absence de signes cliniques et de symptômes inflammatoires sont les prérequis indispensables à la mise en place d'une thérapeutique orthodontique.

Dans ce contexte de parodontite stable traitée avec succès et en présence d'une santé parodontale, la classification de Chicago 2017 (15) nous permet de parler de parodonte réduit.

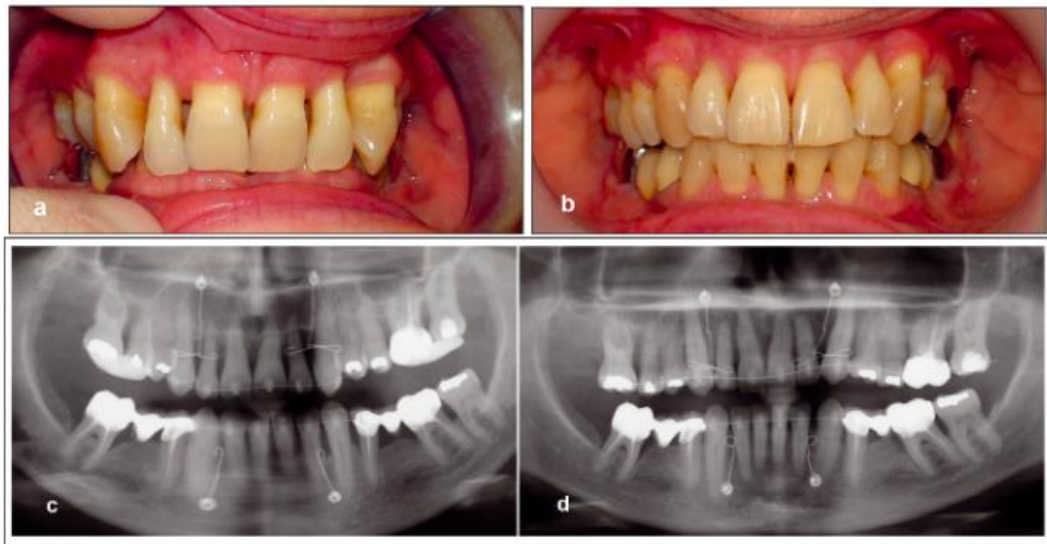
Le diagnostic initial est une malocclusion de classe II division 2 associée à une supraclusion totale par égression des incisives et canines maxillaires et mandibulaires.

La thérapeutique a pour objectif de corriger cette malocclusion tout en obtenant la levée du verrouillage occlusal antérieur de par le recouvrement excessif. Ce mouvement d'ingression permettra de regagner un ancrage alvéolaire plus apical, favorable à l'amélioration de l'environnement parodontal.

Les mini-vis sont implantées au niveau des versants latéraux des orifices piriformes pour le bloc maxillaire et de la région para symphysaire entre 32-33 et 42-43 à la mandibule.

Au niveau des mensurations, les mini-vis font 5 mm de long et 2 mm de diamètre.

Au maxillaire, le fil utilisé est du TMA (Titanium Molybdenum Alloy constitué de 79% de titane, 11% de Molybdène, 6% de zircone et 4% d'étain) alors qu'à la mandibule de l'acier est choisi pour accrocher une chaînette élastomérique. On a donc 2 CTO à l'orifice piriforme et 2 CSO au niveau de la symphyse (ref. Tableau 9).



(a) Vue intra-buccale avant traitement. (b) Après ingression des incisives et canines maxillaires et mandibulaires. (c et d) Les radiographies avant et après traitement montrent le gain osseux obtenu (détails du cas dans un précédent article)

*Figure 14* : Illustration du cas clinique d'ingression antérieure

Ce cas ne pouvait pas être traité sans l'aide d'ancrage osseux.

En effet, le trop faible support dentaire postérieur ainsi que la perte osseuse importante généralisée, ne permettait ni aux thérapeutiques orthodontiques conventionnelles d'être mises en place ni aux mini-vis trans-muqueuses de répondre favorablement à l'indication de pose.

## IV. DISCUSSION

### A. CAHIER DES CHARGES

Le cahier de charges des mini-vis impose un **matériau** biocompatible et non toxique qui doit présenter des propriétés mécaniques suffisantes pour un usage orthodontique.

La non-cytotoxicité s'observe par une absence d'inflammation ou de nécrose des tissus voisins.

Il existe 3 matériaux possibles :

- Titane pur
- Alliage de titane Ti-6Al-4V (90% de titane, 6% d'aluminium, 4% de vanadium)
- Acier inoxydable chirurgical poli

La plupart des mini-vis sur le marché sont en alliage de titane, qui appartient au grade 5 (norme ISO) et qui correspond donc au Ti-6Al-4V.

L'adjonction d'aluminium permet d'augmenter les propriétés mécaniques et de diminuer la densité alors que le vanadium renforce la résistance à la corrosion.

Il a en effet été démontré que la résistance mécanique du titane est proportionnelle au pourcentage d'impuretés présent dans l'alliage. Un alliage de grade 5 est donc plus résistant qu'un matériau composé de titane pur soit qu'un grade 1 (16).

Malgré leurs différences, le titane ou l'acier offrent tous les deux des propriétés mécaniques suffisantes pour assurer une stabilité primaire suffisante. Notons ainsi que la stabilité primaire des mini-vis dépend tout d'abord de la profondeur d'insertion de ces dernières plutôt que du matériau (17).

De plus, pour un même diamètre, on ne trouve pas de différence significative en ce qui concerne le risque de fracture d'une mini-vis qu'elle soit en acier inoxydable ou en titane (18).

Une différence importante que l'on note par rapport aux implants est l'état de surface des mini-vis. Ce dernier est parfaitement lisse pour les mini-vis étant donné qu'une ostéo-intégration n'est pas recherchée pour leur utilisation.

Les mini-vis sont des dispositifs qui procurent un point d'ancrage squelettique temporaire de 4 à 12 mois permettant la réalisation de mouvements orthodontiques complexes. La dépose des mini-vis doit donc être simple. La stabilité mécanique est donc ici le seul point recherché afin d'assurer un point d'ancrage qui se veut le plus stable possible.

En effet, biologiquement parlant, la pose d'une mini-vis est suivie de l'apparition de protéines d'adsorption dans les secondes qui suivent. Puis, des cellules viennent adhérer à la surface du matériau, ce qui aboutit à la bio-intégration de la mini-vis dans le tissu osseux.

La couche de passivation qui se forme à la surface des mini-vis est essentiellement composée de Carbone, d'Oxygène et de Titane dont les pourcentages varient selon la marque utilisée. La couche se formant à la surface de la mini-vis est due à l'oxydation du titane qui donne naissance au TiO<sub>2</sub> qui est chimiquement stable et inerte. Cette couche est à l'origine de la biocompatibilité des mini-vis. Elle empêche la diffusion d'oxygène dans les tissus environnants, augmentant ainsi sa résistance à la corrosion (19).

Une étude a mis en évidence un nouveau système de mini-vis qui apporterait une plus grande stabilité primaire de par son design et sa configuration mécanique.

C'est le système STS pour Seifi Twin Screw qui se compose de deux mini vis, de diamètre 1,6 mm et 8 mm de long, côte à côte et parallèles qui sont reliées par un câble en acier.



*Figure 15* : Self Twin Screw : Vue schématique (20)

Au niveau de la **longueur des mini-vis**, des tailles différentes sont offertes au praticien qui correspondent chacune à une indication propre. Les fabricants proposent en général une gamme variant de 5 à 15 mm en ce qui concerne la partie filetée de la mini-vis, soit la partie intra-osseuse.

Les facteurs déterminant pour le choix de la longueur de la mini-vis sont les suivants :

- Profondeur disponible
- Qualité osseuse : une vis longue est indiquée en cas de corticale fine afin d'augmenter la stabilité primaire alors qu'une vis courte suffira dans le cas d'une corticale épaisse (2mm)
- Épaisseur de la muqueuse
- Distance par rapport aux structures vitales adjacentes

Au niveau du **diamètre**, celui-ci varie entre 1,2 et 2,3 mm. Les études démontrent ici qu'un diamètre trop petit est souvent lié à la perte de la mini-vis au cours du traitement orthodontique. En augmentant le diamètre, la résistance mécanique de la mini-vis est augmentée. Ainsi, des diamètres plus importants permettent une meilleure répartition des contraintes et sont donc recommandés en présence d'une corticale peu épaisse (18).

Matériaux		Diamètres	Longueurs
Titane Grade 5 Ti6Al4V	Acier Inoxydable	De 1,2 mm à 2,3 mm	De 5 à 15 mm
90% titane 6% aluminium 4% vanadium Fraction d'02	Fer 10,5% chrome 1,2% carbone Austénitiques	<i>Indications :</i> Gros diamètre dans os épais Petits diamètre en interradiculaire	<i>Indications:</i> Profondeur de l'os, qualité os, épaisseur des muqueuses et structures vitales adjacentes
Al: augmente propriétés mécaniques V: améliore résistance à corrosion	Fe: résistance à corrosion	Résistance à torsion et Résistance à la rupture en flexion sont proportionnelles à l'augmentation du diamètre	Stabilité primaire est dépendante de la longueur (7mm couvre la majorité des indications)

Tableau 2 : Tableau récapitulatif des mensurations et matériaux disponibles sur le marché

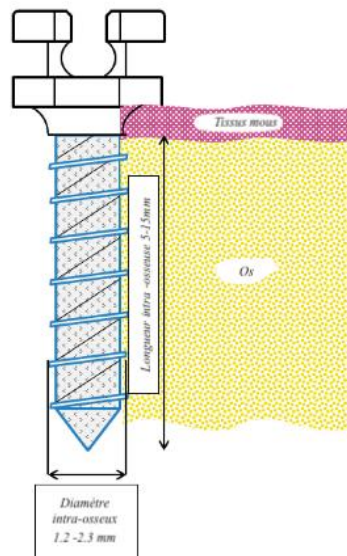


Figure 16 : Valeurs moyennes des diamètres et longueurs d'une mini-vis (12)

## B. REVUE DE 4 TYPES DE MINI-VIS PRÉSENTS SUR LE MARCHÉ

Nous allons à présent exposer une rapide comparaison de quatre différents fabricants disponibles sur le marché.

Tout d'abord, les mini-vis sont présentées sous forme de coffrets qui contiennent les instruments chirurgicaux et accessoires spécialement conçus pour leur pose ou dépose.

Ces kits ne sont en général pas à usage unique et leur stérilisation préalable est donc obligatoire.

En revanche, les mini-vis sont à usage unique et il a été montré que la réutilisation de mini-vis entraînait un plus fort taux d'échecs. Cependant, une étude récente montre que malgré l'usure observée à la surface des mini-vis réutilisées, la stabilité primaire ainsi que la résistance à la fracture de ces dernières ne montraient pas de différence significative par rapport aux mini-vis à usage unique (21). Les propriétés mécaniques et structurelles des mini-vis restent inchangées mais des questions éthiques persistent quant à la réinsertion d'un dispositif médical chez une autre personne.

Un kit classique comprend :

- Instrument pour repérer le site d'implantation
- Pré-forage de la corticale
- Forage
- Vissage : manuel ou mécanique
- Dévissage

Un tableau a été réalisé afin d'améliorer la visibilité de cette comparaison.

Ont été pris comme marques de comparaison les mini-vis suivantes :

- Ortho Technology Spider screw de la compagnie HDC Italy
- Tekka de la firme française Global D, gamme Ancotek
- Aarhus de chez Melsen, commercialisée par American Orthodontics
- IMTEC de chez Ortho Implant Center (3M)






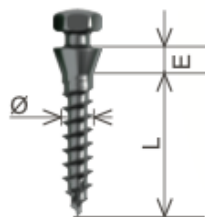
Spider screw	Tekka	Aarhus	IMTEC
Titane grade 5	Titane grade 5	Titane grade 5	Titane grade 5
Autoforante et autotaraudante, forme conique	Autoforante et autotaraudante	Autoforante et autotaraudante, forme cylindrique	Autotaraudante PAS autoforante
Mise en charge immédiate (de 50 à 300g)			
Diamètres de 1,5 à 2 mm	Diamètres de 1,2 à 2 mm, code couleur (vert 1,5 mm et violet 2 mm)	Diamètres 1,3 mm - 1,5 mm - 2 mm	Diamètre 1,8 mm - 2,1 mm - 2,4 mm
Longueurs de 6/8/10 et 7/9/11 mm	Longueurs de 7,9, 11 mm	Longueurs 6 ou 8 mm	Longueurs 6-8-10 mm
 <p>Séries K1 et K2 Tête bracket</p> <p>Séries K1 et K2 Plus : Tête de "self ligature"</p>	 <p>Vis Cruciforme Vis Universelle Vis Bracket</p> <p>Vis Tête Plot Vis Ecrou Plaque TEB</p>	 <p>Vis à tête tube</p> <p>Vis à tête bouton</p> <p>Vis à bracket</p>	<p>Tête boule</p>  <p>Figure 1 IMTEC Ortho Implant dimensions.</p>
Col : 1 mm 2 mm	2 collerettes : sertissage osseux + muqueux 2 hauteurs inter collerettes (épaulement) dépendante de l'épaisseur fibro-muqueuse et du site de la pose	Col : 1,5 mm 2,5 mm	Col : 1,7 mm
	 <p>Vis tête plot vestibulaire à palette    Vis bracket    Vis cruciforme</p>		

Tableau 3 : Fiches techniques de quatre mini-vis présentes sur le marché

Global D a mis à disposition un tableau permettant de détailler le choix des mini-vis selon l'indication posée :



ZONE	Site d'insertion	Indications	Diamètre Ø	Longueur L	Epaulement E
<b>MAXILLAIRE</b>	Crête infra zygomatique	Ingression	1,5 - 2 mm	9 - 11 mm	Court - Long
	Tubérosité	Distalisation			
	Vestibulaire 6/7 et 5/6	Recul en masse Ingression molaire	1,2 - 1,5 mm	7 - 9 mm	Court 0,6 mm
	Vestibulaire 4/5 et 3/4	Ingression des incisives Contrôle du torque antérieur Mésialisation		7 mm	
	Zone antérieure			6 - 7 mm	
<b>PALATINE</b>	Entre 6/7 et 5/6	Recul en masse Ingression molaire Mésialisation molaire	1,2 - 1,5 mm	9 - 11 mm	Court - Long
	Médian et para médian	Ancrage direct	1,5 - 2 mm	7 - 9 mm	Court 0,6 mm
<b>MANDIBULAIRE</b>	Rétromolaire	Distalisation molaire Correction axe molaire + egression	1,5 - 2 mm	9 - 11 mm	Court - Long
	Vestibulaire 6/7 et 5/6	Recul du bloc antérieur Ingression + mésialisation molaire	1,2 - 1,5 mm	7 mm	Court 0,6 mm
	Vestibulaire 4/5 et 3/4	Ingression secteur antérieur Mésialisation molaire		6 - 7 mm	
	Zone antérieure subapicale				
<b>EDENTEE</b>	Maxillaire et mandibulaire	Ancrage vestibulaire et linguale	1,5 - 2 mm	7 - 9 mm	Court - Long

*Tableau 4* : Fiche technique gamme Ancotek de chez Global D



## C. CONTRE-INDICATIONS

Il est important, avant de détailler les différents **indications** de ces mini-vis, de prendre en compte les conditions d'utilisation de ces dernières et donc de bien comprendre leurs contre-indications. Elles répondent aux mêmes critères que toutes les interventions de chirurgie orale, à savoir tout acte qui serait susceptible d'aggraver l'état général du patient ainsi que toutes les affections liées à un risque infectieux ou hémorragique.

La pose de mini-vis est contre-indiquée chez les patients présentant (22) :

- Une cardiopathie valvulaire : risque d'endocardite infectieuse
- Un infarctus du myocarde récent
- Un terrain immunodéprimé lié à une infection aiguë ou chronique, locale ou systémique telle un diabète non équilibré, une hémodialyse constante, un trouble de la coagulation, une diminution des défenses immunitaires
- Une pathologie maligne évolutive
- La prise d'inhibiteur de la résorption osseuse : biphosphonates ou anticorps monoclonaux (anti-RANKL) dont les périodes de ½ vie ne sont pas dépassées

Les contre-indications locales sont les suivantes :

- Une radiothérapie de la région maxillo-faciale (risque d'ostéoradionécrose) : cartographie à demander car indications possibles selon la zone irradiée
- Une tumeur évolutive de la muqueuse buccale
- Une quantité et qualité d'os insuffisante : une hauteur d'os alvéolaire suffisante ainsi qu'une densité osseuse appropriée c'est-à-dire sans inclure les type 4 de la classification de Lekholm Zarb (23).
- Une proximité des éléments anatomiques (sinus procident, racine, trou mentonnier, largeur d'os inter radiculaire insuffisante)
- Une hygiène bucco-dentaire insuffisante
- Une pathologie évolutive de la muqueuse au site implantaire
- Une parodontopathie non stabilisée
- Une lésion inflammatoire péri-apicale dans la zone implantable

En complément de ces contre-indications, les facteurs patient-dépendant jouent également leur rôle.

Ces facteurs sont les suivants : respect des consignes post opératoires, bonne hygiène bucco-dentaire ou encore ne pas solliciter trop fréquemment la mini-vis.

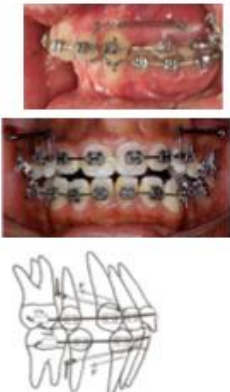

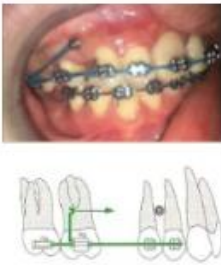

L'excès de tabac, les para-fonctions ou les désordres métaboliques peuvent être défavorables à cet ancrage squelettique (22).

Si ces points ne sont pas respectés, une inflammation plus ou moins suivie d'une infection fera alors apparition pouvant entraîner la mobilité puis la perte de la mini-vis.

## D. INDICATIONS

Les différentes indications des mini-vis (24) vont maintenant être exposées à l'aide de tableaux réunissant les mouvements recherchés tout en tenant compte de la dimension de l'espace dans laquelle on évolue (25), c'est à dire :

- Antéro postérieure : Tableau 5
- Verticale : Tableau 6
- Transversale : Tableau 7

	<b>Antéro - postérieur</b>			
	<b>Rétraction antérieure ("en masse" ou isolée)</b>	<b>Distalisation molaire</b>	<b>Protraction molaire</b>	<b>Redressement axe molaire</b>
<b>Indications</b>	Correction classe II squelettique par prognathie ou proalvéolie maxillaire  Rétraction en masse du secteur antérieure après extraction  Protrusion bi-alvéolaire ou classe III	Encombrement ou protrusion des dents antérieures  Correction dysharmonies dento alvéolaires sans extractions par recul des secteurs latéraux  Compensation alvéolaire des corrections des classe II par recul de l'arcade maxillaire ou des classe III par recul de l'arcade mandibulaire	Le plus fréquent  Mésialisation des molaires pour fermeture d'espace	Après méso version d'une molaire si édentement non remplacé
<b>Techniques de pose à la mandibule</b>	Versants vestibulaires postérieurs soit:  - Entre racines 1M et 2PM - Entre 1M et 2M	Vestibulairement, entre 2PM et 1M (ancrage indirect)  Région rétromolaire (ancrage direct)	Versants vestibulaires postérieurs: Dans le vestibule, en mésial de la zone à refermer (+/- bras de levier fixé sur la dent pour éviter une ingression ou version)	Région rétromolaire  Si trop peu d'espace en distal, entre 1 et 2 PM ou entre 1PM et la canine avec application de la force orthodontique de façon indirecte
<b>Techniques de pose au maxillaire</b>	Entre les racines de la 1PM et 2PM  Tubérosité maxillaire  Versants palatins	<i>Idem</i> +  Au centre du palais, de part et d'autre de la suture intermaxillaire  Palatinement, espace interdentaire plus large	<i>Idem</i> +  Versants palatins  Suture palatine	<i>Idem</i>
<b>Schémas - Photos</b>				

**Tableau 5** : Indications en Antéro-Postérieur: Rétraction en masse (26)(27), Distalisation molaire (28)(24), Protraction molaire(29), Redressement axe (*Figure 8*)




	Vertical		
	<i>Ingression molaire</i>	<i>Ingression antérieure</i>	<i>Égression antérieure ou Traction canine incluse</i>
Indications	Correction béance antérieure  Corriger plan d'occlusion suite à égression d'une molaire sans antagoniste	Le plus fréquent  Classe II division 2 (supraclusion)  Correction d'un sourire gingival	Fermeture béance antérieure
Techniques de pose à la mandibule	Versants vestibulaires postérieurs soit:  Entre 1PM et 2PM  Entre 2PM et 1M	Versants vestibulaires antérieurs soit: Entre les 2 IC  Entre IC et IL  Entre IL et C	Versants vestibulaires antérieurs si 1 dent isolée: dans vestibule de l'arcade antagoniste par application directe des forces  Si tout le bloc incisivo-canin, alors au niveau des secteurs postérieurs
Techniques de pose au maxillaire	<i>Idem</i> +  Versants palatins: Possibilité d'utiliser 2 vis, 1 en vestibulaire et 1 en palatin (déconseillé en lingual!)  Processus zygomatiques	<i>Idem</i> +  Au niveau de la suture palatine si un mouvement de palato version est recherché aussi  Au niveau de l'ENA si un mouvement de vestibulo version est recherché aussi	<i>Idem</i>
Schémas			

Tableau 6 : Indications en Vertical: Ingression molaire : (30)(24)(31), Ingression antérieure : (32)(31), Traction canine incluse 4 techniques illustrées par le memento (24)


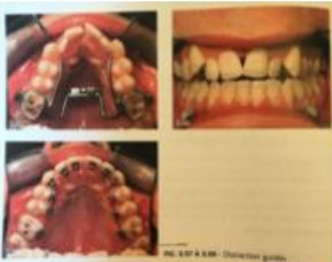
	<b>Transversal</b>			
	<i>Correction décalage milieux inter-incisifs</i>	<i>Correction d'une bascule du plan d'occlusion</i>	<i>Correction exo-alvéolie ou endo-alvéolie (maxillaire)</i>	<i>Distraction guidée (maxillaire)</i>
Indications	Déplacement de toute une arcade d'un côté	Souvent liée à l'extrusion unilatérale de molaires ou au développement asymétrique de la mandibule dans le sens vertical		Distraction maxillaire pour correction d'une endognathie de plus de 5 mm
Techniques de pose à la mandibule	Le plus proche possible des couronnes dentaires : En lingual En vestibulaire	En regard de la dent ou groupe de dents extrusées		Minivis sur arcade antagoniste, soit à la mandibule
Techniques de pose au maxillaire	<i>Idem</i>	<i>Idem</i>	Espaces inter-radiculaires mésial et distal en palatin, bicortical  Cross bite entre face palatine de la dent et corticale externe mandibulaire	
Schémas				

Tableau 7 : Indications en Transversal: Exo-alvéolie (33)(24), Distraction (24)

Chacune de ces indications doit évidemment être adaptée au cas clinique et est vouée à être modifiée selon le contexte anatomique et le mouvement souhaité.

Ces tableaux ne sont qu'une exposition générale des types de mouvements réalisables selon l'indication posée et la technique de pose possible.

## INDICATIONS FOR TREATMENT WITH MINISCREWS

	Treated	Considered
Molar protraction	64%	32%
Indirect anchorage for space closure	55%	36%
Intrusion of supererupted tooth	52%	36%
Intrusion for anterior open bite	41%	45%
Anterior en masse retraction	39%	52%
Molar uprighting	36%	52%
Intrusion for maxillary cant	34%	43%
Molar distalization	27%	45%
Traction on impacted canine	16%	43%
Attachment of protraction facemask	0%	27%

*Figure 17* : Étude réalisée parmi les orthodontistes par l'université de Washington à Seattle, basée sur les réponses au questionnaire envoyé aux praticiens ayant recours aux mini-vis (34)

Par ailleurs, une indication récente des TADs (Temporary Anchorage Devices) qui se développe de plus en plus est la **correction des classe III squelettique** d'origine maxillaire dont le traitement consiste en une protraction du maxillaire (35).

La thérapeutique classique requiert l'utilisation d'un disjoncteur en période de croissance qui agit sur la suture intermaxillaire permettant ainsi l'apposition d'os dans cette zone et donc la croissance du maxillaire.

L'utilisation d'ancrage squelettique, en complément d'une force extra orale, permettrait d'avoir une action squelettique uniquement, sans devoir gérer les mouvements dentaires non voulus. De même, la rotation anti horaire du maxillaire et la rotation horaire de la mandibule pourraient ainsi être évités, offrant alors une situation plus favorable dans la dimension verticale. Un protocole de pose de ces mini-vis pour une indication de MARPE (Miniscrew-Assisted Rapid Palatal Expander) a été défini (33). Des succès observés chez l'adulte sont encourageants et nécessitent de nouvelles études afin de confirmer cette indication qui serait très intéressante.

De même, une indication spécifique à **l'odontologie pédiatrique** (2) , de 3 à 8 ans, doit particulièrement être considérée afin de gagner de l'espace pour la denture permanente. Cette thérapeutique précoce permet de diminuer les temps de traitement à l'adolescence voir même de les éviter.

Ces TADs permettent une meilleure acceptation sociale par le patient qui est donc plus coopérant par rapport aux forces extra orales ou disjoncteurs normalement prescrits à ces âges.

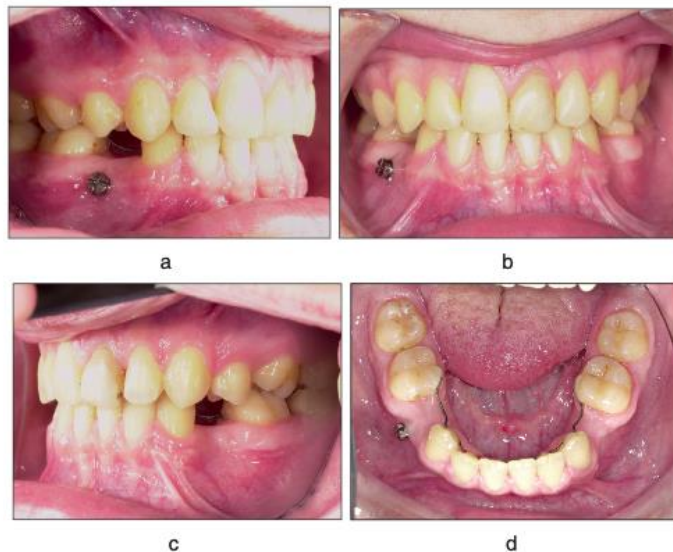
## E. INDICATION DANS LA BIOSTIMULATION OSSEUSE

Une indication récemment mise en évidence est le maintien voire la régénération de l'os alvéolaire atrophique grâce à la mise en place de mini-vis.

Melson et al. (36) ont effectivement publié une étude visant à démontrer l'action des mini-vis trans-corticales sur la *préservation osseuse des crêtes alvéolaires* à la suite d'extractions chez des chiens. Les études existantes sont essentiellement effectuées sur modèle animal mais l'idée est née suite à une mini-vis implantée chez un patient et laissée par inadvertance, qui a permis une comparaison controlatérale chez ce même individu.

Une augmentation de la densité osseuse et du turn over cellulaire permettent de contrer la résorption en diminuant ainsi l'atrophie osseuse au niveau de la zone implantée.

Cette étude montre que l'insertion de vis trans-corticales permet de maintenir la quantité et la qualité d'os alvéolaire quand, par exemple, la pose d'un implant est différée pour différentes raisons afin de stabiliser le niveau osseux et ainsi de diminuer les chirurgies reconstructives pré-implantaires.



(a-d) Images post-thérapeutiques d'un patient présentant l'agénésie de deux prémolaires supérieures et de quatre prémolaires inférieures. Les espaces correspondant aux secondes prémolaires ont été fermés orthodontiquement avec deux mini-vis insérées à travers la corticale dans la région édentée au niveau des premières prémolaires. Une mini-vis a été oubliée et a permis de conserver le procès alvéolaire en largeur et en hauteur d'après Melsen

*Figure 18* : Mini-vis laissée par inadvertance chez un patient permettant une comparaison bilatérale du volume osseux sur le long terme (37)

C'est ainsi que Onghena et al. (38) ont réalisé une *temporisation prothétique par mini-vis* implantée horizontalement dans le palais d'une patiente de 14 ans présentant une agénésie de sa latérale.

Grâce à cette temporisation, une perspective de conservation/régénération osseuse permettrait d'étendre le panel thérapeutique des solutions temporaires tout en étant la seule technique actuelle qui pourrait réduire les effets néfastes de l'hypofonction osseuse.

Certaines réserves dans cette indication sont cependant émises et une visibilité sur le long terme est à poursuivre.

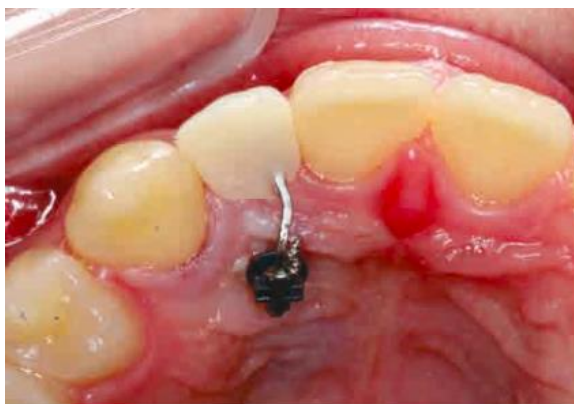

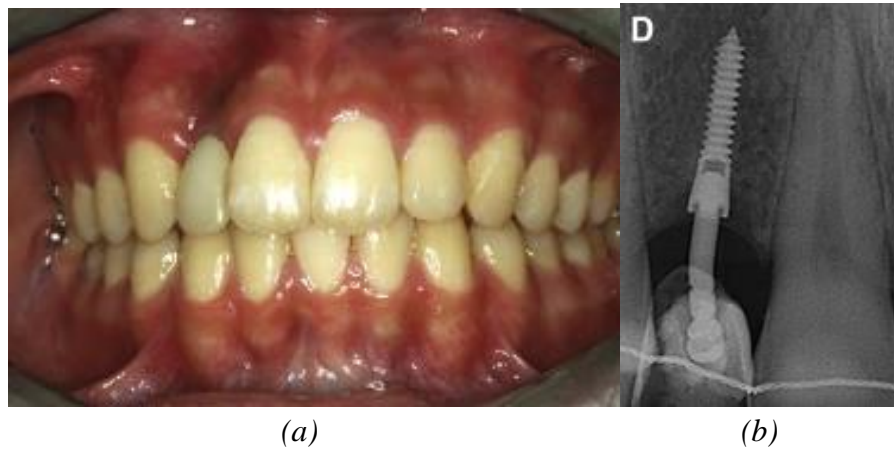
Figure 19 : Vue occlusale après adjonction de la dent en résine



Cette indication de temporisation prothétique a également été exploitée par Jeong et al. (39) lors de l'implantation de C-implants de 10,5 mm de long et 1,8 mm de diamètre afin de maintenir l'espace mésio-distal conservé par traitement orthodontique, suite à la perte d'une dent.

Ces C-implants sont constitués d'une vis intra osseuse recouverte de SLA (acronyme pour "Sandblasted Large grift Acid-etched" qui est un traitement de sablage/mordançage de l'implant créant un état de surface rugueux) qui permet d'augmenter le degré d'ostéo-intégration entre l'os et le mini-implant, d'une tête de vis et d'une couronne scellée par-dessus.

Son rôle est à la fois esthétique et biomécanique car il permet d'empêcher une résorption de l'os alvéolaire comme démontré dans les deux cas cliniques illustrés.



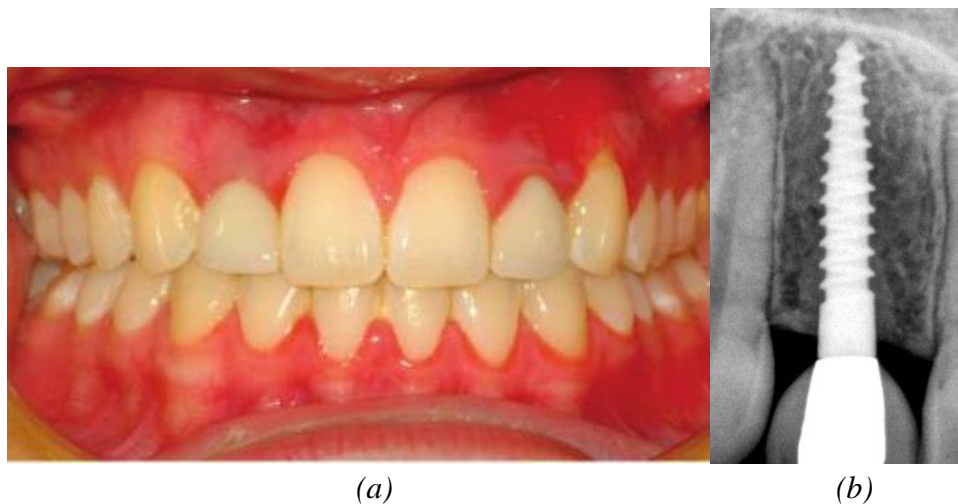
*Figure 20* : Situation clinique (a) et radiographique (b) après 4 ans de temporisation

De même, l'étude de Cope et McFadden (40) illustre deux cas cliniques de temporisation chez des adolescentes présentant une agénésie de leur incisive latérale maxillaire. Les solutions prothétiques présentes actuellement chez ces patients en période de croissance ne sont pas optimales et entraînent une perte du volume osseux nécessitant par la suite des greffes si un implant est envisagé.

L'utilisation des mini-vis a donc été vue comme une solution intéressante dans ces cas car elles joueraient un rôle esthétique mais aussi biologique. En effet, aucune perte osseuse n'est observée comme le montre ces clichés pris 8 ans après la pose de la mini-vis.

Ils ont utilisé des mini-vis de 2,2 mm de diamètre sur lesquelles était fixée une couronne provisoire en polycarbonate.

Les avantages de cette technique sont : une prévention de la résorption osseuse, une stimulation du remodelage osseux, une conservation des tissus durs et mous ainsi qu'un contrôle des mouvements de migrations des dents adjacentes facilitant les contentions orthodontiques.



*Figure 21* : Situation clinique (a) et radiographique (b) après 99 mois de traitement

## F. PRINCIPES DE POSE

### a. Protocole de pose

La littérature a permis d'établir un **protocole de pose** relativement simple et reproductible. Les étapes successives de la mise en place des mini-vis sont les suivantes :

#### 1. Facteurs influençant les sites d'implantations des mini-vis

Afin de déterminer le site d'insertion des mini-vis, plusieurs facteurs sont à prendre en compte :

- Quel est le mouvement souhaité et où est-ce que doit se situer l'ancrage pour corriger la malocclusion ?
- Sécurité : positionnement de la mini-vis par rapport aux structures voisines
- Accessibilité au site
- État des tissus mous : tissu kératinisé
- État des tissus durs : qualité et quantité de l'os cortical
- Confort du patient : gêne minimale ainsi que réduction du risque d'irritation des tissus environnants
- Nécessité : bénéfice de la mini-vis doit être supérieur aux risques et gêne encourus

Concernant les **tissus mous**, il est préférable de se localiser en gencive attachée.

Il faut éviter les freins et les brides muqueuses qui seraient source de cicatrisation inflammatoire voire douloureuse ou encore d'enfouissement de la tête de vis sous la gencive (22). Le site idéal se trouve au niveau de la ligne muco gingival, soit environ à 7 mm de la papille interdentaire, comme exposé par Steve et al. (13).

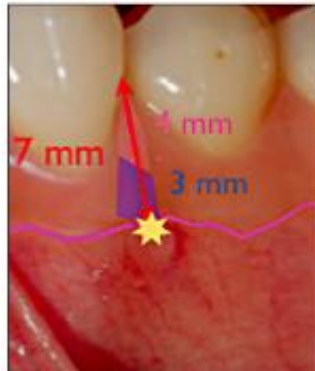


Figure 22 : Site idéal à 7 mm de la papille, soit 4 mm de hauteur muqueuse et 3 mm d'os alvéolaire (13)

En ce qui concerne les **tissus durs**, nous recherchons un os cortical tout en tenant compte de la position des racines qui sont absolument à éviter. L'auteur japonais Shigeeda (41) a montré un taux de succès plus faible en présence d'un contact entre la racine et la mini-vis.

De même, les éléments anatomiques nobles tels que les émergences vasculo-nerveuses notamment les trous palatins, mentonniers et l'artère grande palatine doivent être connus afin d'en éviter la lésion.

L'un des facteurs les plus importants du succès des mini-vis est la qualité osseuse de la zone implantée. Une stabilité primaire dès leurs insertions est primordiale.

Cette stabilité primaire correspond à la stabilité mécanique initiale et est assurée grâce au contact osseux étroit entre la surface de la mini-vis et la surface osseuse voisine. Elle dépend des forces exercées sur la mini-vis, de la densité osseuse dans laquelle la mini-vis est implantée, de l'épaisseur de l'os cortical, du design de la mini-vis et de la distance avec la surface radiculaire des dents adjacentes.

Par ailleurs, le design des mini-vis joue un rôle particulièrement important dans cette stabilité primaire. Alrbate et al. (42) étudient l'avantage d'un design asymétrique du filetage constituant la partie intra osseuse des mini-vis.

La densité et l'épaisseur de l'os sont donc deux facteurs déterminants jouant un rôle crucial dans l'obtention de cette stabilité primaire. Chang et Tseng ont montré qu'une épaisseur de corticale minimale de 1 mm est recommandée (22).

L'étude rétrospective de Lai et Chen (43) démontre un taux de succès diminué dans les zones suivantes :

- Mandibule par rapport au maxillaire du fait de la plus forte densité osseuse à la mandibule qui nécessite un plus grand torque d'insertion à l'origine d'un plus grand échauffement de l'os et d'une compression ischémiant plus forte également
- En lingual
- Densité osseuse faible (Type 4 de la classification de Lekholm Zarb)
- En muqueuse alvéolaire par rapport à la gencive attachée
- Mis en charge des forces orthodontiques à 2 semaines statistiquement moins favorable par rapport à une mise en charge à 4 semaines après la pose
- Facteurs de la maintenance des mini-vis non contrôlés engendrant une inflammation

## 2. Repérage du site d'insertion

L'implantation de la mini-vis sur le point d'ancrage déterminé dépendra de la qualité, de la quantité de l'os et de la proximité des structures anatomiques voisines.

Un bilan radiographique préalable est indispensable : panoramique et cliché rétro alvéolaire

- Ces examens 2D nous donnent une idée sur la densité osseuse et renseignent sur l'exactitude de la position des structures adjacentes
- Ils peuvent être complétés par un examen 3D tomographique (tomodensitométrie ou tomographie volumique à faisceau conique)

## 3. Positionnement de la mini-vis

Plusieurs règles sont à respecter ici :

- Une **distance de sécurité** de 1,5 à 2 mm doit être déterminée avec les structures anatomiques voisines pour éviter toute lésion du ligament parodontal ou de l'entité dentaire propre.

Il a été montré que si la mini-vis se situait dans une distance inférieure à 1 mm du ligament parodontal, une résorption radiculaire avait lieu même si elle n'était pas directement en contact avec la racine (44).

Par ailleurs, certains auteurs dont Garg et Gupta (9) ont démontré qu'au cours du traitement orthodontique, les mini-vis pouvaient être amenées à se déplacer de quelques millimètres (<1,5 mm). C'est pour cette raison qu'on ne peut pas parler d'ancrage absolu.

Ainsi, cette distance de sécurité est d'autant plus importante et notamment en inter radiculaire où l'espace disponible est diminué. Si la zone est trop étroite, le praticien devra s'orienter vers une autre zone d'implantation ou bien orienter sa mini-vis en direction plus apicale ou encore utiliser des mini-vis corticales courtes.

En effet, l'étude menée par Garg et Gupta (9) met bien en évidence cette légère mobilité des mini-vis soumises à une force orthodontique, suite à un suivi 3D des arcades au long du traitement orthodontique.

Un mouvement compris entre 0,3 et 1 mm a été observé, soit un respect de 1,5 mm de sécurité par rapport aux éléments nobles voisins comme les nerfs, vaisseaux ou racines devrait permettre d'éviter toute lésion néfaste.

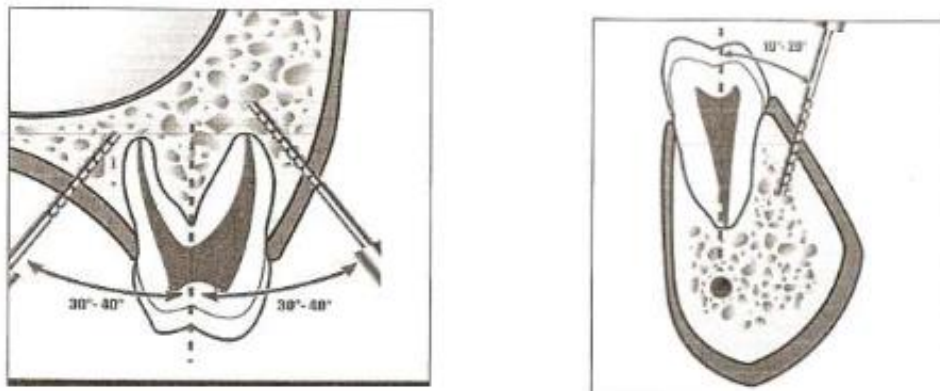
Toutefois, le facteur inflammation semble jouer un rôle important dans cette mobilité puisqu'il est à l'origine d'une plus grande mobilité des mini-vis (45).

L'hygiène doit absolument être contrôlée en présence de ces dispositifs.

- **L'angle d'insertion** des mini-vis par rapport aux dents joue également son rôle. Le but étant d'augmenter la surface d'ancrage avec l'os cortical et ainsi de permettre des couples d'insertion de torque plus élevés tout en diminuant le risque de perforation radiculaire (46).

Il a été montré que cette insertion devait respecter un angle précis qui devait être compris entre :

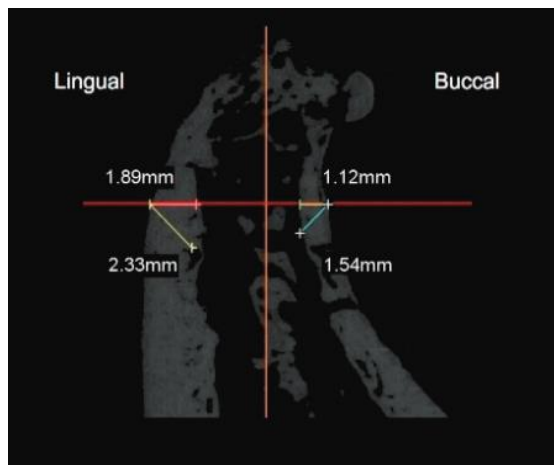
- 30 et 40 ° au maxillaire, soit respectant une angulation oblique
- 10 et 20 ° à la mandibule, soit quasiment parallèle à l'axe de la dent



*Figure 23* : Angles d'insertions des mini-vis dans l'os alvéolaire d'après Melsen puis détaillés par Kyung et al. (47)(55)

En effet, comme le montre l'analyse 3D des corticales osseuses réalisée par Laursen et al. (48), les sites d'insertions les plus favorables se trouvent en vestibulaire ou palatin au maxillaire en regard des procès alvéolaires ainsi qu'en vestibulaire à la mandibule. Ces zones présentent un os cortical minimum de 1 mm avec une augmentation de celle-ci observée en région postérieure mandibulaire.

De plus, ils montrent qu'une inclinaison des mini-vis à 45° au lieu de 90° favorise la stabilité primaire des mini-implants mais il en découle un plus grand risque de perforation du sinus au maxillaire.



*Figure 24* : Épaisseur de l'os cortical mesurée à mi-hauteur de la surface radiculaire (48)

D'autres part, l'ancrage bi-cortical des mini-vis a également été exploité car il permettrait une meilleure stabilité et résistance du fait de l'implication de la totalité de l'épaisseur de l'os alvéolaire.

Cet ancrage bi-cortical devrait être considéré lorsque des forces importantes seront appliquées sur les mini-vis ou bien lorsque l'épaisseur de l'os cortical est trop faible (22).

#### 4. *Protocole de pose*

- Asepsie péri et endo buccale : solution de povidone iodée 0,2 %
- Anesthésie muqueuse légère (anesthésie de contact suffit) : il est important de conserver une sensibilité dentaire qui pourra nous aiguiller en cas de proximité radiculaire trop importante
- Repérage de la zone d'insertion identifiée radiologiquement et topographiquement par palpation de la zone

- **Vissage (11) :**
  - Soit la vis est autotaraudante : un forage sur toute la longueur de la mini-vis est nécessaire à l'aide d'un foret sur contre angle avec un foret de 0,2 à 0,3 mm plus petit que le diamètre de la mini-vis posée, sur une longueur de 2-3 mm
  - Soit la vis est autotaraudante et autoforante : l'insertion est directe au travers de la gencive, sans forage préalable
  - En présence d'un os cortical dense et d'une importante résistance, un pré-forage pourra également être réalisé sur 2-3mm afin de faciliter l'insertion de la mini-vis et d'éviter la fatigue du matériau qui est un facteur de risque de fracture lors de la pose ou de la dépose
- Le vissage est soit manuel avec un tournevis manuel soit réalisé avec un contre angle avec irrigation et à vitesse réduite qui devra rester inférieure à 150 rpm d'après Matsuoka et al. (49). Une étude montre que l'utilisation d'un contre angle garantit un meilleur succès en permettant notamment un contrôle plus précis de la vitesse et de la pression exercée lors du vissage (50)
- Contrôle du **torque d'insertion** est important et celui-ci doit être compris entre 5 et 10 N/cm (51)(52) afin d'éviter les risques d'échauffement de l'os à l'origine d'un plus grand stress présent à l'interface entre l'os et la mini-vis entraînant des microlésions, une ischémie locale et un retard de cicatrisation et donc in fine à un taux d'échec plus important. Une corrélation entre le succès orthodontique et une valeur élevée du torque d'insertion n'est pas mise en évidence comme le montre cette étude (53)
- Contrôle de la **stabilité primaire** : tester la mobilité de la vis en traction et en compression à l'aide d'une sonde et d'un test de percussion sur la tête de la vis avec un instrument métallique → un son métallique doit permettre de valider cette stabilité primaire.
- Contrôle radiographique : vérifier l'axe d'insertion et le bon positionnement de la mini-vis
- Consignes post-opératoires : hygiène, bain de bouche chlorhexidine pendant 10 jours, non sollicitation de la vis linguale ou digitale, plus ou moins associée à une prise d'antalgique de palier 1 (ex : paracétamol)



## 5. *Mise en charge*

La mise en place du système d'application des forces entre la mini-vis et la dent à mobiliser doit se faire le jour même ou dans les jours qui suivent la pose.

Ainsi, la mise en charge peut se faire soit immédiatement soit après 2 semaine de cicatrisation mais jamais entre J1 et J14 post pose de la mini-vis.

L'étude de Lai et Chen (43) met en évidence une différence significative entre une mise en charge à 2 semaines et à 4 semaines avec un succès plus important pour cette dernière.

La **mise en charge** immédiate peut se faire avec des forces douces de moins de 25 g.

Après deux semaines, des forces plus importantes peuvent être administrées allant de 50 à 600 g, soit de 0,5 N à 6 N (12).

En effet, la stabilité primaire obtenue dès la pose des mini-vis permet largement de soutenir les charges des forces orthodontiques sans compromettre leur ancrage (9).

Il n'existe pas de consensus sur les forces maximales pouvant être appliquées mais il a été montré que la mise en charge immédiate des mini-vis n'influence pas son taux d'échec (54).

Il faut noter que les forces appliquées sur des implants prothétiques sont discontinues, répétées et d'intensité et direction variables pouvant atteindre 220 N. Ces contraintes n'étant pas uniformes sont donc bien différentes des forces appliquées sur des mini-vis orthodontiques qui sont elles unidirectionnelles et continues. Ces contraintes sont de l'ordre de 0,2 à 3 N et ne dépassent donc pas la capacité de résistance de l'interface os / mini-vis, engendrant simplement une réaction de densification osseuse physiologique (55).

En résumé, Manni et al. (56) ont publié, suite à une étude rétrospective sur les mini-vis en titane, dans le Journal Européen d'Orthodontie que la situation la plus favorable avec le meilleur pronostic pour le succès de la mini-vis était :

- Un diamètre de 1,3 mm
- Insérée en gencive attachée
- Avec une mise en charge immédiate

## 6. Dépose d'une mini-vis

Du fait de la faible ostéo-intégration, la dépose des mini-vis est assez simple.

Le protocole est le suivant :

- Anesthésie de contact ou pas d'anesthésie
- Dévissage de la mini-vis dans le sens inverse des aiguilles d'une montre à l'aide d'un tournevis manuel
- Cicatrisation osseuse et gingivale rapide, quelques jours après la dépose et sans séquelle

Attention, si la mini-vis résiste au moment de la dépose il ne faut pas s'acharner.



En effet, il est possible qu'un début d'ostéo-intégration ait eu lieu. Il est donc conseillé d'attendre 3 à 7 jours après la première tentative avant de réessayer de déposer la mini-vis (57). Il est effectivement montré que la tentative de dépose provoque des micros-fractures locales ou remodelages osseux suffisants qui permettent à posteriori la dépose de la mini-vis

### b. Deux techniques de pose : trans-muqueuses et enfouies

Nous allons à présent comparer **deux techniques** de pose distinctes.





Nous avons largement décrit le principe des mini-vis trans-muqueuses qui sont les mini-vis "classiques" qui répondent à la majorité des indications mais il existe également à la disposition des orthodontistes les mini-vis enfouies qui présentent leurs propres avantages.

En effet, ces dernières sont plus courtes que les mini-vis trans-muqueuses et répondent donc à des indications de cas plus complexes où la pose est plus compliquée pour différentes raisons anatomiques.

	Mini-vis trans-muqueuses	Mini-vis enfouies (58)(59)
Positionnement chirurgical	<p>Gencive attachée ++ (En muqueuse alvéolaire c'est possible mais risque inflammatoire et risque d'enfouissement de la tête)</p> <p>Épaisseur os cortical &gt; 1mm</p> <p>Stabilité ancrage est proportionnelle à la longueur et au diamètre</p>	<p>Muqueuse alvéolaire ++ Uniquement dans la corticale, pas dans l'os spongieux : partie intra osseuse de 3 mm</p> <p>Pas de bras de levier car fil plaqué directement contre l'os donc pas de stabilité primaire recherchée</p> <p>Autoforante et Autotaraudante</p> 
Diamètre	1,2 à 2 mm	2 mm
Longueur	6 à 12 mm	5 mm
Matériaux	Titane grade V Ou Acier inoxydable	Titane grade V
Localisation	<p>Maxillaire : sous l'épine nasale, palais, ceintre maxillo-zygomatique, tubérosités, procès alvéolaires (entre les racines)</p> <p>Mandibule : symphysaire ou para symphysaire, procès alvéolaire, zone rétro-molaire</p>	Au-delà des apex, fond du vestibule
Examens complémentaires	Oui : qualité et quantité os Panoramique, clichés rétro-alvéolaires, +/- CBCT	Panoramique
Maladie Parodontale	Contre-indications	Pas de contre-indications
Système d'ancrage	<p>Tête</p> <ul style="list-style-type: none"> <li>- Ancrage Direct</li> <li>- Ancrage Indirect</li> </ul> <p>Contrôle :</p> <ul style="list-style-type: none"> <li>- Tridimensionnel</li> <li>- 1 seul point d'ancrage</li> </ul>	<p>Connectique à fil rond à 1 ou 2 boucles qui émerge à distance de la mini-vis donc moins de contamination bactérienne</p> 
Mise en charge des forces ODF	Immédiate	Immédiate

Classification		<p>Dépend du matériau :</p> <ul style="list-style-type: none"> <li>- Active si TMA : CTO pour "cortical TMA"</li> <li>- Passive si acier : CSO pour "cortical steel"</li> </ul> <p>Dépend du nombre de boucles et de bras : (voir <i>Tableau 9</i>)</p> <ul style="list-style-type: none"> <li>- CLO, CTO 1-2, CSO 1 -2, CT8 1-2, CS8 1-2, ST8 2, CS8 2</li> </ul>
Protocole de pose	<p>1,5 à 2 mm de sécurité avec les structures anatomiques voisines (dents, ligament parodontal à préserver)</p> <p>Angle d'insertion :</p> <ul style="list-style-type: none"> <li>- 30-40° au maxillaire</li> <li>- 10-20 ° mandibule</li> </ul> <p>+/- Pré forage</p>	<p>Incision contact osseux au fond du vestibule (10-12 mm)</p> <p>Lambeau peu invasif et +/- nécessité de sutures</p>
Dépose	<p>Simple anesthésie de contact</p> <p>Dévisage</p>	<p>Anesthésie locale</p> <p>Incision identique à celle de la pose</p> <p>Dévisage vis</p>
Avantages	<p>Pas de lambeaux</p>	<p>Moins de risques anatomiques</p> <p>Excellente fiabilité</p> <p>Fil à distance de la mini-vis donc moins de risques de contamination biologique</p>
Inconvénients	<p>Risques éléments nobles : freins, racines dentaires, nerfs, artères</p>	<p>Incision à la pose et à la dépose</p> <p>Difficulté de changer de connectique en cours de traitement</p> <p>Non adapté à une implantation palatine</p>

*Tableau 8* : Comparaison des fiches techniques respectives des mini-vis trans-muqueuses vs enfouies (58)(59)

	<b>CTO / CSO</b>	<b>CT8-1 / CS8-1</b>	<b>CT8-2 / CS8-2</b>	
Terminaison	en forme de O 	en forme de 8 1 bras 	en forme de 8 2 bras 	avec un "tunnel", le fil est glissé sous un tunnel sous-périosté, les deux boucles émergent de part et d'autre de la symphyse 
Contrôle	Contrôle 1D voir 2D si le bras est plié en direction vestibulaire	Contrôle 3D	Contrôle 3D	Contrôle 3D
Indications	Ingressions	Traction de canines incluses à partir bord inférieur processus zygomatic externe mandibulaire	Double action: Bras postérieur pour distaler les molaires Bras antérieur pour tracter le groupe incisivo canin prémolaire	Mésialisation des molaires

*Tableau 9* : Classification et indications des mini-vis enfouies (58)

## G.COMPLICATIONS

Il faut cependant prendre en compte **les limites** de ce système d'ancrage osseux qui permet de s'affranchir de nombreux obstacles aux mouvements orthodontiques mais qui possède ses propres limites qui se doivent d'être respectées (24).

	<i>Versants vestibulaires postérieurs</i>	<i>Versants vestibulaires antérieurs</i>	<i>Versants palatins</i>	<i>Suture palatine</i>	<i>Processus zygomatique</i>	<i>Tubérosité maxillaire</i>
Risques	<ul style="list-style-type: none"> <li>● Sinus maxillaire</li> <li>● Perforation radiculaire</li> <li>● Mouvement souhaité &lt; 3 mm (pour ne pas interférer avec le mouvement des dents dans le sens antéro-postérieur)</li> </ul>	<ul style="list-style-type: none"> <li>● Sinus maxillaire</li> <li>● Lésion muscle abaisseur du septum nasal et de l'aile du nez</li> <li>● Gêne pour le patient</li> </ul>	<ul style="list-style-type: none"> <li>● Sinus maxillaire</li> <li>● Foramen palatin antérieur : pédicule vasculo-nerveux</li> <li>● Perforation radiculaire</li> </ul>	<ul style="list-style-type: none"> <li>● Accessibilité difficile</li> <li>● Site de croissance chez l'enfant</li> </ul>	<ul style="list-style-type: none"> <li>● Effraction sinusienne</li> <li>● Enfouissement de la vis liée à la mobilité des tissus mous</li> </ul>	<ul style="list-style-type: none"> <li>● Os de moindre qualité</li> <li>● Accessibilité difficile</li> <li>● Artère alvéolaire supéro-postérieure</li> </ul>

*Tableau 10* : Risques anatomiques au maxillaire

	<i>Région rétro-molaire</i>	<i>Versants vestibulaires postérieurs</i>	<i>Versants vestibulaires antérieurs</i>
Risques	<ul style="list-style-type: none"> <li>● Paquet vasculo-nerveux alvéolaire inférieur : nerf alvéolaire inférieur</li> <li>● Forte densité osseuse</li> <li>● Vérifier espace disponible en occlusion</li> <li>● Enfouissement de la vis</li> <li>● Maintenance difficile</li> </ul>	<ul style="list-style-type: none"> <li>● Foramen mentonnier : nerf mentonnier et nerf incisif</li> <li>● Perforation radiculaire</li> <li>● Insertion du muscle buccinateur</li> </ul>	<ul style="list-style-type: none"> <li>● Lésion muscle mentonnier</li> <li>● Lésion radiculaire</li> <li>● Gêne patient</li> </ul>

*Tableau 11* : Risques anatomiques à la mandibule

Il existe des **complications** possibles au cours des trois temps opératoires comme toute procédure chirurgicale, c'est à dire en pré-opératoire, per-opératoire et post-opératoire (12).

	<b>Complications anatomiques</b>			
	<i>Lésion des tissus parodontaux ou des racines dentaires (60)(44)(61)(62)(63)</i>	<i>Dérapiage de la mini-vis</i>	<i>Perforations des fosses nasales ou des sinus maxillaires (24)(64)</i>	<i>Lésion des structures nerveuses (24)</i>
Prévention	<ul style="list-style-type: none"> <li>• Anesthésique locale minimale : signal d'alerte desmodontal</li> <li>• Placement dans la zone la plus large en inter-radiculaire</li> <li>• Choisir la plus petite vis indiquée possible</li> <li>• Insertion oblique</li> <li>• Utiliser un tournevis avec une limite de torque</li> <li>• Radio de contrôle si résistance au vissage anormale</li> </ul>	<p>En cas de corticale dense, il est possible que la vis ne s'ancre pas correctement dans l'os cortical et dérape le long du périoste, sous la muqueuse</p> <p>Intérêts du pré-forage cortical même pour des vis autoforantes</p>	<p>Insérer la mini-vis perpendiculairement à la table osseuse</p>	<p>Identifier le nerf à risque proche de la zone de pose</p>
Conduite à tenir	<p>Déposer la mini-vis dans la foulée</p>	<p>Vérifier la technique chirurgicale par rapport à la vis choisie :</p> <ul style="list-style-type: none"> <li>• Lambeaux parfois nécessaires +/- pré-forage</li> <li>• Changement du type de mini-vis</li> </ul>	<p>Contrôles réguliers (développement de mucocèle ou sinusite)</p> <p>Vérifier l'absence de perte d'ancrage de la mini-vis</p>	<p>Déposer la mini-vis immédiatement</p>
Pronostic	<p>Selon l'atteinte pulpaire :</p> <ul style="list-style-type: none"> <li>• Cicatrisation cémentaire</li> <li>• Résorption radiculaire : mise en place de MTA</li> <li>• Exposition pulpaire : traitement endodontique</li> <li>• Ankylose</li> <li>• Avulsion</li> </ul>		<p>Déposer la mini-vis en cas de mobilité trop importante</p> <p>Pas d'influence sur la stabilité primaire si perforation &lt; 1,5 mm</p> <p>Emphysème sous cutané : très rare</p>	<p>Selon l'atteinte du nerf lésé : insensibilité plus ou moins définitive (corticoïdes, microchirurgie, thérapies au laser à envisager, suppléments vitaminiques, antiépileptiques)</p>

*Tableau 12* : Complications anatomiques lors de la pose des mini-vis

	Complications mécaniques	Complications infectieuses		Complications suite à la mise en charge	
	<i>Fracture de la mini-vis (18)(60)</i>	<i>Inflammation, infection péri-apex (65)</i>	<i>Lésion des tissus mous adjacents (66)</i>	<i>Recouvrement de la mini-vis par les tissus mous (24)(60)</i>	<i>Douleurs post-opératoires (67)</i>
Prévention	<ul style="list-style-type: none"> <li>● Fréquence 1%</li> <li>● Incidence de la fracture survient surtout au moment de la pose</li> <li>● Suivre les recommandations du fabricant concernant le torque d'insertion : entre 5 et 15 N/Cm</li> <li>● Importance de l'axe de vissage surtout sur des diamètres compris entre 1,2 et 1,5 mm</li> <li>● Forces orthodontiques (5N) bien inférieures aux valeurs de forces provoquant la fracture des mini-vis (405 N - 747 N)</li> <li>● Pré-forage en cas de corticale dense</li> <li>● Lors du dévissage : tournevis manuel à maintenir dans l'axe de la mini-vis</li> </ul>	<ul style="list-style-type: none"> <li>● Techniques d'hygiène</li> <li>● Péri-implantite si : bactéries pathogènes (Streptococcus Mutans) dans le biofilm dentaire menant à la destruction des tissus parodontaux et péri-implantaires</li> <li>● Facteurs favorisants : progression bactérienne apicale plus rapide sur le titane que sur le ciment</li> </ul>	Zones à risques sont les muqueuses : <ul style="list-style-type: none"> <li>● Des joues</li> <li>● Des lèvres</li> </ul>	Hypertrophie muqueuse adjacente  Zones à risques : <ul style="list-style-type: none"> <li>● En muqueuse alvéolaire</li> <li>● Si la tête est enfouie trop profondément</li> </ul>	
Conduite à tenir	Fracture au niveau du col de la mini-vis car concentre le stress mécanique  Dépose chirurgicale si possible sinon si elle s'avère trop délabrante pour l'os, laisser la vis en place	Prescrire une antibiothérapie  Reprendre les techniques d'hygiène	Recouvrir la tête de la mini-vis avec de la résine (composite flow) +/- Application d'une pommade sur la lésion +/- Cire orthodontique	Effectuer une incision afin d'exposer la tête de la mini-vis  Prescription chlorhexidine	Prescrire des antalgiques de palier I
Pronostic	Vis biocompatible peut rester en place			Ressort en nickel-titane à la place des chaînettes élastiques si nécessaire	

*Tableau 13* : Complications mécaniques, infectieuses et suite à la mise en charge des mini-vis



## V. CONCLUSION

Ainsi les mini-vis sont de véritables outils qui méritent amplement leur place dans l'arsenal thérapeutique des orthodontistes qui en utilisent de plus en plus.

Leurs propriétés structurelles de biocompatibilité et de simplification de la biomécanique orthodontique permettent de multiples indications tout en offrant un protocole de pose simple et reproductible.

L'obtention d'un ancrage squelettique, qui n'est pas absolu, offre une résistance compatible avec la mise en charge de forces orthodontiques et permet également de s'affranchir des limites rencontrées lors d'un traitement multibagues conventionnel. Parmi les TADs (Temporary Anchorage Devices) il existe également les mini-implants et les plaques d'ancrages mais ils n'ont pas été traités dans ce travail.

Au travers de cas cliniques, nous avons exposé les mini-vis trans-muqueuses classiques mais également les mini-vis corticales courtes qui sont enfouies et qui permettent de compléter et d'agrandir le champ d'indication des mini-vis.

Qui plus est, la biostimulation générée par l'emploi des mini-vis étaye encore davantage le champ d'indication. En plus d'un rôle de temporisation prothétique, les mini-vis offrent un rôle biologique non négligeable dans la conservation du capital osseux.

De même, leur utilisation en odontologie pédiatrique ou en tant que renfort d'ancrage pour des mouvements complexes en font des alliés précieux de l'arsenal thérapeutique de l'orthodontiste.

Du point de vue de la coopération du patient, cette thérapeutique permet une réduction des temps de traitements tout en garantissant un confort et une prédictibilité des résultats obtenus.

La pose de mini vis reste un geste invasif. Elle doit faire l'objet d'une planification rigoureuse afin d'éviter toutes lésions anatomiques et complications mécaniques.

Ainsi, que ce soit pour les enfants, adolescents ou adultes, les mini-vis apportent une solution thérapeutique fiable.

## RÉFÉRENCES BIBLIOGRAPHIQUES

1. Ganzer N, Feldmann I, Bondemark L. Anchorage reinforcement with miniscrews and molar blocks in adolescents: A randomized controlled trial. *Am J Orthod Dentofacial Orthop.* déc 2018;154(6):758-67.
2. Shetty P, Nayak UK, Hegde AM, Jacob M. Temporary Anchorage Device: An Epitome of Anchorage in Orthodontic Treatment. *Int J Clin Pediatr Dent.* 2011;4(2):143-6.
3. Adell R, Lekholm U, Rockler B, Brånemark PI. A 15-year study of osseointegrated implants in the treatment of the edentulous jaw. *Int J Oral Surg.* déc 1981;10(6):387-416.
4. Hansson H-A. Structural aspects of the interface between tissue and titanium implants. *J Prosthet Dent.* 1983;50(1):6.
5. Creekmore TD, Eklund MK. The Possibility of Skeletal Anchorage. (9):4.
6. Kanomi R. Mini-implant for orthodontic anchorage. *J Clin Orthod JCO.* nov 1997;31(11):763-7.
7. Costa A, Raffainl M, Melsen B. Miniscrews as orthodontic anchorage: a preliminary report. *Int J Adult Orthodon Orthognath Surg.* 1998;13(3):201-9.
8. Takaki T, Tamura N, Yamamoto M, Takano N, Shibahara T, Yasumura T, et al. Clinical Study of Temporary Anchorage Devices for Orthodontic Treatment —Stability of Micro/Mini-screws and Mini-plates: Experience with 455 Cases—. :13.
9. Garg KK, Gupta M. Assessment of stability of orthodontic mini-implants under orthodontic loading: A computed tomography study. *Indian J Dent Res.* 5 janv 2015;26(3):237.
10. Massif L et Frapier L. Utilisation des minivis en orthodontie. *Odontologie/Orthopédie dentofaciale. Encycl Med Chir Paris.* 8 2006;
11. Mizrahi E. The use of Miniscrews in Orthodontics: A Review of Selected Clinical Applications. *Prim Dent J.* 2016;5(4):8.
12. Alkadhimi A, Al-Awadhi EA. Miniscrews for orthodontic anchorage: a review of available systems. *J Orthod.* juin 2018;45(2):102-14.
13. Steve M, Racy E, Kerbrat J-B. Choisir et mettre en place les mini-vis d'ancrages orthodontiques : notions importantes. *Orthod Fr.* déc 2015;86(4):295-302.
14. Chillès D. L'Orthodontie autrement : du torque sans torque. *Orthod Fr.* sept 2013;84(3):271-6.
15. Caton JG, Armitage G, Berglundh T, Chapple ILC, Jepsen S, Kornman KS, et al. A new classification scheme for periodontal and peri-implant diseases and conditions – Introduction and key changes from the 1999 classification. *J Periodontol.* 2018;89(S1):S1-8.
16. Pohler OEM. Unalloyed titanium for implants in bone surgery. *Injury.* déc 2000;31:D7-13.

17. Pan C-Y, Chou S-T, Tseng Y-C, Yang Y-H, Wu C-Y, Lan T-H, et al. Influence of different implant materials on the primary stability of orthodontic mini-implants. *Kaohsiung J Med Sci.* 2012;28(12):673-8.
18. Scribante A, Montasser MA, Radwan ES, Bernardinelli L, Alcozer R, Gandini P, et al. Reliability of Orthodontic Miniscrews: Bending and Maximum Load of Different Ti-6Al-4V Titanium and Stainless Steel Temporary Anchorage Devices (TADs). *Materials.* juill 2018;11(7):1138.
19. Silverstein J, Barreto O, França R. Miniscrews for orthodontic anchorage: nanoscale chemical surface analyses. *Eur J Orthod.* avr 2016;38(2):146-53.
20. Seifi M, Matini N-S. Evaluation of primary stability of innovated orthodontic miniscrew system (STS): An ex-vivo study. *J Clin Exp Dent.* 1 juill 2016;8(3):e255-9.
21. Civan Aved Hergel, Acar YB, Ates M, Kucukkeles N. In-vitro evaluation of the effects of insertion and sterilization procedures on the mechanical and surface characteristics of mini screws. *Eur Oral Res.* janv 2019;53(1):25-31.
22. Chang H-P, Tseng Y-C. Miniscrew implant applications in contemporary orthodontics. *Kaohsiung J Med Sci.* mars 2014;30(3):111-5.
23. Al-Ekrish A, Widmann G, Alfadda S. Revised, Computed Tomography–Based Lekholm and Zarb Jawbone Quality Classification. *Int J Prosthodont.* juill 2018;31:342-5.
24. Lazaroo B, Tilotta F, Ernoult J-F. Les minivis: ancrage osseux en omnipratique et en orthodontie. 2e édition. Malakoff: Editions CdP; 2016. (Mémento).
25. Mohammed H, Wafaie K, Rizk MZ, Almuzian M, Sosly R, Bearn DR. Role of anatomical sites and correlated risk factors on the survival of orthodontic miniscrew implants: a systematic review and meta-analysis. *Prog Orthod.* 24 sept 2018;19(1):36.
26. Tunçer Nİ, Özçırpıcı AA. Treatment of Class II, Division 2 Malocclusion with Miniscrew Supported En-Masse Retraction: Is Deepbite Really an Obstacle for Extraction Treatment? *Turk J Orthod.* sept 2017;30(3):84-8.
27. Upadhyay M, Yadav S, Nanda R. Biomechanics of incisor retraction with miniimplant anchorage. *J Orthod.* 2 sept 2014;S15-s23.
28. Mohamed RN, Basha S, Al-Thomali Y. Maxillary molar distalization with miniscrew-supported appliances in Class II malocclusion: *A systematic review.* *Angle Orthod.* juill 2018;88(4):494-502.
29. Marusamy KO, Ramasamy S, Wali O. Molar Protraction Using Miniscrews (Temporary Anchorage Device) with Simultaneous Correction of Lateral Crossbite: An Orthodontic Case Report. *J Int Soc Prev Community Dent.* 2018;8(3):271-6.
30. Scheffler NR, Proffit WR, Phillips C. Outcomes and stability in patients with anterior open bite and long anterior face height treated with temporary anchorage devices and a maxillary intrusion splint. *Am J Orthod Dentofac Orthop Off Publ Am Assoc Orthod Its Const Soc Am Board Orthod.* nov 2014;146(5):594-602.

31. Faot F, Ribeiro LF, Machado RMM, Mello ACM, Del Bel Cury AA. Case Studies on the Use of Skeletal Anchorage Orthodontic Techniques Prior to Prosthetic Rehabilitation. *J Oral Implantol.* juin 2015;41(3):332-6.
32. Katada H. Esthetic Improvement through Orthodontic Treatment Involving Extraction: Use of Orthodontic Anchor Screws. *Bull Tokyo Dent Coll.* 2018;60(2):115-29.
33. Nojima LI, Nojima M da CG, da Cunha AC, Guss NO, Sant'Anna EF. Mini-implant selection protocol applied to MARPE. *Dent Press J Orthod.* 2018;23(5):93-101.
34. HYDE JD, KING GJ, GREENLEE GM, SPIEKERMAN C, HUANG GJ. Survey of Orthodontists' Attitudes and Experiences Regarding Miniscrew Implants. *J Clin Orthod JCO.* août 2010;44(8):481-6.
35. Meyns J, Brasil DM, Mazzi-Chaves JF, Politis C, Jacobs R. The clinical outcome of skeletal anchorage in interceptive treatment (in growing patients) for class III malocclusion. *Int J Oral Maxillofac Surg.* août 2018;47(8):1003-10.
36. Melsen B, Huja SS, Chien H -H., Dalstra M. Alveolar bone preservation subsequent to miniscrew implant placement in a canine model. *Orthod Craniofac Res.* mai 2015;18(2):77-85.
37. Melsen B, Dalstra M. L'ancrage squelettique au passé, présent et futur. *Orthod Fr.* mars 2017;88(1):35-44.
38. Onghena T, Breton O, Leclercq P. Préservation osseuse et temporisation prothétique par mini-vis dans les cas d'agénésies des incisives latérales. Soyer Y, éditeur. *Rev Orthopédie Dento-Faciale.* mai 2019;53(2):209-14.
39. Jeong D-M, Choi B, Choo H, Kim J-H, Chung K-R, Kim S-H. Novel application of the 2-piece orthodontic C-implant for temporary crown restoration after orthodontic treatment. *Am J Orthod Dentofacial Orthop.* oct 2011;140(4):569-79.
40. Cope JB, McFadden D. Temporary replacement of missing maxillary lateral incisors with orthodontic miniscrew implants in growing patients: rationale, clinical technique, and long-term results. *J Orthod.* 2 sept 2014;S62-s74.
41. Shigeeda T. Root proximity and stability of orthodontic anchor screws. *J Oral Sci.* 2014;56(1):59-65.
42. Alrbata RH, Ha D-W, Yu W, Kyung H-M. Optimal asymmetric thread for orthodontic microimplants: Laboratory and clinical evaluation. *Angle Orthod.* juill 2015;85(4):585-90.
43. Lai T-T, Chen M-H. Factors affecting the clinical success of orthodontic anchorage: Experience with 266 temporary anchorage devices. *J Dent Sci.* mars 2014;9(1):49-55.
44. Kim H, Kim T-W. Histologic evaluation of root-surface healing after root contact or approximation during placement of mini-implants. *Am J Orthod Dentofacial Orthop.* juin 2011;139(6):752-60.
45. Zheng Jing, Yeke Wu, Wenlu Jiang, Lixing Zhao, Dian Jing, Nian Zhang, et al. Factors Affecting the Clinical Success Rate of Miniscrew Implants for Orthodontic Treatment. *Int J Oral Maxillofac Implants.* 7 août 2016;31(4):835-41.

46. Raji SH, Noorollahian S, Niknam SM. The effect of insertion angle on orthodontic mini-screw torque. *Dent Res J*. 2014;11(4):448-51.
47. Kyung H-M, Park H-S, Bae S-M, Sung J-H, Kim I-B. Development of Orthodontic Micro-Implants for Intraoral Anchorage. 2003;(6):9.
48. Laursen MG, Melsen B, Cattaneo PM. An evaluation of insertion sites for mini-implants: A micro-CT study of human autopsy material. *Angle Orthod*. mars 2013;83(2):222-9.
49. Matsuoka M, Motoyoshi M, Sakaguchi M, Shinohara A, Shigeede T, Saito Y, et al. Friction heat during self-drilling of an orthodontic miniscrew. *Int J Oral Maxillofac Surg*. févr 2011;40(2):191-4.
50. Kim JS, Choi SH, Cha SK, Kim JH, Lee HJ, Yeom SS, et al. Comparison of success rates of orthodontic mini-screws by the insertion method. *Korean J Orthod*. 2012;42(5):242.
51. Placement and removal torque values of orthodontic miniscrew implants - *American Journal of Orthodontics and Dentofacial Orthopedics* [Internet]. [cité 8 avr 2020]. Disponible sur: [https://www.ajodo.org/article/S0889-5406\(11\)00035-7/fulltext](https://www.ajodo.org/article/S0889-5406(11)00035-7/fulltext)
52. Tepedino M, Masedu F, Chimenti C. Comparative evaluation of insertion torque and mechanical stability for self-tapping and self-drilling orthodontic miniscrews – an in vitro study. *Head Face Med* [Internet]. 30 mai 2017 [cité 8 avr 2020];13. Disponible sur: <https://www.ncbi.nlm.nih.gov/pmc/articles/PMC5450203/>
53. Meursinge Reynders RA, Ronchi L, Ladu L, van Etten-Jamaludin F, Bipat S. Insertion torque and success of orthodontic mini-implants: A systematic review. *Am J Orthod Dentofacial Orthop*. nov 2012;142(5):596-614.e5.
54. Chopra SS, Chakranarayan A. Clinical evaluation of immediate loading of titanium orthodontic implants. *Med J Armed Forces India*. avr 2015;71(2):165-70.
55. Davarpanah M, Caraman M, Khoury PM, Augeraud E, Agachi A, Szmukler-Moncler S. L'apport de l'ancrage squelettique en orthodontie. *Actual Odonto-Stomatol*. mars 2007;(237):41-58.
56. Manni A, Cozzani M, Tamborrino F, De Rinaldis S, Menini A. Factors influencing the stability of miniscrews. A retrospective study on 300 miniscrews. *Eur J Orthod*. 1 août 2011;33(4):388-95.
57. Kalra A, Jaggi N, Jasoria G, Shamim W, Rathore S, Manchanda M. Miniscrew Implants as Temporary Anchorage Devices in Orthodontics: A Comprehensive Review. *J Contemp Dent Pract*. oct 2013;14(5):993-9.
58. Chillès D, Chillès J-G, Riemenschneider-Chillès S, Doustkam A-A. Les micro-vis enfouies, l'ancrage osseux universel. *Orthod Fr*. déc 2016;87(4):443-55.
59. Chillès J-G, Riemenschneider-Chillès S. Utilisation des mini-vis corticales courtes en orthodontie. *Orthod Fr*. sept 2011;82(3):253-68.
60. Kuroda S, Tanaka E. Risks and complications of miniscrew anchorage in clinical orthodontics. *Jpn Dent Sci Rev*. nov 2014;50(4):79-85.

61. Alves M, Baratieri C, Mattos CT, Araújo MT de S, Maia LC. Root repair after contact with mini-implants: systematic review of the literature. *Eur J Orthod.* août 2013;35(4):491-9.
62. Hwang Y-C, Hwang H-S. Surgical repair of root perforation caused by an orthodontic miniscrew implant. *Am J Orthod Dentofacial Orthop.* mars 2011;139(3):407-11.
63. McCabe P, Kavanagh C. Root perforation associated with the use of a miniscrew implant used for orthodontic anchorage: a case report. *Int Endod J.* juill 2012;45(7):678-88.
64. Mitsuru Motoyoshi, Rina Sanuki-Suzuki, Yasuki Uchida, Akari Saiki, Noriyoshi Shimizu. Maxillary sinus perforation by orthodontic anchor screws. *J Oral Sci.* juin 2015;57(2):95-100.
65. Comparison of biofilm formation and migration of *Streptococcus mutans* on tooth roots and titanium miniscrews - Laosuwan - 2018 - *Clinical and Experimental Dental Research* - Wiley Online Library [Internet]. [cité 10 févr 2020]. Disponible sur: <https://onlinelibrary.wiley.com/doi/full/10.1002/cre2.101>
66. Marquezan M, de Freitas AOA, Nojima LI. Miniscrew covering: An alternative to prevent traumatic lesions. *Am J Orthod Dentofacial Orthop.* févr 2012;141(2):242-4.
67. Zawawi KH. Acceptance of orthodontic miniscrews as temporary anchorage devices. *Patient Prefer Adherence.* 30 juin 2014;8:933-7.



## SERMENT MEDICAL

En présence des Maîtres de cette Faculté, de mes chers condisciples, devant l'effigie d'HIPPOCRATE.

Je promets et je jure, d'être fidèle aux lois de l'honneur et de la probité dans l'exercice de la Médecine Dentaire.

Je donnerai mes soins à l'indigent et n'exigerai jamais un salaire au-dessus de mon travail, je ne participerai à aucun partage clandestin d'honoraires.

Je ne me laisserai pas influencer par la soif du gain ou la recherche de la gloire.

Admis dans l'intérieur des maisons, mes yeux ne verront pas ce qui s'y passe, ma langue taira les secrets qui me seront confiés et mon état ne servira pas à corrompre les mœurs ni à favoriser le crime.

Je ne permettrai pas que des considérations de religion, de nation, de race, de parti ou de classe sociale viennent s'interposer entre mon devoir et mon patient.

Même sous la menace, je n'admettrai pas de faire usage de mes connaissances médicales contre les lois de l'humanité.

J'informerai mes patients des décisions envisagées, de leurs raisons et de leurs conséquences. Je ne tromperai jamais leur confiance et n'exploiterai pas le pouvoir hérité des connaissances pour forcer les consciences.

Je préserverai l'indépendance nécessaire à l'accomplissement de ma mission. Je n'entreprendrai rien qui dépasse mes compétences. Je les entretiendrai et les perfectionnerai pour assurer au mieux les services qui me seront demandés.

Respectueux et reconnaissant envers mes Maîtres, je rendrai à leurs enfants l'instruction que j'ai reçue de leur père.

Que les hommes m'accordent leur estime si je suis fidèle à mes promesses.

Que je sois déshonoré et méprisé de mes confrères si j'y manque.





## **CASALS Anne-Sophie** – Mini-vis de traction orthodontique : Analyse de la littérature

Th. : Chir. dent. : Marseille : Aix –Marseille Université : 2020

Rubrique de classement : discipline odontologique de la thèse

### Résumé :

Les mini-vis constituent une vraie révolution dans la gestion de l’ancrage en orthodontie.

Grâce à un protocole de pose simple et reproductible, elles répondent à de nombreuses indications repoussant continuellement les limites des traitements orthodontiques conventionnels. Ce moyen thérapeutique d’ancrage intra-osseux a amélioré l’approche biomécanique en orthodontie, offrant un ancrage squelettique direct ou indirect.

Au travers de cas cliniques, deux types de mini-vis sont exposés : les mini-vis trans-muqueuses et les mini-vis corticales courtes. Leurs caractéristiques, leurs champs d’application ainsi que leurs protocoles de pose sont détaillés. L’usage de mini-vis dans la biostimulation osseuse présente un intérêt grandissant dans la communauté scientifique et mérite d’être pris en compte.

Les risques et complications présents doivent être connus et intégrés dans la stratégie thérapeutique individualisée de chaque patient. Très peu invasives, les mini-vis sont déposées une fois l’objectif atteint.

Leurs caractères peu contraignants, allégeant la nécessité de coopération du patient, en font un moyen d’ancrage idéal et un support aux thérapeutiques orthodontiques précieuses que ce soit pour les enfants, les adolescents ou les adultes.

Mots clés : Système d’ancrage squelettique - Mini-vis orthodontiques - Ancrage orthodontique temporaire - Système d’ancrage osseux – TADs : Système d’ancrage temporaire – Mini-vis ostéo-intégrées

## **CASALS Anne-Sophie** – Miniscrews in orthodontics: Literature Review

### Abstract:

Miniscrews constitute a real revolution in the management of orthodontic anchorage.

Thanks to a simple and reproducible clinical protocol, indications are numerous which continue to push the limits of the conventional anchoring systems. This therapeutic method of intra-osseous anchoring improved the biomechanical approach in orthodontics, allowing a direct or indirect skeletal anchorage.

Through clinical cases, both conventional long trans-mucosal bone screws and short miniscrews inserted into cortical bone are described. Their characteristics, indications and clinical procedures are discussed. The use of miniscrews in bone stimulation shows more and more interest in the scientific community and deserves to be taken into account.

The risks and complications must be known and taken in consideration while developing the individualized therapeutic strategy of each patient. Minimally invasive, the miniscrews are removed once the goal is reached.

Their ease of use and their success regardless of patient cooperation make them an ideal type of anchorage and a valuable orthodontic therapeutic support for children, teenagers or adults.

Key words: Skeletal anchorage system (SAS) - Orthodontic miniscrews - Temporary orthodontic anchorage - Bone anchor system - TADs : Temporary anchor system – Endosseous miniscrews