



HAL
open science

Prise de décision dans le traitement prothétique des agénésies dentaires

Iyad Madet

► **To cite this version:**

Iyad Madet. Prise de décision dans le traitement prothétique des agénésies dentaires. Chirurgie. 2020. dumas-03271383

HAL Id: dumas-03271383

<https://dumas.ccsd.cnrs.fr/dumas-03271383v1>

Submitted on 25 Jun 2021

HAL is a multi-disciplinary open access archive for the deposit and dissemination of scientific research documents, whether they are published or not. The documents may come from teaching and research institutions in France or abroad, or from public or private research centers.

L'archive ouverte pluridisciplinaire **HAL**, est destinée au dépôt et à la diffusion de documents scientifiques de niveau recherche, publiés ou non, émanant des établissements d'enseignement et de recherche français ou étrangers, des laboratoires publics ou privés.



Distributed under a Creative Commons Attribution - NonCommercial - NoDerivatives 4.0 International License

THESE

**POUR OBTENIR LE DIPLOME D'ETAT
DE DOCTEUR EN CHIRURGIE DENTAIRE**

Présentée et publiquement soutenue devant la

Faculté d'Odontologie de Marseille
(Doyen : Monsieur le Professeur Bruno FOTI)

Aix-Marseille Université
(Président : Monsieur le Professeur Éric BERTON)

***Prise de décision dans le traitement prothétique des
agénésies dentaires***

Présentée par

MADET IYAD

Né le 04/12/1994

A MARSEILLE

(Bouches-du-Rhône)

Thèse soutenue le **Judi 08 octobre 2020**

Devant le jury composé de

Président : Professeur RUQUET Michel

Assesseurs : Docteur TAVITIAN Patrick

Docteur TOSELLO Alain

Docteur MANSUY Charlotte

THESE

POUR OBTENIR LE DIPLOME D'ETAT
DE DOCTEUR EN CHIRURGIE DENTAIRE

Présentée et publiquement soutenue devant la

Faculté d'Odontologie de Marseille
(Doyen : Monsieur le Professeur Bruno FOTI)

Aix-Marseille Université
(Président : Monsieur le Professeur Éric BERTON)

***Prise de décision dans le traitement prothétique des
agénésies dentaires***

Présentée par

MADET IYAD

Né le 04/12/1994

A MARSEILLE

(Bouches-du-Rhône)

Thèse soutenue le **Judi 08 octobre 2020**

Devant le jury composé de

Président : Professeur RUQUET Michel

Assesseurs : Docteur TAVITIAN Patrick

Docteur TOSELLO Alain

Docteur MANSUY Charlotte

ADMINISTRATION

Mise à jour : sept. 2020

Doyens Honoraires

Professeur	Raymond SANGIUOLO†
Professeur	Henry ZATTARA
Professeur	André SALVADORI
Professeur	Jacques DEJOU

Doyen Assesseurs

Professeur	Bruno FOTI
Professeur	Michel RUQUET
Professeur	Anne RASKIN

Directeurs de Départements

Formation Initiale

Recherche

Formation Continue

Professeur	Michel RUQUET
Professeur	Anne RASKIN
Professeur	Frédéric BUKIET

Charges de missions

Relations Internationales

Internat et Diplômes d'études spécialisées

Affaires générales

Professeur	Hervé TASSERY
Professeur	Virginie MONNET-CORTI
Docteur	Patrick TAVITIAN

Responsable des Services Administratifs et Techniques

Madame Katia LEONI

LISTE DES ENSEIGNANTS

PROFESSEURS DES UNIVERSITES – PRATICIENS HOSPITALIERS DES CSERD

BUKIET Frédéric (58-01)
FOTI Bruno (56-02)
LE GALL Michel (56-01)
MONNET-CORTI Virginie (57-01)
ORTHLIEB Jean-Daniel (58-01)
RASKIN Anne (58-01)
RUQUET Michel (58-01)
TARDIEU Corinne (56-01)
TARDIVO Delphine (56-02)
TASSERY Hervé (58-01)

PROFESSEUR DES UNIVERSITES

ABOUT Imad (65)

PROFESSEURS EMERITES

DEJOU Jacques
HUE Olivier

MAITRES DE CONFERENCES DES UNIVERSITES – PRATICIENS HOSPITALIERS DES CSERD

ABOUDHARAM Gérard (58-01)	LAN Romain (56-02)
BANDON Daniel (56-01)	LAURENT Michel (58-01)
BELLONI Didier (57-01)	LAURENT Patrick (57-01)
BOHAR Jacques (56-01)	MAILLE Gérald (58-01)
CAMOIN Ariane (56-01)	PHILIP-ALLIEZ Camille (56-01)
CAMPANA Fabrice (57-01)	POMMEL Ludovic (58-01)
CATHERINE Jean-Hugues (57-01)	PRECKEL Bernard-Éric (58-01)
GAUBERT Jacques (56-01)	RÉ Jean-Philippe (58-01)
GIRAUD Thomas (58-01)	ROCHE-POGGI Philippe (57-01)
GIRAUDEAU Anne (58-01)	STEPHAN Grégory (58-01)
GUIVARC'H Maud (58-01)	TAVITIAN Patrick (58-01)
JACQUOT Bruno (58-01)	TERRER Elodie (58-01)
LABORDE Gilles (58-01)	TOSELLO Alain (58-01)

MAITRES DE CONFERENCES DES UNIVERSITES ASSOCIES

BALLESTER Benoît (58-01)
BLANCHET Isabelle (56-01)
MENSE Chloé (58-01)
SILVESTRI Frédéric (58-01)

ASSISTANTS HOSPITALIERS ET UNIVERSITAIRES

AL AZAWI Hala (56-01)	HAHN-GOLETTI Larissa (58-01)
ANTEZACK Angeline (57-01)	LIOTARD Alicia (58-01)
ARNIER Canelle (56-01)	MANSUY Charlotte (58-01)
BACHET-DORISON Damienne (56-01)	MARTIN William (56-01)
CAMBON Isabelle (56-01)	MATTERA Rémi (56-01)
CASAZZA Estelle (56-01)	MELLOUL Sébastien (57-01)
CASTRO Romain (57-01)	PARFU Anne (58-01)
DAVID Laura (56-01)	PASCHEL Laura (58-01)
DEVICTOR Alix (58-01)	PILLIOL Virginie (58-01)
DODDS Mélina (58-01)	REPETTO Andréa (58-01)
DRAUSSIN Thierry (56-02)	ROMANET Yvan (57-01)
DUMAS Cathy (57-01)	SANTUNIONE Charlotte (58-01)
HADJ-SAID Mehdi (57-01)	VINAÏ Michael (56-01)

ASSISTANTS DES UNIVERSITES ASSOCIES

GRINE Ghilès (57-01)
HOUVENAEGHEL Brice (57-01)

Intitulés des sections CNU :

- 56^{ème} section : Développement, croissance et prévention
- 56-01 Odontologie pédiatrique et orthopédie dento-faciale
- 56-02 : Prévention - Epidémiologie - Economie de la santé - Odontologie légale
- 57^{ème} section : Chirurgie orale ; Parodontologie ; Biologie Orale
- 57-01 : Chirurgie orale - Parodontologie - Biologie orale
- 58^{ème} section : Réhabilitation orale
- 58-01 : Dentisterie restauratrice - Endodontie - Prothèses - Fonction-Dysfonction - Imagerie - Biomatériaux

L'auteur s'engage à respecter les droits des tiers, et notamment les droits de propriété intellectuelle. Dans l'hypothèse où la thèse comporterait des éléments protégés par un droit quelconque, l'auteur doit solliciter les autorisations nécessaires à leur utilisation, leur reproduction et leur représentation auprès du ou des titulaires des droits. L'auteur est responsable du contenu de sa thèse. Il garantit l'Université contre tout recours. Elle ne pourra en aucun cas être tenue responsable de l'atteinte aux droits d'un tiers

A mon président de thèse,

Monsieur le professeur Michel RUQUET,

Je vous remercie de l'honneur que vous m'avez fait en acceptant de présider ce jury de thèse. Cela me tenait à cœur.

J'ai eu la chance de pouvoir apprendre à vos côtés et de recevoir vos conseils avec toute la sympathie et la bienveillance que l'on vous connaît.

Ce travail est l'occasion de vous remercier pour tous ces bons moments passés à la clinique et pour honorer la personne que vous êtes.

Veillez trouver dans ce travail l'expression de ma vive reconnaissance et de mon profond respect.

Aux assesseurs,

Monsieur le docteur Patrick TAVITIAN,

Quel beau symbole de vous compter parmi les membres de mon jury

J'ai su apprécier la qualité de vos interventions chirurgicales qui illustre votre maîtrise et votre professionnalisme ainsi que votre amour pour votre profession et pour la transmission de vos connaissances.

Puissiez-vous trouver en ce travail le témoignage de ma gratitude et l'assurance de mes sentiments respectueux.

Aux assesseurs,

Monsieur le docteur Alain TOSELLO,

J'apprécie l'honneur que vous m'avez fait en acceptant de siéger dans mon jury.

Je vous remercie pour votre pédagogie et la sympathie que vous m'avez accordée durant mes années d'étude.

Veillez trouver ici le témoignage de ma reconnaissance et l'expression de mes chaleureux remerciements.

A ma directrice de thèse,

Madame le docteur Charlotte MANSUY,

Je suis très sensible à l'honneur que vous m'avez fait en acceptant de diriger ma thèse

Je vous remercie d'avoir pris de votre temps pour corriger ma thèse avec toute l'attention et la minutie que l'on vous connaît.

Vous avez été toujours disponible et de très bons conseils afin de m'aider à mener à bien et de parfaire ce projet de thèse.

Je vous remercie également pour l'aide que vous m'avez fourni notamment en me permettant d'utiliser vos cas cliniques me permettant d'illustrer cette thèse.

Veillez trouver ici l'expression de ma profonde reconnaissance et de mes sincères remerciements.

Table des matières

Introduction	1
1. Notions générales des agénésies dentaires	2
1.1. Terminologie	2
1.2. Prévalence.....	3
1.3. Etiologies.....	4
1.3.1. Mutations génétiques.....	4
1.3.2. Facteurs environnementaux	5
1.3.3. Association à des syndromes	5
1.4. Conséquences des agénésies.....	7
1.4.1. Conséquences fonctionnelles	7
1.4.1.1. La mastication.....	7
1.4.1.2. La déglutition.....	8
1.4.1.3. La ventilation.....	8
1.4.1.4. La phonation.....	8
1.4.2. Conséquences sur la croissance dento-maxillo-faciale	9
1.4.3. Conséquences esthétiques et psychologiques.....	9
1.4.4. Anomalies dentaires associées	10
1.4.4.1. Retard de développement et d'éruption.....	10
1.4.4.2. Anomalies de forme et de taille.....	10
1.4.4.3. Anomalies de position.....	11
1.4.4.4. Anomalies de structure	11
2. Examens cliniques et para-cliniques d'un patient présentant des agénésies dentaires	12
2.1. Entretien initial	12
2.2. Anamnèse	13
2.3. Examens cliniques	14
2.3.1. Examen clinique exobuccal	14
2.3.1.1. Examen des articulations temporo-mandibulaires (ATM).....	14
2.3.1.2. Examen clinique exobuccal de la face.....	14
2.3.1.3. Examen exobuccal de profil.....	15
2.3.1.4. Examen du sourire	16
2.3.2. Examen clinique endobuccal.....	17
2.3.2.1. Bilan dentaire	17
2.3.2.2. Bilan parodontal	17
2.3.2.3. Bilan prothétique et occlusal.....	18
2.4. Examens complémentaires	19
2.4.1.1. Photographies.....	19
2.4.1.2. Moulages d'étude	19
2.4.1.3. Radiographies.....	20
2.4.1.4. Logiciels informatiques	21
2.5. Dossier de prise en charge des Affections de Longue Durée hors liste des oligodonties .	22
2.5.1. Définition	22
2.5.2. Dossier de prise en charge.....	23

2.5.3.	Actes pris en charge.....	25
3.	Prise de décision et moyens thérapeutiques	26
3.1.	Objectifs de traitement	26
3.2.	Critères décisionnels	27
3.3.	Les différentes options thérapeutiques.....	28
3.3.1.	Maintien des dents temporaires	28
3.3.2.	Acceptation de l'espace et abstention thérapeutique	29
3.3.3.	Fermeture orthodontique des espaces	29
3.3.4.	Gestion orthodontique des espaces et remplacement des dents manquantes	32
3.3.4.1.	Autotransplantation.....	34
3.3.4.2.	Prothèses implantaires.....	35
3.3.4.3.	Bridges.....	38
3.3.4.4.	Prothèse amovible	40
3.4.	Choix thérapeutique, arbres décisionnels	42
3.4.1.	Diagramme décisionnel général.....	43
3.4.2.	Cas de l'agénésie isolée des incisives latérales maxillaires.....	44
	Conclusion	46
	Bibliographie	I
	Table des illustrations	A

Introduction

Les agénésies dentaires représentent des anomalies dentaires par défaut de nombre. Elles sont causées par des perturbations durant les premiers stades de formation de la dent entraînant l'absence congénitale du germe dentaire.

Outre l'absence des dents, d'autres conséquences sont provoquées par ces agénésies : un retard de croissance dento-maxillo-faciale, mais également des désordres au niveau fonctionnel, esthétique et psychologique selon le type et le nombre de dents concernées.

Actuellement, le praticien dispose d'un grand nombre de solutions thérapeutiques pour réhabiliter prothétiquement les patients présentant des agénésies dentaires. Mais le choix de la solution la mieux adaptée au patient nécessite la réalisation d'un examen clinique minutieux et le recours à des examens complémentaires.

Du fait de la complexité de prise en charge de ces patients, l'examen clinique doit être standardisé afin de réaliser le diagnostic prothétique, parodontal, occlusal,...(1-12). En effet, la prise en charge des agénésies dentaires est multidisciplinaire et nécessite la collaboration entre l'ensemble des disciplines odontologiques : odontologie pédiatrique, orthopédie dento-faciale, odontologie restauratrice, endodontie, parodontologie, chirurgie orale et maxillo-faciale, odontologie prothétique, implantologie...

Pour faciliter cette prise de décision, l'objectif de cette thèse est de proposer des arbres décisionnels permettant d'aider le praticien à la décision thérapeutique, en fonction de critères tels que la sévérité des agénésies, l'anatomie osseuse ou encore la motivation du patient.

1. Notions générales des agénésies dentaires

1.1. Terminologie

Selon les auteurs, l'agénésie a été décrite par plusieurs termes, pouvant prendre une signification différente, et ainsi être source de confusion.

Pour ce qui est de son étymologie grecque, le terme agénésie signifie « absence de génération » (a : privé de ; génésis : génération).

Selon le *Glossary of prothodontics terms* de 2017 (13), une **agénésie** se définit comme une absence, un échec de la formation ou un développement imparfait de n'importe quelle partie du corps.

Le terme **hypodontie** est quant à lui utilisé par de nombreux auteurs pour désigner l'absence d'au moins une dent (14). Certains auteurs ont limité ce terme à l'absence de une à six dents, à l'exclusion des troisièmes molaires (2).

La définition du terme **oligodontie** varie également selon les auteurs. Pour certains, l'oligodontie désigne l'absence de six dents ou plus, à l'exclusion des troisièmes molaires (2,15). Pour d'autres, elle désigne l'absence de six dents ou plus, associée à des manifestations systémiques dans certains syndromes (2,14).

Pour refléter les différences de terminologie, une autre subdivision de l'hypodontie et de l'oligodontie ont été proposées en hypodontie / oligodontie isolée (non-syndromique) et hypodontie / oligodontie syndromique (c'est-à-dire associée à un syndrome).

Le terme **anodontie** est relatif à une maladie rare caractérisée par l'absence congénitale de toutes les dents (à la fois les dents temporaires et permanentes) (2,13,15).

Finalement, pour plus de clarté, dans cette thèse, les termes suivants seront employés (11,12) :

- Le terme **hypodontie** pour nommer l'absence congénitale de moins de six dents, à l'exception des troisièmes molaires. Elle peut être syndromique ou isolée.
- Le terme **oligodontie** pour nommer l'absence congénitale de six dents ou plus, à l'exception des troisièmes molaires. Elle peut être syndromique ou isolée.
- Le terme **anodontie** pour désigner l'absence congénitale de toutes les dents.
-

1.2. Prévalence

Les agénésies dentaires affectent rarement la **denture temporaire**. Leur prévalence est comprise entre 0,1 et 0,9 %, et répartie de manière égale entre filles et garçons (2,14,16–18). Elles touchent le plus souvent le maxillaire antérieur, et en particulier les incisives (18,19). Les agénésies en denture temporaire sont souvent associées à des agénésies en denture permanente (18–20).

En denture permanente, la prévalence moyenne des agénésies est d'environ 6,5% (17,21,22) mais elle peut varier entre 1.6% à 36.5% en fonction de la population étudiée (17,18). En effet, elle est plus élevée en Afrique, en Europe, en Asie orientale et en Australie (17,22). De plus, les agénésies dentaires affectent plus souvent les femmes que les hommes (15,17,18,21).

La séquence de dents manquantes largement acceptée est : Deuxième prémolaire mandibulaire > Incisive latérale maxillaire > Deuxième prémolaire maxillaire > Incisives mandibulaires (12,15,17,21,23). Les formes unilatérales sont plus fréquentes que les formes bilatérales, excepté l'agénésie des incisives latérales maxillaires (15,17).

1.3. Etiologies

Les agénésies dentaires peuvent être isolées ou associées à d'autres pathologies, en s'inscrivant dans le cadre d'un syndrome poly-malformatif (24).

1.3.1. Mutations génétiques

Les agénésies dentaires peuvent être causées par une mutation d'un gène impliqué dans la morphogénèse dentaire. Plus de 300 gènes sont impliqués dans la morphogénèse dentaire (18). Les mutations de ces gènes peuvent être d'origine environnementale mais, dans la majorité des cas, elles ont un caractère familial, qui s'explique par une base génétique (25).

Des recherches ont été portées sur les mutations de ces gènes du développement dentaire chez les familles présentant des agénésies. Des mutations des gènes **MSX1**, **PAX9**, **AXIN2** et **EDA** sont les fréquemment associées aux hypodonties non syndromiques (Tableau 1) (17,18,26).

En 1996, une équipe découvre une mutation du gène **MSX1** chez les individus d'une même famille présentant des agénésies des quatre dents de sagesse et des deuxièmes prémolaires (27). Une mutation du gène **MSX1** entraîne toujours des agénésies des deuxièmes prémolaires et des troisièmes molaires.

En 2000, un nouveau gène muté est identifié chez une famille présentant une agénésie sévère des dents postérieures, il s'agit du gène **PAX9** (18,28).

Le gène **AXIN2** joue également un rôle important au cours du développement dentaire. Les individus porteurs d'une mutation du gène **AXIN2** présentent un modèle mixte d'agénésie dentaire. Ce gène serait aussi impliqué dans le cancer colorectal héréditaire (29).

Plus récemment, le gène **EDA** a été trouvé impliqué dans l'hypodontie. En effet, ce gène joue un rôle important dans le développement des tissus ectodermiques. Les mutations du gène **EDA** sont impliquées dans les agénésies dentaires isolées (non syndromiques) mais également dans les oligodonties liées à une dysplasie ectodermique liée à l'X (30).

Le gradient postérieur reste en partie énigmatique, bien que Dalhberg (31), en adaptant les concepts de Butler (32) à la dentition humaine, a suggéré que la dent la plus mésiale de chaque série était la plus stable d'un point de vue génétique (33) et donc rarement manquante : les dents de fins de série (deuxième prémolaire, incisive latérale, troisième molaire) présentent moins de stabilité génétique et seraient plus fréquemment absentes.

GENE	Type de dent absente	Stade de maturation concerné
MSX1	Troisième molaire Deuxième prémolaire Première molaire	Stade bourgeon
PAX9	Dents postérieures (Molaires et prémolaires)	Stade bourgeon
AXIN2 EDA	Incisives et prémolaires	Lame dentaire

Tableau 1 : Implication des gènes sur le stade de maturation et le type de dent absente (D'après Danan (26)).

1.3.2. Facteurs environnementaux

Pour l'immense majorité des agénésies légères (une ou deux dents), on ne retrouve aucune étiologie. Cela peut être expliqué par les facteurs environnementaux.

En effet, certains auteurs ont suggéré que des facteurs environnementaux intra-utérins étaient impliqués dans la survenue des agénésies dentaires :

- Bailit (34) a encouragé une bonne nutrition maternelle pré-natale et des soins médicaux de qualité ; en revanche la nutrition post-natale, la maladie, la santé générale et les conditions climatiques auraient peu d'influence sur la survenue d'agénésies dentaires ;
- Les effets intra-utérins de médicament tels que la thalidomide ont été également associés au développement d'agénésies dentaires (35).

D'autres facteurs environnementaux pouvant provoquer l'arrêt du développement dentaire ont été mis en évidence, comme :

- la radiothérapie et la chimiothérapie dans la petite enfance (2,36,37) ;
- les effets locaux d'un traumatisme ou une atteinte iatrogène du germe de la dent permanente lors de l'extraction traumatique de la dent temporaire sus-jacente (2).

Pour résumer, l'expression d'un gène peut être modulée selon le réseau génétique ou selon l'environnement dans lequel il est exprimé. Chaque facteur, qu'il soit génétique ou environnemental, n'est pas suffisant à lui seul pour provoquer l'anomalie, mais peut donner une prédisposition. C'est probablement l'interaction de plusieurs facteurs prédisposants qui est à l'origine d'une agénésie (38). L'étiologie des agénésies est donc plurifactorielle, et une partie des mécanismes les provoquant reste encore à découvrir.

1.3.3. Association à des syndromes

Plusieurs syndromes se caractérisent notamment par des agénésies dentaires et la plupart d'entre eux ont exprimé des anomalies génétiques.

Le tableau 2 (24) présente un résumé des différents syndromes associés aux agénésies. Pour chacun d'entre eux sont décrits le mode de transmission, les gènes et les structures affectées.

Syndrome	Structures / aires affectées	Mode de transmission	Gene map loci	Gènes affectés
Dysplasie ectodermique hypohidrotique 1 (HED)	Peau, glandes sébacées, cheveux, ongles, dents (agénésies)	Récessif, lié à l'X	Xq12-q13.1	Ectodysplasin A (<i>Eda</i>)
Dysplasie ectodermique hypohidrotique 3 (EDA3)	Peau, glandes sébacées, cheveux, ongles, dents (agénésies)	Autosomique dominant	2q11-q13 1q42-q43	Ectodysplasin anhidrotic receptor gene (<i>Edar</i>) ; EDAR-associated death domain (<i>Edaradd</i>)
Dysplasie ectodermique hypohidrotique avec défense immunitaire (HED-ID)	Peau, glandes sébacées, cheveux, ongles, dents (agénésies), dysgammaglobulinaemia	Récessif, lié à l'X	Xq28	IKK-gamma gene (<i>IKBKG</i> ou <i>Nemo</i>)
Incontinentia pigmenti (Syndrome de Bloch-Sulzberger)	Peau (taches d'hyperpigmentation), cheveux, yeux, SNC, dents (agénésies)	Dominant, lié à l'X	Xq28	IKK-gamma gene (<i>IKBKG</i> ou <i>Nemo</i>)
Syndrome d'ectrodactylie, dysplasie ectodermique et fente labiopalatine 1 (EEC1)	Extrémités (mains, pieds), cheveux, peau, ongles, bouche (fentes labio-palatines), dents (agénésies)	Autosomique dominant	7q11.2-q21.3	TP63
Syndrome de fente labio-palatine, dysplasie ectodermique (CLPED1)	Bouche (fente labio-palatine), ongles, cheveux, extrémités (syndactylie), dents (agénésies)	Autosomique récessif	11q23-q24	PVRL 1
Syndrome de Witkop (Syndrome dents et ongles)	Ongles, dents (agénésies)	Autosomique dominant	4p16.1	Msx1
Syndrome de Van der Woude (Syndrome des fistules de la lèvre)	Bouche (fistules de la lèvre inférieure, fentes labio-palatines, lchette), dents (agénésies)	Autosomique dominant	1q32-q41	Interferon regulatory factor 6 (<i>IRF6</i>)
Syndrome oro-facio-digital (OFD)	Bouche (fente labio-linguale), extrémités (polydactylie), reins, système nerveux central, dents (agénésies)	Dominant, lié à l'X	Xp22.3-p22.2	OFD1 protein gene (<i>CXorf5</i>)
Syndrome de Rieger	Yeux, cordon ombilical, hormone de croissance (déficience), dents (agénésies)	Autosomique dominant	4q25-q26	Paired-like homeodomain transcription factor-2 gene (<i>Pitx2</i>)
Syndrome de Down (T21)	Visage, yeux, sang (leucémie), système nerveux central, système endocrinien, système ORL, dents (agénésies)	Cas isolés	21q22.3 1q43 Xp11.23	
Syndrome de Book	Cheveux (grisent prématurément), hyperhidrose, dents (agénésies)	Autosomique dominant		
Holoprosencéphalie	Cyclope, visage (fentes faciales), bouche (fentes labio-palatines), incisive centrale maxillaire médiane	Autosomique récessive	21q22.3	

Tableau 2 : Associations syndromiques des agénésies dentaires (D'après Hobkirk et al. (39))

1.4. Conséquences des agénésies

Qu'elles soient limitées à une dent ou qu'elles soient multiples, les agénésies dentaires entraînent des conséquences sur la sphère oro-faciale. La croissance des maxillaires s'en trouve modifiée, entraînant une altération des fonctions et de l'esthétique (2,18,40,41).

1.4.1. Conséquences fonctionnelles

Les agénésies dentaires multiples engendrent des troubles fonctionnels de la mastication, la déglutition, la respiration et la phonation. Ces troubles fonctionnels sont également présents lorsque les dents temporaires sont maintenues au-delà de l'âge physiologique et ne sont pas remplacées par des dents permanentes.

1.4.1.1. La mastication

La mastication joue un rôle mécanique important dans la digestion car elle favorise l'assimilation du bol alimentaire.

Le calcul du coefficient masticatoire (Tableau 3) permet d'estimer numériquement la capacité à mastiquer d'un patient. Il résulte de la somme des points attribués par dent si celle-ci forme un couple de dents : un coefficient de 1 à 5% est attribué par dent. Si toutes les dents sont présentes et forment un engrènement normal, alors le coefficient masticatoire est de 100 (40,42).

Ligne A																		
	2	5	5	3	3	4	1	2	%	2	1	4	3	3	5	5	2	=50
	18	17	16	15	14	13	12	11		21	22	23	24	25	26	27	28	
	48	47	46	45	44	43	42	41		31	32	33	34	35	36	37	38	
	3	5	5	3	3	4	1	1	%	1	1	4	3	3	5	5	3	=50
Ligne B																		
Ligne A + Ligne B = coefficient masticatoire																		

Tableau 3 : Calcul du coefficient masticatoire (D'après Verkindere et al. (42))

Ce coefficient diminue rapidement lorsqu'une dent est absente, puisque la dent antagoniste se voit imputer également d'une valeur nulle. Ainsi, en denture permanente, l'absence des premières molaires entraîne une perte du coefficient masticatoire de 20% (43). La persistance des dents temporaires réduit également le pouvoir masticateur du fait de la réduction de la taille des tables occlusales, entraînant une difficulté à mastiquer (18).

Cette dysfonction engendre également des troubles gastro-entériques car l'estomac doit fournir un travail plus important pour digérer le bol alimentaire, en suppléant le manque d'efficacité de la mastication (44).

1.4.1.2. La déglutition

La déglutition permet le passage du bol alimentaire. Elle s'accompagne de la fermeture des voies aériennes supérieures afin de protéger ces dernières. En moyenne, un sujet jeune effectue entre 500 à 1200 déglutitions par jour, chacune durant environ une seconde (41).

En cas d'agénésies, la langue s'étale car elle n'est plus bloquée par la barrière dentaire. Cela engendre une déglutition atypique se caractérisant par l'absence de contacts dentaires, s'accompagnant d'une contraction exagérée des lèvres et des muscles faciaux, et d'une projection linguale antérieure ou latérale. Cette déglutition atypique a de multiples conséquences du fait de la répétition de cette fonction (41,45) :

- Conséquences dentaires, telles que les malpositions.
- Défaut de croissance alvéolaire : une position basse de la langue entraîne un défaut de croissance du maxillaire, puisque la langue n'est pas au contact du palais. Elle peut également engendrer une promandibulie fonctionnelle qui peut se transformer en prognathie vraie.

1.4.1.3. La ventilation

Il existe une interrelation entre la déglutition et la ventilation. En effet, l'hypoplasie du maxillaire supérieur, causée par la déglutition atypique, peut entraîner un défaut de croissance des fosses nasales. De plus, le refoulement de la langue en position basse vers le pharynx engendre l'obstruction des voies aériennes supérieures. La capacité respiratoire du patient est alors diminuée (41). La ventilation nasale physiologique est alors remplacée par une ventilation orale qui propulse la langue vers l'avant.

Des conséquences parodontales (liées à la ventilation orale) et osseuses avec l'apparition d'une classe III squelettique (causées par la propulsion de la langue) sont alors possibles (41,44).

1.4.1.4. La phonation

Les agénésies dentaires peuvent entraîner un défaut phonétique, notamment dans le cas d'agénésies affectant les incisives (46,47).

En effet, pour la production de certains phonèmes, comme les constrictives labio-dentales [f] et [v], un contact est nécessaire entre la lèvre inférieure et les incisives supérieures. Quant au son [s], il est produit lorsque l'air passe entre le sillon du dos de la langue et les bords des incisives supérieures (48).

1.4.2. Conséquences sur la croissance dento-maxillo-faciale

La croissance alvéolaire dépend de la présence de follicules dentaires, et leur absence congénitale affectera donc la croissance dento-faciale (12). Le processus de dentition impacte donc le développement des maxillaires : l'os naît, vit et meurt avec la dent. Ainsi une agénésie d'une ou plusieurs dents entraîne un défaut osseux et structurel (49).

Selon Delaire, c'est le développement des bourgeons dentaires, puis le phénomène de migration dentaire qui, pendant la phase éruptive des dents, engendre des forces stimulant l'activité ostéogénique nécessaire à la croissance. Les germes dentaires sont donc indispensables à la bonne croissance des maxillaires (49).

De plus, l'agénésie d'une dent permanente peut être mise en évidence par la persistance de la dent temporaire puisque la dent permanente n'est pas présente pour entraîner la résorption de la dent temporaire. Outre les conséquences fonctionnelles et esthétiques, le maintien des dents temporaires peut engendrer des ankyloses de celles-ci, provoquant l'arrêt de la croissance osseuse dans la région concernée (50).

Plus le nombre de dents manquantes est élevé et plus le retentissement sur la croissance maxillo-faciale sera important (50).

1.4.3. Conséquences esthétiques et psychologiques

De nos jours, les patients accordent de plus en plus d'importance à l'esthétique et à l'image qu'ils renvoient : la denture et le sourire participent à l'esthétique du visage. Ainsi, l'image de soi a des conséquences sur le psychisme (9,51).

Les agénésies dentaires impactent l'esthétique du sourire puisqu'elles engendrent une perte de continuité d'arcade et l'apparition de « trous » entre les dents lorsque les édentements ne sont pas compensés (4). De plus, la déglutition atypique et la poussée de la langue peuvent être responsables des malpositions dentaires (41).

Hormis l'esthétique dentaire, l'esthétique globale du visage est affectée par les agénésies, en raison du défaut de croissance basale et alvéolaire des maxillaires. Le faciès des patients ressemble souvent à celui d'un vieillard car l'étage inférieur du visage est diminué. Cela est d'autant plus marqué que la forme de la maladie est sévère et le nombre de dents manquantes important (52,53).

Dans le cas d'hypodontie, certaines dents temporaires peuvent être conservées une quarantaine d'année. Cependant, les dents temporaires (52) :

- Sont de taille réduite par rapport aux dents permanentes : persistance de diastèmes interdentaires rendant le sourire moins esthétique.
- Sont plus globuleuses et plus blanches, dénotant avec le reste des dents permanentes.
- Ont tendance à s'abuser, du fait d'un émail moins épais et moins minéralisé : il en résulte une nouvelle baisse de la dimension verticale et un affaissement de l'étage inférieur du visage.

La réhabilitation prothétique de ces patients est donc primordiale sur un plan psychologique, en particulier chez les adolescents qui ont déjà des difficultés à assumer leur corps et leur image (2,8).

1.4.4. Anomalies dentaires associées

Les agénésies sont souvent associées à plusieurs anomalies dentaires.

1.4.4.1. Retard de développement et d'éruption

Des études ont démontré une association entre les agénésies et le retard d'éruption dentaire. En présence d'agénésies dentaire, des retards de développement et d'éruption des autres dents ont été observés, notamment au niveau des prémolaires et molaires (54–56). Le retard d'éruption est en moyenne de 1.5 ans mais il dépend de la sévérité de l'agénésie (56) : en cas d'oligodontie, le retard de développement est en moyenne de deux ans (55). Les dents les plus impactées par ce retard sont les dents adjacentes au site de l'agénésie ainsi que la dent controlatérale (56,57).

1.4.4.2. Anomalies de forme et de taille

Une réduction des dimensions mésio-distales des couronnes dentaires a été mise en évidence chez les patients atteints d'agénésies (38,55) : elle dépend de la sévérité des agénésies. En présence d'agénésie d'une incisive latérale maxillaire, l'incisive controlatérale est souvent conique ou conoïde (Figure 1) (38). Bacetti a également démontré une relation significative entre les agénésies des secondes prémolaires et la diminution de la taille des incisives maxillaires (57). La prévalence des incisives conoïde chez les patients atteints d'hypodontie est égale à 5,5% alors qu'elle est de 1,7% dans la population générale (57). Ces anomalies de taille entraînent des problèmes esthétiques supplémentaires qu'il faudra prendre en compte dans le plan de traitement.

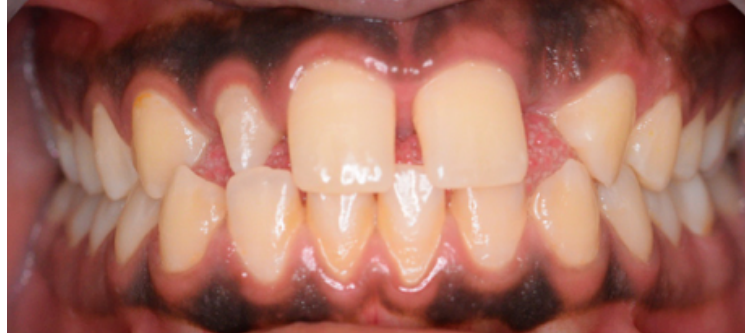

Figure 1 : Patiente présentant une agénésie de la 22 associée à une anomalie de taille et de morphologie de la 12 (incisive conoïde) (Document : Dr C. Mansuy)

Les agénésies entraînent également des modifications de la morphologie coronaire et radiculaire. En effet, les agénésies des troisièmes molaires sont fréquemment associées à une diminution du nombre de cuspides des premières et deuxièmes molaires (38). Les racines des incisives et des prémolaires sont souvent plus courtes (18,38).

1.4.4.3. Anomalies de position

Une augmentation de la prévalence des inclusions de canines en position vestibulaire ou palatine a été observée dans les groupes présentant des agénésies comparativement aux populations témoins (18,58).

Des rotations de dents adjacentes ou non au site de l'agénésie ont également été observées (18,38,54).

1.4.4.4. Anomalies de structure

Des anomalies de structure de l'émail et de la dentine telles que les hypoplasies, les amélogénèses et dentinogénèses imparfaites, sont statistiquement plus fréquentes dans les cas d'agénésies par rapport à une population témoin (18,38).

Ainsi, lors d'une prise en charge d'un patient présentant des agénésies dentaires, le plan de traitement doit prendre en compte les anomalies dentaires potentiellement associées.

2. Examens cliniques et para-cliniques d'un patient présentant des agénésies dentaires

La prise en charge des patients présentant des agénésies dentaires nécessite idéalement un diagnostic précoce (3,4), ainsi qu'une approche pluridisciplinaire, impliquant la collaboration de l'ensemble des disciplines odontologiques : odontologie pédiatrique, orthopédie dento-faciale, odontologie restauratrice, endodontie, parodontologie, chirurgie orale et maxillo-faciale, odontologie prothétique, implantologie... Ainsi l'examen clinique doit être standardisé, afin d'aboutir au diagnostic prothétique, parodontal et occlusal (1–11). Ce diagnostic permettra de préciser les objectifs de traitement et d'identifier les critères de choix de la restauration prothétique d'usage.

Avant tout traitement prothétique, il est important de réaliser un bilan rigoureux (8), afin :

- De confirmer le diagnostic d'agénésie dentaire ;
- De préciser les objectifs de traitement ;
- De définir les différentes possibilités thérapeutiques et évaluer leur faisabilité ;
- De déterminer la nécessité de traitements additionnels (orthodontiques, endodontiques, restaurateurs, parodontaux, chirurgicaux) permettant d'aboutir au succès du traitement ;
- De préciser la séquence et la durée du traitement.

2.1. Entretien initial

Lors de l'entretien initial, le praticien doit se préoccuper du **profil psychologique** du patient.

Tout d'abord il est nécessaire de noter le **motif de consultation** et **les attentes du patient** d'un point de vue fonctionnel et esthétique, pour en déduire l'objectif principal du plan de traitement. Cependant, ces attentes doivent être atteignables et toute demande irréaliste doit être écartée. La plupart des patients souffrant d'agénésies consultent pour des raisons esthétiques en relation avec les diastèmes, la forme et la taille de leurs dents (dents coniques ou microdontie), la persistance des dents lactéales ou l'effondrement de l'étage inférieur de la face (4,8,59).

Il est également indispensable d'évaluer **la motivation du patient**. Un plan de traitement long et complexe, notamment en cas d'oligodontie, ne peut être envisagé sans l'entière coopération et motivation du patient : il est important qu'il comprenne la nécessité d'une prise en charge à long terme, la durée du traitement, de son coût et des besoins futurs en termes de maintenance (8,10,11).

2.2. Anamnèse

L'anamnèse est un prérequis indispensable avant toute thérapeutique

Le chirurgien-dentiste s'informe de **l'état général du patient** ainsi que de ses **antécédents médicaux** afin de connaître tout facteur génétique ou environnemental prédisposant aux agénésies dentaires : état de la mère pendant la grossesse, maladies contractées à l'enfance, maladies génétiques... (12,60) Si une thérapeutique implantaire est envisagée, les contre-indications absolues ou relative à la chirurgie implantaire doivent être recherchées (Tableau 4).

Contre-indications absolues	Contre-indication relatives
<ul style="list-style-type: none"> • Patient à haut risque d'endocardite infectieuse • Chimiothérapie • Radiothérapie • Transplantation • Dialyse • Biphosphonates intraveineux 	<ul style="list-style-type: none"> • ASA P3 et P4 • Atteinte cardiaque n'impliquant pas une contre-indication absolue • Diabète non équilibré • Maladies rénales chroniques • Immunodépressions • Patients à risques de cicatrisation médiocre (reflux gastro-oesophagien, lichen plan, corticothérapie)

Tableau 4 : Rappel des contre-indications médicales absolues et relatives dans la chirurgie implantaire (D'après Prouvost et al. (61))

L'état actuel bucco-dentaire du patient ainsi que ses antécédents odontologiques sont également précisés : soins restaurateurs, avulsions dentaires, traitements parodontaux, prothèses, chirurgie implantaire...). En effet, les autres causes d'absence de dents doivent être connues : une extraction antérieure, une maladie parodontale agressive, un échec ou un retard d'éruption(12)...

Enfin, le praticien doit interroger le patient sur les **antécédents familiaux d'agénésies** (frères sœurs, parents) car les agénésies dentaires peuvent être dues à une mutation génétique transmise à la descendance (3,12,60). Si un facteur héréditaire est avéré, le praticien pourra proposer un conseil familial aux proches du patient.

2.3. Examens cliniques

2.3.1. Examen clinique exobuccal

2.3.1.1. Examen des articulations temporo-mandibulaires (ATM)

La capacité du patient à maintenir une **ouverture buccale** suffisante et prolongée doit être évaluée : un défaut d'ouverture buccale peut contre-indiquer certaines thérapeutiques qui exigent de longues séances avec une ouverture buccale prolongée (implants dans la région postérieure, acte d'endodontie...) et donc modifier le plan de traitement initial.

Une **palpation des ATM** lors des mouvements d'ouverture et de fermeture est réalisée, pour écarter toute gêne, douleur, trismus, déviation du trajet lors de la mise en fonction, bruits articulaires de type craquement ou claquement, pouvant évoquer une affection des ATM.

2.3.1.2. Examen clinique exobuccal de la face

La symétrie du visage est analysée grâce à plusieurs plans de référence (12,62,63) (Figure 2) :

- La ligne bipupillaire constitue le repère horizontal de référence pour l'analyse faciale : c'est une coupe transverse, formée par la ligne joignant les deux pupilles.
- Le plan sagittal médian est la référence de symétrie droite/gauche. Il sépare la moitié gauche de la moitié droite du corps et de la face : il passe par la glabelle, l'arête du nez, le philtrum et le milieu du menton et est perpendiculaire aux lignes horizontales.

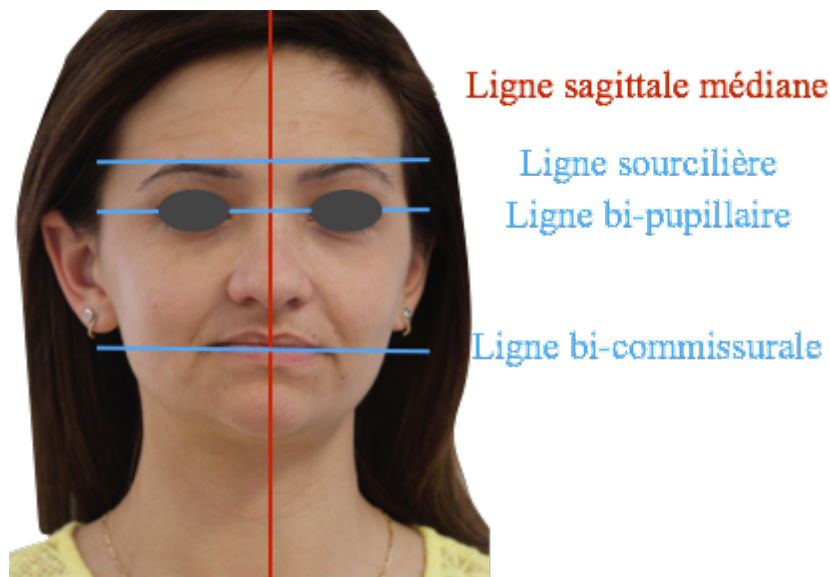


Figure 2 : Les lignes de références lors de l'examen de la symétrie faciale (Document : Dr C. Mansuy)

L'étude des plans transverses permet d'évaluer la **répartition des 3 différents étages de la face**(63), (Figure 2) qui sont normalement de hauteur égale :

- L'étage supérieur est délimité par la ligne des cheveux et la ligne passant par le nasion ;
- L'étage moyen est délimité par la ligne passant par le nasion et la ligne passant par le point sous-nasal ;
- L'étage inférieur, est délimité par la ligne passant par le point sous nasal et par la tangente à la pointe du menton.

La **dimension verticale d'occlusion (DVO)** est déterminée par la hauteur de l'étage inférieur de la face. Tout affaissement de la DVO doit être rétabli afin d'harmoniser à nouveau les rapports des différents étages de la face, la tonicité musculaire, ainsi que la forme générale du visage. Cette perte de DVO est généralement objectivée dans les cas d'oligodontie et peut être due à un déficit de croissance alvéolaire ou squelettique (4,8,10,11,64).

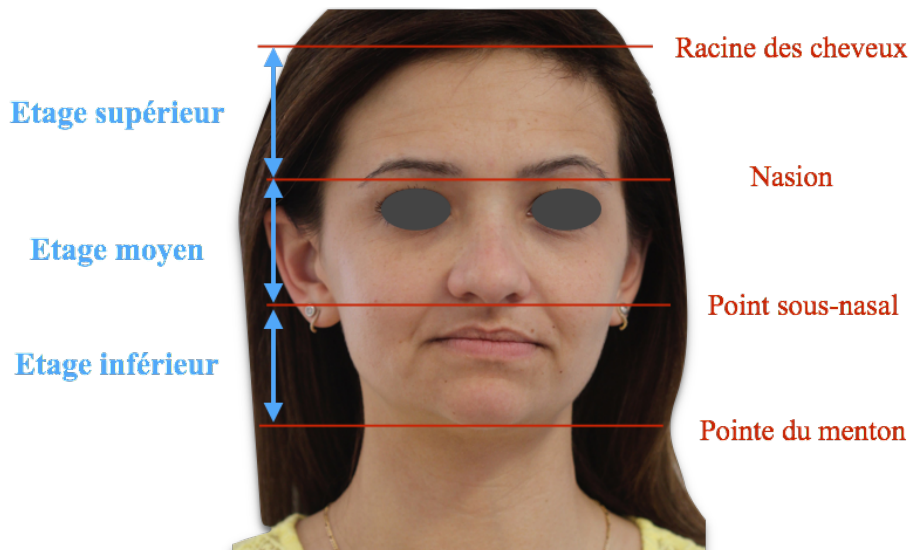


Figure 3 : Répartition des étages de la face chez une patiente présentant une oligodontie : la diminution de l'étage inférieur de la face témoigne d'une perte de dimension verticale d'occlusion (Document : Dr C. Mansuy)

2.3.1.3. Examen exobuccal de profil

L'examen de profil évalue les relations squelettiques (12) : en général, les patients présentent une tendance à un profil squelettique de classe III, qui augmente avec la sévérité des agénésies (8).

2.3.1.4. Examen du sourire

L'examen du sourire est un prérequis à tout traitement esthétique.

Tout d'abord, le praticien procède à l'analyse de la **ligne du sourire** (6). La classification de Liébart (65) permet d'évaluer la visibilité du parodonte lors du sourire (Figure 3) :

- Classe 1 : Ligne du sourire très haute, correspondant à un sourire qui découvre un bandeau continu de gencive de 3 mm ou plus de hauteur (sourire « gingival »)
- Classe 2 : Ligne haute, correspondant à un sourire qui découvre un bandeau continu de gencive de moins de 2 mm de hauteur ;
- Classe 3 : Ligne moyenne, ne présentant que les espaces interdentaires remplis ou non par les papilles ;
- Classe 4 : Ligne basse ne découvrant pas de parodonte.

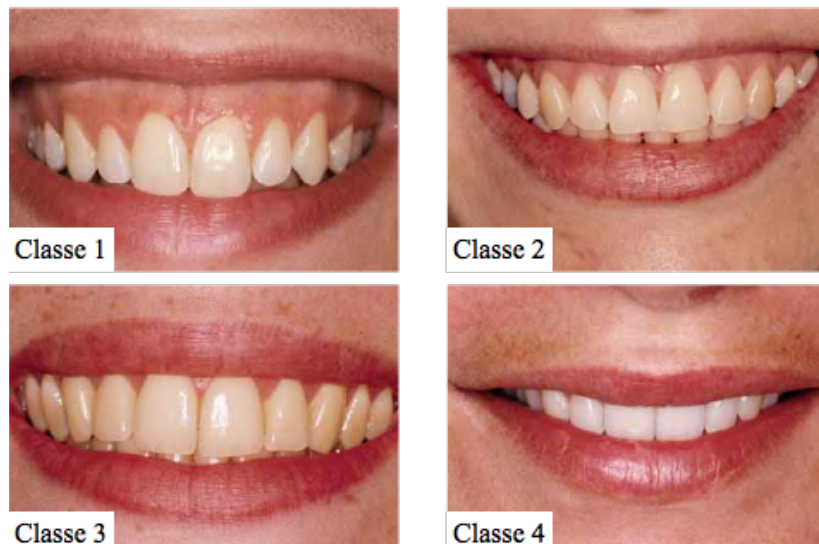

Figure 4 : Classification de la ligne du sourire selon Liébart (D'après Liébart et al.(65))

Ainsi, en présence d'une ligne du sourire de classe 1, 2 ou 3, tout traitement prothétique du secteur antérieur impliquera de rétablir l'esthétique non seulement des tissus dentaires, mais aussi des tissus parodontaux.

Lors de l'examen du sourire, il est également nécessaire d'étudier la **position de la ligne inter-incisive** et sa concordance avec le plan sagittal médian. Idéalement, la ligne inter-incisive doit coïncider avec le frein labial et le plan sagittal médian. Mais selon Kokich et al. (66), l'inclinaison de la ligne inter-incisive est plus importante que sa concordance avec le plan sagittal médian dans la perception de l'esthétique des dents antérieures.

2.3.2. Examen clinique endobuccal

2.3.2.1. Bilan dentaire

Tout d'abord, le praticien réalise la **numération de la formule dentaire du patient** afin de confirmer le diagnostic d'agénésies dentaires. Il note **la persistance éventuelle de dents temporaires**, ainsi que leur état : mobilité, résorption radiculaire, perte de substance liée à la carie ou à une usure occlusale (4,11,67,68)... Cette persistance des dents temporaires peut engendrer une égression des dents antagonistes, responsable d'une perte d'espace inter-occlusal (11,69).

Il examine également l'état des dents permanentes, c'est à dire leur taille, leur morphologie, leur mobilité, la présence de pertes de substances ou de lésions carieuses... En effet, les agénésies dentaires sont souvent associées à des anomalies dentaires : retard d'éruption, anomalies de taille (microdonties), de morphologie (dents coniques), de couleur, de structure (hypoplasies de l'émail, amélogénèses ou dentinogénèses imparfaites), ou de position (canines ectopiques) des dents permanentes (3,6,8,9,11,12,38) (Figures 1 et 5). De plus, une fragilité des dents permanentes adjacentes aux sites d'agénésies peut contre-indiquer certaines thérapeutiques, comme les bridges conventionnels.

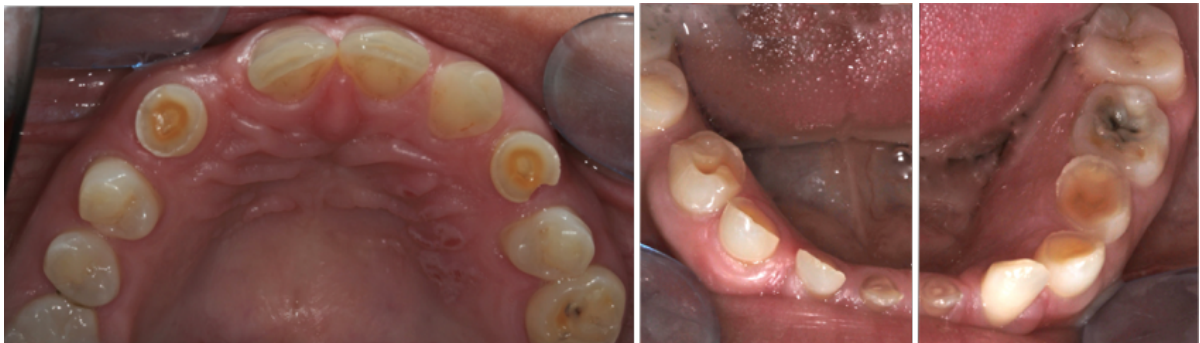

Figure 5 : Agénésies dentaires et anomalies dentaires associées. Cette patiente présente des agénésies de 17 dents permanentes avec persistance de 53, 63, 65, 71, 73, 74, 75, 81, 82, 83, 84 (associées à des pertes de substances et des lésions carieuses) et microdonties des dents permanentes présentes sur les deux arcades. (Document : Dr C. Mansuy)

2.3.2.2. Bilan parodontal

De même, une atteinte des tissus de soutien des dents résiduelles peut compliquer voire contre-indiquer certains plans de traitement (dent pilier de bridge, support de crochet, implantologie...). Un bilan parodontal complet (12) doit donc être réalisé, afin de diagnostiquer une éventuelle maladie parodontale : de manière générale, tout traitement prothétique nécessite un support parodontal sain ou assaini. Il consiste en l'étude de plusieurs paramètres : le niveau d'hygiène bucco-dentaire, le type de parodonte, la profondeur de sondage...

Tout d'abord, l'hygiène (8,12) est évaluée grâce à l'indice de plaque dentaire de Silness et Løe (70) :

- Score 0 : absence de plaque
- Score 1 : film de plaque au contact de la gencive marginale visible seulement après exploration à la sonde
- Score 2 : accumulation modérée de plaque au contact de la gencive marginale, absence de plaque dans les espaces interdentaires, les dépôts sont visibles à l'œil nu
- Score 3 : grande accumulation de plaque au contact de la gencive marginale, présence de plaque dans les espaces interdentaires.

Il est important de connaître le biotype parodontal du patient, afin d'adapter la prise en charge : une insuffisance de volume est souvent présente dans les secteurs où les dents sont absentes, d'autant plus lorsque le biotype parodontal est fin (71). On distingue 4 types de parodontes selon Maynard et Wilson (72) :

- Type 1 : os alvéolaire épais, gencive épaisse et haute
- Type 2 : os alvéolaire épais, gencive fine et de faible hauteur
- Type 3 : os alvéolaire fin, gencive épaisse et haute
- Type 4 : os alvéolaire fin, gencive fine

La mesure de la profondeur des poches parodontales par un sondage vertical permet l'examen du parodonte profond.

Enfin, les éventuelles mobilités dentaires sont évaluées grâce à la classification des mobilités de Mühleman (73) :

- 0 : ankylose
- 1 : mobilité physiologique perceptible entre deux doigts
- 2 : mobilité transversale visible à l'œil nu inférieure à 1mm
- 3 : mobilité transversale supérieure à 1mm
- 4 : mobilité axiale

2.3.2.3. Bilan prothétique et occlusal

Il sera nécessaire de remplacer toute prothèse défectueuse en évaluant la conservabilité de la dent et l'état de la prothèse.

Les dimensions horizontales et verticales, la forme des crêtes édentées et l'occlusion dentaire doivent être étudiées (12). En effet, les patients adultes atteints d'agénésies dentaires présentent souvent des perturbations des rapports inter-maxillaires et des espaces prothétiques insuffisants, en particulier lorsque des dents temporaires persistent ou lorsque les édentements n'ont pas été réhabilités lors de l'enfance et de l'adolescence.

En l'absence de dents antagoniste ou en cas de persistance des dents temporaires, l'éruption des dents permanentes peut être excessive.

Cette égression est responsable de troubles occlusaux (recouvrement excessif, perte de DVO...) et d'un défaut de hauteur occlusale prothétique utilisable (HOPU) (4,64,69).

Lorsque les édentements ne sont compensés, les dents adjacentes aux sites d'agénésies peuvent présenter des versions ou rotations, qui influent sur l'espace mésio-distal disponible. Cet espace mésio-distal disponible doit être évalué par rapport à la dimension des dents à remplacer : il peut alors être nécessaire d'avoir recours à un traitement orthodontique, des coronoplasties voire des thérapeutiques plus invasives (coiffes, overlays...) pour rétablir la bonne position de ces dents.

2.4. Examens complémentaires

2.4.1.1. Photographies

Il est recommandé de réaliser des photographies exobuccales et endobuccales avant le traitement. Elles ont un intérêt médico-légal, aident à l'élaboration du plan de traitement et permettent de faire un comparatif lors des différentes étapes de traitement (12).

Des dessins numériques peuvent être réalisées sur les photographies exobuccales à l'aide de logiciels informatiques de *Digital Smile Design* afin d'intégrer la position des futures dents dans le sourire (74,75).

2.4.1.2. Moulages d'étude

La réalisation d'empreintes pour moulages d'études est indispensable pour une prise en charge pluridisciplinaire, en particulier dans le cas de traitements complexes. Leur étude sur simulateur permet une analyse plus précise de l'occlusion (simulation d'augmentation de DVO, étude des interférences...) et des espaces prothétiques disponibles (4,6–8,12,69).

Un *set-up* (modèle fractionné) peut être réalisé afin d'analyser les mouvements orthodontiques nécessaires pour déplacer les dents présentes dans la position optimale, d'étudier la position des piliers prothétiques et d'évaluer l'espace nécessaire à la restauration prothétique (4,7,11,38).

Il est également possible d'avoir recours à des cires de diagnostic (*wax up*) afin préciser le projet prothétique (4,6–8,12,69,76). Elles permettent de prévisualiser le résultat d'un point de vue esthétique et fonctionnel. Ce projet peut être transféré en bouche par la technique des masques ou *mock-up* afin de valider le projet thérapeutique avec le patient, avant d'engager des modifications irréversibles (11) (Figure 6). Lorsqu'une empreinte optique est réalisée (format STL STereo-Lithography), ce *wax-up* peut être virtuel.

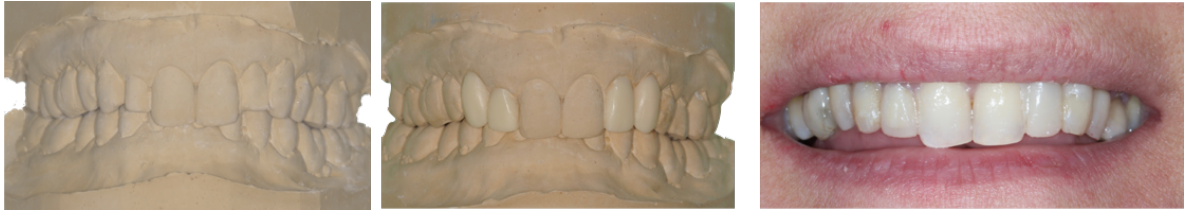

Figure 6 : Cires de diagnostic (*wax-up*) et *mock-up* chez une patiente présentant des agénésies de 12, 13, 22, 23 avec persistance des dents temporaires (Document : Dr C. Mansuy)

2.4.1.3. Radiographies

La radiographie panoramique (ou orthopantomogramme) est l'examen d'imagerie utilisé en première intention (Figure 7). Elle permet d'avoir une vue d'ensemble des arcades dentaires, des maxillaires supérieurs et inférieurs, de la partie basse des fosses nasales et du plancher des sinus maxillaire. Elle fournit des informations sur le nombre de dents présentes, sur l'état de santé dentaire et osseux du patient (caries, perte osseuse, affections osseuses...), et sur les rapports des sites d'agénésies avec les structures anatomiques (canal mandibulaire, sinus maxillaire, fosse nasales...) et les dents adjacentes. Elle reste cependant peu précise en raison de sa déformation et doit être complétée par d'autres examens d'imagerie (12,77).

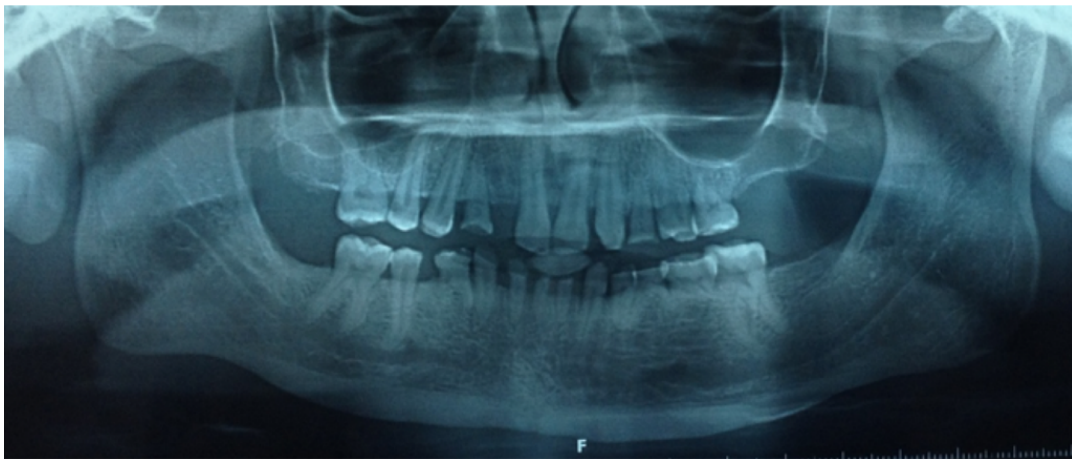


Figure 7 : Radiographie panoramique d'une patiente présentant une oligodontie (Document : Dr C. Mansuy)

Les radiographies rétro-alvéolaires et rétro-coronaires sont de meilleure qualité que la radiographie panoramique et permettent une étude plus fine, sans déformation, des tissus dentaires et principalement des tissus parodontaux. Elles doivent être réalisées pour toute dent dont le pronostic est douteux (12) (Figure 8). Il est important d'évaluer la solidité des racines, en particulier pour les dents temporaires ou pour les dents permanentes présentant des microdonties (11,69). Un bilan long cône peut également être réalisé par la formation de plusieurs clichés rétro-alvéolaires et retro-coronaires.

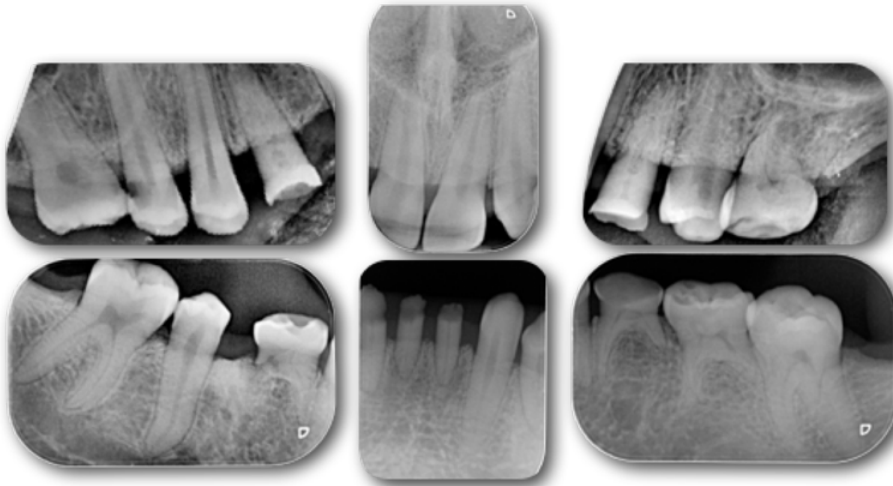

Figure 8 : Radiographies rétro-alvéolaires d'une patiente présentant une oligodontie (Document : Dr C. Mansuy)

Les examens radiologiques tomодensitométriques comprennent la tomographie volumique à faisceau conique (*Cone Beam Computed Tomography* CBCT) et le scanner (*Computerized Tomography Scanner*) associés à un logiciel d'imagerie tridimensionnel ou à un logiciel de simulation implantaire (7,8,12,78). Le CBCT a l'avantage d'être moins irradiant que le scanner (78). Ces examens doivent être réalisés de préférence avec un guide radiologique issu du projet prothétique (7,78). Ils permettent l'étude :

- Du volume osseux (7,8,12) : dimension de la crête dans le sens mésio-distal et vestibulo-lingual, hauteur de crête, forme de la crête. Les sites d'agénésies présentent souvent des concavités des procès alvéolaires caractérisées par une crête en forme de sablier en coupe transversale (8) ;
- Des rapports avec les structures anatomiques adjacentes (8) : sinus maxillaire, fosses nasales, canal palatin au maxillaire, fosse sous-mandibulaire, foramen mentonnier et canal dentaire inférieur
- De la qualité ou densité osseuse (7).

Des téléradiographies de face et de profil sont réalisées dans le cadre d'une thérapeutique orthodontique ou orthodontico-chirurgicale.

2.4.1.4. Logiciels informatiques

Grâce aux logiciels de planification implantaire, il est possible de choisir la position idéale des implants dentaires d'un point de vue prothétique, en fonction du volume osseux, tout en facilitant la communication avec le patient (7,78) (Figure 9). Ces logiciels peuvent coupler données DICOM (*Digital Imaging and Communications In Medicine*) issues du CBCT et fichiers STL issus des empreintes optiques, permettant la fabrication des guides chirurgicaux stéréolithographiques.

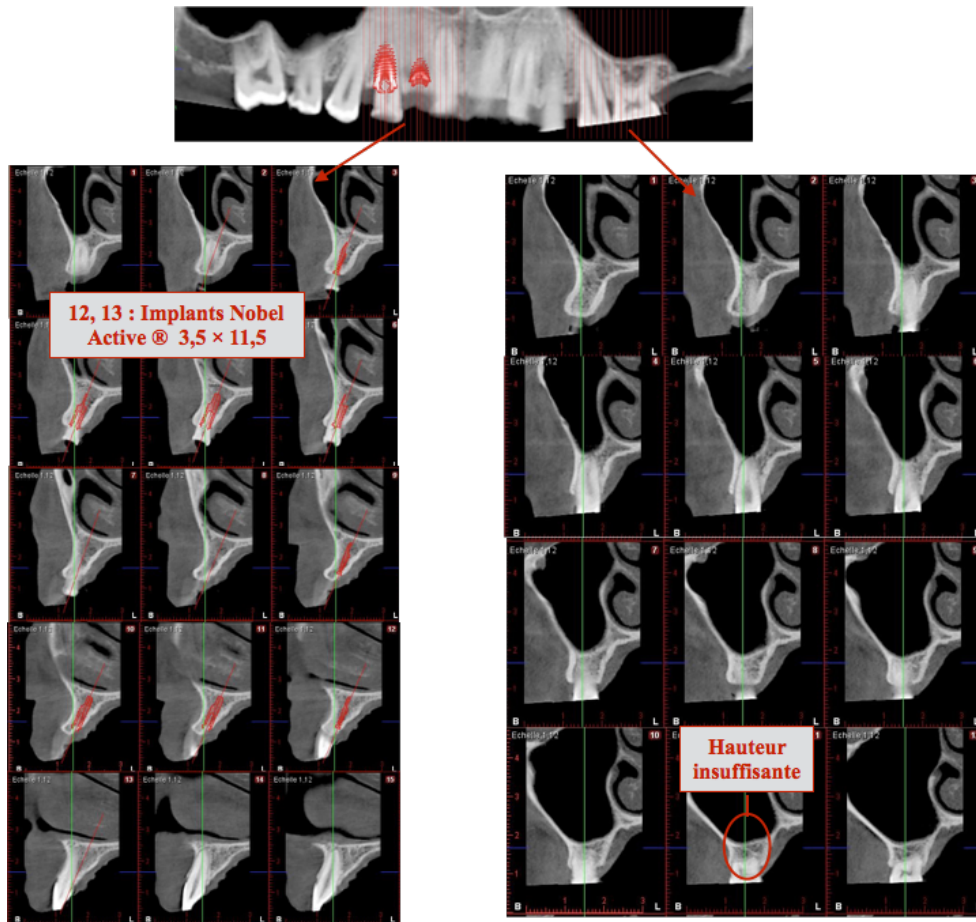


Figure 9 : Coupe panoramique et coupes axiales du CBCT maxillaire d'une patiente présentant une oligodontie, et planification implantaire (Document : Dr C. Mansuy)

2.5. Dossier de prise en charge des Affections de Longue Durée hors liste des oligodonties

2.5.1. Définition

Les affections de longue durée (ALD) peuvent être exonérantes ou non exonérantes.

Les ALD « non exonérantes » sont définies par l'article L. 324-1 du Code de la Sécurité sociale. Elles sont définies par des affections qui nécessitent une interruption de travail ou des soins continus d'une durée prévisible égale ou supérieure à six mois mais qui n'ouvrent pas droit à l'exonération du ticket modérateur.

D'autres **affections de longue durée** sont dites « **exonérantes** ». Selon le site de l'assurance maladie *ameli.fr*, il s'agit d'affections dont la gravité et/ou le caractère chronique nécessitent un traitement prolongé et une thérapeutique particulièrement coûteuse, et pour lesquelles le ticket modérateur est supprimé (79).

Ces prises en charges concernent (79):

- Les patients atteints d'une affection inscrite sur la liste (ALD 30).
- Les patients atteints d'une **affection dite « hors liste »** (ALD 31), c'est-à-dire d'une forme grave d'une maladie ou d'une forme évolutive ou invalidante d'une maladie grave ne figurant pas sur la liste des ALD 30, comportant un traitement prolongé d'une durée prévisible supérieure à six mois et une thérapeutique particulièrement coûteuse. Les agénésies dentaires appartiennent aux ALD hors liste (ALD 31) (80).
- Les patients atteints de plusieurs affections entraînant un état pathologique invalidant (ALD 32), nécessitant des soins continus d'une durée prévisible supérieure à six mois.

2.5.2. Dossier de prise en charge

Les actes du traitement implanto-prothétique des agénésies dentaires multiples liées à une maladie rare peuvent être pris en charge par l'Assurance maladie (81):

- Depuis le 28 juin 2007 chez l'enfant de plus de 6 ans jusqu'à la fin de la croissance, pour les cas d'oligodontie mandibulaire : prise en charge de 2, voire 4 implants symphysaire en alternative à la prothèse amovible conventionnelle ;
- Depuis le 9 janvier 2012 chez l'adulte, pour les cas d'oligodontie avec l'absence d'au moins une des dents 11, 13, 14, 16, 21, 23, 24, 26, 27, 31, 32, 33, 34, 36, 37 41, 42, 43, 44, 46, 47 (à l'exclusion des dents de sagesse) : prise en charge au maximum de 10 implants.

Ces actes sont inscrits à la nomenclature générale des actes professionnels : NGAP Titre III chapitre 7 section IV chez l'enfant et Titre III chapitre 7 section V chez l'adulte.

Le dossier de prise en charge doit comporter :

- Le **protocole de soins** (document CERFA n° 11626*03 (81)) rempli par le médecin traitant chez l'adulte, ou par tout médecin choisi par la famille chez l'enfant de moins de 16 ans ;
- Le document d'« **aide au remplissage du protocole de soins** pour le traitement des agénésies dentaires multiples liées à une maladie rare » (existant en deux versions chez l'adulte ou chez l'enfant, disponibles sur le site *ameli.fr* (82)) comportant tous les éléments relatifs au diagnostic de la maladie ainsi qu'au projet thérapeutique envisagé ;
- Une **radiographie panoramique** : pour les adultes il est conseillé de joindre la panoramique la plus ancienne possible (81);
- Une **radiographie de la main et du poignet** afin d'apprécier l'âge osseux si le patient est un jeune homme d'au moins 17 ans ou une jeune fille d'au moins 14 ans.

Il est nécessaire de prendre un rendez-vous dans un **centre de compétence de maladies rares**, afin de confirmer le diagnostic de maladie rare : chirurgien-dentiste, généticien, dermatologue... (81). Les comptes-rendus des praticiens consultés dans le centre de compétence de maladie rares viennent compléter les éléments du dossier précédemment énumérés.

Ce dossier est envoyé par le patient ou par le chirurgien-dentiste au service médical de la caisse d'Assurance Maladie du patient. Le délai minimum de réponse de la caisse d'Assurance Maladie est de trois mois. En cas d'avis favorable, le patient reçoit le volet 3 du protocole de soins, mentionnant l'accord de prise en charge. L'accord n'est valable que 2 ans : au-delà, il est impératif de le renouveler (81,83).

Le tableau 5 présente les conditions de prise en charges des patients atteints d'agénésies dentaires multiples liés à une maladie rare (83).

CONDITIONS DE PRISE EN CHARGE CUMULATIVES	MALADIE RARE	NOMBRE D'AGÉNÉSIES	LOCALISATION DES AGÉNÉSIES	PEC	DÉMARCHES
<p>ADULTE</p> <p>lorsque la croissance est terminée</p>	<p>Diagnostic confirmé par un généticien ou un praticien d'un centre de référence ou de compétence des maladies rares</p>	<p>Au moins 6 dents permanentes hors dents de sagesse</p>	<p>Au moins une parmi :</p> <p>17,16,14,13,11 27,26,24,23,21 47,46,44,43,42,41 37,36,34,33,32,31</p>	<p>1/. Les implants CCAM 11.02.05.02</p> <p>2/. La radiographie CCAM 11.01.03 et 11.01.04</p> <p>3/. La prothèse amovible supra implantaire CCAM 07.02.03.03, 07.02.03.05, 07.02.03.07.</p>	<p>Dossier complet à adresser au Médecin conseil du service médical :</p> <ul style="list-style-type: none"> • Protocole de soins (médecin-traitant) • Document « aide au remplissage » (chirurgien-dentiste ou stomatologue) avec tous les éléments relatifs au diagnostic et au projet thérapeutique envisagé. • Cliché panoramique. (radiographie de la main et du poignet si nécessaire)
<p>ENFANT</p> <p>au-delà de six ans et jusqu'à la fin de la croissance</p> <p>Echec ou intolérance de la prothèse conventionnelle</p>	<p>Diagnostic confirmé par un généticien ou un praticien d'un centre de référence ou de compétence des maladies rares</p>	<p>Au moins 6 dents permanentes hors dents de sagesse</p>	<p>Arcade mandibulaire</p>	<p>1/. Les implants CCAM 11.02.05.02 pose de 2 implants (voire 4 maximum) dans la région antérieure mandibulaire</p> <p>2/. La radiographie CCAM 11.01.03 et 11.01.04</p> <p>3/. La prothèse amovible supra implantaire CCAM 07.02.03.03, 07.02.03.05, 07.02.03.07.</p>	<p>Dossier complet à adresser au Médecin conseil du service médical :</p> <ul style="list-style-type: none"> • Protocole de soins (médecin-traitant) • Document « aide au remplissage » (chirurgien-dentiste ou stomatologue) avec tous les éléments relatifs au diagnostic et au projet thérapeutique envisagé. • Cliché panoramique. (radiographie de la main et du poignet si nécessaire)

Tableau 5 : Le traitement implantaire des agénésies dentaires multiples liées à une maladie rare (83).

2.5.3. Actes pris en charge

La prise en charge par l'assurance maladie concerne les implants et la prothèse amovible supra-implantaire, à tarif opposable.

Les actes pouvant bénéficier d'un remboursement sont (81) :

- A tarif opposable :
 - Les étapes pré-implantaires : enregistrement des rapports intermaxillaires, simulation des objectifs thérapeutiques, radiographie volumique par faisceau conique (cone beam computerized tomography CBCT), réalisation des guides radiologiques et chirurgicaux ;
 - Les aménagements du site implantaire : greffes épithélio-conjonctives et conjonctives, lambeaux déplacés, ostéoplasties additives, comblement sousmuqueux du sinus maxillaire ;
 - La chirurgie de pose d'implants ;
 - La chirurgie d'activation des implants ;
 - Les prothèses amovibles supra-implantaires.

- A tarif non opposable :
 - Les couronnes implantaires selon la cotation habituelle ;
 - Le traitement orthodontique selon la nomenclature habituelle en vigueur, identique de tout autre patient

3. Prise de décision et moyens thérapeutiques

A ce stade, les praticiens disposent de toutes les informations issues des examens cliniques et paracliniques leur permettant de poser le diagnostic d'agénésie dentaire. Ces éléments peuvent également conduire à d'autres diagnostics au niveau dentaire, parodontal, occlusal etc. Des objectifs de traitement en découlent.

Pour répondre à ces objectifs, une prise en charge pluridisciplinaire est indispensable. Des moyens thérapeutiques variés sont disponibles : orthodontie, traitements restaurateurs, traitements chirurgicaux, traitements prothétiques (fixes ou amovibles, implanto-portés ou dento-portés).

Mais quels sont les critères de choix des propositions thérapeutiques ? Dans quels cas envisager une fermeture orthodontique des espaces ou le recours aux implants dentaires ? Pour répondre à ces interrogations, l'objectif de ce chapitre est d'élaborer des diagrammes décisionnels afin de guider les praticiens dans la prise de décision thérapeutique dans le traitement des patients adultes présentant des agénésies dentaires.

3.1. Objectifs de traitement

Les objectifs de traitements dépendent notamment du **motif de consultation** du patient : améliorer l'esthétique, remplacer les dents manquantes, améliorer les capacités masticatoires... Il est important de noter ses attentes afin d'évaluer leur **faisabilité** : les demandes trop exigeantes ou irréalistes doivent être écartées. Si une demande n'est pas réalisable (par exemple une contre-indication générale aux implants dentaires...), une alternative thérapeutique doit être proposée au patient.

Les objectifs thérapeutiques visent, de manière générale, à (4,11,59) :

- Éliminer toute pathologie bucco-dentaire : carie, foyers infectieux d'origine endodontiques ou parodontaux...
- Préserver au maximum les tissus sains ;
- Retrouver un état fonctionnel stable (notamment au niveau occlusal) ;
- Restaurer l'esthétique du sourire ;
- Assurer la pérennité des résultats obtenus.

3.2. Critères décisionnels

Les facteurs influençant les choix thérapeutiques sont (3,4,6–8,10–12,59,64,67,76,84,85) :

- **Les facteurs liés au patient :**
 - L'âge du patient ;
 - Ses attentes ;
 - Sa motivation et sa capacité à s'engager dans un plan de traitement long ;
 - Son état de santé générale et l'association à un syndrome (dysplasie ectodermique, syndrome de Down...) ;
 - Son niveau d'hygiène bucco-dentaire et ses antécédents odontologiques ;

- **Les facteurs dentaires :**
 - La sévérité des agénésies : nombre de dents absentes ;
 - La persistance de dents temporaires ou non, ainsi que leur état ;
 - La dimension, la répartition et la morphologie des espaces édentés ;
 - Le degré d'encombrement ;
 - La position, dimensions, la couleur, la morphologie et l'état des dents permanentes présentes ;
 - L'existence d'anomalies dentaires associées : dents incluses, microdonties ;
 - Les relations occlusales ;

- **Les facteurs anatomiques**
 - Les relations squelettiques et le profil facial ;
 - La position de la ligne du sourire ;
 - L'anatomie osseuse ;
 - Les relations avec les structures anatomiques : nerf alvéolaire inférieur, fosses nasales, sinus maxillaire...

3.3. Les différentes options thérapeutiques

Il existe un grand nombre d'options thérapeutiques pour le traitement des patients présentant des agénésies dentaires, et chacune possède des avantages et des inconvénients. Quelle que soit l'option thérapeutique choisie, il est important d'éliminer tous les foyers infectieux bucco-dentaires potentiels : caries, maladies parodontales,... (11).

3.3.1. **Maintien des dents temporaires**

Lorsque des dents temporaires persistent sur l'arcade et qu'elles présentent un **état** satisfaisant, il est en général conseillé de les **conserver** le plus longtemps possible : elles permettent de préserver le capital osseux tout en assurant un maintien de l'espace mésio-distal (3,6,11,12,64,67,68,84,86). Cette solution thérapeutique est peu coûteuse, non invasive et particulièrement indiquée chez **les enfants, adolescents et jeunes adultes** (67,68).

Les dents temporaires ont des dimensions différentes de celles des dents permanentes, et sont plus globuleuses et plus blanches (52). Lorsqu'une amélioration esthétique ou anatomique est nécessaire, la dent temporaire peut être remodelée par **restauration directe** (adjonction de résine composite) **ou indirecte** (facette, onlay...)(8,11,69).

En revanche, il faudra envisager l'extraction d'une dent temporaire dans les cas suivants :

- En présence d'une mobilité ou d'une résorption radiculaire importante (11,67,68);
- En présence d'un encombrement ou lorsqu'elle se situe dans une position défavorable (69);
- En cas d'infraclusion de la dent temporaire (Figure 10), c'est à dire si elle se trouve sous les points de contacts proximaux. Ce phénomène est souvent lié à une ankylose de la dent temporaire (3,12,67,69);
- Lorsqu'elle présente un défaut esthétique (69) ou une perte de substance d'origine carieuse ou d'origine non carieuse (usure) ne pouvant être restauré durablement ;
- En cas de pathologie parodontale ou péri-apicale (69).

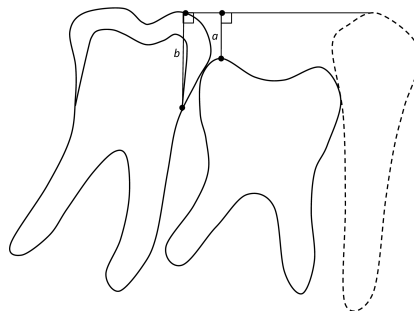


Figure 10 : Schéma représentant l'infraclusion d'une molaire temporaire (D'après Hvaring et al. 2014 (67))

Il faut tout de même noter que les dimensions mésio-distales des dents temporaires sont souvent différentes de celles des dents permanentes qui leur succèdent (69,86): les molaires lactéales ont une largeur mésio-distale supérieure à celle de la prémolaire absente alors que les incisives latérales temporaires ont une largeur mésio-distale inférieure à celle des incisives permanentes. Ce paramètre doit être pris en compte lorsqu'une thérapeutique implantaire future est envisagée.

3.3.2. Acceptation de l'espace et abstention thérapeutique

Lorsque les **espaces** sont étroits et **régulièrement répartis**, il est possible que le patient n'émette **pas de doléance esthétique** ou que sa **motivation** soit **insuffisante** : l'abstention thérapeutique semble justifiée (4,38). En l'absence de **décalage squelettique**, il est possible d'**accepter l'espace**, tout en assurant une surveillance régulière (3,12,85).

Il a été supposé que l'abstention thérapeutique pouvait entraîner une désorganisation de l'occlusion (contacts prématurés...), des charges excessives au niveau des dents présentes (fracture, usure, versions...) et des difficultés ultérieures à remplacer les dents manquantes. Mais une occlusion équilibrée et fonctionnelle peut exister malgré l'absence de dent, à condition que la continuité d'arcade persiste et qu'un nombre suffisant de contacts occlusaux soit présent. En revanche, en cas de **migration dentaires**, le praticien devra évaluer la balance bénéfique / risque pour envisager un **remplacement prothétique** des dents manquantes (85).

Lorsque les espaces sont étroits, il est tout de même possible de refermer les diastèmes par adjonction de résine composite : cette technique est simple et n'implique pas de préparation des dents, mais les dents peuvent paraître plus larges (76).

3.3.3. Fermeture orthodontique des espaces

La fermeture orthodontique des espaces est indiquée (4,6,12,64,85):

- Lorsqu'il y a peu de dents manquantes (**hypodontie**) ;
- En cas d'agénésies des dents maxillaires :
 - En présence d'une **malocclusion de Classe I**, lorsque l'arcade mandibulaire nécessite des extractions ;
 - En présence d'une **malocclusion de Classe II division 1**.

L'indication la plus fréquente reste l'agénésie des incisives latérales maxillaires (Figure 11) : le traitement orthodontique permet de mettre en place la canine maxillaire dans la position de l'incisive latérale maxillaire (84,85). Dans ce cas, une fermeture des espaces est indiquée (3,38,59,84) :

- En présence d'un **encombrement ou d'une extraction précoce de la dent temporaire** : il est fréquent que l'éruption de la canine se fasse spontanément à la place de l'incisive latérale ;
- En présence d'une malocclusion de **Classe I** avec **encombrement** et **biproalvéolie** (profil **convexe**) : une fermeture des espaces permet de rentrer les lèvres ;
- En présence d'une malocclusion de **Classe II division 1** ;
- En présence d'une malocclusion de **Classe II par prognathie maxillaire** ;
- Lorsque l'étage inférieur de la face est augmenté (type **hyperdivergent**) ;
- Lorsqu'une coronoplastie de la **canine** est possible : elle doit être de petite taille, non bulleuse et sa teinte doit être proche de celle d'une incisive latérale.

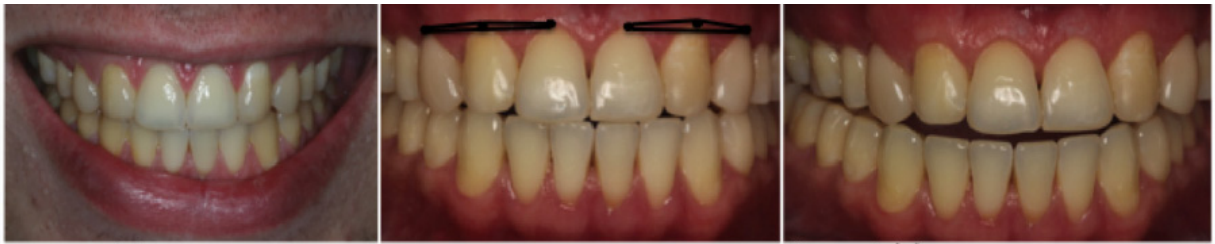

Figure 11 : Photographies exobuccale et endobuccales d'un patient avec agénésie bilatérale des incisives latérales maxillaires traité par fermeture orthodontique des espaces et remodelage de la canine (D'après Pini et al., 2014 (59))

Cette solution thérapeutique présente des avantages (4,6,38,59,64,84,85) :

- La durée de traitement est plus courte qu'une solution de remplacement des dents manquantes ;
- Elle est peu invasive puisqu'elle ne nécessite pas de préparation des dents adjacentes et permet d'éviter le recours à une solution prothétique ;
- Son coût est moindre par rapport à une solution prothétique ;
- Les complications sont rares et elle nécessite peu de maintenance ;
- La dentition naturelle est maintenue ;
- Il s'agit d'une procédure viable et sûre qui fournit une satisfaction esthétique et un résultat fonctionnel à long terme.

Mais elle présente tout de même des inconvénients (6,38,59,64,84,85), notamment dans le cas des agénésies des incisives latérales :

- Conséquences esthétiques :
 - Elle nécessite une coronoplastie (soustractive et additive) de la canine, qui est généralement plus sombre et moins translucide qu'une incisive latérale naturelle ;
 - Elle entraîne une rétraction du secteur antérieur et du profil ;
 - La position du zenith gingival de la canine est souvent plus haut que celui d'une incisive latérale naturelle, et peut être visible en cas de ligne du sourire haute.

- Conséquences fonctionnelles :
 - Elle entraîne un raccourcissement de l'arcade maxillaire ;
 - Il est difficile d'obtenir des points de contacts corrects avec l'incisive centrale et avec la prémolaire : il y a une tendance à la réouverture des espaces chez les patients jeunes ;
 - Le guidage s'effectue au niveau de la première prémolaire (fonction de groupe), et il y a un risque d'interférences occlusales au niveau de sa cuspide palatine lors des mouvements de latéralité ;
 - Il est souvent nécessaire de meuler le cingulum de la canine pour éviter une prématurité lors des mouvements de latéralité ;
 - L'occlusion obtenue est une occlusion de Classe II thérapeutique ;
 - Elle entraîne une diminution du nombre de « couples masticatoires » avec une diminution de l'efficacité masticatoire ;
- Dans le cas de l'agénésie unilatérale d'une incisive latérale, il est parfois nécessaire d'extraire l'incisive latérale controlatérale afin d'assurer la symétrie des lignes médiane.
- Le risque de récurrence est important : il est important de mettre en place une contention à long terme.

Une chirurgie gingivale ou une traction orthodontique de la canine peut être effectuée pour obtenir un contour gingival proche de celui d'une incisive latérale (59,85). En effet, à la fin du traitement, les collets de l'incisive centrale et de la prémolaire doivent idéalement se situer au même niveau et la canine doit être plus basse, en particulier en cas de ligne du sourire haute (6).

Le remodelage coronaire de la canine a été décrit par Tuverson (Figure 12) (84). La **coronoplastie soustractive de la canine** comporte (4,59,76,84,85) :

- Un meulage de la pointe canine pour créer un bord incisif artificiel (Figure 12(Aa)) ;
- Une diminution de la largeur mésio-distale, afin d'obtenir des surfaces proximales verticales (Figure 12(Ab)) ;
- Un arrondissement de l'angle distal (Figure 12(Ac)) ;
- Un aplatissement de la face vestibulaire pour diminuer l'aspect bulbeux (Figure 12(Ba)) ;
- Une préparation de la face palatine pour rendre le bord libre plus translucide, réduire son volume et diminuer le risque d'interférences occlusales lors des mouvements de latéralité (Figure 12(Bb)).

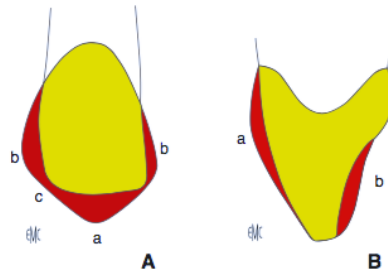


Figure 12 : Remodelage coronaire décrit par Tuverson (d'après Philip-Alliez et al. 2011 (84))

Afin d'obtenir la forme d'une incisive latérale, la canine peut être restaurée (4,6,59,64,84,85):

- Soit par une **résine composite en technique directe** au niveau des angles mésial et distal, éventuellement associée à un blanchiment externe limité à la canine ;
- Soit par une **facette** en céramique ou en résine composite, qui permet d'obtenir une forme idéale tout en masquant la teinte saturée de la canine : la céramique a l'avantage de présenter un aspect poli, une stabilité de teinte et une bonne tolérance biologique. Les facettes restent cependant plus coûteuses et plus longues à réaliser.

3.3.4. Gestion orthodontique des espaces et remplacement des dents manquantes

Les solutions de remplacement des dents absentes sont envisagées lorsqu'une fermeture orthodontique des espaces n'est pas indiquée (4,6,64):

- Lorsque le nombre de dents absentes est important (**oligodontie**) : une fermeture des espaces semble irréaliste. Plus le nombre de dents manquantes augmente, plus la tendance aux migrations dentaires augmente, plus le surplomb augmente et plus le recours à une solution prothétique devient nécessaire ;
- En présence d'une **malocclusion de Classe III** : il peut être prudent de remplacer les dents manquantes pour maintenir un surplomb positif ;
- En présence d'un **profil rétrusif**.

Dans le cas des **agénésies des incisives latérales maxillaires**, les indications de l'ouverture des espaces sont (3,38,84):

- En présence d'une malocclusion de **Classe I sans encombrement** ;
- En présence d'une malocclusion de **Classe II division 2** ;
- En présence d'une malocclusion de **Classe II par rétrognathie mandibulaire** ;
- En présence d'une malocclusion de **Classe III** ;
- En cas de **supraclusion** ;
- En présence d'un **profil rétrusif** ;
- Lorsque l'étage inférieur de la face est diminué (type **hypodivergent**) ;
- Lorsque la **forme et la teinte de la canine** sont **défavorables** à une fermeture d'espaces ;
- Lorsque le **patient** est **motivé** et prêt à entreprendre un traitement long.

Avant le remplacement des dents absentes, un **traitement orthodontique** est souvent nécessaire pour obtenir une relation de classe I, un alignement des dents présentes et une répartition optimale des espaces (6,9,10,12,64,85). Il doit débuter idéalement **pendant l'adolescence** afin d'exploiter le potentiel de croissance du patient (64).

Le type de traitement d'orthodontie dépendra de **l'existence ou non d'une anomalie squelettique**. Chez l'adulte, en cas de décalage léger, un traitement par **camouflage orthodontique** (compensations dentaires ou dento-alvéolaires) pourra être envisagé. Mais en cas de décalage squelettique important, une **chirurgie orthognathique** sera indiquée afin d'obtenir une position idéale des mâchoires (12).

En cas d'oligodontie, la répartition des dents et des espaces doit être convenue avant le début du traitement par l'ensemble de l'équipe pluridisciplinaire. Ce traitement orthodontique permet également la correction des malpositions dentaires, la traction des dents incluses, la réingression de dents égressées (6,8,64). Des dispositifs d'ancrages temporaires peuvent aussi être employés (8).

Les avantages de ces solutions thérapeutiques sont fonctionnels (38,64) :

- Une occlusion optimale avec une bonne intercuspidation : occlusion de classe I molaire et canine ;
- La conservation du nombre de dents.

Par rapport à la fermeture des espaces, les inconvénients sont (6,9,38,64,84,85) :

- L'économie tissulaire : selon la thérapeutique de remplacement choisie, elle peut être plus invasive ;
- Leur coût supérieur ;
- Leur durée rallongée : elles nécessitent souvent une phase de temporisation par l'utilisation de prothèses transitoires ;
- Un plus grand risque de complications et des besoins en maintenance plus importants ;
- Un risque de résorption apicale des racines plus important après un traitement orthodontique en cas d'agénésies multiples, lié à la durée du traitement et à l'intensité des forces.

Les différentes solutions thérapeutiques de remplacement des dents absentes comprennent (4,12,85) :

- Les autotransplantations de dents ;
- Les prothèses fixes dento-portées : bridges collés, bridges conventionnels ;
- Les prothèses amovibles ;
- Les prothèses implantaires fixes ou amovibles.

3.3.4.1. Autotransplantation

L'autotransplantation consiste en la transplantation du germe d'une dent dans la position d'un site d'agénésie (76,84).

Elle est indiquée lorsqu'une **dent en cours de développement** se situe dans une position ne permettant pas un traitement optimal et que **son déplacement vers un site d'agénésie** présente un **bon pronostic** à long terme (76). Il s'agit d'une solution alternative aux implants dentaires chez **l'enfant** ou **l'adolescent** (5,68).

Les dents transplantées peuvent être des prémolaires mandibulaires pour le remplacement des dents antérieures maxillaires ou des dents de sagesse pour le remplacement des prémolaires (5,84,85). L'édification radiculaire de la dent à transplanter doit être comprise entre les deux tiers et les trois quarts : plus la formation de la racine est avancée, plus les chances de résorption radiculaire sont élevées (5).

Ses avantages sont (5,68,76) :

- L'obtention d'un parodonte physiologique ;
- La préservation de l'os alvéolaire et la simulation de la croissance osseuse ;
- Un meilleur pronostic dans l'enfance, lorsque le développement des racines n'est pas achevé (foramen apical ouvert) ;
- L'économie tissulaire, puisqu'elle n'implique pas de préparation des dents adjacentes ;
- Son faible coût ;
- La « transformation » d'une dent esthétiquement et fonctionnellement inutile en dent fonctionnelle.

Les inconvénients sont (5,68,76) :

- Il s'agit d'une technique difficile et souvent redoutée par les praticiens ;
- Le pronostic diminue chez l'adulte (foramen apical fermé) ;
- Le taux de succès dépend de l'expérience du praticien ;
- En cas d'échec, l'ankylose de la dent transplantée est responsable d'une destruction osseuse.

3.3.4.2. Prothèses implantaires

Les prothèses implantaires permettent de rétablir l'esthétique et la fonction, mais elles requièrent une planification minutieuse (7,10). Il s'agit de la solution thérapeutique de choix dans les **édentements de grande étendue** ou **terminaux**, à condition que le **volume osseux soit suffisant** (ou puisse être reconstruit) et que le patient ne présente **pas de contre-indication générale à la chirurgie**.

Les avantages des prothèses implanto-portées sont (4,59,68,69) :

- L'économie tissulaire : elles ne nécessitent pas de préparation des dents adjacentes ;
- Le maintien de l'espace ;
- L'ostéointégration : les implants peuvent être utilisés comme moyen d'ancrage orthodontique ;
- Les résultats prévisibles à long terme : taux de survie et de succès.

Elles présentent cependant des limites (4,5,7,12,69) :

- Le risque d'infraclusion des implants s'ils sont posés avant la fin de la croissance ;
- La pose d'implants dans les sites d'agénésies est souvent complexe et technique ;
- En raison du déficit osseux (hauteur ou épaisseur de crête insuffisante, concavités vestibulaires, position des racines des dents adjacentes, rapports avec les structures anatomiques vitales...) des techniques d'augmentation osseuse sont souvent indiquées ;
- Elle nécessite une chirurgie et peut ne pas convenir aux patients anxieux ou peu motivés, en particulier lorsque des greffes doivent être envisagées ;
- La gestion de l'esthétique gingivale est difficile : papille, position des collets...

Le recours à une solution implantaire dépend de nombreux critères : âge du patient, antécédents médicaux, anatomie osseuse, conception de la prothèse, motivation du patient (7,10).

Age du patient

De manière générale, les implants ostéo-intégrés sont indiqués chez les patients ayant achevé leur croissance (18-19 ans pour les femmes et 20-21 ans pour les hommes), et devraient donc être limités aux sujets **adultes** (12,59). En effet, s'ils sont posés avant la fin de la croissance des maxillaires, ils se comportent comme des dents ankylosées et ils peuvent se retrouver en infraclusion par rapport aux dents adjacentes (4,5,9,10,12,68). Il existe cependant une exception : dans la symphyse mandibulaire, la croissance osseuse est limitée à partir de l'âge de 6-7 ans. Chez **l'enfant** et **l'adolescent**, la seule indication des implants est la **pose de deux implants dans la symphyse dès 6-7 ans**, dans les cas de dysplasie ectodermique (5,9,10,12).

Antécédents médicaux

En présence d'une contre-indication à la chirurgie implantaire (cf. partie II. Tableau 4), une autre solution de remplacement doit être envisagée.

Motivation du patient

Un traitement implantaire ne peut être envisagé que si le patient est capable d'assurer un bon contrôle de plaque. Le patient doit être suffisamment **motivé** pour s'engager dans un plan de traitement long et complexe, et conscient de la nécessité d'une **maintenance** à long terme (10).

Anatomie osseuse et rapports avec les structures anatomiques environnantes

Les implants dentaires requièrent (3,4,10,12,59,84) :

- Une **épaisseur crestale** minimale de **5-6mm**, en fonction du diamètre implantaire, avec une épaisseur d'os autour de l'implant au moins égale à 1mm ;
- Une **largeur crestale de 6-7mm**, puisqu'une distance minimale de 1,5mm avec les racines des dents adjacentes doit être respectée : **l'angulation des racines des dents adjacentes** doit être surveillé avant la mise en place des implants ;
- Une distance de **3mm entre deux implants**.

Dans les sites d'agénésies, il est possible que la qualité de l'os soit médiocre par rapport à des sites d'implantation conventionnels (9,68).

L'absence de dent affectant la croissance de l'os alvéolaire, le volume osseux est souvent insuffisant dans les sites d'agénésies (concavités, hauteur insuffisante(7,9,12,68)). Lorsque la hauteur crestale ou l'épaisseur crestale est faible, des implants courts ou étroits peuvent être choisis ou une augmentation osseuse peut être nécessaire (7,9,10,12).

Les techniques d'augmentation osseuse comprennent (4,5,7,12,69) :

- Les greffes osseuses autogènes en bloc : elles permettent de corriger les défauts horizontaux et verticaux importants ; le site donneur (intra-oral ou extra-oral) dépend de l'importance du déficit osseux ;
- La régénération osseuse guidée : elle permet de corriger les défauts horizontaux légers à modérés ;
- Le *sinus lift* : la « greffe de sinus » est souvent nécessaire au maxillaire postérieur, notamment en cas d'agénésie des prémolaires ; elle permet une augmentation osseuse légère (abord crestal), ou modérée à importante (abord latéral) ;
- L'expansion crestale ;
- La latéralisation du nerf alvéolaire inférieur ;
- La distraction osseuse.

Lorsque le déficit osseux est trop important, une autre solution prothétique (bridge ou prothèse amovible) devra être envisagée (4).

Conception prothétique :

Les prothèses implantaire peuvent être fixes ou amovibles.

Les **prothèses fixes implanto-portées** (Figure 13) comprennent les **couronne unitaires** ou **plurales**, les **bridges** et **bridges complets** (7). Elles ont l'avantage d'être fixes et stables, mais nécessitent un plus grand nombre d'implants par rapport aux prothèses amovibles supra-implantaires (10).

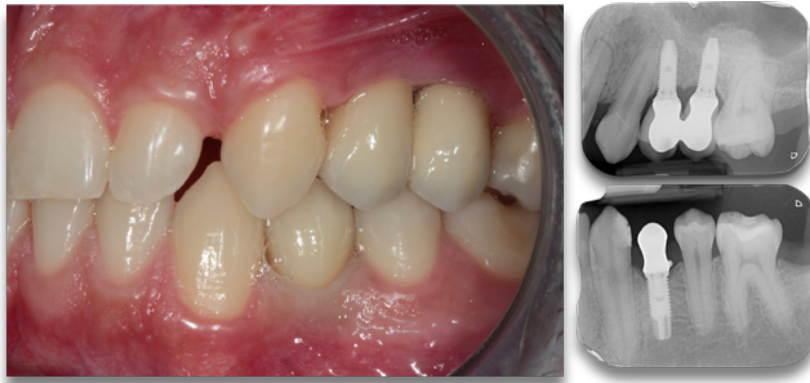

Figure 13 : Photographie endobuccale et radiographies rétro-alvéolaires de la réhabilitation implantaire fixe d'un patient présentant des agénésies des dents 24, 25, 34 (Documents : Dr C. Mansuy)

Les prothèses amovibles implanto-retenues sont indiquées dans les **édentements de grande étendue (oligodontie) ou complets (anodontie)**, avec une **quantité d'os minime** puisqu'elles nécessitent moins d'implants qu'une solution fixe (4,7). Selon le consensus de McGill, l'indication thérapeutique à minimale pour la mandibule est la mise en place de deux implants interforaminaux supportant une prothèse amovible implanto-retenue (7). Elles présentent des avantages (7,10) :

- Par rapport à une prothèse amovible conventionnelle : la rétention, la stabilité de la prothèse et la capacité masticatoire sont améliorées ;
- Par rapport à une prothèse implantaires fixes : elles nécessitent moins d'implants, sont plus faciles à nettoyer et permettent la restauration des tissus mous grâce à une fausse gencive.

En revanche, elles nécessitent plus d'entretien qu'une prothèse fixe implanto-portée (changement de pièces d'usure et rebasage (10)).

3.3.4.3. Bridges

Si les implants sont considérés comme la solution thérapeutique de choix dans le traitement des agénésies dentaires, le recours aux bridges, collés ou scellés, doit toujours être considéré comme une modalité de traitement fiable.

Les bridges sont indiqués dans les cas d'**édentements intercalaires de faible ou moyenne étendue**, notamment **lorsqu'une solution implantaire est contre-indiquée** (contre-indication générale, volume osseux insuffisant...). Les bridges prennent appui sur les **dents bordant l'édentement** : ces dents doivent donc présenter un **ancrage radiculaire suffisant** (8). La collaboration avec l'orthodontiste est essentielle, afin de discuter de la répartition des espaces prothétique.

a. Bridges collés

Les bridges collés résine, céramo-métallique ou tout céramique peuvent être employés pour le remplacement des dents absentes. Ils sont indiqués (4,87):

- Pour des **édentements intercalaires de faible étendue : une ou deux dents** ;
- Lorsque les **dents adjacentes** sont **intactes ou peu délabrées** ;
- Chez les **adolescents** et **jeunes adultes** dans l'attente d'une thérapeutique implantaire (bridge collé résine).

Dans leur conception classique, les bridges collés sont constitués d'un intermédiaire et de deux ailettes, collées sur les faces palatines des deux dents adjacentes à l'édentement.

Les bridges collés *cantilever* sont constitués d'un intermédiaire en extension et d'une seule ailette collée sur la face palatine d'un pilier (88) (Figure 14). Les bridges *cantilever* (Figure 15) doivent être utilisés en première intention, afin de limiter le décollement des ailettes (4,87,88) : en effet, les différences de mobilités entre les dents bordant l'édentement sont responsables de contraintes au niveau des ailettes et peuvent entraîner un décollement partiel d'une des ailettes dans les cas des bridges collés traditionnels. Ces bridges peuvent être réalisés en métal ou en céramique (88).

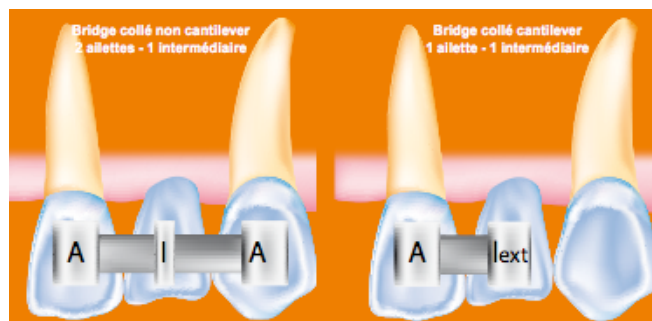


Figure 14 : Schéma représentant un bridge collé traditionnel (à gauche) et un bridge collé cantilever (à droite) : A = ailette collée sur la face palatine, I = intermédiaire classique, Iext = intermédiaire en extension (D'après Attal et Tirlet 2015 (88))

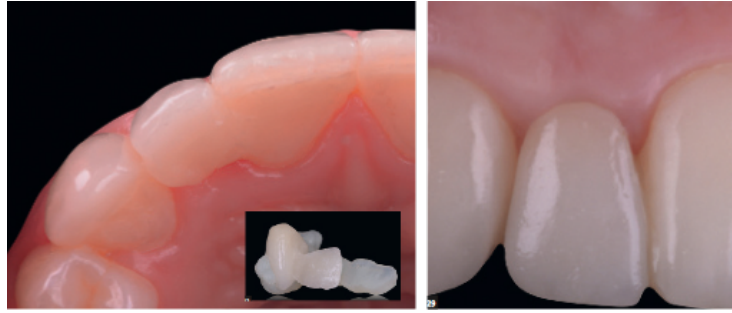


Figure 15 : Remplacement d'une incisive latérale maxillaire par un bridge collé *cantilever* en céramique (D'après Cortasse, 2017 (75))

Les avantages sont (4,69,87,88) :

- L'économie tissulaire : grâce à une préparation à minima, ils sont peu invasifs et les complications liées à une perte de vitalité pulpaire sont rares (par rapport aux bridges conventionnels scellés) ;
- Le confort du patient : ils présentent un haut degré de satisfaction des patients ;
- Leur coût moins élevé que celui des implants ;
- L'absence d'intervention chirurgicale : ils permettent d'éviter le recours à une chirurgie implantaire.

Mais des inconvénients existent (69,84,87) :

- Ils nécessitent une surface de collage suffisante et seront donc évités lorsque les dents piliers présentent une volumineuse restauration, ou une microdentie : un bridge conventionnel scellé sera préféré ;
- Les bridges collés dans le secteur antérieur sont contre-indiqués en présence de bruxisme et de supraclusion ;
- Lorsque la hauteur coronaire est insuffisante, une élongation coronaire par gingivectomie peut être nécessaire ;
- En cas de forte résorption osseuse, l'intermédiaire peut être haut et inesthétique : des techniques de camouflage (céramique rose, maquillage de la racine) ou une chirurgie parodontale peuvent être nécessaires, en particulier lorsque la ligne du sourire est haute.

b. Bridges conventionnels scellés

Pour le remplacement des dents manquantes dans les sites d'agénésies, les bridges conventionnels scellés (Figure 16) sont indiqués (4,8,69,84,87) :

- Chez les **sujets adultes** (idéalement âgés de plus de 30 ans) ;
- Pour les **édentements intercalaires de faible ou moyenne étendue** : lorsque la portée est trop importante pour un bridge collé ;
- Lorsque les **dents piliers** présentent **des restaurations volumineuses ou des microdonties** (contre-indiquant un bridge collé), et sont susceptibles d'être restaurées par des coiffes.

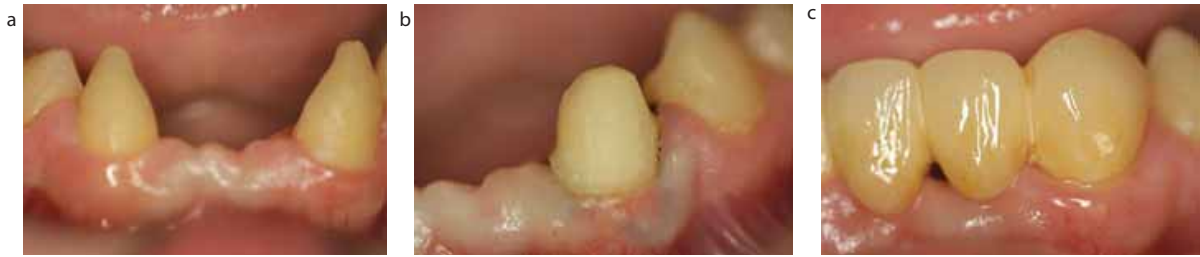

Figure 16 : Bridge conventionnel s'appuyant sur des dents piliers présentant des anomalies de forme (dents coniques) et de taille (D'après Bishop et al. 2007 (87))

Les avantages des bridges conventionnels sont (4,84) :

- Leur caractère fixe : ils sont mieux acceptés qu'une prothèse amovible par les patients ;
- L'absence d'intervention chirurgicale ;
- Leur portée, qui peut être plus grande que celle du bridge collé ;
- Leurs propriétés mécaniques supérieures à celles du bridge collé.

Mais les bridges conventionnels présentent des inconvénients (4,8,69,84,87) :

- Ils sont plus mutilants que les autres solutions thérapeutiques, puisqu'ils nécessitent une préparation corono-périphérique des dents piliers ;
- Ils doivent être évités chez les sujets jeunes, puisque le volume pulpaire est plus important : le taux d'échec par perte de vitalité pulpaire est augmenté ;
- Le taux de succès diminue avec la portée du bridge ;
- Lorsque la hauteur coronaire est insuffisante, une élongation coronaire par gingivectomie peut être nécessaire ;
- En cas de forte résorption osseuse, l'intermédiaire peut être haut et inesthétique : des techniques de camouflage (céramique rose, maquillage de la racine) ou une chirurgie parodontale peuvent être nécessaires, en particulier lorsque la ligne du sourire est haute ;
- A long terme, en raison des modifications de l'architecture gingivale, les limites prothétiques peuvent devenir visibles.

3.3.4.4. Prothèse amovible

Dans certains cas, la prothèse amovible est la seule solution réaliste. Elle est indiquée (4,8,9,69,76) :

- Lors des phases de **temporisation** (prothèse amovible à base résine) pour maintenir l'espace et restaurer l'esthétique et la fonction chez les enfants et adolescents durant la croissance, ou pour évaluer la motivation et la compliance du patient (en particulier dans les cas d'oligodontie) (Figure 17) ;

- Ou en prothèse d'usage (prothèse amovible à base métal) dans les cas **d'agénésie multiples (oligodontie)** présentant des **édentements de grande étendue** ou **terminaux**, lorsqu'il n'est **pas possible d'avoir recours à une solution implantaire** (contre-indication générale à la chirurgie, ou contre-indication locale liée à un volume osseux insuffisant).

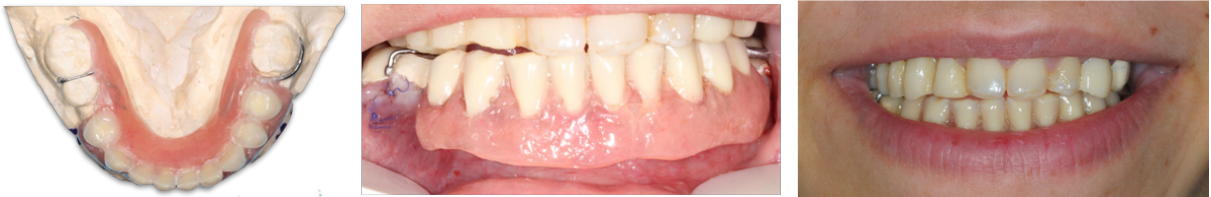

Figure 17 : Prothèse amovible partielle à base résine utilisée en temporisation chez une patiente présentant une oligodontie (Photographies : Dr Mansuy)

Les prothèses amovibles ont tout de même des avantages (4,8,9,76,87) :

- Elles permettent le remplacement d'un grand nombre de dents manquantes ;
- Elles sont peu invasives, peu coûteuses et leur fabrication est facile ;
- Elles compensent le déficit tissulaire, notamment au niveau des tissus mous sans intervention de chirurgie parodontale, grâce à la présence d'une fausse gencive ;
- En temporisation, elles permettent d'améliorer les fonctions masticatoires, phonatoires, l'esthétique, de maintenir l'espace et de pré-visualiser les résultats de la future réhabilitation : changement de position des dents, augmentation de DVO, évaluation de l'observance du patient avant d'entreprendre un traitement long et complexe ;
- Elles favorisent le maintien de l'os alvéolaire.

Mais elles présentent des inconvénients non négligeables (4,8,9,69,76,87) :

- En raison de leur volume et de leur mobilité, elles sont difficilement acceptées par les patients, en particulier les jeunes patients ;
- Elles sont peu esthétiques dans le secteur antérieur, en cas de ligne du sourire haute (fausse gencive rose) ;
- Elles doivent être remplacées au cours de la croissance ;
- Des usures et fractures des dents prothétiques ou de l'armature peuvent survenir à long terme ;
- Elles augmentent le risque de survenue de problèmes parodontaux et requièrent un contrôle de plaque strict ;
- Il peut être nécessaire de modifier les dents supports de crochet en présence de microdonties, d'une hauteur prothétique insuffisante, pour obtenir une rétention suffisante de l'appareil : résine composite, coiffes fraisées...

3.4. Choix thérapeutique, arbres décisionnels

A partir de ces recherches bibliographiques, il a été possible d'établir trois diagrammes décisionnels afin de guider les praticiens dans la prise de décision thérapeutique pour la réhabilitation :

- De tous les patients présentant des agénésies dentaires (Figure 18)
- Et plus spécifiquement des patients présentant des agénésies isolées des incisives latérales maxillaires (Figures 19 et 20).

3.4.1. Diagramme décisionnel général

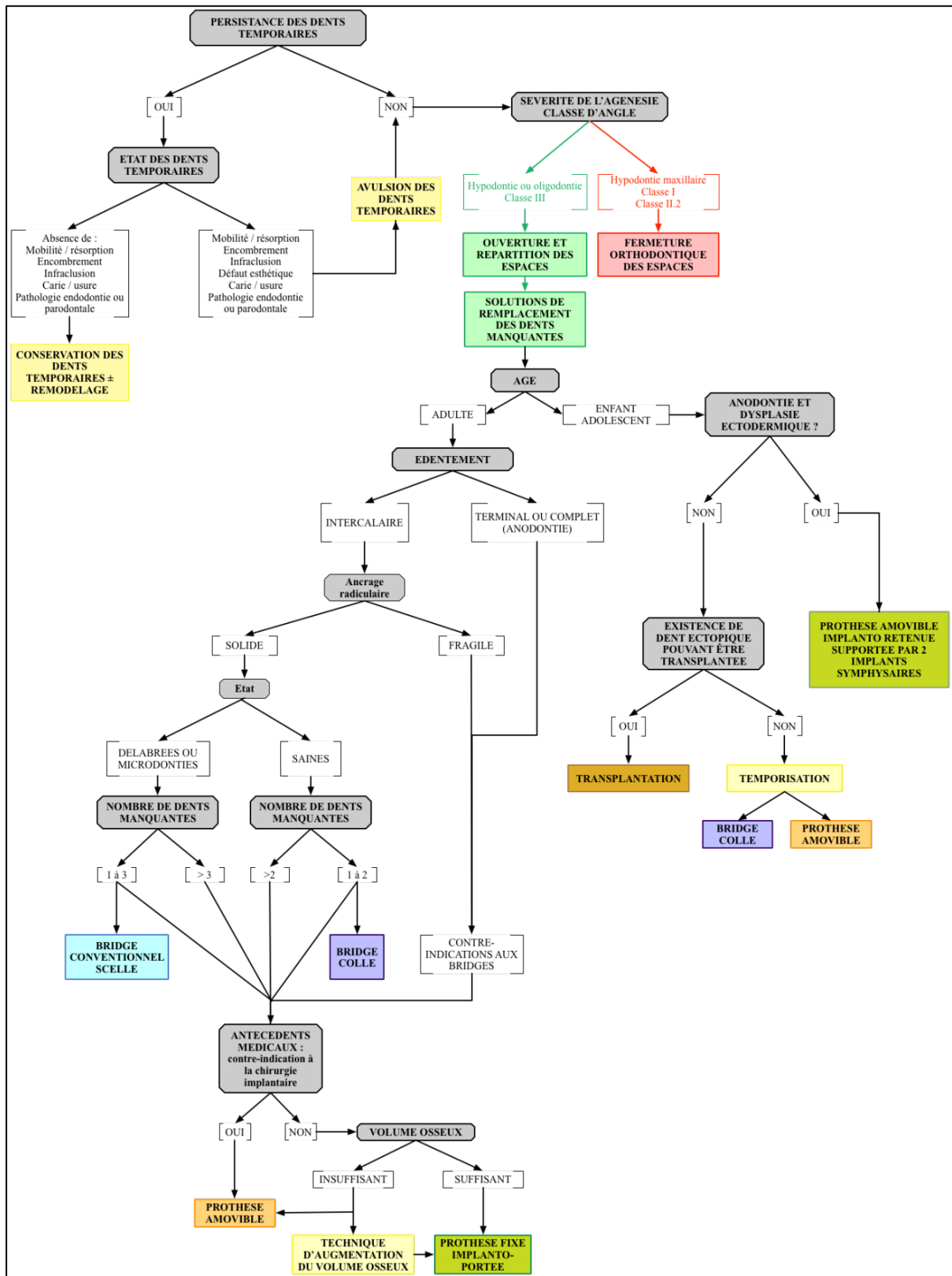


Figure 18 : Diagramme décisionnel des choix thérapeutiques dans la gestion des patients présentant des agénésies dentaires

3.4.2. Cas de l'agénésie isolée des incisives latérales maxillaires

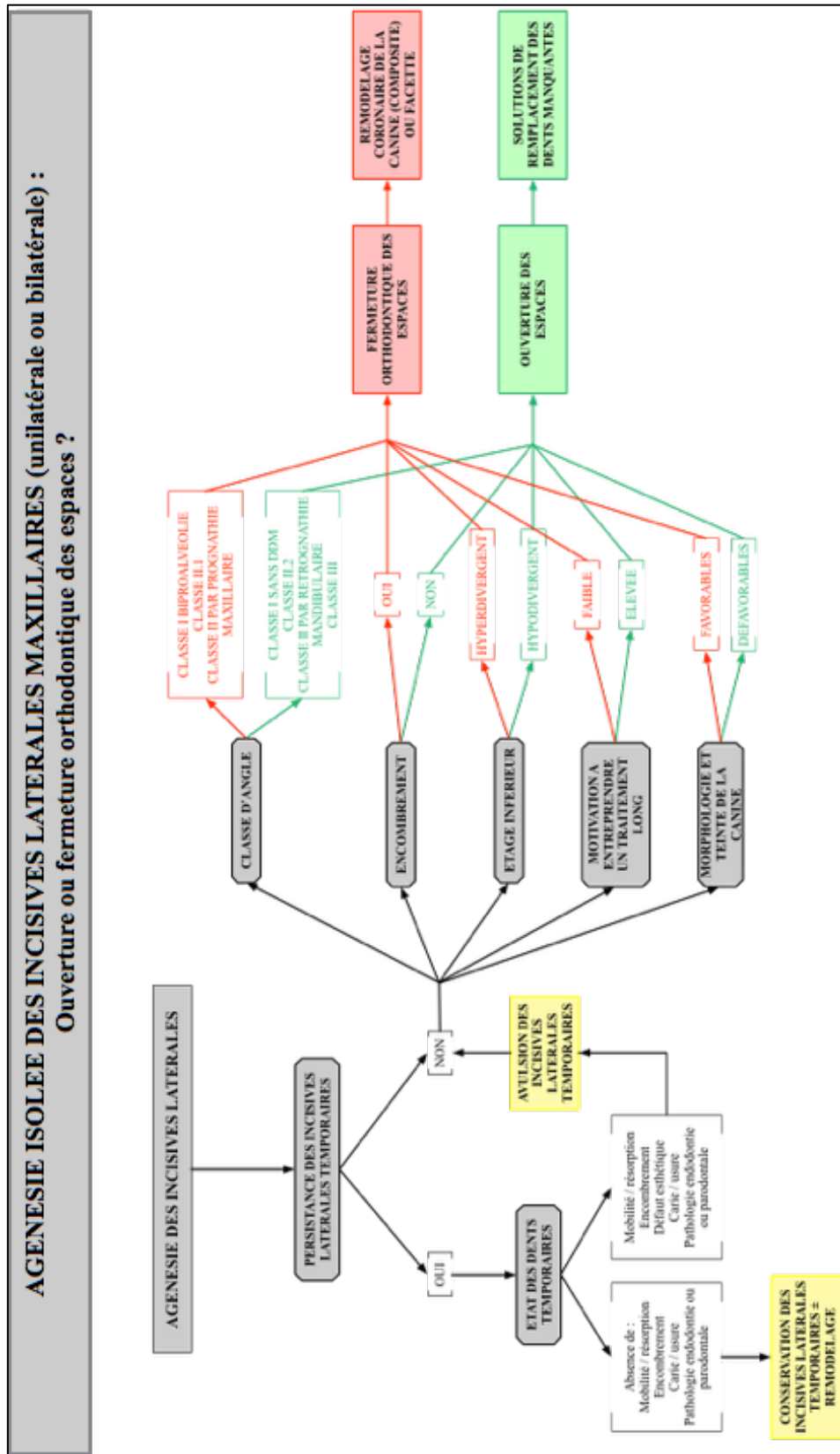


Figure 19 : Diagramme décisionnel de l'agénésie isolée des incisives latérales maxillaires : critères de choix du traitement orthodontique (ouverture ou fermeture des espaces)

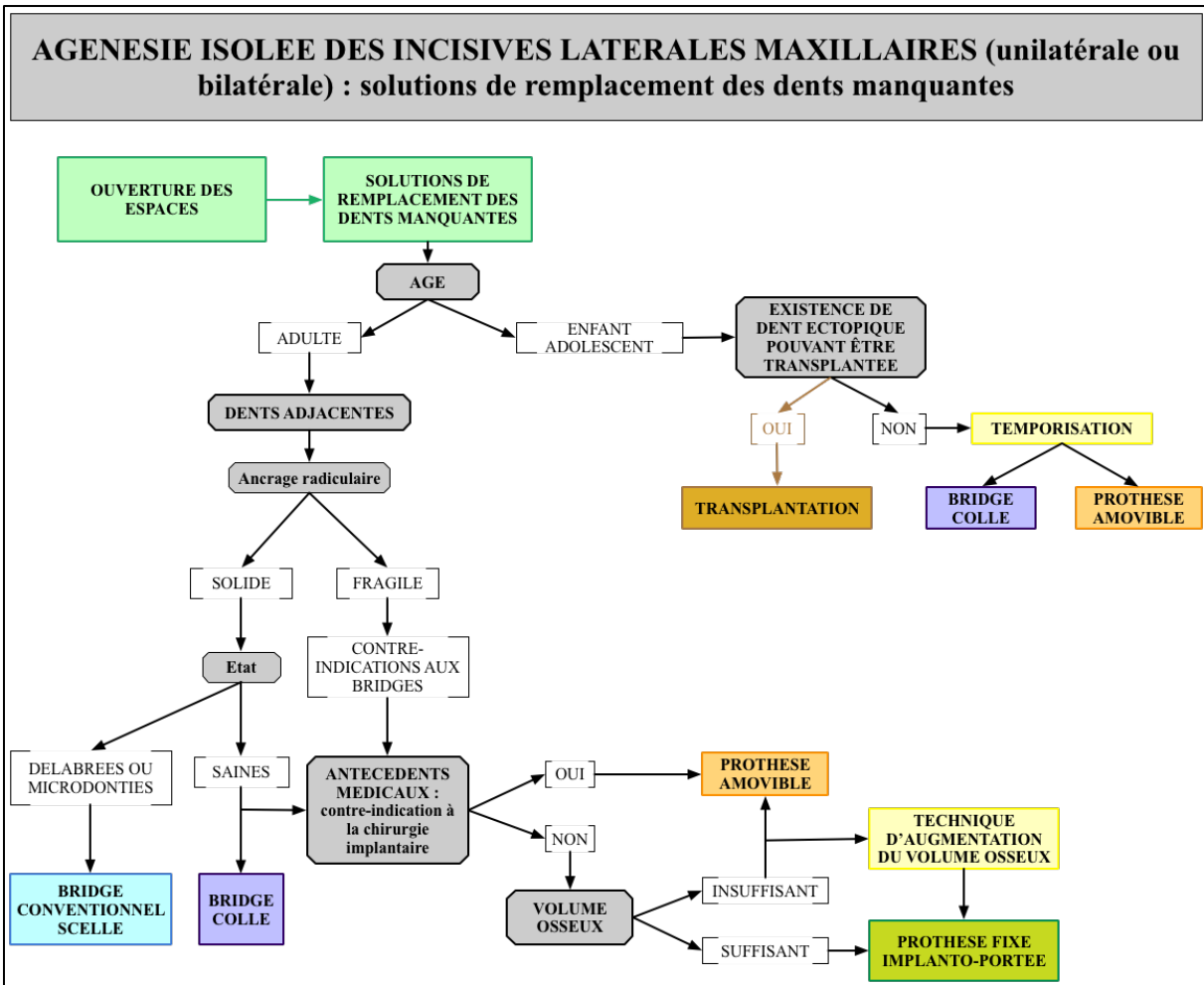


Figure 20 : Diagramme décisionnel des solutions de remplacement des dents manquantes dans le cas de l'agénésie isolée des incisives latérales, après ouverture orthodontique des espaces

Conclusion

La prise de décision dans la réhabilitation prothétique des agénésies dentaires nécessite un examen clinique et paraclinique minutieux. En fonction de la sévérité des agénésies dentaires, le traitement est souvent long, et rendu complexe par un certain nombre de facteurs : dentaires (rotations, anomalies dentaires associées), parodontaux (volume osseux souvent insuffisant), occlusal (troubles squelettiques) et esthétiques.

Le traitement est pluridisciplinaire et nécessite une coordination entre les différentes équipes soignantes (orthodontiste, chirurgien maxillo-facial, chirurgien-dentiste... Il allie plusieurs disciplines :

- Odontologie pédiatrique, lorsque le diagnostic d'agénésie est posé dans l'enfance ;
- Orthopédie dento-faciale pour refermer les espaces, répartir les espaces ou corriger les malocclusions, versions et rotations...
- Odontologie restauratrice et endodontie, notamment pour les coronoplasties des incisives latérales conoïdes ou lors du remodelage de la canine en cas de fermeture orthodontique des espaces dans les cas d'agénésies des incisives latérales maxillaires ;
- Traitements chirurgicaux et parodontaux, lorsqu'une thérapeutique implantaire est envisagée, pour renforcer les tissus parodontaux ou aligner les collets...
- Chirurgie maxillo-faciale ;
- Odontologie prothétique.

Lorsqu'une fermeture orthodontique des espaces n'est pas envisagée, le traitement implantaire reste un thérapeutique de choix pour compenser les édentements, mais il nécessite un volume osseux suffisant et un état de santé compatible avec une chirurgie implantaire. En fonction du nombre de dents manquantes, de l'état de santé du patient, du volume osseux et de l'état des dents adjacentes, d'autres thérapeutiques prothétiques peuvent être proposées au patient : les bridges conventionnels scellés, les bridges collés et les prothèses amovibles.

Ce travail a permis d'établir des arbres décisionnels afin de guider les praticiens dans la prise de décision thérapeutique pour la réhabilitation des patients atteints d'agénésies dentaires.

Le traitement des patients présentant des agénésies dentaires doit être le plus précoce possible et implique une motivation du patient à entreprendre un traitement long. Dans les cas complexes, des solutions de compromis peuvent être envisagées mais il est souvent difficile de trouver une adéquation entre les exigences du patient et le résultat obtenu.

Enfin, il est important de recourir à une maintenance à court, moyen et long terme afin de s'assurer de la pérennité du traitement dans le temps.

Bibliographie

1. Nirola A, Bhardwaj SJ, Wangoo A, Chugh AS. Treating congenitally missing teeth with an interdisciplinary approach. *J Indian Soc Periodontol.* 2013;17(6):793-5.
2. Nunn JH, Carter NE, Gillgrass TJ, Hobson RS, Jepson NJ, Meechan JG, et al. The interdisciplinary management of hypodontia: background and role of paediatric dentistry. *Br Dent J.* mars 2003;194(5):245-51.
3. Hobson RS, Carter NE, Gillgrass TJ, Jepson NJA, Meechan JG, Nohl F, et al. The interdisciplinary management of hypodontia: the relationship between an interdisciplinary team and the general dental practitioner. *Br Dent J.* mai 2003;194(9):479-82.
4. Jepson NJ, Nohl FS, Carter NE, Gillgrass TJ, Meechan JG, Hobson RS, et al. The interdisciplinary management of hypodontia: restorative dentistry. *Br Dent J.* mars 2003;194(6):299-304.
5. Meechan JG, Carter NE, Gillgrass TJ, Hobson RS, Jepson NJ, Nohl FS, et al. Interdisciplinary management of hypodontia: oral surgery. *Br Dent J.* 26 avr 2003;194(8):423-7.
6. Thind BS, Stirrups DR, Forgie AH, Larmour CJ, Mossey PA. Management of hypodontia: Orthodontic considerations (II). *Quintessence Int.* mai 2005;36(5):345-53.
7. Durey K, Carter L, Chan M. The management of severe hypodontia. Part 2: bone augmentation and the provision of implant supported prostheses. *Br Dent J.* janv 2014;216(2):63-8.
8. Durey K, Cook P, Chan M. The management of severe hypodontia. Part 1: Considerations and conventional restorative options. *Br Dent J.* janv 2014;216(1):25-9.
9. Filius MA, Cune MS, Raghoobar GM, Vissink A, Visser A. Prosthetic treatment outcome in patients with severe hypodontia: a systematic review. *J Oral Rehabil.* mai 2016;43(5):373-87.
10. Bishop K, Addy L, Knox J. Modern restorative management of patients with congenitally missing teeth: 4. The role of implants. *Dent Update.* mars 2007;34(2):79-80, 82-4.
11. Bishop K, Addy L, Knox J. Modern restorative management of patients with congenitally missing teeth: 1. Introduction, terminology and epidemiology. *Dent Update.* nov 2006;33(9):531-4, 537.
12. Breeze J, Dover MS, Williams RW. Contemporary surgical management of hypodontia. *Br J ORAL Maxillofac Surg.* 1 juin 2017;55(5):454-60.
13. The Glossary of Prosthodontic Terms: Ninth Edition. *J Prosthet Dent.* 1 mai 2017;117(5):e1-105.

14. Dhanrajani PJ. Hypodontia: Etiology, clinical features, and management. *Quintessence Int.* avr 2002;33(4):294-302.
15. Polder BJ, Hof MAV, Linden FPGMV der, Kuijpers-Jagtman AM. A meta-analysis of the prevalence of dental agenesis of permanent teeth. *Community Dent Oral Epidemiol.* 2004;32(3):217-26.
16. Carvalho, Vinker, Declerck. Malocclusion, dental injuries and dental anomalies in the primary dentition of Belgian children. *Int J Paediatr Dent.* 1998;8(2):137-41.
17. AlShahrani I, Ra T, Alqarni M. A Review of Hypodontia: Classification, Prevalence, Etiology, Associated Anomalies, Clinical Implications and Treatment Options. *World J Dent.* 15 avr 2013;4:117-25.
18. Al-Ani AH, Antoun JS, Thomson WM, Merriman TR, Farella M. Hypodontia: An Update on Its Etiology, Classification, and Clinical Management. *BioMed Res Int.* 2017;2017:1-9.
19. Daugaard-Jensen J, Nodal M, Skovgaard LT, Kjær I. Comparison of the pattern of agenesis in the primary and permanent dentitions in a population characterized by agenesis in the primary dentition. *Int J Paediatr Dent.* 1997;7(3):143-8.
20. Mukhopadhyay S, Mitra S. Anomalies in primary dentition: Their distribution and correlation with permanent dentition. *J Nat Sci Biol Med.* 2014;5(1):139-43.
21. Khalaf K, Miskelly J, Voge E, Macfarlane TV. Prevalence of hypodontia and associated factors: a systematic review and meta-analysis. *J Orthod.* déc 2014;41(4):299-316.
22. Rakhshan V, Rakhshan H. Méta-analyse de dents congénitalement absentes dans la denture permanente : prévalence, variations en fonction de l'ethnie, de la région et du temps. *Int Orthod.* sept 2015;13(3):261-73.
23. Mattheeuws N, Dermaut L, Martens G. Has hypodontia increased in Caucasians during the 20th century? A meta-analysis. *Eur J Orthod.* févr 2004;26(1):99-103.
24. Nandhra S. Hypodontia: A Team Approach to Management (2010). *Eur J Orthod.* oct 2013;35(5):717-717.
25. Brook AH. A unifying aetiological explanation for anomalies of human tooth number and size. *Arch Oral Biol.* 1 janv 1984;29(5):373-8.
26. Danan R. *Prise en charge des agénésies dentaires multiples chez l'enfant.* AixMarseille; 2018.
27. Vastardis H, Karimbux N, Guthua SW, Seidman JG, Seidman CE. A human MSX1 homeodomain missense mutation causes selective tooth agenesis. *Nat Genet.* août 1996;13(4):417-21.
28. Goldenberg M, Das P, Messersmith M, Stockton DW, Patel PI, D'Souza RN. Clinical, Radiographic, and Genetic Evaluation of a Novel Form of Autosomal-dominant Oligodontia. *J Dent Res.* juill 2000;79(7):1469-75.

29. Lammi L, Arte S, Somer M, Järvinen H, Lahermo P, Thesleff I, et al. Mutations in AXIN2 Cause Familial Tooth Agenesis and Predispose to Colorectal Cancer. *Am J Hum Genet.* 1 mai 2004;74(5):1043-50.
30. PIETTE E, GOLDBERG M. Bases moléculaires du développement dentaire. La dent normale et pathologique. De Boeck-Université Bruxelles 2001; p.19-38.
31. Dahlberg AA. The Changing Dentition of Man. *J Am Dent Assoc.* 1 juin 1945;32(11):676-90.
32. Butler PM. Studies of the Mammalian Dentition.—Differentiation of the Post-canine Dentition. *Proc Zool Soc Lond.* 1939;B109(1):1-36.
33. Townsend G, Harris EF, Lesot H, Clauss F, Brook A. Morphogenetic fields within the human dentition: A new, clinically relevant synthesis of an old concept. *Arch Oral Biol.* déc 2009;54(Suppl 1):S34-44.
34. Bailit HL. Dental variation among populations. An anthropologic view. *Dent Clin North Am.* janv 1975;19(1):125-39.
35. Axrup K, D'avignon M, Hellgren K, Henrikson C-O, Juhlin I-M, Larsson KS, et al. Children with Thalidomide Emrryopathy: Odontological Observations and Aspects. *Acta Odontol Scand.* 1 janv 1966;24(1):3-21.
36. Pedersen LB, Clausen N, Schrøder H, Schmidt M, Poulsen S. Microdontia and hypodontia of premolars and permanent molars in childhood cancer survivors after chemotherapy. *Int J Paediatr Dent.* juill 2012;22(4):239-43.
37. Kaste SC, Hopkins KP, Jones D, Crom D, Greenwald CA, Santana VM. Dental abnormalities in children treated for acute lymphoblastic leukemia. *Leukemia.* juin 1997;11(6):792-6.
38. Thierry M, Granat J, Vermelin L. Les agénésies dentaires : origine, évolution et orientations thérapeutiques. *Int Orthod.* juin 2007;5(2):163-82.
39. Hobkirk JA, Gill DS, Jones SP, Hemmings KW, Bassi GS, O'Donnell AL, et al. Hypodontia: A Team Approach to Management. John Wiley & Sons; 2010. 376 p.
40. N'Dindin AC, Alla-Kouadio R, Mbodj EB, Djeredou KB, N'zi Atta JB, Assi KD. Intérêt de la réhabilitation occluso-prothétique dans l'amélioration des colopathies fonctionnelles au CHU de Cocody (Abidjan). *Bull Société Pathol Exot.* oct 2012;105(4):270-5.
41. Breton-Torres I, Frapier L. Rééducation du temps buccal de la déglutition salivaire et des dyspraxies oro-faciales. *Physiologie. EMC-Médecine buccale* 2016 ; 0(0):1-7 [Article 28-650-A-10]. 2016;
42. Verkindère MT, Ricard G, Lodter JP (1991) Efficacité de mastication chez des porteurs de prothèses. *Inf Dent* 73(2):81–7.
43. Fotso J, Hugentobler M, Kiliaridis S, Richter M. Dysplasie ectodermique anhidrotique. Réhabilitation. *Rev Stomatol Chir Maxillofac.* 1 févr 2009;110(1):50-4.

44. HAS. Pose d'une prothèse amovible de 3 à 10 dents en denture temporaire, mixte, ou permanente, incomplète - Rapport Prothèse en denture temporaire. 2006.
45. Rofidal T. LES ASPECTS MÉDICAUX DE L'ALIMENTATION CHEZ LA PERSONNE POLYHANDICAPÉE. mars 2004;47.
46. Dursun E, Beslot A, Landru M-M. Donner le sourire à nos jeunes patients : stratégies préventives et thérapeutiques. Actual Odonto-Stomatol. juin 2008;(242):121-8.
47. Beyaert JC, Druo JP, Artaud C. La prothèse amovible chez l'enfant en pratique quotidienne : pour qui et pourquoi ?
48. Khabour OF, Mesmar FS, Al-Tamimi F, Al-Batayneh OB, Owais AI. Missense mutation of the EDA gene in a Jordanian family with X-linked hypohidrotic ectodermal dysplasia: phenotypic appearance and speech problems. Genet Mol Res. 2010;9(2):941-8.
49. Lautrou A. Croissance et morphogénèse du squelette cranio-facial Applications en orthopédie dento-faciale Les conceptions de J. Delaire. Orthod Fr. 1 mars 2002;73(1):5-18.
50. Marot-Nadeau M. Contribution à l'étude de la croissance par l'intermédiaire des dents ankylosées. Orthod Fr. 1 déc 2004;75(4):363-363.
51. Limme M. Conduites alimentaires et croissance des arcades dentaires. Rev Orthopédie Dento-Faciale. 1 sept 2002;36(3):289-309.
52. Estoesta M-F, Bandon D. Oligodontie et implantologie en odontologie pédiatrique. [S.l.]: s.n.; 2009.
53. Johnson EL, Roberts MW, Guckes AD, Bailey LJ, Phillips CL, Wright JT. Analysis of craniofacial development in children with hypohidrotic ectodermal dysplasia. Am J Med Genet. 2002;112(4):327-34.
54. Arte S. Phenotypic and genotypic features of familial hypodontia. [Helsinki]: University of Helsinki; 2001.
55. Rune B, Sarnäs K-V. Tooth Size and Tooth Formation in Children with Advanced Hypodontia. Angle Orthod. 1 oct 1974;44(4):316-21.
56. Uslenghi S, Liversidge HM, Wong FSL. A radiographic study of tooth development in hypodontia. Arch Oral Biol. 1 févr 2006;51(2):129-33.
57. Baccetti T. A controlled study of associated dental anomalies. Angle Orthod. juin 1998;68(3):267-74.
58. Peck S, Peck L, Kataja M. Prevalence of tooth agenesis and peg-shaped maxillary lateral incisor associated with palatally displaced canine (PDC) anomaly. Am J Orthod Dentofac Orthop Off Publ Am Assoc Orthod Its Const Soc Am Board Orthod. oct 1996;110(4):441-3.

59. Pini NIP, Marchi LMD, Pascotto RC. Congenitally missing maxillary lateral incisors: update on the functional and esthetic parameters of patients treated with implants or space closure and teeth recontouring. *Open Dent J.* 2014;8:289-94.
60. Della Guardia L. L'étiologie des agénésies. *Rev Orthopédie Dento-Faciale.* janv 1973;7(1):17-25.
61. Prouvost B, Dakic A, Frémont M. L'examen pré-implantaire. In: Bouchard P, Frémont M *Parodontologie & dentisterie implantaire Volume 2, Thérapeutiques chirurgicales.* Paris, France: Lavoisier Médecine Sciences; 2015. p. 303-13.
62. McLaren EA, Rifkin R. Macroesthetics: facial and dentofacial analysis. *J Calif Dent Assoc.* nov 2002;30(11):839-46.
63. Mascarelli L, Favot P. Examen clinique de la face en orthopédie dentofaciale. *EMC Elsevier Masson SAS Paris Médecine Buccale.* 2010;
64. Carter NE, Gillgrass TJ, Hobson RS, Jepson N, Meechan JG, Nohl FS, et al. The interdisciplinary management of hypodontia: orthodontics. *Br Dent J.* avr 2003;194(7):361-6.
65. Liebart MF, Fouque-Deruelle C, Santini A, Dillier F-L, Monnet-Corti V, Glise J-M, et al. Smile Line and Periodontium Visibility. In 2004.
66. Kokich VO, Kokich VG, Kiyak HA. Perceptions of dental professionals and laypersons to altered dental esthetics: Asymmetric and symmetric situations. *Am J Orthod Dentofacial Orthop.* 1 août 2006;130(2):141-51.
67. Hvaring CL, Øgaard B, Stenvik A, Birkeland K. The prognosis of retained primary molars without successors: infraocclusion, root resorption and restorations in 111 patients. *Eur J Orthod.* févr 2014;36(1):26-30.
68. Terheyden H, Wüsthoff F. Occlusal rehabilitation in patients with congenitally missing teeth-dental implants, conventional prosthetics, tooth autotransplants, and preservation of deciduous teeth-a systematic review. *Int J Implant Dent.* déc 2015;1(1):30.
69. Robinson S, Chan MFW-Y. New teeth from old: treatment options for retained primary teeth. *Br Dent J.* 10 oct 2009;207(7):315-20.
70. Silness J, Løe H. Periodontal Disease in Pregnancy II. Correlation Between Oral Hygiene and Periodontal Condition. *Acta Odontol Scand.* 1 janv 1964;22(1):121-35.
71. Hobkirk JA, Gill DS, Jones SP. The established dentition with hypodontia. In: *Hypodontia: a team approach to management.* Wiley-Blackwell; 2011. p. 150-87.
72. Maynard JG, Wilson RD. Diagnosis and management of mucogingival problems in children. *Dent Clin North Am.* oct 1980;24(4):683-703.
73. Mühlemann HR. Tooth Mobility: The Measuring Method. Initial and Secondary Tooth Mobility. *J Periodontol.* 1 janv 1954;25(1):22-9.


74. Noharet, R. Réhabilitation implanto-prothétique globale : aide du DSD et de la chirurgie guidée. Cah Prot. 2016;174:8-21.
75. Cortasse B. Traitement des agénésies des incisives latérales : implant ou bridge collé cantilever ? Cah Prothèse. 2017;179:8-15.
76. Forgie AH, Thind BS, Larmour CJ, Mossey PA, Stirrups DR. Management of hypodontia: restorative considerations. Part III. Quintessence Int Berl Ger 1985. juin 2005;36(6):437-45.
77. Teman G, Lacan A, Suissa M, Samama D, Sarazin L. Imagerie dentomaxillaire. EMC - Radiol. 1 juin 2004;1(3):354-76.
78. Mense C, Tavitian P, Hue O. Imagerie et implants. Clinic. 2018;(39):45-50.
79. Affection de longue durée (ALD) | ameli.fr | Médecin [Internet]. [cité 18 avr 2020]. Disponible sur: <https://www.ameli.fr/medecin/exercice-liberal/prescription-prise-charge/prise-charge-situation-type-soin/situation-patient-ald-affection-longue-duree>
80. Définition de l'ALD [Internet]. [cité 18 avr 2020]. Disponible sur: <https://www.ameli.fr/medecin/exercice-liberal/prescription-prise-charge/situation-patient-ald-affection-longue-duree/definition-ald>
81. Legris S, Toupenay S. Maladies rares : rôle de l'orthodontiste dans la prise en charge de la réhabilitation implantaire. Rev Orthopédie Dento-Faciale. oct 2014;48(4):420-4.
82. Agénésies dentaires multiples [Internet]. [cité 20 nov 2019]. Disponible sur: <https://www.ameli.fr/medecin/exercice-liberal/prescription-prise-charge/situation-patient-ald-affection-longue-duree/agenesies-enfant>
83. Le traitement implantaire des agénésies dentaires multiples liées à une maladie rare [Internet]. [cité 20 nov 2019]. Disponible sur: https://www.ameli.fr/fileadmin/user_upload/documents/2.agenesies_dentaires_2_liees_a_une_maladie_rare_-2.pdf
84. Philip-Alliez C, Freckhaus A, Delsol L, Massif L, Gall ML, Canal P. Traitement des agénésies des incisives latérales maxillaires. EMC. 2011;(23-491-M-50):1-13.
85. Addy L, Bishop K, Knox J. Modern restorative management of patients with congenitally missing teeth: 2. Orthodontic and restorative considerations. Dent Update. déc 2006;33(10):592-5.
86. Salimon C, Chappard D, Guillaume B. Possibilités et limites du traitement implantaire en cas d'agénésie dentaire. Dentoscope. 2015;(149):10-20.
87. Bishop K, Addy L, Knox J. Modern Restorative Management of Patients with Congenitally Missing Teeth: 3. Conventional Restorative Options and Considerations. Dent Update. 2 janv 2007;34(1):30-8.

88. Attal JP, Tirlet G. Le cantilever : une nouvelle géométrie pour les bridges collés. Revue de la littérature. Réal Clin. 2015;26(1):25-34.

Table des illustrations

Tableau 1 : Implication des gènes sur le stade de maturation et le type de dent absente (D'après Danan (26)).	5
Tableau 2 : Associations syndromiques des agénésies dentaires (D'après Hobkirk et al. (39))	6
Tableau 3 : Calcul du coefficient masticatoire (D'après Verkindere et al. (42))	7
Tableau 4 : Rappel des contre-indications médicales absolues et relatives dans la chirurgie implantaire (D'après Prouvost et al. (61))	13
Tableau 5 : Le traitement implantaire des agénésies dentaires multiples liées à une maladie rare (83).	24
Figure 1 : Patiente présentant une agénésie de la 22 associée à une anomalie de taille et de morphologie de la 12 (incisive conoïde) (Document : Dr C. Mansuy)	11
Figure 2 : Les lignes de références lors de l'examen de la symétrie faciale (Document : Dr C. Mansuy)	14
Figure 3 : Répartition des étages de la face chez une patiente présentant une oligodontie : la diminution de l'étage inférieur de la face témoigne d'une perte de dimension verticale d'occlusion (Document : Dr C. Mansuy)	15
Figure 4 : Classification de la ligne du sourire selon Liébart (D'après Liébart et al.(65))	16
Figure 5 : Agénésies dentaires et anomalies dentaires associées. Cette patiente présente des agénésies de 17 dents permanentes avec persistance de 53, 63, 65, 71, 73, 74, 75, 81, 82, 83, 84 (associées à des pertes de substances et des lésions carieuses) et microdonties des dents permanentes présentes sur les deux arcades. (Document : Dr C. Mansuy)	17
Figure 6 : Cires de diagnostic (<i>wax-up</i>) et <i>mock-up</i> chez une patiente présentant des agénésies de 12, 13, 22, 23 avec persistance des dents temporaires (Document : Dr C. Mansuy)	20
Figure 7 : Radiographie panoramique d'une patiente présentant une oligodontie (Document : Dr C. Mansuy)	20
Figure 8 : Radiographies rétro-alvéolaires d'une patiente présentant une oligodontie (Document : Dr C. Mansuy)	21
Figure 9 :	22
Figure 10 : Schéma représentant l'infraclusion d'une molaire temporaire (D'après Hvaring et al. 2014 (67))	28
Figure 11 : Photographies exobuccale et endobuccales d'un patient avec agénésie bilatérale des incisives latérales maxillaires traité par fermeture orthodontique des espaces et remodelage de la canine (D'après Pini et al., 2014 (59))	30
Figure 12 : Remodelage coronaire décrit par Tuverson (d'après Philip-Alliez et al. 2011 (84))	32

Figure 13 : Photographie endobuccale et radiographies rétro-alvéolaires de la réhabilitation implantaire fixe d'un patient présentant des agénésies des dents 24, 25, 34 (Documents : Dr C. Mansuy).....	37
Figure 14 : Schéma représentant un bridge collé traditionnel (à gauche) et un bridge collé cantilever (à droite) : A = ailette collée sur la face palatine, I = intermédiaire classique, Iext = intermédiaire en extension (D'après Attal et Tirlet 2015 (88)).....	38
Figure 15 : Remplacement d'une incisive latérale maxillaire par un bridge collé <i>cantilever</i> en céramique (D'après Cortasse, 2017 (75)).....	39
Figure 16 : Bridge conventionnel s'appuyant sur des dents piliers présentant des anomalies de forme (dents coniques) et de taille (D'après Bishop et al. 2007 (87)).....	40
Figure 17 : Prothèse amovible partielle à base résine utilisée en temporisation chez une patiente présentant une oligodontie (Photographies : Dr Mansuy)	41
Figure 18 : Diagramme décisionnel des choix thérapeutiques dans la gestion des patients présentant des agénésies dentaires	43
Figure 19 : Diagramme décisionnel de l'agénésie isolée des incisives latérales maxillaires : critères de choix du traitement orthodontique (ouverture ou fermeture des espaces)	44
Figure 20 : Diagramme décisionnel des solutions de remplacement des dents manquantes dans le cas de l'agénésie isolée des incisives latérales, après ouverture orthodontique des espaces	45



SERMENT MEDICAL

En présence des Maîtres de cette Faculté, de mes chers condisciples, devant l'effigie d'HIPPOCRATE.

Je promets et je jure, d'être fidèle aux lois de l'honneur et de la probité dans l'exercice de la Médecine Dentaire.

Je donnerai mes soins à l'indigent et n'exigerai jamais un salaire au-dessus de mon travail, je ne participerai à aucun partage clandestin d'honoraires.

Je ne me laisserai pas influencer par la soif du gain ou la recherche de la gloire.

Admis dans l'intérieur des maisons, mes yeux ne verront pas ce qui s'y passe, ma langue taira les secrets qui me seront confiés et mon état ne servira pas à corrompre les mœurs ni à favoriser le crime.

Je ne permettrai pas que des considérations de religion, de nation, de race, de parti ou de classe sociale viennent s'interposer entre mon devoir et mon patient.

Même sous la menace, je n'admettrai pas de faire usage de mes connaissances médicales contre les lois de l'humanité.

J'informerai mes patients des décisions envisagées, de leurs raisons et de leurs conséquences.

Je ne tromperai jamais leur confiance et n'exploiterai pas le pouvoir hérité des connaissances pour forcer les consciences.

Je préserverai l'indépendance nécessaire à l'accomplissement de ma mission.

Je n'entreprendrai rien qui dépasse mes compétences.

Je les entretiendrai et les perfectionnerai pour assurer au mieux les services qui me seront demandés.

Respectueux et reconnaissant envers mes Maîtres, je rendrai à leurs enfants l'instruction que j'ai reçue de leur père.

Que les hommes m'accordent leur estime si je suis fidèle à mes promesses.

Que je sois déshonoré et méprisé de mes confrères si j'y manque.

MADET Iyad – Prise de décision dans le traitement prothétique des agénésies dentaires

Th. : Chir. dent. : Marseille : Aix-Marseille Université : 2020

Rubrique de classement : Odontologie prothétique

Résumé :

Les agénésies dentaires sont des anomalies dentaires par défaut de nombre. Leurs étiologies sont multiples. Elles sont souvent associées à d'autres anomalies dentaires et entraînent des conséquences sur la sphère oro-faciale : un retard de croissance dento-maxillo-faciale, une altération des fonctions et de l'esthétique ainsi que des conséquences psychologiques.

La prise en charge des patients présentant des agénésies dentaires est souvent longue, complexe et pluridisciplinaire. Les moyens thérapeutiques de remplacement des dents absentes sont variés : fermeture orthodontique des espaces, autotransplantations, implants dentaires, bridges scellés ou collés, prothèses amovibles.

Dans cette thèse, des diagrammes décisionnels ont été établis à partir d'une analyse bibliographique afin d'aider le praticien à la prise de décision thérapeutique, en fonction de différents critères tels que la sévérité de l'agénésie, la motivation du patient, le volume osseux...

Mots clés :

Agénésies

Multidisciplinaire

Prothèse

Implant

Diagramme

MADET Iyad – Decision-making in the prosthetic treatment of dental agenesis

Absract :

Dental agenesis are dental anomalies by number default. Aetiologies are multiple. Other dental abnormalities are frequently associated with them and consequences on the oro-facial sphere include a delay in dento-maxillo-facial growth, an alteration in function and aesthetics, as well as psychological consequences.

The management of patients with dental agenesis is often long, complex and multidisciplinary. The therapeutic techniques used to replace missing teeth are varied: orthodontic closure of spaces, teeth autotransplants, dental implants, cemented or bonded bridges, removable prostheses

In this thesis, decision charts were established from a literature review to help the clinician make therapeutic decisions based on different parameters such as severity of agenesis, patient motivation, bone volume...

MeSh :

Agenesis

Multidisciplinary

Prosthesis

Implant

Diagram