



HAL
open science

Biologically oriented preparation technique (BOPT) : protocole de gestion des tissus parodontaux à l'aide d'une préparation verticale en prothèse fixée

Frédéric Mendy

► **To cite this version:**

Frédéric Mendy. Biologically oriented preparation technique (BOPT) : protocole de gestion des tissus parodontaux à l'aide d'une préparation verticale en prothèse fixée. Sciences du Vivant [q-bio]. 2020. dumas-03272228

HAL Id: dumas-03272228

<https://dumas.ccsd.cnrs.fr/dumas-03272228v1>

Submitted on 28 Jun 2021

HAL is a multi-disciplinary open access archive for the deposit and dissemination of scientific research documents, whether they are published or not. The documents may come from teaching and research institutions in France or abroad, or from public or private research centers.

L'archive ouverte pluridisciplinaire **HAL**, est destinée au dépôt et à la diffusion de documents scientifiques de niveau recherche, publiés ou non, émanant des établissements d'enseignement et de recherche français ou étrangers, des laboratoires publics ou privés.



Distributed under a Creative Commons Attribution - NonCommercial - NoDerivatives 4.0
International License



AVERTISSEMENT

Cette thèse d'exercice est le fruit d'un travail approuvé par le jury de soutenance et réalisé dans le but d'obtenir le diplôme d'État de docteur en chirurgie dentaire. Ce document est mis à disposition de l'ensemble de la communauté universitaire élargie.

Il est soumis à la propriété intellectuelle de l'auteur. Ceci implique une obligation de citation et de référencement lors de l'utilisation de ce document.

D'autre part, toute contrefaçon, plagiat, reproduction illicite encourt toute poursuite pénale.

Code de la Propriété Intellectuelle. Articles L 122.4

Code de la Propriété Intellectuelle. Articles L 335.2 - L 335.10



UNIVERSITÉ DE PARIS

UFR D'ODONTOLOGIE - MONTROUGE

Année 2020

N° M025

THÈSE

POUR LE DIPLÔME D'ÉTAT DE DOCTEUR EN CHIRURGIE DENTAIRE

Présentée et soutenue publiquement le : 10 novembre 2020

Par

Frédéric MENDY

Biologically oriented preparation technique (BOPT) : protocole de gestion des tissus parodontaux à l'aide d'une préparation verticale en prothèse fixée

Dirigée par M. le Docteur Franck Decup

JURY

Mme le Professeur Marjolaine Gosset

Président

M. le Docteur Franck Decup

Assesseur

M. le Docteur Philippe Tramba

Assesseur

M. le Docteur Marwan Daas

Assesseur

M. le Docteur Ignazio Loi

Invité



Tableau des enseignants de l'UFR

DÉPARTEMENTS	DISCIPLINES	PROFESSEURS DES UNIVERSITÉS	MÂÎTRES DE CONFÉRENCES
1. DÉVELOPPEMENT, CROISSANCE ET PRÉVENTION	ODONTOLOGIE PÉDIATRIQUE	Mme DAVIT-BÉAL Mme DURSUN Mme VITAL	M. COURSON Mme JEGAT Mme SMAIL-FAUGERON Mme VANDERZWALM
	ORTHOPÉDIE DENTO-FACIALE		Mme BENAHMED M. DUNGLAS Mme KAMOUN Mme LE NORCY
	PRÉVENTION, ÉPIDÉMIOLOGIE, ÉCONOMIE DE LA SANTÉ ET ODONTOLOGIE LÉGALE	Mme FOLLIGUET M. PIRNAY	Mme GERMA M. TAVERNIER
2. CHIRURGIE ORALE, PARODONTOLOGIE, BIOLOGIE ORALE	PARODONTOLOGIE	Mme COLOMBIER Mme GOSSET	M. BIOSSE DUPLAN M. GUEZ
	CHIRURGIE ORALE	M. MAMAN Mme RADOI	Mme EJEIL M. GAULTIER M. HADIDA M. MOREAU M. NGUYEN Mme TAÏHI
	BIOLOGIE ORALE	Mme CHAUSSAIN M. GOGLY Mme SÉGUIER Mme POLIARD	M. ARRETO Mme BARDET (MCF) Mme CHARDIN M. FERRE M. LE MAY
3. RÉHABILITATION ORALE	DENTISTERIE RESTAURATRICE ENDODONTIE	Mme BOUKPESSI Mme CHEMLA	Mme BERÈS Mme BESNAULT M. BONTE Mme COLLIGNON M. DECUP Mme GAUCHER
	PROTHÈSES	Mme WULFMAN	M. CHEYLAN M. DAAS M. DOT M. EID Mme FOUILLOUX-PATEY Mme GORIN M. RENAULT M. RIGNON-BRET M. TRAMBA
	FONCTION-DYSFONCTION, IMAGERIE, BIOMATÉRIAUX	M. SALMON	M. ATTAL Mme BENBELAID Mme BENOÎT A LA GUILLAUME (MCF) M. BOUTER M. CHARRIER M. CHERRUAU M. FLEITER Mme FRON CHABOUIS Mme MANGIONE Mme TILOTTA
	PROFESSEURS ÉMÉRITES	M. BÉRENHOLC Mme BRION M. LASFARGUES M. LAUTROU M. LEVY	M. PELLAT M. PIERRISNARD M. SAFFAR Mme WOLIKOW

Liste mise à jour le 04 novembre 2019

Remerciements

À Mme le Professeur Marjolaine Gosset

Docteur en Chirurgie dentaire

Spécialiste qualifiée en Médecine bucco-dentaire

Docteur de l'Université Pierre et Marie Curie

Habilitée à Diriger des Recherches

Professeur des Universités, UFR d'Odontologie - Montrouge

Praticien Hospitalier, Assistance Publique-Hôpitaux de Paris

Qui me fait l'honneur de présider ce jury de thèse d'exercice. Je tiens à vous remercier pour votre enseignement clinique et théorique. Je vous suis reconnaissant de l'enseignement que vous m'avez transmis pendant ces années d'études.

À M. le Docteur Franck Decup

Docteur en Chirurgie dentaire

Docteur de l'Université Paris Descartes

Maître de Conférences des Universités, UFR d'Odontologie - Montrouge

Praticien Hospitalier, Assistance Publique-Hôpitaux de Paris

Je tiens à vous remercier de m'avoir encadré tout au long de l'élaboration de cette thèse. Ce sujet m'a fortement inspiré. Je vous remercie également pour votre gentillesse, votre disponibilité et votre rigueur. Vous avez su me transmettre la passion pour ce métier. Cela a été un plaisir de travailler avec vous et de m'avoir initié à ma première formation à l'étranger. Je vous exprime ma plus sincère gratitude et toute ma reconnaissance.

À M. le Docteur Philippe Tramba

Docteur en Chirurgie dentaire

Docteur de l'Université Paris Descartes

Maître de Conférences des Universités, UFR d'Odontologie - Montrouge

Praticien Hospitalier, Assistance Publique-Hôpitaux de Paris

Pour m'avoir fait l'honneur de siéger dans le jury de cette thèse. Pour vos enseignements lors de ma formation initiale, pendant mon externat et aujourd'hui en tant qu'attaché. Vous êtes toujours bienveillant à mon égard. Je vous exprime ma plus sincère gratitude et toute ma reconnaissance.

À M. le Docteur Marwan Daas

Docteur en Chirurgie dentaire

Docteur de l'Université Paris Descartes

Maître de Conférences des Universités, UFR d'Odontologie - Montrouge

Praticien Hospitalier, Assistance Publique-Hôpitaux de Paris

Pour m'avoir fait l'honneur d'accepter de siéger dans ce jury. Merci pour votre disponibilité et votre implication dans notre formation. Veuillez trouver dans ce travail l'expression de ma sincère reconnaissance.

À M. le Docteur Ignazio Loi

Docteur en Chirurgie dentaire

Docteur de l'Université de Cagliari

Je vous remercie de m'avoir fait l'honneur de m'accueillir dans votre cabinet à Cagliari. Ce fut une expérience enrichissante pour ma future carrière. Merci également d'avoir fait le déplacement pour assister à ma soutenance. Veuillez recevoir ma sincère gratitude et toute ma reconnaissance.

À Mme. le Docteur Émilie Bordet

Docteur en Chirurgie dentaire

Docteur de l'Université Paris Descartes

Je vous remercie de toute l'aide que vous m'avez apportée, notamment grâce à votre invitation à la conférence du Dr Vela ce qui m'a réellement permis d'avancer dans la compréhension de ce sujet. Je suis reconnaissant de la formation clinique que vous m'avez apportée pendant mon externat à l'hôpital Charles Foix.

À mes parents, merci pour votre amour, votre soutien et tous les sacrifices que vous avez faits pour me permettre de réaliser mes études. Merci pour votre éducation et vos conseils dans les moments difficiles. Vous êtes ma source de motivation et mes exemples de vie.

À Justin, Sandrine et Irene, vous m'avez accompagné de mes premiers pas à ma soutenance de thèse. Vous avez tous fait pour que je puisse être au mieux. Je suis chanceux d'être votre petit frère.

À Léo, Wilfried, Joao et Rosemarie, vous apportez de la joie dans notre famille. Votre tonton vous aime.

À ma future femme Clotilde, tu me soutiens depuis le début de mes études supérieures (depuis 7 ans déjà), tu as toujours été là pour moi, merci de l'amour que tu me donnes depuis toutes ses années. Tu fais partie de moi. Je t'aime.

À ma future belle famille, merci pour votre soutien, votre bonheur et de m'avoir accueilli aussi chaleureusement dans vos vies.

Aux marabouts (Lise, Émilie, Paul, Célia, Blanche (l'adopté), Kévin et Jerry), depuis ce WEI, vous êtes devenu plus que mes amis, une vraie famille, merci pour tous ses bons moments passés à la fac, au WEI ou en vacances.

À Lise, Julie et Théo mes vrais, vous faites partie entièrement de ma vie, grâce à vous j'ai passé de superbes années d'études et j'espère continuer avec de superbes années de vie.

À Roupen, Ardeshir et Yassine, merci mes gars sûrs j'ai toujours pu compter sur vous.

À Nicolas, mon frère tu m'as soutenue, pendant toutes ses années d'études merci pour tout.

À Ngams, merci de m'avoir autant soutenue en P1, mon frère d'armes, merci pour ta bonne humeur et ta folie qui m'ont permis de tenir pendant cette année.

À Émilie, Pierre, Cindy, Clotilde, Édouard, Yannis, Audrey, Valentine, Aïssata, Ziad et Linda : Je tiens à vous remercier, vous avez tous eu un impact dans ma vie et dans la réussite de mes études.

À Yann, Ludivine, Xavier, Jeannette, Laurys, Nadège et Tatianna, merci pour vos encouragements et toutes les bonnes années que nous avons partagés à St JB.

À Ivry Team, merci du soutien et de l'ensemble des discussions dans les couloirs pendant ces trois années, je suis ravi d'avoir pu me former à vos côtés. Théo, Lise, Clémence, Jakub et Fabien (les inséparables), Anne-claire, Laura, Imene, Nadir, Solène, Sixtine, Hanna, Pierre et Nagui (merci d'avoir redoublé pour que l'on puisse être ensemble trop sympa), Lena, Camille (merci de m'avoir montré que je n'étais pas fait pour le Ski nautique), Mathieu, Yassine, Alicia, Justine, Laure F, Éléonore, Élodie (consoeur de rempla) Laure C, Silvy (ou Julie), Julie (ou Silvy), Lindsay, Shyrel, Bertrand, Mélodie, Cyrièle, Jihanne, Dj Wouben (le boss des after), Sara, Sarah, Bettina, Gopy, Lucas, Marc, Kelly, Mathilde, Pierre-Baptiste et Stéphanie.

À tous mes potes de fac,

À Lise H, Lise V, Sara et Clotilde, pour votre relecture merci d'avoir comblé mes lacunes en français.

Aux Docteurs ETTEGGUI, DOUCET et BORDET d'avoir pris de votre temps et partager vos expériences cliniques

À la team IKEA Dimitri, Mohamed, Kenza, Naim et Laura pour votre soutien tous ses weeks à vendre des ME ou des GO 60cm.

À Laura LADIRAY, pour ton aide pour les illustrations, un grand merci pour tous les efforts que tu as fournis.

À **Arnaud RONCHIN**, merci pour ton aide, tes magnifiques prothèses et ton expertise de prothésiste dentaire.

Table des matières

INTRODUCTION	3
1 : DEFINITION	5
1.1 Le BOPT.....	5
2 : PROCEDURE CLINIQUE DE LA TECHNIQUE BOPT	6
2.1 EXAMEN CLINIQUE ET THERAPEUTIQUE INITIALE.....	6
2.2 PREPARATION DE LA DENT ET DU PARODONTE.....	7
2.3 TEMPORISATION ET COURONNE D'USAGE.....	9
2.4 CICATRISATION	13
2.5 EMPREINTES	13
2.6 LA TECHNIQUE LABORATOIRE.....	14
2.7 POSE DE LA COURONNE D'USAGE	15
3 : RELATION ENTRE L'ELEMENT PROTHETIQUE ET LA DENT POUR LA BOPT	16
3.1. LES PREPARATIONS CERVICALES.....	16
3.1.1. <i>Les préparations verticales</i>	17
3.2 MORPHOLOGIE DE RECONSTRUCTION CERVICALE	18
3.2.1 <i>Analyse de l'anatomie dentaire initiale</i>	18
3.2.2 <i>Définition</i>	19
3.2.3 <i>Adaptation des restaurations selon les préparations. Spécificité pour la BOPT</i>	22
4 : RELATION ENTRE L'ELEMENT PROTHETIQUE ET LE PARODONTE POUR LA BOPT	24
4.1 GENERALITES	24
4.1.1 <i>L'attache épithélio-conjonctive</i>	24
4.1.2 <i>Prothèse fixe et préservation de la santé parodontale</i>	25
4.1.3 <i>L'influence du contour prothétique sur la forme du parodonte</i>	26
4.2 BOPT PREPARATION GINGIVALE	27
4.2.1 <i>Le curetage gingival rotatif</i>	27
4.2.2 <i>La cicatrisation parodontale</i>	28
4.2.3 <i>Modèle de cicatrisation proposé par Vela X. et Rodriguez X. à la suite d'une étude histologique de deux dents préparées par la technique BOPT</i>	28
4.2.4 <i>Conclusion</i>	30
4.3 SCHEMATISATION DE L'HYPOTHESE DU PROCESSUS DE CICATRISATION.....	31
5 : ÉTUDES SUR LE BOPT	33

5.1 INTRODUCTION	33
5.2 PERIODONTAL AND PROSTHETIC OUTCOMES ON TEETH PREPARED WITH BIOLOGICALLY ORIENTED PREPARATION TECHNIQUE: A 4-YEAR FOLLOW-UP PROSPECTIVE CLINICAL STUDY PAR <i>SERRA-PASTORA B.</i>	34
5.3 A RETROSPECTIVE PERIODONTAL ASSESSMENT OF 137 TEETH AFTER FEATHEREDGE PREPARATION AND GINGITTAGE SCUTELLA F.....	35
6 : BOPT EN IMPLANTOLOGIE.....	37
6.1 INTRODUCTION.....	37
6.2 LES APPORTS DU PILIER SANS LIMITES.	38
6.2.1. <i>Épaississement des tissus péri-implantaires</i> :.....	38
6.2.2. <i>Niveau d'attache de l'attache péri-implantaire par rapport au pilier traditionnel</i> :	39
7 : MATERIAUX.....	41
7.1 INTRODUCTION.....	41
7.1.1 <i>Études de test de fatigue des matériaux</i> :.....	41
7.1.2 <i>Étude longitudinale de survie des restaurations verticales</i> :	41
7.1.3 <i>Qualité de l'interface dent-restauration</i>	42
7.1.4 <i>Biocompatibilité</i>	42
8 : DISCUSSION.....	44
8.1 RELATION PRATICIEN/TECHNICIEN DE LABORATOIRE.....	44
8.2 SURCONTOUR	44
8.3 EFFET FERULE.....	45
8.4 AVANTAGES/INCONVENIENTS.....	46
9 : CAS CLINIQUE.....	48
CONCLUSION.....	52
BIBLIOGRAPHIE.....	53
TABLE DES FIGURES.....	57
TABLE DES TABLEAUX	58
ANNEXES.....	59
ANNEXES 1 : RECAPITULATIF DES ETUDES CLINIQUES BOPT SUR IMPLANT.....	59
ANNEXE 2 : RECAPITULATIF DES ETUDES SUR LA RESISTANCE/SURVIE DES MATERIAUX.....	60
ANNEXE 3 : BIOCOMPATIBILITE	62
ANNEXE 4 : FRAISE BOPT IGNAZIO LOI.....	63

Introduction

La réhabilitation de l'organe dentaire à l'aide d'une reconstitution prothétique sur dent naturelle doit s'intégrer aux tissus parodontaux, être la moins invasive, apporter un confort fonctionnel et une satisfaction esthétique durable à nos patients.

Actuellement, l'une des problématiques des restaurations intra-sulculaires est la difficulté à les intégrer de façon immédiate et pérenne aux tissus parodontaux.

Selon la littérature, l'apparition de problèmes parodontaux peut être influencée par différents facteurs tels qu'une inflammation chronique induite par une reconstitution prothétique, la présence d'un brossage traumatique, des caractéristiques inadéquates de la gencive kératinisée ainsi que des facteurs locaux (piercings, tics, etc.).

Pour améliorer la réponse parodontale au traitement prothétique, une étape pré-prothétique est souvent nécessaire, se traduisant par des thérapeutiques chirurgicales parodontales effectuées aux dépens des tissus parodontaux sains.

Récemment, la proposition d'un traitement peu invasif de guidage de la cicatrisation parodontale par le biais d'une restauration prothétique a été réintroduite par le docteur Ignazio LOI sous l'acronyme BOPT pour Biologically Oriented Preparation Technique¹. Cette technique permettrait d'améliorer l'intégration esthétique et parodontale de la prothèse en améliorant le rapport anatomique immédiat de la restauration avec les tissus alentour et ainsi entraîner une stabilité dans la durée des tissus parodontaux attenants.

Le protocole proposé va à l'encontre de certains concepts utilisés en dentisterie en ce qui concerne la forme et la position des limites cervicales par rapport à la dent et au parodonte.

Elle utilise le potentiel de cicatrisation des tissus parodontaux lors de la préparation de la dent et durant la temporisation prothétique pour guider l'intégration parodontale des prothèses. Elle consiste au remplacement du profil d'émergence amélaire naturel par un nouveau profil d'émergence de la restauration pour redéfinir le rapport dento-parodontal.

¹ Loi et Di Felice, « Biologically oriented preparation technique (bopt) : a new approach for prosthetic restoration of periodontically healthy teeth ».

L'objectif de cette thèse est d'approfondir les éléments de connaissance liés au protocole BOPT à l'aide d'une revue bibliographique et de réflexions cliniques. À la lecture du nombre limité d'articles autour de cette technique, il est apparu d'emblée que la compréhension des phénomènes cliniques, biologiques et l'interaction des matériaux sont à éclaircir.

Dans un premier temps, nous définirons la thérapeutique BOPT et son protocole. Dans un second temps, nous établirons les relations entre l'élément prothétique et la dent puis entre l'élément prothétique et le parodonte. Dans un troisième temps, nous aborderons les apports potentiels de cette procédure dans les thérapeutiques implantaires et discuterons les différents aspects de cette thérapeutique. Pour finir, nous exposerons un cas clinique.

1 : Définition

1.1 Le BOPT

La technique appelée Biologically Oriented Preparation Technique (BOPT) est une thérapeutique de préparation dentaire et parodontale à visée d'intégration prothétique proposée par le docteur Ignazio LOI². Elle se traduit par les termes de « technique de préparation biologiquement guidée ».

La technique est caractérisée par l'élimination du profil d'émergence amélaire (c'est-à-dire l'élimination de l'émail persistant au niveau cervical) par une forme de préparation assimilée à une limite simple située en intrasulculaire. Son objectif est également d'éliminer la face interne du parodonte marginal pour provoquer une blessure et une néo-cicatrisation. Une couronne provisoire est utilisée en tant que guide de forme pour la cicatrisation complète de la gencive et permet de redéfinir le rapport entre le parodonte et la dent restaurée.

L'indication de ce type de traitement se trouve le plus souvent dans les secteurs antérieurs, mais pourrait s'appliquer aux secteurs postérieurs. Elle s'applique aux traitements de première comme de seconde intention et peut être utilisée sur une dent vitale ou non.

² Loi et Di Felice.

2 : Procédure clinique de la technique BOPT³

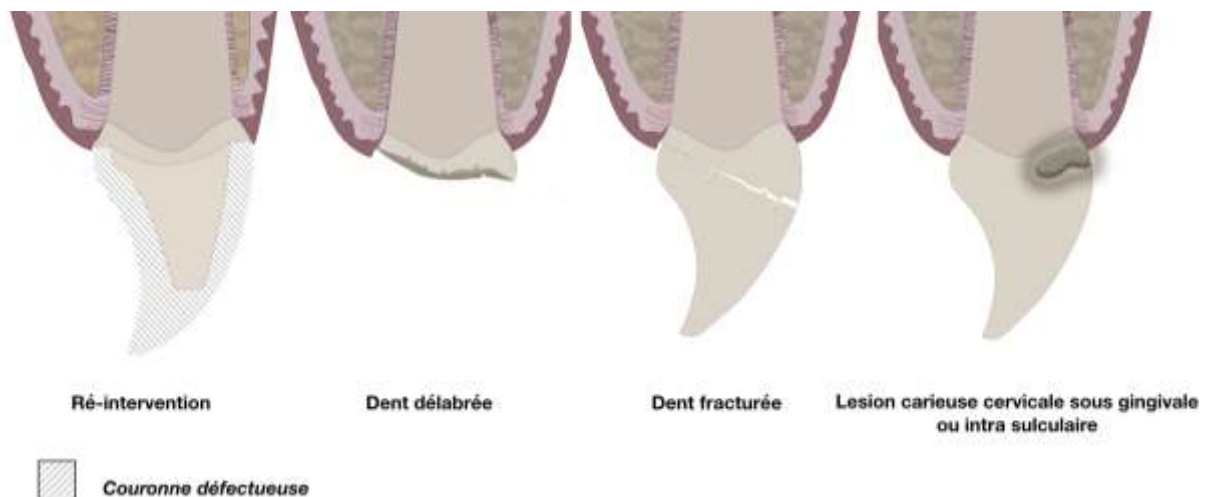
Le choix d'une préparation de type BOPT correspond à des indications cliniques qui doivent être analysées lors d'un examen local visuel, par sondage et par radiographie. Le protocole commence par une préparation des tissus dentaires et du parodonte marginal, avec la création d'une limite verticale dite simple. Il est ensuite nécessaire de passer par une phase de temporisation en utilisant la couronne provisoire et le protocole est finalisé à l'issue de la cicatrisation par une empreinte permettant au laboratoire de reconstruire des profils anatomiques spécifiques pour la couronne d'usage. Ces différentes étapes sont présentées ci-dessous.

2.1 Examen clinique et thérapeutique initiale

Les situations cliniques éligibles à la technique BOPT sont celles dont la perte de substance coronaire (perte en volume ou en surface) atteignant le tiers cervical de la dent.

Cela peut être le cas lors de différentes pathologies ou séquelles dentaires telles que la fracture dentaire, la réintervention, les pertes de substance très volumineuses comme les atteintes carieuses ou les usures cervicales.

Figure 1 : Indications (de la technique BOPT)



Source : Auteur et Ladiray, 2019.

³ Loi et Di Felice.

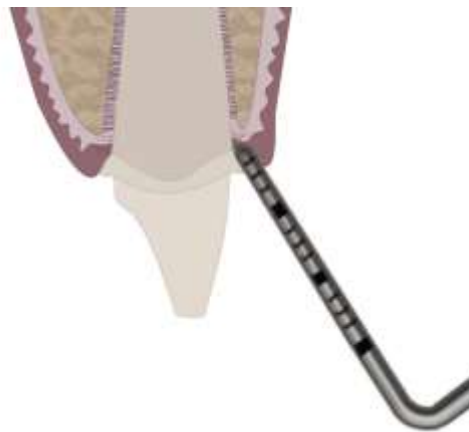L'état de santé bucco-dentaire notamment parodontal obtenu par des mesures de prévention et de prophylaxie garantit la réussite du traitement ainsi que sa pérennité.

L'objectif est d'évaluer l'état d'inflammation gingival de détecter la présence de poche parodontale ainsi que le niveau cervical de destruction dentaire par rapport aux structures parodontales.

En effet, cette étape nous assure de la capacité du parodonte à résister aux procédures conservatrices.

Lors de cette étape préliminaire, un sondage parodontal est réalisé permettant d'évaluer son état. Si le parodonte est sain, le sondage mesurant la profondeur du sulcus et de toute ou une partie de l'attache épithéliale ne doit pas excéder 3mm. De cette mesure, nous déterminons l'enfoncement théorique de la fraise dont l'action se fera légèrement en retrait de cette distance.

Figure 2 : Sondage parodontal



Source : Auteur et Ladiray, 2019.

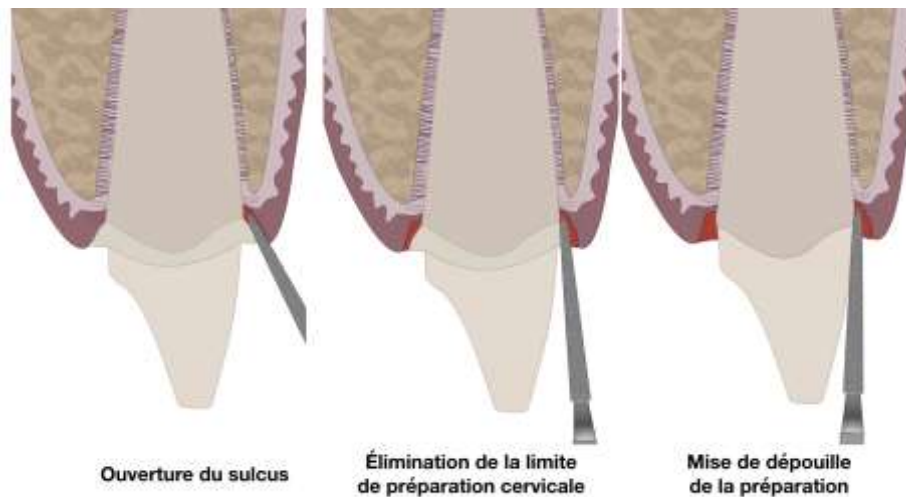
2.2 Préparation de la dent et du parodonte

La première étape de préparation dentaire consiste en la mise de dépouille générale a minima par l'intermédiaire d'une préparation verticale. Une deuxième étape prépare spécifiquement la partie cervicale et intrasuculaire avec une limite simple. L'objectif est la mise en continuité de la préparation de la partie cervicale avec la partie coronaire. L'utilisation de fraises spécifiques est proposée par l'auteur (Cf annexe 4).

- Préparation de la partie coronaire : dans un premier temps, elle suit les règles de préparation prothétique conventionnelle (réduction occlusale, élimination des contacts proximaux et réduction axiale), à la seule différence que l'élimination des convexités se fera sans limites lisibles (pas de congé ni épaulement). Ces étapes sont réalisées avec les instruments adaptés.

- Préparation des faces proximales
 - Réduction du bord incisal de 2 mm
 - Préparation biseautée du bord incisal
 - Préparation des faces vestibulaire et palatine/linguale supragingivale
- Préparation de la partie cervicale : dans un deuxième temps, les faces axiales de l'extrémité de l'instrument assurent la préparation de la zone cervicale et intrasulculaire.
- La forme de la fraise permet d'interagir à la fois avec la dent et les tissus mous (ce qui lui permet d'exercer une action simultanée sur la dent et les tissus mous). La fraise est d'abord introduite dans le sulcus passivement, sans l'actionner (les tissus mous au niveau de l'attache conjonctive créent une résistance à l'enfoncement de la fraise servant de repère en profondeur).
 - La fraise est alors actionnée et le profil d'émergence amélaire de la dent est éliminé par section. Il est important de garder une sensation tactile du tissu dentaire résiduel pour contrôler l'élimination tissulaire. On obtient une mise en continuité de l'ensemble de la préparation coronaire et cervicale.
 - La préparation se termine par une finition de l'ensemble des préparations avec des fraises flammes et ogives de faible granulométrie.

Figure 3 : Préparation dentaire et parodontale



Source : Auteur et Ladiray, 2019.

2.3 Temporisation et couronne d'usage

À l'issue de la préparation, l'hémostase doit être obtenue pendant quelques minutes avant la réalisation de la couronne provisoire.

Sa réalisation est une étape clé de la technique et nécessite une précision de réalisation pour obtenir le résultat attendu. La forme et l'état de surface conditionnent la qualité de la cicatrisation et donnent tout son sens à la technique de cicatrisation biologiquement guidée.

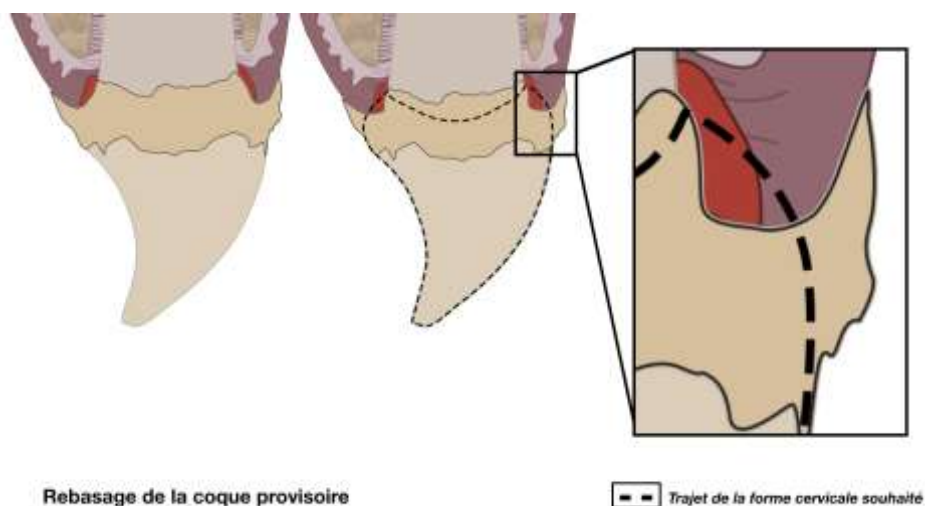
Idéalement, la couronne est réalisée indirectement au laboratoire et doit avoir les caractéristiques suivantes :

- Être para gencive marginale
- Pouvoir être insérée passivement sans interférence

Un rebasage en excès de la couronne est effectué avec une résine PMMA (Polyméthacrylate de méthyle) à prise retardée après avoir isolé le pilier dentaire avec de la glycérine.

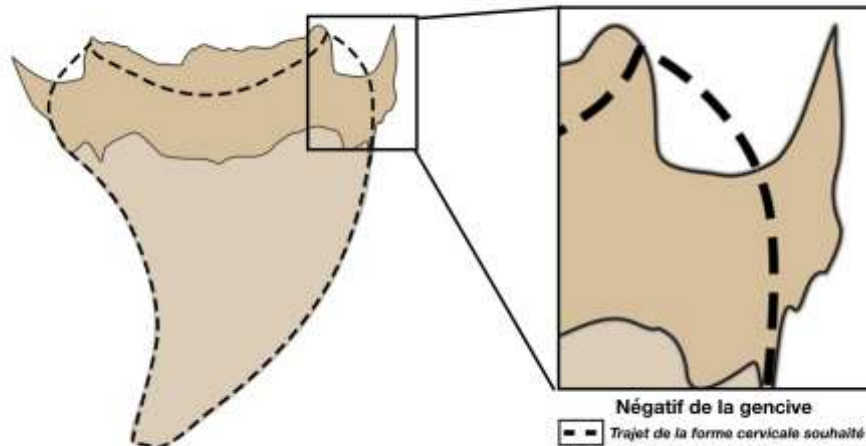
Après polymérisation et désinsertion, la résine a enregistré négativement la forme de la gencive marginale en s'étalant de manière aléatoire à l'intérieur ou à l'extérieur de celle-ci laissant des zones irrégulières. Ces contours doivent être remodelés afin de recréer une zone d'émergence convexe identique à une émergence amélaire.

Figure 4 : Rebasage de la coque provisoire en résine



Source : Auteur et Ladiray, 2019.

Figure 5 : Négatif de la gencive

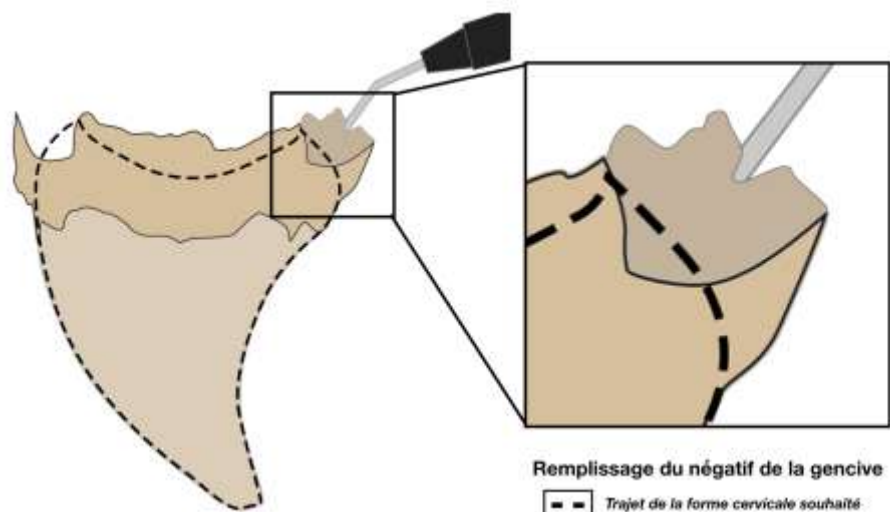


Source : Auteur et Ladiray, 2019.

Les étapes de réglage du bord prothétique dans le sens horizontal sont :

- Le comblement à la résine PMMA fluide ou avec une résine composite fluide photopolymérisée de l'espace créé par ce négatif, pour épaissir le rebord de la couronne provisoire
- La mise en continuité de la coque et de la résine à ajouter à l'aide d'un disque de polissage

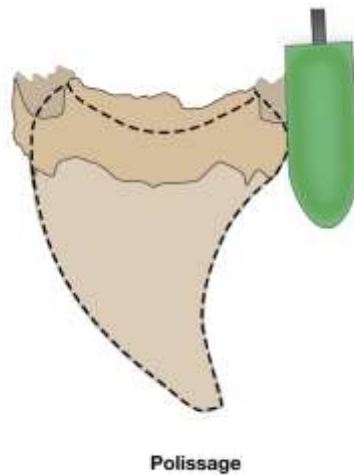
Figure 6 : Remplissage du négatif de la gencive



Source : Auteur et Ladiray, 2019.

Le réglage du bord prothétique dans le sens horizontal, doit permettre le maintien de l'espace dans le sens horizontal et protéger le parodonte de l'action des téguments.

Figure 7 : Réglage des bords dans le sens horizontal

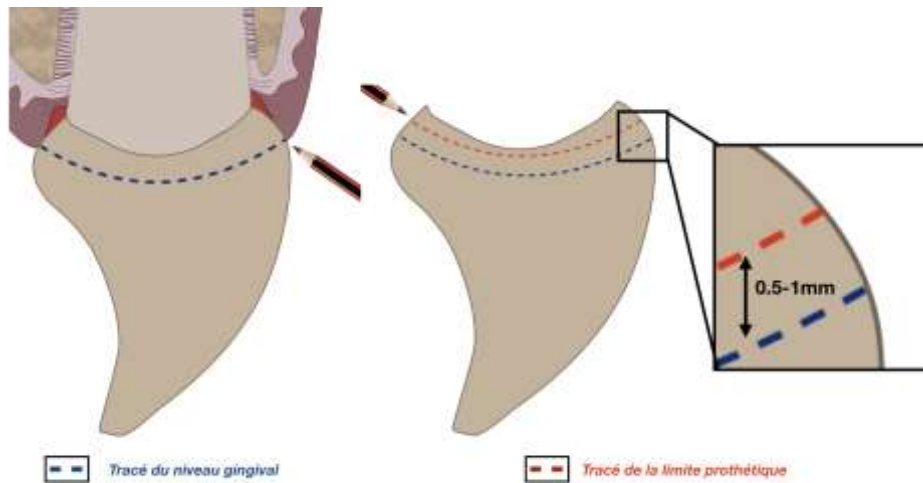


Source : Auteur et Ladiray, 2019.

Le réglage de la profondeur de pénétration intrasulculaire de la couronne provisoire a pour objectif de positionner son bord prothétique à un niveau permettant de stabiliser les tissus parodontaux tout en ménageant un espace qui sera comblé par le caillot sanguin, première étape de la cicatrisation. Les étapes du réglage du bord prothétique dans le sens vertical à 0,5mm en dessous de la gencive marginale sont :

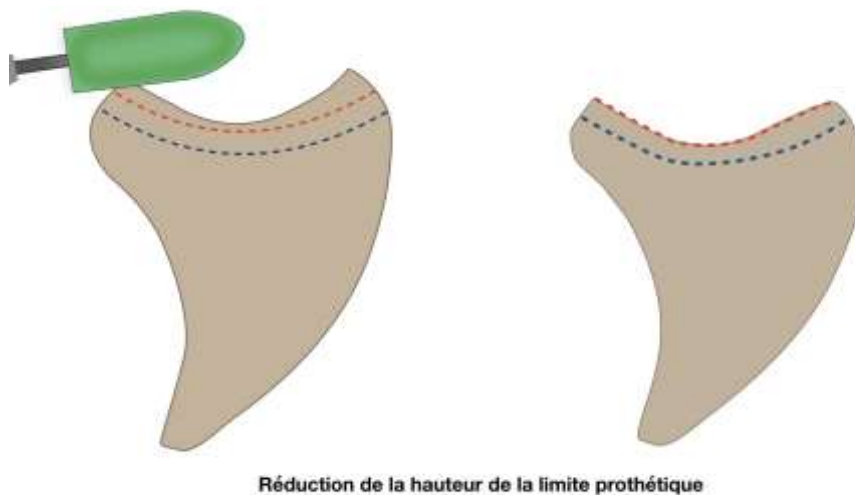
- Le niveau de la gencive marginale est tracé à l'aide d'un crayon sur la couronne insérée sur la dent
- De ce niveau, un second tracé est réalisé à une distance de 0,5 mm en direction apicale.
- Polissage et brillantage de l'extrados
- Scellement de la couronne provisoire avec un ciment provisoire.

Figure 8 : Détermination de la situation du bord prothétique dans le sens vertical



Source : Auteur et Ladiray, 2019.

Figure 9 : Réduction du bord prothétique dans le sens vertical



Source : Auteur et Ladiray, 2019.

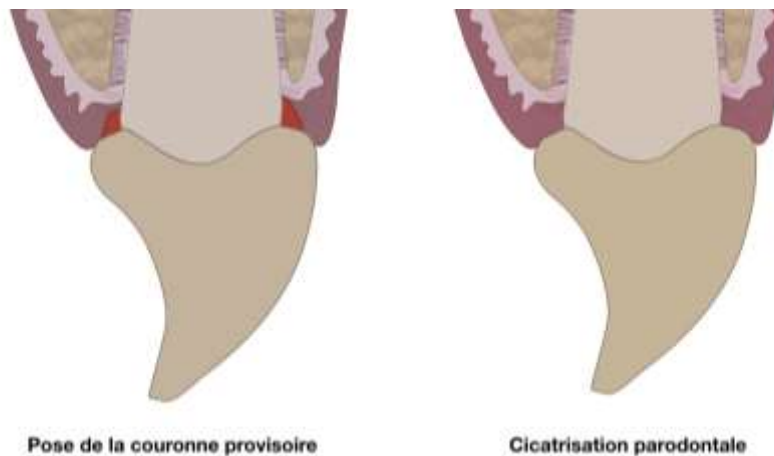
La ligne de transition dento-prothétique est donc située non pas en fonction de l'adaptation à une limite de préparation horizontale, mais en fonction de l'anatomie du tissu parodontal. Cette souplesse de positionnement est permise grâce à la forme de préparation dentaire verticale continue utilisée dans la technique BOPT.

La qualité de l'état de surface obtenue dans la zone cervicale est un élément majeur du contrôle de la cicatrisation gingivale marginale.

2.4 Cicatrisation

Un délai minimal de 4 semaines doit être respecté afin que la cicatrisation de la gencive soit complète. Pendant cette période, des modifications du contour de la couronne provisoire peuvent être apportées pour accompagner le guidage de la cicatrisation du tissu.

Figure 10 : Pose de la couronne provisoire et cicatrisation parodontale



Source : Auteur et Ladiray, 2019.

2.5 Empreintes

L'empreinte peut être réalisée qu'à partir de 4 semaines de cicatrisation, et a pour but d'obtenir la profondeur d'enregistrement intra-suculaire maximale des surfaces dentaires préparées.

L'empreinte peut être réalisée selon les étapes suivantes :

- Dépose de la couronne provisoire avec vérification de la qualité de la cicatrisation parodontale.
- Éviction gingivale utilisant la technique des doubles cordonnets : le premier, très fin est situé juste avant l'attache conjonctive. Il la protège et nous sert de repère de profondeur maximale. Le deuxième fil plus épais a pour but de maintenir l'évasement du sulcus réalisé par la prothèse provisoire.
- Prise d'une empreinte en 1 temps et 2 viscosités. Un silicone light de consistance très fluide est recommandé pour pouvoir s'introduire facilement au sein du sulcus.

La vérification de l'empreinte peut s'effectuer de la manière suivante :

- La prise de deux empreintes distinctes permet en les comparant de vérifier si un défaut provient du pilier dentaire (défaut de position et emplacement) ou de l'empreinte.
- L'enregistrement incomplet de la circonférence du pilier est la conséquence d'une mauvaise orientation de l'embout de la seringue, non orienté vers le sulcus.
- La présence de sang dans une empreinte peut indiquer, un délai insuffisant de cicatrisation ou une inflammation marginale des tissus dans ce cas la prise d'empreinte est contre-indiquée.

2.6 La technique laboratoire

L'absence de limite marquée donne au prothésiste un rôle essentiel dans la reproduction anatomique de la nouvelle émergence coronaire.

Le prothésiste réalisera deux modèles de travail. Le modèle 1 est un modèle positif unitaire avec un détournage de la gencive pour la réalisation des pièces prothétiques.

Le modèle 2 quant à lui est un modèle sans détournage de la gencive qui servira de repère pour l'adaptation des prothèses et de la gencive.

Les étapes à suivre pour la réalisation des couronnes sur le modèle 1 sont :

- La réalisation d'un tracé au crayon noir sur le pilier dentaire de la position de la gencive marginale.
- Le détournage de la gencive et la mise en die des piliers dentaires.
- La mise en évidence de la partie apicale de l'enregistrement qui peut être tracée à l'aide d'un crayon bleu. La distance entre les deux lignes est l'aire de finition prothétique.
- Le tracé de la limite prothétique à une distance de 0,5mm à 1mm sous le trait noir (la distance est en fonction de l'espace biologique).
- La création d'une morphologie coronaire lors de la réalisation de la couronne reproduisant idéalement l'émergence amélaire de la jonction dentine-émail sur le modèle de travail sans gencive.

Les étapes à suivre concernant le modèle 2 sont :

- La coulée de l'empreinte avec un plâtre friable (de type 1) permettant la modification du contour gingival avec une lame de bistouri.
- L'adaptation de la morphologie de la couronne dentaire en fonction des modifications du contour gingival.

Figure 11 : Limites et repères prothétiques au laboratoire



Source : Loi, « Biologically oriented preparation technique (BOPT) », 2013.

2.7 Pose de la couronne d'usage

La préparation de l'intrados de la prothèse et du support dentaire dépend du type de matériau employé et scellement définitif. Le retrait des excès de matériau d'interface peut s'avérer complexe.

3 : Relation entre l'élément prothétique et la dent pour la BOPT

Le succès de l'intégration prothétique entre la dent et le parodonte est influencé par différents facteurs tels que la forme de la préparation cervicale, les structures dentaires résiduelles et la morphologie de reconstitution.

3.1. Les préparations cervicales

Les restaurations indirectes nécessitent la réalisation d'un aménagement tissulaire dénommé préparation prothétique. Après la réalisation de cette préparation, une limite peut être observée entre la partie préparée et non préparée de l'organe dentaire. Elle se nomme limite cervicale⁴.

Les limites cervicales sont décrites de la manière suivante : simple (mise de dépouille), trace (lame de couteau), épaulement (chanfreiné ou non), congé (rond ou ovale). Nous pouvons les classer en deux catégories, horizontales et verticales⁵.

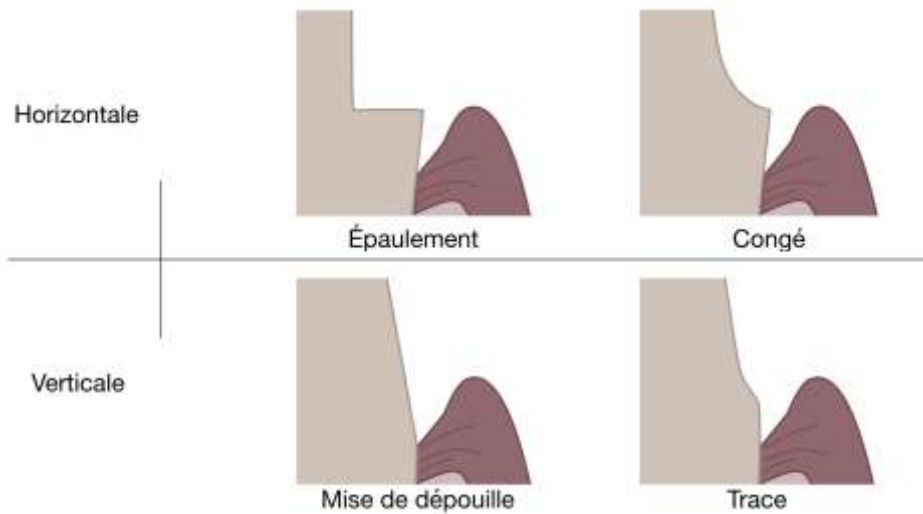
On utilise aujourd'hui essentiellement des formes de préparation horizontales. Elle doit être visible pour que la clinique et le laboratoire la respectent. Les reconstitutions prothétiques sont réalisées à partir de cette ligne. Sa position est enregistrée lors de l'empreinte pour la réalisation de la prothèse au laboratoire.

Dans le cas du BOPT, il n'y a pas de limite lisible par le laboratoire, c'est une simple mise de dépouille intra-sulculaire.

⁴ Shillingburg, Jacobi, et Brackett, *Les préparations en prothèse fixée : principes et applications cliniques*.

⁵ Exbrayat, Schittly, et Borel, *Manuel de prothèse fixée unitaire*.

Figure 12 : Les formes de préparations cervicales



Source : Auteur et Ladiray, 2019.

3.1.1. Les préparations verticales

Leur réalisation ne procure pas de ligne nette, mais une surface de préparation⁶. En effet, la situation de la ligne de transition dento-prothétique n'est pas déterminée par la préparation, mais par la rencontre entre le bord prothétique et la dent.

Deux types de préparations sont présentées dans la littérature :

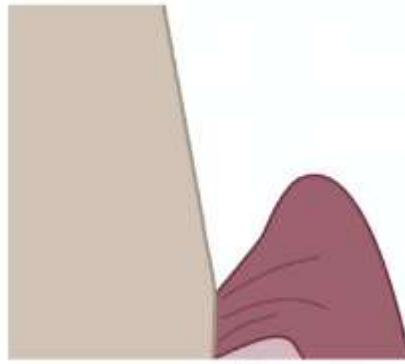
- La limite simple ou préparation de mise en dépouille : préparation éliminant le surplomb coronaire et permettant d'insérer une pièce prothétique.
- La limite trace ou lame de couteau : préparation simple présentant une légère courbure à son extrémité cervicale.

Cette forme de préparation est utilisée notamment lors de traitement prothétique sur des patients souffrant de maladie parodontale. La préparation des piliers dentaires est réalisée à ciel ouvert sous lambeau et permet l'assainissement parodontal ainsi que l'aménagement des tissus dentaires pour une amélioration des conditions prothétiques.⁷

⁶ Exbrayat, Schittly, et Borel.

⁷ Di Febo, Carnevale, et Sterrantino, « Treatment of case of advanced periodontitis: clinical procedures utilizing the combined preparation technique ».

Figure 13 : Préparation cervicale simple de dépouille



Source : Auteur et Ladiray, 2019.

3.2 Morphologie de reconstruction cervicale

À la suite de la préparation prothétique, la reconstitution de l'organe dentaire a pour objectif de restaurer la perte de substance, et de se rapprocher le plus fidèlement de son aspect et de sa fonction naturelle. Plusieurs théories existent au sujet de la morphologie de reconstitution. Actuellement, l'utilisation d'un profil coronaire plat dans le prolongement de la racine est conseillée⁸.

3.2.1 Analyse de l'anatomie dentaire initiale

L'étude anatomo-histologique nous permet d'améliorer notre pratique et de mieux utiliser les matériaux et techniques actuels.

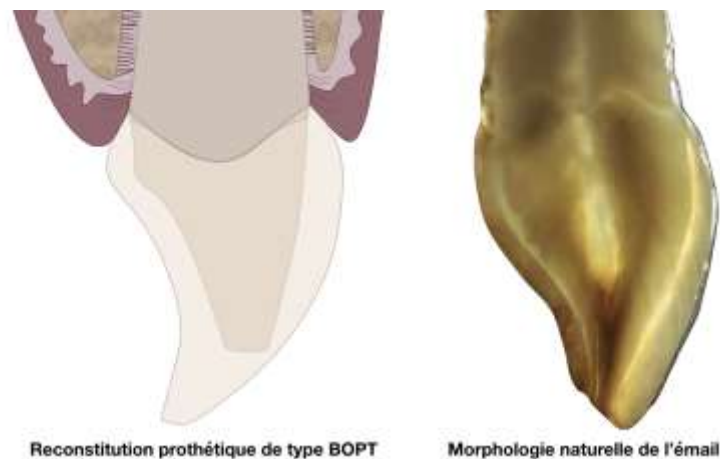
3.2.1.1 Morphologie de l'émail

L'émail forme une coque rigide qui protège la dentine. Au niveau du tiers cervical elle est de forme convexe en vestibulaire/linguale et de forme concave en proximal⁹. Cette coque est unie à la dentine par des fibres conjonctives. Sur une coupe axiale, une union verticale de ces deux tissus est visible.

⁸ Yuodelis, Weaver, et Sapkos, « Fixed partial dentures and operative dentistry ».

⁹ Weisgold, « Contours of the full crown restoration. »

Figure 14 : Morphologie de l'émail



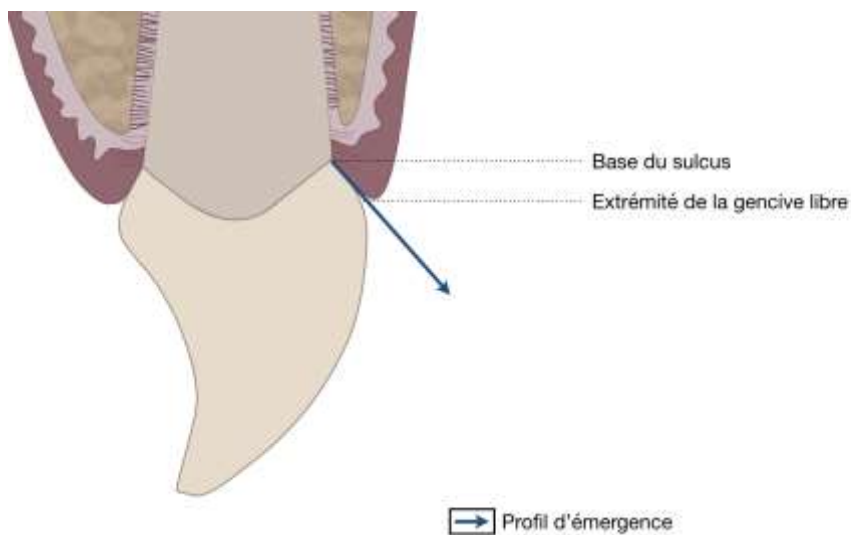
Source : Auteur et Ladiray, 2019.

3.2.2 Définition

3.2.2.1 Profil d'émergence

Le profil d'émergence est défini par la partie du contour dentaire cervical qui franchit l'épaisseur de la gencive marginale, s'étendant de la base du sulcus au bord de la gencive libre¹⁰. Ce profil possède deux caractéristiques : une forme et une orientation.

Figure 15 : Profil d'émergence



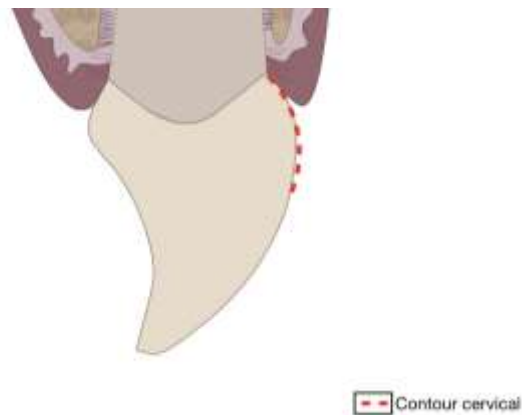
Source : Auteur et Ladiray, 2019.

¹⁰ Croll, « Emergence profiles in natural tooth contour. part I : photographic observations ».

3.2.2.2 Forme du contour cervical

La forme du contour cervical correspond à la convexité de la dent naturelle ou de la reconstitution prothétique située au niveau du tiers cervical. Le rayon de courbure de cette convexité lui donne une orientation qui peut être mesurée par l'angle d'émergence¹¹.

Figure 16 : Contour cervical

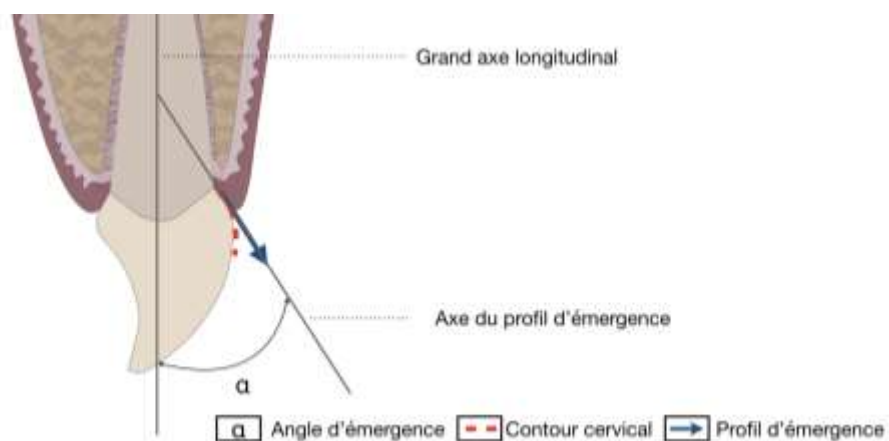


Source : Auteur et Ladiray, 2019.

3.2.2.3 Angle d'émergence

Cet angle a été décrit par Kay H. comme l'intersection du profil d'émergence avec le grand axe longitudinal de la dent¹².

Figure 17 : Angle d'émergence



Source : Auteur et Ladiray, 2019.

¹¹ Wheeler, « Complete crown form and the periodontium ».

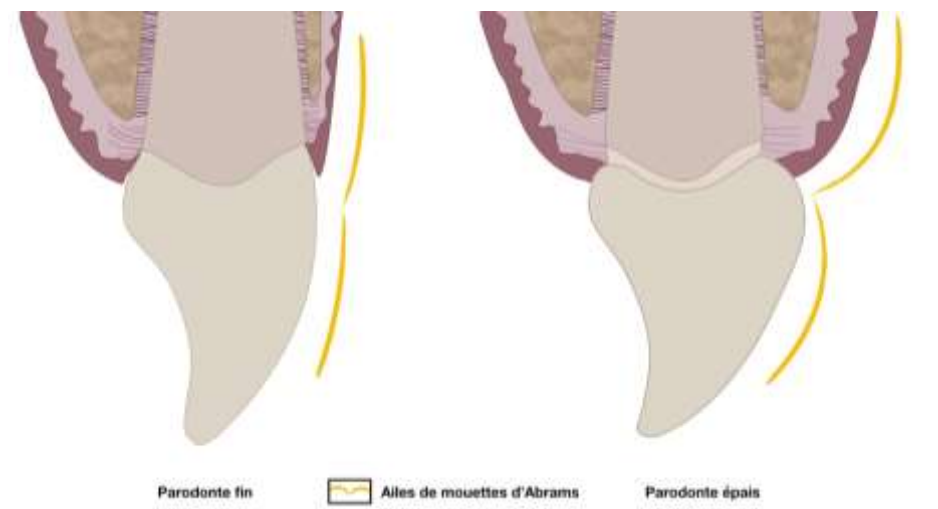
¹² Kay, « Criteria for restorative contours in the altered periodontal environment ».

Généralement, l'angle d'émergence mesuré sur des dents naturelles se situe dans une plage étroite allant de 11,30 ° à 15,26¹³.

3.2.2.3 Rapport entre anatomie dentaire et anatomie parodontale

ABRAMS L. et AMSTERDAM M. décrivent en 1968 l'harmonie dentogingivale et les fonctions de protection dentoparodontale¹⁴ ainsi qu'une corrélation entre la convexité dentaire et le biotype parodontal.¹⁵ ABRAMS L. illustre cette relation par le terme de « gull in flight », en français, les ailes de mouettes formant une symétrie anatomique des convexités axiales de la dent et du parodonte. D'après cette constatation, Kay H. indique qu'une reconstitution sur un parodonte épais doit avoir une convexité marquée et une convexité moins marquée sur un parodonte fin. Pour la thérapeutique BOPT, la forme de reconstruction coronaire cherche à guider la forme des tissus gingivaux. L'hypothèse clinique est que la variation de la forme de la dent (plus ou moins convexe) est susceptible d'être associée à une variation de l'épaisseur du parodonte. Cette hypothèse n'a jamais été démontrée, mais peut être observée cliniquement.

Figure 18 : tracé en ailes de mouette d'Abrams



Source : Auteur et Ladiray, 2019.

La BOPT s'appuie sur l'optimisation des formes anatomiques en se basant sur le bombé cervical avec un angle d'émergence supérieur à 15° dans la majorité des cas.

¹³ Yotnuengnit et al., « Emergence angles in natural anterior teeth : influence on periodontal status ».

¹⁴ Goldman, Cohen, et Abrams, « Periodontal prosthesis ».

¹⁵ Jordan, Abrams, et Kraus, *Kraus' dental anatomy and occlusion*.

3.2.3 Adaptation des restaurations selon les préparations. Spécificité pour la BOPT

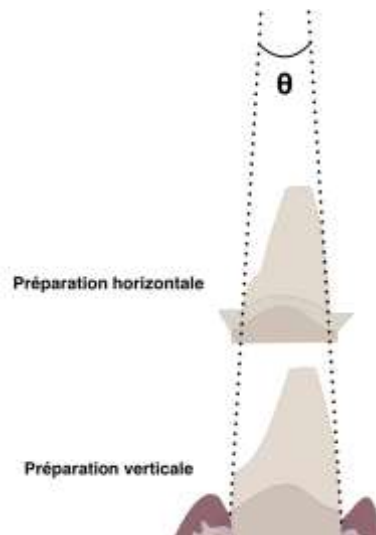
Aujourd'hui, la méthode enseignée et suivie par le plus grand nombre est celle décrite par Martignoni A. et Schöenberger M. en 1990. Ils ont défini les caractéristiques nécessaires suivantes :

- La préparation est de type horizontal et sa profondeur dépend du matériau de restauration utilisé
- L'ajustement de la prothèse dans le sens vertical et horizontal est conditionné par la notion de surcontour et de sous-contour.

En clinique, ces notions sont difficiles à obtenir lors de la pose d'une couronne. En effet, le contrôler une parfaite adaptation de la couronne à 360°. Si la limite de préparation est au niveau de la racine, l'émergence de reconstitution étant fixe, car imposée par la limite de préparation horizontale, son profil sera plat.¹⁶

Dans le cadre de la BOPT, la préparation verticale a pour but d'éliminer les convergences des tissus dentaires créés par l'émail. Elle n'impose pas d'éliminer l'épaisseur nécessaire aux matériaux de reconstruction. Pour un même angle de préparation θ , une préparation verticale élimine moins de tissus qu'une préparation horizontale. Ces préparations permettent de limiter la quantité de tissus éliminés, et de préserver au mieux la dentine cervicale qui concentre la résultante des contraintes subit par la dent. Cela réduit le risque d'exposition pulpaire sur une dent pulpée et évite de fragiliser la structure dentaire résiduelle.

Figure 19 : Préservation tissulaire



Source : Auteur et Ladiray, 2019.

¹⁶ Becker et Kaldahl, « Current theories of crown contour, margin placement, and pontic design ».

La pente créée par cette préparation offre une liberté de placement de la situation du bord prothétique par le laboratoire sur le modèle de travail en fonction des objectifs anatomiques de la restauration et des informations parodontales. À la différence des préparations dentaires horizontales, le détournage est effectué dans le sens horizontal dans le but de mettre en évidence le fond du sulcus. La limite de l'élément prothétique est ensuite arbitrairement déterminée tout en respectant l'attache épithélio-conjonctive. Le bord prothétique ne doit pas se situer à plus d'un millimètre du rebord de la gencive marginale en direction apicale.

4 : Relation entre l'élément prothétique et le parodonte pour la BOPT

4.1 Généralités

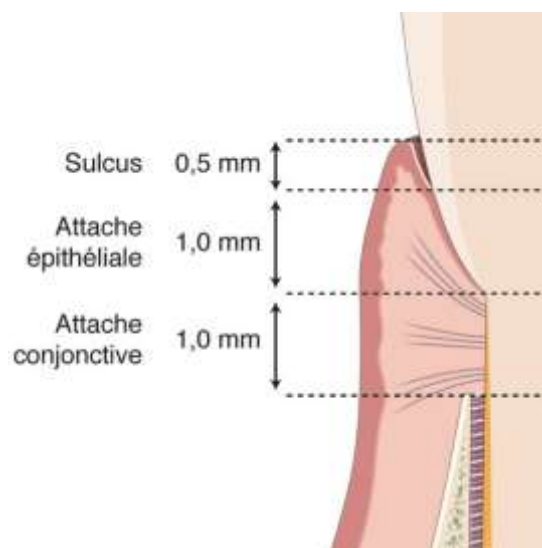
La connaissance de l'anatomie structurelle parodontale est nécessaire à la réalisation d'une restauration respectant l'homéostasie de ces tissus. Lors de la réalisation d'une restauration intra-sulculaire, les tissus parodontaux doivent être préservés pour qu'ils puissent tolérer la proximité de la restauration pendant son élaboration jusqu'à la pose et après son assemblage.

Le concept de BOPT propose qu'une amélioration des conditions parodontales puisse être obtenue par rapport aux techniques conventionnelles.

4.1.1 L'attache épithélio-conjonctive

Pour rappel, l'attache épithélio-conjonctive se situe entre le fond du sulcus et le rebord alvéolaire. Elle mesure en moyenne 2 mm¹⁷ et assure l'herméticité des structures anatomiques sous-gingivales vis-à-vis du milieu buccal. Cliniquement le sondage mesure le sulcus et toute ou une partie de l'attache épithéliale. La résistance des fibres conjonctives limite sa profondeur.

Figure 20 : L'attache épithélio-conjonctive



Source : Bouchard, *Parodontologie et dentisterie implantaire. Volume 2, Thérapeutiques chirurgicales*, 2015.

¹⁷ Gargiulo, Wentz, et Orban, « Dimensions and relations of the dentogingival junction in humans »; Vacek, Gher, et Assad, « The dimensions of the human dentogingival junction. »

La santé parodontale est définie comme l'absence d'inflammation cliniquement détectable. Elle peut être observée sur un parodonte intact ou réduit et se définit par l'absence de saignement au sondage et aucun sondage n'excédant les 3 mm.¹⁸

4.1.2 Prothèse fixe et préservation de la santé parodontale

Quand le bord d'une restauration est situé en intra-sulculaire, il se doit de ne pas empiéter au niveau de l'attache épithéliale pour pérenniser la bonne santé parodontale.¹⁹ Il est recommandé que la finition prothétique intra-sulculaire ne soit pas à plus d'1mm en apical du sommet de la gencive marginale.²⁰

Le recours aux bords prothétiques intra-sulculaires est généralement requis pour des raisons esthétiques. Cependant, les résultats associés à la prothèse conventionnelle (épaulement horizontal), ne sont pas toujours pérennes.

En effet, un faible nombre d'études sur la réaction parodontale à des limites de préparation sous-gingivales montrent qu'elles peuvent nuire à la santé parodontale. Une prothèse fixe nocive entraîne une poche parodontale sur un parodonte épais et une récession parodontale sur un parodonte fin²¹.

L'Académie Américaine de Parodontologie définit la récession parodontale comme « *le déplacement de la gencive marginale apicalement à la jonction amélocémentaire* ». Il existe un certain nombre de facteurs étiologiques, notamment associés aux traitements restaurateurs.²²

Les premières causes de récession parodontale sont l'inflammation liée à l'accumulation de plaque dentaire et les traumatismes. Nous pouvons identifier 3 facteurs augmentant le risque de récession : un parodonte fin, l'historique parodontal du patient et les conditions muco-gingivales telles que l'absence ou l'insuffisance de gencive kératinisée.²³ L'une des principales complications en prothèse fixe dans le secteur antérieur est la migration apicale de la gencive marginale. La procédure BOPT pourrait répondre favorablement à cette problématique.

¹⁸ Chapple et al., « Periodontal health and gingival diseases and conditions on an intact and a reduced periodontium : consensus report of workgroup 1 of the 2017 world workshop on the classification of periodontal and peri-implant diseases and conditions ».

¹⁹ Frémont, *Parodontologie & dentisterie implantaire. Volume1, Médecine parodontale*.

²⁰ Schatzle et al., « The influence of margins of restorations on the periodontal tissues over 26 years ».

²¹ Kosyfaki, Del Pilar Pinilla, et Strub, « Relationship between crowns and the periodontium : a literature update. »

²² Wolf, Rateitschak, et Rateitschak, *Parodontologie*.

²³ Merijohn, « Management and prevention of gingival recession ».

4.1.3 L'influence du contour prothétique sur la forme du parodonte

Classiquement, pour une restauration prothétique adaptée à une limite horizontale il est recommandé que le profil d'émergence de la couronne soit dans le prolongement de l'émail ou du bord cervical persistant et présente une forme plate vestibulaire et linguale²⁴.

Le protocole BOPT est associé à une préparation verticale pénétrant le sulcus et l'attache épithéliale, et élimine le profil d'émergence existant. Cette technique s'appuie sur la restitution complète d'une forme convexe dans le tiers cervical afin de redéfinir le nouveau profil d'émergence coronaire imitant celui de l'émail naturel. Ceci impose un rapport nouveau et contrôlé par rapport aux tissus parodontaux. Ce protocole propose donc de nouveaux paradigmes par rapport aux thérapeutiques actuelles.

L'observation clinique de la cicatrisation marginale montre que la gencive peut être guidée par la forme de la couronne. En faisant varier les bords et les volumes de la restauration prothétique il est possible d'orienter la cicatrisation gingivale-au niveau de l'attache épithéliale et du sulcus. Loi I. identifie cette zone comme étant « une aire de liberté volumétrique ».

La finition et le contour des couronnes prothétiques à ce niveau auront la capacité d'influencer l'anatomie gingivale. Ainsi, les volumes prothétiques et gingivaux peuvent être modifiés et déplacés dans l'axe corono-apical ou en épaisseur. Ceci permet l'amélioration des rapports entre la prothèse et le parodonte, en particulier pour la gestion esthétique des collets et papilles gingivales.

Le profil d'émergence favorise le soutien des tissus et leur protection. Au niveau des faces vestibulaires et linguales, ce profil est de forme convexe dans le tiers cervical. Cette anatomie permet la déflexion du bol alimentaire et évite que les éléments alimentaires n'agressent le sulcus. Au niveau proximal, ce profil est plus plat pour ne pas comprimer la papille inter-dentaire.

À partir du bord prothétique choisi, il devient possible de créer les convexités vestibulaires et linguales ou concavités proximales, modifier les volumes et ainsi adapter la morphologie de la reconstitution en fonction du parodonte marginal, voire de modeler le parodonte marginal en fonction de la morphologie.

²⁴ Yuodelis, Weaver, et Sapkos, « Fixed partial dentures and operative dentistry ».

4.2 BOPT préparation gingivale

La réalisation du protocole BOPT entraîne une préparation simultanée de la dent et du parodonte.

4.2.1 Le curetage gingival rotatif

Le curetage rotatif permet de faire une plastie de la partie interne du parodonte marginal permettant de modifier son anatomie si nécessaire et d'éliminer les composantes inflammatoires superficielles éventuelles.

Dans la littérature, nous retrouvons également un protocole mis au point par Ingraham R. pour la réalisation simultanée de la préparation dentaire et parodontale. Il repose sur l'assainissement et le potentiel de cicatrisation de la gencive et consiste à éliminer avec un instrument rotatif le versant interne de la gencive, offrant une ouverture sulculaire pour la prise d'empreinte²⁵.

En ce qui concerne le protocole BOPT, la préparation est réalisée au sein du sulcus en fonction de la profondeur de sondage, l'introduction de la fraise provoque une désépithélialisation intra-sulculaire amenant une blessure dont on pourra guider la cicatrisation²⁶.

Il persiste un flou sur le contrôle de l'enfoncement de la fraise. Loi.I préconise le retrait théorique de 0,5 mm par rapport au sondage appuyé sous anesthésie (fond de l'attache épithéliale) dans le but de respecter l'attache conjonctive existante. L'expérience clinique montre qu'il est difficile lorsque la fraise est active de contrôler son enfoncement au millimètre près et qu'il est vraisemblable que l'attache conjonctive soit superficiellement lésée même si ce n'est pas le but recherché.

D'autres auteurs ont extrapolé la technique en proposant une préparation allant jusqu'au niveau osseux pour réinitier complètement la formation d'une nouvelle attache épithélio-conjonctive²⁷. Leurs analyses seront développées dans le chapitre suivant.

²⁵ Ingraham, Sochat, et Hansing, « Rotary gingival curettage : a technique for tooth preparation and management of the gingival sulcus for impression taking ».

²⁶ Agustín-Panadero et Solá-Ruiz, « Vertical preparation for fixed prosthesis rehabilitation in the anterior sector ».

²⁷ Rodríguez et al., « Examen histológico humano de la respuesta de los tejidos al tallado vertical y provisionalización inmediata (bopt). fundamento biológico. »

4.2.2 La cicatrisation parodontale

Les grandes étapes mises en place par l'organisme suite à une blessure sont : une hémostase, une réponse inflammatoire, la formation d'un nouveau tissu cicatriciel et son remodelage²⁸. Contrairement à une plaie cutanée, les berges de la plaie parodontale sont différentes. Elles sont composées d'un tissu parodontal et d'un tissu dentaire minéralisé et avasculaire²⁹.

La préparation gingivale du protocole BOPT se caractérise par une hémostase rapide et une cicatrisation de deuxième intention comme pour la gingivectomie à biseau interne. La couronne sert de patron à la future forme des tissus.

Un article propose un modèle de cicatrisation suite à une préparation par BOPT.

4.2.3 Modèle de cicatrisation proposé par Vela X. et Rodriguez X. à la suite d'une étude histologique de deux dents préparées par la technique BOPT³⁰.

L'objectif de cet article est double, d'une part, de savoir s'il peut y avoir la formation d'une nouvelle attache conjonctive dans la zone préparée par cette technique et d'autre part, de proposer un raisonnement biologique qui justifie cette régénération. L'étude histologique a été réalisée sur deux dents d'une patiente traitée par la technique BOPT 19 mois plus tôt et extraites en raison d'une fracture à la suite d'un traumatisme. Les piliers dentaires ont été préparés jusqu'au niveau osseux.

4.2.3.1 Études de coupes histologiques

L'observation au microscope optique indique la présence d'un nouveau ligament parodontal, avec un tissu conjonctif dont les fibres s'insèrent dans un ciment néoformé au sein de la zone préparée.

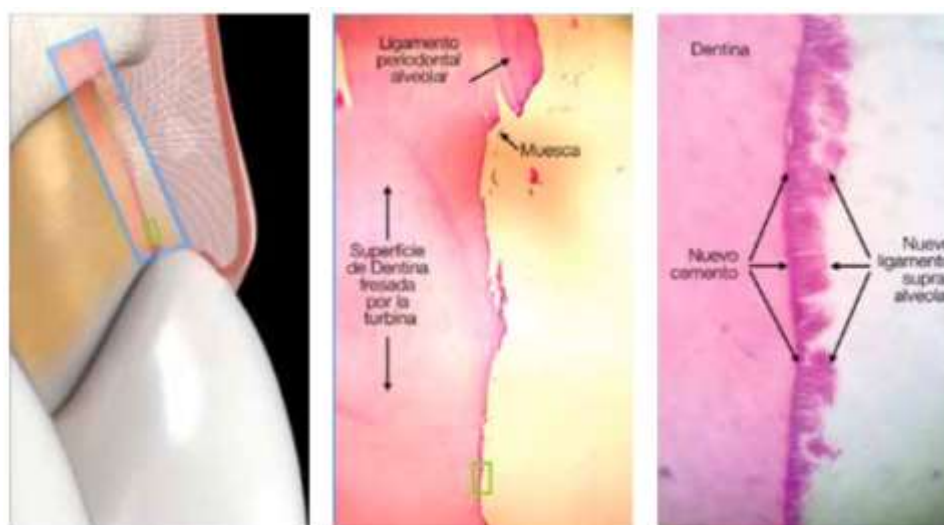
L'absence de tissu épithélial au niveau de cette zone (rectangle vert), non recouverte par la prothèse, laisse supposer qu'une régénération parodontale est possible en l'absence d'un épithélium de jonction long.

²⁸ Gurtner et al., « Wound repair and regeneration ».

²⁹ Frémont, *Parodontologie & dentisterie implantaire. Volume1, Médecine parodontale*.

³⁰ Rodríguez et al., « Examen histológico humano de la respuesta de los tejidos al tallado vertical y provisionalización inmediata (bopt). fundamento biológico. »


Figure 21 : Coupe histologique



Source : Rodriguez, « Examen histológico humano de la respuesta de los tejidos al tallado vertical y provisionalización inmediata (bopt) », 2019.

Ci-dessous la photographie d'une dent humaine 4 mois après un traitement BOPT au microscope électronique balayage. L'image de gauche est celle de la zone cervicale de la dent avec la présence du ligament parodontal intact sur la partie supérieure de l'image. Nous pouvons voir que le nouveau ciment se forme telle une vague dans la partie inférieure de l'image. L'image de droite est le zoom de la partie inférieure de l'image gauche.

Figure 22 : Coupe histologique au microscope électronique à balayage



Source : Rodriguez, « Examen histológico humano de la respuesta de los tejidos al tallado vertical y provisionalización inmediata (bopt) », 2019.

4.2.3.1.1 Hypothèse de cicatrisation du protocole BOPT :

Le processus de régénération parodontale suivrait les étapes suivantes :

- **L'hémostase (première heure après la préparation et le placement de la couronne provisoire) :**
 - La création d'une forme conique ménage plus d'espace aux tissus parodontaux.
 - La préparation dentaire libère des protéines du ciment qui favorisent la prolifération cellulaire des tissus parodontaux.
 - La désépithélisation du sillon gingival provoque un afflux sanguin favorisant la régénération de l'épithélium.
 - La couronne provisoire permet la stabilisation du caillot sanguin et des tissus.
 - Les protéines plasmatiques en particulier les plaquettes, le fibrinogène, adhèrent au sous-endothélium et permettent la formation du clou fibrino-plaquettaire consolidé par la suite en caillot de fibrine.

- **L'inflammation :** L'objectif principal de cette phase serait d'éliminer les résidus nécrotiques et de préparer l'apparition de la phase proliférative.

- **La prolifération (les 2 premiers mois) :** Les fibres de collagène produites par les fibroblastes entoureraient de manière circonférentielle le pilier dentaire et combleraient l'espace maintenu par la couronne provisoire. Cette cicatrisation de seconde intention impliquerait également la participation des myofibroblastes qui en se contractant fermeraient la plaie.

- **Remodelage de la plaie (après les 2 premiers mois) :** La maturation et la croissance des tissus au cours de cette phase augmenteraient leurs résistances. Les auteurs Vela X. et Rodriguez X. ont observé une augmentation en direction coronaire de la crête alvéolaire. Ils l'expliquent par la combinaison de deux facteurs. Le premier est la convexité de la couronne prothétique qui réduirait la pression des tissus périphériques (muqueuse jugale et lèvre) au niveau de la jonction entre le bord prothétique et gencive marginale. Le deuxième facteur est la tendance des tissus parodontaux à refermer la plaie avec le plus petit diamètre possible c'est-à-dire en direction coronaire grâce aux myofibroblastes pendant les différentes phases de cicatrisation.

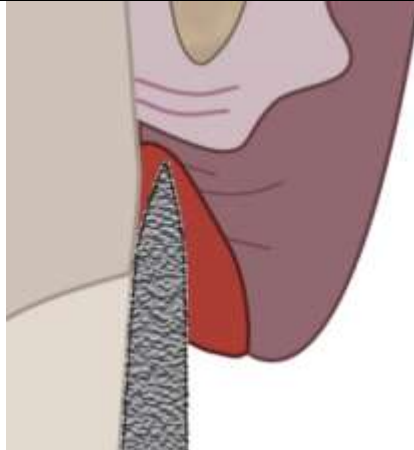
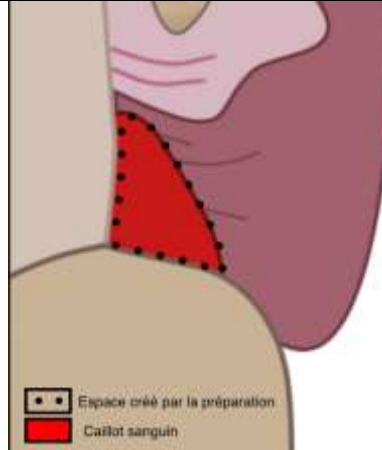

4.2.4 Conclusion

La cicatrisation parodontale combinée à la forme conique du pilier dentaire et à sa restauration prothétique permettrait selon les auteurs un épaissement des tissus parodontaux offrant une meilleure stabilité des tissus parodontaux. L'ensemble de ces éléments est à confirmer ou infirmer par de nouvelles études sur le sujet.

4.3 Schématisation de l'hypothèse du processus de cicatrisation

L'ensemble des facteurs exposés permettrait d'augmenter la stabilité des tissus parodontaux. Le rôle de chaque étape du protocole dans le processus est exposé ci-dessous.

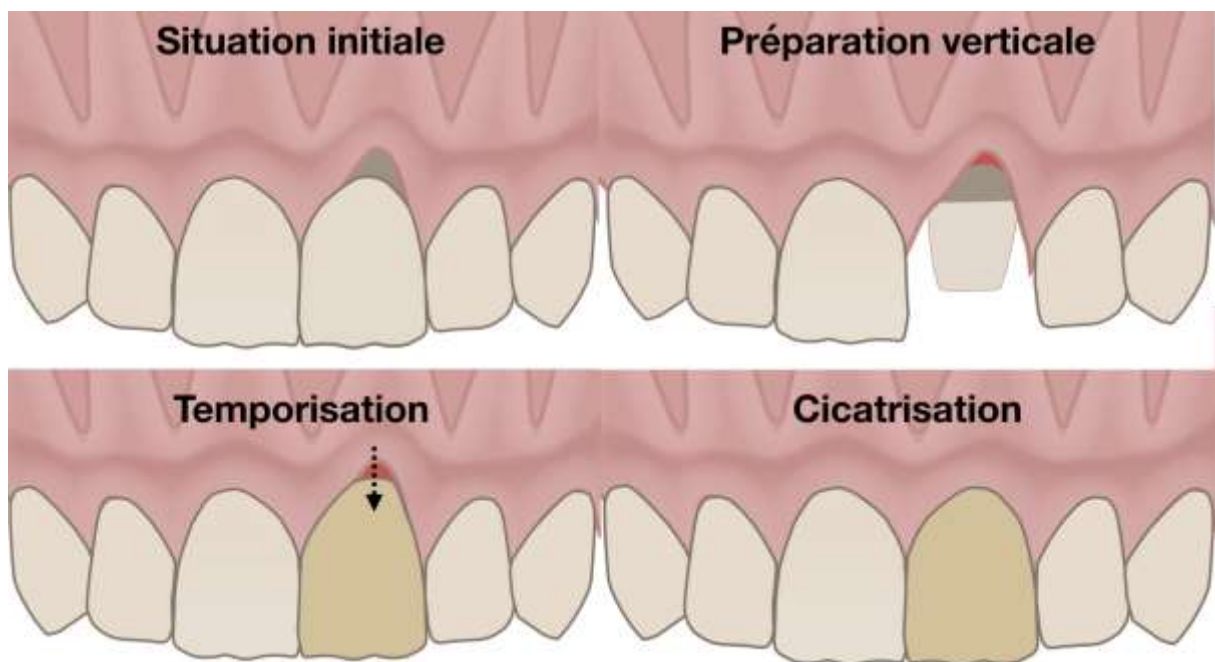
Tableau 1 : Récapitulatif des études cliniques BOPT sur dents naturelles

Rôle des différentes étapes du protocole BOPT		
Préparation dentaire et parodontale	Couronne provisoire	Couronne d'usage
	 <p> ■ ■ Espace créé par la préparation ■ Caillot sanguin </p>	
<ul style="list-style-type: none"> - Préparation dentaire : orientation de dépouille qui permet une prolifération en direction coronaire - Préparation gingivale : relance le processus cicatriciel et donne de l'espace à un caillot. 	<p>Protège le caillot, maintient la gencive en cicatrisation et protège de la pression des téguments.</p>	<p>Par son profil d'émergence, la couronne dentaire va modeler la forme de la gencive (zénith, forme du feston gingival).</p>

Source : Auteur, Études cliniques BOPT, 2019.

En comprenant ce processus de cicatrisation, il va être possible de traiter des récessions gingivales à l'aide le provisoire. Une fois que la gencive est épaissie dans le sens horizontal grâce au maintien de la couronne provisoire sa réduction dans le sens apico-coronaire permettra que le tissu gingival s'étende en direction coronaire et recouvre la racine³¹. Cette approche est reprise pour le traitement de récession gingivale combiné à des lésions cervicales non carieuses sous le terme de Restoration guided creeping attachment (RGCA).³²

Figure 23 : Préparation cervicale simple de dépouille



Source : Auteur, 2019.

³¹ Loi et Di Felice, « Biologically oriented preparation technique (bopt) : a new approach for prosthetic restoration of periodontically healthy teeth ».

³² Derchi et al., « A novel approach to treat gingival recession and non-carious cervical lesion combined defects: restoration guided creeping attachment (rgca) technique. a case report ».

5 : ÉTUDES SUR LE BOPT

5. 1 Introduction

Nous avons consulté la base de données PubMed sur laquelle nous avons établi l'équation de recherche suivante : BOPT OR biologically oriented preparation technique AND dental crown OR featheredge OR gingittage. 49 articles ont été trouvés et suite à la lecture des résumés, nous avons sélectionné deux articles réalisant une étude sur ce sujet. La première est prospective avec des suivis à 2 et 4 ans, et la seconde est rétrospective avec un suivi sur 18 mois. Très peu d'études cliniques sont réalisées avec l'appellation BOPT, nous avons donc élargi le champ avec des études s'en rapprochant, en utilisant les termes featheredge et gingittage.

Tableau 2 : Récapitulatif des études cliniques BOPT sur dents naturelles

Auteurs/ Année	Titre	Objectif	Échantillon	Critères de jugement	Protocole et méthode	Conclusion
Serra- Pastor B. Fons-Font A. Loi I. Solá-Ruiz M. F. Agustín- Panadero R. 2019	Periodontal and prosthetic outcomes on teeth prepared with biologically oriented preparation technique: a 4-year follow-up prospective clinical study	<i>Évaluer l'apport biologique des dents restaurées avec la technique BOPT sur 4 ans.</i>	52 patients Entre 18 à 55 ans	Fréquence de brossage Profondeur de sondage Inflammation et saignement gingival Stabilité de la gencive marginale Épaisseur de gencive Satisfaction du patient. Stabilité marginale prothèse BOPT définitive (T0), Épaisseur gingivale avant le traitement (BT)	Réalisation de restauration couronne ou bridge par la technique BOPT puis mise en place d'un suivi annuel.	Les dents restaurées par la technique BOPT présentent une bonne réponse parodontale ainsi qu'une augmentation de l'épaisseur gingivale, et une stabilité du niveau gingival à 4 ans.
Scutellà F. Weinstein T. Zucchelli G. Testori T. Fabbro M. 2017	A retrospective periodontal assessment of 137 teeth after feather-edge preparation and gingittage	<i>Evaluer la réponse parodontale des préparations feather- edge combinées au curetage rotatif</i>	21 patients Entre 36 à 84 ans	Tissu kératinisé Profondeur de sondage Saignement au sondage Présence de plaque full-mouth plaque score (FMPS) and full-mouth bleeding score (FMBS) Biotype parodontal Type de matériaux de restauration Complication prothétique	Suivi sur 18 mois des dents préparées à l'aide d'une limite simple et d'un curetage rotatif	L'utilisation correcte de ce protocole est respectueuse du parodonte. Ceci est prouvé par l'absence de signes inflammatoires.

Source : Auteur, Études cliniques BOPT, 2019.

5.2 Periodontal and prosthetic outcomes on teeth prepared with biologically oriented preparation technique: a 4-year follow-up prospective clinical study par *SERRA-PASTORA B*³³.

L'objectif de cette étude est d'évaluer l'apport biologique des dents restaurées avec la technique BOPT sur 4 ans. Il s'agit d'une étude unicentrique, incluant 52 patients, entre 18 et 55 ans en bonne santé générale et non-fumeur nécessitant le remplacement de leurs anciennes prothèses.

Les critères d'inclusion sont les suivants :

- Non-fumeur et en bonne santé parodontale
- Ancien traitement dans le secteur antérieur à modifier :
 - o 74 dents (couronne) et 75 dents support de bridge

Les critères de jugements sont les suivants :

- Fréquence de brossage
- Profondeur de sondage
- Inflammation et saignement gingival
- Stabilité de la gencive marginale
- Épaisseur de gencive
- Satisfaction du patient.

Cette étude présente les résultats suivants :

Tableau 3 : Résultats études de SERRA B.

Table 1. Results of all the measured parameters during 4-year follow-up

Clinical results	T0	T1	T2	T3	T4	Statistical significance
Presence of Plaque %	No	38,9	38,9	21,45	20,1	YES (p < 0001) ATS test Brunner-Langer model
Increasing Probing depth %	No	No	0,7	1,4	2,1	NO (p = 0135) ATS test Brunner-Langer model
Presence of Inflammation- bleeding %	No	6,3	19,5	13,3	12	YES (p < 0001) Chi ² Wald test GEE model
Gingival thickness (mm)	120 ^a	1,44	1,59	1,59	1,59	YES (p < 0001) Chi ² Wald test GEE model
Variations in gingival margin stability %	no	No	no	1,4	1,4	NO (p = 0154) ATS test Brunner-Langer model
Mechanical and biological complications %	No	No	2	3,4	3,4	NO (p = 0167) ATS test Brunner-Langer model

^a Measures before treatment (BT) for gingival thickness.

Source : Serra-Pastora, « Periodontal and prosthetic outcomes on teeth prepared with biologically oriented preparation technique: a 4-year follow-up prospective clinical study », 2019.

³³ Serra-Pastor et al., « Periodontal and prosthetic outcomes on teeth prepared with biologically oriented preparation technique : a 4-year follow-up prospective clinical study ».

Cette étude montre de bons résultats en matière de santé gingivale, de profondeur de sondage, d'inflammation et de saignement au sondage. Elle confirme les observations faites par Loi.I. Les résultats montrent un faible taux d'inflammation gingivale (12 %), une faible augmentation de la profondeur de poche (2,1 %), une faible présence de plaque (20 %), l'épaississement gingival a augmenté de 32,5 % et 98,6 % des dents présentaient une stabilité marginale. Mais elle présente les biais suivants :

- La prise de données d'épaisseur gingivale et de stabilité est dépendante de l'opérateur et ne s'avère pas assez fiable pour obtenir ce type de résultats en utilisant une sonde millimétrée. Le test statistique utilisé est de type paramétrique donc plus apte à rejeter l'hypothèse nulle. Mais ce test est dépendant de la validité des données requises et dans ce cas-ci elles ne sont pas assez fiables.
- La présence de plaque augmente puis se réduit à deux ans, cette valeur devrait soit rester constante soit augmenter au fil des années. Ces variations peuvent être dues aux suivis, en effet cette étude découle d'une première étude effectuée jusqu'à T2. Un biais a pu être établi entre ces deux études.
- La présence d'un groupe contrôle avec une prothèse conventionnelle aurait permis de conforter le niveau de preuve de cette étude.

5.3 A Retrospective Periodontal Assessment of 137 Teeth After Featheredge Preparation and Gingittage SCUTELLÀ F³⁴.

Cette étude a pour objectif d'évaluer la réponse parodontale des préparations feather-edge combinées au curetage rotatif. Étude rétrospective unicentrique incluant 21 patients âgés de 36 à 84 ans, suivis sur une durée de 18 à 20 mois.

Les critères d'inclusion sont les suivants :

- Au moins une dent en bonne santé parodontale restaurée selon le protocole ;
- Le patient doit être en bonne santé.
- Âgé de > 18 ans. Les patients souffrant de maladies invalidantes et ceux ayant un traitement anticoagulant ont été exclus.

³⁴ Scutellà et al., « A retrospective periodontal assessment of 137 teeth after featheredge preparation and gingittage ».

Les critères de jugements sont les suivants :

- Tissu kératinisé
- Profondeur et saignement au sondage
- Présence de plaque
- full-mouth plaque score (FMPS) and full-mouth bleeding score (FMBS)
- Biotype parodontal
- Type de matériaux de restauration
- Complication prothétique (fracture, carie et perte de rétention)

Cette étude présente les résultats suivants :

- Saignement au sondage au niveau de la restauration : 18 %
- Indice de plaque au niveau de la restauration : 11 %
- Bouche entière : saignement 48 % plaque 65.6 %
- Profondeur de poche : ≤ 3 mm 99.4 %, 0.6 % à 4 mm.
- Récession des tissus mous (considérée comme une exposition de la limite) à 5.1 % des cas
- Biotype parodontal, pas de différence significative sur l'incidence des récessions.
- Complications prothétiques : 1 perte de rétention et 1 reprise carieuse.

Malgré la limitation de cette étude, les résultats nous montrent que les préparations cervicales verticales combinées à un curetage rotatif sont compatibles avec la santé gingivale dans les 18 mois. Cependant, elles ne nous permettent pas de conclure que cette technique est meilleure que celles utilisées conventionnellement. De plus, la durée de l'étude est trop courte pour conclure qu'une absence de récession parodontale est observable sur ce type de préparation.

Ces études montrent que le rapport intime entre la prothèse et le parodonte peuvent être réalisés à l'aide d'un bord prothétique intra-sulculaire dans des conditions contrôlées sans que cela porte un préjudice systématique au parodonte à court terme. Elles nous invitent à repenser sans cesse les dogmes avec lesquels nous évoluons tout en restant attentifs aux futures études.

6 : BOPT EN IMPLANTOLOGIE

6.1 Introduction

Le maintien du niveau osseux en implantologie est dépendant de la santé et de la stabilisation des tissus mous péri-implantaires. Ces tissus sont en contact avec le pilier prothétique et créent un sertissage agissant comme une barrière entre l'os et le milieu buccal. Différents piliers prothétiques ont été proposés pour influencer la forme des tissus dans le but de reproduire une forme dentaire et parodontale naturelle. Le tissu conjonctif par son épaisseur et la disposition des fibres en son sein est identifié comme un facteur de stabilité.

La connexion (externe, interne) du pilier prothétique à l'implant peut influencer sur la colonisation bactérienne qui est l'un des principaux facteurs de la résorption osseuse. Une infiltration bactérienne peut se faire à l'interface entre le pilier prothétique et l'implant, générant une inflammation et une résorption osseuse.

Les cliniciens utilisant la thérapeutique BOPT sur pilier dentaire proposent l'utilisation d'un pilier prothétique de forme conique et non cylindrique pour reproduire au niveau implantaire ce qui peut être obtenu au niveau de la dent.

Nous avons consulté la base de données PubMed sur laquelle nous avons établi l'équation de recherche suivante ((Dental implants) AND convergent collar implants) AND BOPT). Seuls 4 articles triés à l'aide du résumé ont été retenus. (Cf Annexe 1)

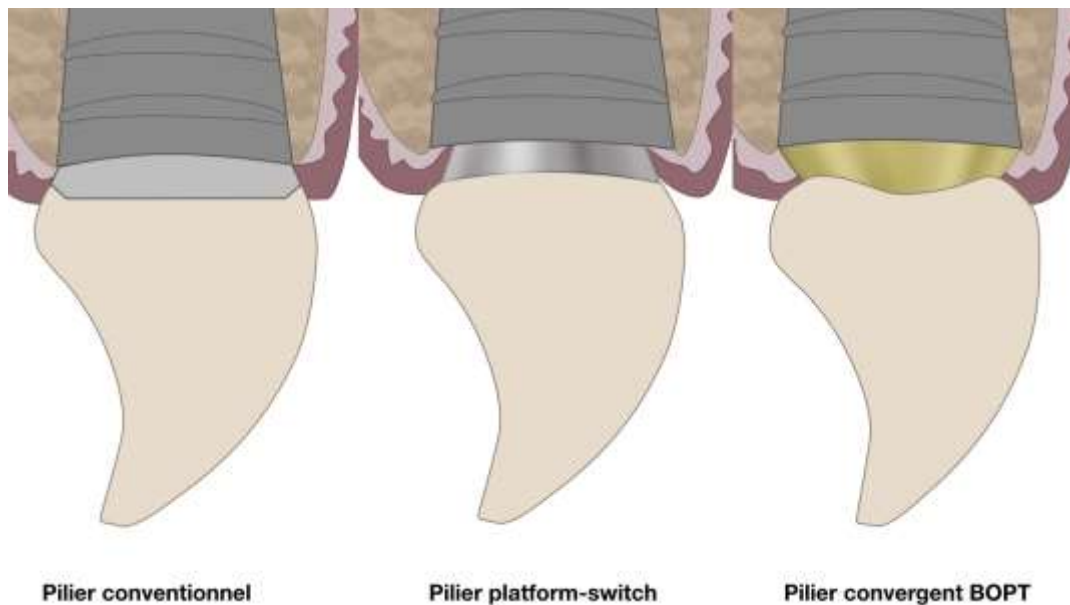
6.2 Les apports du pilier sans limites.

Les auteurs proposent le placement du pilier prothétique sans limites lors des temps de chirurgie implantaire (premier ou second)³⁵. Pour cela, l'utilisation d'un guide chirurgical est conseillée.

6.2.1. Épaississement des tissus péri-implantaires :

Le pilier conique de type BOPT, laisse un espace plus conséquent à la différence d'un pilier traditionnel lors de la cicatrisation parodontale. Le caillot sanguin est stabilisé par la couronne provisoire ou le pilier de cicatrisation.³⁶ L'organisation des fibres de collagène forme un cerclage autour du pilier implantaire. Les tissus seront plus épais ce qui leur conférerait une meilleure vascularisation.

Figure 23 : Comparaison de la forme des piliers implantaires



Source : Auteur et Ladiray, 2019.

³⁵ Vela et Rodriguez, « The state of the art of the implant-abutment design to maximize the peri-implant tissue potential ».

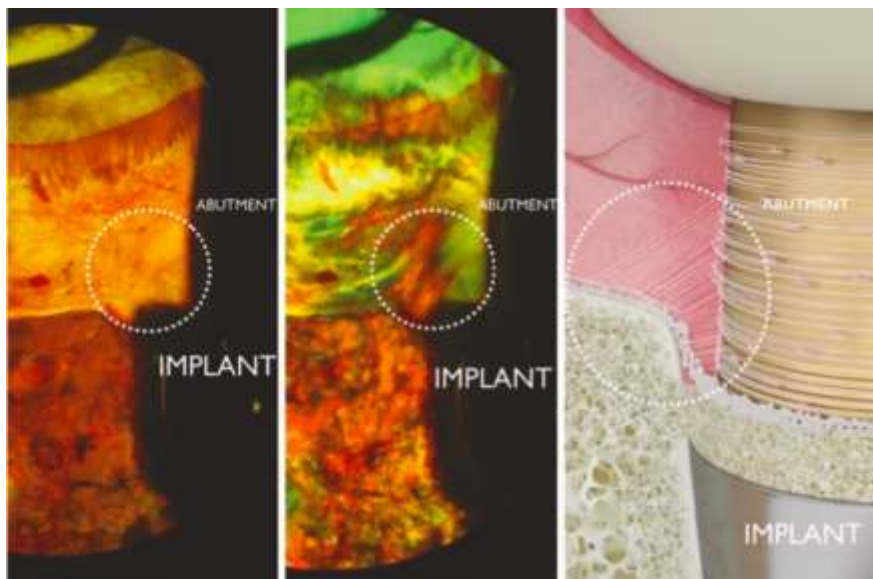
³⁶ Vela et Rodriguez.

6.2.2. Niveau d'attache de l'attache péri-implantaire par rapport au pilier traditionnel :

La zone cervicale au niveau d'une dent naturelle a pour fonction de stabiliser les tissus mous par l'insertion des fibres du tissu conjonctif dans le ciment. Le pilier implantaire n'a pas la capacité de retenir les fibres tissulaires conjonctives au moyen d'une insertion des fibres parodontales. La migration apicale des fibres conjonctives est stoppée par le pilier implantaire³⁷. Les auteurs indiquent non seulement la préservation du niveau osseux, mais un gain osseux en direction coronaire après la pose des restaurations définitives³⁸.

Les fibres émergentes de la couche externe du périoste finissent dans le tissu conjonctif de la gencive, insérées dans le ciment le long du pilier. Ce sont ces mêmes fibres qui tractent l'os le long de la dent en éruption. Les auteurs émettent l'hypothèse que cette technique par ce biais stimulerait l'activité ostéblastique.³⁹

Figure 24 : Architecture des fibres conjonctives autour des implants BOPT



Source : Vela. « The state of the art of the implant-abutment design to maximize the peri-implant tissue potential », 2019.

³⁷ Vela et Rodriguez.

³⁸ Marconcini et al., « The effect of tapered abutments on marginal bone level ».

³⁹ Vela et Rodriguez, « The state of the art of the implant-abutment design to maximize the peri-implant tissue potential ».

Échantillon histologique animal sous microscope à fluorescence. Les fibres vont du périoste à la zone de pilier. À droite : l'échantillon histologique montrant les fibres tissulaires conjonctives provenant du périoste se fixant sur les fibres entourant le pilier conique.

En conclusion, l'utilisation d'un pilier vertical permet de déplacer coronairement la barrière avec le milieu extérieur et de par sa forme conique de réduire l'interface entre ces deux milieux en augmentant l'épaisseur des tissus mous. L'ensemble de ces éléments permettraient selon les auteurs d'améliorer la stabilité du niveau osseux péri-implantaire⁴⁰. Ces données restent encore controversées, la supériorité d'une thérapeutique chez l'homme reste à être prouvée.

⁴⁰ Canullo et al., « Clinical outcomes of using a prosthetic protocol to rehabilitate tissue-level implants with a convergent collar in the esthetic zone : a 3-year prospective study ».

7 : Matériaux

7.1 Introduction

L'évolution des matériaux nous permet d'obtenir des restaurations biocompatibles, esthétiques, et résistantes. Le succès à long terme de ces restaurations tient notamment au matériau d'interface qui se doit d'être fiable et prévenir la formation de hiatus entre la dent et la restauration. Les matériaux utilisés lors des préparations verticales sont initialement métalliques, céramo-métalliques. L'avènement des matériaux céramiques (zircone et le disilicate de lithium), permet d'améliorer les caractéristiques esthétiques de ces restaurations.

7.1.1 Études de test de fatigue des matériaux :

Une étude comparative in vitro a testé la résistance des matériaux zircone en fonction du type de préparation cervicale.⁴¹ Les résultats sont les suivants : L'épaulement a une charge de rupture moyenne de 2286 N, les préparations verticales 2041 N. le congé chanfreiné 1722 N, le congé prononcé 1752 N, et le léger congé 1624 N.

Cette étude nous indique que la résistance de la zircone sur une dent préparée verticalement est équivalente aux autres types de préparations.

7.1.2 Étude longitudinale de survie des restaurations verticales :

Une étude rétrospective de 12 ans montre le suivi des restaurations de type disilicate de lithium sur les préparations verticales des couronnes dans la région postérieure scellée à l'aide d'un ciment adhésif⁴². Le temps de suivi moyen était de 48,17 mois. Neuf couronnes ont été remplacées pendant la période de suivi en raison de la fracture du matériau (taux de survie global de 97,93 %) et quatre dents ont été extraites.

Cette étude évalue la durabilité des couronnes de type disilicate de lithium collées sur des piliers préparés avec deux types de finitions. Les couronnes céramiques de type disilicate de lithium collées sur les dents préparées avec une finition de type trace (knife-edge) ont entraîné une résistance de

⁴¹ Beuer et al., « Effect of preparation design on the fracture resistance of zirconia crown copings ».

⁴² Cortellini et Canale, « Bonding lithium disilicate ceramic to feather-edge tooth preparations : a minimally invasive treatment concept ».

fracture similaire à celles collées sur des finitions de type congé. ⁴³ Ces résultats sont aussi retrouvés dans l'étude Valenti M.⁴⁴

Contrairement à ces études cliniques, les études in vitro déconseillent l'utilisation du disilicate de lithium sur ce type de préparation verticale, en raison des risques de fracture liés à la fine épaisseur de matériau au niveau du bord cervical.⁴⁵ Il peut y avoir confusion, car le bord bombé épais d'une couronne réalisée pour s'adapter à une forme de dépouille dans le cadre d'une BOPT ne peut pas être comparé à une couronne finissant en biseau sur une limite simple comme cela a été classiquement décrit.

7.1.3 Qualité de l'interface dent-restauration.

L'étude menée par Massimo F. évalue la capacité d'étanchéité, l'épaisseur du ciment et l'intégrité marginale des préparations simples sur des incisives mandibulaires du disilicate de lithium et de la zircone ainsi que quatre agents de scellement : une colle duale, deux ciments adhésifs et un ciment verre ionomère. ⁴⁶ L'adaptation marginale des couronnes sur des préparations simples est meilleure et le hiatus entre la dent et la restauration est plus faible que sur les autres types de restaurations. Ces résultats confirment l'étude de Comlekoglu M.⁴⁷

Des fractures cervicales ont été observées dans cette étude sur les restaurations de type disilicate lithium et absentes sur les restaurations de type zircone.⁴⁸

7.1.4 Biocompatibilité

La céramique et le matériau d'interface (colle ou ciment) sont en contact avec le parodonte. Les matériaux céramiques sont bien tolérés par la gencive. Des études in vitro montrent que les fibroblastes gingivaux humains (HGF) peuvent être cultivés sur ces matériaux et peuvent donc convenir aux restaurations gingivales⁴⁹.

⁴³ Cortellini et Canale.

⁴⁴ Valenti et Valenti, « Retrospective survival analysis of 110 lithium disilicate crowns with feather-edge marginal preparation ».

⁴⁵ Beuer et al., « Effect of preparation design on the fracture resistance of zirconia crown copings »; Fuzzi et al., « Nanoleakage and internal adaptation of zirconia and lithium disilicate single crowns with feather edge preparation ».

⁴⁶ Holmes et al., « Considerations in measurement of marginal fit ».

⁴⁷ Comlekoglu et al., « Influence of cervical finish line type on the marginal adaptation of zirconia ceramic crowns ».

⁴⁸ Fuzzi et al., « Nanoleakage and internal adaptation of zirconia and lithium disilicate single crowns with feather edge preparation ».

⁴⁹ Forster et al., « Human epithelial tissue culture study on restorative materials »; Brunot-Gohin et al., « Biocompatibility study of lithium disilicate and zirconium oxide ceramics for esthetic dental abutments ».

En conclusion, la résistance des matériaux actuels est équivalente sur des préparations horizontales et verticales. Pour ces dernières, seules la zircone et les restaurations métalliques ou céramo-métalliques sont actuellement conseillées pour ce type de préparation en raison des faibles épaisseurs de matériau utilisé. Cependant la convexité importante des bords des couronnes pour la BOPT repousse cette limite. L'utilisation de matériau biocompatible combinée à la maîtrise des étapes cliniques et laboratoire permet d'améliorer la tolérance des tissus biologiques et la pérennité des restaurations.

8 : Discussion

8.1 Relation praticien/Technicien de laboratoire

La thérapeutique BOPT nécessite une collaboration étroite entre le praticien réalisant la partie clinique et le prothésiste réalisant la partie laboratoire. Les deux opérateurs doivent être formés à l'utilisation de cette technique. Le chirurgien-dentiste doit recueillir et transmettre les informations utiles au prothésiste pour la réalisation de la prothèse. Un manque d'information peut réduire les chances de succès thérapeutique.

L'étude préclinique à l'aide de moulage et de photographies peut permettre au prothésiste de réaliser une coque provisoire accompagnée d'une clé de repositionnement permettant de faciliter les étapes de temporisation.

Pour la réalisation de la dent définitive, le sondage parodontal, les photographies ainsi que les moulages de la dent avec et sans la couronne provisoire guident le prothésiste pour la détermination de la limite prothétique au sein de la surface de finition ainsi que la morphologie de reconstruction.

8.2 Surcontour

Le surcontour peut être défini dans le sens horizontal et vertical. Dans le sens horizontal, un surcontour a lieu si la limite prothétique déborde de la limite de préparation. À l'inverse, la couronne sera en sous-contour si la couronne est en retrait de cette limite. Dans le sens vertical, un angle ouvert témoigne d'un surcontour par rapport à l'angle d'émergence et un angle fermé d'un sous-contour⁵⁰. De ces notions, le consensus actuel a été établi. Une restauration prothétique en surcontour est une anomalie entraînant une inflammation tissulaire⁵¹. Par conséquent, les restaurations prothétiques verticales ont été écartées de l'arsenal thérapeutique du praticien.

Les auteurs réalisant des préparations verticales parlent de normo-contours. Ce contour qui comme sur la dent naturelle permet la pénétration de la brosse à dents dans le sillon lors des procédures d'hygiène buccale, l'éviction du bol alimentaire et le maintien en tension des tissus parodontaux.

⁵⁰ Schönenberger et Martignoni, *Precision fixed prosthodontics : clinical and laboratory aspects*.

⁵¹ Lang, Kiel, et Anderhalden, « Clinical and microbiological effects of subgingival restorations with overhanging or clinically perfect margins ».

Le surcontour a été étudié par plusieurs auteurs, le plus important étant Lang. L'étude de Lang est prospective sur 9 sujets divisés en 2 groupes : le premier 5 onlays MOD avec un surplomb mesurant 0,5 à 1 mm le deuxième 5 autres onlays MOD, avec des marges cliniquement parfaites, ont été placés sur ces individus. Tous les sites en surplomb présentaient une aggravation du tableau clinique et une modification de la composition de la flore bactérienne, typique d'une parodontite chronique⁵². Contenu du faible nombre de sujets et de l'absence d'une mesure d'hygiène inter-dentaire de ses patients cette étude ne nous permet d'établir un consensus.

Une étude prospective menée par PANIZ G.⁵³ a pour objectif de déterminer si une restauration intrasculaire sur une dent, dans la zone antérieure maxillaire, affecterait les paramètres parodontaux et si son influence est différente en fonction du type de préparation horizontale ou verticale. Les résultats montrent que les restaurations sous-gingivales affectent les paramètres parodontaux. Les préparations verticales présentent beaucoup plus de saignements au sondage et moins de récession gingivale que les préparations horizontales.

L'auteur explique que le saignement plus important des préparations verticales serait dû à un manque d'expérience du praticien et du technicien de laboratoire pouvant rencontrer les difficultés suivantes : un profil d'émergence inadéquat lors de la phase de temporisation, la difficulté à déterminer la position de la limite prothétique, ainsi que le contour prothétique de la restauration et la gestion des festons gingivaux tout en garantissant l'épaisseur de céramique offrant le maximum de résistance mécanique.

8.3 Effet férule

Une forme de préparation de type horizontale avec une préparation de 0,5 à 1 mm au niveau cervical engendre une perte de résistance mécanique du support dentaire par réduction de structures en épaisseur et souvent dans le sens vertical. En comparaison, une préparation verticale légèrement de dépouille, s'étendant en direction axiale au niveau du collet, permet une préservation de l'épaisseur tissulaire tout en assurant le maximum de possibilité de cerclage. C'est la meilleure préparation pour obtenir les 2mm minimum requis pour l'effet férule. Ce qui rend la technique BOPT intéressante dans les cas de réintervention, de fracture et les situations limites.

⁵² Lang, Kiel, et Anderhalden.

⁵³ Paniz et al., « Clinical periodontal response to anterior all-ceramic crowns with either chamfer or featheredge subgingival tooth preparations : six-month results and patient perception »; Paniz et al., « Periodontal response to two different subgingival restorative margin designs : a 12-month randomized clinical trial ».

Une perte de structure au niveau du tiers cervical, entraîne une perte de résistance mécanique. La possibilité d'un cerclage périphérique ou férule devient indispensable à la pérennité mécanique de la dent et de sa restauration. Il a été décrit qu'un cerclage de 2mm dans le sens axial permettrait de diminuer le risque de fracture dentaire⁵⁴.

8.4 Avantages/Inconvénients

De cette revue de littérature, nous avons recueilli les avantages et inconvénients suivants :

Tableau 3 : Avantages/inconvénients

Avantages	Inconvénients
<ul style="list-style-type: none"> • Possibilité de choisir la position du bord prothétique • Choisir la forme du profil d'émergence prothétique • Contrôler la forme des festons gingivaux. • Épaissir les tissus mous autour des piliers dentaires. • Économie tissulaire • Possibilité de corriger simplement les anomalies marginales du bord prothétique sans équipement spécialisé ; 	<ul style="list-style-type: none"> • Délai de cicatrisation (minimum) • Temps opératoire • Formation praticien/prothésiste • Difficulté de réaliser des restaurations collées en sous-gingival • le degré de réduction axiale finale • Difficulté à visualiser préparation sous-gingivale finale

Source : Auteur, 2019.

L'indication de cette thérapeutique se trouve dans la réalisation de restauration de dents atteintes au niveau du tiers cervical. L'avantage notable de cette thérapeutique est le réaligement des festons gingivaux. Actuellement, l'une des problématiques souvent rencontrées sur des patients possédant une couronne en secteur antérieur est la récession parodontale combinée à une dyschromie parodontale. Cette thérapeutique est donc aussi indiquée dans le cas d'une réintervention permettant d'améliorer les conditions périprothétiques.

⁵⁴ Sorensen et Engelman, « Ferrule design and fracture resistance of endodontically treated teeth »; Juloski et al., « Ferrule effect : a literature review ».

La technique BOPT combinée à l'extrusion chirurgicale⁵⁵ ou à l'élongation coronaire peut aussi permettre de conserver une dent présentant une perte tissulaire importante. En effet, l'épaisseur de préparation étant faible cela convient à un tissu radiculaire possédant une surface réduite.

Les limites de cette thérapeutique peuvent être le manque d'expérience des opérateurs (praticien et prothésiste) de même que l'utilisation de matériaux non nobles ou non résistants en fine épaisseur.

Le temps opératoire est majoré par rapport à la réalisation d'une préparation de type horizontale du fait de l'attention particulière à la finition des bords et de la prothèse transitoire. Ce temps peut être réduit grâce à l'expérience du praticien. D'un point de vue global, cette technique permet une simplification des protocoles et une réduction des interventions donc un gain de temps.

L'élimination de l'émail est quasi-systématique, dans ce cas le scellement d'un élément prothétique périphérique est conseillé compte tenu de la limite sous-gingivale ainsi que de l'absence d'émail. Nous savons que le collage est amélioré sur un substrat amélaire par rapport à un substrat dentinaire. Ce qui peut influencer le choix du matériau d'interface.

⁵⁵ Weisgold, 'Contours of the Full Crown Restoration.'

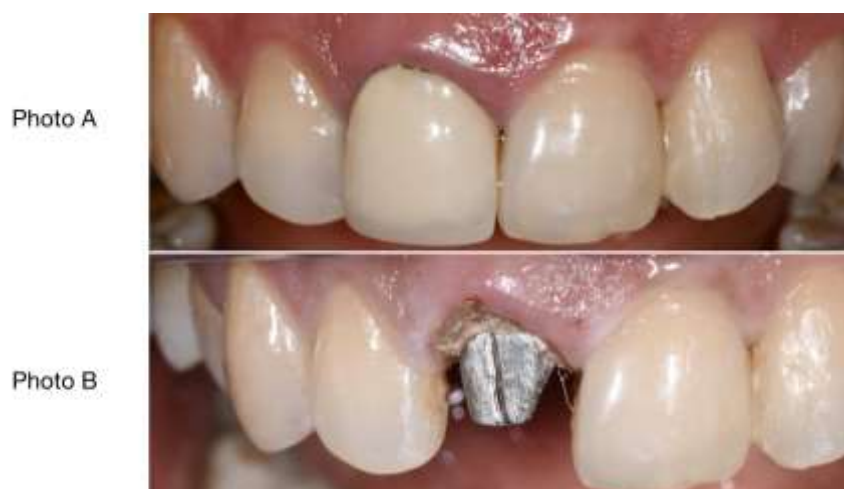9 : CAS CLINIQUE

Une patiente de 38 ans, en bonne santé, consulte, car elle est insatisfaite de l'esthétique de sa couronne sur la dent n°11 posée il y a 2 ans.

À l'examen clinique, présence d'une inflammation caractérisée par une gencive lisse, rougeâtre et œdématiée et d'un saignement au sondage au niveau de la dent 11. La patiente ne présente pas de perte d'attache parodontale au niveau de cette dent. La thérapeutique BOPT pour la réintervention est indiquée.

À la suite de la dépose de l'ancienne couronne, nous pouvons constater une limite cervicale de type épaulement, juxtagingivale. Le comblement de la marche créée entre la préparation dentaire et l'ancrage radiculaire à l'aide d'un composite de reconstitution (photo A et B). Puis préparation dentaire et parodontale au sein du sulcus (photo C).

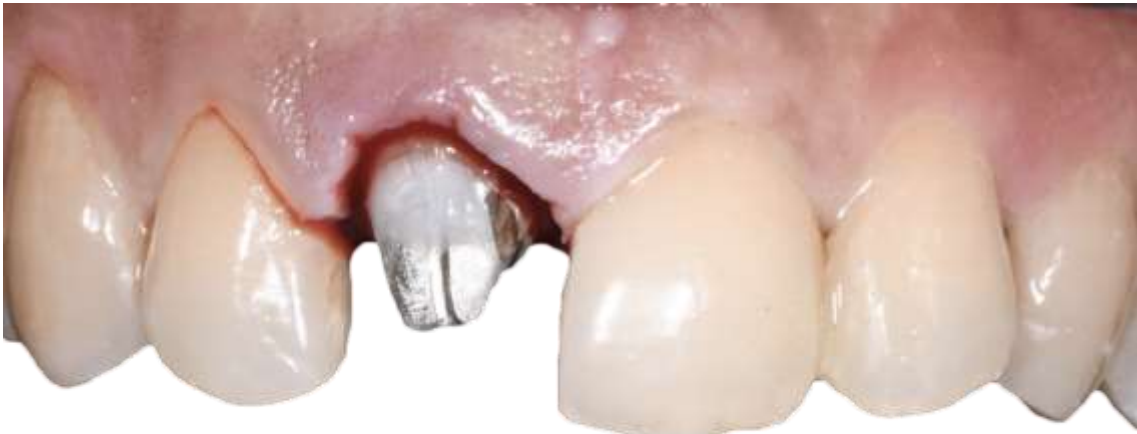Figure 25 : Situation initiale



Source : Auteur, 2019.

Réalisation d'une préparation intra-sulculaire et une mise en dépouille de l'ensemble de la préparation.

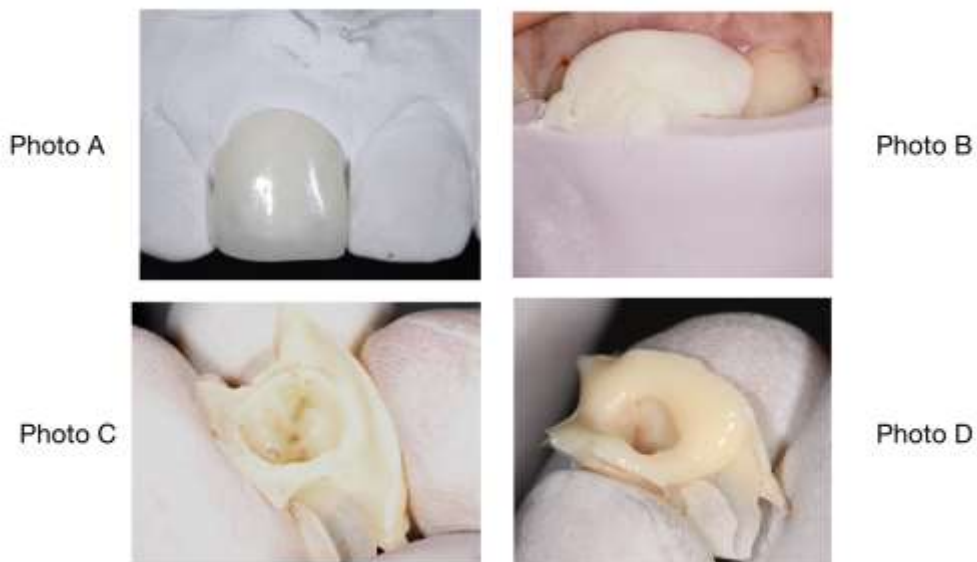Figure 27 : Dent préparée



Source : Auteur, 2019.

Rebasage en excès de la couronne provisoire (photo A) préalablement réalisé au laboratoire (Prothésiste Arnaud ROCHIN laboratoire situé Thonon-les-Bains) à l'aide d'une clé de repositionnement en silicone B. Obtention du négatif de la gencive en résine (photo C) sur les bords de la couronne provisoire qui est ensuite comblée à l'aide de composite fluide (photo D).

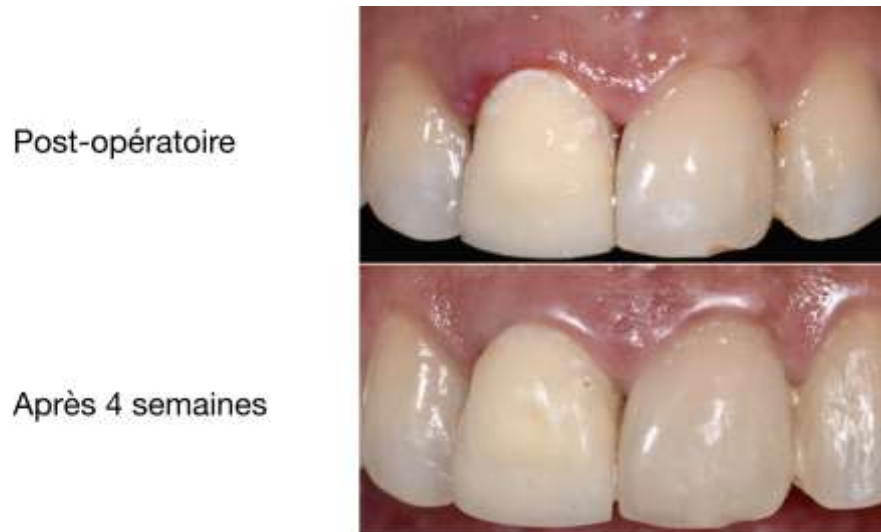Figure 28 : Temporisation



Source : Auteur, 2019.

Mise aux limites et réglages de la couronne à l'aide du kit de fraise provisoire BOPT (sweden & martina). Scellement de la couronne provisoire au ciment provisoire oxyde de zinc/eugénole (Temp-bond). Une temporisation d'une durée minimale de 4 semaines est mise en place avant la réalisation de l'empreinte.

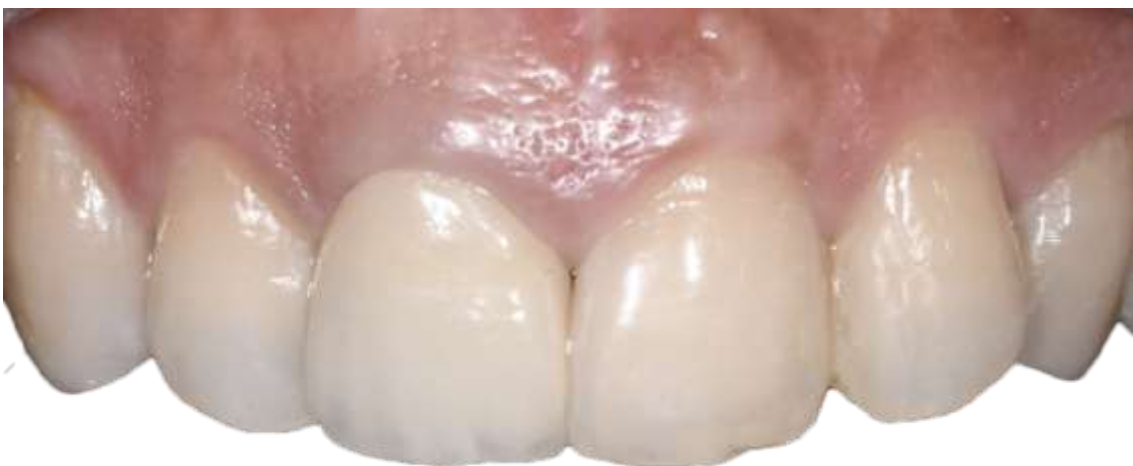Figure 29 : Couronne provisoire scellée et cicatrisation à 4 semaines



Source : Auteur, 2019.

Nous pouvons observer après un délai 4 semaines une cicatrisation de la gencive nous permettant de réaliser l'empreinte pour la couronne d'usage.

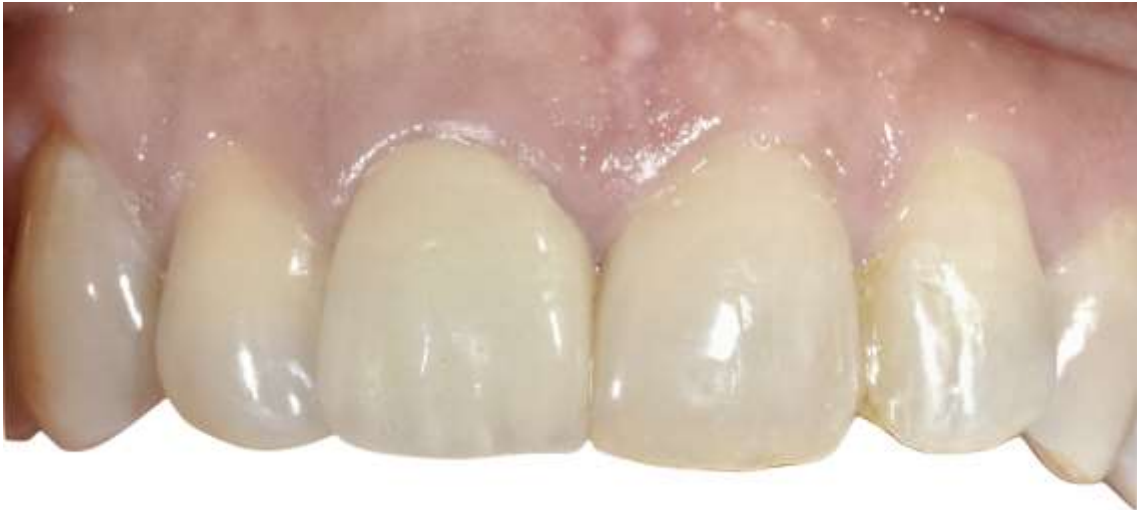Figure 30 : 1 semaine après la pose



Source : Auteur, 2019.

Une semaine après le scellement de la couronne, nous pouvons observer une maturation de la gencive. Cette gencive occupe l'ensemble de l'espace inter-papillaire. La couronne prothétique réalisée par le prothésiste Arnaud Ronchin reproduit les formes et les volumes de la couronne de 21. Nous avons donc une symétrie des formes dentaires qui induit une symétrie des formes gingivales.

Figure 31 : 6 mois après la pose



Source : Auteur, 2020.

Conclusion

La thérapeutique BOPT peut permettre de répondre favorablement à l'intégration biologique et esthétique des restaurations périphériques grâce au contrôle des rapports parodontaux.

Ce protocole est accessible à l'ensemble des praticiens. Il permet d'ajuster les formes dentaires et gingivales en seul temps opératoire. Il replace la temporisation et la cicatrisation comme des étapes clés de la réussite du traitement. De même, la compréhension parfaite entre le prothésiste et le praticien pour la réalisation de l'élément prothétique est primordiale.

Il est basé sur l'utilisation d'une préparation verticale sans limites visible, associé à un curetage gingival interne mettant en jeu le processus de cicatrisation et la formation nouvelle d'une attache guidée par la forme de la couronne provisoire.

Les objectifs sont d'améliorer l'intégration esthétique des restaurations et d'inscrire dans la durée les résultats obtenus.

Malgré le faible nombre d'études cliniques, notre analyse bibliographique suggère que cette thérapeutique respecte l'intégrité des tissus dentaires et parodontaux de la réalisation à la pose de l'élément prothétique. L'utilisation des phénomènes de cicatrisation des tissus gingivaux semble garantir une stabilité parodontale en l'absence de maladie.

La meilleure compréhension du processus de cicatrisation et de maturation permet de mieux maîtriser la technique. L'ensemble de ces éléments permet de dire que la thérapeutique BOPT peut être incluse dans l'arsenal thérapeutique du chirurgien-dentiste.

Bibliographie

- Agustín-Panadero, R., et M. F. Solá-Ruíz. « Vertical preparation for fixed prosthesis rehabilitation in the anterior sector ». *The journal of prosthetic dentistry* 114, n° 4 (2015): 474-78. <https://doi.org/10.1016/j.prosdent.2015.05.010>.
- Becker, C. M., et W. M. Kaldahl. « Current theories of crown contour, margin placement, and pontic design ». *The journal of prosthetic dentistry* 93, n° 2 (2005): 107-15. <https://doi.org/10.1016/j.prosdent.2004.11.005>.
- Beuer, F., H. Aggstaller, D. Edelhoff, et W. Gernet. « Effect of preparation design on the fracture resistance of zirconia crown copings » 27, n° 3 (2008): 362-67. <https://doi.org/10.4012/dmj.27.362>.
- Brunot-Gohin, C, J.-L. Duval, S. Verbeke, K. Belanger, I. Pezron, G. Kugel, D. Laurent-Maquin, S. Gangloff, et C. Egles. « Biocompatibility study of lithium disilicate and zirconium oxide ceramics for esthetic dental abutments ». *Journal of periodontal & implant science* 46, n° 6 (2016): 362. <https://doi.org/10.5051/jpis.2016.46.6.362>.
- Canullo, L., M. Menini, U. Covani, et P. Pesce. « Clinical outcomes of using a prosthetic protocol to rehabilitate tissue-level implants with a convergent collar in the esthetic zone : a 3-year prospective study ». *The journal of prosthetic dentistry* 123, n° 2 (2019): 246-51. <https://doi.org/10.1016/j.prosdent.2018.12.022>.
- Castelo-Baz, P., S. Quijada-López, G. B. Petrelli, R. M. Vila, M. Pérez-Heredia, et B. Martín-Biedma. « Surgical extrusion with biologically oriented preparation : an alternative to extraction ». *The journal of prosthetic dentistry* 121, n° 4 (2019): 553-56. <https://doi.org/10.1016/j.prosdent.2019.01.002>.
- Chapple, I. L., B. Mealey, T. E. Van Dyke, P. M. Bartold, et H. Dommisch. « Periodontal health and gingival diseases and conditions on an intact and a reduced periodontium : consensus report of workgroup 1 of the 2017 world workshop on the classification of periodontal and peri-implant diseases and conditions ». *Journal of periodontology* 89, n° 1 (2018): 74-84. <https://doi.org/10.1002/JPER.17-0719>.
- Comlekoglu, M., M. Dundar, M. Özcan, M. Gungor, B. Gokce, et C. Artunc. « Influence of cervical finish line type on the marginal adaptation of zirconia ceramic crowns ». *Operative Dentistry* 34, n° 5 (2009): 586-92. <https://doi.org/10.2341/08-076-L>.

- Cortellini, D., et A. Canale. « Bonding lithium disilicate ceramic to feather-edge tooth preparations : a minimally invasive treatment concept ». *The journal of adhesive dentistry* 14, n° 1 (2012): 7-10. <https://doi.org/10.3290/j.jad.a22708>.
- Croll, B. M. « Emergence profiles in natural tooth contour. part I : photographic observations ». *The journal of prosthetic dentistry* 62, n° 6 (1989): 733-50.
- Derchi, G., V. Borgia, E Manca, A. Barone, I Loi, et U. Covani. « A novel approach to treat gingival recession and non-carious cervical lesion combined defects: restoration guided creeping attachment (rgca) technique. a case report ». *Quintessence International* 49, n° 6 (2018): 445-50. <https://doi.org/10.3290/j.qi.a40254>.
- Di Febo, G., G. Carnevale, et S. F. Sterrantino. « Treatment of case of advanced periodontitis : clinical procedures utilizing the combined preparation technique ». *Dental dimensions* 9, n° 5 (1975): 9-11.
- Exbrayat, J., J. Schittly, et J.-C. Borel. *Manuel de prothèse fixée unitaire*. Paris : Masson, 1992.
- Forster, A., K. Ungvári, A. Györgyey, A. Kukovecz, K. Turzó, et K. Nagy. « Human epithelial tissue culture study on restorative materials ». *Journal of dentistry* 42, n° 1 (2014): 7-14. <https://doi.org/10.1016/j.jdent.2013.11.008>.
- Frémont, M. *Parodontologie & dentisterie implantaire. Volume1, Médecine parodontale*. Édité par P. Bouchard. Paris : Lavoisier Médecine Sciences, 2014.
- Fuzzi, M., M. G. Tricarico, E. F Cagidiaco, G. Bonadeo, R. Sorrentino, et M. Ferrari. « Nanoleakage and internal adaptation of zirconia and lithium disilicate single crowns with feather edge preparation ». *Journal of osseointegration* 9, n° 2 (2017): 250-62. <https://doi.org/10.23806/Jo.2017.09.02.03>.
- Gargiulo, A. W., F. M. Wentz, et B. Orban. « Dimensions and relations of the dentogingival junction in humans ». *Journal of periodontology* 32, n° 3 (1961): 261-67. <https://doi.org/10.1902/jop.1961.32.3.261>.
- Goldman, H. M., D. W. Cohen, et L. Abrams. « Periodontal prosthesis ». In *Periodontal therapy*. Saint Louis : C. V. Mosby, 1968.
- Gurtner, G. C., S. Werner, Y. Barrandon, et M. T. Longaker. « Wound repair and regeneration ». *Nature* 453, n° 7193 (2008): 314-21. <https://doi.org/10.1038/nature07039>.
- Holmes, J. R., S. C. Bayne, G. A. Holland, et W. D. Sulik. « Considerations in measurement of marginal fit ». *The journal of prosthetic dentistry* 64, n° 4 (1989): 405-8. [https://doi.org/10.1016/0022-3913\(89\)90170-4](https://doi.org/10.1016/0022-3913(89)90170-4).
- Ingraham, R., P. Sochat, et F. J. Hansing. « Rotary gingival curettage : a technique for tooth preparation and management of the gingival sulcus for impression taking ». *The international journal of periodontics & restorative dentistry* 1, n° 4 (1981): 8-33.

- Jordan, R. E., L. Abrams, et B. Kraus. *Kraus' dental anatomy and occlusion*. 2nd edition. Saint Louis : Mosby-year book, 1992.
- Juloski, J., I. Radovic, C. Goracci, Z. R. Vulicevic, et M. Ferrari. « Ferrule effect : a literature review ». *Journal of endodontics* 38, n° 1 (2012): 11-19. <https://doi.org/10.1016/j.joen.2011.09.024>.
- Kay, H. B. « Criteria for restorative contours in the altered periodontal environment ». *The international journal of periodontics and restorative dentistry* 5, n° 3 (1985): 42-63.
- Kosyfaki, P., M. Del Pilar Pinilla, et J. R. Strub. « Relationship between crowns and the periodontium : a literature update. » *Quintessence international* 41, n° 2 (2010): 109-26.
- Lang, N. P., R. A. Kiel, et K. Anderhalden. « Clinical and microbiological effects of subgingival restorations with overhanging or clinically perfect margins ». *Journal of clinical periodontology* 10, n° 6 (1983): 563-78. <https://doi.org/10.1111/j.1600-051X.1983.tb01295.x>.
- Loi, I., et A. Di Felice. « Biologically oriented preparation technique (bopt) : a new approach for prosthetic restoration of periodontically healthy teeth ». *The european journal of esthetic dentistry* 8, n° 1 (2013): 10-23.
- Marconcini, S., E. Giammarinaro, U. Covani, E. Mijiritsky, X. Vela, et X. Rodríguez. « The effect of tapered abutments on marginal bone level : a retrospective cohort study ». *Journal of clinical medicine* 8, n° 9 (2019): 1305. <https://doi.org/10.3390/jcm8091305>.
- Merijohn, G. K. « Management and prevention of gingival recession ». *Periodontology 2000* 71, n° 1 (2016): 228-42. <https://doi.org/10.1111/prd.12115>.
- Paniz, G., L. Gobbato, F. Mazzocco, et E. Stellini. « Clinical periodontal response to anterior all-ceramic crowns with either chamfer or feather edge subgingival tooth preparations : six-month results and patient perception ». *Restorative dentistry* 37, n° 1 (2017): 61-68. <https://doi.org/10.11607/prd.2765>.
- Paniz, G., J. Nart, L. Gobbato, A. Chierico, D. Lops, et K. Michalakis. « Periodontal response to two different subgingival restorative margin designs : a 12-month randomized clinical trial ». *Clinical oral investigations* 20, n° 6 (2016): 1243-52. <https://doi.org/10.1007/s00784-015-1616-z>.
- Rodríguez, X., X. Vela, Maribel Segalà, J. Pérez, L. Pons, et I. Loi. « Examen histológico humano de la respuesta de los tejidos al tallado vertical y provisionalización inmediata (bopt). Fundamento biológico. » *Periodoncia clinica*, n° 12 (2019): 47-58.
- Schatzle, M., N. Lang, A. Anerud, H. Boysen, W. Burgin, et H. Loe. « The influence of margins of restorations on the periodontal tissues over 26 years ». *Journal of clinical periodontology* 28, n° 1 (2001): 57-64. <https://doi.org/10.1034/j.1600-051x.2001.280109.x>.
- Schönenberger, A., et M. Martignoni. *Precision fixed prosthodontics : clinical and laboratory aspects*. Chicago : Quintessence, 1990.

- Scutellà, F., T. Weinstein, G. Zucchelli, T. Testori, et M. Fabbro. « A retrospective periodontal assessment of 137 teeth after feather edge preparation and gingivectomy ». *Restorative dentistry* 37, n° 6 (2017): 12. <https://doi.org/10.11607/prd.3274>.
- Serra-Pastor, B., I. Loi, A. Fons-Font, M. F. Solá-Ruíz, et R. Agustín-Panadero. « Periodontal and prosthetic outcomes on teeth prepared with biologically oriented preparation technique : a 4-year follow-up prospective clinical study ». *Journal of prosthodontic research*, 2019. <https://doi.org/10.1016/j.jpor.2019.03.006>.
- Shillingburg, H. T., R.E. Jacobi, et S E. Brackett. *Les préparations en prothèse fixée : principes et applications cliniques*. Paris : Édition CdP, 1988.
- Sorensen, J. A., et M. J. Engelman. « Ferrule design and fracture resistance of endodontically treated teeth » 63, n° 5 (1990): 529-36. [https://doi.org/10.1016/0022-3913\(90\)90070-S](https://doi.org/10.1016/0022-3913(90)90070-S).
- Vacek, J. S., M. E. Gher, et D. A. Assad. « The dimensions of the human dentogingival junction. » *International journal of periodontics & restorative dentistry* 14, n° 2 (1994): 154-65.
- Valenti, M., et A. Valenti. « Retrospective survival analysis of 110 lithium disilicate crowns with feather-edge marginal preparation ». *The international journal of esthetic dentistry* 10, n° 2 (2015): 246-57.
- Vela, X., et X. Rodriguez. « The state of the art of the implant-abutment design to maximize the peri-implant tissue potential ». In *Implants in the aesthetic zone a guide for treatment*, par T. R. Schoenbaum, 317-34. Cham : Springer international publishing, 2019.
- Weisgold, A. « Contours of the full crown restoration. » *Alpha omegan* 70, n° 3 (1997): 77-89.
- Wheeler, C. « Complete crown form and the periodontium ». *The journal of prosthetic dentistry* 11, n° 4 (1961): 13. [https://doi.org/10.1016/0022-3913\(61\)90181-0](https://doi.org/10.1016/0022-3913(61)90181-0).
- Wolf, H. F., E. M. Rateitschak, et K. H. Rateitschak. *Parodontologie*. 3e édition. Paris : Masson, 2005.
- Yotnuengnit, B., P. Yotnuengnit, P. Laohapand, et S. Athipanyakom. « Emergence angles in natural anterior teeth : influence on periodontal status ». *Quintessence international* 39, n° 3 (2008): 9.
- Yuodelis, R. A., J. D. Weaver, et S. Sapkos. « Facial and lingual contours of artificial complete crown restorations and their effects on the periodontium » *The journal of prosthetic dentistry*, 129, n°1 (1973) : 61 - 66. [https://doi.org/10.1016/0022-3913\(73\)90140-6](https://doi.org/10.1016/0022-3913(73)90140-6).

Table des figures

Figure 1 : Indications (de la technique BOPT)	6
Figure 2 : Sondage parodontal	7
Figure 3 : Préparation dentaire et parodontale	8
Figure 4 : Rebasage de la coque provisoire en résine	9
Figure 5 : Négatif de la gencive	10
Figure 6 : Remplissage du négatif de la gencive.....	10
Figure 7 : Réglage des bords dans le sens horizontal.....	11
Figure 8 : Détermination de la situation du bord prothétique dans le sens vertical	12
Figure 9 : Réduction du bord prothétique dans le sens vertical	12
Figure 10 : Pose de la couronne provisoire et cicatrisation parodontale	13
Figure 11 : Limites et repères prothétiques au laboratoire	14
Figure 12 : Les formes de préparations cervicales	17
Figure 13 : Préparation cervicale simple de dépouille	18
Figure 14 : Morphologie de l'émail	19
Figure 15 : Profil d'émergence	19
Figure 16 : Contour cervical.....	20
Figure 17 : Angle d'émergence.....	20
Figure 18 : tracé en ailes de mouette d'Abrams	21
Figure 19 : Préservation tissulaire	22
Figure 20 : L'attache épithélio-conjonctive.....	24
Figure 21 : Coupe histologique.....	29
Figure 22 : Coupe histologique au microscope électronique à balayage.....	29
Figure 23 : Comparaison de la forme des piliers implantaires.....	38
Figure 24 : Architecture des fibres conjonctives autour des implants BOPT	39
Figure 25 : Situation initiale.....	48
Figure 27 : Dent préparée	49
Figure 28 : Temporisation	49
Figure 29 : Couronne provisoire scellée et cicatrisation à 4 semaines	50
Figure 30 : 1 semaine après la pose	50
Figure 31 : 6 mois après la pose	51

Table des tableaux

Tableau 1 : Récapitulatif des études cliniques BOPT sur dents naturelles	31
Tableau 2 : Récapitulatif des études cliniques BOPT sur dents naturelles	33
Tableau 3 : Résultats études de SERRA B.	34
Tableau 3 : Avantages/inconvénients	46

Annexes

Annexes 1 : Récapitulatif des études cliniques BOPT sur implant

Auteurs/année	Titre	Objectif	Protocole et méthode	Résultats /Conclusion
Agustín-Panadero R., Martínez N. Fernandez L. Faus-López J.,	Influence of Transmucosal Area Morphology on Peri-implant Bone Loss in Tissue-Level Implants	Analyse la perte osseuse péri-implantaire autour de deux types d'implants (piliers convergents et divergents) placés dans la même région maxillaire ou de la mandibulaire	N=21 patients (21 piliers convergents et 21 piliers divergents) Analyse par radiographie rétro-alvéolaire 24 mois après la pose des implants	Pilier convergent 0.29 ± 0.34 mm Pilier divergent 0.60 ± 0.63 mm Perte osseuse supra-crestale moins importante sur les piliers convergents.
Canullo L. Menini M. Covani U. Pesce P. 2019	Clinical outcomes of using a prosthetic protocol to rehabilitate tissue-level implants with a convergent collar in the esthetic zone: A 3-year prospective study	Le but de cette étude clinique prospective était d'évaluer les résultats cliniques et esthétiques de l'utilisation d'implants suivant la technique BOPT après une période de suivi de trois ans.	N=16 Suivi sur 3 ans Restaurations par le protocole BOPT. Évaluation de la résorption osseuse et de l'esthétique parodontale.	Taux de survie des implants = 100 %. Mesure moyenne du niveau osseux : 0,071 à 0,11 mm Le score esthétique parodontal moyen est de 8,5 à 1,59.
Cabanes-Gumbau G. Pascual-Moscardó A. Peñarrocha-Oltra D. García-Mira B. Aizcorbe-Vicente J. Peñarrocha-Diago M. 2019	Volumetric variation of peri-implant soft tissues in convergent collar implants and crowns using the biologically oriented preparation technique (BOPT)	Évaluer les modifications des tissus mous péri-implantaires des implants à pilier convergent avec des couronnes de préparation orientée biologiquement (BOPT), 10 mois après la mise en charge.	32 implants posés sur 14 patients Suivi de janvier 2016 à octobre 2017 Couronne BOPT avec une ligne de finition à 1-1,5 mm au-dessous de la gencive marginale. Mesure par CFAO le jour de la provisoire et 10 mois après sans provisoire. Superposition des fichiers STL et mesures	Augmentation significative du volume de tissus mous péri-implant à la fois au niveau des papilles que de la gencive marginale
Marconcini S. Giammarinaro E. Covani U. Mijiritsky E. Vela X.	The Effect of Tapered Abutments on Marginal Bone Level: A Retrospective Cohort Study	Observer le niveau marginal moyen de l'os autour des implants un an après la mise en charge.	N=20 Suivi à un an Les variations du niveau osseux ont été calculées par mesure radiographique.	Taux de réussite = 100 % Perte osseuse moyenne 0,18 à 0,72 mm Niveau osseux se situant au-dessus de la plateforme implantaire dans certains cas d'une hauteur moyenne de 1,16 à 0,91 mm. Les résultats suggèrent que la géométrie du pilier implantaire joue un rôle dans le maintien du niveau osseux péri-implantaire.

Source : Auteur, Études cliniques BOPT, 2019.

Annexe 2 : Récapitulatif des études sur la résistance/survie des matériaux

Auteurs	Titre	Objectif	Protocole et méthode	Résultats /Conclusion	
Reich S. Petschelt A., Lohbauer U., 2008	The effect of finish line preparation and layer thickness on the failure load and fractography of ZrO2 copings	Étudier la résistance à la fracture de la zircone en fonction du type de préparation cervicale, trace ou chanfrein, et l'impact d'une réduction de l'épaisseur de préparation de 0,5 à 0,3 mm.	Des couronnes zircone ont été fabriquées sur des modèles d'incisives centrales maxillaires en laiton préparé avec 2 finitions et 2 épaisseurs différentes. Les couronnes ont été scellées par un CVI.	<p>Une charge de rupture moyenne :</p> <p>Trace (lame de couteau) : 0,5 mm = 1110N ± 175N ; 0,3 mm = 730N ± 160 N Chanfrein : 0,5 mm = 697N ± 126 N ; 0,3 mm = 455N ± 79 N Les préparations de type lame de couteaux présentent une alternative prometteuse au chanfrein. La résistance à la fracture des restaurations de type knife edge est meilleure 38 % par rapport aux préparations de type chanfrein. La réduction de l'épaisseur d'une couronne de 0,5 à 0,3 entraîne une réduction de la résistance à la fracture de 35 %.</p>	
Beuer F. Aggstaller H. Edelhoff D. Gernet W. 2008	Effect of Preparation Design on the Fracture Resistance of Zirconia Crown Copings	Évaluer les effets de différentes formes de préparation sur la résistance aux fractures des couronnes unitaires zircone	Conceptions de 5 modèles de préparation différentes : épaulement, chanfrein profond léger et prononcé, épaulement chanfreiné ou non. 10 couronnes zircone d'une épaisseur de mur de 0.4 mm ont été fabriquées pour chaque type de préparation. Après le scellement par un CVI, ils ont été chargés jusqu'à la rupture.	<p>Valeur de rupture :</p> <p>Épaulement = 2286 N Limite simple = 2041 N Épaulement chanfreiné = 1722 N Chanfrein prononcé 1752N Chanfrein léger = 1624N La préparation sans limites n'est pas significativement différente de la préparation de type épaulement.</p>	
Comlekoglu M. Dundar M. Özcan.M Gungor M. 2009	Influence of Cervical Finish Line Type on the Marginal Adaptation of Zirconia Ceramic Crowns	Évaluation de l'effet des différentes préparations cervicales sur l'adaptation marginale d'une couronne céramique en zircone.	Quatre lignes d'arrivée marginales différentes (chanfrein, mini-chanfrein, limite simple et épaulement arrondi) ont été préparées sur des incisives fantômes en résine époxy. Réalisation de couronne zircone sur ces modèles et scellée au ciment polycarboxylate.	<p>Mesure AMO</p> <p>Préparation simple 87 ± 10 Chanfrein : 144 ± 14 Mini chanfrein : 114 ± 11 Épaulement : 114 ± 16</p>	<p>Mesure MO</p> <p>Préparation simple : 68 ± 9 Épaulement : 95 ± 9 Mini chanfrein : 97 ± 12 Chanfrein : 128 ± 10</p>
				<p>Le type de préparation cervicale a une influence sur l'adaptation marginale des couronnes zircones testées. La limite simple à des valeurs AMO et MO (ouverture marginale) plus faibles donc une meilleure adaptation marginale.</p>	
Fuzzi M. Tricarico M. G. Cagidiaco E. F. 2017	Nanoleakage and internal adaptation of zirconia and lithium disilicate single crowns with feather edge preparation	La présente étude in vitro visait à étudier les infiltrations du joint et l'adaptation interne des couronnes et disilicate de lithium sur des préparations simples.	Des incisives mandibulaires saines ont été préparées et divisées au hasard d'abord en 2 groupes (zircone et disilicate), puis en 4 sous-groupes différents d'agents de scellement. Les échantillons ont été observés par stéréomicroscope et un microscope électronique à balayage.	<p>Les valeurs d'adaptation interne moyennes sont :</p> <p>Couronne zircone 54,06 µm, aucune fracture des dents testées. Disilicate de lithium 78,66 µm pour les couronnes de zircone et de disilicate au lithium respectivement. Dont 39 % des dents testées ont présenté une fracture. La préparation cervicale simple peut être recommandée seulement avec les couronnes de zircone</p>	

Mitov G. Anastassova-Yoshida Y. 2016	Influence of the preparation design and artificial aging on the fracture resistance of monolithic zirconia crowns	Évaluer la résistance de rupture de fatigue et le comportement des couronnes monolithiques de zirconie en fonction du type de restauration	Une première molaire supérieure a été préparée séquentiellement avec trois conceptions différentes de préparation : préparation limite simple, chanfrein de 0,4 mm et de 0,8 mm.	Les couronnes monolithiques testées dans cette étude ont montré des valeurs de charge de fracture généralement élevées.
Cortellini D. Canale A. Souza R. Campos F. Lima J. Ozcan M. 2015	Durability and Weibull Characteristics of Lithium Disilicate Crowns Bonded on Abutments with Knife-Edge and Large Chamfer Finish Lines after Cyclic Loading	L'objectif de cette étude était d'évaluer la durabilité des couronnes de disilicate de lithium collées sur des dents préparées avec deux types de préparation trace (lame de couteau ou chanfrein).	Les couronnes en céramique pressées de lithium ont été collées (VariolinkII) sur des dents en époxy.	Pas de différence significative entre les couronnes en céramique de disilicate de lithium collées sur des dents avec la préparation de trace et les dents préparées par un chanfrein profond.
Schmitz J. H. Beani M. 2016	Effect of different cement types on monolithic lithium disilicate complete crowns with feather-edge preparation design in the posterior region	Évaluer les résultats cliniques et la survie des couronnes monolithiques de disilicate de lithium dans la région postérieure fabriquée avec des préparations simples et cimentées avec un CVI ou une résine auto-polymérisable dans 2 cabinets privés.	257 restaurations monolithiques de disilicate de lithium sur des dents postérieures préparées par une limite simple. Les critères de la Modified California Dental Association (CDA) ont été utilisés pour évaluer cliniquement les participants rappelés entre juin et décembre 2014.	Les couronnes monolithiques de disilicate de lithium avec des préparations cervicales simples ont donné des résultats cliniques semblables à ceux rapportés avec d'autres conceptions et matériaux.
Valenti M. Valenti A. 2015	Retrospective survival analysis of 110 lithium disilicate crowns with feather-edge marginal preparation	Évaluer la performance clinique et la survie à long terme des couronnes disilicate de lithium préparées par une limite simple	9 ans, 110 couronnes de disilicate au lithium, dont 40 antérieures et 70 postérieures, ont été scellées à l'aide d'une technique adhésive et observée par le clinicien qui les a préparées et scellées.	Les restaurations en céramique de disilicate de lithium ont eu un faible taux d'échec à 9 ans sur les préparations simples.

Source : Auteur, Études cliniques BOPT, 2019.

Annexe 3 : Biocompatibilité

Année	Auteurs	Titre	Objectif	Protocole et méthode	Résultats /Conclusion
2015	Ariaans K., Heussen N., Schiffer H., Wienert A. L Plumakers B, Rink L. Wolfart S.	Use of molecular indicators of inflammation to assess the biocompatibility of all-ceramic restorations	Le but de cette étude in vivo était la quantification de la réaction inflammatoire aux restaurations céramiques faites à partir du disilicate de lithium et de la zircone.	Mesure de la concentration des indicateurs de l'inflammation dans le fluide crévicaire gingival (GCF)	Les restaurations tout-céramique n'induisent pas de réactions inflammatoires chez des patients en bonne santé parodontale.
2013	FROSTER A. UNGUARI K. Gyorgyey A. Kukovecz A. Turzo K. Nagy K.	Human epithelial tissue culture study on restorative materials	Évaluer le taux d'attachement et de prolifération des cellules épithéliales humaines cultivées sur trois matériaux dilsilicate de lithium, zircone et métal chrome cobalt.	Culture de cellule épithéliale gingivale sur des disques de matériaux et étudiés par ME et SPM pour leur rugosité puis évaluation de la prolifération cellulaire par dimethylthiazol- diphenyl tetrazolium bromide	Le disilicate de lithium a montré la meilleure biocompatibilité.
2016	Brunot-Gohin C. Duval J.-L. Verbeke S. Belanger K. Pezron I. Kugel G. Laurent D. Gangloff S. Egles C .	Biocompatibility study of lithium disilicate and zirconium oxide ceramics for esthetic dental abutments	Le but de cette étude était de comparer la réponse biologique du tissu épithélial cultivé sur le disilicate de lithium (LS ₂) et l'oxyde de zirconium (ZrO) céramique.	Les deux biomatériaux ont été préparés avec 2 traitements de surface différents : bruts et polis. Leurs caractéristiques physicochimiques ont été analysées par des mesures d'angle de contact, l'interférométrie de balayage de lumière blanche, et la microscopie électronique de balayage.	Une augmentation de la rugosité améliore l'adhésion cellulaire.

Source : Auteur, Études cliniques BOPT, 2019.

Annexe 4 : Fraise BOPT Ignazio LOI

Preparation Drills

Preparation Drills

Tecnica B.O.P.T. (Biologically Oriented Preparation Technique) del dott. Ignazio Loi

Frese diamantate per la preparazione verticale dei monconi biologicamente orientata.



La tecnica B.O.P.T. prevede la preparazione verticale del moncone naturale per consentire l'adattamento delle mucose ai profili protesici determinati dalle corone.

Il protocollo protesico prende il nome di tecnica B.O.P.T., ossia Biologically Oriented Preparation Technique, a testimonianza del fatto che sono i tessuti stessi che si adattano naturalmente alla preparazione e al restauro.

La tecnica, documentata dalla lunga esperienza clinica del dott. Loi, ha dimostrato di garantire la stabilità dei tessuti a medio e lungo termine. Questa selezione di frese diamantate consente di affrontare tutti gli step clinici per la preparazione del moncone naturale, dalla separazione mesio-distale dell'elemento dentale dai suoi denti adiacenti, fino alla preparazione di tutti i piani, secondo la B.O.P.T. technique.

L'assortimento comprende 17 frese diamantate di forme e grane diverse, le cui morfologie consentono di lavorare in modo da non generare scalini o gronde che impediscano il corretto e naturale adattamento delle mucose. Le diverse grane consentono di arrivare gradualmente alla lucidatura del moncone in maniera da ottenere una finitura superficiale ottimale.

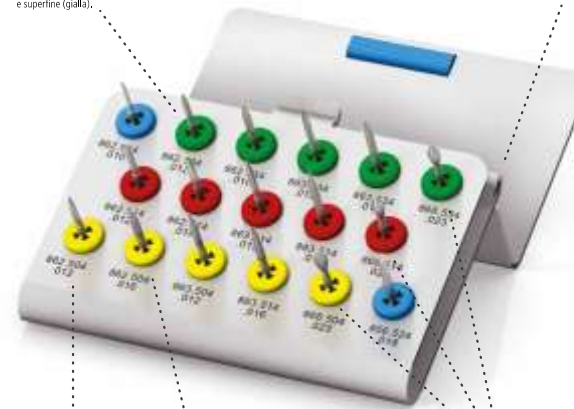
Insieme all'assortimento di frese viene fornito un pratico portafrese in acciaio inox sterilizzabile ed autoclavabile che consente di organizzare gli strumenti in maniera ergonomica.

4



Le frese della stessa forma sono disposte diagonalmente nelle 3 grane, grossa (verde), fine (rossa) e superfine (gialla).

Il coperchio una volta aperto determina l'angolazione della base del portafrese consentendo una migliore ergonomia di lavoro.



Il codice ISO consente una facile identificazione delle frese.

Il colore dei supporti in silicone indica la grana della fresa e corrisponde all'anello colorato sul gambo della stessa.

Le tre diverse grane in cui sono disponibili le frese per preparazione consentono una perfetta levigatura del moncone al fine di garantire un miglior sigillo dopo la cementazione della corona.

Legenda della grana diamantata

colore anello	colore supporto in silicone	tipologia	grana in μ
Verde	Verde	grossa	125
-	Blu	media	105
Rosso	Rosso	fine	40
Giallo	Giallo	superfine	20

5

Vu, le Directeur de thèse

Vu, le Doyen de l'UFR d'Odontologie - Montrouge

Docteur Franck DECUP

Professeur Louis MAMAN

Vu, le Président d'Université de Paris

Professeur Christine CLERICI

Pour le Président et par délégation,

Le Doyen Louis MAMAN

Biologically oriented preparation technique (BOPT) : protocole de gestion des tissus parodontaux à l'aide d'une préparation verticale en prothèse fixée

Résumé :

L'une des problématiques actuelles des restaurations intra-sulculaires est la difficulté à les intégrer de façon immédiate et pérenne aux tissus parodontaux. Pour améliorer la réponse parodontale, le docteur Ignazio LOI propose un traitement de guidage de la cicatrisation parodontale par le biais d'une restauration prothétique sous l'acronyme BOPT pour Biologically Oriented Preparation Technique. Ce protocole commence par la réalisation d'une préparation cervicale de type vertical (Vertiprep), suivi d'une temporisation à l'aide d'une couronne provisoire permettant l'épaississement et le renforcement des tissus parodontaux puis se termine par la pose d'une couronne définitive. L'indication de ce traitement se trouve le plus souvent dans les secteurs antérieurs, mais pourrait également s'appliquer aux secteurs postérieurs. Ce protocole est à la portée des omnipraticiens et permet de répondre aux attentes esthétiques des patients en un seul protocole. Les observations cliniques de divers praticiens et les premières études sur ce sujet permettent de conclure que cette thérapeutique aurait sa place dans l'arsenal thérapeutique du chirurgien-dentiste.

Discipline :

Prothèses dentaires

Mots clés français (fMeSH et Rameau) :

Restaurations dentaires permanentes -- Dissertation universitaire ; Restaurations dentaires temporaires -- Dissertation universitaire ; Odontostomatologie esthétique -- Thèses et écrits académiques ; Parodontologie -- Thèses et écrits académiques

English keywords (MeSH) :

Dental Restoration, Permanent -- Academic Dissertation ; Dental Restoration, Temporary -- Academic Dissertation

Université de Paris
UFR d'Odontologie - Montrouge
1, rue Maurice Arnoux
92120 Montrouge