



HAL
open science

Restaurations directes et indirectes collées : indications et critères de choix dans le secteur postérieur

Alexander Girault

► To cite this version:

Alexander Girault. Restaurations directes et indirectes collées : indications et critères de choix dans le secteur postérieur. Sciences du Vivant [q-bio]. 2020. dumas-03272492

HAL Id: dumas-03272492

<https://dumas.ccsd.cnrs.fr/dumas-03272492>

Submitted on 28 Jun 2021

HAL is a multi-disciplinary open access archive for the deposit and dissemination of scientific research documents, whether they are published or not. The documents may come from teaching and research institutions in France or abroad, or from public or private research centers.

L'archive ouverte pluridisciplinaire **HAL**, est destinée au dépôt et à la diffusion de documents scientifiques de niveau recherche, publiés ou non, émanant des établissements d'enseignement et de recherche français ou étrangers, des laboratoires publics ou privés.



Distributed under a Creative Commons Attribution - NonCommercial - NoDerivatives 4.0 International License

AVERTISSEMENT

Cette thèse d'exercice est le fruit d'un travail approuvé par le jury de soutenance et réalisé dans le but d'obtenir le diplôme d'État de docteur en chirurgie dentaire. Ce document est mis à disposition de l'ensemble de la communauté universitaire élargie.

Il est soumis à la propriété intellectuelle de l'auteur. Ceci implique une obligation de citation et de référencement lors de l'utilisation de ce document.

D'autre part, toute contrefaçon, plagiat, reproduction illicite encourt toute poursuite pénale.



UNIVERSITÉ DE PARIS

UFR D'ODONTOLOGIE - MONTROUGE

Année 2020

N° M066

THÈSE

POUR LE DIPLÔME D'ÉTAT DE DOCTEUR EN CHIRURGIE DENTAIRE

Présentée et soutenue publiquement le : 26 octobre 2020

Par

Alexander GIRAULT

**Restaurations directes et indirectes collées : indications et critères
de choix dans le secteur postérieur**

Dirigée par M. le Docteur Philippe François

JURY

Mme le Professeur Élisabeth Dursun

Président

M. le Docteur Daniel Dot

Assesseur

M. le Docteur Éric Bonte

Assesseur

M. le Docteur Philippe François

Assesseur



Tableau des enseignants de l'UFR

| DÉPARTEMENTS | DISCIPLINES | PROFESSEURS DES UNIVERSITÉS | MÂÎTRES DE CONFÉRENCES |
|--|---|---|---|
| 1. DÉVELOPPEMENT, CROISSANCE ET PRÉVENTION | ODONTOLOGIE PÉDIATRIQUE | Mme DAVIT-BÉAL Mme DURSUN Mme VITAL | M. COURSON Mme JEGAT Mme SMAIL-FAUGERON Mme VANDERZWALM |
| | ORTHOPÉDIE DENTO-FACIALE | | Mme BENAHMED M. DUNGLAS Mme KAMOUN Mme LE NORCY |
| | PRÉVENTION, ÉPIDÉMIOLOGIE, ÉCONOMIE DE LA SANTÉ ET ODONTOLOGIE LÉGALE | Mme FOLLIGUET M. PIRNAY | Mme GERMA M. TAVERNIER |
| 2. CHIRURGIE ORALE, PARODONTOLOGIE, BIOLOGIE ORALE | PARODONTOLOGIE | Mme COLOMBIER Mme GOSSET | M. BIOSSE DUPLAN M. GUEZ |
| | CHIRURGIE ORALE | M. MAMAN Mme RADOI | Mme EJEIL M. GAULTIER M. HADIDA M. MOREAU M. NGUYEN Mme TAÏHI |
| | BIOLOGIE ORALE | Mme CHAUSSAIN M. GOGLY Mme SÉGUIER Mme POLIARD | M. ARRETO Mme BARDET (MCF) Mme CHARDIN M. FERRE M. LE MAY |
| 3. RÉHABILITATION ORALE | DENTISTERIE RESTAURATRICE ENDODONTIE | Mme BOUKPESSI Mme CHEMLA | Mme BERÈS Mme BESNAULT M. BONTE Mme COLLIGNON M. DECUP Mme GAUCHER |
| | PROTHÈSES | Mme WULFMAN | M. CHEYLAN M. DAAS M. DOT M. EID Mme FOUILLOUX-PATEY Mme GORIN M. RENAULT M. RIGNON-BRET M. TRAMBA |
| | FONCTION-DYSFONCTION, IMAGERIE, BIOMATÉRIAUX | M. SALMON | M. ATTAL Mme BENBELAID Mme BENOÎT A LA GUILLAUME (MCF) M. BOUTER M. CHARRIER M. CHERRUAU M. FLEITER Mme FRON CHABOUIS Mme MANGIONE Mme TILOTTA |
| | PROFESSEURS ÉMÉRITES | M. BÉRENHOLC Mme BRION M. LASFARGUES M. LAUTROU M. LEVY | M. PELLAT M. PIERRISNARD M. SAFFAR Mme WOLIKOW |

Liste mise à jour le 04 novembre 2019

Remerciements

À Mme le Professeur Élisabeth Dursun

Docteur en Chirurgie dentaire

Ancien Interne des Hôpitaux

Docteur de l'Université Paris 13

Habilitée à Diriger des Recherches

Professeur des Universités, UFR d'Odontologie - Montrouge

Praticien Hospitalier, Assistance Publique-Hôpitaux de Paris

Pour m'avoir fait l'honneur de présider ce jury de thèse d'exercice.
Merci pour l'enseignement de qualité que vous dispensez au sein de
l'UFR. Veuillez trouver ici l'expression de ma gratitude et de mon plus
grand respect.

À M. le Docteur Daniel Dot

Docteur en Chirurgie dentaire

Docteur de l'Université Paris Descartes

Maître de Conférences des Universités, UFR d'Odontologie - Montrouge

Praticien Hospitalier, Assistance Publique-Hôpitaux de Paris

Dont l'appréciation clinique et la vision de l'odontologie sont des modèles pour moi. Merci pour votre enseignement passionné, qui n'a d'égal que votre bienveillance pour vos étudiants. Je vous remercie de l'honneur que vous me faites d'accepter de siéger dans ce jury. Soyez assuré de ma sincère gratitude et de mon profond respect.

À M. le Docteur Éric Bonte

Docteur en Chirurgie dentaire

Docteur de l'Université Paris Descartes

Docteur en Sciences odontologiques

Maître de Conférences des Universités, UFR d'Odontologie - Montrouge

Praticien hospitalier, Assistance Publique-Hôpitaux de Paris

Dont j'espère pouvoir un jour approcher l'habileté et la dextérité hors pair. Merci pour votre patience, votre disponibilité et vos précieux conseils tout au long de mes études. Je vous remercie de l'honneur que vous me faites d'accepter de siéger dans ce jury. Veuillez trouver ici l'expression de ma sincère reconnaissance.

À M. le Docteur Philippe François

Docteur en Chirurgie dentaire

Assistant Hospitalo-Universitaire, UFR d'Odontologie - Montrouge

Qui aura su me transmettre sa passion pour l'odontologie restauratrice. Ta disponibilité, ton entrain et ton enthousiasme, associés à ta pédagogie claire et précise, auront été de véritables moteurs pour moi tout au long de ma formation et au cours de la rédaction de ce travail que tu auras si bien dirigé. Merci de m'avoir fait profiter de tes précieux conseils, de ta confiance et de ton amitié qui sont inestimables pour moi. Trouve ici l'expression de mon admiration et de mes plus sincères remerciements.

Table des matières

| | |
|---|-----------|
| INTRODUCTION | 3 |
| 1 : CONCEPTS ACTUELS DE L'ODONTOLOGIE RESTAURATRICE | 4 |
| 1.1 L'ADHESION | 4 |
| 1.1.1 Définitions et mécanismes..... | 4 |
| 1.1.2 Où en est l'adhésion aujourd'hui ? | 6 |
| 1.2 LA PRESERVATION TISSULAIRE | 7 |
| 1.2.1. Principe et évolution | 7 |
| 1.2.2. Dentisterie minimalement invasive | 9 |
| 1.2.3 Gradient thérapeutique | 10 |
| 1.3 STRATEGIES BIO-CONSERVATRICES | 11 |
| 1.3.1 Les objectifs des restaurations collées..... | 12 |
| 1.3.2 Les techniques mises à disposition | 12 |
| 2 : RESTAURATION GUIDEE PAR LA PERTE DE SUBSTANCE ET LA FONCTION | 15 |
| 2.1 BIOMECANIQUE DE L'ORGANE DENTAIRE..... | 15 |
| 2.1.1 Définition | 15 |
| 2.1.2. Une coque d'émail garante de la rigidité dentaire | 16 |
| 2.1.3 Sur un noyau résilient de dentine | 18 |
| 2.2. ANALYSE DES TISSUS DENTAIRE RESIDUELS | 18 |
| 2.2.1 Epaisseur des parois résiduelles | 18 |
| 2.2.2 Distribution des contraintes en fonction du type de préparation..... | 21 |
| 2.2.3 Risques en fonction de la géométrie cavitaire..... | 26 |
| 2.2.4 Situation de la limite cervicale..... | 29 |
| 2.3. ANALYSE DE LA FONCTION..... | 35 |
| 2.3.1 Situation de la dent sur l'arcade..... | 35 |
| 2.3.2 Analyse occlusale..... | 36 |
| 2.3.3 Conduite à tenir en présence de fêlures | 38 |
| 2.3.4 Dent vitale versus dent dévitalisée | 40 |
| 2.4. TABLEAU RECAPITULATIF..... | 43 |
| 2.5. CRITERES DE CHOIX DIRECTS ET INDIRECTS | 44 |
| 3 : CAS CLINIQUE | 48 |
| CONCLUSION | 55 |

| | |
|--------------------------------|-----------|
| BIBLIOGRAPHIE | 56 |
| TABLE DES FIGURES..... | 63 |
| TABLE DES TABLEAUX..... | 65 |

Introduction

L'avènement de l'adhésion en odontologie a considérablement modifié l'approche et la réalisation des soins plaçant de plus en plus la préservation tissulaire au cœur des préoccupations des praticiens. Ainsi, les restaurations à l'amalgame, les restaurations en métal précieux, les couronnes périphériques laissent de plus en plus la place aux restaurations dentaires directes et indirectes collées.

Les lésions carieuses, d'usures et traumatiques sont les trois étiologies principales de la perte de substance dentaire. Le chirurgien-dentiste devra combler cette perte de substance à l'aide d'une restauration devant répondre à différents objectifs : reconstituer la forme, la fonction, l'esthétique de la dent, et en assurer la pérennité. En odontologie conservatrice, nous pouvons distinguer classiquement deux types de restaurations : les restaurations directes, consistant à placer un biomatériau en phase plastique dans la cavité résiduelle et à l'y faire durcir, et les restaurations indirectes, nécessitant une étape de laboratoire ou d'usinage pour la confection de la restauration.

Bien que la restauration des dents délabrées dans les secteurs postérieurs représente une part importante de l'exercice de l'omnipraticien, le choix entre restauration directe et indirecte est parfois arbitraire et basé sur ce que le praticien considère comme une « petite » ou « grande » perte de substance.

Cette indication repose initialement sur des données scientifiques qui poussent évidemment la réflexion au-delà d'une simple question de dimension. Cependant c'est bien ce raccourci, indiquant qu'une restauration directe est plus adaptée pour les petites pertes de substance et qu'une indirecte est plus adaptée pour une perte de substance importante, qui est le plus communément retrouvé dans la littérature. Cette distinction entre « petite » et « grande » n'a que peu de pertinence scientifiquement parlant si elle n'est pas précisément caractérisée car sujette à l'interprétation de chacun. A partir de quelles dimensions, considère-t-on qu'une perte de substance est « petite » ou « grande » ? Et quid des pertes de substances « moyennes » ?

En effet, la réalité clinique de notre pratique est rarement aussi binaire, la complexité semble davantage être la règle et la simplicité l'exception.

L'objectif de cette thèse est d'apporter des éléments permettant de guider notre pratique quotidienne vers un choix raisonné du type de restauration à entreprendre en fonction de la situation clinique.

1 : Concepts actuels de l'odontologie restauratrice

1.1 L'adhésion

Comment faire tenir une restauration sur une dent ? Une question simple, mais une réponse loin d'être évidente. Pendant longtemps, la réponse consista à réaliser des formes de préparations rétentives consommatoires en tissus dentaires sains. A partir des années 1960, le développement des résines composites esthétiques couplé à une volonté accrue de réduire le délabrement des dents font entrer progressivement la dentisterie dans une nouvelle ère.

Qualifiée de révolution silencieuse par le Pr. Michel Degrange ¹, l'adhésion est le fondement de l'odontologie restauratrice contemporaine. L'objectif de cette thèse n'est pas d'entrer dans les détails de l'adhésion, cependant il convient de rappeler certaines bases afin de mieux comprendre en quoi l'adhésion a permis de révolutionner la restauration des dents.

1.1.1 Définitions et mécanismes

L'adhésion peut être définie comme l'ensemble des interactions physico-chimiques et mécaniques qui contribuent à unir deux surfaces. ²

Le mécanisme fondamental de l'adhésion à l'émail et à la dentine consiste dans un premier temps en l'élimination de minéraux de la surface dentaire à l'aide d'acide. Ces minéraux vont ensuite être remplacés par des monomères de résines, qui une fois polymérisés sont micromécaniquement liés aux porosités créées. Dans l'adhésion aux tissus dentaires c'est avant tout cette composante mécanique qui contribue à unir les surfaces. Cette dissolution superficielle des tissus durs de la dent, appelée mordantage, s'obtient généralement avec de l'acide orthophosphorique à 37 % et, d'après Cardoso et al., fut introduit dès 1955 par Buonocore. ³

Le mordantage sélectif de l'émail et le mouillage de cette surface rugueuse par capillarité à l'aide d'une résine adhésive va créer après polymérisation un véritable microclavetage à l'interface dent-résine, qui à l'heure actuelle est toujours le meilleur joint que nous pouvons obtenir sur un substrat dentaire. Au-delà du fait que le collage amélaire fournit un joint stable et fiable dans le temps à nos restaurations, il protège également le joint dentinaire plus sensible à la dégradation temporelle. ⁴

¹ Roulet et Degrange, *Collages et adhésion : la révolution silencieuse*.

² Roulet et Degrange.

³ Cardoso et al., « Current aspects on bonding effectiveness and stability in adhesive dentistry ».

⁴ Cardoso et al.

En effet, l'adhésion dentinaire est un sujet plus ouvert à la controverse. Elle l'est d'une part parce que, contrairement à l'émail constitué à 97 % de minéraux, la dentine est un tissu présentant une quantité significative d'eau et de matériel organique, autant d'éléments qui vont interférer lors du collage rendant l'adhésion dentinaire plus complexe et moins prédictive. Et elle l'est d'autre part parce qu'il existe plus d'une centaine de références d'adhésifs à travers le monde, pouvant rendre compliqué le choix d'un adhésif par rapport à un autre.

L'adhésion dentinaire ou hybridation dentinaire consiste à infiltrer le réseau collagénique de la dentine avec un adhésif. Classiquement, deux protocoles ont été développés : les systèmes mordançage-rinçage en 2 ou 3 étapes (MR2 ou MR3) et les systèmes auto-mordançants en 1 ou 2 étapes (SAM1 ou SAM2).⁵

Les systèmes MR consistent à mordancer préalablement la surface dentinaire puis à imprégner cette dentine avec un primer d'adhésion afin de permettre l'infiltration du réseau collagénique par l'adhésif. Les SAM, intègrent directement une composante acide dans leur composition leur permettant de s'affranchir de l'étape du mordançage.

Tableau 1 : Avantages/inconvénients des systèmes adhésifs

| | Systèmes MR | Systèmes SAM |
|---------------|---|---|
| Avantages | <ul style="list-style-type: none"> - Excellente adhésion - Epaisseur de la couche adhésive - Gold standard (MR3) | <ul style="list-style-type: none"> - Facile et rapide à utiliser - Tolérant aux contaminations - Moins de sensibilités post-opératoires - Excellente adhésion dentinaire (SAM2) - Déminéralisation douce de la dentine |
| Inconvénients | <ul style="list-style-type: none"> - Déminéralisation profonde - MR3 : technique longue - MR2 : mise en œuvre délicate du collage dentinaire | <ul style="list-style-type: none"> - Moins bonne adhésion à l'émail - SAM1 plus sujet à la dégradation |

Source : Auteur, 2020

⁵ Cardoso et al.

1.1.2 Où en est l'adhésion aujourd'hui ?

Nous ne savons pas mieux coller qu'il y a 20 ou 30 ans. Commercialisé dans les années 1990, les systèmes MR3 - dont l'Optibond FL (Kerr, USA) est le représentant le plus connu -, restent le « gold standard », avec une adhérence proche des 50 MPa en microtraction et un faible niveau de dégradation.⁶

Les systèmes SAM2 sont aussi considérés comme tels par certains auteurs, en particulier les systèmes qui contiennent des monomères fonctionnels, capables d'interagir chimiquement avec l'hydroxyapatite de la dentine, et qui fournissent à ce jour le joint collé dentinaire le plus stable dans le temps.⁷ Associé à un mordantage sélectif de l'émail, ces systèmes - comme le Clearfill SE Bond (Kuraray, Japon) - obtiennent des résultats très performants.

Cependant, de nouveaux matériaux plus simples et plus rapides à mettre en œuvre selon des protocoles sûrs et validés scientifiquement ont été développés.

Les adhésifs universels entrent dans cette catégorie. Les adhésifs dits universels peuvent être utilisés avec un protocole MR, SAM ou avec mordantage sélectif de l'émail. De bonnes valeurs d'adhérence sont obtenues :⁸

- Sur la dentine avec ou sans mordantage
- Sur l'émail avec mordantage préalable

Leur avantage principal, vient du fait qu'un adhésif qui peut être appliqué selon les deux protocoles permet de décider, en fonction du cas clinique, de la cavité réalisée, du type de matériau de restauration qui sera utilisé, etc., comment conditionner les tissus dentaires pour obtenir un résultat optimal.

Il manque encore des études à long terme, mais de bons résultats cliniques ont été observés à court et moyens termes⁹ avec ces adhésifs universels, qui semblent apporter un compromis de facilité très acceptable.

Aujourd'hui, on peut donc dire que l'adhésion amélaire apparaît comme durable et stable alors que l'adhésion dentinaire est soumise à dégradation.

Cependant, il convient de nuancer ce propos. En effet, bien que l'adhésion amélaire apparaît comme un sujet maîtrisé aujourd'hui, le collage est une procédure rigoureuse laissant peu de place à

⁶ Magne, « Adhesion, biomaterials, and CAD/CAM ».

⁷ Van Meerbeek et al., « State of the art of self-etch adhesives ».

⁸ Nagarkar, Theis-Mahon, et Perdigão, « Universal dental adhesives : current status, laboratory testing, and clinical performance ».

⁹ Nagarkar, Theis-Mahon, et Perdigão.

l'improvisation. Le respect scrupuleux des protocoles établis est indispensable si l'on veut obtenir un résultat viable cliniquement. Concernant l'adhésion dentinaire, les valeurs d'adhérences immédiates sont très satisfaisantes et nous permettent d'affirmer que nous savons coller à la dentine. Simplement, ce collage sera sujet à une dégradation plus importante à long terme. ¹⁰

Pour autant, faut-il contre-indiquer un collage sur des limites purement dentinaires et ne coller qu'en présence d'un bandeau d'émail circonférenciel ? Nous reviendrons sur cette question par la suite.

A l'heure actuelle, il est admis par la communauté scientifique que l'adhésion nous permet de nous affranchir de toutes formes de préparations rétentives, et cela même pour des dents très délabrées.¹¹ L'adhésion nous a donc permis de réduire l'invasivité de nos soins dans un soucis de préservation tissulaire accru.

1.2 La préservation tissulaire

Primum non nocere, célèbre locution latine qui signifie « d'abord ne pas nuire ». Cette maxime est universellement enseigné à l'ensemble du corps médical et c'est d'elle que découle la fameuse interrogation que tout clinicien doit se poser entre les bénéfices et les risques attendus d'un traitement par rapport à un autre en fonction d'une situation clinique donnée.

1.2.1. Principe et évolution

La préservation tissulaire s'inscrit parfaitement dans ce schéma de pensée. Bien que présenté comme une vision moderne de l'odontologie cela reste un principe connu de longue date, à savoir qu'il est plus important de maintenir ce qui est présent que de vouloir à tout prix et systématiquement remplacer ce qui manque. Ainsi, en fonction des moyens et des techniques disponibles, le chirurgien-dentiste a toujours eu pour devoir de préserver le plus possible les dents de ses patients afin d'assurer et de maintenir à long terme la fonction orale. ¹²

Dans le passé la prothèse conjointe et l'odontologie restauratrice traditionnelle étaient largement basées sur des principes mécaniques, consistant en l'obtention de formes de préparations rétentives. La notion de « pilier » dentaire reflète bien cette vision de la dentisterie qui conçoit la dent comme un support sur lequel va reposer notre reconstruction prothétique. Ainsi, le maintien de l'organe dentaire

¹⁰ Cardoso et al., « Current aspects on bonding effectiveness and stability in adhesive dentistry ».

¹¹ Magne et al., « Composite resin core buildups with and without post for the restoration of endodontically treated molars without ferrule ».

¹² Belser, « Changement de paradigmes en prothèse conjointe ».

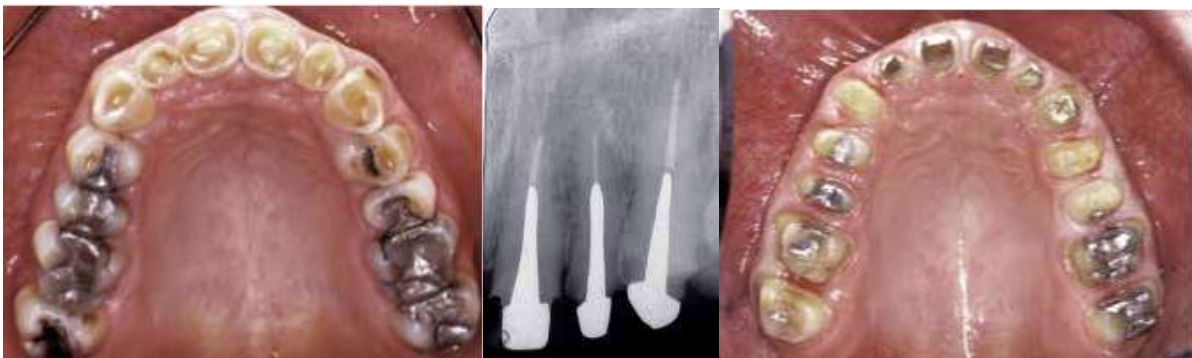sur l'arcade, se faisait parfois au détriment de la couronne clinique dans des cas de délabrement coronaire important, où une forme rétentive de préparation ne pouvait être obtenue que par la dépulpe de la dent et le scellement d'un faux moignon métallique.

Aujourd'hui, les techniques de collage ont fait évoluer le principe de préservation tissulaire. Toujours dans l'optique de garder la dent sur l'arcade le plus longtemps possible, il s'agit d'une approche plus conservatrice, et par conséquent plus biologique, qui passe par la préservation d'un maximum de tissus minéralisés et le maintien de la vitalité pulpaire.¹³

Ainsi, le principe « d'extension pour la prévention » développé par Black a évolué en « prévention de l'extension » ou plus communément appelé aujourd'hui dentisterie minimalement invasive, suivant un gradient thérapeutique, allant des soins les plus conservateurs aux soins les plus mutilants.

Figure 1 : Réhabilitation complète de l'arcade maxillaire par prothèses conjointes conventionnelles

Dévitalisations et inlay-cores sur les incisives pour obtenir la rétention suffisante au placement des prothèses. On notera cependant, que toutes les dents ont été préservées

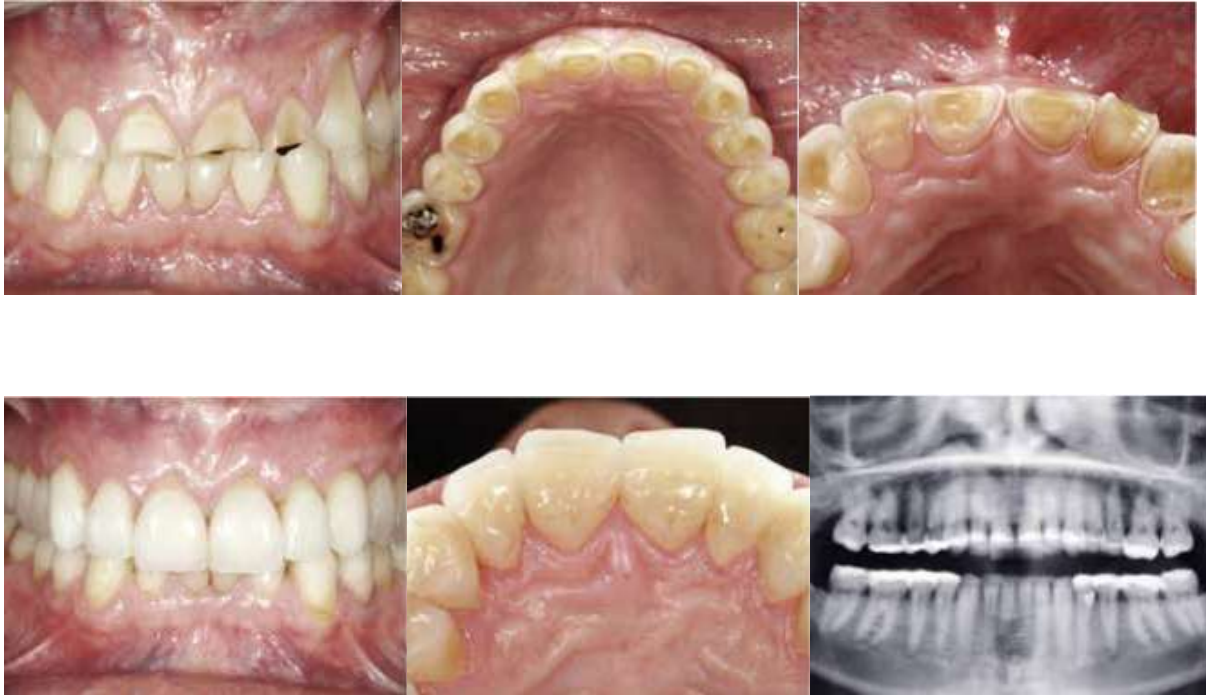

Source : Belser. « Changement de paradigmes en prothèse conjointe », 2010.

¹³ Belser.

Figure 2 : Réhabilitation complète par technique adhésive

Cela a permis de moins préparer les dents, toutes les dents ont été conservées et toutes les dents sont vitales



Source : Belser. « Changement de paradigmes en prothèse conjointe » 2010.

1.2.2. Dentisterie minimalement invasive

La dentisterie minimalement invasive apparaît donc comme la vision contemporaine de la préservation tissulaire appliquée à l'odontologie.

Techniquement parlant, cela consiste tout simplement à retirer le moins de tissus dentaires possibles. Comme expliqué ci-dessus, un traitement dentaire a pour objectif de maintenir le plus longtemps possible la dent sur l'arcade. Or, à l'heure actuelle, aucune restauration dentaire n'est à proprement parlé permanente et nécessitera une réparation ou son remplacement complet à un moment donné. Ainsi, une grande partie du travail du dentiste consiste à remplacer une restauration défectueuse par une nouvelle restauration plus volumineuse, qui nécessitera à son tour d'être remplacée ultérieurement faisant entrer la dent dans un cycle restaurateur. Chaque cycle entraîne un délabrement plus important de la dent et la rapproche de manière irrémédiable de l'extraction.

Pour tenter de réduire, voir d'interrompre ces cycles, la dentisterie minimalement invasive propose différentes approches :

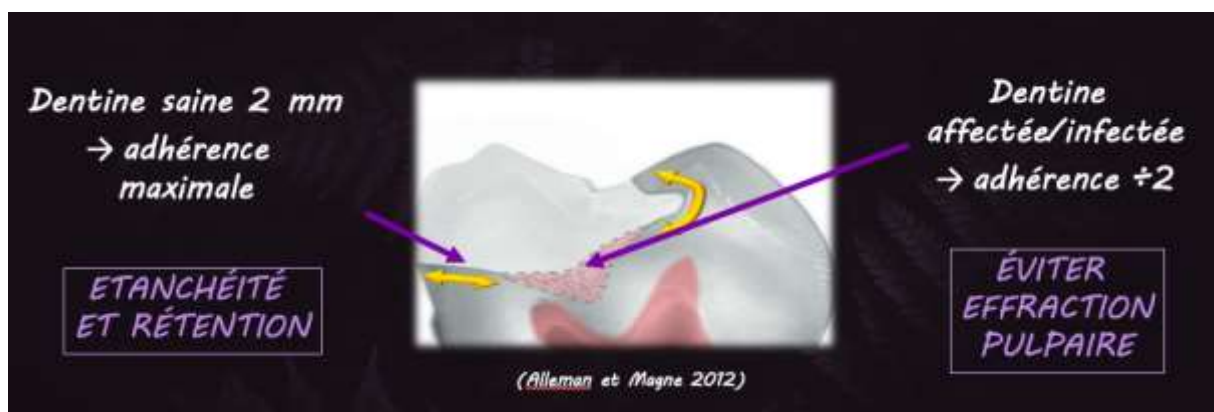
- Retarder le plus possible la première restauration par la prévention, le diagnostic précoce des lésions carieuses et des techniques de reminéralisation de la carie débutante,
- L'excavation partielle (ou curetage sélectif) des tissus cariés, qui consiste à réaliser un curetage complet des tissus cariés au niveau de l'émail et de la dentine périphériques de notre cavité et

à conserver de la dentine altérée en direction pulpaire. Ainsi on assure une haute valeur d'adhérence à la périphérie garantissant une étanchéité et une rétention maximale à notre restauration, et on évite l'effraction pulpaire pour tenter de préserver le plus longtemps possible la vitalité de la dent. ¹⁴

- Et le recours à des restaurations collées permettant une préparation moins invasive des dents dans un souci d'économie tissulaire, de renforcement des structures résiduelles et de réintervention. En effet bien que les taux d'échec à 15 ans entre prothèses scellées et collées soient voisins (25-30 %), la différence majeure est dans le type d'échec : 10 % des restaurations collées ne peuvent être refaites contre plus de 60 % des restaurations scellées ¹⁵

On préserve en retirant le moins possible. Un constat plein de bon sens, utopique pendant longtemps et rendu possible par l'adhésion.

Figure 3 : Excavation partielle : émail et 1-2 mm de dentine sains en périphérie, dentine altérée en direction pulpaire afin d'éviter l'effraction



Source : Dr François, 2018.

1.2.3 Gradient thérapeutique

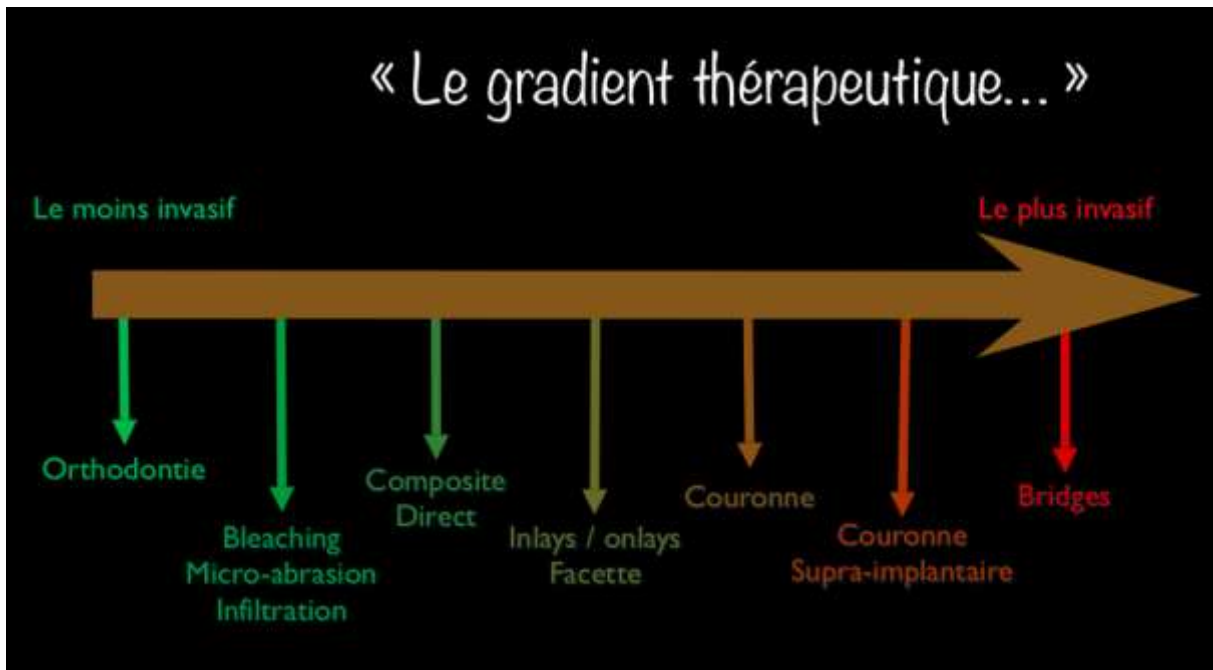
En 2009, Tirlet et Attal développent le concept de gradient thérapeutique. ¹⁶ S'inscrivant parfaitement dans la dentisterie minimalement invasive, l'idée maîtresse en est que les réponses thérapeutiques à la demande esthétique croissante des patients doivent se faire dans l'optique d'une préservation tissulaire maximale. D'où le classement des différentes thérapeutiques esthétiques sur un axe horizontal de la moins mutilante (à gauche) à la plus mutilante (à droite), comme présenté en figure 4.

¹⁴ Alleman et Magne, « A systematic approach to deep caries removal end points ».

¹⁵ Gerdolle, Drossart, et Bazos, « Evolution des formes de préparation pour inlays/onlays postérieurs au maxillaire ».

¹⁶ Tirlet et Attal, « Le gradient thérapeutique, un concept médical pour les traitements esthétiques ».

Figure 4 : Le gradient thérapeutique



Source : Tirlet et Attal. « Le gradient thérapeutique, un concept médical pour les traitements esthétiques », 2009.

Initialement développé et adapté au cadre spécifique des anomalies esthétiques sur dents naturelles antérieures et unitaires, ce concept a été progressivement étendu à l'ensemble de l'odontologie restauratrice fournissant une base de réflexion concrète pour les praticiens.

Le concept de gradient thérapeutique illustre ce qu'est la dentisterie minimalement invasive aujourd'hui. Elle privilégie des restaurations adhésives, de préférence la moins invasive possible, nous permettant de moins préparer les dents, de préserver plus de tissus, et donc de préserver plus longtemps la vitalité pulpaire et la dent sur l'arcade.

1.3 Stratégies bio-conservatrices

Ces nouveaux concepts, développés grâce et pour l'adhésion, ont fait évoluer la pratique de l'art dentaire. Il convient de voir plus précisément les objectifs et les techniques à notre disposition pour répondre au mieux à cette préoccupation de préservation tissulaire.

1.3.1 Les objectifs des restaurations collées

Afin de répondre au mieux à cette problématique, les restaurations que nous entreprenons doivent répondre à certains objectifs spécifiques à l'échelle de la dent. Ces objectifs ont été énoncés par Decup et Gaucher comme les objectifs biologiques du traitement restaurateur ¹⁷ :

- A) assurer une étanchéité dentinaire, soit pour préserver la pulpe (dent pulpée), soit pour empêcher les pénétrations intracanales de toxines ou de bactéries (dent dépulpée)
- B) compenser le volume tissulaire détruit par adjonction d'une masse de matériau biomimétique, biocompatible voire bioactif
- C) offrir une surface capable de maintenir l'aspect anatomique (forme et couleur), de résister aux contraintes fonctionnelles, de résister à la biocorrosion buccale et d'être compatible avec le tissu parodontal en cas de contact.

1.3.2 Les techniques mises à disposition

Avant tout, il est important de rappeler que tout traitement restaurateur commence par un curetage a minima de la cavité. Cela implique d'effectuer une excavation partielle des tissus carieux quand la situation clinique le demande, et de préserver quand cela est possible certaines structures tissulaires comme les crêtes marginales, les ponts d'émail, les surfaces occlusales saines etc., véritables poutres de résistance de la couronne dentaire. ¹⁸

Différentes techniques permettent d'aboutir à une restauration répondant aux objectifs ci-dessus.

Les techniques présentées font parties d'un protocole clinique proposé par Dietschi et Spreafico. ¹⁹ Initialement proposé pour les restaurations partielles collées de types inlay et onlay, ce protocole peut aisément être appliqué aux restaurations directes collées. En présence d'une cavité donnée à restaurer, les auteurs proposent les techniques suivantes :

- Immediate dentine sealing (ou IDS) : le « scellement dentinaire immédiat » en français, repose sur le fait que le collage dentinaire est meilleur sur une dentine fraîchement préparée et exposée, et consiste à réaliser une hybridation dentinaire une fois la préparation terminée. Il est obligatoire pour les restaurations directes collées, car il représente la première étape du protocole de collage. En restauration indirecte, l'IDS permet de protéger la dentine avant la prise d'empreinte et pendant la phase de temporisation et améliore également les valeurs d'adhérences et la qualité du joint.

¹⁷ Decup et Gaucher, « Approche bioconservatrice des tissus pour les restaurations indirectes ».

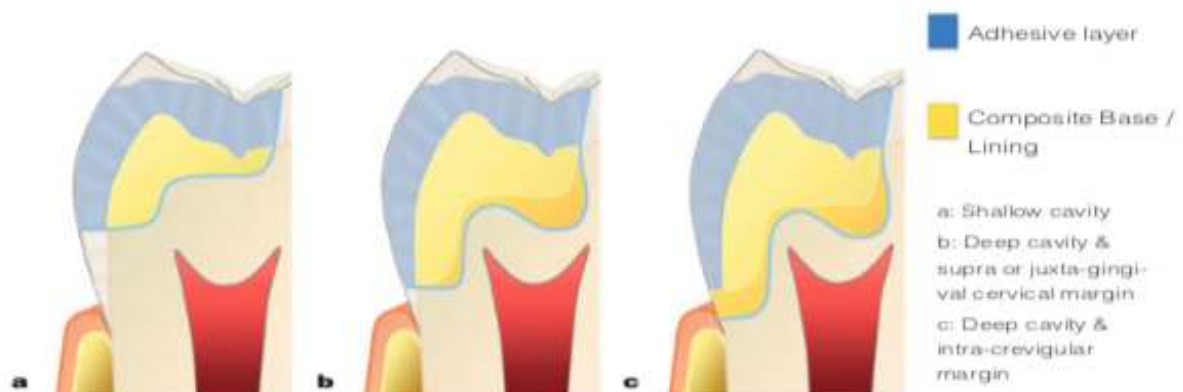
¹⁸ Magne, Dietschi, et Holz, « Esthetic restorations for posterior teeth : practical and clinical considerations ».

¹⁹ Dietschi et Spreafico, « Evidence-based concepts and procedures for bonded inlays and onlays. Part I, Historical perspectives and clinical rationale for a biosubstitutive approach ».

- Cavity design optimization (CDO) : technique développée afin d'éviter l'élimination superflue de tissus dentaires en vue de l'optention d'une cavité de dépouille pour une restauration indirecte collée. Elle consiste à appliquer un composite en technique directe afin de combler d'éventuelles contre-dépouilles et pour donner la géométrie idéale souhaitée à la préparation.
- Deep magin elevation (DME) : la « remontée de marge » en français, qui consiste à relocaliser une limite cervicale intra-sulculaire en supra-gingivale afin de faciliter et améliorer l'empreinte, l'isolation, le collage, les finitions des limites, l'adaptation de la restauration à venir. Elle s'obtient là encore en réalisant un composite en technique directe.

En fonction de la situation clinique, seul l'IDS, ou la combinaison de deux ou encore des trois techniques sera nécessaire (cf. figure 6). Une fois le protocole achevé, la cavité est biologiquement protégée et présente une géométrie facilitant toutes les étapes de la restauration, qu'elle soit directe ou indirecte. Il est à noter, que le CDO et la DME font parties intégrantes (quand cela s'avère nécessaire) de la réalisation d'un composite en technique directe.

Figure 5 : Aménagement cavitaire par technique adhésive



Source : Dietschi et Spreafico, « Evidence-based concepts and procedures for bonded inlays and onlays. Part I., Historical perspectives and clinical rationale for a biosubstitutive approach », 2015.

Ces différentes techniques basées sur la dentisterie adhésive font aujourd'hui parties du quotidien de nombreux praticiens. Que la restauration soit directe ou indirecte, les objectifs sont les mêmes. Et comme spécifié ci-dessus, ce protocole peut être appliqué dans les deux cas de figure.

Chaque situation clinique est unique et nécessite une réflexion scientifique de la part du chirurgien-dentiste, basée sur les données acquises de la science. Avant de nous retrouver dans les conditions pour appliquer le protocole ci-dessus, une réflexion en amont est nécessaire pour guider notre curetage et notre préparation afin d'aboutir à la cavité à restaurer.

L'adhésion a indéniablement élargit le champ des possibles en matière de restauration dentaire. Cependant il faudra se méfier d'une application trop rigoureuse de ces principes contemporains de la préservation tissulaire. Dentisterie minimalement invasive ne veut pas dire conservation systématique de toutes les structures coronaires sans prendre en compte le cas clinique dans sa globalité. Cela ne signifie pas qu'il faille réaliser systématiquement la restauration la moins invasive mais qu'il faille réaliser la restauration la moins invasive répondant le mieux possible aux différents critères biologiques, biomécaniques, fonctionnels et esthétiques.

Face à une dent délabrée, il convient de d'abord décider de la conception finale de la cavité après une analyse biomécanique des structures résiduelles et une analyse de la fonction manducatrice du patient. On pourra ensuite choisir la technique de restauration la mieux adaptée.

2 : Restauration guidée par la perte de substance et la fonction

2.1 Biomécanique de l'organe dentaire

La connaissance des propriétés biomécaniques des tissus dentaires permet de mieux comprendre leur rôle dans la résistance mécanique de la dent. Cela permet aussi de mieux appréhender les conséquences lors de sollicitations mécaniques sur l'organe dentaire intact, délabré ou restauré et d'en déduire les géométries caviatires les plus favorables

2.1.1 Définition

La biomécanique est l'étude des propriétés mécaniques des organismes vivants. Elle s'appuie sur les relations existantes entre les structures anatomiques ou synthétiques et les fonctions qu'elles assurent.²⁰

D'un point de vu macroscopique, la dent se présente comme une coque d'émail convexe sur un noyau de dentine concave. Les contours ronds, robustes et convexes de l'émail fournissent à ce tissu la résistance nécessaire pour supporter les contraintes occlusales. Les reliefs pointus et concaves de la dentine apportent un soutien stable à cet émail.²¹ Cette macrostructure entre l'émail et la dentine fonctionne en symbiose pour rediriger les contraintes fonctionnelles selon le grand axe de résistance de la dent avec le desmodonte comme premier amortisseur de contraintes.²²

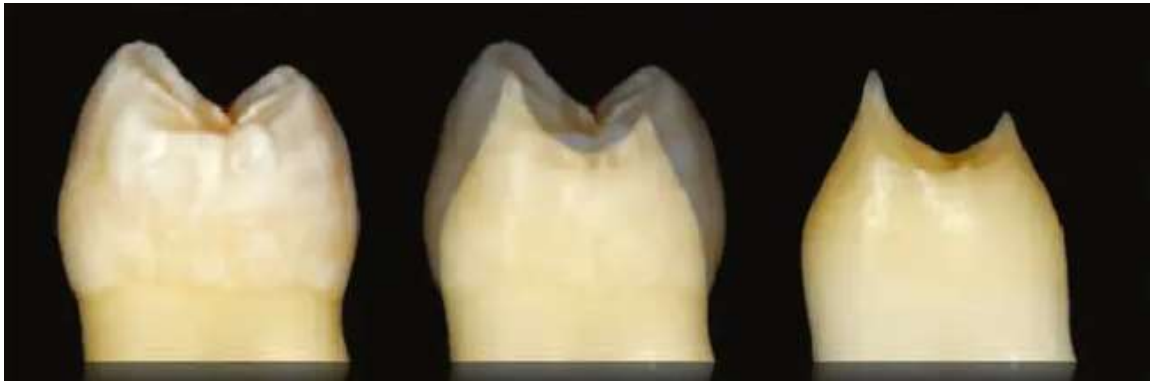Cette simple analyse, apporte déjà des arguments sur l'importance de préserver ce complexe émail-dentine.

²⁰ Attal et Fron-Chabouis, « Les tissus dentaires à préserver lors de la réalisation des inlays/onlays : approche biomécanique ».

²¹ Bazos et Magne, « Bio-emulation : biomimetically emulating nature utilizing a histo-anatomic approach ; structural analysis ».

²² Naveh et al., « Tooth-PDL-bone complex : response to compressive loads encountered during mastication : a review ».

Figure 6 : Coque d'émail convexe sur noyau de dentine concave



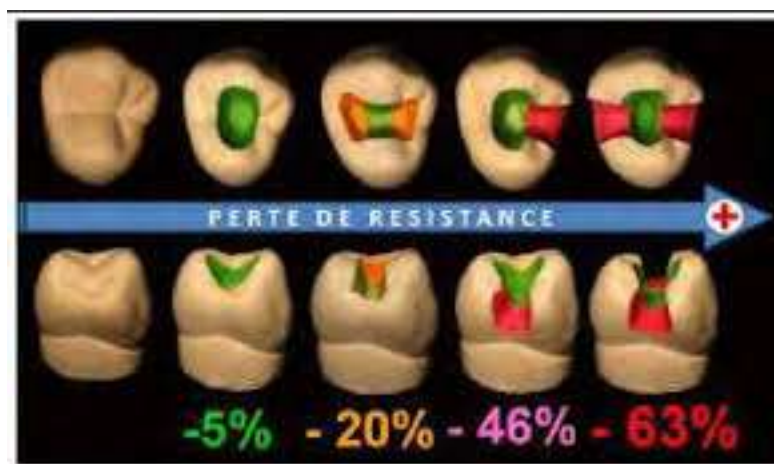Source : Bazos et Magne. « Bio-emulation », 2011.

2.1.2. Une coque d'émail garante de la rigidité dentaire

Il existe une relation entre la quantité d'émail perdu et les propriétés mécaniques de la dent. Par exemple, lors d'une préparation périphérique classique, l'ensemble de l'émail est retiré et la flexibilité de la dent résiduelle est multiplié par plus de deux.²³

Les crêtes marginales, le pont d'émail, le plafond pulpaire sont autant de structures permettant de lutter contre la flexion cuspidienne. Depuis les travaux de Reeh²⁴ nous savons que la perte d'une crête marginale combinée à une perte de substance occlusale diminue la rigidité de la dent de 46 % et qu'une cavité MOD la réduit de 63 %.

Figure 7 : Perte de résistance en fonction de la perte de substance



Source : Corne, de March, et Vaillant « Indications and preparations of bonded ceramic inlays-onlays: concepts and guidelines », 2015.

²³ Magne et Tan, « Incisor compliance following operative procedures ».

²⁴ Reeh, Messer, et Douglas, « Reduction in tooth stiffness as a result of endodontic and restorative procedures ».

Au niveau cervical, l'émail revêt également un rôle important. Le bandeau d'émail cervical est le garant d'un collage fiable et contribue à assurer une rigidité suffisante de la dent. En effet d'après Milicich ²⁵, ce cercle d'émail cervical est capable de supporter d'importantes forces de compressions et de les transmettre à la dentine radiculaire via la jonction amélo-dentinaire. Pour bien comprendre l'importance de conserver au maximum l'intégrité de cette coque d'émail, Milicich fait l'analogie simpliste mais pertinente avec une boîte de conserve. Intacte, elle peut supporter d'importantes contraintes, aussi bien verticalement (compression) que latéralement (cisaillement). Si on retire le couvercle, la boîte résiste toujours bien à la compression verticale, par contre elle sera beaucoup plus susceptible de se déformer si on applique des forces latéralement. Ainsi, même en présence d'une importante perte de substance, on pourra toujours compter sur le bandeau d'émail périphérique pour supporter d'importantes contraintes en compression.

La coque d'émail apparaît donc comme essentielle à la bonne répartition des contraintes dans la couronne et assure sa rigidité.

Ces différents constats sont autant de preuves apportées au bien-fondé de la préservation tissulaire. Cependant, comme déjà énoncé dans la première partie, la préservation tissulaire est une ligne directrice mais en aucun cas une règle absolue. La réalité clinique de notre pratique nous confronte quotidiennement à des situations où de fines parois d'émail résiduel ou de l'émail non soutenu par de la dentine persistent.

Différentes approches sont décrites dans la littérature concernant l'élimination ou non de l'émail résiduel et/ou non soutenu par de la dentine :

- Systématiquement si l'émail est non soutenu et/ou fissuré ²⁶
- Que si on est en présence d'émail non soutenu et fissuré ²⁷
- Préservation des parois d'émail non soutenues si elles ne sont pas soumises aux contraintes occlusales ²⁸

Dans tous les cas, il convient de tester la résistance de l'émail résiduel avec un instrument (ou des ultrasons) ²⁹, en particulier au niveau des cavités proximales où l'émail, du fait de l'orientation longitudinale de ses prismes, sera plus susceptible à s'effriter.

²⁵ Milicich et Rainey, « Clinical presentations of stress distribution in teeth and the significance in operative dentistry ».

²⁶ Cazier, « Remplacement d'une restauration à l'amalgame par onlay en matériau esthétique ».

²⁷ Attal et Fron-Chabouis, « Les tissus dentaires à préserver lors de la réalisation des inlays/onlays : approche biomécanique ».

²⁸ Lehmann, « Restaurations coronaires partielles de la première molaire ».

²⁹ Attal et Fron-Chabouis, « Les tissus dentaires à préserver lors de la réalisation des inlays/onlays : approche biomécanique ».

2.1.3 Sur un noyau résilient de dentine

La dentine, tissu moins minéralisé et présentant un module d'élasticité plus faible que l'émail et lié à celui-ci via la jonction amélo-dentinaire, va jouer le rôle d'amortisseur des contraintes que subit l'émail en protégeant ainsi la pulpe dentaire.

Comme pour l'émail, il est judicieux de préserver le plus possible la dentine. En effet, la dentine profonde est moins dure et moins rigide, elle possède une plus faible résistance mécanique et elle a une ténacité moins élevée que la dentine superficielle. Donc plus la cavité est profonde et plus le risque biomécanique est important.³⁰

Toutes les structures de la dent fonctionnent ensemble et forment un système interdépendant. L'émail fragile casserait facilement sans les structures d'amortissements que sont la jonction amélo-dentinaire et la dentine. C'est le cas de figure que l'on rencontre avec la persistance d'émail non soutenu décrit précédemment. Pareillement, la dentine n'est rien si elle n'est pas recouverte de sa coque d'émail. C'est la situation que l'on retrouve sur les préparations périphériques avec une flexibilité multipliée par deux.

2.2. Analyse des tissus dentaires résiduels

Après l'éviction des tissus cariés, la dépose d'anciennes restaurations défectueuses, ou bien en présence de lésions d'usures ou traumatiques, il convient d'analyser les tissus dentaires résiduels. Épaisseur et hauteur des parois résiduelles, géométrie cavitaire obtenue, situation des limites, présence d'émail non soutenu etc., afin de convenir d'une forme de préparation qui garantisse une bonne pérennité à notre future restauration et à la dent support.

2.2.1 Epaisseur des parois résiduelles

Cette volonté de recouvrir les parois résiduelles affaiblies nous vient directement de la prothèse conjointe conventionnelle : une structure fragilisée devra être recouverte par une couronne pour éviter la fracture. Comme expliqué dans la première partie, l'avènement et la maîtrise de l'adhésion nous ont permis de développer une approche beaucoup plus conservatrice.

³⁰ Attal et Fron-Chabouis.

Cependant, il paraît indéniable que plus une paroi/cuspide est fine, plus elle est fragile. Et donc plus le complexe dent-restauration sera susceptible de se fracturer ou d'induire un échec par perte d'intégrité marginale ou micro-fissures.³¹

Se pose alors la question suivante : quelle épaisseur de paroi faut-il conserver ? La littérature scientifique nous fournit beaucoup de résultats différents, dont certains sont consignés dans le tableau suivant :

Tableau 2 : Epaisseurs des parois à conserver selon différents auteurs

| Auteur | Epaisseur des parois à conserver |
|-------------------------|---|
| Ferraris ³² | 3mm pour dent dépulpée et 2mm pour dent pulpée |
| Abu-Awwad ³³ | Plus de 2mm pour dent devitalisée |
| Krifka ³⁴ | 2 mm |
| Veneziani ³⁵ | Entre 2 et 1mm |
| Rocca ³⁶ | 1mm |

Source : Auteur, 2020.

Ces résultats nous confirment que, à l'heure actuelle, il n'y a pas de consensus sur le sujet. Cette multitude de résultats s'expliquent en partie par la multitude d'études avec des protocoles différents :

- Dents utilisées différentes (prémolaire maxillaire, molaire maxillaire ou mandibulaire, etc.)
- Matériaux utilisés
- Test avec pré-fatigue cyclique ou charge continue jusqu'à la fracture etc.
- Directions des forces appliquées
- Analyse par la méthode des éléments finis
- Etc.

³¹ Krifka et al., « Influence of different cusp coverage methods for the extension of ceramic inlays on marginal integrity and enamel crack formation in vitro ».

³² Ferraris, « Posterior indirect adhesive restorations (PIAR) ».

³³ Abu-Awwad, « A modern guide in the management of endodontically treated posterior teeth ».

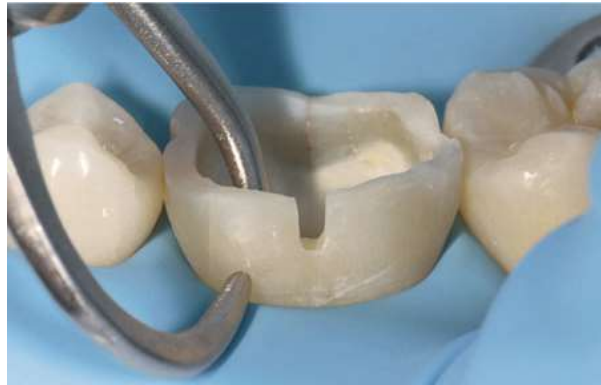³⁴ Krifka et al., « Influence of different cusp coverage methods for the extension of ceramic inlays on marginal integrity and enamel crack formation in vitro ».

³⁵ Veneziani, « Posterior indirect adhesive restorations ».

³⁶ Rocca et al., « Evidence-based concepts and procedures for bonded inlays and onlays. Part II. Guidelines for cavity preparation and restoration fabrication ».

Il semble cependant raisonnable de dire qu'une cuspidé épaisse de plus de trois millimètres et parfaitement soutenue par de la dentine est un facteur favorable à la conservation de celle-ci. Au contraire, il semble préférable de recouvrir une cuspidé de moins d'un millimètre d'épaisseur.

Figure 8 : Mesure de l'épaisseur d'une paroi résiduelle



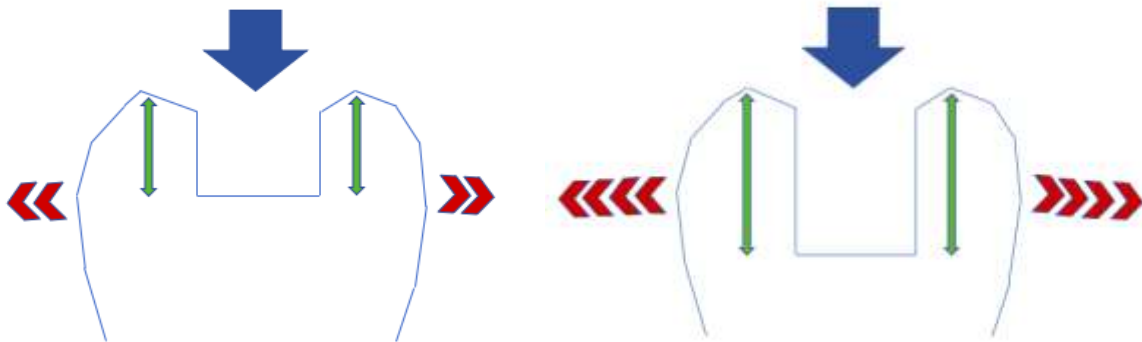
Source : Ferraris. « Posterior indirect adhesive restorations (PIAR) », 2017.

Forster accorde plus d'importance à la profondeur de la cavité.³⁷ Plus une cavité est profonde, plus les parois et cuspidés résiduelles vont fonctionner comme des bras de levier. Ainsi il considère qu'une cavité MOD sur une molaire profonde de trois millimètres peut être restaurée avec une technique adhésive conventionnelle, mais si la profondeur est de cinq millimètres ou plus, il faudrait mieux opter pour un recouvrement cuspidien. En effet, une paroi/cuspidé résiduelle peut être assimilée à un bras de levier, c'est-à-dire une pièce rigide mobile autour d'un point d'appui sur laquelle s'exerce deux forces : une résistance et une force antagoniste. Ainsi, plus le bras de levier est long, plus la force nécessaire pour aller à l'encontre de la résistance sera faible. Donc plus la cavité est profonde et plus la force nécessaire pour engendrer la flexion des cuspidés sera faible.

³⁷ Forster, « Biomimetic restoration of endodontically treated posterior teeth ».

Figure 9 : Sur deux cavités de même largeur mais de profondeur différente, les cuspides peuvent être assimilées à des bras de levier

Plus la cavité est profonde plus ces bras de levier seront grands (flèches vertes) et seront donc plus susceptibles de fléchir sous une force de même intensité



Source : Auteur, 2020.

Une autre approche défendue par Gerdolle consiste à prendre en compte les deux paramètres précédents.³⁸ Si le rapport hauteur/largeur de la cuspid est inférieur ou égal à un la cuspid est conservée en l'état, et si le rapport est supérieur à un il convient d'étudier la question du recouvrement cuspidien. Loin d'en faire une règle systématique, l'auteur modère son propos en nous rappelant que la présence de certaines structures comme les crêtes marginales, le pont d'émail et le plafond pulpaire, permettent de lutter contre la flexion cuspidienne et limitent ainsi le besoin de recouvrement.

L'épaisseur de la cuspid/paroi résiduelle ne doit donc pas être notre seul critère décisionnel, la profondeur de la cavité est également d'une grande importance. Mais en l'absence de consensus, ces mesures devront être confrontées avec d'autres données avant d'opter pour un recouvrement ou non.

2.2.2 Distribution des contraintes en fonction du type de préparation

Il s'agit d'un autre axe de réflexion permettant d'orienter le choix du praticien vers un recouvrement cuspidien ou non.

La distribution des contraintes dans une cavité varie en fonction de la géométrie de celle-ci, ainsi il peut paraître pertinent de vouloir orienter notre choix vers des préparations présentant la meilleure répartition des contraintes au sein de la dent. Il faut donc discuter de la balance bénéfices/risques

³⁸ Gerdolle, Drossart, et Bazos, « Evolution des formes de préparation pour inlays/onlays postérieurs au maxillaire ».

entre une approche la plus bio-conservatrice possible contre une approche plus consommatrice en tissu mais supposée plus stable mécaniquement.

Là encore, de nombreuses études sur le sujet sont disponibles avec des protocoles différents, mais globalement le recouvrement cuspidien de type onlay augmente la résistance du complexe dent-restauration par rapport à une préparation de type inlay et donne une meilleure répartition des contraintes.

En effet les contraintes en compressions transmises aux structures dentaires recouvertes par des onlays sont très bien supportées par la dent. Les inlays en revanche auront tendance à agir comme des coins faisant travailler les cuspidés adjacentes comme des bras de leviers entraînant des contraintes en flexions moins bien supportées par le joint de colle et les structures dentaires résiduelles (cf. figure 10).^{39 40 41}

Cependant, comme le souligne Mondelli⁴², d'autres études montrent des résultats similaires entre la résistance d'une dent restaurée par inlay et la résistance d'une dent saine. Mais, dans ces études Mondelli remarque que les cavités sont plus petites que dans son étude où l'onlay présente une meilleure résistance que l'inlay. Ce que nous dit Mondelli, et qui est confirmé par d'autres auteurs, est que l'augmentation de la largeur de l'isthme (et donc la diminution des épaisseurs des parois résiduelles), diminue la résistance de la dent.^{43 44}

La suite de ce raisonnement nous amène à nous intéresser au recouvrement cuspidien complet de type overlay. Pour Stappert il n'y a pas de différences significatives au niveau de la résistance entre onlay et overlay, mais le joint d'un onlay est plus sensible à l'infiltration bactérienne⁴⁵ (peut s'expliquer par le fait qu'un overlay ne présente pas de joint occlusal et donc subira moins de sollicitations).

³⁹ Magne et Knezevic, « Simulated fatigue resistance of composite resin versus porcelain CAD/CAM overlay restorations on endodontically treated molars ».

⁴⁰ Mondelli et al., « Fracture resistance of weakened teeth restored with condensable resin with and without cusp coverage ».

⁴¹ Yamanel et al., « Effects of different ceramic and composite materials on stress distribution in inlay and onlay cavities : 3-D finite element analysis ».

⁴² Mondelli et al., « Fracture resistance of weakened teeth restored with condensable resin with and without cusp coverage ».

⁴³ Mei et al., « Influence of the indirect restoration design on the fracture resistance : a finite element study ».

⁴⁴ Sener-Yamaner et al., « Finite element analysis on the optimal material choice and cavity design parameters for MOD inlays exposed to different force vectors and magnitudes ».

⁴⁵ Stappert et al., « Masticatory fatigue, fracture resistance, and marginal discrepancy of ceramic partial crowns with and without coverage of compromised cusps ».

Yang trouve quant à lui que l'overlay diminue significativement les contraintes par rapport aux onlays et inlays.⁴⁶ Magne va également dans ce sens.⁴⁷

De plus, le recouvrement cuspidien et notamment l'overlay présente une meilleure configuration de cavité en termes de facteur C et donc diminue les contraintes de polymérisations dues à la contraction de prise du composite.⁴⁸

D'autres auteurs vont à l'encontre de ces résultats et disent que le recouvrement cuspidien n'améliore pas la résistance à la fracture, même sur des cavités importantes.^{49 50}

Yamanel⁵¹ est un des seuls à évoquer la pluralité des résultats de la littérature en lien avec la pluralité des protocoles utilisés : ainsi ces études montrant l'absence d'amélioration par le recouvrement cuspidien utilisent toutes dans leurs protocoles l'application d'une force dirigée selon le plus grand axe de résistance de la dent et centré sur la restauration. Il s'agit d'une situation très différente de la réalité clinique et justement pointée par Yamanel. Dans son analyse par éléments finis, une force oblique de 50 N est appliquée sur 4 points différents ce qui se rapproche davantage de la réalité.

⁴⁶ Yang et al., « Stress distribution in premolars restored with inlays or onlays : 3D finite element analysis ».

⁴⁷ Magne et Belser, « Porcelain versus composite inlays/onlays ».

⁴⁸ Rocca et Krejci, « Crown and post-free adhesive restorations for endodontically treated posterior teeth : from direct composite to endocrowns ».

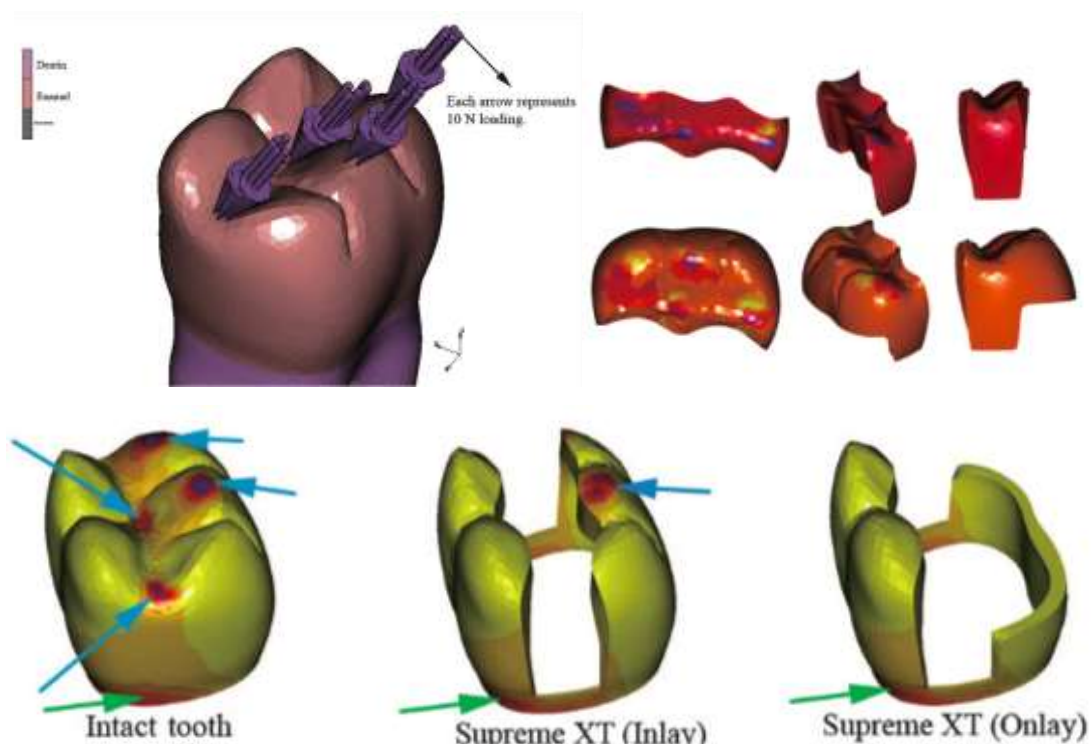
⁴⁹ Stappert et al., « All-ceramic partial coverage premolar restorations : cavity preparation design, reliability and fracture resistance after fatigue ».

⁵⁰ Soares et al., « Influence of cavity preparation design on fracture resistance of posterior leucite-reinforced ceramic restorations ».

⁵¹ Yamanel et al., « Effects of different ceramic and composite materials on stress distribution in inlay and onlay cavities : 3-D finite element analysis ».

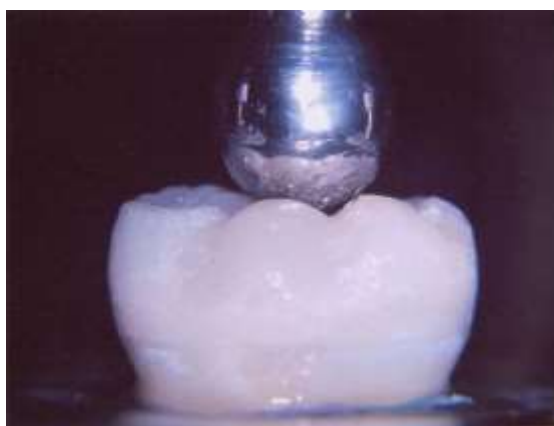Figure 10 : Des forces obliques sont appliquées sur 4 points différents

Les flèches bleues représentent les points de compressions principaux et les flèches vertes les points de compressions secondaires. Sur la situation de l'inlay on remarque une flèche bleue sur l'émail résiduel et les autres se répartissent sur la restauration. Pour l'onlay en revanche, on remarque l'absence de zones de compressions principales sur les structures dentaires résiduelles, elles sont toutes appliquées directement sur l'onlay.



Source : Yamanel et al., « Effects of different ceramic and composite materials on stress distribution in inlay and onlay cavities », 2009.

Figure 11 : Force axiale directement appliquée sur la restauration



Source : Soares et al., « Influence of cavity preparation design on fracture resistance of posterior leucite-reinforced ceramic restorations », 2006.

La conclusion de son étude est que, selon l'orientation des contraintes définie, l'onlay protège mieux les structures résiduelles de la dent que l'inlay. Yamanel l'explique en partie par le fait que les contraintes occlusales sont directement appliquées sur l'onlay qui va pouvoir en absorber une partie alors que pour l'inlay, les contraintes se répartissent sur la dent et la pièce prothétique, ce qui entraîne obligatoirement plus de contraintes sur la dent, aussi bien en compression qu'en tension à l'interface dent-restauration.

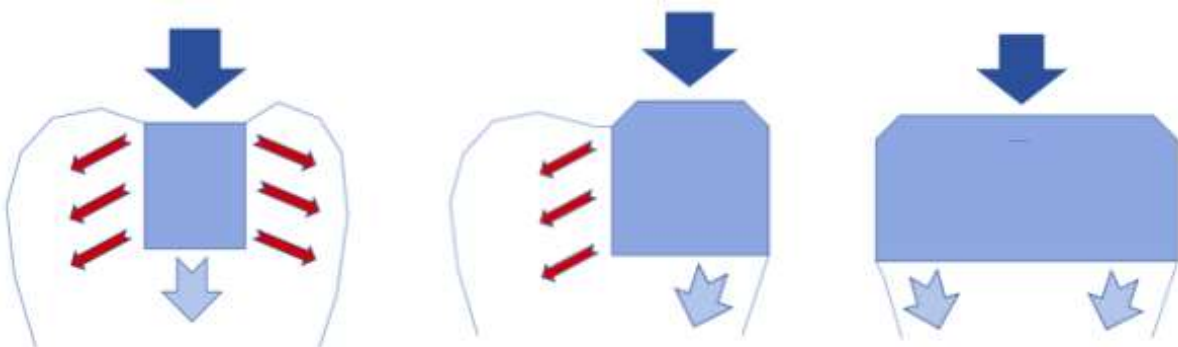
Ces différents résultats semblent donc nous montrer que les solutions les plus mutilantes sont les plus stables mécaniquement.

L'objectif ici est avant tout de fournir un axe de réflexion, en effet il est important de retenir et de comprendre comment les contraintes sont distribuées au sein de la dent en fonction des structures résiduelles et du type de restauration.

Ainsi, il paraît important de rappeler qu'un recouvrement cuspidien, s'il n'est pas complet, fera effectivement travailler les structures qu'il recouvre en compression, mais les tissus dentaires adjacents (ainsi que le joint de colle à ce niveau là) subiront des contraintes en tension. Seul le recouvrement complet fera travailler l'ensemble dent-restauration en compression pure.

Figure 12 : Schémas des contraintes en tensions et compressions en fonction du type de restauration

Seul le recouvrement cuspidien complet fait travailler l'ensemble dent-restauration en compression pure.



Source : Auteur, 2020.

2.2.3 Risques en fonction de la géométrie cavitaire

La fracture du matériau de restauration et/ou des parois dentaires résiduelles est une des causes d'échec principale en odontologie restauratrice.⁵² Les praticiens consciencieux souhaitent toujours réaliser la restauration la plus pérenne possible, or comme cela a été évoqué dans la première partie de ce travail, au-delà de la longévité de la restauration, c'est la durée de vie de la dent support qui doit être l'objectif principal de nos préoccupations.

Il paraît donc intéressant de connaître les schémas de fractures en fonction des différents types de préparations.

Comme la répartition des contraintes le laisse suggérer, les inlays semblent présenter le schéma de fracture le moins favorable par rapport aux onlays et overlays^{53 54} : fracture basse sous la jonction amélo-cémentaire.

Concernant les schémas de fractures entre onlays et overlays, peu de littérature est actuellement disponible sur le sujet.

Il est intéressant de noter là aussi, que bien qu'un recouvrement cuspidien soit plus mutilant, les fractures sont moins sévères que pour les inlays. Ainsi, bien que ces restaurations soient plus à droite sur le gradient thérapeutique et donc plus consommatrices en tissus dans l'approche initiale elles seraient plus susceptibles de maintenir longtemps la dent sur l'arcade : joint collé potentiellement plus stable car moins soumis aux contraintes en tension et, en cas d'échec par fracture, une réintervention serait plus aisée.

En partant de ce constat, Politano et al.⁵⁵ proposent une vision qui est plus axée sur la meilleure répartition des contraintes au sein des structures dentaires résiduelles et qui est donc légèrement plus mutilante que la classique dentisterie minimalement invasive.

⁵² Weill et al., « Inlays/onlays esthétiques : facteurs de longévité ».

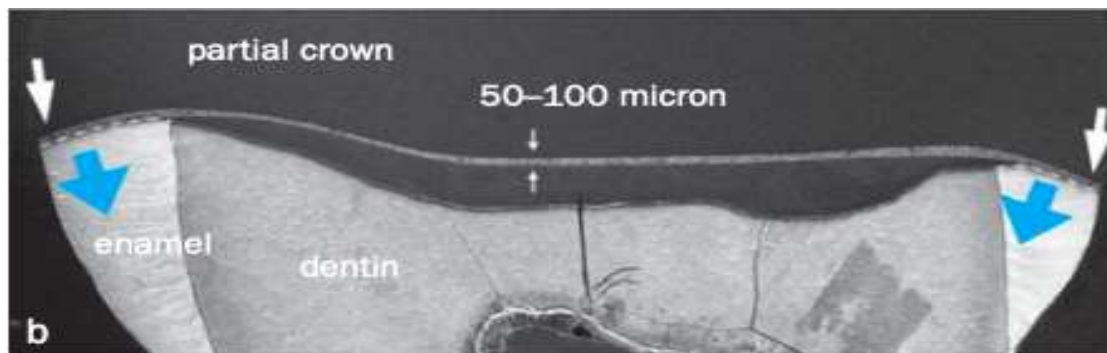
⁵³ Mondelli et al., « Fracture resistance of weakened teeth restored with condensable resin with and without cusp coverage ».

⁵⁴ Soares et al., « Influence of restorative technique on the biomechanical behavior of endodontically treated maxillary premolars. Part I, Fracture resistance and fracture mode ».

⁵⁵ Politano, Van Meerbeek, et Peumans, « Nonretentive bonded ceramic partial crowns: concept and simplified protocol for long-lasting dental restorations ».

Au lieu de baser leurs réflexions sur des épaisseurs minimales de cuspidés de un ou deux millimètres, les auteurs de l'article proposent de recourir au recouvrement cuspidien dans une grande majorité des cas pour faire travailler le plus possible le complexe dent-restauration comme une dent naturelle : répartition des contraintes occlusales de manière centripète, de la périphérie vers le centre de la dent et pour dissiper les contraintes le mieux possible le long du plus grand axe de résistance de la dent.

Figure 13 : Répartition centripète des contraintes occlusales lors d'un recouvrement cuspidien complet par overlay



Source : Politano, Van Meerbeek, et Peumans, « Nonretentive bonded ceramic partial crowns », 2018.

Ils proposent de conserver les cuspidés dans deux situations :

- Les cuspidés très épais et parfaitement soutenus par de la dentine capables de résister à toutes les contraintes fonctionnelles. Le but recherché ici est de conserver les cuspidés qui seront le moins sensibles à la flexion cuspidienne afin de minimiser les risques de fractures et de dégradation du joint de colle. Cependant, la conservation de telles cuspidés ne protège pas pour autant le joint de l'usure occlusale. Pour cela, les auteurs préconisent que l'adaptation de la restauration soit la plus précise possible.
- Cuspide vestibulaire épaisse des prémolaires maxillaires, pour des raisons purement esthétiques. En effet les auteurs spécifient qu'une telle restauration sera moins résistante qu'une restauration à recouvrement complet. Dans une telle situation, il faudra aussi faire attention à la diduction du patient et vérifier que la cuspide ne soit pas sollicitée par une éventuelle fonction de groupe.

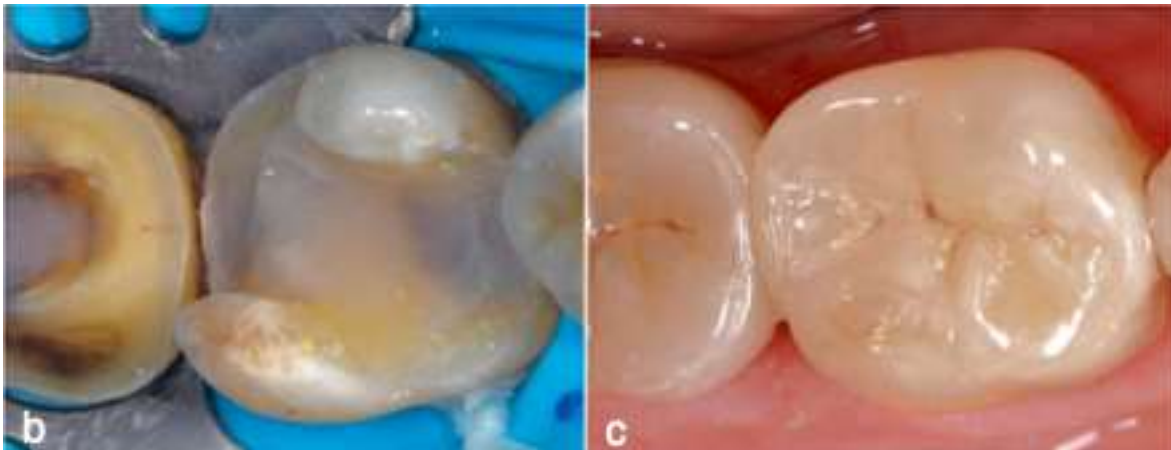
Il est intéressant de noter que les auteurs ne fournissent pas d'épaisseur de cuspide minimale de conservation. En ce sens cela rejoint ce que propose Gerdolle avec son rapport hauteur/largeur cuspidienne, qui cliniquement parlant est assez similaire à cette notion de cuspide « très épaisse ».

A travers cet article, les auteurs nous alertent sur les risques d'une application irraisonnée et aveugle de la dentisterie minimalement invasive et proposent de faire évoluer le concept vers une dentisterie qu'ils qualifient de minimalement hasardeuse.

De manière concrète, cela implique que si un doute persiste quant à la conservation ou non d'une structure résiduelle, il paraît plus sage de pencher pour l'option du recouvrement.

Figure 14 : Recouvrement occlusal complet par un overlay en céramique

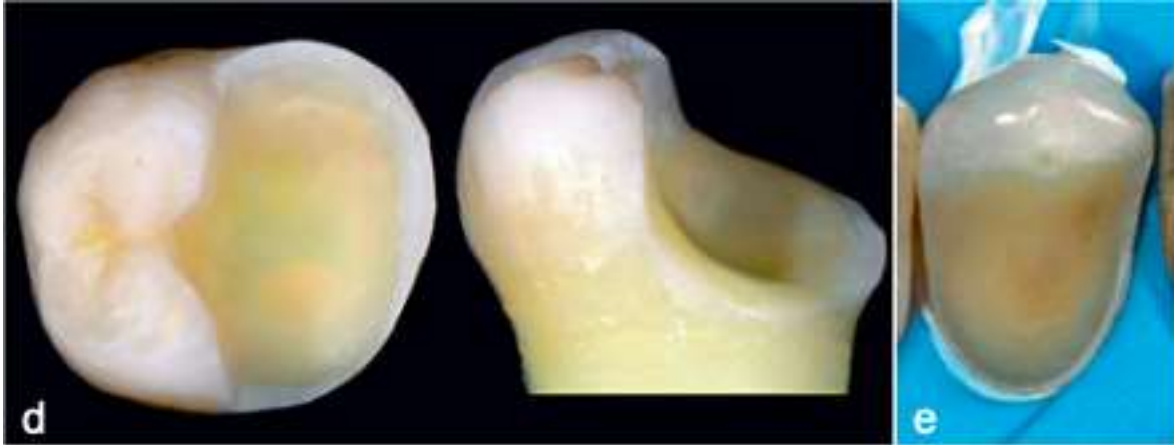Les auteurs expliquent que la décision thérapeutique initiale avait été de conserver les cuspidés résiduelles conformément aux principes de la dentisterie minimalement invasive. Cependant, les cuspidés fonctionnant comme des bras de levier n'ont pas supporté les flexions répétées dues aux fonctions occlusales entraînant une dégradation mécanique rapide de l'interface de collage. Suite à cet échec, un recouvrement occlusal complet par un overlay en céramique a été réalisé.



Source : Politano, Van Meerbeek, et Peumans, « Nonretentive bonded ceramic partial crowns », 2018.

Figure 15 : Exemples de cuspides épaisses pouvant être conservées selon Politano et al.

Sur la photographie de gauche on notera qu'on peut évaluer approximativement le rapport hauteur/largeur comme étant de 1. La photographie de droite nous montre la conservation d'une cuspide vestibulaire d'une prémolaire maxillaire pour un meilleur rendu esthétique.



Source : Politano, Van Meerbeek, et Peumans, « Nonretentive bonded ceramic partial crowns », 2018.

Pour autant faut-il totalement délaissier les restaurations avec une cavité de type inlay ? La réponse est bien évidemment non. En effet la majorité des cavités de type inlay testés dans la littérature sont des cavités MOD qui sont, rappelons-le, une des situations les plus défavorables mécaniquement parlant. Comme déjà énoncé précédemment, les crêtes marginales, le pont d'émail, le plafond pulpaire, une continuité amélaire périphérique, des cuspides épaisses et parfaitement soutenues par de la dentine, sont autant de structures qui limiteront considérablement la flexion cuspidienne.

2.2.4 Situation de la limite cervicale

La situation de la limite cervicale s'inscrit aussi comme l'une des problématiques à laquelle le praticien doit faire face en odontologie restauratrice.

2.2.4.1 Limite cervicale basse et adaptation marginale des restaurations directes et indirectes collées

Il est aisé d'affirmer que plus la limite cervicale est basse, plus la restauration sera techniquement complexe à réaliser (accès visuel et manuel plus limité). Il est également commun de penser que plus une limite est basse, voir sous-gingivale, plus le complexe dent-restauration sera susceptible de développer des caries secondaires (limites sous-gingivales plus difficiles à bien adapter, nettoyage par le patient plus fastidieux, donc plus de rétention de plaque etc.). Cependant une revue systématique


de la littérature et une méta-analyse de Papageorgiou et al. de 2013 n'a pas pu conclure sur le fait que des limites sous-gingivales étaient associées à un ratio plus élevé de caries secondaires.⁵⁶

D'autres auteurs soutiennent qu'une bonne précision du joint cervical et un bon état de surface des limites sous-gingivales entraînent une réponse favorable des tissus.

L'adaptation marginale était une des différences majeures entre restauration directe et indirecte collée. Dietschi et Spreafico ont montré dès 1995 que le joint dent-restauration était plus étanche pour les restaurations indirectes collées et en particulier au niveau des limites cervicales présentant des épaisseurs de 0,5-1 mm d'émail résiduel ou sur des limites purement dentinaires.⁵⁷

Ces moins bons résultats pour les restaurations directes collées étaient dûs à la rétraction de prise du composite lors de la polymérisation initiale et lors de la post-polymérisation du composite qui intervient encore pendant plusieurs jours après la mise en place de ce dernier. Les restaurations indirectes collées sont beaucoup moins sensibles à cela étant donné que la polymérisation du composite n'intervient qu'au niveau du joint de colle.

Figure 16 : À gauche joint infiltré sur une restauration directe, à droite absence d'infiltration sur une restauration indirecte collée



Source : Dietschi et Spreafico, *Restaurations esthétiques collées : composites et céramique dans les traitements esthétiques des dents postérieures*, 1997.

De nombreux auteurs continuent à aller dans ce sens, notamment pour justifier l'utilisation d'une restauration indirecte collée par rapport à une restauration directe. Cependant, l'évolution des

⁵⁶ Papageorgiou et al., « The effect of prosthetic margin location on caries susceptibility : a systematic review and meta-analysis ».

⁵⁷ Dietschi et Spreafico, *Restaurations esthétiques collées : composites et céramique dans les traitements esthétiques des dents postérieures*.

matériaux de restaurations et des techniques de mise en œuvre donnent des résultats plus contrastés aujourd'hui.

Une étude de 2008 comparant l'adaptation marginale de composites réalisés en technique directe et indirecte conclue à une absence de différence significative au niveau de l'adaptation des limites cervicales amélares.⁵⁸ Le même résultat a été obtenu dans une étude de 2018 comparant des restaurations indirectes collées en composite avec des restaurations directes en composite fibro-renforcé.⁵⁹

Une étude iranienne de 2010⁶⁰ et une étude turque de 2016⁶¹ trouvent même une meilleure adaptation marginale pour les restaurations directes en composites au niveau des limites cervicales amélares.

Au niveau des limites dentinaires basses descendant sous la jonction amélo-cémentaire, mis à part l'ouvrage de Dietschi et Spreafico de 1995⁶², peu de littérature est disponible sur la comparaison de l'adaptation marginale entre restauration directe et indirecte collée.

Selon Rocca et al., l'application d'un liner en composite, c'est-à-dire une fine couche d'un millimètre d'épaisseur de composite (réalisé en composite fluide ou de restauration) appliqué en technique directe sous un inlay présente une adaptation marginale équivalente à celle d'un inlay sans liner, même sur un collage purement dentinaire.⁶³ Cette technique correspond à la remontée de marge décrite dans la première partie et permet de relocaliser coronairement une limite basse afin de faciliter les procédures d'empreinte, d'isolation et de collage.

Des techniques similaires ont été développées pour les restaurations directes. L'application d'un composite fluide au niveau des limites cervicales aurait pour but de jouer un rôle « élastique » dans la dissipation des contraintes de polymérisation, et la meilleure thixotropie permettrait d'améliorer l'adaptation proximale. Cependant une revue systématique de la littérature avec une méta-analyse en

⁵⁸ Ferreira et Vieira, « Marginal leakage in direct and indirect composite resin restorations in primary teeth : an in vitro study ».

⁵⁹ Soares, Razaghy, et Magne, « Optimization of large MOD restorations ».

⁶⁰ Mahboub et Zarrati, « Marginal Adaptation of Indirect Composite, Glass-Ceramic Inlays and Direct Composite ».

⁶¹ Türk et al., « Comparison of the marginal adaptation of direct and indirect composite inlay restorations with optical coherence tomography ».

⁶² Dietschi et Spreafico, *Restaurations esthétiques collées : composites et céramique dans les traitements esthétiques des dents postérieures*.

⁶³ Rocca et al., « In vitro evaluation of marginal and internal adaptation after occlusal stressing of indirect class II composite restorations with different resinous bases and interface treatments : "post-fatigue adaptation of indirect composite restorations" ».

2016⁶⁴ n'a pas pu confirmer l'amélioration de l'adaptation marginale (amélaire ou dentinaire) des restaurations directes avec l'application préalable d'un liner en composite fluide par rapport à des techniques classiques de stratification par incréments successifs. Des études révèlent de bons résultats obtenus avec l'application de composite chauffé en liner⁶⁵ ou avec l'utilisation de certains composite « bulk fill »⁶⁶, mais davantage d'études seraient nécessaires. Il est important de noter qu'une limite située sous la jonction amélo-cémentaire ne contre-indique pas à l'heure actuelle la réalisation d'une restauration directe collée.⁶⁷

Les résultats similaires au niveau de l'adaptation marginale entre restaurations directes et indirectes collées se retrouvent également dans les études cliniques : pas de différences significatives à 3,5 ans⁶⁸ et à 5 ans⁶⁹. Des études au long cours restent encore nécessaires.

Ainsi, en présence de limites amélaire, l'adaptation marginale des restaurations directes rivalisent avec celle des restaurations indirectes. Au niveau d'une limite dentinaire basse la réalisation d'une restauration directe collée est tout à fait envisageable aujourd'hui.

2.2.4.2 Collage dentinaire et remontée de marge

Comme évoqué dans la première partie (et ci-dessus), le collage est moins bon sur la dentine avec des valeurs d'adhérences immédiates moindres que sur l'émail (entraînant une moins bonne adaptation de nos restaurations au niveau dentinaire), valeurs qui restent malgré tout à fait compatibles avec la réalité clinique. De plus, une limite dentinaire ne semble pas être en rapport direct avec une augmentation du nombre de caries secondaires malgré une dégradation plus importante.⁷⁰ **La stabilité de ce joint colle-dentine représente une thématique de recherche majeure et active.**

La remontée de marge apparaît comme une des solutions apportées par la dentisterie adhésive aux limites cervicales basses. Il n'est pas rare de se retrouver dans des situations cliniques où la limite

⁶⁴ Boruziniat et al., « Evaluation of the efficacy of flowable composite as lining material on microleakage of composite resin restorations ».

⁶⁵ Zavattini et al., « Micro-computed tomography evaluation of microleakage of class II composite restorations : an in vitro study ».

⁶⁶ Shahidi, Krejci, et Dietschi, « In vitro evaluation of marginal adaptation of Direct class II composite restorations made of different "low-shrinkage" systems ».

⁶⁷ Veneziani, « Posterior indirect adhesive restorations ».

⁶⁸ Spreafico, Krejci, et Dietschi, « Clinical performance and marginal adaptation of class II direct and semidirect composite restorations over 3.5 years in vivo ».

⁶⁹ Wassell, Walls, et McCabe, « Direct composite inlays versus conventional composite restorations : 5-year follow-up ».

⁷⁰ Weill et al., « Inlays/onlays esthétiques : facteurs de longévité ».

cervicale se trouve sous la jonction amélo-cémentaire. Longtemps controversée pour différentes raisons : collage dentinaire moins performant, contraction de prise du composite, limite juxta-gingivale voir sous-gingivale etc., la remontée de marge semble montrer des résultats de plus en plus prometteurs si le protocole opératoire est scrupuleusement respecté. Dans un article de 2018, Sarfati et Tirlet concluent que si le protocole de collage est respecté et réalisé sous un champ opératoire étanche, de bons résultats cliniques peuvent être attendus.

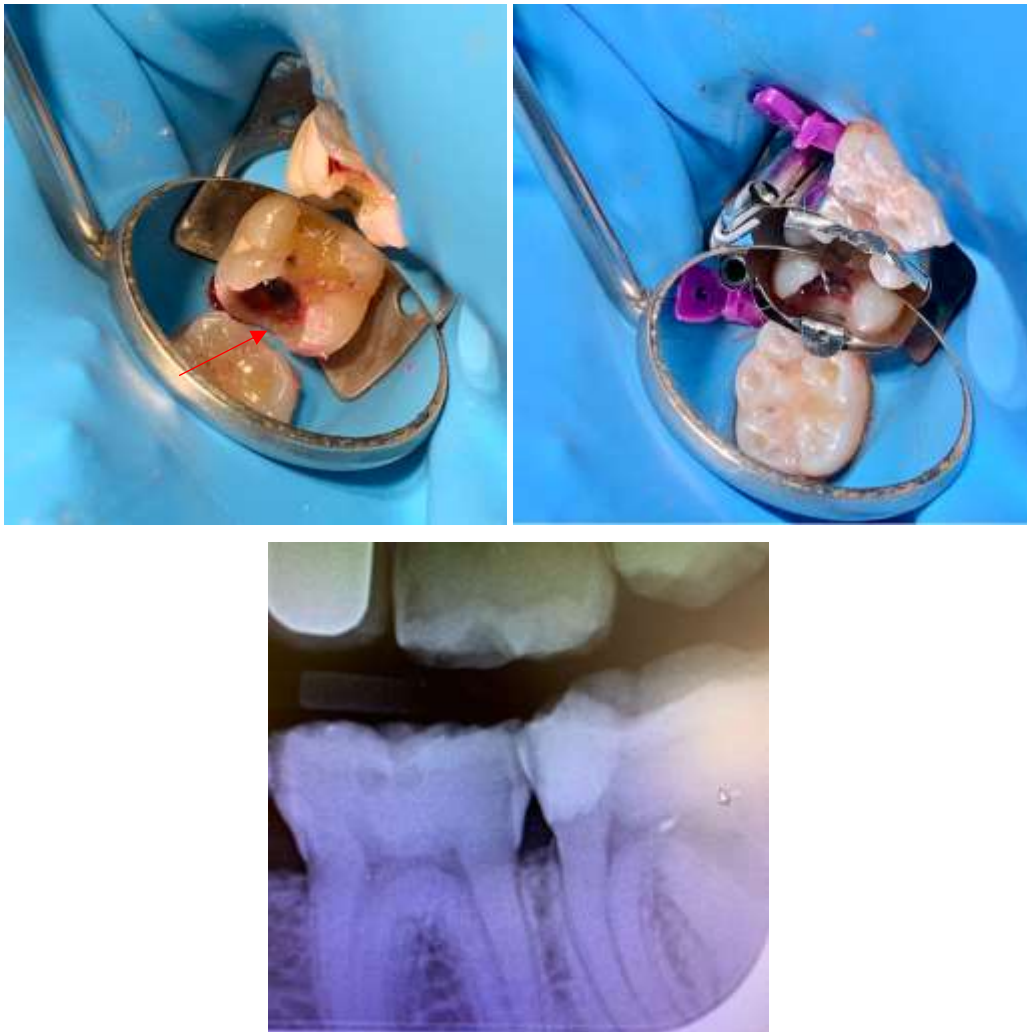
De même, dans une étude de Bresser et al. publiée en 2019, sur 197 restaurations indirectes collées postérieures avec remontée de marge préalable, les auteurs observent un taux de survie de 96 % à 12 ans.⁷¹ Une dégradation dans le temps, dûe au vieillissement des restaurations en bouche, a bien entendu été remarquée mais est considérée comme normale dans la littérature scientifique. Les auteurs remarquent également qu'il est difficile d'obtenir un galbe physiologique avec une remontée de marge.

Il est important de noter que lorsqu'une violation de l'espace biologique est impliquée, l'intérêt d'avoir recouru à une élévation coronaire chirurgicale doit être considéré.

⁷¹ Bresser et al., « Up to 12 years clinical evaluation of 197 partial indirect restorations with deep margin elevation in the posterior region ».

Figure 17 : Situation clinique sur une dent 37 présentant une cavité profonde en mésiale, après dépose d'une ancienne restauration à l'amalgame, avec rupture de la continuité amélaire périphérique (flèche rouge)

Le révélateur de carie indique une limite périphérique saine et la présence de tissus affectés et corrodés en direction pulpaire. La photographie de gauche illustre bien le défi que représente l'isolation d'une telle perte de substance : bien que la digue semble correctement adaptée le manque d'étanchéité est clairement notable. Le matriçage nous permet de récupérer une étanchéité acceptable avant le protocole de collage. Voir aussi la radiographie post-opératoire.



Source : Auteur, 2020.

L'absence totale d'émail périphérique et cervical est une des situations les plus périlleuses que nous ayons à rencontrer aujourd'hui, et reste encore une des indications à la prothèse conjointe conventionnelle... mais n'est pas une contre-indication au collage pour autant. Dans une situation avec une perte importante de substance, là où la réalisation d'une prothèse conjointe conventionnelle nécessiterait la dépulpage de la dent pour obtenir la rétention suffisante, la réalisation d'une

restauration collée, même avec un collage majoritairement dentinaire, sans déulpation, trouve tout son sens.

En revanche, en présence d'un bandeau d'émail cervical sain, une restauration collée sans ancrage radiculaire est tout à fait indiquée ⁷², cet émail périphérique garantissant une adhérence maximale, une bonne rigidité et une résistance à la compression. De plus, l'étanchéité et la résistance du joint de colle sur l'émail permet de protéger le joint dentinaire interne ⁷³.

Ces différents éléments de réflexion ont pour but de guider le praticien dans le choix de la meilleure configuration de cavité. A cette analyse préliminaire des tissus résiduels doit s'ajouter une analyse de la fonction.

2.3. Analyse de la fonction

Cette analyse a pour but de compléter les observations précédentes. En effet à ce stade la configuration de cavité souhaitée commence à prendre forme mais est encore susceptible de changer. Les données précédentes sont donc à mettre en relation avec la position de la dent sur l'arcade et une analyse occlusale rapide. A cela s'ajoute la gestion de certaines situations pouvant entraîner des modifications au niveau de la fonction même de la dent.

2.3.1 Situation de la dent sur l'arcade

En fonction de sa localisation sur l'arcade, une dent ne subit pas les mêmes contraintes mécaniques et s'expose donc à des risques mécaniques différents. De manière générale, la fréquence des fractures des dents maxillaires et mandibulaires est identique. ⁷⁴ Cependant, certaines dents présentent une prévalence de fracture plus élevée :

- Au maxillaire : les prémolaires et molaires se fracturent autant, mais les prémolaires fracturent de manière plus dramatique (avec une prévalence légèrement plus élevée pour la cuspidé palatine). ⁷⁵ ⁷⁶ Cette observation peut s'expliquer par leur largeur vestibulo-linguale importante comparée à leur faible largeur mésio-distale, ce qui anatomiquement rend la prémolaire maxillaire plus fragile. A cela peut s'ajouter une fonction de groupe en diduction entraînant davantage de contraintes en flexion sur la prémolaire.

⁷² Ferraris, « Posterior indirect adhesive restorations (PIAR) ».

⁷³ Gamborgi, Loguercio, et Reis, « Influence of enamel border and regional variability on durability of resin–dentin bonds ».

⁷⁴ Bader, Shugars, et Sturdevant, « Consequences of posterior cusp fracture ».

⁷⁵ Eakle, Maxwell, et Braly, « Fractures of posterior teeth in adults ».

⁷⁶ Patel et Burke, « Fractures of posterior teeth : a review and analysis of associated factors ».

- A la mandibule : 50 % des fractures concernent la première molaire. Sur les molaires mandibulaires, les cuspides linguales fracturent plus souvent que les cuspides vestibulaires avec un ratio de 2 pour 1 ^{77 78}. Cela peut s'expliquer par une répartition préférentielle des contraintes au niveau cervical des zones linguales (dû à l'inclinaison linguale des molaires mandibulaires) et par le fait que les cuspides linguales sont plus étroites.

Les prémolaires maxillaires et les premières molaires mandibulaires présentent donc un risque mécanique majoré.

2.3.2 Analyse occlusale

L'occlusion et la présence ou non de para-fonctions sont des éléments difficilement évaluables in vitro et rarement pris en considérations dans les essais cliniques car considérées comme des variables non contrôlables. ⁷⁹

Cependant, certains éléments sont à prendre en compte. En effet dans une étude de Ratcliff en 2001, l'auteur montre que le risque de fêlures est multiplié par 2,3 avec la présence d'interférences occlusales et par 5,8 avec la présence d'une restauration associée à une interférence occlusale et une para-fonction. ⁸⁰

Dietschi et al. distinguent deux situations occlusales (il est à noter que ces recommandations ont été faites pour le traitement de dents devitalisées) :

- Fonction occlusale limitée : fonction normale (absence d'interférences ou de para-fonctions, protection canine en diduction) ou fonction de groupe en diduction avec une pente cuspidienne peu marquée. Dans ces cas là, la décision de recouvrement cuspidien sera à prendre en corrélation avec d'autres facteurs,
- Fonction occlusale augmentée : fonction de groupe en diduction avec une pente cuspidienne (qui aura pour conséquence d'induire davantage de contraintes en flexion sur la dent) ou présence de para-fonctions. Dans ces cas là, l'auteur recommande d'opter pour un recouvrement cuspidien complet

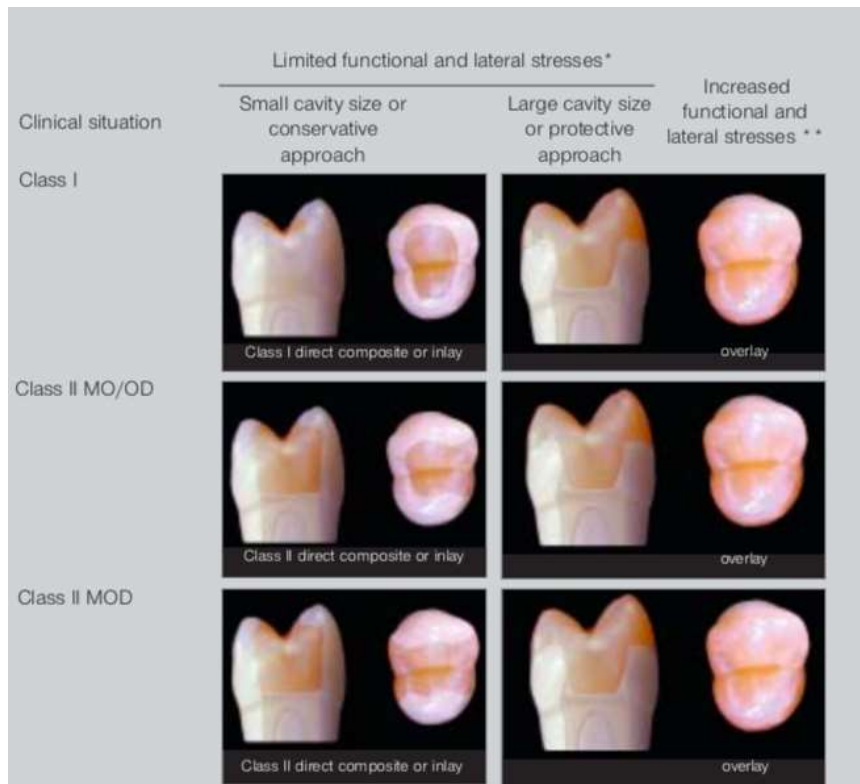⁷⁷ Eakle, Maxwell, et Braly, « Fractures of posterior teeth in adults ».

⁷⁸ Patel et Burke, « Fractures of posterior teeth : a review and analysis of associated factors ».

⁷⁹ Dietschi et al., « Biomechanical considerations for the restoration of endodontically treated teeth : a systematic review of the literature. Part II, Evaluation of fatigue behavior, interfaces, and in vivo studies ».

⁸⁰ Ratcliff, Becker, et Quinn, « Type and incidence of cracks in posterior teeth ».

Figure 18 : Différentes indications de restauration en fonction de la situation occlusale



* Relatively flat anatomy and group guidance, normal function.

** Group guidance, steep occlusal anatomy, parafunctions.

Source : Dietschi et al., « Biomechanical considerations for the restoration of endodontically treated teeth », 2008.

Il est intéressant de noter que, à part pour la situation de fonction occlusale augmentée, les recommandations entre restaurations directes et indirectes sont floues. Pour des « petites » cavités l'auteur recommande la réalisation d'un composite en technique directe ou un inlay, pour les « grandes » cavités un overlay est recommandé. Mais aucune distinction précise entre « petite » et « grande » cavité n'est donnée.

Parmi les para-fonctions les plus communément retrouvées dans les cabinets dentaires, le bruxisme en fait indéniablement partie. Cette thèse n'a pas pour objectif de traiter un sujet aussi vaste que le bruxisme, cependant certains points sont à noter. Le bruxisme entraîne une usure accélérée des dents par attrition due à des contraintes occlusales excessives. Plusieurs techniques et méthodes de restauration ont été développées avec différents biomatériaux de restaurations : céramique, composite direct et indirect, matériaux hybrides types PICN (polymer-infiltrated ceramic network). Chaque technique présente des avantages et des inconvénients, et à l'heure actuelle ces différentes techniques présentent de bons résultats cliniques mais aucun consensus n'est encore établi.

En revanche, on remarque que le bruxisme diminue la longévité des restaurations indirectes en céramiques ⁸¹ et des restaurations en composites ⁸². Le port d'une gouttière de protection nocturne est donc conseillé pour ces patients.

Comme précisé ci-dessus, l'occlusion est un paramètre très « patient dépendant » et à ce titre certains auteurs ne considèrent pas l'occlusion comme un critère prioritaire à prendre en compte dans le choix de la configuration finale de la préparation.

Cependant, des auteurs conviennent qu'il est important de savoir repérer une interférence occlusale, une prise en charge excessive en diduction, un guidage antérieur fonctionnel ou non, une pente cuspidienne marquée ou une para-fonction. ^{83 84}

Ces différents éléments pourront alors orienter la décision thérapeutique vers un recouvrement cuspidien ou non. Par exemple, si une dent à restaurer est impliquée dans une fonction de groupe en diduction, cette dent sera plus sujette au phénomène de flexion cuspidienne que s'il y avait une protection canine entraînant une désocclusion des secteurs postérieurs. Soit un risque supplémentaire pour la dent, qui pourrait dans une situation clinique ambiguë faire pencher la balance vers le choix du recouvrement cuspidien.

Plusieurs auteurs recommandent également d'éviter les contacts occlusaux au niveau des limites de la préparation. En effet les contraintes occlusales au niveau de l'interface dent-restauration usent plus rapidement le joint. ^{85 86}

2.3.3 Conduite à tenir en présence de fêlures

Le délabrement coronaire est bien entendu un facteur aggravant de l'apparition de fêlures, mais contrairement à ce que l'on pourrait penser, les fêlures concernent également souvent les dents saines ou présentant de petites restaurations. ⁸⁷ On note une prévalence majeure entre 30 et 50 ans qui peut

⁸¹ Weill et al., « Inlays/onlays esthétiques : facteurs de longévité ».

⁸² van de Sande et al., « Patient risk factors' influence on survival of posterior composites ».

⁸³ Rocca et al., « Evidence-based concepts and procedures for bonded inlays and onlays. Part II. Guidelines for cavity preparation and restoration fabrication ».

⁸⁴ Gerdolle, Drossart, et Bazos, « Evolution des formes de préparation pour inlays/onlays postérieurs au maxillaire ».

⁸⁵ d'Incau et Zunzarren, « Evolution des formes de préparation pour inlays/onlays postérieurs à la mandibule ».

⁸⁶ Hajtó, Marinescu, et Ahlers, « Inlays et onlays en céramique : critères de succès ».

⁸⁷ Kang, Kim, et Kim, « Cracked teeth : distribution, characteristics, and survival after root canal treatment ».

s'expliquer en partie par une perte d'élasticité dentinaire avec le temps et par la fatigue cyclique due à la mastication. Et bien qu'elles puissent parfois être difficiles à diagnostiquer, les conséquences pulpaire et mécanique peuvent être désastreuses.

Bien qu'au premier abord on puisse penser que les complications sont mécaniques, elles sont surtout pulpaire. D'après une étude de 2019, il y aurait 29 % de complications pulpaire à 3 ans sur les dents fêlées⁸⁸ (malgré un cerclage complet de ces dents avec une couronne) ce qui traduit une irritation pulpaire par infiltration bactérienne depuis les fêlures.

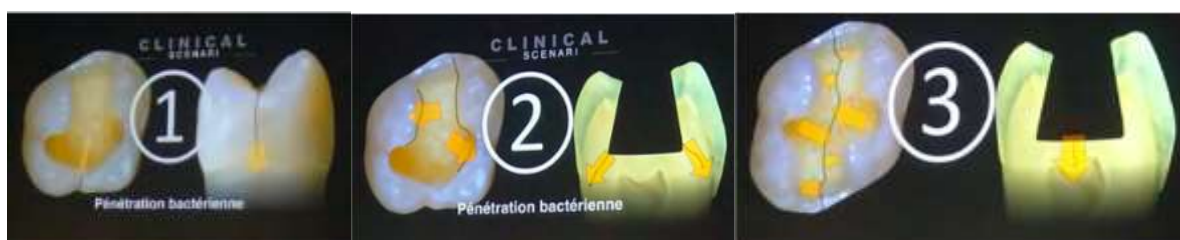A l'heure actuelle il y a un consensus sur le fait qu'il faille explorer mécaniquement les fêlures périphériques pour tenter de les éliminer (jusqu'à la limite de l'isolation si une restauration adhésive est envisagée).

Les recommandations actuelles tendent à préconiser le cerclage des dents fêlées qui semble être la solution la plus efficace au long cours pour la majorité des études, mais des restaurations adhésives directes peuvent aussi fonctionner à moyen terme.⁸⁹ Du fait des complications pulpaire associées l'accent doit être mis sur la réalisation de restaurations parfaitement étanches.

Pour Chéron et al.⁹⁰, les fêlures proximales et latérales sont traitables par résine composite en technique directe. Ces deux types de fêlures sont très fréquentes voire systématiques autour des anciennes restaurations par amalgame, et il paraît donc mutilant de proposer un recouvrement complet ainsi qu'une technique de restauration indirecte à chacun de ces cas cliniques.

En revanche, ils préconisent le recouvrement cuspidien complet systématique lorsque la fêlure est mésio-distale traversante, et centrée sur la dent.

Figure 19 : Fêlures proximales, latérales et mésio-distale traversante



Source : Chéron et Dietschi, « Traitement des fêlures : invasivité minimum ou risque minimum ? », 2018.

⁸⁸ Wu, Lew, et Chen, « Incidence of pulpal complications after diagnosis of vital cracked teeth ».

⁸⁹ Opdam et al., « Seven-year clinical evaluation of painful cracked teeth restored with a direct composite restoration ».

⁹⁰ Chéron et Dietschi, « Traitement des fêlures : invasivité minimum ou risque minimum ? »

Et selon Lehmann et Martin à chaque fois qu'un bruxisme est diagnostiqué, il paraît souhaitable de procéder à un recouvrement cuspidien complet pour le traitement des dents fêlées, sinon on s'expose, à relativement court terme, à une récurrence des symptômes.⁹¹

Ces différents auteurs préconisent une approche différente que le traditionnel cerclage complet des dents fêlées, qui peut être résumée ainsi :

- Fêlure contaminée sous jonction amélo-cémentaire/infra-osseuse/radiculaire/furcation : l'avulsion est à envisager, mais une étude récente⁹² présente un taux de survie de 96,6 % à 4 ans pour des dents fêlées avec extensions radiculaires traitées avec un traitement endodontique et un recouvrement cuspidien étanches et un suivi parodontal rigoureux
- Fêlure aisément retirée en totalité : suivre les indications de restauration de la dent non fêlée
- Fêlure persistante proximale/latérale associée à une cavité de stade 3 ou 4 (classification Sista) sans bruxisme associé : suivre les indications de restauration de la dent non fêlée
- Si bruxisme associé : recouvrement complet par overlay collé
- Fêlure mésio-distale traversante : recouvrement complet par overlay collé

2.3.4 Dent vitale versus dent dévitalisée

Le traitement de la dent dévitalisée est un acte très fréquent dans la pratique quotidienne du chirurgien-dentiste.

Le taux de survie des dents dévitalisées est moins bon que celui des dents non traitées. A partir de ce constat, il est aisé de croire que cela est imputable à la nature même de la dent dévitalisée et à l'idée répandue qu'une dent dévitalisée devient « cassante ». ⁹³

Différents éléments peuvent être notés concernant les modifications physiologiques de la dent dévitalisée⁹⁴ :

- ❖ Au niveau de l'émail : ce tissu étant acellulaire aucune modification physiologique n'y intervient
- ❖ Au niveau du complexe dentino-pulpaire :
 - Elimination de la pulpe et des odontoblastes : disparition des mécanismes de défenses immunitaires intra-pulpaire rendant la dent dévitalisée plus sensible aux infections.

⁹¹ Lehmann et Martin, « Les fêlures coronaires : les traitements ».

⁹² Davis et Shariff, « Success and Survival of Endodontically Treated Cracked Teeth with Radicular Extensions ».

⁹³ Decup et al., « L'état "dent dévitalisée" : données essentielles ».

⁹⁴ Decup et al.

- Perte d'une partie de la proprioception, rendant le réflexe d'évitement en cas de surcharge occlusale moins performant donc la dent sera plus exposée aux contraintes fortes
- Avec le temps, une dégradation du collagène se produit rendant la cohésion du tissu un peu moins bonne. Les répercussions sur la résistance mécanique ne sont cependant pas significatives. En revanche, le collage sera plus difficile sur une dentine nécrosée depuis longtemps
- Contamination par les produits chimiques utilisés au cours du traitement endodontique : hypochlorite de sodium et EDTA ne modifient pas la résistance de la dentine mais peuvent avoir des effets délétères sur le collage si ces irrigants sont mal rincés

Au niveau mécanique, nous savons depuis les travaux de Reeh que le traitement endodontique complet d'une dent (cavité d'accès, instrumentation canalaire, irrigation et obturation) ne réduit que de 5 % la rigidité d'une dent.⁹⁵ L'auteur fait la distinction entre une cavité d'accès endodontique et une cavité occlusale plus étendue qui peut réduire la rigidité de la dent de 20 %.

Ces différentes informations nous révèlent donc que les modifications induites par le traitement endodontique au niveau physiologique et mécanique n'ont que peu d'impact sur la résistance mécanique de la dent.

C'est avant tout l'importance et la topographie de la perte de substance coronaire, comme pour une dent non traitée, qui est responsable de la diminution de la résistance.⁹⁶

Ainsi le taux de survie moins élevé des dents dépulpées est surtout imputable au fait que ces dents présentent souvent un délabrement plus important. En effet, bien que l'étude de Reeh ait considérablement amélioré la perception de la biomécanique dentaire, ses résultats ne doivent pas fausser notre raisonnement. La diminution de rigidité de 5 % nous place dans une situation « idéale » où la perte de substance coronaire ne se limite qu'à la cavité d'accès. Dans la réalité il sera plus fréquent de devoir dévitaliser des dents présentant des pertes tissulaires bien plus importantes et il faudra alors garder à l'esprit les différents éléments d'analyses fournis dans les parties précédentes de ce travail. La présence d'une cavité d'accès entraînera inévitablement une cavité finale plus profonde que sur une dent vitale avec des structures résiduelles plus hautes, entraînant une augmentation du

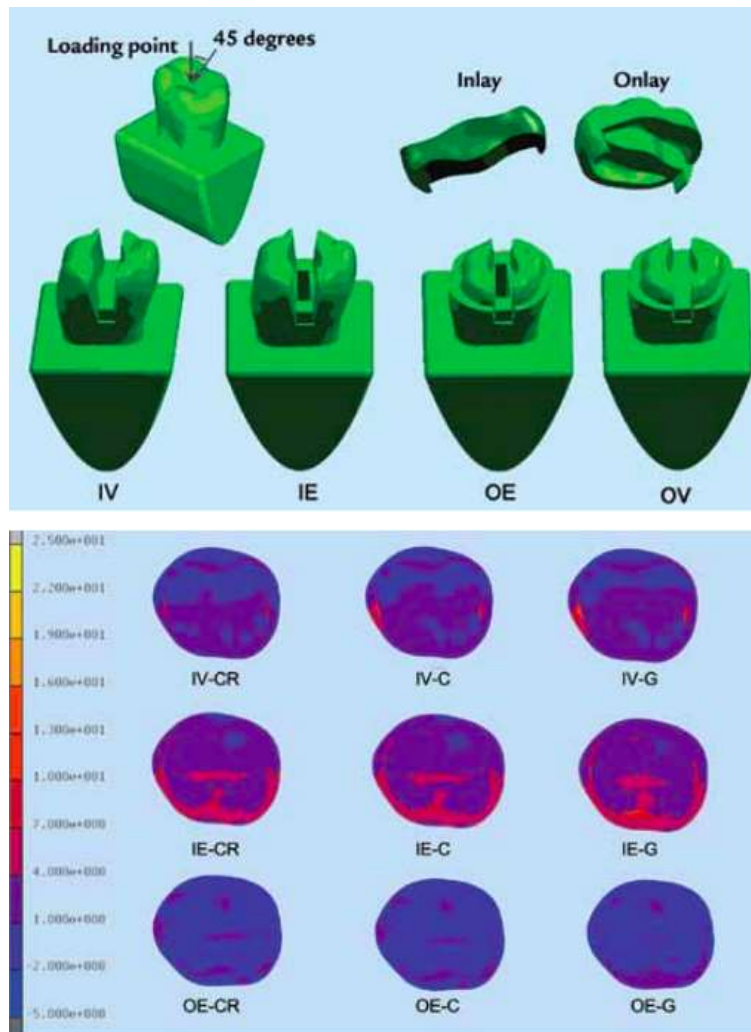
⁹⁵ Reeh, Messer, et Douglas, « Reduction in tooth stiffness as a result of endodontic and restorative procedures ».

⁹⁶ Decup et al., « L'état "dent dépulpée" : données essentielles ».

facteur hauteur dans le rapport hauteur/largeur précédemment cité et donc un phénomène de bras de levier plus important et par conséquent une susceptibilité accrue à la flexion cuspidienne.⁹⁷

Figure 20 : Étude par éléments finis montrant une accumulation de contraintes significativement plus élevées au sein de la dent dépulpée

Comme exposé précédemment, le recouvrement cuspidien complet diminue considérablement les contraintes qui s'exercent sur les tissus résiduels.



Source : Jiang et al., « Stress distribution in molars restored with inlays or onlays with or without endodontic treatment », 2010.

⁹⁷ Jiang et al., « Stress distribution in molars restored with inlays or onlays with or without endodontic treatment : a three-dimensional finite element analysis ».

Ainsi, la restauration de la dent dépulpée peut être effectuée dans de nombreux cas selon les mêmes principes que la restauration des dents pulpées. L'analyse des structures résiduelles devra être la même et du fait d'une destruction initiale souvent plus importante, la dent dépulpée sera de fait souvent plus à risque.

Nous gardons aussi à l'esprit que, sur une dent dépulpée depuis de nombreuses années, le collage sera moins performant au niveau de la dentine, d'où la nécessité, là encore, de préserver au maximum l'émail résiduel.

2.4. Tableau récapitulatif

Ce tableau est une analyse personnelle de l'auteur des différents éléments présentés ci-dessus. Il fournit des pistes de réflexion à explorer mais n'est en aucun cas un outil infaillible permettant de savoir si oui ou non une structure résiduelle est à recouvrir.

Tableau 3 : Tableau récapitulatif

| | Facteur favorable à un recouvrement cuspidien | Facteur favorable à la préservation tissulaire |
|--|---|---|
| Occlusion | Fonction occlusale augmentée | Fonction occlusale limitée |
| Localisation de la dent | Cuspide linguale molaire mandibulaire Dent sollicitée dans une fonction de groupe en diduction (attention aux prémolaires maxillaires) | Toutes les autres situations |
| Fêlure | Présence d'une fêlure | Absence de fêlure |
| Rapport hauteur/largeur | > 1 | ≤ 1 |
| Structure résiduelle soutenue par de la dentine | Non | Oui |
| Crête marginale, pont d'émail | Absence | Présence |
| Géométrie cavitaire | Flexion cuspidienne augmentée | Flexion cuspidienne limitée |

Source : Auteur, 2020.

A l'exception de certaines situations cliniques bien précises comme une fêlure MOD, il est important de rappeler qu'aucun de ces facteurs ne doit être interprété seul. Dans une situation clinique donnée, c'est l'interprétation de l'ensemble de ces facteurs qui permettra d'orienter le choix du praticien.

Cependant, il est difficile d'évaluer la prépondérance d'un facteur par rapport à un autre. Bien entendu un bruxisme non-traité sera un facteur bien plus important à prendre en compte que la cuspidé linguale d'une molaire mandibulaire.

Un autre exemple : deux cuspidés résiduelles avec un rapport hauteur/largeur supérieur à 1, unies par une crête marginale doivent-elles être recouvertes ? À partir de quel ratio doit-on considérer que malgré la présence de la crête marginale il faille recouvrir les cuspidés ? Les données actuelles de la science ne permettent pas de répondre à cette question d'où l'importance d'appréhender l'ensemble de la situation clinique.

Le praticien devra alors faire appel à son expérience et son recul clinique pour répondre le mieux possible à la situation. Et si un doute persiste, le choix du recouvrement cuspidien sera judicieux.

2.5. Critères de choix directs et indirects

Une fois la configuration finale de la cavité décidée et réalisée, il convient de choisir la technique la plus adaptée pour la restaurer.

Actuellement l'indication entre restauration directe et indirecte collée se repose sur les indications proposées dans les années 1990 et début des années 2000, par divers auteurs comme Dietschi et Spreafico⁹⁸, par Magne⁹⁹, ou par Lasfargues¹⁰⁰.

Deux points importants ressortent principalement de ces indications :

- Petite perte de substance : restauration directe
- Grande perte de substance : restauration indirecte

Ceci nous amène à nous demander pourquoi est-ce que les auteurs préconisaient-ils de faire des restaurations indirectes quand la perte de substance était jugée importante ? Plusieurs éléments de réponse à cela :

- Meilleure gestion de l'anatomie occlusale et de l'occlusion

⁹⁸ Dietschi et Spreafico, *Restaurations esthétiques collées : composites et céramique dans les traitements esthétiques des dents postérieures*.

⁹⁹ Magne, « Composite resins and bonded porcelain : the postamalgam era ? »

¹⁰⁰ Lasfargues et Colon, *Odontologie conservatrice et restauratrice. Tome 1, Une approche médicale globale*.

- Meilleure gestion des profils d'émergences et des points de contacts
- Contraction de prise des composites de restaurations directs : moins bonne adaptation marginale, surtout pour des limites dentinaires, et augmentation de la flexion cuspidienne dû à cette rétraction du composite. Phénomène d'autant plus important que la cavité à restaurer était large
- Meilleures propriétés mécaniques des matériaux de restauration indirecte qui supportaient mieux les contraintes occlusales en cas de recouvrement cuspidien
- Meilleure esthétique

On peut donc résumer cela en deux points principaux :

- Une cavité importante est techniquement difficile à restaurer en technique directe
- Les limites du direct étaient en partie dûes aux limites du composite de restauration direct

Le premier point est finalement très « praticien dépendant » et dépend donc de l'habileté de chacun dans sa maîtrise des techniques de restauration directe (mise en place d'un champ opératoire étanche, matriçage, maîtrise des protocoles d'adhésion, manipulation et sculptage du composite, etc.).

Concernant le deuxième point, des éléments de réponses ont déjà été apportés en 2.2.4, qui tendent à montrer que les composites de restauration directe sont aujourd'hui bien meilleurs que ce qu'ils étaient il y a 15 ou 20 ans, et que les contre-indications principales des années 1990 : pas de composite direct au niveau des limites dentinaires ou en cas de recouvrement cuspidien sont aujourd'hui obsolètes.¹⁰¹

Bien que les études in vitro semblent toujours accorder de meilleurs résultats aux matériaux de restauration indirecte, notamment d'un point de vue mécanique, les études cliniques sur la longévité des restaurations montrent à l'heure actuelle une absence de différences significatives entre restaurations directes et indirectes et cela quelque soit la taille de la perte de substance.^{102 103}

Cependant, il est important de rappeler que la majorité de ces résultats proviennent d'études universitaires. Les différentes restaurations sont réalisées selon un même protocole calibré et précis sur des patients motivés ne présentant généralement pas de facteurs de risques comme un risque carieux élevé et non maîtrisé ou du bruxisme. Ainsi les excellents résultats dans le tableau ci-dessous ne reflètent probablement pas ce que l'on peut espérer obtenir dans une pratique quotidienne en cabinet dentaire.

¹⁰¹ Veneziani, « Posterior indirect adhesive restorations ».

¹⁰² Goldstein, « The longevity of direct and indirect posterior restorations is uncertain and may be affected by a number of dentist-, patient-, and material-related factors. »

¹⁰³ Opdam, Frankenberger, et Magne, « From 'direct versus indirect' toward an integrated restorative concept in the posterior dentition ».

Figure 21 : Longévité des restaurations dentaires

| Table 1: <i>Review Articles on the Longevity of Dental Restorations</i> | | | | | |
|---|-----|------------------------|------|--|-------------------|
| Restoration Type | AFR | Authors | Year | Journal | Research Type |
| Direct restorations | | | | | |
| Amalgam | 3% | Manhart and Hickel | 2004 | Operative Dentistry | Review |
| Amalgam | 1% | Heintze and Rousson | 2012 | Journal of Adhesive Dentistry | Meta-analysis |
| Posterior composite | 1% | Heintze and Rousson | 2012 | Journal of Adhesive Dentistry | Meta-analysis |
| Posterior composite | 2% | Opdam and others | 2014 | Journal of Adhesive Dentistry | Meta-analysis |
| Glass-ionomer cement | 7% | Manhart and Hickel | 2004 | Operative Dentistry | Review |
| Indirect restorations: inlays | | | | | |
| Inlay-composite | 3% | Manhart and Hickel | 2004 | Operative Dentistry | Review |
| Inlay-gold | 1% | Manhart and Hickel | 2004 | Operative Dentistry | Review |
| Inlay-ceramic | 2% | Manhart and Hickel | 2004 | Operative Dentistry | Review |
| Ceramic CAD/CAM | 2% | Manhart and Hickel | 2004 | Operative Dentistry | Review |
| Ceramic CAD/CAM | 2% | Wittneben and others | 2009 | International Journal of Prosthodontics | Systematic review |
| Ceramic-CEREC | 1% | Fasbinder | 2006 | Journal of the Canadian Dental Association | Review |
| Indirect restorations: crowns | | | | | |
| IPS Empress crowns | 1% | Heintze and Rousson | 2010 | International Journal of Prosthodontics | Systematic review |
| All-ceramic crown | 2% | Pjetursson | 2007 | Clinical Oral Implants Research | Systematic review |
| Metal-ceramic crown | 1% | Pjetursson | 2007 | Clinical Oral Implants Research | Systematic review |
| All-ceramic FPD | 2% | Sailer and others | 2008 | Clinical Oral Implants Research | Systematic review |
| Metal-ceramic FPD | 1% | Sailer and others | 2008 | Clinical Oral Implants Research | Systematic review |
| Zirconia crowns: tooth supported | 1% | Larsson and Wennerberg | 2014 | International Journal of Prosthodontics | Systematic review |
| Zirconia crowns: implant supported | 1% | Larsson and Wennerberg | 2014 | International Journal of Prosthodontics | Systematic review |

Abbreviations: AFR, annual failure rate; CAD/CAM, computer-aided design/computer-aided manufacturing; FPD, fixed partial denture.

Source : Opdam, Frankenberger, et Magne, « From 'direct versus indirect' toward an integrated restorative concept in the posterior dentition », 2016.

A partir de ces postulats, Opdam et Magne ont proposé en 2016 une approche différente du classique « direct versus indirect » vers un concept de restauration intégrée dans la dentition postérieure.¹⁰⁴ Les auteurs proposent ainsi les indications suivantes :

❖ **Pour les restaurations indirectes :**

- **Dans les cas de réhabilitations sectorielles ou globales dans lesquelles les dents nécessitent des restaurations étendues, les restaurations indirectes permettent de passer par une phase de prévisualisation du projet prothétique et une meilleure gestion de l'occlusion et de la dimension verticale d'occlusion**

¹⁰⁴ Opdam, Frankenberger, et Magne.

- **Dans les cas où une forme anatomique et une esthétique optimale sont requises, sur ce dernier point les matériaux en céramique présentent une meilleure esthétique or leur application actuelle est limitée à l'indirecte**
- **Dans les cas où une restauration directe est jugée comme trop complexe à réaliser par le praticien**

- ❖ **En revanche, une restauration directe sera préférée par les auteurs dans les cas suivants :**
 - **Quand les techniques minimalement invasives sont requises, en particulier chez les patients à risque carieux élevé et les patients jeunes**
 - **Quand un traitement peu onéreux est la seule option**
 - **Quand le praticien est talentueux en restauration directe : dans ce cas-là, la restauration directe peut être indiquée dans la grande majorité des cas !**

Ainsi, selon les données actuelles de la science, le choix entre restauration directe et indirecte est simplifié. Le choix sera généralement laissé à l'appréciation de chacun et le praticien devra analyser, en fonction de la cavité à restaurer, si oui ou non il est capable de réaliser une restauration directe en composite qui soit à la fois esthétique et fonctionnelle. Si la complexité de la restauration dépasse ses compétences une restauration indirecte sera indiquée.

En partant du principe qu'il n'y a pas de différence entre direct et indirect, la véritable réflexion doit se faire en amont, lors des analyses des structures résiduelles et de la fonction. C'est la combinaison d'une configuration de cavité optimale et d'une mise en œuvre rigoureuse et précise qui fera que la dent support et notre restauration dureront dans le temps.

3 : Cas Clinique

Nous allons détailler l'analyse du cas clinique présenté en figure 17 afin d'illustrer certains points de réflexion exposés précédemment.

Ce cas clinique concerne une patiente de 32 ans, en bonne santé générale, consultant pour une sensibilité augmentée au froid au niveau du secteur 3 postérieur.

Les symptômes sont apparues quelques jours avant la consultation.

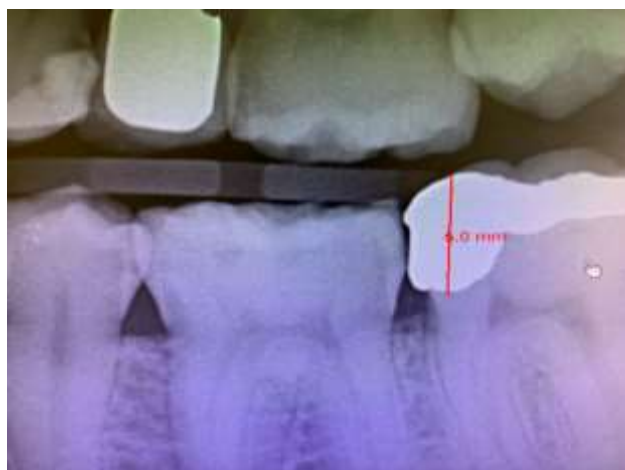L'examen clinique nous a fourni les résultats suivants :

- Amalgame inadapté et volumineux sur la 37
- Test de palpation : négatif
- Test de percussion : négatif
- Test de morsure : négatif
- Sondage : absence de poche parodontale
- Test de sensibilité thermique : exacerbé non rémanent
- L'occlusion de la patiente est stable et reproductible, avec un guide antérieur fonctionnel et une protection canine en diduction. L'occlusion aura donc que peu d'incidence sur notre thérapeutique.

Un diagnostic d'inflammation pulpaire réversible est posé.

Décision thérapeutique : dépose de l'ancienne restauration défectueuse et restauration de la dent par technique adhésive.

Figure 22 : Radiographie pré-opératoire

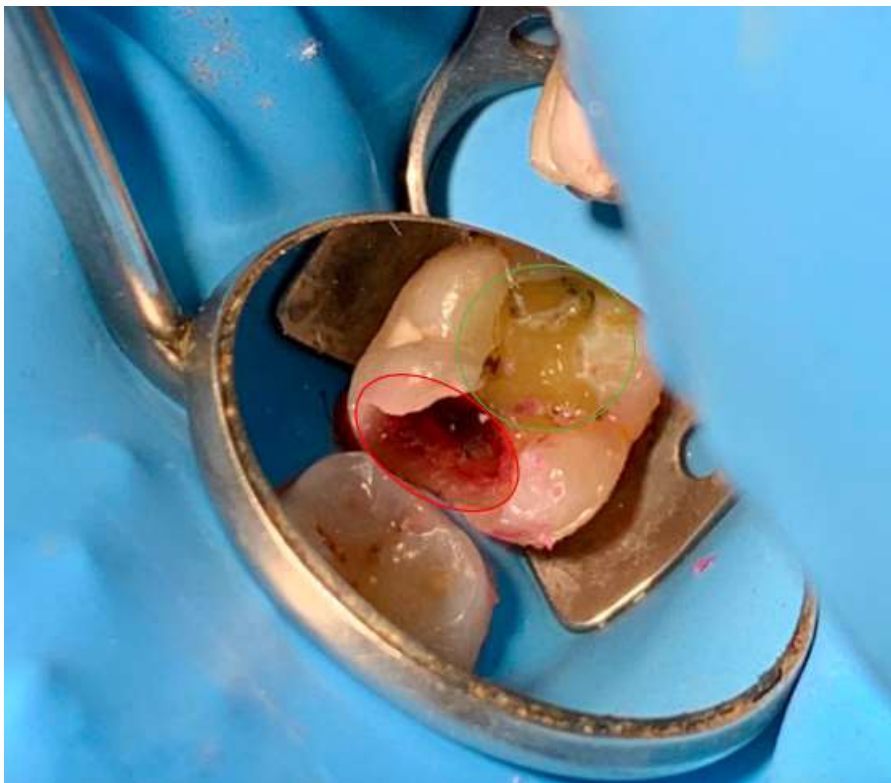


Source : Auteur, 2020.

Après la dépose de l'ancienne restauration et le curetage des tissus infectés, on remarque que la cavité peut être divisée en 2 parties (cf. figure 23) :

- La première en mésiale est large et profonde, destruction de la crête marginale et rupture dans la continuité amélaire cervicale
- La deuxième en occluso-distale est plus étroite et beaucoup moins profonde avec persistance de la crête marginale

Figure 23 : Structures résiduelles après dépose de l'ancienne restauration : partie mésiale dans le cercle rouge et partie occluso-distale dans le cercle vert



Source : Auteur, 2020.

Si l'on s'attarde plus sur la partie mésiale (cf. figure 24), on remarque que :

- ❖ La cuspide mésio-vestibulaire présente :
 - Une contre-dépouille très marquée témoignant un faible soutien dentinaire,
 - À cela s'ajoute un rapport hauteur/largeur très défavorable
- ❖ La cuspide mésio-linguale :
 - Semble au premier abord mieux soutenu par de la dentine,
 - Epaisseur à la base de la cuspide supérieure à 2 mm
 - Cependant le rapport hauteur/épaisseur reste malgré tout défavorable,

- Il s'agit d'une cuspside linguale d'une molaire mandibulaire donc présentant une fragilité anatomique intrinsèque

- ❖ Absence de la crête marginale

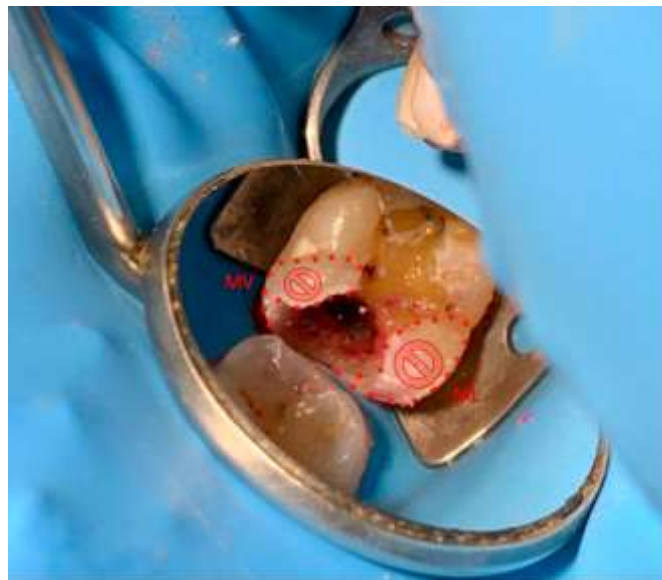
La décision de recouvrir la cuspside mésio-vestibulaire semble évidente. Au niveau de la cuspside mésio-linguale la situation est toute autre. Naturellement, il est tentant de vouloir conserver une telle cuspside. L'épaisseur de celle-ci correspond effectivement aux épaisseurs minimales de conservation décrites dans la littérature, cependant l'absence de crête marginale, le rapport hauteur/épaisseur défavorable, le fait qu'il s'agisse d'une cuspside linguale d'une molaire mandibulaire sont autant d'éléments qui doivent alerter le praticien.

Dans cette situation, les données actuelles de la science ne permettent pas d'affirmer s'il faut ou non recouvrir cette cuspside.

Les deux options sont décrites dans la littérature et par conséquent les deux options sont faisables.

L'auteur aura fait le choix de recouvrir cette cuspside en accord avec la vision de dentisterie minimalement hasardeuse défendue par Politano et al.¹⁰⁵ Dans une situation ambiguë où le doute persiste il est plus prudent d'opter pour un recouvrement cuspidien. Cette solution est effectivement plus délabrante mais minimise les risques de fractures et de récurrence carieuse.

Figure 24 : Structures résiduelles après dépose de l'ancienne restauration : les pointillés rouges délimitent les cuspsides mésio-vestibulaire et mésio-linguale qui seront recouvertes



Source : Auteur, 2020.

¹⁰⁵ Politano, Van Meerbeek, et Peumans, « Nonretentive bonded ceramic partial crowns: concept and simplified protocol for long-lasting dental restorations ».

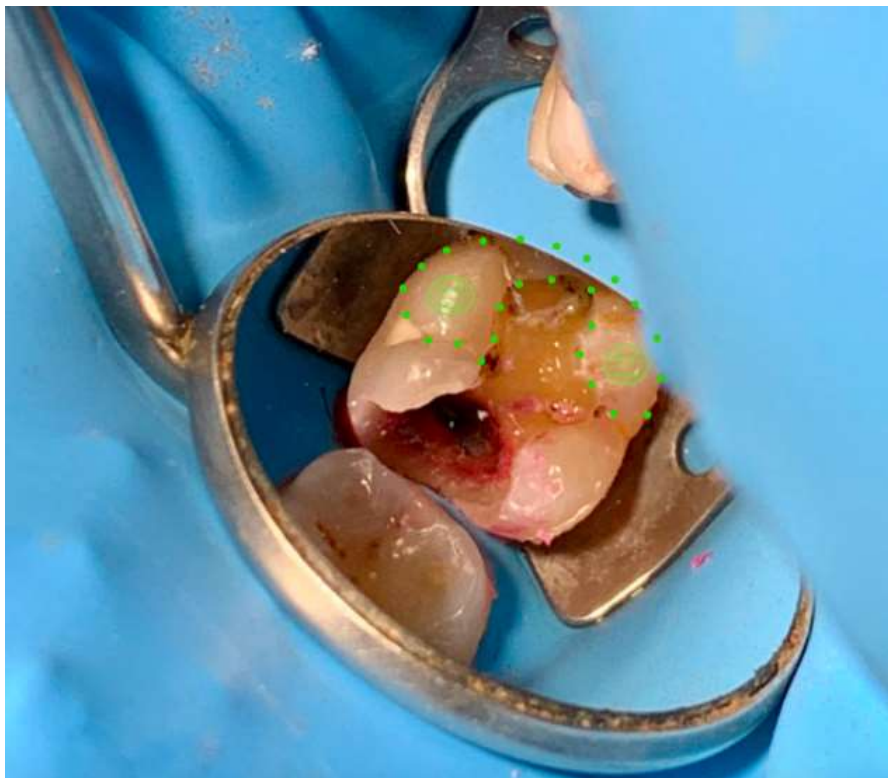
Concernant la partie distale (cf. figure 25), on remarque que :

- ❖ La cuspidé disto-vestibulaire :
 - Est soutenue par de la dentine
 - La cavité adjacente peu profonde permet d'obtenir un rapport hauteur/largeur égal 1
- ❖ La cuspidé disto-linguale :
 - Est soutenue par de la dentine
 - La cavité adjacente peu profonde permet d'obtenir un rapport hauteur/largeur égal à 1
 - Il faut toutefois garder à l'esprit qu'il s'agit la encore d'une cuspidé linguale d'une molaire mandibulaire
- ❖ Persistance de la crête marginale, qui permet d'unir et de renforcer cette portion distale de la dent

La présence de structures résiduelles soutenues par de la dentine, avec un rapport hauteur/largeur favorable et unies par une crête marginale qui permettra de lutter efficacement contre la flexion cuspidienne oriente notre choix vers une préservation de ces structures.

Figure 25 : Structures résiduelles après dépose de l'ancienne restauration

Les pointillés verts délimitent la continuité entre les deux cuspidés distales bien soutenues et la crête marginale. Ces structures seront préservées.



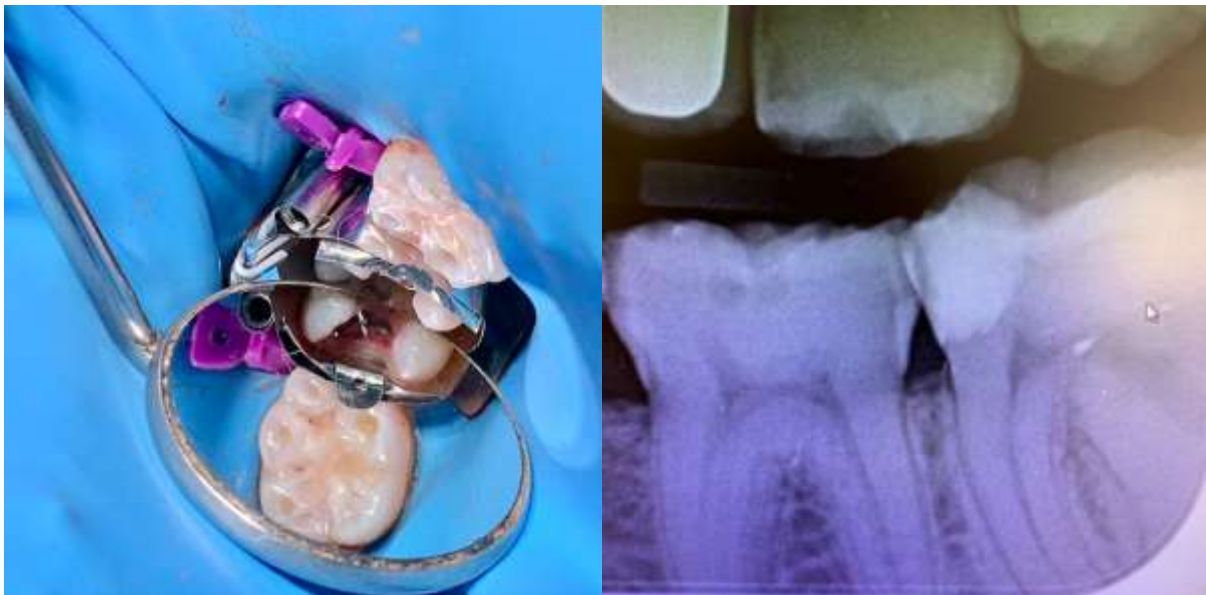
Source : Auteur, 2020.

A partir de cette étape, la configuration de la cavité, bien que pas encore réalisée, est décidée. Dans ce cas-ci, la restauration comprendra les cuspides mésiales ainsi qu'une extension occluso-distale. L'auteur reconnaît facilement qu'une restauration en technique directe faite par ses soins risquerait très probablement de moins bien répondre aux objectifs esthétiques et fonctionnelles qu'une restauration indirecte faite en laboratoire de prothèse.

La décision est donc prise de restaurer cette dent avec une restauration indirecte collée de type onlay.

Avant de réaliser la préparation de la cavité, une remontée de marge en composite Bulk Fill est entreprise afin de relocaliser la limite cervicale en supra-gingivale. Une restauration temporaire avec un ciment verre-ionomère est ensuite placée dans la cavité.

Figure 26 : Remontée de marge en mésiale et radiographie post-opératoire



Source : Auteur, 2020.

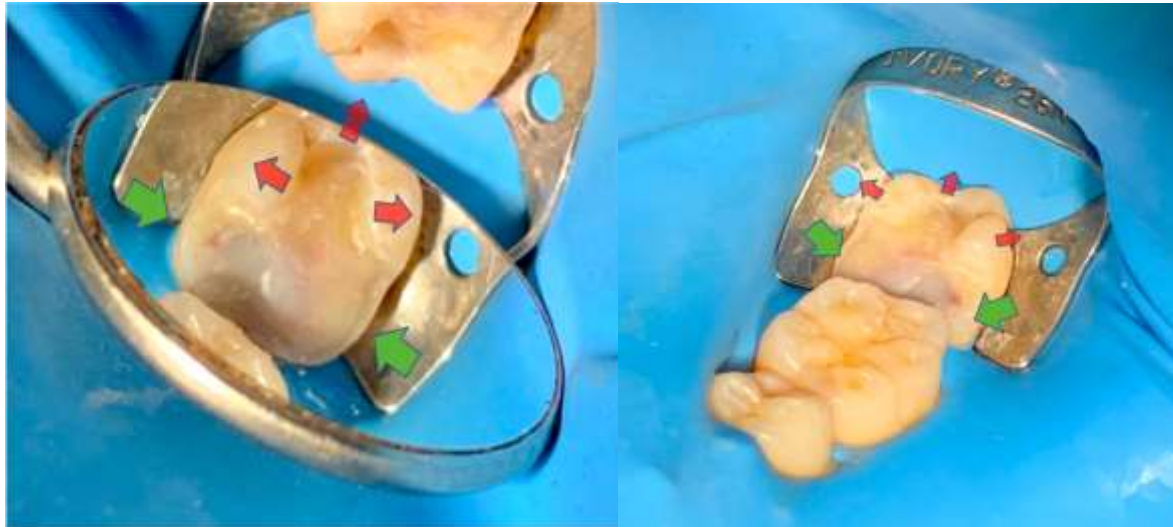A la séance suivante, la réduction des cuspides mésiales est entreprise et la préparation finalisée. La préparation est ensuite complétée avec un IDS (cf. figure 27).

Les cuspides fragilisées recouvertes par l'onlay subiront essentiellement des contraintes en compression qui seront redirigées vers les racines selon le grand axe de résistance de la dent. Les structures coronaires distales persistantes devront quant à elles résister à l'effet de coin induit par l'extension distale de la restauration. Cet effet de coin induira inévitablement un phénomène de flexion cuspidienne, mais au vu de la faible profondeur de la cavité, de la persistance de structures correctement soutenues et liées entre elles par une crête marginale, ces structures devraient bien y résister. Cependant, bien que la flexion cuspidienne devrait être relativement limitée cela ne protégera

pas le joint de colle de cette partie de la dent à subir de faibles contraintes en tensions, qui à terme pourraient induire une dégradation prématurée de ce joint.

Figure 27 : La configuration finale choisie nous permet d'appréhender le fonctionnement de la future restauration

Les flèches vertes indiquent les contraintes en compression très bien supportées que subiront les structures recouvertes, les flèches rouges reflètent les phénomènes de flexion cuspidienne auxquels les structures résiduelles devraient bien résister.



Source : Auteur, 2020.

Alternatives thérapeutiques :

- Restauration directe collée : le choix de l'auteur s'est porté sur une restauration indirecte mais une restauration directe aurait aussi été indiquée à la condition qu'elle soit parfaitement réalisée
- Restauration indirecte collée avec recouvrement de la cuspide mésio-vestibulaire et préservation de la cuspide mésio-linguale : cette option aurait également pu être envisagée (cf. explications ci-dessus)
- Restauration indirecte collée avec recouvrement cuspidien complet : dans un souci de protection maximale des structures résiduelles associé à une volonté de faire travailler le plus possible le complexe dent-restauration comme une dent naturelle, cette alternative paraît également justifiée. Cette solution est certes plus mutilante, mais comparée à la préparation obtenue ci-dessus, une réduction de 1 ou 2 mm des structures distales en plus n'aurait pas été choquante et aurait apporté davantage de stabilité à la restauration. La présence du crampon sur cette dent, et l'impossibilité de le placer plus en distale, rend l'accès aux structures distales plus compliqué. C'est donc également dans un souci de facilité que l'option du recouvrement

partiel a été choisi. Ces petits détails techniques font partie des considérations à prendre en compte, en effet une mise en œuvre facilitée permet une meilleure maîtrise de nos actes.

- Couronne périphérique : au vu des structures résiduelles, entreprendre une préparation périphérique dans cette situation serait particulièrement délabrant.

Plusieurs alternatives thérapeutiques sont donc possibles, aussi bien au niveau de la configuration finale de la cavité que sur le choix de la technique de restauration.

En raison du confinement imposé par l'épidémie de COVID-19, la finalisation du traitement aura été reportée de plusieurs mois.

Conclusion

Le choix entre restauration directe et indirecte est finalement assez simple. Il n'y a à l'heure actuelle pas de différence clinique significative et ainsi une restauration directe pourra être entreprise dans la grande majorité des cas. Cependant, bien que le choix soit ici facilité il ne faut pas pour autant croire que le choix de la restauration directe soit celui de la facilité ! En effet cette absence de différence significative s'applique si les restaurations sont parfaitement réalisées. Il faudra donc se demander si on est capable de réaliser en bouche une restauration qui soit d'aussi bonne facture que si notre prothésiste s'en chargeait sur un modèle en plâtre. Chaque praticien se doit donc de connaître ses limites et de rester humble face à la difficulté. Ce travail nous rappelle que notre métier est très « praticien dépendant », et bien que l'adhésion ait considérablement élargi le spectre des possibilités en matière de restauration, la mise en œuvre n'en reste pas moins très rigoureuse.

Cette phrase célèbre de notre profession qui dit que « nous ne soignons pas des dents, nous soignons des patients », ne doit jamais être oubliée. La réflexion qui est proposée dans ce travail doit s'inscrire avant tout dans un plan de traitement global. Les doléances du patient, les données recueillies lors des examens cliniques, la prévention, l'identification de facteurs de risques et leur prise en charge, l'interconnexion qu'il peut y avoir entre les différents traitements à entreprendre, sont autant d'éléments qui doivent être considérés avant l'établissement d'un plan de traitement définitif. Et à ce titre, l'analyse d'une dent unitaire comme présentée dans cette thèse d'exercice n'a que peu d'intérêt si elle n'est pas mise en perspective dans une approche globale du patient.

L'odontologie, et la science de manière générale, évoluent très rapidement. Les techniques et protocoles évoluent constamment et le chirurgien-dentiste a pour devoir de se tenir informé de ces évolutions et doit les appréhender avec un sens critique affuté. Evolution et simplification ne rime pas toujours avec performance, stabilité et pérennité. Chaque situation clinique est unique, et chaque praticien a pour devoir d'évaluer en fonction de ses compétences et des protocoles qu'il maîtrise le mieux, les bénéfices et risques attendus de ses traitements.

Bibliographie

- Abu-Awwad, M. « A modern guide in the management of endodontically treated posterior teeth ». *European journal of general dentistry* 8, n° 3 (2019): 63. https://doi.org/10.4103/ejgd.ejgd_76_19.
- Alleman, D. S., et P. Magne. « A systematic approach to deep caries removal end points : the peripheral seal concept in adhesive dentistry ». *Quintessence internationale* 43, n° 3 (2012): 197-208.
- Attal, J.-P., et H. Fron-Chabouis. « Les tissus dentaires à préserver lors de la réalisation des inlays/onlays : approche biomécanique ». *Réalités cliniques* 25, n° 4 (2014): 289-96.
- Bader, J. D., D. A. Shugars, et J. R. Sturdevant. « Consequences of posterior cusp fracture ». *General dentistry* 52, n° 2 (2004): 128-31.
- Bazos, P., et P. Magne. « Bio-emulation : biomimetically emulating nature utilizing a histo-anatomic approach ; structural analysis ». *The European journal of esthetic dentistry* 6, n° 1 (2011): 8-19.
- Belser, U. C. « Changement de paradigmes en prothèse conjointe ». *Réalités cliniques* 21, n° 2 (2010): 79-85.
- Boruziniat, A., S. Gharaee, A. Sarraf Shirazi, S. Majidinia, et M. Vatanpour. « Evaluation of the efficacy of flowable composite as lining material on microleakage of composite resin restorations : a systematic review and meta-analysis ». *Quintessence internationale* 47, n° 2 (2016): 93-101.
<https://doi.org/10.3290/j.qi.a35260>.
- Bresser, R. A., D. Gerdolle, I. A. van den Heijkant, L. M. A. Sluiter-Pouwels, M. S. Cune, et M. M. M. Gresnigt. « Up to 12 years clinical evaluation of 197 partial indirect restorations with deep margin elevation in the posterior region ». *Journal of dentistry* 91 (2019): 103227.
<https://doi.org/10.1016/j.jdent.2019.103227>.
- Cardoso, M., A. de Almeida Neves, A. Mine, E. Coutinho, K. Van Landuyt, J. De Munck, et B. Van Meerbeek. « Current aspects on bonding effectiveness and stability in adhesive dentistry : bonding effectiveness and stability in adhesive dentistry ». *Australian dental journal* 56 (2011): 31-44.
<https://doi.org/10.1111/j.1834-7819.2011.01294.x>.
- Cazier, S. « Remplacement d'une restauration à l'amalgame par onlay en matériau esthétique ». *Réalités cliniques* 24, n° 3 (2013): 183-89.
- Chéron, R., et D. Dietschi. « Traitement des fêlures : invasivité minimum ou risque minimum ? » In *Congrès de l'association dentaire française*. Paris, 2018.
- Davis, M. C., et S. S. Shariff. « Success and survival of endodontically treated cracked teeth with radicular extensions : a 2- to 4-year prospective cohort ». *Journal of endodontics* 45, n° 7 (2019): 848-55. <https://doi.org/10.1016/j.joen.2019.03.015>.

Decup, F., et C. Gaucher. « Approche bioconservatrice des tissus pour les restaurations indirectes ». *Réalités cliniques* 25, n° 4 (2014): 279-87.

Decup, F., E. Marczak, A. Soenen, et A. Guerrieri. « L'état "dent dépulpée" : données essentielles ». *Réalités cliniques* 22, n° 1 (s. d.): 5-13.

Dietschi, D., O. Duc, I. Krejci, et A. Sadan. « Biomechanical considerations for the restoration of endodontically treated teeth : a systematic review of the literature. Part II, Evaluation of fatigue behavior, interfaces, and in vivo studies ». *Quintessence internationale* 39, n° 2 (2008): 117-29.

Dietschi, D., et R. Spreafico. « Evidence-based concepts and procedures for bonded inlays and onlays. Part I, Historical perspectives and clinical rationale for a biosubstitutive approach ». *The international journal of esthetic dentistry* 10, n° 2 (2015): 210-27.

———. *Restaurations esthétiques collées : composites et céramique dans les traitements esthétiques des dents postérieures*. Paris : Quintessence International, 1997.

Eakle, W. S., E. H. Maxwell, et B. V. Braly. « Fractures of posterior teeth in adults ». *Journal of the American dental association* 112, n° 2 (1986): 215-18.
<https://doi.org/10.14219/jada.archive.1986.0344>.

Ferraris, F. « Posterior indirect adhesive restorations (PIAR) : preparation designs and adhesthetics clinical protocol ». *The international journal of esthetic dentistry* 12, n° 4 (2017): 482-502.

Ferreira, M. C., et R. S. Vieira. « Marginal leakage in direct and indirect composite resin restorations in primary teeth : an in vitro study ». *Journal of dentistry* 36, n° 5 (2008): 322-25.
<https://doi.org/10.1016/j.jdent.2008.01.016>.

Forster, A. « Biomimetic restoration of endodontically treated posterior teeth ». Thèse de doctorat, University of Szeged, 2019. <http://doktori.bibl.u-szeged.hu/10198/1/Andras%20Forster%20PhD.pdf>.

Gamborgi, G. P., A. D. Loguercio, et A. Reis. « Influence of enamel border and regional variability on durability of resin–dentin bonds ». *Journal of dentistry* 35, n° 5 (2007): 371-76.
<https://doi.org/10.1016/j.jdent.2006.11.005>.

Gerdolle, D., M. Drossart, et P. Bazos. « Evolution des formes de préparation pour inlays/onlays postérieurs au maxillaire ». *Réalités cliniques* 25, n° 4 (2014): 307-16.

Goldstein, G. R. « The longevity of direct and indirect posterior restorations is uncertain and may be affected by a number of dentist-, patient-, and material-related factors. » *Journal of evidence based dental practice* 10, n° 1 (2010): 30-31. <https://doi.org/10.1016/j.jebdp.2009.11.015>.

Hajtó, J, C Marinescu, et O Ahlers. « Inlays et onlays en céramique : critères de succès ». *Réalités cliniques* 24, n° 4 (2013): 99-104.

Incau, E. d', et R. Zunzarren. « Evolution des formes de préparation pour inlays/onlays postérieurs à la mandibule ». *Réalités cliniques* 25, n° 4 (2014): 317-26.

Jiang, W., H. Bo, G. YongChun, et N. LongXing. « Stress distribution in molars restored with inlays or onlays with or without endodontic treatment : a three-dimensional finite element analysis ». *The journal of prosthetic dentistry* 103, n° 1 (2010): 6-12. [https://doi.org/10.1016/S0022-3913\(09\)60206-7](https://doi.org/10.1016/S0022-3913(09)60206-7).

Kang, S. H., B. S. Kim, et Y. Kim. « Cracked teeth : distribution, characteristics, and survival after root canal treatment ». *Journal of endodontics* 42, n° 4 (2016): 557-62. <https://doi.org/10.1016/j.joen.2016.01.014>.

Krifka, S., M. Stangl, S. Wiesbauer, K.-A. Hiller, G. Schmalz, et M. Federlin. « Influence of different cusp coverage methods for the extension of ceramic inlays on marginal integrity and enamel crack formation in vitro ». *Clinical oral investigations* 13, n° 3 (2009): 333-41.

Lasfargues, J.-J., et P. Colon. *Odontologie conservatrice et restauratrice. Tome 1, Une approche médicale globale*. Rueil-Malmaison : Editions CdP, 2009.

Lehmann, N. « Restaurations coronaires partielles de la première molaire ». *Réalités cliniques* 19, n° 4 (2008): 323-37.

Lehmann, N., et D. Martin. « Les fêlures coronaires : les traitements ». *Revue d'odonto-stomatologie* 38, n° 4 (2009): 251-64.

Magne, P. « Adhesion, biomaterials, and CAD/CAM ». *International dentistry - African edition* 8, n° 6 (2018): 6-18.

———. « Composite resins and bonded porcelain : the postamalgam era ? » *Journal of the California dental association* 34, n° 2 (2006): 135-47.

Magne, P., et U. C. Belser. « Porcelain versus composite inlays/onlays : effects of mechanical loads on stress distribution, adhesion, and crown flexure ». *The international journal of periodontics & restorative dentistry* 23, n° 6 (2003): 543-55.

Magne, P., D. Dietschi, et J. Holz. « Esthetic restorations for posterior teeth : practical and clinical considerations ». *International journal of periodontics & restorative dentistry* 16, n° 2 (1996): 104.

Magne, P., J. Goldberg, D. Edelhoff, et J.-F. Güth. « Composite resin core buildups with and without post for the restoration of endodontically treated molars without ferrule ». *Operative dentistry* 41, n° 1 (2016): 64-75. <https://doi.org/10.2341/14-258-L>.

Magne, P., et A. Knezevic. « Simulated fatigue resistance of composite resin versus porcelain CAD/CAM overlay restorations on endodontically treated molars ». *Quintessence international* 40, n° 2 (2009): 125-33.

Magne, P., et D. T. Tan. « Incisor compliance following operative procedures : a rapid 3-D finite element analysis using micro-CT data ». *The journal of adhesive dentistry* 10, n° 1 (2008): 49-56.

Mahboub, F., et S. Zarrati. « Marginal adaptation of indirect composite, glass-ceramic inlays and direct composite : an in vitro evaluation ». *Journal of dentistry of Tehran university of medical sciences* 7, n° 2 (2010): 77-83.

Mei, M. L., Y. M. Chen, H. Li, et C. H. Chu. « Influence of the indirect restoration design on the fracture resistance : a finite element study ». *Biomedical engineering online* 15 (2016): 3.
<https://doi.org/10.1186/s12938-015-0115-4>.

Milicich, G., et J. T. Rainey. « Clinical presentations of stress distribution in teeth and the significance in operative dentistry ». *Practical periodontics and aesthetic dentistry* 12, n° 7 (2000): 695-700.

Mondelli, R. F. L., S. K. Ishikiriama, O. de Oliveira Filho, et J. Mondelli. « Fracture resistance of weakened teeth restored with condensable resin with and without cusp coverage ». *Journal of applied oral science* 17, n° 3 (2009): 161-65. <https://doi.org/10.1590/S1678-77572009000300006>.

Nagarkar, S., N. Theis-Mahon, et J. Perdigão. « Universal dental adhesives : current status, laboratory testing, and clinical performance ». *Journal of biomedical materials research* 107, n° 6 (2019): 2121-31.
<https://doi.org/10.1002/jbm.b.34305>.

Naveh, G. R. S., N. Lev-Tov Chattah, P. Zaslansky, R. Shahar, et S. Weiner. « Tooth-PDL-bone complex : response to compressive loads encountered during mastication : a review ». *Archives of oral biology* 57, n° 12 (2012): 1575-84. <https://doi.org/10.1016/j.archoralbio.2012.07.006>.

Opdam, N., R. Frankenberger, et P. Magne. « From 'direct versus indirect' toward an integrated restorative concept in the posterior dentition ». *Operative dentistry* 41, n° S7 (2016): S27-34.
<https://doi.org/10.2341/15-126-LIT>.

Opdam, N., J. Roeters, B. Loomans, et E. Bronkhorst. « Seven-year clinical evaluation of painful cracked teeth restored with a direct composite restoration ». *Journal of endodontics* 34, n° 7 (2008): 808-11.
<https://doi.org/10.1016/j.joen.2008.04.011>.

Papageorgiou, S. N., A. P. Papadelli, P. T. Koidis, et H. P. Petridis. « The effect of prosthetic margin location on caries susceptibility : a systematic review and meta-analysis ». *British dental journal* 214, n° 12 (2013): 617-24. <https://doi.org/10.1038/sj.bdj.2013.582>.

Patel, D. K., et F. J. Burke. « Fractures of posterior teeth : a review and analysis of associated factors ». *Primary dental care* 2, n° 1 (1995): 6-10.

Politano, G., B. Van Meerbeek, et M. Peumans. « Nonretentive bonded ceramic partial crowns: concept and simplified protocol for long-lasting dental restorations ». *Journal of adhesive dentistry* 20, n° 6 (2018): 495-510. <https://doi.org/10.3290/j.jad.a41630>.

Ratcliff, S., I. M. Becker, et L. Quinn. « Type and incidence of cracks in posterior teeth ». *The journal of prosthetic dentistry* 86, n° 2 (2001): 168-72. <https://doi.org/10.1067/mpr.2001.116578>.

Reeh, E. S., H. H. Messer, et W. H. Douglas. « Reduction in tooth stiffness as a result of endodontic and restorative procedures ». *Journal of endodontics* 15, n° 11 (1989): 512-16.
[https://doi.org/10.1016/S0099-2399\(89\)80191-8](https://doi.org/10.1016/S0099-2399(89)80191-8).

Rocca, G. T., L. Gregor, M. Sandoval, I. Krejci, et D. Dietschi. « In vitro evaluation of marginal and internal adaptation after occlusal stressing of indirect class II composite restorations with different resinous bases and interface treatments: “post-fatigue adaptation of indirect composite restorations” ». *Clinical oral investigations* 16, n° 5 (2012): 1385-93. <https://doi.org/10.1007/s00784-011-0632-x>.

Rocca, G. T., et I. Krejci. « Crown and post-free adhesive restorations for endodontically treated posterior teeth : from direct composite to endocrowns ». *European journal of esthetic dentistry* 8, n° 2 (2013): 156.

Rocca, G. T., N. Rizcalla, I. Krejci, et D. Dietschi. « Evidence-based concepts and procedures for bonded inlays and onlays. Part II. Guidelines for cavity preparation and restoration fabrication ». *The international journal of esthetic dentistry* 10, n° 3 (2015): 392-413.

Roulet, J.-F., et M. Degrange, éd. *Collages et adhésion : la révolution silencieuse*. Paris : Quintessence International, 2000.

Sande, F. H. van de, N. J. Opdam, P. A. Da Rosa Rodolpho, M. B. Correa, F. F. Demarco, et M. S. Cenci. « Patient risk factors’ influence on survival of posterior composites ». *Journal of dental research* 92, n° Suppl. 7 (2013): S78-83. <https://doi.org/10.1177/0022034513484337>.

Sener-Yamaner, I. D., B. Ekici, A. Sertgöz, E. Yuzbasioglu, et M. Özcan. « Finite element analysis on the optimal material choice and cavity design parameters for MOD inlays exposed to different force vectors and magnitudes ». *Journal of adhesion science & technology* 31, n° 1 (2017): 8-20.
<https://doi.org/10.1080/01694243.2016.1195953>.

Shahidi, C., I. Krejci, et D. Dietschi. « In vitro evaluation of marginal adaptation of Direct class II composite restorations made of different “low-shrinkage” systems ». *Operative dentistry* 42, n° 3 (2017): 273-83. <https://doi.org/10.2341/15-217-L>.

Soares, C. J., L. R. M. Martins, R. B. Fonseca, L. Correr-Sobrinho, et A. J. Fernandes Neto. « Influence of cavity preparation design on fracture resistance of posterior leucite-reinforced ceramic restorations ». *The journal of prosthetic dentistry* 95, n° 6 (2006): 421-29.
<https://doi.org/10.1016/j.prosdent.2006.03.022>.

Soares, L. M., M. Razaghy, et P. Magne. « Optimization of large MOD restorations : composite resin inlays vs. short fiber-reinforced direct restorations ». *Dental materials* 34, n° 4 (2018): 587-97.
<https://doi.org/10.1016/j.dental.2018.01.004>.

Soares, P. V., P. C. F. Santos-Filho, L. R. M. Martins, et C. J. Soares. « Influence of restorative technique on the biomechanical behavior of endodontically treated maxillary premolars. Part I, Fracture resistance and fracture mode ». *The journal of prosthetic dentistry* 99, n° 1 (2008): 30-37. [https://doi.org/10.1016/S0022-3913\(08\)60006-2](https://doi.org/10.1016/S0022-3913(08)60006-2).

Spreafico, R. C., I. Krejci, et D. Dietschi. « Clinical performance and marginal adaptation of class II direct and semidirect composite restorations over 3.5 years in vivo ». *Journal of dentistry* 33, n° 6 (2005): 499-507. <https://doi.org/10.1016/j.jdent.2004.11.009>.

Stappert, C. F. J., P. Abe, V. Kurths, T. Gerds, et J. R. Strub. « Masticatory fatigue, fracture resistance, and marginal discrepancy of ceramic partial crowns with and without coverage of compromised cusps ». *Journal of adhesive dentistry* 10, n° 1 (2008): 41.

Stappert, C. F. J., P. C. Guess, T. Gerds, et J. R. Strub. « All-ceramic partial coverage premolar restorations : cavity preparation design, reliability and fracture resistance after fatigue ». *American journal of dentistry* 18, n° 4 (2005): 275-80.

Tirlet, G., et J.-P. Attal. « Le gradient thérapeutique, un concept médical pour les traitements esthétiques ». *I.D. L'information dentaire* 91, n° 41/42 (2009): 2561-68.

Türk, A. G., M. Sabuncu, S. Ünal, B. Önal, et M. Ulusoy. « Comparison of the marginal adaptation of direct and indirect composite inlay restorations with optical coherence tomography ». *Journal of applied oral science* 24, n° 4 (2016): 383-90. <https://doi.org/10.1590/1678-775720160012>.

Van Meerbeek, B., K. Yoshihara, Y. Yoshida, A. Mine, J. De Munck, et K. L. Van Landuyt. « State of the art of self-etch adhesives ». *Dental materials* 27, n° 1 (2011): 17-28. <https://doi.org/10.1016/j.dental.2010.10.023>.

Veneziani, M. « Posterior indirect adhesive restorations : updated indications and the morphology driven preparation technique ». *The international journal of esthetic dentistry* 12, n° 2 (2017): 204-30.

Wassell, R. W., A. W. G. Walls, et J. F. McCabe. « Direct composite inlays versus conventional composite restorations : 5-year follow-up ». *Journal of dentistry* 28, n° 6 (2000): 375-82. [https://doi.org/10.1016/S0300-5712\(00\)00013-0](https://doi.org/10.1016/S0300-5712(00)00013-0).

Weill, E., A. Wendling, C. Toledano, R. Serfaty, et O. Etienne. « Inlays/onlays esthétiques : facteurs de longévité ». *Réalités cliniques* 25, n° 4 (2014): 269-77.

Wu, S., H. P. Lew, et N. N. Chen. « Incidence of pulpal complications after diagnosis of vital cracked teeth ». *Journal of endodontics* 45, n° 5 (2019): 521-25. <https://doi.org/10.1016/j.joen.2019.02.003>.

Yamanel, K., A. Caglar, K. Gulsahi, et U. A. Ozden. « Effects of different ceramic and composite materials on stress distribution in inlay and onlay cavities : 3-D finite element analysis ». *Dental materials journal* 28, n° 6 (2009): 661-70. <https://doi.org/10.4012/dmj.28.661>.

Yang, H., C. Park, J.-H. Shin, K.-D. Yun, H.-P. Lim, S.-W. Park, et H. Chung. « Stress distribution in premolars restored with inlays or onlays : 3D finite element analysis ». *The journal of advanced prosthodontics* 10, n° 3 (2018): 184-90. <https://doi.org/10.4047/jap.2018.10.3.184>.

Zavattini, A., M. Mancini, J. Higginson, F. Foschi, G. Pasquantonio, et F. Mangani. « Micro-computed tomography evaluation of microleakage of class II composite restorations : an in vitro study ». *European journal of dentistry* 12, n° 03 (2018): 369-74. https://doi.org/10.4103/ejd.ejd_28_18.

Table des figures

| | |
|---|----|
| Figure 1 : Réhabilitation complète de l'arcade maxillaire par prothèses conjointes conventionnelles . | 8 |
| Figure 2 : Réhabilitation complète par technique adhésive | 9 |
| Figure 3 : Excavation partielle : émail et 1-2 mm de dentine sains en périphérie, dentine altérée en direction pulpaire afin d'éviter l'effraction | 10 |
| Figure 4 : Le gradient thérapeutique..... | 11 |
| Figure 5 : Aménagement cavitaire par technique adhésive..... | 13 |
| Figure 6 : Coque d'émail convexe sur noyau de dentine concave | 16 |
| Figure 7 : Perte de résistance en fonction de la perte de substance | 16 |
| Figure 8 : Mesure de l'épaisseur d'une paroi résiduelle | 20 |
| Figure 9 : Sur deux cavités de même largeur mais de profondeur différente, les cuspides peuvent être assimilées à des bras de levier | 21 |
| Figure 10 : Des forces obliques sont appliquées sur 4 points différents | 24 |
| Figure 11 : Force axiale directement appliquée sur la restauration | 24 |
| Figure 12 : Schémas des contraintes en tensions et compressions en fonction du type de restauration | 25 |
| Figure 13 : Répartition centripète des contraintes occlusales lors d'un recouvrement cuspidien complet par overlay..... | 27 |
| Figure 14 : Recouvrement occlusal complet par un overlay en céramique | 28 |
| Figure 15 : Exemples de cuspides épaisses pouvant être conservées selon Politano et al. | 29 |
| Figure 16 : À gauche joint infiltré sur une restauration directe, à droite absence d'infiltration sur une restauration indirecte collée | 30 |
| Figure 17 : Situation clinique sur une dent 37 présentant une cavité profonde en mésiale, après dépose d'une ancienne restauration à l'amalgame, avec rupture de la continuité amélaire périphérique (flèche rouge) | 34 |
| Figure 18 : Différentes indications de restauration en fonction de la situation occlusale | 37 |
| Figure 19 : Fêlures proximales, latérales et mésio-distale traversante | 39 |
| Figure 20 : Étude par éléments finis montrant une accumulation de contraintes significativement plus élevées au sein de la dent dépulpée | 42 |
| Figure 21 : Longévité des restaurations dentaires | 46 |
| Figure 22 : Radiographie pré-opératoire..... | 48 |

| | |
|---|----|
| Figure 23 : Structures résiduelles après dépose de l'ancienne restauration : partie mésiale dans le cercle rouge et partie occluso-distale dans le cercle vert..... | 49 |
| Figure 24 : Structures résiduelles après dépose de l'ancienne restauration : les pointillés rouges délimitent les cuspidés mésio-vestibulaire et mésio-linguale qui seront recouvertes..... | 50 |
| Figure 25 : Structures résiduelles après dépose de l'ancienne restauration | 51 |
| Figure 26 : Remontée de marge en mésiale et radiographie post-opératoire | 52 |
| Figure 27 : La configuration finale choisie nous permet d'appréhender le fonctionnement de la future restauration..... | 53 |

Table des tableaux

| | |
|---|----|
| Tableau 1 : Avantages/inconvénients des systèmes adhésifs..... | 5 |
| Tableau 2 : Epaisseurs des parois à conserver selon différents auteurs..... | 19 |
| Tableau 3 : Tableau récapitulatif..... | 43 |

Vu, le Directeur de thèse

Vu, le Doyen de l'UFR d'Odontologie - Montrouge

Docteur Philippe FRANCOIS

Professeur Louis MAMAN

Vu, le Président d'Université de Paris

Professeur Christine CLERICI

Pour le Président et par délégation,

Le Doyen Louis MAMAN

Restaurations directes et indirectes collées : indications et critères de choix dans le secteur postérieur

Résumé :

L'avènement de l'adhésion en odontologie a considérablement modifié l'approche et la réalisation des soins plaçant de plus en plus la préservation tissulaire au cœur des préoccupations des praticiens. À l'heure actuelle les restaurations adhésives permettent de répondre à un large panel de situations cliniques. Il est communément admis qu'une restauration directe est plus adaptée pour les petites pertes de substance et qu'une indirecte est plus adaptée pour une perte de substance importante. Cependant cette distinction entre « petite » et « grande » n'a que peu de pertinence scientifiquement parlant si elle n'est pas précisément caractérisée car sujette à l'interprétation de chacun. À partir de quelles dimensions, considère-t-on qu'une perte de substance soit « petite » ou « grande » ? Et quid des pertes de substances « moyennes » ? Avant d'envisager la restauration d'une dent, il convient d'analyser les structures dentaires résiduelles. En effet la géométrie de la cavité à restaurer se doit d'être la plus stable possible afin de prolonger le plus possible la présence de la dent support sur l'arcade. Une fois la géométrie cavitaire optimale obtenue, la restauration de la dent peut commencer. Pour répondre à la problématique dimensionnelle nommée ci-dessus, cette thèse d'exercice a pour but d'explorer le fondement scientifique de ces indications et de voir si elles sont toujours d'actualité.

Discipline :

Odontologie conservatrice

Mots clés français (fMeSH et Rameau) :

Prise de décision clinique -- Dissertation universitaire ; Inlays -- Dissertation universitaire ; Restauration dentaire -- Thèses et écrits académiques ; Collages en odontostomatologie -- Thèses et écrits académiques

English keywords (MeSH) :

Clinical Decision-Making -- Academic Dissertation ; Inlays -- Academic Dissertation

Université de Paris
UFR d'Odontologie - Montrouge
1, rue Maurice Arnoux
92120 Montrouge