



**HAL**  
open science

# La gestion de l'agénésie des incisives latérales maxillaires en orthodontie : stratégies thérapeutiques et critères de temporisation conformes aux données actuelles

Ilana Zerbib

## ► To cite this version:

Ilana Zerbib. La gestion de l'agénésie des incisives latérales maxillaires en orthodontie : stratégies thérapeutiques et critères de temporisation conformes aux données actuelles. Sciences du Vivant [q-bio]. 2020. dumas-03272915

**HAL Id: dumas-03272915**

**<https://dumas.ccsd.cnrs.fr/dumas-03272915v1>**

Submitted on 28 Jun 2021

**HAL** is a multi-disciplinary open access archive for the deposit and dissemination of scientific research documents, whether they are published or not. The documents may come from teaching and research institutions in France or abroad, or from public or private research centers.

L'archive ouverte pluridisciplinaire **HAL**, est destinée au dépôt et à la diffusion de documents scientifiques de niveau recherche, publiés ou non, émanant des établissements d'enseignement et de recherche français ou étrangers, des laboratoires publics ou privés.



Distributed under a Creative Commons Attribution - NonCommercial - NoDerivatives 4.0 International License

## **AVERTISSEMENT**

Cette thèse d'exercice est le fruit d'un travail approuvé par le jury de soutenance et réalisé dans le but d'obtenir le diplôme d'État de docteur en chirurgie dentaire. Ce document est mis à disposition de l'ensemble de la communauté universitaire élargie.

Il est soumis à la propriété intellectuelle de l'auteur. Ceci implique une obligation de citation et de référencement lors de l'utilisation de ce document.

D'autre part, toute contrefaçon, plagiat, reproduction illicite encourt toute poursuite pénale.



**UNIVERSITÉ DE PARIS**

**UFR D'ODONTOLOGIE - MONTROUGE**

**Année 2020**

**N° M073**

**THÈSE**

**POUR LE DIPLÔME D'ÉTAT DE DOCTEUR EN CHIRURGIE DENTAIRE**

Présentée et soutenue publiquement le : 22 octobre 2020

Par

**Ilana ZERBIB**

**La gestion de l'agénésie des incisives latérales maxillaires en  
orthodontie : stratégies thérapeutiques et critères de temporisation  
conformes aux données actuelles**

Dirigée par M. le Docteur Christophe Dunglas

JURY

M. le Professeur Louis Maman

Président

Mme le Professeur Elvire Le Norcy

Assesseur

M. le Docteur Christophe Dunglas

Assesseur

Mme le Docteur Eléa Ouadi

Assesseur

M. le Docteur Georges Khoury

Invité





## Tableau des enseignants de l'UFR

DÉPARTEMENTS	DISCIPLINES	PROFESSEURS DES UNIVERSITÉS	MAÎTRES DE CONFÉRENCES
1. DÉVELOPPEMENT, CROISSANCE ET PRÉVENTION	ODONTOLOGIE PÉDIATRIQUE	Mme DAVIT-BÉAL Mme DURSUN Mme VITAL	M. COURSON Mme JEGAT Mme SMAIL-FAUGERON Mme VANDERZWALM
	ORTHOPÉDIE DENTO-FACIALE		Mme BENAHMED M. DUNGLAS Mme KAMOUN Mme LE NORCY
	PRÉVENTION, ÉPIDÉMIOLOGIE, ÉCONOMIE DE LA SANTÉ ET ODONTOLOGIE LÉGALE	Mme FOLLIGUET M. PIRNAY	Mme GERMA M. TAVERNIER
2. CHIRURGIE ORALE, PARODONTOLOGIE, BIOLOGIE ORALE	PARODONTOLOGIE	Mme COLOMBIER Mme GOSSET	M. BIOSSE DUPLAN M. GUEZ
	CHIRURGIE ORALE	M. MAMAN Mme RADOI	Mme EJEIL M. GAULTIER M. HADIDA M. MOREAU M. NGUYEN Mme TAÏHI
	BIOLOGIE ORALE	Mme CHAUSSAIN M. GOGLY Mme SÉGUIER Mme POLIARD	M. ARRETO Mme BARDET (MCF) Mme CHARDIN M. FERRE M. LE MAY
3. RÉHABILITATION ORALE	DENTISTERIE RESTAURATRICE ENDODONTIE	Mme BOUKPESSI Mme CHEMLA	Mme BERÈS Mme BESNAULT M. BONTE Mme COLLIGNON M. DECUP Mme GAUCHER
	PROTHÈSES	Mme WULFMAN	M. CHEYLAN M. DAAS M. DOT M. EID Mme FOUILLOUX-PATEY Mme GORIN M. RENAULT M. RIGNON-BRET M. TRAMBA
	FONCTION-DYSFONCTION, IMAGERIE, BIOMATÉRIAUX	M. SALMON	M. ATTAL Mme BENBELAID Mme BENOÎT A LA GUILLAUME (MCF) M. BOUTER M. CHARRIER M. CHERRUAU M. FLEITER Mme FRON CHABOUIS Mme MANGIONE Mme TILOTTA
	PROFESSEURS ÉMÉRITES	M. BÉRENHOLC Mme BRION M. LASFARGUES M. LAUTROU M. LEVY	M. PELLAT M. PIERRISNARD M. SAFFAR Mme WOLIKOW

Liste mise à jour le 04 novembre 2019



# Remerciements

---

**À M. le Professeur Louis Maman**

*Docteur en Chirurgie dentaire*

*Spécialiste qualifié en Chirurgie orale*

*Docteur en Sciences odontologiques*

*Habilité à Diriger des Recherches*

*Professeur des Universités, UFR d'Odontologie - Montrouge*

*Praticien Hospitalier, Assistance Publique-Hôpitaux de Paris*

*Doyen de l'UFR d'Odontologie - Montrouge*

Cher doyen, merci d'avoir accepté de présider ce jury de thèse d'exercice. Un grand merci d'avoir mis en place un enseignement universitaire de qualité au sein de notre UFR de Montrouge, ce qui m'a permis de réussir mon parcours étudiant avec brio. Merci d'avoir été un doyen si accueillant, accessible et bienveillant.





**À Mme le Professeur Elvire Le Norcy**

*Docteur en Chirurgie dentaire*

*Spécialiste qualifiée en Orthopédie dento-faciale*

*Docteur de l'Université Sorbonne Paris Cité*

*Habilitée à Diriger des Recherches*

*Professeur des Universités, UFR d'Odontologie - Montrouge*

*Praticien Hospitalier, Assistance Publique-Hôpitaux de Paris*

Un grand merci pour tout votre enseignement, votre partage et votre rigueur, qualité si importante dans notre domaine. Je vous serai éternellement reconnaissante pour tout ce que vous m'avez apporté. Je suis honorée d'avoir pu être l'une de vos internes, et d'avoir passé ces trois années à vos côtés.



**À M. le Docteur Christophe Dunglas**

*Docteur en Chirurgie dentaire*

*Spécialiste qualifié en Orthopédie dento-faciale*

*Docteur en Sciences odontologiques*

*Maître de Conférences des Universités, UFR d'Odontologie - Montrouge*

*Praticien Hospitalier, Assistance Publique-Hôpitaux de Paris*

Je tiens spécialement à vous remercier d'avoir accepté de diriger ma thèse et de co-diriger mon mémoire. Ce sujet important et prometteur a réellement été intéressant à traiter, et c'est à vous que je le dois. Aussi, votre enseignement et votre partage tout au long de l'internat, tant sur la réflexion thérapeutique qu'en clinique, m'ont aidé à être meilleure. Pour tout cela, je vous en suis énormément reconnaissante.



**À Mme le Docteur Eléa Ouadi**

*Docteur en Chirurgie dentaire*

*Spécialiste qualifiée en Orthopédie dento-faciale*

*Ancien Interne des hôpitaux*

*Assistant Hospitalo-Universitaire, UFR d'Odontologie - Montrouge*

Ma Elea, je te serai toujours reconnaissante pour ce que tu m'as apporté, tant au sujet de l'orthodontie pendant tes années d'assistantat, que pour la rédaction de cette thèse, ou encore à titre personnel. Tes conseils ont toujours été judicieux et avisés. Merci de m'avoir souvent soutenue, motivée et mise en confiance quand tout n'était pas évident.



**À M. le Docteur Georges Khoury**

*Docteur en Chirurgie dentaire*

*Praticien Hospitalier, Assistance Publique-Hôpitaux de Paris*

Je tiens particulièrement à vous remercier d'avoir accepté de diriger mon mémoire, et de m'avoir permis de traiter d'un sujet intéressant et prometteur. J'ai pris plaisir à réaliser cette étude avec vous. Un grand merci pour votre disponibilité, votre partage et votre sympathie.





# Table des matières

---

<b>INTRODUCTION</b> .....	<b>3</b>
<b>1 : TERMINOLOGIE, EPIDEMIOLOGIE ET ETIOLOGIE</b> .....	<b>4</b>
1.1 DEFINITION DU TERME « AGENESIE » .....	4
1.2 TERMINOLOGIE.....	4
1.2.1 Hypodontie .....	4
1.2.2 Oligodontie .....	5
1.2.3 Anodontie .....	5
1.3 ÉPIDEMIOLOGIE .....	5
1.3.1 Fréquence .....	5
1.3.2 Facteurs de variations .....	6
1.3.3 Anomalies associées .....	8
1.4 ÉTIOLOGIE .....	11
1.4.1 Facteurs génétiques.....	11
1.4.2 Facteurs environnementaux .....	15
<b>2 : STRATEGIES THERAPEUTIQUES DE L'AGENESIE DES INCISIVES LATERALES MAXILLAIRES</b> .....	<b>18</b>
2.1 FACTEURS DECISIONNELS .....	19
2.1.1 Âge et croissance .....	19
2.1.2 Analyse exo-buccale .....	20
2.1.3 Analyse du sourire .....	22
2.1.4 Analyse endo-buccale.....	24
2.1.5 Facteurs psychologiques et socio-économiques.....	25
2.1.6 Durée de la contention .....	26
2.2 FERMETURE DES ESPACES D'AGENESIE .....	27
2.2.1 Principe.....	27
2.2.2 Avantages.....	30
2.2.3 Inconvénients.....	31
2.2.4 Indications .....	36
2.3 OUVERTURE DES ESPACES D'AGENESIE.....	36
2.3.1 Principe.....	36
2.3.2 Avantages .....	39
2.3.3 Inconvénients.....	39
2.3.4 Indications .....	40

<b>3 : TEMPORISATION LORS DE L'OUVERTURE DE L'ESPACE D'AGENESIE .....</b>	<b>41</b>
3.1 DETERMINATION ESTHETIQUE DE L'ESPACE CORONAIRE .....	41
3.1.1 <i>Golden proportion</i> .....	41
3.1.2 <i>Indice de Bolton</i> .....	42
3.1.3 <i>Wax-up</i> .....	43
3.1.4 <i>Set-up</i> .....	43
3.1.5 <i>Digital Smile Design (DSD)</i> .....	46
3.2 REHABILITATION PROTHETIQUE DENTO-PORTEE.....	48
3.2.1 <i>Prothèse amovible</i> .....	48
3.2.2 <i>Prothèse fixe</i> .....	49
3.3 REHABILITATION PROTHETIQUE IMPLANTO-PORTEE .....	57
3.3.1 <i>Solution implantaire conventionnelle</i> .....	58
3.3.2 <i>Apport des mini-implants</i> .....	64
3.3.3 <i>Apport des mini-vis</i> .....	67
<b>CONCLUSION .....</b>	<b>70</b>
<b>BIBLIOGRAPHIE .....</b>	<b>71</b>
<b>TABLE DES FIGURES.....</b>	<b>80</b>
<b>ANNEXES.....</b>	<b>82</b>

# Introduction

---

Dans sa pratique quotidienne, l'orthodontiste est confronté à une situation clinique dont la gestion est des plus complexes : l'agénésie des incisives latérales maxillaires. Celle-ci est une anomalie dentaire de nombre caractérisée par l'absence de formation des incisives latérales supérieures temporaires et/ou permanentes ; elle peut être associée à des syndromes et à d'autres types d'anomalies dentaires.

Elle est une des formes d'agénésie les plus fréquentes, représentant environ 20 % des dents absentes dans la population Caucasienne<sup>1</sup>. L'incisive latérale maxillaire ayant un rôle essentiel, son absence est caractérisée par des problèmes d'ordre esthétique et fonctionnel. Sa position dans le secteur antérieur affecte directement l'esthétique du sourire, ce qui peut altérer la confiance en soi et la psychologie du patient, à une période sensible de la vie qu'est l'adolescence.<sup>2</sup>

Dans un premier temps, l'épidémiologie et l'étiologie de cette anomalie dentaire, appartenant actuellement aux domaines des plus actifs de la recherche, seront développées.

La seconde partie exposera les différents facteurs qui aident le spécialiste à faire le choix de la meilleure décision thérapeutique pour le patient : fermeture de l'espace d'agénésie, ou ouverture de celui-ci, pour ensuite en assurer sa réhabilitation. Chacune de ses deux solutions présente ses avantages, ses inconvénients et ses indications.

Une approche multidisciplinaire est indispensable pour optimiser la conduite et les résultats du traitement ; chaque spécialité impliquée devant contribuer à une étape différente de la gestion globale. Elle bénéficie aujourd'hui de l'apport novateur du numérique simplifiant considérablement les échanges entre praticiens.

Enfin, les interrogations soulevées par l'enjeu de la temporisation lors de l'ouverture des espaces d'agénésie, impliquant l'attente de la fin de la croissance, seront abordées : comment déterminer l'espace à conserver ? Quelle solution prothétique serait la plus pertinente et pourquoi ? Autant de questions essentielles auxquelles nous essaierons de répondre.

Aussi, les techniques de temporisation par mini-implants et mini-vis semblent être prometteuses. Un protocole de recherche concernant la temporisation et la réhabilitation prothétique par mini-implant fait l'objet d'un mémoire de DES d'orthopédie dento-faciale.

---

<sup>1</sup> Kavadia et al., « Agenesis of maxillary lateral incisors : a global overview of the clinical problem ».

<sup>2</sup> Kavadia et al.

# 1 : Terminologie, épidémiologie et étiologie

---

## 1.1 Définition du terme « agénésie »

De par son étymologie grecque signifiant "absence de génération" ("a" : privatif et "genesis" : génération), une agénésie est définie comme " une absence ou un arrêt de développement d'un organe ou d'une partie du corps de l'embryon ou du fœtus responsable d'atrophies ou de malformations tératologiques congénitales ou génétiquement acquises ". Ainsi, les agénésies sont considérées comme étant des organopathies, car elles font suite à un trouble de l'organogenèse survenu au cours des trois premiers mois de gestation<sup>3</sup>. Plus précisément, l'absence d'une ou de plusieurs dents, résulte d'une perturbation précoce dans le processus de l'odontogénèse, lors de l'initiation ou de la prolifération du bourgeon dentaire<sup>4</sup>.

Selon Bassigny<sup>5</sup>, une agénésie dentaire est une anomalie de nombre correspondant à l'absence d'une unité dentaire, en relation avec l'absence du germe correspondant. Il s'agit, le plus souvent, d'une dent d'adulte. Cette anomalie peut affecter une ou plusieurs dents, être unilatérale ou bilatérale.

Plusieurs autres termes sont retrouvés dans la littérature.

## 1.2 Terminologie

### 1.2.1 Hypodontie

L'hypodontie (hypo= en-dessous, odontos= dents) concerne les agénésies de moins de six dents, hormis les dents de sagesse<sup>6</sup>. Selon Khalaf et al<sup>7</sup>, l'hypodontie peut survenir soit dans le cadre d'un syndrome, soit sous une forme non-syndromique. Cette dernière est la plus fréquente, avec un nombre variable de dents concernées ; mais les incisives et les prémolaires sont les plus touchées. La dentition permanente est bien plus atteinte que la dentition temporaire où les cas d'hypodontie sont rares.

---

<sup>3</sup> Lepoivre et Poidatz, « Les organopathies dento-cranio-faciales ».

<sup>4</sup> Miller, McLendon, et Hines, « Two treatment approaches for missing or peg-shaped maxillary lateral incisors : a case study on identical twins ».

<sup>5</sup> Bassigny et Canal, « Les anomalies orthodontiques ».

<sup>6</sup> Fleischmannova et al., « Mouse models of tooth abnormalities ».

<sup>7</sup> Khalaf et al., « Prevalence of hypodontia and associated factors ».

### 1.2.2 Oligodontie

Le terme d'oligodontie (oligos= peu nombreux, odontos= dents) est employé pour les agénésies touchant plus de six dents ; dents de sagesse exclues<sup>8</sup>. Elle nécessite une attention clinique particulière pour soutenir et maintenir la fonction de la dentition. Sa fréquence est de 0.1 % de la population<sup>9</sup>.

### 1.2.3 Anodontie

Le terme d'anodontie (an= sans, odontos= dents) est réservé au cas exceptionnel d'absence de germes dentaires. Il est rare de la retrouver sans syndrome génétique associé, comme par exemple la dysplasie ectodermique<sup>10</sup>.

## 1.3 Épidémiologie

L'agénésie dentaire dans la dentition temporaire est rare avec une prévalence inférieure à 1 % dans les populations de race blanche, tandis qu'elle est l'anomalie dentaire la plus courante dans la dentition permanente<sup>11</sup>.

### 1.3.1 Fréquence

L'agénésie dentaire, incluant les troisièmes molaires, peut être retrouvée dans 10-25 % de la population Caucasienne<sup>12</sup>. D'après Thierry et al<sup>13</sup>, la prévalence des agénésies dentaires est de 5,5 % en Europe et de 3,9 % aux États-Unis, hormis les dents de sagesse.

Selon Khalaf et al<sup>14</sup>, après avoir exclu les troisièmes molaires, la seconde prémolaire mandibulaire est la dent la plus touchée (29.9 %), suivi de l'incisive latérale maxillaire (24.3 %), puis de la 2<sup>e</sup> prémolaire maxillaire (13.7 %). Les incisives centrales maxillaires (1 %), les canines mandibulaires (1.3 %), ainsi que les premières molaires maxillaires et mandibulaires (1.1 % et 1 %) sont les dents les moins atteintes.

L'agénésie de l'incisive latérale maxillaire est l'une des anomalies de nombre les plus courantes, bien que sa fréquence varie en fonction de la population étudiée, avec des valeurs allant de 0.8 % à 4 %

---

<sup>8</sup> Fleischmannova et al., « Mouse models of tooth abnormalities ».

<sup>9</sup> Nieminen, « Genetic basis of tooth agenesis ».

<sup>10</sup> Khalaf et al., « Prevalence of hypodontia and associated factors ».

<sup>11</sup> Nieminen, « Genetic basis of tooth agenesis ».

<sup>12</sup> Fleischmannova et al., « Mouse models of tooth abnormalities ».

<sup>13</sup> Thierry, Granat, et Vermelin, « Les agénésies dentaires ».

<sup>14</sup> Khalaf et al., « Prevalence of hypodontia and associated factors ».

pour les dents permanentes<sup>15 16</sup>, et étant inférieure à 1 % pour la dentition temporaire. Cette agénésie touche environ 6 % de la population orthodontique.

### 1.3.2 Facteurs de variations

Les prévalences des agénésies dentaires peuvent varier en fonction de plusieurs critères présentés ci-après.

#### 1.3.2.1 Sexe

D'après une méta-analyse publiée par Polder<sup>17</sup>, les femmes semblent être 1.37 fois plus susceptibles que les hommes, de développer des agénésies dentaires.

#### 1.3.2.2 Lieu géographique

Khalaf et al<sup>18</sup>, proposent les valeurs suivantes de prévalence de l'hypodontie dans le monde :

- La plus importante en Afrique (13.4 %)
- Suivie par l'Europe (7 %)
- Asie et Australie (6.3 %)
- Amérique du Nord (5.0 %)
- Amérique latine et les Caraïbes (4.4 %)

Ceci est également en accord avec l'étude de Polder et al<sup>19</sup> où la prévalence des agénésies dentaires est plus faible chez les Américains que chez les Européens et les Australiens.

#### 1.3.2.3 Forme de l'agénésie

Toujours d'après Polder et al<sup>20</sup>, les agénésies dentaires sont le plus souvent asymétriques, sauf pour les incisives latérales supérieures.

Figure 1 : Incidence de l'agénésie unilatérale et bilatérale des quatre dents les plus touchées dans dix études (I2s : incisive latérale maxillaire)

---

<sup>15</sup> Antonarakis et al., « Agenesis of maxillary lateral incisor and tooth replacement ».

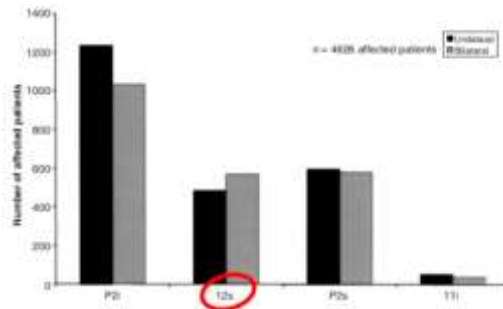
<sup>16</sup> Kiliaridis et al., « Treatment options for congenitally missing lateral incisors ».

<sup>17</sup> Polder et al., « A meta-analysis of the prevalence of dental agenesis of permanent teeth ».

<sup>18</sup> Khalaf et al., « Prevalence of hypodontia and associated factors ».

<sup>19</sup> Polder et al., « A meta-analysis of the prevalence of dental agenesis of permanent teeth ».

<sup>20</sup> Polder et al.



Source: Polder et al, « A meta-analysis of the prevalence of dental agenesis », 2004.

D'après l'étude de Garib<sup>21</sup>, les prévalences de forme de l'agénésie d'incisives latérales maxillaires sur une population atteinte de cette anomalie se répartissent comme cela :

- L'agénésie bilatérale à 51.6 %
- L'agénésie unilatérale à 9.5 %
- L'agénésie unilatérale, et l'incisive controlatérale est riziforme à 38.9 %.

#### 1.3.2.4 Arcade maxillaire ou mandibulaire

Selon Bassigny<sup>22</sup>, le maxillaire et la mandibule sont autant concernés l'un que l'autre par les agénésies, avec toutefois une différence marquée dans la répartition des dents absentes : l'incisive latérale est la dent la plus touchée au maxillaire, tandis qu'à la mandibule, il s'agit de la deuxième prémolaire.

#### 1.3.2.5 Relations d'arcade

Aussi, selon Bassigny<sup>23</sup>, les classes III présentent un pourcentage d'agénésies plus important que les autres cas de la classification d'Angle ; l'agénésie des incisives latérales entraînant bien souvent une réduction de la flèche du prémaxillaire.

Ceci est également retrouvé dans l'étude de Khalaf et al<sup>24</sup>, où les classes III sont deux fois plus associées aux agénésies, que les classes I et II.

#### 1.3.2.6 Type facial

<sup>21</sup> Garib et al., « Agenesis of maxillary lateral incisors and associated dental anomalies ».

<sup>22</sup> Bassigny et Canal, « Les anomalies orthodontiques ».

<sup>23</sup> Bassigny et Canal.

<sup>24</sup> Khalaf et al., « Prevalence of hypodontia and associated factors ».

De nouveau selon Bassigny<sup>25</sup>, les agénésies sont plus fréquentes chez les faces courtes.

### 1.3.3 Anomalies associées

Les agénésies dentaires sont fréquemment associées à d'autres anomalies dentaires, apparaissant en général ensembles chez le même patient. Une des explications possibles est qu'une certaine mutation génétique pourrait entraîner une série d'expressions phénotypiques différentes ; en d'autres termes, différentes anomalies dentaires chez le même sujet pourraient être des expressions distinctives du même code génétique<sup>26</sup>.

Selon Woodworth et al<sup>27</sup>, les patients atteints d'une agénésie des incisives latérales maxillaires ont une prédisposition plus importante à une relation squelettique de classe III, une microdontie, ainsi qu'une augmentation de l'incidence des impactions et de l'absence d'autres dents.

#### 1.3.3.1 Inclusion des canines maxillaires

Les inclusions de canines en vestibulaire ou palatin, sont plus fréquentes chez les patients porteurs d'agénésie des incisives latérales.

Selon Kavadia et al<sup>28</sup>, la racine de l'incisive latérale maxillaire est censée guider l'éruption de la canine maxillaire et, par conséquent, une racine de l'incisive latérale maxillaire absente ou diminutive peut entraîner une impaction de la canine.

Selon Al-Nimri et al<sup>29</sup>, le taux de prévalence des canines maxillaires palatines incluses varie de 0,8 % à 2,8 %. De plus, pour 70 % à 85 % des canines impactées, la canine est palatine.

Il explique qu'il n'y a pas de consensus quant à l'étiologie des inclusions de canines maxillaires, qui est probablement multifactorielle. Il existe de nombreuses théories sur les causes de dystopie canine, mais elles peuvent être divisées en deux catégories principales : la théorie de guidage et la théorie génétique.

1. La théorie de guidage fait référence à un excès d'espace dans la région apicale de l'os maxillaire pendant l'éruption de la canine permanente, en raison d'une hypoplasie ou d'une agénésie de l'incisive latérale maxillaire. Cette théorie considère l'aspect distal de la racine de cette dernière, comme un guide permettant à la canine en éruption d'évoluer dans une

---

<sup>25</sup> Bassigny et Canal, « Les anomalies orthodontiques ».

<sup>26</sup> Garib et al., « Agenesis of maxillary lateral incisors and associated dental anomalies ».

<sup>27</sup> Woodworth, Sinclair, et Alexander, « Bilateral congenital absence of maxillary lateral incisors ».

<sup>28</sup> Kavadia et al., « Agenesis of maxillary lateral incisors : a global overview of the clinical problem ».

<sup>29</sup> Al-Nimri et Bsoul, « Maxillary palatal canine impaction displacement in subjects with congenitally missing maxillary lateral incisors ».



direction favorable. Sacerdoti et Bacetti<sup>30</sup>, ont rapporté une association significative d'inclusion palatine de canine maxillaire unilatérale, avec l'agénésie de l'incisive latérale maxillaire dans un grand échantillon de patients orthodontiques.

2. La théorie génétique quant à elle, suggère que l'inclusion palatine des canines maxillaires fait partie d'un complexe d'anomalies dentaires génétiquement déterminées avec une récurrence familiale. Des associations ont été rapportées entre les déplacements canins et d'autres anomalies dentaires. En effet, dans une étude de Peck de 1994<sup>31</sup>, 33 % des patients avec des canines déplacées présentent également des dents manquantes de manière congénitale.

Les résultats de l'étude d'Al-Nimri<sup>32</sup> montrent une forte association entre l'inclusion des canines maxillaires et l'agénésie des incisives latérales maxillaires, soutenant ainsi la théorie de guidage.

### 1.3.3.2 Autres agénésies

Selon Garib et al<sup>33</sup>, les patients porteurs d'agénésie d'incisive latérale maxillaire uni ou bilatérale, ont un risque trois fois plus élevé que la population générale, d'avoir d'autres agénésies dentaires (18.2 %), outre les dents de sagesse.

### 1.3.3.3 Microdontie

D'après certaines études<sup>34 35</sup>, une réduction des dimensions mésio-distales des couronnes dentaires, appelée microdontie, est fréquente chez les patients présentant des agénésies. Ainsi, plus le nombre de dents manquantes augmente, plus les dimensions des couronnes des dents restantes s'en trouvent réduites. L'exemple classique est l'agénésie d'une incisive latérale maxillaire, tandis que sa contre-latérale est riziforme.

Brook et al<sup>36</sup>, rapportent qu'il existe de plus en plus de preuves suggérant l'existence d'un lien entre les anomalies de nombre et de taille des dents. Dans son étude, les patients hypodontiques ont bien des dents avec un diamètre plus petit que le groupe contrôle ; ceci étant plus marqué pour les dimensions bucco-linguales des dents que mésio-distales. Les dents présentant la plus grande

---

<sup>30</sup> Sacerdoti et Bacetti, « Dentoskeletal features associated with unilateral or bilateral palatal displacement of maxillary canines ».

<sup>31</sup> Peck, Peck, et Kataja, « The palatally displaced canine as a dental anomaly of genetic origin ».

<sup>32</sup> Al-Nimri et Bsoul, « Maxillary palatal canine impaction displacement in subjects with congenitally missing maxillary lateral incisors ».

<sup>33</sup> Garib et al., « Agenesis of maxillary lateral incisors and associated dental anomalies ».

<sup>34</sup> Thierry, Granat, et Vermelin, « Les agénésies dentaires ».

<sup>35</sup> Mirabella, Kokich, et Rosa, « Analysis of crown widths in subjects with congenitally missing maxillary lateral incisors ».

<sup>36</sup> Brook et al., « Tooth size patterns in patients with hypodontia and supernumerary teeth ».

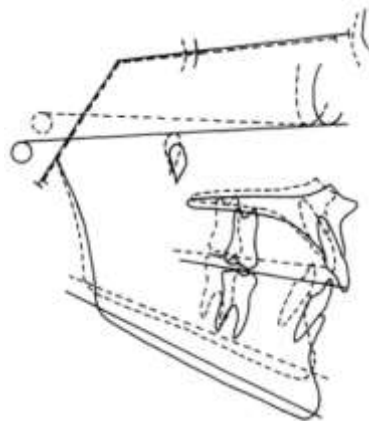
différence de dimensions sont, l'incisive latérale maxillaire et l'incisive centrale inférieure. Une telle constatation est conforme à la théorie des champs morphogénétiques (au nombre de quatre ; incisives, canines, prémolaires et molaires), qui soumet que les premières dents en formation dans chaque partie de la dentition soient les moins variables en morphologie, tandis que les dents terminales sont les moins génétiquement stables, d'où l'appellation « dents de fin de série ». En tant qu'incisive centrale inférieure et incisive latérale supérieure, ce ne sont pas des dents clés dans leur champ respectif ; elles montrent donc une plus grande variation par rapport à la norme, comme observé dans cette étude.

Brook signale également une susceptibilité plus importante chez les femmes de développer une microdontie. A contrario, les hommes sont plus sujets aux macrodonties (cf. annexe 1).

#### 1.3.3.4 Schéma squelettique

Par le biais d'une étude céphalométrique, Woodworth et al<sup>37</sup> montrent que les patients atteints d'agénésie des incisives latérales ont un maxillaire plus court et rétrognathe, étant alors associée à une classe III squelettique. De plus, les hauteurs verticales antérieures et postérieures sont plus basses que la normale, ainsi qu'une tendance à la rotation antérieure de la mandibule.

Figure 2 : Superpositions de tracés céphalométriques : groupe étudié (- - -) vs groupe témoin (—)



Source: Woodworth, Sinclair, et Alexander, « Bilateral congenital absence of maxillary lateral incisor: a craniofacial and dental cast analysis », 1985.

---

<sup>37</sup> Woodworth, Sinclair, et Alexander, « Bilateral congenital absence of maxillary lateral incisors ».

Toutefois, d'autres auteurs comme Pinho et al<sup>38</sup> et Yuksel et Ucem<sup>39</sup> ont noté une prévalence de classe I squelettique chez ces patients.

À noter que Bassigny<sup>40</sup> envisage dans son ouvrage que l'agénésie, la microdontie, les variations de forme des dents ou les retards de formation des germes des incisives latérales et des deuxièmes prémolaires « semblent être la traduction plus ou moins marquée d'une tendance phylogénétique (évolution des êtres vivants) à la réduction du matériel dentaire ». Cette hypothèse étant toutefois contestée par les paléontologistes modernes.

## 1.4 Étiologie

L'étiologie des agénésies dentaires est plurifactorielle. Brook<sup>41</sup> suggère que la survenue des anomalies dentaires comme l'hypodontie, est causée par plusieurs interactions complexes entre des facteurs génétiques, épigénétiques et environnementaux durant le développement dentaire. Bien que les études familiales ou les études sur les jumeaux ont indiqué une composante génétique importante dans la survenue de l'hypodontie, l'expression variable de cette anomalie chez les jumeaux monozygotes indiquent que d'autres facteurs jouent un rôle dans l'expression de ce phénotype.

En effet, l'expression d'un gène peut être modulée selon le réseau génétique ou l'environnement dans lequel il est exprimé. Chaque facteur, qu'il soit génétique ou environnemental, n'est pas suffisant à lui seul pour provoquer l'anomalie, mais peut donner une prédisposition. C'est plus probablement l'interaction de plusieurs facteurs prédisposants qui est à l'origine d'une agénésie<sup>42</sup>. Malgré les progrès de la science, l'ensemble des mécanismes provoquant les agénésies dentaires restent encore à découvrir. Toutefois plusieurs hypothèses ont été envisagées.

### 1.4.1 Facteurs génétiques

Il a été démontré que des facteurs génétiques avec un degré sensible d'expression jouent un rôle majeur dans la survenue d'agénésie dentaire.

---

<sup>38</sup> Pinho et al., « Craniofacial repercussions in maxillary lateral incisors agenesis ».

<sup>39</sup> Yuksel et Ucem, « The effect of tooth agenesis on dentofacial structures ».

<sup>40</sup> Bassigny et Canal, « Les anomalies orthodontiques ».

<sup>41</sup> Brook, « Multilevel complex interactions between genetic, epigenetic and environmental factors in the aetiology of anomalies of dental development ».

<sup>42</sup> Thierry, Granat, et Vermelin, « Les agénésies dentaires ».

En effet, l'odontogénèse est un mécanisme complexe régulé par des interactions épithélio-mésenchymateuses, contrôlées par différents facteurs génétiques identifiés<sup>43</sup> : *MSX1* (facteur de transcription), *PAX9* (facteur de transcription), *AXIN2* (protéine intracellulaire), *EDA* (molécule de signalisation), *SPRY2* et *SPRY4* (protéines intracellulaires), *TGFA* (facteur de croissance), et *WNT10A* (molécule de signalisation). Des perturbations dans les cascades de signalisation impliquant les gènes codants pour ces protéines peuvent conduire à des anomalies de l'odontogénèse, entraînant des altérations dans le nombre, la forme, ou encore la position des germes dentaires<sup>44</sup>.

C'est ainsi que certaines mutations de la région codante du gène *PAX9* ont été identifiées chez des individus présentant une oligodontie non syndromique. Pour rappel, *PAX9* est un facteur de transcription impliqué dans les développements cranio-facial et dentaire.

De plus, Alves-Ferreira et al<sup>45</sup>, montrent que deux mutations d'introns du gène *PAX9* sont corrélées avec l'augmentation du risque de développer une agénésie des incisives latérales maxillaires dans une population portugaise.

D'autre part, les interactions gène-gène sont de plus en plus analysées pour déterminer la susceptibilité de développer une maladie, et toujours d'après Alves-Ferreira et al, un effet génétique significatif a été trouvé sur l'interaction de deux gènes *SPRY2* et *SPRY 4*. Les auteurs proposent l'hypothèse suivante : l'augmentation de l'expression de ces gènes entraînerait une inhibition de la signalisation de FGF (fibroblast growth factor, facteur de croissance fibroblastique qui est une molécule de signalisation produite par le mésenchyme), bloquant ainsi la croissance des bourgeons des incisives latérales.

Mostowska et al<sup>46</sup>, ont également démontré que 25 % des patients de leur étude atteints d'agénésie des incisives latérales maxillaires uni ou bilatérale, issus d'une population polonaise, présentaient trois mutations du gène *WNT10A*.

Lorsque les gènes impliqués dans les étapes de morphogénèse des germes dentaires codent pour des protéines communes à différents processus embryologiques, les agénésies dentaires s'accompagnent d'un tableau poly-malformatif plus large. On parle alors d'agénésies dentaires syndromiques ; à l'opposé des agénésies dentaires isolées où l'absence de dents constitue le seul phénotype pathologique<sup>47</sup>.

---

<sup>43</sup> Alves-Ferreira et al., « Identification of genetic risk factors for maxillary lateral incisor agenesis ».

<sup>44</sup> Nieminen, « Genetic basis of tooth agenesis ».

<sup>45</sup> Alves-Ferreira et al., « Identification of genetic risk factors for maxillary lateral incisor agenesis ».

<sup>46</sup> Mostowska et al., « WNT10A coding variants and maxillary lateral incisor agenesis with associated dental anomalies ».

<sup>47</sup> Fleischmannova et al., « Mouse models of tooth abnormalities ».

#### 1.4.1.1 Agénésie dentaire syndromique<sup>48</sup>

Il existerait environ 200 syndromes, présentant des manifestations cliniques très diverses ; seuls les plus connus sont rapportés ici, à savoir les dysplasies ectodermiques et les fentes oro-faciales.

##### 1.4.1.1.1 Dysplasies ectodermiques

Les dysplasies ectodermiques désignent un large groupe de pathologies ayant en commun une anomalie de développement des dérivés ectodermiques. La plus fréquente est la dysplasie hypohidrotique, dite de Christ-Siemens-Touraine. Quelque soit leur forme, les dysplasies ectodermiques se caractérisent par la triade hypohydrose, hypotrichose et hypodontie.

##### 1.4.1.1.2 Fentes

Les fentes labiales ou palatines sont également de deux ordres, isolées ou syndromiques. Elles surviennent dans 1/700 des naissances. On distingue deux types de fentes labiales : avec ou sans fente palatine. Des anomalies de nombre, de forme et de structure sont fréquentes. En outre, chez les patients présentant une fente isolée, la prévalence des agénésies est directement corrélée à la sévérité de la fente<sup>49</sup>. L'incisive latérale maxillaire est la dent la plus fréquemment atteinte, tant en denture temporaire qu'en denture permanente. Elle présente des anomalies chez 94 % des patients porteurs d'une fente labiale.

Par ailleurs, Woodworth et al<sup>50</sup>, exposent une théorie alternative concernant la cause de l'absence congénitale des incisives latérales maxillaires, qui serait liée à une perturbation de la fusion du processus nasal médian avec le processus maxillaire chez l'embryon âgé de 7 à 8 semaines. En effet, les patients atteints de fente labiale et palatine ont souvent des incisives latérales manquantes, et il a été suggéré que l'absence congénitale des incisives latérales maxillaires pourrait représenter l'expression incomplète d'une fente ou d'une partie d'une anomalie cranio-faciale plus importante. De plus Hovorakova et al<sup>51</sup>, montrent que la zone de fusion des processus faciaux est celle du développement du germe de l'incisive latérale supérieure, ayant ainsi une origine mixte (le germe

---

<sup>48</sup> Naulin-lfi, « Anomalies de formation et d'éruption ».

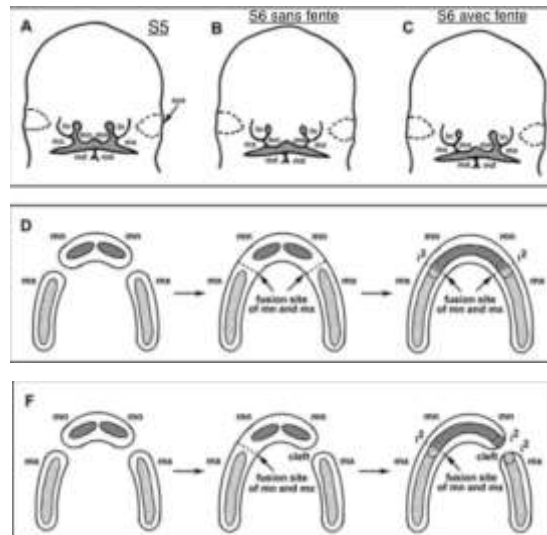
<sup>49</sup> Lourenco Ribeiro et al., « Dental anomalies of the permanent lateral incisors and prevalence of hypodontia outside the cleft area in complete unilateral cleft lip and palate ».

<sup>50</sup> Woodworth, Sinclair, et Alexander, « Bilateral congenital absence of maxillary lateral incisors ».

<sup>51</sup> Hovorakova et al., « Origin of the deciduous upper lateral incisor and its clinical aspects ».

étant constitué d'épithélium des processus nasal et maxillaire), augmentant alors sa vulnérabilité lors du développement, entraînant des anomalies de nombre, de forme ou encore de taille (cf. figure 3).

Figure 3 : Schéma du développement précoce du maxillaire et de l'arcade dentaire humaine (mn : bourgeon nasal médian ; mx : bourgeon maxillaire)



Source: Hovorakova et al, « Origin of the deciduous upper lateral incisor and its clinical aspects », 2006.

#### 1.4.1.2 Agénésie dentaire non syndromique

Les trois gènes associés à la forme non syndromique de l'agénésie dentaire sont identifiés<sup>52</sup> : PAX9, MSX1, et AXIN2. Ces trois homéogènes interviennent durant l'étape de morphogénèse et guident ce que l'on appelle le *patterning*, c'est-à-dire l'acquisition de la forme et de la position des germes dentaires.

Al-Ani et al<sup>53</sup> détaillent leur rôle (cf. figure 4) :

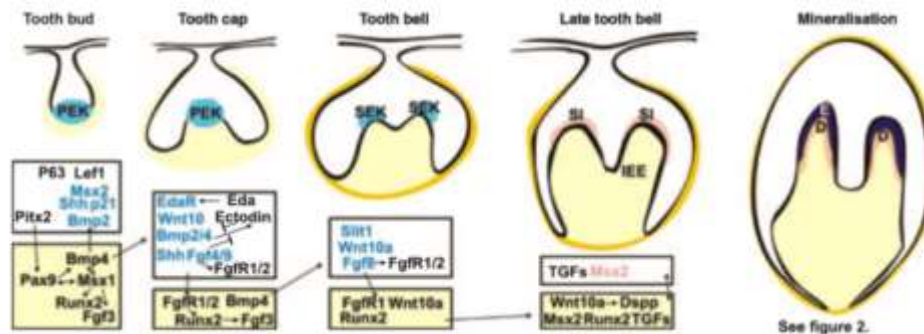
- Le gène PAX9 est un facteur de transcription exprimé dans le mésenchyme dentaire durant la morphogénèse. Des mutations de ce dernier sont impliquées dans l'arrêt du développement dentaire au stade de bourgeon.
- Le gène MSX1 est exprimé dans l'ectomésenchyme condensant du germe dentaire. Des mutations de ce gène ont été associées à un arrêt prématuré du développement des dents, chez les animaux au stade de cupule, et à des formes graves d'hypodontie chez l'homme.

<sup>52</sup> Kavadia et al., « Agenesis of maxillary lateral incisors : a global overview of the clinical problem ».

<sup>53</sup> Al-Ani et al., « Hypodontia : an update on its etiology, classification, and clinical management ».

- En ce qui concerne le troisième gène, AXIN2, il est impliqué dans la croissance cellulaire, la prolifération, et la différenciation. C'est un régulateur négatif de la voie de signalisation du WNT.

Figure 4 : Aspects moléculaires du développement dentaire



Source: Fleischmannova et al, « Mouse models of tooth abnormalities », 2008.

Bassigny<sup>54</sup> expose la notion de pénétrance, fondamentale en génétique, et propose l'idée suivante. La pénétrance de l'information génétique peut conduire à des situations variées :

- une pénétrance faible correspond à une microdontie uni ou bilatérale ;
- une forte pénétrance correspond à l'agénésie des deux incisives latérales ;
- une pénétrance moyenne est illustrée par une agénésie sur un secteur et la présence d'une incisive latérale de morphologie anormale sur l'autre secteur.

### 1.4.2 Facteurs environnementaux

Brook<sup>55</sup> suggère que le développement des anomalies dentaires comme l'hypodontie, est causé par plusieurs interactions entre des facteurs génétiques, épigénétiques et environnementaux. Certains facteurs environnementaux causant des anomalies dentaires comprennent le fluor, la tétracycline, le faible poids à la naissance, la malnutrition, une carence en vitamine D et des troubles métaboliques. A noter que le développement de l'anomalie a tendance à ne pas dépendre de l'agression environnementale en particulier (par exemple une toxine), mais plutôt du moment, de l'ampleur et de la durée de la lésion ; de même que le stade de développement dentaire et la sensibilité de l'hôte. Ainsi, tout facteur perturbateur extérieur intervenant au cours du développement des dents permanentes pourrait entraîner un défaut de développement dentaire allant de l'hypoplasie amélaire

<sup>54</sup> Bassigny, « Signes majeurs et signes associés des anomalies orthodontiques. Sémiologie orthodontique ».

<sup>55</sup> Brook, « Multilevel complex interactions between genetic, epigenetic and environmental factors in the aetiology of anomalies of dental development ».

à l'arrêt du développement du germe. Ceci en observant la règle suivante : lorsque l'exposition s'arrête, la perturbation s'arrête. Les dents affectées dépendent donc de l'âge auquel la perturbation se produit (cf. annexe 2).

#### 1.4.2.1 Irradiation et radiothérapie

Les perturbations dentaires les plus graves et les plus étendues ont été rapportées chez des enfants atteints de leucémie lymphoblastique aiguë ayant subi une irradiation corporelle totale avant l'âge de 6 ans<sup>56</sup>.

Brook<sup>57</sup> souligne que l'irradiation thérapeutique peut perturber gravement le développement des dents situées sur le trajet du faisceau de rayonnement, entraînant des défauts d'émail, des microdonties, le blocage du développement radiculaire, ou encore des agénésies.

#### 1.4.2.2 Prise médicamenteuse

Al-Ani<sup>58</sup> rappelle que plusieurs études suggèrent que les affections intra-utérines, traitées par des molécules comme la thalidomide, pourraient être impliquées dans l'étiologie de l'hypodontie. En effet, cette dernière est plus fréquente chez les enfants atteints d'embryopathie à la thalidomide (7,7 %) que chez les enfants normaux (0,4 %).

Nasman<sup>59</sup> signale également dans son étude que certains patients sous chimiothérapie à agents multiples présentent une atteinte irréversible de toutes les dents en développement et 19 % décrivent des racines courtes en forme de V.

#### 1.4.2.3 Traumatismes dentaires

D'après Brook<sup>60</sup>, des opacités ou hypoplasies locales de l'émail peuvent résulter d'un traumatisme de la dent permanente. Cela se produit généralement par luxation intrusive ou avulsion de la dent lactéale associée. De même, une infection péri-radriculaire persistante de la dent temporaire peut entraîner

---

<sup>56</sup> Näsman, Forsberg, et Dahllöf, « Long-term dental development in children after treatment for malignant disease ».

<sup>57</sup> Brook, « Multilevel complex interactions between genetic, epigenetic and environmental factors in the aetiology of anomalies of dental development ».

<sup>58</sup> Al-Ani et al., « Hypodontia : an update on its etiology, classification, and clinical management ».

<sup>59</sup> Näsman, Forsberg, et Dahllöf, « Long-term dental development in children after treatment for malignant disease ».

<sup>60</sup> Brook, « Multilevel complex interactions between genetic, epigenetic and environmental factors in the aetiology of anomalies of dental development ».



une série de troubles du développement du successeur permanent, allant des opacités de l'émail à l'hypoplasie de l'émail et à l'arrêt du développement du germe.

Selon Al-Ani<sup>61</sup>, des traumatismes tels que la fracture du processus alvéolaire, peuvent contribuer à l'hypodontie. Cependant, les preuves à l'appui de cette hypothèse sont faibles dans la littérature.

Cet auteur évoque également que les cellules des crêtes neurales sont extrêmement sensibles aux concentrations élevées de stress oxydatif pouvant survenir en raison de facteurs génétiques et environnementaux. Il est généralement admis que le stress oxydatif sous forme de tabagisme par exemple, joue un rôle central dans le développement des cellules des crêtes neurales et dans l'étiologie des anomalies cranio-faciales. En effet, le tabagisme maternel est associé à un risque plus élevé de fentes labio-palatines. Aussi, l'exposition à l'alcool semble également constituée un facteur de risque. En effet, plusieurs études indiquent que les habitudes de consommation excessive d'alcool pendant la grossesse augmentent le risque de fentes labio-palatines. Or, l'hypodontie partage des voies moléculaires similaires à celles de certaines anomalies cranio-faciales. Il apparaît alors pertinent de rechercher s'il existe une association entre ces facteurs environnementaux et l'hypodontie.

De plus, l'identification des risques pour l'environnement, surtout s'ils peuvent être combinés à des co-variables génétiques, constitue la meilleure opportunité de prévention. Toutefois, aucune étude à ce jour ne démontre que le tabagisme et l'alcool sont de réels facteurs de risque d'hypodontie.

---

<sup>61</sup> Al-Ani et al., « Hypodontia : an update on its etiology, classification, and clinical management ».

## 2 : Stratégies thérapeutiques de l'agénésie des incisives latérales maxillaires

---

Avant toute prise de décision thérapeutique, un diagnostic précis d'agénésie des incisives latérales maxillaires doit être établi. Il est basé sur le recueil des informations de l'historique médical et dentaire, un examen clinique rigoureux, ainsi que des examens radiographiques complémentaires.

À l'issue de l'établissement du dossier orthodontique, le spécialiste devra choisir l'option de traitement la plus adéquate pour le patient. Il est globalement confronté à trois solutions thérapeutiques possibles :

1. L'abstention, où aucun traitement n'est réalisé. Elle est possible lorsque les incisives latérales temporaires sont encore sur arcade, avec une longueur radiculaire suffisante. Mais elle ne peut être qu'une solution transitoire, car il faudra prendre une décision le jour de leur exfoliation<sup>62</sup>. Cependant, il peut s'agir d'une solution de choix en cas de contre-indications à un traitement orthodontique ou prothétique, ou encore en cas de manque de motivation ou d'un contexte socio-économique défavorable<sup>63</sup>.
2. La fermeture d'espace, les canines maxillaires sont en place d'incisives latérales et les premières prémolaires maxillaires en place de canines. Elle peut s'accompagner ou non d'extractions de compensations, comme celle de l'incisive latérale riziforme contro-latérale, ou des extractions mandibulaires.
3. L'ouverture d'espace, ce dernier étant maintenu ou recréé pour ensuite être comblé par une dent prothétique (implant, bridge collé, etc.) ; ce qui permettra de retrouver des rapports d'occlusion de classe I d'Angle canine et molaire. Dans ce cas, on devra gérer une période de transition délicate entre la fin du traitement orthodontique, et la réalisation des futures prothèses.

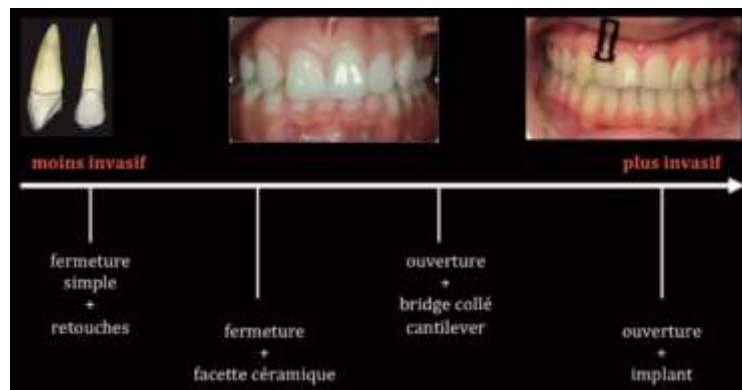
Aucune de ces solutions ne paraît être idéale, mais l'on peut tout de même proposer un gradient thérapeutique, de la solution la moins invasive à la plus invasive ; en s'inspirant de celui concernant la dentisterie esthétique, publié par Tirlet et Attal en 2009 (cf. figure 5).

---

<sup>62</sup> Le Gall et al., « Attitudes thérapeutiques dans les cas de fermeture des espaces d'agénésie d'incisives latérales maxillaires chez l'enfant et l'adolescent. »

<sup>63</sup> Philip-Alliez et al., « Traitement des agénésies des incisives latérales maxillaires ».

Figure 5 : Gradient thérapeutique modifié d'après Tirlet et Attal – 2009



Source : Poulet, Poulet et Poulet, « Agénésies d'incisives : changer de paradigme. Étude d'une population orthodontique. Cas cliniques », 2014.

Dans tous les cas, ces traitements nécessitent une communication et une coordination efficaces entre les différents intervenants thérapeutiques.

## 2.1 Facteurs décisionnels

Les différents critères évoqués dans la littérature, permettant de guider le spécialiste dans la réalisation du choix le plus pertinent pour chacun de ses patients atteints d'agénésie des incisives latérales maxillaires, sont ici détaillés.

### 2.1.1 Âge et croissance

En fonction de l'âge de dépistage de l'anomalie dentaire, différentes attitudes thérapeutiques s'offrent au praticien.

#### 2.1.1.1 Enfant

Selon Philippe Alliez et al<sup>64</sup>, l'interception occupe une place de choix dans le traitement des agénésies des incisives latérales. Si la découverte, souvent radiologique de celles-ci, est suffisamment précoce, elle permet d'envisager une « attitude interceptive d'accompagnement » qui simplifie la thérapeutique ultérieure, surtout si la décision de fermeture est envisagée. En effet, l'extraction précoce des incisives latérales temporaires permet à la canine définitive de prendre une position plus mésiale avant le traitement orthodontique. L'intérêt est alors double : une canine en position mésiale

<sup>64</sup> Philip-Alliez et al.

constitue non seulement un moyen naturel de maintenir les tissus de soutien, mais elle permet également une plus grande flexibilité dans la planification du traitement futur.

De plus, Poulet<sup>65</sup> suggère que la distalisation secondaire de la canine entraînerait une néoformation osseuse dont la stabilité dimensionnelle dans le temps (en hauteur et en épaisseur) rend possible la mise en place de l'implant sans avoir recours aux greffes osseuses.

#### 2.1.1.2 Adolescent

Suivant les critères détaillés ci-après, le praticien sera en mesure de choisir l'option thérapeutique la plus adéquate. Si la décision d'ouverture des espaces est prise, il sera alors confronté à un problème majeur : la croissance. En effet, le patient consulte aux environs de 12 ans<sup>66</sup> et est motivé par une forte demande esthétique ; le praticien doit alors réaliser une ouverture précoce des espaces d'agénésie chez un patient en cours de croissance. Cependant, même si la solution implantaire reste à ce jour la réhabilitation prothétique idéale d'un édentement unitaire, l'implantologiste se trouve face à de nombreuses difficultés : l'âge d'implantation, l'épaisseur et la hauteur d'os alvéolaire dans les zones d'agénésie, la temporisation en fin de traitement, ou encore la pérennité esthétique<sup>67</sup>.

#### 2.1.1.3 Adulte

L'âge adulte est plus favorable à l'ouverture. Il n'y a pas de nécessité de contention pour maintenir l'espace, car l'implantation est immédiate. Le temps de traitement est plus court<sup>68</sup>.

### 2.1.2 Analyse exo-buccale

L'orthodontiste doit analyser scrupuleusement le visage de ses patients, car celui-ci est riche en informations.

#### 2.1.2.1 De face

---

<sup>65</sup> Poulet, Poulet, et Poulet, « Agénésies d'incisives ».

<sup>66</sup> Kiliaridis et al., « Treatment options for congenitally missing lateral incisors ».

<sup>67</sup> Philip-Alliez et al., « Traitement des agénésies des incisives latérales maxillaires ».

<sup>68</sup> Philip-Alliez et al.

- Tout d'abord la **forme du visage** est importante. En effet, nous savons que la forme du visage est liée à la forme d'arcade. Un patient présentant un visage étroit et ovalaire acceptera alors plus facilement la fermeture d'espace, tendant à diminuer le périmètre de l'arcade maxillaire ; qu'un visage large<sup>69</sup>.
- La **répartition des étages de la face**<sup>70</sup> :
  - Un étage inférieur diminué, de type hypodivergent, contre indique la fermeture d'espace, car ceci ferme le compas mandibulaire et accentue la sensation de visage écrasé. De plus, la musculature importante associée à l'hypodivergence, rend difficile la fermeture d'espace.
  - Un étage inférieur augmenté serait quant à lui, une situation favorable à la fermeture, car le recul des secteurs latéraux lors de l'ouverture des espaces, engendre une ouverture du compas mandibulaire, non souhaitée dans ce cas.

#### 2.1.2.2 De profil

Il est à noter que lorsqu'on ferme les espaces des incisives latérales maxillaires manquantes, on augmente l'angle naso-labiale et la rétrusion du profil<sup>71</sup>. Par ailleurs, un visage dont les lèvres sont épaisses subit moins de répercussions lors du recul du secteur antérieur<sup>72</sup>.

D'autre part, plus le nez est long, plus on a la sensation que le maxillaire est en retrait, et vice-versa. L'orthodontiste doit donc être prudent quant aux répercussions sur le profil que le traitement peut avoir, sachant que le nez et le menton sont les dernières parties du visage à finir leur croissance<sup>73</sup>.

Voici les différents cas cliniques pouvant être rencontrés :

- Un profil de **classe II par rétrognathie mandibulaire** est convexe. Le fait de fermer les espaces augmenterait la rétrusion du profil, et surtout bloquerait le potentiel de croissance mandibulaire, qui pourrait être stimulé par un appareil orthopédique par exemple. Ceci étant lié au fait qu'en fermant les espaces, le périmètre d'arcade maxillaire s'en trouve réduit, contraignant ainsi la mandibule en arrière. Un encombrement tertiaire risque alors d'apparaître lors de la croissance terminale de la mandibule. Par conséquent, dans les cas de classe II squelettique d'origine fonctionnelle, l'ouverture des espaces est à privilégier afin

---

<sup>69</sup> Kavadia et al., « Agenesis of maxillary lateral incisors : a global overview of the clinical problem ».

<sup>70</sup> Philip-Alliez et al., « Traitement des agénésies des incisives latérales maxillaires ».

<sup>71</sup> Woodworth, Sinclair, et Alexander, « Bilateral congenital absence of maxillary lateral incisors ».

<sup>72</sup> Philip-Alliez et al., « Traitement des agénésies des incisives latérales maxillaires ».

<sup>73</sup> Philip-Alliez et al.

d'exploiter le potentiel de croissance de la mandibule. Tandis que pour les cas de classes II squelettiques primaires, l'existence de ce potentiel de croissance est compromise.

- Un profil de **classe II par prognathie maxillaire**, à contrario, est compensé par la fermeture des espaces qui tend à diminuer le décalage sagittal<sup>74</sup>.
- Une **classe III par prognathie mandibulaire**, indique généralement une ouverture des espaces d'agénésies. Celle-ci permet d'augmenter le périmètre de l'arcade maxillaire, facilitant ainsi la circonscription de l'arcade mandibulaire, bloquant alors sa croissance par feed-back occlusal. De plus, elle fournit une compensation dento-alvéolaire améliorant considérablement le profil<sup>75</sup>.
- Une **classe III par rétrognathie maxillaire**, indique également une ouverture des espaces, pour les mêmes raisons évoquées ci-dessus.

### 2.1.3 Analyse du sourire

La substitution de l'incisive latérale maxillaire par la canine et l'ouverture d'espace remplacé par une prothèse, auront toutes deux des conséquences remarquables sur l'esthétique du sourire. Ce dernier doit donc être rigoureusement analysé avant toute prise de décision thérapeutique.

#### 2.1.3.1 Ligne des collets

Pour que la ligne des collets soit harmonieuse, les collets des incisives centrales et de la canine doivent être alignés. Le collet de l'incisive latérale doit aussi se situer en dessous d'une ligne joignant les zéniths des collets de l'incisive centrale et de la canine, d'environ 1mm<sup>76</sup>.

Elle peut être perturbée en cas de substitution de l'incisive latérale maxillaire par la canine, avec un rebord marginal trop haut sur la canine et trop bas sur la première prémolaire. Ceci peut être compensé par une extrusion de la canine et une intrusion de la première prémolaire, permettant de retrouver une ligne gingivale harmonieuse<sup>77</sup>.

À noter que si l'on constate la présence d'une dysharmonie dento-parodontale, le torque différentiel peut en être la cause. Mais parfois cela n'est pas suffisant, et un aménagement parodontal chirurgical en fin de traitement peut s'avérer être nécessaire.

---

<sup>74</sup> Araujo, Oliveira, et Araújo, « Diagnostic protocol in cases of congenitally missing maxillary lateral incisors ».

<sup>75</sup> Rosa et Zachrisson, « The space-closure alternative for missing maxillary lateral incisors : an update ».

<sup>76</sup> Kavadia et al., « Agenesis of maxillary lateral incisors : a global overview of the clinical problem ».

<sup>77</sup> Rosa et al., « Agénésie congénitale des incisives latérales maxillaires ».

### 2.1.3.2 Découvrement

Un sourire gingival plaide en faveur d'une fermeture des espaces d'agénésie<sup>78 79</sup>. Si l'on décide toutefois d'indiquer une ouverture, il faut anticiper la difficulté de gestion des tissus mous et de réhabilitation prothétique. En effet, en cas d'implantation, la déhiscence osseuse provoquée par l'absence d'unité alvéolo-dentaire est associée à une insuffisance d'épaisseur de gencive kératinisée, nécessaire à la bonne santé parodontale et à la gestion de la papille inter-dentaire. Il faut donc avoir recours à des greffes gingivales de type conjonctif enfoui pour augmenter l'épaisseur de gencive<sup>80</sup>. D'ailleurs, selon Rosa et Zachrisson<sup>81</sup>, il est préférable d'ouvrir les espaces postérieurement et d'insérer des implants dans les zones prémolaires.

D'autre part, il est à noter que la fermeture d'espace peut impacter sur la largeur du sourire. En effet, elle entraîne une augmentation de la visibilité des corridors buccaux au sourire, du fait de la constriction d'arcade qu'elle génère.

### 2.1.3.3 La canine

Les éléments suivants permettent d'apprécier la faisabilité d'un maquillage de la canine en incisive latérale maxillaire :

- **Sa teinte :** la canine étant une dent souvent saturée, sa présence en place d'incisive latérale peut altérer grandement l'esthétique du sourire. Toutefois, à ce jour, les techniques de blanchiment dentaire permettent de repousser cet argument<sup>82</sup>.
- **Sa forme :** elle peut être triangulaire, arrondie, ou trapue. Une forme triangulaire de la canine laisse penser que le remodelage coronaire pour sa transformation en incisive latérale est plus délicat<sup>83</sup>. Cependant, les méthodes de collage des facettes céramiques et leur parfaite adaptation tissulaire élargissent le champ d'indication de la fermeture des espaces d'agénésies.
- **Sa taille :** par le biais du rapport hauteur/largeur. Ainsi, une faible hauteur de la canine est favorable à la fermeture des espaces.

---

<sup>78</sup> Poulet, Poulet, et Poulet, « Agénésies d'incisives ».

<sup>79</sup> Zachrisson, Rosa, et Toreskog, « Congenitally missing maxillary lateral incisors ».

<sup>80</sup> Philip-Alliez et al., « Traitement des agénésies des incisives latérales maxillaires ».

<sup>81</sup> Rosa et Zachrisson, « The space-closure alternative for missing maxillary lateral incisors : an update ».

<sup>82</sup> Araujo, Oliveira, et Araújo, « Diagnostic protocol in cases of congenitally missing maxillary lateral incisors ».

<sup>83</sup> Araujo, Oliveira, et Araújo.

## 2.1.4 Analyse endo-buccale

### 2.1.4.1 Symétrie

L'agénésie peut être uni- ou bilatérale, produisant des altérations asymétriques ou symétriques, avec des besoins de traitements différents<sup>84</sup>. L'agénésie unilatérale d'une incisive latérale provoque une déviation des milieux inter incisifs du côté de l'agénésie. L'orthodontiste est alors confronté à deux possibilités :

- La réouverture de l'espace d'agénésie par recul canin et vestibulo-version incisive, recentrage des milieux et remplacement de la dent manquante par une dent prothétique.
- Si l'indication est pertinente (par exemple, un cas de classe II avec fermeture des espaces, ou encore un cas de promaxillie), l'extraction de l'incisive latérale peut être envisager et la fermeture des espaces se fait alors par recul incisif et mésialisation postérieure<sup>85</sup>.

### 2.1.4.2 Dysharmonie dento-maxillaire (DDM) et dysharmonie dento-dentaire (DDD)

En présence d'une DDM modérée à sévère à la mandibule, l'option de fermeture des espaces d'agénésie au niveau des incisives latérales maxillaires et des extractions de compensation à la mandibule semble être une solution de choix<sup>86</sup>. Les extractions mandibulaires permettent un alignement sans version incisives afin de limiter les risques d'atteinte parodontale, et permettent d'obtenir une classe I molaire. En outre, il faut déterminer la présence ou non d'une DDD, car les situations d'agénésies s'accompagnent fréquemment d'une microdentie.

### 2.1.4.3 Persistance de diastèmes

Dans le cas de persistance de diastèmes après la fin de l'éruption des dents permanentes, l'option thérapeutique d'ouverture de l'espace semble appropriée. En effet, la fermeture implique une diminution du périmètre d'arcade et risque de créer des compensations alvéolo-dentaires. Les diastèmes sont un indice positif pour la possibilité d'aménagement d'un espace suffisant pour le remplacement prothétique de la dent absente<sup>87</sup>.

---

<sup>84</sup> Zachrisson, Rosa, et Toreskog, « Congenitally missing maxillary lateral incisors ».

<sup>85</sup> Philip-Alliez et al., « Traitement des agénésies des incisives latérales maxillaires ».

<sup>86</sup> Philip-Alliez et al.

<sup>87</sup> Philip-Alliez et al.



#### 2.1.4.4 L'axe de la canine

Tout d'abord, le praticien doit vérifier en clinique et sur les examens radiographiques, si la forme radiculaire de la canine maxillaire est favorable, ou s'il existe des coudures corono-radiculaires.

Ensuite, plusieurs cas de figures sont possibles :

- ◆ Si la canine fait son éruption verticalement et se place spontanément en classe I, associé à un profil harmonieux, une ouverture d'espace et un maintien de la classe I peut être indiqué<sup>88</sup> ;
- ◆ Si la canine maxillaire est mésioversée, l'apex est distal en convergence avec l'apex de la première prémolaire, une ouverture de l'espace de l'incisive latérale absente est intéressante car le mouvement de distalisation coronaire est relativement prédictible<sup>89</sup>. Toutefois, dans les situations d'occlusion de classe II canine, le recul canin est plus compliqué car cette occlusion est engrénante et calante.
- ◆ Si la canine est droite et en position mésiale, l'espace peut être refermé relativement facilement<sup>90</sup>.

#### 2.1.4.5 Hygiène<sup>91</sup>

Quel que soit le choix thérapeutique, la compréhension et l'application des méthodes de brossage sont primordiales. Dans les cas de fermeture, il est difficile d'obtenir de bons points de contacts car l'anatomie du bord distal d'une incisive latérale est plus courbe que celui d'une incisive centrale. Ceci permet de mieux épouser l'arrondi de la canine en dégagant un triangle gingival permettant la déflexion alimentaire et la santé parodontale. Le patient doit alors utiliser des bossettes interdentaires pour éviter les tassements alimentaires. Dans les cas d'ouverture, le recours à des prothèses nécessite une sensibilisation du patient à l'importance du brossage pour le maintien de la santé parodontale et une habileté pour réaliser des gestes d'hygiène parfois difficiles. Il sera nécessaire de simplifier le choix thérapeutique en cas de problèmes d'hygiène bucco-dentaire.

### 2.1.5 Facteurs psychologiques et socio-économiques

Le motif de consultation est souvent justifié par la disgrâce esthétique causée par le matériel dentaire en défaut. Lors de l'entretien, nous pouvons apprécier dans quelle mesure cette anomalie empiète sur

---

<sup>88</sup> Philip-Alliez et al.

<sup>89</sup> Araujo, Oliveira, et Araújo, « Diagnostic protocol in cases of congenitally missing maxillary lateral incisors ».

<sup>90</sup> Araujo, Oliveira, et Araújo.

<sup>91</sup> Philip-Alliez et al., « Traitement des agénésies des incisives latérales maxillaires ».

le bien-être des patients. En effet Kavadia<sup>92</sup> et Brough<sup>93</sup> le mentionnent : l'absence de l'incisive latérale, de par sa position antérieure, affecte directement l'esthétique du sourire, ce qui peut altérer la confiance en soi et la psychologie du patient, à une période sensible de la vie qu'est l'adolescence. Selon De-Marchi<sup>94</sup>, un sourire agréable et attrayant peut renforcer de manière significative la confiance en soi, ainsi que l'acceptation par la société en améliorant les relations interpersonnelles. Dans son étude, l'auteur a cherché à évaluer l'attrait du sourire chez les patients atteints d'une agénésie d'incisive latérale maxillaire unilatérale ou bilatérale, et le degré de satisfaction des patients vis-à-vis de leur propre sourire par rapport aux individus ayant une dentition complète. Il révèle que les patients traités avec fermeture d'espace et remodelage des canines étaient les plus satisfaits. À noter également, que les sourires des patients atteints d'agénésie d'incisive latérale maxillaire ont été jugés aussi attrayants que ceux des patients contrôles.

La motivation du patient sera également évaluée par le praticien car elle est indispensable quelle que soit la décision thérapeutique choisie. Elle est généralement accrue dans les premiers temps du traitement, puis s'affaiblit rapidement. Elle doit être réévaluée fréquemment au cours du traitement, surtout si celui-ci demande une coopération importante du patient, tel que la période de temporisation après l'ouverture des espaces d'agénésie, où le port d'appareil amovible peut être recommandé<sup>95</sup>.

D'autre part, sa situation financière doit être appréhendée. En effet, le plus souvent, le refus de la solution prothétique est motivé par des raisons d'ordre financier. Tandis que le refus de la solution de fermeture des espaces est quant à lui, motivé par des raisons de longueur de traitement<sup>96</sup>.

### **2.1.6 Durée de la contention**

Cette longue période séparant la fin du traitement d'ouverture d'espace de la réalisation d'une prothèse fixée, nécessite une contention qui doit être ininterrompue faute de quoi l'ensemble du traitement serait compromis. Ainsi, le suivi du traitement est-il plus facile, donc plus sûr, en cas de solution orthodontique pure que pour une solution mêlant l'orthodontie et la prothèse. Cette donnée doit être réellement prise en considération<sup>97</sup>.

---

<sup>92</sup> Kavadia et al., « Agensis of maxillary lateral incisors : a global overview of the clinical problem ».

<sup>93</sup> Brough, Donaldson, et Naini, « Canine substitution for missing maxillary lateral incisors ».

<sup>94</sup> De-Marchi et al., « Smile attractiveness of patients treated for congenitally missing maxillary lateral incisors as rated by dentists, laypersons, and the patients themselves ».

<sup>95</sup> Philip-Alliez et al., « Traitement des agénésies des incisives latérales maxillaires ».

<sup>96</sup> Philip-Alliez et al.

<sup>97</sup> Philip-Alliez et al.

Pour la fermeture d'espace, une contention fixe ou amovible est suffisante pour assurer la continuité d'arcade et la stabilité des résultats.

## 2.2 Fermeture des espaces d'agénésie

### 2.2.1 Principe

Cette solution propose de mettre en place les canines maxillaires en position des incisives latérales maxillaires absentes, puis de mésialer les premières prémolaires maxillaires en position des canines, et placer les molaires en classe II thérapeutique s'il n'y a pas d'extractions à l'arcade mandibulaire. Cette solution est souvent privilégiée, et représente même pour certains auteurs le traitement de choix<sup>98 99</sup>, car elle nécessite peu d'intervenants et s'avère moins onéreuse que l'ouverture.

La fermeture des espaces peut s'accompagner d'extractions de compensation selon les situations :

- Extraction de l'incisive contro-latérale riziforme ;
- Extraction des 35 et 45 dans les cas de dysharmonie dento-maxillaire mandibulaire permettant l'alignement sans version incisive, et facilite aussi l'obtention de la classe I molaire (par rapport à l'extraction de 34 et 44) ;
- Extraction des incisives latérales mandibulaires.

#### 2.2.1.1 Temps orthodontique

Les séquences thérapeutiques sont constituées par la mésialisation des canines maxillaires, suivi de celle des prémolaires, puis du bloc postérieur, pour souvent terminer en classe II molaire thérapeutique<sup>100</sup>. On peut également décider de reculer en partie les incisives centrales pour permettre d'obtenir un surplomb correct si nécessaire. Ces mouvements se font sur des arcs acier pour un glissement optimal, à l'aide de boucles ou de dispositifs tels que les chainettes élastomériques ou les ressorts Nickel-Titane.

#### 2.2.1.2 Temps prothétique

---

<sup>98</sup> Zachrisson, Rosa, et Toreskog, « Congenitally missing maxillary lateral incisors ».

<sup>99</sup> Pinho et al., « Esthetic assessment of the effect of gingival exposure in the smile of patients with unilateral and bilateral maxillary incisor agenesis ».

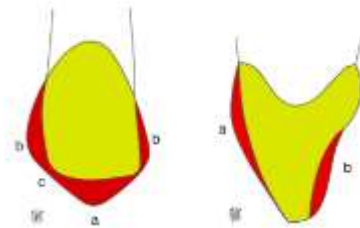
<sup>100</sup> Philip-Alliez et al., « Traitement des agénésies des incisives latérales maxillaires ».

À la suite du temps orthodontique, intervient le temps prothétique. Il consiste en la réalisation de remodelage coronaire de la canine et de la première prémolaire maxillaires, ou bien la pose de facettes céramiques.

- **Remodelage coronaire de la canine maxillaire (cf. figure 6) :**<sup>101</sup>

- Élimination de la pointe canine pour créer un bord libre artificiel ;
- Meulage des faces proximales pour diminuer le diamètre mésio-distale ;
- Arrondissement de l'angle distal ;
- Réduction prudente et modérée du bombé vestibulaire ;
- Meulage de la face palatine pour la rendre plus translucide et faciliter l'occlusion ;
- Augmentation du torque corono-palatin pour rendre la face vestibulaire de la première prémolaire plus verticale ;
- Adjonction éventuelle de composite, par exemple pour accentuer l'angle mésial.

Figure 6 : Remodelage coronaire de la canine maxillaire décrit par Tuverson



Source : Philip-Alliez et al, « Traitement des agénésies des incisives latérales maxillaires », 2011.

Le moment de réalisation de cette plastie coronaire est discuté. Elle peut se faire avant, ou progressivement au cours du traitement, au fur et à mesure que les points de contact s'établissent avec les dents adjacentes, ou bien après le traitement orthodontique.

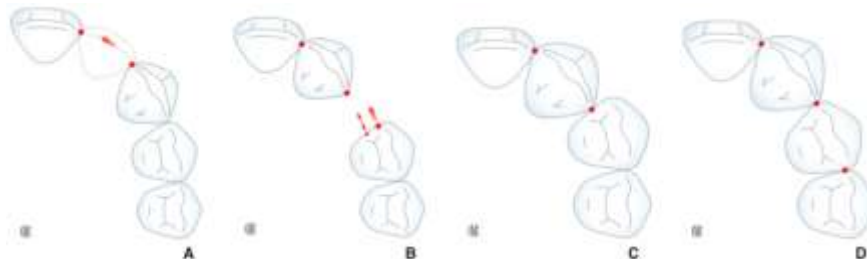
- **Remodelage coronaire de la première prémolaire maxillaire (cf. figure 7) :** la mésialisation de la prémolaire en place de canine rend le pan mésial de la cuspide vestibulaire plus visible. Si ce mouvement se fait sans précaution, le résultat est inesthétique (cf. figures 7A, 7B et 7C). Tandis que si un meulage, ou une augmentation de la rotation mésio-palatine de la première prémolaire est réalisée, ceci permettra d'effacer le pan mésial de la première prémolaire lors du sourire (cf. figure 7D). Une augmentation du torque corono-palatin de cette dent est

---

<sup>101</sup> Tuverson, « Orthodontic treatment using canines in place of missing maxillary lateral incisors ».

également indiqué pour rendre la face vestibulaire plus verticale et faciliter son intégration dans le sourire. Ceci peut par ailleurs permettre d'éviter les interférences occlusales en latéralité. Mais si cela n'est pas suffisant, la cuspidé palatine doit être meuler.

Figure 7 : Déplacement mésial de la première prémolaire maxillaire



Source : Philip-Alliez et al, « Traitement des agénésies des incisives latérales maxillaires », 2011.

De nombreux auteurs proposent l'ingression de la prémolaire et l'égression de la canine pour harmoniser la ligne des collets, et ainsi le sourire. Rosa<sup>102</sup> recommande alors d'augmenter la largeur et la longueur de la première prémolaire maxillaire, par ajout de composites, ou par pose de facettes céramiques. Ceci permettant de contrôler l'harmonie dento-dentaire, maximiser l'inter-cuspidation et recréer au mieux l'aspect de la canine.

- **Facettes esthétiques** : la réalisation des coronoplasties ne donne pas toujours un rendu optimal notamment lorsque la canine est globuleuse ou saturée, ou encore si la prémolaire est ingressée et nécessite une restauration ; mais également dans les cas d'agénésie unilatérale. Pour ce type de cas, les facettes esthétiques sont recommandées. D'après Rosa et Zachrisson<sup>103</sup>, les facettes en porcelaine ont montré une durabilité et une esthétique excellentes à long terme, même lorsque la gencive marginale se rétracte avec le temps.

### **Cas particulier de l'agénésie unilatérale d'incisive latérale maxillaire**

D'après Tuverson, ce type de cas est généralement traité, soit par ouverture de l'espace d'agénésie suivie de son remplacement prothétique ; soit par l'extraction de l'incisive contro-latérale, et les deux espaces sont ensuite refermés. Mais selon Zachrisson, un traitement de qualité peut être obtenu lorsque la fermeture d'espace est unilatérale, et est combinée à la dentisterie esthétique. Toutefois, la fermeture de l'espace peut créer un problème d'association de taille, de forme et de

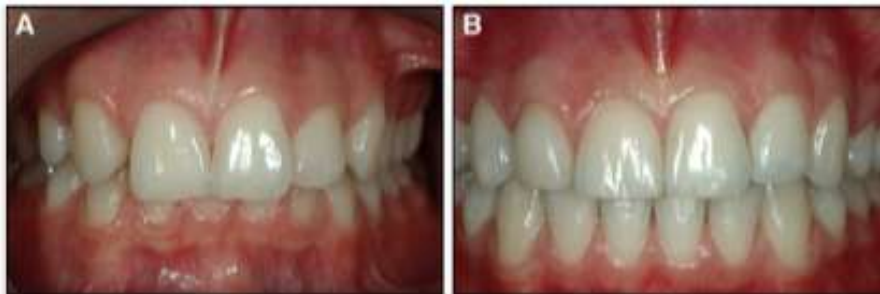<sup>102</sup> Rosa et al., « Agénésie congénitale des incisives latérales maxillaires ».

<sup>103</sup> Rosa et Zachrisson, « The space-closure alternative for missing maxillary lateral incisors : an update ».

couleur. En effet, la canine est normalement plus longue et plus grande que l'incisive latérale à remplacer, et plus saturée en couleur. La première prémolaire est généralement plus courte et plus étroite que la canine controlatérale.

Un cas clinique ci-dessous, issu de la littérature, illustre le type de résultat que la fermeture d'espace unilatérale peut donner. Ce cas a été traité par une substitution canine à droite, et extraction de la première prémolaire à gauche. La canine est égressée, tandis que la première prémolaire est ingressée. À la fin du traitement, les facettes céramiques ont été placées sur la canine en place de latérale et sur la prémolaire en place de canine à droite.

Figure 8 : Cas clinique d'une agénésie d'incisive latérale maxillaire droite traitée par fermeture et facettes céramiques (A : avant traitement ; B : après traitement)



Source: Zachrisson, Rosa et Toreskog, « Congenitally missing maxillary lateral incisors: canine substitution », 2011.

### 2.2.2 Avantages

Les avantages de la fermeture sont les suivants<sup>104</sup>:

- ◆ Absence de prothèse, ce qui satisfait de nombreux patients. Toutefois, cet avantage ne se concrétise pas toujours cliniquement du fait de la nécessité éventuelle d'une coronoplastie additive par composite ou facette ;
- ◆ Pas de mutilation des dents adjacentes ;
- ◆ Facilité d'établir un pronostic : pas de gestion d'espace ni de la prothèse qui s'en suit, l'occlusion est prévue facilement. L'orthodontiste est également seul à intervenir ;
- ◆ Durée de traitement courte avec la possibilité de terminer le traitement au début de l'adolescence ;
- ◆ Coût moindre s'il n'y a pas de prothèse ;

---

<sup>104</sup> Philip-Alliez et al., « Traitement des agénésies des incisives latérales maxillaires ».

- ◆ En déplaçant les canines maxillaires en position d'incisives latérales maxillaires, le risque d'impaction de la troisième molaire diminue<sup>105</sup> ;
- ◆ Donne l'impression au patient de ne pas avoir de dent manquante<sup>106</sup> ;
- ◆ La satisfaction du patient : 93 % des patients sont satisfaits de la fermeture, alors que seuls 65 % sont satisfaits de l'ouverture des espaces d'agénésie<sup>107</sup>.

Une étude d'Armbruster<sup>108</sup>, comparant l'avis de personnes ordinaires, d'orthodontistes, et de dentistes sur l'attractivité des sourires, montre que les premiers classent les photographies de canines en place d'incisives latérales parmi les plus attractives. Puis, les orthodontistes évaluent chaque catégorie de manière significative dans l'ordre suivant : pas de dents manquantes, canines en place d'incisives latérales, bridges et implants. Par rapport aux orthodontistes, un pourcentage significativement plus élevé de dentistes omnipraticiens privilégient le remplacement prothétique des incisives latérales par des implants et le justifient pour des raisons esthétiques. Cependant, parmi les professionnels qui favorisent la réhabilitation prothétique, beaucoup ne classent aucune photo d'une option de restauration comme la meilleure ; et certains d'entre eux répondent même qu'ils mésialeraient les canines sur leur propre enfant.

### 2.2.3 Inconvénients

Ils peuvent être de plusieurs ordres : esthétiques, occlusaux, ou encore parodontaux.

- **Inconvénients esthétiques** :<sup>109</sup>
  - L'incisive latérale maxillaire joue un rôle primordial dans l'esthétique du sourire. Par le dysmorphisme de sa couronne, elle réalise une transition harmonieuse entre l'incisive centrale et la canine qui sont des dents anatomiquement très différentes. En effet, l'incisive latérale est courte et plate, tandis que la canine est de forme conique, avec une pointe saillante. De plus, la canine étant plus épaisse et contenant plus de dentine, elle est souvent plus saturée. L'esthétique du sourire peut alors être compromis si les différences entre l'incisive latérale et la canine ne sont pas compensées. Ainsi, l'influence de la morphologie de la canine maxillaire sur l'attrait du sourire perçu par des personnes

---

<sup>105</sup> Tuverson, « Orthodontic treatment using canines in place of missing maxillary lateral incisors ».

<sup>106</sup> Kiliaridis et al., « Treatment options for congenitally missing lateral incisors ».

<sup>107</sup> Robertsson et Mohlin, « The congenitally missing upper lateral incisor. A retrospective study of orthodontic space closure versus restorative treatment ».

<sup>108</sup> Armbruster et al., « The congenitally missing maxillary lateral incisor. Part 2 : assessing dentists' preferences for treatment ».

<sup>109</sup> Philip-Alliez et al., « Traitement des agénésies des incisives latérales maxillaires ».

ordinaires est étudiée par Brough<sup>110</sup>. Il révèle que la canine est attrayante lorsqu'elle est blanche, sous le collet de l'incisive centrale de 0.5mm, et lorsque sa largeur est de 3mm. L'augmentation de sa largeur, celle du décalage vertical avec l'incisive centrale, ou encore celle de la hauteur de la pointe canine, rendent le sourire moins attrayant.

- Le déplacement mésial de la canine maxillaire s'accompagne du déplacement de son contour alvéolaire et gingival. Cela modifie le soutien de la lèvre supérieure et du sillon labio-génien, et entraîne une perturbation de l'aspect esthétique de la gencive à ce niveau.
  - L'ouverture de l'angle naso-labiale et le raccourcissement de l'arc incisif peut aggraver la rétrusion du profil et les effets d'une croissance horizontale marquée<sup>111</sup>.
  - La largeur des couloirs buccaux peut être augmentée, ce qui représente un inconvénient pour l'esthétique du sourire.
- **Inconvénients occlusaux** : il est indispensable de réaliser un bilan occlusal et articulaire avant de prendre une décision thérapeutique. Il est recommandé de réaliser une étude préalable à l'aide d'un set-up sur articulateur, pour apprécier l'occlusion en statique et en dynamique.
    - Sans extraction à l'arcade mandibulaire (cf. figure 9-A) : les canines et les molaires sont alors en rapport de classe II. Cet engrenement comporte un inconvénient majeur qui est la perte de l'ensemble des verrous de centrée molaires (double rapport cuspides-fosse), à l'origine de la stabilisation des arcades dentaires en occlusion d'intercuspédie maximale (OIM). De ce fait, il est impératif de garder ou d'obtenir une mésio-rotation des premières molaires maxillaires<sup>112</sup>. De plus, pour l'occlusion statique, afin de permettre un contact généralisé des incisives mandibulaires, l'épaisseur vestibulo-palatine de la canine doit être réduite. Il faut également préserver les troisièmes molaires maxillaires qui assureront un contact avec les deuxièmes molaires mandibulaires<sup>113</sup>.  
D'autre part, pour l'occlusion dynamique, une fonction de groupe s'installe<sup>114</sup>. Il faut donc meuler la cuspide palatine de la première prémolaire maxillaire ou augmenter son torque corono-palatin afin d'éviter les interférences en latéralité. La pointe canine doit être meulée et légèrement plus courte que le bord libre de l'incisive centrale pour prévenir d'une interférence en propulsion. De plus, la classe II thérapeutique obtenue génère l'apparition d'interférences non travaillantes en latéralité : la cuspide mésio-palatine de la

---

<sup>110</sup> Brough, Donaldson, et Naini, « Canine substitution for missing maxillary lateral incisors ».

<sup>111</sup> Le Gall et al., « Attitudes thérapeutiques dans les cas de fermeture des espaces d'agénésie d'incisives latérales maxillaires chez l'enfant et l'adolescent. »

<sup>112</sup> Le Gall et al.

<sup>113</sup> Le Gall et al.

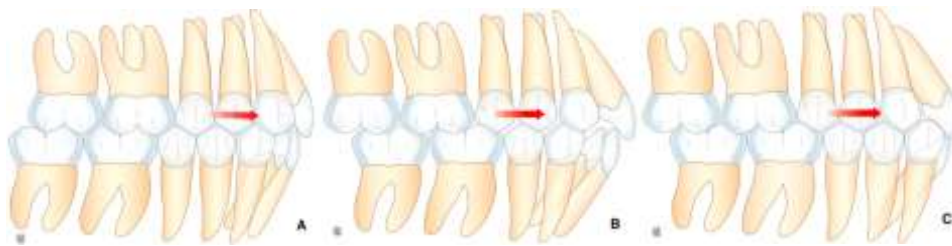
<sup>114</sup> Philip-Alliez et al., « Traitement des agénésies des incisives latérales maxillaires ».



première molaire maxillaire entre en contact avec la cuspide mésio-vestibulaire de la première molaire mandibulaire. La mésio-rotation des premières molaires maxillaires est également recommandée pour éviter cela.

- Avec extraction à l'arcade mandibulaire (cf. figures 9-B et 9-C) : ceci concerne le plus souvent les prémolaires mandibulaires pour assurer l'obtention d'une classe I molaire. L'établissement d'une fonction de groupe est alors facilité, et l'absence de protection canine s'en retrouve moins préjudiciable. Les extractions d'incisives latérales mandibulaires permettent l'obtention d'une classe I canine et molaire, offrant alors une désocclusion postérieure parfaite lors des mouvements de propulsion et de latéralité. Celle-ci reste toutefois une solution de dernier recours.

Figure 9 : Schéma de l'occlusion statique (A : sans extraction à l'arcade mandibulaire ; B : avec extractions de deux prémolaires mandibulaires ; C : extractions de deux incisives mandibulaires)



Source : Philip-Alliez et al, « Traitement des agénésies des incisives latérales maxillaires », 2011.

- Les morphologies de l'incisive latérale et de la canine maxillaire permettent le dégagement de la canine mandibulaire lors des mouvements de latéralité<sup>115</sup>. À priori, la protection canine est d'autant moins fonctionnelle que les canines sont mésialées, car elles perdent leur position stratégique de clé de voûte d'arcade<sup>116</sup>.

La conception de guidage canin est ancienne et les arguments avancés pour l'étayer remonte aux années 60. La canine doit désengrener toutes les autres dents dès le début du mouvement de latéralité. Kohaut rappelle toutefois que la seule vertu de la classe I molaire et canine est la stabilité dento-dentaire qu'elle assure, à condition que son accession et son maintien se fassent sans fatigue musculaire excessive, ou sans

<sup>115</sup> Le Gall et al., « Attitudes thérapeutiques dans les cas de fermeture des espaces d'agénésie d'incisives latérales maxillaires chez l'enfant et l'adolescent. »

<sup>116</sup> Philip-Alliez et al., « Traitement des agénésies des incisives latérales maxillaires ».

compression des articulations temporo-mandibulaires (ATM). Cette occlusion de classe I représente un objectif idéal de fin de traitement chez le jeune<sup>117</sup>.

De nombreux auteurs<sup>118 119 120</sup>, démontrent qu'après la fermeture de l'espace des incisives latérales maxillaires associée à une classe II thérapeutique, l'occlusion est fonctionnelle sur le long terme, sans dysfonction articulaire, et stable d'un point de vue parodontal. D'après Kohaut, quel que soit l'option thérapeutique d'ouverture ou de fermeture choisie, les conséquences, tant sur les fonctions occlusales que sur la capacité des organes à supporter les effets de ces fonctions, restent négligeables.

Nordquist et McNeil<sup>121</sup> constatent que 89 % des patients ayant reçu des restaurations prothétiques type bridge, après ouverture d'espace, présentent une occlusion avec une fonction de groupe lors des mouvements de latéralité. La même situation clinique est retrouvée pour 67 % des patients dans l'étude de Robertsson et Mohlin<sup>122</sup>. Une occlusion protégée par un guidage canin peut ne pas être considérée comme complètement stable car, avec le temps, elle a tendance à être remplacée par une fonction de groupe. Ceci en raison de l'usure inévitable et courante des canines maxillaires<sup>123</sup>. La volonté d'obtenir une fonction canine associée à une classe I molaire et canine par ouverture d'espace, ne doit donc pas représenter à elle seule un critère décisif de la solution thérapeutique choisie. Assurément, les auteurs<sup>124 125 126</sup> s'accordent généralement pour recommander une équilibration post-orthodontique, car la mise de la canine en place de l'incisive latérale impose de rechercher une fonction de groupe en latéralité, et ce de manière non traumatique.

- Enfin, une tendance à la réouverture des espaces est mentionnée dans la littérature<sup>127 128</sup>. Elle s'explique par la création d'un contact proximal entre des dents qui n'en ont pas

---

<sup>117</sup> Kohaut et Soyer, « Agénésie des incisives latérales supérieures ».

<sup>118</sup> Silveira et al., « Prosthetic replacement vs space closure for maxillary lateral incisor agenesis ».

<sup>119</sup> Rosa et Zachrisson, « The space-closure alternative for missing maxillary lateral incisors : an update ».

<sup>120</sup> Nordquist et McNeil, « Orthodontic vs. restorative treatment of the congenitally absent lateral incisor — long-term periodontal and occlusal evaluation ».

<sup>121</sup> Nordquist et McNeil.

<sup>122</sup> Robertsson et Mohlin, « The congenitally missing upper lateral incisor. A retrospective study of orthodontic space closure versus restorative treatment ».

<sup>123</sup> Silveira et al., « Prosthetic replacement vs space closure for maxillary lateral incisor agenesis ».

<sup>124</sup> Tuverson, « Orthodontic treatment using canines in place of missing maxillary lateral incisors ».

<sup>125</sup> Rosa et al., « Agénésie congénitale des incisives latérales maxillaires ».

<sup>126</sup> Araujo, Oliveira, et Araújo, « Diagnostic protocol in cases of congenitally missing maxillary lateral incisors ».

<sup>127</sup> Araujo, Oliveira, et Araújo.

<sup>128</sup> Philip-Alliez et al., « Traitement des agénésies des incisives latérales maxillaires ».

normalement, ceci étant un facteur d'instabilité dans la continuité de l'arcade. Cependant celle-ci peut être maîtrisée avec des finitions occlusales minutieuses et une contention à long terme. D'après Rosa et Zachrisson<sup>129</sup>, cette dernière est constituée par un fil collé associé à une gouttière amovible à porter en continu pendant 6 mois, puis uniquement la nuit. À priori, aucun effet indésirable n'apparaît sur un suivi de 10 ans.

- **Inconvénients parodontaux :**

- Il n'existe pas de relief vestibulaire en regard de la prémolaire comparable à la bosse canine. Cette bosse négative peut être partiellement compensée par une modification de torque radiculo-vestibulaire de la prémolaire ou une greffe de conjonctif enfoui. Toutefois, si le torque est modifié, il faut vérifier la convergence des racines de la première prémolaire pour éviter de créer une déhiscence osseuse à ce niveau<sup>130</sup>.
- Pour rappel, chaque germe dentaire, au cours de sa formation et de son développement, crée une unité alvéolo-dentaire constituée de la dent et de son parodonte. Une agénésie dentaire entraîne donc une hypoplasie alvéolaire, à moins que la hauteur de l'os alvéolaire soit maintenue par le mouvement mésial précoce de la canine<sup>131</sup>. Ainsi, le déplacement mésial des secteurs latéraux va créer une disharmonie dento-parodontale. Le rapport dent-parodonte devient alors parfois défavorable et se traduit par une finesse du parodonte superficiel, une table osseuse externe peu épaisse et éventuellement une déhiscence gingivale. En effet, dans leur étude, Rosa et al<sup>132</sup> constatent la présence de légères récessions, principalement au niveau des deuxièmes prémolaires et premières molaires maxillaires sur 26.6 % des dents examinées.

Une citation de Rinchuse<sup>133</sup> conclura probablement bien la problématique de la fermeture : « La gnathologie peut aider l'orthodontiste à se sentir mieux. Cependant, il y a peu de preuves que les mêmes avantages profitent au patient ».

---

<sup>129</sup> Rosa et Zachrisson, « The space-closure alternative for missing maxillary lateral incisors : an update ».

<sup>130</sup> Philip-Alliez et al., « Traitement des agénésies des incisives latérales maxillaires ».

<sup>131</sup> Rosa et Zachrisson, « The space-closure alternative for missing maxillary lateral incisors : an update ».

<sup>132</sup> Rosa et al., « Agénésie congénitale des incisives latérales maxillaires ».

<sup>133</sup> Rinchuse et Kandasamy, « Myths of orthodontic gnathology ».

## 2.2.4 Indications

La fermeture des espaces présente les indications suivantes :

- ✎ **Classe I DDM bi-proalvéolie** : un traitement avec extractions bi-maxillaires peut être indiqué et il est alors intéressant de profiter des espaces libérés par l'agénésie des incisives latérales ;
- ✎ **Classe II DDM** : pour les mêmes raisons, si les traitements de la DDM nécessitent des extractions de prémolaires. De plus, le patient présente déjà une mésialisation des secteurs latéraux maxillaires ;
- ✎ **Classe II sans DDM**, surtout si le surplomb est augmenté, où l'on pourra réduire la proalvéolie maxillaire ;
- ✎ **Sourire gingival** : comme vu précédemment au 2.1.3.2. ;
- ✎ **Non coopération du patient** ;
- ✎ **Moyens financiers limités.**

## 2.3 Ouverture des espaces d'agénésie

Les récents progrès en implantologie associés aux alternatives prothétiques modernes, et le retour de la tendance non-extractionnelle en orthodontie, ont accru la popularité de cette solution thérapeutique<sup>134</sup>.

L'ouverture des espaces d'agénésie fait partie de l'orthodontie pré-prothétique et implique une collaboration étroite entre les différents praticiens. En effet, tous les soignants intervenants autour du patient doivent s'accorder sur l'axe final des dents, les rapports d'occlusion, la coordination entre la dépose des dispositifs orthodontiques et la mise en place d'une prothèse définitive ou provisoire, ainsi que la réalisation de la contention<sup>135</sup>.

La mise en place d'une thérapeutique pluridisciplinaire implique une planification rigoureuse de tous les intervenants, sans oublier le patient et son entourage. Il est impératif d'établir un consentement éclairé renforcé et d'informer sur le coût global des prestations de soins avant de démarrer le traitement.

### 2.3.1 Principe

Le but est de remplacer les dents manquantes tout en obtenant des rapports dentaires de classe I.

---

<sup>134</sup> Araujo, Oliveira, et Araújo, « Diagnostic protocol in cases of congenitally missing maxillary lateral incisors ».

<sup>135</sup> Philip-Alliez et al., « Traitement des agénésies des incisives latérales maxillaires ».

Différentes situations cliniques peuvent se présenter<sup>136</sup> :

- La prise en charge par le chirurgien-dentiste peut se faire d'emblée sans préparation orthodontique préalable lorsque le diastème et l'occlusion sont satisfaisants et que la croissance faciale est terminée ;
- Une ouverture d'espace précoce, avant la fin de la croissance staturale, nécessite une phase de contention jusqu'à ce que la prothèse définitive puisse être réalisée ;
- Une ouverture d'espace tardive prévient la résorption de l'os alvéolaire, mais peut être associé aux contraintes liées aux exigences des patients adultes.

Le plus souvent l'ouverture des espaces d'agénésie des incisives latérales maxillaires se fait précocement chez les adolescents motivés par un sourire déplaisant.

### 2.3.1.1 Temps orthodontique

La mécanique orthodontique doit permettre d'ouvrir au minimum 6mm<sup>137</sup> correspondants aux 4mm de l'implant, 1mm de part et d'autre de l'implant d'espace inter-proximale avec chaque dent, et 0.25mm pour le ligament alvéolo-dentaire de l'incisive centrale et de la canine.

Le temps par temps est le suivant :

1. Maintien ou recul des molaires maxillaires par force extra-orale, pendulum ou mini-vis. Ceci dépend de la situation initiale. En classe II molaire, un recul par mini-vis est préférable. Dans le cas d'un renfort d'ancrage, les forces extra-orales peuvent suffire.
2. Recul des canines au contact des prémolaires et fermeture du diastème inter-incisif. Ici aussi, le moyen utilisé dépend de l'objectif. En classe III molaire, une perte d'ancrage est souhaitée. Un ressort de recul canin peut alors être placé sur la première molaire maxillaire. A contrario, si une perte d'ancrage est indésirable, le ressort doit idéalement être placé sur une mini-vis. Les canines peuvent également être reculées à l'aide d'un coil-spring. Ceci dépendra grandement de l'axe initial de la canine. En effet, si elle est mésioversée avec son apex en classe I, cette méthode peut être retenue. En revanche, si l'axe est vertical et qu'un recul de la canine en gression est recherché, une mécanique à l'aide de mini-vis est recommandée.
3. Communication avec les praticiens intervenants dans la prise en charge. L'espace disponible entre l'incisive centrale et la canine doit être suffisant et validé, et les axes radiculaires divergents. En effet, une convergence des racines des canines et des incisives centrales rend

---

<sup>136</sup> Philip-Alliez et al.

<sup>137</sup> Philip-Alliez et al.

impossible une implantation ultérieure. Les mouvements orthodontiques doivent donc permettre une translation dans l'axe des dents, et tendre même à une convergence de 11 et 21.

4. Si les critères de fin de traitement sont satisfaisants, la dépose des dispositifs orthodontiques est réalisée.

### 2.3.1.2 Temps prothétique

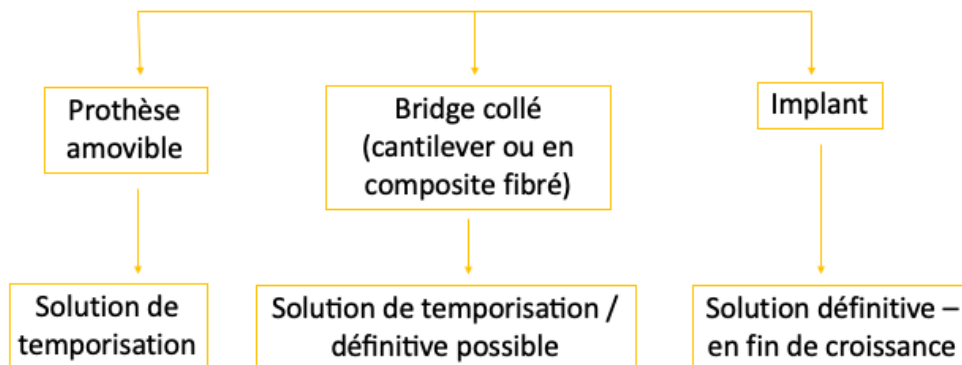
Immédiatement après la dépose, une contention doit être posée pour maintenir l'espace et assurer la continuité esthétique. Plusieurs dispositifs provisoires conventionnels sont possibles : prothèse partielle amovible, bridge cantilever collé, ou encore gouttière thermoformée, avec remplacement de la/des dent(s) absente(s).

À ce jour, les techniques par mini-implants ou mini-vis supports de prothèse, peuvent être intéressantes. Il semble qu'elles permettent de maintenir et de stimuler l'épaisseur de l'os alvéolaire.

Les bridges collés (cantilever, ou en composite fibré) représentent la solution prothétique la plus fréquemment utilisée pour la phase de temporisation car leur ratio coût/bénéfice/risque est particulièrement intéressant. Ils permettent d'accompagner les patients en cours de croissance, tant au niveau fonctionnel qu'esthétique, jusqu'à la fin de la croissance staturale.

Compte tenu de la difficulté d'obtention d'une intégration esthétique optimale de l'implant, ou bien, des problèmes liés à la croissance continue ; la solution transitoire de bridge collé devient souvent une solution définitive.

Figure 10 : Schéma récapitulatif des principales solutions prothétiques conventionnelles



Source : Auteur, 2020.

### 2.3.2 Avantages <sup>138 139</sup>

- ◆ Conservation du nombre de dents (naturelles et prothétiques) ;
- ◆ Relations de classe I molaire et canine, avec un respect de la cinétique mandibulaire (protection canine en latéralité) ;
- ◆ Conservation d'un environnement parodontal adéquat des canines et prémolaires ;
- ◆ Résultat esthétique avec une prothèse de qualité ;
- ◆ Conditions de développement facial respectées, sans menacer l'esthétique du profil.

### 2.3.3 Inconvénients

- Le temps prothétique s'ajoute au temps orthodontique. La multiplicité des équipes soignantes rend les traitements plus complexes et plus onéreux ;
- Longue phase de contention pendant la croissance avec nécessité de maintenir l'espace (par prothèse amovible ou dento-portée) pendant de nombreuses années avant de passer à la solution définitive, ce qui risque de diminuer la quantité d'os alvéolaire en épaisseur et en hauteur<sup>140</sup>. La meilleure solution peut être une ouverture tardive consistant à n'ouvrir les espaces qu'en fin d'adolescence, juste avant la phase de remplacement des dents ;
- Difficulté technique dans la réalisation de la prothèse et exigence du résultat esthétique requis au niveau d'un site de l'arcade particulièrement visible ;
- En cas de prothèse fixée classique, risque de surcharge des dents piliers et surtout, atteinte à l'intégrité tissulaire de ces dents lors des préparations ;
- Peut nécessiter des procédures chirurgicales<sup>141</sup> ;
- Complications biologiques à long terme possibles<sup>142</sup> ;
- Nécessité d'une maintenance prothétique. La prothèse devra être remplacée à un moment donné ou à un autre, ce qui entraîne des frais supplémentaires et des risques potentiels de complications.

---

<sup>138</sup> Le Gall et al., « Attitudes thérapeutiques dans les cas de fermeture des espaces d'agénésie d'incisives latérales maxillaires chez l'enfant et l'adolescent. »

<sup>139</sup> Philip-Alliez et al., « Traitement des agénésies des incisives latérales maxillaires ».

<sup>140</sup> Le Gall et al., « Attitudes thérapeutiques dans les cas de fermeture des espaces d'agénésie d'incisives latérales maxillaires chez l'enfant et l'adolescent. »

<sup>141</sup> Schneider et al., « Orthodontic space closure vs. implant-borne crowns in patients with congenitally missing maxillary lateral incisors ».

<sup>142</sup> Rosa et Zachrisson, « The space-closure alternative for missing maxillary lateral incisors : an update ».

### 2.3.4 Indications

La solution thérapeutique d'ouverture des espaces est indiquée dans les cas cliniques suivants<sup>143 144</sup> :

- ⌘ **Profil rétrusif et/ou concave** : une fermeture d'espace peut ouvrir l'angle naso-labiale et accroître la rétrusion du profil. L'ouverture d'espace est donc plus favorable lorsque le profil est déjà rétrusif et/ou s'il y a une rétrocheilie maxillaire ;
- ⌘ **Classe II division 2**<sup>145</sup> : en plus d'avoir un profil rétrusif, ces patients présentent généralement une supraclusion. Or lors de la fermeture des espaces, l'avancée des fonds a pour réaction un recul du bloc incisif avec linguoversion associée, aggravant ainsi la supraclusion ;
- ⌘ **Classe II par rétrognathie mandibulaire** : car la fermeture bloquerait le potentiel de croissance mandibulaire (s'il existe, l'origine de la classe II doit donc être vérifiée) ;
- ⌘ **Classe I sans DDM** ;
- ⌘ **Classe III squelettique** : surtout face à une occlusion inversée associée à une brachygnathie maxillaire. L'ouverture permet en effet d'augmenter le périmètre de l'arcade maxillaire et fournit une compensation dento-alvéolaire améliorant considérablement le profil ;
- ⌘ **Patient porteur de fente labio-alvéolo-palatine** : pour les raisons similaires énoncées au sujet du profil rétrusif et/ou concave, et de la classe III ;
- ⌘ **Dysfonctions temporo-mandibulaires** : une fermeture des espaces peut induire une position rétrusive de la mandibule susceptible de créer une compression des ATM au moment de la croissance tardive de cette dernière. L'ouverture est donc préférée dans les cas où des dysfonctionnements des ATMs sont présents au départ.

En l'absence d'études à haut niveau de preuve sur ce sujet, la décision thérapeutique est un compromis raisonnable entre l'exigence esthétique, les contraintes fonctionnelles, le schéma squelettique et dentaire, ainsi que le rapport cout/bénéfice/risque. Elle doit reposer sur une évaluation minutieuse de ces déterminants, plutôt que sur un jugement arbitraire fondé sur des opinions personnelles ou empiriques<sup>146</sup>.

---

<sup>143</sup> Rosa et Zachrisson.

<sup>144</sup> Philip-Alliez et al., « Traitement des agénésies des incisives latérales maxillaires ».

<sup>145</sup> Kavadia et al., « Agensis of maxillary lateral incisors : a global overview of the clinical problem ».

<sup>146</sup> Kavadia et al.



## 3 : Temporisation lors de l'ouverture de l'espace d'agénésie

---

Les dents absentes du secteur antérieur suscitent un problème de temporisation pendant le traitement orthodontique, mais aussi après ce dernier lorsque l'âge implantaire n'est pas encore atteint. En effet, la solution implantaire dans la zone esthétique peut être une solution de choix à condition que la croissance soit terminée. Or les traitements d'orthodontie chez les adolescents sont le plus souvent finalisés vers 13-14 ans. Il existe donc une délicate période de transition entre la phase orthodontique et la phase implantaire<sup>147</sup>. Plusieurs solutions thérapeutiques de temporisation, telles que la prothèse amovible, la prothèse fixée dento-portée, ou encore implanto-portée sous certaines conditions, s'offrent alors au praticien qui devra choisir celle qui conviendra le mieux à chaque cas clinique, en prenant en compte des facteurs biologiques, mécaniques, financiers ou encore des facteurs spécifiques au patient, comme ses préférences, ou son âge.

### 3.1 Détermination esthétique de l'espace coronaire

En cas d'ouverture orthodontique de l'espace d'agénésie, la première étape est de déterminer la quantité d'espace nécessaire pour accueillir la prothèse d'incisive latérale maxillaire. En effet, la création de proportions dentaires esthétiques lors du remplacement de la denture antérieure maxillaire continue de poser des défis importants au dentiste restaurateur, au parodontiste et à l'orthodontiste<sup>148</sup>. Bien que cet espace soit compris entre 6 et 7 mm (comme vu précédemment), sa quantité exacte peut être déterminée à l'aide d'une, ou plusieurs des méthodes suivantes.

#### 3.1.1 Golden proportion

La proportion d'or en tant que concept a été utilisée pour la première fois dans l'architecture grecque antique. Le principe de base est le suivant : pour que deux objets liés paraissent naturels et harmonieux, le plus grand par rapport au plus petit doit former un ratio de 1,6<sup>149</sup>.

La méthode de l'application de la proportion d'or en dentisterie revient à Lombardi. C'est une mesure bidimensionnelle de l'esthétique, en observant la disposition des dents antérieures maxillaires dans une photographie frontale. La règle de la proportion d'or indique que l'esthétique optimale peut être établie tant que la dimension mésio-distale perçue d'une dent antérieure est 61,8 % plus grande que

---

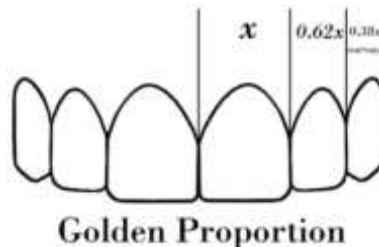
<sup>147</sup> Pourrat, Medio, et Pitz, « Temporisation des dents absentes pendant et après le traitement orthodontique ».

<sup>148</sup> Raj, « Esthetic paradigms in the interdisciplinary management of maxillary anterior dentition - a review ».

<sup>149</sup> Raj.

la dent qui lui est distale. Ainsi, la largeur de l'incisive latérale doit environ être égale aux deux-tiers de la largeur de l'incisive centrale<sup>150</sup>.

Figure 11 : Schéma représentant la règle de la proportion d'or



Source: Raj, « Esthetic paradigms in the interdisciplinary management of maxillary anterior dentition - a review », 2013.

Cependant, cette proportion est déduite de la taille perçue des dents uniquement à partir d'une vue frontale directe. Ceci est donc différent des largeurs réellement mesurées des dents en raison de la courbure de l'arc et de l'angulation des dents par rapport au plan frontal de la photographie<sup>151</sup>. De plus, les recherches montrent qu'il n'y a pas une largeur d'incisive latérale considérée esthétique, mais plutôt une gamme de largeurs. En effet, Pini et al<sup>152</sup> ont observé que, bien que la proportion d'or ne soit pas retrouvée chez la majorité des patients atteints d'agénésie d'incisive latérale maxillaire, les sourires étaient toujours agréables. Ainsi, elle peut être un guide de diagnostic utile, mais il existe une certaine plage de tolérance pour obtenir un résultat esthétique satisfaisant<sup>153</sup>.

Une seconde méthode, qui ne peut être appliquée qu'en cas d'agénésie unilatérale, concerne simplement la mesure de la taille de l'incisive latérale controlatérale. Il est toutefois évident que cette méthode ne peut pas être avantageuse si la dent controlatérale est riziforme ou très usée<sup>154</sup>.

### 3.1.2 Indice de Bolton

Une autre méthode rapide et fiable pour déterminer la quantité exacte d'espace requis consiste à effectuer une analyse de Bolton<sup>155</sup>. Ce dernier a introduit son ratio en 1958 comme moyen de

<sup>150</sup> Kiliaridis et al., « Treatment options for congenitally missing lateral incisors ».

<sup>151</sup> Kinzer et Kokich, « Managing congenitally missing lateral incisors. part ii ».

<sup>152</sup> Pini et al., « Analysis of the golden proportion and width/height ratios of maxillary anterior dentition in patients with lateral incisor agenesis ».

<sup>153</sup> Kiliaridis et al., « Treatment options for congenitally missing lateral incisors ».

<sup>154</sup> Kinzer et Kokich, « Managing congenitally missing lateral incisors. part ii ».

<sup>155</sup> Kavadia et al., « Agenesis of maxillary lateral incisors : a global overview of the clinical problem ».

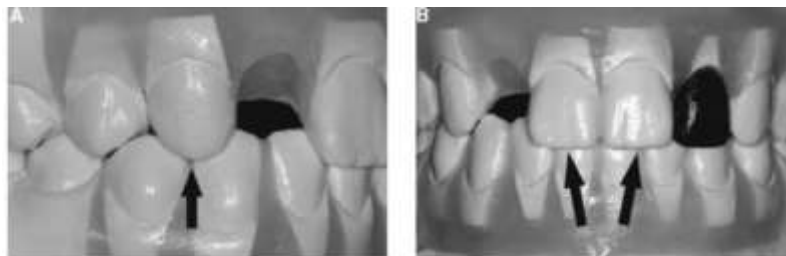
comparer les largeurs mésiodistales des arcades dentaires afin d'obtenir des relations occlusales idéales. Sa mesure antérieure consiste à diviser la somme de la largeur mésio-distale des six dents antérieures mandibulaires par la somme de la largeur mésio-distale des six dents antérieures maxillaires. Ce rapport est d'environ 0,78.

Par conséquent, la largeur des incisives latérales maxillaires manquantes peut être calculée mathématiquement par la solution d'une équation.

### 3.1.3 Wax-up

La construction d'un wax-up de diagnostic, outil intéressant de prévisualisation de la fin de traitement, est considérée par certains auteurs comme le moyen le plus prévisible pour évaluer l'espace optimal requis<sup>156</sup>. Il consiste en la réalisation d'une maquette en cire représentant la forme souhaitée des dents à restaurer. L'esthétique et les relations occlusales appropriées sont les facteurs clés qui conduisent cette méthode. En particulier, une attention devrait être portée sur le positionnement des dents afin d'établir la coïncidence des lignes médianes, des relations canines de classe I d'Angle, une inclinaison appropriée des dents, ainsi que la supraclusion et le surplomb idéaux pour les incisives centrales (cf. figure 12). L'espace restant est utilisé pour la restauration des incisives latérales et s'étend généralement de 5 à 7 mm<sup>157</sup>.

Figure 12 : Wax-up représentant le positionnement idéal de la canine et des incisives maxillaires



Source: Kokich et Kokich, « Managing congenitally missing lateral incisors. Part II : tooth-supported restorations », 2005.

### 3.1.4 Set-up

Devant toutes les anomalies de forme et de nombre, il est recommandé de réaliser un set-up, dont l'intérêt est de « commencer un traitement avec la fin en tête » pour obtenir des résultats esthétiques optimaux en fin de traitement. C'est un outil diagnostic particulièrement utile, pouvant être utilisé

<sup>156</sup> Kinzer et Kokich, « Managing congenitally missing lateral incisors. part ii ».

<sup>157</sup> Kinzer et Kokich.

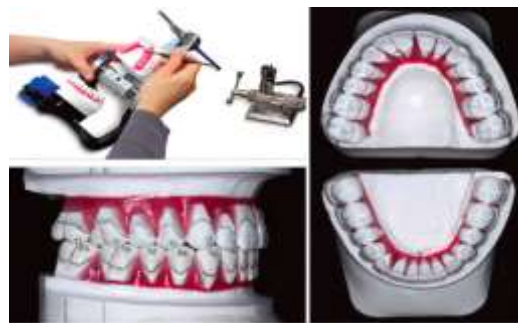pour valider, modifier ou rejeter un plan de traitement, permettant d'anticiper certaines difficultés, notamment dans les cas complexes<sup>158</sup>.

Dans le cas d'agénésie des incisives latérales maxillaires, le set-up est particulièrement judicieux car il permet d'apprécier l'espace mésio-distal requis, mais aussi vestibulo-lingual.

#### 3.1.4.1 Set-up conventionnel

Le set-up est une technique de laboratoire consistant à repositionner les dents idéalement dans de la cire après les avoir segmentées, afin de réaliser une maquette idéale et totalement individualisée (cf. figure 13). Celle-ci permet de visualiser le projet thérapeutique et de matérialiser les objectifs et moyens de traitement, comme la nécessité d'une avulsion dentaire ou de réduction inter-proximale par exemple.

Figure 13 : Set-up traditionnel avec meulage du plâtre et montage sur cire



Source : Dahan et Boissi, « Le set-up numérique, la révolution de l'orthodontie digitale », 2019.

C'est un travail chronophage, délicat, et qui présente certains inconvénients : il est tout d'abord difficilement modifiable, et aucune superposition aux modèles initiaux n'est possible<sup>159</sup>.

Aujourd'hui, la technique a évolué et de nombreux outils numériques sont à la disposition des praticiens.

#### 3.1.4.2 Set-up numérique

Le set-up digital est une simulation tridimensionnelle d'un plan de traitement, faite à partir d'un enregistrement des arcades dentaires et de l'occlusion par le biais d'empreintes optiques réalisées à l'aide de caméras intra-orales. Ainsi, l'utilisation de modèles numériques en orthodontie offre de nombreux avantages. Tout d'abord, le stockage de modèles en plâtre n'est plus nécessaire et le gain

---

<sup>158</sup> Dahan et Boissi, « Le set-up numérique, la révolution de l'orthodontie digitale ».

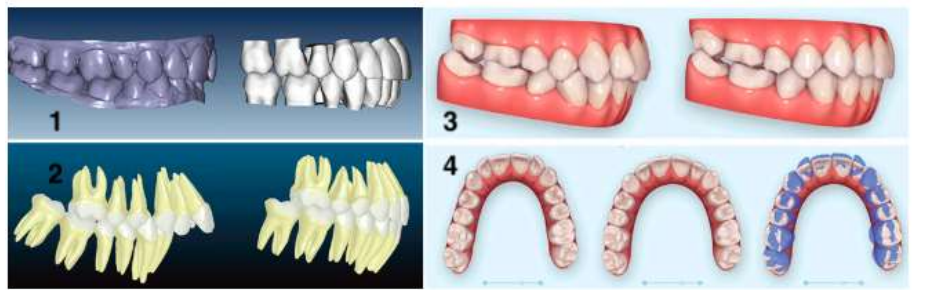
<sup>159</sup> Dahan et Boissi.

de temps est notable, car la réalisation d'un set-up virtuel est beaucoup plus rapide qu'un set-up conventionnel<sup>160</sup>.

Mais le principal avantage du set-up numérique réside dans la précision qu'il apporte au diagnostic, avec des mesures plus complètes, et une rapidité d'analyse qui permet à l'orthodontiste d'avoir une quantité importante d'informations à sa disposition pour étudier chaque malocclusion. La littérature scientifique s'accorde en 2016 pour indiquer que les set-up digitaux sont aussi efficaces et précis que les set-up manuels et peuvent ainsi constituer un outil diagnostique et thérapeutique utilisable par les professionnels<sup>161</sup>.

Les set-up numériques sont faciles à dupliquer, modifier ou manipuler ; la forme d'arcade dentaire peut être planifiée à l'avance à l'aide de chartes. Il est possible de réaliser des superpositions par rapport à l'état initial et d'obtenir des informations extrêmement précises sur l'ensemble des mouvements dentaires réalisés dans les 3 dimensions. Ils permettent de tester aisément différentes hypothèses thérapeutiques, et mixer différents examens afin d'obtenir une simulation d'autant plus détaillée, notamment avec l'utilisation d'un Cone Beam Computed Tomography (CBCT) pour avoir un set-up incluant les racines dentaires et l'os alvéolaire (cf. figure 14).

Figure 14 : 1 : Set-up pour appareillage lingual (Incognito) ; 2 : Set-up avec intégration des racines dentaires (Insigna) ; 3 et 4 : Set-ups et superpositions à l'aide du logiciel Clincheck Pro d'Invisalign®



Source : Dahan et Boissi, « Le set-up numérique, la révolution de l'orthodontie digitale », 2019.

Enfin, le set-up numérique est un outil considérable de communication. Tout d'abord avec les patients, car le résultat « avant/après » peut leur être montré par le biais des modèles 3D, ou bien en intégrant ce résultat dans leur sourire grâce à des outils comme le Digital Smile Design®. Il lui est alors plus facile de comprendre le plan de traitement, et de faire d'éventuelles remarques en amont. De plus, les échanges avec les correspondants sont facilités par la communication pouvant se faire à distance, ce qui permet une meilleure prise en charge des traitements interdisciplinaires.

<sup>160</sup> Dahan et Boissi.

<sup>161</sup> Frèrejouand, « Intérêt de l'imagerie tridimensionnelle dans la pratique clinique de l'orthodontie ».

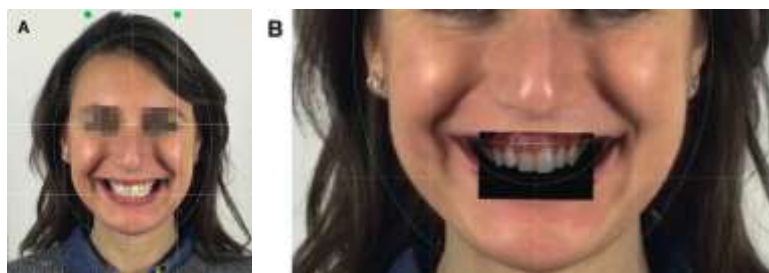
Toutefois, si les set-up numériques ont apporté des bénéfices majeurs aux traitements orthodontiques, il est important de noter que sur un ordinateur, les mouvements dentaires sont illimités. Les dents quant à elles, ont des limitations biologiques. C'est pourquoi certains mouvements proposés par le set-up virtuel, pourrait aboutir à des résultats inadaptés, instables, ou à des récessions parodontales<sup>162</sup>.

### 3.1.5 Digital Smile Design (DSD)

Les techniques de prévisualisation de sourire, parmi lesquels le Digital Smile Design (DSD) développé par le Dr Christian Coachman, sont des outils de référence indispensables pour comprendre, planifier, communiquer et partager les projets thérapeutiques avec l'ensemble de l'équipe, et éviter les écueils ou éventuels compromis non attendus. Ils sont généralement menés par le praticien en charge de la réhabilitation esthétique et le projet numérique peut ensuite être partagé, complété et exploité par les différents spécialistes participant au traitement. Par cette mise en commun du projet pluridisciplinaire, cet outil rend le traitement le plus prévisible et prédictible possible<sup>163</sup>.

Le DSD repose sur une analyse esthétique à partir d'un support photographique en deux dimensions. Il comprend le tracé des lignes de référence du visage (ligne bipupillaire, ligne médiane du visage, ligne du sourire...) (cf. figure 15-A). La superposition du visage avec le cliché intra-oral permet une analyse de l'arcade dentaire (axe interincisif, position des collets, position des bords incisifs...) au sein de la sphère orofaciale (cf. figure 15-B).

Figure 15 : A : Le cliché du visage en sourire forcé positionné en image de fond, permet de déterminer le plan horizontal idéal, ainsi que le milieu inter-incisif ; B : Fusion des photos intra-orale et du visage



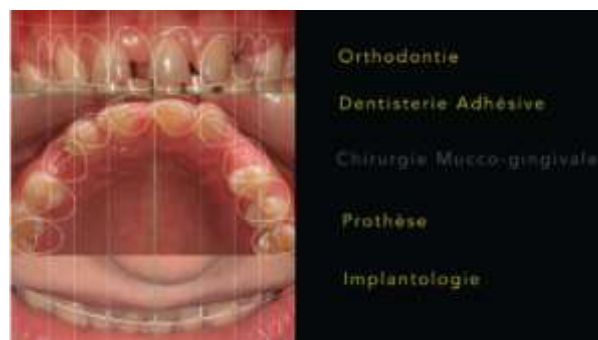
Source : Finelle, « Le Digital Smile Design dans la prise en charge pluridisciplinaire et orthodontique », 2017.

<sup>162</sup> Dahan et Boissi, « Le set-up numérique, la révolution de l'orthodontie digitale ».

<sup>163</sup> Finelle, « Le Digital Smile Design dans la prise en charge pluridisciplinaire et orthodontique. »

Le fichier détaillé de l'analyse peut être mis à disposition de l'équipe thérapeutique sur un système de partage de données. La finalité de l'analyse virtuelle est formalisée dans la dernière diapositive de présentation et disponible sous forme d'une synthèse virtuelle ou « smile frame » comprenant les trois photos clés (vue vestibulaire, vue occlusale, vue à 12 heures) ainsi que les principales informations relatives à la forme, la position et la proportion des dents du projet<sup>164</sup>. La figure 16 présente le « smile frame » d'une patiente atteinte d'une agénésie des incisives latérales maxillaires, indiquant précisément l'emplacement requis de chacune des dents (représenté par le tracé blanc) pour la réhabilitation prothétique ultérieure. Ces informations sont alors particulièrement précieuses pour l'orthodontiste qui se retrouve accompagné d'un guide tridimensionnel précis des mouvements dentaires à réaliser et des résultats à obtenir.

Figure 16 : Le « smile frame », synthèse de l'analyse et du projet réalisé, d'une patiente atteinte d'une agénésie de 12 et 22



Source : Finelle, « Le Digital Smile Design dans la prise en charge pluridisciplinaire et orthodontique », 2017.

Le DSD répond à trois objectifs majeurs dans le cadre d'une prise en charge orthodontique<sup>165</sup> :

- il permet à l'omnipraticien de poser l'indication d'un temps orthodontique ;
- il permet aux deux parties d'indiquer les objectifs communs de fin de traitement orthodontique dans le cadre d'une réhabilitation prothétique associée ;
- il sert de validation du positionnement final avant la dépose de l'appareil orthodontique.

On distingue ainsi le DSD orthodontique avec ou sans prise en charge prothétique. Dans le cas de l'agénésie d'incisive latérale maxillaire, deux projets de DSD seront établis : un premier projet

<sup>164</sup> Finelle.

<sup>165</sup> Finelle.

exclusivement orthodontique, puis un deuxième projet préfigurant la réalisation des restaurations après le temps orthodontique.

Après avoir obtenu l'espace coronaire nécessaire à l'aide d'une ou plusieurs de ces méthodes, il existe tout un panel de solutions prothétiques, aussi bien dento-portées qu'implanto-portées.

## **3.2 Réhabilitation prothétique dento-portée**

L'ouverture des espaces d'agénésie nécessite à la fin du traitement orthodontique, la pose d'une prothèse amovible ou fixe, afin de réhabiliter la fonction, assurer la continuité esthétique et garantir la pérennité des résultats obtenus par le traitement orthodontique.

### **3.2.1 Prothèse amovible**

#### **3.2.1.1 Plaque amovible**

Cette solution est une alternative qui a le mérite d'être peu coûteuse. La simplicité de fabrication et la facilité d'assise en sont les principaux avantages. La possibilité de modifier une prothèse amovible provisoire en résine acrylique représente un atout supplémentaire. En effet, la résine ajoutée ou réduite permet de s'adapter aux modifications de l'anatomie de la crête, notamment chez les patients jeunes<sup>166</sup>. Mais il faut veiller à ce que le dispositif de retenue soit soutenu par les dents adjacentes plutôt que de reposer uniquement sur les tissus mous dans la zone édentée. Cela permet d'éviter une pression excessive et une inflammation de la crête et des zones papillaires<sup>167</sup>.

Cependant, elle présente plusieurs inconvénients notables : le principal est d'être amovible, et elle n'offre aucune garantie esthétique ou de confort<sup>168</sup>. De plus, pour de nombreux patients, les appareils amovibles sont encombrants et gênent la parole. Les crochets nécessaires à la rétention de la prothèse peuvent également perturber l'occlusion et/ou générer des disgrâces esthétiques<sup>169</sup>. En outre, les risques sont la perte de l'appareil et la cassure. En effet, les plaques amovibles sont sujettes aux fractures et des réparations répétées pendant la période intermédiaire peuvent être frustrantes pour les patients et les praticiens<sup>170</sup>.

---

<sup>166</sup> Priest, « Esthetic potential of single-implant provisional restorations ».

<sup>167</sup> Kinzer et Kokich, « Managing congenitally missing lateral incisors. part iii ».

<sup>168</sup> Le Gall et al., « Attitudes thérapeutiques dans les cas de fermeture des espaces d'agénésie d'incisives latérales maxillaires chez l'enfant et l'adolescent. »

<sup>169</sup> Priest, « Esthetic potential of single-implant provisional restorations ».

<sup>170</sup> Tuverson, « Orthodontic treatment using canines in place of missing maxillary lateral incisors ».



### 3.2.1.2 Gouttière thermoformée

Généralement, l'orthodontiste prévoit une gouttière thermoformée intégrant la(les) fausse(s) dent(s) qu'il posera immédiatement après débagage. La technique de fabrication des gouttières thermoformées sous vide est relativement rapide, peu coûteuse, et donc pratique avant l'élaboration d'alternatives plus durables. Les résultats esthétiques peuvent être meilleurs que ceux des plaques amovibles, principalement parce que les crochets disgracieux sont inutiles, les gouttières étant retenues et soutenues par les dents. Toutefois, elles doivent être enlevées pendant les repas, laissant le patient avec un ou deux « trous ». De plus, elles ne conviennent pas pour une temporisation à long terme, car elles recouvrent les dents et peuvent ainsi entraîner l'ouverture de béance<sup>171</sup>.

Par ailleurs, la possible pose ultérieure d'un implant en place d'incisive latérale supérieure repose non seulement sur l'alignement coronal, mais également sur la conservation d'un espace apical adéquat. Or, après un traitement d'orthodontie, une plaque amovible ou une gouttière thermoformée maintiendront l'espacement coronal, mais une rechute peut survenir apicalement, entraînant une convergence des racines<sup>172</sup>.

Les appareils fixes semblent alors être le meilleur moyen de contention orthodontique dans l'attente de la maturité du squelette et de l'éventuelle pose ultérieure d'un implant, en particulier chez les patients jeunes<sup>173</sup>.

### 3.2.2 Prothèse fixe

Elle peut être provisoire comme les pontiques en céramique et les bridges en résine, ou être plus durable comme les bridges cantilever ou les bridges en composite fibré collés.

#### 3.2.2.1 Dent prothétique ou pontique en céramique

Les dents du commerce ou des ponts céramiques peuvent être liés aux surfaces des dents adjacentes, et sont généralement indiqués pour une utilisation à court terme, en particulier si le temps imparti pour préparer ou prescrire d'autres options est insuffisant. En effet, l'étape de laboratoire n'étant pas nécessaire, les dents collées fournissent une solution immédiate. Cependant, les résultats esthétiques

---

<sup>171</sup> Richardson, Ed, et Russell, « Congenitally missing maxillary lateral incisors and orthodontic treatment considerations for the single-tooth implant ».

<sup>172</sup> Kinzer et Kokich, « Managing congenitally missing lateral incisors. part iii ».

<sup>173</sup> Priest, « Esthetic potential of single-implant provisional restorations ».

peuvent être insuffisants en raison de la masse de résine composite dans les espaces proximaux, nécessaires pour retenir le pontique.

Il est également possible de les incorporer au sein d'un fil qui servira également de contention. Cette technique est à priori préférable à la précédente, car les prothèses collées retenues par un fil sont plus rétentives. Le temps clinique est minime et l'esthétique est satisfaisante pour la plupart des patients<sup>174</sup>.

### 3.2.2.2 Bridge provisoire en résine

Pour une utilisation à court terme, les restaurations au fauteuil réalisées à partir de matériaux auto-polymérisables, tels que la résine bis-acrylique, fournissent des résultats esthétiquement acceptables à un coût de matériau faible. De plus, un aménagement des tissus mous peut être réalisable s'il est nécessaire en fin de traitement orthodontique. En effet, l'augmentation ou la diminution de la pression sur la quantité fixe de tissus mous par la restauration provisoire influencera subtilement les niveaux des tissus mous. Cependant, un nombre limité de nuances de résine acrylique et un noircissement au bout de plusieurs semaines, limitent le potentiel esthétique de ces restaurations provisoires au fauteuil. C'est pourquoi, en vue d'une restauration à long terme permettant d'attendre la fin de la croissance, les prothèses traitées en laboratoire sont plus durables et les nuances peuvent être personnalisées ; mais le coût sera aussi plus élevé<sup>175</sup>.

### 3.2.2.3 Bridge collé

Historiquement, le bridge collé est décrit avec deux ailettes métalliques collées sur les faces linguales des deux dents bordant l'édentement et supportant un intermédiaire (cf. figure 17). C'est une technique connue depuis les années 70 sous diverses appellations : bridge de Rochette, bridge à ailettes ou encore bridge Maryland. Elle est efficace chaque fois qu'un espace édenté doit être restauré.

Le procédé classique consiste à fabriquer une armature métallique coulée sur laquelle est montée une dent artificielle. L'ensemble est collé sur les surfaces dentaires en respectant les protocoles de la dentisterie adhésive. De fréquents retours négatifs ont terni la réputation de ces solutions, principalement imputables à des décollements récurrents, générateurs de caries secondaires. Les décollements sont généralement attribués à la rigidité de la poutre métallique, ou céramique, qui relie les dents bordant l'édentation : suspendues par leurs ligaments dans leurs alvéoles osseuses, les dents sont soumises à d'inévitables et complexes micro-mouvements. C'est l'interface entre le métal et

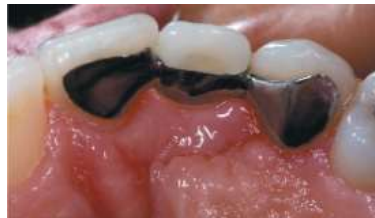---

<sup>174</sup> Priest.

<sup>175</sup> Priest.

l'émail qui est alors sollicité, c'est-à-dire le produit de collage qui finit toujours par céder en fatigue. Ainsi, les taux de survie sont inférieurs à 76 % après cinq ans<sup>176</sup>.

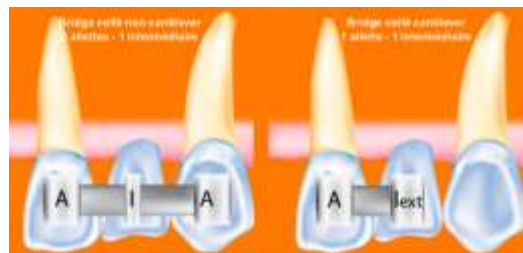
Figure 17 : Photo intra-buccale illustrant un bridge collé traditionnel remplaçant la 22 absente, doté de deux ailettes métalliques collées sur les faces palatines de 21 et 23



Source: Kinzer et Kokich, « Managing congenitally missing lateral incisors. Part II : tooth-supported restorations », 2005.

Cependant, la conception des bridges a évolué, et la notion de bridge cantilever a vu le jour. Ce dernier est constitué d'une seule ailette collée sur un pilier, solidarisée par une connexion à l'intermédiaire, qui est un élément en extension (cf. figure 18, schéma de droite). Dans le remplacement d'une incisive latérale maxillaire, la dent pilier peut être l'incisive centrale ou la canine<sup>177</sup>.

Figure 18 : Schéma représentant un bridge collé traditionnel et un bridge cantilever (A : ailette collée sur la face linguale ; I : intermédiaire classique ; Iext : intermédiaire en extension)



Source : Attal et Tirlet, « Le cantilever : une nouvelle géométrie pour les bridges collés », 2015.

Grâce aux travaux de nombreux auteurs comme Matthias Kern, l'approche plus contemporaine avec un bridge en cantilever à une seule ailette est maintenant privilégiée<sup>178</sup>. Ainsi, dans les cas d'agénésie des incisives latérales maxillaires, ces bridges représentent aujourd'hui une véritable alternative aux

<sup>176</sup> Benito et al., « Fiber-reinforced framework in conjunction with porcelain veneers for the esthetic replacement of a congenitally missing maxillary lateral incisor ».

<sup>177</sup> Attal et Tirlet, « Le cantilever : une nouvelle géométrie pour les bridges collés ».

<sup>178</sup> Dagba, Makhoul, et Soyer, « Bridge collé cantilever ».

implants ou aux stratégies de fermeture d'espaces par voie orthodontique. Validés par une littérature scientifique de plus en plus fournie, ils permettent une bonne intégration esthétique tout en offrant des possibilités de réintervention pour un coût tissulaire limité<sup>179</sup>. Ils présentent également l'avantage d'être nettement moins invasifs que la pose d'implant<sup>180</sup>. En outre, la fin du traitement orthodontique ayant souvent lieu avant la fin de la croissance, le praticien peut avoir des difficultés voire se trouver dans l'impossibilité immédiate de réaliser la prothèse à cause de l'immaturation parodontale et de la croissance résiduelle<sup>181</sup>. Aussi, l'absence d'unité alvéolodentaire liée à l'agénésie de l'incisive latérale, induit un effondrement du volume osseux vestibulo-lingual et de la muqueuse (cf. annexe 3). Le bridge collé semble alors être la solution d'attente à privilégier, mais peut aussi être vraisemblablement la prothèse définitive<sup>182</sup>. Enfin, il sera toujours possible de placer un implant plus tard si cela est souhaité alors que l'inverse est plus difficilement réalisable et surtout, moins cohérent<sup>183</sup>.

Au vu des progrès considérables réalisés dans les domaines de l'adhésion et de la qualité des céramiques, comme les propriétés optiques et de ténacité, il paraît indispensable d'envisager le recours à la dentisterie esthétique, biomimétique et bioémulatrice dans l'élaboration des plans de traitement<sup>184</sup>. Ainsi, par rapport au bridge traditionnel, le bridge cantilever présente les avantages suivants :

- Une économie tissulaire et une mise en œuvre facilitée (cf. annexe 4) : en effet, le bridge cantilever avec une seule ailette collée sur la face palatine de l'incisive centrale maxillaire offre une solution pertinente démontrée par plusieurs études récentes in vivo puisqu'elle permet d'épargner la canine, de préserver une bonne économie tissulaire avec une meilleure proprioception<sup>185</sup>.
- Un nettoyage facilité par la possibilité de passer un fil sous l'intermédiaire en extension<sup>186</sup>.
- Une meilleure adhésion : le bridge cantilever avec une seule ailette collée sur la face palatine de l'incisive centrale maxillaire a montré une meilleure adhésion que le bridge traditionnel à

---

<sup>179</sup> Drossart, Cheron, et Tirlet, « Les bridges collés cantilever en céramique ».

<sup>180</sup> Poulet, Poulet, et Poulet, « Agénésies d'incisives ».

<sup>181</sup> Dallel et al., « L'agénésie des incisives latérales supérieures ».

<sup>182</sup> Dallel et al.

<sup>183</sup> Dagba, Makhoul, et Soyer, « Bridge collé cantilever ».

<sup>184</sup> Poulet, Poulet, et Poulet, « Agénésies d'incisives ».

<sup>185</sup> Dallel et al., « L'agénésie des incisives latérales supérieures ».

<sup>186</sup> Attal et Tirlet, « Le cantilever : une nouvelle géométrie pour les bridges collés ».

deux ailettes après les tests mécaniques de fatigue, d'après les études de Wong<sup>187</sup>. Cette information, qui peut sembler contre-intuitive, s'explique en réalité par l'étude de la biomécanique. En effet, l'appui sur deux dents présentant des mobilités différentielles engendre de fortes contraintes au niveau des joints de collage, ce qui aboutit souvent à un décollement partiel d'une seule des deux ailettes. Le recours au cantilever permet de se servir du ligament parodontal de la dent pilier comme un absorbeur de contrainte puisque le cantilever et la dent ne font plus qu'un. C'est pourquoi la multiplication du nombre d'ailettes d'appui contribue en réalité plus à diminuer le pronostic qu'à pérenniser la reconstruction<sup>188</sup>. De plus, la possibilité de décollement partiel est impossible par définition. Cela implique également une faible probabilité de carie sous une ailette, contrairement aux bridges traditionnels.

- De meilleurs résultats esthétiques (cf. annexe 5) : Lorsque les incisives sont minces et présentent un degré élevé de translucidité, l'extension du dispositif de retenue en métal sur le tiers incisif conduit à un pilier de couleur gris indésirable. Pour résoudre ce problème, il est reconnu et recommandé à ce jour, d'utiliser la colle opaque 4-meta (Superbond®) pour éviter tout effet d'assombrissement sur les dents collées<sup>189</sup>. Toutefois, le bridge cantilever peut être tout céramique et permet d'éviter ainsi ce genre d'écueils en donnant de très bons résultats esthétiques, mais il nécessite une préparation amélaire plus importante que celle du bridge cantilever en métal<sup>190</sup>. Le traitement orthodontique peut alors aménager un espace en lingual suffisant, tel que la préparation supplémentaire ne soit plus nécessaire.
- Moins de contraintes cliniques : Le bridge traditionnel implique de nombreuses exigences cliniques comme la présence d'une supraclusion superficielle et d'un angle incisif augmenté, ainsi que l'absence de mobilités des dents piliers<sup>191</sup>. Le succès du bridge cantilever quant à lui, ne dépend pas de la quantité de proclination ou de la mobilité des dents du pilier<sup>192</sup>.

---

<sup>187</sup> Wong et Botelho, « The fatigue bond strength of fixed-fixed versus cantilever resin-bonded partial fixed dental prostheses ».

<sup>188</sup> Drossart, Cheron, et Tirlet, « Les bridges collés cantilever en céramique ».

<sup>189</sup> Samama, Menceur, et Bouniol, « L'agénésie des incisives latérales maxillaires ».

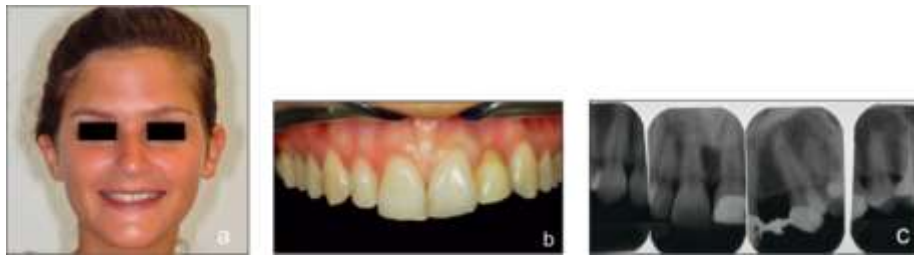<sup>190</sup> Attal et Tirlet, « Le cantilever : une nouvelle géométrie pour les bridges collés ».

<sup>191</sup> Kiliaridis et al., « Treatment options for congenitally missing lateral incisors ».

<sup>192</sup> Kokich, Kinzer, et Janakievski, « Congenitally missing maxillary lateral incisors ».

- D'après Dagba<sup>193</sup> et Le Gall<sup>194</sup>, le bridge collé cantilever suit l'évolution de la croissance alvéolaire. Ainsi il n'y a pas de décalage des bords libres dû à la croissance résiduelle. Tandis que le bridge traditionnel n'empêche pas l'apparition de déficit vertical s'il est collé pendant la croissance et risque donc d'entraîner des désordres positionnels (cf. figure 19).

Figure 19 : Photographies extra et intra-buccales d'une réhabilitation par bridge collé traditionnel de l'agénésie de la 22 réalisé sur une adolescente. La croissance résiduelle a entraîné des modifications positionnelles différentielles



Source : Le Gall, Philippart-Rochaix et Philip-Alliez, « Échec dans la réhabilitation antérieure en cas d'agénésies des incisives latérales maxillaires », 2016.

De nombreux travaux attestent de la stabilité et du taux de succès important du bridge collé cantilever :

- Botelho<sup>195</sup> a publié en 2014 une évaluation clinique sur 211 bridges collés cantilever en métal et mis en évidence une survie à 15 ans de 84 % ;
- Mathias Kern<sup>196</sup> rapporte en 2017, 95,4 % de succès à 15 ans des bridges collés cantilever en InCeram Alumina ;
- Botelho, Leung et Chan<sup>197</sup> : les auteurs ont observé un taux de rétention clinique de 95,5 %, sans dérive apparente des dents piliers.

Ainsi, la complication la plus fréquente est le décollement. Les autres complications signalées sont des fractures, et un léger aspect grisâtre des piliers lorsque l'ailette est en métal. En outre, la clé du succès à long terme du bridge collé cantilever semble être la gestion de l'occlusion

<sup>193</sup> Dagba, Makhoul, et Soyer, « Bridge collé cantilever ».

<sup>194</sup> Le Gall, Philippart-Rochaix, et Philip-Alliez, « Échec dans la réhabilitation antérieure en cas d'agénésies des incisives latérales maxillaires ».

<sup>195</sup> Botelho et al., « Long-term clinical evaluation of 211 two-unit cantilevered resin-bonded fixed partial dentures ».

<sup>196</sup> Kern, « Fifteen-year survival of anterior all-ceramic cantilever resin-bonded fixed dental prostheses ».

<sup>197</sup> Botelho et al., « A retrospective clinical evaluation of two-unit cantilevered resin-bonded fixed partial dentures ».

sur le pontique. Il est impératif que tout contact lors de mouvements excursifs soit retiré du porte-à-faux. Si un contact excentrique reste sur le pontique, les risques potentiels incluent le décollement de la restauration, la migration du pilier et la fracture<sup>198</sup>.

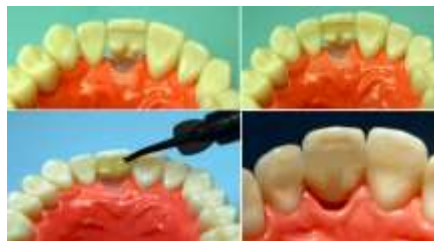Le bridge collé cantilever permet finalement d'atteindre les objectifs de traitement dans un rapport coût/bénéfice/sécurité favorable dans le cas du remplacement de l'incisive latérale manquante, en particulier chez le jeune patient<sup>199</sup>.

#### 3.2.2.4 Bridge collé en composite fibré

Ce dispositif de réhabilitation d'édentement partiel, mais aussi de contention, repose sur l'utilisation de fibres spécifiques noyées dans du composite. Les fibres polyéthylènes constituent le seul matériau parmi les différentes fibres disponibles qui adhère chimiquement à la résine composite. Le renforcement de la structure par le réseau de fibres permet de répartir les contraintes en les atténuant<sup>200</sup>. Ainsi, la grande résistance et le comportement viscoélastique des structures fibrées confèrent au bridge une véritable capacité à accompagner les micro-mouvements inévitables des structures dentaires et osseuses, sollicitant ainsi moins le joint de colle. En outre, le module d'élasticité et d'autres propriétés mécaniques de ce matériau dépendent du type, de la forme et de la quantité de fibres de renforcement<sup>201</sup>.

Au-delà de cette élasticité relative, la continuité du collage entre l'émail, la dentine, le composite d'assemblage, la matrice polymère et enfin les fibres de verre qui constituent l'armature, induit une excellente cohésion à l'ensemble. Les formes de préparation sont donc considérablement simplifiées, comparées aux préparations nécessaires pour les bridges métalliques<sup>202</sup>. En effet, les dents piliers ne nécessitent aucune préparation (cf. figure 20).

Figure 20 : Photographies illustrant la préparation dentaire uniquement sur la dent prothétique (11)



<sup>198</sup> Kinzer et Kokich, « Managing congenitally missing lateral incisors. part ii ».

<sup>199</sup> Attal et Tirlet, « Le cantilever : une nouvelle géométrie pour les bridges collés ».

<sup>200</sup> Viennot et Pernier, « La contention chez l'adulte ».

<sup>201</sup> Vallittu et Sevelius, « Resin-bonded, glass fiber-reinforced composite fixed partial dentures ».

<sup>202</sup> Aboudharam et al., « Évolution des bridges collés pour le remplacement d'une dent antérieure ».

Source : Bio Composants Médicaux, « Dental fiber force – bridges de temporisation collés », 2014.

Cette solution prothétique trouve ses indications dans les cas de temporisation d'agénésie, mais aussi dans les cas esthétiques nécessitant la fermeture de diastèmes, ou la correction de microdonties par exemple. Elle trouve également son intérêt dans les cas où l'hygiène doit être facilitée car les bridges fibrés génèrent un moindre dépôt de plaque, ou bien encore, lorsque le confort est recherché. Elle représente également une alternative à un retraitement orthodontique, notamment en cas de réouverture de diastèmes.

Certains paramètres cliniques sont recommandés pour la mise en œuvre de ce type de bridge en place d'incisive latérale absente. Tout d'abord le diamètre mésio-distal doit être au moins de 6mm, et aucune interférence occlusale avec le pontique ne doit exister. Enfin, sa réalisation nécessite strictement 1mm d'espace en palatin pour le placement de la fibre de verre.

Les principaux avantages du bridge en composite fibré sont<sup>203 204 205</sup> :

- ◆ Aucune étape de laboratoire ;
- ◆ Il ne requière généralement aucune préparation dentaire, garantissant une économie tissulaire maximale en préservant l'esthétique. Tandis que pour les bridges collés, même cantilever, les préparations dentaires nécessitent la réalisation de boîtes et de rainures intra-amélares. De plus, la possibilité d'une réhabilitation ultérieure est toujours possible puisqu'aucune dent n'a subi d'améloplastie ;
- ◆ Mécaniquement, l'élasticité relative de ce matériau constitue un élément avantageux pour les dents et permet un plus grand respect de la fonction ;
- ◆ Il permet de conserver la couleur et la translucidité des dents pilliers ;
- ◆ Rendu esthétique optimal (cf. annexe 6) ;
- ◆ Usure réduite des dents antagonistes ;
- ◆ Facilité de réparation. Elle n'est que ponctuelle en cas de fissure ;
- ◆ Coût financier limité par rapport aux bridges conventionnels.

Parmi les inconvénients, citons les difficultés de mise en œuvre liées aux techniques adhésives et sa longévité relative et encore mal connue. Le risque rencontré est la décohésion des fibres et du composite, impliquant des micro-fractures<sup>206</sup>.

---

<sup>203</sup> Viennot et Pernier, « La contention chez l'adulte ».

<sup>204</sup> Kavadia et al., « Agenesis of maxillary lateral incisors : a global overview of the clinical problem ».

<sup>205</sup> Aboudharam et al., « Évolution des bridges collés pour le remplacement d'une dent antérieure ».

<sup>206</sup> Viennot et Pernier, « La contention chez l'adulte ».



D'autre part, l'utilisation des bridges en composite fibré est contre-indiquée dans des conditions qui entravent la procédure de collage, telles que la présence de forces occlusales traumatiques et de dents de piliers inappropriées<sup>207</sup>. Mais aussi certains critères cliniques comme une insuffisance de place, ou encore une supraclusion.

Il existe également des contre-indications relatives : le patient fumeur, dont les substances colorent les fibres, une pulsion linguale, ou le bruxisme.

De plus, d'après Pourrat<sup>208</sup>, cette technique a relativement le même inconvénient que le bridge traditionnel dans la mesure où il bloque également la croissance verticale.

Par ailleurs, la question de savoir si le bridge en composite fibré est provisoire ou définitif peut avoir un impact sur la réalisation ou la préparation des dents. Si le bridge est considéré comme provisoire, on peut préconiser de ne fournir aucune préparation dentaire afin de laisser un pilier intact après le retrait. Mais si le bridge est considéré comme définitif, une préparation dentaire peut être effectuée pour améliorer la survie, se rapprochant ainsi des bridges collés traditionnels<sup>209</sup>.

La longévité d'une contention fibrée de manière générale est de 6-8 ans au maxillaire et 8-10 ans à la mandibule. Elle peut être perturbée par les parafunctions, un mauvais calage occlusal ou encore par une usure du composite de recouvrement.

Avec les bridges renforcés en fibres de verre composite, le dentiste pourrait avoir une nouvelle option pour traiter les patients, avec un bridge moins invasif et des coûts quelque peu inférieurs à ceux des bridges collés traditionnels<sup>210</sup>. Ils constituent également une réelle alternative à l'implantologie lorsqu'elle est refusée, impossible ou contre-indiquée<sup>211</sup>.

### **3.3 Rehabilitation prothétique implanto-portée**

Les implants ostéointégrés sont utilisés avec succès en dentisterie depuis plus de 40 ans, suite à l'introduction par Branemark d'un possible ancrage alvéolaire direct pour le remplacement des dents manquantes<sup>212</sup>. Les implants constituent un moyen prévisible et efficace de réhabilitation en soutenant les couronnes, les bridges, et autres prothèses maxillo-faciales. Dans les études

---

<sup>207</sup> Kavadia et al., « Agenesis of maxillary lateral incisors : a global overview of the clinical problem ».

<sup>208</sup> Pourrat, Medio, et Pitz, « Temporisation des dents absentes pendant et après le traitement orthodontique ».

<sup>209</sup> Garnett et al., « Survival of resin-bonded bridgework provided for post-orthodontic hypodontia patients with missing maxillary lateral incisors ».

<sup>210</sup> Vallittu et Sevelius, « Resin-bonded, glass fiber-reinforced composite fixed partial dentures ».

<sup>211</sup> Viennot et Pernier, « La contention chez l'adulte ».

<sup>212</sup> Samama, Menceur, et Bouniol, « L'agénésie des incisives latérales maxillaires ».

longitudinales, le traitement implantaire conventionnel a un taux de réussite de 91 à 99 % à la mandibule et de 84 à 92 % au maxillaire supérieur<sup>213</sup>. Plusieurs recherches ont montré l'impact positif de la rétention des implants sur les paramètres psychosociaux, l'image de soi et la satisfaction des patients.

### 3.3.1 Solution implantaire conventionnelle

La mise en place d'un implant intraosseux dans la zone édentée suivie de la pose d'une couronne, devrait être la première option thérapeutique à envisager en cas d'ouverture de l'espace d'agénésie des incisives latérales maxillaires, chez les patients en post-croissance<sup>214</sup>. En effet, les taux très élevés de réussite sur le long terme militent en faveur de cette solution thérapeutique ; l'avantage principal résidant dans l'absence totale de soins prothétiques sur les dents bordant l'édentement<sup>215</sup>. Les implants permettent ainsi de préserver l'intégrité des dents adjacentes tout en assurant une solution satisfaisante sur le plan esthétique.

Les taux de succès des implants unitaires sont les plus élevés parmi les diverses reconstructions implanto-portées<sup>216</sup>. Plus particulièrement, dans une revue systématique de 2004, Belser<sup>217</sup> cite toutes les études rapportant les différents taux de succès des implants unitaire antérieurs maxillaires. La grande majorité présente un taux de réussite de plus de 90 %. Aussi, Branzén<sup>218</sup> montre 100 % de taux de survie des implants en position d'incisives latérales maxillaires, à 5 ans. En outre, de nombreuses études ont montré que plus de 90 % des patients étaient satisfaits de la restauration d'une seule dent sur implant dans la zone esthétique<sup>219</sup>.

#### 3.3.1.1 Implant, croissance et vieillissement

Malgré les excellents taux de survie des implants unitaires, y compris dans le secteur antérieur maxillaire, il n'existe pas de preuves suffisantes sur les complications biologiques à long terme de ces restaurations<sup>220</sup>. L'absence de certitude quant au vieillissement de l'implant se traduit sur plusieurs points. D'abord d'un point de vue parodontal et esthétique, une récession gingivale peut survenir, laissant apparaître un liseré grisâtre inesthétique. Une coloration bleutée de la gencive est également

---

<sup>213</sup> Abu-Hussein et al., « Modern treatment for congenitally missing teeth: a multidisciplinary approach ».

<sup>214</sup> Zarone et al., « Prosthetic treatment of maxillary lateral incisor agenesis with osseointegrated implants ».

<sup>215</sup> Poulet, Poulet, et Poulet, « Agénésies d'incisives ».

<sup>216</sup> Samama, Menceur, et Bouniol, « L'agénésie des incisives latérales maxillaires ».

<sup>217</sup> Belser et al., « Outcome analysis of implant restorations located in the anterior maxilla ».

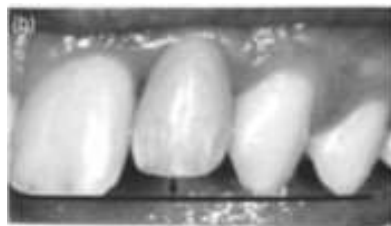<sup>218</sup> Branzén et al., « Implant-supported single crowns replacing congenitally missing maxillary lateral incisors ».

<sup>219</sup> Abu-Hussein et al., « Modern treatment for congenitally missing teeth: a multidisciplinary approach ».

<sup>220</sup> Rosa et Zachrisson, « The space-closure alternative for missing maxillary lateral incisors : an update ».

possible ; elle est causée par la résorption de l'os alvéolaire sous la muqueuse révélant ainsi les spires de l'implant. Aussi, sur le plan occlusal, l'implant a un comportement identique à celui d'une dent ankylosée avec l'apparition d'une différence de position verticale par rapport aux dents adjacentes. Ceci a été initialement décrit par Thilander<sup>221</sup> dans un article primé décrivant le suivi d'implants oraux sur dix ans, où des degrés croissants d'infraclusion étaient observés, et ce même après la croissance (cf. figure 21). De plus, la verticalisation des incisives lors du vieillissement aboutit à une protrusion progressive de l'implant<sup>222</sup>.

Figure 21 : Image clinique illustrant une infraclusion de l'incisive latérale maxillaire gauche 3ans après la mise en charge implantaire



Source : Thilander, Odman et Lekholm, « Orthodontic aspects of the use of oral implants in adolescents: a 10-year follow-up study », 2001.

Ainsi, lorsque l'orthodontiste doit intégrer une phase implantaire dans un traitement chez l'adolescent, il doit considérer le mode d'évolution de l'implant pendant la croissance. En outre, lors de la conférence de Mayence en 1989, l'âge d'implantation minimum conseillé avait été établi à 15-16 ans chez la jeune femme et 16-17 ans chez le jeune homme<sup>223</sup>.

Cependant, l'implant ne s'adapte pas à la dynamique de croissance des os qui permet aux dents de continuer leur éruption pour rester en occlusion à mesure que le visage grandit et que les branches mandibulaires s'allongent ; il reste dans la position qui était la sienne lors de l'implantation<sup>224</sup>. Il apparaît alors une infraclusion inesthétique de la couronne implanto-portée et une dysharmonie dans l'alignement des collets. Ainsi, des différentiels au niveau des festons gingivaux et des bords libres des dents antérieures peuvent déséquilibrer le sourire.

D'autre part, le déficit vertical est d'autant plus observé chez les patients hyperdivergents. Aussi la communauté scientifique, par les nombreuses études réalisées depuis, conseille d'attendre la

---

<sup>221</sup> Thilander, Odman, et Lekholm, « Orthodontic aspects of the use of oral implants in adolescents ».

<sup>222</sup> Oesterle et Cronin, « Adult growth, aging, and the single-tooth implant ».

<sup>223</sup> Limbour et al., « La gestion osseuse des sites d'agénésie d'incisives latérales ».

<sup>224</sup> Abu-Hussein et al., « Modern treatment for congenitally missing teeth: a multidisciplinary approach ».

fin de la croissance du jeune adulte avant d'envisager ce type de traitement, à savoir en moyenne 18-19 ans chez les femmes et 20-21 ans chez les hommes<sup>225</sup>.

Pour autant, même avec ce délai supplémentaire, une évolution du résultat esthétique peut apparaître en raison du phénomène de croissance alvéolaire continue décrit par Bernard<sup>226</sup>. En effet, il a rapporté l'existence d'une infraclusion marquée des couronnes à implant unitaire chez des adultes matures, avec des décalages de 0.69mm en moyenne. Fudalej<sup>227</sup> estime qu'entre 20 et 30 ans, l'augmentation verticale du volume osseux est de 1 mm. Cette croissance tardive semble plus importante chez la femme, et chez les patients au profil long.

L'éruption continue des dents adjacentes à l'implant nécessitera impérativement une réflexion de l'indication implantaire chez les sujets les plus à risque, notamment avec une ligne de sourire haute, mais aussi une position plus palatine de l'implant, et vraisemblablement, le remplacement de la prothèse implantaire à 10 ans. Ainsi, prévenir le patient et sa famille est donc primordial, et la notion de traitement définitif doit être mentionnée avec précaution<sup>228</sup>.

C'est également pour cette raison que Rosa et Zachrisson<sup>229</sup> proposent de distaler cet espace d'agénésie, par exemple au niveau prémolaire. Cela présente plusieurs avantages : d'abord technique pour l'implantologiste qui trouvera un os plus large dans la dimension vestibulo-palatine. Puis un avantage esthétique, car les zones plus postérieures sont moins soumises à cette croissance alvéolaire continue.

Malgré l'existence de consensus sur les âges optimums d'implantation chez les jeunes adultes, de grandes variations existent entre les individus et l'âge chronologique n'est pas suffisant pour estimer l'arrêt de la croissance. Ainsi, différentes méthodes sont proposées pour déterminer la maturation squelettique du patient<sup>230</sup>. Des radiographies main-poignet et plus récemment, la méthode de maturation vertébrale cervicale, ont été utilisées pour estimer la quantité de croissance crânienne restante. Mais la fiabilité de la prévision de croissance avec ces méthodes n'est pas élevée. C'est plutôt la superposition de radiographies céphalométriques latérales en série obtenues à 6 mois et à 1 an d'intervalle qui s'est avérée utile dans l'évaluation de l'achèvement de la croissance faciale. En effet, elle peut être considérée comme achevée lorsque la distance entre les points céphalométriques nasion et menton est stable. Cependant, cette méthode n'est pas non plus recommandée, car le patient est

---

<sup>225</sup> Pourrat, Medio, et Pitz, « Temporisation des dents absentes pendant et après le traitement orthodontique ».

<sup>226</sup> Bernard et al., « Long-term vertical changes of the anterior maxillary teeth adjacent to single implants in young and mature adults. A retrospective study ».

<sup>227</sup> Fudalej, Kokich, et Leroux, « Determining the cessation of vertical growth of the craniofacial structures to facilitate placement of single-tooth implants ».

<sup>228</sup> Limbour et al., « La gestion osseuse des sites d'agénésie d'incisives latérales ».

<sup>229</sup> Rosa et Zachrisson, « The space-closure alternative for missing maxillary lateral incisors : an update ».

<sup>230</sup> Kiliaridis et al., « Treatment options for congenitally missing lateral incisors ».

exposé aux radiations de manière cumulative.

La méthode la plus « innocente » et la moins coûteuse semble alors être l'enregistrement standardisé de la taille du corps tous les 6 mois. En général, la majeure partie de la croissance faciale pourrait être considérée comme terminée 1 an après la stagnation de l'augmentation de la hauteur staturale. De plus, l'absence de changement de la hauteur de l'étage inférieur de la face, représentée par la distance nasion-point menton, indique que la croissance faciale est complète<sup>231</sup>.

Les complications biologiques supplémentaires à celles mentionnées précédemment comprennent les fistules, la mucosite péri-implantaire et la péri-implantite. Le risque de perte osseuse sur les dents voisines a également été mis en évidence par Thilander<sup>232</sup>. Il a été observé chez certains patients une réduction progressive du niveau de l'os marginal inter-dentaire au niveau des dents adjacentes aux implants. La perte osseuse moyenne sur les incisives centrales maxillaires adjacentes aux implants est de 3,2 mm après 3 ans et de 4,3 mm après 10 ans. Plus la distance entre l'implant d'incisive latéral et les dents adjacentes est courte, plus les niveaux d'os marginal sur les dents voisines sont réduits. Les complications techniques les plus fréquentes sont le dévissage de la vis et les fissures de la porcelaine<sup>233</sup>.

### 3.3.1.2 Éléments cliniques notables pour une prise en charge implantaire

Plusieurs éléments cliniques doivent être pris en considération lors de l'élaboration d'un projet de reconstruction implantaire dans le cadre d'une agénésie d'incisive latérale maxillaire<sup>234</sup> :

1. Une concavité cliniquement perceptible de la table externe indique systématiquement un déficit osseux. Toutefois, si la palpation de cette zone n'est pas concluante, cela peut-être la conséquence de tissus mous épais.
2. La largeur vestibulo-palatine du site d'implantation. Il est indispensable de disposer autour de l'implant d'une épaisseur osseuse d'au moins 2 mm en vestibulaire et de 1,5 mm en palatin. En effet, Schneider<sup>235</sup> soumet que le succès à long terme semble être corrélé au bon positionnement de l'implant, conformément à la règle «2B-3D» (cf. figure 22). Des études ont montré que 2 mm d'épaisseur de la corticale osseuse vestibulaire sont nécessaires pour fournir

---

<sup>231</sup> Oesterle et Cronin, « Adult growth, aging, and the single-tooth implant ».

<sup>232</sup> Thilander, Odman, et Jemt, « Single implants in the upper incisor region and their relationship to the adjacent teeth. An 8-year follow-up study ».

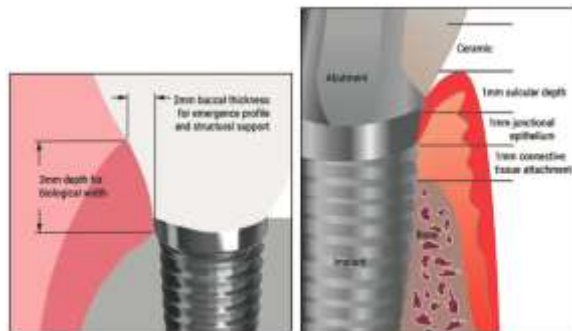
<sup>233</sup> Kiliaridis et al., « Treatment options for congenitally missing lateral incisors ».

<sup>234</sup> Limbour et al., « La gestion osseuse des sites d'agénésie d'incisives latérales ».

<sup>235</sup> Schneider et al., « Orthodontic space closure vs. implant-borne crowns in patients with congenitally missing maxillary lateral incisors ».

une quantité suffisante de sang collatéral, à la fois à l'os cortical et au tissu conjonctif adjacent<sup>236 237</sup>. En outre, la tête de l'implant doit être placée à une profondeur de 3 mm par rapport au futur bord de la couronne représenté par la gencive marginale, pour permettre le développement d'une largeur biologique normale et d'un profil d'émergence physiologique pour la céramique, assurant ainsi un résultat esthétique satisfaisant.

Figure 22 : La règle « 2B-3D »



Source: Schneider et al, « Orthodontic space closure vs. implant-borne crowns in patients with congenitally missing maxillary lateral incisors », 2018.

Or, une récente étude d'imagerie 3D révèle que l'épaisseur osseuse vestibulaire étant supérieure ou égale à 2mm aux niveaux 1, 2, 3, 4 et 5mm en partant de la crête alvéolaire est présente respectivement chez 0 %, 1.5 %, 2 %, 3 % et 2.5 % des patients<sup>238</sup>. C'est pourquoi, en l'absence d'une paroi osseuse vestibulaire de 2mm, une greffe osseuse simultanée systématique avant ou pendant l'insertion de l'implant est recommandée. Une telle greffe couvrira toute fenestration osseuse ou déhiscence pouvant conduire à une récession gingivale ultérieure. De plus, la muqueuse péri-implantaire peut être épaissie par des greffes de tissu sous-muqueux. Ainsi, la technique du lambeau consiste en la réalisation d'un lambeau d'épaisseur partielle palatin désépithélialisé et enfoui vestibulairement, sans incision de décharge. Elle a pour résultat une augmentation de l'épaisseur de conjonctif vestibulaire, comblant les pertes de volume éventuelles, simulant même la présence du bombé d'une racine et masquant la présence du titane sous-jacent. Cette technique améliore l'intégration de la prothèse implanto-portée sur le plan du parodonte marginal, surtout pour les biotypes

<sup>236</sup> Belser et al., « Outcome analysis of implant restorations located in the anterior maxilla ».

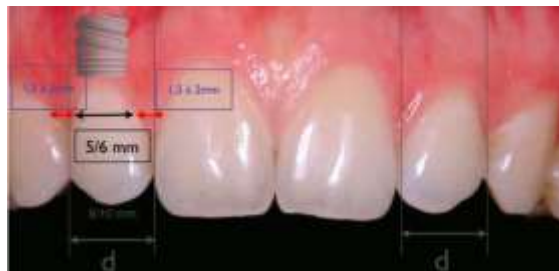<sup>237</sup> Jemt et al., « Changes of anterior clinical crown height in patients provided with single-implant restorations after more than 15 years of follow-up ».

<sup>238</sup> Borzabadi-Farahani, « Orthodontic considerations in restorative management of hypodontia patients with endosseous implants ».

fins<sup>239</sup>. Ces techniques modernes d'augmentation des tissus durs et mous incluent une haute prévisibilité de résultats favorables. La nécessité de ces procédures ne devrait pas être une contre-indication pour la thérapie implantaire tant que le patient est prêt à accepter cet effort supplémentaire<sup>240</sup>.

3. Les papilles interdentaires seront présentes et stables dès lors que le biotype parodontal est de bonne qualité, et que la règle de Tarnow assurant une distance inférieure à 5mm entre le point de contact et l'os crestal est respectée. Il a également été bien documenté que le niveau de papille implantaire est dicté par le niveau osseux proximal des dents adjacentes, qui à son tour est affecté par la distance entre un implant et la dent adjacente<sup>241</sup>. Ainsi, il conviendrait de laisser au moins 1,5 mm de part et d'autre du futur implant pour préserver les papilles interdentaires, avec des racines d'incisive centrale et de canine parallèles (cf. figure23). De plus, les contours gingivaux de la restauration provisoire implantaire peuvent être modifiés en ajoutant ou en soustrayant de la résine jusqu'à ce que le profil des tissus mous soit optimal. En effet, l'augmentation ou la diminution de la pression sur la quantité fixe de tissus mous par la restauration provisoire influencera subtilement les niveaux des tissus mous<sup>242</sup>.

Figure 23 : Objectifs de l'aménagement orthodontique



Source : Limbour et al, « La gestion osseuse des sites d'agénésie d'incisives latérales », 2019.

Pour conclure, dès lors qu'une indication d'ouverture de l'espace est posée, l'implantologie est une option thérapeutique fiable, avec des taux de succès probant à long terme, pour remplacer la ou les dents absentes. Mais l'ostéointégration, donnée acquise, n'est plus une finalité en soi ; c'est l'intégration esthétique et fonctionnelle de la suprastructure implantaire qui devient le vrai défi<sup>243</sup>.

---

<sup>239</sup> Barthelemi et Russe, « Collaboration orthodontie-implantologie dans le traitement des édentements du secteur antérieur ».

<sup>240</sup> Peter, « Optimizing esthetics for implant rehabilitation in maxillary lateral incisors aplasia ».

<sup>241</sup> Oyama et al., « Immediate provisionalization of 3.0-mm-diameter implants replacing single missing maxillary and mandibular incisors ».

<sup>242</sup> Priest, « Esthetic potential of single-implant provisional restorations ».

<sup>243</sup> Limbour et al., « La gestion osseuse des sites d'agénésie d'incisives latérales ».

L'essentiel est de parvenir à prédire le moment où la croissance résiduelle estimée est assez faible pour que le patient puisse recevoir des implants et conserver un résultat esthétique et occlusal satisfaisant<sup>244</sup>.

### 3.3.2 Apport des mini-implants

La limitation commune à toutes les solutions de temporisation dento-portées est le fait qu'aucune d'entre elles n'empêche la résorption osseuse alvéolaire et la rétraction des tissus mous au fil du temps à l'emplacement de la dent manquante, en raison d'un manque de charge alvéolaire<sup>245</sup>. Cette résorption osseuse finit par compromettre l'esthétique du site pontique et rend également plus difficile la restauration future avec des implants dentaires, nécessitant souvent des greffes de tissus durs et/ou mous. D'autre part, comme dit précédemment, les implants dentaires conventionnels peuvent ne pas convenir aux adolescents en croissance, mais aussi chez les patients adultes, en raison de l'éruption continue des dents. Par ailleurs, les complications chirurgicales, telles que le contact avec les racines adjacentes, les déhiscences de la corticale vestibulaire ou la «transparence» du titane à travers les tissus mous, peuvent également poser problème pour le remplacement implantaire des incisives latérales maxillaires manquantes.

Ainsi, la littérature mentionne la possibilité d'un traitement implantaire précoce par la pose de mini-implants et ce, dès la fin du traitement orthodontique. Récemment, les fabricants de l'industrie implantaire ont proposé une conception d'implant de diamètre inférieur à 3 mm pour relever ces défis. Cette technique présente l'avantage d'aider à prévenir l'atrophie osseuse, tout en assurant une restauration esthétique et fonctionnelle<sup>246</sup>.

Cope et McFadden<sup>247</sup> ont publié deux cas cliniques de pose de mini implants en place d'agénésies d'incisives latérales maxillaires chez deux adolescentes, avec 8 ans de suivi, où aucune infraclusion des couronnes n'est notable (cf. figure 24).

Figure 24 : Comparaison de la situation clinique à 12 mois (photo de gauche) et à 99 mois (photo de droite) de suivi chez la même patiente

---

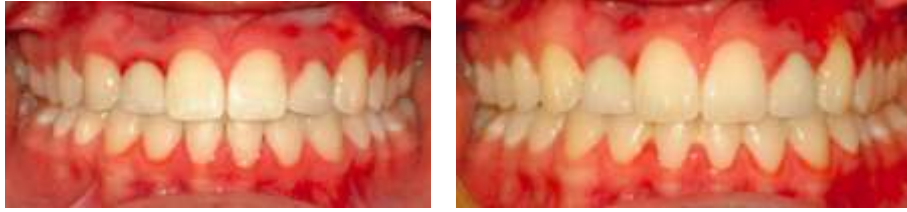<sup>244</sup> Philip-Alliez et al., « Traitement des agénésies des incisives latérales maxillaires ».

<sup>245</sup> Cope et McFadden, « Temporary replacement of missing maxillary lateral incisors with orthodontic miniscrew implants in growing patients ».

<sup>246</sup> Durstberger, Čelar, et Watzek, « Implant-surgical and prosthetic rehabilitation of patients with multiple dental aplasia ».

<sup>247</sup> Cope et McFadden, « Temporary replacement of missing maxillary lateral incisors with orthodontic miniscrew implants in growing patients ».





Source : Cope et McFadden, « Temporary replacement of missing maxillary lateral incisors with orthodontic miniscrew implants in growing patients: rationale, clinical technique, and long-term results », 2014.

À ce jour, les implants disponibles varient en diamètre entre 1,8 mm et 7 mm ; les implants de diamètre inférieur ou égal à 2,7 mm sont appelés implants de mini diamètre, ou mini-implant (MDI), tandis que ceux de 3 à 3,3 mm de diamètre sont appelés implants de petit diamètre (SDI), et les implants conventionnels sont ceux jusqu'à 7 mm. Initialement, des mini-implants dentaires étaient utilisés pour stabiliser la restauration provisoire pendant le temps nécessaire à l'ostéointégration avant de placer l'implant conventionnel, ou pour sécuriser les bridges temporaires. Cependant, les praticiens ont constaté que 50 % de ces implants étaient difficiles à retirer en raison de leur ostéointégration. Afin de les utiliser comme prothèses permanentes, la conception de l'implant a été améliorée et le protocole d'insertion modifié afin d'améliorer la stabilité pour une mise en charge occlusale immédiate. Après ces avancées, le SDI et le MDI ont été approuvés en 1997 par la FDA (Food and Drug Administration) pour une utilisation à long terme<sup>248</sup>.

### 3.3.2.1 Intérêts des mini-implants

Le MDI et le SDI repoussent les limites de l'implantologie conventionnelle. En effet, ils sont indiqués pour le remplacement des dents dans une crête étroite, autrement dit, dans les zones osseuses inférieures à 6 mm dans le sens vestibulo-lingual et 10 mm dans le sens apico-crestal. Par ailleurs, l'utilisation d'un implant nécessite a priori une maturation osseuse complète, ce qui est un facteur limitant dans le traitement des jeunes patients. Ainsi, la mise en place d'un mini-implant et d'une couronne temporaire peut être utilisée pour maintenir l'espace et préserver l'os alvéolaire jusqu'à ce que l'implant et la couronne définitifs puissent être installés<sup>249</sup>.

L'utilisation d'un mini-implant présente un certain nombre d'avantages. Tout d'abord, il donne la possibilité d'appliquer des procédures chirurgicales moins invasives. La procédure prend moins de temps, les saignements sont limités, ce qui entraîne une diminution de l'inconfort post-opératoire.

---

<sup>248</sup> Gleiznys et al., « New approach towards mini dental implants and small-diameter implants : an option for long-term prostheses ».

<sup>249</sup> DaCosta et al., « Functional and esthetic treatment of lateral incisor agenesis with a mini-implant in a young patient : a case report ».

De plus, les mini-implants s'ostéointègrent et, par conséquent, ils permettent de maintenir les volumes de tissus mous et osseux jusqu'à la fin de la croissance. En effet, la préservation de l'os alvéolaire est obtenue par un stimulus mécanique de la zone de la dent manquante, évitant ainsi la perte osseuse<sup>250</sup>. Aussi, leur élimination ultérieure n'est pas traumatisante.

Un autre avantage est que la majorité des mini-implants sont conçus comme un implant monobloc avec la capacité de charger immédiatement la prothèse<sup>251</sup>. Ceci leur confère également plus de résistance. Toutefois, la conception en 2 parties de l'implant-C (système de mini-implant créée par le Dr Chung) rend l'ajustement de la couronne temporaire simple et facile lorsque des ajustements mineurs de la couronne temporaire peuvent être nécessaires pour s'adapter à la croissance naturelle du squelette pendant la période de croissance de l'enfant<sup>252</sup>. La couronne provisoire peut alors être fixée en la vissant directement sur le mini-implant ou en la collant sur le pilier. Le premier permet le retrait de la couronne pour de futurs changements de couleur ou réparations, mais le second semble offrir une plus grande stabilité et donc un moindre risque de fracture de la couronne.

En outre, d'après certains auteurs, il est une erreur de penser qu'un mini implant serait un obstacle à la croissance verticale car il ne s'ostéointègre pas comme un implant classique du fait de l'état de surface poli, de son orientation palatine, ainsi que la totalité de la surface du mini-implant en contact avec l'os, nettement réduite par rapport à un implant traditionnel. Il aurait donc moins de risque d'immersion pendant la croissance faciale continue de l'adolescent<sup>253</sup>.

D'autre part, les taux de survie cumulés des mini-implants utilisés dans les études, aussi bien au maxillaire qu'à la mandibule, variaient entre 91 % et 100 % dans un suivi de 4 mois à 8 ans. Assurément, les taux de survie élevés se trouvaient dans les études à court terme, tandis que des pourcentages de taux de survie plus faibles étaient indiqués dans les études à long terme<sup>254</sup>.

Il faut souligner que ces mini-implants à surface réduite nécessitent une planification de traitement correcte afin que la force de charge ne provoque pas de perte osseuse ou de défaillance de l'implant.

### 3.3.2.2 Inconvénients des mini-implants

---

<sup>250</sup> DaCosta et al.

<sup>251</sup> Bidra et Almas, « Mini implants for definitive prosthodontic treatment ».

<sup>252</sup> Jeong et al., « Novel application of the 2-piece orthodontic C-implant for temporary crown restoration after orthodontic treatment ».

<sup>253</sup> Cope et McFadden, « Temporary replacement of missing maxillary lateral incisors with orthodontic miniscrew implants in growing patients ».

<sup>254</sup> Gleiznys et al., « New approach towards mini dental implants and small-diameter implants : an option for long-term prostheses ».

Les principaux inconvénients des mini-implants pour le traitement prothétique définitif sont les suivants :

- Le placement implique une intervention chirurgicale ;
- Les preuves scientifiques limitées de la survie à long terme<sup>255</sup> ;
- Le potentiel de fracture de l'implant lors de la mise en place ;
- La réduction de la résistance à la charge occlusale ;
- Les mini-implants ont une surface réduite par rapport aux implants conventionnels. Par conséquent, lorsqu'une force reste constante, le stress global sur l'os cretal autour des mini-implants sera toujours plus important. Ainsi, il est important de développer une prothèse passive avec une dimension bucco-linguale réduite, de diriger la force d'occlusion à travers le grand axe des piliers et d'éviter les interférences excentriques sur la prothèse finale. La restauration finale est conçue conformément aux principes occlusaux implantaires, y compris aucun contact pendant l'occlusion centrée, les latéralités et la propulsion ; toutefois, un contact ponctuel est nécessaire pendant l'occlusion d'intercuspidie maximale (OIM)<sup>256</sup> ;
- Un problème majeur est le manque de polyvalence de la mini-vis à des fins de restauration, car la plupart des systèmes de minivis n'ont pas la capacité de recevoir des piliers standard ou personnalisés. De plus, s'il y a la possibilité d'un pilier personnalisé, le diamètre de la minivis est d'environ 1,5 mm, comparé à la plate-forme d'un implant traditionnel qui a une largeur d'environ 4 mm. Le profil d'émergence émanant d'une minivis étroite pourrait compromettre l'aspect esthétique de la couronne provisoire<sup>257</sup>.

Bien que cette solution prothétique soit intéressante, peu d'articles figurent dans la littérature sur le traitement de l'agénésie dentaire par mini-implants. Malgré des cas publiés « réussis », les résultats doivent être interprétés avec prudence en raison de la période de suivi relativement courte et de la rareté des preuves dans la littérature sur l'utilisation de cette technique.

### 3.3.3 Apport des mini-vis

---

<sup>255</sup> Bidra et Almas, « Mini implants for definitive prosthodontic treatment ».

<sup>256</sup> Jackson, « Small diameter implants ».

<sup>257</sup> Kokich et Swift, « Temporary restoration of maxillary lateral incisor implant sites ».

D'après Birte Melsen, bien que les mini-implants ne soient pas préparés en surface comme des implants dentaires, leur ostéointégration peut empêcher l'os environnant de suivre le développement vertical lié à l'éruption des dents adjacentes. Ce type d'implant temporaire aurait mécaniquement le même impact sur la croissance alvéolaire qu'un implant, en développant 60 à 80 % de contact implant-os pendant le premier mois après la mise en place. Ceci en fait donc une technique inenvisageable chez le jeune adulte d'après cet auteur<sup>258</sup>.

Dans une étude animale de 2015, Bierte Melsen<sup>259</sup> montre que l'insertion d'un mini-implant dans un site alvéolaire en cours de cicatrisation suite à une extraction dentaire, entraîne une augmentation de la densité osseuse. Elle conclut que chez l'homme, l'insertion de vis transcorticales peut maintenir l'os lorsque, pour diverses raisons, l'insertion d'un implant dentaire permanent doit être différée.

Ainsi, Ciarlantini et Melsen<sup>260</sup> ont proposé une méthode alternative de remplacement fixe temporaire dans les cas d'agénésie d'incisive latérale maxillaire qui permettrait le développement du processus alvéolaire (cf. figure 25). Elle consiste en la pose d'une mini-vis perpendiculairement à la muqueuse palatine du processus alvéolaire de la zone édentée, et parallèle au plan occlusal. Elles doivent être placés bicortiquement. Un pontique est ensuite réalisé en matériau composite autour d'un fil d'acier inoxydable partant du mini-implant. Cette approche de remplacement permettrait le développement vertical du processus alvéolaire et le maintien de la densité osseuse et de la morphologie du processus alvéolaire. Ainsi, la couronne composite doit être fabriquée pour permettre un développement vertical autour de l'espace incisif latéral et façonnée de manière à pouvoir être facilement adaptée pour s'adapter à la croissance continue. Cinq ans après la mise en place, les radiographies périapicales ont montré que le processus alvéolaire suivait le développement vertical lié à l'éruption des dents adjacentes, et que la morphologie et la densité osseuse étaient maintenues, permettant l'insertion ultérieure d'un implant dentaire sans nécessité de chirurgie osseuse.

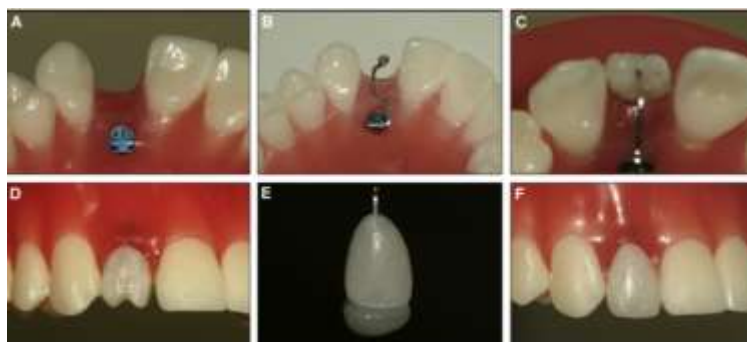
Figure 25: Technique "step-by-step"

---

<sup>258</sup> Ciarlantini et Melsen, « Miniscrew-retained pontics in growing patients : a biological approach ».

<sup>259</sup> Melsen et al., « Alveolar bone preservation subsequent to miniscrew implant placement in a canine model ».

<sup>260</sup> Ciarlantini et Melsen, « Semipermanent replacement of missing maxillary lateral incisors by mini-implant retained pontics ».



Source : Ciarlantini et Melsen, « Semipermanent replacement of missing maxillary lateral incisors by mini-implant retained pontics: a follow-up study», 2017.

Les différents domaines de la dentisterie doivent unir leur compétence pour apporter aux patients porteurs d'agénésies les meilleurs résultats possibles en termes d'esthétique et de fonction et cela sur la durée la plus longue possible. La dentisterie biomimétique, à travers le bridge collé cantilever, apporte une solution pérenne au remplacement de la dent manquante et doit faire partie de l'arsenal thérapeutique. Même si la solution implantaire reste le gold standard pour un édentement unitaire, l'ouverture de l'espace d'agénésie avec pose d'implant ne doit plus être considérée comme étant la panacée au vu des nombreuses interrogations que pose le vieillissement non maîtrisable des tissus environnant l'implant<sup>261</sup>. Toutefois, les techniques récentes impliquant des mini-implants ou des minivis semblent être très prometteuses afin de repousser les limites de l'implantologie conventionnelle.

Enfin, les critères que le dentiste restaurateur doit prendre en compte dans le choix du type de prothèse en temporisation incluent le potentiel esthétique, le confort du patient, le temps de traitement, les coûts de laboratoire, la fonction occlusale, la facilité de retrait, la durabilité et la facilité de modification<sup>262</sup>.

<sup>261</sup> Poulet, Poulet, et Poulet, « Agénésies d'incisives ».

<sup>262</sup> Priest, « Esthetic potential of single-implant provisional restorations ».

## Conclusion

---

L'agénésie dentaire est perçue comme un problème clinique multidimensionnel. Sa gestion a retenu l'attention non seulement de plusieurs spécialités dentaires, mais aussi de la pédiatrie (en cas d'anomalies dentaires coexistantes avec des syndromes systémiques) et de la génétique pour l'identification des défauts de gènes.

La prise en charge appropriée de l'agénésie des incisives latérales maxillaires présuppose un travail d'équipe. Du diagnostic précoce jusqu'à la fin de la réhabilitation, un certain nombre de décisions doivent être prises. Les questions communes aux discussions multidisciplinaires sont les mesures prophylactiques, le type de thérapie prothétique définie, les options orthodontiques, les considérations esthétiques et fonctionnelles, les modèles de croissance dento-alvéolaire et faciale, les modalités de traitement temporaire et la chirurgie implantaire<sup>263</sup>.

Parmi les spécialistes impliqués, les orthodontistes jouent un rôle crucial dans l'élaboration du plan de traitement car ils doivent résoudre le dilemme concernant l'approche à suivre. Le principe du gradient thérapeutique nous conseille de toujours commencer, quand cela est possible, par la solution la plus simple, la plus économe de tissus, avec le ratio coût/bénéfice/risque le moins élevé. La fermeture de l'espace d'agénésie, quand elle est réalisable, semble alors à privilégier. L'ouverture de l'espace quant à elle, plus complexe, implique une parfaite maîtrise des protocoles d'adhésion pour les solutions fixes dento-portées, et une parfaite étude de cas pour la solution implanto-portée. En effet, cette dernière doit toujours être considérée, mais une intégration esthétique optimale peut être difficile à obtenir en particulier chez les patients présentant un faible volume osseux, ou en cours de croissance. Toutefois, les recherches et les progrès réalisés en implantologie ont permis d'innover, et les techniques par mini-implants ou mini-vis semblent alors repousser les limites de l'implantologie conventionnelle.

Enfin, les travaux en cours et à venir du génie génétique sur les cellules souches laissent entrevoir de grands espoirs en créant des dents « naturelles » de substitution.

---

<sup>263</sup> Peter, « Optimizing esthetics for implant rehabilitation in maxillary lateral incisors aplasia ».

## Bibliographie

---

- Aboudharam, G., T.H. Lam, L.V. Dang, et K. Illouz. « Évolution des bridges collés pour le remplacement d'une dent antérieure ». *Les cahiers de prothèse*, n° 124 (2003): 12.
- Abu-Hussein, M., W. Nezar, A. Azzaldeen, et P. Borbély. « Modern treatment for congenitally missing teeth: a multidisciplinary approach ». *International journal of maxillofacial research* 1, n° 2 (2015): 179-90.
- Al-Ani, A.H., J. S. Antoun, T.R. Merriman, T. Farella, et W.M. Thomson. « Hypodontia : an update on its etiology, classification, and clinical management ». *Biomed research international*, 2017. <https://doi.org/10.1155/2017/9378325>.
- Al-Nimri, K. S., et E. Bsoul. « Maxillary palatal canine impaction displacement in subjects with congenitally missing maxillary lateral incisors ». *American journal of orthodontics and dentofacial orthopedics* 140, n° 1 (2011): 81-86. <https://doi.org/10.1016/j.ajodo.2009.11.016>.
- Alves-Ferreira, M., T. Pinho, A. Sousa, J. Sequeiros, C. Lemos, et I. Alonso. « Identification of genetic risk factors for maxillary lateral incisor agenesis ». *Journal of dental research* 93, n° 5 (2014): 452-58. <https://doi.org/10.1177/0022034514523986>.
- Antonarakis, G. S., P. Prevezanos, J. Gavric, et P. Christou. « Agensis of maxillary lateral incisor and tooth replacement : cost-effectiveness of different treatment alternatives ». *International journal of prosthodontics* 27, n° 3 (2014): 257-63. <https://doi.org/10.11607/ijp.3851>.
- Araujo, E.A., D.D. Oliveira, et M.T. Araújo. « Diagnostic protocol in cases of congenitally missing maxillary lateral incisors ». *World journal orthodontics*, n° 7 (2006): 376-88.
- Armbruster, P.C., D.M. Gardiner, J.-B. Jr Whitley, et J. Flerra. « The congenitally missing maxillary lateral incisor. Part 2 : assessing dentists' preferences for treatment ». *World journal orthodontics* 6 (2016): 376-81.
- Attal, J.-P., et G Tirlet. « Le cantilever : une nouvelle géométrie pour les bridges collés ». *Réalités cliniques* 26, n° 1 (2015): 25-34.
- Barthelemi, S., et P. Russe. « Collaboration orthodontie-implantologie dans le traitement des édentements du secteur antérieur ». *International orthodontics* 3, n° 2 (2005): 101-13. [https://doi.org/10.1016/S1761-7227\(05\)82638-5](https://doi.org/10.1016/S1761-7227(05)82638-5).
- Bassigny, F. « Signes majeurs et signes associés des anomalies orthodontiques. Sémiologie orthodontique ». In *E.M.C. - Orthopédie dento-faciale*. 23-460-C-10. Elsevier Masson, 2012. <https://www-em-premium-com.sirius.parisdescartes.fr/article/759267/resultatrecherche/3>.

- Bassigny, F., et P. Canal. « Les anomalies orthodontiques ». In *Manuel d'orthopédie dento-facial*, 67-116. Paris : Masson, 1983.
- Belser, U. C., B. Schmid, F. Higginbottom, et D. Buser. « Outcome analysis of implant restorations located in the anterior maxilla : a review of the recent literature ». *International journal of oral & maxillofacial implants* 19, n° 7 (2004): 30-42.
- Benito, P.P., R.D. Trushkowsky, K.S. Magid, et S.B. David. « Fiber-reinforced framework in conjunction with porcelain veneers for the esthetic replacement of a congenitally missing maxillary lateral incisor: a case study ». *Operative dentistry* 37, n° 6 (2012): 576-83.  
<https://doi.org/10.2341/11-200-S>.
- Bernard, J. P., J. P. Schatz, P. Christou, U. Belser, et S. Kiliaridis. « Long-term vertical changes of the anterior maxillary teeth adjacent to single implants in young and mature adults. A retrospective study ». *Journal of clinical periodontology* 31, n° 11 (2004): 1024-28.  
<https://doi.org/10.1111/j.1600-051X.2004.00574.x>.
- Bidra, A. S., et K. Almas. « Mini implants for definitive prosthodontic treatment: a systematic review ». *The journal of prosthetic dentistry* 109, n° 3 (2013): 156-64. [https://doi.org/10.1016/S0022-3913\(13\)60035-9](https://doi.org/10.1016/S0022-3913(13)60035-9).
- Borzabadi-Farahani, A. « Orthodontic considerations in restorative management of hypodontia patients with endosseous implants ». *Journal of oral implantology* 38, n° 6 (2012): 779-91.  
<https://doi.org/10.1563/AAID-JOI-D-11-00022>.
- Botelho, M.G., K.C.M. Leung, H. Ng, et K. Chan. « A retrospective clinical evaluation of two-unit cantilevered resin-bonded fixed partial dentures ». *Journal of the american dental association* 137, n° 6 (2006): 783-88. <https://doi.org/10.14219/jada.archive.2006.0290>.
- Botelho, M.G., X. Ma, G.J. Cheung, R.K. Law, M.T. Tai, et W.Y. Lam. « Long-term clinical evaluation of 211 two-unit cantilevered resin-bonded fixed partial dentures ». *Journal of dentistry* 42 (2014): 778-84. <https://doi.org/10.1016/j.jdent.2014.02.004>.
- Branzén, M., A. Eliasson, K. Arnrup, et F. Bazargani. « Implant-supported single crowns replacing congenitally missing maxillary lateral incisors : a 5-year follow-up ». *Clinical implant dentistry and related research* 17, n° 6 (2015): 1134-40. <https://doi.org/10.1111/cid.12233>.
- Brook, A.H. « Multilevel complex interactions between genetic, epigenetic and environmental factors in the aetiology of anomalies of dental development ». *Archives of oral biology* 54, n° Sup 1 (2009): S3-17. <https://doi.org/10.1016/j.archoralbio.2009.09.005>.
- Brook, A.H., R.C. Griffin, R.N. Smith, G.C. Townsend, G. Kaur, G.R. Davis, et J. Fearne. « Tooth size patterns in patients with hypodontia and supernumerary teeth ». *Archives of oral biology* 54 (2009): S63-70. <https://doi.org/10.1016/j.archoralbio.2008.05.016>.



- Brough, E., A.N. Donaldson, et F.B. Naini. « Canine substitution for missing maxillary lateral incisors: the influence of canine morphology, size, and shade on perceptions of smile attractiveness ». *American journal of orthodontics and dentofacial orthopedics* 138, n° 6 (2010): 705.e1-705.e9. <https://doi.org/10.1016/j.ajodo.2010.04.027>.
- Ciarlantini, R., et B. Melsen. « Miniscrew-retained pontics in growing patients : a biological approach ». *Journal of clinical orthodontics* 46, n° 10 (2012): 638-40.
- . « Semipermanent replacement of missing maxillary lateral incisors by mini-implant retained pontics : a follow-up study ». *American journal of orthodontics and dentofacial orthopedics* 151, n° 5 (2017): 989-94. <https://doi.org/10.1016/j.ajodo.2016.12.012>.
- Cope, J. B, et D. McFadden. « Temporary replacement of missing maxillary lateral incisors with orthodontic miniscrew implants in growing patients : rationale, clinical technique, and long-term results ». *Journal of orthodontics* 41, n° sup1 (2014): s62-74. <https://doi.org/10.1179/1465313314Y.0000000112>.
- DaCosta, M. G., C. A. Melgaço, P. Corrêa-Faria, et L. S. Marques. « Functional and esthetic treatment of lateral incisor agenesis with a mini-implant in a young patient : a case report ». *International journal of orthodontics* 26, n° 2 (2015): 55-57.
- Dagba, A., R. Makhoul, et Y. Soyer. « Bridge collé cantilever : une véritable alternative pour les agénésies d'incisives latérales maxillaires ». *Revue d'orthopédie dento-faciale* 53, n° 2 (2019): 195-207. <https://doi.org/10.1051/odf/2019018>.
- Dahan, S., et N. Boissi. « Le set-up numérique, la révolution de l'orthodontie digitale ». *Le fil dentaire*, n° 149 (2019): 58-63.
- Dallel, I., W. Marwen, S. Ben Abdallah, S. Tobji, A. Ben Amor, et P. Canal. « L'agénésie des incisives latérales supérieures : étude d'une population orthodontique et illustration clinique ». *International orthodontics* 16, n° 2 (2018): 384-407. <https://doi.org/10.1016/j.ortho.2018.03.024>.
- De-Marchi, L. M., N. I. P. Pini, A. L. Ramos, et R. C. Pascotto. « Smile attractiveness of patients treated for congenitally missing maxillary lateral incisors as rated by dentists, laypersons, and the patients themselves ». *The journal of prosthetic dentistry* 112, n° 3 (2014): 540-46. <https://doi.org/10.1016/j.prosdent.2014.01.019>.
- Drossart, M., R. Cheron, et G. Tirlet. « Les bridges collés cantilever en céramique : une alternative thérapeutique dans les cas d'édentements antérieurs ». *Revue d'orthopédie dento-faciale* 51, n° 2 (2017): 279.
- Durstberger, G., A. Čelar, et G. Watzek. « Implant-surgical and prosthetic rehabilitation of patients with multiple dental aplasia: a clinical report ». *International journal of oral & maxillofacial implants* 14, n° 3 (1999): 417.

- Finelle, G. « Le Digital Smile Design dans la prise en charge pluridisciplinaire et orthodontique. » *Revue d'orthopédie dento-faciale* 51, n° 2 (2017): 241-55.
- Fleischmannova, J., E. Matalova, A.S. Tucker, et P. T. Sharpe. « Mouse models of tooth abnormalities ». *European journal of oral sciences* 116, n° 1 (2008): 1-10. <https://doi.org/10.1111/j.1600-0722.2007.00504.x>.
- Frèrejouand, E. « Intérêt de l'imagerie tridimensionnelle dans la pratique clinique de l'orthodontie ». *Orthodontie française* 87, n° 4 (2016): 393-410. <https://doi.org/10.1051/orthodfr/2016048>.
- Fudalej, P., V.G. Kokich, et B. Leroux. « Determining the cessation of vertical growth of the craniofacial structures to facilitate placement of single-tooth implants ». *American journal of orthodontics and dentofacial orthopedics* 131, n° 4 (2007): S59-67. <https://doi.org/10.1016/j.ajodo.2006.07.022>.
- Garib, D. G., B. M. Alencar, J. R. P. Lauris, et T. Baccetti. « Agenesis of maxillary lateral incisors and associated dental anomalies ». *American journal of orthodontics and dentofacial orthopedics* 137, n° 6 (2010): 732.e1-732.e6. <https://doi.org/10.1016/j.ajodo.2009.12.024>.
- Garnett, M. J., R. W. Wassell, N. J. Jepson, et F. S. Nohl. « Survival of resin-bonded bridgework provided for post-orthodontic hypodontia patients with missing maxillary lateral incisors ». *British dental journal* 201, n° 8 (2006): 527-34. <https://doi.org/10.1038/sj.bdj.4814160>.
- Gleiznys, A., G. Skirbutis, A. Harb, I. Barzdiukaite, et I. Grinyte. « New approach towards mini dental implants and small-diameter implants : an option for long-term prostheses ». *Stomatologija, baltic dental and maxillofacial journal* 14, n° 2 (2012): 39-45.
- Hovorakova, M., H. Lesot, R. Peterkova, et M. Peterka. « Origin of the deciduous upper lateral incisor and its clinical aspects ». *Journal of dental research* 85, n° 2 (2006): 167. <https://doi.org/10.1177/154405910608500210>.
- Jackson, B. J. « Small diameter implants : specific indications and considerations for the posterior mandible : a case report ». *Journal of oral implantology* 37, n° sp1 (2011): 156-64. <https://doi.org/10.1563/AAID-JOI-D-09-00142.1>.
- Jemt, T., G. Ahlberg, K. Henriksson, et O. Bondevik. « Changes of anterior clinical crown height in patients provided with single-implant restorations after more than 15 years of follow-up ». *The international journal of prosthodontics* 19, n° 5 (2006): 455-61.
- Jeong, D.-M., B. Choi, H. R. Choo, J.-H. Kim, K.-R. Chung, et S.-H. Kim. « Novel application of the 2-piece orthodontic C-implant for temporary crown restoration after orthodontic treatment ». *American journal of orthodontics and dentofacial orthopedics* 140, n° 4 (2011): 569-79. <https://doi.org/10.1016/j.ajodo.2009.10.051>.
- Kavadia, S., S. Papadochiou, I. Papadochios, et L. Zafiriadis. « Agenesis of maxillary lateral incisors : a global overview of the clinical problem » 12, n° 4 (2011): 296-317.

- Kern, M. « Fifteen-year survival of anterior all-ceramic cantilever resin-bonded fixed dental prostheses ». *Journal of dentistry* 56 (2017): 133-35.
- Khalaf, K., J. Miskelly, E. Voge, et T. Macfarlane. « Prevalence of hypodontia and associated factors : a systematic review and meta-analysis ». *Journal of orthodontics* 41, n° 4 (2014): 299-316. <https://doi.org/10.1179/1465313314Y.0000000116>.
- Kiliaridis, S., M. Sidira, Y. Kirmanidou, et K. Michalakis. « Treatment options for congenitally missing lateral incisors ». *European journal of oral implantology* 9 (2016): S5-24.
- Kinzer, G.A., et V. O. Kokich. « Managing congenitally missing lateral incisors. Part III : single-tooth implants ». *Journal of esthetic and restorative dentistry* 17, n° 4 (2005): 202-10. <https://doi.org/10.1111/j.1708-8240.2005.tb00116.x>.
- Kinzer, G.A., et V.O. Kokich. « Managing congenitally missing lateral incisors. Part II: tooth-supported restorations ». *Journal of esthetic and restorative dentistry* 17, n° 2 (2005): 76-84. <https://doi.org/10.1111/j.1708-8240.2005.tb00089.x>.
- Kohaut, J.-C., et Y. Soyer. « Agénésie des incisives latérales supérieures : conséquences occlusales ». *Revue d'orthopédie dento-faciale* 53, n° 2 (2019): 157.
- Kokich, V. G., et E. J. Swift. « Temporary restoration of maxillary lateral incisor implant sites ». *Journal of esthetic and restorative dentistry* 23, n° 3 (2011): 136-37. <https://doi.org/10.1111/j.1708-8240.2011.00440.x>.
- Kokich, V.O., G.A. Kinzer, et J. Janakievski. « Congenitally missing maxillary lateral incisors : restorative replacement ». *American journal of orthodontics and dentofacial orthopedics* 139, n° 4 (2011): 435-45. <https://doi.org/10.1016/j.ajodo.2011.02.004>.
- Le Gall, M., C. Bachet, E. Chevalier, C. Dameron, C. Philip-Alliez, et Y. Soyer. « Attitudes thérapeutiques dans les cas de fermeture des espaces d'agénésie d'incisives latérales maxillaires chez l'enfant et l'adolescent. » *Revue d'orthopédie dento-faciale* 53, n° 2 (2019): 117.
- Le Gall, M., M. Philippart-Rochaix, et C. Philip-Alliez. « Échec dans la réhabilitation antérieure en cas d'agénésies des incisives latérales maxillaires ». *L'orthodontie française* 87, n° 1 (2016): 59. <https://doi.org/10.1051/orthodfr/2016019>.
- Lepoivre, M., et E. Poidatz. « Les organopathies dento-cranio-faciales ». In *Anomalies dentaires et buccales*, 24-36. Paris : Julien prélat, 1979.
- Limbour, P., K. Murden, F. Le Hebel, F. Clipet, et Y. Soyer. « La gestion osseuse des sites d'agénésie d'incisives latérales ». *Revue d'orthopédie dento-faciale* 53, n° 2 (2019): 167.
- Lourenco Ribeiro, L., L. Teixeira Das Neves, B. Costa, et M. Ribeiro Gomide. « Dental anomalies of the permanent lateral incisors and prevalence of hypodontia outside the cleft area in complete unilateral cleft lip and palate ». *Cleft palate craniofacial journal* 40 (2003): 172-75.
- Melsen, B., S. S. Huja, H.-H. Chien, et M. Dalstra. « Alveolar bone preservation subsequent to miniscrew

- implant placement in a canine model ». *Orthodontics & craniofacial research* 18, n° 2 (2015): 77.
- Miller, W.B., W.J. McLendon, et F.B. Hines. « Two treatment approaches for missing or peg-shaped maxillary lateral incisors : a case study on identical twins ». *American journal of orthodontics and dentofacial orthopedics* 92, n° 3 (1987): 8.
- Mirabella, A. D., V. G. Kokich, et M. Rosa. « Analysis of crown widths in subjects with congenitally missing maxillary lateral incisors ». *European journal of orthodontics* 34, n° 6 (2012): 783-87. <https://doi.org/10.1093/ejo/cjr094>.
- Mostowska, A., B. Biedziak, M. Zadurska, S. Matuszewska-Trojan, et P. P. Jagodziński. « WNT10A coding variants and maxillary lateral incisor agenesis with associated dental anomalies ». *European journal of oral sciences* 123, n° 1 (2015): 1-8. <https://doi.org/10.1111/eos.12165>.
- Näsman, M., C. M. Forsberg, et G. Dahllöf. « Long-term dental development in children after treatment for malignant disease ». *European journal of orthodontics* 19, n° 2 (1997): 151-59.
- Naulin-Ifi, C. « Anomalies de formation et d'éruption ». In *Odontologie pédiatrique clinique*, 201-26. Rueil-Malmaison : Éditions CdP, 2011.
- Nieminen, P. « Genetic basis of tooth agenesis ». *Journal of experimental zoology part b : molecular and developmental evolution* 312B, n° 4 (2009): 320-42. <https://doi.org/10.1002/jez.b.21277>.
- Nordquist, G.G., et R.W. McNeil. « Orthodontic vs. restorative treatment of the congenitally absent lateral incisor — long-term periodontal and occlusal evaluation ». *Journal of periodontology* 46 (1975): 139-43.
- Oesterle, L. J., et J. R. J. Cronin. « Adult growth, aging, and the single-tooth implant ». *International journal of oral & maxillofacial implants* 15, n° 2 (2000): 252-60.
- Oyama, K., J. Y. K. Kan, K. Rungcharassaeng, et J. Lozada. « Immediate provisionalization of 3.0-mm-diameter implants replacing single missing maxillary and mandibular incisors : 1-year prospective study ». *International journal of oral & maxillofacial implants* 27, n° 1 (2012): 173-80.
- Peck, S., L. Peck, et M. Kataja. « The palatally displaced canine as a dental anomaly of genetic origin ». *Angle orthodontist* 64, n° 4 (1994): 249-56. [https://doi.org/10.1043/0003-3219\(1994\)064<0249:WNID>2.0.CO;2](https://doi.org/10.1043/0003-3219(1994)064<0249:WNID>2.0.CO;2).
- Peter, B. « Optimizing esthetics for implant rehabilitation in maxillary lateral incisors aplasia: multidisciplinary considerations and 7 years follow-up case report ». *Stomatologie* 106 (2009): 157-63.
- Philip-Alliez, C., A. Freckhaus, L. Delsol, et L. Massif. « Traitement des agénésies des incisives latérales maxillaires ». In *E.M.C. Orthopédie dento-faciale*, 23-491-M-50. Elsevier Masson, 2011.

- <https://www-em-premium-com.sirius.parisdescartes.fr/article/649606/resultatrecherche/3>.
- Pinho, T., C. Bellot-Arcís, J. M. Montiel-Company, et M. Neves. « Esthetic assessment of the effect of gingival exposure in the smile of patients with unilateral and bilateral maxillary incisor agenesis ». *Journal of prosthodontics* 24, n° 5 (2015): 366-72.  
<https://doi.org/10.1111/jopr.12216>.
- Pinho, T., C. Pollmann, M. Calheiros-Lobo, A. Sousa, et C. Lemos. « Craniofacial repercussions in maxillary lateral incisors agenesis ». *International orthodontics* 9, n° 3 (2011): 274-85.  
<https://doi.org/10.1016/j.ortho.2011.07.005>.
- Pini, N. P., L. M. De-Marchi, B. F. Gribel, A. L. M. Ubaldini, et R. C. Pascotto. « Analysis of the golden proportion and width/height ratios of maxillary anterior dentition in patients with lateral incisor agenesis ». *Journal of esthetic and restorative dentistry* 24, n° 6 (2012): 402-14.  
<https://doi.org/10.1111/j.1708-8240.2012.00533.x>.
- Polder, B. J., M. A. Van't Hof, F. P G M Van der Linden, et A. M. Kuijpers-Jagtman. « A meta-analysis of the prevalence of dental agenesis of permanent teeth ». *Community dentistry and oral epidemiology* 32, n° 3 (2004): 217-26. <https://doi.org/10.1111/j.1600-0528.2004.00158.x>.
- Poulet, H., Cl. Poulet, et Ch. Poulet. « Agénésies d'incisives : changer de paradigme étude d'une population orthodontique cas cliniques. » *Revue d'orthopédie dento-faciale* 48, n° 3 (2014): 267.
- Pourrat, F., M. Medio, et M. Pitz. « Temporisation des dents absentes pendant et après le traitement orthodontique ». *Revue d'orthopédie dento-faciale* 51, n° 2 (2017): 299.
- Priest, G. « Esthetic potential of single-implant provisional restorations: selection criteria of available alternatives ». *Journal of esthetic and restorative dentistry* 18, n° 6 (2006): 326-38.  
<https://doi.org/10.1111/j.1708-8240.2006.00044.x>.
- Raj, V. « Esthetic paradigms in the interdisciplinary management of maxillary anterior dentition - a review ». *Journal of esthetic & restorative dentistry* 25, n° 5 (2013): 295.
- Richardson, G., B. Ed, et K. A. Russell. « Congenitally missing maxillary lateral incisors and orthodontic treatment considerations for the single-tooth implant ». *Journal de l'association dentaire canadienne* 67, n° 1 (2001): 4.
- Rinchuse, D. J., et S. Kandasamy. « Myths of orthodontic gnathology ». *American journal of orthodontics and dentofacial orthopedics* 136, n° 3 (2009): 322-30.  
<https://doi.org/10.1016/j.ajodo.2008.04.021>.
- Robertsson, S., et B. Mohlin. « The congenitally missing upper lateral incisor. A retrospective study of orthodontic space closure versus restorative treatment ». *European journal of orthodontics* 22, n° 6 (2000): 697-710. <https://doi.org/10.1093/ejo/22.6.697>.

- Rosa, M., P. Lucchi, S. Ferrari, B. U. Zachrisson, et A. Caprioglio. « Agénésie congénitale des incisives latérales maxillaires : évaluation parodontale et fonctionnelle à long terme après fermeture orthodontique de l'espace avec ingression de la première prémolaire et égression de la canine ». *Orthodontie Française* 88, n° 4 (2017): 319. <https://doi.org/10.1051/orthodfr/2017022>.
- Rosa, M., et B.U. Zachrisson. « The space-closure alternative for missing maxillary lateral incisors : an update ». *Journal of clinical orthodontics* 44, n° 9 (2010): 10.
- Sacerdoti, R., et T. Baccetti. « Dentoskeletal features associated with unilateral or bilateral palatal displacement of maxillary canines ». *Angle orthodontist* 74, n° 6 (2004): 8.
- Samama, Y., S. Menceur, et H. Bouniol. « L'agénésie des incisives latérales maxillaires : données actuelles sur les solutions thérapeutiques en cas d'ouverture des espaces ». *International orthodontics* 3, n° 2 (2005): 115-27. [https://doi.org/10.1016/S1761-7227\(05\)82639-7](https://doi.org/10.1016/S1761-7227(05)82639-7).
- Schneider, U. E. M., L. Moser, G. Pellitteri, et G. Siciliani. « Orthodontic space closure vs. implant-borne crowns in patients with congenitally missing maxillary lateral incisors ». *Journal of clinical orthodontics* 52, n° 5 (2018): 284-96.
- Silveira, G.S., N.V. de Almeida, D. M. T. Pereira, C.T. Mattos, et J. N. Mucha. « Prosthetic replacement vs space closure for maxillary lateral incisor agenesis: a systematic review ». *American journal of orthodontics and dentofacial orthopedics* 150, n° 2 (2016): 228-37. <https://doi.org/10.1016/j.ajodo.2016.01.018>.
- Thierry, M., J. Granat, et L. Vermelin. « Les agénésies dentaires : origine, évolution et orientations thérapeutiques ». *International orthodontics* 5, n° 2 (2007): 163-82. [https://doi.org/10.1016/S1761-7227\(07\)90004-2](https://doi.org/10.1016/S1761-7227(07)90004-2).
- Thilander, B., J. Odman, et T. Jemt. « Single implants in the upper incisor region and their relationship to the adjacent teeth. An 8-year follow-up study ». *Clinical oral implants research* 10, n° 5 (1999): 346-55. <https://doi.org/10.1034/j.1600-0501.1999.100502.x>.
- Thilander, S., J. Odman, et U. Lekholm. « Orthodontic aspects of the use of oral implants in adolescents: a 10-year follow-up study ». *European journal of orthodontics* 23, n° 6 (2001): 715-31. <https://doi.org/10.1093/ejo/23.6.715>.
- Tuverson, D.L. « Orthodontic treatment using canines in place of missing maxillary lateral incisors ». *American journal of orthodontics* 58, n° 2 (1970): 109-27. [https://doi.org/10.1016/0002-9416\(70\)90065-5](https://doi.org/10.1016/0002-9416(70)90065-5).
- Vallittu, P.K., et C. Sevelius. « Resin-bonded, glass fiber-reinforced composite fixed partial dentures : a clinical study ». *The journal of prosthetic dentistry* 84, n° 4 (2000): 413-18. <https://doi.org/10.1067/mpr.2000.109782>.
- Viennot, S., et C. Pernier. « La contention chez l'adulte ». *L'orthodontie française* 82, n° 1 (2011):

145-54. <https://doi.org/10.1051/orthodfr/2011109>.

Wong, T.L., et M.G. Botelho. « The fatigue bond strength of fixed-fixed versus cantilever resin-bonded partial fixed dental prostheses ». *The journal of prosthetic dentistry* 111, n° 2 (2014): 136-41. <https://doi.org/10.1016/j.prosdent.2013.07.004>.

Woodworth, D. A., P. M. Sinclair, et R. G. Alexander. « Bilateral congenital absence of maxillary lateral incisors: a craniofacial and dental cast analysis ». *American journal of orthodontics* 87, n° 4 (1985): 280-93. [https://doi.org/10.1016/0002-9416\(85\)90003-X](https://doi.org/10.1016/0002-9416(85)90003-X).

Zachrisson, B.U., M. Rosa, et S. Toreskog. « Congenitally missing maxillary lateral incisors: canine substitution ». *American journal of orthodontics and dentofacial orthopedics* 139, n° 4 (2011): 434-44. <https://doi.org/10.1016/j.ajodo.2011.02.003>.

Zarone, F., R. Sorrentino, F. Vaccaro, et S. Russo. « Prosthetic treatment of maxillary lateral incisor agenesis with osseointegrated implants : a 24–39-month prospective clinical study ». *Clinical oral implants research* 17, n° 1 (2006): 94-101. <https://doi.org/10.1111/j.1600-0501.2005.01188.x>.

## Table des figures

---

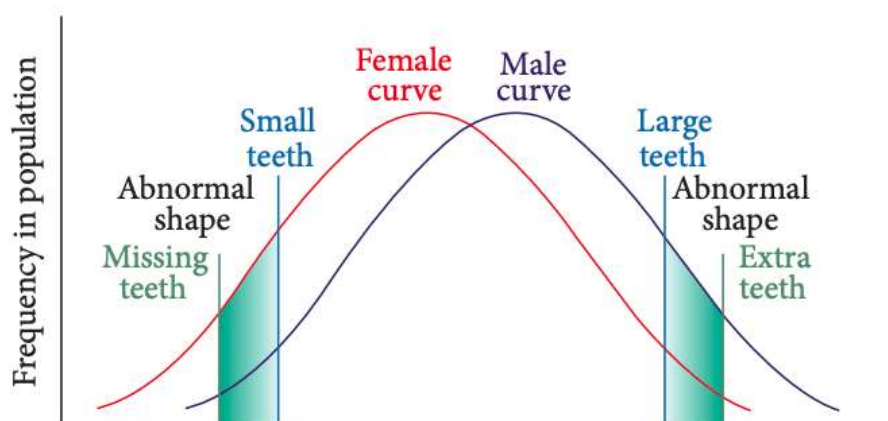
Figure 1 : Incidence de l'agénésie unilatérale et bilatérale des quatre dents les plus touchées dans dix études (I2s : incisive latérale maxillaire) .....	6
Figure 2 : Superpositions de tracés céphalométriques : groupe étudié (- - -) vs groupe témoin ( )	10
Figure 3 : Schéma du développement précoce du maxillaire et de l'arcade dentaire humaine (mn : bourgeon nasal médian ; mx : bourgeon maxillaire) .....	14
Figure 4 : Aspects moléculaires du développement dentaire.....	15
Figure 5 : Gradient thérapeutique modifié d'après Tirlet et Attal – 2009 .....	19
Figure 6 : Remodelage coronaire de la canine maxillaire décrit par Tuverson .....	28
Figure 7 : Déplacement mésial de la première prémolaire maxillaire .....	29
Figure 8 : Cas clinique d'une agénésie d'incisive latérale maxillaire droite traitée par fermeture et facettes céramiques (A : avant traitement ; B : après traitement) .....	30
Figure 9 : Schéma de l'occlusion statique (A : sans extraction à l'arcade mandibulaire ; B : avec extractions de deux prémolaires mandibulaires ; C : extractions de deux incisives mandibulaires)....	33
Figure 10 : Schéma récapitulatif des principales solutions prothétiques conventionnelles.....	38
Figure 11 : Schéma représentant la règle de la proportion d'or.....	42
Figure 12 : Wax-up représentant le positionnement idéal de la canine et des incisives maxillaires....	43
Figure 13 : Set-up traditionnel avec meulage du plâtre et montage sur cire .....	44
Figure 14 : 1 : Set-up pour appareillage lingual (Incognito) ; 2 : Set-up avec intégration des racines dentaires (Insigna) ; 3 et 4 : Set-ups et superpositions à l'aide du logiciel Clincheck Pro d'Invisalign .	45
Figure 15 : A : Le cliché du visage en sourire forcé positionné en image de fond, permet de déterminer le plan horizontal idéal, ainsi que le milieu inter-incisif ; B : Fusion des photos intra-orale et du visage .....	46
Figure 16 : Le « smile frame », synthèse de l'analyse et du projet réalisé, d'une patiente atteinte d'une agénésie de 12 et 22 .....	47
Figure 17 : Photo intra-buccale illustrant un bridge collé traditionnel remplaçant la 22 absente, doté de deux ailettes métalliques collées sur les faces palatines de 21 et 23 .....	51
Figure 18 : Schéma représentant un bridge collé traditionnel et un bridge cantilever (A : ailette collée sur la face linguale ; I : intermédiaire classique ; Iext : intermédiaire en extension).....	51
Figure 19 : Photographies extra et intra-buccales d'une réhabilitation par bridge collé traditionnel de l'agénésie de la 22 réalisé sur une adolescente. La croissance résiduelle a entraîné des modifications positionnelles différentielles .....	54



Figure 20 : Photographies illustrant la préparation dentaire uniquement sur la dent prothétique (11)	55
Figure 21 : Image clinique illustrant une infraclusion de l'incisive latérale maxillaire gauche 3ans après la mise en charge implantaire	59
Figure 22 : La règle « 2B-3D »	62
Figure 23 : Objectifs de l'aménagement orthodontique	63
Figure 24 : Comparaison de la situation clinique à 12 mois (photo de gauche) et à 99 mois (photo de droite) de suivi chez la même patiente	64
Figure 25: Technique "step-by-step"	68

## Annexes

Annexe 1 : Graphique représentant la distribution continue de la taille, de la forme et du nombre de dents dans la population ..... 10



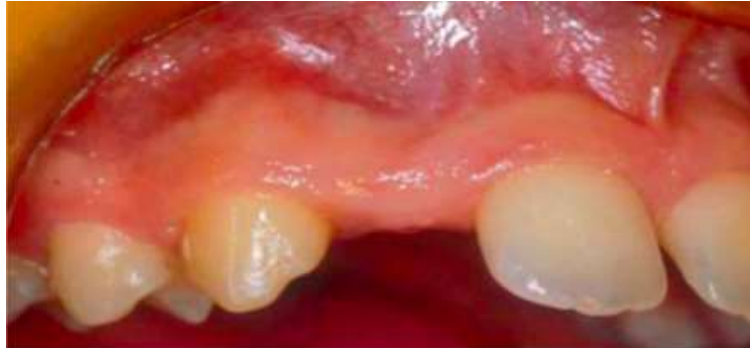Source: Al-ani et al, « Hypodontia: an update on its etiology, classification, and clinical management », 2017.

Annexe 2 : Tableau récapitulatif de la chronologie de développement des dents permanentes ..... 16

Dent \ Stade	Début Minéralisation coronaire	Couronne achevée	Eruption	Racine achevée
Incisives centrales	3-4 mois	4-5 ans	6-8 ans (7)	10 ans
Incisives latérales	3-4 mois	4-5 ans	7-9 ans (8)	11 ans
Canines	4-5 mois	6-7 ans	11-12 ans	13-15 ans
1ère prémolaire	1,5 -2 ans	5-6 ans	9-10 ans	12-13 ans
2ème prémolaire	2-2,5 ans	6-7 ans	10-11 ans	13-14 ans
1ère molaire	naissance	2,5-3 ans	6-7 ans	9-10 ans
2ème molaire	2,5-3 ans	7-8 ans	11-13 ans (12)	14-16 ans
3ème molaire	7-10 ans	12 - 16 ans	17-21ans	18-25 ans

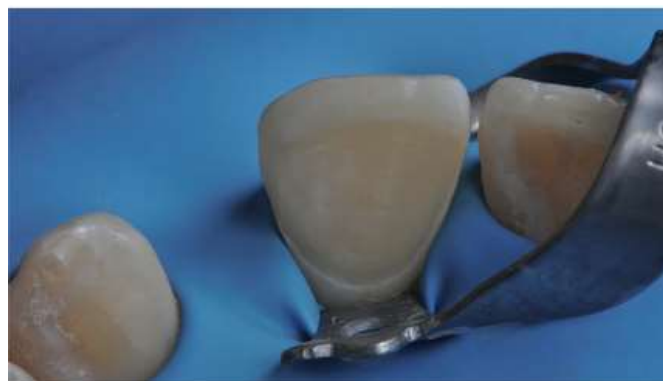Source : Schour et Massler, 1944.

Annexe 3 : Photographie intra-buccale de la crête osseuse en fin de période de contention. Une concavité en vestibulaire de l'édentement est notable et laisse présager la résorption osseuse due à l'absence d'unité alvéolo-dentaire..... 52



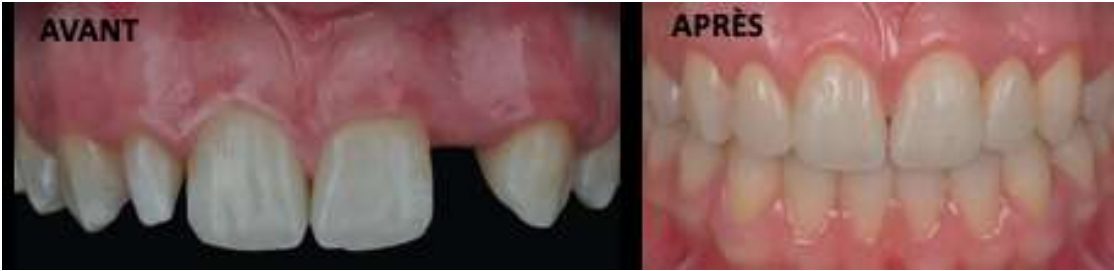Source : Philip-Alliez et al, « Traitement des agénésies des incisives latérales maxillaires », 2011.

Annexe 4 : Photographie intra-buccale illustrant la préparation amélaire de la face palatine de 11 pour l'aillette du bridge cantilever remplaçant la 12 absente, tandis que la face palatine de 13 est intacte 52



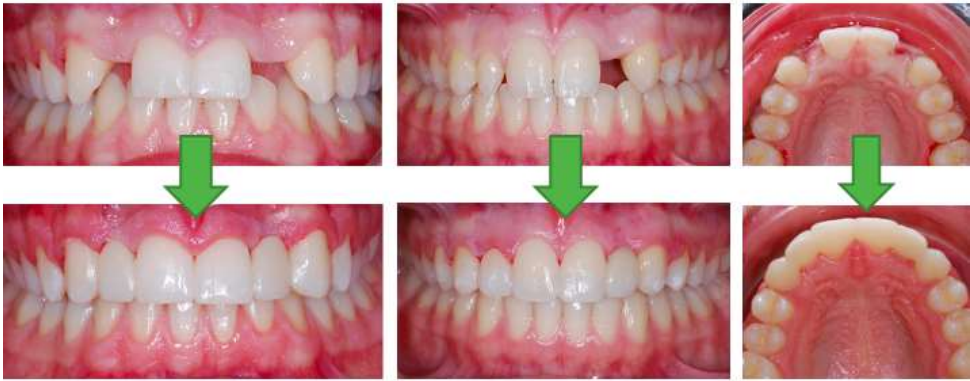Source : Drossart, Cherlon et Tirlet, « Les bridges collés cantilever en céramique : une alternative thérapeutique dans les cas d'édentements antérieurs », 2017.

Annexe 5 : Photographie intra-buccale présentant le résultat esthétique satisfaisant d'un cas clinique de bridge collé cantilever remplaçant la 22 absente ..... 53



Source : Drossart, Cherlon et Tirlet, « Les bridges collés cantilever en céramique : une alternative thérapeutique dans les cas d'édentements antérieurs », 2017.

Annexe 6 : Cas cliniques illustrant le remplacement d'incisives latérales maxillaires manquantes par des bridges collés en composite fibré ..... 56



Source : Dr Pernet, 2020.

Vu, le Directeur de thèse



Docteur Christophe DUNGLAS

Vu, le Doyen de l'UFR d'Odontologie - Montrouge



Professeur Louis MAMAN

Vu, le Président d'Université de Paris

Professeur Christine CLERICI

Pour le Président et par délégation,



Le Doyen Louis MAMAN



# **La gestion de l'agénésie des incisives latérales maxillaires en orthodontie : stratégies thérapeutiques et critères de temporisation conformes aux données actuelles**

## **Résumé :**

L'agénésie des incisives latérales maxillaires est une anomalie dentaire notable en raison de sa prévalence et de ses caractéristiques cliniques, ainsi que de ses mécanismes génétiques et étio-pathogéniques. L'incisive latérale supérieure ayant un rôle essentiel, son absence est caractérisée par des problèmes d'ordre esthétique et fonctionnel. En son absence, la prise en charge de ces patients doit être multidisciplinaire car l'établissement d'une esthétique, d'une fonction et d'une santé parodontale optimales est un processus complexe. Par ailleurs, la décision thérapeutique est problématique : faut-il s'abstenir, fermer les espaces ou, les ouvrir afin de permettre une réhabilitation prothétique ? Quelle que soit la stratégie thérapeutique retenue, le matériel dentaire étant incomplet, la solution n'est qu'un compromis. Toutes les informations recueillies concernant l'âge, l'esthétique faciale et dentaire, l'occlusion, l'état parodontal, la motivation, ainsi que le contexte socio-économique sont regroupées avec l'analyse céphalométrique pour confirmer le choix de la meilleure décision thérapeutique pour le patient. L'option de la réouverture précoce des espaces des incisives latérales maxillaires nécessite une gestion rigoureuse de ceux-ci jusqu'à la réalisation de la prothèse définitive après la fin de la croissance. L'évolution des solutions prothétiques ces dernières années, notamment avec les progrès de l'implantologie, ouvre de nouveaux horizons.

## **Discipline :**

Orthopédie dento-faciale

## **Mots clés français (fMeSH et Rameau) :**

Littérature de revue comme sujet -- Dissertation universitaire ; Anodontie -- Dissertation universitaire ; Incisive -- Thèses et écrits académiques ; Orthodontie -- Thèses et écrits académiques

## **English keywords (MeSH) :**

Review Literature as Topic -- Academic Dissertation ; Anodontia -- Academic Dissertation

Université de Paris  
UFR d'Odontologie - Montrouge  
1, rue Maurice Arnoux  
92120 Montrouge