



HAL
open science

Interactions entre endodontie et orthodontie : quelles précautions et quels bénéfices pour des traitements relatifs aux deux disciplines ?

Léa Guichard

► **To cite this version:**

Léa Guichard. Interactions entre endodontie et orthodontie : quelles précautions et quels bénéfices pour des traitements relatifs aux deux disciplines?. Sciences du Vivant [q-bio]. 2020. dumas-03273432

HAL Id: dumas-03273432

<https://dumas.ccsd.cnrs.fr/dumas-03273432>

Submitted on 29 Jun 2021

HAL is a multi-disciplinary open access archive for the deposit and dissemination of scientific research documents, whether they are published or not. The documents may come from teaching and research institutions in France or abroad, or from public or private research centers.

L'archive ouverte pluridisciplinaire **HAL**, est destinée au dépôt et à la diffusion de documents scientifiques de niveau recherche, publiés ou non, émanant des établissements d'enseignement et de recherche français ou étrangers, des laboratoires publics ou privés.



Distributed under a Creative Commons Attribution - NonCommercial - NoDerivatives 4.0 International License



AVERTISSEMENT

Cette thèse d'exercice est le fruit d'un travail approuvé par le jury de soutenance et réalisé dans le but d'obtenir le diplôme d'État de docteur en chirurgie dentaire. Ce document est mis à disposition de l'ensemble de la communauté universitaire élargie.

Il est soumis à la propriété intellectuelle de l'auteur. Ceci implique une obligation de citation et de référencement lors de l'utilisation de ce document.

D'autre part, toute contrefaçon, plagiat, reproduction illicite encourt toute poursuite pénale.

Code de la Propriété Intellectuelle. Articles L 122.4 et suivants

Code de la Propriété Intellectuelle. Articles L 335.2 - L 335.10



UNIVERSITÉ DE PARIS

UFR D'ODONTOLOGIE - MONTROUGE

Année 2020

N° M076

THÈSE

POUR LE DIPLÔME D'ÉTAT DE DOCTEUR EN CHIRURGIE DENTAIRE

Présentée et soutenue publiquement le : 05 octobre 2020

Par

Léa GUICHARD

**Interactions entre endodontie et orthodontie : quelles
précautions et quels bénéfices pour des traitements relatifs
aux deux disciplines ?**

Dirigée par Mme le Docteur Anne-Margaux Collignon

JURY

Mme le Professeur Sibylle Vital

Président

Mme le Docteur Anne-Margaux Collignon

Assesseur

M. le Docteur Daniel Dot

Assesseur

M. le Docteur Denis Bouter

Assesseur



Tableau des enseignants de l'UFR

DÉPARTEMENTS	DISCIPLINES	PROFESSEURS DES UNIVERSITÉS	MÂÎTRES DE CONFÉRENCES
1. DÉVELOPPEMENT, CROISSANCE ET PRÉVENTION	ODONTOLOGIE PÉDIATRIQUE	Mme DAVIT-BÉAL Mme DURSUN Mme VITAL	M. COURSON Mme JEGAT Mme SMAIL-FAUGERON Mme VANDERZWALM
	ORTHOPÉDIE DENTO-FACIALE		Mme BENAHMED M. DUNGLAS Mme KAMOUN Mme LE NORCY
	PRÉVENTION, ÉPIDÉMIOLOGIE, ÉCONOMIE DE LA SANTÉ ET ODONTOLOGIE LÉGALE	Mme FOLLIGUET M. PIRNAY	Mme GERMA M. TAVERNIER
2. CHIRURGIE ORALE, PARODONTOLOGIE, BIOLOGIE ORALE	PARODONTOLOGIE	Mme COLOMBIER Mme GOSSET	M. BIOSSE DUPLAN M. GUEZ
	CHIRURGIE ORALE	M. MAMAN Mme RADOI	Mme EJEIL M. GAULTIER M. HADIDA M. MOREAU M. NGUYEN Mme TAÏHI
	BIOLOGIE ORALE	Mme CHAUSSAIN M. GOGLY Mme SÉGUIER Mme POLIARD	M. ARRETO Mme BARDET (MCF) Mme CHARDIN M. FERRE M. LE MAY
3. RÉHABILITATION ORALE	DENTISTERIE RESTAURATRICE ENDODONTIE	Mme BOUKPESSI Mme CHEMLA	Mme BERÈS Mme BESNAULT M. BONTE Mme COLLIGNON M. DECUP Mme GAUCHER
	PROTHÈSES	Mme WULFMAN	M. CHEYLAN M. DAAS M. DOT M. EID Mme FOUILLOUX-PATEY Mme GORIN M. RENAULT M. RIGNON-BRET M. TRAMBA
	FONCTION-DYSFONCTION, IMAGERIE, BIOMATÉRIAUX	M. SALMON	M. ATTAL Mme BENBELAID Mme BENOÎT A LA GUILLAUME (MCF) M. BOUTER M. CHARRIER M. CHERRUAU M. FLEITER Mme FRON CHABOUIS Mme MANGIONE Mme TILOTTA
	PROFESSEURS ÉMÉRITES	M. BÉRENHOLC Mme BRION M. LASFARGUES M. LAUTROU M. LEVY	M. PELLAT M. PIERRISNARD M. SAFFAR Mme WOLIKOW

Liste mise à jour le 04 novembre 2019

Remerciements

À Mme le Professeur Sibylle Vital

Docteur en Chirurgie dentaire

Ancien Interne des Hôpitaux

Docteur de l'Université Paris Descartes

Habilitée à Diriger des Recherches

Professeur des Universités, UFR d'Odontologie - Montrouge

Praticien Hospitalier, Assistance Publique-Hôpitaux de Paris

Vice-Doyen de l'UFR d'Odontologie - Montrouge

Pour me faire l'honneur de présider mon jury de soutenance de thèse d'exercice. Je retiens votre implication pour animer l'ouverture d'esprit dans notre cursus. A travers la communication et l'écoute, au quotidien en clinique et à travers des perspectives sur l'art, et les échanges internationaux universitaires. Je vous suis très reconnaissante pour les opportunités offertes : votre bienveillance dans la prise en charge d'enfants au bloc opératoire, et mon formidable échange Erasmus à Milan.

À Mme le Docteur Docteur Anne-Margaux Collignon

Docteur en Chirurgie dentaire

Docteur de l'Université Sorbonne Paris Cité

Maître de Conférences des Universités, UFR d'Odontologie - Montrouge

Praticien Hospitalier, Assistance Publique-Hôpitaux de Paris

Pour me faire l'honneur de diriger ce travail. Recevez le témoignage de ma profonde gratitude pour votre confiance en me suggérant un sujet qui vous tenait à cœur, et pour votre accompagnement dans ce travail, favorisant mon autonomie, de façon efficace et rassurante. Au-delà de cette thèse, je retiens de votre enseignement à Colombes votre énergie investie dans notre formation, la rigueur et l'exigence transmises, que je souhaiterais observer de façon similaire tout au long de ma pratique. A votre implication en clinique s'ajoute celle investie pour approfondir nos connaissances, en de multiples occasions, et qui suscite particulièrement ma reconnaissance. Je garde un excellent souvenir du Congrès de la Société Française d'Endodontie, auquel j'avais pu assister grâce à votre recommandation.

À M. le Docteur Daniel Dot

Docteur en Chirurgie dentaire

Docteur de l'Université Paris Descartes

Maître de Conférences des Universités, UFR d'Odontologie - Montrouge

Praticien Hospitalier, Assistance Publique-Hôpitaux de Paris

Qui me fait l'honneur de siéger dans ce jury. Recevez le témoignage de ma gratitude pour la qualité de vos enseignements au CES de prothèse conjointe, mon admiration pour la subtilité de vos raisonnements et l'élégance de vos questionnements.

À M. le Docteur Denis Bouter

Docteur en Chirurgie dentaire

Docteur de l'Université Paris Descartes

Maître de Conférences des Universités, UFR d'Odontologie - Montrouge

Praticien Hospitalier, Assistance Publique-Hôpitaux de Paris

Pour me faire l'honneur de participer à ce jury de thèse, recevez le témoignage de ma profonde gratitude.

A mes parents

Pour leur éducation, et pour les valeurs transmises qui font de moi une personne qui a trouvé sa voie.

Maman, tu m'as bercée avec des discours sur l'importance d'aimer son travail, l'importance d'être indépendante et je suis fière aujourd'hui de te montrer que c'est le cas.

Papa, je ne sais pas si le fait de connaître encore à 25 ans mes tables de multiplications sur le bout des doigts (à force de répétitions rébarbatives) sera déterminant dans ma carrière de dentiste, mais la persévérance (voire l'obstination) transmise en revanche me sera toujours nécessaire.

A ma grand-mère

Mamie, je dis souvent que tu es ma première admiratrice, tu loues toutes mes réussites même les plus insignifiantes. Tu insistais même pour me faire concourir l'élection Miss France en parallèle de mes études. A travers tes yeux, le monde m'appartient !

A mon Parrain, ma Marraine et à ma Tata Catherine

Merci de m'avoir aidée à grandir, dans les étapes cruciales de ma jeunesse et d'incarner, toujours et contre tout, l'apaisement et le rassemblement.

A ma sœur

Je n'aurais pas réussi à faire de toi un chirurgien-dentiste, et bien t'en a pris : à qui pourrais-je poser mes questions médicales sinon ? J'ai déjà hâte d'assister à ta soutenance de thèse. OU plutôt pour ne pas précipiter les événements, j'ai hâte de célébrer ta réussite à venir pour ton concours.

A tous les membres de ma famille que je ne remercie sur cette page pas plus longuement mais qui, dans ma vie, savent l'affection que j'ai pour eux : mon frère Valentin (que j'attends toujours pour le détartrage), mon Oncle Christophe et ma tante Salima, mes cousins Baptiste et Augustin et mes cousines Juliette, Aglaé et Léontine.

Aux Docteurs Marion Huet et Laure Meillon

Pour la qualité de leur thèse, grâce à laquelle j'ai bénéficié d'un socle solide et motivant pour la construction de mon propre travail dans la continuité du leur. Plus personnellement à toi Laure, pour ta confiance lorsque je t'ai remplacée, ton accompagnement malgré ton absence physique au cabinet et ta gentillesse.

Au cabinet ABADENT

Au Docteur Patrice Recorbet : à travers la prise en charge de vos patients, je découvre un clinicien exerçant une dentisterie de qualité, et hautement estimé par ses patients professionnellement et humainement.

Aux Docteurs Sandra Amouyal et AlexandraBussy : pour votre bienveillance au quotidien au cabinet, votre écoute et vos conseils. Je suis chanceuse d'évoluer dans ma pratique à vos côtés, inspirée par votre philosophie de soin remarquable, et votre courage.

Aux Docteurs Marie Quach et Rémi Degenne : pour votre disponibilité au quotidien, et pour votre accueil au cabinet.

A toute l'équipe ABADENT pour cette bonne ambiance au cabinet !

A mes « amies prodigieuses »

Pour ce précieux noyau que nous avons construit depuis toutes petites, pour votre amour à toute(s) (mes) épreuve(s), et nos rires plus fous lorsqu'on est ensemble.

Céleste, j'entends encore tes mots apaisants avant que je ne choisisse la filière dentaire. Merci !

Clotilde, ensemble du CP en chantonnant « Frères Jacques » dans la cour de récré jusqu'en P1 avec nos cerveaux en surchauffe dans nos studios de Saint-Quentin-en Yvelines, on a « pris ce qui nous appartenait » ! Je te souhaite plein de réussite et d'épanouissement en gynécologie.

Alice, tes cafés anti-cafard à la bibliothèque d'Issy, ou ceux chez Mamie Jacky, nos excursions à la BSG...

La CAL, notre «Wicked Wonderland», notre «monde sans danger», qui aura assisté à mes premiers pas de bébé dentiste, baignés par nos débats passionnées, quelques brins de folie et tellement d'amour.

Lou, depuis toujours, tu es incontestablement notre petite graine de génie, .

A mes copains dentistes

Lisa, Wanda et Tyara depuis la P2, nous avons écumé les soirées dentaires, quelques rattrapages puis avec Lisa, ma binôme chérie, les émotions et les revers de la clinique.

A la team Coco du love, avec qui les années d'externat ont été plus douces et plus fun : Allan, Alex, Adeline, Mylène, Cyrielle, Sabine, Mathieu, Charles, Samuel, Farah, et aux colombiens de ma deuxième promo. Et à Alexandra I., pour notre super binôme de CES.

Aux zigotis

Contrairement à nos « rendez-vous », ces lignes seront sobres et raisonnables. En attendant les prochaines étincelles, merci pour toutes celles déjà partagées, et qui donnent tout leur sens à la fête : Abidine, Vic, Camille, Rami, Paul, Julien, Manon et Agathe ...

A Michelangelo

Mon amour, tu es mon pilier. Je suis fière de construire ma vie avec toi, et je t'adresse toutes mes félicitations : tu es officiellement admis au Certificat de Concubin de Chirurgien-Dentiste (C3D). Après bientôt 7 ans de formation intense, coiffages pulpaire, onlays et endos n'ont presque plus de secret pour toi. Pour les épreuves pratiques, brillamment réussies, figurent « ma concubine me fait un de ses premiers détartrages et me douche au passage ». Et avec la mention spéciale « Jury ébahi » pour les soft skills dans l'épreuve pratique « ma concubine redouble ».

Table des matières

INTRODUCTION	2
1 : INTERACTIONS ENTRE ENDODONTIE ET ORTHODONTIE	3
1.1 IMPACT DES MOUVEMENTS ORTHODONTIQUES SUR L'ENDODONTE	3
1.1.1 <i>Principe du déplacement orthodontique</i>	3
1.1.2 <i>Réactions de la pulpe vivante considérée saine</i>	4
1.1.3 <i>Réaction d'une dent sujette à une pathologie endodontique traitée ou non</i>	6
1.2 PREVENTION DES RISQUES ASSOCIES AU TRAITEMENT ORTHODONTIQUE SUR L'ENDODONTE	8
1.2.1 <i>Risque de résorption induit par un traitement orthodontique</i>	8
1.2.2 <i>Risque carieux induit par un traitement orthodontique</i>	12
1.2.3 <i>Prévention à l'échelle de l'omnipraticien</i>	13
1.2.4 <i>Prévention à l'échelle de l'orthodontiste</i>	14
1.3 LES APPORTS SCIENTIFIQUES DEPUIS 2015.....	16
1.3.1 <i>Les avancées endodontiques</i>	16
1.3.2 <i>Les avancées orthodontiques : les aligneurs transparents</i>	28
2 : L'ORTHODONTIE AU SERVICE DE L'OMNIPRATIQUE : L'EXTRUSION ORTHODONTIQUE A VISEE	
CONSERVATRICE	31
2.1 CONSIDERATIONS THEORIQUES SUR L'EXTRUSION ORTHODONTIQUE	31
2.1.1 <i>Indications et bénéfices</i>	31
2.1.2 <i>Limites et difficultés</i>	34
2.1.3 <i>Alternatives thérapeutiques</i>	38
2.2 MISE EN ŒUVRE D'UNE EXTRUSION ORTHODONTIQUE	41
2.2.1 <i>Conduite du traitement orthodontique</i>	41
2.2.2 <i>Choix du dispositif et du système d'ancrage orthodontique</i>	42
2.2.3 <i>Chronologie de traitement</i>	51
CONCLUSION	58
BIBLIOGRAPHIE	60
TABLE DES FIGURES	64
TABLE DES TABLEAUX	66
ANNEXES	68

Introduction

L'intérêt grandissant de notre société pour l'image de soi s'illustre entre autres par l'expansion des recours aux traitements orthodontiques au cours des dernières années, et ce notamment chez l'adulte. L'orthodontie tire profit du processus inflammatoire pour remanier les tissus péri-dentaires. En revanche, dans l'endodonte, ce processus est redouté et la tendance en endodontie sera de dissiper cette inflammation.

Dans la mesure où la dent constitue une unité fonctionnelle, nous pouvons nous demander si cette inflammation « thérapeutique » des tissus péri-dentaires représente un risque pour l'endodonte et pour le pronostic de nos traitements endodontiques. Cette problématique avait déjà été explorée par les Docteurs Huet et Meillon ¹, sous la direction du Docteur Anne-Margaux Collignon en 2016.

A la lumière des apports de la littérature, nous actualiserons les recommandations de bonnes pratiques dégagées par leurs travaux, pour cerner au mieux la prévention et la gestion des complications associées aux interactions entre l'endodonte et les traitements orthodontiques.

Si nous considérons l'augmentation du nombre des traitements orthodontiques sous un jour scientifique et plus optimiste, ce phénomène témoigne de l'évolution dans notre approche de soin vers des thérapeutiques conservatrices, pour lesquelles le praticien et le patient s'investissent.

L'extrusion orthodontique à visée conservatrice s'inscrit dans cette démarche. Nous essaierons de comprendre quelles en sont les indications et limites, et quels sont les protocoles pour la mettre en œuvre.

¹ Huet M., « Guide pratique de la prise en charge interdisciplinaire endodontique et orthodontique . Tome 2, Conduite à tenir en cas de traitement orthodontique d'une dent présentant une pathologie endodontique ou ayant été traitée endodontiquement »; Meillon L., « Guide pratique de la prise en charge interdisciplinaire endodontique et orthodontique. Tome 1, Prévention et traitement des pathologies endodontiques pouvant survenir suite à un déplacement dentaire ».

1 : Interactions entre endodontie et orthodontie

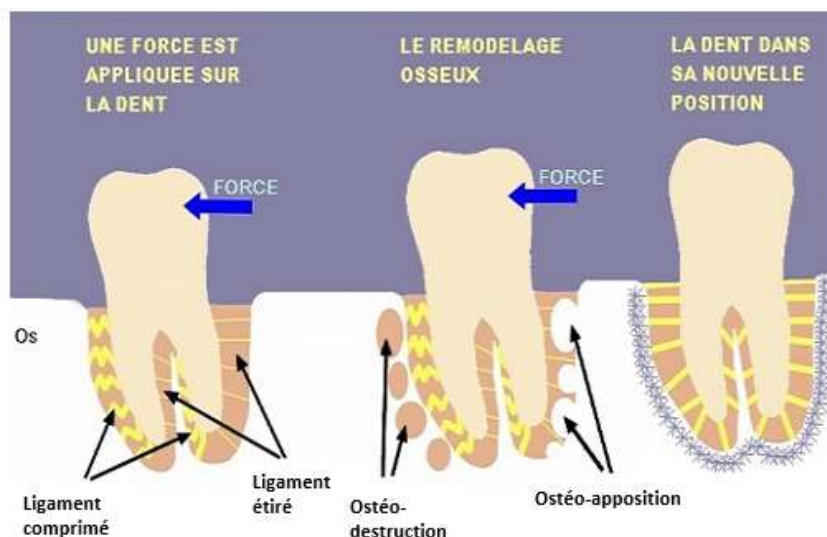
1.1 Impact des mouvements orthodontiques sur l'endodonte

En se basant sur la physiologie et l'histologie des différents acteurs du déplacement dentaire et de l'endodonte, ainsi que de la littérature disponible, le travail des docteurs Meillon et Huet a permis d'identifier les conduites à tenir ainsi que les facteurs de risque reliant traitement endodontique et orthodontique. Nous nous attacherons à rappeler les fondamentaux mis en lumière afin de pouvoir mettre à jour et approfondir ces acquis.²

1.1.1 Principe du déplacement orthodontique

Suite à l'application d'une force sur une dent, le mouvement orthodontique a lieu par le biais de l'ostéo-apposition du côté de la dent en tension et à l'ostéo-destruction du côté de la dent en pression, déplaçant ainsi l'alvéole de la dent. Ce remodelage osseux a lieu grâce aux processus inflammatoires déclenchés par les forces orthodontiques.

Figure 1 : Illustration du principe du mouvement orthodontique



Source : Auteure, d'après Cabinet d'Orthodontie Rozenzweig, 2020.

² Meillon L., « Guide pratique de la prise en charge interdisciplinaire endodontique et orthodontique. Tome 1, Prévention et traitement des pathologies endodontiques pouvant survenir suite à un déplacement dentaire » ; Huet M., « Guide pratique de la prise en charge interdisciplinaire endodontique et orthodontique . Tome 2, Conduite à tenir en cas de traitement orthodontique d'une dent présentant une pathologie endodontique ou ayant été traitée endodontiquement ».

Il est communément admis que les traitements orthodontiques interagissent avec la santé parodontale puisqu'ils agissent directement sur le parodonte.

De plus, nous savons aussi que le parodonte et l'endodonte interfèrent lors de pathologies endo-parodontales par exemple. ³ Nous rappellerons en quoi l'application d'une force orthodontique sur l'organe dentaire in vivo interagit systématiquement avec l'endodonte.

1.1.2 Réactions de la pulpe vivante considérée saine

L'application d'une force orthodontique sur une pulpe vivante considérée saine entraîne des modifications de son métabolisme.

Deux changements sur le plan moléculaire sont observés. Il se produit une augmentation d'Aspartate Aminotransférase (AST), enzyme présente dans la paroi cellulaire et expulsée dans la matrice extracellulaire avant la mort de la cellule. L'étude de l'activité enzymatique dans la pulpe permet de détecter des lésions inflammatoires localisées bien avant leur manifestation clinique. Etant donné l'augmentation significative de l'enzyme AST, nous pouvons ainsi supposer que des lésions inflammatoires localisées apparaissent dans le tissu pulpaire. Le deuxième changement moléculaire décrit est un relargage de neuropeptides. ⁴

Ce relargage des neuropeptides entraîne une augmentation du flux sanguin et une dilatation des vaisseaux au sein de la pulpe. ⁵ L'augmentation du flux sanguin a aussi lieu via l'exacerbation de l'angiogénèse, mise en évidence par Derringer et al., sur des pulpes mises dans des milieux de culture riches en facteur de croissance, après extraction des dents pour raisons orthodontiques. ⁶ Les dents ayant été sollicitées orthodontiquement auparavant présentaient significativement plus de vaisseaux que la pulpe des dents du groupe contrôle (donc non sollicitées orthodontiquement), aux deux examens, réalisés à J+5 et J+10. Cela implique aussi que les pulpes des dents sollicitées étaient donc plus riches en facteur de croissance angiogéniques.

Lors d'un traitement orthodontique, les odontoblastes sont stimulés par plusieurs voies, notamment via l'augmentation du flux sanguin. ⁷

³ Ouchène, Collignon, et Bouter, « Lésions endo-parodontales : approche thérapeutique ».

⁴ Hamilton et Gutmann, « Endodontic-orthodontic relationships : a review of integrated treatment planning challenges ».

⁵ Kapoor et al., « "Orthodontic - endodontic relationship" : a symbiotic approach ».

⁶ Derringer, Jagers, et Linden, « Angiogenesis in human dental pulp following orthodontic tooth movement ».

⁷ Kapoor et al., « "Orthodontic - endodontic relationship" : a symbiotic approach ».

Cette stimulation des odontoblastes peut se traduire par la formation de pulpolithes ou d'oblitérations canalaire, une perturbation du remodelage apical, des résorptions, ou encore la synthèse de tissu fibreux cicatriciel dans le tissu pulpaire, comme démontré dans l'étude de Barat.⁸ Nous notons aussi dans cette étude que dès trois jours d'exposition à des forces intrusives et extrusives, des perturbations de la couche odontoblastiques ainsi que des vacuoles sont observées de façon significative par rapport au groupe témoin.

Hamersky constate que la fréquence de la respiration des cellules pulpaires est diminuée après une stimulation orthodontique de 72 heures.⁹ Cette dernière étant corrélée au degré d'activité dentinogénétique¹⁰, nous pourrions supposer qu'en présence de sollicitations orthodontiques, la dentinogénèse diminue.

Sur le plan clinique, plusieurs études constatent une augmentation du seuil de sensibilité au test électrique après soumission à des forces orthodontiques. Cela apparaît de façon précoce, dès quelques heures après l'application de la force pour Modaresi et al.¹¹, après sept jours de soumission à des forces intrusives¹² pour Verberiene et al. ce phénomène pourrait perdurer jusqu'à neuf mois après la suspension du traitement orthodontique selon Burnside¹³.

⁸ Ramazanzadeh et al., « Histological changes in human dental pulp following application of intrusive and extrusive orthodontic forces ».

⁹ Hamersky, Weimer, et Taintor, « The effect of orthodontic force application on the pulpal tissue respiration rate in the human premolar ».

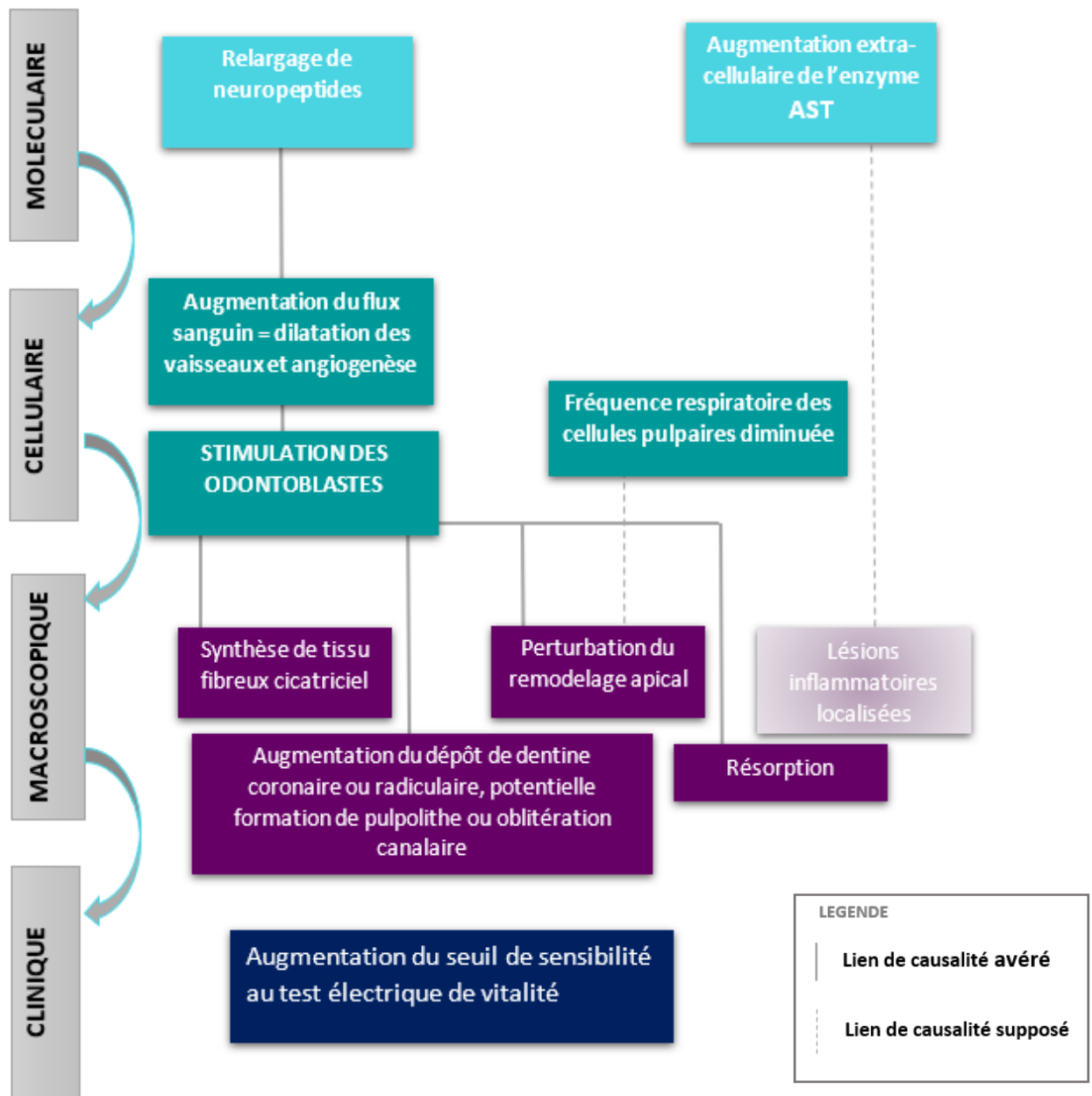
¹⁰ Taintor et Shalla, « Comparison of respiration rates in different zones of rat incisor pulp ».

¹¹ Modaresi et al., « The effect of orthodontic forces on tooth response to electric pulp test ».

¹² Veberiene et al., « Effects of intrusive force on selected determinants of pulp vitality ».

¹³ Burnside, Sorenson, et Buck, « Electric vitality testing in orthodontic patients ».

Figure 2 : Cascade des modifications métaboliques pulpaire lors du mouvement orthodontique



Source : Auteure, 2020.

1.1.3 Réaction d'une dent sujette à une pathologie endodontique traitée ou non

Il convient de garder à l'esprit que les cémentoblastes et le ligament parodontal entourant l'organe dentaire sont actifs indépendamment de la santé pulpaire. En effet, l'endodonte et le cément, bien qu'appartenant à la même entité anatomique, n'ont pas la même origine embryologique. L'apposition cémentaire et le remaniement ligamentaire, processus intervenant lors d'un mouvement

orthodontique, devraient donc théoriquement ne pas être modifiés en cas de traitement endodontique.

Pour une dent ayant reçu un traitement endodontique satisfaisant, son déplacement en cas de sollicitation orthodontique sera aussi rapide qu'une dent vitale et saine.

Pour une dent avec un antécédent de lésion inflammatoire périapicale d'origine endodontique (LIPOE) et ayant reçu un traitement endodontique adéquat, la complexité du réseau endodontique justifie la persistance de bactéries dans certains canaux accessoires ou tubulis dentinaires. En effet, ces zones difficiles à investir lors du traitement endodontique, n'ont pas nécessairement bénéficié de la solution d'irrigation d'hypochlorite, ni d'une obturation par la suite. Toutefois, ces bactéries ne compromettent pas le succès du traitement endodontique la plupart du temps car elles restent bloquées dans ces canaux sans possibilité de migration ni de prolifération. Bien que le mouvement orthodontique puisse rouvrir ces canalicules et tubulis, conduisant temporairement à une réactivation de la lésion, la grande majorité des cas se conclut par un retour à la normale à l'arrêt du traitement orthodontique, et donc à la cicatrisation.

Pour une dent ayant reçu un traitement endodontique adéquat mais qui présente encore une LIPOE, le mouvement orthodontique ne semble pas être problématique pour la cicatrisation périapicale. Pour les raisons évoquées précédemment et du fait de la lésion, qui empêche que cette zone périapicale en cours de cicatrisation ne soit comprimée. Néanmoins, dans le cas d'une lésion endo-parodontale volumineuse, toute précaution doit être prise quant à la quantité de support parodontal disponible pour le mouvement orthodontique. Si ce dernier était trop affaibli par la lésion endo-parodontale, il conviendrait d'observer un délai de cicatrisation adéquat.

Pour une dent qui déclare une pathologie endodontique au cours du traitement orthodontique, la difficulté résidera plus dans l'organisation de la prise en charge que dans des complications induites par le traitement orthodontique. En effet, afin de réaliser le traitement ou retraitement endodontique, il sera nécessaire de se coordonner avec l'orthodontiste pour déposer l'arc, voire même le bracket pour un traitement multi attaches. En cas d'appareillage amovible comme des gouttières, il faudra être précautionneux afin de ne pas modifier leur adaptation à l'arcade, cette dernière étant clef dans le déroulement du traitement. De même, l'obturation coronaire devra être discutée par les deux praticiens. Le traitement orthodontique pourra débuter quelques jours après la réalisation du traitement endodontique.

1.2 Prévention des risques associés au traitement orthodontique sur l'endodonte

1.2.1 Risque de résorption induit par un traitement orthodontique

Le risque majeur associé à un traitement orthodontique sur l'endodonte est la résorption externe radiculaire. Des résorptions internes peuvent aussi survenir, mais elles ne concernent que 2 % des résorptions orthodontiques.¹⁴

Bien que la résorption externe intéresse initialement le cément, une résorption externe sévère peut affecter l'endodonte en aboutissant à une perte de vitalité de l'organe dentaire. De plus, l'endodonte au niveau de la papille apicale occupe une position stratégique, au carrefour entre l'os alvéolaire et les tissus dentaires à savoir le cément et la dentine. C'est dans cette zone que débute le processus résorptif, et nous pouvons nous interroger sur le rôle de l'endodonte dans ce processus inflammatoire.

1.2.1.1 Résorptions : classification et prévalence

Pour mieux cerner le processus résorptif, nous distinguerons la résorption physiologique de la résorption pathologique ou dite « significative », considérée comme telle si elle excède 2 mm.

En effet, lorsqu'une résorption est initiée, elle présente un caractère réversible si l'atteinte se limite à la couche cémentaire, cette dernière pouvant se régénérer. Dès lors que la dentine est atteinte, le processus devient irréversible et la gravité de la résorption dépend de la quantité de tissu dentaire détruit. Cette classification (traduite de l'anglais) permet d'estimer l'importance de l'atteinte¹⁵ :

A : contours radiculaires irréguliers

B : diminution de la hauteur de la racine inférieure à 2 mm

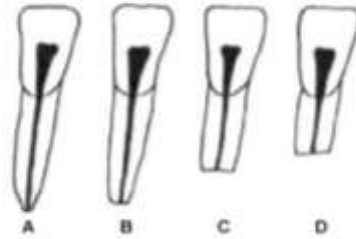
C : diminution de la hauteur de la racine comprise entre 2 mm et le tiers de la hauteur radiculaire

D : diminution de la hauteur de la racine supérieure au tiers de la hauteur radiculaire

¹⁴ Lamarche, « Les résorptions radiculaires induites par traitement orthodontique ».

¹⁵ Lopatiene et Dumbravaite, « Risk factors of root resorption after orthodontic treatment ».

Figure 3 : Les différents degrés de sévérité de la résorption externe radiculaire



Source : Lopatiene et Dumbravaite, « Risk factors of root resorption after orthodontic treatment », 2008.

Non seulement une résorption externe peut s'accompagner d'une perte de vitalité, mais la résorption dite sévère, de stade D, compromet le pronostic de la dent sur arcade, car le rapport racine couronne devient défavorable. Il s'agit donc d'une complication redoutée.

A ce titre, l'étude de leur fréquence semble pertinente. La résorption n'est pas toujours causée par un traitement orthodontique, néanmoins, leur survenue au cours d'un traitement est fréquente. Les résorptions radiculaires surviennent dans environ 80 % des traitements orthodontiques, et selon Bassigny 90 % d'entre elles sont dites non significatives, c'est-à-dire inférieures à 2 mm, et réparées par apposition de ciment secondaire¹⁶. Massler et Malone estiment que les résorptions significatives (de plus de 2 mm) intéressent 3 à 5 % des dents résorbées lors d'un traitement orthodontique. Les résorptions sévères concerneraient 2 à 5 % des résorptions qui apparaissent lors d'un traitement orthodontique.¹⁷

Nous pouvons en conclure que les résorptions radiculaires externes délétères cliniquement ne concernent qu'une minorité de cas. Malgré cela, il est important de cerner les facteurs de risque afin de mieux les prévenir.

1.2.1.2 Résorptions : facteurs de risque

Les facteurs qui influencent le risque de résorption sont multiples. Nous aborderons d'abord ceux constitutionnels, c'est-à-dire ceux qui émanent du patient, et que nous ne pouvons pas modifier.

¹⁶ Bassigny, « Root resorptions of orthodontic origin ».

¹⁷ Aryal et Jing, « Root resorption in orthodontic treatment : scoping review ».

Premièrement, un des facteurs les plus significatifs est la susceptibilité génétique de chacun, avec les génotypes homozygotes pour IL-1B¹⁸. L'âge aussi est un facteur aggravant, plus le patient est âgé, plus il sera susceptible à la résorption.

La santé générale de l'individu est aussi corrélée au risque de résorption en certains points, lorsqu'elle interfère avec le renouvellement osseux ou les processus inflammatoires. Les affections du système immunitaire et exacerbant l'inflammation, comme les allergies, l'asthme, sont des facteurs aggravants.¹⁹ De même, seront aggravantes les situations physiologiques ou pathologies associées à des troubles du métabolisme calcique, par exemple la ménopause, l'ostéoporose et les traitements par biphosphonates. Les troubles du métabolisme calcique impliquent aussi des maladies endocriniennes comme l'hypoparathyroïdie avec un déficit de calcium, l'hypo ou hyperpituitarisme, la maladie de Paget. Cependant, ces maladies endocriniennes influencent le risque de résorption sans pour autant être déterminantes, au même titre que le déficit en vitamine D²⁰. Aussi, les traitements par corticoïdes, bien qu'anti-inflammatoires, entraînent une diminution du transport intestinal du calcium, une diminution de la synthèse de collagène, et une augmentation de la résorption osseuse.

A l'échelle de la dent elle-même, d'autres facteurs interviennent. Son immaturité est un facteur protecteur puisque plus elle sera immature, plus son potentiel de réparation sera important avec des cellules à fort potentiel de différenciation.

Son anatomie radiculaire peut aussi être un facteur de risque, car cela influe la répartition du stress mécanique.²¹

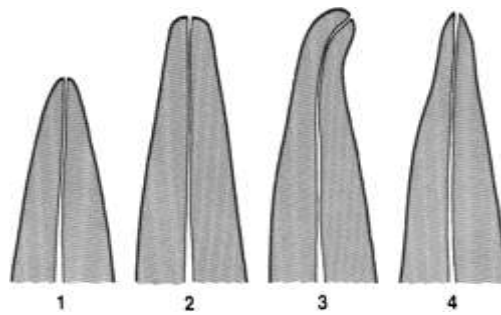
¹⁸ Krishnan, « Root resorption with orthodontic mechanics : pertinent areas revisited ».

¹⁹ Krishnan.

²⁰ Brezniak et Wasserstein, « Root resorption after orthodontic treatment. Part 2, Literature review ».

²¹ Oyama et al., « Effects of root morphology on stress distribution at the root apex ».

Figure 4 : Les différentes morphologies radiculaires



Source : Levander et Malmgren, « Evaluation of the risk of root resorption during orthodontic treatment », 1988.

Les racines à forme de pipette (4) sont les plus susceptibles d'être atteintes significativement par les résorptions apicales avec leur forme biconcave, qui induit une concentration des forces au niveau de la zone déjà amincie.²² Les racines courbées (3) engendrent aussi une distribution hétérogène du stress mécanique lorsqu'elles sont sollicitées.

De nouveau dans les facteurs locaux, la littérature est toujours controversée en ce qui concerne le risque de résorption d'une dent dépulpée comparativement à une dent vivante. Certains auteurs affirment que les dents dépulpées sont moins sujettes aux résorptions.²³ D'autres, cependant, montrent que si une résorption est initiée sur une dent dévitalisée, elle sera plus sévère et moins réversible.^{24 25}

Pour mieux comprendre les dissonances présentes dans la littérature quant au risque de résorption sur une dent dépulpée, nous pouvons nous appuyer sur l'histologie pour émettre des hypothèses. Une dent dévitalisée peut être sollicitée orthodontiquement car le ciment est l'acteur principal du remodelage péri-dentaire, et sa vitalité est indépendante de l'endodonte.

Pour autant, même s'il n'est pas indispensable au processus de remodelage pour le déplacement orthodontique, l'endodonte vital participe légèrement au remodelage apical, intensifié lors d'un traitement orthodontique. Comment qualifier alors le rôle de l'endodonte, aidant ou aggravant dans la résorption ?

²² Levander et Malmgren, « Evaluation of the risk of root resorption during orthodontic treatment : a study of upper incisors ».

²³ Spurrier et al., « A comparison of apical root resorption during orthodontic treatment in endodontically treated and vital teeth ».

²⁴ Wickwire et al., « The effects of tooth movement upon endodontically treated teeth ».

²⁵ Esteves et al., « Orthodontic root resorption of endodontically treated teeth ».

Les observations histologiques de plusieurs auteurs attestent du rôle aggravant du tissu pulpaire vivant dans le processus inflammatoire. Selon Bassigny ²⁶, un flot sanguin important augmente le risque de résorption radiculaire. Selon Mirabella et Artun, des dents matures avec des canaux et chambres pulpaires plus larges sont plus à risque de résorption ²⁷, donc avec une quantité de tissu pulpaire plus importante. Or dans une dent dépulpée, il n'existe plus de processus inflammatoire initié dans le tissu pulpaire : de nombreux auteurs pensent que cela minore le risque de résorption radiculaire externe. La pulpe vitale aurait donc un rôle dans l'initiation de la résorption.

Cependant, une dent dépulpée ne participe plus au remodelage apical au niveau de la papille. Cette absence de « deuxième barrière contrôle » assurée par l'endodonte pourrait expliquer la gravité des résorptions apicales lorsqu'elles sont initiées. La pulpe aurait un rôle de limitation du processus résorptif lorsqu'il est initié.

Nous noterons aussi que les dents soumises à des micro-traumatismes répétés sont plus susceptibles de développer des résorptions. Ces traumatismes peuvent être indépendants de la volonté du patient : une pulsion linguale, une prématurité occlusale, ou plus aisément corrigibles comme l'onychophagie ou des tocs, comme le fait jouer avec son stylo entre les dents ...

Les antécédents traumatiques sont des facteurs aggravants pour la survenue de résorptions. Plus ils seront graves, plus le risque de résorption sera élevé.

Nous aborderons les conduites à tenir vis-à-vis des facteurs de résorption dans les méthodes de prévention à venir.

1.2.2 Risque carieux induit par un traitement orthodontique

Le risque carieux est induit par le traitement orthodontique car il complique la plupart du temps les routines d'hygiène bucco-dentaire et peut avoir des conséquences délétères sur la maladie carieuse si le patient n'est pas conscient de la rigueur dans le brossage qu'un tel traitement implique. En effet, la mise en place d'un traitement multi-attaches est par définition rétentif de plaque, que ce soit en vestibulaire ou en lingual. Les bagues posées sur les premières molaires peuvent aussi laisser place à de mauvaises surprises lors de leur dépose si le risque carieux n'a pas été maîtrisé au préalable. Les traitements par gouttières transparentes représentent aussi un risque, même si minoré (cf. 1.3.2 Les

²⁶ Bassigny, « Les résorptions radiculaires après déplacement orthodontique : certitudes et incertitudes : les facteurs de risque ».

²⁷ Mirabella et Artun, « Prevalence and severity of apical root resorption of maxillary anterior teeth in adult orthodontic patients ».

avancées orthodontiques : les aligneurs transparents), car en absence de brossage après l'absorption de sucres, la présence des gouttières empêche l'auto-nettoyage des surfaces dentaires par les tissus environnants (langue, joues, lèvres, etc.)

1.2.3 Prévention à l'échelle de l'omnipraticien

En tant qu'omnipraticien, notre rôle sera avant tout préventif et complémentaire de celui de l'orthodontiste. Avant d'envisager tout traitement orthodontique, il est nécessaire de maîtriser le risque carieux du patient, augmenté localement par celui-ci. Nous garderons en mémoire qu'une simple lésion carieuse, dès lors qu'elle atteint la dentine, est à l'origine de manifestations sur le tissu pulpaire.

Bien qu'il incombe à l'orthodontiste d'identifier les facteurs de risque relatifs au traitement qu'il entreprendra, nous pouvons lui spécifier les éléments qui doivent retenir son attention (une pathologie interférant avec le renouvellement osseux, traumatisme, etc.)

Le deuxième point d'action du praticien sera la surveillance tout au long du traitement orthodontique. Les bonnes pratiques préconisent un suivi radiologique 6 à 9 mois après le début du traitement pour détecter toute résorption radiculaire précocement.

Chez les patients à risque accru de résorption, le suivi radiologique devra être adapté, en fonction des recommandations de l'orthodontiste.²⁸

Si les clichés radiologiques révèlent des contours radiculaires irréguliers, il faudra le communiquer à l'orthodontiste afin qu'il adapte sa thérapeutique, et qu'il suspende le traitement orthodontique pendant au moins trois mois. En cas de doute, un « Cone Beam » (CBCT) peut être prescrit comme examen radiologique complémentaire.

La reprise du traitement sera conditionnée par la stabilisation de cette résorption. Parfois, la suspension du traitement orthodontique permet une cémentogénèse cicatricielle.

Certaines études recommandent aussi une instrumentation ultrasonore à basse fréquence car au-delà de l'objectif d'assainissement parodontal, cela stimulerait les cellules cémentaires et optimiserait la réparation par les cémentoblastes et donc préviendrait la résorption. En effet, une instrumentation

²⁸ Lamarche, « Les résorptions radiculaires induites par traitement orthodontique ».

sonore à basse fréquence permet la libération de facteurs de croissance pour les fibroblastes et potentialise l'angiogénèse.²⁹

Enfin, l'omnipraticien devra recevoir le patient en consultation à la fin de son traitement orthodontique pour effectuer le contrôle dentaire routinier.

1.2.4 Prévention à l'échelle de l'orthodontiste

Notre rôle en tant qu'omnipraticien n'est pas de piloter le traitement orthodontique. Nous pouvons certes prendre part à l'élaboration du plan de traitement avec l'orthodontiste, en vue d'une réhabilitation prothétique ou d'un projet esthétique complémentaire. Toutefois, il n'est pas de notre ressort, ni de notre qualification de décider des moyens à mettre en œuvre pour atteindre les objectifs fixés avec l'orthodontiste.

Une bonne communication entre les praticiens est néanmoins de rigueur pour une prise en charge interdisciplinaire fluide et optimale du patient. Par exemple, en cas de pathologie pulpaire survenue au cours du traitement orthodontique, une coordination sera nécessaire entre les disciplines pour déposer les systèmes orthodontiques et réaliser les soins endodontiques. Dans l'optique de collaborer efficacement avec son orthodontiste, nous aborderons les facteurs thérapeutiques orthodontiques qui influent sur le risque de résorption.

La réaction inflammatoire générée est proportionnelle à l'intensité de la force appliquée. Dès lors que la force dépasse la pression capillaire soit 26 g.cm⁻², il se produit une ischémie du parodonte, pouvant dégénérer en résorption selon que cette force soit maintenue ou levée. En pratique, il n'est pas évident de quantifier localement et précisément une force mais il relève de la compétence de l'orthodontiste de bien l'appréhender.

De plus, en fonction de l'évolution des forces dans le temps, la réponse tissulaire varie. Avec une force continue, telle que des arcs dits superélastiques en Nickel Titane, le déplacement est plus rapide mais génère plus de résorptions qu'avec une force continue intermittente.³⁰ Cette dernière correspond à une force continue mais rapidement décroissante lors de sa désactivation.

²⁹ El-Bialy, Graber, et El Shaleh, « Repair of orthodontically induced root resorption by ultrasound in humans ».

³⁰ Jacobson, « Constant versus dissipating forces in orthodontics : the effect on initial tooth movements and root resorption ».

Le troisième type de force est dit discontinu ou intermittent, il concerne des dispositifs orthodontiques amovibles. De nombreux auteurs soutiennent que le risque de résorption avec une force intermittente est inférieur à celui avec une force continue, car les périodes de repos permettraient aux cellules du ligament et du cément de se régénérer^{31 32}. Cependant, une force intermittente implique une récurrence du déplacement à chaque suspension de la contrainte.³³ En d'autres termes, la dent subit un mouvement de va-et-vient sur un court intervalle de temps. Ce phénomène est aussi appelé le « jiggling » et serait un vecteur de résorptions.³⁴

Certains mouvements sont plus à risque pour l'organe dentaire, comme le mouvement d'ingression, qui entraîne fatalement une compression du paquet vasculo-nerveux apical, ou celui de torque radulaire, et donc plus de résorption. Toutefois, tous les types de mouvements sont susceptibles de provoquer des résorptions.

Plus le traitement orthodontique dure dans le temps, plus le risque de résorption est augmenté.

Pour une dent ayant subi un traumatisme mineur (concussion, subluxation, fracture amélo-dentinaire simple), le traitement orthodontique doit être reporté de trois mois. Pour une dent ayant subi un traumatisme majeur (extrusion, intrusion, luxation, fracture radulaire), le traitement orthodontique doit être reporté de deux ans.

Chez les patients soumis à des corticothérapies, soit le traitement sera initié lorsque la prise de médicaments sera suspendue si cela est possible et sinon, l'orthodontiste devra guider le traitement avec des forces plus légères.

Malgré la mise en œuvre de ces précautions, des résorptions peuvent être détectées lors du suivi radiologique. La thèse de Louise Lamarche³⁵ dégage les conduites à adopter en cas de détection de résorption :

- L'observation rigoureuse de toutes les autres dents pour s'assurer de détecter toutes les lésions résorptives.

³¹ Reitan, « Effects of force magnitude and direction of tooth movement on different alveolar bone types ».

³² Dougherty, « The effect of mechanical forces upon the mandibular buccal segments during orthodontic treatment ».

³³ Sastre et Le Gall, « Tooth movement : clinical implications ».

³⁴ Alexander, « Levels of root resorption associated with continuous arch and sectional arch mechanics ».

³⁵ Lamarche, « Les résorptions radiculaires induites par traitement orthodontique ».

- L'information au patient quant à l'évolution de sa situation clinique, le pronostic et dans les cas de résorption supérieure à 4 mm, la déclaration du sinistre à l'assurance.
- L'arrêt des sollicitations orthodontiques pendant trois mois en mettant en place des arcs passifs pour éviter le mouvement de « jiggling » qui constituerait un facteur de risque se surajoutant.
- Identifier des éventuelles parafonctions ou traumatismes occlusaux, et le cas échéant, mettre des cales de désocclusion pour les prévenir.
- Surveiller l'évolution des résorptions, et en cas de non-stabilisation, envisager l'abstention de traitement ou des compromis pour limiter le risque.

1.3 Les apports scientifiques depuis 2015

Afin de mettre à jour nos connaissances sur les interactions entre l'endodontie et l'orthodontie, notre recherche sur PubMed n'a pas été fructueuse. Nous avons donc ensuite recherché sur la base « Dentistry and Oral Sciences Source ». La recherche portait sur les articles parus de 2015 à 2019 inclus, avec dans le champ titre les termes « orthodontics » AND « endodontics ». Parmi les treize articles recensés, un n'a pas pu être consulté car non disponible en ligne, et un autre a été éliminé car les protocoles mis en œuvre dans les traitements n'étaient pas conformes aux données acquises de la science. En effet, un traitement de revitalisation était effectué avec un parage canalaire, suivi d'une mise en place de PRF en intracanal pendant 6 mois et aucune obturation au MTA n'était réalisée. En somme, nous avons analysé onze articles issus de cette recherche.

1.3.1 Les avancées endodontiques

L'arsenal des thérapeutiques endodontiques s'est considérablement enrichi au cours des dernières années avec le coiffage pulpaire, l'apexification, la revitalisation, la chirurgie *a retro*... Ces traitements novateurs se développent à la lumière d'une dentisterie bioconservatrice, mini-invasive et biomimétique. Ils mettent à profit le potentiel de différenciation des cellules dentaires *in vivo*. Comme nous savons que toute sollicitation orthodontique impacte le métabolisme pulpaire, cela soulève également de nouvelles interrogations. Comment les dents traitées par ces techniques sur lesquelles nous avons un recul limité, exploitant le potentiel de différenciation des cellules, réagissent-elles lors de sollicitations orthodontiques dans un second temps ? La mise en œuvre de précautions est-elle nécessaire ?

1.3.1.1 Chirurgie endodontique

Selon Sudhir Kapoor, le risque de résorption serait plus important sur une dent ayant subi une chirurgie à retro compte tenu de l'exposition des tubuli dentinaires lors de la résection, ces derniers contenant encore des bactéries, comme abordé précédemment (cf. 1.1.1.2 Réaction d'une dent soumise à une pathologie endodontique traitée ou non). La qualité de l'obturation endodontique lors du premier traitement devient donc un facteur influant le risque de résorption. En effet, plus cette obturation aura été efficace, moins les bactéries auront stagné dans les tubuli et canaux accessoires avant la résection, donc moins ces bactéries seront en contact avec le périapex et l'os alvéolaire suite à la résection apicale.³⁶

De plus, il suggère que la qualité de l'obturation chirurgicale est également à prendre en compte puisqu'une obturation inadéquate peut causer une irritation des tissus environnants et donc créer un terrain plus susceptible à l'inflammation.

En 1969, Baranowskyi a mené une étude histologique sur des chiens, en comparant le taux de cicatrisation des tissus durs et mous, sur des dents soumises ou non à des forces orthodontiques précoces intrusives, et ayant toutes reçu un traitement endodontique orthograde, puis une résection apicale. Les dents ayant été sollicitées orthodontiquement deux semaines après la résection présentaient un retard de cicatrisation significatif tandis que les dents non sollicitées orthodontiquement présentaient une cicatrisation presque intégrale³⁷.

Hormis l'absence de modèle humain, il convient aussi de resituer cette étude dans un contexte où les protocoles endodontiques étaient plus délabrants qu'aujourd'hui.

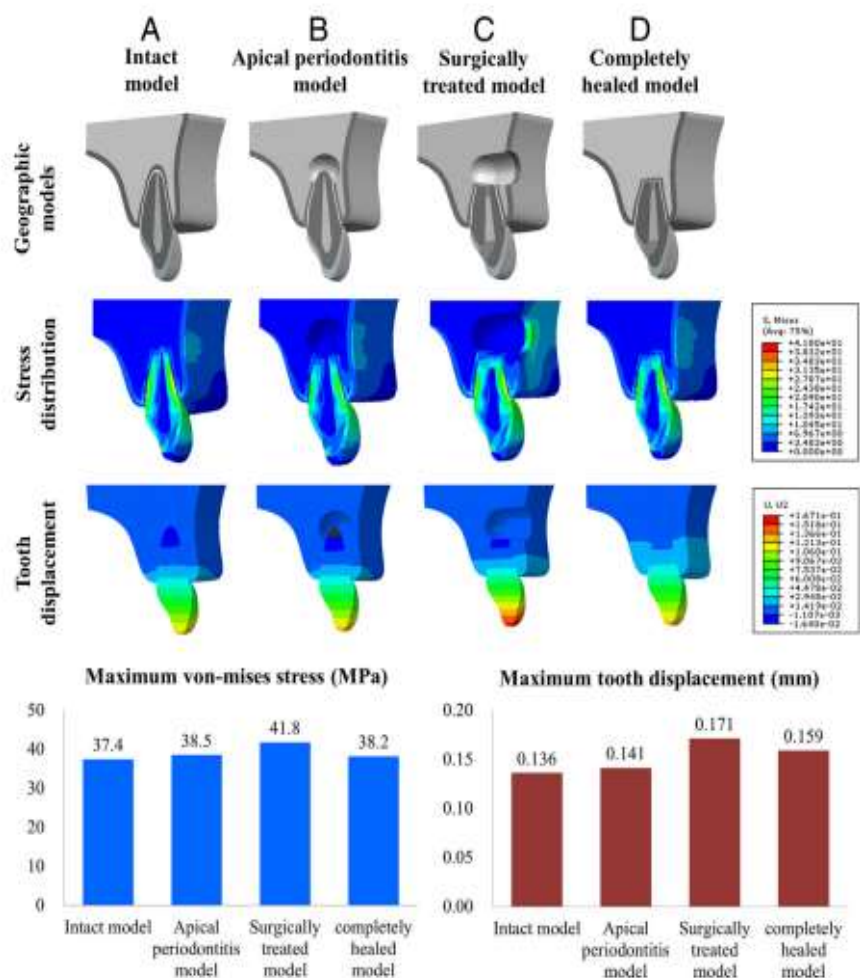
Par ailleurs, Jang et son équipe se sont récemment intéressés à l'altération du comportement biomécanique d'une dent traitée par chirurgie endodontique, en comparaison avec une dent sujette à une perte parodontale. A partir d'un CBCT d'une incisive centrale, une impression 3D de plusieurs modèles a été effectuée, simulant différents degrés de perte parodontale et différents stades de cette même dent ayant subi une chirurgie endodontique.³⁸

³⁶ Kapoor et al., « "Orthodontic - endodontic relationship" : a symbiotic approach ».

³⁷ Baranowskyj, « A histologic investigation of tissue response to an orthodontic intrusive force on a dog maxillary incisor with endodontic treatment and root resection ».

³⁸ Jang et al., « Influence of apical root resection on the biomechanical response of a single-rooted tooth : a 3-dimensional finite element analysis ».

Figure 5 : Comparaison de la répartition du stress biomécanique et du déplacement maximal sur des modèles simulant une incisive intacte versus une avec une lésion périapicale, une traitée par chirurgie endodontique et une complètement cicatrisée



Source : Jang et al ; « Influence of apical root resection on the biomechanical response of a single-rooted tooth : a 3-dimensionnal finite analysis », 2014.

Sur ces modèles soumis à une force palatine de 100 N appliquée à 45° par rapport au grand axe de la dent, l'analyse du déplacement de la dent et du stress biomécanique (le critère de von Mises) a permis d'obtenir les graphiques ci-dessus.

D'une part, le cas de figure le plus critique (valeurs les plus hautes sur les deux paramètres étudiés : stress VMS et maximum de déplacement) concerne le modèle C traité chirurgicalement avec la fenêtre osseuse encore présente. Sur le modèle D, complètement cicatrisé post chirurgie endodontique, le maximum VMS (38,2 MPa) diminue par rapport à celui du modèle C (41,8 MPa), et affiche la valeur la plus proche de celle du modèle intact (37,4 MPa). Le maximum VMS du modèle D (38.2 MPa) est même

sensiblement inférieure à celle du modèle B (parodontite apicale dont la lésion est d'un rayon de 3 mm autour de l'apex) avec 38,5 MPa.

Quant au maximum de déplacement du modèle D (post chirurgie cicatrisé) de 0,159 mm, il diminue par rapport au modèle C (0,171 mm) mais reste plus élevé que sur le modèle A intact (0,136 mm) et le modèle B (0,141 mm) avec la lésion périapicale.

Ces deux études convergent vers la nécessité d'obtenir une cicatrisation périapicale avant d'initier toute sollicitation orthodontique sur une dent traitée par résection apicale. L'absence d'autres études ne nous permet pas de statuer sur la possibilité de débiter un traitement orthodontique avec une cicatrisation périapicale en cours mais incomplète, c'est pourquoi nous préconiserons la cicatrisation intégrale comme condition sine qua none du traitement orthodontique.

Outre l'objectif du succès endodontique, la cicatrisation périapicale post chirurgie est donc nécessaire pour garantir une bonne stabilité biomécanique de la dent dans le temps. En dehors de toute considération orthodontique, les auteurs soulignent l'importance de prendre en compte la biomécanique de la dent pour planifier une telle intervention, car la fracture verticale est la première cause d'extraction suite à une chirurgie ³⁹.

De plus, sur le plan orthodontique et esthétique, il est fréquent d'observer une légère égression de la dent suite à ce type d'intervention. Le maximum de déplacement, majoré sur les modèles C et D, confirme cette susceptibilité. La fenêtre de risque concernant la période de cicatrisation, il pourrait être judicieux de mettre en œuvre une contention lors de cette période afin de prévenir cette complication esthétique voire fonctionnelle.

En l'absence de données pour évaluer la pertinence de cette précaution, nous pouvons déjà relever des facteurs aggravant le comportement biomécanique d'une dent traitée par une chirurgie endodontique.

D'une part, la quantité de résection apicale, lorsqu'elle est de 3 mm, induit peu de changements biomécaniques après cicatrisation, mais dès lors qu'elle excède 6 mm, cela augmente la mobilité de la dent et engendre une répartition du stress mécanique significativement défavorable. ⁴⁰

³⁹ Arx et al., « Five-year longitudinal assessment of the prognosis of apical microsurgery ».

⁴⁰ Jang et al., « Influence of apical root resection on the biomechanical response of a single-rooted tooth : a 3-dimensional finite element analysis ».

D'autre part, la hauteur de perte osseuse liée à une atteinte parodontale est aussi à considérer, puisque l'étude de Jang et al. comporte un second volet, lequel aborde le comportement biomécanique d'une dent présentant à la fois une perte parodontale et une résection apicale.⁴¹ Ces deux variables combinées attestent de la fragilité biomécanique de ces situations.

1.3.1.2 Revitalisation

La revitalisation (anciennement appelée revascularisation) ou traitement endodontique régénérateur (regenerative endodontic treatment, RET) est indiquée sur les dents nécrosées et immatures. L'objectif de cette thérapeutique est de permettre à l'organe dentaire de poursuivre sa maturation voire de l'achever, tout en éliminant les complications liées à la nécrose du tissu pulpaire. En effet, les dents immatures présentent des parois canalaires et dentinaires fines, ainsi qu'une racine courte, ce qui est défavorable pour sa résistance mécanique sur le long terme, rendant aussi sa sollicitation orthodontique plus complexe, étant donné son rapport racine/couronne réduit.

Cette technique consiste en la formation d'un caillot sanguin à l'apex qui remplit le canal jusqu'à 3 millimètres sous la jonction amélo-cémentaire. Cela permet le recrutement des cellules souches résiduelles situées dans la gaine épithéliale de Hertwig ou dans la papille apicale, ainsi que sur la libération de facteur de croissance pour stimuler la dentinogénèse.⁴²

Selon l'American Association of Endodontists (AAE), les critères de succès de ce traitement sont les suivants :

- Disparition des symptômes et cicatrisation osseuse
- Augmentation de l'épaisseur des parois canalaires et / ou augmentation de la longueur de la racine
- Réponse au test de sensibilité positive

Puisque que ce traitement intéresse les dents immatures, les patients seront jeunes, entre 6 et 25 ans pour la majorité des cas, et donc plus susceptibles de recourir ultérieurement à un traitement orthodontique. Notons aussi que la revitalisation est désormais le traitement de choix recommandé

⁴¹ Jang et al., « Influence of apical root resection on the biomechanical response of a single-rooted tooth. Part 2, Apical root resection combined with periodontal bone loss ».

⁴² Chan et al., « Longitudinal cohort study of regenerative endodontic treatment for immature necrotic permanent teeth ».

par l'AAE et le nombre de patients en bénéficiant est en constante augmentation.⁴³ Il semble donc nécessaire de cerner dans quelle mesure le traitement orthodontique pourrait influencer une dent « revitalisée ».

Nous avons retenu trois articles faisant état de traitement de revitalisation suivi par un traitement orthodontique.

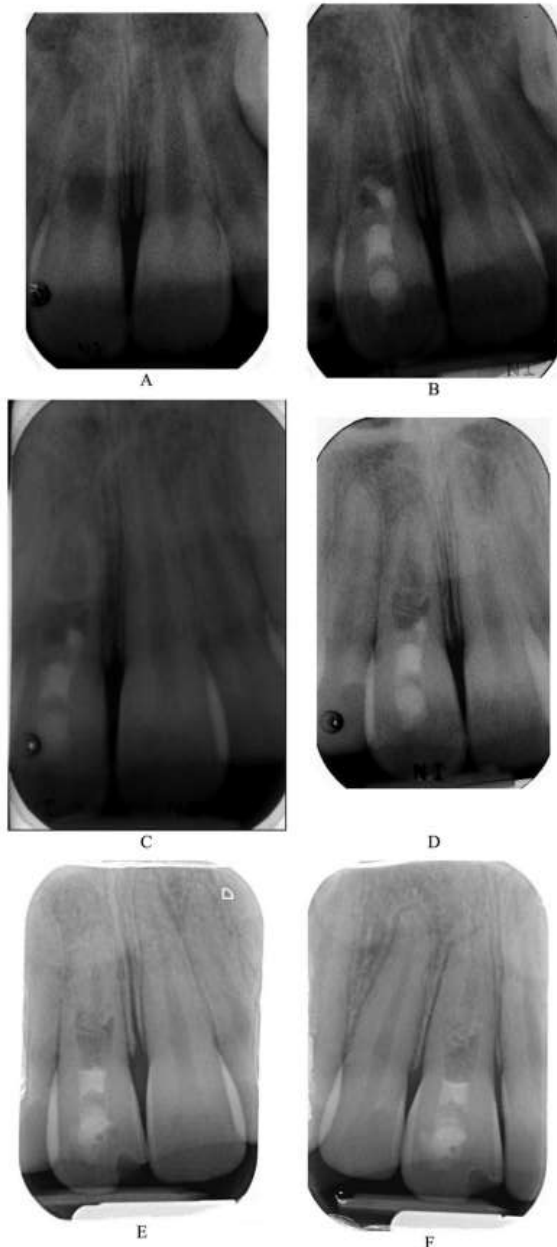
Pour chaque cas, une matrice nous permet d'analyser et de comparer les résultats obtenus, même si les protocoles de revitalisation mis ici en œuvre présentent tous des spécificités et ne sont pas standardisés.

En plus des figures suivantes, un tableau comparant les trois cas simultanément se trouve en annexe.

Les stades de développement de la dent selon Nola se trouvent en annexe. Pour rappel, la dent fait son éruption au stade 8 de Nola.

⁴³ Chaniotis, « Orthodontic movement after regenerative endodontic procedure : case report and long-term observations ».

Figure 6 : Suivi par clichés retro alvéolaires de 11



A : pré opératoire

B : 4 mois post RET

C : 18 mois post RET : formation d'un pont minéralisé au 2/3 de la racine

D : 2,5 ans post RET : épaissement des murs dentinaires

E : 5 ans post RET et 1 an après début du traitement orthodontique : formation d'un tissu dur irrégulier intra radiculaire et résorption apicale non significative

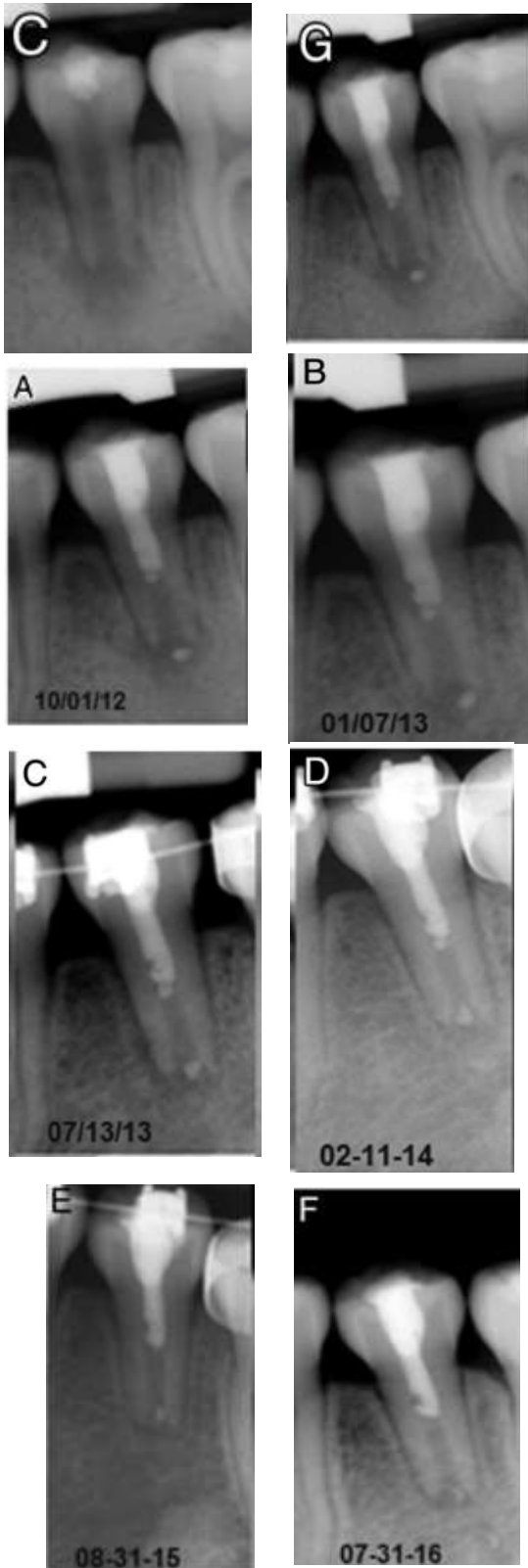
F : 6,5 ans post RET et 2,5 ans après le début du TT ortho : résorption apicale non pathologique

Auteur	Jawad et al. ⁴⁴
<u>Dent et âge dentaire</u>	11, Stade de Nola 8
<u>Cause et chronologie de nécrose</u>	Fracture amélo-dentinaire, nécrose objectivée à 15 mois post traumatisme, lors du suivi post trauma.
<u>Spécificité du protocole de RET</u>	Deux séances 1- irrigation NaOCl 0.5%, Temporisation pâte antibiotique duo 2- MTA mis en place sans matrice
<u>Spécificité du traitement orthodontique</u>	Initié 4 ans post-RET et durée de 2 ans, 11 sollicitée mécaniquement directement en fin de traitement seulement soit à 6 ans post-RET avec des forces minimales « pas de composant actif ou rétentif »
<u>Résultats</u>	4,5 ANS POST RET
<u>AVANT TT ORTHO</u>	<ul style="list-style-type: none"> ✓ Dent asymptomatique et cicatrisation périapicale ✓ Edification radiculaire visible dès 2,5 mois post RET (cliché D) ✓ Test de sensibilité + dès 9 mois
<u>Résultats</u>	6,5 ANS POST RET
<u>APRES TT ORTHO</u>	<ul style="list-style-type: none"> ✓ Dent asymptomatique et cicatrisation périapicale ✓ Résorption apicale visible dès 1 an post TT ortho (cliché E et F) ✓ Test de sensibilité +

Source : Auteure, d'après Jawad et al., 2018-2020.

⁴⁴ Jawad et al., « Orthodontic management of a non-vital immature tooth treated with regenerative endodontics : a case report ».

Figure 7 : Suivi par clichés retro alvéolaires de 35



<u>Auteur</u>	Natera et Mukherjee ⁴⁵
<u>Dent et âge dentaire</u>	35, Stade de Nola 8
<u>Cause et chronologie de nécrose</u>	Dens evaginatus avec abcès apical chronique, diagnostiqué trois semaines après une mise en sous occlusion iatrogène par son omnipratricien
<u>Spécificité du protocole de RET</u>	Trois séances 1- Irrigation NaCl 2%, temporisation pâte triple antibiotique 2- Rinçage EDTA 17%, MTA mis en place sans matrice 3- Restauration composite
<u>Spécificité du traitement orthodontique</u>	Initié un an post-RET et durée de deux ans, avec semble-t-il peu de communication inter-spécialistes : « au contrôle à un an post-RET, nous avons remarqué que le patient avait débuté un traitement orthodontique »
<u>Résultats AVANT TT ORTHO</u>	1 AN POST RET ✓ Dent asymptotique et cicatrisation périapicale ✓ Résidu de MTA à l'apex, pas de signes d'édification radiculaire ✓ Test de sensibilité -
<u>Résultats APRES TT ORTHO</u>	4 ANS POST RET, 1 AN POST TT ORTHO ✓ Dent asymptotique et cicatrisation périapicale ✓ Pas de signes d'édification radiculaire ✓ Test de sensibilité -

C1 : pré-opératoire avec LIPOE

G : cliché post RET, MTA à l'apex

A et B : guérison de la LIPOE apicale

C2 : début du traitement orthodontique

D et E : résorption du bouchon de MTA apical

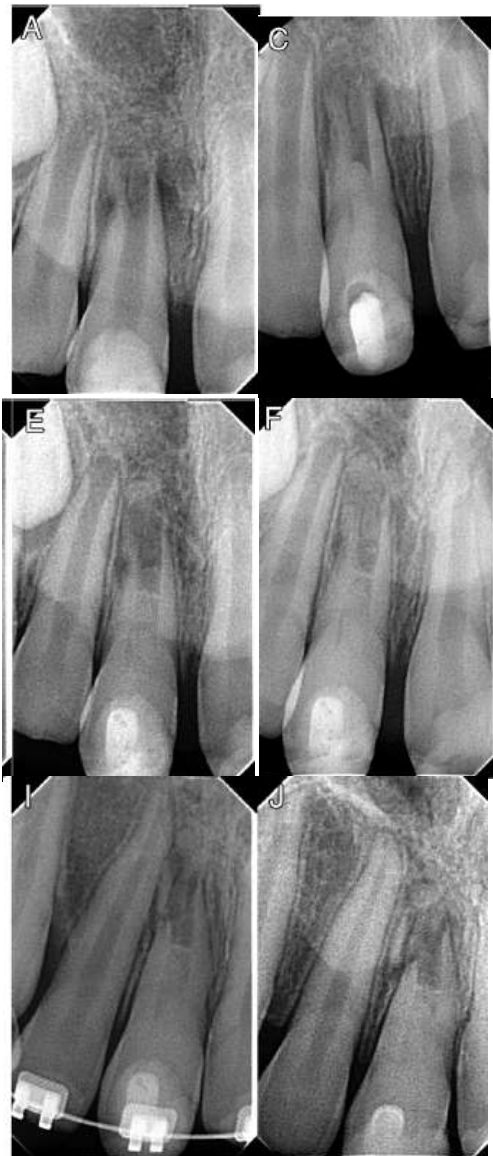F : fin du traitement orthodontique et épaissement des parois dentinaires

Source : Auteure, d'après Natera et Mukherjee, 2018-

2020.

⁴⁵ Natera et Mukherjee, « Regenerative endodontic treatment with orthodontic treatment in a tooth with dens evaginatus : a case report with a 4-year follow-up ».

Figure 8 : Suivi par clichés rétro-alvéolaires de 11



- A** : cliché pré-opérateur,
- C** : post-opérateur
- E** : 5 mois post RET avec diminution de la LIPOE et barrière minérale intracanaulaire
- F** : 8 mois post RET avec développement radiculaire en progression
- I** : 42 mois post RET et début du traitement orthodontique
- J** : 5,5 ans post RET et 2 ans de traitement ortho cicatrisation apicale complète

Auteur	Chaniotis ⁴⁶
<u>Dent et âge dentaire</u>	11, Stade de Nola 9
<u>Cause et chronologie de nécrose</u>	Triple traumatisme successivement dans le temps avec concussion, puis fracture amélo-dentinaire, puis intrusion superficielle associée à une fracture radiculaire apicale verticale et horizontale
<u>Spécificité du protocole de RET</u>	Deux séances 1- Irrigation abondante par pression négative avec 45 mL de NaCl 6% et 17 mL de EDTA, séchage et mise en place de biodentine simultanément sans matrice. 2- Restauration composite une semaine après
<u>Spécificité du traitement orthodontique</u>	Initié 3,5 ans post-RET, et durée de 2 ans. Les moyens orthodontiques mis en œuvre ne sont pas communiqués.
<u>Résultats AVANT TT ORTHO</u>	3,5 ANS POST RET ✓ Dent asymptotique et cicatrisation périapicale incomplète ✓ Edification radiculaire visible dès 8 mois ✓ Test de sensibilité -
<u>Résultats APRES TT ORTHO</u>	5.5 ANS POST RET ✓ Dent asymptotique et cicatrisation périapicale incomplète ✓ Edification radiculaire poursuivie et consolidation de la fracture radiculaire ✓ Test de sensibilité -

Source : Auteure, d'après Chaniotis, 2018-2020.

⁴⁶ Chaniotis, « Orthodontic movement after regenerative endodontic procedure : case report and long-term observations ».

Dans les trois cas étudiés, le traitement orthodontique ne compromet pas les résultats de la revitalisation. La résorption apparue dans le premier cas consécutivement au traitement orthodontique peut être qualifiée de non significative. Les auteurs ne mentionnent pas d'arrêt du traitement lors de son apparition. Bien que cette attitude semble contraire aux recommandations de suspension du traitement orthodontique, nous pouvons supposer que ce choix a été effectué en connaissance de cause puisque la 11 n'a été sollicitée qu'en fin de traitement et avec des « forces minimales ».

De même, dans le cas rapporté par Natera et Mukherjee ⁴⁷, la migration d'un « puff » de Mineral Trioxide Aggregate (MTA) apicalement se produit lors de l'obturation de la dent, reste stable pendant un an, et suite aux sollicitations orthodontiques, la taille du puff diminue. Pour autant, la racine n'est pas résorbée et s'accompagne même d'un léger épaississement des parois.

Le traitement orthodontique dans le troisième cas s'accompagne de surcroît d'une amélioration des résultats, avec la cicatrisation complète de la lésion apicale et la consolidation de la fracture radiculaire.

Le niveau de preuve associé à ces trois études n'est pas suffisant pour en déduire une conduite à tenir standardisée. Les auteurs rapportant ces cas cliniques déplorent tous le faible nombre d'études abordant la corrélation entre revitalisation et traitement orthodontique, en dépit de l'importance des enjeux.

En attendant que notre communauté scientifique n'approfondisse plus le sujet, nous pouvons supposer qu'un traitement orthodontique « raisonné » ne serait pas contre-indiqué après un traitement de revitalisation, sur des dents asymptomatiques, indépendamment des autres critères de réussite (édification radiculaire objectivée et test de sensibilité positif). Il semble préférable d'observer un délai conséquent après la revitalisation, tout en prenant en compte, dans la mesure du possible, le stade de croissance du patient, pour mettre à profit son pic de croissance.

Bien qu'intellectuellement séduisant, le terme de régénération endodontique n'est pas parfaitement adéquat. Plusieurs études constatent que le tissu qui se reforme dans le canal n'est pas régénéré ad integrum. Sur les parois canalaires, il s'agirait d'une ostéo-dentine nouvellement formée ⁴⁸, ou d'un

⁴⁷ Natera et Mukherjee, « Regenerative endodontic treatment with orthodontic treatment in a tooth with dens evaginatus : a case report with a 4-year follow-up ».

⁴⁸ Meschi et al., « Regenerative endodontic procedure of an infected immature permanent human tooth : an immunohistological study ».

tissu similaire au ciment et à l'os ⁴⁹. Le tissu pulpaire laisserait place à un tissu conjonctif fibreux, contenant des cémentoblastes et ostéoblastes. ⁵⁰ C'est pourquoi la littérature émet des réserves quant au déplacement orthodontique d'une dent revitalisée.

Selon Jawad et al., l'effet à long terme de ce type d'os et de ciment intracanalair demeure inconnu, particulièrement suite à un traitement orthodontique. ⁵¹

Aussi, un cas dans la littérature rapporte une ankylose interne, avec une invasion osseuse dans le canal 10 ans après la réimplantation d'une incisive centrale expulsée ⁵². Même si les protocoles mis en œuvre ne sont pas identiques, il s'agit aussi d'une procédure qui s'appuie sur le potentiel de différenciation des cellules de la gaine épithéliale de Hertwig et sur leur évolution in vivo.

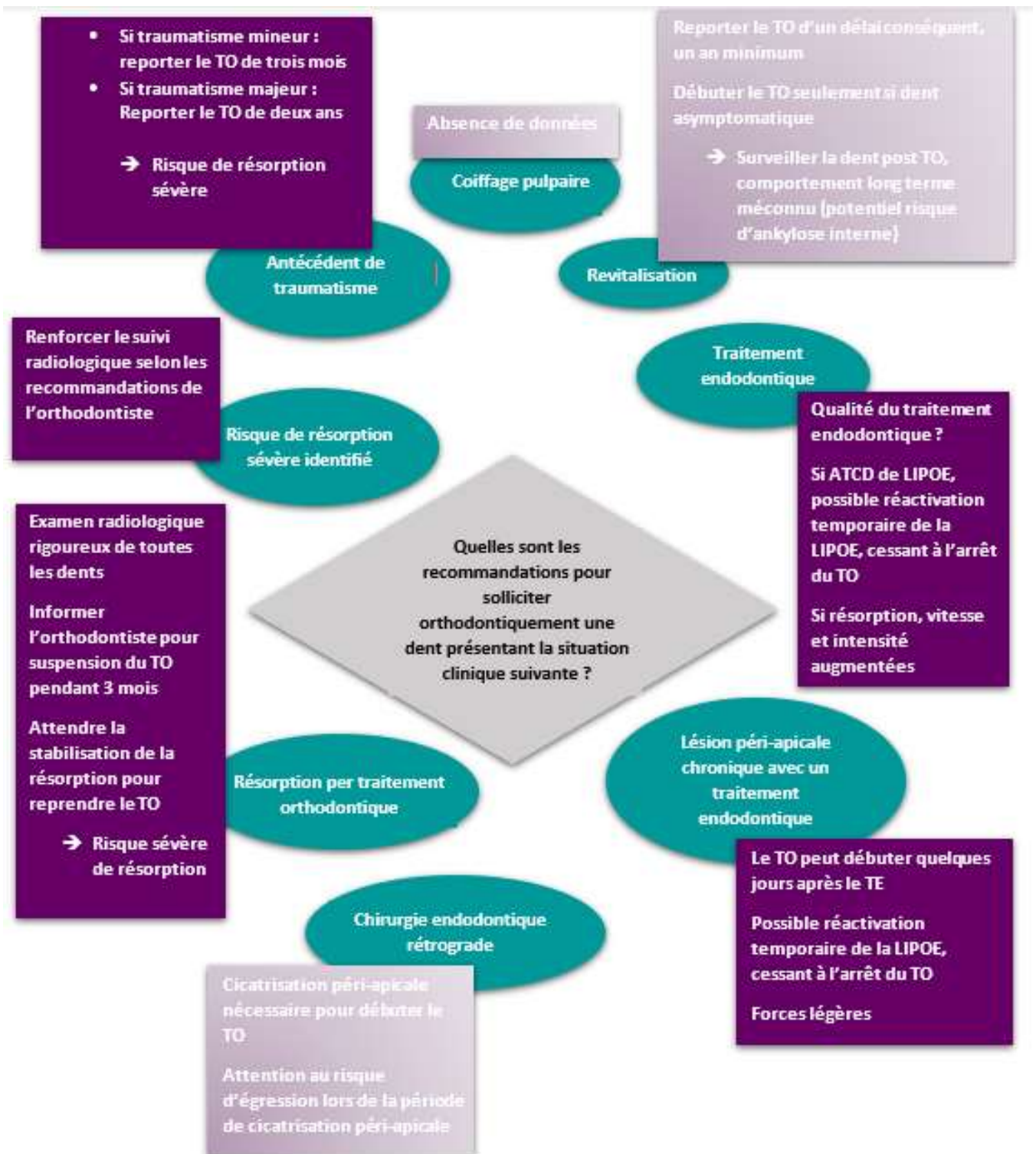
⁴⁹ Yamauchi et al., « Tissue engineering strategies for immature teeth with apical periodontitis ».

⁵⁰ Lei et al., « Histologic and immunohistochemical findings of a human immature permanent tooth with apical periodontitis after regenerative endodontic treatment ».

⁵¹ Jawad et al., « Orthodontic management of a non-vital immature tooth treated with regenerative endodontics : a case report ».

⁵² Andreasen J. O., « Response of traumatized dental tissues to various treatment procedures ».

Figure 9 : Diagramme décisionnel des conduites à tenir pour des dents à traiter orthodontiquement à l'échelle de l'omnipraticien ou endodontiste



Source : Auteure, 2020.

1.3.2 Les avancées orthodontiques : les aligneurs transparents

Les moyens orthodontiques ont également évolué avec l'arrivée des aligneurs transparents conçus par ordinateur. Ils permettent de réaliser un traitement, pour certaines indications, en diminuant la gêne esthétique procurée par un traitement multi-attaches vestibulaires, et l'inconfort fonctionnel lié à un traitement multi-attaches lingual.

Introduits en 1999 par la société Invisalign à un congrès annuel d'orthodontie aux Etats-Unis, cette méthode a connu depuis une grande expansion à travers le monde. Puisque les caractéristiques des forces appliquées sont déterminantes dans la réponse de l'organe dentaire, nous allons étudier les singularités des traitements par aligneurs.

1.3.2.1 Le risque carieux et les aligneurs transparents

En termes de risque carieux, l'hygiène bucco-dentaire est simplifiée avec des gouttières transparentes par rapport à un traitement multi-attaches car un traitement avec gouttières transparentes nécessite simplement le retrait de la gouttière pour pouvoir réaliser le brossage selon la technique habituelle. La présence éventuelle de taquets de composite sur la face vestibulaire des dents n'est pas très rétentive de plaque car leur état de surface est lisse, ils sont de dépouilles, et généralement peu nombreux.

En revanche, avec des aligneurs, le patient doit porter une attention rigoureuse à ne pas grignoter ni effectuer des repas d'une durée trop longue. Avant chaque prise alimentaire ou de boisson sucrée (incluant café, lait), le patient est censé retirer ses gouttières ; puis, après le repas, se brosser les dents avant de remettre en place ses gouttières. Cette procédure vise à empêcher la stagnation de sucres au contact des dents, en absence « d'auto-nettoyage » par la chasse salivaire et le mouvement des muqueuses.

Il s'agit d'un point positif si le patient réussit à corriger ses habitudes cariogènes car il s'implique dans son traitement ⁵³ mais peut devenir un facteur aggravant si le patient n'observe pas les recommandations.

⁵³ Boyd, « Periodontal and restorative considerations with clear aligner treatment to establish a more favorable restorative environment ».

Enfin, les aligneurs présentent un aspect pédagogique. Leur transparence et leur odeur seront rapidement altérées si les résidus alimentaires s’y accumulent.⁵⁴ Cela peut être un bon moyen d’objectiver la plaque dentaire pour le patient.

De plus, la gestion de la maladie carieuse est simplifiée, un simple retrait de la gouttière est nécessaire pour réaliser le soin. Pour les contrôles, les bite-wing permettent d’objectiver intégralement les points de contacts interdentaires, contrairement aux traitements multi-attaches, où souvent le fil masque une partie du point de contact et de potentielles récurrences carieuses.

1.3.2.2 Le risque de résorption et les aligneurs transparents

Le risque de résorption orthodontique avec des aligneurs semblerait inférieur comparativement à celui avec un traitement multi-attaches fixe.⁵⁵

Dans la littérature, les cas de résorptions consécutives à un traitement orthodontique avec des aligneurs sont anecdotiques.⁵⁶

Une étude longitudinale menée par Boyd ne détectait aucune résorption chez 100 patients traités par dispositifs Invisalign tandis que le taux de résorption avoisinait les 10 % chez les patients traités par des dispositifs fixes et donc délivrant des forces continues.⁵⁷

De même, une étude plus récente établit les mêmes conclusions. La comparaison de la sévérité et la prévalence des résorptions induites par un traitement orthodontique, dans des cas avec un indice de déplacement similaire, est mesurée à l’aide de CBCT.⁵⁸

Cela pourrait être attribué au caractère intermittent des forces délivrées par des aligneurs transparents, puisqu’il s’agit d’un dispositif amovible. Le patient les retire plusieurs fois dans la journée, et la gouttière se détend au fur et à mesure qu’elle est portée. Comme exposé précédemment (cf. 1.2.4 Prévention à l’échelle de l’orthodontiste), il n’existe cependant pas de consensus autour de la notion de moindre risque pour l’application d’une force intermittente, à cause du mouvement de « jiggling » induit.

⁵⁴ Boyd.

⁵⁵ Boyd.

⁵⁶ Brezniak et Wasserstein, « Root resorption following treatment with aligners ».

⁵⁷ Boyd, « Complex orthodontic treatment using a new protocol for the Invisalign appliance ».

⁵⁸ Li et al., « Prevalence and severity of apical root resorption during orthodontic treatment with clear aligners and fixed appliances : a cone beam computed tomography study ».

Aussi, le faible nombre de résorptions avec des gouttières transparentes pourrait être biaisé par l'indication des gouttières conçues par ordinateur, utilisées pour des mouvements relativement simples, donc avec des risques minorés de résorption. Par exemple, le mouvement de torque, un des mouvements les plus générateurs de résorption, ne peut être guidé par des aligneurs transparents.⁵⁹

Brezniak rapporte un cas de résorptions découvertes à la fin d'un traitement orthodontique exclusivement conduit par des gouttières Invisalign, chez un patient de 25 ans.⁶⁰ Toutes les incisives maxillaires sont touchées par des résorptions de grade C (cf. 1.2.1.2. Résorptions : facteurs de risque). Les deux incisives centrales avaient subi un traumatisme lorsque le patient avait 10 ans, vraisemblablement une fracture amélo-dentinaire ; ces dents étaient donc à risque majoré de résorption.

Brezniak et Wasserstein⁶¹ soulignent que le principe même du déplacement orthodontique repose sur le processus inflammatoire des tissus dentaires et péri-dentaires, quel que soit le dispositif orthodontique mis en œuvre. Par conséquent, un traitement par aligneurs n'exclut pas le risque de résorption.

En ce qui concerne l'intensité des forces délivrées par les gouttières transparentes, les gouttières Invisalign, aligneurs les plus commercialisés, ne précisent pas leur intensité. En considérant le déplacement moyen induit par une gouttière qui est de 0.2 mm par dent, on peut en déduire que les forces délivrées sont légères⁶².

Par ailleurs, la conception par ordinateur pourrait constituer un outil intéressant pour quantifier précisément la force à appliquer localement sur une dent présentant un risque de résorption accru. Avec un traitement classique, il est complexe d'estimer rigoureusement la quantité de force appliquée en un point.

Pour conclure, le traitement orthodontique par aligneur apporte des bénéfices dans la gestion du risque carieux, dans l'éducation du patient à l'hygiène orale et pourrait aider à mieux contrôler le risque de résorption. Toutefois, comme tout traitement, il ne peut être généralisé à tous les patients, car il répond à des indications précises, que l'orthodontiste est à même d'évaluer.

⁵⁹ Brezniak et Wasserstein, « Root resorption following treatment with aligners ».

⁶⁰ Brezniak et Wasserstein.

⁶¹ Brezniak et Wasserstein.

⁶² Brezniak et Wasserstein.

2 : L'orthodontie au service de l'omnipratique : l'extrusion orthodontique à visée conservatrice

L'idée selon laquelle le traitement orthodontique améliore l'esthétique du sourire et du visage, l'équilibre de l'occlusion et l'efficacité du contrôle de plaque, est bien ancrée. Ces bénéfices s'inscrivent donc dans une vision globale, pourtant l'orthodontie apporte aussi des solutions locales, en jouant le rôle d'adjuvant dans le traitement conservateur.

2.1 Considérations théoriques sur l'extrusion orthodontique

Lorsque l'organe dentaire est délabré, la localisation des limites peut constituer un frein à sa conservation sur l'arcade si celle-ci est excessivement basse. L'extrusion orthodontique ou éruption forcée est une solution pour s'affranchir de cette position compromettante, et permettre ainsi la conservation de l'organe dentaire. Cela consiste à tracter la dent coronalement afin d'exposer ses limites de tissu dentaire sain dans un environnement plus favorable à sa restauration et à son pronostic long terme.⁶³

Toutefois, « repousser les limites » n'est pas prétexte à délaissier les prérequis essentiels de la dentisterie. Comme toute thérapeutique, l'extrusion orthodontique répond à certaines indications et situations que nous allons aborder ci-après.

2.1.1 Indications et bénéfices

2.1.1.1 Etiologie

Les étiologies d'une limite excessivement basse, c'est-à-dire sous-gingivale voire juxta-osseuse, pour réhabiliter une dent sont nombreuses. Il s'agit d'une problématique au cœur de notre pratique quotidienne.

- La fracture dentaire, d'origine traumatique ou causée par une fragilité mécanique. Avec le développement des restaurations collées, la fracture de cuspidés trop sollicitées constitue un échec auquel nous sommes de plus en plus confrontés dans notre pratique.

⁶³ Kapoor et al., « "Orthodontic - endodontic relationship" : a symbiotic approach ».

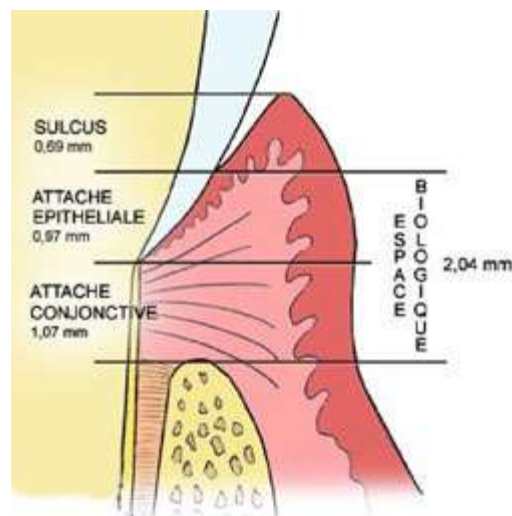
- La communication endo-parodontale dans la portion cervicale, consécutive à une résorption ou à un acte iatrogène (logement de tenon aberrant, résorption interne ou externe mais cervicale ...)
- Une lésion carieuse volumineuse et étendue au-delà de la jonction émail-cément, nécessitant une éviction importante de tissu dentaire carié.

2.1.1.2 Principes satisfaits par l'extrusion orthodontique

L'extrusion orthodontique permet de satisfaire différents principes de conservation et de restauration, enfreints lorsque la perte de substance dentaire est conséquente.

Le respect de l'espace biologique, constitué de l'attache épithéliale et de l'attache conjonctive. Cela correspond à la distance entre le fond du sulcus dentaire et le sommet de la crête osseuse. Il mesure en moyenne 2.04 mm⁶⁴, et a un rôle de protection du parodonte.

Figure 10 : Schéma de l'espace biologique



Source : Gargiulo, Wentz, et Orban « Dimensions and relations of the dentogingival junction in humans », 1961.

Cependant, si ce dernier subit une agression persistante, cela peut conduire à une résorption osseuse, et à une inflammation gingivale chronique ou récession gingivale en fonction que la gencive soit épaisse ou fine, et en fonction que la face concernée soit proximale ou non.

⁶⁴ Gargiulo, Wentz, et Orban, « Dimensions and relations of the dentogingival junction in humans ».

Une limite interférant avec cet espace biologique serait donc néfaste pour l'os alvéolaire sous-jacent⁶⁵. La limite supra-gingivale sera à privilégier, mais une limite intra-sulculaire laissant l'attache conjonctive intègre est tolérée.⁶⁶ En présence d'une limite au niveau de l'espace biologique, l'extrusion orthodontique permet de replacer la limite plus coronalement, donc intra-sulculaire voire supra-gingivale.

Sur une structure dentaire supra-gingivale déficiente en hauteur, l'éruption forcée peut favoriser l'effet de férule. Il se définit comme un sertissage de la couronne entourant les parois parallèles de la dentine et s'étendant autour de la préparation dans la région cervicale, couvrant 360° de la circonférence de la dent, avec une hauteur minimale de 1,5 à 2 mm. L'effet de férule est le garant de la stabilité d'une couronne cimentée sur le long terme.

De plus, l'isolement étanche à l'aide d'une digue de gomme, compromis par le délabrement dentaire, peut être rendu possible grâce à l'extrusion orthodontique.

D'une façon plus générale, ce processus offre un meilleur accès aux limites, pour leur préparation, leur enregistrement par empreinte, le contrôle de l'adaptation de la pièce prothétique et des phases d'assemblage.

Par ailleurs, bien que l'objectif principal ne soit pas parodontal, l'extrusion orthodontique peut aussi permettre de corriger un défaut osseux crestal, puisque, dans les conditions adéquates, la dent se déplace accompagnée de son os de soutien. D'après Farmakis, lorsque l'extrusion orthodontique est initiée, les forces de traction dans le ligament parodontal stimulent l'apposition marginale de l'os crestal.⁶⁷ Cette propriété est notamment exploitée en implantologie pour corriger des défauts osseux crestaux, avant l'avulsion d'une racine compromise et la pose d'un implant.⁶⁸

⁶⁵ Günay et al., « Placement of the preparation line and periodontal health : a prospective 2-year clinical study ».

⁶⁶ Sarasagopalan, « Allongement de couronne clinique et remontée de marge cervicale : deux techniques de restauration des limites infra-gingivales ».

⁶⁷ Farmakis, « Orthodontic extrusion of an incisor with a complicated crown root fracture, utilising a custom-made intra-canal wire loop and endodontic treatment : a case report with 7-years follow-up ».

⁶⁸ Volponi Carvalho et al., « Orthodontic extrusion with or without circumferential supracrestal fiberotomy and root planing ».

2.1.2 Limites et difficultés

Bien que l'extrusion orthodontique ait été exposée dans la littérature dès les années 70, notamment avec Delivanis et Simon ⁶⁹, et qu'elle offre un recul clinique satisfaisant, sa mise en œuvre dans notre pratique quotidienne en France reste encore discrète.

2.1.2.1 Réticences d'ordre psychologique

Sur le plan de l'investissement personnel, il s'agit d'un traitement qui demande une coopération importante de la part du patient. L'allongement du temps de traitement pour « une seule dent » peut les décourager puisque en général deux à quatre mois sont nécessaires, avec des séances de contrôle régulières. Aussi, comme pour tout projet de réhabilitation entrepris, un risque carieux maîtrisé et un contrôle de plaque correct sont indispensables. En effet, il serait regrettable d'extruder une dent pendant quelques mois, pour découvrir à la fin du processus orthodontique une lésion carieuse récidivante, abaissant de nouveau la limite et compromettant sa réhabilitation.

Nous avons aussi souhaité approfondir la perception des praticiens sur l'extrusion orthodontique, et comprendre pourquoi une technique décrite depuis longtemps demeure « boudée ». Pour ce faire, un questionnaire a été soumis via les réseaux sociaux numériques en grande partie à destination des jeunes praticiens d'Université de Paris formés à Montrouge. Nous avons obtenu 53 réponses.

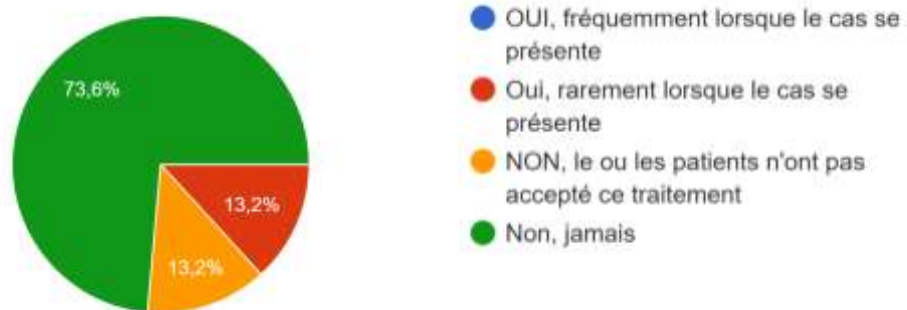
A la question ouverte « Chez un patient motivé pour conserver sa dent, mais face à une limite dentaire trop basse, quelles solutions pour "repousser les limites" envisagez-vous ? », la majorité énoncent l'élongation coronaire et la remontée de marge, et seuls 20,7 % mentionnent l'extrusion orthodontique.

Ce sondage confirme que cette thérapeutique semble peu mise en œuvre en France, même chez les jeunes praticiens avec 13,2 % des sondés qui y ont eu ponctuellement recours, et une grande majorité qui ne le propose pas à leurs patients.

⁶⁹ Simon et al., « Extrusion of endodontically treated teeth ».

Figure 11 : Diagramme de la fréquence de mise en œuvre de l'extrusion orthodontique

Avez-vous déjà eu recours lors de vos études ou de votre pratique à l'extrusion orthodontique pour exposer des limites basses ?



Source : Auteure, 2020.

En ce qui concerne les freins, la plupart invoquent l'implication du patient trop exigeante (83 %), puis le coût financier excessif pour le patient (71,1 %) et enfin un manque de connaissance (24,5 %) et la difficulté de mise en œuvre (20,7 %).

Le manque de confiance ou fiabilité de ce traitement ne semble pas en être la cause : plus de deux tiers des sondés pensent qu'il s'agit d'une option viable sur le long terme d'un point de vue pratique. Quant aux réticences opposées à cette pratique, seuls 1,9 % évoquent un pronostic long terme défavorable, et 7,9 % penchent plutôt pour une balance bénéfice/risque défavorable.

Figure 12 : Diagramme de la perception de la fiabilité de l'extrusion orthodontique

Sur le plan théorique, pensez-vous que l'extrusion orthodontique à visée conservatrice soit une option viable sur le long terme ?



Source : Auteure, 2020.

Dans les remarques relevées, certains déplorent une « absence de protocole clair » pour y recourir ou une formation qui survole cette thérapeutique sans l'approfondir concrètement. C'est pourquoi nous nous attacherons à dégager les points clefs de cette thérapeutique prometteuse à la mise en œuvre fastidieuse, en explorant de façon théorique puis clinique, les limites et les difficultés rencontrées lors de leur mise en œuvre.

2.1.2.2 Limites techniques


Sur le plan technique, il existe des contre-indications liées à l'extrusion.

Dans les facteurs généraux, la santé générale ou les antécédents médicaux d'un patient peuvent être un obstacle à cette thérapeutique. Ce sont les mêmes que ceux contre-indiquant un traitement orthodontique.

Au niveau de l'environnement, un encombrement dentaire modéré à sévère dans la zone de la dent à extruder peut rendre la procédure d'extrusion isolée aberrante, voire la compromettre, faute d'espace suffisant pour tracter et reconstituer la dent.⁷⁰ Dans de tels cas de figure, le patient devra accepter de corriger son encombrement antérieur, donc de suivre un traitement orthodontique global ou alors renoncer à l'extrusion.

Figure 13 : Moulages d'étude, 11 fracturée et 12 palato-versée compromettant l'axe d'extrusion de

11



Source : So Hee Kang et al., « Esthetic enhancement of a traumatized anterior tooth with a combination of forced eruption and tooth alignment : a case report », 2016.

⁷⁰ So-Hee K. et al., « Esthetic enhancement of a traumatized anterior tooth with a combination of forced eruption and tooth alignment : a case report ».

Dans le registre esthétique à nouveau, une réserve est émise sur un point : le diamètre circonférentiel d'une racine extrudée sera inférieur à celui de sa controlatérale, puisque les racines ont une forme conique. Cela peut nuire à la symétrie du sourire, avec un risque de réaliser une reconstitution coronaire en sur-contour pour égaler le diamètre méso-distal de la dent controlatérale.

En ce qui concerne les obstacles anatomiques, un rapport étroit entre une racine et le sinus maxillaire sera aussi vecteur de difficultés, voire de contre-indications à l'extrusion. Engager une dent qui interagit avec le sinus maxillaire dans un mouvement orthodontique comporte un haut risque de complications ⁷¹ : perforation de la membrane sinusienne, résorption radiculaire accrue ou encore perte d'os alvéolaire.

D'un point de vue histologique, « le plancher du sinus maxillaire est constitué d'os cortical compact ». ⁷² La différence de fréquence de renouvellement osseux et de « surface active » (os pouvant se renouveler au contact de la dent) entre l'os cortical et l'os trabéculaire (habituellement sollicité en orthodontie) est vecteur de difficultés. La discipline orthodontique en est à ses prémices pour relever ce challenge, et suggère que des forces légères associées à une faible vitesse de déplacement doivent être appliquées pour y parvenir en minimisant les complications ⁷³. Toutefois, cela dépasse nos compétences d'omnipraticien, il conviendra d'adresser d'emblée le patient à un orthodontiste pour savoir si l'extrusion est envisageable.

En ce qui concerne les facteurs intrinsèques le rapport racine-couronne est déterminant. Comme pour les restaurations conventionnelles, le ratio doit être de 1/1 dans les cas les plus extrêmes, c'est-à-dire que la longueur de la racine ancrée dans l'os de soutien doit être supérieure ou égale à la longueur de la couronne clinique.

$$\text{racine intra-osseuse} \geq \text{couronne clinique extra-osseuse}$$

Une racine courbée ne contre-indique pas son extrusion, mais le praticien devra en tenir compte dans son traitement.

De même une dent pluriradiculée peut être extrudée, mais sa sollicitation orthodontique sera plus complexe et plus longue. Il conviendra alors de rapprocher ces difficultés au ratio bénéfice / risque et autres solutions thérapeutiques.

⁷¹ Wehrbein et al., « Der einfluß des kieferhöhlenbodens auf die orthodontische zahnbewegung [abstract] ».

⁷² McGowan David A, *The maxillary Sinus and Its Dental Implications [Texte Imprimé]* / David A. MacGowan, Prudence W. Baxter, Jacqueline James.

⁷³ Cha, Zhang, et Zhao, « Treatment of Class II malocclusion with tooth movement through the maxillary sinus ».

Aussi, certains auteurs considèrent qu'une extrusion au-delà de 5 mm accroît le risque d'intrusion récidivante et donc pourrait compromettre la stabilité du traitement.⁷⁴ De plus, une extrusion au-delà de 5 mm compromettra dans la plupart des cas le rapport racine/couronne. Nous en déduisons donc qu'une fracture s'étendant à plus de 5-6 millimètres sous le niveau gingival constitue la limite de faisabilité de l'extrusion orthodontique.

2.1.3 Alternatives thérapeutiques

Afin d'évaluer au mieux la pertinence de l'extrusion orthodontique, nous allons la mettre en perspective avec les alternatives thérapeutiques possibles. Il en résultera une estimation plus claire pour le patient du ratio bénéfice/risque, et nous comprendrons pourquoi l'extrusion orthodontique peut apparaître comme une option thérapeutique de choix pour exposer une limite basse.

L'approche la plus courante et contemporaine est la remontée de marge coronaire. Il s'agit d'une technique additive, indiquée lorsqu'une isolation satisfaisante avec une digue ne peut être obtenue. Un matriçage complémentaire permet d'étanchéfier la limite, et d'y coller un composite, qui viendra recréer une limite plus coronale, et donc plus facilement isolable, en vue de la réalisation de la prothèse d'usage. Cette technique se réalise dans la même séance que la préparation, et ne nécessite pas de délai de cicatrisation, elle est donc très rapide. Bien que très conservatrice et séduisante, selon Sarasagopalan : « l'application de cette technique reste encore incertaine compte tenu du peu de données cliniques, du recul et des limites de chaque étude. »⁷⁵

Une autre alternative serait l'allongement de couronne clinique, très plébiscité auparavant. Cette solution nécessite deux séances à proprement parler : la première pour l'intervention chirurgicale et la seconde dans les deux semaines qui suivent pour rebaser la couronne provisoire, afin d'optimiser la cicatrisation des tissus mous⁷⁶. Un délai de cicatrisation de trois à six mois devra être observé avant la réalisation de la prothèse d'usage. Toutefois, cette approche apparaît aujourd'hui comme moins conservatrice. La plastie osseuse souvent nécessaire peut altérer aussi l'os de soutien de la dent adjacente, malgré les précautions opératoires appliquées. De plus, cela requiert souvent un retrait d'os supplémentaire pour harmoniser les contours osseux et éviter ainsi la création d'un cratère osseux,

⁷⁴ Heda, Heda, et Kulkarni, « A multi-disciplinary approach in the management of a traumatized tooth with complicated crown-root fracture : a case report ».

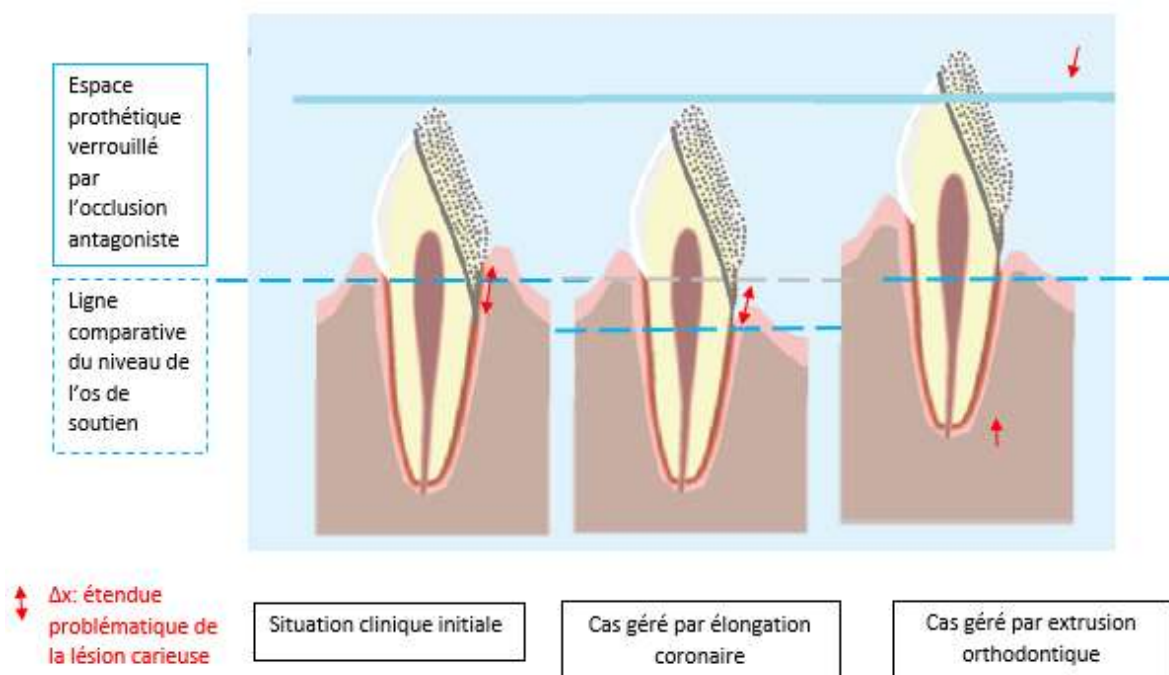
⁷⁵ Sarasagopalan, « Allongement de couronne clinique et remontée de marge cervicale : deux techniques de restauration des limites infra-gingivales ».

⁷⁶ Sarasagopalan.

qui engendrerait une inflammation chronique voire une résorption osseuse. Dans une approche esthétique, l'élongation coronaire peut engendrer un dénivelé osseux asymétrique, résultant en un décalage des collets.

Aussi, au sujet du rapport racine/couronne, nous constatons qu'avec l'extrusion orthodontique, la hauteur de couronne clinique reste la même puisque l'espace prothétique disponible, verrouillé d'une part par les dents antagonistes, et d'autre part avec le niveau parodontal, reste inchangé. Avec l'extrusion orthodontique, seule la longueur de la racine est diminuée, d'une hauteur équivalente à la profondeur sous gingivale de perte de substance. En revanche, avec l'élongation coronaire, la hauteur clinique de couronne est augmentée aux dépens de la longueur de la racine, c'est-à-dire que la longueur de racine soutenue par l'os diminue et la hauteur de couronne clinique augmente.

Figure 14 : Schéma comparatif de l'impact sur le rapport racine/couronne entre un traitement d'élongation coronaire et un traitement d'extrusion orthodontique



Source : Auteure, 2020.

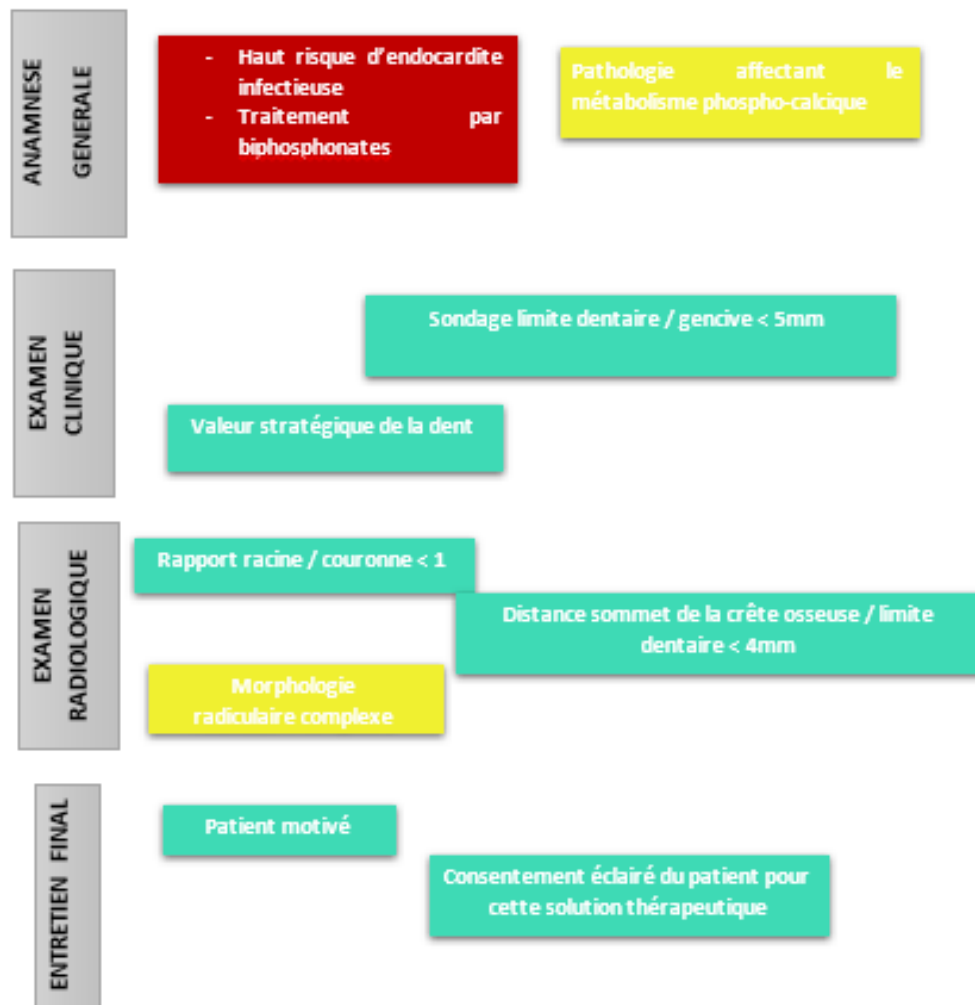
L'élongation coronaire est donc moins favorable au rapport racine/couronne que l'extrusion forcée.

L'autre alternative, plus avancée dans le gradient thérapeutique, serait l'avulsion de la racine et la mise en place d'un implant. Bien qu'attrayante pour le patient, il convient de lui rappeler que la solution implantaire présente aussi des limites. D'une part, leur durée dans le temps est également limitée,

d'autre part les infections péri-implantaires restent possibles et les prothèses implantaires sont plus souvent sujettes aux complications que les prothèses dentoportées ⁷⁷.

2.1.4 Poser l'indication de l'extraction

Figure 15 : Poser l'indication de l'extraction



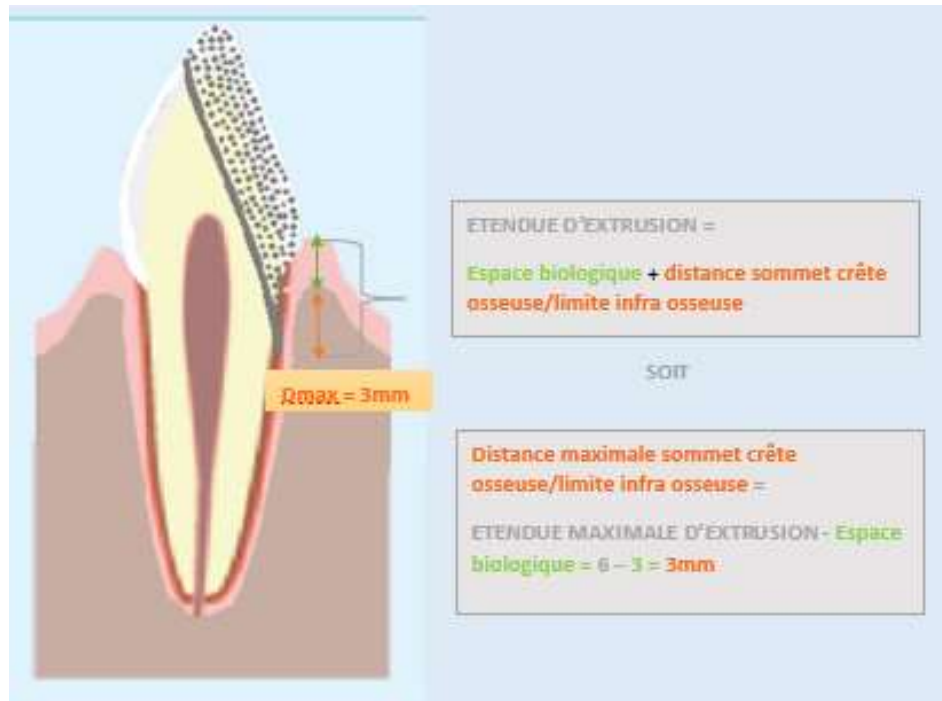
Source : Auteure, 2020.

NB : un cliché rétro-alvéolaire complémentaire pourra être effectué lorsque la limite sera clairement exposée, après un curetage carieux par exemple, ou une dépose de fragment dentaire, pour l'objectiver précisément si le cliché pré-opératoire était sujet à interprétation. En sachant que l'intégrité de l'espace biologique est assurée avec une distance de 3 mm entre le sommet de la crête

⁷⁷ Pjetursson et al., « Comparison of survival and complication rates of tooth-supported fixed dental prostheses (FDPs) and implant-supported FDPs and single crowns (SCs) ».

osseuse et la limite, et que 6 mm constituent la limite de faisabilité de l'extrusion, cette thérapeutique sera donc envisageable avec une limite radiologique allant jusqu'à 2-3 mm sous le sommet de la crête osseuse.

Figure 16 : Schéma représentant la limite de faisabilité de l'extrusion



Source : Auteure, 2020.

2.2 Mise en œuvre d'une extrusion orthodontique

2.2.1 Conduite du traitement orthodontique

Pour mener à bien l'extrusion orthodontique, plusieurs principes doivent être observés.

Bien que cela soit difficile à quantifier localement et précisément, les auteurs s'accordent pour statuer que la force appliquée doit être légère, comprise entre 0,15 N et 0,3 N, ce qui équivaut à une masse d'environ 15 à 30 g^{78 79}. Il faudra aussi appliquer la force le long de l'axe de la dent, afin de ne pas induire une inclinaison non souhaitée.

⁷⁸ Farmakis, « Orthodontic extrusion of an incisor with a complicated crown root fracture, utilising a custom-made intra-canal wire loop and endodontic treatment : a case report with 7-years follow-up ».

⁷⁹ Heda, Heda, et Kulkarni, « A multi-disciplinary approach in the management of a traumatized tooth with complicated crown-root fracture : a case report ».

Ce mouvement d'extrusion s'accompagne généralement d'une migration coronale de la gencive avec la dent, puisque l'organe dentaire se déplace accompagné de son parodonte. Plus le mouvement d'extrusion sera rapide, moins cette migration gingivale sera prononcée. En effet, l'adaptation physiologique aura eu moins de temps pour se mettre en place.⁸⁰ Toutefois, un mouvement trop rapide risquerait de provoquer un déchirement du ligament et donc l'ankylose de la racine, ce qui compromettrait son déplacement.

La sollicitation orthodontique se décomposera en deux phases : l'extrusion active où la dent se déplace puis la passivation, où l'objectif est de stabiliser la dent dans sa nouvelle position et de prévenir sa récurrence. La durée de ce processus est généralement comprise entre deux et quatre mois, peut s'étendre jusqu'à six mois. Cela varie en fonction de l'amplitude de l'extrusion, de la réponse de l'organe dentaire et des forces appliquées.

La phase active est plus rapide, dure environ trois semaines. Pour le contrôle radiographique, il est normal d'observer un élargissement ligamentaire après quatre semaines de traction, qui se résout par la suite lors de la période de passivation⁸¹.

Selon Simon et al., la durée de passivation doit être comprise entre 8 à 12 semaines.⁸² Toutefois, la durée de passivation ne peut être définie de façon arbitraire et doit être adaptée au cas par cas.

2.2.2 Choix du dispositif et du système d'ancrage orthodontique

Pour effectuer le mouvement de traction orthodontique à proprement parler, des dispositifs orthodontiques variés peuvent être utilisés. Cela comprend un ancrage sur la dent à extruder et un système pour exercer des contraintes. Ils peuvent être fixes, amovibles, intracanaux ou supra-gingivaux.

Bien que le traitement orthodontique soit géré par le spécialiste, l'extrusion orthodontique relève d'une prise en charge multidisciplinaire. A ce titre, il est préférable que l'omnipraticien puisse appréhender le traitement dans sa globalité, afin de collaborer efficacement.

Nous allons étudier les solutions proposées par la littérature en fonction des différents paramètres à évaluer en amont.

⁸⁰ Bach, Baylard, et Voyer, « Orthodontic extrusion : periodontal considerations and applications ».

⁸¹ Kapoor et al., « "Orthodontic - endodontic relationship" : a symbiotic approach ».

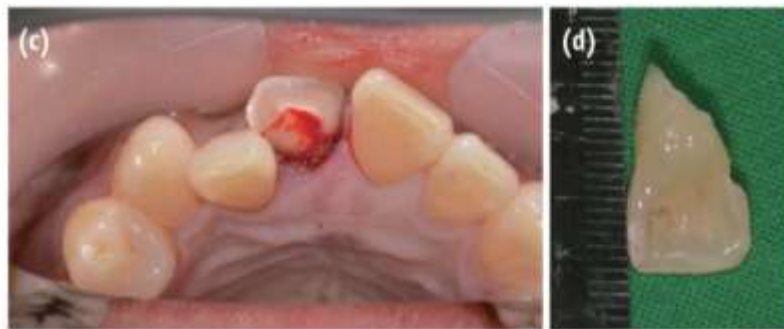⁸² Simon et al., « Extrusion of endodontically treated teeth ».

2.2.2.1 La structure dentaire résiduelle et l'ancrage

Lorsque la structure dentaire résiduelle supra-gingivale le permet, elle peut être exploitée pour servir de point d'ancrage au système orthodontique. Les parois doivent présenter une hauteur suffisante pour pouvoir y coller un système d'attache mais aussi une épaisseur adéquate pour pouvoir absorber les futures sollicitations orthodontiques et ne pas se fracturer de nouveau.

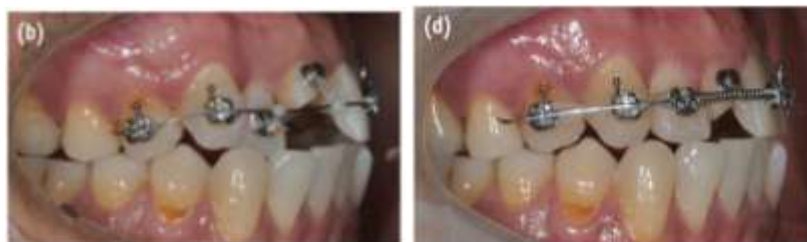
Ce cas de figure sera plus souvent retrouvé sur des délabrements localisés sur un site de la dent, par exemple des fractures obliques ou des lésions carieuses sur une face proximale.

Figure 17 : Vues cliniques de la fracture amélo-dentinaire complexe et oblique de 11, profonde de 5 mm sous la JAC en mésio-palatin



Source : So-Hee Kang et al., « Esthetic enhancement of a traumatized anterior tooth with a combination of forced eruption and tooth alignment », 2016.

Figure 18 : Vues cliniques du système orthodontique mis en œuvre pour extruder 11 : bouton vestibulaire activé via élastique sur un système multi-attaches, fragment dentaire résiduel avec un rapport hauteur/largeur favorable pour absorber les contraintes



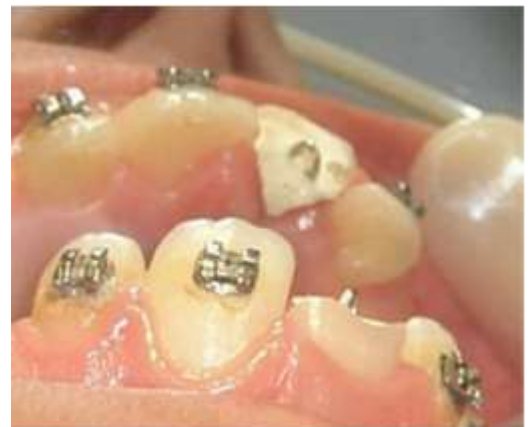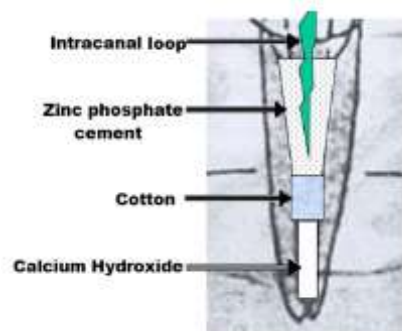
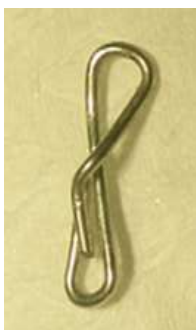Source : So-Hee Kang et al., « Esthetic enhancement of a traumatized anterior tooth with a combination of forced eruption and tooth alignment », 2016.

Une structure dentaire supra-gingivale insuffisante pour permettre le collage ou tolérer des contraintes mécaniques est la conséquence d'un délabrement majeur et donc sauf exception, la dent

sera dépulpée. L'espace intracanal peut être exploité pour servir d'ancrage aux sollicitations orthodontiques.

En 1978, Simon et al. décrivaient un protocole pour l'extrusion orthodontique⁸³ consistant à assurer l'ancrage de la dent à l'aide d'un tenon constitué de fil orthodontique plié. Dans sa portion occlusale, il prend la forme d'un crochet et dans sa portion apicale, il est entaillé pour potentialiser sa rétention. Il doit être flottant dans le canal. Pour l'activer, un élastique inséré sur le crochet occlusal est relié au dispositif orthodontique choisi. Pour mieux illustrer cette technique, cela a été mis en œuvre récemment par Farmakis à l'aide d'un tenon réalisé avec un arc orthodontique 0.018 en acier inoxydable⁸⁴. Ce tenon a été scellé avec un ciment de phosphate de zinc, dont les propriétés de résistance aux forces de tension, sa capacité d'adhésion à la dentine et sa facilité de retrait pour la dépose du tenon sécurisent le protocole.

Figure 19 : Dispositif intracanal réalisé en vue d'extruder la 11 : vue entière, schéma et vue clinique en début de traitement



Source : Farmakis, « Orthodontic extrusion of an incisor with a complicated crown root fracture, utilising a custom-made intra-canal wire loop and endodontic treatment », 2018.

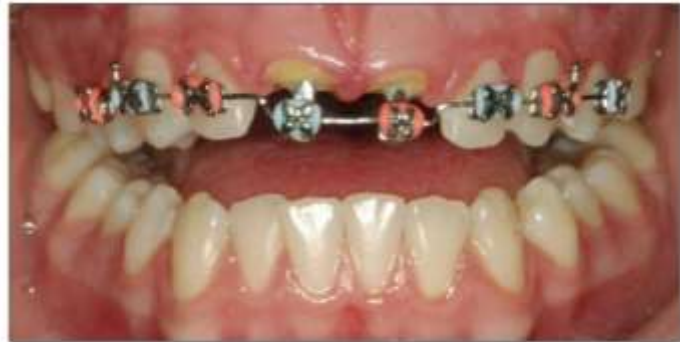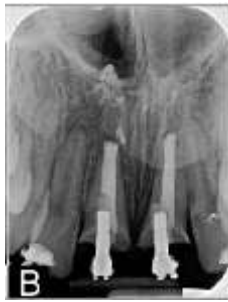La mise en œuvre de ce type de dispositif présuppose que l'on dispose d'un espace intracanal suffisamment élargi. Les recommandations actuelles en termes de préparation pour les logements de tenons tendent vers une exploitation de l'espace dégagé par le traitement endodontique sans sur-

⁸³ Simon et al.

⁸⁴ Farmakis, « Orthodontic extrusion of an incisor with a complicated crown root fracture, utilising a custom-made intra-canal wire loop and endodontic treatment : a case report with 7-years follow-up ».

préparation. Toutefois, à la lumière du rapport bénéfice/risque, il est certainement préférable d'aménager un plus grand espace intracanalair au détriment du tissu dentaire (selon une approche raisonnée) plutôt que de réaliser une restauration inadéquate ou même de ne pas conserver la dent

Figure 20 : Radiographie et vue clinique : extrusion orthodontique de 11 et 21 en cours, réalisée via des tenons en acier inoxydable raccourcis (pour faciliter leur dépose) , soudés à des brackets d'incisive mandibulaire, scellés au CVI



Source : Campbell et al., « Multidisciplinary approach to restore an unconventional crown removal of traumatized permanent central incisors », 2018.

Enfin, nous avons étudié une autre possibilité proposée par Ivey et al.⁸⁵, consistant à réaliser une couronne provisoire en polycarboxylate ancrée avec un tenon provisoire, sur laquelle un bracket en plastique sera collé 3 mm apicalement aux brackets d'appuis sur les dents adjacentes.

2.2.2.2 Temporisation et esthétique

L'esthétique de la temporisation est une clef pour l'acceptation du traitement, déjà exigeant tant sur le plan financier que l'investissement personnel pour le patient.

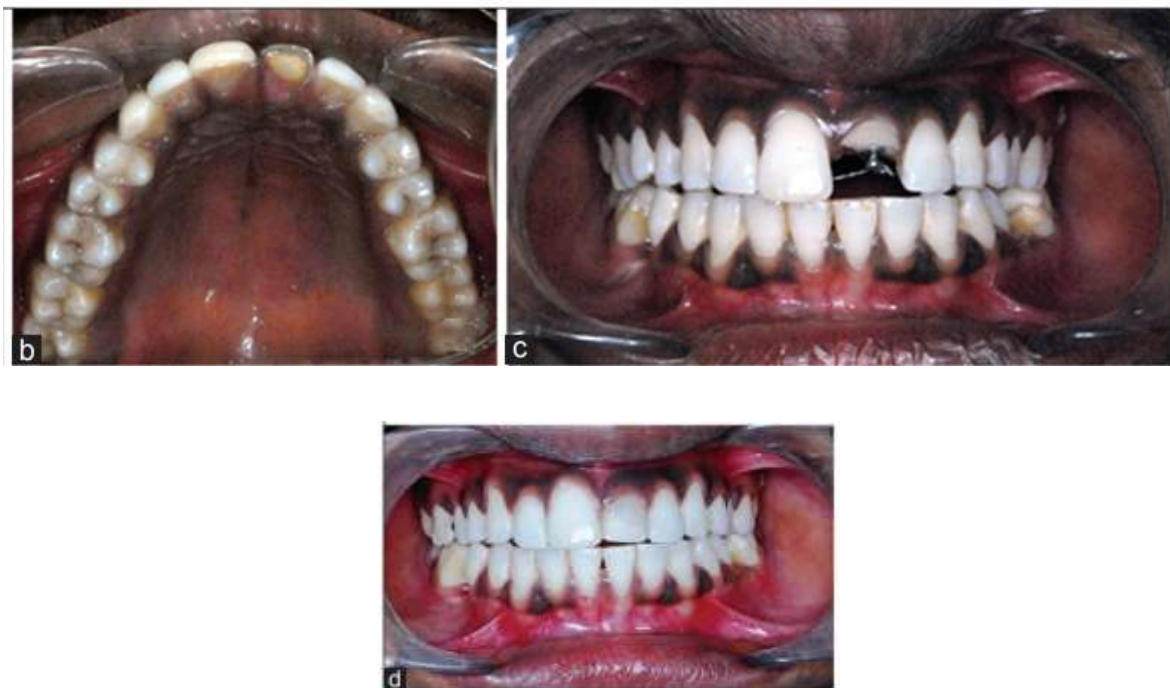Dans les cas abordés précédemment, exception faite de la solution proposée avec la couronne provisoire, le patient était laissé avec un édentement non compensé pendant quelques mois. Si la dent concernée par l'extrusion est postérieure ou peu visible, ou si le patient a une très faible demande esthétique, cela peut être envisageable. Toutefois, il semble délicat de traiter un adulte avec un édentement antérieur, doublé d'un appareil orthodontique. Cela constitue un véritable handicap social et tout devrait être mis en œuvre pour l'éviter.

Pour y répondre, deux approches peuvent être considérées.

⁸⁵ Ivey et al., « Orthodontic extrusion : its use in restorative dentistry ».

La première, consisterait à coller un attachement en lingual, relié à un système orthodontique lingual, permettant ainsi de coller une facette provisoire du côté vestibulaire. Cela requiert que le fragment coronaire résiduel soit suffisamment important pour transmettre les forces orthodontiques à la racine.

Figure 21 : Vues cliniques de la fracture de 21, mise en place du bouton d'ancrage en lingual, couplé à un système multi-attaches lingual, permettant le collage d'une facette en composite sur la face vestibulaire



Source : Subbiya et Murali, « Management of subgingival fracture by an esthetic approach », 2011.

Comme nous pouvons l'observer sur le cliché intra-buccal, cette facette de composite a été mise en sous occlusion statique et dynamique, et sa longueur a été diminuée au fur et à mesure de la progression de l'extrusion. Nous remarquons le double avantage esthétique de cette temporisation : non seulement l'édentement est compensé mais le système orthodontique n'est pas visible.

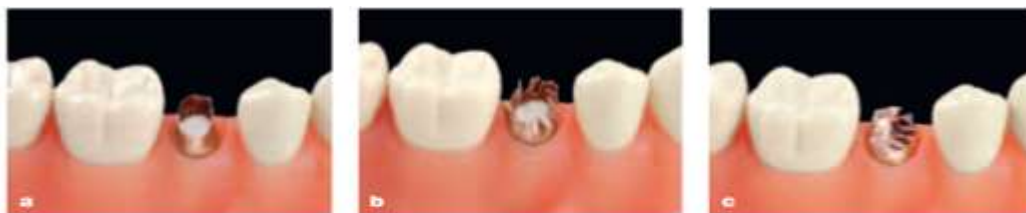Une autre alternative consisterait à réaliser une couronne provisoire, en dépit des conditions défavorables, qui servira d'ancrage au système orthodontique pour transmettre les sollicitations mécaniques à la racine (cas de Ivey et al. vu précédemment ⁸⁶).

⁸⁶ Ivey et al.

Pour des cas extrêmes, lorsque l'ancrage ne peut se faire avec un tenon, Fakhry et al. proposent de réaliser une provisoire dont la rétention n'est pas assurée par un tenon mais par une bague en cuivre très ajustée cervicalement, intégrée à la provisoire ⁸⁷. Son scellement avec un ciment « définitif » participe aussi à sa stabilité.

Pour éviter toute interférence occlusale, la couronne provisoire est mise en sous-occlusion. L'occlusion y sera adaptée au fur et à mesure en fonction de la progression du mouvement d'extrusion. La présence d'un anneau de cuivre à la base de la dent renforce la restauration provisoire pour résister aux sollicitations occlusales alors que sa hauteur diminue au fur et à mesure de l'extrusion.

Figure 22 : Réalisation d'une couronne provisoire stabilisée par un anneau de cuivre




La bague de cuivre est

a) essayée puis raccourcie b) découpée en languettes verticales c) pliée en ramenant les languettes au centre



De la résine Tru-Paque est placée sur la bague de cuivre pour l'opacifier, avant l'assemblage de la provisoire sur cette bague de cuivre.

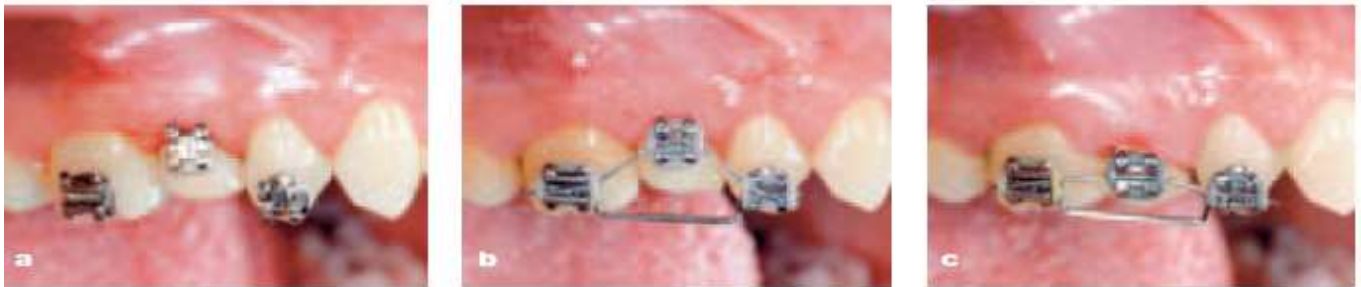

Source : Fakhry, « Enhancing restorative, periodontal and esthetic outcomes through Orthodontic Extrusion », 2007.

⁸⁷ Fakhry, « Enhancing restorative, periodontal, and esthetic outcomes through orthodontic extrusion ».

La dent est ensuite mobilisée avec un dispositif orthodontique simple, constitué de deux brackets sur les dents adjacentes placés le plus occlusalement possible ainsi que d'un bracket placé le plus cervicalement possible-

Figure 23 : Clichés cliniques du système orthodontique sur 14 15 16 pour extruser 15



Source : Fakhry, « Enhancing restorative, periodontal and esthetic outcomes through Orthodontic Extrusion », 2007.

Selon l'auteur ⁸⁸, la sollicitation orthodontique via une couronne provisoire permet un meilleur contrôle du mouvement de la racine, par rapport à un système d'ancrage intra-radicaire.

Ce type de couronne provisoire dispense de la nécessité d'un tenon et pourrait donc aussi préserver la vitalité pulpaire dans les cas où la pulpe ne serait pas compromise mais le délabrement considérable. Cela présente aussi l'avantage de préfigurer le projet prothétique, dès les stades précoces du traitement.

2.2.2.3 Saignement et difficulté de mise en œuvre des techniques

Du fait du rapport étroit entre la limite et la gencive, la situation clinique nous challenge pour réaliser des empreintes, des actes d'assemblage, des collages, dans un environnement à risque accru de saignement. Malgré les outils classiques dont nous disposons pour obtenir l'hémostase, certaines techniques d'ancrage orthodontique seront plus complexes à réaliser en présence d'un saignement persistant.

Ainsi le collage d'un attachement en juxta-gingival risque d'être pollué, mais nécessite simplement de réitérer le protocole de collage en cas de décollement.

⁸⁸ Fakhry.

En revanche, dans un environnement pollué par des saignements, la réalisation d'un tenon ou d'un dispositif intracanal sera fastidieuse. A l'inverse, la technique de la couronne provisoire stabilisée par une bague en cuivre assurant une compression de la gencive permettrait de mieux contrôler ce saignement.

2.2.2.4 Dispositif orthodontique

De nombreux dispositifs orthodontiques sont pertinents pour réaliser une extrusion orthodontique, l'important étant que les forces générées soient adaptées en intensité et en direction.

Parmi les dispositifs les plus communs, figure le système multi-attaches. En vestibulaire, il est relativement simple à mettre en œuvre et à corriger. En lingual, il est plus complexe à gérer, mais présente un avantage esthétique majeur car le dispositif reste masqué.

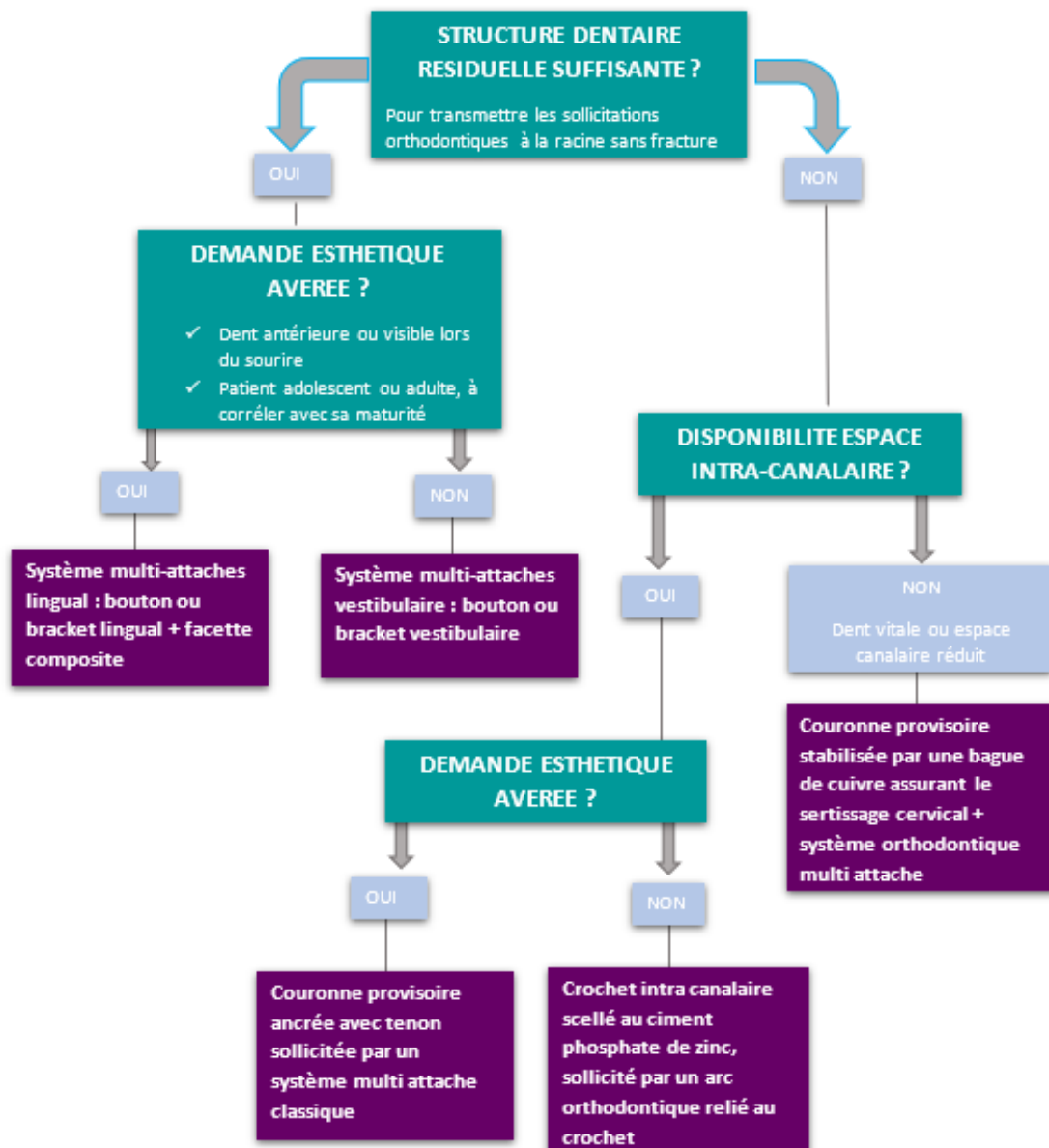
Cependant, le principe de réciprocité des forces peut conduire à une ingression plus ou moins marquée des dents utilisées comme appui pour tracter la dent délabrée. Le système des mini-vis ancrées mécaniquement dans l'os offre un ancrage absolu et donc élimine la potentielle réciprocité d'action délétère sur les dents. C'est un outil qui doit être maîtrisé pour ne pas être iatrogène (perforation radiculaire...), et donc mis en œuvre selon les recommandations de bonne pratique.

Enfin, l'empreinte numérique et la CFAO offrent de nombreuses possibilités rendant les systèmes orthodontiques plus prédictibles et donc plus accessibles. Bien que la CFAO facilite la mise en œuvre d'un dispositif orthodontique pour des praticiens plus novices, cela reste un outil et ne s'envisage pas sans la formation complémentaire nécessaire.

2.2.2.5 Synthèse

Afin de simplifier la réflexion pour le choix du moyen orthodontique à mettre en œuvre, un organigramme a été établi. Les solutions proposées ne sont pas exhaustives, mais tiennent compte de notre revue de littérature. Il sera aussi judicieux d'engager une discussion avec l'orthodontiste pour valider avec lui le plan de traitement.

Figure 24 : Arbre décisionnel non exhaustif pour le choix du moyen orthodontique



Source : Auteure, 2020.

2.2.3 Chronologie de traitement

Comme nous avons déjà pu le constater, l'extrusion orthodontique relève d'une approche multidisciplinaire. Cela implique donc de coordonner les différentes disciplines, en satisfaisant au mieux leurs objectifs respectifs, et si possible en optimisant le temps de traitement.

2.2.3.1 Gestion de l'endodonte

La gestion de l'endodonte doit être intégrée dans le plan de traitement global et appréhendée de façon concomitante au mouvement orthodontique.

Quelle serait alors la chronologie la plus adaptée pour assurer la protection ou la gestion des complications endodontique, dans un environnement où la pose d'un champ opératoire étanche est complexe voire parfois impossible ? Comment limiter les complications liées à la nécessité de déposer le dispositif orthodontique pour intervenir sur la dent ?

Dans les cas où seule la dentine est exposée, la vitalité pulpaire n'est pas immédiatement compromise. Si cela est possible, il est préférable de sceller la plaie dentinaire au composite, car ce dernier présente de meilleures valeurs d'adhésion à un attachement orthodontique.⁸⁹ Dans une zone humide où le composite ne peut être collé, la mise en place d'un ciment verre-ionomère permettra de temporiser. L'extrusion achevée permettra d'isoler la dent de façon satisfaisante pour réaliser un collage adéquat.

Dans un cas où la pulpe a été exposée soit de façon iatrogène ou à la suite d'un traumatisme, il faudra, si un coiffage pulpaire est envisagé, tout mettre en œuvre (téflon, digue liquide, ligatures) pour garantir l'étanchéité du champ opératoire. Si le champ opératoire reste perméable, un compromis sera nécessaire.

Pour les cas où un traitement endodontique est planifié, il ne peut être conduit en l'absence d'étanchéité du champ opératoire. Toutefois, chez un patient qui présente un tableau clinique douloureux ou une lésion apicale active, il n'est pas possible de différer la prise en charge endodontique. Au regard de notre revue de littérature mise à jour sur la sollicitation orthodontique des dents présentant une lésion apicale, il y a un risque de potentialiser cette lésion. Dans ces deux situations, il est judicieux d'effectuer un parage canalaire associé à une temporisation à l'hydroxyde de calcium, avant le début de la phase orthodontique. L'hydroxyde de calcium peut être laissé en place dans les canaux toute la durée de l'extrusion, sans réintervention.

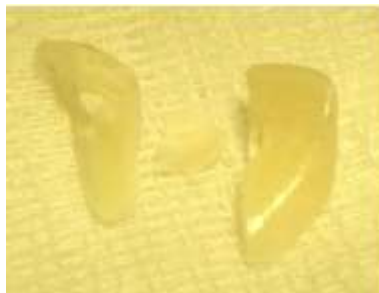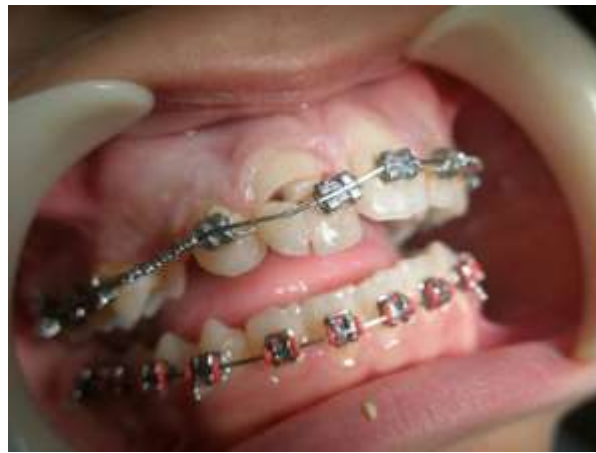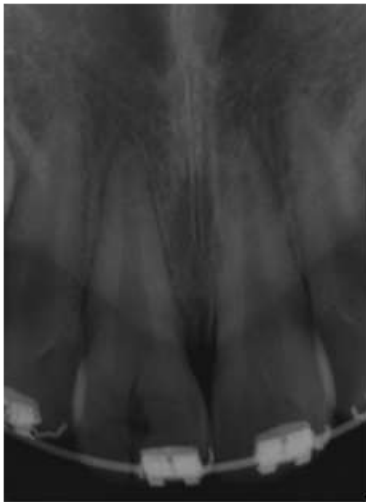⁸⁹ Subbiya et Murali, « Management of subgingival fracture by an esthetic approach ».

Une solution consisterait à obturer les canaux une fois l'extrusion active achevée, avant d'initier l'extrusion passive, généralement plus longue que la phase active. Cela permet la mise en place de bonnes conditions pour un isolement adéquat, et de diminuer le temps en présence d'hydroxyde de calcium sans multiplier les séances.

Par ailleurs, pour la compatibilité de la chronologie de traitement et du continuum endo-coronaire, le délai entre l'obturation canalair et l'obturation coronoradiculaire sera anticipé. Il faudra s'assurer au préalable que le délai n'excède pas trois mois, délai maximal toléré pour préserver l'étanchéité du traitement endodontique en l'absence de continuum endo coronaire adapté. A ce titre, nous recommandons de réaliser l'ancrage intra-radiculaire dans un premier temps, à la fin de l'extrusion active.

L'indication d'extruder une dent est parfois due à un traumatisme, contre-indiquant en théorie la sollicitation orthodontique de la dent dans les trois mois à deux ans qui suivent. Toutefois, un tel délai ne peut être respecté avant d'initier l'extrusion, car cela compromettrait l'organe dentaire (risque de reprise carieuse, risque de complication endodontique, risque de fermeture de l'espace prothétique). Une conciliation entre ces impératifs doit être recherchée, en perspective avec le ratio bénéfice/risque. Les figures 25 26 et 27 ci-dessous proviennent d'un cas clinique rapporté dans un article de Farmakis en 2018.

Figure 25 : Radiographie rétro-alvéolaire et vue clinique de 11 : fracture amélo-dentinaire complexe basse



NB : patient déjà en cours de traitement orthodontique le jour du traumatisme

Source : Farmakis, « Orthodontic extrusion of an incisor with a complicated crown root fracture, utilising a custom-made intra-canal wire loop and endodontic treatment », 2018.

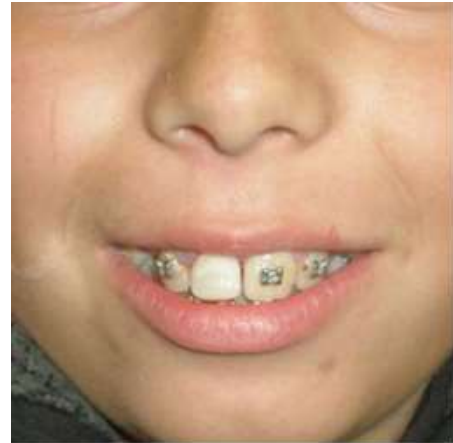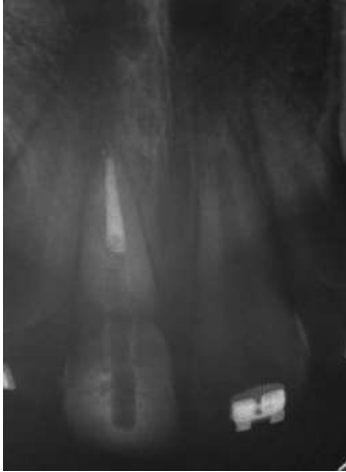Pour gérer l'urgence endodontique, les fragments dentaires sont délicatement retirés, la dent est isolée avec du ciment chirurgical tout autour puis avec une digue avec un large trou. Cela permet de réaliser la pulpotomie, la désinfection canalaire et la mise en place d'hydroxyde de calcium en vue de temporiser l'obturation canalaire le temps de l'extrusion, et éviter l'apparition de douleurs ou de complications infectieuses.

Un délai de six semaines est respecté avant de débiter l'extrusion, pour que le ligament dentaire cicatrise.⁹⁰ Cette durée correspond au temps de cicatrisation des tissus conjonctifs du parodonte.

⁹⁰ Farmakis, « Orthodontic extrusion of an incisor with a complicated crown root fracture, utilising a custom-made intra-canal wire loop and endodontic treatment : a case report with 7-years follow-up ».

Figure 26 : Radiographie rétro-alvéolaire et vue clinique de 11

Obturation canalaire à la condensation latérale à froid suivie de la réalisation d'une restauration composite ancrée par un tenon de fibre de verre, réalisés à la fin de l'extrusion active (trois semaines) et avant la passivation, incluse dans la suite du traitement orthodontique prévue initialement



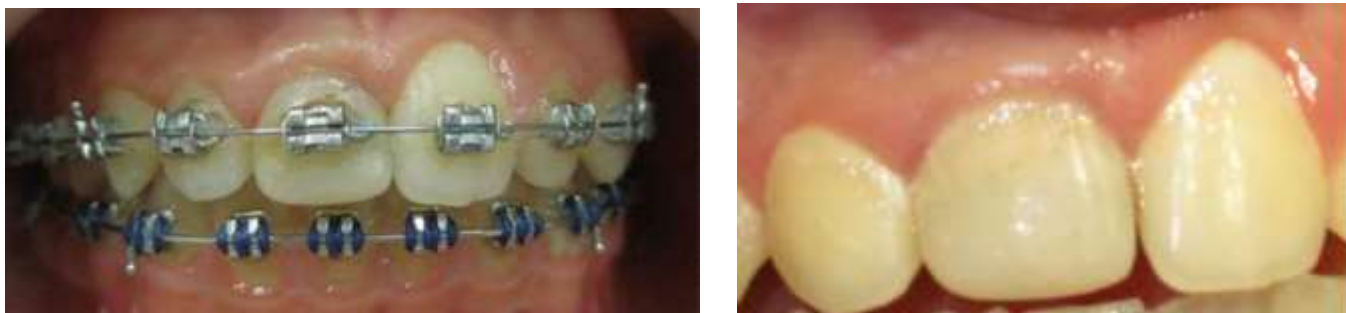Source : Farmakis, « Orthodontic extrusion of an incisor with a complicated crown root fracture, utilising a custom-made intra-canal wire loop and endodontic treatment », 2018.

Malgré l'obturation canalaire effectuée dès la fin de l'extrusion active, le canal est au contact de l'hydroxyde de calcium pendant neuf semaines.

D'autre part, la réhabilitation prothétique d'usage est réalisée dans cette même fenêtre, ce qui maintient l'étanchéité du continuum endo-coronaire. La phase de passivation orthodontique nécessaire après la phase d'extrusion active sera assurée via la couronne d'usage.

Nous pouvons toutefois nous interroger sur la pertinence de réaliser la restauration d'usage dès la fin de l'extrusion active, la position des tissus mous n'étant pas stabilisée tant que l'extrusion passive n'est pas achevée. Dans ce cas clinique, en fin de traitement, le feston gingival de 11 est plus coronal par rapport aux dents adjacentes.

Figure 27 : Vue clinique de 11 : le dernier jour du traitement orthodontique et au contrôle à 7 ans



Source : Farmakis, « Orthodontic extrusion of an incisor with a complicated crown root fracture, utilising a custom-made intra-canal wire loop and endodontic treatment ».2018.

Le décalage des collets visible ci-dessus illustre la nécessité d'une approche parodontale, que nous développerons ci-après.

2.2.3.2 Gestion du parodonte

La fibrotomie supra-crestale (FSC) apporte une solution pour gérer le parodonte lors d'une extrusion. La littérature n'est pas consensuelle sur la fréquence de réalisation de la FSC. Selon les objectifs recherchés, certains auteurs préconisent une fibrotomie supra-crestale circonférentielle, soit régulièrement pendant la durée de l'extrusion, soit une fois l'extrusion finalisée.⁹¹

Cette technique permet de diminuer le risque de récurrence orthodontique, car les fibres de l'attache conjonctive sont en partie responsables de la réintron. Heda et al. suggèrent que ce phénomène est dû à l'étirement des fibres conjonctives lors de l'extrusion, qui, une fois la sollicitation achevée, se rapprocheraient de leur forme initiale, initiant ainsi la réintron indésirable.⁹²

L'autre bénéfice de la FSC est esthétique, et permet l'alignement des collets. Nous savons que l'organe taira migre coronalement accompagné de son unité fonctionnelle, donc du parodonte. La fibrotomie supra-crestale réalisée en début de traitement et régulièrement pendant l'extrusion permet de prévenir la migration gingivale.⁹³

⁹¹ Farmakis.

⁹² Heda, Heda, et Kulkarni, « A multi-disciplinary approach in the management of a traumatized tooth with complicated crown-root fracture : a case report ».

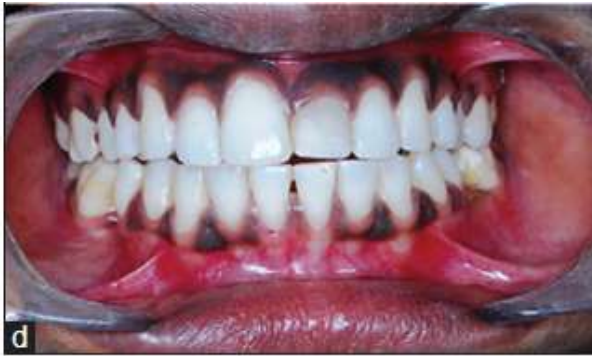⁹³ Volponi Carvalho et al., « Orthodontic extrusion with or without circumferential supracrestal fiberotomy and root planing ».

Volponi Carvalho et al. constatent même que dans le groupe ayant reçu une fibrotomie supra-crestale toutes les semaines pendant l'extrusion, en même temps que l'activation orthodontique, le mouvement est plus rapide que dans le groupe n'en ayant pas bénéficié.⁹⁴

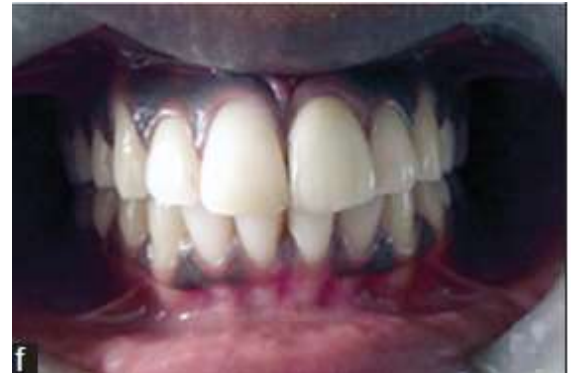En l'absence de FSC pendant de l'extrusion, il y a souvent un décalage au niveau des collets en fin de traitement. Une chirurgie d'alignement des collets est alors nécessaire. Cette intervention peut être associée à une ostéoplastie, si le support osseux est également trop coronal.

Figure 28 : Vues cliniques de 21

A la fin de l'extrusion orthodontique active, avec une facette composite de temporisation



Après la chirurgie des collets et la FSC réalisées entre l'extrusion active et la passivation, avec la couronne céramo-céramique d'usage



Source : Subbiya et Murali, « Management of subgingival fracture by an esthetic approach », 2011.

Le cas décrit par Subbiya et al. illustre bien la migration coronale de la gencive en fin d'extrusion.⁹⁵ Ils ont procédé à la chirurgie de réalignement des collets ainsi qu'à la fibrotomie surpacreatale à la fin de l'extrusion active et avant la passivation du mouvement orthodontique.

Cette chronologie permet d'optimiser le temps de traitement, car la cicatrisation gingivale a lieu pendant la phase passive. Une fois cette dernière achevée, la réhabilitation prothétique d'usage a pu être mise en œuvre sans délai supplémentaire.

⁹⁴ Volponi Carvalho et al.

⁹⁵ Subbiya et Murali, « Management of subgingival fracture by an esthetic approach ».

Conclusion

L'apport de l'orthodontie dans le cadre de l'omnipratique augure une dentisterie toujours plus conservatrice et innovante. Certains outils, pour des objectifs de réhabilitation prothétique, sont déjà largement plébiscités, comme le réaménagement d'un espace prothétique ou la correction de courbes occlusales. D'autres promesses restent à approfondir.

C'est le cas de l'extrusion orthodontique à visée conservatrice. Sa démocratisation dans nos cabinets représente un challenge prometteur, auquel l'outil numérique pourrait participer. Une formation des omnipraticiens permettrait de diversifier significativement notre arsenal thérapeutique au service de la conservation de l'organe dentaire.

Cette approche biomimétique se développe par ailleurs grâce aux nouvelles thérapeutiques endodontiques, dont le succès ne doit pas être compromis par les traitements orthodontiques ultérieurs. Afin de contrôler au mieux le processus inflammatoire nécessaire au remodelage osseux (mais risqué pour l'endodonte) une communication fluide entre les intervenants des deux disciplines est la clef.

Bibliographie

- Alexander, S. A. « Levels of root resorption associated with continuous arch and sectional arch mechanics ». *American journal of orthodontics and dentofacial orthopedics* 110, n° 3 (1996): 321-24. [https://doi.org/10.1016/S0889-5406\(96\)80017-5](https://doi.org/10.1016/S0889-5406(96)80017-5).
- Andreasen J. O. « Response of traumatized dental tissues to various treatment procedures ». In *Textbook and color atlas of traumatic injuries to the teeth*, édité par Andreasen J. O., Andreasen F. M., et L. Andersson, 5th edition., 125-31. Oxford: Wiley-Blackwell, 2019.
- Arx, T. v., S. S. Jensen, S. Hänni, et S. Friedman. « Five-year longitudinal assessment of the prognosis of apical microsurgery ». *Journal of endodontics* 38, n° 5 (2012): 570-79. <https://doi.org/10.1016/j.joen.2012.02.002>.
- Aryal, N., et M. Jing. « Root resorption in orthodontic treatment : scoping review ». *Orthodontic journal of nepal* 7, n° 2 (2017): 47-51. <https://doi.org/10.3126/ojn.v7i2.20166>.
- Bach, N., J-F. Baylard, et R. Voyer. « Orthodontic extrusion : periodontal considerations and applications ». *Journal - Canadian dental association* 70, n° 11 (2004): 775-780.
- Baranowskyj, GR. « A histologic investigation of tissue response to an orthodontic intrusive force on a dog maxillary incisor with endodontic treatment and root resection ». *American journal of orthodontics* 56, n° 6 (1969): 623-24. [https://doi.org/10.1016/0002-9416\(69\)90202-4](https://doi.org/10.1016/0002-9416(69)90202-4).
- Bassigny, F. « Les résorptions radiculaires après déplacement orthodontique : certitudes et incertitudes : les facteurs de risque ». *L'orthodontie française* 66 (1995): 539-52.
- . « Root resorptions of orthodontic origin ». *Revue d'odonto-stomatologie* 11, n° 4 (1982): 305-11.
- Boyd, R. L. « Complex orthodontic treatment using a new protocol for the Invisalign appliance ». *Journal of clinical orthodontics* 41, n° 9 (2007): 525-47; quiz 523.
- . « Periodontal and restorative considerations with clear aligner treatment to establish a more favorable restorative environment ». *Compendium of continuing education in dentistry* 30, n° 5 (2009): 280-91.
- Brezniak, N., et A. Wasserstein. « Root resorption after orthodontic treatment. Part 2, Literature review ». *American journal of orthodontics and dentofacial orthopedics* 103, n° 2 (1993): 138-146. [https://doi.org/10.1016/S0889-5406\(05\)81763-9](https://doi.org/10.1016/S0889-5406(05)81763-9).
- . « Root resorption following treatment with aligners ». *The Angle orthodontist* 78, n° 6 (2008): 1119-24. <https://doi.org/10.2319/112807-562.1>.
- Burnside, R. R., F. M. Sorenson, et D. L. Buck. « Electric vitality testing in orthodontic patients ». *The Angle orthodontist* 44, n° 3 (1974): 213-17. [https://doi.org/10.1043/0003-3219\(1974\)044<0213:EVTIOP>2.0.CO;2](https://doi.org/10.1043/0003-3219(1974)044<0213:EVTIOP>2.0.CO;2).
- Campbell, R. E., K. T. Reynolds, H. T. Morris, et E. S. Gosnell. « Multidisciplinary approach to restore an unconventional crown removal of traumatized permanent central incisors ». *Journal of dentistry for children* 85, n° 1 (2018): 28-31.
- Cha, S., C. Zhang, et Q. Zhao. « Treatment of Class II malocclusion with tooth movement through the maxillary sinus ». *American journal of orthodontics and dentofacial orthopedics* 157, n° 1 (2020): 105-16. <https://doi.org/10.1016/j.ajodo.2018.08.027>.
- Chan, E. K. M., M. Desmeules, M. Cielecki, B. Dabbagh, et B. Ferraz dos Santos. « Longitudinal cohort study of regenerative endodontic treatment for immature necrotic permanent teeth ». *Journal of endodontics* 43, n° 3 (2017): 395-400. <https://doi.org/10.1016/j.joen.2016.10.035>.
- Chaniotis, A. « Orthodontic movement after regenerative endodontic procedure : case report and long-term observations ». *Journal of endodontics* 44, n° 3 (2018): 432-37. <https://doi.org/10.1016/j.joen.2017.11.008>.

- Derringer, K. A., D. C. Jagers, et R. W. A. Linden. « Angiogenesis in human dental pulp following orthodontic tooth movement ». *Journal of dental research* 75, n° 10 (1996): 1761-66. <https://doi.org/10.1177/00220345960750100901>.
- Dougherty, H. L. « The effect of mechanical forces upon the mandibular buccal segments during orthodontic treatment ». *American journal of orthodontics* 54, n° 2 (1968): 83-103. [https://doi.org/10.1016/S0002-9416\(68\)90292-3](https://doi.org/10.1016/S0002-9416(68)90292-3).
- El-Bialy, T., T. Graber, et I. El Shaleh. « Repair of orthodontically induced root resorption by ultrasound in humans ». *American journal of orthodontics & dentofacial orthopedics* 126, n° 2 (2004): 186-93. <https://doi.org/10.1016/j.ajodo.2004.02.010>.
- Esteves, T., A. L. Ramos, C. M. Pereira, et M. M. Hidalgo. « Orthodontic root resorption of endodontically treated teeth ». *Journal of endodontics* 33, n° 2 (2007): 119-22. <https://doi.org/10.1016/j.joen.2006.09.007>.
- Fakhry, A. « Enhancing restorative, periodontal, and esthetic outcomes through orthodontic extrusion ». *European journal of esthetic dentistry* 2, n° 3 (2007): 312-20.
- Farmakis, E. T. R. « Orthodontic extrusion of an incisor with a complicated crown root fracture, utilising a custom-made intra-canal wire loop and endodontic treatment : a case report with 7-years follow-up ». *European archives of paediatric dentistry* 19, n° 5 (2018): 379-85. <https://doi.org/10.1007/s40368-018-0373-5>.
- Gargiulo, A. W., F. M. Wentz, et B. Orban. « Dimensions and relations of the dentogingival junction in humans ». *Journal of periodontology* 32, n° 3 (1961): 261-267. <https://doi.org/10.1902/jop.1961.32.3.261>.
- Günay, H., A. Seeger, H. Tschernitschek, et W. Geurtsen. « Placement of the preparation line and periodontal health : a prospective 2-year clinical study ». *The International journal of periodontics & restorative dentistry* 20, n° 2 (2000): 172-181.
- Hamersky, P. A., A. D. Weimer, et J. F. Taintor. « The effect of orthodontic force application on the pulpal tissue respiration rate in the human premolar ». *American journal of orthodontics* 77, n° 4 (1980): 368-78. [https://doi.org/10.1016/0002-9416\(80\)90103-7](https://doi.org/10.1016/0002-9416(80)90103-7).
- Hamilton, R. S., et J. L. Gutmann. « Endodontic-orthodontic relationships : a review of integrated treatment planning challenges ». *International endodontic journal* 32, n° 5 (1999): 343-360. <https://doi.org/10.1046/j.1365-2591.1999.00252.x>.
- Heda, C. B., A. A. Heda, et S. S. Kulkarni. « A multi-disciplinary approach in the management of a traumatized tooth with complicated crown-root fracture : a case report ». *Journal of the Indian society of pedodontics & preventive dentistry* 24, n° 4 (2006): 197-200. <https://doi.org/10.4103/0970-4388.28077>.
- Huet M. « Guide pratique de la prise en charge interdisciplinaire endodontique et orthodontique . Tome 2, Conduite à tenir en cas de traitement orthodontique d'une dent présentant une pathologie endodontique ou ayant été traitée endodontiquement ». Thèse d'exercice, Université Paris Descartes, 2016.
- Ivey, D. W., R. L. Calhoun, W. B. Kemp, H. S. Dorfman, et J. E. Wheless. « Orthodontic extrusion : its use in restorative dentistry ». *The journal of prosthetic dentistry* 43, n° 4 (1980): 401-7. [https://doi.org/10.1016/0022-3913\(80\)90209-7](https://doi.org/10.1016/0022-3913(80)90209-7).
- Jacobson, A. « Constant versus dissipating forces in orthodontics : the effect on initial tooth movements and root resorption ». *American journal of orthodontics and dentofacial orthopedics* 125, n° 1 (2004): 122. <https://doi.org/10.1016/j.ajodo.2003.10.013>.
- Jang, Y., H-T. Hong, H.-J. Chun, et B.-D. Roh. « Influence of apical root resection on the biomechanical response of a single-rooted tooth. Part 2, Apical root resection combined with periodontal bone loss ». *Journal of endodontics* 41, n° 3 (2015): 412-16. <https://doi.org/10.1016/j.joen.2014.11.011>.
- Jang, Y., H.-T. Hong, B.-D. Roh, et H.-J. Chun. « Influence of apical root resection on the biomechanical response of a single-rooted tooth : a 3-dimensional finite element analysis ». *Journal of endodontics* 40, n° 9 (2014): 1489-93. <https://doi.org/10.1016/j.joen.2014.03.006>.

- Jawad, Z., C. Bates, M. Duggal, et H. Nazzal. « Orthodontic management of a non-vital immature tooth treated with regenerative endodontics : a case report ». *Journal of orthodontics* 45, n° 4 (2018): 289-95. <https://doi.org/10.1080/14653125.2018.1501935>.
- Kapoor, S., R. J. Jaiswal, R. Chugh, et A. Chowdhary. « “Orthodontic - endodontic relationship” : a symbiotic approach ». *Journal of Indian dental association* 10, n° 5 (2016): 25-30.
- Krishnan, V. « Root resorption with orthodontic mechanics : pertinent areas revisited ». *Australian dental journal* 62 (2017): 71-77. <https://doi.org/10.1111/adj.12483>.
- Lamarche, L. « Les résorptions radiculaires induites par traitement orthodontique ». Thèse d'exercice, Université de Reims Champagne-Ardenne, 2019.
- Lei, L., Y. Chen, R. Zhou, X. Huang, et Z. Cai. « Histologic and immunohistochemical findings of a human immature permanent tooth with apical periodontitis after regenerative endodontic treatment ». *Journal of endodontics* 41, n° 7 (2015): 1172-79. <https://doi.org/10.1016/j.joen.2015.03.012>.
- Levander, E., et O. Malmgren. « Evaluation of the risk of root resorption during orthodontic treatment : a study of upper incisors ». *European journal of orthodontics* 10, n° 1 (1988): 30-38. <https://doi.org/10.1093/ejo/10.1.30>.
- Li, Y., S. Deng, L. Mei, Z. Li, X. Zhang, C. Yang, et Y. Li. « Prevalence and severity of apical root resorption during orthodontic treatment with clear aligners and fixed appliances : a cone beam computed tomography study ». *Progress in orthodontics* 21, n° 1 (2020): 1. <https://doi.org/10.1186/s40510-019-0301-1>.
- Lopatiene, K., et A. Dumbravaite. « Risk factors of root resorption after orthodontic treatment ». *Stomatologija* 10, n° 3 (2008): 89–95.
- McGowan D. A. *An atlas of minor oral surgery : principles and practice*. 2nd edition. London : Martin Dunitz Ltd, 1999.
- Meillon L. « Guide pratique de la prise en charge interdisciplinaire endodontique et orthodontique. Tome 1, Prévention et traitement des pathologies endodontiques pouvant survenir suite à un déplacement dentaire ». Thèse d'exercice, Université Paris Descartes, 2016.
- Meschi, N., P. Hilkens, I. Lambrechts, K. Van den Eynde, A. Mavridou, O. Strijbos, M. De Ketelaere, G. Van Gorp, et P. Lambrechts. « Regenerative endodontic procedure of an infected immature permanent human tooth : an immunohistological study ». *Clinical oral investigations* 20, n° 4 (2016): 807-14. <https://doi.org/10.1007/s00784-015-1555-8>.
- Mirabella, A. D., et J. Artun. « Prevalence and severity of apical root resorption of maxillary anterior teeth in adult orthodontic patients ». *European journal of orthodontics* 17, n° 2 (1995): 93-99. <https://doi.org/10.1093/ejo/17.2.93>.
- Modaresi, J., H. Aghili, O. Dianat, F. Younessian, et F. Mahjour. « The effect of orthodontic forces on tooth response to electric pulp test ». *Iranian endodontic journal* 10, n° 4 (2015): 244-47. <https://doi.org/10.22037/iej.v10i4.6576>.
- Natera, M., et P. M. Mukherjee. « Regenerative endodontic treatment with orthodontic treatment in a tooth with dens evaginatus : a case report with a 4-year follow-up ». *Journal of endodontics* 44, n° 6 (2018): 952-55. <https://doi.org/10.1016/j.joen.2018.01.011>.
- Ouchène, Y., A. M. Collignon, et D. Bouter. « Lésions endo-parodontales : approche thérapeutique ». *Journal de parodontologie & d'implantologie orale* 32, n° 3 (2013): 197-209.
- Oyama, K., M. Motoyoshi, M. Hirabayashi, K. Hosoi, et N. Shimizu. « Effects of root morphology on stress distribution at the root apex ». *European journal of orthodontics* 29, n° 2 (2007): 113–117. <https://doi.org/10.1093/ejo/cjl043>.
- Pjetursson, B. E., U. Brägger, N. P. Lang, et Marcel Zwahlen. « Comparison of survival and complication rates of tooth-supported fixed dental prostheses (FDPs) and implant-supported FDPs and single crowns (SCs) ». *Clinical oral implants research* 18, n° Suppl. 3 (2007): 97-113. <https://doi.org/10.1111/j.1600-0501.2007.01439.x>.

- Ramazanzadeh, B. A., A. A. Sahhafian, N. Mohtasham, N. Hassanzadeh, A. Jahanbin, et M. T. Shakeri. « Histological changes in human dental pulp following application of intrusive and extrusive orthodontic forces ». *Journal of oral science* 51, n° 1 (2009): 109-15. <https://doi.org/10.2334/josnurd.51.109>.
- Reitan, K. « Effects of force magnitude and direction of tooth movement on different alveolar bone types ». *The Angle orthodontist* 34, n° 4 (1964): 244-55. [https://doi.org/10.1043/0003-3219\(1964\)034<0244:EOFMAD>2.0.CO;2](https://doi.org/10.1043/0003-3219(1964)034<0244:EOFMAD>2.0.CO;2).
- Sarasagopalan, S. « Allongement de couronne clinique et remontée de marge cervicale : deux techniques de restauration des limites infra-gingivales ». Thèse d'exercice, Université Paris Descartes, 2019. <https://dumas.ccsd.cnrs.fr/dumas-02125187/document>.
- Sastre, J., et M. Le Gall. « Tooth movement : clinical implications ». *International orthodontics* 8, n° 2 (2010): 105-23. <https://doi.org/10.1016/j.ortho.2010.03.011>.
- Simon, J. H. S., W. H. Kelly, D. G. Gordon, et G. W. Ericksen. « Extrusion of endodontically treated teeth ». *The journal of the American dental association* 97, n° 1 (1978): 17–23. <https://doi.org/10.14219/jada.archive.1978.0454>.
- So-Hee K., Myoung-Uk J., Sung-Kyo K., et Young-Kyung K. « Esthetic enhancement of a traumatized anterior tooth with a combination of forced eruption and tooth alignment : a case report ». *Restorative dentistry & endodontics* 41, n° 3 (2016): 210–217. <https://doi.org/10.5395/rde.2016.41.3.210>.
- Spurrier, S., S. H. Hall, D. R. Joondeph, P. A. Shapiro, et R. A. Riedel. « A comparison of apical root resorption during orthodontic treatment in endodontically treated and vital teeth ». *American journal of orthodontics & dentofacial orthopedics* 97, n° 2 (1990): 130–134. [https://doi.org/10.1016/0889-5406\(90\)70086-R](https://doi.org/10.1016/0889-5406(90)70086-R).
- Subbiya, A., et R. V. Murali. « Management of subgingival fracture by an esthetic approach ». *Journal of conservative dentistry* 14, n° 3 (2011): 318-21. <https://doi.org/10.4103/0972-0707.85826>.
- Taintor, J. F., et C. L. Shalla. « Comparison of respiration rates in different zones of rat incisor pulp ». *Journal of dentistry* 6, n° 1 (1978): 94–94. [https://doi.org/10.1016/0300-5712\(78\)90061-1](https://doi.org/10.1016/0300-5712(78)90061-1).
- Veberiene, R., D. Smaliene, J. Danielyte, A. Toleikis, A. Dagys, et V. Machiulskiene. « Effects of intrusive force on selected determinants of pulp vitality ». *The Angle orthodontist* 79, n° 6 (2009): 1114–1118. <https://doi.org/10.2319/110408-563R.1>.
- Volponi Carvalho, C., F. P. Falcao Bauer, G. A. Romito, C. Mendes Pannuti, et G. de Micheli. « Orthodontic extrusion with or without circumferential supracrestal fiberotomy and root planing ». *International journal of periodontics & restorative dentistry* 26, n° 1 (2006): 86-93.
- Wehrbein, H., W. Bauer, G. Wessing, et P. Diedrich. « Der einfluß des kieferhöhlenbodens auf die orthodontische zahnbewegung [abstract] ». *Fortschritte der kieferorthopadie* 51, n° 6 (1990): 345-51.
- Wickwire, N. A., M. H. Mc Neil, L. A. Norton, et R. C. Duell. « The effects of tooth movement upon endodontically treated teeth ». *The Angle orthodontist* 44, n° 3 (1974): 235-42.
- Yamauchi, N., S. Yamauchi, H. Nagaoka, D. Duggan, S. Zhong, S. M. Lee, F. B. Teixeira, et M. Yamauchi. « Tissue engineering strategies for immature teeth with apical periodontitis ». *Journal of endodontics* 37, n° 3 (2011): 390-97. <https://doi.org/10.1016/j.joen.2010.11.010>.

Table des figures

Figure 1 : Illustration du principe du mouvement orthodontique	3
Figure 2 : Cascade des modifications métaboliques pulpaire lors du mouvement orthodontique	6
Figure 3 : Les différents degrés de sévérité de la résorption externe radiculaire	8
Figure 4 : Les différentes morphologies radiculaires	11
Figure 5 : Comparaison de la répartition du stress biomécanique et du déplacement maximal sur des modèles simulant une incisive intacte versus une avec une lésion périapicale, une traitée par chirurgie endodontique et une complètement cicatrisée.....	18
Figure 6 : Suivi par clichés retro alvéolaires de 11	22
Figure 7 : Suivi par clichés retro alvéolaires de 35	23
Figure 8 : Suivi par clichés rétro-alvéolaires de 11.....	23
Figure 9 : Diagramme décisionnel des conduites à tenir pour des dents à traiter orthodontiquement à l'échelle de l'omnipraticien ou endodontiste	27
Figure 10 : Schéma de l'espace biologique	32
Figure 11 : Diagramme de la fréquence de mise en œuvre de l'extrusion orthodontique	35
Figure 12 : Diagramme de la perception de la fiabilité de l'extrusion orthodontique	35
Figure 13 : Moulages d'étude, 11 fracturée et 12 palato-versée compromettant l'axe d'extrusion de 11	36
Figure 14 : Schéma comparatif de l'impact sur le rapport racine/couronne entre un traitement d'élongation coronaire et un traitement d'extrusion orthodontique	39
Figure 15 : Poser l'indication de l'extrusion	40
Figure 16 : Schéma représentant la limite de faisabilité de l'extrusion.....	41
Figure 17 : Vues cliniques de la fracture amélo-dentinaire complexe et oblique de 11, profonde de 5 mm sous la JAC en mésio-palatin	43
Figure 18 : Vues cliniques du système orthodontique mis en œuvre pour extruder 11 : bouton vestibulaire activé via élastique sur un système multi-attaches, fragment dentaire résiduel avec un rapport hauteur/largeur favorable pour absorber les contraintes.....	43
Figure 19 : Dispositif intracanalair réalisé en vue d'extruder la 11 : vue entière, schéma et vue clinique en début de traitement.....	44
Figure 20 : Radiographie et vue clinique : extrusion orthodontique de 11 et 21 en cours, réalisée via des tenons en acier inoxydable raccourcis (pour faciliter leur dépose) , soudés à des brackets d'incisive mandibulaire, scellés au CVI.....	45










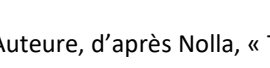
Figure 21 : Vues cliniques de la fracture de 21, mise en place du bouton d'ancrage en lingual, couplé à un système multi-attaches lingual, permettant le collage d'une facette en composite sur la face vestibulaire	46
Figure 22 : Réalisation d'une couronne provisoire stabilisée par un anneau de cuivre	47
Figure 23 : Clichés cliniques du système orthodontique sur 14 15 16 pour extruser 15.....	48
Figure 24 : Arbre décisionnel non exhaustif pour le choix du moyen orthodontique	50
Figure 25 : Radiographie rétro-alvéolaire et vue clinique de 11 : fracture amélo-dentinaire complexe basse.....	53
Figure 26 : Radiographie rétro-alvéolaire et vue clinique de 11.....	54
Figure 27 : Vue clinique de 11 : le dernier jour du traitement orthodontique et au contrôle à 7 ans .	55
Figure 28 : Vues cliniques de 21	56

Table des tableaux

Tableau 1 : Stades de développement de la dent.....	68
Tableau 2 : Comparaison des cas de revitalisation suivis par un traitement orthodontique	68

Annexes

Tableau 1 : Stades de développement de la dent

	10.	Portion apicale de la racine achevée, apex fermé
	9.	Racine presque achevée, apex ouvert
	8.	Racine édifiée aux deux tiers
	7.	Racine édifiée au premier tier
	6.	Couronne achevée
	5.	Couronne presque achevée
	4.	Deux tiers de la couronne achevés
	3.	Un tiers de la couronne achevé
	2.	Calcification initiale
	1.	Présence de la crypte

Source : Auteure, d'après Nolla, « The development of permanent teeth », 1960-2020.

Tableau 2 : Comparaison des cas de revitalisation suivis par un traitement orthodontique

<u>Auteur</u>	Jawad et al. ⁹⁶	Natera et Mukherjee ⁹⁷	Chaniotis ⁹⁸
<u>Dent et âge dentaire</u>	11, stade de Nolla 8	35, stade de Nolla 8	11, stade de Nolla 9
<u>Cause et chronologie de nécrose</u>	Fracture amélo-dentinaire, nécrose objectivée à 15 mois post traumatisme, lors du suivi post trauma.	Dens evaginatus avec abcès apical chronique, diagnostiqué trois semaines après une mise en sous occlusion iatrogène par son omnipraticien	Triple traumatisme successivement dans le temps avec concussion, puis fracture amélo-dentinaire, puis intrusion superficielle associée à une fracture radiculaire apicale verticale et horizontale
<u>Spécificité du protocole de RET</u>	Deux séances 3- irrigation NaOCl 0.5%, Temporisation pâte antibiotique duo 4- MTA mis en place sans matrice	Trois séances 4- Irrigation NaCl 2%, temporisation pâte triple antibiotique 5- Rinçage EDTA 17%, MTA mis en place sans matrice 6- Restauration composite	Deux séances 3- Irrigation abondante par pression négative avec 45 mL de NaCl 6% et 17 mL de EDTA, séchage et mise en place de biodentine simultanée sans matrice. 4- Restauration composite une semaine après
<u>Spécificité du traitement orthodontique</u>	Initié 4 ans post-RET et durée de 2 ans, 11 sollicitée mécaniquement directement en fin de traitement seulement soit à 6 ans post-RET avec des forces minimales « pas de composant actif ou rétentif »	Initié un an post-RET et durée de deux ans, avec semble-t-il peu de communication inter-spécialistes : « au contrôle à un an post-RET, nous avons remarqué que le patient avait débuté un traitement orthodontique »	Initié 3,5 ans post-RET, et durée de 2 ans. Les moyens orthodontiques mis en œuvre ne sont pas communiqués.
<u>Résultats</u> <u>AVANT TT ORTHO</u>	4,5 ANS POST RET ✓ Dent asymptomatique et cicatrisation périapicale ✓ Edification radiculaire visible dès 2,5 mois post RET (cliché D) ✓ Test de sensibilité + dès 9 mois	1 AN POST RET ✓ Dent asymptomatique et cicatrisation périapicale ✓ Résidu de MTA à l'apex, pas de signes d'édification radiculaire ✓ Test de sensibilité -	3,5 ANS POST RET ✓ Dent asymptomatique et cicatrisation périapicale incomplète ✓ Edification radiculaire visible dès 8 mois ✓ Test de sensibilité -
<u>Résultats</u> <u>APRES TT ORTHO</u>	6,5 ANS POST RET ✓ Dent asymptomatique et cicatrisation périapicale ✓ Résorption apicale visible dès 1 an post TT ortho (cliché E et F) ✓ Test de sensibilité +	4 ANS POST RET, 1 AN POST TT ORTHO ✓ Dent asymptomatique et cicatrisation périapicale ✓ Pas de signes d'édification radiculaire ✓ Test de sensibilité -	5,5 ANS POST RET ✓ Dent asymptomatique et cicatrisation périapicale incomplète ✓ Edification radiculaire poursuivie et consolidation de la fracture radiculaire ✓ Test de sensibilité -

⁹⁶ Jawad et al., « Orthodontic management of a non-vital immature tooth treated with regenerative endodontics : a case report ».

⁹⁷ Natera et Mukherjee, « Regenerative endodontic treatment with orthodontic treatment in a tooth with dens evaginatus : a case report with a 4-year follow-up ».

⁹⁸ Chaniotis, « Orthodontic movement after regenerative endodontic procedure : case report and long-term observations ».

Vu, le Directeur de thèse



Docteur Anne-Margaux COLLIGNON

Vu, le Doyen de l'UFR d'Odontologie - Montrouge

Professeur Louis MAMAN

Vu, le Président d'Université de Paris

Professeur Christine CLERICI

Pour le Président et par délégation,

Le Doyen Louis MAMAN

Interactions entre endodontie et orthodontie : quelles précautions et quels bénéfices pour des traitements relatifs aux deux disciplines ?

Résumé :

Cette thèse d'exercice s'inscrit dans la continuité des travaux de deux étudiantes sous la direction du Dr Collignon en 2016 à la Faculté de Montrouge. Dans un premier temps, à la lumière des nouveaux apports de la littérature, nous réexaminerons l'impact des mouvements orthodontiques sur un endodonte sain puis sur un endodonte pathologique ou ayant présenté des pathologies. Plus spécifiquement, nous aborderons les nouvelles thérapeutiques endodontiques : quelles sont les spécificités d'une dent ayant été traitée par une chirurgie endodontique *a retro* que l'on souhaite engager dans un traitement orthodontique ? De même, existe-t-il des précautions à mettre en œuvre sur les dents « revitalisées », et quelle est leur réaction en cas de sollicitation orthodontique ? À partir de ces réflexions, nous serons en mesure de dresser un tableau de recommandations de bonnes pratiques à destination des omnipraticiens ou endodontistes pour leurs patients en cours de traitement orthodontique ou l'envisageant. Nous nous intéresserons ensuite aux bénéfices que l'orthodontie peut apporter, dans le cadre d'un traitement restaurateur, conservateur ou endodontique. L'extrusion orthodontique peut être une alternative à l'extraction, et permet de conserver plus de support osseux que l'élongation coronaire. Nous nous pencherons sur ses indications, ses avantages et ses difficultés de mise en œuvre.

Discipline :

Endodontie

Mots clés français (fMeSH et Rameau) :

Endodontie régénératrice -- Dissertation universitaire ; Extrusion orthodontique -- Dissertation universitaire ; Endodontie clinique -- Thèses et écrits académiques ; Déplacements dentaires orthodontiques -- Effets secondaires -- Thèse et écrits académiques

English keywords (MeSH) :

Regenerative Endodontics -- Academic Dissertation ; Orthodontic Extrusion -- Academic Dissertation

Université de Paris
UFR d'Odontologie - Montrouge
1, rue Maurice Arnoux
92120 Montrouge