



**HAL**  
open science

# La digue : recommandations de bonne pratique clinique en odontologie restauratrice

Nadir-Youcef Kebbati

► **To cite this version:**

Nadir-Youcef Kebbati. La digue : recommandations de bonne pratique clinique en odontologie restauratrice. Sciences du Vivant [q-bio]. 2020. dumas-03274592

**HAL Id: dumas-03274592**

**<https://dumas.ccsd.cnrs.fr/dumas-03274592v1>**

Submitted on 30 Jun 2021

**HAL** is a multi-disciplinary open access archive for the deposit and dissemination of scientific research documents, whether they are published or not. The documents may come from teaching and research institutions in France or abroad, or from public or private research centers.

L'archive ouverte pluridisciplinaire **HAL**, est destinée au dépôt et à la diffusion de documents scientifiques de niveau recherche, publiés ou non, émanant des établissements d'enseignement et de recherche français ou étrangers, des laboratoires publics ou privés.



Distributed under a Creative Commons Attribution - NonCommercial - NoDerivatives 4.0  
International License

## **AVERTISSEMENT**

Cette thèse d'exercice est le fruit d'un travail approuvé par le jury de soutenance et réalisé dans le but d'obtenir le diplôme d'État de docteur en chirurgie dentaire. Ce document est mis à disposition de l'ensemble de la communauté universitaire élargie.

Il est soumis à la propriété intellectuelle de l'auteur. Ceci implique une obligation de citation et de référencement lors de l'utilisation de ce document.

D'autre part, toute contrefaçon, plagiat, reproduction illicite encourt toute poursuite pénale.



**UNIVERSITÉ DE PARIS**

**UFR D'ODONTOLOGIE - MONTROUGE**

**Année 2020**

**N° M083**

**THÈSE**

**POUR LE DIPLÔME D'ÉTAT DE DOCTEUR EN CHIRURGIE DENTAIRE**

Présentée et soutenue publiquement le : 27 octobre 2020

Par

**Nadir-Youcef KEBBATI**

**La digue : recommandations de bonne pratique clinique en  
odontologie restauratrice**

Dirigée par M. le Docteur Franck Decup

JURY

Mme le Professeur Tchilalo BoukpeSSI

Président

Mme le Docteur Isabelle Fouilloux

Assesseur

M. le Docteur Franck Decup

Assesseur

M. le Docteur Lucien Dupagne

Assesseur

Mme le Docteur Marion Florimond

Invité





## Tableau des enseignants de l'UFR

DÉPARTEMENTS	DISCIPLINES	PROFESSEURS DES UNIVERSITÉS	MÂÎTRES DE CONFÉRENCES
1. DÉVELOPPEMENT, CROISSANCE ET PRÉVENTION	ODONTOLOGIE PÉDIATRIQUE	Mme DAVIT-BÉAL Mme DURSUN Mme VITAL	M. COURSON Mme JEGAT Mme SMAIL-FAUGERON Mme VANDERZWALM
	ORTHOPÉDIE DENTO-FACIALE		Mme BENAHMED M. DUNGLAS Mme KAMOUN Mme LE NORCY
	PRÉVENTION, ÉPIDÉMIOLOGIE, ÉCONOMIE DE LA SANTÉ ET ODONTOLOGIE LÉGALE	Mme FOLLIGUET M. PIRNAY	Mme GERMA M. TAVERNIER
2. CHIRURGIE ORALE, PARODONTOLOGIE, BIOLOGIE ORALE	PARODONTOLOGIE	Mme COLOMBIER Mme GOSSET	M. BIOSSE DUPLAN M. GUEZ
	CHIRURGIE ORALE	M. MAMAN Mme RADOI	Mme EJEIL M. GAULTIER M. HADIDA M. MOREAU M. NGUYEN Mme TAÏHI
	BIOLOGIE ORALE	Mme CHAUSSAIN M. GOGLY Mme SÉGUIER Mme POLIARD	M. ARRETO Mme BARDET (MCF) Mme CHARDIN M. FERRE M. LE MAY
3. RÉHABILITATION ORALE	DENTISTERIE RESTAURATRICE ENDODONTIE	Mme BOUKPESSI Mme CHEMLA	Mme BERÈS Mme BESNAULT M. BONTE Mme COLLIGNON M. DECUP Mme GAUCHER
	PROTHÈSES	Mme WULFMAN	M. CHEYLAN M. DAAS M. DOT M. EID Mme FOUILLOUX-PATEY Mme GORIN M. RENAULT M. RIGNON-BRET M. TRAMBA
	FONCTION-DYSFONCTION, IMAGERIE, BIOMATÉRIAUX	M. SALMON	M. ATTAL Mme BENBELAID Mme BENOÎT A LA GUILLAUME (MCF) M. BOUTER M. CHARRIER M. CHERRUAU M. FLEITER Mme FRON CHABOUIS Mme MANGIONE Mme TILOTTA
	PROFESSEURS ÉMÉRITES	M. BÉRENHOLC Mme BRION M. LASFARGUES M. LAUTROU M. LEVY	M. PELLAT M. PIERRISNARD M. SAFFAR Mme WOLIKOW

Liste mise à jour le 04 novembre 2019



## Remerciements

---

**À Mme le Professeur Tchilalo BoukpeSSI**

*Docteur en Chirurgie dentaire*

*Docteur de l'Université Paris Descartes*

*Habilitée à Diriger des Recherches*

*Professeur des Universités, UFR d'Odontologie - Montrouge*

*Praticien Hospitalier, Assistance Publique-Hôpitaux de Paris*

*Chef de Service de l'hôpital Charles-Foix*

Pour m'avoir fait l'honneur de présider ce jury de thèse d'exercice. Je vous remercie pour la qualité de vos enseignements, votre rigueur et votre passion de la profession. À travers ces quelques mots, je vous transmets ma gratitude et mon plus grand respect.





**À Mme le Docteur Isabelle Fouilloux**

*Docteur en Chirurgie dentaire*

*Docteur de l'Université Paris Descartes*

*Maître de Conférences des Universités, UFR d'Odontologie-Montrouge*

*Praticien Hospitalier, Assistance Publique-Hôpitaux de Paris*

Qui me fait l'honneur de siéger à ce jury, je vous remercie pour votre écoute, votre rigueur à toutes épreuves, votre professionnalisme et votre enseignement. Vous nous avez permis à moi et bien d'autres de prendre nos marques en prothèse, une discipline qui n'est pas évidente. Pour votre temps et votre patiente, je vous témoigne ma gratitude et mon plus grand respect.



**À M. le Docteur Franck Decup**

*Docteur en Chirurgie dentaire*

*Docteur de l'Université Paris Descartes*

*Maître de Conférences des Universités, UFR d'Odontologie - Montrouge*

*Praticien Hospitalier, Assistance Publique-Hôpitaux de Paris*

Pour m'avoir fait l'honneur de diriger ce travail, je vous remercie pour votre encadrement, votre écoute, votre disponibilité ainsi que votre souci du détail. Pouvoir bénéficier de votre enseignement a été un privilège. J'espère avoir le plaisir d'en profiter encore. Veuillez trouver ici le témoignage de mon respect.



**À M. Le Docteur Lucien Dupagne**

*Docteur en Chirurgie dentaire*

*Assistant Hospitalo-Universitaire, UFR d'Odontologie - Montrouge*

Qui me fait l'honneur de siéger à ce jury. Je vous remercie pour votre bonne humeur, votre disponibilité et votre écoute. Je vous témoigne mon respect et ma gratitude.



**À Mme le Docteur Marion Florimond**

*Docteur en Chirurgie dentaire*

*Ancien Assistant Hospitalo-Universitaire, UFR d'Odontologie – Montrouge*

*Assistant Associé des Université de Paris*

*Praticien Hospitalier Contractuel, Assistance Publique-Hoôpitaux de Paris*

Qui me fait l'honneur de participer à ce jury, je vous remercie pour votre bonne humeur et votre soutien au quotidien. Vous m'avez rapidement accordé votre confiance ce qui m'a permis de progresser rapidement en odontologie restauratrice. J'ai l'honneur de pouvoir travailler à vos côtés en tant qu'attaché. Veuillez accepter mes remerciements et mon respect.





A ma mère et mon père :

Vous m'avez permis d'être présent aujourd'hui. Vous m'avez tout donné sans rien attendre en retour. Vous avez toujours été présent que cela soit dans les bons moments ou dans les mauvais. Je ne pourrais jamais vous remercier assez pour tout ce que vous faites pour moi. J'espère que cela vous rend fiers ! Moi je ne pourrais pas trouver les mots pour exprimer ma fierté de vous avoir en tant que parents.

A mon frère et ma sœur :

On n'est pas toujours sur la même longueur d'onde. On peut même dire qu'on a eu plus de disputes qu'autre chose ah ah. On a grandi comme ça, et il y a toujours ce « mur » qui nous empêche de nous parler librement ou d'être « fusionnels ». J'espère qu'on arrivera à le casser ce mur. Je suis fier de vous deux !

Aux ablisiens, mes campagnards :

Ceux du tout début et ceux qui se sont ajoutés en route : Axel P, Charlotte, Chloé, Fanny, Mélanie, Florent, Kévin, Maxime B, Maxime L, Mehdi, Steve, Thibault. On a vécu tellement, je vous considère tous comme mes frères et sœurs. Pour les plus vieux on se connaît depuis le CM2. On a traversé tant d'épreuves et passé un nombre incalculable de bons moments.

A Prosperit :

On se suit toi et moi aussi depuis très longtemps. Nos randonnées, nos galères, nos prises de tête : la définition d'un frère. On se suivra sûrement jusqu'à la fin. Merci à toi !

Aux amis de fac :

Matthieu évidemment ! Partenaire de galère, grand psychopate de la parodontie. Tu m'as détartré une fois puis j'ai dit « plus jamais ». Je n'ai pas besoin d'en dire plus.

Sixtine, Elodie, Camille, Hanna, Bettina, Mélodie, Imene, Sarah, Julie, Kelly, Léna, Mathilde pour la team fille. Pierre, Jakub, Fabien, Théo, Fred, Marc, Nagui, Roupén pour les gars, ah ah. Ne changez pas !

Merci à toute l'équipe enseignante de l'UFR. Merci à toutes les équipes d'aide-soignant(e)s et d'infirmiers(ères) des hôpitaux, trop souvent oubliés.

# Table des matières

---

<b>INTRODUCTION</b> .....	<b>3</b>
<b>1 : LA DIGUE : SES APPORTS CLINIQUES</b> .....	<b>4</b>
1.1 DEFINITION ET SITUATION DU CADRE.....	4
1.2 LA DIGUE : SES FINALITES, SES OBJECTIFS.....	4
1.2.1 <i>Le patient</i> .....	5
1.2.2 <i>Le parodonte : la rétraction du parodonte superficielle</i> .....	6
1.2.3 <i>Les tissus dentaires : l'isolation de l'organe dentaire</i> .....	6
<b>2 : LA DIGUE : MATERIELS ET INDICATIONS</b> .....	<b>8</b>
2.1 LE MATERIEL PRINCIPAL.....	8
2.1.1 <i>La feuille de digue</i> .....	8
2.1.2 <i>Le crampon</i> .....	10
2.1.3 <i>Les pinces</i> .....	15
2.1.4 <i>Le cadre à digue</i> .....	18
2.1.5 <i>Le fil dentaire</i> .....	19
2.2 LE MATERIEL ACCESSOIRE.....	20
2.2.1 <i>Bande de PTFE, téflon</i> .....	20
2.2.2 <i>Wedjets®</i> .....	21
2.2.3 <i>Les gabarits</i> .....	22
2.2.4 <i>Pâte de calfatage et digue liquide</i> .....	22
<b>3 : LA DIGUE : ANALYSE PREOPERATOIRE ET ADAPTATION A LA SITUATION CLINIQUE</b> .....	<b>24</b>
3.1 LES CRITERES A L'ECHELLE DU PATIENT.....	24
3.2 LES CRITERES A L'ECHELLE DU PARODONTE.....	25
3.3 LES CRITERES A L'ECHELLE DES TISSUS DENTAIRES.....	26
<b>4 : LA DIGUE : TECHNIQUES DE MISE EN ŒUVRE</b> .....	<b>28</b>
4.1 OBTENTION DE L'ETANCHEITE DE LA DIGUE AUTOUR D'UNE DENT.....	28
4.1.1 <i>Principe</i> .....	28
4.1.2 <i>Les perforations</i> .....	30
4.1.3 <i>Les ligatures</i> .....	33
4.2 LES ETAPES PREALABLES A LA POSE DE LA DIGUE.....	38
4.2.1 <i>Essai et sécurité du crampon</i> .....	38
4.2.2 <i>La réalisation des perforations</i> .....	39

4.3. MISE EN PLACE DE L'ENSEMBLE « CRAMPON-FEUILLE-CADRE » : LES DIFFERENTES TECHNIQUES .....	40
4.3.1 <i>Technique en un temps</i> .....	40
4.3.2 <i>Techniques en deux temps</i> .....	42
4.3.3. <i>Le passage des points de contact proximaux</i> .....	43
4.3.4 <i>La mise en place du cadre à digue</i> .....	44
4.4 LA DIGUE UNITAIRE.....	45
4.4.1 <i>Indication</i> .....	45
4.4.2 <i>Protocole</i> .....	46
4.4.3 <i>Démonstration</i> .....	46
4.5 LA DIGUE PLURALE.....	46
4.5.1 <i>Indication</i> .....	46
4.5.2 <i>Protocole</i> .....	47
4.5.3 <i>Démonstration en secteur antérieur : la digue dite « du sourire »</i> .....	47
4.5.3 <i>Démonstration en secteur postérieur</i> .....	48
4.6 LA DEPOSE DE LA DIGUE.....	51
4.7 CAS PARTICULIERS .....	52
4.7.1 <i>Les ponts prothétiques (« bridges ») et les couronnes solidarisées</i> .....	52
4.7.2 <i>Les traitements orthodontiques</i> .....	54
4.7.3 <i>Les facettes et autres cas à limite basse</i> .....	55
4.7.4 <i>Les prothèses implanto-portées</i> .....	56
4.7.5 <i>Anatomie coronaire plate ou de dépouille</i> .....	57
<b>CONCLUSION</b> .....	<b>58</b>
<b>BIBLIOGRAPHIE</b> .....	<b>59</b>
<b>TABLE DES FIGURES</b> .....	<b>62</b>
<b>TABLE DES TABLEAUX</b> .....	<b>64</b>
<b>ANNEXES</b> .....	<b>65</b>

# Introduction

---

C'est en 1864 que S. C. Barnum eu pour la première fois l'idée de créer un trou dans une feuille de caoutchouc et de l'appliquer autour d'une dent pour l'isoler. Le système d'isolation communément appelé « digue » était né. Fin 19e siècle, la création de la première pince emporte-pièce par S. S. White et des crampons par D. Palmer finit de fournir le kit instrumental encore utilisé aujourd'hui. La digue fut oubliée dans les cabinets dentaires, et ne refit surface qu'avec l'avènement du collage et l'essor de l'endodontie. Depuis, son efficacité n'est plus à démontrer et son utilisation est partie intégrante des recommandations de bonne pratique clinique. Elle reste cependant absente dans nombre de cabinets dentaires.<sup>1 2</sup>

Quels en sont les freins ? Le temps, le coût, la technique, la communication à son sujet. La digue présente un coût d'utilisation relativement faible comparé au bénéfice et à la sécurité qu'elle apporte. La communication n'en représente pas un au vu du nombre de publications sur le sujet et des formations continues. Enfin, le temps est lié à la technique. Avec une bonne technique, la pose de la digue est relativement rapide. Cependant, quelle place, l'enseignement de la technique occupe-t-il dans le monde de la dentisterie ? En formation initiale, un simple TP lui est consacré en deuxième année au sein de notre UFR. Le reste dépend des praticiens et des cas cliniques rencontrés lors des différents stages hospitaliers. Dans la littérature, nombre d'ouvrages détaillent son efficacité mais très peu parlent de technique. Enfin, c'est en formation continue que l'information est la plus approfondie mais elle a un prix.

C'est dans cette problématique qu'intervient cette thèse. Elle a pour but d'offrir le premier jet d'un répertoire détaillé et illustratif des techniques actuelles de pose de digue.

Dans un premier temps nous définirons exactement le concept de la digue ainsi que ses finalités et ses objectifs. Nous détaillerons le matériel nécessaire et le matériel accessoire à son utilisation en insistant sur le rôle de chaque élément, son analyse et le choix qui en découle. Enfin, nous détaillerons et illustrerons chaque technique et protocole clinique.

---

<sup>1</sup> Christen, « Sanford C. Barnum, discoverer of the rubber dam ».

<sup>2</sup> Zero, « How the introduction of the acid-etch technique revolutionized dental practice ».

# 1 : La digue : ses apports cliniques

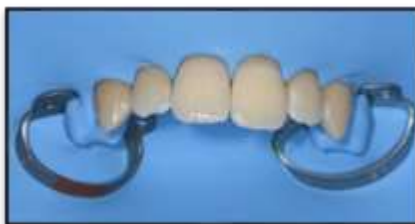---

Dans ce chapitre, nous allons donner les principes de la mise en place du champ opératoire et ses objectifs.

## 1.1 Définition et situation du cadre

Dans le domaine médicale le *champ opératoire* se définit comme étant la zone cutanée au niveau de laquelle on pratique une opération chirurgicale et, par extension, les linges stériles (champ) qui servent à limiter et à protéger cette zone<sup>3</sup>. Cette double signification du « champ » peut être une source d'incompréhension. En odontologie restauratrice, la digue est un « **champ** » nous permettant de dégager notre « **site d'intervention** », la cavité buccale. Elle revêt la forme d'une feuille en matière plastique maintenue en bouche par des crampons (clamps en anglais) et tendue, en dehors, à un cadre.

Figure 1 : Exemple d'un champ opératoire en chirurgie dentaire



Source : Auteur, 2020.

## 1.2 La digue : ses finalités, ses objectifs

L'utilisation de la digue peut s'ancrer dans nos pratiques quotidiennes si nous en comprenons les finalités. Proposer un référentiel de bonne pratique clinique de la digue n'aurait donc aucun sens sans évoquer les intérêts et les objectifs.

Nous avons choisi de les classer selon une échelle d'observation du patient, en allant du plus large, (le patient dans sa globalité) au plus précis (les tissus dentaires, le parodonte).

Nous pouvons étudier les objectifs de la digue à trois échelles : le **patient**, le **parodonte**, les **tissus dentaires**.

---

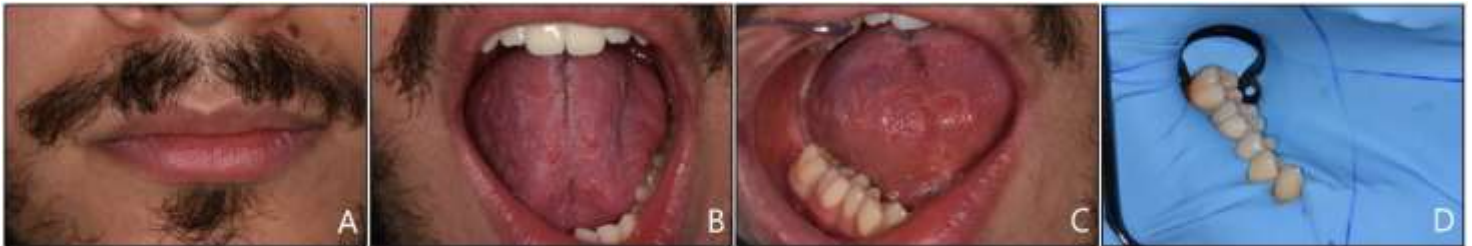<sup>3</sup> Delamare et al., *Dictionnaire illustré des termes de médecine*.

### 1.2.1 Le patient

Le premier intérêt de la digue réside dans **sa capacité à dégager l'espace buccal**. Cette feuille de plastique nous permet de mettre à l'écart tous les tissus périphériques qui représentent un obstacle à la réalisation de nos soins. L'ouverture buccale est maintenue, les lèvres et les joues sont écartées, et les mouvements de la langue sont restreints.

Figure 2 : Le dégagement du site opératoire

A et B : situation initiale / C : Écarteur de bouche / D : Emploi de la digue



Source : Auteur, 2020.

À l'échelle du patient, la digue en jouant ce rôle de rempart, nous permet de prévenir certains accidents iatrogènes <sup>4</sup> :

1. **Lésions d'ordre mécanique** : abrasion, lacération des tissus périphériques ...
2. **Lésions d'ordre chimique** : attaque acido-basique (hypochlorite...), tatouage à l'amalgame ...
3. **Accidents d'ingestion et d'inhalation** : pièce prothétique, instruments, débris tissulaires, produits toxiques...

Deuxièmement, **le confort du praticien et du patient est grandement amélioré**.

La mise à l'écart des tissus périphériques permet d'augmenter l'accessibilité aux tissus dentaires et ainsi de libérer les mains du praticien. Un soin sans digue nécessitant un travail à quatre mains, pourra être réalisé sans aide opératoire sous digue. <sup>5</sup>

Pour le patient, la digue empêche sa cavité buccale de se remplir d'eau et donne à certains, la sensation que nous ne travaillons pas dans leurs bouches. <sup>6</sup>

Enfin, elle **diminue l'exposition aux fluides biologiques** (sang, salive, expectoration...) et donc le risque de contamination directe ou croisée.

<sup>4</sup> Lasfargues et Colon, *Odontologie conservatrice et restauratrice. Tome 1, Une approche médicale globale*, 2009.

<sup>5</sup> Lasfargues et Colon.

<sup>6</sup> Stewardson et McHugh, « Patients' attitudes to rubber dam ».

### 1.2.2 Le parodonte : la rétraction du parodonte superficielle

En réduisant notre échelle d'observation au parodonte, nous observons également plusieurs effets liés à l'utilisation de la digue.

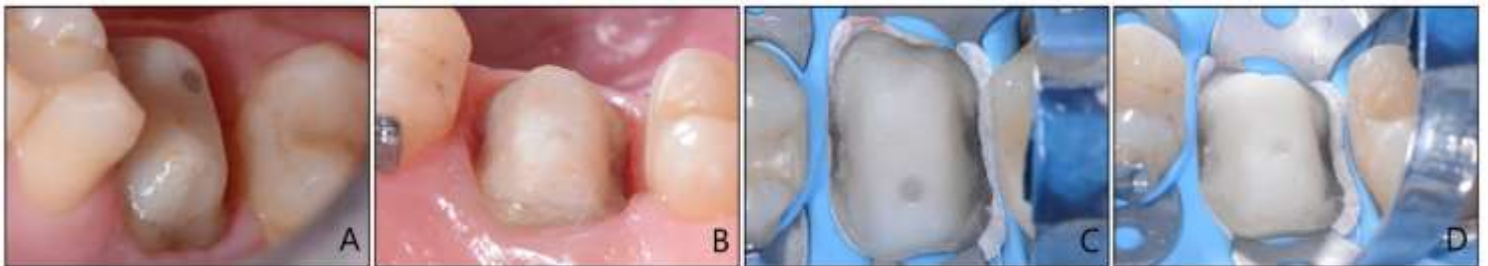
Premièrement, la digue joue encore un rôle de **prévention des lésions iatrogènes**. Cependant, une mauvaise utilisation des crampons pourra créer certaines lésions : agression de l'attache épithéliale, lacération, compression de la gencive marginale (patient irradié, crampon placé très cervicalement ...).

Il faut rester vigilant et analyser en amont la situation clinique (Cf. Partie 3.1)

Deuxièmement, les berges de la feuille de digue correctement inversées dans l'espace sulculaire créent une importante rétraction tissulaire nous donnant accès à cet espace (Cf. partie 3.2.).

Cette propriété est intéressante lors du traitement de lésions cervicales et lors du collage de pièces prothétiques aux limites juxta-sulculaires, voir intra-sulculaires (cf. Figure 3).

Figure 3 : Comparaison de l'accès aux limites de préparation avec et sans digue



Source : Dr. Decup, 2017.

Enfin, dans des cas extrêmes, l'accès aux lésions et à leurs traitements nécessitent un lambeau d'accès chirurgical. Dans ce cas, l'utilisation de la digue, en contra-osseux, permet de dégager le site opératoire maximal, de maintenir le lambeau à distance sous le champ et d'isoler les surfaces dentaires à restaurer (Cf. partie 3.1.2).

### 1.2.3 Les tissus dentaires : l'isolation de l'organe dentaire

À l'échelle dentaire, l'utilisation de la digue aura plusieurs effets :

- Le contrôle de l'humidité environnante préjudiciable à l'utilisation des méthodes d'adhérences aux tissus dentaires. Il a été montré que l'humidité en secteur postérieur passe de 85 % à 33 % après

la pose de la digue. <sup>7</sup> Aujourd'hui, elle représente le seul dispositif nous permettant de créer efficacement un milieu sec et aseptique indispensable à nos soins.

- Un rôle de prévention : le champ opératoire joue également un rôle de prévention pour <sup>8</sup> :
  1. La contamination des tissus dentaires mis à nu (dentine, pulpe) par les agents bactériens et par les fluides buccaux (salive, sang, fluide sulculaire)
  2. La contamination des dents adjacentes par nos produits de restauration (adhésif, composite, colle ...)
  3. Les lésions abrasives de nos instruments rotatifs : en s'enroulant autour de la feuille de digue, une fraise ainsi bloquée servira d'indicateur de danger au praticien.
  4. Les lésions chimiques de nos traitements de surface (mordançage, aéro-abrasion ...)

À cette échelle également, mal utilisée, la digue peut être nocive. La pose du crampon sur une dent présentant une ou des lésions carieuses débutantes cervicales peut aboutir à des fractures amélares.

---

<sup>7</sup> Étienne, Anckenmann, et Watzki, *Restaurations esthétiques en céramique collée*.

<sup>8</sup> Lasfargues et Colon, *Odontologie conservatrice et restauratrice. Tome 1, Une approche médicale globale*, 2009.



## 2 : La digue : matériels et indications

---

Il existe beaucoup de matériel autour du plateau technique qui nécessite la mise en place du champ. C'est une difficulté de choisir le « nécessaire et suffisant » à une activité clinique. Dans cette partie nous allons listé le matériel principal et accessoire à la pose d'une digue.

### 2.1 Le matériel principal

#### 2.1.1 La feuille de digue

##### 2.1.1.1 Présentation

La feuille de digue représente notre « champ » à proprement parler. C'est une feuille en matière plastique, élastique, perforée, puis mise en place et maintenue autour des dents majoritairement à l'aide de crampons. Elle joue le rôle d'une membrane étanche et imperméable.

Elle est le plus souvent commercialisée :

- En deux tailles : 5x5 ou 6x6 pouces
- En deux matériaux : latex ou « sans latex » (principalement du nitrile)
- Ainsi qu'en 3 épaisseurs : fine, médium et épaisse

Tableau 1 : Épaisseur moyenne des feuilles en latex

Fine	0.13 – 0.18 mm
Medium	0.18 – 0.23 mm
Épaisse	0.23 – 0.29 mm

Source : Roulet, Wilson, et Fuzzi, *Pratique clinique en dentisterie conservatrice*, 2003.

Les fabricants proposent différentes couleurs, cependant cette caractéristique n'influence que très peu la pratique clinique. Les tons sombres, tels que le noir, ou le bleu foncé, reflètent moins la lumière et donc fatiguent moins l'œil du praticien. A l'inverse, les tons clairs et particulièrement le bleu clair, augmentent la luminosité du champ opératoire mettant en valeur les structures dentaires lors de la réalisation de photographie.<sup>9</sup>


---

<sup>9</sup> Gerdolle et Browet, « Isolation et lésions cervicales : stratégie et solutions cliniques ».

La feuille de digue possède une face mate qui devra être orienter vers le praticien tandis que sa face brillante le sera vers le patient.

Figure 4 : Les épaisseurs de feuille de digue

*A : épaisse / B : médium / C : fine*

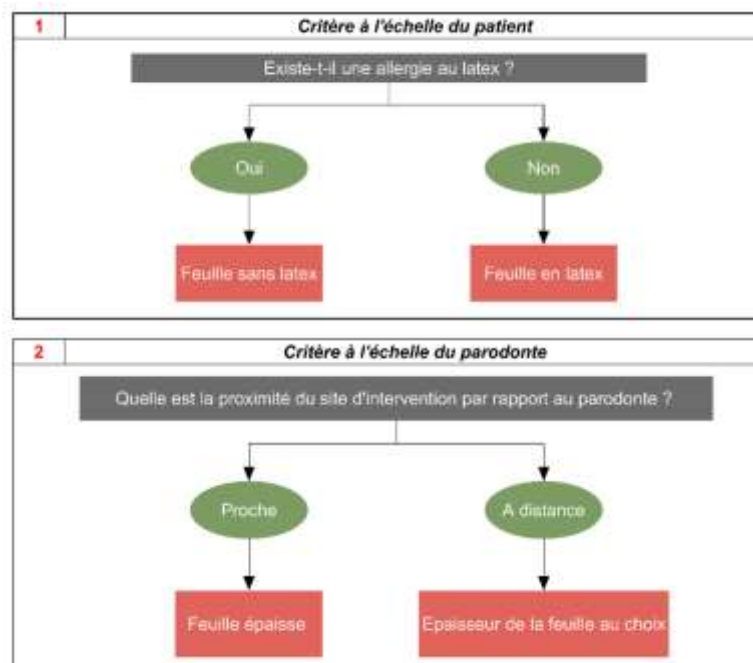


Source : Auteur 2020.

### 2.1.1.2 Choix de la feuille de digue

Il est déterminé par plusieurs facteurs intervenant aux différentes échelles d'observation que nous avons introduite. **L'allergie au latex** ainsi que le **rapport du parodonte avec notre site d'intervention** représentent nos déterminants. Le **matériau** et **l'épaisseur de la feuille de digue** représentent les caractéristiques sur lesquels nos déterminants influent. Ci-dessous, nous vous proposons un diagramme décisionnel.

Figure 5 : Choix de la feuille de digue



Source : Auteur (2020), d'après Browet et Gerdolle, « Precision and security in restorative dentistry : the synergy of Isolation and magnification, 2017.

Si le patient ne présente aucune allergie au latex, il n'y a aucune justification à utiliser une digue sans latex. Les feuilles sans latex sont plus fragiles, plus chères et moins performantes (module d'élasticité plus faible).

Lorsque notre site d'intervention est à proximité du parodonte superficiel, une rétraction de ce dernier est nécessaire afin d'accéder aux limites de la lésion ou de la préparation. Une feuille de digue épaisse, grâce à son fort module d'élasticité, offre la meilleure capacité de rétraction des tissus mous et donc du parodonte.

À distance du parodonte, l'épaisseur est un facteur secondaire et dépend des préférences du praticien. À noter que **plus une feuille est épaisse et plus difficile est sa manipulation** : passage des points de contact proximaux, tension exercée sur le crampon...

### 2.1.1.3 Stockage et entretien

Les feuilles de digues perdent de leur élasticité avec le temps. Les feuilles périmées perdent leurs propriétés mécaniques ce qui entraîne des déchirures fréquentes et nuit à l'ergonomie du praticien. Les fabricants préconisent donc d'en acheter en petite quantité afin de renouveler son stock rapidement et de les conserver au frais pour maintenir leurs propriétés mécaniques.

## 2.1.2 Le crampon

### 2.1.2.1 Présentation

Le crampon correspond à un ressort, généralement métallique, qui est placé au niveau du collet d'une dent afin de maintenir en place une feuille de digue.<sup>10</sup>

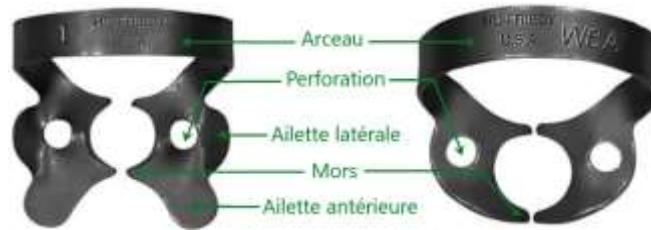Récemment des crampons en matériaux composites ont vu le jour. La caractéristique première mise en avant par les fabricants, est la pression des mors exercée sur la dent et la gencive. Elle serait moins importante que celle d'un crampon métallique le rendant moins traumatique.<sup>11</sup> Aucune étude comparative n'a été produite à ce sujet, de plus ce type de crampon n'existe que sous le format « molaire ».

---

<sup>10</sup> Collège national des enseignants en odontologie conservatrice et endodontie, *Dictionnaire francophone des termes d'odontologie conservatrice : endodontie & odontologie restauratrice : lexique anglais-français et annexes inclus.*

<sup>11</sup> Kerr Corporation, « SoftClamp, sûr, confortable, stable : crampon à digue universel ».

Figure 6 : Les éléments anatomiques d'un crampon



Source : Auteur (2020), d'après Hu-Friedy Mfg. Co., « Rubber dam clamps : reduce glare with satin steel », 2012.

Anatomiquement parlant, un crampon présente différentes parties :

1. *L'arceau* :

**Il détermine la rigidité et la stabilité du crampon.** Plus l'arceau est large, bas et centré plus il sera rigide et donc assurera une meilleure stabilité. A l'inverse, plus il sera fin, haut et distal et moins le crampon sera stable<sup>12</sup>. Des crampons à double arceau existent. Ils répondent à la faible rétention des incisives et canines ou de tout autre dent au profil d'émergence plat ou conique. Dans ce genre de cas, un crampon à simple arceau ne restera pas en place (faible rétention couplée à la tension de la feuille de digue)

Figure 7 : Crampons à double arceau (numéro 9 à gauche), numéro 212 à droite)



Source : Auteur (2020), d'après Hu-Friedy Mfg. Co., « Rubber dam clamps : reduce glare with satin steel », 2012.

2. *Des points d'ancrages ou mors*

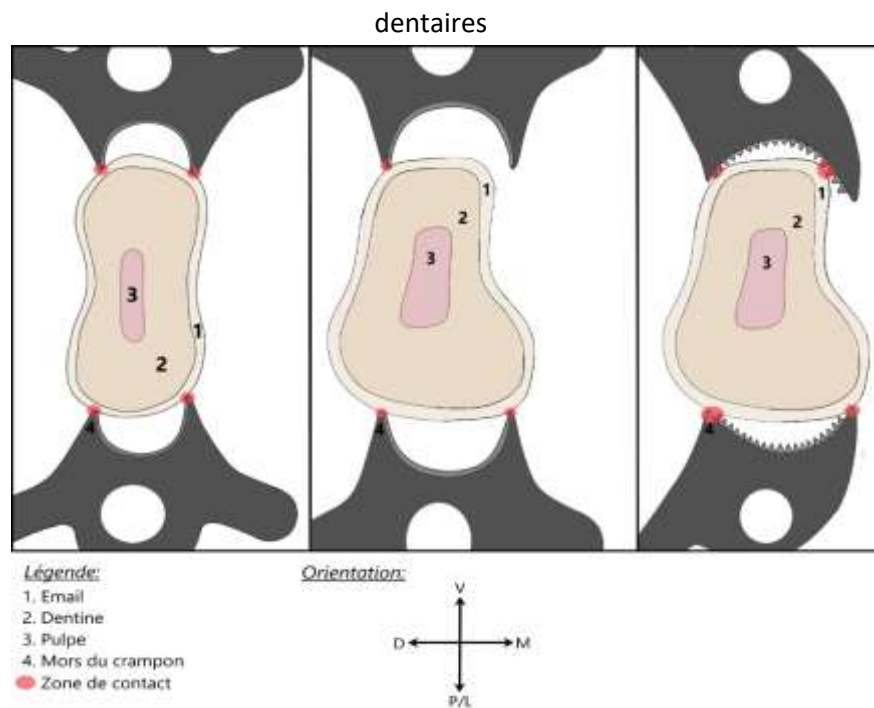
Ce sont les éléments de rétention du crampon. **Ils sont les garants de la stabilité du champ et leur positionnement devra résister à la traction de la feuille de digue.** Les quatre pointes des mors de la plus-part des crampons ont pour but d'entrer en contact avec la circonférence de la dent et d'offrir des points d'accroche les mieux répartis au niveau de son diamètre (*Cf. Figure 8A*).

Il est important que cela soit **les pointes**, et non pas la partie lisse et plate du mors, **qui rentrent en contact avec la dent** sous peine d'avoir des glissements et des dérapages du système. Dans certains cas d'anatomie complexe (circonférence asymétrique, concavité, dent à section triangulaire ...), les quatre pointes sont susceptibles de ne pas toutes entrer en contact avec la circonférence cervicale.

<sup>12</sup> Gerdolle et Browet, « Isolation et lésions cervicales : stratégie et solutions cliniques ».

Dans ce cas, il faut au moins trois pointes dont les deux distales (Cf. Figure 8B). Pour pallier cette difficulté, des crampons dont les mors ont des pointes multiples (dentés) peuvent offrir une bonne alternative car cela multiplie la chance que plusieurs pointes entrent en contact avec la dent (Cf. Figure 8C).

Figure 8 : Schéma – Les contacts des mors simples et dentés sur des coupes horizontales cervicales dentaires



Source : Auteur, 2020.

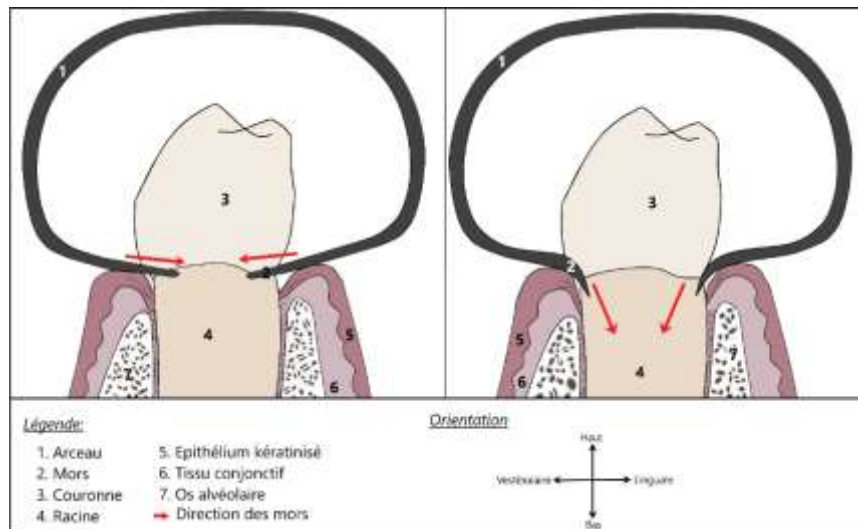
Les mors se déclinent également en deux angulations :

- 1) Les mors à *plat* : C'est l'angulation standard. Elle offre un meilleur accès aux faces vestibulaires et linguales (Cf. Figure 9A)
- 2) Les mors à *direction apicale* : Cette angulation permet de placer le crampon plus cervicalement et offre une meilleure rétention. Toutefois, la remonté des mors peut être un élément limitant l'accès au site d'intervention ou à la pose d'une restauration indirecte. C'est pourquoi, s'ils ne sont pas indispensables pour améliorer la rétention et la stabilité du système, l'angulation standard est recommandée<sup>13 14</sup> (Cf. Figure 9B).

<sup>13</sup> Carrotte, « Endodontics. Part 6, Rubber dam and access cavities ».

<sup>14</sup> Gerdolle et Browet, « Isolation et lésions cervicales : stratégie et solutions cliniques ».

Figure 9 : Schéma – Inclinaison des mors des crampons sur une coupe sagittale dentaire



Source : Auteur 2020

Le design des mors par leur écartement, cherche à répondre à des anatomies dentaires différentes : incisif, canine, prémolaire, molaire. Les crampons sont souvent décrits suivant cette dénomination (crampon « incisif, prémolaire ... »). Cependant, la seule caractéristique qui valide sont choix, est sa stabilité autour de la dent (Cf. *Partie 4.2.1.*)

### 3. D'ailettes latérales et antérieures

Ce sont des extensions latérales et/ou antérieures du corps du crampon. Leur intérêt principal est de répondre au besoin d'une technique (Cf. *Partie 4.1.*). Elles présentent un effet secondaire, de maintenir l'aplatissement de la digue dans un large périmètre autour du site d'intervention<sup>15</sup>. Actuellement, il n'y pas d'étude comparative de l'efficacité de crampons munis d'ailettes contre ceux qui y sont dépourvus.

#### 2.1.2.2. Choix du crampon

Il n'existe pas de kit de crampon universel qui répond à toutes les situations cliniques. Il est important de comprendre le rôle, les points forts et les faiblesses de chaque crampon afin de les utiliser de la bonne façon.<sup>16</sup>

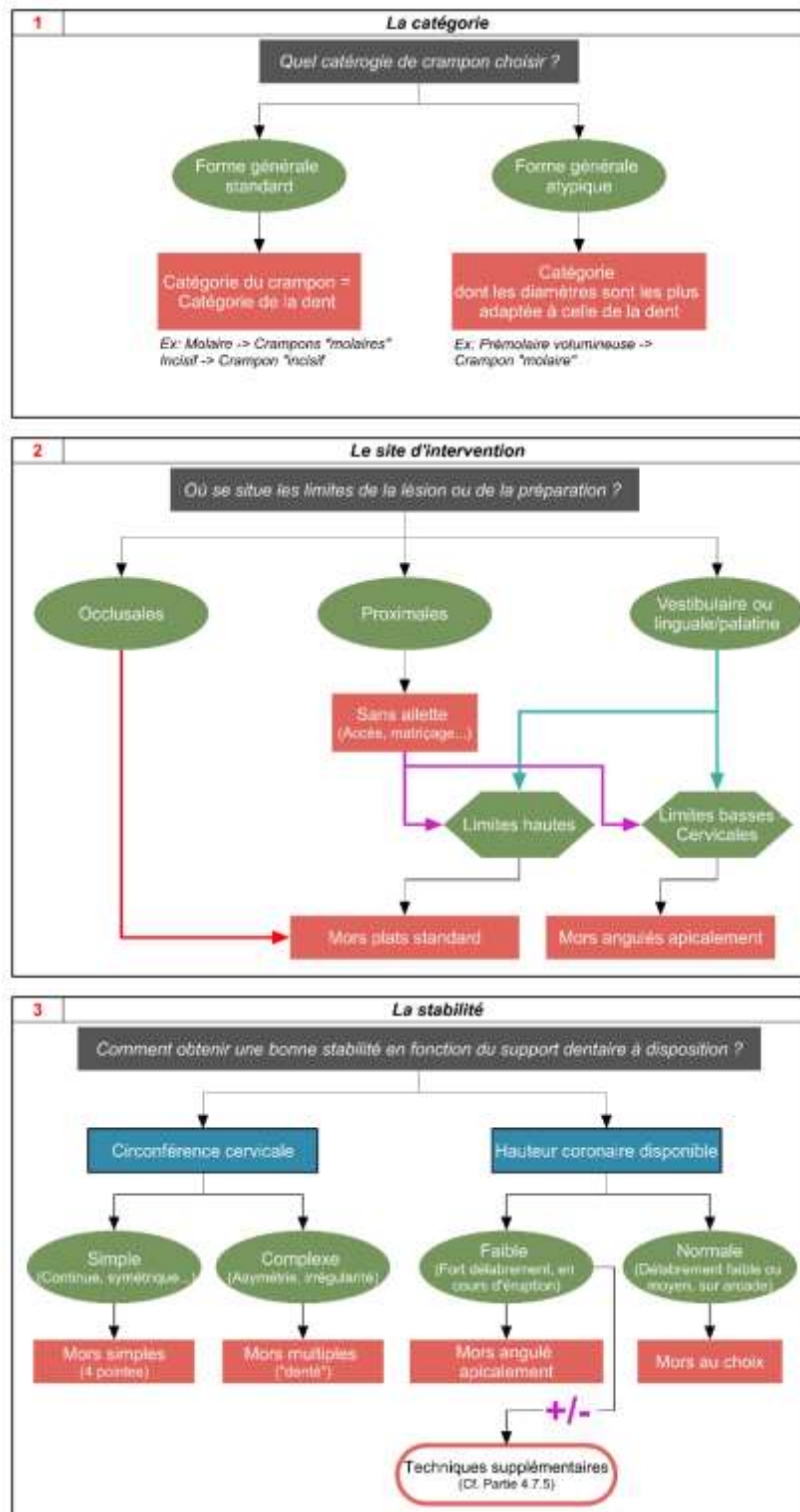
Les crampons ont été imaginé à partir des familles de dent selon des moyennes anatomiques et des formes classiques. C'est pourquoi, nous sont proposés des crampons « incisives, canines, prémolaires, molaires ». Les plus classiques sont connus par leur numéro « 6, 9, 1, 2, 7, 8 ». Néanmoins, le choix du

<sup>15</sup> Étienne, Anckenmann, et Watzki, *Restaurations esthétiques en céramique collée*.

<sup>16</sup> Gerdolle et Browet, « Isolation et lésions cervicales : stratégie et solutions cliniques ».

crampon doit être individualisé par son test in situ (Cf. partie 4.2.1). Ci-dessous, nous vous proposons un diagramme décisionnel.

Figure 10 : Choix du crampon



Source : Auteur, 2020.

Il est important de rationaliser son stock de crampon. L'expérience clinique et les rapports d'auteur montrent que pour 80 % des cas, un ensemble de dix crampons permet de répondre à la majorité des situations cliniques rencontrées. Il est possible de sélectionner ce groupe de crampon en fonction de ses besoins et de ses préférences. Ce pool de base sera complété de quelques crampons spécifiques pour des situations particulières.

Vous trouverez en annexe un tableau récapitulatif de toutes les formes et modèles existants.

### 2.1.2.3 Entretien et durabilité

Tous les crampons commercialisés sont stérilisables. Il a été montré que les cycles répétés de stérilisation n'influencent pas la rigidité du crampon et donc sa capacité à être rétentif.<sup>17</sup>

Néanmoins, les crampons, en raison de leur composante métallique, supportent mal une exposition prolongée aux agents corrosifs, irritants ou détergents dont fait partie l'hypochlorite de sodium<sup>18</sup>.

Quelques précautions doivent être prise :

- Limiter le temps d'exposition aux produits corrosifs au minimum requis.
- Rincer les clamps après chaque exposition à ces produits.
- Ne pas mettre en tension des clamps qui viennent d'y être exposé.

Aucune durée de vie n'est précisée par les fabricants. Les mors représentent l'élément s'usant le plus rapidement (abrasion des pointes). **L'usure globale, la formation de zone de corrosion ou la propreté des crampons** (rétention importante de nos produits de restauration) **doit être contrôler régulièrement.**

### 2.1.3 Les pinces

#### 2.1.3.1 La pince porte crampon

Il s'agit de la pince dédiée à la pose et à la dépose d'un crampon.<sup>19</sup> Ils existent de nombreux designs différents, cependant trois formes prédominent : la **pince Ivory**, la **pince de Brewer** et celle **de Palmer**.

---

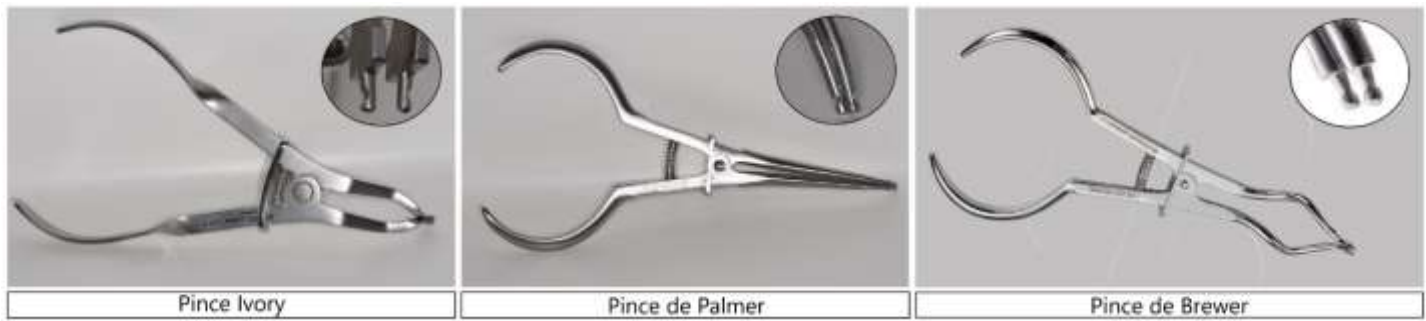<sup>17</sup> Chhabra et Greenwell, « Effect of repeated sterilization on the tensile strength of rubber dam clamps ».

<sup>18</sup> Sutton et Saunders, « Effect of various irrigant and autoclaving regimes on the fracture resistance of rubber dam clamps ».

<sup>19</sup> Collège national des enseignants en odontologie conservatrice et endodontie, *Dictionnaire francophone des termes d'odontologie conservatrice : endodontie & odontologie restauratrice : lexique anglais-français et annexes inclus.*



Figure 11 : Les pinces porte crampon



Source : Auteur, 2020.

La **pince Ivory** possède deux ergots perpendiculaires à une surface plane. Les ergots assurent la prise du crampon tandis que la partie plate évite les mouvements de rotation lors de sa pose. Cette anatomie rend cependant, la désinsertion plus ardue.

La **pince de Brewer** ne possède qu'une simple accroche arrondie à son extrémité autorisant une grande liberté de mouvement de la pince et du crampon. Cette liberté de mouvement rend sa désinsertion plus facile mais complique la pose du crampon.

La **pince de Palmer** possède deux encoches différentes sur chaque extrémité :

- La première située à la pointe de l'instrument, s'engage dans les perforations du crampon afin de le mettre en place sur la dent.
- La deuxième plus en retrait et plus longue, permet de déposer le crampon en le saisissant directement par l'arceau.<sup>20</sup>

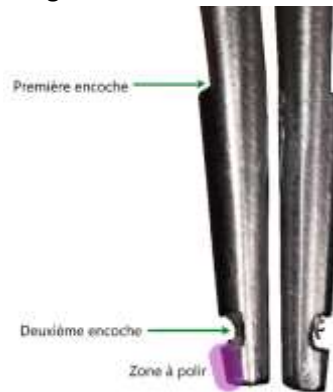
Elle est la plus fine et la plus longue des trois, la rendant plus simple d'utilisation en secteur postérieur ou en cas de faible ouverture buccale.<sup>21</sup>

Elle est cependant sujette à un problème récurrent : une difficulté voire une impossibilité de désinsertion après la pose du crampon. Cela est dû à la profondeur trop importante de ses encoches. Afin de résoudre ce problème, il suffit, à l'aide d'une fraise de laboratoire, de réduire leur profondeur, en les polissant. Les zones à polir sont indiquées sur l'illustration suivante (Cf. Figure 12).

<sup>20</sup> Carrotte, « Endodontics. Part 6, Rubber dam and access cavities ».

<sup>21</sup> Lasfargues et Colon, *Odontologie conservatrice et restauratrice. Tome 1, Une approche médicale globale*, 2009.

Figure 12 : Anatomie de la pince de Palmer



Source : Auteur, d'après Carrotte, « Endodontics. Part 6, Rubber dam and access cavities », 2004.

Enfin, les fabricants préconisent de lubrifier et de stériliser après chaque utilisation les pinces.<sup>22</sup>

### 2.1.3.2. La pince emporte-pièce

Communément appelée « Pince à trou », la pince emporte-pièce correspond à l'instrument permettant de réaliser des perforations de différents diamètres sur une feuille de digue.<sup>23</sup>

Elle se décline en deux versions :

- La **pince de Ainsworth** : Le modèle le plus ancien et le plus répandu.
- La **pince de type IV**

Figure 13 : Les pinces emporte-pièce



Source : Auteur, 2020.


Il n'y a pas de différence en termes d'usage ou de qualité entre ces deux pinces. Le choix sera dépendant des préférences du praticien. L'objectif premier de cette pince est d'offrir des coupes

<sup>22</sup> Kulzer GmbH, « Ivory® rubber dam products ».

<sup>23</sup> Collège national des enseignants en odontologie conservatrice et endodontie, *Dictionnaire francophone des termes d'odontologie conservatrice : endodontie & odontologie restauratrice : lexique anglais-français et annexes inclus.*

franches et nettes dessinant un trou parfaitement rond et sans ébarbure (cf. Figure 14 A). Si elle ne remplit pas pleinement cet objectif (cf. Figure 14 B), la feuille de digue risque de se déchirer lors de sa mise en tension<sup>24</sup>

Figure 14 : Rapport entre l'état des pinces et la qualité des perforations



Source : Auteur, 2020.

Un moyen de contrôle consiste à réaliser une perforation à travers une feuille de digue puis de l'étirer. Si elle se déchire au niveau de la perforation, cela signifie que la pince est défectueuse.<sup>25</sup>

Enfin, il est nécessaire de dégager après chaque utilisation l'intérieur des gabarits de la pince. Des morceaux de caoutchouc peuvent s'y loger et gêner ultérieurement la réalisation des perforations.

Comme pour les pinces porte crampon, les fabricants préconisent de les lubrifier et de les stériliser après utilisation.<sup>26</sup>

#### 2.1.4 Le cadre à digue

C'est le support de la feuille de digue, permettant de la mettre sous tension. Généralement en forme de « U » (Cadre de Young) ou hexagonal<sup>27</sup> (Cadre de Nygaard-Ostby), il se décline en version métallique ou plastique, articulé ou non<sup>28</sup>. La feuille de digue est maintenue à l'aide des multiples pointes présentes sur le pourtour du cadre.

<sup>24</sup> Gerdolle et Browet, « Isolation et lésions cervicales : stratégie et solutions cliniques ».

<sup>25</sup> Castellucci, « Tooth isolation : the rubber dam ».

<sup>26</sup> Kulzer GmbH, « Ivory® rubber dam products ».


<sup>27</sup> Étienne, Anckenmann, et Watzki, *Restaurations esthétiques en céramique collée*.

<sup>28</sup> Collège national des enseignants en odontologie conservatrice et endodontie, *Dictionnaire francophone des termes d'odontologie conservatrice : endodontie & odontologie restauratrice : lexique anglais-français et annexes inclus*.

Quelle que soit leur matière, tous les cadres de digue sont stérilisables. Il est à noter, que les cadres métalliques jouissent d'une durée de vie accrue, et sont moins sujets à la déformation que leurs homologues plastiques. Leurs éléments de rétention sont également plus performants.

Figure 15 : Cadre à digue de Young

*A : métallique, B : plastique*



Source : Auteur, 2020

Les cadres à digue ont été conçus afin d'être placés sous la feuille de digue en raison de l'orientation des pointes de rétention dirigées vers le patient.<sup>29</sup> Cependant, les techniques actuelles d'isolation privilégient la mise en place du cadre au-dessus de la feuille afin de l'utiliser comme moyen d'ancrage des ligatures.<sup>30</sup> (cf. partie 4.1.3.4.)

### 2.1.5. Le fil dentaire

Le fil dentaire est essentiel à la pose de digue. Il intervient à quatre niveaux différents (cf. Tableau 2)

#### 1. Le contrôle des contacts interproximaux

Le fil permet de détecter si les points de contact des dents à isoler sont franchissables et cela sans déchirure. Dans le cas contraire, une plastie du point de contact à l'aide de strip de polissage ou de fraise, est nécessaire (cf. partie 4.2.2).

#### 2. La sécurité du crampon

Une longueur suffisante de fil est utilisée afin d'attacher le crampon au cadre à digue. Cela évite un accident d'ingestion ou d'inhalation s'il venait à se décrocher ou à se fracturer (Cf. partie 4.2.1).

#### 3. Le franchissement de la feuille de digue au travers des points de contact proximaux

Il est rare qu'une feuille de digue puisse franchir un point de contact proximal seule. Cela est dû à son épaisseur et à son élasticité. Le fil permettra de résoudre cette difficulté (Cf. partie 4.3.3).

#### 4. La réalisation de ligature

---

<sup>29</sup> Carrotte, « Endodontics. Part 6, Rubber dam and access cavities ».

<sup>30</sup> Gerdolle et Browet, « Isolation et lésions cervicales : stratégie et solutions cliniques ».

Les ligatures favorisent l'isolation car elles représentent un élément clé permettant d'obtenir l'inversion de la digue dans le sulcus (cf. partie 4.1.3).

Différents types de fil dentaire existent sur le marché. Quelques auteurs argumentent leurs choix, comme indiqué dans le tableau 2.

Tableau 2 : Indication du fil dentaire en fonction de ses caractéristiques

Type de fil	Rôle	Notes
Gros diamètre, ciré, en soie	Contrôle qualité	La soie s'effiloche lorsqu'elle rencontre une surface rugueuse. Cela nous sert d'indicateur de qualité des surfaces interproximales.
	Contrôle intensité	Plus le diamètre est important moins élevé est le risque de déchirure de la feuille de digue <sup>31 32</sup>
Petit diamètre, ciré rond en soie	Ligature	La cire permet au nœud de ne pas se desserrer. <sup>33</sup> Étant en soie, il retient l'eau ou s'imbibe par l'intermédiaire des fluides sulculaires. Il peut créer une source d'humidité à la zone cervicale or elle représente souvent la limite de nos restaurations <sup>34 35</sup>
Petit diamètre, plat en téflon/matière synthétique	Ligature	Étant en téflon, il ne retient pas l'eau et se sèche facilement. Sa morphologie plate l'empêche de rouler et lui permet de se maintenir en place plus facilement et facilite la rétraction tissulaire <sup>36</sup>

Source : Auteur, 2020.

## 2.2 Le matériel accessoire

### 2.2.1 Bande de PTFE, téflon

Le téflon ou bande de PTFE (Polytétrafluoroéthylène) n'a pas été conçu initialement pour un usage dentaire. Cependant, sa composition et ses propriétés mécaniques offrent de nouvelles perspectives en dentisterie. Le téflon est insoluble dans presque tous solvants et imperméable.

Il possède des propriétés antiadhésives exceptionnelles et résiste à une température de 260°C. Il est donc stérilisable. <sup>37</sup>

<sup>31</sup> Gerdolle et Browet.

<sup>32</sup> Gerdolle et Browet.

<sup>33</sup> Gerdolle et Browet.

<sup>34</sup> Lasfargues et Colon, *Odontologie conservatrice et restauratrice. Tome 1, Une approche médicale globale*, 2009.

<sup>35</sup> Colon et Baudoin, *Pose de la digue en odontologie restauratrice : les difficultés, leurs solutions*, 2004.

<sup>36</sup> Colon et Baudoin, *Pose de la digue en odontologie restauratrice : les difficultés, leurs solutions*, 2004.

<sup>37</sup> Gerdolle et Browet, « Isolation et lésions cervicales : stratégie et solutions cliniques ».

Son rôle principal se rapproche de celui d'un cordonnet rétracteur : en l'insérant dans le sulcus, il augmente la rétraction gingivale dans le sens vertical et également horizontal. Il est placé au-dessus de la digue inversée dans le sulcus avec ou sans ligature préalable. Ses propriétés mécaniques lui permettent d'être plier plusieurs fois sur lui-même ou étirer, permettant à l'opérateur de moduler la rétraction gingivale.<sup>38</sup> Enfin, contrairement aux cordonnets rétracteurs, il permet de stopper les saignements gingivaux sans être préalablement imbibé de sulfatant.

### 2.2.2 Wedjets®

Wedjets® est un nom commercial de cordonnet élastique permettant la fixation de la digue dans les espaces interdentaires et produit par Coltène®.<sup>39</sup> Il est commercialisé dans une version « avec latex » comprenant trois diamètres différents (Fin/Bleu, Jaune/Médium, Épais/Orange) et une autre « sans latex » de deux diamètres différents.

Figure 16 : Wedjet Hygienic®



Source : Coltène/Whaledent, "Dental catalog : accessoires pour le traitement, contrôle des infections", 2019.

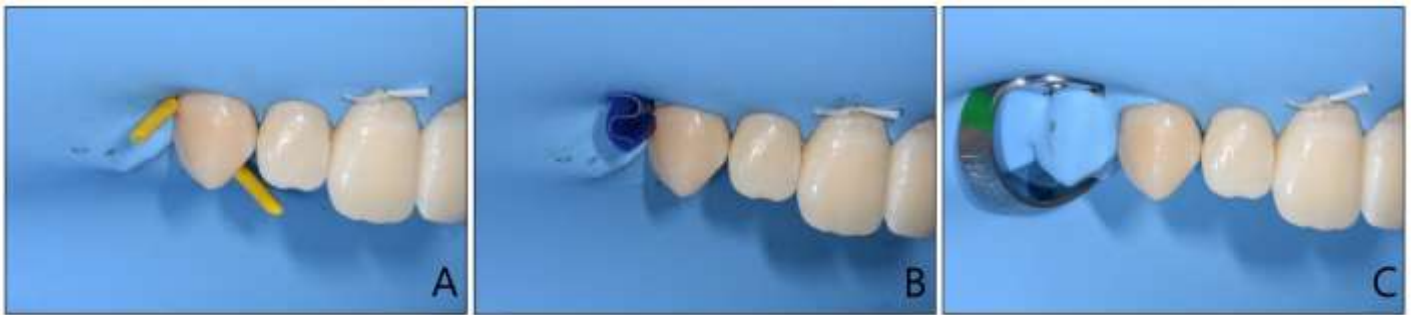Il offre une alternative et un complément à l'utilisation de crampon surtout dans les secteurs antérieurs (cf. figure 17 A). En postérieur, le faible accès et la manipulation aux doigts rend difficile son utilisation. Sa mise en place est indolore contrairement aux crampons qui peuvent exercer une pression importante sur la gencive, c'est là son principal avantage. Cependant, il n'offre pas la rétraction tissulaire et la mise à plat de la feuille de digue, que le crampon permet (cf. figure 17 C). Son effet peut être mimer en découpant un morceau de feuille de digue (épaisse de préférence) qui sera inséré dans l'espace interproximal (cf. figure. 17 B).

---

<sup>38</sup> Gerdolle, « Les secrets de l'isolation. Partie 2, Le fil dentaire, les fils de rétractions, les bandes de téflon ».

<sup>39</sup> Collège national des enseignants en odontologie conservatrice et endodontie, *Dictionnaire francophone des termes d'odontologie conservatrice : endodontie & odontologie restauratrice : lexique anglais-français et annexes inclus.*

Figure 17 : Comparaison entre un Wedjets, un morceau de feuille de digue et un crampon



Source : Auteur, 2020.

### 2.2.3 Les gabarits

Au début de sa pratique ou de son utilisation de la digue, il peut être compliqué de visualiser et de placer les perforations sur une feuille de digue. Pourtant, cela a un impact non négligeable sur le confort du patient et sur la qualité de l'isolation (cf. partie 3)

L'utilisation d'un gabarit permet de répondre à la majorité des situations cliniques rencontrées. Il se présente sous la forme d'une feuille cartonnée sur laquelle est indiqué la position de chaque dent sur les arcades dentaires. Deux versions existent, une pour adulte et une pour enfant. Ces gabarits offrent des valeurs standardisées obtenues par le calcul de moyennes anatomiques.

Figure 18 : Un modèle de gabarit



Source : Coltène/Whaledent, "Dental catalog : accessoires pour le traitement, contrôle des infections", 2019.

### 2.2.4 Pâte de calfatage et digue liquide

Une alternative à l'utilisation du téflon, est l'utilisation de pâte de calfatage dont fait partie la « digue liquide ». Ce sont des pâtes de compositions diverses, utiles dans plusieurs situations :

- L'amélioration de l'étanchéité d'une digue.
- La protection des gencives lors d'éclaircissement dentaire réalisé au fauteuil.
- Le comblement de contre-dépouille lors de la prise d'empreinte.

Il existe sur le marché deux types principaux de pâtes qui ont plusieurs déclinaisons :

- Les ciments : Cavit®, Oralseal® ...
- Les résines photo-polymérisables ou « digue liquide » : Kool-DAM pulpdent® ...

Concernant la digue liquide, même si les fabricants affirment le contraire sur leurs fiches produits, elle ne représente pas une alternative à l'utilisation d'une digue classique (feuille, crampon etc.). Elle n'agit qu'en complément. Elle possède toutefois, des propriétés intéressantes <sup>40</sup>:

- Une thixotropie adaptée qui permet une mise en place adaptée et rapide.
- Une exo-thermie faible.
- La possibilité d'être photo-polymérisable (10 sec minimum, dépendant de la puissance de la lampe à photopolymériser).

---

<sup>40</sup> Pulpdent corporation, « KOOL-DAM™ : heatless liquid dam and block out resin light cure ».



## 3 : La digue : analyse préopératoire et adaptation à la situation clinique

---

Dans l'ensemble d'une procédure clinique en odontologie restauratrice, la mise en place du champ doit représenter une part réduite et acceptable du traitement. Pour cela, l'ergonomie globale de cette séquence doit s'appuyer sur un plateau technique « champ » préparé, une technique de mise en place connue et maîtrisée, et un temps de réalisation n'excédant pas 10 % du temps complet d'une séance de soin (ex : six minutes pour une séance d'une heure).

Le protocole de mise en place du champ met en œuvre des techniques décrites dans la littérature dont nous avons cherché à faire la description et la critique. Les détails de ces techniques vont concerner le rapport de la digue au **patient**, au **parodonte** ou aux **tissus dentaires**.

### 3.1 Les critères à l'échelle du patient

Deux niveaux d'analyse peuvent se distinguer :

- Anatomiquement parlant, il n'y a aucun élément contre-indiquant ou influençant la pose de la digue. Comme vu précédemment, la digue permet de dégager le site d'intervention et de mettre à l'écart les tissus périphériques.
- Du point de vue médical, il existe une seule vraie contre-indication médicale à la pose de la digue. Quelques points retiennent toutefois notre attention. Ils sont synthétisés, ci-dessous, sous forme d'un tableau.

Tableau 3 : Les situations cliniques particulières impactant la mise en place du champ opératoire

<b>Insuffisances respiratoires</b>	<b>BCPO - Broncho-pneumopathie chronique obstructive</b>	Contre-indication vraie à la pose de la digue. Elle ne concerne que les stades <b>sévères</b> . <sup>41</sup>
	<b>Asthme</b>	Pathologie respiratoire la plus fréquemment rencontrée dans notre exercice. Aucune contre-indication <sup>42</sup>
<b>Patients irradiés</b>	Patient souffrant fréquemment de mucite et d'hyposialie. Les muqueuses sont fragilisées et sensibles. Certaines précautions sont à prendre : <ul style="list-style-type: none"> <li>- Position du crampon la plus supra-gingivale possible</li> <li>- Vaseliner les commissures labiales<sup>43</sup></li> </ul>	
<b>Allergie au latex</b>	Influence le choix de la feuille de digue	
<b>Réflexe nauséux</b>	Contre-indication relative. Préparation psychologique du patient nécessaire. Prémédication possible (sédative, Primpéran® ...)	
<b>Âge</b>	<b>Les enfants</b>	<b>Dent en cours d'éruption</b> (choix du crampon) Temps de concentration et de compliance réduit
	<b>Les personnes âgées</b>	Compliance réduite. Le temps de travail sous digue doit être réduit. Risque plus élevé d'accident d'inhalation ou d'ingestion : <b>sécurité du crampon</b>

Source : Auteur, 2020.

### 3.2 Les critères à l'échelle du parodonte

Le parodonte en lui-même ne constitue pas un obstacle. Trois situations sont à différencier :

1) Le site d'intervention est à distance du parodonte

Dans ce cas, le respect de l'intégrité du parodonte est facile à obtenir. Le crampon est placé en sus-gingival, et aucun élément supplémentaire n'a besoin d'être introduit dans le sulcus (Cordonnet rétracteur, téflon ...)

2) Le site d'intervention est à proximité du parodonte

Il est nécessaire de dégager et **d'isoler le site d'intervention à un millimètre au-delà de la limite la plus apicale de la préparation ou de la lésion**. Pour cela le crampon doit être placé encore plus apicalement. Les mors se trouvent souvent dans le sulcus.

<sup>41</sup> Scully, *Risques médicaux en odontologie : évaluation, conduites à tenir et prise en charge*.

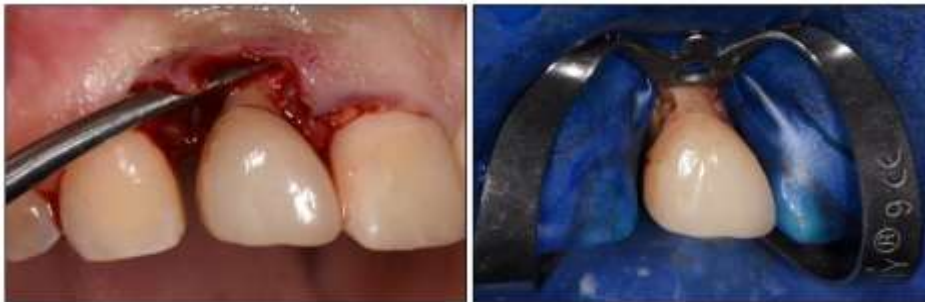<sup>42</sup> Prédine-Hug, *L'odontologiste face à : asthme, cirrhose, diabète, endocardite, épilepsie, grossesse, hémophilie, insuffisance cardiaque, AAP, AC, SIDA, toxicomanies : conduites à tenir*.

<sup>43</sup> Lours, « Les caries post-radiques liées au rayons X : étiopathogénie et prise en charge initiale ».

Si nécessaire, une digue épaisse et/ou le matériel accessoire (ligature, téflon) associé permettent de gagner quelques millimètres supplémentaires au dépend de l'attache épithéliale.

Quand l'objectif de dégagement du site d'intervention ne peut être atteint malgré ces techniques, il peut être nécessaire de décoller l'attache conjonctive pour permettre au mors du crampon d'être encore plus apical. Pour cela un lambeau de pleine épaisseur peut être réalisé sans trait de décharge. Il est ensuite confiné sous la digue et le crampon peut être apicalisé jusqu'au rebord alvéolaire. Cette situation représente un cas extrême mais compatible avec la pose du champ.

Figure 19 : Association d'un lambeau de pleine épaisseur et de l'isolation par digue pour le traitement d'une lésion radiculaire



Source : Auteur, 2020.

### 3) Le suivi de l'anatomie parodontale

Pour que la digue conserve son élasticité autour des dents pour y assurer l'étanchéité, la tension ne doit pas être excessive au niveau du recouvrement de la papille interdentaire. Il est nécessaire d'apprécier cette anatomie pour réaliser les perforations (cf. Partie 4.1.2.).

## 3.3 Les critères à l'échelle des tissus dentaires

L'analyse préalable des dents permet de décider du choix du crampon, du diamètre et de la localisation des perforations ou de matériel secondaire.

### 1) Le nombre de dent à traiter

Le nombre influence la réalisation des perforations.

### 2) La forme de la section de la dent au collet

Elle influence principalement le choix de notre crampon. Un crampon à mors simples est recommandé pour toute dent au profil convexe. A l'inverse, un crampon à mors multiples dit denté est recommandé en présence d'une dent au profil concave.

3) Le diamètre

Le diamètre du crampon et de la perforation devra correspondre à celui du diamètre de la dent. Plus il est important plus le crampon et la perforation doivent être grands.

4) La position des dents sur l'arcade dentaire

Les malpositions doivent être prises en compte lors de la réalisation des perforations. Le cas échéant celles-ci doivent suivre les malpositions pour maintenir la qualité de l'étanchéité.

De même, les diastèmes et les édentements doivent être pris en compte en laissant une distance suffisante entre deux perforations correspondant à la situation clinique.

5) La situation de la lésion ou de la limite de préparation

Comme vu précédemment, cette analyse influe sur le choix du matériel et de la technique.

6) La présence d'élément prothétique solidarisé ou d'arc orthodontique (cf. partie 4.7, cas particuliers)

Lorsque le passage des espaces proximaux est impossible, des solutions existent dans l'emploi de ligatures interproximales ou dans l'utilisation de matériel accessoire.

## 4 : La digue : techniques de mise en œuvre

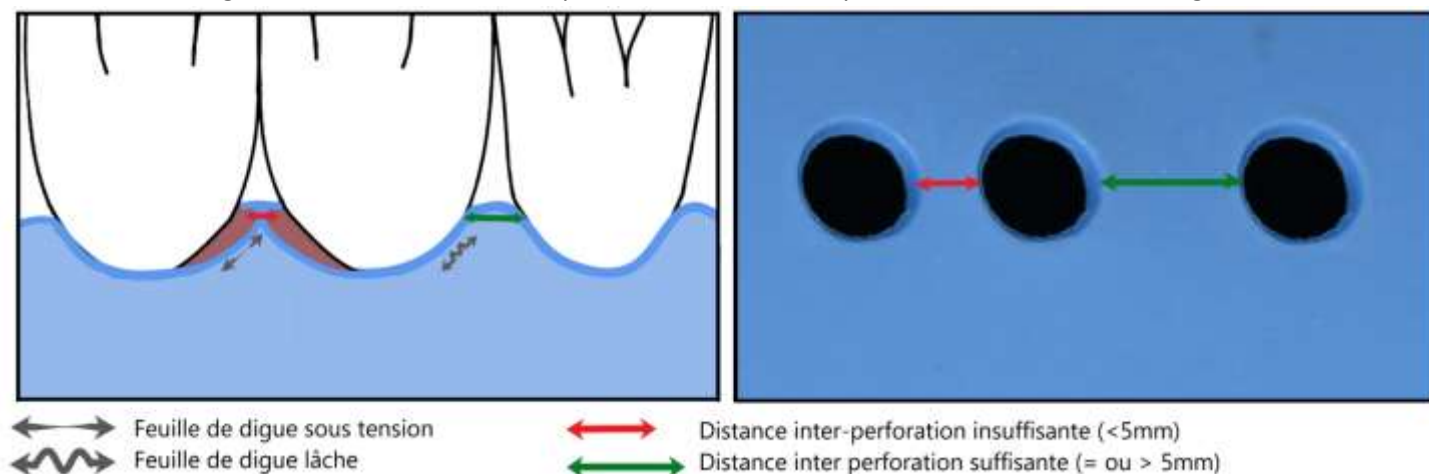
### 4.1 Obtention de l'étanchéité de la digue autour d'une dent

#### 4.1.1 Principe

L'étanchéité s'obtient grâce à une contraction suffisante de la digue sur le tissu dentaire, à une adaptation complète au niveau de toute la circonférence de la dent et au contrôle de la remontée, par capillarité, des fluides buccaux.

Premièrement, il est important de rechercher **la contraction de la feuille de digue autour des tissus dentaires**. Elle est en premier dépendante de l'épaisseur de la feuille de digue. Plus elle est importante plus, la contraction l'est également. Puis, la bonne réalisation des perforations (diamètre, distance et localisation) limite la surextension du champ autour de la dent (cf. Figure. 20 et cf. Figure 23).

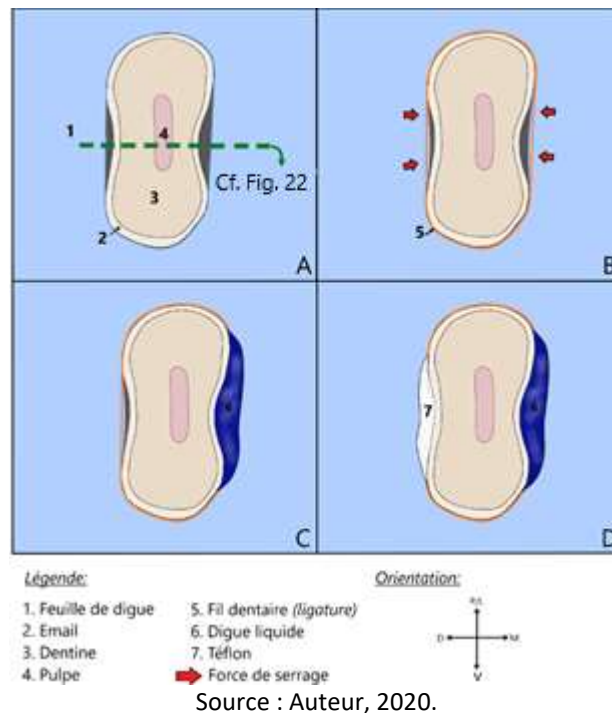
Figure 20 : Les distances inter-perforations et leurs impacts sur l'étanchéité de la digue.



Source : Auteur, 2020.

Deuxièmement, la feuille de digue doit **s'adapter parfaitement à la circonférence cervicale dentaire**. En présence d'une circonférence simple, convexe, régulière, l'adaptation est obtenue grâce à la contraction de la digue autour de la dent. En présence d'une circonférence plus irrégulière (cf. Figure 21), le recours au matériel accessoire permet de l'obtenir. Nous parlons de **forçage de la digue contre la paroi dentaire (Ligature, téflon) ou de comblement par calfatage (digue liquide, pâte de calfatage)**.

Figure 21 : Adaptation cervicale de la feuille de digue sans et avec techniques d'isolation complémentaires



Troisièmement, la remonté par capillarité des fluides buccaux est contrôlée par l'inversion des berges de la feuille de digue dans le sulcus.<sup>44</sup>

À l'image d'une valve cardiaque fermée s'opposant au reflux sanguin, les berges de la feuille de digue se retrouvent bloquer entre les tissus dentaires et la gencive<sup>45 46</sup> et s'opposent à la remonter des fluides buccaux (cf. figure 22 C). Sans inversion, les berges libres de tout mouvement, ne possèdent pas une force de cerclage suffisante pour résister à la pression des fluides buccaux (cf. figure 22 B). Notons comme second effet, une rétraction parodontale augmentée.

Dans la majorité des cas, une ligature intra-sulculaire est nécessaire afin de maintenir cette inversion. Elle permet également de majorer la rétraction du parodonte (cf figure 22 D). Sécher la zone cervicale lors de la réalisation de la ligature ou de la manipulation à la spatule de bouche, facilitera la position intra-sulculaire des berges de la digue.<sup>47</sup>

<sup>44</sup> Browet et Gerdolle, « Precision and security in restorative dentistry: the synergy of isolation and magnification ».

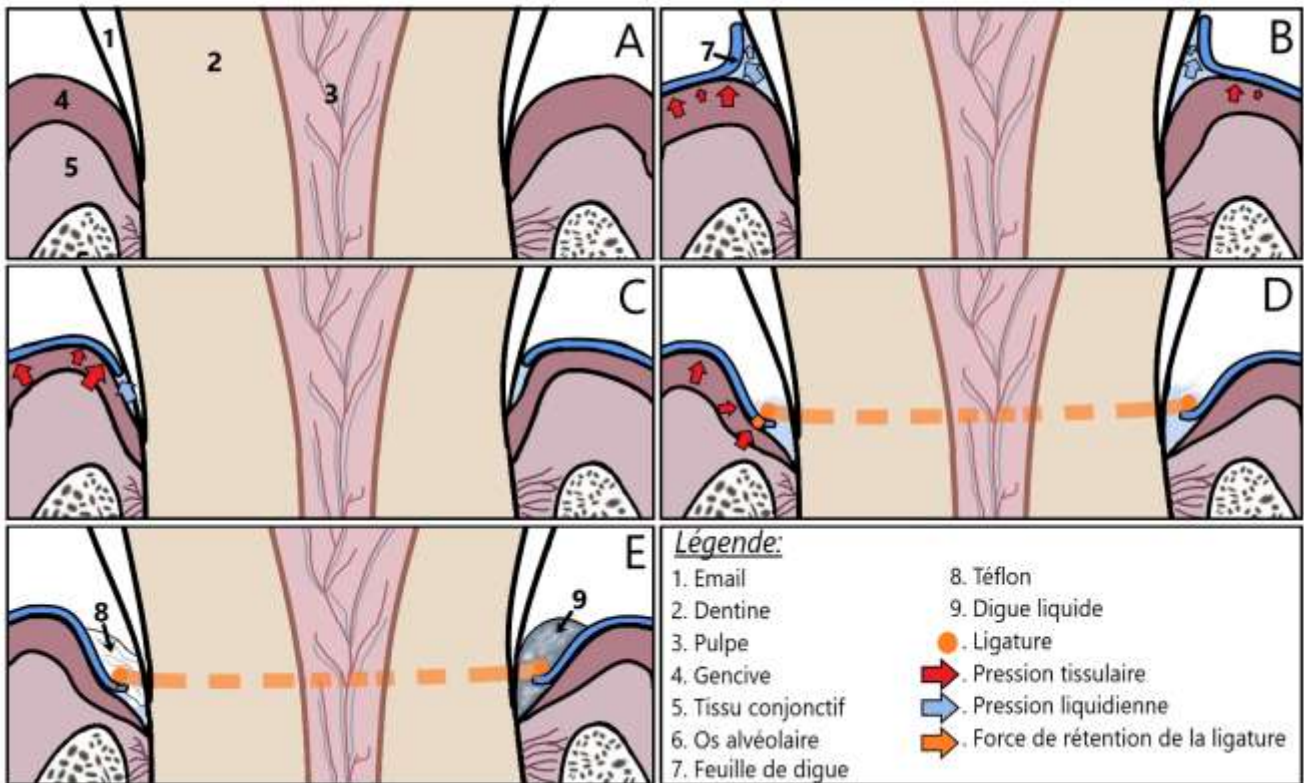
<sup>45</sup> Gerdolle et Browet, « Isolation et lésions cervicales : stratégie et solutions cliniques ».

<sup>46</sup> Colon et Baudoin, *Pose de la digue en odontologie restauratrice : les difficultés, leurs solutions*, 2004.

<sup>47</sup> Lasfargues et Colon, *Odontologie conservatrice et restauratrice. Tome 1, Une approche médicale globale*, 2009.

Si cela n'est pas suffisant, il est possible d'avoir recours à du téflon ou à des cordonnets rétracteurs. Dans ce cas, ils sont empilés au-dessus de la ligature en multiples couches à l'image d'un « mille-feuilles » (Cf. figure 22 E).

Figure 22 : Inversion de la feuille de digue en intra-sulculaire



Source : Auteur, 2020.

Une digue ne répondant pas à ces trois nécessités, ne répondra que partiellement à un de nos trois grands objectifs : l'isolation de l'organe dentaire (cf. partie 1.2.2).

#### 4.1.2 Les perforations

Bien que trop souvent négligées, les perforations sont primordiales à l'obtention d'une isolation réussie. Trois critères sont à prendre en compte.

##### 1) Le diamètre des perforations :

Il influence le cerclage de la dent au niveau de sa zone cervicale. Plus le diamètre est surdimensionné, plus la possible présence d'un hiatus est importante. A l'inverse, plus le diamètre est sous-dimensionné plus le serrage est important. Il faut toutefois faire attention au risque de déchirure.<sup>48</sup>

<sup>48</sup> Browet et Gerdolle, « Precision and security in restorative dentistry: the synergy of isolation and magnification ».

Plusieurs éléments l'influence :

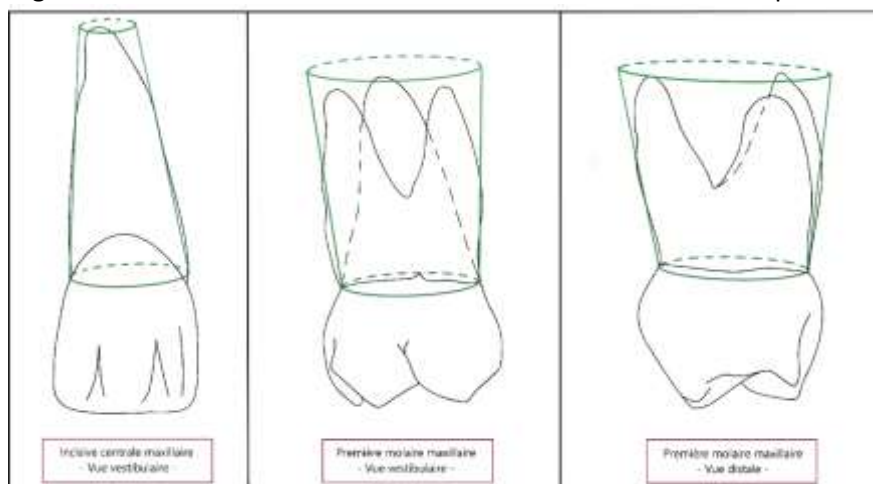
a. Dent porteuse d'un crampon

Une dent porteuse d'un crampon aura une perforation surdimensionnée pour pouvoir l'y engager. Dans ce cas, il est recommandé de toujours essayer de clamer une dent en distale de la dent nécessitant le soin<sup>49</sup> afin de profiter d'un diamètre idéal de perforation sur la ou les dents à soigner.

b. Les récessions parodontales

Plus la récession est importante, plus les surfaces radiculaires sont découvertes. Sur les dents monoradiculées ou pluriradiculées à racines convergentes, le diamètre cervical diminue progressivement dans le sens corono-apical. A l'inverse, sur les dents pluriradiculées à racines divergentes, le diamètre augmente progressivement.

Figure 23 : Variation du diamètre cervical dans le sens corono-apical



Source : Auteur 2020.

c. Le matériau de la feuille de digue

Une feuille de digue sans latex a un module d'élasticité moins important. Celles en nitrile sont les plus concernées par cette caractéristique. Plus le module d'élasticité est faible plus le diamètre doit être réduit pour conserver une capacité de cerclage cervical suffisante.

2) **La distance entre deux perforations**

Elle va déterminer le bon ou le mauvais recouvrement de l'espace papillaire. Plusieurs éléments sont à prendre en compte :

---

<sup>49</sup> Gerdolle et Browet, « Les secrets de l'isolation. Partie 3, Les perforations, la stratégie de mise en place ».



a. La distance entre deux dents adjacentes

Elle se détermine cliniquement ou radiologiquement en mesurant l'espace au collet de deux dents. Il est préférable d'avoir un léger excès de feuille qu'un manque. En effet, le surplus de digue peut être compacté dans l'espace sulculaire mais à contrario, une distance interdentaire sous-évaluée mettra les perforations en tension, les élargissant et créant des hiatus cervicaux<sup>50</sup> (Cf. Figure 20 – Partie 4.1.1.).

En présence de diastème ou d'édentement, la mesure en bouche de la distance interdentaire à l'aide d'une sonde parodontale permet de reporter la distance efficacement sur la feuille de digue.

b. La présence d'une récession parodontale vestibulaire


Plus la récession est grande et plus la distance inter-papillaire, **en suivant le pourtour gingival**, l'est.

3) **La localisation des perforations sur la feuille de digue**

Elle n'est pas à négliger. La tâche est simplifiée en s'aidant des repères standardisés d'un gabarit puis en les modifiant. Si aucun gabarit n'est disponible, il faut mentalement découper notre feuille en quatre. Chaque carré ainsi délimité est attribué à un quadrant dentaire. Les perforations pour les dents d'un quadrant doivent se situer dans l'espace qui lui est défini.

Les perforations peuvent être utilement recentrées suivant l'axe vertical pour les secteurs antérieurs (cf. Figure 24 B) ou suivant l'axe horizontal pour les secteurs postérieurs<sup>51</sup> (cf. Figure 24 C). Cela permet de centrer la feuille de digue sur la bouche du patient et non sur les dents à isoler. La feuille ainsi centrée nous offre une meilleure rétraction des tissus périphériques et un meilleur confort au patient (le nez est dégagé)<sup>52</sup>.

Figure 24 : La modification de la position des perforations que propose un gabarit.



Source : Gerdolle et Browet, « Les secrets de l'isolation. Partie 3, Les perforations, la stratégie de mise en place », 2017.

<sup>50</sup> Browet et Gerdolle, « Precision and security in restorative dentistry: the synergy of isolation and magnification ».

<sup>51</sup> Gerdolle et Browet, « Les secrets de l'isolation. Partie 3, Les perforations, la stratégie de mise en place ».

<sup>52</sup> Castellucci, « Tooth isolation : the rubber dam ».

Enfin, il est possible pour les secteurs antérieurs de marquer la position des dents antérieures à l'aide d'un stylo feutre directement sur la feuille de digue mise en tension sur le cadre. Le patient est invité à ouvrir la bouche, l'ensemble cadre-feuille est positionné sur les dents antérieures, puis le milieu des bords incisifs ou des pointes canines sont marqués (cf. partie 4.6.2).

### **4.1.3 Les ligatures**

Comme introduit précédemment, les ligatures sont un outil indispensable pour qui veut parfaire ses techniques d'isolation.

Le principe est simple : un morceau de fil dentaire est noué autour du collet de la dent permettant de plaquer et de maintenir les berges de la digue dans le sulcus.

Les indications des différents types de fil dentaire ont été abordées précédemment (cf. partie 2.1.5.)

Nous allons voir ensemble les techniques de mise en œuvre.

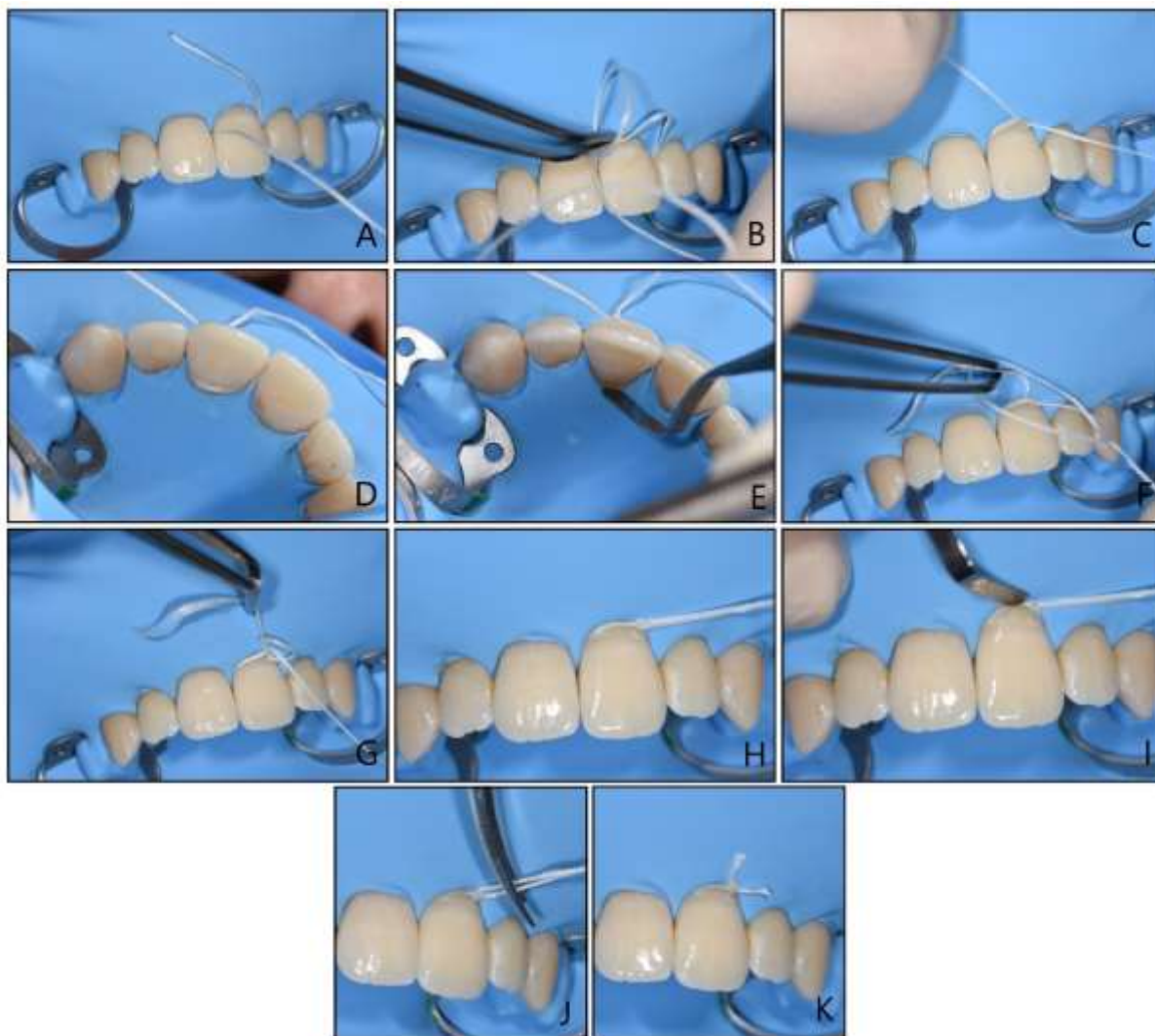
#### **4.1.3.1 Les ligatures simples**

Une ligature simple peut se réaliser de deux façons : en intra-buccal ou en extra-buccal.

##### ➤ En intra-buccal

Un morceau de fil dentaire de longueur suffisante est coupé (30 cm). Les points de contacts proximaux de la dent à ligaturer sont franchis et les deux chefs sont positionnés vestibulairement (cf. figure 25 A). Un premier nœud est réalisé (cf. figure 25 B, C) en maintenant une tension maximale sur les chefs afin qu'il ne se desserre pas. Le fil est tracté et inséré dans le sulcus en s'aidant de la spatule de bouche (cf. Figure 25 D, E). Un deuxième nœud est réalisé (cf. figure 25 F, G, H) afin de bloquer le premier. Le fil est une nouvelle fois poussé dans le sulcus tout en continuant à serrer le deuxième nœud (cf. figure 25 I). Les deux chefs sont coupés (cf. figure 25 J, K) ou accrochés au cadre à digue (cf. partie 4.1.3.4.).

Figure 25 : Étapes de réalisation d'une ligature simple en intra-buccal



Source : Auteur, 2020.

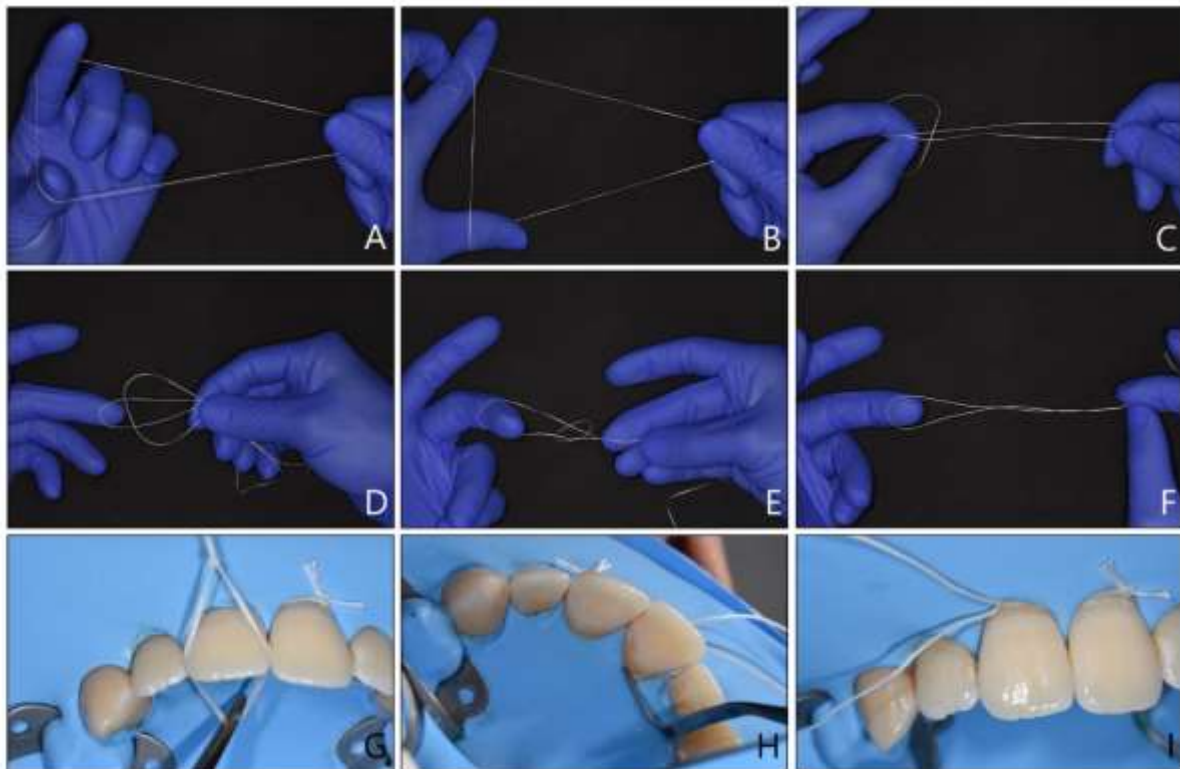
➤ En extra-buccal

Une longueur de fil suffisante est coupée. Une boucle est créée et positionnée entre l'index et le pouce d'une de nos mains (cf. figure 26 A) Cette boucle maintenue, la main effectue un mouvement de rotation et passe d'une position de supination à une position de pronation (cf. figure 26 B). L'index et le pouce sont alors pincés (cf. figure 26 C). Puis une nouvelle rotation est faite permettant de se retrouver de nouveau en supination. Deux boucles ont été créé (cf. figure 26 D). Une des deux boucles est passée dans l'autre et le tout est serré (cf. Figure 26 E). Un nœud coulant est obtenu (cf. figure 26 F).

L'unique boucle obtenue précédemment est passée autour de la dent à ligaturer (cf. figure 26 G). La ligature est positionnée le plus cervicalement possible en s'aidant de la spatule de bouche (cf. figure 26 H). Enfin, la ligature est serrée en tirant sur les deux chefs séparément et dans deux directions

opposées (cf. figure 26 I). Si les deux chefs sont tirés simultanément d'une seule main alors le nœud ne se sert pas. Un dernier nœud simple est réalisé en bouche pour bloquer la ligature.

Figure 26 : Étapes de réalisation d'une ligature simple en extra-oral



Source : Auteur, 2020.

#### 4.1.3.2 La ligature double

Contrairement à une ligature simple, une ligature double possède deux boucles de serrage. Cela lui confère une meilleure capacité de rétraction tissulaire<sup>53</sup> mais cela la rend plus encombrante et plus difficile à manipuler.

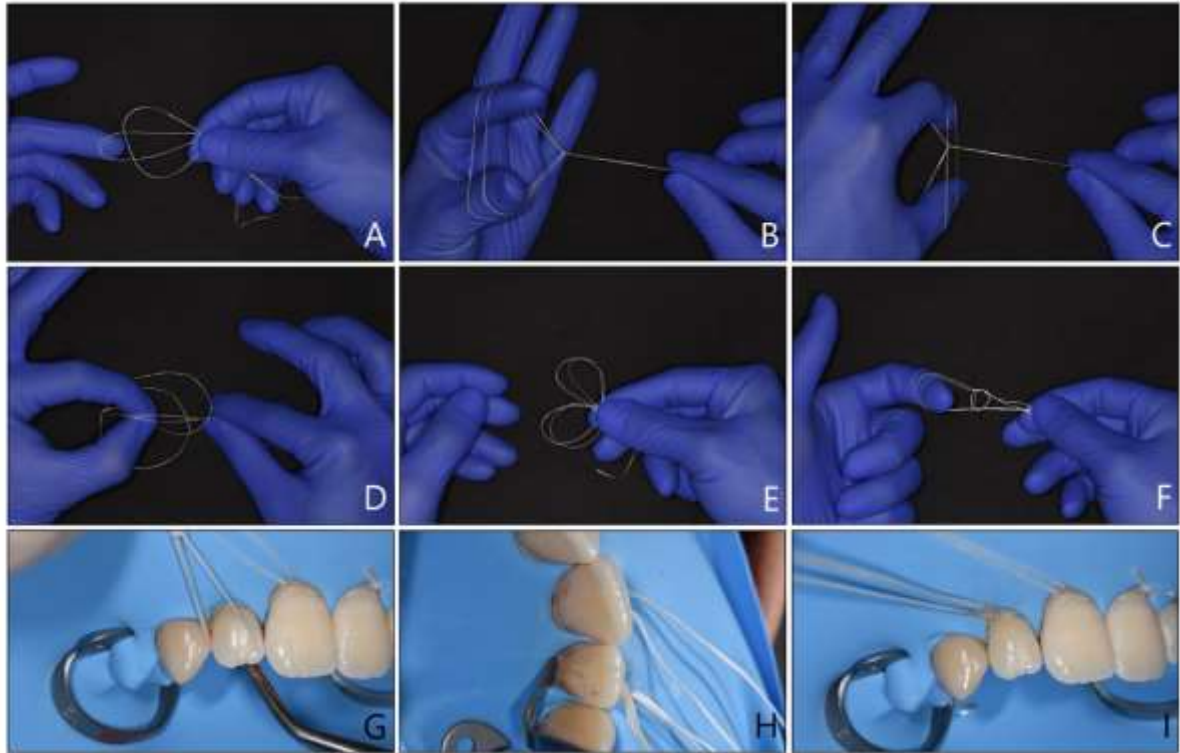
Les premières étapes de sa réalisation sont strictement les mêmes que celles d'une ligature simple (cf. figure 26 A à D). À partir de là (cf. figure 27 A), les deux boucles obtenues sont maintenues entre l'index et le pouce (cf. figure 27 B). La manipulation est identique : le poignet tourne faisant passer la main d'une position de supination à une position de pronation (cf. figure 27 C), l'index et le pouce sont pincés (cf. figure 27 D) et une nouvelle rotation fait revenir la main en supination. Nous obtenons ainsi deux doubles boucles (cf. figure 27 E). Une paire de boucle est passée au travers de la deuxième paire

---

<sup>53</sup> Gerdolle, « Les secrets de l'isolation. Partie 2, Le fil dentaire, les fils de rétractions, les bandes de téflon ».

de boucle afin d'obtenir notre nœud coulant. Le nœud est serré en tirant simultanément sur les deux chefs (cf. figure 27 F). La double boucle est ensuite mise en place autour de la dent (cf. figure 27 G et H) et la ligature est serrée (cf. figure 27 I). Contrairement à une ligature simple, la double se serre en tirant simultanément sur les deux chefs et dans la même direction.

Figure 27 : Les étapes de réalisation d'une ligature double



Source : Auteur, 2020.

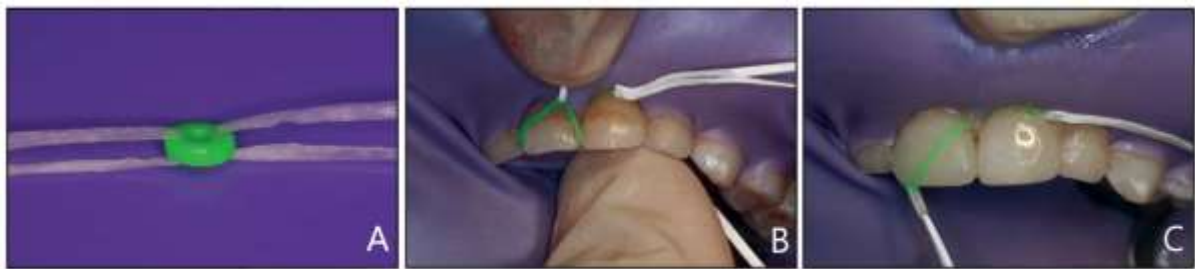#### 4.1.3.3 Alternative : les élastiques orthodontiques

Une dernière technique de ligature exploite les élastiques d'orthodontie. Leur faible diamètre et leur forte élasticité permettent de cercler parfaitement les dents.<sup>54</sup>

Dans un premier temps, il convient de sécuriser l'élastique à l'aide de deux morceaux de fil dentaire, de préférence épais (cf. figure 28 A). Les deux fils dentaires ainsi positionnés nous permettent de l'étirer et de le mettre en place (cf. figure 28 B). Celui en position linguale/palatine sera retiré. Celui en vestibulaire est conservé pour permettre la désinsertion de l'élastique en fin de soin (cf. figure 28 C).

<sup>54</sup> Psaltis et Kupietzky, « A simplified isolation technique for preparation and placement of resin composite strip crowns ».

Figure 28 : Étapes d'utilisation des élastiques orthodontiques comme ligature dentaire



Source : Psaltis et Kupietzky, « A simplified isolation technique for preparation and placement of resin composite strip crowns », 2008.

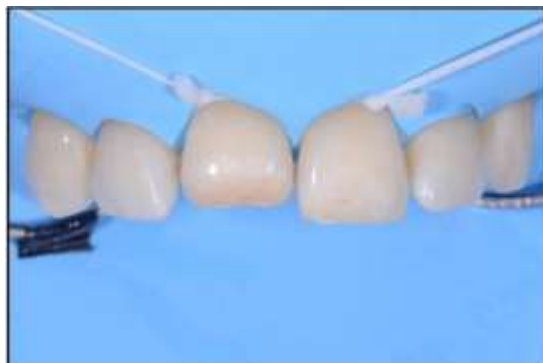Il est impératif de ne pas oublier l'élastique lors de la dépose de la digue. Du fait de son faible diamètre et de sa forte élasticité, il aura tendance à migrer continuellement en direction apicale provoquant sur son passage une importante inflammation parodontale entraînant une alvéolyse.

#### 4.1.3.4. La mise en tension des ligatures sur le cadre à digue

Les ligatures nous permettent à la fois d'obtenir ou de maintenir l'inversion des berges de la digue dans le sulcus et d'augmenter la rétraction du parodonte superficiel. Ce dernier point peut être amélioré en accrochant les ligatures au cadre à digue. Les ligatures ainsi mises en tension, se positionnent plus apicalement dans le sulcus.

La position du cadre à digue est importante. Pour la mise en tension des ligatures maxillaires, le « U » du cadre doit être dirigé vers le nez et inversement vers le menton pour des ligatures mandibulaires (cf. figure 29).<sup>55</sup>

Figure 29 : La mise en tension de ligature sur le cadre à digue



Source : Dr. Decup, 2020.

<sup>55</sup> Gerdolle et Browet, « Isolation et lésions cervicales : stratégie et solutions cliniques ».



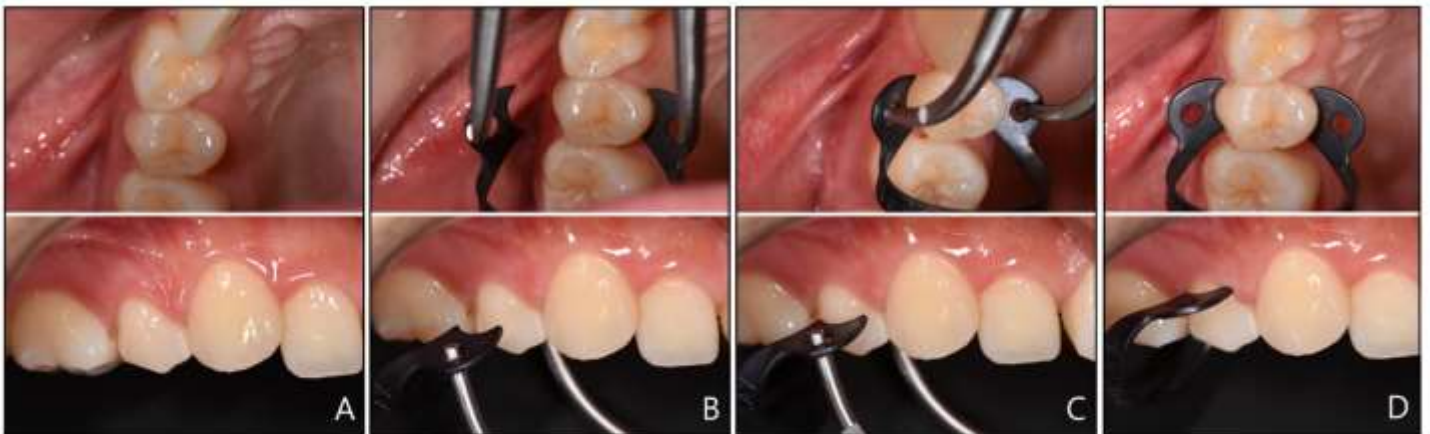
## 4.2 Les étapes préalables à la pose de la digue

### 4.2.1 Essai et sécurité du crampon

L'essai et donc la mise en place du crampon suit une technique précise. Les mors linguaux sont mis en contact avec la face linguale dentaire sous la ligne de plus grand contour (cf. figure 30 B). Les mors vestibulaires sont ensuite, mis en contact avec la face vestibulaire dentaire également sous la ligne de plus grand contour (cf. figure 30 C). Enfin, le crampon est glissé en direction apicale jusqu'au collet de la dent (cf. figure 30 D).

Cette technique permet principalement de refouler une partie de la gencive libre apicalement et secondairement d'éviter un traumatisme et une gingivorragie locale.

Figure 30 : Étapes de mise en place d'un crampon



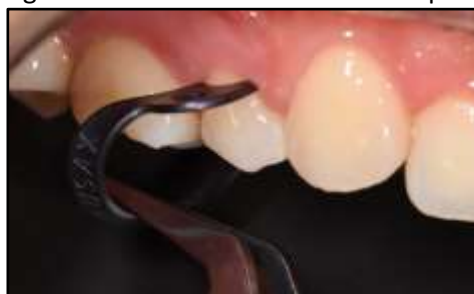Source : Auteur, 2020.

L'essai du crampon a pour but de :

#### 1) Valider sa stabilité

Une fois mis en place, une traction sur l'anneau nous permet de tester la rétentivité du crampon (cf. figure 31). Pour rappel, il est nécessaire d'avoir au minimum 3 mors en contacts.

Figure 31 : Test de stabilité du crampon



Source : Auteur, 2020.

## 2) Visualiser l'axe d'insertion

Si l'opérateur choisit par la suite de positionner le crampon en même temps que la feuille de digue (cf. Partie 4.3.1, Technique en un temps), cette étape permet de se familiariser avec l'axe d'insertion du crampon sans être encombré par la feuille de digue.

## 3) Vérifier l'accessibilité au site d'intervention

Le crampon doit nous permettre de parfaitement dégager la zone de soin. Il est situé au minimum 1mm en deçà des limites de la lésion et/ou de la préparation prothétique. Il doit également permettre sans encombre, la mise en place de notre matériel de restauration (matriçage ...).

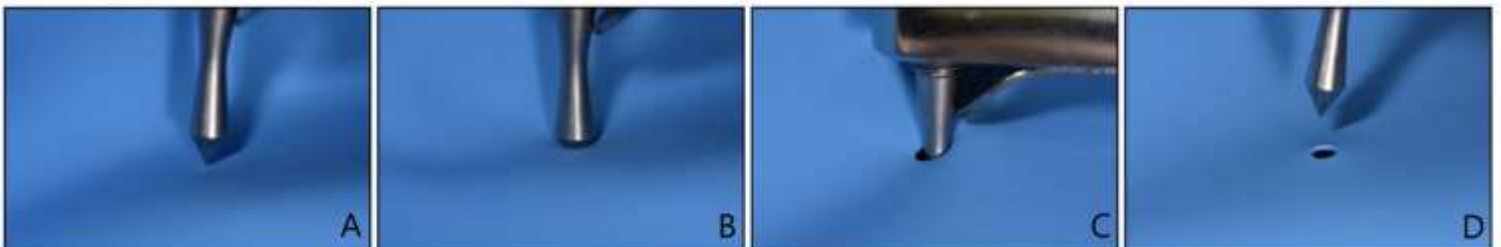
Certains auteurs sécurisent le crampon à l'aide d'un morceau de fil dentaire qui est attaché aux deux perforations du crampon ou directement attaché à l'arceau. Une fois la digue posée, le fil peut être ligaturé au cadre à digue. Cela prévient des accidents d'ingestion si le crampon venait à se désinsérer ou à se fracturer<sup>56</sup> pendant l'essai. Notons cependant qu'une fois la digue posée, la feuille de digue crée un rempart suffisant rendant secondaire la sécurité apportée par le fil.

### 4.2.2 La réalisation des perforations

Afin d'optimiser le temps de travail, il faut réaliser les perforations après avoir anesthésier le patient. Cette étape peut être délégué à l'assistant(e) si, il ou elle a été formé(e) à cela. L'adaptation des perforations à la situation clinique a été abordée précédemment (cf. partie 4.1.2).

La perforation se réalise en deux temps : une fois la pince emporte-pièce positionnée correctement (cf. Figure 32 A), elle est activée ce qui permet de découper la feuille (cf. figure 32 B) puis elle est poussée (cf. figure 32 C, D) afin d'emporter la rondelle de caoutchouc coupée.

Figure 32 : La technique de perforation de la feuille de digue



Source : Auteur, 2020.

<sup>56</sup> Carrotte, « Endodontics. Part 6, Rubber dam and access cavities ».



### 4.3. Mise en place de l'ensemble « Crampon-feuille-cadre » : les différentes techniques

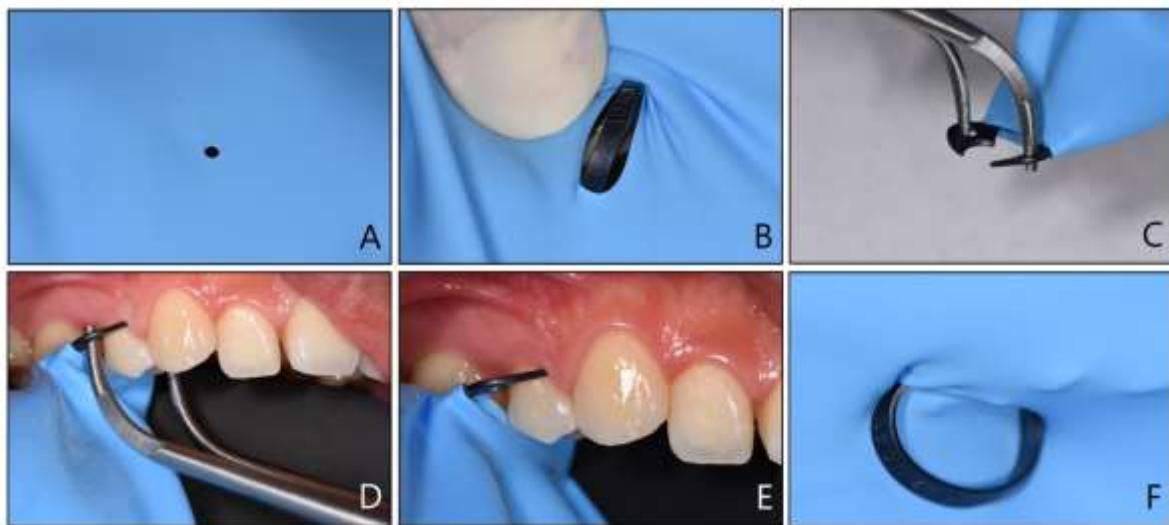
#### 4.3.1 Technique en un temps

Elle vise à positionner le crampon préalablement fixé à la feuille de digue. La technique diffère en fonction du type de crampon :

##### 1) Crampon sans ailette – La technique « parachute »

Le crampon est fixé à la feuille en passant l'arceau à travers la perforation (cf. figure 33 A, B). La feuille de digue est tenue d'une main (cf. figure 33 C), et le crampon mis en place sur la dent (cf. figure 33 D, E). Une fois posée (cf. figure 33 F), la feuille de digue est glissée sous les mors du crampon manuellement ou à l'aide d'une spatule de bouche (cf. figure 34 G, H). Le fil dentaire est passé (cf. partie 4.3.3) en mésial (cf. figure 34 I) puis en distal afin de faire franchir les points de contact proximaux à la feuille de digue<sup>57 58</sup> : le fil doit être passé derrière l'arceau (cf. figure 34 K) et non devant sinon ça bloque (cf. figure 34 J).

Figure 33 : Crampon sans ailette, technique « parachute » de mise en place en un temps, partie 1/2

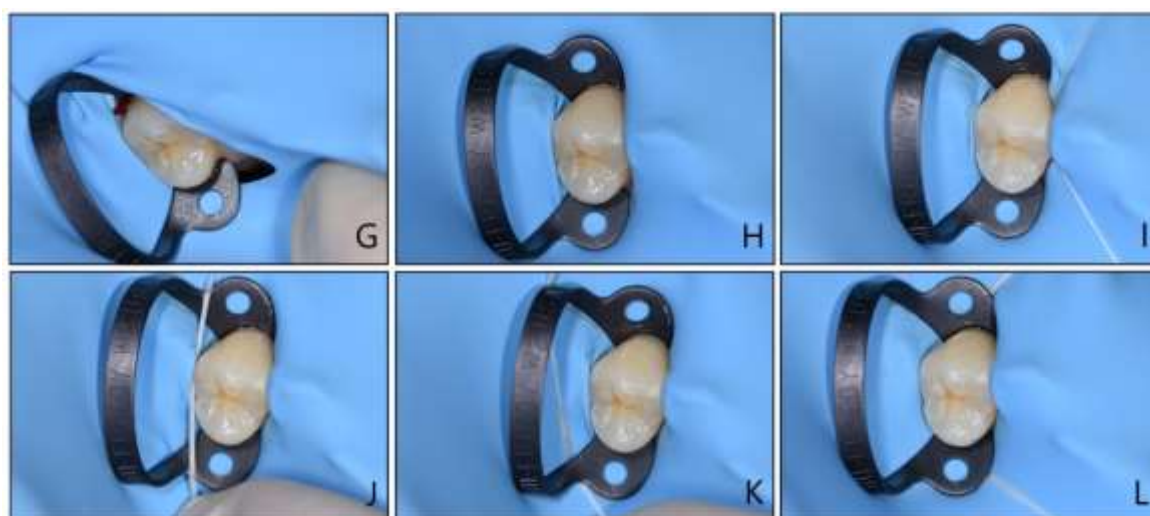


Source : Auteur, 2020.

<sup>57</sup> Étienne, Anckenmann, et Watzki, *Restaurations esthétiques en céramique collée*.

<sup>58</sup> Carrotte, « Endodontics. Part 6, Rubber dam and access cavities ».

Figure 34 : Crampon sans ailette, technique « parachute » de mise en place en un temps, partie 2/2

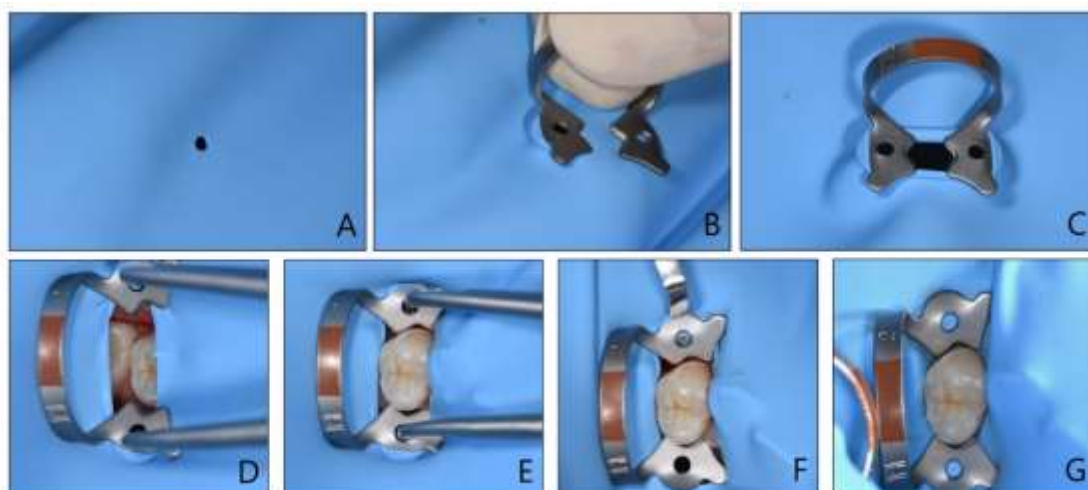


Source : Auteur, 2020.

## 2) Crampon à ailette

Les berges de la perforation sont positionnées sur les ailettes latérales du crampon (cf. figure 35 A, B, C). L'ensemble est mis en bouche par contrôle visuel direct à travers la perforation élargie (cf. figure 35 D, E). La feuille de digue est mise en tension sur le cadre à digue. Enfin, par traction digitale ou à l'aide d'une spatule de bouche, les berges de la digue sont désolidarisées des ailettes du crampon<sup>59 60</sup> (cf. figure 35 F). Le fil dentaire est ensuite passé en distal et en proximal de la dent clampée afin de faire franchir les contacts proximaux à la feuille de digue (cf. figure 35 G et cf. partie 4.3.3).

Figure 35 : Crampon à ailette, technique de mise en place en un temps



Source : Auteur, 2020.

<sup>59</sup> Étienne, Anckenmann, et Watzki, *Restaurations esthétiques en céramique collée*.

<sup>60</sup> Carrotte, « Endodontics. Part 6, Rubber dam and access cavities ».

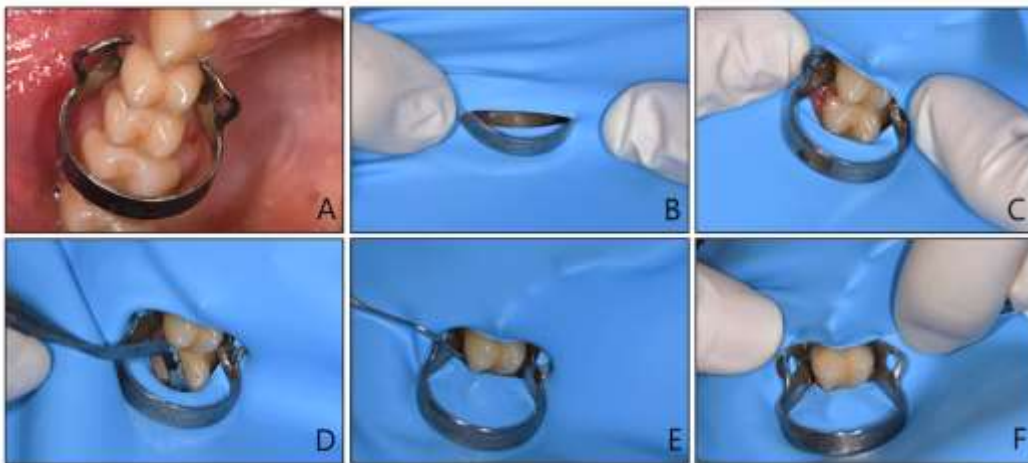
### 4.3.2 Techniques en deux temps

Dans ce cas de figure, le crampon et la feuille de digue sont placés séparément sur le site d'intervention. La technique diffère en fonction du premier élément positionné :

#### 1) Le crampon en premier

Si l'essai du crampon est concluant, ce dernier est laissé en place (cf. figure 36 A), puis la feuille de digue est étirée afin d'engager le crampon à travers la perforation (cf. figure 36 B, C, D, E). Le cadre à digue est posé et le fil dentaire est passé en distal et en proximal (cf. figure 36 F), pour permettre le franchissement des points de contacts proximaux.<sup>61</sup> Cette technique est difficile à réaliser dans les secteurs postérieurs car elle nécessite de manipuler la feuille à deux mains.

Figure 36 : Crampon en premier, technique de mise en place en deux temps.



Source : Auteur, 2020.

#### 2) La feuille de digue en premier

Afin de réaliser cette technique, la feuille de digue doit être mise suffisamment sous tension afin de franchir les points de contact proximaux. Une manipulation à deux mains est donc nécessaire. Sa réalisation en secteur molaire est hasardeuse et n'est pas à privilégier.

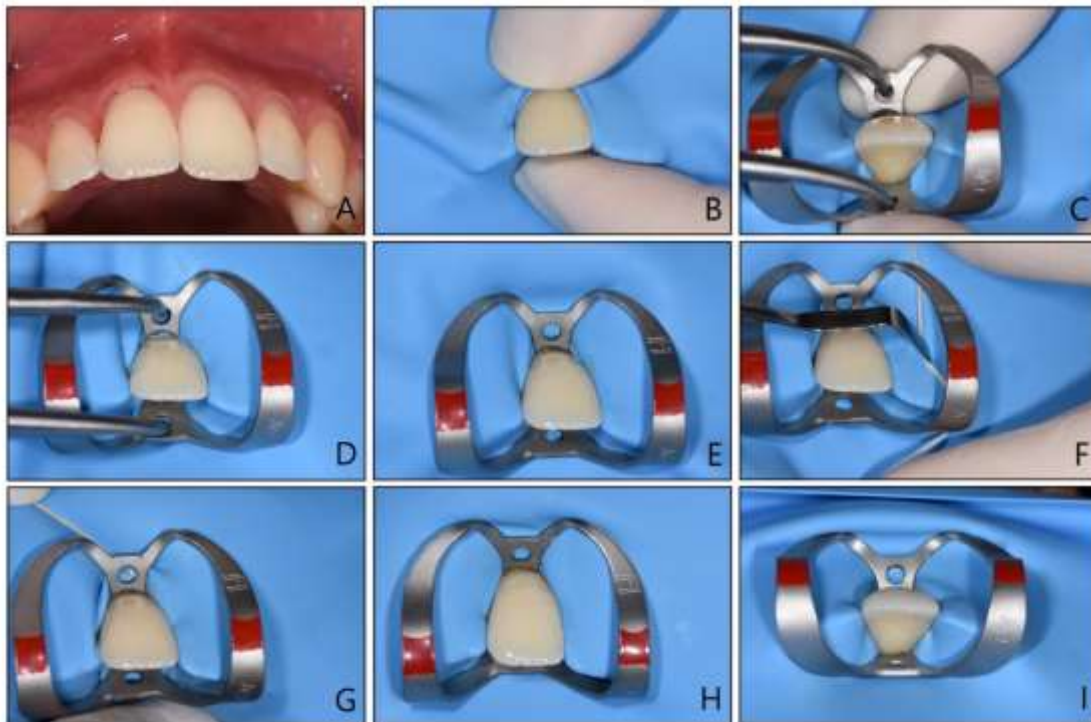
Elle est positionnée sur la ou les dents en lui faisant franchir successivement le contact distal puis proximal (ou inversement) (cf. figure 37 A, B). À l'aide d'une main, le crampon est mis en contact avec les surfaces dentaires via ces mors pendant que l'autre main maintient à distance la feuille de digue (cf. figure 37 C). Le crampon est ensuite glissé au collet en maintenant un contact étroit des mors et des surfaces dentaires afin d'emporter la feuille de digue avec lui (cf. figure 37 D, E). Le fil dentaire

---

<sup>61</sup> Castellucci, « Tooth isolation : the rubber dam ».

permet de faire franchir les points de contact et de s'assurer que les berges de la perforation atteignent l'espace sulculaire (cf. figure 37 F, G, H, I).<sup>62 63</sup>

Figure 37 : Feuille de digue en premier, technique de mise en place en deux temps



Source : Auteur, 2020.

#### 4.3.3. Le passage des points de contact proximaux

Faire franchir les points de contact proximaux à la feuille de digue peut être compliqué surtout lorsqu'il s'agit d'une feuille épaisse.

Dans un premier temps, avant la pose de l'ensemble « crampon - feuille - cadre » il est important de vérifier les points de contact à l'aide d'un fil dentaire. Cela permet de déterminer si leur franchissement est aisé et s'il existe des restaurations aux contours irréguliers ou tranchants.<sup>64</sup> Dans ce dernier cas de figure et si le site d'intervention inclut ces faces proximales alors une plastie du point de contact peut être réalisé à l'aide de fraise ou de strip de polissage.

Une seule épaisseur de feuille doit passer le point de contact à l'image d'une feuille de papier dans une imprimante. Le fil dentaire doit engager le point de contact depuis une surface occlusale libre et en maintenant son contact avec elle<sup>65</sup> (cf. figure 38 A, B). Plusieurs passages du fil dentaire peuvent

<sup>62</sup> Carrotte, « Endodontics. Part 6, Rubber dam and access cavities ».

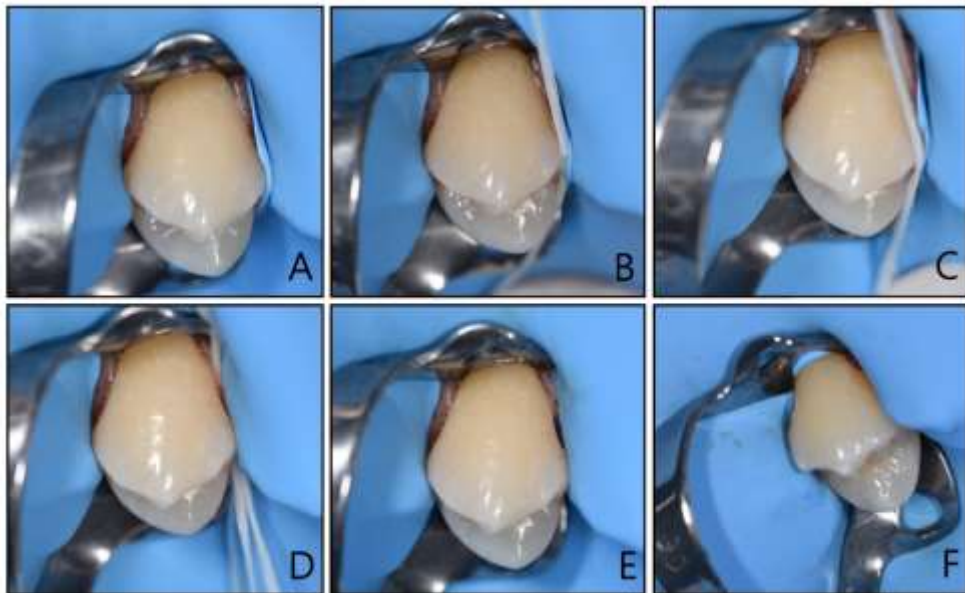
<sup>63</sup> Castellucci, « Tooth isolation : the rubber dam ».

<sup>64</sup> Gerdolle et Browet, « Isolation et lésions cervicales : stratégie et solutions cliniques ».

<sup>65</sup> Gerdolle et Browet.

être nécessaires afin de faire franchir le point de contact à la feuille de digue (cf. figure 38 C, D, E). Le crampon est utilement replacé afin de laisser la feuille venir au contact de la zone cervicale dentaire (cf. figure 38 F).

Figure 38 : Le passage des points de contact inter-proximaux à l'aide du fil dentaire



Source : Auteur, 2020.

Enfin, le fil dentaire est désinséré à l'horizontal en vestibulaire ou en lingual.

#### 4.3.4 La mise en place du cadre à digue

La mise en place du cadre à digue est une étape à ne pas négliger. Sa bonne position permet :

- Une mise en tension optimale de la feuille de digue et donc du dégagement du site d'intervention
- Le dégagement des voies respiratoires supérieures du patient (orifices nasaux)
- D'être atraumatique
- La fixation des ligatures dentaires.

L'opérateur plie la partie supérieure de la feuille de digue afin de dégager le nez du patient. D'une main, il la tend entre son pouce et son index en prenant appui sur le visage du patient (cf. figure 39 A). L'assistant(e) tend la feuille vers le bas en tenant les deux angles inférieurs.

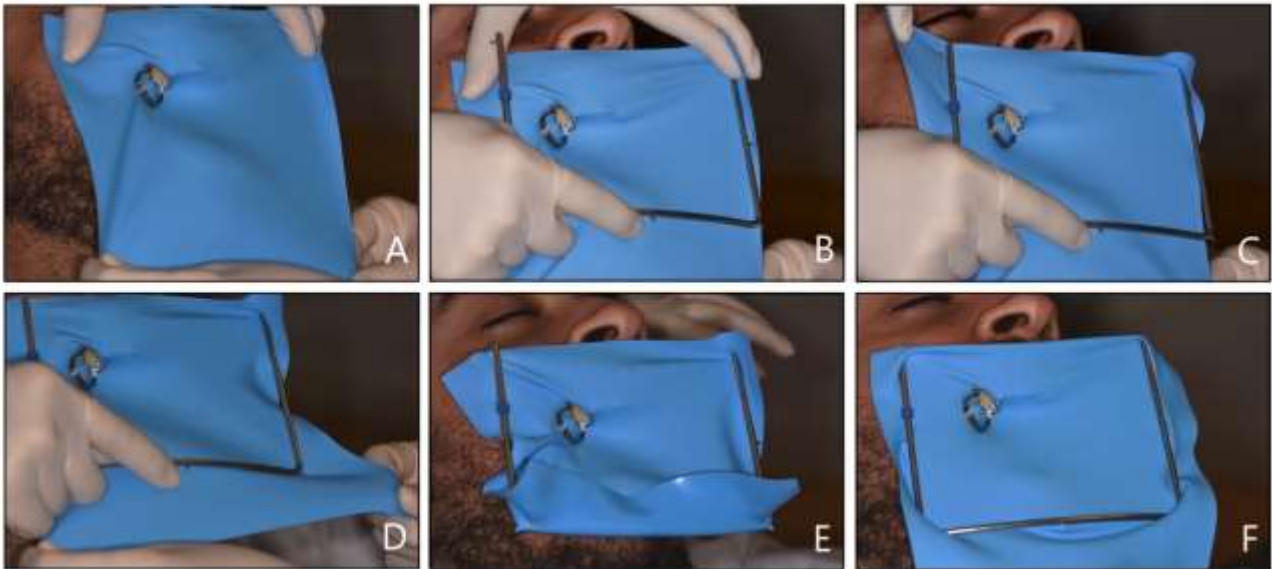
L'opérateur attrape le coin supérieur qui lui est le plus éloigné entre son index et son majeur tout en maintenant la tension de la feuille à l'aide de l'appui de son pouce (cf. figure 39 B). À l'aide de sa deuxième main, l'opérateur fixe la première pointe supérieure du cadre en la poussant contre ce premier coin (cf. figure 39 B). Sans relâcher la tension, la deuxième pointe supérieure est fixée au cadre



à digue (cf. figure 39 C). L'opérateur maintient le cadre à digue pendant que son assistant(e) fixe les deux coins inférieurs (cf. figure 39 D, E).

Le praticien finit par fixer les deux pointes intermédiaires du cadre, et tend au maximum la feuille de digue afin de ne plus avoir de plis au niveau de la zone d'intervention (cf. figure 39 F).

Figure 39 : Technique de mise en place du cadre à digue



Source : Auteur, 2020.

## 4.4 La digue unitaire

### 4.4.1 Indication

La digue unitaire est majoritairement employée en endodontie. En odontologie restauratrice, ses indications sont limitées :

- 1) Site d'intervention strictement occlusal sur une dent
- 2) Les éclaircissements internes et les techniques d'érosions infiltration sur dent unique
- 3) Le collage de pièce prothétique unitaire (overlay, onlay, inlay)

Premier avantage, sa simplicité de réalisation : une perforation, un crampon, une dent à isoler. Elle permet également, lors du collage de pièce prothétique, d'éliminer facilement les excès et d'éviter la contamination des dents adjacentes.

Certains l'emploient lors du collage de plusieurs pièces prothétiques. Cependant, cette technique a pour inconvénient majeur, le temps. La dépose et la pose de la digue pour chaque élément prothétique augmente considérablement le temps de travail. De plus, ce type de collage nécessite l'emploi d'une

digue fine afin de ne pas gêner l'insertion de la pièce.<sup>66</sup> L'obligation d'utilisation d'une feuille fine devient un problème si les limites sont basses et qu'une importante rétraction du parodonte superficiel est nécessaire.

#### **4.4.2 Protocole**

La pose d'une digue unitaire suivra les étapes suivantes :

- 1) Test des points de contact proximaux
- 2) Choix de la feuille de digue
- 3) Réalisation des perforations
- 4) Choix du crampon et test in situ
- 5) Mise en place de l'ensemble « crampon - feuille - cadre »
- 6) Passage de la feuille aux points de contacts proximaux
- 7) Inversion des berges de la feuille de digue
- 8) Mise en place d'élément d'isolation supplémentaire (crampon, ligature, téflon ...)

#### **4.4.3 Démonstration**

La pose d'une digue unitaire a été illustrée précédemment en employant différentes techniques (cf. partie 4.3).

### **4.5 La digue plurale**

#### **4.5.1 Indication**

La digue plurale est la plus utilisée en dentisterie restauratrice. Sa réalisation est plus délicate : gestion des perforations, choix de plusieurs crampons, contamination des dents adjacentes, etc. Cependant elle est indispensable si notre zone d'intervention intéresse les faces proximales des dents et fortement recommandé lors de l'intervention sur plusieurs dents en raison de son gain de temps.

Il est de règle commune de pratiquer une isolation plurale de canine à canine en antérieur et par quadrant en postérieur. Une dent en distal et deux dents en mésial sont isolées en plus des dents à traiter afin d'augmenter l'accessibilité et la rétraction des tissus périphériques.<sup>67</sup>

Des variations existent pour le secteur antérieur et le secteur postérieur et seront présentées.

---

<sup>66</sup> Étienne, Anckenmann, et Watzki, *Restaurations esthétiques en céramique collée*, 70.

<sup>67</sup> Gerdolle et Browet, « Isolation et lésions cervicales : stratégie et solutions cliniques ».

#### **4.5.2 Protocole**

Le protocole suit les mêmes étapes que celui d'une digue unitaire, à la différence que plusieurs crampons doivent être choisis et testés (cf. partie 4.4.2).

#### **4.5.3 Démonstration en secteur antérieur : la digue dite « du sourire »**

Les points de contact proximaux sont testés à l'aide d'un fil dentaire. La feuille est choisie en fonction des critères évoqués précédemment (cf. partie 2.1.1.2.) ainsi que deux crampons d'ancrage qui seront positionnés sur les prémolaires.

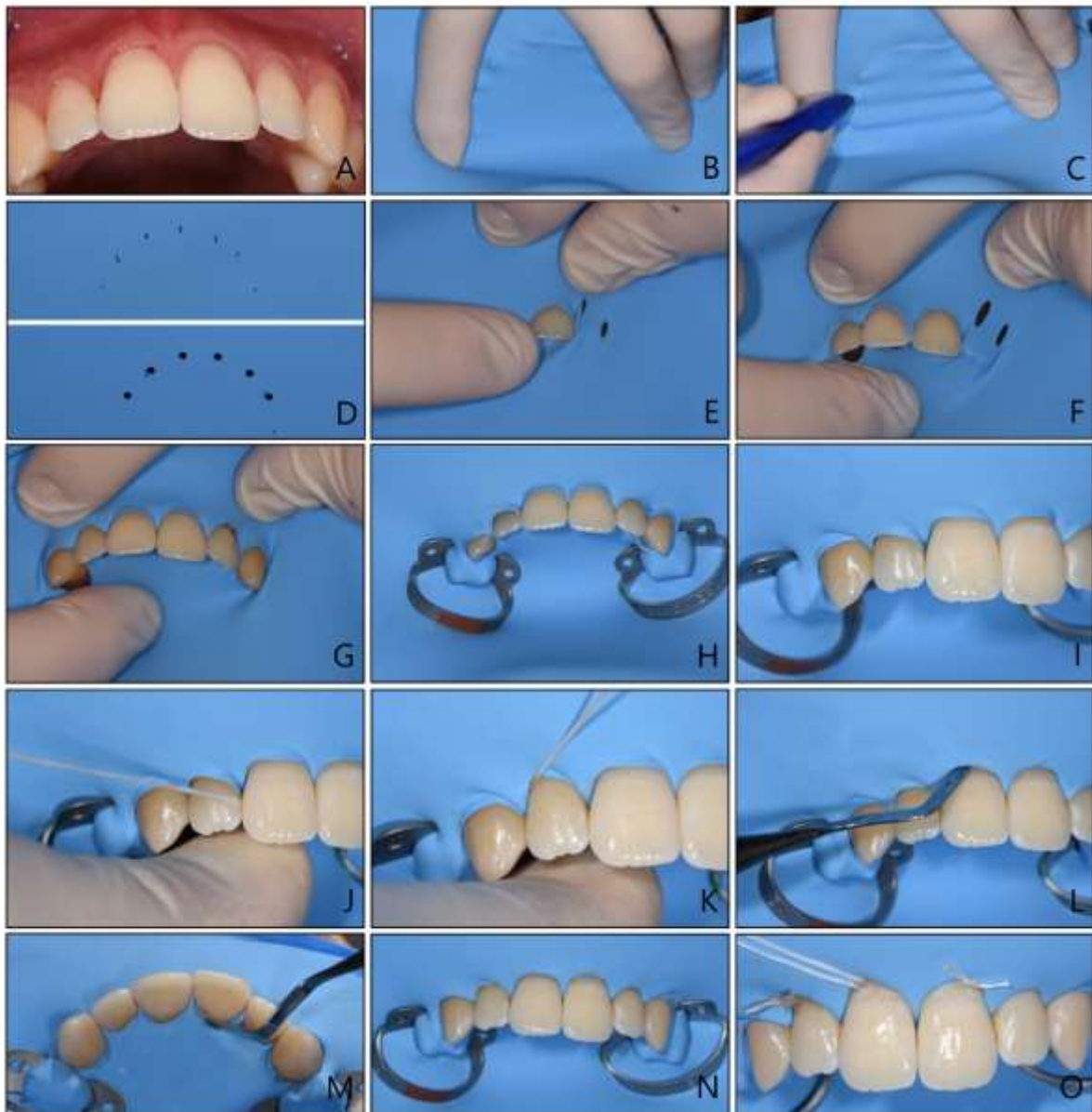
Les perforations sont réalisées en utilisant un gabarit, ou, plus aisément en marquant la position des dents directement sur la feuille de digue mise en place sur le cadre à digue (cf. figure 40 B, C). Cette dernière technique permet de reporter facilement la position et la distance entre les dents. Les perforations sont réalisées en choisissant le diamètre adapté (cf. figure 40 D).

La feuille de digue est étirée et franchit les points de contact un à un, une épaisseur à la fois (cf. figure 40 E, F, G). Pendant que l'assistant(e) maintient la feuille en place, le praticien met en place les crampons par-dessus la feuille de digue sur les prémolaires (cf. figure 40 H). Comme vu précédemment, la mise en place de Wedjet ou de morceaux de feuille de digue en distal des canines peut se substituer aux crampons (cf. Fig 16 – Partie sur le wedjet).

Le fil dentaire est passé entre chaque espace proximal (cf. figure 40 I, J, K), si nécessaire plusieurs fois (cf. partie 4.3.3). Les berges des perforations sont utilement inversées à l'aide d'une spatule de bouche dans l'espace sulculaire (cf. figure 40 L, M, N). Enfin, le recours à des ligatures dentaires (cf. figure 40 O) ou à un crampon accessoire permet d'obtenir une rétraction tissulaire supplémentaire en fonction des limites dentaires à atteindre.



Figure 40 : Démonstration, la digue dite « du sourire ».



Source : Auteur, 2020.

#### 4.5.3 Démonstration en secteur postérieur

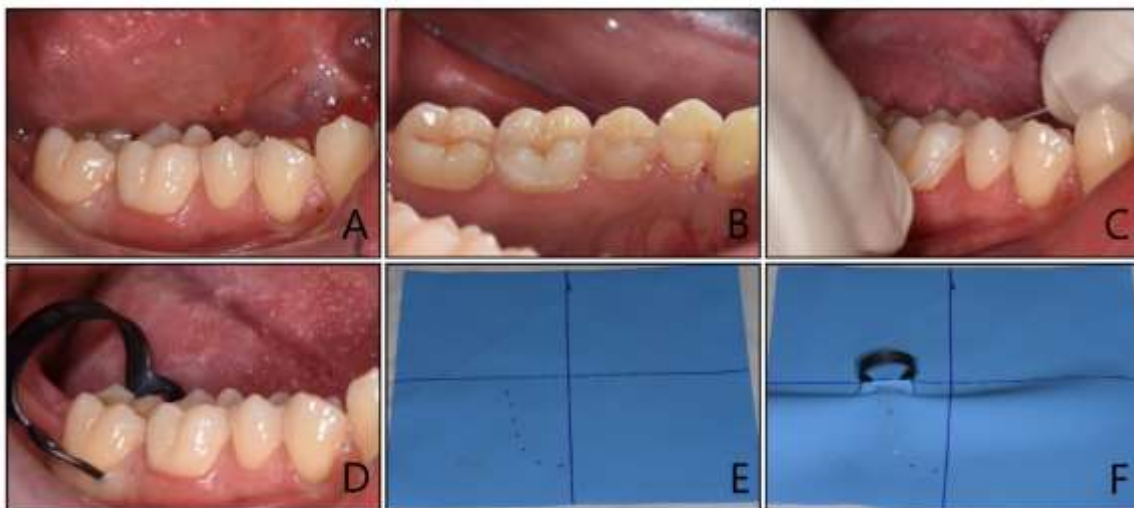
Les images cliniques présentées ci-dessous ont été réalisées sur un sujet sain. Nous allons donc supposer que les dents numéro 45 et 46 présentent des lésions carieuses proximales basses. En respectant la règle « une dent distale, deux dents mésiales » nous allons donc réaliser une isolation plurale de la dent 43 à la 47 à l'aide d'une feuille de digue épaisse (cf. figure 41 A, B).

Les étapes du protocole sont strictement identiques à celles présentées pour la digue unitaire (cf. partie 4.5.2.)

En premier lieu, les points de contact sont testés au fil dentaire (cf. figure 41 C). En second lieu, le crampon est choisi et son essai réalisé : la dent 47 est volumineuse, sans anomalie particulière et présente une hauteur coronaire suffisante. Un crampon numéro 8 est approprié (cf. figure 41 D). Nous choisissons sa variante « W8A » sans ailette et possédant des mors inclinés apicalement pour offrir un surplus de stabilité en raison de l'épaisseur de notre feuille de digue. Il est possible de se substituer à la pose d'un crampon en 43 le remplaçant par un Wedjet ou un morceau de digue.

En troisième lieu, nous réalisons les perforations. Pour ce faire, nous relevons les paramètres cliniques nécessaires : ici les points de contact sont serrés, il n'y a pas de malposition et les dents sont alignées. La feuille de digue est divisée en quatre. Les repères des perforations sont placés dans le quadrant approprié, ici celui du secteur 4. Les perforations sont suffisamment espacées (~5 mm) (cf. figure 41 E). La perforation de 47 sera surdimensionnée pour pouvoir y engager le crampon d'ancrage (cf. figure 41 F).

Figure 41 : Démonstration, la digue plurale postérieure, partie 1/2



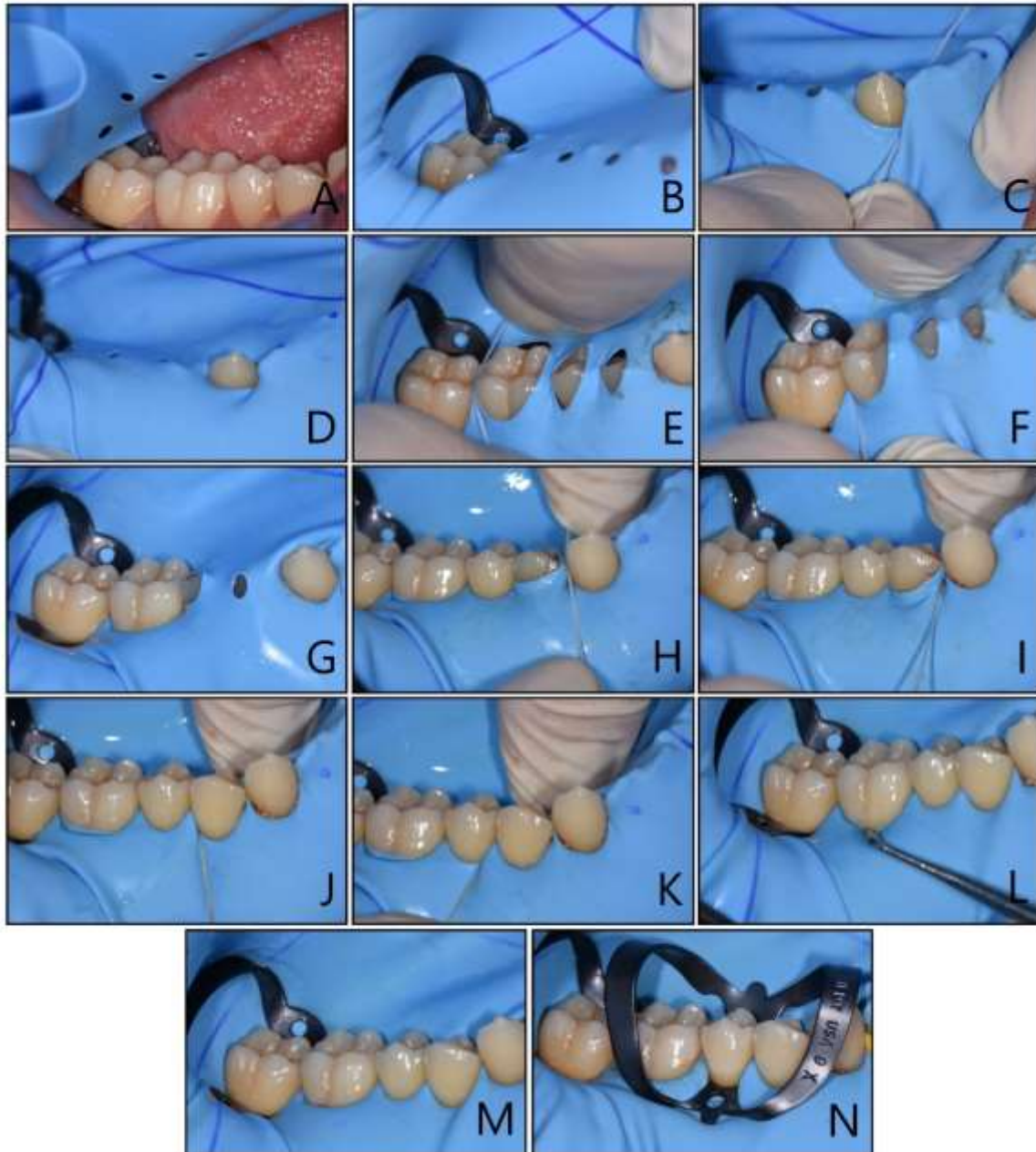
Source : Auteur, 2020

Le crampon est lié à la feuille de digue via son anneau et le tout est posé en un temps en technique parachute (cf. figure 42 A, B). Le point de contact mésial et distale de la canine sont franchis afin d'offrir un premier ancrage de la feuille (cf. figure 42 C, D).

La feuille est mise en tension sur le cadre à digue et les points de contact proximaux sont franchis successivement de distal à mésial (cf. figure 42 E, F, G). Plusieurs passages du fil dentaire peuvent être nécessaires. (cf. figure 42 H, I et partie 4.3.3 - Le passage des points de contact). Les berges des perforations sont inversées à l'aide d'une spatule de bouche ou du fil dentaire (cf. figure 42 J, K, L). Inséré, dans le sulcus des dents, et maintenu quelques secondes, le fil permet d'obtenir une parfaite inversion de la digue comme ici au niveau de la dent 44 et 45. Un contrôle visuel nous permet de

vérifier la présence de hiatus (cf. figure 42 M). Enfin, un crampon accessoire peut être ajouté ponctuellement sur une dent : par exemple un crampon 9 pour le soin d'une lésion cervicale simulée sur 44 (cf. figure 42 N).

Figure 42 : Démonstration, la digue plurale postérieure, partie 2/2



Source : Auteur, 2020.

## 4.6 La dépose de la digue

Le réflexe de tout praticien, consiste à tirer fortement sur la feuille pour la retirer. Cependant, cela à plusieurs inconvénients :

### 1) La feuille se déchire en morceaux qui restent coincés en bouche.

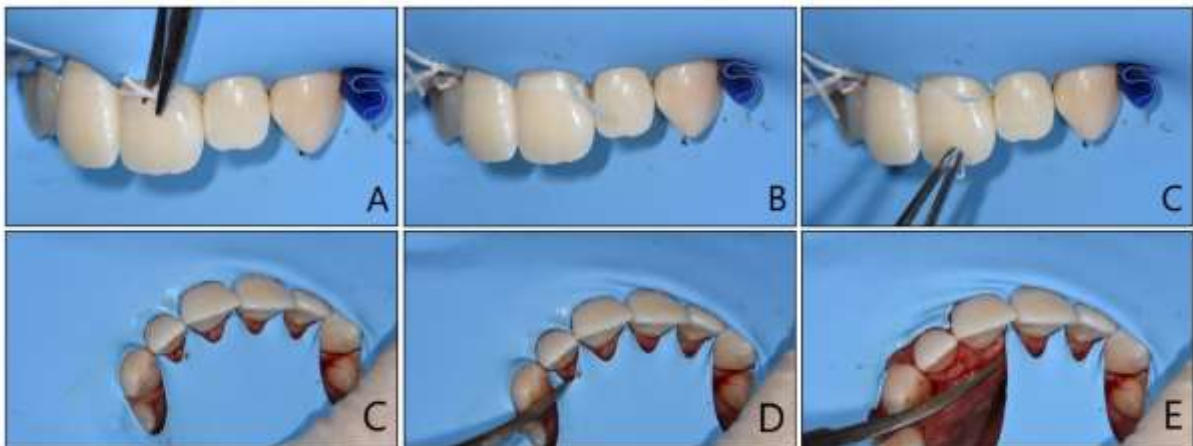
Majoritairement en interproximal, ils peuvent être difficiles à retirer voire oubliés créant une inflammation importante du parodonte et des douleurs. Si la feuille se déchire, alors il est nécessaire de vérifier la présence de ces morceaux en bouche en séchant les espaces interdentaires et en utilisant du fil dentaire afin de les déloger.

### 2) La projection de fluide buccaux

Sang, salive, eau, débris tissulaires [...] Ces éléments peuvent être projetés pouvant créer des accidents d'exposition donc de contamination. Dans ce cas, cela se fait majoritairement par voie oculaire.

La dépose de la digue doit suivre un protocole bien défini. Les ligatures sont coupées et les crampons, Wedjet ou morceaux de digues accessoires retirés (cf. Figure 43 A, B et C). Le cadre à digue est déposé. La feuille de digue est mise sous tension et les languettes inter-papillaires coupées aux ciseaux (cf. Figure 43 D, E). La feuille est désinsérée de proche en proche.<sup>68 69</sup>

Figure 43 : Dépose du champ opératoire



Source : Auteur, 2020.

<sup>68</sup> Castellucci, « Tooth isolation : the rubber dam ».

<sup>69</sup> Colon et Baudoin, *Pose de la digue en odontologie restauratrice : les difficultés, leurs solutions*, 2004.



## 4.7 Cas particuliers

### 4.7.1 Les ponts prothétiques (« bridges ») et les couronnes solidarisées

Lors de la pose d'une digue plurale, il arrive de devoir inclure un bridge ou des dents porteuses de couronnes solidarisées dans l'isolation (ex : lésion carieuse de 14 distal avec bridge dento-portée 15 - 17). La difficulté réside dans l'impossibilité de franchir les points de contact proximaux. Deux solutions s'offrent à nous.

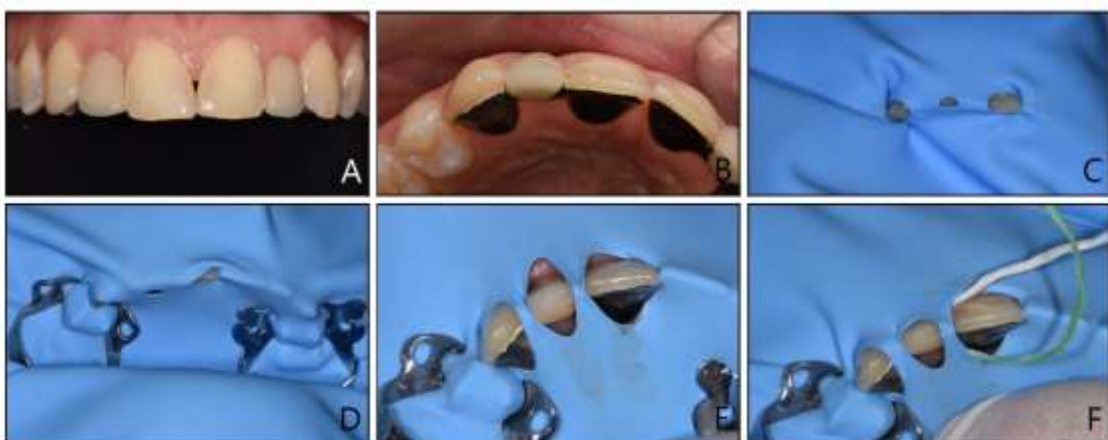#### 4.7.1.1 Les ligatures interproximales

La feuille de digue doit être épaisse afin d'offrir le meilleur cerclage possible des structures dentaires. De plus, les septa interdentaires de la feuille seront fortement mis sous tension. Une digue épaisse aura donc moins de risque de déchirure. Ici, nous allons isoler un bridge collé antérieur maxillaire s'étendant de 11 à 13 (cf. figure 44 A, B).

Une perforation par dent est réalisée avec les mêmes prérequis vus précédemment (cf. figure 44 C). Aucune « split dam » ou « double trou » ne sera réalisé. Le ou les crampons ne sont pas, si possible, positionnés sur les dents piliers du bridge ou porteuses d'une couronne solidarisée. Il constituerait un obstacle à la future réalisation de nos ligatures interproximales. Ici, 14 et 24 sont clampées ouvrant le champ et augmentant notre accessibilité (cf. figure 44 D).

Une fois l'ensemble « crampon - feuille - cadre » positionné, nous pouvons réaliser nos ligatures interproximales. La septa proximale de la feuille est tendue manuellement et en s'aidant d'instrument (spatule de bouche ...) (cf. Figure 44 E). Le fil dentaire est passé sous le point de contact une première fois dans le sens vestibulo-lingual (cf. figure 44 F).

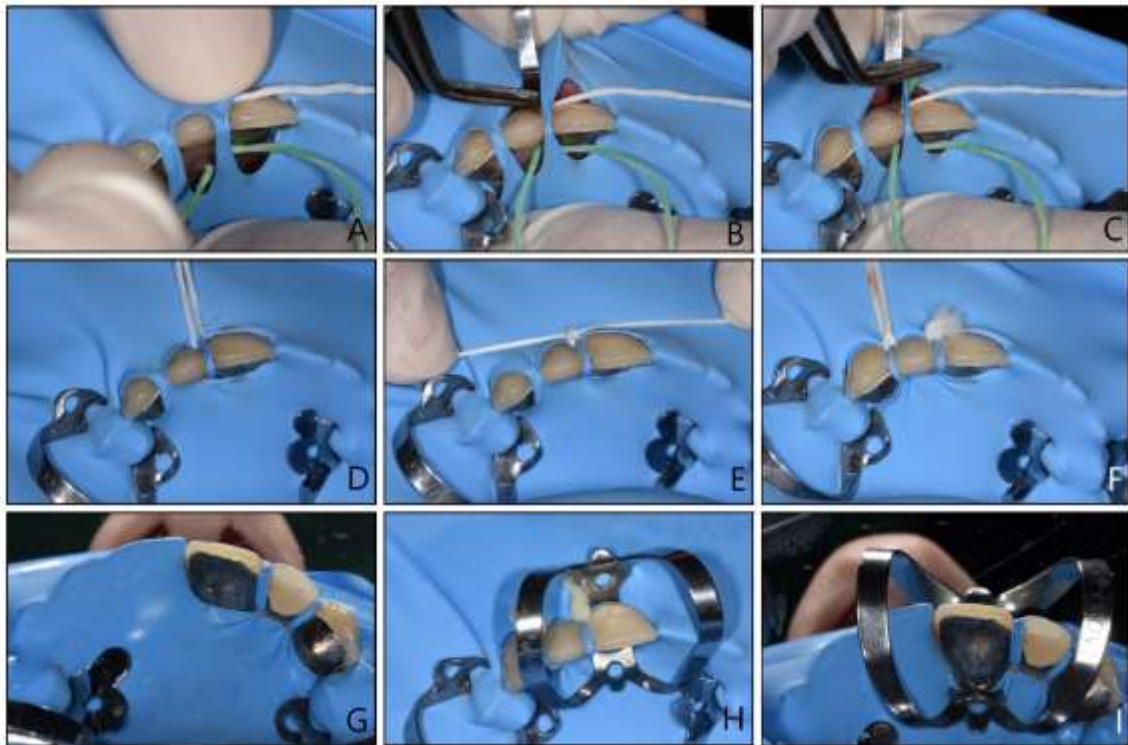
Figure 44 : Bridge collé antérieur, technique de mise en place de la digue, partie 1/2



Source : Auteur, 2020.

Il est ensuite passé au-dessus de la septa tendue (cf. figure 45 A). Puis il passe une deuxième fois sous le point de contact proximal dans le sens linguo-vestibulaire (cf. figure 45 B, C). Enfin, une ligature simple est réalisée et le nœud positionné vestibulairement (cf. figure 45 D, E, F, G)<sup>70</sup>. Un crampon accessoire peut être utilisé afin d'accéder à la zone cervicale d'une dent souhaitée. Ici un crampon numéro 6 est positionné sur la 11 (cf. figure 45 H, I). Nous pouvons imaginer dans ce cas de figure pouvoir par exemple procéder au traitement endodontique de 11.

Figure 45 : Bridge collé antérieur, technique de mise en place de la digue, partie 2/2



Source : Auteur, 2020.

#### 4.7.1.2 Les matériaux de calfatage

Il s'agit d'une solution alternative offrant de moins bons résultats que celle des ligatures mais qui dans des situations simples, est plus rapide à mettre en place.

Une perforation est réalisée par dent. À cela s'ajoute quatre perforations du plus petit diamètre disponible en vestibulo-mésial, vestibulo-distal, palato-distal et palato-mésial de chaque intermédiaire de bridge, dans notre cas pour 12 (cf. figure 46 A).

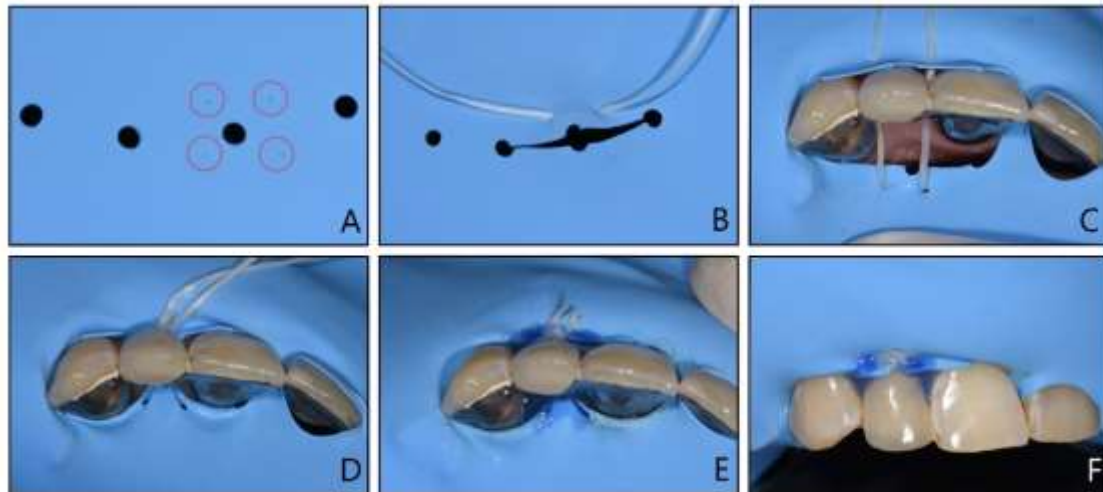
Les septas interproximales sont incisées proprement et du fil dentaire est glissé dans les perforations palato-distal et mésial ou vestibulo-mésial et distal (cf. figure 46 B).

<sup>70</sup> Liebenberg, « Manipulation of rubber dam septa : an aid to the meticulous isolation of splinted prostheses ».

Une fois l'ensemble « crampon-cadre-feuille » mis en place, le fil dentaire est passé sous les points de contact mésial et distal de 12 et une ligature intrabuccale est réalisée (cf. figure 46 C, D).

Enfin, la mise en place de pâte de calfatage ou de digue liquide permet de parfaire l'isolation (cf. figure 46 E, F).

Figure 46 : Bridge collé antérieur, les matériaux de calfatage



Source : Auteur, 2020.

#### 4.7.2 Les traitements orthodontiques

La meilleure façon consiste à se synchroniser avec l'orthodontiste afin de retirer provisoirement l'arc. Si toutefois cela n'est pas possible, alors des ligatures interproximales sont réalisées comme vu précédemment.

Le choix de la feuille de digue, des crampons et la réalisation des perforations suit les raisonnements précédemment exposés. Attention toutefois lors du positionnement des crampons à en écarter suffisamment les mors afin de ne pas heurter les brackets. De même, il faut s'assurer de la rétentivité du crampon au risque de faire sauter le bracket en même temps que le crampon.

Une fois l'ensemble « cadre-feuille-crampon » mis en place (cf. figure 47 A), le fil dentaire est passé sous l'arc orthodontique et au-dessus de la feuille de digue dans le sens vestibulo-lingual au-dessus du point de contact mésial.

Le fil dentaire franchit le point de contact emmenant avec lui la septa de digue. Il passe de nouveau entre l'arc orthodontique au-dessus et la feuille de digue en dessous au niveau du point de contact distal dans le sens linguo-vestibulaire (cf. figure 47 B). Le fil franchit le point de contact distal emmenant une nouvelle fois la septa distale avec lui. Enfin, une ligature simple est réalisée et le nœud positionné vestibulairement. Cette procédure est répétée pour chaque dent à isoler (cf. figure 46 C).<sup>71</sup>

<sup>71</sup> Liebenberg.

Figure 47 : L'isolation d'un système multi-attache orthodontique



Source : Lienberg, « Manipulation of rubber dam septa : an aid to the meticulous isolation of splinted prostheses », 1995.

#### 4.7.3 Les facettes et autres cas à limite basse

Les facettes dentaires représentent une thérapeutique de plus en plus proposée et réalisée. Habituellement, une à 6 facettes dentaires sont collées. Deux choix d'isolation existent : la digue plurale et la digue unitaire. Les avantages, inconvénients et matériels spécifiques sont détaillés dans le tableau ci-dessous.

Tableau 4 : Digue plurale ou unitaire dans le cas de pose de facettes : avantages, inconvénients et matériel spécifique

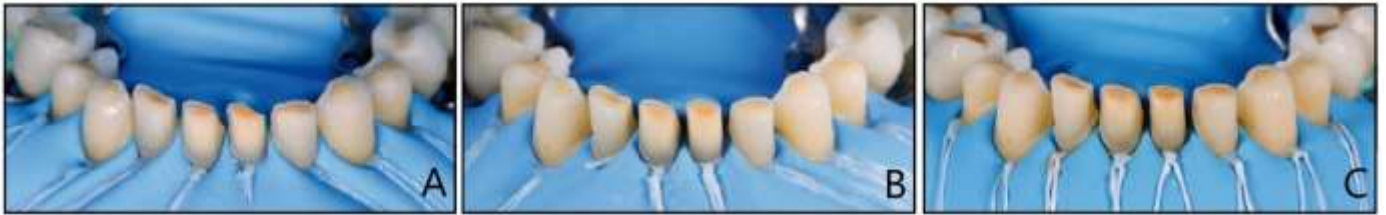Type	Digue unitaire	Digue plurale
<b>Indication</b>	Facette unitaire ++ Facettes multiples --	Facette unitaire +/- Facettes multiples ++
<b>Avantages</b>	Simplicité et rapidité d'exécution Meilleure gestion des excès de colle et de la contamination des dents adjacentes	Gestion de la symétrie du sourire Zone de travail dégagée Une seule pose de digue pour la pose de multiples facettes
<b>Inconvénients</b>	Gestion des points de contacts Chronophage pour la pose de multiple facette Gestion de la symétrie du sourire	Gestion des excès de colle et contamination des dents adjacentes
<b>Matériel spécifique</b>	Feuille de digue fine ++ Crampon à double arceau : 6, 9, 212	Feuille de digue épaisse ++ Téflon (protection des dents adjacentes) Crampon à double arceau (6, 9, 212) ou demi-crampon 212.

Source : Auteur, d'après Contrepois et Lasserre, « Les facettes en céramique : les clés du succès. Partie 2, De l'essayage au collage et aux finitions marginales et occlusale », 2019.

En présence de cas simple, l'emploi de ligature misent en tension sur la cadre à digue suffit à dégager parfaitement les limites prothétiques (cf. Fig 48 A, B et C).



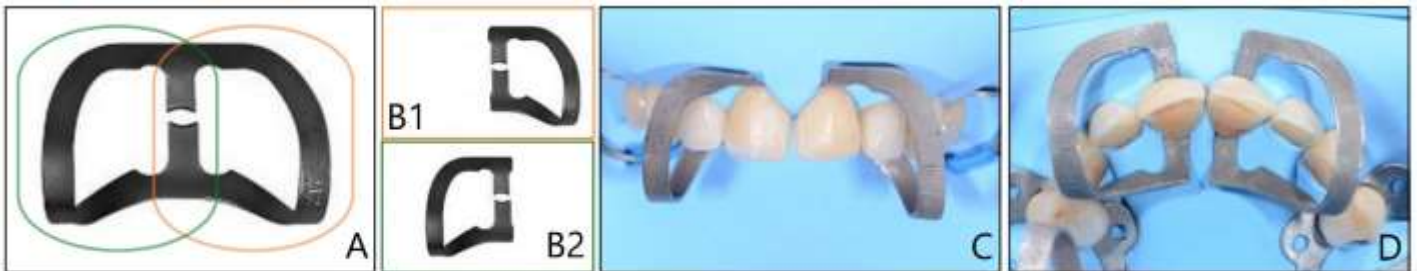Figure 48 : Cas de facette simple, l'emploi des ligatures cervicales en tension



Source : Gerdolle et Browet, « Isolation et lésions cervicales : stratégie et solutions cliniques », 2019.

En présence d'un cas complexe, l'emploi d'un crampon accessoire est nécessaire. Les facettes sont conventionnellement collées dans l'ordre suivant : incisives centrales > canine > incisives latérales. Une astuce consiste à utiliser deux crampons 212 préalablement modifiés (cf. figure 49 A et B) afin de pouvoir coller simultanément les facettes sur les deux incisives centrales et latérales (cf. fig 49 C et D).

Figure 49 : Cas de facette complexe, l'emploi des crampons 212 modifiés



Source : Auteur, d'après Dr Decup Franck et Hu-Friedy Mfg. Co., 2020.

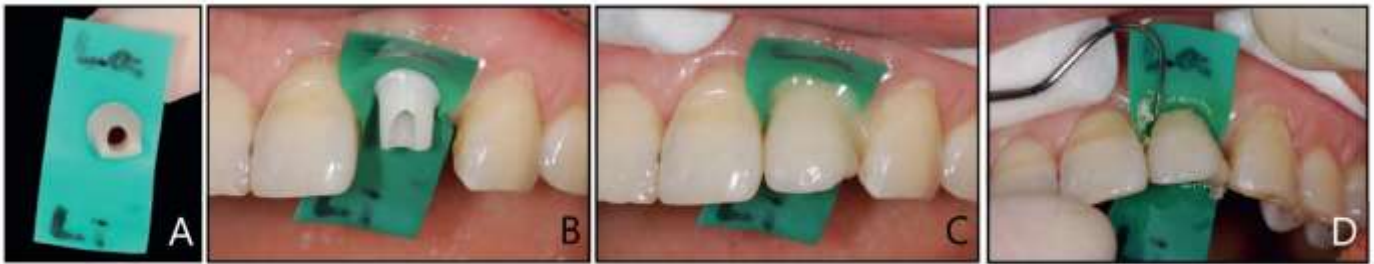#### 4.7.4 Les prothèses implanto-portées

La digue a de multiple application. En prothèse implanto-portée scellée, elle permet de lutter efficacement contre les « fusés » de ciment de scellement.

Dans le cas présenté ci-dessous, un morceau de feuille de digue de largeur équivalent au diamètre mésio-distal de 22 est découpé. Une perforation est réalisée afin de pouvoir y engager le pilier implantaire (cf. figure 50 A).

Le pilier est vissé (Figure 50 B), puis la couronne scellée (cf. figure 50 C). La feuille de digue bloque la fusé du ciment au niveau du parodonte superficiel. Une fois le ciment pris, les excès de ciment sont retirés (cf. figure 50 D). Enfin, le morceau de digue est mis en tension afin d'en couper les septas mésiale et distale (cf. partie 4.6, Dépose de la digue) permettant son retrait.

Figure 50 : Gestion des excès de ciment en prothèse implanto-portée scellée à l'aide d'une feuille de digue



Source : Seo et Seo, « A technique for minimizing subgingival residual cement by using rubber dam for cement-retained implant crowns », 2017.

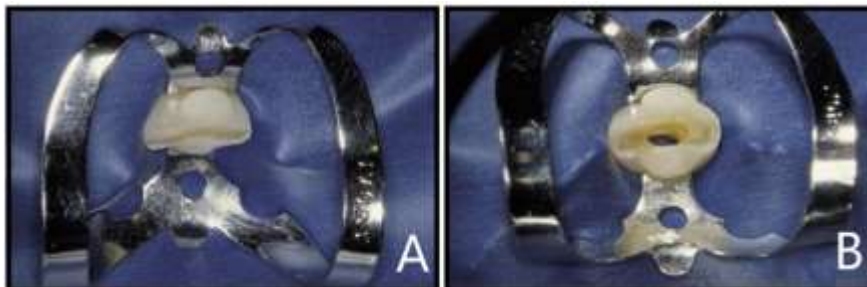
#### 4.7.5 Anatomie coronaire plate ou de dépouille

Dans certains cas, la pose du crampon sur une dent est difficile voire impossible par manque de rétentivité : dent en cours d'éruption, fortement délabrée, de dépouille ... L'utilisation d'un crampon à mors orientés apicalement constitue une première solution (cf. partie 2.1.2.1) mais cela n'est pas toujours suffisant.

La mise en place de taquet de composite ou de ciment-verre ionomère (CVI) sur les faces vestibulaires et linguales permet d'augmenter suffisamment la rétentivité du crampon (cf. figure 51 A, B). Le CVI ou le composite est mis en place après mordançage des surfaces amélaire mais sans utilisation d'adhésif afin de pouvoir être retiré facilement en fin de soin. Les taquets doivent être faits suffisamment larges pour résister au crampon.<sup>72</sup>

Cette technique est indiquée lors du traitement restaurateur ou endodontique d'une dent à l'anatomie faiblement rétentive. En dehors de son avantage premier qui est de permettre la pose du champ opératoire, elle permet également de se passer d'anesthésie et de ne pas traumatiser la gencive.

Figure 51 : Technique des plots de composites sur une dent en cours d'éruption.



Source : Castellucci, « Tooth isolation : the rubber dam », 1990.

<sup>72</sup> Tatel, « Rubber dam clamp placement on partially erupted molars without anesthesia ».

## Conclusion

---

Nous avons eu pour but de détailler au maximum toutes les techniques actuelles de pose de digue, et de proposer une réflexion, ainsi que des manipulations recueillies dans la littérature (article scientifique, ouvrage ...), en formation continue et aussi certaines qui nous sont propres.

Cette thèse d'exercice répond-t-elle à son but initial, à savoir combler (partiellement) un manque de support pédagogique notamment en formation initiale ? Probablement. Est-elle suffisante pour l'apprentissage des techniques décrites ? - Probablement pas suffisante. Cependant, elle représente une base à un élargissement et une évolution de cette information.

Tout d'abord le support écrit n'est pas le plus efficace pour l'apprentissage des gestes techniques. Il est difficile de correctement visualiser et de comprendre une manipulation, même si elle est iconographiée. La réalisation de vidéos explicatives représenterait un bon complément. Elles pourraient être diffusées en cours magistral, en TP, ou accessibles sur les plateformes électroniques de l'université afin d'être visionner à tout moment par les étudiants.

Les photographies et les schémas pourraient gagner en clarté, en pertinence et en exactitude si plus de temps et de moyens leurs sont consacrés.

Enfin, ce recueil devrait faire l'objet de mise à jour à mesure que de nouvelles techniques émergent. Il est même probable que certaines techniques enseignées en formation continue ne figurent pas dans cette thèse par défaut d'accès à l'information.

## Bibliographie

---

- Browet, S., et D. Gerdolle. « Precision and security in restorative dentistry : the synergy of isolation and magnification ». *The international journal of esthetic dentistry* 12, n° 2 (2017): 172-85.
- Carrotte, P. « Endodontics. Part 6, Rubber dam and access cavities ». *British dental journal* 197, n° 9 (2004): 527. <https://doi.org/10.1038/sj.bdj.4811799>.
- Castellucci, A. « Tooth isolation : the rubber dam ». In *Endodontics*, édité par A. Castellucci, 226-43. Firenze : Edizioni Odontoiatriche Il Tridente, 1990.
- Chhabra, M., et A. L. Greenwell. « Effect of repeated sterilization on the tensile strength of rubber dam clamps ». *Pediatric dentistry* 40, n° 3 (2018): 220-23.
- Christen, A. G. « Sanford C. Barnum, discoverer of the rubber dam ». *Bulletin of the history of dentistry* 25, n° 1 (1977): 3-9.
- Collège national des enseignants en odontologie conservatrice et endodontie. *Dictionnaire francophone des termes d'odontologie conservatrice : endodontie & odontologie restauratrice : lexique anglais-français et annexes inclus*. 2e édition. Paris : Editions Espace ID, 2010.
- Colon, P., et G. Baudoin. *Pose de la digue en odontologie restauratrice : les difficultés, leurs solutions*. Epône : C.I.Vidéo, 2004.
- . *Pose de la digue en odontologie restauratrice : les difficultés, leurs solutions*. Epône : C.I.Vidéo, 2004.
- Contrepois, M., et J.-F. Lasserre. « Les facettes en céramique : les clés du succès. Partie 2, De l'essayage au collage et aux finitions marginales et occlusale ». *Biomatériaux dentaires cliniques* 4, n° 1 (2019) : 70-80.
- Delamare, J., T. Delamare-Riche, J. Delamare, et P. Casassus, éd. *Dictionnaire illustré des termes de médecine*. 32e édition. Paris : Maloine, 2017.
- Étienne, O., L. Anckenmann, et D. Watzki. *Restaurations esthétiques en céramique collée*. Malakoff : Éditions CdP, 2016.
- Gerdolle, D. « Les secrets de l'isolation. Partie 2, Le fil dentaire, les fils de rétractions, les bandes de téflon ». *Biomatériaux dentaires cliniques* 1, n° 2 (2016): 76-79.
- Gerdolle, D., et S. Browet. « Isolation et lésions cervicales : stratégie et solutions cliniques ». *Swiss dental journal* 129, n° 5 (2019): 371-79.
- . « Les secrets de l'isolation. Partie 3, Les perforations, la stratégie de mise en place ». *Biomatériaux dentaires cliniques* 2, n° 1 (2017): 58-61.

- Kerr Corporation. « SoftClamp, sûr, confortable, stable : crampon à digue universel », 2006. <http://KerrDental.com/>.
- Kulzer GmbH. « Ivory® rubber dam products ». Consulté le 1 mars 2020. [https://www.kulzerus.com/media/webmedia\\_local/north\\_america/pdf\\_files/ivory\\_1/Ivory\\_Product\\_IFU.pdf](https://www.kulzerus.com/media/webmedia_local/north_america/pdf_files/ivory_1/Ivory_Product_IFU.pdf).
- Lasfargues, J. -J., et P. Colon. *Odontologie conservatrice et restauratrice. Tome 1, Une approche médicale globale*. Rueil-Malmaison : Editions CdP, 2009.
- . *Odontologie conservatrice et restauratrice. Tome 1, Une approche médicale globale*. Rueil-Malmaison : Editions CdP, 2009.
- Liebenberg, W. H. « Manipulation of rubber dam septa : an aid to the meticulous isolation of splinted prostheses ». *Journal of endodontics* 21, n° 4 (1995): 208-11. [https://doi.org/10.1016/S0099-2399\(06\)80568-6](https://doi.org/10.1016/S0099-2399(06)80568-6).
- Lours, E. « Les caries post-radiques liées au rayons X : étiopathogénie et prise en charge initiale ». Thèse d'exercice, Université de Paris, 2020. <https://dumas.ccsd.cnrs.fr/>.
- Prédine-Hug, F. *L'odontologiste face à : asthme, cirrhose, diabète, endocardite, épilepsie, grossesse, hémophilie, insuffisance cardiaque, AAP, AC, SIDA, toxicomanies : conduites à tenir*. Paris : Editions SID, 2011.
- Psaltis, G. L., et A. Kupietzky. « A simplified isolation technique for preparation and placement of resin composite strip crowns ». *Pediatric dentistry* 30, n° 5 (2008): 436-38.
- Pulpdent corporation. « KOOL-DAM™ : heatless liquid dam and block out resin light cure ». Consulté le 1 mars 2020. [http://pulpdent.fr/wp-content/uploads/2017/02/Manuel-dutilisation-en\\_KoolDam.pdf](http://pulpdent.fr/wp-content/uploads/2017/02/Manuel-dutilisation-en_KoolDam.pdf).
- Scully, C. *Risques médicaux en odontologie : évaluation, conduites à tenir et prise en charge*. Issy-les-Moulineaux : Elsevier Masson, 2018.
- Seo, C. W., et J. M. Seo. « A technique for minimizing subgingival residual cement by using rubber dam for cement-retained implant crowns ». *The journal of prosthetic dentistry* 117, n° 2 (2017): 327-28. <https://doi.org/10.1016/j.prosdent.2016.08.024>.
- Stewardson, D. A., et E. S. McHugh. « Patients' attitudes to rubber dam ». *International endodontic journal* 35, n° 10 (2002): 812-19. <https://doi.org/10.1046/j.1365-2591.2002.00571.x>.
- Sutton, J., et W. P. Saunders. « Effect of various irrigant and autoclaving regimes on the fracture resistance of rubber dam clamps ». *International endodontic journal* 29, n° 5 (1996): 335-43. <https://doi.org/10.1111/j.1365-2591.1996.tb01394.x>.
- Tatel, F. S. « Rubber dam clamp placement on partially erupted molars without anesthesia ». *Pediatric dentistry* 22, n° 1 (2000): 73.

Zero, D. T. « How the introduction of the acid-etch technique revolutionized dental practice ». *Journal of American dental association* 144, n° 9 (2013): 990-94.

<https://doi.org/10.14219/jada.archive.2013.0224>.

## Table des figures

---

Figure 1 : Exemple d'un champ opératoire en chirurgie dentaire .....	4
Figure 2 : Le dégagement du site opératoire .....	5
Figure 3 : Comparaison de l'accès aux limites de préparation avec et sans digue .....	6
Figure 4 : Les épaisseurs de feuille de digue .....	9
Figure 5 : Choix de la feuille de digue.....	9
Figure 6 : Les éléments anatomiques d'un crampon .....	11
Figure 7 : Crampons à double arceau (numéro 9 à gauche), numéro 212 à droite).....	11
Figure 8 : Schéma – Les contacts des mors simples et dentés sur des coupes horizontales cervicales dentaires.....	12
Figure 9 : Schéma – Inclinaison des mors des crampons sur une coupe sagittale dentaire .....	13
Figure 10 : Choix du crampon.....	14
Figure 11 : Les pinces porte crampon .....	16
Figure 12 : Anatomie de la pince de Palmer .....	17
Figure 13 : Les pinces emporte-pièce.....	17
Figure 14 : Rapport entre l'état des pinces et la qualité des perforations .....	18
Figure 15 : Cadre à digue de Young.....	19
Figure 16: Wedjet Hygienic® .....	21
Figure 17 : Comparaison entre un Wedjets, un morceau de feuille de digue et un crampon.....	22
Figure 18 : Un modèle de gabarit.....	22
Figure 19 : Association d'un lambeau de pleine épaisseur et de l'isolation par digue pour le traitement d'une lésion radiculaire .....	26
Figure 20 : Les distances inter-perforations et leurs impacts sur l'étanchéité de la digue.....	28
Figure 21 : Adaptation cervicale de la feuille de digue sans et avec techniques d'isolation complémentaires.....	29
Figure 22 : Inversion de la feuille de digue en intra-sulculaire .....	30
Figure 23 : Variation du diamètre cervical dans le sens corono-apical.....	31
Figure 24 : La modification de la position des perforations que propose un gabarit. ....	32
Figure 25 : Étapes de réalisation d'une ligature simple en intra-buccal .....	34
Figure 26 : Étapes de réalisation d'une ligature simple en extra-oral .....	35
Figure 27 : Les étapes de réalisation d'une ligature double .....	36
Figure 28 : Étapes d'utilisation des élastiques orthodontiques comme ligature dentaire .....	37

Figure 29 : La mise en tension de ligature sur le cadre à digue .....	37
Figure 30 : Étapes de mise en place d'un crampon.....	38
Figure 31 : Test de stabilité du crampon.....	38
Figure 32 : La technique de perforation de la feuille de digue .....	39
Figure 33 : Crampon sans ailette, technique « parachute » de mise en place en un temps, partie 1/2 .....	40
Figure 34 : Crampon sans ailette, technique « parachute » de mise en place en un temps, partie 2/2 .....	41
Figure 35 : Crampon à ailette, technique de mise en place en un temps.....	41
Figure 36 : Crampon en premier, technique de mise en place en deux temps. ....	42
Figure 37 : Feuille de digue en premier, technique de mise en place en deux temps.....	43
Figure 38 : Le passage des points de contact inter-proximaux à l'aide du fil dentaire.....	44
Figure 39 : Technique de mise en place du cadre à digue .....	45
Figure 40 : Démonstration, la digue dite « du sourire ». ....	48
Figure 41 : Démonstration, la digue plurale postérieure, partie 1/2 .....	49
Figure 42 : Démonstration, la digue plurale postérieure, partie 2/2 .....	50
Figure 43 : Dépose du champ opératoire.....	51
Figure 44 : Bridge collé antérieur, technique de mise en place de la digue, partie 1/2 .....	52
Figure 45 : Bridge collé antérieur, technique de mise en place de la digue, partie 2/2 .....	53
Figure 46 : Bridge collé antérieur, les matériaux de calfatage.....	54
Figure 47 : L'isolation d'un système multi-attache orthodontique.....	55
Figure 48 : Cas de facette simple, 'emploi des ligatures cervicales en tension .....	56
Figure 49 : Cas de facette complexe, l'emploi des crampons 212 modifiés .....	56
Figure 50 : Gestion des excès de ciment en prothèse implanto-portée scellée à l'aide d'une feuille de digue .....	57
Figure 51 : Technique des plots de composites sur une dent en cours d'éruption. ....	57













## Table des tableaux













---













Tableau 1 : Épaisseur moyenne des feuilles en latex.....	8
Tableau 2 : Indication du fil dentaire en fonction de ses caractéristiques .....	20
Tableau 3 : Les situations cliniques particulières impactant la mise en place du champ opératoire ...	25
Tableau 4 : Digue plurale ou unitaire dans le cas de pose de facettes : avantages, inconvénients et matériel spécifique.....	55











## Annexes




Annexe 1 : Liste des crampons disponible sur le marché (illustration et caractéristiques)

Numéro	Photographies	Caractéristiques et indication
<b>0</b>		Mors plats et haut arceau Dent : <b>Prémolaires possédant une haute hauteur coronaire</b>
<b>00</b>		Mors plats et haut arceau Dent : <b>Canines de petites tailles mandibulaires</b>
<b>1</b>		Mors légèrement angulés apicalement Dent : <b>Prémolaires</b>
<b>1A</b>		Mors fortement angulés apicalement Dent : <b>Canines et prémolaire</b>
<b>2</b>		Mors à plat Dent : <b>Prémolaires</b>
<b>W2</b>		Version sans ailette du n°2
<b>2A</b>		Mors plats mais plus large que le n°2 Dent : <b>Large prémolaires</b>
<b>2AS</b>		Version dentée du n°2A
<b>3</b>		Mors étroits et plats Dent : <b>Molaire mandibulaire étroite</b>
<b>W3</b>		Version sans ailette du n°3

<b>4</b>		Mors plats et étroits Dent : <b>Molaire maxillaire étroite</b>
<b>W4</b>		Version sans ailette du n°4
<b>5</b>		Mors large et légèrement angulé apicalement Dent : <b>Large molaire maxillaire</b>
<b>6</b>		Mors légèrement décalés (à voir sur la photo de profil) Pour le traitement de lésions cervicales sur les dents antérieures
<b>7</b>		Mors plats Dent : <b>Molaire mandibulaire</b>
<b>7A</b>		Mors large et légèrement angulé coronairement Dent : <b>Largemolaire mandibulaire</b>
<b>W7</b>		Version sans ailette du n°7
<b>8</b>		Mors fortement angulés apicalement Dent : <b>Molaire</b>
<b>8A</b>		Mors large et fortement angulés apicalement Dent : <b>Large molaire</b>
<b>W8A</b>		Version sans ailette du n°8A
<b>8AD</b>		Mors fortement angulés apicalement Arceau fortement distal Dent : <b>dernière molaire sur l'arcade nécessitant un accès distal</b>
<b>9</b>		Mors plats et décalés Anneau rigide Dent : <b>Dents antérieures</b>

<b>9S</b>		Même caractéristiques et indications que le 9. La différence se fait sur la denture des mors
<b>10</b>		Mors plats et asymétrique Dent : <b>Molaires de petit diamètre du secteur 2 et 4</b> Il va de pair avec le n°11
<b>11</b>		Mors plats et asymétrique Dent : <b>Molaires de petit diamètre du secteur 1 et 3</b> Il va de pair avec le n°10
<b>12A</b>		Mors dentés et asymétrique Dent : <b>Molaire mandibulaire droite – secteur 4</b> Il va de pair avec le n°13A
<b>13A</b>		Mors dentés et asymétrique Dent : <b>Molaire mandibulaire gauche – secteur 3</b> Il va de pair avec le n°12A
<b>14</b>		Mors fortement angulés apicalement Dent : <b>Molaire en cours d'éruption, fortement délabrée ou à l'anatomie irrégulière</b>
<b>14A</b>		Même caractéristique que le n°14 mais en étant plus large Il existe en version sans ailette
<b>18</b>		Mors plats Arceau épais Dent : <b>Molaire</b>
<b>24</b>		Mors plats et asymétrique Arceau épais Dent : <b>Molaire du secteur 1 et 3</b> Il va de pair avec le n°25
<b>25</b>		Mors plats et asymétrique Arceau épais Dent : <b>Molaire du secteur 2 et 3</b> Il va de pair avec le n°24
<b>26</b>		Mors étroits et légèrement angulé coronairement Dent : <b>Molaire étroite</b>
<b>26N</b>		Mors plats Arceau épais Dent : <b>Molaire maxillaire</b>

<b>27</b>		Mors plats et large Dent : <b>Large molaire</b>
<b>27N</b>		Mors légèrement angulés apicalement Anneau bas et plus épais que le n°2 et 27 Dent : <b>Prémolaire</b>
<b>28N</b>		Mors plats Arceau épais et bas Dent : <b>Molaire mandibulaire</b>
<b>29</b>		Mors plats Anneau bas et épais Dent : <b>Prémolaire mandibulaire</b>
<b>30</b>		Mors plats et conçus pour épouser la forme de la furcation radulaire Dent : <b>Molaire maxillaire droite – secteur 1</b> Il va de pair avec le n°31
<b>31</b>		Mors plats et conçus pour épouser la forme de la furcation radulaire Dent : <b>Molaire maxillaire gauche – secteur 2</b> Il va de pair avec le n°30
<b>56</b>		Mors large et légèrement angulés apicalement Dent : <b>Large molaire</b>
<b>56S</b>		Version dentée du n°56 Dent : <b>large molaire en cours d'éruption ou délabrée</b>
<b>201</b>		Mors légèrement angulés apicalement Dent : <b>Molaire maxillaire</b>
<b>205</b>		Même caractéristique que le n°201 mais avec des mors plus large Dent : <b>Molaire maxillaire large</b>

209		<p>Petits mors plats</p> <p>Arceau rigide</p> <p>Dent : <b>Prémolaire mandibulaire étroite</b></p>
212		<p>Mors plats</p> <p>Dent : <b>Lésions cervicales sur les dents antérieures</b></p> <p>NB : Il ne peut pas être positionner directement sur la feuille de digue. Il joue nécessairement le rôle de crampon accessoire</p>
212SA		<p>Mors légèrement décalés et compensés</p> <p>Dent : <b>Dents antérieures à l'anatomie particulière</b></p>

Source : Auteur 2020.



Vu, le Directeur de thèse

Vu, le Doyen de l'UFR d'Odontologie - Montrouge

Docteur Franck DECUP

Professeur Louis MAMAN

Vu, le Président d'Université de Paris

Professeur Christine CLERICI

Pour le Président et par délégation,

Le Doyen Louis MAMAN





# **La digue : recommandations de bonne pratique clinique en odontologie conservatrice**

## **Résumé :**

L'utilisation de la digue dentaire connaît un nouvel essor. Elle le doit au développement et au perfectionnement des techniques de collage dont la mise en œuvre nécessite la maîtrise des techniques d'isolation. Pourtant, l'indication, l'intérêt de la digue, et sa mise en œuvre n'est que très peu enseigné en formation initiale, notamment les techniques qui ne font l'objet que d'un TP en deuxième année dans notre UFR. Cette thèse d'exercice a pour but de fournir un premier guide regroupant les recommandations de bonne pratique clinique en la matière. Nous explorons dans un premier temps le concept même de digue, en définissant ses finalités et ses objectifs. En second lieu, le matériel nécessaire et accessoire à son utilisation est détaillé, en insistant sur le rôle de chaque élément, leur analyse et les choix qui en découlent. Dans un troisième temps, elle décrit une méthode d'analyse pré et per-opératoire afin de s'adapter au mieux à toutes les situations cliniques. Enfin, dans une dernière partie, elle détaille l'éventail des techniques disponibles et documentées notamment dans la littérature scientifique.

## **Discipline :**

Odontologie conservatrice

## **Mots clés français (fMeSH et Rameau) :**

Digues dentaires -- Dissertation universitaire ; Isolation de cavité dentaire -- méthodes -- Dissertation universitaire ; Restauration dentaire -- Thèses et écrits académiques ; Obturation (odontostomatologie) -- Thèses et écrits académiques

## **English keywords (MeSH) :**

Rubber Dams -- Academic Dissertation ; Dental Cavity Lining -- methods -- Academic Dissertation

Université de Paris  
UFR d'Odontologie - Montrouge  
1, rue Maurice Arnoux  
92120 Montrouge