

UNIVERSITÉ COTE D'AZUR  
FACULTÉ DE CHIRURGIE DENTAIRE  
5, rue du 22<sup>e</sup> BCA, 06300 Nice

# APPORT DE LA CHIRURGIE GUIDÉE EN SECTEUR ESTHÉTIQUE : REVUE DE LA LITTÉRATURE

Année 2020/2021

Thèse n°42-57-21-08

## THÈSE

Présentée et publiquement soutenue devant  
la Faculté de Chirurgie Dentaire de Nice  
Le 04/02/2021 Par

**Monsieur Raphaël PINTO**

Né le 21/11/1995 à Hyères  
Pour obtenir le grade de :

**DOCTEUR EN CHIRURGIE DENTAIRE (Diplôme d'État)**

---

Examineurs :

Madame le Professeur  
Madame le Docteur  
Monsieur le Docteur  
Monsieur le Docteur  
Madame le Docteur

Marie-France Bertrand  
Séverine Vincent – Bugnas  
Patrice Cochais  
Charbit Mathieu  
Catherine Pesci-Bardon

Président du jury  
Assesseur  
Assesseur  
Directeur de thèse  
Membre invité

## CORPS ENSEIGNANT

### 56<sup>ème</sup> section : DEVELOPPEMENT, CROISSANCE ET PREVENTION

#### **Sous-section 01 : ODONTOLOGIE PEDIATRIQUE ET ORTHOPEDIE DENTO-FACIALE**

Professeur des Universités : Mme MANIERE-EZVAN Armelle  
Professeur des Universités : Mme MULLER-BOLLA Michèle  
Maître de Conférences des Universités : Mme JOSEPH Clara  
Professeur des Universités Associée : Mme CHARAVET Carole  
Maître de Conférences des Universités Associé : Mme OUEISS Arlette  
Assistant Hospitalier Universitaire : Mme AIEM TORT-ALVAREZ Elody  
Assistant Hospitalier Universitaire : Mr CAMIA Julien  
Assistant Hospitalier Universitaire : Mme MASUCCI Caterina

#### **Sous-section 02 : PREVENTION, EPIDEMIOLOGIE, ECONOMIE DE LA SANTE, ODONTOLOGIE LEGALE**

Professeur des Universités : Mme LUPI Laurence  
Maître de Conférences des Universités Associé : Mme BORSA Leslie  
Assistant Hospitalier Universitaire : Mme FRENDU Marie  
Assistant Hospitalier Universitaire : Mme MERIGO Elisabetta

### 57<sup>ème</sup> section : CHIRURGIE ORALE ; PARODONTOLOGIE ; BIOLOGIE ORALE

#### **Sous-section 01 : CHIRURGIE ORALE ; PARODONTOLOGIE ; BIOLOGIE ORALE**

Professeur des Universités : Mme DRIDI Sophie Myriam  
Professeur des Universités : Mme PRECHEUR-SABLAYROLLES Isabelle  
Maître de Conférences des Universités : Mr BENHAMOU Yordan  
Maître de Conférences des Universités : Mr COCHAIS Patrice  
Maître de Conférences des Universités : Mme RAYBAUD Hélène  
Maître de Conférences des Universités : Mme VINCENT-BUGNAS Séverine  
Maître de Conférences des Universités : Mme VOHA Christine  
Assistant Hospitalier Universitaire : Mme NAMAN Eve  
Assistant Hospitalier Universitaire : Mr CHARBIT Mathieu  
Assistant Hospitalier Universitaire : Mme FISTES Elene-Maria

### 58<sup>ème</sup> section : REHABILITATION ORALE

#### **Sous-section 01 : DENTISTERIE RESTAURATRICE, ENDODONTIE, PROTHESES, FONCTION-DYSFONCTION, IMAGERIE, BIOMATERIAUX**

Professeur des Universités : Mme BERTRAND Marie-France  
Professeur des Universités : Mr BOLLA Marc  
Professeur des Universités : Mme BRULAT-BOUCHARD Nathalie  
Professeur des Universités : Mme LASSAUZAY Claire  
Professeur des Universités : Mr MEDIONI Etienne  
Professeur des Universités Emérite : Mr ROCCA Jean-Paul  
Maître de Conférences des Universités : Mr ALLARD Yves  
Maître de Conférences des Universités : Mr CEINOS Romain  
Maître de Conférences des Universités : Mme EHRMANN Elodie  
Maître de Conférences des Universités : Mr LAPLANCHE Olivier  
Maître de Conférences des Universités : Mr LEFORESTIER Eric  
Maître de Conférences des Universités : Mme POUYSSEGUR-ROUGIER Valérie  
Assistant Hospitalier Universitaire : Mme ABID Sarah  
Assistant Hospitalier Universitaire : Mme BECQUART Mathilde  
Assistant Hospitalier Universitaire : Mme DEMARTY Laure  
Assistant Hospitalier Universitaire : Mme AZAN Cindy  
Assistant Hospitalier Universitaire : Mme GROSSI Vanina  
Assistant Hospitalier Universitaire : Mr LAMBERT Gary  
Assistant Hospitalier Universitaire : Mr LONJON Jean-Baptiste  
Assistant Hospitalier Universitaire : Mr PARNOT Maximilien

**A Madame le Professeur Marie-France BERTRAND**

*Professeur des Universités-Praticien Hospitalier  
Docteur en Chirurgie Dentaire  
Directeur adjoint à la Pédagogie de l'UFR d'Odontologie  
Responsable de la sous-section Odontologie Conservatrice, Endodontie*

Je vous remercie d'avoir accepté de présider mon jury de thèse. Votre gentillesse et votre disponibilité ont contribué au bien-être des étudiants tout au long du cursus. Pour la qualité de votre enseignement et de votre encadrement dont j'ai pu bénéficier lors de ma scolarité, veuillez recevoir l'expression de mes plus profonds remerciements.

**A Madame le Docteur Séverine VINCENT-BUGNAS**

*Maître de Conférences des Universités  
Docteur en Chirurgie Dentaire  
Responsable du département de parodontologie  
Vice-Doyen à la Recherche*

Je tenais à vous remercier d'avoir accepté de siéger dans mon jury de thèse. Je suis très reconnaissant pour la qualité de l'enseignement magistral et des travaux pratiques pendant toute ma scolarité. Votre implication et votre gentillesse auprès des étudiants fait de vous une enseignante remarquable. Veuillez recevoir l'expression de mon respect et de ma reconnaissance pour ce que vous m'avez apporté.

**A Monsieur le Docteur Patrice COCHAIS**

*Maître de Conférences des Universités  
Docteur en Chirurgie Dentaire*

Je vous remercie d'avoir accepté de siéger dans mon jury de thèse. Vous avez fait preuve de bienveillance à mon égard tout au long de mon parcours clinique. Votre compétence en matière d'enseignement ainsi que votre bonne humeur ont contribué à mon attrait pour la chirurgie. Veuillez reconnaître par ce travail l'estime dont je fais preuve à votre égard.

**A Monsieur le Docteur Mathieu CHARBIT**

*Assistant Hospitalo-Universitaire  
Docteur en Chirurgie Dentaire*

Je tenais grandement à vous remercier pour m'avoir accompagné et soutenu tout au long de cette thèse. J'ai trouvé en vous un remarquable directeur de thèse mais aussi un véritable ami. Votre disponibilité et votre engagement sans failles m'ont permis de venir à bout de ce travail. En espérant que nos relations perdureront longtemps. Veuillez recevoir toute ma reconnaissance et ma sincère amitié.

**A Madame le Docteur Catherine PESCI-BARDON**

*Praticien Hospitalier  
Docteur en Chirurgie Dentaire*

Je voulais vous remercier tout particulièrement pour votre bienveillance, votre sympathie et votre gentillesse dont vous avez fait preuve à mon égard depuis la 4<sup>ème</sup> année. Votre sens de l'enseignement et de l'encadrement lors de mes vacations d'urgence a été une réelle avancée pour mon apprentissage clinique. Je garderai un très bon souvenir des lundi matin agrémentés de baguette / beurre salé. Veuillez recevoir toute ma sympathie ainsi que toute ma reconnaissance.

<b>1. INTRODUCTION.....</b>	<b>6</b>
<b>2. GENERALITES EN IMPLANTOLOGIE .....</b>	<b>8</b>
<b>3. ESTHETIQUE EN IMPLANTOLOGIE .....</b>	<b>18</b>
3.1 Analyse esthétique .....	18
3.2 Les facteurs de risques esthétiques .....	24
3.3 Les contraintes esthétiques en implantologie.....	27
<b>4. APPORT DE LA CHIRURGIE GUIDEE EN ESTHETIQUE IMPLANTAIRE .....</b>	<b>31</b>
4.1 Prédicibilité Esthétique.....	31
4.2 Assimilation des contraintes implantaire avec la chirurgie guidée.....	32
4.3 Mise en esthétique immédiate .....	36
4.4 Maturation gingivale .....	36
<b>5. LES GUIDES CHIRURGICAUX EN IMPLANTOLOGIE.....</b>	<b>40</b>
5.1 Classification en fonction du type d'appui.....	40
5.2 Classification en fonction de la matière d'impression .....	43
5.3 Classification en fonction de l'utilisation .....	44
<b>6. REVUE DE LA LITTERATURE.....</b>	<b>46</b>
6.1 Recherche et sélection des articles.....	46
6.2 Étude des articles .....	48
6.3 Résumé et analyse des études.....	49
6.4 Analyse graphique des résultats.....	60
6.5 Résultats.....	62
6.6 Discussion.....	63
<b>7. CAS CLINIQUE .....</b>	<b>65</b>
<b>BIBLIOGRAPHIE .....</b>	<b>72</b>
<b>TABLE DES ILLUSTRATIONS .....</b>	<b>77</b>

# **1. Introduction**

L'implantologie moderne se développe depuis les années 1980, grâce à la découverte de l'ostéointégration par le Professeur Brånemark en 1965. Les implants étaient alors mis en place en fonction du volume osseux disponible, l'ostéointégration étant considérée comme l'objectif principal.

Depuis cette période, de nombreuses évolutions ont vu le jour, et de nouveaux outils furent développés tels que le Cone Beam ou bien la chirurgie guidée avec l'essor de la CFAO (Conception et Fabrication Assistées par Ordinateur). De plus de nos jours, la demande esthétique est telle, que les techniques de chirurgie implantaire doivent être prédictible et reproductible ; dans le but d'obtenir un résultat esthétique satisfaisant.

Les protocoles implantaires ont tout autant évolué notamment dans le secteur antérieur avec la mise en esthétique post extractionnelle qui représente un réel défi de maintien du niveau osseux et gingival. Ce protocole consiste à réaliser une extraction atraumatique d'une dent puis la mise en place d'un implant et enfin de positionner une couronne provisoire le jour de la chirurgie. La mise en place d'une prothèse implantaire portée en antérieur étant l'un des challenges les plus compliqués.

Cette mise en esthétique peut être optimisée avec un guide chirurgical afin de maintenir les tissus environnant et l'espace biologique préexistant. Celui-ci présentant des différences avec l'espace biologique implantaire mais néanmoins un objectif commun de protection des structures sous-jacentes de la contamination bactérienne buccale.

Le but de ce travail étant d'évaluer l'apport des guides chirurgicaux à appui dentaires lors de la pose d'implants antérieurs au travers d'une analyse de la littérature et d'un cas clinique.

**Pour ce faire, après avoir repris les généralités en implantologie, nous préciserons l'esthétique ainsi que l'apport de la chirurgie guidée puis nous décrirons les guides chirurgicaux en implantologie. Enfin, nous étudierons différentes études et nous analyserons leurs résultats. Pour finir, nous présenterons un cas clinique en chirurgie guidée antérieure.**

## **2. Généralités en implantologie**

- **ENTRETIEN INITIAL** :

- Motif de consultation : Le but du bilan pré-implantaire est d'établir avec le patient un projet prothétique esthétique et fonctionnel. Pour ce faire, un premier entretien avec le patient permet de connaître ses motivations et son niveau d'exigence esthétique. L'idée ici est de dégager quels sont les souhaits et les besoins du patient.
- Anamnèse médicale : Définir les antécédents médicaux et chirurgicaux du patient, ainsi que les médicaments en cours. Il faudra vérifier alors si le patient ne présente pas une contre-indication absolue ou relative à la pose chirurgicale d'implants.(1)

⇒ **Contre-indications absolues** :

- Patient âgé de moins de 18 à 20ans. L'implant ne suit pas la croissance verticale des maxillaires et peut se comporter comme une dent ankylosée (2).
- Patient atteint de pathologies cancéreuses avec traitement par biphosphonates en intraveineuse.
- Patient avec une pathologie cardiovasculaire à haut risque d'endocardite infectieuse.
- Patient immunodéprimé de façon sévère.
- Patient à haut risque hémorragique.
- Patient ayant subi une irradiation cervico-faciale supérieure ou égale à 50Gy

⇒ **Contre-indications relatives (3):**

Selon des facteurs généraux :

- Hygiène bucco-dentaire
- Diabète
- Ostéoporose
- Grossesse
- Insuffisance coronarienne
- Hyper et hypothyroïdie
- Patient sous corticothérapie
- Maladie psychiatrique

Selon des facteurs environnementaux :

- Alcool
- Tabac
- Toxicomanie

⇒ **Contre-indications locales :**

- Patient bruxomane
- Volume osseux disponible insuffisant
- Dermatoses buccales
- Occlusion défavorable
- Lésions osseuses à proximité du site à planter (4)
- Maladie parodontale

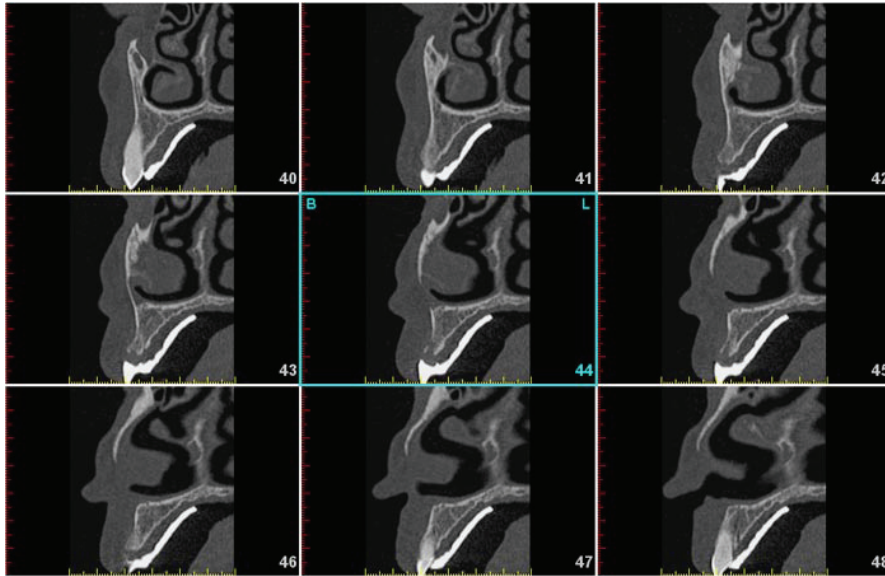


- Examen exo buccal : il lie à la foi l'inspection et la palpation des différentes zones clés dans l'examen pré implantaire :
  - Symétrie et profil facial
  - Forme du visage
  - Harmonie des 3 étages de la face
  - Dimension verticale
  - Type de sourire
  - Articulation Temporo-Mandibulaires (ATM)
  - Ouverture buccale de 3 doigts minimum (5)
  
- Examen endo buccal : il rassemble aussi l'inspection et la palpation et permet de réaliser un bilan sur chacun des plans :
  - Évaluation de l'hygiène bucco-dentaire : l'implantation d'un patient ne pourra avoir lieu seulement si l'hygiène bucco-dentaire est rigoureuse.
  - Évaluation des tissus mous : la pérennité d'un implant est favorisée par la présence de gencive kératinisée sur le site. On cherchera aussi à repérer les insertions freinales.
  - Examen des dents restantes : lésions carieuses, facettes d'usure, zones d'érosion.
  - Sondage parodontal : un saignement ou un sondage profond sont signes d'une maladie parodontale à stabiliser.
  - Examen de l'occlusion en statique (en OIM et en ORC) ainsi qu'en dynamique en propulsion et en diduction gauche et droite.

- EXAMENS COMPLEMENTAIRES :
- Examens radiologiques (6)
  - Rétroalvéolaires ( 2D ) : Afin de préciser une zone particulière ( utile en cas d'extraction implantation immédiate ).
  - Orthopantomogramme ( 2D ) : Examen initial qui permet d'avoir une vue globale de la cavité buccale et de mettre en évidence des obstacles anatomiques ou des lésions non visibles à l'examen endo-buccal.
  - Cone Beam Computed Tomography ( 3D ) : Examen de choix qui donne des coupes permettant d'apprécier la hauteur et l'épaisseur d'os disponible ainsi que la position des obstacles anatomiques dans les 3 sens de l'espace (7).  
Le CBCT nous donne le volume de l'objet. L'unité de ce volume est le Voxel dont la précision est de l'ordre du quart de millimètre. Le format des données d'acquisition est en DICOM, format créé en 1985 afin de standardiser des données entre l'ensemble des fabricants.

Les éléments anatomiques à identifier avec l'aide du Cone Beam sont :

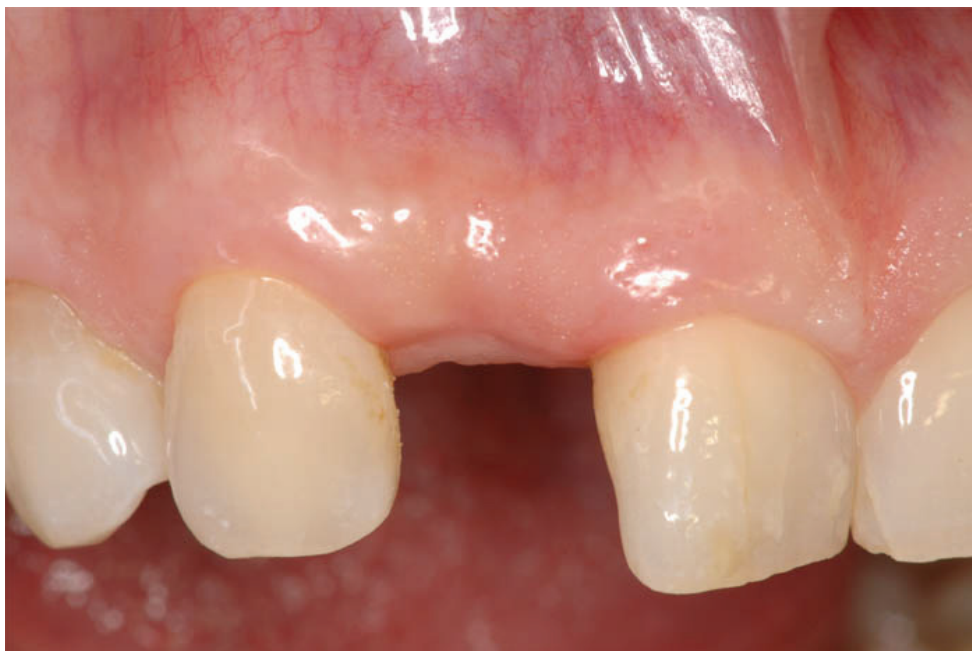- Au Maxillaire :
  - Sinus et fosses nasales
  - Le canal incisif
  - L'artère palatine descendante
  - L'artère sphéno-palatine
  - L'artère infra orbitaire
- A la mandibule :
  - Le nerf dentaire inférieur et ses ramifications : nerf incisif et mentonnier
  - Le nerf lingual
  - L'artère sublinguale
  - L'artère alvéolaire inférieure



*Figure 1 : Capture d'écran de coupes sagittales de Cone Beam*

- Examen photographique (8)

Les photographies permettent une communication plus aisée avec le patient. Elles permettent aussi d'archiver l'état initial de la cavité buccale (pièce médico-légale du dossier médical). Enfin, elles servent aussi d'outil diagnostique afin parfaire l'analyse du patient en son absence.



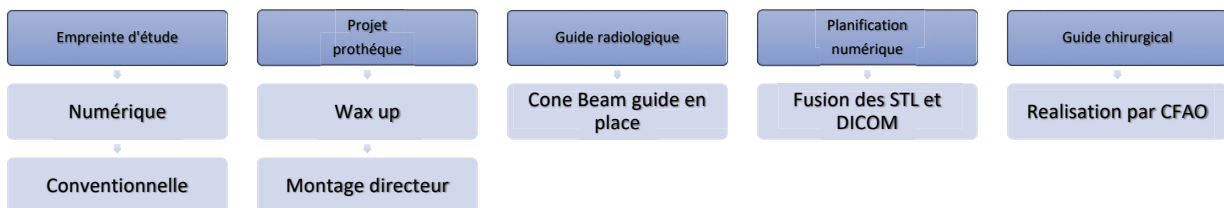
*Figure 2 : Photographie d'un édentement de la 12*

- Examen des moulages

La prise d'empreintes d'étude lors de la mise en place du plan de traitement, permet de réaliser un wax-up au niveau de l'édentement. La même procédure est possible de façon dématérialisée : l'empreinte est prise par une caméra optique et le wax-up est réalisé de façon virtuelle avec un logiciel approprié.

- PLANIFICATION IMPLANTAIRE :

La planification implantaire numérique est l'étape préalable à la chirurgie implantaire. Elle consiste au choix du nombre, du diamètre, de la longueur, de la position des implants et leur orientation dans les 3 plans de l'espace. Elle suit un cheminement similaire pour tous les cas :



*Schéma 1 : Déroulement de la planification implantaire*

- Le projet prothétique

La chirurgie implantaire, à ses débuts, avait comme principal critère l'ostéointégration implantaire, sans tenir compte des futures réhabilitations prothétique.

Seulement, si une bonne ostéo intégration est indispensable, elle n'est pas suffisante pour atteindre le succès thérapeutique. Le projet implantaire, doit être intégré dans un projet prothétique général.

Ainsi, la nécessité de se projeter et de réaliser une approche plus globale de l'implantologie a semblé obligatoire. La qualité du site d'implantation au niveau osseux n'étant plus un argument suffisant pour prendre la décision d'y placer nos implants. Un nouveau concept voit le jour : « Crown-to-bone ».

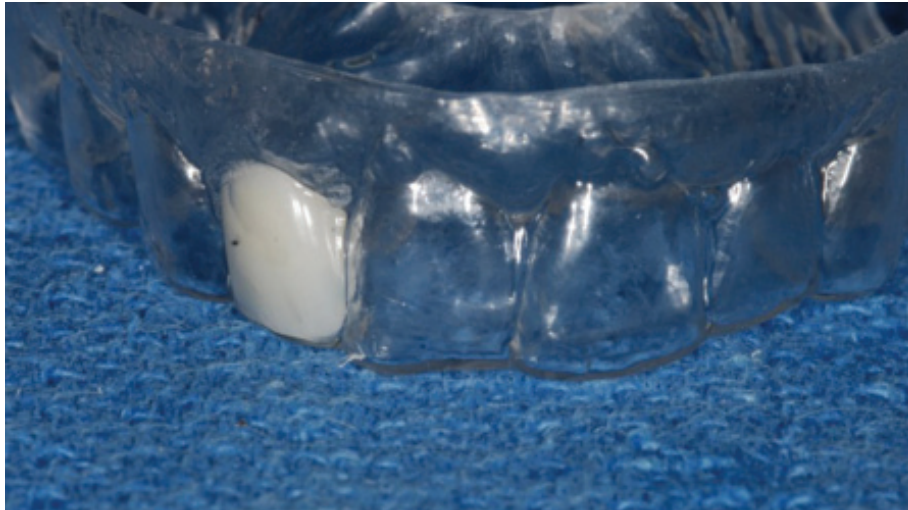C'est dorénavant la future prothèse qui va guider la chirurgie. (9)

- Le guide radiologique

Afin de retrouver une correspondance entre le projet prothétique et le volume osseux disponible, un guide radiologique est élaboré. Il correspond à un duplicata du projet prothétique.

Cependant il doit respecter un cahier des charges : (10)

- Être radio-opaque : Pour cela, on utilise des dents du commerce radio-opaques chargées à environ 30% de sulfate de baryum.
- Être rigide : L'ensemble du guide doit être réalisé en un matériau suffisamment rigide pour ne pas se déformer pendant tout l'examen 3D.
- Être stable et rétentif : Le guide doit être dans la position prévue lors du projet prothétique. Chez un sujet avec peu d'édentement, on peut inclure les faces palatines des dents afin d'augmenter la précision du repositionnement.
- Ne pas émettre de signaux parasites : Ces bruits nuisent à la bonne qualité de l'image (comme l'inlay-core ou la couronne métallique).
- Détermine l'enveloppe de la restauration prothétique : Un compromis est réalisé entre l'axe implantaire idéal et le volume osseux disponible. Un puit radio opaque est aussi créé au centre des dents prothétique afin de visualiser l'axe d'émergence idéal de l'implant.
- Détermine l'épaisseur des tissus mous : Cela correspond à la distance entre l'intrados du guide radiologique et le volume osseux.



*Figure 3 : Photographie d'un guide radiologique de la 12*

- Planification numérique

Ce projet prothétique se compose de plusieurs étapes :

- Importation du fichier DICOM récupéré suite au Cone Beam.
- Définition de la zone d'intérêt dans les 3 plans de l'espace afin de cibler la zone de travail qui nous intéresse.
- Importation des données STL obtenues par empreinte optique ou par numérisation de moulages.
- Matching des données STL et DICOM selon une superposition point par point ou automatique.
- Modélisation numérique de la couronne de la dent à remplacer.
- Positionnement numérique de l'implant dans les trois dimensions de l'espace.
- Prévisualisation du pilier implantaire.
- Choix des douilles de guidage
- Confection du guide implantaire

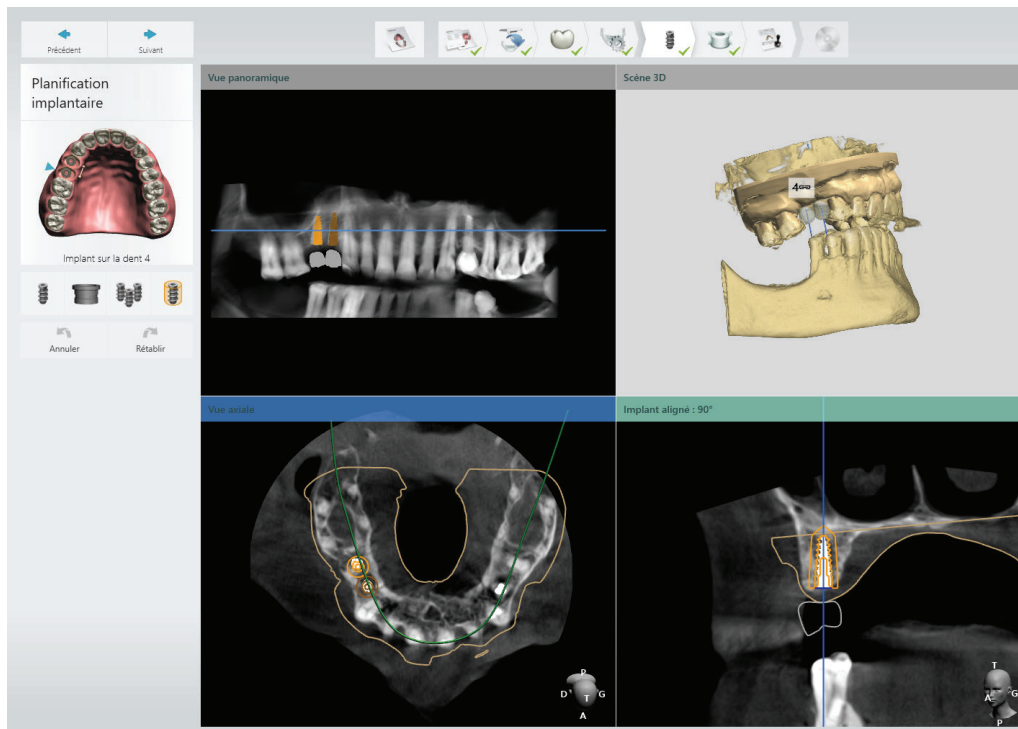


Figure 4 : Capture d'écran d'une planification numérique d'implants en 15 et 14

- Guide chirurgical

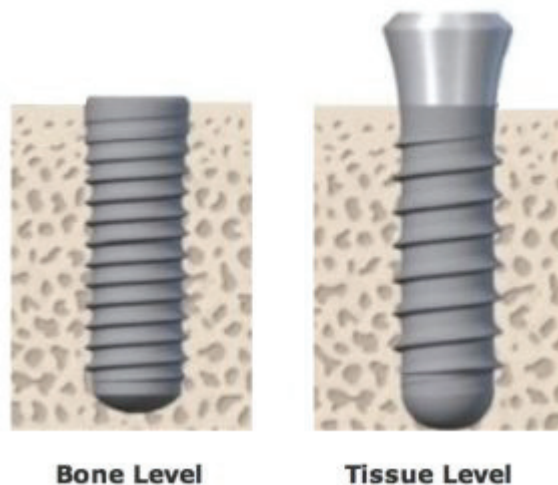
Le guide chirurgical est l'outil permettant de transposer la planification implantaire en bouche selon un procédé fiable et précis. Il peut s'appuyer sur les différents tissus présents en bouche, être réalisé selon différents procédés avec des matières telles que le plastique, la résine ou bien le métal. Il peut aussi avoir différents niveaux d'utilisation selon le système implantaire et selon les besoins du praticien. Ces guides sont directifs, permettent un positionnement des implants identique à celui prévu autour du projet prothétique. L'apport de ces guides numériques est mis en balance avec leur fiabilité et avec le surcoût technologique et financier qu'ils provoquent.(11)

- Implants dentaires

L'implant est la racine artificielle ostéointégrée de 5 à 18mm de long sur laquelle va venir se mettre en place un pilier afin qu'il puisse recevoir la couronne prothétique.

(12) On note deux types d'implants :

- En 1 partie (Tissue Level ou trans-muqueux) : il est stabilisé au-dessus de la crête osseuse via un col lisse et évasé adapté au biotype gingival du patient. Ce type d'implant ne nécessite pas de réintervention car la vis de cicatrisation est exposée dans la cavité buccale.
- En 2 parties (Bone Level ou juxta-osseux) : il est mis en place de façon à ce que la tête implantaire soit au même niveau que l'os crestal. Ce type d'implant permet une plus grande liberté de choix au niveau des piliers. Ce type d'implant nécessite dans la plupart des cas une réintervention afin de dégager la tête implantaire pour mettre en place une vis de cicatrisation.



*Figure 5 : Implants en 1 partie et en 2 parties (34)*



## **3. Esthétique en implantologie**

### **3.1 Analyse esthétique**

L'esthétique peut se définir comme la science du Beau dans la nature et dans l'art. Aujourd'hui, la dentisterie esthétique a pris une place prépondérante dans la pratique quotidienne car des liens étroits sont établis entre la dentisterie esthétique et la santé (13). Elle représente une discipline à part entière et un intérêt transversal à toutes les disciplines.(14)

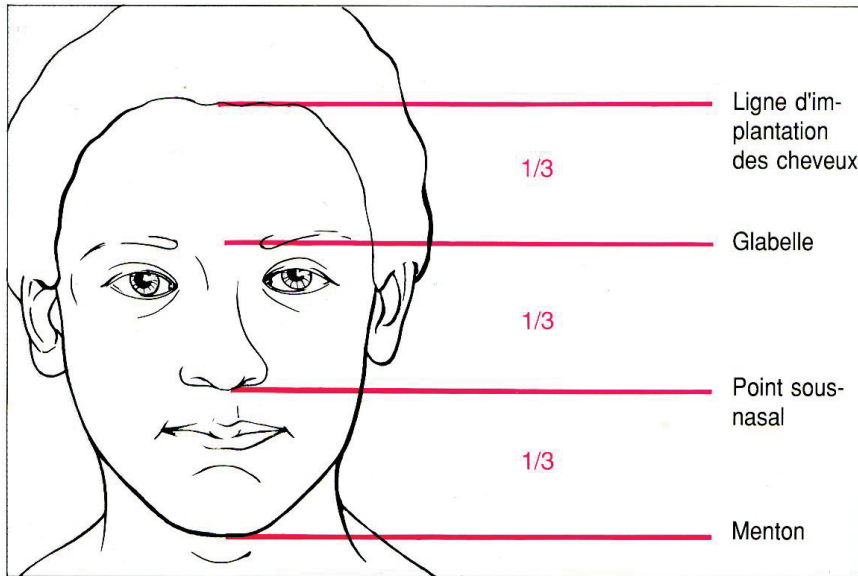
L'analyse esthétique est donc primordiale pour aboutir à un succès tant esthétique que fonctionnel. Elle peut être divisée en deux parties : une analyse du visage puis une analyse endo buccale.

L'analyse du visage de face est la première composante, elle permet de mettre en évidence :

- Les lignes de références horizontales : (15)
  - Ligne ophryaque
  - Ligne bi pupillaire
  - Ligne bi commissurale

Ces lignes doivent être parallèles entre elles et perpendiculaires au Plan Sagittal Médian. Elles permettent de diviser le visage en 3 parties égales : (16)

- Étage supérieur : de la racine des cheveux à la glabella
- Étage moyen : de la glabella au point sous nasal
- Étage inférieur : du point sous nasal au pogonion



*Schéma 2 : Représentation des 3 étages de la face*

De plus, l'analyse du visage de profil permet d'observer :

- Le type de profil mis en évidence par le plan esthétique de Ricketts : (17)

- Profil normal
- Profil concave
- Profil convexe

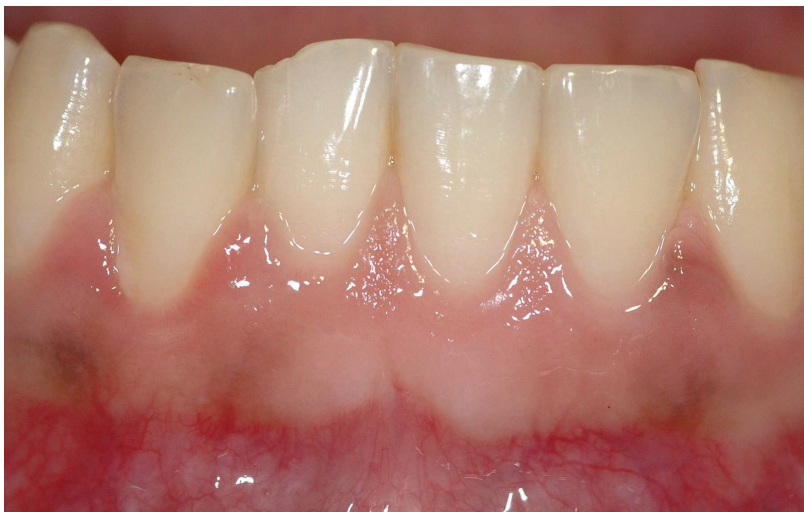- L'angle naso labial :

Il résulte de l'intersection de la droite passant le point sous nasal et le bord inférieur du nez et de la droite passant par le point sous nasal et le point le plus antérieur de la lèvre supérieure. (18)

Enfin, on cherchera donc à mettre en évidence au endo buccal (19) :

- La santé parodontale :

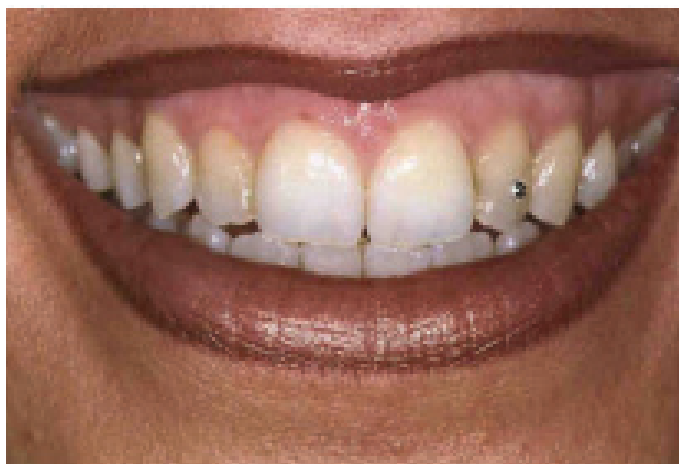
- Couleur : La gencive a une teinte « rose corail » mais varie selon l'épaisseur de la gencive (20)
- Consistance : Elle est ferme pour l'ensemble de la gencive kératinisée (21)
- Texture : Elle présente un aspect en « peau d'orange » (20)



*Figure 6 : Photographie d'un parodonte sain*

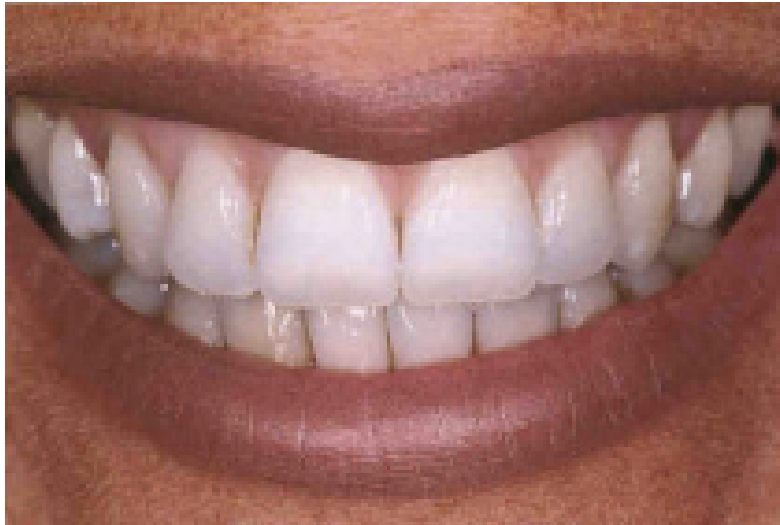- Visibilité de la gencive dans le sourire (22)

- Ligne du sourire haute dévoilant entièrement les dents et une majeure partie des tissus parodontaux.



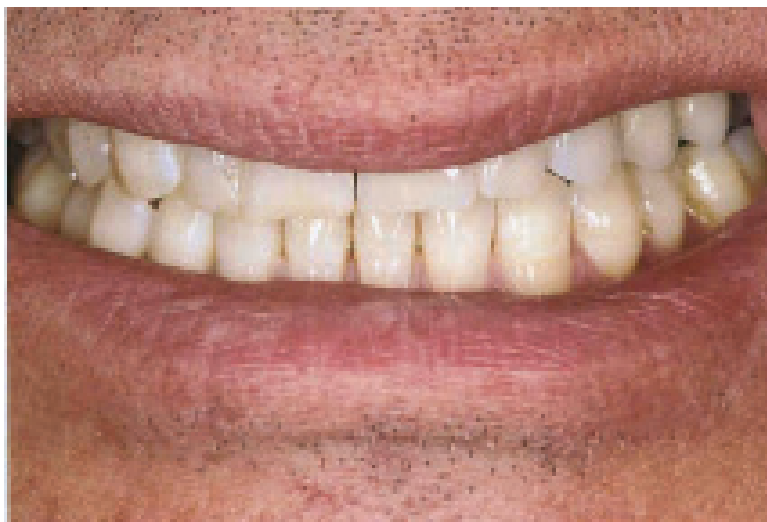*Figure 7 : Photographie d'une ligne du sourire haute*

- Ligne du sourire moyenne dévoilant entièrement les dents et les papilles ainsi qu'une partie des tissus parodontaux.



*Figure 8 : Photographie d'une ligne du sourire moyenne*

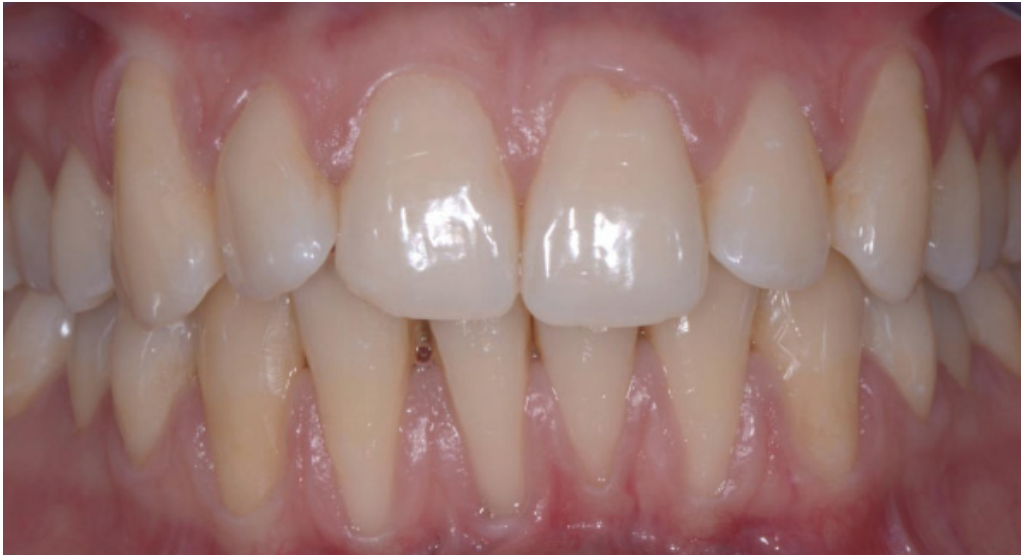- Ligne du sourire basse dévoilant presque entièrement les dents et les papilles dans 87% des cas (23).



*Figure 9 : Photographie d'une ligne du sourire basse*

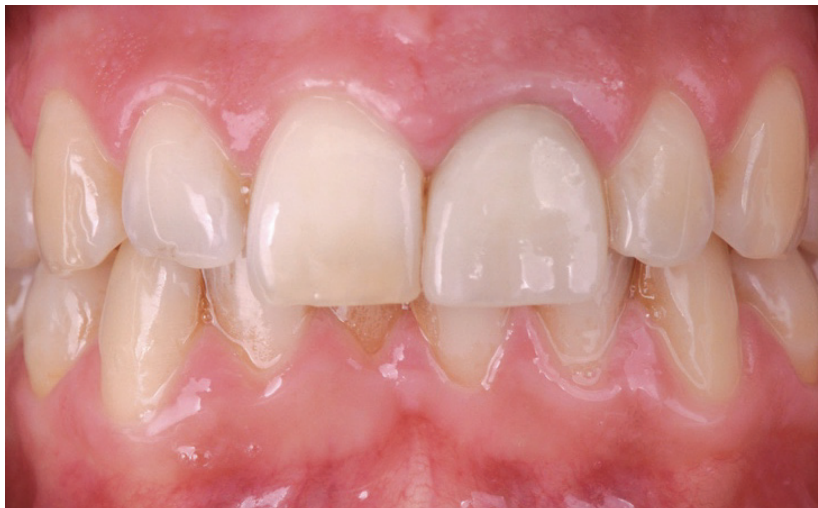- Le biotype parodontal (24)

- Fin : Épaisseur environ 0,5mm avec un profil festonné et des papilles hautes.



*Figure 7 : Photographie d'un parodonte fin*

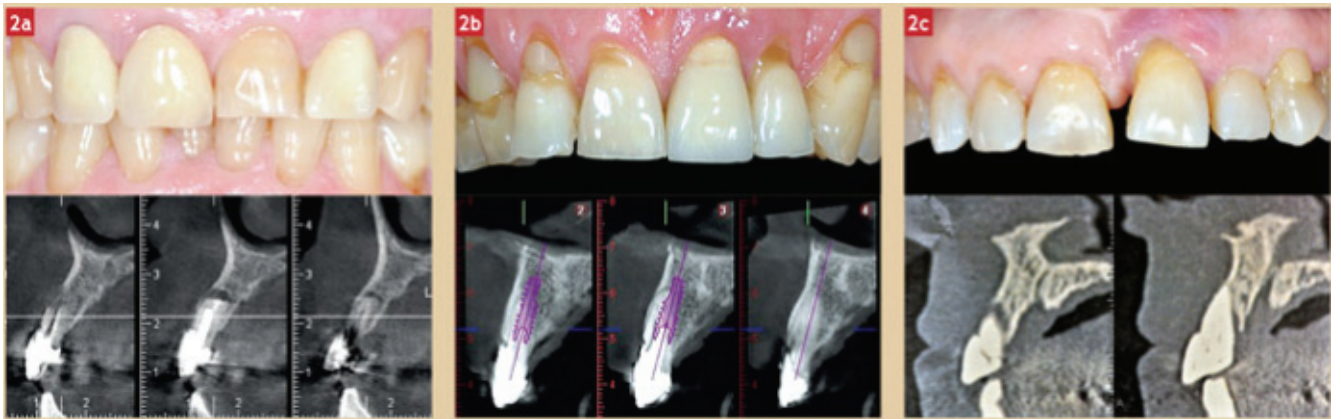
- Épais : Épaisseur supérieure à 1mm avec un profil plat et des papilles plutôt plates.



*Figure 8 : Photographie d'un parodonte épais*

- Le type d'alvéole selon Elian (25)

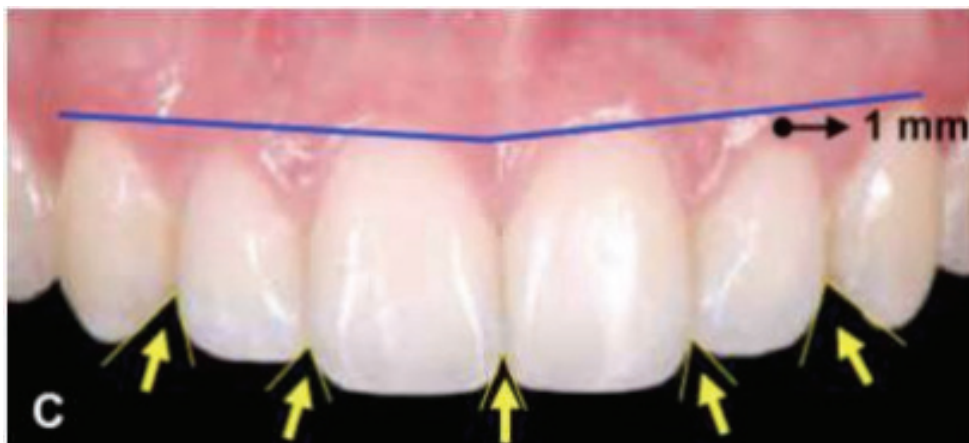- Classe 1 : Tissus durs et mous suffisants et l'alvéole est intacte
- Classe 2 : Tissus durs faiblement altéré et tissus mous intacts
- Classe 3 : Pertes des tissus durs et tissus mous importantes



*Figure 9 : Photographies et Cone Beam des types d'alvéoles*

- La ligne des collets (26)

Elle correspond à une ligne passant par les collets des canines maxillaires et des incisives centrales maxillaires. Les collets des incisives latérales doivent être en position coronaire par rapport à la ligne des collets. La visibilité de cette ligne dépend de la hauteur de la ligne du sourire(22). Plus la ligne du sourire sera basse, moins une dysharmonie de l'alignement des collets sera problématique.



*Figure 10 : Photographie de la ligne des collets maxillaire*

- Les papilles interdentaires

Elles caractérisent les festons gingivaux dans les espaces interdentaires. Leur forme est dépendante de différents facteurs :

- La hauteur et la forme des dents : la papille entre deux incisives centrales est plus longue que celles des dents adjacentes. (27)
- La distance entre le point de contact et le sommet de la crête osseuse.(28)
- La présence d'un point de contact.(28)

- Les zéniths gingivaux

Ils correspondent au point le plus apical du feston gingival. Au niveau du bloc incisivo-canin maxillaire, il est déporté en distal. (29)

### 3.2 Les facteurs de risques esthétiques

Facteur de risque esthétique	Niveau de risque		
	Risque FAIBLE	Risque MOYEN	Risque ELEVE
État général	Aucun problème de santé Non-fumeur	Fumeur <10cig/j	Cicatrisation compromise Fumeur > 10cig/j
Exigences esthétiques	Réalistes		Irréalistes
Visibilité de la gencive dans le sourire	Faible	Moyenne	Importante
Biotype parodontal	Épais et peu festonné	Moyen et modérément festonné	Fin et très festonné

Forme des couronnes	Rectangulaire		Triangulaire
Largeur de l'espace édenté	1 dent $\geq$ 6/7 mm	1 dent $\leq$ 6/7 mm	2 dents ou plus
État des dents adjacentes	Indemnes		Restaurées
Infection sur le site implantaire	Aucune	Chronique	Aiguë
Anatomie des parties molles	Tissus mous intacts		Défauts des tissus mous
Niveau de l'os autour des dents adjacentes	$\leq$ 5 mm par rapport au point de contact	5,5 mm à 6,5 mm par rapport au point de contact	$\geq$ 7 mm par rapport au point de contact
Paroi osseuse vestibulaire	$\geq$ 1 mm		$\leq$ 1 mm
Crête alvéolaire	Aucune lésion	Lésion horizontale	Lésion verticale

*Tableau 1 : Facteurs de risques esthétiques en implantologie selon ITI volume 10*

(34)

En complément de ces critères, le score initial du « White Esthetic Score » et du « Pink Esthetic Score » sont déterminés puis seront réévalués en fin de traitement afin de déterminer le succès de la réhabilitation prothétique implantaire.(30)

White Esthetic Score (WES) : (31)

- Forme de la couronne
- Volume de la couronne
- Couleur de la couronne
- Texture de surface
- Translucidité et les caractérisations



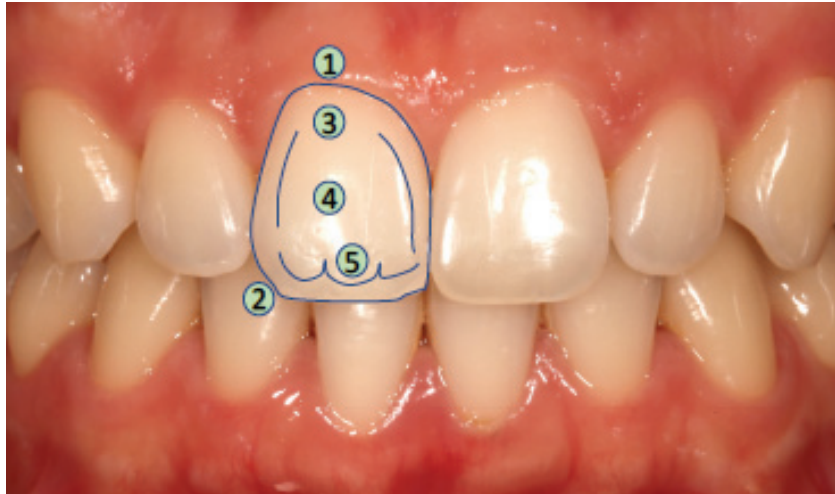


Figure 11 : White Esthetic Score : 1 = forme de la dent ; 2 = Volume de la couronne ; 3 = Couleur de la couronne ; 4 = Texture de surface ; 5 = Translucidité et caractérisation

Pink Esthetic Score (PES) : (31)

- Niveau de la papille mésiale
- Niveau de la papille distale
- Niveau de la ligne d'émergence
- Contour des tissus mous
- Convexité vestibulaire des tissus mous
- Couleur de la muqueuse péri-implantaire
- Texture de la muqueuse péri-implantaire

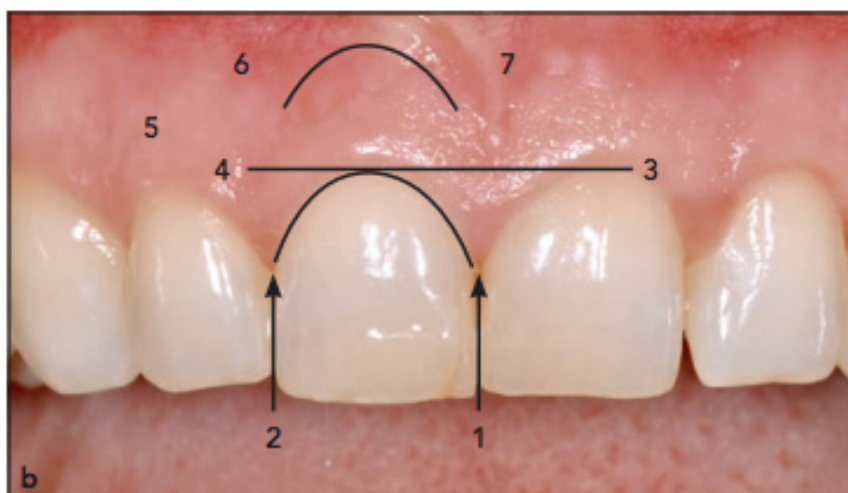


Figure 12 : Pink Esthetic Score : 1 = le niveau de la papille mésiale ; 2 = niveau de la papille distale ; 3 = niveau de la ligne d'émergence ; 4 = contour des tissus mous ; 5 = convexité vestibulaire des tissus mous ; 6 = couleur de la muqueuse péri-implantaire ; 7 = texture de la muqueuse péri-implantaire

Chaque critère est noté par 0, 1 ou 2 points. On obtient donc une note sur 10 pour le WES et une note sur 14 pour le PES. La note de 2 étant la meilleure et 0 la pire. L'addition de ces deux index permet d'estimer l'amélioration esthétique par rapport à la situation initiale. Cependant, une grande fiabilité est possible seulement avec la notation par un seul examinateur. (32)

### 3.3 Les contraintes esthétiques en implantologie

Les contraintes esthétiques sont prépondérantes dans le traitement implantaire, en particulier dans le secteur antérieur. Le résultat prothétique est l'aboutissement de planifications prothétique puis implantaire optimisées selon les critères vus précédemment. Différentes contraintes sont donc à respecter afin d'avoir une restauration intégrée sur le plan esthétique :

- Émergence de l'implant et axe implantaire

Au niveau du secteur antérieur on note une finesse de la corticale vestibulaire osseuse. Lors de l'extraction de l'organe dentaire, une résorption osseuse et une concavité apparaissent. Une greffe osseuse et/ou gingivale permettent d'éviter ce phénomène afin d'être dans une situation optimale pour procéder à l'implantation (33). L'axe idéal est parallèle à l'axe des dents adjacentes et se trouve à 1mm plus palatin que le bord incisif de la future prothèse(34). La position idéale étant la partie la plus vestibulaire du col implantaire à 2mm de la face vestibulaire de la future couronne quel que soit le type d'implant (35)(34). Un bandeau osseux de 2mm minimum doit être présent en vestibulaire de l'implant.

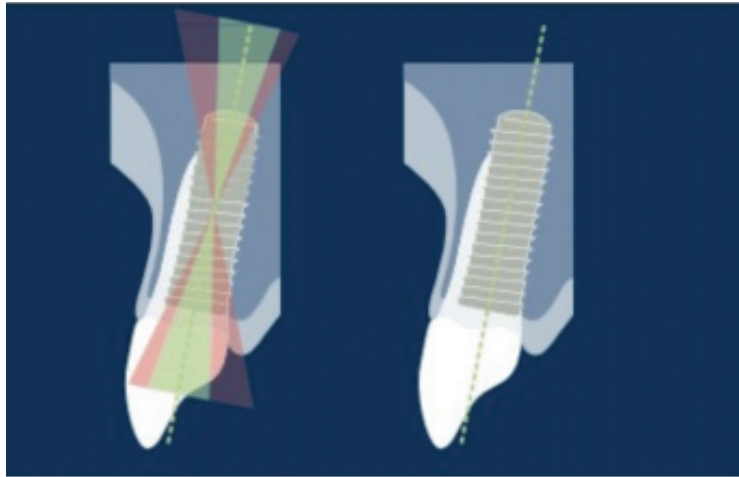


Schéma 3 : Axe implantaire idéal en secteur esthétique (34)

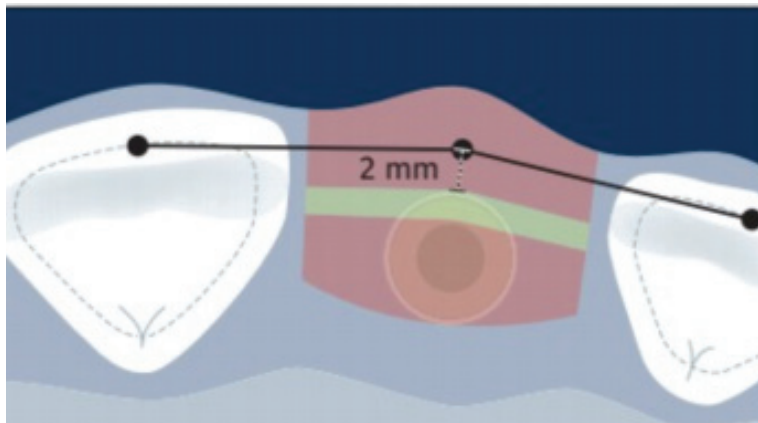


Schéma 4 : Épaisseur d'os vestibulaire minimale en secteur esthétique (34)

- Position implantaire dans le sens vertical

Afin d'obtenir un profil d'émergence le plus naturel possible, le col implantaire doit être positionné apicalement à la jonction amélo-cémentaire des dents adjacentes. La différence d'enfouissement se fait sur le type d'implant utilisé. Pour un implant Bone Level, on place l'implant à au moins 3mm apicalement par rapport à la jonction amélo-cémentaire alors que pour un implant Tissue Level, on place l'implant à 2mm sous la jonction amélo-cémentaire. (34)

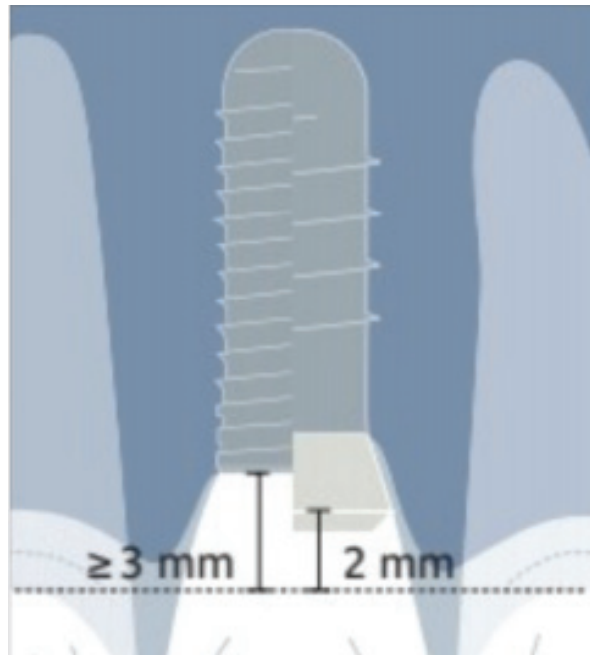


Schéma 5 : Enfouissement idéal selon le type d'implant en secteur esthétique (34)

- Proximité anatomique

Afin de conserver idéalement le tissu de soutien nécessaire aux papilles interdentaires, et au profil d'émergence, on doit respecter une distance minimale de 1,5mm entre une racine naturelle et le bord externe d'un implant (36). Cette règle prend toute son importance lors de mise en esthétique immédiate afin de maintenir les tissus. Cette distance est de 3mm entre deux implants. (34)

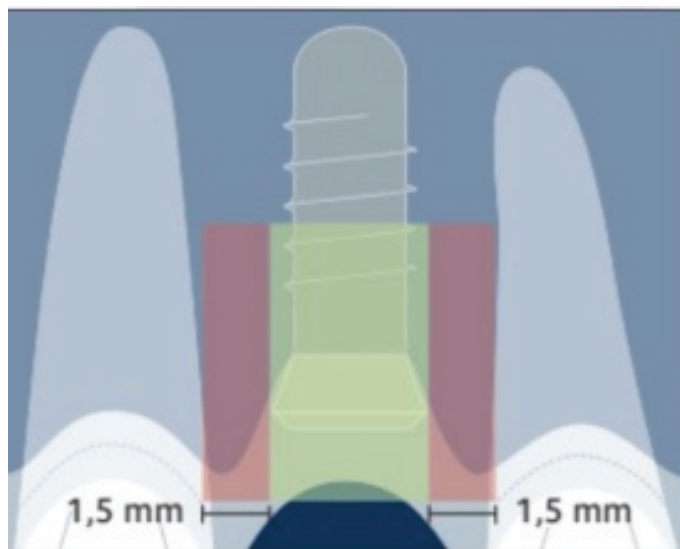


Schéma 6 : Distance minimale dent – implant (34)

- Gencive péri implantaire

La gestion de la gencive péri implantaire est le défi esthétique le plus difficile. Elle dépend du biotype parodontal du patient ; un biotype épais représente la situation clinique la plus favorable pour le praticien lors d'édentement unitaire antérieur car le risque de récession y est le moins élevé et l'épaisseur de la gencive permet de masquer les composants implantaires métalliques sous gingivaux. Le biotype fin, quant à lui, est plus délicat à manipuler et présente un risque de récession plus élevé. Les patients présentant un biotype fin nécessitent le plus souvent une chirurgie parodontale pré ou per implantaire. De plus, on fera en sorte de placer l'implant plus palatin que la normale afin d'augmenter la couverture de la surface de l'implant par un maximum d'os et de gencive. (37)

- Morphologie des papilles

La présence de la papille sur les dents bordants l'édentement est une clé de l'intégration esthétique de la restauration. Le critère principal à sa formation et sa maintenance réside dans une distance entre le sommet de la crête alvéolaire et le point de contact est comprise entre 3 à 5mm. (38) (28)

- Type de prothèse

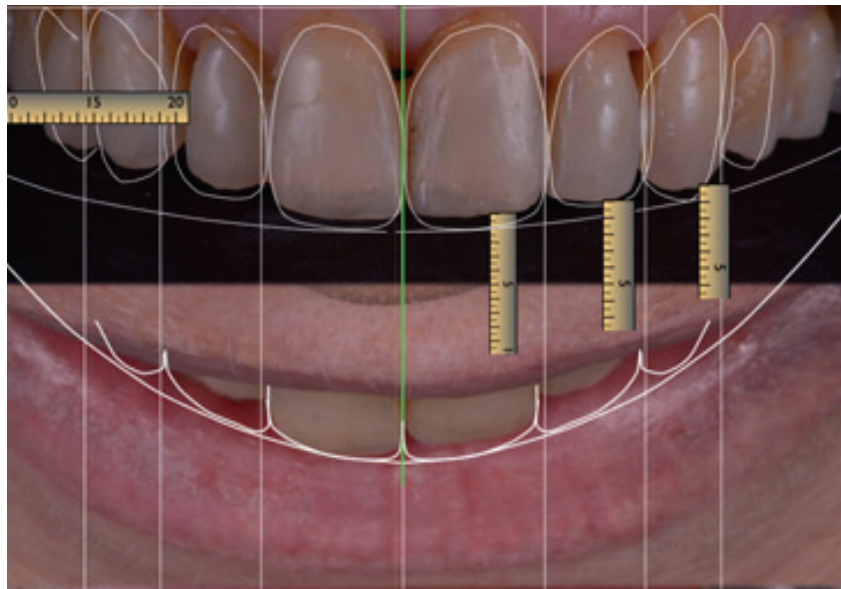
Lorsque l'angulation implantaire n'est pas idéale, l'utilisation de la prothèse transvissée est impossible du fait du préjudice esthétique du puit de vis qui sort au niveau de la face vestibulaire ou du bord libre de la prothèse. Le recours à une prothèse scellée est souvent préconisé en secteur esthétique due à l'utilisation de pilier angulé permettant de rattraper l'axe de l'émergence implantaire.

## **4. Apport de la chirurgie guidée en esthétique implantaire**

### **4.1 Prédicibilité Esthétique**

L'implantologie a pour but de restaurer la fonction et l'esthétique, notamment en secteur antérieur. Afin d'atteindre ces objectifs, la position implantaire doit être en accord avec la biologie pour la partie osseuse et muqueuse mais aussi avec la prothèse pour la partie esthétique.

La préparation du projet tant prothétique qu'implantaire doit être minutieuse afin d'éviter les mauvaises surprises lors de la phase chirurgicale ou prothétique. Pour ce faire, un diagnostic esthétique doit être réalisé avec le Digital Smile Design (39) qui permet de protocoliser la création du projet prothétique avec des photos et des vidéos du patient.

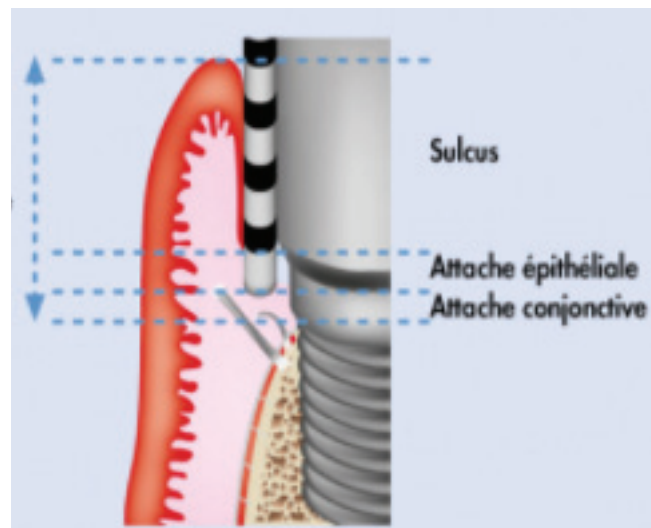


*Figure 13 : Capture d'écran d'un DSD*

## 4.2 Assimilation des contraintes implantaire avec la chirurgie guidée

L'espace biologique péri implantaire, de même que pour l'espace biologique dentaire, est l'espace qui se situe entre le fond du sulcus et le sommet de la crête osseuse. Il se compose de l'épithélium de jonction et de l'attache conjonctive.

Malgré leur similitudes, on note des différences structurelles comme l'absence de ligament parodontal, une vascularisation différente au niveau de l'espace biologique implantaire et une absence d'attache conjonctive (40).



*Schéma 7 : Espace biologique péri implantaire*

La hauteur de cet espace sur les implants est de 3 à 4 mm dans le sens corono-apical contre 2mm au niveau dentaire. (41)

- L'attache épithéliale, tout comme l'épithélium oral, est kératinisée. Sa structure fait toujours débat de nos jours avec des études qui mettent en évidence des structures similaires entre les épithéliums de jonction oraux et implantaire avec la présence d'une lame basale et d'hémi-desmosomes (42) (43).

- L'attache conjonctive présente une différence notable avec les structures dentaires caractérisée par une absence de ligament parodontal et de ciment qui engendre une ostéointégration de l'implant. Ceci provoque une orientation des fibres de collagène circulaire et parallèle à l'axe implantaire alors qu'elle est perpendiculaire à la surface radiculaire au niveau dentaire. On retrouve préférentiellement des fibres de collagène au sein de ce tissu avec peu de fibroblastes. (44)

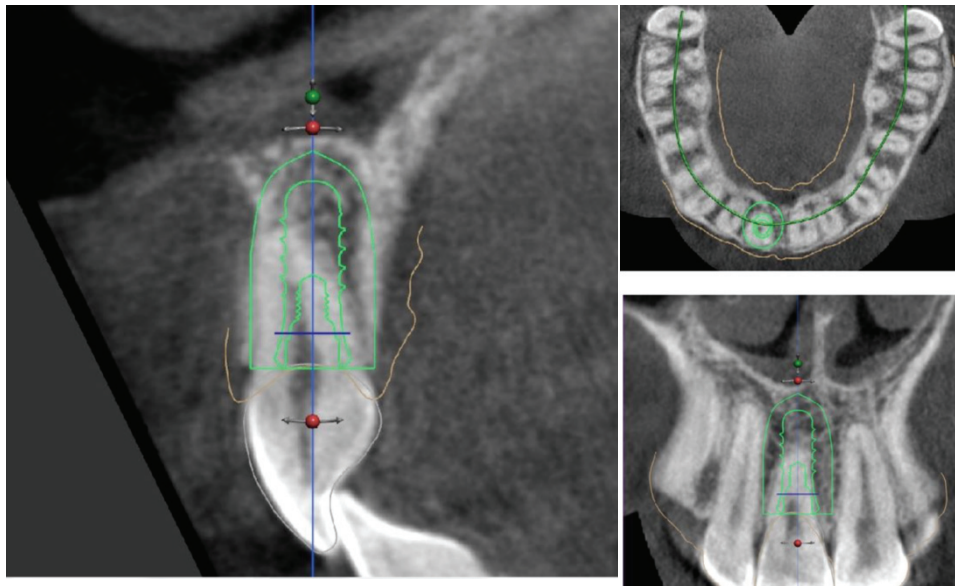
Les améliorations constantes de la CFAO ont permis d'optimiser le respect de l'ensemble des contraintes implantaires afin d'obtenir la réussite de la restauration en secteur esthétique. De plus, elles permettent une synergie entre les membres de l'équipe de traitement par l'échange des données numériques.

Le logiciel de planification sur ordinateur permet un choix du type, de la longueur, du diamètre, de la position et de l'axe des implants grâce à une bibliothèque d'implants comprenant toutes les marques (45).

Le calque numérique de l'implant est positionné dans un premier temps en vérifiant son bon positionnement dans les 3 sens de l'espace. Il pourra cependant être modifié à tous moments selon les contraintes des tissus durs et mous pour éviter dans certains cas des greffes osseuses.

La proximité des structures anatomiques est vérifiée à chaque instant selon un périmètre de sécurité virtuel représentant les distances minimales à maintenir autour de l'implant.





*Figure 14 : Capture d'écran d'une planification implantaire*

La communication avec le patient est nettement améliorée avec la planification numérique car elle permet d'expliquer étape par étape au patient les procédures mises en œuvre afin d'obtenir un résultat esthétique idéal.

La conception des guides chirurgicaux par ordinateur permet une transposition fiable et prédictible de la planification implantaire réalisée notamment en secteur esthétique. (46) Le forage implantaire ainsi que le positionnement final sont guidés sans endommager les structures anatomiques environnantes. Leur fabrication se fait en majorité par stéréolithographie.

La densité osseuse est également indispensable à prendre en compte lors de la planification. Elle permet d'adapter le forage et le positionnement implantaire afin de diminuer le stress implantaire et d'optimiser la stabilité primaire. Le logiciel de planification permet de matérialiser les différentes densités osseuses de la zone d'intérêt sur l'implant en 3 dimensions.

La classification de Lekholm et Zarb (1985) permet de distinguer 4 types de densité osseuse :

- Type I : Os dense, composé principalement d'os cortical, presque pas d'os spongieux
- Type II : Os cortical assez large, entoure un os spongieux assez dense
- Type III : Os cortical fin entoure un os spongieux assez dense
- Type IV : Os cortical fin entours un os spongieux très poreux

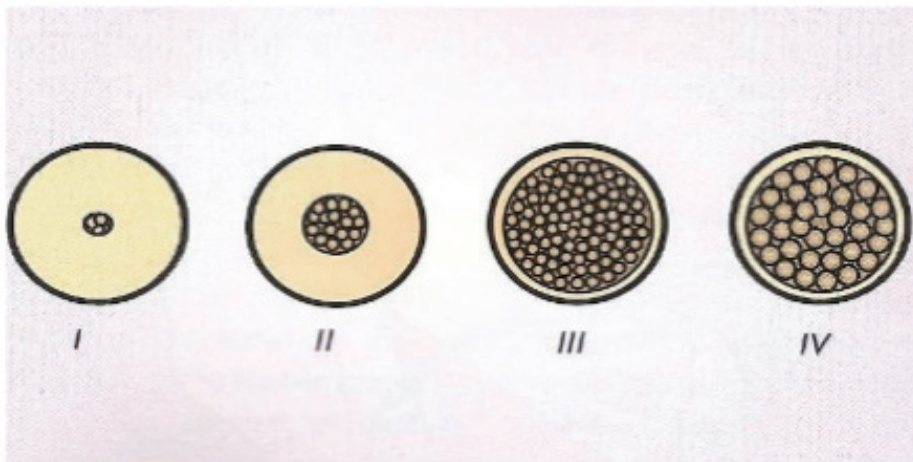


Schéma 8 : Classification de Lekholm et Zarb

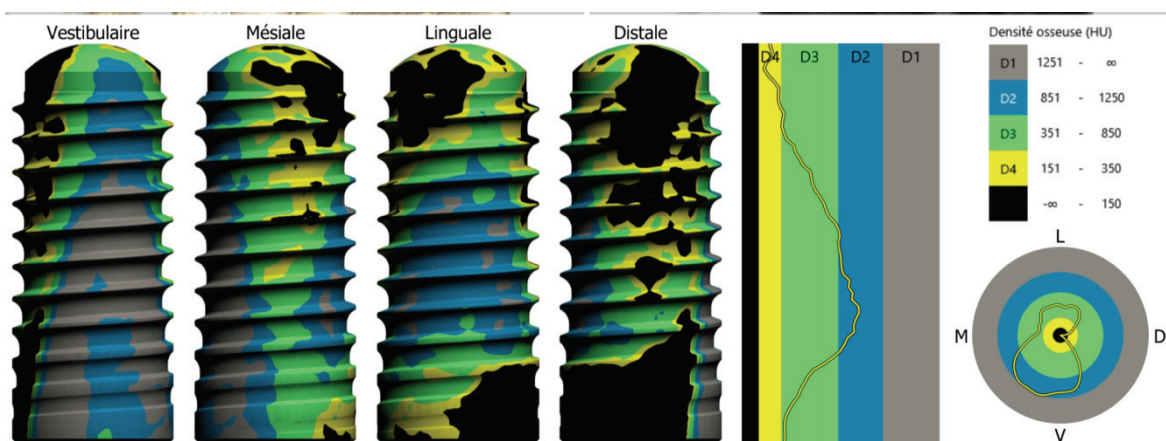


Figure 15 : Capture d'écran de la densité osseuse selon le logiciel de planification

### 4.3 Mise en esthétique immédiate

La mise en esthétique immédiate concerne la pose d'implant simultanée à l'extraction d'une ou plusieurs dents ou la pose d'implant sur des tissus parfaitement cicatrisés. Elle comprend aussi la pose d'une restauration prothétique dans les 48h suivant la pose de l'implant tout en étant pas en occlusion avec l'arcade dentaire opposée.

Ses indications sont multiples :

- Toute extraction dentaire dans le secteur esthétique
- Traumatisme avec préservation du capital osseux
- Résorption dentaire externe ou interne
- Rhizalyse d'une dent temporaire avec agénésie de la dent permanente

### 4.4 Maturation gingivale

Il est indispensable de gérer le profil d'émergence en le modelant avec un provisoire aux émergences adaptées à la gencive afin d'être en harmonie avec les dents adjacentes pour une bonne intégration esthétique.

Le profil d'émergence implantaire est seulement muqueux et correspond à la partie transgingivale du pilier ou de l'implant permettant un passage du diamètre implantaire au diamètre de la prothèse.

Afin d'obtenir une bonne intégration esthétique et biologique, la zone de transition entre l'implant et la partie visible de la prothèse doit être modelée selon des critères stricts :

- Profil d'émergence vestibulaire concave
- Profil d'émergence interproximal droit puis légèrement convexe
- Profil d'émergence palatin droit puis légèrement convexe

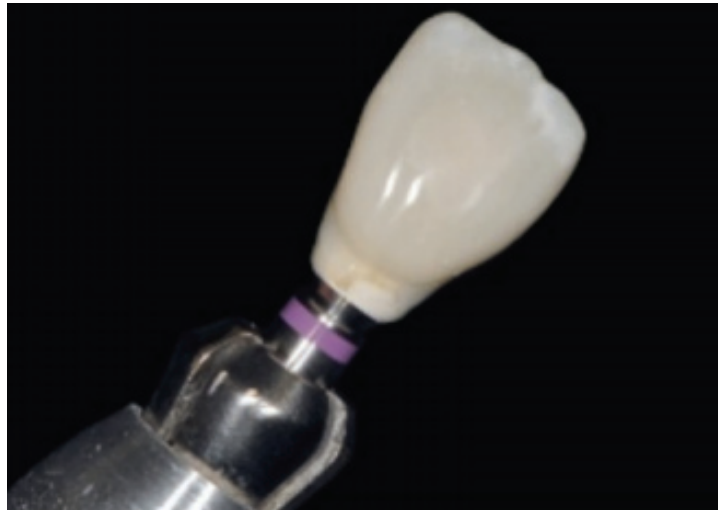

*Figure 16 : Photographie d'un provisoire sur implant*

L'enregistrement des tissus mous est primordial lors de l'empreinte implantaire : il permet de transférer au prothésiste le profil d'émergence obtenu avec la maturation gingivale modelée par la prothèse provisoire. En effet, l'empreinte implantaire étant seulement une empreinte de positionnement, elle reste incomplète en secteur esthétique pour la réalisation de la prothèse. (47)

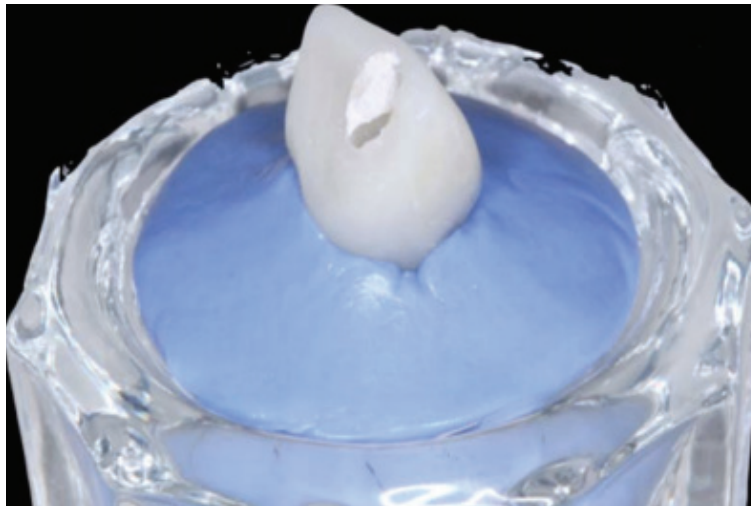La technique personnalisée de transfert du profil d'émergence se compose de différentes étapes :

- Dépose de la couronne provisoire et vissage de l'analogue d'implant au provisoire.




*Figure 17 : Photographie du provisoire vissé sur l'analogue d'implant*

- Enregistrement de la partie enfouie du provisoire avec un silicone.




*Figure 18 : Photographie de l'empreinte du profil d'émergence*

- Dévissage du provisoire et mise en place d'un transfert d'empreinte sur l'analogue d'implant.



*Figure 19 : Photographie du transfert vissé à l'analogue*

- Remplissage du profil d'émergence dupliqué par une résine.



*Figure 20 : Photographie de la mise en place de la résine*

## 5. Les guides chirurgicaux en implantologie

Comment transposer nos données numériques à une application clinique fiable et précise ?

Il faut être capable de transposer la planification en bouche. Pour cela, nous allons utiliser un guide chirurgical. Il est la synthèse des informations collectées nécessaires à un bon positionnement implantaire pour le projet sélectionné. Il existe plusieurs types de guides chirurgicaux ainsi que plusieurs façons de les façonner. (48)

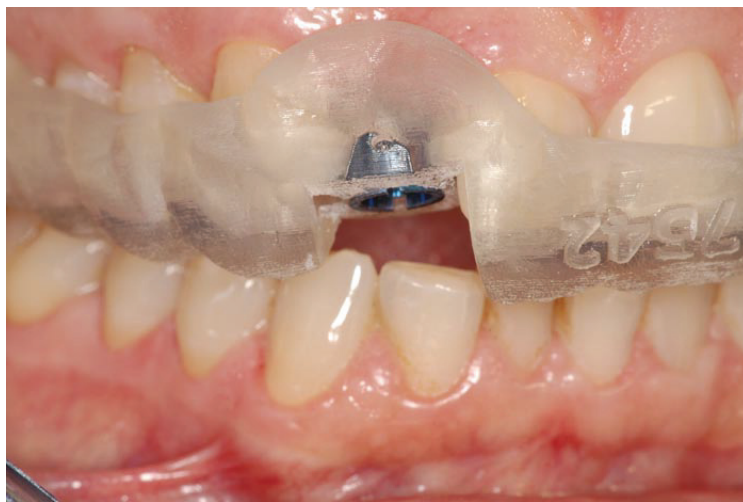### 5.1 Classification en fonction du type d'appui

- Guide chirurgical à appui dentaire

Ce type de guide est indiqué dans les cas d'édentement encastré antérieurs et postérieurs lors de chirurgies avec ou sans lambeau. Il prend appui sur les dents résiduelles qui bordent l'édentement.

Ce guide est le plus simple à réaliser ainsi qu'à mettre en place. Il s'agit aussi du guide le plus précis : il vient s'appuyer sur les dents qui sont indéformables, il doit donc être le plus précis possible.

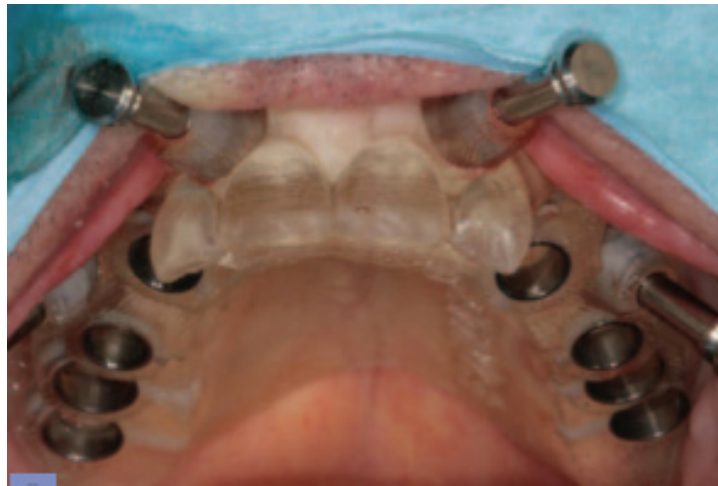Le guide à appui dentaire s'appuie sur les dents tout au long de la chirurgie mais une pression trop forte peut être à l'origine d'une déformation du ligament dento-alvéolaire.



*Figure 21 : Photographie d'un guide chirurgical à appui dentaire*

- Guide chirurgical à appui muqueux

Ce type de guide est indiqué dans les cas d'édentement total. Il prend appui directement sur la muqueuse et comporte des cales afin de stabiliser l'occlusion. Son utilisation nécessite de l'expérience : sa mise en place se fait via une clé d'occlusion puis la mise en place de vis de fixation afin d'avoir une stabilité optimale du guide. Ce type de guide permet d'éviter d'avoir recours à un lambeau muco-périosté. Ce guide est moins précis que celui à appui dentaire car la muqueuse est dépressible et une pression non homogène peut entraîner une bascule et donc une différence par rapport à la planification prévue.



*Figure 22 : Photographie d'un guide chirurgical à appui muqueux*

- Guide chirurgical à appui osseux

Ce type de guide est indiqué dans le cas d'édentement total. Il prend appui sur l'os. La mise en place est fastidieuse car elle nécessite une élévation d'un lambeau muco-périosté important. La stabilisation est similaire à celle d'un guide à appui muqueux avec des vis de stabilisation et une cale occlusale. Ce type de guide est préférentiellement utilisé lorsqu'il y a besoin d'une greffe osseuse en parallèle de la pose d'implants ou simplement si le défaut osseux a besoin d'être visualisé.



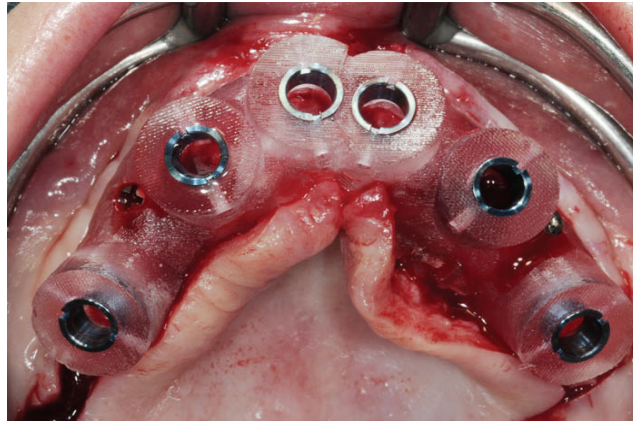


Figure 23 : Photographie d'un guide chirurgical à appui osseux

Type de guide	Guide à appui dentaire	Guide à appui muqueux	Guide à appui osseux
Type d'édentement	Édentement encastré	Édentement de grande étendue, Édentement total	Édentement total avec défaut osseux
Surface d'appui	Dents résiduelles	Muqueuse alvéolaire	Os Maxillaire / Mandibulaire
Lambeau ou Flapless	Avec lambeau ou Flapless	Flapless	Avec lambeau
Mise en place	Simple et rapide	Complexe	Très complexe
Type de stabilisation	Sur les dents bordant l'édentement	Clé d'occlusion Vis de stabilisation	Clé d'occlusion Vis de stabilisation
Stabilité	Très stable	Peu stable	Stable

Tableau 2 : Tableau comparatif des différents types de guides chirurgicaux

## 5.2 Classification en fonction de la matière d'impression

- Guide en plastique

De nos jours, ce sont les guides les plus fréquents et les plus simples à réaliser. On distingue plusieurs familles de plastique :

- ABS ( Acrylonate Butadiène Styrène ) : la famille de plastique la plus répandue aussi bien en dentaire que dans notre quotidien. Ce plastique à un aspect lisse et brillant et possède une bonne résistance aux chocs.
- PET ( Polytéraphlate d'Éthylène ) : il a une résistance supérieure et sa découverte et plus récente que l'ABS.

- Guide en résine

La résine est aussi très employée car elle présente une précision et une qualité suffisante pour une utilisation dans la mise en œuvre d'un guide. On la retrouve majoritairement sous la forme d'un mélange entre de l'acide méthacrylique et de photoinitiateurs.

- Guide en métal

Ce sont les guides les moins répandus. Les guides en métal sont mis en œuvre uniquement par frittage laser. On retrouve des métaux ou des alliages courants aussi bien en dentaire que dans l'industrie comme l'aluminium, l'acier ou bien le chrome cobalt.

### 5.3 Classification en fonction de l'utilisation

- Guide pour foret pilote

Ce type de guide n'est utile seulement que pour la première étape du forage qui consiste au passage du foret pilote. Il présente une douille métallique standard de 2mm de diamètre. Ce guide permet de transférer fidèlement la position et l'axe implantaire par rapport à la planification. On peut les utiliser avec l'ensemble des trousse implantaires. Cependant, le reste des étapes de forage ne sont plus guidées et présentent donc un risque de déviation.

- Guide Partiel

Ce type de guide permet le passage de l'ensemble des forets de diamètres croissants de la séquence. Il présente une douille large et dans certains cas des cuillères de diamètres internes croissants qui viennent se clipper dans la douille présente initialement sur le guide. Ce type de guide peut être utilisé avec l'ensemble des trousse implantaires. En revanche, il ne permet pas la pose de l'implant car la douille permet uniquement le passage des forets.

- Guide total (avec trousse spécifique)

Ce type de guide permet de réaliser l'ensemble de la chirurgie à travers le guide. Les douilles sont spécifiques à la trousse implantaire utilisée. C'est donc le type de guide avec la meilleure précision de transfert par rapport à la planification.

Guide pour foret pilote	Guide partiel	Guide total
Compatible avec tous les systèmes implantaires	Compatible avec tous les systèmes implantaires	Système implantaire spécifique de chirurgie guidée
Guidage du foret pilote	Guidage de l'ensemble des forets	Guidage de l'ensemble des forets et de l'implant
Fidélité de la planification moyenne	Fidélité de la planification élevée	Fidélité de la planification presque totale

*Tableau 3 : Tableau comparatif des différentes utilisations des guides chirurgicaux*

L'apport de ces guides chirurgicaux permet de mettre en balance le rapport coût / bénéfice tant pour le praticien que pour le patient :

	Patient	Praticien
Coût	<ul style="list-style-type: none"> <li>- Devis plus élevé</li> </ul>	<ul style="list-style-type: none"> <li>- Matériel nécessaire plus important et plus coûteux</li> <li>- Courbe d'apprentissage de la chirurgie guidée</li> </ul>
Bénéfice	<ul style="list-style-type: none"> <li>- Suites opératoires plus simples</li> <li>- Nombre de séances réduit</li> <li>- Plusieurs projets de restauration</li> </ul>	<ul style="list-style-type: none"> <li>- Gain de temps</li> <li>- Apport en précision</li> <li>- Outil de communication</li> </ul>

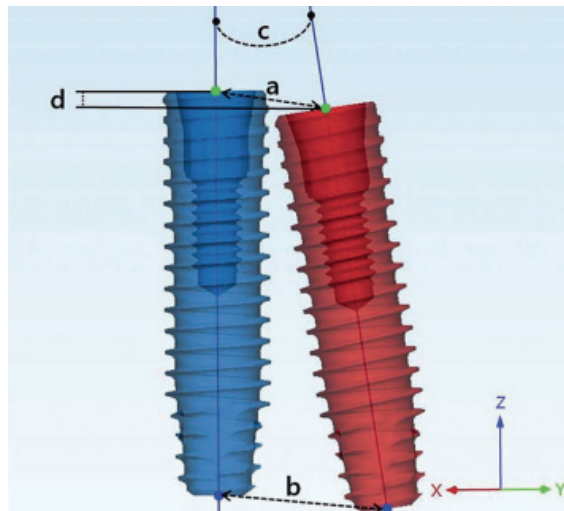
*Tableau 4 : Rapport Coût / Bénéfice des guides chirurgicaux*

## 6. Revue de la littérature

### 6.1 Recherche et sélection des articles

L'objectif de cette analyse de la littérature consiste à mettre en évidence l'apport en précision et en prédictibilité de la chirurgie guidée dans le secteur esthétique. Différentes mesures sont relevées afin de pouvoir comparer la déviation entre la position idéale déterminée pendant la planification et la position de l'implant après la chirurgie :

- a : déviation au niveau du col de l'implant
- b : déviation au niveau de l'apex de l'implant
- c : déviation angulaire entre la planification et l'implant
- d : différence de profondeur de l'implant



*Schéma 9 : Déviation entre la planification et la position clinique de l'implant (4)*

Les critères de sélection des études :

- Études cliniques In Vivo.
- Comparer la précision des guides chirurgicaux à appui dentaire dans un édentement encastré en zone esthétique.

- Suivre un protocole similaire avec un Cone Beam pré opératoire, une planification implantaire, la réalisation du guide chirurgical par CFAO, la phase chirurgicale, un nouveau Cone Beam post opératoire et une mesure de la différence de position entre la planification et la situation clinique.

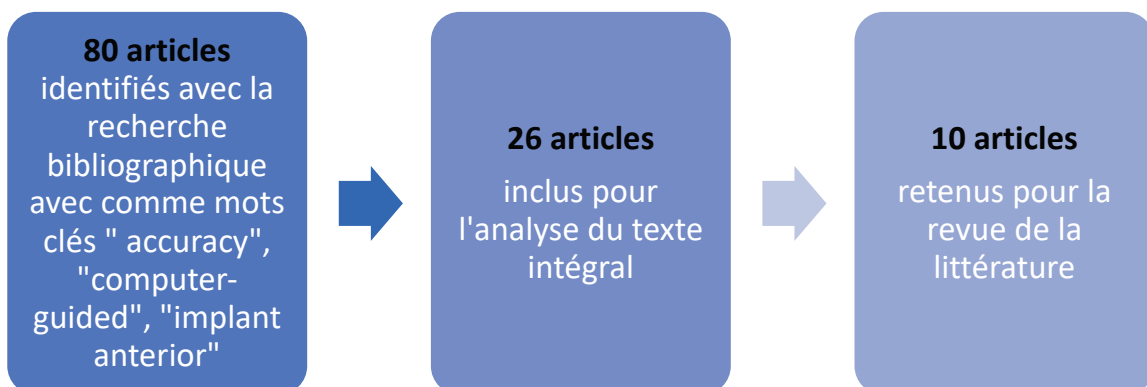La recherche des articles scientifiques a été effectuée électroniquement sur PubMed seulement en anglais. Aucune restriction n'a été mise en place sur la date de publication des articles.

Les mots clés utilisés pour la recherche des articles sont :

- 1 : Accuracy
- 2 : Computer-guided
- 3 : Implant anterior

La sélection s'est effectuée dans un premier temps par la lecture du titre et du résumé, aboutissant ou non à la lecture de l'article dans sa totalité.

Elle a permis d'identifier 80 articles. Après lecture des titres et des résumés, 54 articles ont été exclus car ils ne correspondaient pas aux critères de sélection de cette étude. Enfin, 16 références n'ont pas été retenues par manque de précision après lecture du texte intégral.



*Schéma 10 : Sélection des articles*

## 6.2 Étude des articles

Les articles sélectionnés pour la revue de la littérature sont :

- Article 1 : Accuracy of computer-guided implant placement in anterior regions (4)
- Article 2 : Esthetics of Flapless Single-Tooth Implants in the Anterior Maxilla Using Guided Surgery: Association of Three-Dimensional Accuracy and Pink Esthetic Score. (49)
- Article 3 : Accuracy of Computer-Guided Implant Surgery by a CAD/CAM and Laser Scanning Technique (50)
- Article 4 : Accuracy of newly developed sleeve-designed templates for insertion of dental implants: A prospective multicenters clinical trial (51)
- Article 5 : Precise investigation of digital guide plates applied to implant surgery of anterior teeth (52)
- Article 6 : Fully Digital Workflow for Planning Static Guided Implant Surgery: A Prospective Accuracy Study (53)
- Article 7 : Comparative study of 3D printing implant guide in different implant surgeries in anterior tooth defect area (54)
- Article 8 : Accuracy of computer-guided implantation in the placement of one-piece ceramic dental implants in the anterior region: A prospective clinical study (55)
- Article 9 : An alternative method for immediate implant-supported restoration of anterior teeth assisted by fully guided templates: A clinical study (56)
- Article 10 : Impact of fully or partially guided surgery on the position of single implants immediately placed in maxillary incisor sockets: A randomized controlled clinical trial (57)

Les critères recherchés lors de cette analyse de la littérature sont :

- Titre
- Auteur
- Date de publication
- Nombre de patients
- Age moyen des patients
- Précision des critères d'inclusion et d'exclusion
- Marque du Cone Beam pré et post chirurgical
- Type d'empreinte intrabuccale
- Usage d'un guide radiologique
- Logiciel de planification implantaire
- Marque des implants
- Nombre d'implants
- Arcade implantée (Maxillaire / Mandibule)
- Longueur des implants
- Diamètre des implants
- Usage des guides chirurgicaux (foret pilote / partiel / total)
- Méthode chirurgicale
- Mise en place de l'implant (Immédiate / Différée)
- Mise en esthétique immédiate
- Opérateur pour les chirurgies
- Logiciel employé pour la mesure de la déviation
- Résultats de l'étude
- Biais ou sources de confusion possibles

### 6.3 Résumé et analyse des études

L'ensemble des données originales sont résumées selon les critères relevés dans chacune des études analysées. Le détail des critères relevés pour chaque article est cité ci-dessous.

L'ensemble de ces études sont des essais cliniques in vivo randomisés. Les dates de publication s'étalent de 2014 à fin 2020. La moitié des articles (5/10) ont été publiés dans l'année 2020. (52) (53) (55) (56) (57)

L'article de Kraft et al est analysé en 2 parties distinctes car il utilise soit un guide pour forêt pilote soit un guidage total.



## Article 1

- Titre : Accuracy of computer-guided implant placement in anterior regions
- Auteurs : Yiqin Fang, Xueyin An, Seung-Mi Jeong, DDS, Byung-Ho Choi
- Date de publication : 2018
- Nombre de patients : 32
- Age moyen des patients : 56 ans
- Précision des critères d'inclusion et d'exclusion : Oui :  
Inclusion : Besoin d'un implant en région antérieure / Parodonte sain / Pas de mobilité dentaire  
Exclusion : Infection osseuse / Antécédents de tumeurs / Antécédents de radiothérapie
- Marque du Cone Beam pré et post chirurgical : Point3D Combi500C ; PointNix
- Type d'empreinte intrabuccale : Numérique (TRIOS 3 ; 3 Shape)
- Usage d'un guide radiologique : Non précisé
- Logiciel de planification implantaire : Implant studio (3shape)
- Marque des implants : DIO Inc.
- Nombre d'implants : 40
- Arcade implantée (Maxillaire / Mandibule) : 20 au Maxillaire / 20 à la Mandibule
- Longueur des implants : 10 ou 13 mm
- Diamètre des implants : 3.0 ou 3.3 mm
- Usage des guides chirurgicaux (foret pilote / partiel / total) : Total
- Méthode chirurgicale : Flapless
- Mise en place de l'implant (Immédiate / Différée) : 19 immédiats / 21 différés
- Mise en esthétique immédiate : Oui
- Même Opérateur pour les chirurgies : Non, réalisé dans 4 sites différents
- Logiciel employé pour la mesure de la déviation : Mimics 21.0
- Résultats de l'étude : a = 0,46 (0 à 1,15) ; b = 0,67 (0,14 à 1,19) ; c = 1,40 (0,30 à 2,57) ; d = 0,15 (0,10 à 0,82)
  
- Biais ou sources de confusion possibles :
  - L'opérateur est différent pour les chirurgies
  - Les critères d'exclusion sont trop larges
  - Certains implants sont en extraction / implantation et d'autres après cicatrisation osseuse

## Article 2

- Titre : Esthetics of Flapless Single-Tooth Implants in the Anterior Maxilla Using Guided Surgery: Association of Three-Dimensional Accuracy and Pink Esthetic Score.
- Auteurs : Fürhauser R, Mailath-Pokorny G, Haas R, Busenlechner D, Watzek G, Pommer B
- Date de publication : 2014
- Nombre de Patients : 27
- Age moyen des patients : 34,5 ans
- Précision des critères d'inclusion et d'exclusion : Oui  
Inclusion : Patient ayant besoin d'un implant sur une incisive maxillaire / Technique en 2 temps conventionnelle  
Exclusion : Cone Beam post opératoire ne montrant pas l'implant posé / photographie intra buccale à 1 an non obtenue
- Marque du Cone Beam pré et post chirurgical : Classic i-CAT, Imaging Sciences International
- Type d'empreinte intrabuccale : Surfaccique
- Usage d'un guide radiologique : Oui
- Logiciel de planification implantaire : NobelClinician
- Marque des implants : NobelReplace, Nobel Biocare
- Nombre d'implants : 27
- Arcade implantée (Maxillaire / Mandibule) : Maxillaire
- Longueur des implants : 10mm, 11.5mm, 13mm, 16mm
- Diamètre des implants : 3.5mm, 4.3mm
- Usage des guides chirurgicaux (foret pilote / partiel / total) : Non précisé
- Méthode chirurgicale : Flapless
- Mise en place de l'implant (Immédiate / Différée) : Non précisé
- Mise en esthétique immédiate : Oui
- Opérateur pour les chirurgies : Oui (R.F)
- Logiciel employé pour la mesure de la déviation : Non précisé
- Résultats de l'étude : a = 0,84 (0 – 1,6) ; b = 1,16 (0 – 2.6) ; c = 2.7 (0 – 12.7) ; d = 0,52 +/- 0.39
- Biais ou sources de confusion possibles :
  - Les critères d'exclusion sont trop larges
  - Durée de l'étude trop longue (de 2007 à 2012), une évolution des technologies et des connaissances entre le début et la fin est probable
  - Empreintes surfacciques classiques donc la probabilité d'une déformation est augmentée
  - Chirurgies seulement en flapless

### Article 3

- Titre : Accuracy of Computer-Guided Implant Surgery by a CAD/CAM and Laser Scanning Technique
- Auteurs : Zhao Xue Zhu, Xu Wei Hua, Tang Zhi Hui, Wu Min Jie, Zhu Jie, Chen Si
- Date de publication : 2014
- Nombre de patients : 11
- Age moyen des patients : Hommes : 48 ans / Femmes : 42,9 ans
- Précision des critères d'inclusion et d'exclusion : Seulement inclusion  
Inclusion : Pas de problème de santé générale / Ouverture buccale suffisante / Quantité osseuse suffisante / Protocole compris et consentement éclairé signé
- Marque du Cone Beam pré et post chirurgical : DCTPRO-46, Vatech
- Type d'empreinte intrabuccale : Numérique (3D Scanner optiscan, Shining 3D Tech)
- Usage d'un guide radiologique : Non
- Logiciel de planification implantaire : Simplant
- Marque des implants : Non précisé
- Nombre d'implants : 14
- Arcade implantée (Maxillaire / Mandibule) : Non précisé
- Longueur des implants : Non précisé
- Diamètre des implants : Non précisé
- Usage des guides chirurgicaux (foret pilote / partiel / total) : Total
- Méthode chirurgicale : Non précisé
- Mise en place de l'implant (Immédiate / Différée) : Non précisé
- Mise en esthétique immédiate : Non précisé
- Opérateur pour les chirurgies : Non précisé
- Logiciel employé pour la mesure de la déviation :
- Résultats de l'étude : a : 0.89 (0 – 1.75) b : 1.13 (0.51 – 1.90) c : 4.21 (0.37 – 10.28)
- Biais ou sources de confusion possibles :
  - Critères d'exclusion non précisés
  - Pas d'information sur les implants
  - La mesure de la profondeur n'est pas prise en compte
  - Peu de patients

#### Article 4

- Titre : Accuracy of newly developed sleeve-designed templates for insertion of dental implants: A prospective multicenters clinical trial
- Auteurs : Marco Tallarico , Yong-Jin Kim, Fabio Cocchi, Matteo Martinolli, Silvio Mario Meloni
- Date de publication : 2018
- Nombre de patients : 39
- Age moyen des patients : Centre 1 : 55,9ans / Centre 2 : 54,1ans
- Précision des critères d'inclusion et d'exclusion : Oui  
Inclusion : Patients avec édentement partiel avec au moins 5 dents restantes par arcade / Âgés de 18 ans ou plus / Capable de signer le consentement  
Exclusion : Contre-indication médicale à une chirurgie orale (ASA III ou IV) / irradiation de la face et du cou de moins d'un an / problème psychiatrique / Alcoolique ou drogué / Femme enceinte ou allaitante / parodontite non traitée / Bruxisme sévère / Greffe osseuse nécessaire / Diabète non équilibré / Mauvaise hygiène buccale / Pas de suivi possible
- Marque du Cone Beam pré et post chirurgical : 3M True Definition Scanner, 3M
- Type d'empreinte intrabuccale : Numérique
- Usage d'un guide radiologique : Non
- Logiciel de planification implantaire : 3Diagnosys et Implant Studio
- Marque des implants : Non précisé
- Nombre d'implants : 51
- Arcade implantée (Maxillaire / Mandibule) : Maxillaire et Mandibule
- Longueur des implants : Non précisé
- Diamètre des implants : Non précisé
- Usage des guides chirurgicaux (foret pilote / partiel / total) : Non précisé
- Méthode chirurgicale : Flapless ou Technique minimalement invasive
- Mise en place de l'implant (Immédiate / Différée) : Non précisé
- Mise en esthétique immédiate : Oui
- Opérateur pour les chirurgies : 2 opérateurs
- Logiciel employé pour la mesure de la déviation : DENTAL Scan
- Résultats de l'étude : a : 0.42 (0.29 – 0.45) c : 0.51 (0.32 – 0.58) d : 0.43 (0.19 – 0.47)
- Biais ou sources de confusion possibles :
  - Deux opérateurs différents pour les chirurgies
  - Type de guide non précisé
  - La déviation apicale n'est pas prise en compte

## Article 5

- Titre : Precise investigation of digital guide plates applied to implant surgery of anterior teeth
  - Auteurs : Fanghzi Lou, Maorui Zhang, Pengcheng Rao, Shihong Luo, Mengying Tang, Jingang Xiao
  - Date de publication : 2020
  - Nombre de patients : 50
  - Age moyen des patients : Groupe test : 34 ans / Groupe témoin : 37,2 ans
  - Précision des critères d'inclusion et d'exclusion : Seulement inclusion :  
Inclusion : Nécessité d'un traitement implantaire en zone antérieure / Pas de pathologies / Pas de contre-indications à l'implantologie  
Consentement informé signé / Patient conscient des conditions du traitement
  - Marque du Cone Beam pré et post chirurgical : Non précisé
  - Type d'empreinte intrabuccale : Empreinte surfacique silicone
  - Usage d'un guide radiologique : Non
  - Logiciel de planification implantaire : Implant Studio (3Shape)
  - Marque des implants : Anthogyr Axiom BL Reg
  - Nombre d'implants : 96 implants
  - Arcade implantée (Maxillaire / Mandibule) : Maxillaire
  - Longueur des implants : Non précisé
  - Diamètre des implants : Non précisé
  - Usage des guides chirurgicaux (foret pilote / partiel / total) : Partiel
  - Méthode chirurgicale : Avec Lambeau
  - Mise en place de l'implant (Immédiate / Différée) : Immédiate
  - Mise en esthétique immédiate : Non
  - Opérateur pour les chirurgies : Non précisé
  - Logiciel employé pour la mesure de la déviation : Non précisé
  - Résultats de l'étude : a : 0,60 +/- 0,39 ; b : 0,89 +/- 0,53 ; c : 2,97 +/- 2,41 ; d : 0,39 +/- 0,32
  - Biais ou sources de confusion possibles
- Pas de renseignements sur le Cone Beam utilisé et ses réglages
  - Les critères d'exclusion ne sont pas précisés
  - Empreintes surfaciques classiques donc la probabilité d'une déformation est augmentée

## Article 6

- Titre : Fully Digital Workflow for Planning Static Guided Implant Surgery: A Prospective Accuracy Study
  - Auteurs : Chia-Cheng Lin, Ching-Zong Wu, Mao-Suan Huang, Chiung-Fang Huang, Hsin-Chung Cheng, Dayen Peter Wang
  - Date de publication : 2020
  - Nombre de patients : 21
  - Age moyen des patients : 59,6ans
  - Précision des critères d'inclusion et d'exclusion : Oui  
Inclusion : Patients avec édentement partiel / Parodonte sain  
Exclusion : Patients avec problèmes de santé majeurs / Greffe osseuse nécessaire sur le site d'implantation / Femme enceinte / Traitement aux biphosphonates en cours / Ouverture buccale limitée
  - Marque du Cone Beam pré et post chirurgical : 3D eXam, KaVo Dental
  - Type d'empreinte intrabuccale : Numérique, 3Shape
  - Usage d'un guide radiologique : Oui, pour les patients avec beaucoup d'artefacts
  - Logiciel de planification implantaire : BenQ AB Guided Service
  - Marque des implants : I5 Conical Implant, AB Dental
  - Nombre d'implants : 43
  - Arcade implantée (Maxillaire / Mandibule) : Maxillaire et Mandibule
  - Longueur des implants : 8 à 16 mm
  - Diamètre des implants : 3,5 à 4,2 mm
  - Usage des guides chirurgicaux (foret pilote / partiel / total) : Total
  - Méthode chirurgicale : Flapless seulement si au moins 5mm d'épaisseur osseuse et 4,5 mm de tissu kératinisé sinon chirurgie avec lambeau
  - Mise en place de l'implant (Immédiate / Différée) : Non précisé
  - Mise en esthétique immédiate : Non précisé
  - Opérateur pour les chirurgies : Identique (C.-CL.)
  - Logiciel employé pour la mesure de la déviation : Geomagic Design X
  - Résultats de l'étude : a : 0,58 +/- 0,29 ; b : 1,38 +/- 1,08 ; c : 4,67 +/- 4,42 ; d : 0,20 +/- 0,15
  - Biais ou sources de confusion possibles :
- Age moyen des patients élevé comparativement aux autres études
  - Critères d'inclusion assez basiques

## Article 7

- Titre : Comparative study of 3D printing implant guide in different implant surgeries in anterior tooth defect area
  - Auteurs : Ye Jiang, Zhihong Zhang, Honghong Liu, Hangtian, Zhou, Xi Rui, Yingying Zhang
  - Date de publication : 2019
  - Nombre de Patients : 21
  - Age moyen des patients : 36,52 ans
  - Précision des critères d'inclusion et d'exclusion : Oui  
Inclusion : Cone Beam acceptable / Bonne qualité osseuse dans la zone d'implantation / La muqueuse dans la zone d'implantation est saine et intacte / Moins de 3 dents consécutives antérieures manquantes / Dents naturelles mésiales et distales sont toujours présentes / Patients informés du plan de traitement et ont signé le consentement éclairé  
Exclusion : Hypertension artérielle sévère / Cardiopathie / Diabète / Dents restantes en bouche ont une résorption osseuse alvéolaire supérieure à la moitié de la longueur de la racine et les conditions parodontales telles qu'une mauvaise hygiène bucco-dentaire sont incompatibles avec une chirurgie implantaire / En cours de radiothérapie de la tête et du cou ou patients recevant une radiothérapie dans les 2 ans
  - Marque du Cone Beam pré et post chirurgical : Meiya Optoelectronics SS-X9010DPro-3D
  - Type d'empreinte intrabuccale : Numérique et surfacique
  - Usage d'un guide radiologique : Non précisé
  - Logiciel de planification implantaire : Simplant
  - Marque des implants : Straumann
  - Nombre d'implants : 32
  - Arcade implantée (Maxillaire / Mandibule) : Maxillaire
  - Longueur des implants : 10mm
  - Diamètre des implants : 3,3mm
  - Usage des guides chirurgicaux (foret pilote / partiel / total) : Total
  - Méthode chirurgicale : Flapless et avec lambeau
  - Mise en place de l'implant (Immédiate / Différée) : Non précisé
  - Mise en esthétique immédiate : Non précisé
  - Opérateur pour les chirurgies : Identique
  - Logiciel employé pour la mesure de la déviation : Mimics 19.0
  - Résultats de l'étude : a : 0,94 +/- 0,13 ; b : 1,45 +/- 0,16 ; c : 3,33 +/- 0,50 ; d : 1,08 +/- 0,12
  - Biais ou sources de confusion possibles
- Différents types d'empreintes
  - Une seule taille d'implant utilisée pour l'ensemble des patients

## Article 8

- Titre : Accuracy of computer-guided implantation in the placement of one-piece ceramic dental implants in the anterior region: A prospective clinical study
  - Auteurs : Nopparat Suksod , Chatchai Kunavisarutl, Jira Kitisubkanchana
  - Date de publication : 2020
  - Nombre de Patients : 20
  - Age moyen des patients : 48,5 ans
  - Précision des critères d'inclusion et d'exclusion : Oui  
Inclusion : Age entre 20 et 85 ans / Patient en bonne santé / Quantité osseuse suffisante pour poser un implant d'au moins 3.3mm de diamètre et 8mm de longueur / Patient avec une occlusion stable / Site opératoire sain / Possibilité de placer l'implant tel que prévu avec la prothèse / Cicatrisation osseuse suffisante post extraction (plus de 3 mois)  
Exclusion : Fumeur + 10 cigarettes par jour / Femme enceinte / Troubles psychiatriques / Antécédents de radiothérapie de la tête et du cou / Parodontite chronique non traitée ou non contrôlée / Espace insuffisant pour une restauration prothétique scellée / Recouvrement trop important / Patients avec des parafunctions / Architecture osseuse non compatible avec une bonne stabilité primaire
  - Marque du Cone Beam pré et post chirurgical : 3D Accuitomo 170 machine (J Morita, Japan)
  - Type d'empreinte intrabuccale : Surfacique
  - Usage d'un guide radiologique : Oui
  - Logiciel de planification implantaire : CoDiagnostiX 9.7
  - Marque des implants : Straumann PURE Ceramic Implant
  - Nombre d'implants : 20
  - Arcade implantée (Maxillaire / Mandibule) : 12 au Maxillaire et 8 à la Mandibule
  - Longueur des implants : 8, 10, 12, 14mm
  - Diamètre des implants : 3.3mm
  - Usage des guides chirurgicaux (foret pilote / partiel / total) : Partiel
  - Méthode chirurgicale : lambeau d'épaisseur totale
  - Mise en place de l'implant (Immédiate / Différée) : Différée
  - Mise en esthétique immédiate : Oui
  - Opérateur pour les chirurgies : 1 seul
  - Logiciel employé pour la mesure de la déviation : CoDiagnostiX
  - Résultats de l'étude : a : 0.98 (+- 0.49) ; b : 1.58 (+- 0.46) ; c : 4.23 (+- 1.84)
  - Biais ou sources de confusion possibles :
- Empreintes surfaciques classiques donc la probabilité d'une déformation est augmentée
  - Pas de mesure de la profondeur



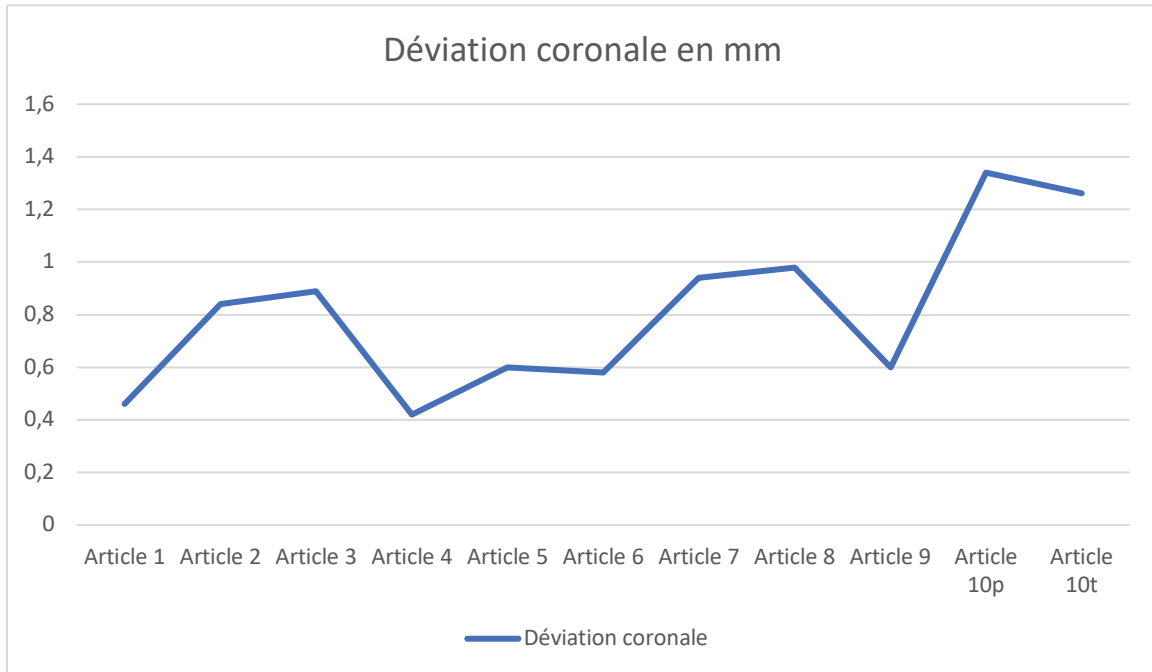
## Texte 9

- Titre : An alternative method for immediate implant-supported restoration of anterior teeth assisted by fully guided templates: A clinical study
  - Auteurs : Xiaoqing Zhang, Maoxia Wang, Anchun Mo
  - Date de publication : 2020
  - Nombre de Patients : 25
  - Age moyen des patients : 40,4 ans
  - Précision des critères d'inclusion et d'exclusion : Oui  
Inclusion : Age minimum de 18 ans / La présence de dents antérieures qui nécessitent une extraction / Aucun défauts évidents des tissus mous ou durs / Hauteur osseuse suffisante apicalement de l'alvéole de la dent à extraire (5mm) / 35-Ncm minimum de couple d'insertion.  
Exclusion : Maladies systémiques non équilibrées / Infections ou d'inflammations autour du site implantaire / Grossesse ou allaitement / Mauvaise hygiène bucco-dentaire.
  - Marque du Cone Beam pré et post chirurgical : 3D Accuimoto, Morita
  - Type d'empreinte intrabuccale : Numérique (Trios 3, 3Shape)
  - Usage d'un guide radiologique : Non
  - Logiciel de planification implantaire : Nobel Clinician, Nobel Biocare
  - Marque des implants : Nobel Active, Nobel Biocare
  - Nombre d'implants : 30
  - Arcade implantée (Maxillaire / Mandibule) : Maxillaire
  - Longueur des implants : Non précisé
  - Diamètre des implants : Non précisé
  - Usage des guides chirurgicaux (foret pilote / partiel / total) : Total
  - Méthode chirurgicale : Avec ou sans lambeau.
  - Mise en place de l'implant (Immédiate / Différée) : 14 immédiats / 16 différés
  - Mise en esthétique immédiate : Oui
  - Opérateur pour les chirurgies : Identique pour toutes les chirurgies
  - Logiciel employé pour la mesure de la déviation : Nobel Clinician
  - Résultats de l'étude : a : 0.6 +- 0.3 mm ; b : 1.0 +- 0.4 mm ; c : 1.9 +- 1.1 ; d : 0.4 +- 0.3mm
  - Biais ou sources de confusion possibles :
- Méthode chirurgicale utilisée ( avec et sans lambeau )

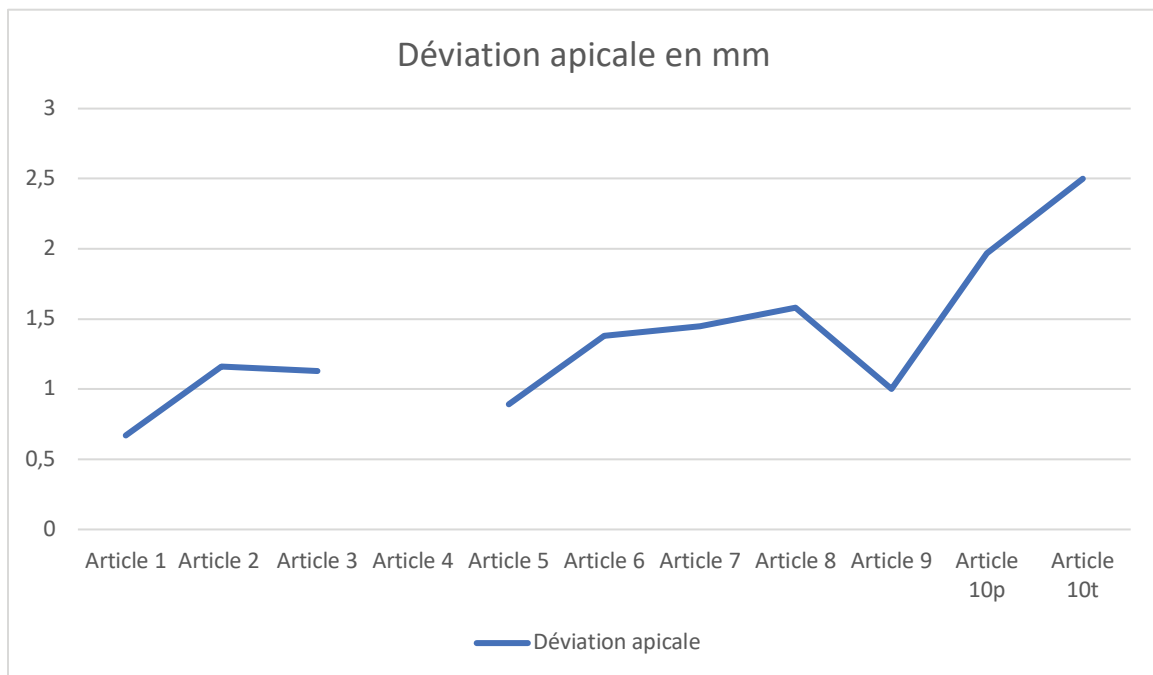
## Article 10

- Titre : Impact of fully or partially guided surgery on the position of single implants immediately placed in maxillary incisor sockets: A randomized controlled clinical trial 1/12/21 8:08:00 PM
  - Auteurs : Bruno Kraft, Fausto Frizzera, Rubens Moreno de Freitas, Guilherme José Lopes Pimentel de Oliveira, Elcio Marcantonio Junior
  - Date de publication : 2020
  - Nombre de patients : 24
  - Age moyen des patients : Non précisé
  - Précision des critères d'inclusion et d'exclusion : Oui  
Inclusion : Patients âgés d'au moins 18ans / Contour gingival harmonieux / Présence de dents adjacentes / Alvéole avec au moins 5mm d'os apical / Bonne hygiène bucco-dentaire avec – 20% d'indice de plaque / Indication d'extraction due à des caries ou à une fracture / Bonne santé générale  
Exclusion : Antécédents de problèmes osseux / Antécédents d'infection / Occlusion instable / Patient fumeur / Traitement orthodontique en cours / Cancer / Femme enceinte ou allaitante
  - Marque du Cone Beam pré et post chirurgical : Orthopos XG 3D, Dentsply Sirona
  - Type d'empreinte intrabuccale : Numérique (Trios 3pod; 3shape)
  - Usage d'un guide radiologique : Non
  - Logiciel de planification implantaire : coDiagnostiX (DentalWings)
  - Marque des implants : Helix GM, Neodent
  - Nombre d'implants : 24
  - Arcade implantée (Maxillaire / Mandibule) : Maxillaire
  - Longueur des implants : 16mm
  - Diamètre des implants : 3.5mm
  - Usage des guides chirurgicaux (foret pilote / partiel / total) : Foret pilote et Total
  - Méthode chirurgicale : Extraction implantation
  - Mise en place de l'implant (Immédiate / Différée) : Immédiate
  - Mise en esthétique immédiate : Oui
  - Opérateur pour les chirurgies : Identique pour toutes les chirurgies
  - Logiciel employé pour la mesure de la déviation : DentalWings
  - Résultats de l'étude : Foret pilote : a : 1.34 +- 0.99 ; b : 1.97 +- 1.04 ; c : 3.60 +- 2.84  
Total : a : 1.26 +- 0.57 ; b : 2.50 +- 1.67 ;  
c : 5.36 +- 4.53
  - Biais ou sources de confusion possibles
- Deux types de guides différents utilisés
  - Une seule longueur d'implant assez importante
  - Pas de mesure de la profondeur pour les 2 types de guide

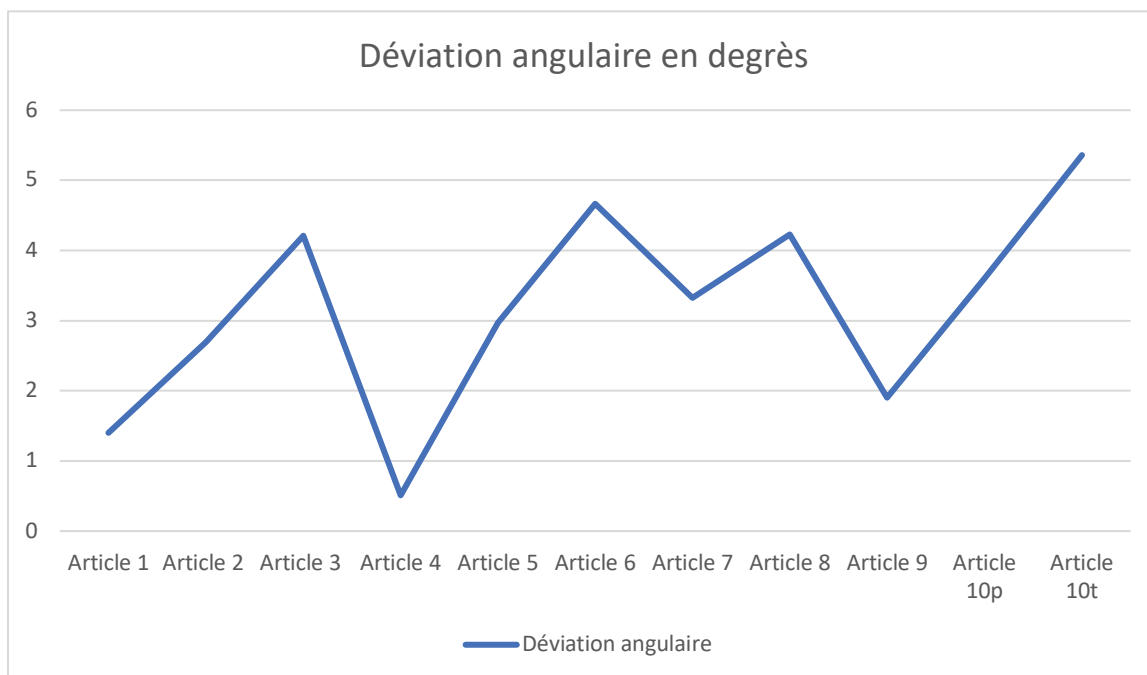
## 6.4 Analyse graphique des résultats



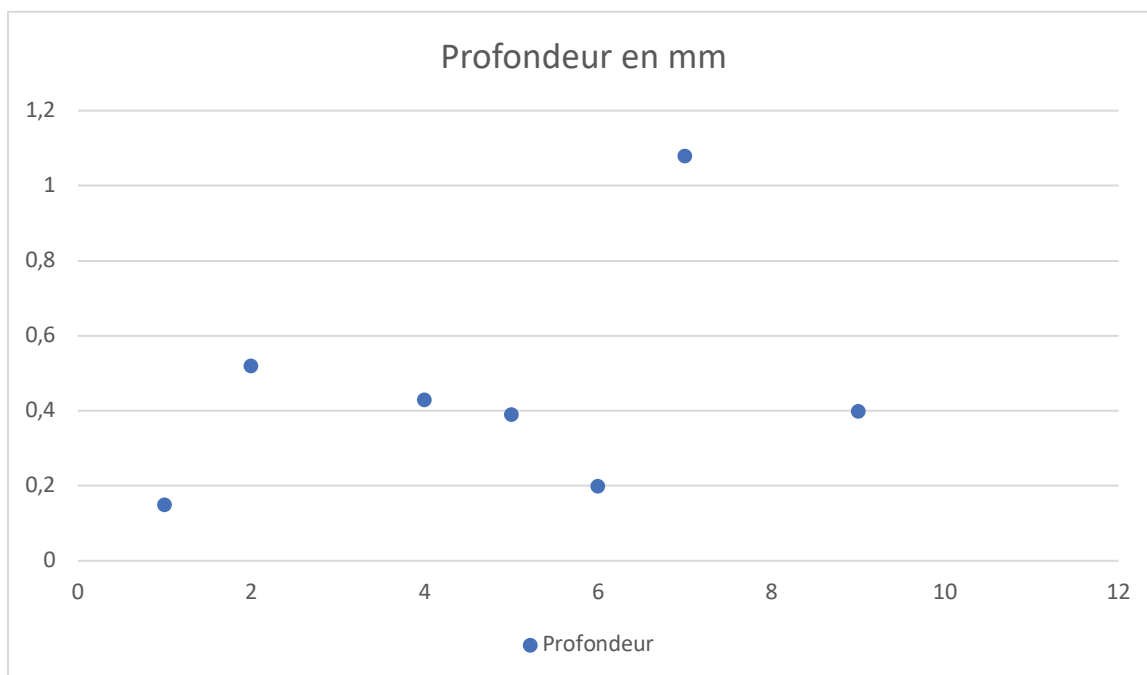
*Graphique 1 : Valeurs de la déviaton coronale selon les études de la revue de la littérature*



*Graphique 2 : Valeurs de la déviaton apicale selon les études de la revue de la littérature*



Graphique 3 : Valeurs de la déviation angulaire selon les études de la revue de la littérature



Graphique 4 : Valeurs de la différence de profondeur selon les études de la revue de la littérature

## 6.5 Résultats

Article	Déviatiion coronale	Déviatiion apicale	Déviatiion angulaire	Profondeur
Article 1	0,46	0,67	1,40	0,15
Article 2	0,84	1,16	2,7	0,52
Article 3	0,89	1,13	4,21	X
Article 4	0,42	X	0,51	0,43
Article 5	0,60	0,89	2,97	0,39
Article 6	0,58	1,38	4,67	0,20
Article 7	0,94	1,45	3,33	1,08
Article 8	0,98	1,58	4,23	X
Article 9	0,6	1,0	1,9	0,4
Article 10p	1,34	1,97	3,60	X
Article 10t	1,26	2,50	5,36	X

*Tableau 5 : Tableau des valeurs mesurées dans les articles de la revue de la littérature*

Valeurs mesurées	Moyenne	Écart type
Déviatiion coronale	0,81	0,31
Déviatiion apicale	1,37	0,54
Déviatiion angulaire	3,17	1,47
Profondeur	0,45	0,31

*Tableau 6 : Tableau des moyennes et des écarts types des valeurs mesurées*

Les valeurs de la déviatiion coronale mesurées permettent d'établir une moyenne de 0,81 mm avec un intervalle de 0,50 mm à 1,12 mm de différence entre la planification et la situation clinique au niveau de la partie coronale de l'implant.

Les valeurs de la déviatiion apicale mesurées permettent d'établir une moyenne de 1,37 mm avec un intervalle de 0,83 mm à 1,91 mm de différence entre la planification et la situation clinique au niveau de la partie apicale de l'implant.

Les valeurs de la déviatiion angulaire mesurées permettent d'établir une moyenne de 3,17 degrés avec un intervalle de 1,70 degrés à 4,64 degrés de différence entre la planification et la situation clinique de l'implant.

Les valeurs de la différence de profondeur mesurées permettent d'établir une moyenne de 0,45 mm avec un intervalle de 0,14 mm à 0,76 mm de différence entre la planification et la situation clinique de l'implant.

## 6.6 Discussion

Des études de Fürhauser et al et de Zhu et al publiées en 2014 aux études publiées en 2020, une évolution des techniques d'impression 3D, de conception des guides et de définition des Cone beam permettent de réduire l'imprécision et d'augmenter la justesse des mesures.

Les études (4) (49) (50) (52) ne précisent pas les critères d'exclusion ou alors sont trop vagues. Des patients présentant une situation défavorable pourraient donc ne pas être exclus.

Fürhauser et al, Lou et al, Jiang et al et Suksod et al utilisent l'empreinte surfacique pour la situation initiale. Celle-ci peut être à l'origine d'un nombre plus important de déformations par rapport à une empreinte numérique.

L'article de Zhu et al ne précise pas l'arcade implantée avec la chirurgie guidée.

Les études de Fang et al, Tallarico et al, Lin et al et Suksod et al s'intéressent à la chirurgie guidée en secteur esthétique maxillaire et mandibulaire.

Les articles (49), (52), (54), (56) et (57) portent seulement sur l'implantation de l'arcade maxillaire.

Un groupe de l'article de Kraft et al utilise un guide pour forêt pilote.

Lou et al ainsi que Suksod et al adoptent une chirurgie avec un guidage partiel.

Fang et al, Zhu et al, Cheng Lin et al, Jiang et al, Zhang et al, ainsi que le deuxième groupe de Kraft et al tirent profit d'un guidage total lors de leurs chirurgies.

En revanche, aucun article ne précise si le guidage partiel ou total utilise un système de cuillères ou alors si le guidage se fait directement avec le guide.

Les articles de Furhauser et al et de Tallarico et al ne précisent pas quel type de guide est employé.

Dans l'étude de Suksod et al, seulement des patients auquelle la dent à remplacer avait préalablement été extraite et une période de cicatrisation respectée ont été admis. Contrairement à Lou et al et Kraft et al où seulement la technique d'extraction implantation a été réalisée.

Dans les articles (4) et (56), on retrouve les 2 situations citées ci-dessus.

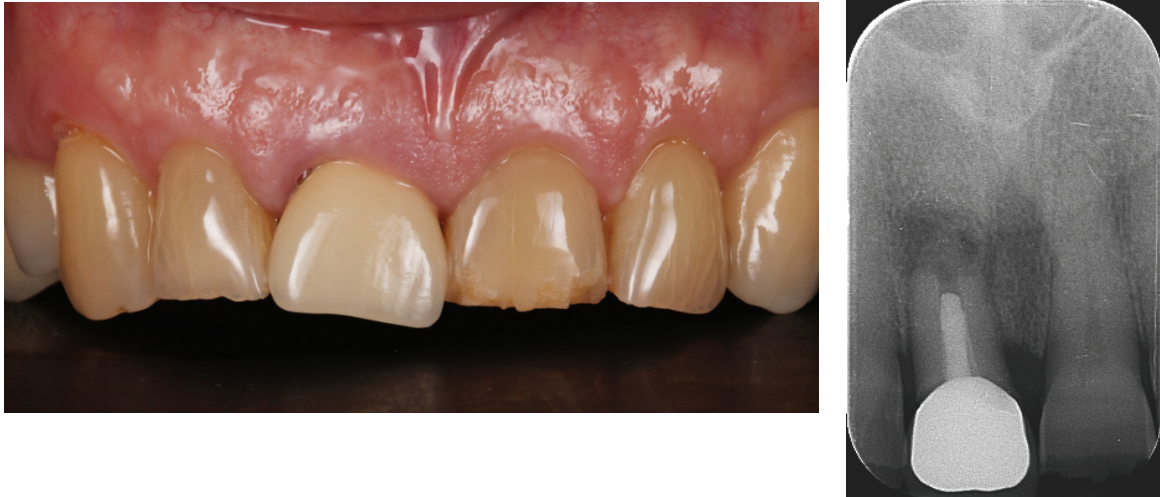Les études (49) (50) (51) (53) (54) ne précisent pas si la dent a été préalablement extraite ou pas.

L'article de Tallarico et al ne prends pas en compte la déviation apicale dans ses mesures de la précision.

Zhu et al, Zhang et al ainsi que Kraft et al ne précisent pas la différence de profondeur entre la planification et la situation clinique.

## 7. Cas clinique

Patient de 80 ans en bonne santé générale, se présente en consultation pour la mobilité de la dent 11.



*Figure 24a : Photographie de la situation initiale en vue vestibulaire  
Figures 24b : Radiographie rétro alvéolaire de la dent 11*

Les examens cliniques et radiographiques révèlent une couronne céramo-métallique avec un inlay core et un traitement endodontique non conforme aux recommandations de la HAS. Une mobilité de classe III de la classification de Mühlemann est relevée ainsi qu'une image périapicale importante.

Un Cone beam est réalisé et afin de mesurer la hauteur et l'épaisseur d'os disponible ainsi que la taille de la lésion apicale.

Une chirurgie guidée totale à l'aide du système implantaire Straumann est choisie. Une empreinte numérique est ensuite réalisée avec la Trios3 (3shape). Celle-ci est matchée avec le ConeBeam afin de pouvoir réaliser une planification numérique à l'aide du logiciel ImplantStudio (3shape). Suite à cette étape, le fichier est envoyé au prothésiste afin qu'il puisse le réaliser la prothèse provisoire et le guide à appui dentaire.



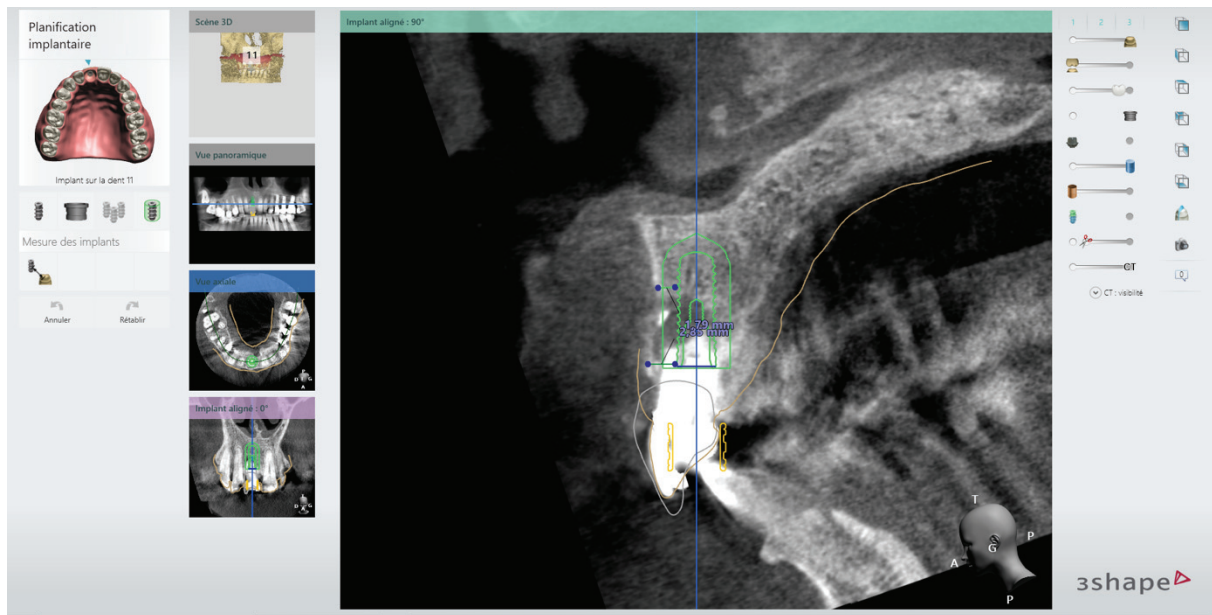
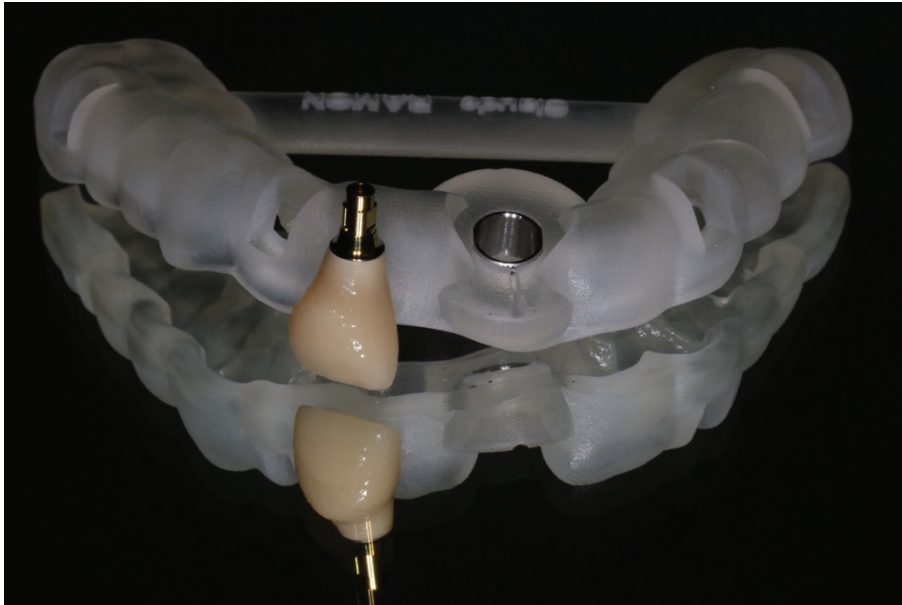


Figure 25 : Capture d'écran de la planification implantaire de la 11

### Matériel :

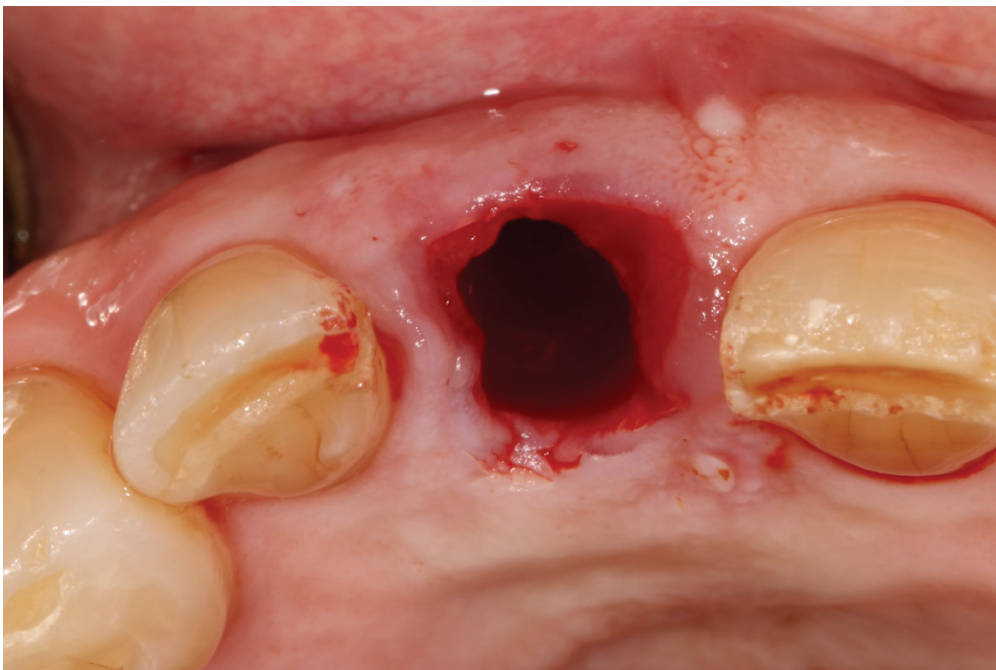
- Implant Straumann
- Trousse implantaire Straumann avec cuillères de chirurgie guidée
- Substituts osseux Xénogénique (BioOss, Geistlich)
- Guide chirurgical issu de la planification
- Prothèse provisoire collée sur un pilier provisoire Variobase droit (Straumann)
- Casette chirurgicale (Seringue d'anesthésie, bistouri, curette, décolleur, râpe à os, pince à suturer, ciseaux)



*Figure 26 : Photographie du guide chirurgical et de la prothèse provisoire sur implant*

Protocole chirurgical :

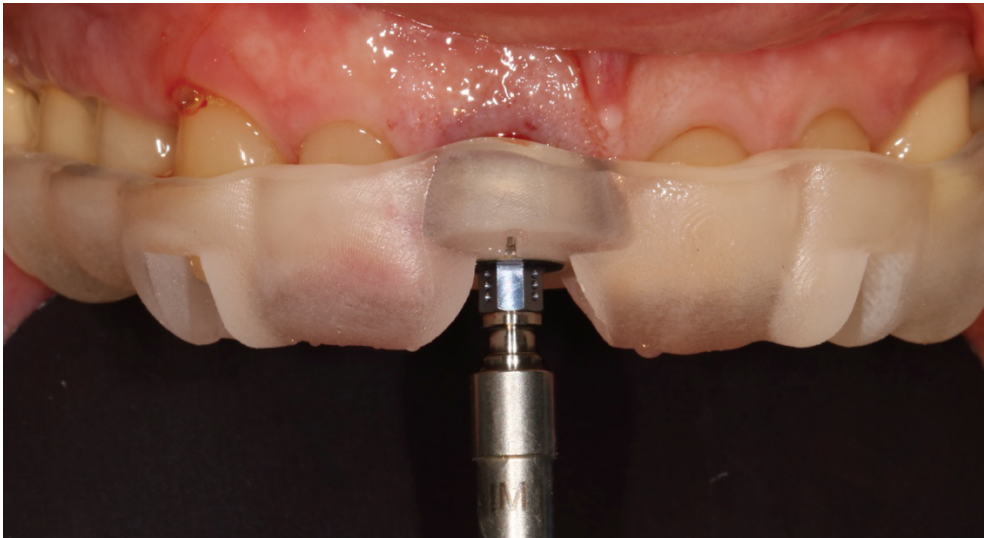
Après avoir réalisé l'anesthésie de l'ensemble de la zone, la dent est extraite de la façon la plus atraumatique possible afin de maintenir un maximum de tissus gingival ou osseux en place. Un curetage méticuleux de la lésion associé à un rinçage abondant à la bétadine de l'alvéole est réalisé pour que la désinfection soit maximale.



*Figure 27 : Photographie de l'alvéole post extraction*

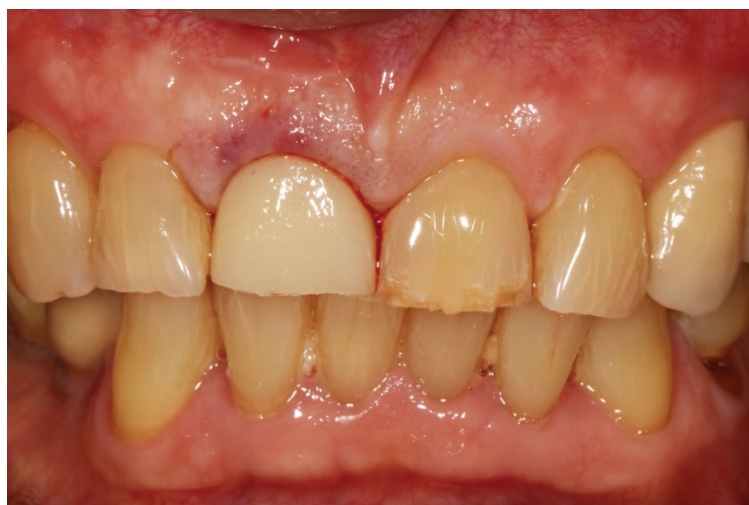Une fois l'alvéole nettoyée, le guide chirurgical est mis en place sur l'arcade maxillaire. Un contrôle visuel de la mise en place du guide réalisé via les fenêtres conçues sur les faces vestibulaires des dents adjacentes au site d'implantation.

La séquence de forage prédéterminée est réalisée à travers le guide chirurgical. La mise en place de l'implant avec un torque de 35N/cm est aussi réalisée au travers du guide chirurgical. Un comblement alvéolaire est réalisé avec un substitut osseux xénogénique.



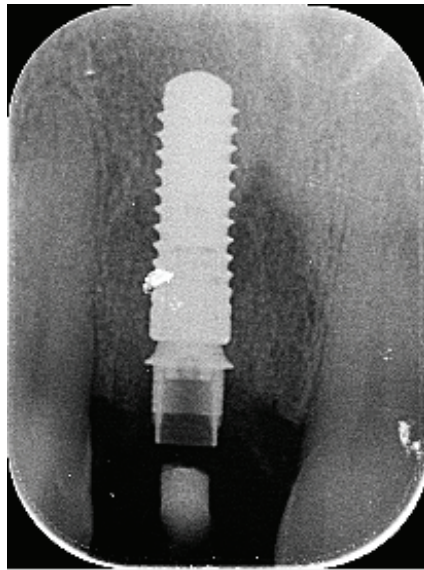
*Figure 28 : Photographie de la mise en place de l'implant à travers le guide*

La prothèse provisoire est ensuite essayée puis torquée à 20N/cm. Une absence de contacts en situation statique (OIM/RC) et dynamique (Propulsion et Diduction) de cette prothèse doit être respectée afin de ne pas nuire à l'ostéointégration de l'implant.



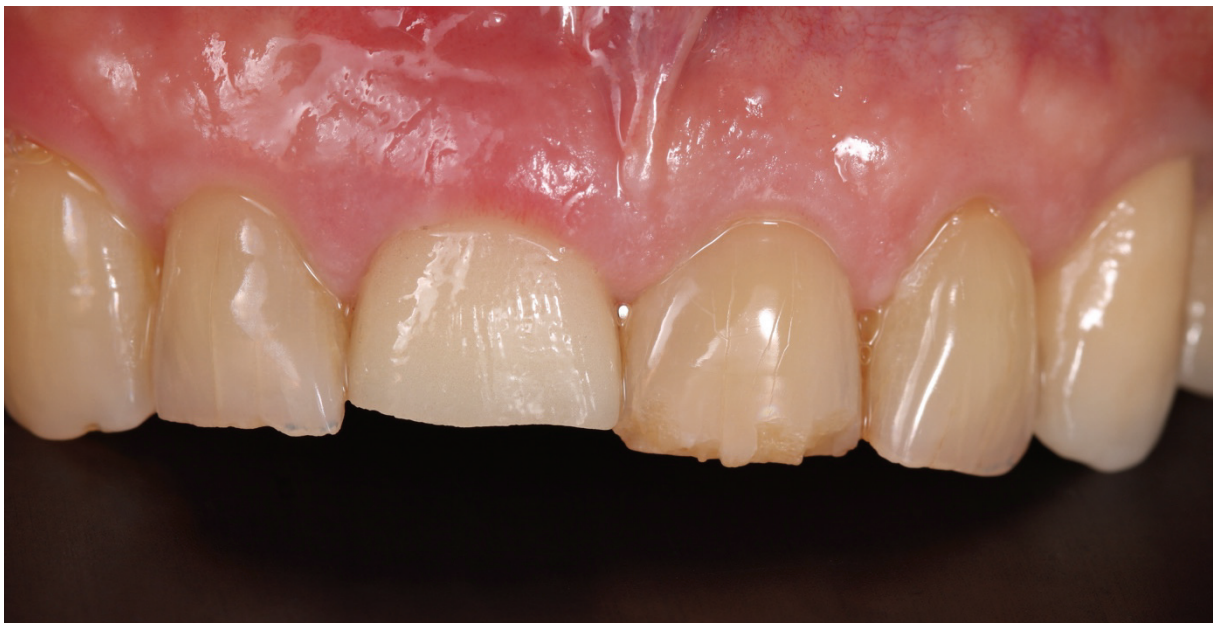*Figure 29 : Photographie de la prothèse provisoire en post opératoire à J 0*

Une radiographie rétro-alvéolaire est réalisée en post opératoire afin de s'assurer de la bonne insertion du pilier provisoire.



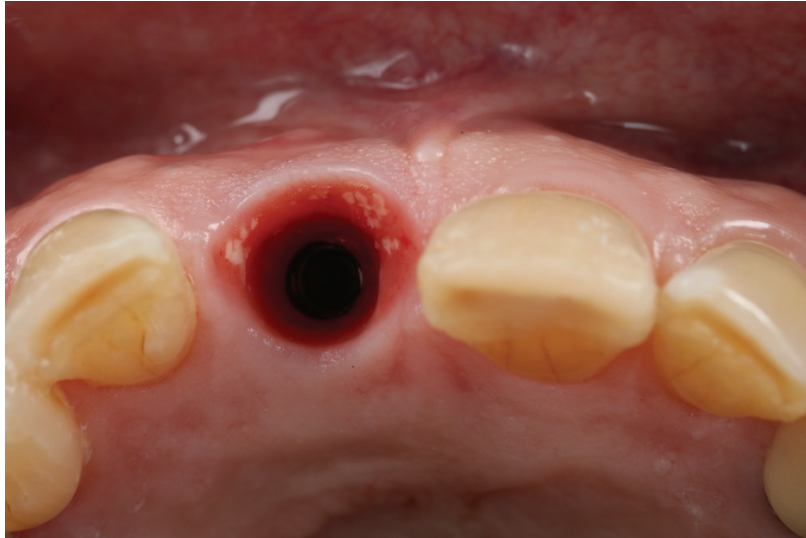
*Figure 30 : Radiographie rétro alvéolaire de l'implant 11 à J 0*

Une fois l'intervention terminée, le patient reçoit les conseils post-opératoires ainsi qu'une ordonnance de paracétamol et de bain de bouche. Lors du rendez-vous de contrôle post opératoire à 7 jours, une cicatrisation gingivale totale est notée : le volume et la position de la gencive sont inchangés.



*Figure 31 : Photographie de la prothèse provisoire à J 7*

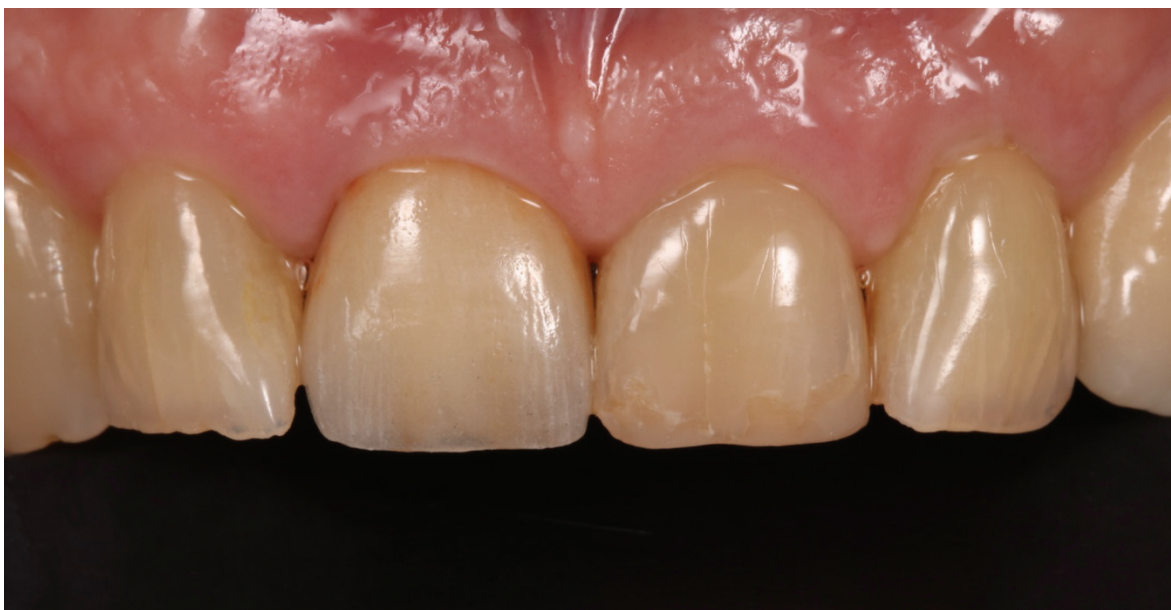A 3 mois post opératoires, la couronne définitive est réalisée : pour ceci la prothèse provisoire est dévissée afin de dupliquer son profil d'émergence pour réaliser l'empreinte implantaire. La prise de teinte appuyée par une photographie est aussi réalisée.



*Figure 32 : Photographie du berceau gingival en vue occlusale de la 11*

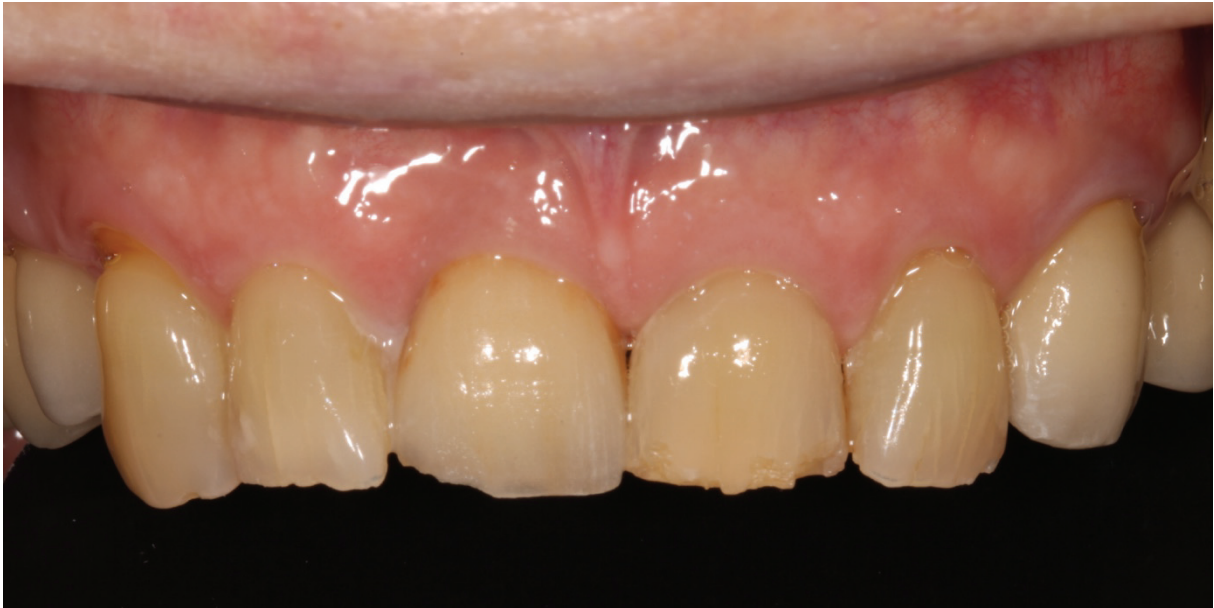La semaine suivante, la couronne définitive est essayée et validée par le patient. Elle est finalement torquée à 35N/cm. Un composite a été réalisé sur la 21 afin d'avoir un meilleur mimétisme dans les formes des couronnes.

L'occlusion est réglée de manière à ce que les contacts soient uniformément répartis sur le bloc antérieur maxillaire.



*Figure 33 : Photographie de la prothèse définitive de la 11*

Un rendez-vous de contrôle à 1 an et demi est réalisé. Une perte de substance sur les 11 et 21 est constatée due au bruxisme du patient.



*Figure 34 : Photographie de la situation à 1 an et demi*

## **8. Conclusion**

De nos jours, l'implantologie est en constante évolution permettant de satisfaire la demande croissante de solution thérapeutique fixe des patients. L'essor des technologies numériques améliore la prédictibilité et la fiabilité tout en respectant des impératifs biologiques osseux et muqueux propres à l'implantologie.

De nombreuses firmes dentaires mènent une lutte d'innovation afin de toujours être à la pointe de la technologie.

Le secteur esthétique exige une précision augmentée car le volume osseux et les tissus gingivaux sont souvent diminués, la marge d'erreur est donc faible.

La chirurgie guidée permet de diriger le praticien vers la planification préalablement définie lors de la préparation. Cependant, elle ne doit pas remplacer l'expérience et les compétences du praticien.

## **Bibliographie**

1. Baudoin C-A, Bennani V. Un projet prothétique en implantologie. Paris: Quintessence International; 2003.
2. Johansson G, Palmqvist S, Svenson B. Effects of early placement of a single tooth implant. A case report. Clin Oral Implants Res. mars 1994;5(1):48- 51.
3. Diz P, Scully C, Sanz M. Dental implants in the medically compromised patient. J Dent. mars 2013;41(3):195- 206.
4. Fang Y, An X, Jeong S-M, Choi B-H. Accuracy of computer-guided implant placement in anterior regions. J Prosthet Dent. mai 2019;121(5):836- 42.
5. Placko G, Bellot-Samson V, Brunet S, Guyot L, Richard O, Cheynet F, et al. [Normal mouth opening in the adult French population]. Rev Stomatol Chir Maxillofac. nov 2005;106(5):267- 71.
6. Dau M, Edalatpour A, Schulze R, Al-Nawas B, Alshihri A, Kämmerer PW. Presurgical evaluation of bony implant sites using panoramic radiography and cone beam computed tomography-influence of medical education. Dento Maxillo Facial Radiol. févr 2017;46(2):20160081.

7. Raskó Z, Nagy L, Radnai M, Piffkó J, Baráth Z. Assessing the Accuracy of Cone-Beam Computerized Tomography in Measuring Thinning Oral and Buccal Bone. *J Oral Implantol.* juin 2016;42(3):311- 4.
8. Kalpana D, Rao SJ, Joseph JK, Kurapati SKR. Digital dental photography. *Indian J Dent Res.* 7 janv 2018;29(4):507.
9. Katsoulis J, Pazera P, Mericske-Stern R. Prosthetically driven, computer-guided implant planning for the edentulous maxilla: a model study. *Clin Implant Dent Relat Res.* sept 2009;11(3):238- 45.
10. SZMUKLER-MONCLER S, Davarpanah M, Davarpanah K, Rajzbaum P. Le guide radiologique : Indications et élaboration. *Implant.* 2011;35- 47.
11. Margossian P, Mariani P, Laborde G. Guides radiologiques et chirurgicaux en implantologie. EMC. 2009;23-330-A-05.
12. Al-Johany SS, Al Amri MD, Alsaeed S, Alalola B. Dental Implant Length and Diameter: A Proposed Classification Scheme: Implants Classification by Length and Diameter. *J Prosthodont.* avr 2017;26(3):252- 60.
13. Tirlet G, Savard G, Decharriere-Hamzawi H, Attal J-P. Dentisterie esthétique et santé . *L'Information Dentaire.*
14. La dentisterie esthétique : Pourquoi maintenant ? . *LE FIL DENTAIRE magazine dentaire.* 2009
15. Bhuvaneswaran M. Principles of smile design. *J Conserv Dent JCD.* 2010;13(4):225- 32.
16. William Arnett G, Bergman RT. Facial keys to orthodontic diagnosis and treatment planning—part II. *Am J Orthod Dentofacial Orthop.* mai 1993;103(5):395- 411.
17. Ricketts RM. Planning Treatment on the Basis of the Facial Pattern and an Estimate of Its Growth. *Angle Orthod.* 1957;14- 37.
18. Arnett GW, Bergman RT. Facial keys to orthodontic diagnosis and treatment planning. Part I. *Am J Orthod Dentofacial Orthop.* avr 1993;103(4):299- 312.
19. Implantologie unitaire dans le secteur esthétique : considérations biologiques et stratégies prothétiques . *LE FIL DENTAIRE magazine dentaire.* 2013
20. Dridi SM, Meyer J. Anatomie et histologie de la gencive saine. 2016;13.
21. Paris J-C, Faucher A-J. Le guide esthétique.comment réussir le sourire de vos patients. Quintessence International. 2003.
22. Tjan AHL, Miller GD, The JGP. Some esthetic factors in a smile. *J Prosthet Dent.* janv 1984;51(1):24-8.



23. Hochman MN, Chu SJ, Tarnow DP. Maxillary anterior papilla display during smiling: a clinical study of the interdental smile line. *Int J Periodontics Restorative Dent.* août 2012;32(4):375-83.
24. Jalladaud M, Lahmi M, Lallam C. Savoir analyser le morphotype parodontal pour minimiser les risques de récessions parodontales. *Orthod Fr.* mars 2017;88(1):95-103.
25. Elian N, Cho S-C, Froum S, Smith RB, Tarnow DP. A simplified socket classification and repair technique. *Pract Proced Aesthetic Dent PPAD.* mars 2007;19(2):99-104; quiz 106.
26. Ahmad I. Anterior dental aesthetics: Gingival perspective. *Br Dent J.* août 2005;199(4):195-202.
27. Chow YC, Eber RM, Tsao Y-P, Shotwell JL, Wang H-L. Factors associated with the appearance of gingival papillae: Appearance of gingival papillae. *J Clin Periodontol.* 1 juill 2010;no-no.
28. Tarnow DP, Magner AW, Fletcher P. The Effect of the Distance From the Contact Point to the Crest of Bone on the Presence or Absence of the Interproximal Dental Papilla. *J Periodontol.* déc 1992;63(12):995-6.
29. Chu SJ, Tan JH-P, Stappert CFJ, Tarnow DP. Gingival Zenith Positions and Levels of the Maxillary Anterior Dentition. *J Esthet Restor Dent.* avr 2009;21(2):113-20.
30. Fürhauser R, Florescu D, Benesch T, Haas R, Mailath G, Watzek G. Evaluation of soft tissue around single-tooth implant crowns: the pink esthetic score: Esthetic score. *Clin Oral Implants Res.* déc 2005;16(6):639-44.
31. Belser UC, Grütter L, Vailati F, Bornstein MM, Weber H-P, Buser D. Outcome Evaluation of Early Placed Maxillary Anterior Single-Tooth Implants Using Objective Esthetic Criteria: A Cross-Sectional, Retrospective Study in 45 Patients With a 2- to 4-Year Follow-Up Using Pink and White Esthetic Scores. *J Periodontol.* janv 2009;80(1):140-51.
32. Chen J, Chiang C, Zhang Y. Esthetic evaluation of natural teeth in anterior maxilla using the pink and white esthetic scores. *Clin Implant Dent Relat Res.* oct 2018;20(5):770-7.
33. Araújo MG, da Silva JCC, de Mendonça AF, Lindhe J. Ridge alterations following grafting of fresh extraction sockets in man. A randomized clinical trial. *Clin Oral Implants Res.* avr 2015;26(4):407-12.
34. Buser D, Chen S, Wismeijer D. *ITI Treatment Guide, Volume 10: Implant Therapy in the Esthetic Zone: Current Treatment Modalities and Materials for Single-Tooth Replacements.* Quintessence Publishing. Vol. 10. 2017.
35. Buser D, Martin W, Belser UC. Optimizing esthetics for implant restorations in the anterior maxilla: anatomic and surgical considerations. *Int J Oral Maxillofac Implants.* 2004;19 Suppl:43-61.
36. Belser UC, Buser D, Hämmerle C. *ITI treatment guide volume 1: Implant therapy in the esthetic zone - single tooth replacement.* Berlin. Quintessence. 2007.

37. Buser D, Martin W, Belser U. Optimizing esthetics for implant restorations in the anterior maxilla: Anatomic and surgical considerations. In 2004. p. 43-61.
38. Lops D, Chiapasco M, Rossi A, Bressan E, Romeo E. Incidence of inter-proximal papilla between a tooth and an adjacent immediate implant placed into a fresh extraction socket: 1-year prospective study. *Clin Oral Implants Res.* nov 2008;19(11):1135-40.
39. Coachman C, Calamita M. Digital Smile Design: A Tool for Treatment Planning and Communication in Esthetic Dentistry. :10.
40. Berglundh T, Lindhe J, Ericsson I, Marinello CP, Liljenberg B, Thornsén P. The soft tissue barrier at implants and teeth. *Clin Oral Implants Res.* avr 1991;2(2):81-90.
41. Judgar R, Giro G, Zenobio E, Coelho PG, Feres M, Rodrigues JA, et al. Biological Width around One- and Two-Piece Implants Retrieved from Human Jaws. *BioMed Res Int* . 2014
42. Berglundh T, Abrahamsson I, Welander M, Lang NP, Lindhe J. Morphogenesis of the peri-implant mucosa: an experimental study in dogs. *Clin Oral Implants Res.* févr 2007;18(1):1-8.
43. Moon IS, Berglundh T, Abrahamsson I, Linder E, Lindhe J. The barrier between the keratinized mucosa and the dental implant. An experimental study in the dog. *J Clin Periodontol.* oct 1999;26(10):658-63.
44. Sanctis MD, Baldini N, Vignoletti F. Histological evidence: a review on animal studies. *J Parodontol.* 29:15.
45. Vercruyssen M, Laleman I, Jacobs R, Quirynen M. Computer-supported implant planning and guided surgery: a narrative review. *Clin Oral Implants Res.* sept 2015;26 Suppl 11:69-76.
46. Turbush SK, Turkyilmaz I. Accuracy of three different types of stereolithographic surgical guide in implant placement: an in vitro study. *J Prosthet Dent.* sept 2012;108(3):181-8.
47. Parpaiola A, Sbricoli L, Guazzo R, Bressan E, Lops D. Managing the Peri-implant Mucosa: A Clinically Reliable Method for Optimizing Soft Tissue Contours and Emergence Profile: Managing the Peri-implant Mucosa. *J Esthet Restor Dent.* oct 2013;25(5):317-23.
48. Dreiseidler T, Neugebauer J, Ritter L, Lingohr T, Rothamel D, Mischkowski RA, et al. Accuracy of a newly developed integrated system for dental implant planning. *Clin Oral Implants Res.* nov 2009;20(11):1191-9.
49. Fürhauser R, Mailath-Pokorny G, Haas R, Busenlechner D, Watzek G, Pommer B. Esthetics of Flapless Single-Tooth Implants in the Anterior Maxilla Using Guided Surgery: Association of Three-Dimensional Accuracy and Pink Esthetic Score. *Clin Implant Dent Relat Res.* oct 2015;17 Suppl 2:e427-433.

50. Zhao XZ, Xu WH, Tang ZH, Wu MJ, Zhu J, Chen S. Accuracy of computer-guided implant surgery by a CAD/CAM and laser scanning technique. *Chin J Dent Res Off J Sci Sect Chin Stomatol Assoc CSA*. 2014;17(1):31-6.
51. Tallarico M, Kim Y-J, Cocchi F, Martinolli M, Meloni SM. Accuracy of newly developed sleeve-designed templates for insertion of dental implants: A prospective multicenters clinical trial. *Clin Implant Dent Relat Res*. févr 2019;21(1):108-13.
52. Lou F-Z, Zhang M-R, Rao P-C, Luo S-H, Tang M-Y, Xiao J-G. [Precise investigation of digital guide plates applied to implant surgery of anterior teeth]. *Hua Xi Kou Qiang Yi Xue Za Zhi Huaxi Kouqiang Yixue Zazhi West China J Stomatol*. 1 avr 2020;38(2):170-6.
53. Lin C-C, Wu C-Z, Huang M-S, Huang C-F, Cheng H-C, Wang DP. Fully Digital Workflow for Planning Static Guided Implant Surgery: A Prospective Accuracy Study. *J Clin Med*. 1 avr 2020;9(4).
54. Jiang Y, Zhang Z-H, Liu H-H, Zhou H-T, Rui X, Zhang Y-Y. [Comparative study of 3D printing implant guide in different implant surgeries in anterior tooth defect area]. *Hua Xi Kou Qiang Yi Xue Za Zhi Huaxi Kouqiang Yixue Zazhi West China J Stomatol*. 1 août 2019;37(4):403-7.
55. Suksod N, Kunavisarut C, Kitisubkanchana J. Accuracy of computer-guided implantation in the placement of one-piece ceramic dental implants in the anterior region: A prospective clinical study. Lin C-P, éditeur. *PLOS ONE*. 14 sept 2020;15(9):e0237229.
56. Zhang X, Wang M, Mo A. An alternative method for immediate implant-supported restoration of anterior teeth assisted by fully guided templates: A clinical study. *J Prosthet Dent*. 29 sept 2020;
57. Kraft B, Frizzera F, de Freitas RM, de Oliveira GJLP, Marcantonio Junior E. Impact of fully or partially guided surgery on the position of single implants immediately placed in maxillary incisor sockets: A randomized controlled clinical trial. *Clin Implant Dent Relat Res*. 1 sept 2020;

## **Table des illustrations**

- Figures :

Figure 1 : Capture d'écran de coupes sagittales de Cone Beam

Figure 2 : Photographie d'un édentement de la 12

Figure 3 : Photographie d'un guide radiologique de la 12

Figure 4 : Capture d'écran d'une planification numérique d'implants en 15 et 14

Figure 5 : Implants en 1 partie et en 2 parties

Figure 6 : Photographie d'un parodonte sain

Figure 7 : Photographie d'une ligne du sourire haute

Figure 8 : Photographie d'une ligne du sourire moyenne

Figure 9 : Photographies et Cone Beam des types d'alvéoles

Figure 10 : Photographie de la ligne des collets maxillaire

Figure 11 : White Esthetic Score : 1 = forme de la dent ; 2 = Volume de la couronne ; 3 = Couleur de la couronne ; 4 = Texture de surface ; 5 = Translucidité et caractérisation

Figure 12 : Pink Esthetic Score : 1 = le niveau de la papille mésiale ; 2 = niveau de la papille distale ; 3 = niveau de la ligne d'émergence ; 4 = contour des tissus mous ; 5 = convexité vestibulaire des tissus mous ; 6 = couleur de la muqueuse péri-implantaire ; 7 = texture de la muqueuse péri-implantaire

Figure 13 : Capture d'écran d'un DSD

Figure 14 : Capture d'écran d'une planification implantaire

Figure 15 : Capture d'écran de la densité osseuse selon le logiciel de planification

Figure 16 : Photographie d'un provisoire sur implant

Figure 17 : Photographie du provisoire vissé sur l'analogue d'implant

Figure 18 : Photographie de l'empreinte du profil d'émergence

Figure 19 : Photographie du transfert vissé à l'analogue

Figure 20 : Photographie de la mise en place de la résine

Figure 21 : Photographie d'un guide chirurgical à appui dentaire

Figure 22 : Photographie d'un guide chirurgical a appui muqueux

Figure 23 : Photographie d'un guide chirurgical a appui osseux

Figure 24a : Photographie de la situation initiale en vue vestibulaire  
Figures 24b : Radiographie rétro alvéolaire de la dent 11  
Figure 25 : Capture d'écran de la planification implantaire de la 11  
Figure 26 : Photographie du guide chirurgical et de la prothèse provisoire sur implant  
Figure 27 : Photographie de l'alvéole post extraction  
Figure 28 : Photographie de la mise en place de l'implant à travers le guide  
Figure 29 : Photographie de la prothèse provisoire en post opératoire à J 0  
Figure 30 : Radiographie rétro alvéolaire de l'implant 11 à J 0  
Figure 31 : Photographie de la prothèse provisoire à J 7  
Figure 32 : Photographie du berceau gingival en vue occlusale de la 11  
Figure 33 : Photographie de la prothèse définitive de la 11  
Figure 34 : Photographie de la situation à 1 an et demi

- Schémas :

Schéma 1 : Déroulement de la planification implantaire  
Schéma 2 : Représentation des 3 étages de la face  
Schéma 3 : Axe implantaire idéal en secteur esthétique  
Schéma 4 : Épaisseur d'os vestibulaire minimale en secteur esthétique  
Schéma 5 : Enfouissement idéal selon le type d'implant en secteur esthétique  
Schéma 6 : Distance minimale dent - implant  
Schéma 7 : Espace biologique péri implantaire  
Schéma 8 : Classification de Lekholm et Zarb  
Schéma 9 : Déviation entre la planification et la position clinique de l'implant  
Schéma 10 : Sélection des articles

- Tableaux :

Tableau 1 : Facteurs de risques esthétiques en implantologie selon ITI volume 10

Tableau 2 : Tableau comparatif des différents types de guides chirurgicaux

Tableau 3 : Tableau comparatif des différentes utilisations des guides chirurgicaux

Tableau 4 : Rapport Cout / Bénéfice des guides chirurgicaux

Tableau 5 : Tableau des valeurs mesurées dans les articles de la revue de la littérature

Tableau 6 : Tableau des moyennes et des écarts types des valeurs mesurées

- Graphiques :

Graphique 1 : Valeurs de la déviation coronale selon les études de la revue de la littérature

Graphique 2 : Valeurs de la déviation apicale selon les études de la revue de la littérature

Graphique 3 : Valeurs de la déviation angulaire selon les études de la revue de la littérature

Graphique 4 : Valeurs de la profondeur selon les études de la revue de la littérature

## *Serment d'Hippocrate*

*En présence des Maîtres de cette Faculté, de mes chers condisciples, devant l'effigie d'Hippocrate,*

*Je promets et je jure, au nom de l'Être Suprême, d'être fidèle aux lois de l'Honneur et de la probité dans l'exercice de La Médecine Dentaire.*

*Je donnerai mes soins gratuits à l'indigent et n'exigerai jamais un salaire au-dessus de mon travail, je ne participerai à aucun partage clandestin d'honoraires.*

*Admis dans l'intérieur des maisons, mes yeux ne verront pas ce qui se passe, ma langue taira les secrets qui me seront confiés et mon état ne servira pas à corrompre les mœurs ni à favoriser le crime.*

*Je ne permettrai pas que des considérations de religion, de nation, de race, de parti ou de classe sociale viennent s'interposer entre mon Devoir et mon patient.*

*Je garderai le respect absolu de la vie humaine dès sa conception.*

*Même sous la menace, je n'admettrai pas de faire usage de mes connaissances médicales contre les lois de l'Humanité.*

*Respectueux et reconnaissant envers les Maîtres, je rendrai à leurs enfants l'instruction que j'ai reçue de leurs pères.*

*Que les hommes m'accordent leur estime si je suis fidèle à mes promesses,*



## Approbation – Improbation

Les opinions émises par les dissertations présentées, doivent être considérées comme propres à leurs auteurs, sans aucune approbation ou improbation de la Faculté de Chirurgie dentaire (1).

Lu et approuvé,

Vu,  
Nice, le

Le Président du jury,

Le Doyen de la Faculté de  
Chirurgie Dentaire de l'UNS

Professeur Marie France Bertrand

Professeur Laurence LUPI

(1) Les exemplaires destinés à la bibliothèque doivent être obligatoirement signés par le Doyen et par le Président du Jury.



**Raphaël Pinto**

# APPORT DE LA CHIRURGIE GUIDÉE EN SECTEUR ESTHÉTIQUE : REVUE DE LA LITTÉRATURE

**Thèse** : Chirurgie Dentaire, Nice, 2020, n°42-57-21-08

**Directeur de thèse** : CHARBIT Mathieu

**Mots-clés** : Implant, Chirurgie guidée, Secteur esthétique, Précision

## **Résumé:**

Depuis les années 80, l'implantologie s'est démarquée comme une discipline à part entière dans l'odontologie. Elle a su tirer profit de l'essor des nouvelles technologies numériques avec l'évolution de l'imagerie tridimensionnelle et de l'informatique. Celles-ci ont pour but de faciliter et de perfectionner l'ensemble de la thérapeutique implantaire, de la préparation chirurgicale à la prothèse. Dans le même temps, l'exigence esthétique en secteur antérieur n'a cessé de croître. Avec l'apparition des logiciels de planification, différents guides chirurgicaux ont pu voir le jour. Ceux-ci ont pour but de faire coïncider la planification de la position implantaire numérique avec la réalité clinique. Nous nous sommes questionnés sur la précision des guides à appui dentaire ayant pour but de positionner un implant en secteur esthétique. Pour tenter d'y répondre, nous avons réalisé une analyse scientifique à partir d'articles de littérature se basant sur la précision de ces mêmes guides.