



HAL
open science

Apports des propriétés biomécaniques des alliages à base de Nickel-Titane pour les dispositifs d'interception de l'insuffisance transversale maxillaire

Lauren Mellul

► To cite this version:

Lauren Mellul. Apports des propriétés biomécaniques des alliages à base de Nickel-Titane pour les dispositifs d'interception de l'insuffisance transversale maxillaire. Sciences du Vivant [q-bio]. 2020. dumas-03274954

HAL Id: dumas-03274954

<https://dumas.ccsd.cnrs.fr/dumas-03274954>

Submitted on 30 Jun 2021

HAL is a multi-disciplinary open access archive for the deposit and dissemination of scientific research documents, whether they are published or not. The documents may come from teaching and research institutions in France or abroad, or from public or private research centers.

L'archive ouverte pluridisciplinaire **HAL**, est destinée au dépôt et à la diffusion de documents scientifiques de niveau recherche, publiés ou non, émanant des établissements d'enseignement et de recherche français ou étrangers, des laboratoires publics ou privés.



Distributed under a Creative Commons Attribution - NonCommercial - NoDerivatives 4.0 International License



AVERTISSEMENT

Cette thèse d'exercice est le fruit d'un travail approuvé par le jury de soutenance et réalisé dans le but d'obtenir le diplôme d'État de docteur en chirurgie dentaire. Ce document est mis à disposition de l'ensemble de la communauté universitaire élargie.

Il est soumis à la propriété intellectuelle de l'auteur. Ceci implique une obligation de citation et de référencement lors de l'utilisation de ce document.

D'autre part, toute contrefaçon, plagiat, reproduction illicite encourt toute poursuite pénale.

Code de la Propriété Intellectuelle. Articles L 122.4

Code de la Propriété Intellectuelle. Articles L 335.2 - L 335.10



UNIVERSITÉ DE PARIS

UFR D'ODONTOLOGIE - MONTROUGE

Année 2020

N° M086

THÈSE

POUR LE DIPLÔME D'ÉTAT DE DOCTEUR EN CHIRURGIE DENTAIRE

Présentée et soutenue publiquement le : 03 novembre 2020

Par

Lauren MELLUL

**Apports des propriétés biomécaniques des alliages à base
de Nickel-Titane pour les dispositifs d'interception de l'insuffisance
transversale maxillaire**

Dirigée par Mme le Docteur Eléa Ouadi

JURY

Mme le Professeur Elvire Le Norcy

Président

Mme le Professeur Sibylle Vital

Assesseur

Mme le Docteur Agnès Kamoun

Assesseur

Mme le Docteur Eléa Ouadi

Assesseur

Mme le Docteur Anne-Sophie Porot

Invité



Tableau des enseignants de l'UFR

DÉPARTEMENTS	DISCIPLINES	PROFESSEURS DES UNIVERSITÉS	MAÎTRES DE CONFÉRENCES
1. DÉVELOPPEMENT, CROISSANCE ET PRÉVENTION	ODONTOLOGIE PÉDIATRIQUE	Mme DURSUN Mme VITAL	Mme BONNET M. COURSON Mme SMAIL-FAUGERON Mme VANDERZWALM
	ORTHOPÉDIE DENTO-FACIALE	Mme LE NORCY	Mme BENAHMED M. DUNGLAS Mme KAMOUN
	PRÉVENTION, ÉPIDÉMIOLOGIE, ÉCONOMIE DE LA SANTÉ ET ODONTOLOGIE LÉGALE	M. PIRNAY	Mme GERMA
2. CHIRURGIE ORALE, PARODONTOLOGIE, BIOLOGIE ORALE	PARODONTOLOGIE	Mme COLOMBIER Mme GOSSET	M. BIOSSE DUPLAN M. BRUN (MCU associé) M. GUEZ
	CHIRURGIE ORALE	M. MAMAN Mme RADOÏ	Mme EJEIL M. GAULTIER M. HADIDA M. MOREAU M. NGUYEN Mme TAÏHI
	BIOLOGIE ORALE	Mme CHAUSSAIN M. GOGLY Mme SÉGUIER Mme POLIARD	Mme ANDRIQUE (MCU associée) M. ARRETO Mme BARDET (MCF) M. BOUCHET (MCF) Mme CHARDIN M. FERRE M. LE MAY
3. RÉHABILITATION ORALE	DENTISTERIE RESTAURATRICE ENDODONTIE	Mme BOUKPESSI Mme CHEMLA	Mme BERÈS Mme BESNAULT M. BONTE Mme COLLIGNON M. DECUP Mme GAUCHER
	PROTHÈSES	Mme WULFMAN	M. CHEYLAN M. DAAS M. DOT M. DUPAGNE (MCU associé) M. EID Mme FOUILLOUX-PATEY Mme GORIN M. RENAULT M. RIGNON-BRET M. TRAMBA
	FONCTION-DYSFONCTION, IMAGERIE, BIOMATÉRIAUX	M. SALMON	M. ATTAL Mme BENBELAÏD Mme BENOÎT A LA GUILLAUME (MCF) M. BOUTER M. CHARRIER M. CHERRUAU M. FLEITER Mme FRON CHABOUIS Mme MANGIONE Mme TILOTTA
	PROFESSEURS ÉMÉRITES	M. BÉRENHOLC Mme BRION Mme FOLLIGUET M. LASFARGUES M. LAUTROU	M. LEVY M. PELLAT M. PIERRISNARD M. SAFFAR Mme WOLIKOW

Liste mise à jour le 06 octobre 2020

Remerciements

À Mme le Professeur Elvire Le Norcy,

Docteur en Chirurgie dentaire

Docteur de l'Université Sorbonne Paris Cité

Habilitée à Diriger des Recherches

Professeur des Universités, UFR d'Odontologie - Montrouge

Praticien hospitalier, Assistance Publique-Hôpitaux de Paris

Vous me faites l'honneur de présider ce jury de thèse d'exercice, merci pour votre gentillesse et votre bienveillance à mon égard tout au long de mes années d'internat, mais aussi pour votre douceur, votre implication et l'attention que vous portez à vos internes. Merci pour la qualité de vos enseignements, cliniques et théoriques, pour avoir été à l'écoute, j'ai beaucoup apprécié travailler à vos côtés. Je tiens à vous exprimer mon plus profond respect.

À Mme le Professeur Sibylle Vital,

Docteur en Chirurgie dentaire

Ancien Interne des Hôpitaux

Docteur de l'Université Paris Descartes

Habilitée à Diriger des Recherches

Professeur des Universités, UFR d'Odontologie - Montrouge

Praticien Hospitalier, Assistance Publique-Hôpitaux de Paris

Vice-Doyen de l'UFR d'Odontologie - Montrouge

Vous me faites l'honneur de siéger au sein de ce jury. Merci pour la qualité de votre enseignement tant clinique que théorique, votre bienveillance à mon égard et votre gentillesse tout au long de mes années d'externat à Colombes.

À Mme le Docteur Agnès Kamoun,

Docteur en Chirurgie dentaire

Spécialiste qualifiée en Orthopédie dento-faciale

Docteur de l'Université Paris Descartes

Maitre de Conférences des Universités, UFR d'Odontologie - Montrouge

Praticien Hospitalier, Assistance Publique-Hôpitaux de Paris

Vous me faites l'honneur de siéger au sein de ce jury. Je tiens à vous témoigner ma plus profonde reconnaissance à la fois pour la qualité de votre enseignement, tant clinique que théorique, mais aussi pour votre gentillesse tout au long de mon internat.

À Mme le Docteur Eléa Ouadi,

Docteur en Chirurgie dentaire

Spécialiste qualifiée en Orthopédie dento-faciale

Ancien Interne des Hôpitaux

Assistant Hospitalo-Universitaire, UFR d'Odontologie - Montrouge

Je ne saurais jamais trop te remercier pour ton aide précieuse à la réalisation de cette thèse, pour ton encadrement et ton soutien. Tu as été d'une grande disponibilité tout au long de ce travail, toujours de bonne humeur et rassurante à mon égard. Tes remarques pertinentes m'ont permis de m'améliorer et de me tirer vers le haut. J'ai eu la chance de croiser ton chemin et je tiens à t'exprimer mon plus profond respect.

À Mme Le Docteur Anne-Sophie Porot,

Docteur en Chirurgie dentaire

Assistant Hospitalo-Universitaire, UFR d'Odontologie - Montrouge

Merci d'avoir accepté de faire partie de ce jury. Pour ta gentillesse, ta bienveillance, ton sourire quotidien, je tiens à te témoigner mon respect et à te remercier pour ces trois belles années passées à tes côtés. Tu as permis à ce projet de voir le jour, sans toi rien n'aurait été possible.

Remerciements :

À tous mes Professeurs de Colombes,

Aux Dr Vital, Dr Vanderzwalm, Dr Nguyen, Dr Mester, Dr Jacq, Dr Garboua, Dr Colombier, Dr Daas, Dr Collignon, Dr Sevin, Dr Renoux, Dr Toussaint. Je souhaite vous remercier pleinement pour vos enseignements au cours de mes années d'externat à Louis-Mourier.

À tous mes Professeurs de Bretonneau,

Aux Dr Le Norcy, Dr Dunglas, Dr Kamou, Dr Benahmed. Je tiens à vous remercier pour tout ce que vous m'avez appris sur notre belle spécialité, pour votre implication et votre dévouement.

À tous mes amis,

À Celia, ma meilleure source media actus, ma Rebec que j'adore, ma Laura S. qui a toujours été présente, ma Laura G. qui n'a pas hésité à être mon cobaye en première année,

À ma meilleure amie Juliette que j'aime plus que tout qui me fait rêver avec ses couchers du soleil, merci pour toutes ces discussions Whatsapp qui n'en finiront jamais je l'espère,

À ma seule et unique binôme adorée Farah, à ces deux années d'externat avec toi que je n'oublierai jamais et merci d'avoir toujours été là pour moi, j'espère pour encore de nombreuses années,

À Arpita, merci pour tes conseils si précieux, j'admire la femme féministe et engagée que tu es,

À Jenny, une des plus belles découvertes de Bretonneau! J'espère qu'on sera encore là l'une pour l'autre pendant encore longtemps,

À Lalita, ma co-interne adorée toujours de bons conseils et toujours là pour m'aider dans mes décisions,

À mes co-internes de Bretonneau, Paupau, ton rire nous manque dans le service, Lyora, Jenn et nos commandes Bozen, Agathe, que je suis à la trace depuis Colombes, à Shahir, Michel, Alicia, Diane, Ryme, Ines, Marie-Amélie...

À ma promo adorée : à Sacha, merci pour tes imitations qui nous ont éclatés de rire aux pauses dej, à Nemrod, je sais que je te cherche beaucoup mais c'est de l'amitié au fond tkt, à ma Julie et nos commandes The Kooples merci d'être là je t'adore, à ma Layal, qui s'inquiète toujours pour ses patients alors que tout va bien t'es la meilleure!, à ma Léa merci d'être aussi généreuse et gentille avec nous tous, toujours souriante, toujours là quand il faut j'espère qu'on restera amies pour très longtemps encore , et enfin à Ilana, merci pour ton franc parler, pour ta façon de dire tout haut ce que les gens n'osent pas dire, merci pour nous avoir fait autant rire ces 3 années, je vous aime tous.

À GG, merci pour tout ce que vous nous avez donné pendant ces 3 années d'internat, merci pour votre bonne humeur, votre gentillesse, votre dévouement, votre générosité envers tous vos internes, merci pour tout ce temps passé à nous aider, à nous écouter, à nous soutenir, à nous apprendre et à nous transmettre votre passion pour l'orthodontie. Vous m'avez fait aimer l'orthodontie. Ces années d'internat resteront à jamais gravées dans ma mémoire, et c'est entièrement grâce à vous. Vous êtes notre Cadeau GG.

Merci à toute la famille Dray pour m'avoir accueillie si chaleureusement dans votre famille.

Merci à mes oncles, tantes, cousins et cousines, à mes grands-parents que j'aime tant.

À ma soeur, merci pour tout l'amour qu'on se porte depuis toutes petites, je t'aime de tout mon coeur et je suis fière de toi et de la femme que tu es devenue.

À ma belle soeur Cyrielle, merci d'être toujours aussi gentille, douce et compréhensive.

À mes parents, merci pour tout ce que vous avez fait pour moi, je vous dois toute ma réussite dans les études, vous êtes les personnes les plus importantes à mes yeux, et je ne serai pas là où j'en suis aujourd'hui sans vous. Merci pour votre soutien quotidien, votre aide inconditionnelle, votre présence à chaque instant de ma vie. Je vous aime du plus profond de mon coeur.

À Jordan, merci d'être toujours là pour moi, de me soutenir, d'être toujours aussi franc et honnête quand j'en ai besoin, merci pour tout l'amour qu'on se porte depuis ces 6 belles années. Je suis fière de toi et de la personne que tu es. Je t'aime.

Table des matières

INTRODUCTION	3
1 : L'INTERCEPTION DES ANOMALIES DE LA DIMENSION TRANSVERSALE MAXILLAIRE : MOYENS DE TRAITEMENT CONVENTIONNELS	5
1.1 RAPPELS ANATOMIQUES DU MAXILLAIRE : CROISSANCE ET SUTURES	5
1.1.1 <i>La suture palatine intermaxillaire et croissance suturale</i>	6
1.1.2 <i>La croissance remodelante</i>	9
1.2 ANOMALIES MAXILLAIRES PAR DEFICIT TRANSVERSAL : DIAGNOSTIC ET OBJECTIFS THERAPEUTIQUES	10
1.2.1 <i>Diagnostic des malocclusions par insuffisance maxillaire</i>	11
1.2.2 <i>Cahier des charges des dispositifs interceptifs d'expansion maxillaire</i>	15
1.3 MOYENS DE TRAITEMENT INTERCEPTIFS CONVENTIONNELS ACTUELS.....	16
1.3.1 <i>Expansion active</i>	17
1.3.2 <i>Expansion passive</i>	22
2 : APPORTS DES ALLIAGES EN NICKEL-TITANE DANS LA CONCEPTION DES DISPOSITIFS D'EXPANSION MAXILLAIRE	24
2.1 RAPPELS DES PROPRIETES MECANQUES DES ALLIAGES METALLIQUES	24
2.2 PROPRIETES MECANQUES DES ALLIAGES EN NICKEL-TITANE.....	26
2.2.1 <i>La transformation martensitique</i>	26
2.2.2 <i>Propriétés pseudo-élastiques</i>	29
2.3 APPLICATIONS CLINIQUES AUX DISPOSITIFS D'EXPANSION PALATINE	33
2.3.1 <i>NiTi Palatal Expander</i>	33
2.3.2 <i>Transforce orthodontique</i>	38
3 : COMPARAISON DES DISPOSITIFS D'EXPANSION MAXILLAIRE EN NICKEL-TITANE ET CONVENTIONNELS EN ACIER ELGILOY	42
3.1 FORCES ET PRESSIONS DELIVREES.....	42
3.1.1 <i>Intérêt des forces douces et constantes</i>	42
3.1.2 <i>Notion de force optimale</i>	43
3.1.3 <i>Forces délivrées selon le dispositif</i>	46
3.2 EFFETS SQUELETTIQUES	47
3.2.1 <i>Effets sur l'ensemble de la face</i>	47
3.2.2 <i>Effets sur le massif facial supérieur</i>	48
3.3 EFFETS DENTO-ALVEOLAIRES	51
3.3.1 <i>Quad'helix</i>	51

3.3.2 NiTi Palatal Expander	53
3.3.3 Transforces orthodontiques.....	54
3.4 EFFETS PARODONTAUX.....	54
3.4.1 Effets sur le parodonte profond.....	55
3.4.2 Effets sur le parodonte superficiel	56
3.5 QUELLE STABILITE DE L'EXPANSION ?	58
3.6 QUALITE DE VIE DU PATIENT	59
4 : ETUDE CLINIQUE REALISEE AU SEIN DE L'HOPITAL BRETONNEAU.....	61
4.1 OBJECTIF DE L'ETUDE	61
4.2 MATERIELS ET METHODES.....	61
4.2.1 Critères d'inclusion	61
4.2.2 Critères de non-inclusion	62
4.2.3 Echantillonnage.....	62
4.3 PROTOCOLE D'ETUDE.....	62
4.3.1 Entretien clinique.....	62
4.3.2 Examen clinique.....	63
4.3.3 Etapes cliniques de traitement	63
4.4 RESULTATS ET CONCLUSION.....	66
CONCLUSION	67
BIBLIOGRAPHIE	68
TABLE DES FIGURES.....	77
TABLE DES TABLEAUX.....	79
ANNEXES.....	80

Introduction

Les anomalies de la dimension transversale font partie des malocclusions les plus fréquemment rencontrées dans la pratique de l'orthodontie interceptive. Elles peuvent être d'origine maxillaire, mandibulaire, squelettique ou alvéolaire, et s'observent dès lors que le diamètre transversal du maxillaire ou de la mandibule subit une diminution ou une augmentation. Leur prise en charge préventive et interceptive, dès le plus jeune âge, est une priorité pour l'orthodontiste et les acteurs intervenant autour de l'enfant. La prévalence des occlusions inversées postérieures varie selon les études épidémiologiques¹²³ entre 4 %⁴ et 23,3 %⁵. Cette fréquence importante des anomalies de la dimension transversale implique la nécessité de leur accorder une attention particulière et de les rechercher systématiquement. Elles sont traitées en premier lieu, avant toute correction des anomalies des dimensions verticales et antéro-postérieures.

Il existe deux catégories d'anomalies par insuffisance maxillaire, l'endoalvéolie, qui correspond à une inclinaison linguale des procès alvéolaires maxillaires, d'origine alvéolaire, et l'endognathie, qui correspond à une inclinaison verticale des procès alvéolaires maxillaires, d'origine basale.

Ces anomalies sont le plus souvent d'étiologie fonctionnelle ou secondaire, notamment dans les situations de dysfonction linguale positionnelle basse qui n'accompagne alors pas la stimulation de la croissance transversale du maxillaire.

Il est admis qu'un traitement précoce est essentiel, nécessaire, et réalisable dès le diagnostic de la malocclusion, parfois dès la denture temporaire. Sa correction immédiate permet au maxillaire et à la mandibule de reprendre une croissance harmonieuse dans les trois dimensions de l'espace. En effet, l'occlusion inversée postérieure agit comme un verrou occlusal empêchant la croissance harmonieuse de l'os maxillaire. Si le trouble n'est pas décelé ni traité à temps, il peut aboutir à l'âge adulte à des asymétries faciales. Ainsi, une latéro-déviations mandibulaire initialement cinétique peut aboutir à une latérogathie mandibulaire dont la prise en charge peut impliquer une chirurgie maxillo-faciale. Les traitements précoces sont donc fortement indiqués et différents appareillages fixes ou amovibles, adaptés aux anomalies et aux stades de denture, peuvent être proposés. Des dispositifs d'expansion palatine en alliages de type Nickel-titane sont aujourd'hui proposés afin de délivrer des forces légères

¹ Keski-Nisula et al., « Occurrence of malocclusion and need of orthodontic treatment in early mixed dentition ».

² Karaiskos et al., « Preventive and interceptive orthodontic treatment needs of an inner-city group of 6- and 9-year-old canadian children ».

³ Ng'ang'a et al., « The prevalence of malocclusion in 13- to 15-year-old children in nairobi, kenya ».

⁴ Bilgic, Gelgor, et Celebi, « Malocclusion prevalence and orthodontic treatment need in central anatolian adolescents compared to european and other nations' adolescents ».

⁵ Shalish et al., « Prevalence of dental features that indicate a need for early orthodontic treatment ».

et continues sur les arcades dentaires. En effet, ces matériaux présentent un rapport charge/flexion plus faible que les matériaux en acier conventionnels et donc plus proches de la physiologie dentaire et parodontale, ce qui les rend intéressants d'un point de vue biologique. L'objectif de ce travail est d'étudier l'intérêt des biomatériaux à mémoire de forme pour la prise en charge des anomalies de la dimension transversale. Actuellement, les dispositifs en alliage à mémoire de forme ne permettent de corriger que les insuffisances transversales maxillaires. Dans un premier temps, les différents moyens de traitement interceptif conventionnels seront présentés, puis les nouvelles stratégies thérapeutiques et l'apport des alliages à mémoire de forme seront développés. Enfin, une comparaison sera réalisée entre les dispositifs d'expansion palatine en Nickel-Titane et les dispositifs en acier elgiloy conventionnels.

1 : L'interception des anomalies de la dimension transversale maxillaire : moyens de traitement conventionnels

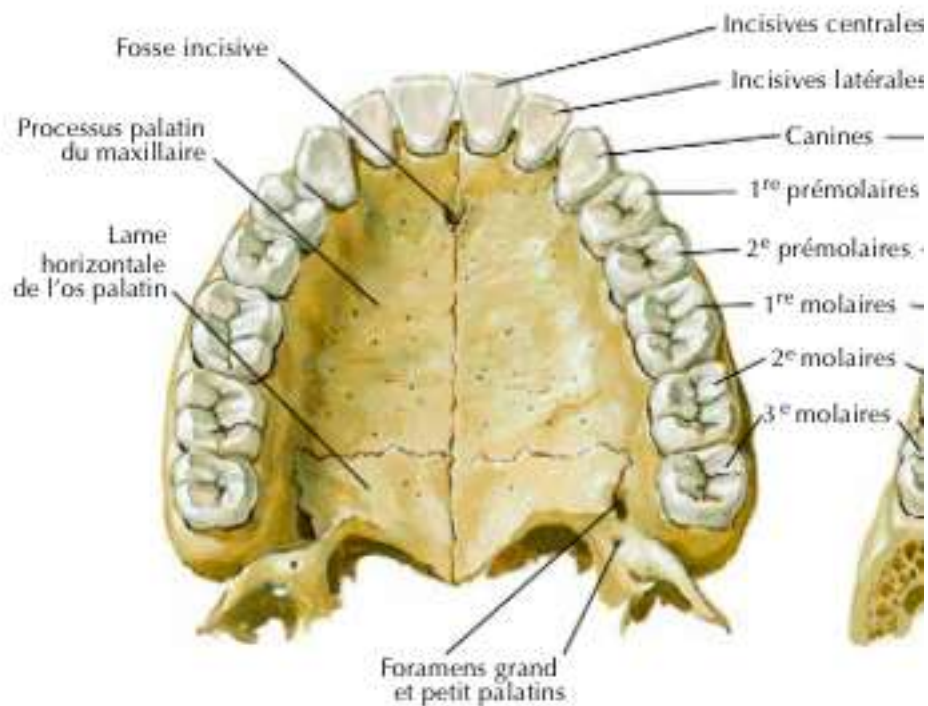
1.1 Rappels anatomiques du maxillaire : croissance et sutures

La plupart des traitements d'orthopédie-dento-faciale s'adressent à des sujets en période de croissance. La croissance est une notion quantitative associée à la maturation qui est une notion qualitative et fonctionnelle. La connaissance des mécanismes de la croissance crânio-faciale, et ici plus particulièrement de l'os maxillaire, permet une meilleure compréhension de la morphologie naturelle, de l'étiologie des pathologies et ainsi l'évaluation du pronostic et l'utilisation des outils thérapeutiques adaptés.

L'os maxillaire est un os pair, symétrique et statique de type membraneux originaire des crêtes neurales. Il compose l'essentiel du squelette de la face et la partie supérieure des mâchoires⁶. En effet, c'est un os central dans la constitution du puzzle facial, autour duquel s'agencent les autres systèmes osseux faciaux. Il en résulte que tout incident de croissance d'un élément aura des retentissements sur celle des autres. Il est formé d'un corps et de quatre processus respectivement zygomatique, frontal, alvéolaire et palatin, qui participent à la constitution des cavités nasales et orale. Les os maxillaires sont réunis entre eux par un système de sutures. Les processus palatins se rejoignent pour former la suture intermaxillaire et les lames horizontales des os palatins forment quant à eux la suture interpalatine. Ces deux sutures sont généralement réunies sous une seule entité : la suture médio-palatine ou suture palatine intermaxillaire (cf. figure 1).

⁶ Norton et al., *Netter, Précis d'anatomie clinique de la tête et du cou.*

Figure 1 : Planche anatomique de l'os maxillaire et des dents permanentes maxillaires



Source : Netter, *Atlas of human anatomy*, 2011.

Il existe deux types de croissances osseuses en fonction de leur origine embryologique. Les os d'origine cartilagineuse ou enchondrale ont une croissance en grande partie influencée par des facteurs héréditaires et les os d'origine membraneuse sont plutôt soumis aux facteurs environnementaux. La croissance du maxillaire se fait principalement par sollicitation des sutures et croissance suturale ainsi que par croissance appositionnelle grâce aux phénomènes d'appositions/résorptions. De type membraneux mais appendu à l'os frontal, il est en partie sous l'influence de la croissance enchondrale de la base du crâne. C'est un os malléable sous l'influence des forces auxquelles il est soumis.

1.1.1 La suture palatine intermaxillaire et croissance suturale

1.1.1.1 La suture palatine inter-maxillaire

La suture palatine intermaxillaire est une syndesmose dont la morphologie varie au cours de la croissance. Melsen⁷ décrit trois stades de développement : le stade infantile (vers l'âge de 1 an) avec une suture large en forme de Y, le stade juvénile avec une suture sinueuse présentant des interdigitations (vers l'âge de 10 ans) et le stade adolescent où la suture est profondément intriquée avec de nombreuses inter-digitations constituant un système mécanique de blocage.

⁷ Melsen, « Palatal growth studied on human autopsy material : a histologic microradiographic study ».

Angelieri et al⁸ décrivent cinq stades de maturations de la suture palatine intermaxillaire à partir de l'étude d'images radiologiques 3D acquises à partir d'un CBCT (Cone-Beam Computed Tomography). Au stade A, la suture palatine inter-maxillaire est une ligne presque droite à haute densité avec peu ou pas d'inter-digitations. Au stade B, elle prend une forme irrégulière et se présente sous la forme d'une ligne à haute densité festonnée. Les patients du stade B peuvent également présenter de petites zones où l'on voit deux lignes parallèles, festonnées, à haute densité proches les unes des autres et séparées par de petits espaces à faible densité. Au stade C, la suture se présente sous la forme de deux lignes parallèles, festonnées, de haute densité, proches les unes des autres, séparées par de petits espaces de faible densité dans les os maxillaires et palatins. Elle peut être droite ou irrégulière. Au stade D, la suture médiane palatine apparaît dans l'os palatin et la maturation progresse de postérieur en antérieur. Dans la partie maxillaire de la suture, la fusion n'a pas encore eu lieu et peut encore être vue sous la forme de deux lignes à haute densité séparées par de petits espaces à faible densité. Enfin au stade E, une fusion de la suture s'est produite dans l'os maxillaire et la densité osseuse est la même que dans les autres régions du palais (cf. figure 2).

En 1977, Persson et al⁹ tentent d'évaluer l'âge d'ossification de la suture palatine, à partir d'autopsies de 24 sujets âgés de 15 à 35 ans. Ils concluent qu'il existe une grande variabilité entre les individus concernant l'âge d'apparition et le degré d'ossification de la suture. La fermeture de la suture se ferait d'abord dans la partie postérieure et dans la partie orale, par rapport à la partie nasale.

Les travaux de Won Moon montrent qu'une disjonction maxillaire est parfois possible chez le jeune adulte sans intervention chirurgicale, en utilisant un dispositif d'expansion à ancrage osseux sur minivis^{10,11} (MARPE : miniscrew assisted rapid palatal expander).

Actuellement, il n'existe donc aucun véritable consensus concernant l'âge d'ossification de la suture palatine, au vu des résultats obtenus sur la dimension transversale avec les dispositifs d'expansion palatine à ancrage osseux, qui semblent confirmer les résultats de Persson de 1977.

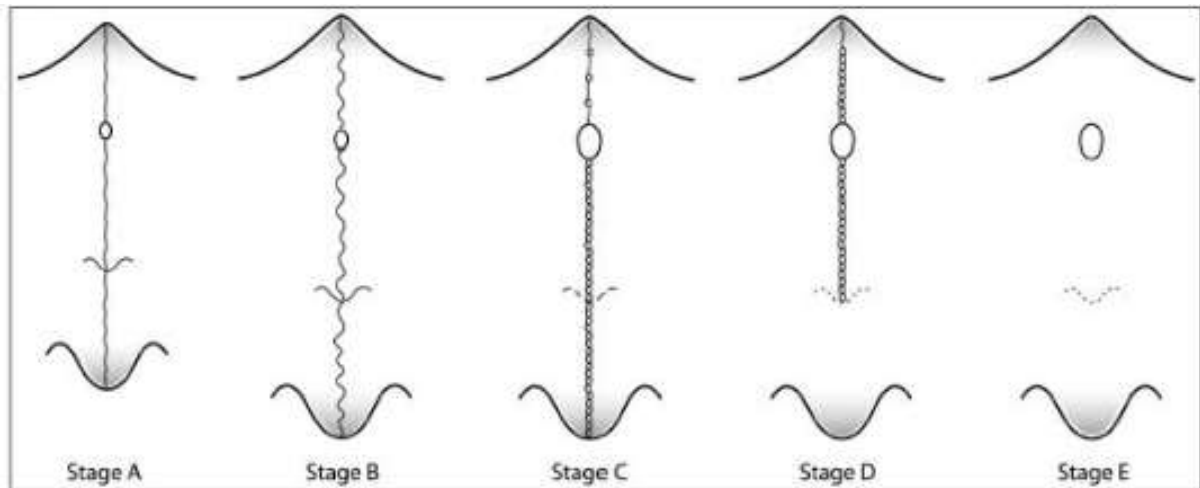
⁸ Angelieri et al., « Midpalatal suture maturation : classification method for individual assessment before rapid maxillary expansion ».

⁹ Persson et Thilander, « Palatal suture closure in man from 15 to 35 years of age ».

¹⁰ Moon, « Non-surgical treatment of transverse deficiency in adults using microimplant-assisted rapid palatal expansion (marpe) ».

¹¹ Moon, « Miniscrew-assisted rapid palatal expander (marpe) : the quest for pure orthopedic movement ».

Figure 2 : Les cinq stades de maturation de la suture palatine inter-maxillaire d'après Angelieri



Source : Angelieri et al., « Midpalatal suture maturation : classification method for individual assessment before rapid maxillary expansion », 2013.

1.1.1.2 La croissance suturale

D'après Petrovic¹², la croissance suturale membraneuse est secondaire, adaptative, sans potentiel de croissance propre. Elle nécessite la stimulation de ces sutures. La croissance transversale intéresse les sutures sagittales. Selon Scott¹³, la croissance en largeur du complexe naso-maxillaire est due au rôle adaptatif des sutures sagittales qui sont des centres de croissance secondaires : synchondrose de la base du crâne et sutures inter-nasale, inter-maxillaire, inter-palatine, maxillo-zygomatiques et temporo-zygomatiques. L'accroissement dans la dimension transversale se manifeste avec le développement des fosses nasales par abaissement de la voûte palatine dans une position inférieure élargie. Elle se manifeste également par l'activité de la suture palatine intermaxillaire, qui se ferme partiellement à la fin de la croissance (environ 16/17 ans), mais dont la synostose complète survient plus tardivement à un âge variable¹⁴ (environ 25 ans). De plus, l'élargissement de la partie supérieure de la face joue un rôle dans la croissance transversale maxillaire avec le déplacement vers l'extérieur des parois latérales des cavités orbitaires.

Toutes les sutures unissant les différents os de la face et de la base du crâne représentent non seulement des éléments de fixation mais surtout des centres de croissance adaptative. D'après les travaux de Delaire¹⁵, une suture subsiste tant qu'elle subit les contraintes mécaniques à l'origine de son existence. Puis progressivement, elle se rétrécit et devient de plus en plus fibreuse jusqu'à

¹² Petrovic, « Analyse biologique des processus de contrôle de la croissance post-natale de la mandibule et du maxillaire ».

¹³ Scott, *Dento-facial development and growth*.

¹⁴ N'Guyen, Cyna-Gorse, et Vacher, « Évolution morphologique de la suture palatine médiane au cours de la vie ».

¹⁵ Delaire, « Les mécanismes de la croissance du squelette facial ».

disparaître par soudure osseuse : la synostose. Les os maxillaires subissent la poussée de la capsule du septum nasal, les actions des tissus mous environnants, les actions dynamiques des contenus orbitaires, ptérygo-maxillaires, de la langue et de la pression positive des sinus. En effet, les fonctions de déglutition, de posture linguale, de ventilation nasale physiologique des voies aériennes supérieures non obstruées ainsi que la mastication participent grandement à la croissance transversale du maxillaire. Le rôle morphogénétique de ces fonctions n'est plus discuté. Leur normalisation est par ailleurs un préalable à toute action orthopédique.

« La fonction crée l'organe et l'organe crée la fonction » (Claude Bernard).

1.1.2 La croissance remodelante

La croissance par remodelage s'effectue par phénomène d'apposition/résorption périostée. Ce phénomène est secondaire au déplacement des bases osseuses qui s'adaptent à leurs nouvelles positions au sein du massif facial. Pour Enlow¹⁶, la croissance suturale et la croissance remodelante sont indépendantes mais coordonnées et synchrones. En effet, elle s'ajoute à la croissance suturale dans le sens vertical et s'y oppose dans le sens antéro-postérieur puisque l'on tend à développer la face vers l'avant et l'autre vers l'arrière. Les pièces osseuses sont poussées vers l'avant et la partie antérieure de la face est modelée par les phénomènes de résorption qui donnent les caractères faciaux de l'adulte.

Dans la dimension transversale, une apposition osseuse importante a lieu sur la face externe des maxillaires, mais uniquement dans la partie postérieure à la zone prémolaire. La forme du palais dépend, en effet, de la qualité de la fonction respiratoire et de l'action musculaire de la langue qui conditionnent le degré de divergence des procès alvéolaires, leur hauteur, et l'importance du mouvement de descente du palais. Björk et Skieller¹⁷ ont montré à l'aide d'implants métalliques que l'activité de la suture médio-palatine se poursuit jusqu'à la fin de la croissance staturale soit vers l'âge de 16-17 ans. De plus, la croissance étant plus grande entre les implants latéraux que les implants antérieurs, ils mettent en évidence que la suture s'élargit davantage dans la partie postérieure que dans la partie antérieure, et qu'il existe donc un pivotement des deux héli-maxillaires par rapport au plan sagittal médian et donc un raccourcissement de la longueur d'arcade. Au niveau prémaxillaire, la région incisive développe une croissance antéro-postérieure par l'action combinée de la suture inter-incisive (active jusqu'à environ 4 ans), la progression oblique du procès alvéolaire, un mouvement en pont-levis à deux battants des deux héli-prémaxillaires décrit par Delaire¹⁸ ainsi que par l'éruption dentaire.

¹⁶ Enlow, *Facial growth*.

¹⁷ Björk et Skieller, « Croissance en largeur du maxillaire, étudiée par la méthode des implants ».

¹⁸ Le Diascorn, *Anatomie et physiologie des sutures de la face*.

Ces notions offrent ainsi des possibilités orthopédiques et orthodontiques par stimulation des sutures et orientation de la croissance du maxillaire. Ce dernier participe à l'esthétique du visage de par son anatomie, sa position centrale faciale et les muscles qui s'y insèrent (muscles buccinateur, élévateurs communs de l'aile du nez et de la lèvre supérieure notamment). Il est tributaire des influences environnementales et ses sutures permettent son remodelage. Sa croissance est influencée par le système nerveux central et par le comportement neuro-musculaire. La complexité des étapes qui conduisent à un os maxillaire adulte explique la diversité des troubles et malocclusions que l'on peut rencontrer, qu'ils soient d'origine embryologique, fonctionnelle ou plurifactorielle. Les principaux mécanismes de croissance étant connus, la mise en place d'appareillages ayant la capacité de modifier et/ou réorienter une croissance défavorable peut être utilisée en intervenant au moment le plus opportun. En effet, la croissance maxillaire n'a pas de pic aussi marqué que la croissance staturale et condylienne¹⁹ et s'arrête avant ces dernières. Elle s'interrompt environ 1 an avant la fin de croissance staturale et environ 2 ans avant la fin de la croissance mandibulaire. La durée du pic est similaire pour les deux sexes mais le taux de croissance et la croissance absolue sont plus importantes chez le garçon. Il y a une influence certaine de la croissance sur la thérapeutique et réciproquement. Connaître ces phénomènes est essentiel pour traiter précocement et efficacement les malocclusions de la dimension transversale maxillaire.

1.2 Anomalies maxillaires par déficit transversal : diagnostic et objectifs thérapeutiques

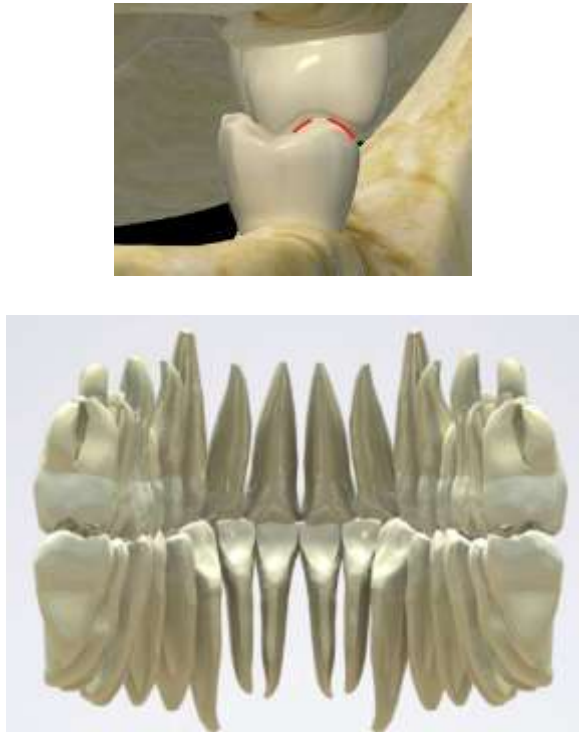
La correction des insuffisances de la croissance transversale maxillaire constitue une part importante des traitements en orthopédie dento-faciale. Elles s'instaurent précocement et peuvent être associées à d'autres dysmorphoses sagittales et/ou verticales. En effet, un trouble de l'occlusion dans une dimension de l'espace impacte souvent les autres dimensions par compensations dento-alvéolaires selon la typologie du patient. La correction de ces anomalies transversales n'est ainsi pas spontanée, et une fois corrigées, très récidivantes.

Afin de diagnostiquer et dépister correctement les malocclusions, il est important de rappeler les rapports d'occlusion fonctionnels dans la dimension transversale. La cuspide d'appui mésio-palatine de la première molaire maxillaire doit être en contact avec la fosse centrale inter-cuspidiennes de la

¹⁹ N'Guyen, Cyna-Gorse, et Vacher, « Évolution morphologique de la suture palatine médiane au cours de la vie ».

première molaire mandibulaire et les médianes incisives doivent être alignées²⁰ (cf. figure 3). L'ensemble des dents maxillaires doivent circonscrire les dents mandibulaires.

Figure 3 : Schémas de l'occlusion fonctionnelle transversale en secteurs postérieur et antérieur



Source : Orthlieb, « Fonctions occlusales : aspects physiologiques de l'occlusion dentaire humaine », 2013.

Cette occlusion postérieure idéale peut être perturbée, de manière unie ou bilatérale, avec ou sans déviation des médianes incisives. Il faut alors déterminer l'étiologie de l'anomalie : fonctionnelle, basale, alvéolaire, ou mixte.

1.2.1 Diagnostic des malocclusions par insuffisance maxillaire

Différentes formes cliniques de l'insuffisance maxillaire sont à distinguer :

- Anomalie cinétique : induit un déplacement asymétrique d'une mandibule anatomiquement symétrique par l'existence d'un contact prématuré ;
- Anomalie fonctionnelle : posture linguale non physiologique, troubles de la ventilation ;
- Anomalie dento-alvéolaire : endoalvéolie symétrique ou asymétrique ;
- Anomalie basale : endognathie symétrique ou asymétrique.

²⁰ Björk, « Cranial base development ».

Le diagnostic de ces anomalies repose sur l'anamnèse, l'examen clinique exo-buccal, endo-buccal et sur des examens complémentaires spécifiques.

Tout d'abord, le patient est interrogé sur son passé ORL, notamment sur la présence de rhinites chroniques ou d'un terrain allergique qui peuvent indiquer un profil de ventilateur oral. En effet, un déficit transversal maxillaire associé à un palais profond est fréquemment retrouvé chez les patients présentant une respiration orale dysfonctionnelle²¹. Cela témoigne du rôle que joue la ventilation nasale dans les mécanismes de croissance transversale du maxillaire. Réciproquement, la correction de cette anomalie améliore la fonction de ventilation nasale²², en diminuant la résistance nasale²³, et en augmentant le volume des cavités nasales et du naso-pharynx²⁴ ainsi que la perméabilité des voies aériennes supérieures²⁵. Il existe un lien bidirectionnel entre la ventilation orale et le déficit transversal maxillaire. La ventilation orale ne favorise pas une croissance harmonieuse du maxillaire, et le patient présentant un déficit transversal du maxillaire peut avoir des difficultés à avoir une ventilation nasale stricte. Une éventuelle obstruction des voies aériennes supérieures (tonsilles pharyngiennes hypertrophiques, amygdales hypertrophiques) doit être recherchée. Il semble que les postures linguales et labiales soient déterminantes dans la genèse des dysmorphies²⁶.

Ensuite, l'appréciation clinique du visage de face peut orienter vers le constat d'un profil de ventilateur oral, en particulier en présence d'un faciès adénoïdien. La recherche d'une asymétrie doit faire l'objet d'une attention particulière car la présence d'une latéro-déviations s'accompagne d'une déviation du menton d'un côté du visage.

À l'examen endobuccal, il convient, entre autres, d'apprécier le degré d'inflammation gingival qui peut être dû à une sécheresse buccale importante liée à une ventilation orale.

Au niveau intra-arcade, un défaut de coordination des arcades est fréquemment constaté. En effet, dans les cas d'un déficit transversal maxillaire, l'arcade maxillaire est étroite en forme de V avec une forme palatine étroite et profonde, ou encore ogivale, et la présence éventuelle d'un encombrement, souvent localisé dans le secteur antérieur incisivo-canin. On observe fréquemment une rotation mésio-palatine des premières molaires à l'origine de prématurités et d'interférences en latéralité. De plus, une arcade maxillaire en V induit une position mandibulaire plus rétruse pour permettre une harmonisation des diamètres transversaux maxillaire et mandibulaire. Ainsi, la mandibule adapte sa position au diamètre réduit du maxillaire. Un deuxième élément à prendre en compte est l'orientation des procès alvéolaires. En effet, son appréciation clinique apporte une aide au diagnostic différentiel

²¹ Drevensek et Papić, « The influence of the respiration disturbances on the growth and development of the orofacial complex ».

²² Ottaviano et al., « Nasal function before and after rapid maxillary expansion in children : a randomized, prospective, controlled study ».

²³ Enoki et al., « Effect of rapid maxillary expansion on the dimension of the nasal cavity and on nasal air resistance ».

²⁴ Lotfi et al., « Three-dimensional evaluation of airway volume changes in two expansion activation protocols ».

²⁵ Giuca et al., « Correlations between transversal discrepancies of the upper maxilla and oral breathing ».

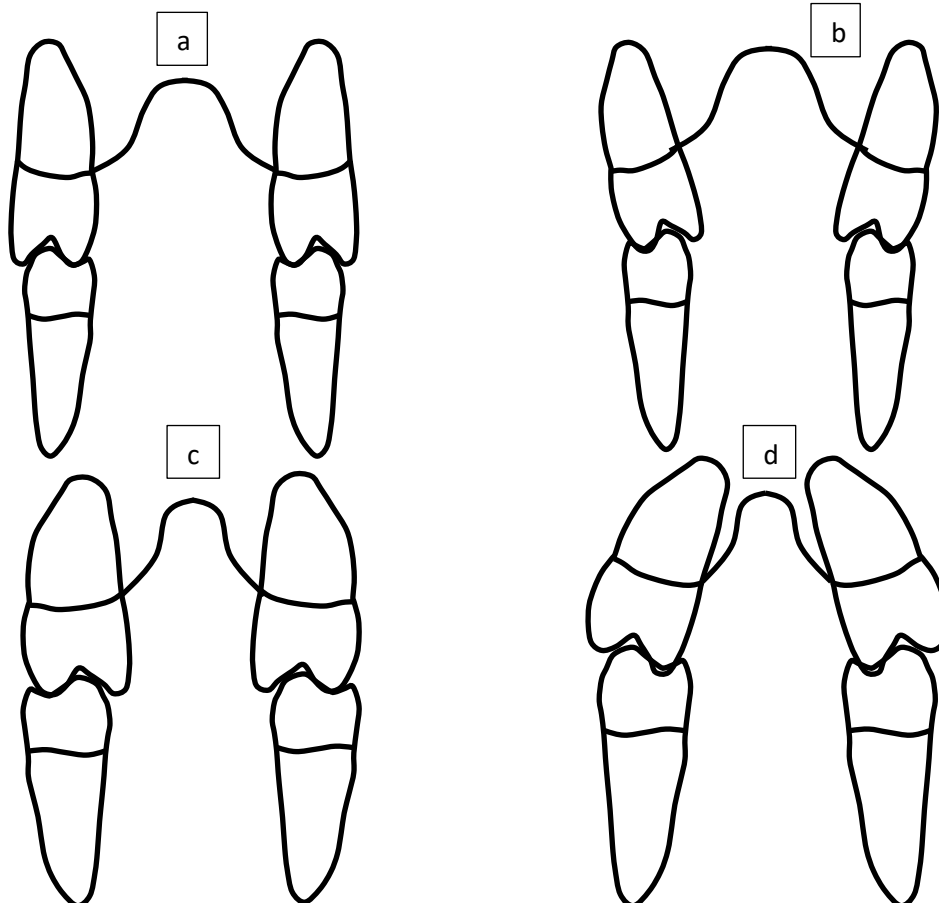
²⁶ Thibault, « La langue clé de voûte de l'équilibre ».

entre endoalvéolie et endognathie, même si le seul véritable outil diagnostique est la téléradiographie de face.

L'orientation des tables osseuses varie selon les différentes situations cliniques :

- Endognathie maxillaire non compensée au niveau dento-alvéolaire, l'origine de la malocclusion est squelettique : les dents ont un axe vertical par rapport à l'os basal et la courbe de Wilson est normale, la malformation se traduit par l'insuffisance des diamètres transversaux des bases squelettiques maxillaires (cf. figure 4 c) ;
- Endognathie compensée au niveau dento-alvéolaire : les dents ont un axe vestibulaire et la courbe de Wilson est augmentée. L'origine reste squelettique mais des compensations dento-alvéolaires existent (cf. figure 4 d) ;
- Endoalvéolie sans déficit squelettique : les dents ont un axe lingual et la courbe de Wilson est inversée, la malformation se traduit par l'insuffisance des diamètres transversaux limités aux procès alvéolaires (cf. figure 4 b).

Figure 4 : Schémas des différentes situations cliniques du déficit transversal maxillaire



Source : Auteur, 2020.

a : schéma d'une occlusion fonctionnelle sans déficit transversal maxillaire ; b : schéma d'une endoalvéolie maxillaire avec courbe de Wilson inversée ; c : schéma d'une endognathie maxillaire sans compensation dento-alvéolaire ; d : schéma d'une endognathie maxillaire avec compensation dento-alvéolaire et courbe de Wilson accentuée

Au niveau inter-arcade, les rapports d'occlusion inversés molaires représentent 3 à 5 % (symétriques ou asymétriques) des anomalies observées chez le jeune enfant²⁷. Des rapports sagittaux de classe II d'Angle peuvent masquer un déficit transversal et le repositionnement en classe I révèle alors une non-concordance des formes d'arcade. Une anomalie verticale telle qu'une béance antérieure peut aussi être associée car leurs étiologies fonctionnelles sont communes (déglutition dysfonctionnelle, succion digitale).

Lors de l'examen clinique, il est essentiel de vérifier si l'occlusion de relation centrée (ORC) coïncide avec l'occlusion d'intercuspidation maximale (OIM) afin de déterminer la présence ou non d'une instabilité occlusale évoluant vers une latéro-déviations mandibulaire. L'occlusion de relation centrée est définie comme « la position condylienne de référence la plus haute, réalisant une coaptation bilatérale condylo-disco-temporale haute, simultanée et transversalement stabilisée, suggérée et obtenue par contrôle non forcé, répétitive dans un temps donné et pour une posture corporelle donnée et enregistrable à partir d'un mouvement de rotation mandibulaire sans contact dentaire » (définition du CNO de 1984). Face à une malocclusion unilatérale, si l'OIM coïncide avec l'ORC et que les milieux ne se recentrent pas en ORC, c'est une malocclusion unilatérale vraie. Dans ce cas, le dispositif orthodontique utilisé devra présenter une action purement unilatérale par une mécanique asymétrique. Si un recentrage des milieux inter-incisifs est constaté en ORC, alors il s'agit d'une malocclusion bilatérale avec latéro-déviations mandibulaire liée à l'instabilité occlusale en bout à bout, appelé aussi le syndrome de Cauhepe-Fieux. Dans ce cas, l'appareil doit présenter une action symétrique.

Enfin, l'analyse des modèles d'étude permet de quantifier précisément la dysharmonie transversale et d'apprécier plus aisément l'orientation des procès alvéolaires et les formes d'arcade. L'analyse de la téléradiographie de face permet d'apprécier et de quantifier le déficit du diamètre transversal de la base maxillaire et de celui des fosses nasales, ainsi que de déceler et quantifier une latéro-déviations mandibulaire éventuellement associée. Il s'agit du seul outil diagnostique permettant de confirmer ou d'infirmer une endognathie maxillaire²⁸.

²⁷ Le Gall, Philip, et Bandon, « Les anomalies maxillo-mandibulaires du sens transversal chez l'enfant ».

²⁸ Ricketts, « Application de la téléradiographie de face ».

Un examen clinique et complémentaire complet permet de déterminer la forme clinique d'insuffisance maxillaire observée. Les anomalies transversales sont observées dans le plan frontal. Elles se traduisent par des malocclusions vestibulo-palatines au niveau des secteurs latéraux, unies ou bilatérales, une possible déviation des milieux inter-incisifs et une asymétrie du visage plus ou moins marquée. Les objectifs vont être de déverrouiller ou débloquent la malocclusion pour permettre de recréer un environnement favorable à la croissance dans sa direction, sa quantité et sa qualité. Un diagnostic étiologique précoce, en particulier dans les cas de latéro-position fonctionnelle, est essentiel afin d'éviter l'apparition d'une dysmorphie fixe. En effet, la prise en charge des déficits transversaux doit se faire le plus tôt possible, soit par des moyens de prévention (pour prévenir l'apparition d'une dysmorphie), soit par des thérapeutiques interceptives permettant la correction partielle ou totale de la dysmorphose ou d'empêcher son aggravation.

Agir précocement permet de limiter les conséquences sur les bases osseuses et de favoriser une croissance harmonieuse²⁹. La correction de ces anomalies nécessite une expansion transversale maxillaire au moyen d'un dispositif orthodontique adapté. Ce dispositif doit présenter plusieurs critères afin de répondre aux objectifs thérapeutiques.

1.2.2 Cahier des charges des dispositifs interceptifs d'expansion maxillaire

1.2.2.1 Objectifs thérapeutiques

Les objectifs thérapeutiques sont multiples et se définissent à plusieurs niveaux.

Au niveau squelettique, l'objectif est de corriger l'endognathie en augmentant le diamètre transversal du maxillaire. Au niveau dento-alvéolaire, les objectifs thérapeutiques peuvent être multiples et parfois se cumuler. Il s'agit de corriger l'endoalvéolie (symétrique ou asymétrique), de corriger des rapports d'occlusion inversés, d'améliorer la forme d'arcade maxillaire et la coordination des arcades, de supprimer les prématurités occlusales responsables de la latéro-déviations mandibulaire, de gérer éventuellement les dérotations et le torque des premières molaires maxillaires et enfin de pouvoir déverrouiller l'occlusion.

Sur le plan fonctionnel, les objectifs sont de rétablir une ventilation nasale et une position haute de la langue, de favoriser une fonction masticatoire bilatérale alternée et d'accompagner la rééducation des dysfonctions (notamment linguales et labiales).

²⁹ Secchi et Wadenya, « Early orthodontic diagnosis and correction of transverse skeletal problems ».

Sur le plan esthétique, les objectifs sont de réduire l'encombrement antérieur et améliorer la largeur du sourire en diminuant les corridors buccaux.

1.2.2.2 Cahier des charges de l'appareil interceptif orthodontique d'expansion maxillaire

Pour répondre aux objectifs de traitement précédemment définis, le dispositif orthodontique d'expansion maxillaire doit présenter les critères suivants :

- Assurer une correction de l'insuffisance transversale maxillaire ;
- Être bien toléré et confortable pour le patient ;
- Assurer une contention permettant de prévenir des récives ;
- Biocompatible et non allergène ;
- Délivrer des forces douces et continues afin de respecter au mieux la physiologie du mouvement dentaire.

1.3 Moyens de traitement interceptifs conventionnels actuels

Le traitement des malocclusions de la dimension transversale est inévitablement accompagné de la suppression de l'ensemble des parafunctions ainsi que de la rééducation des dysfonctions. En denture temporaire et mixte, il est important dans un premier temps de libérer les interférences occlusales par un meulage sélectif éventuel, le plus souvent des pointes canines temporaires insuffisamment abrasées, ce qui permet de déverrouiller l'occlusion et libérer la croissance^{30,31}. Dans un second temps, un dispositif d'expansion adapté à la dysmorphose et au stade de denture pourra être mis en place. Un large panel de dispositifs orthodontiques et/ou orthopédiques permet une expansion maxillaire active ou passive. Les différents dispositifs ont une action qui dépend des forces employées et du stade de maturation de la suture.

En denture temporaire, les dispositifs amovibles, tels que les plaques palatines à vérin médian, sont privilégiés car à cet âge il est possible d'obtenir une action orthopédique³². Des appareillages fixes tels que le disjoncteur ou le quad'hélix, peuvent également être proposés préférentiellement en denture mixte ou en denture adulte jeune.

Une action orthopédique sur la suture intermaxillaire peut être menée jusqu'à environ 16-18 ans d'après Melsen³³.

³⁰ Boileau et Canal, *Orthodontie de l'enfant et du jeune adulte. Tome 2, traitement des dysmorphies et malocclusions*.

³¹ Lejoyeux, « Latérodéviation mandibulaires et asymétrie faciale ».

³² De Coster, « Expansion orthopédique du maxillaire ».

³³ Melsen, « Palatal growth studied on human autopsy material : a histologic microradiographic study ».

Selon la forme clinique d'insuffisance maxillaire, le dispositif orthodontique diffère, son action doit être adaptée à la forme clinique.

1.3.1 Expansion active

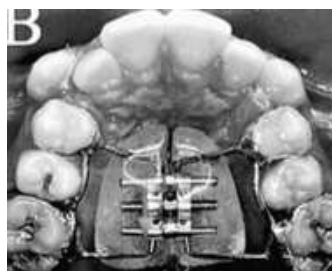Disjoncteur de Haas

En denture mixte ou en denture adulte jeune selon l'état de la suture, les dents définitives représentent un ancrage osseux permettant l'utilisation d'appareillages fixes qui sollicitent moins la coopération des patients. Ces dispositifs peuvent également être utilisés en appui sur les dents temporaires.

Le disjoncteur de type Haas présente un appui dentaire et muqueux palatin. Il est constitué de quatre bagues situées soit à la fois sur les premières molaires et les premières prémolaires, soit uniquement sur les premières molaires avec des appuis occlusaux éventuels sur les premières prémolaires. Un vérin médian inclus dans la plaque en résine permet l'expansion.

Une activation, c'est à dire un tour de clé, correspond à un quart de tour soit 0,25 mm. Une activation par jour est recommandée mais elle peut être doublée³⁴ car il s'agit d'un dispositif d'expansion maxillaire rapide dont le but est de solliciter la suture inter-maxillaire pour obtenir un effet orthopédique. Il semble qu'une activation plus rapide favorise une plus grande ouverture de la suture dans les zones antérieure et molaire³⁵. Un diastème médian apparaît au bout de deux ou trois jours d'activation (sauf en cas d'encombrement antérieur important), puis se referme spontanément, entièrement ou partiellement, par le jeu des fibres ligamentaires inter-dentaires. L'augmentation du périmètre d'arcade maxillaire s'associe à une adaptation condylienne et un recentrage mandibulaire³⁶. Les effets indésirables (résorptions radiculaires, perte d'attache gingivale) sont peu fréquents.

Figure 5 : Disjoncteur de type Haas



Source : De Felipe et al., « Influence of palatal expanders on oral comfort, speech and mastication », 2010.

³⁴ Baldini et al., « A comparative assessment of changes in dental arches associated with different activation protocols of rapid maxillary expansion ».

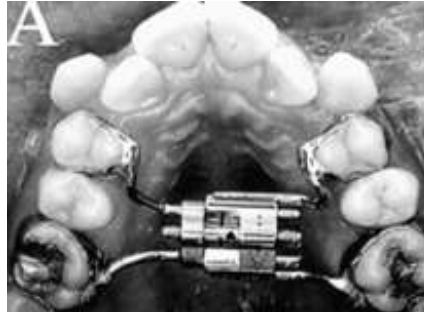
³⁵ Baldini et al.

³⁶ Gurgel, Tiago, et Normando, « Transverse changes after surgically assisted rapid palatal expansion ».

Disjoncteur de Hyrax

Le disjoncteur de Hyrax se différencie du précédent disjoncteur par l'absence de l'appui muqueux palatin en résine. L'activation du vérin exerce une force centripète importante sur la suture³⁷.

Figure 6 : Disjoncteur de Hyrax



Source : De Felipe et al., « Influence of palatal expanders on oral comfort, speech and mastication », 2010.

Les disjoncteurs sont indiqués en cas d'endognathie maxillaire. Ils font partie des thérapeutiques orthopédiques car ils stimulent la croissance du maxillaire via l'activation de la suture inter-maxillaire.

Tableau 1 : Avantages et inconvénients du disjoncteur

Avantages	Inconvénients
Action orthopédique	Nécessite la coopération d'un proche ou des parents pour son activation
Rapide et efficace	Appareil volumineux et encombrant

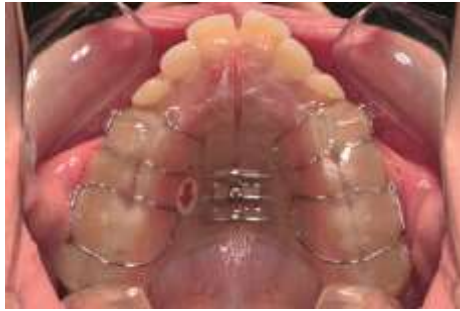Source : Auteur, 2020.

Plaque de Hawley à vérin médian

La plaque à vérin est constituée d'une plaque palatine en résine scindée en deux parties indépendantes reliées par un vérin médian. Il existe différents types de vérin en fonction de la direction d'expansion que l'on souhaite. Une variante en forme de Y, vérin tridimensionnel, assure une expansion dans la zone antérieure pour augmenter la distance inter-canine. De plus, il est possible d'y adjoindre des plans de surélévation notamment dans les cas associés à une occlusion inversée ou dans les cas de latéro-déviations afin de lever le verrou occlusal et permettre la correction de la malocclusion.

³⁷ Farronato et al., « Rapid maxillary expansion in growing patients. hyrax versus transverse sagittal maxillary expander : a cephalometric investigation ».

Figure 7 : Plaque à vérin médian



Source : Proffit, *Contemporary orthodontics*, 6th edition, 2019.

Activée au rythme d'une fois par semaine en moyenne, soit 0,25 mm, elle doit être portée 24h/24. La plaque est portée durant une première phase active de traitement de 3 mois environ, puis maintenue en place en contention pendant 6 mois environ. En denture temporaire, elle induit un étirement de la suture et peut provoquer une disjonction lente du maxillaire et donc avoir une action orthopédique³⁸. Son action est plus lente qu'un dispositif fixe et on observe moins de version parasite des molaires³⁹. Elle est indiquée en cas d'endoalvéolie maxillaire. Le patient doit être particulièrement coopérant, le succès du traitement repose en partie sur une bonne communication entre le praticien, les parents et le patient.

Tableau 2 : Avantages et inconvénients de la plaque à vérin

Avantages	Inconvénients
Traitement relativement rapide	Nécessite bonne coopération du patient
Possibilité d'intervenir très tôt (dès la denture temporaire)	Doit être porté 24h/24 pour être efficace et obtenir les résultats souhaités
Hygiène facilitée	

Source : Auteur, 2020.

Quad'helix

Le quad'helix est constitué de deux bagues sur 16 et 26 et d'un arc palatin, soudé ou amovible, en forme de W présentant quatre boucles hélicoïdales. Initialement conçu par Coffin sous forme d'un W simple, Ricketts⁴⁰ y ajoutent ensuite des boucles hélicoïdales pour augmenter la flexibilité et l'élasticité de l'appareil. Il est également possible de proposer des quad'hélic sur gouttières, qui peuvent jouer le rôle de plans de surélévation, ou encore de baguer les deuxièmes molaires temporaires (la faisabilité dépend de la coopération du jeune patient). Son action est alvéolaire ou basale selon l'âge du patient et l'activation donnée. En effet, en denture temporaire ou mixte, il est

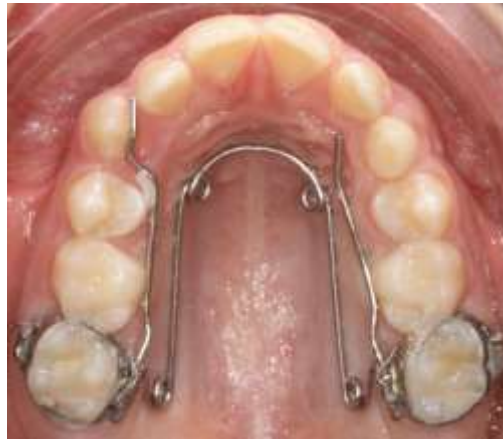³⁸ De Coster, « Expansion orthopédique du maxillaire ».

³⁹ Raberin, « Pathology and treatment of the transverse dimension in the mixed dentition. Impact on muscular equilibrium ».

⁴⁰ Ricketts, *Bioprogressive therapy : book 1*.

possible d'observer des effets squelettiques par sollicitation de la suture intermaxillaire. Kumar et al⁴¹ évaluent en 2016 la distribution du stress sur le complexe naso-maxillaire suite à l'application de forces induites par quad'helix. Ils montrent un taux élevé de stress au niveau de la suture inter-maxillaire chez les patients les plus jeunes. Toutefois, son action reste essentiellement alvéolaire quand l'activation est plus faible à modérée en denture mixte ou en denture adulte jeune.

Figure 8 : Quad helix



Source : Auteur, 2020.

Principe et activation :

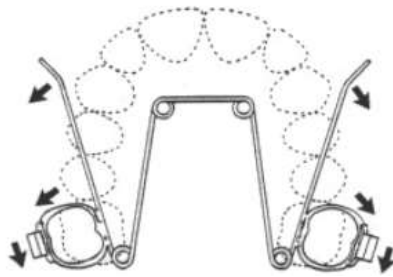
L'activation du quad helix se fait une fois par mois.

- Méthode d'activation proposée par Ricketts et Gugino⁴² : l'expansion est réalisée par une pliure au niveau antérieur jusqu'à une expansion bilatérale d'une demi-dent au niveau molaire sur une vue occlusale de l'arcade maxillaire. Puis la dérotation molaire est réalisée par une pliure au niveau des bras latéraux, effectuant ainsi une rotation disto-palatine et méso-vestibulaire de la molaire. L'activation se fait de façon symétrique même si la malocclusion est asymétrique.

⁴¹ Kumar, Ghafoor, et Khanam, « A comparison of three-dimensional stress distribution and displacement of naso-maxillary complex on application of forces using quad-helix and nickel titanium palatal expander 2 (npe2) : a fem study ».

⁴² Ricketts, *Bioprogressive therapy* : book 1.


Figure 9 : Méthode d'activation décrite par Ricketts et Gugino



Source : Ricketts, *Biopressive therapy*, 1979.

- Méthode décrite par Kholoki⁴³ en 1995 : basée sur une charte de la forme d'arcade maxillaire déterminée en fonction du modèle mandibulaire. Une ligne est tracée entre les deux faces mésiales de 16 et 26. Le quad helix est placé sur cette charte, environ 3 mm en retrait de cette ligne, et les segments molaires sont placés en retrait de 8 à 10 mm de ce gabarit. Les segments molaires sont parallélisés au plan sagittal médian. L'expansion peut ainsi être réalisée en tenant compte de la forme d'arcade du patient et non empiriquement.

Figure 10 : Méthode d'activation décrite par Kholoki



Source : Patti, *Les traitements orthodontique précoces*, 2003.

Si une gression de la molaire est souhaitée, il est nécessaire d'intégrer du torque corono-lingual dans les segments molaires s'insérant dans les fourreaux palatins. La correction du torque unilatérale s'accompagne de réactions parasites : égression du côté activé et ingression de l'autre, ce qui peut aboutir à une bascule du plan d'occlusion. Si le torque molaire est introduit symétriquement, les effets d'ingression et d'égression bilatérales s'annulent pour laisser place à une correction du torque des deux cotés. De même pour la dérotation molaire, si elle est faite de manière unilatérale, elle entraîne des effets de mésialisation d'un côté et de distalisation de l'autre. On se placera donc toujours en situation de V symétrique, de façon à obtenir un équilibre des forces et une annulation de ces effets

⁴³ Kholoki, « Quad helix : approche orthodontique et clinique ».

parasites pour n'obtenir que les mouvements souhaités de dérotation molaire et de torque coronolingual.

Indications :

- Correction d'une endoalvéolie par expansion palatine ;
- Correction des occlusions inversées postérieures uni ou bilatérales d'origine alvéolaire ;
- Correction des rotations molaires, notamment les rotations mésio-palatines et disto-vestibulaires ;
- Harmonisation des formes d'arcades étroites dans les cas de constriction alvéolaires antérieures (prolongement des bras latéraux en palatin des incisives) ou postérieures du maxillaire et action sur le torque molaire.

Contre-indications :

- L'endognathie maxillaire constitue une contre-indication, même si chez le très jeune enfant (généralement en denture temporaire ou mixte précoce), on peut obtenir une action orthopédique par l'utilisation du quad'helix, et donc corriger des endognathies maxillaires, à condition de voir le patient en consultation suffisamment précocément.

Tableau 3 : Avantages et inconvénients du quad helix

Avantages	Inconvénients
Possibilité d'obtenir une gression molaire en introduisant du torque	Contrôle difficile de la quantité exacte d'expansion transversale introduite
Dérotation molaire possible	Blessures fibromuqueuses palatines possibles
Moyen rapide	Douleurs ressenties par le patient lors de l'activation et les quelques jours suivants
	Forces lourdes délivrées sur les arcades dentaires

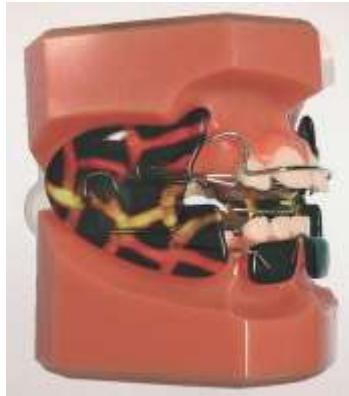Source : Auteur, 2020.

1.3.2 Expansion passive

Régulateur de fonction de Frankel

L'appareil de Frankel est bimaxillaire : il présente donc une double action maxillaire et mandibulaire. Il possède des écrans de résine labiaux et jugaux mettant à distance ces pressions musculaires, afin de permettre une expansion spontanée latérale des arcades une fois cette hypertonicité musculaire régulée. En parallèle il permet également d'optimiser les fonctions car il crée un nouvel état d'équilibre, avec une adaptation musculaire souhaitée. Cependant, pour obtenir de tels résultats, la durée de traitement est particulièrement longue, de 9 à 12 mois environ.

Figure 11 : L'appareil de Frankel



Source : Proffit, *Contemporary orthodontics*, 6th edition, 2019.

Éducateur fonctionnel

L'éducateur fonctionnel se présente sous la forme d'une gouttière bimaxillaire souple et amovible, associant travail actif conscient le jour et passif la nuit pour une éducation fonctionnelle globale. Le jour, en plus des 2h de port minimum, des exercices de ventilation et de rééducation linguale et labiale sont à réaliser à la maison avec l'appareil en bouche. Ils permettent une prise de conscience de la bonne position de la langue, des joues et des lèvres afin de mémoriser ces acquis pour normaliser l'ensemble des fonctions oro-faciales (mastication, déglutition, phonation, respiration nasale). Ils permettent ainsi à la croissance de s'exprimer sans contrainte.

Ces dispositifs sont préfabriqués. Une règlette permet de sélectionner la taille la plus adaptée au patient. Comme tout dispositif amovible, il nécessite une bonne compréhension et une bonne collaboration du patient et de ses parents.

Figure 12 : Éducateur fonctionnel



Source : Orthoplus®, 2019.

2 : Apports des alliages en Nickel-Titane dans la conception des dispositifs d'expansion maxillaire

Andreasen fut l'initiateur des applications orthodontiques des alliages en Nickel Titane. Il en décrit les premières utilisations dans les années 1970^{44,45}. Historiquement, le premier fil orthodontique à base de Nickel Titane, commercialisé sous le nom de Nitinol en 1972 (Nickel, Titane, NOL : Naval Ordnance Laboratory) ne présente ni superélasticité ni mémoire de forme⁴⁶.

La deuxième génération de fils en alliages Nickel Titane, commercialisée sous le nom de Niti par Ormco® en 1985 présente un plateau de superélasticité⁴⁷.

La troisième génération de fils à base de Nickel Titane, commercialisée sous le nom de Sentalloy par GAC® en 1986 présente des propriétés de superélasticité et de mémoire de forme.

Enfin, la quatrième génération de fils à base de Nickel Titane, commercialisée sous le nom de Copper Niti par Ormco® en 1994, est composée de Nickel, Titane, Cuivre et Chrome, et présente aussi des propriétés de superélasticité et de mémoire de forme.

Ces alliages possèdent en effet une propriété remarquable : après déformation, ils peuvent, par simple chauffage, récupérer intégralement une forme définie. Refroidis en phase basse température, ils peuvent subir une déformation plastique qui sera éliminée par réchauffage en phase haute température. Le fil retrouve sa forme initiale. Des déformations importantes peuvent être réalisées tout en étant réversibles et avec la capacité de restituer des forces faibles et continues malgré l'importance des déformations. Utilisés dans de nombreux domaines, tels que l'industrie automobile, l'industrie aéronautique ou encore pour les dispositifs médicaux, ils sont particulièrement intéressants en orthodontie pour leur propriétés pseudoélastiques : la superélasticité et la mémoire de forme. De ce fait, les forces légères et continues qu'ils génèrent, ainsi que leur résistance à la corrosion et leur biocompatibilité, en font l'un des alliages les plus utilisés en orthodontie à ce jour.

2.1 Rappels des propriétés mécaniques des alliages métalliques

Les fils orthodontiques subissent différents types de contraintes : compression, traction, flexion, torsion. Les principales propriétés mécaniques des alliages qui nous intéressent en orthodontie sont l'élasticité et la plasticité.

⁴⁴ Andreasen et Hilleman, « An evaluation of 55 cobalt substituted nitinol wire for use in orthodontics ».

⁴⁵ Andreasen et Morrow, « Laboratory and clinical analyses of nitinol wire ».

⁴⁶ CUINET et al., « Les différents alliages utilisés en orthodontie ».

⁴⁷ Burstone, Qin, et Morton, « Chinese niti wire : a new orthodontic alloy ».

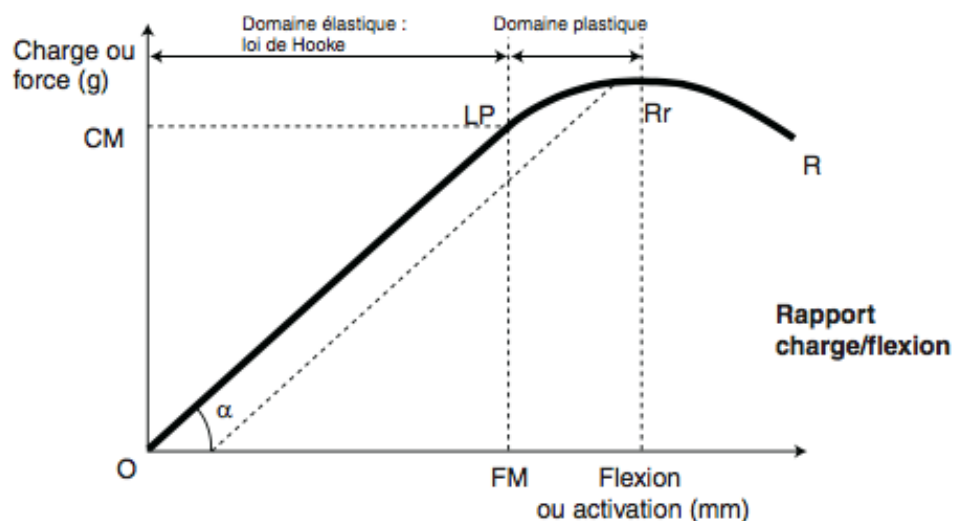
L'élasticité est la capacité d'un matériau à se déformer sous une contrainte extérieure et à retrouver sa forme initiale lorsque la contrainte est levée.

La plasticité est la capacité d'un matériau à se déformer sous une contrainte extérieure et à conserver cette déformation après arrêt de la contrainte.

Ces deux propriétés sont représentées par la courbe contrainte/déformation (cf. figure 13). Dans la première partie linéaire de la courbe, la déformation est proportionnelle à la contrainte : c'est le domaine élastique de l'alliage. La relation entre la contrainte et la déformation est alors donnée par la loi de Hooke : le rapport contrainte/déformation correspond à une constante E , caractéristique du métal donné, appelée module d'Young ou module d'élasticité. Plus E est grand, plus la pente est importante et plus le matériau est rigide. Il faut alors une contrainte élevée pour obtenir une déformation élastique du matériau. Pour une même déformation, un matériau de faible module d'élasticité délivrera une contrainte beaucoup plus faible.

À partir du moment où la courbe s'infléchit, le domaine plastique du matériau est atteint. Cette capacité de déformation acquise du matériau se poursuit jusqu'à une valeur critique aboutissant à la rupture de l'alliage.

Figure 13 : Le rapport charge/flexion



Source : Dorignac, « Biomécanique orthodontique et notion de force légère », 2008.

L'élasticité des métaux permet de faire des déformations temporaires en exerçant une contrainte, par exemple lors de la mise en place d'un arc dans les attaches, ou lors de l'insertion d'un quad'helix dans les fourreaux des bagues. Puis, l'énergie emmagasinée par le matériau est restituée en exerçant une contrainte sur le parodonte des dents à déplacer, qui subissent alors un mouvement.

La plasticité, quant à elle, permet au praticien de façonner les arcs, et de leur donner une forme déterminée en fonction de ses objectifs de traitement⁴⁸.

2.2 Propriétés mécaniques des alliages en Nickel-Titane

2.2.1 La transformation martensitique

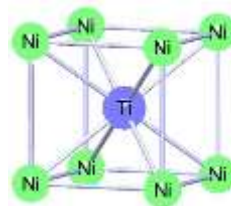
2.2.2.1 Définition et structures des différentes phases

L'acier inoxydable et le TMA®, par exemple, ont un comportement élastique conventionnel, c'est à dire une élasticité linéaire avec superposition de la charge et de la décharge. En revanche, le NiTi a un comportement élastique non linéaire, la charge et la décharge ne se superposent pas. Cela équivaut à dire que la force nécessaire pour mettre le fil en place dans une attache ne correspond pas du tout à la force qui va déplacer la dent correspondante. Le comportement élastique du NiTi, en comparaison à l'acier et au TMA, présente également un retour à la déformation initiale mais avec deux comportements pseudo-élastiques différents : la superélasticité et la mémoire de forme. L'origine de ces deux propriétés est une transformation structurale du matériau à l'état solide : la transformation martensitique thermoélastique. C'est la disposition des atomes dans l'espace qui ne va pas être la même à haute et à basse température. Ce changement de structure n'est pas visible à l'œil nu, il est réversible, et confère les propriétés pseudo-élastiques au matériau.

Une phase est désignée comme une partie de l'alliage présentant une structure cristallographique homogène. Les alliages à base de Nickel-Titane présentent deux phases cristallographiques :

- une phase austénitique, de forme cubique à corps centré, stable à haute température (cf. figure 14).

Figure 14 : Structure tridimensionnelle de l'austénite

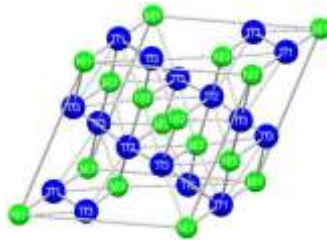


Source : Bolender, « Influence des variations de température rencontrées dans la cavité buccale sur les propriétés physiques des arcs orthodontiques à base de nickel-titane », 2008.

- une phase martensitique, de forme hexagonale compacte, stable à basse température (cf. figure 15).

⁴⁸ Dorignac et al., « Biomécanique orthodontique et notion de force légère ».

Figure 15 : Structure tridimensionnelle de la martensite



Source : Bolender, « Influence des variations de température rencontrées dans la cavité buccale sur les propriétés physiques des arcs orthodontiques à base de nickel-titane », 2008.

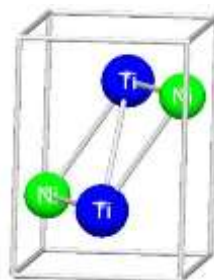
Le passage de l'alliage de la phase austénitique à la phase martensitique puis de la phase martensitique à la phase austénitique constitue le cycle de transformation martensitique.

C'est un changement de phase au cours de laquelle on assiste à un réarrangement des atomes par un déplacement collectif et coopératif de ces derniers.

C'est une transformation de phase displacive de premier ordre, qui ne modifie pas la composition chimique locale, présentant une déformation homogène du réseau cristallographique par un mécanisme de cisaillement. La formation de la martensite n'entraîne alors que des déformations élastiques donc réversibles. Chaque atome se déplace vers une nouvelle position grâce au déplacement des atomes voisins. L'absence de phénomène de diffusion permet à la transformation martensitique d'être quasi-instantanée et généralement indépendante de la vitesse de refroidissement de l'alliage.

Au cours de cette transformation, les deux phases peuvent coexister et une transformation supplémentaire peut se produire, appelée la phase R, entre l'austénite et la martensite (cf. figure 16).

Figure 16 : Structure tridimensionnelle de la phase R



Source : Bolender, « Influence des variations de température rencontrées dans la cavité buccale sur les propriétés physiques des arcs orthodontiques à base de nickel-titane », 2008.

Chaque phase possède son propre module d'élasticité. La forme martensitique présente un module d'élasticité de 31 à 35 GPa, la forme austénitique de 84 à 98 GPa et celui de phase R est inférieur à

celui de la martensite. Sous forme martensitique, le matériau pourra donc subir des déformations beaucoup plus importantes.

2.2.2.2 Les températures de transformation

On définit quatre températures critiques (cf. figure 17) :

-Ms (Martensite Start) : température d'apparition de la martensite lors du refroidissement d'un matériau austénitique ;

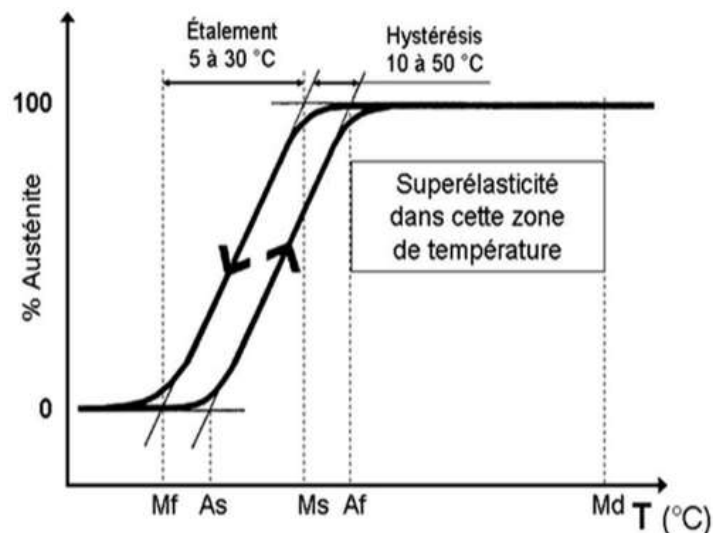
-Mf (Martensite Finish) : température pour laquelle la totalité de la phase austénitique est devenue martensitique à 100 % ;

-As (Austénite Start) : température d'apparition de l'austénite lors du réchauffage d'un matériau martensitique ;

-Af (Austénite Finish) : température pour laquelle la totalité de la phase martensitique est devenue austénitique à 100 %.

La transformation martensitique débute au refroidissement à Ms, et devient complète à Mf. Entre ces deux températures, il y a coexistence des deux phases. La transformation inverse débute à As et devient complète à Af, qui est plus élevée que Ms. L'écart de température entre les transformations au refroidissement et au chauffage constitue l'hystérésis thermique (différence Ms-Af).

Figure 17 : Paramètres significatifs de la transformation martensitique



Mf : martensite finish, As : austenite start, Ms : martensite start, Af : austenite finish, Md : martensite deformation.

Source : Jordan, « Les alliages en Nickel-Titane », 2009.

La transformation martensitique peut être obtenue soit mécaniquement, par l'application d'une contrainte, soit thermiquement, par refroidissement du matériau. Le premier procédé explique l'effet de superélasticité tandis que le deuxième explique l'effet de mémoire de forme.

2.2.2 Propriétés pseudo-élastiques

2.2.2.1 Élasticité conventionnelle

Les théories de l'élasticité linéaire et mécanique des structures sont fondées toutes les deux sur la loi de Hooke qui suppose une proportionnalité entre contrainte et déformation. En orthodontie, un module d'élasticité le plus faible possible est recherché, car pour une même déformation, la contrainte est moins élevée sur la dent.

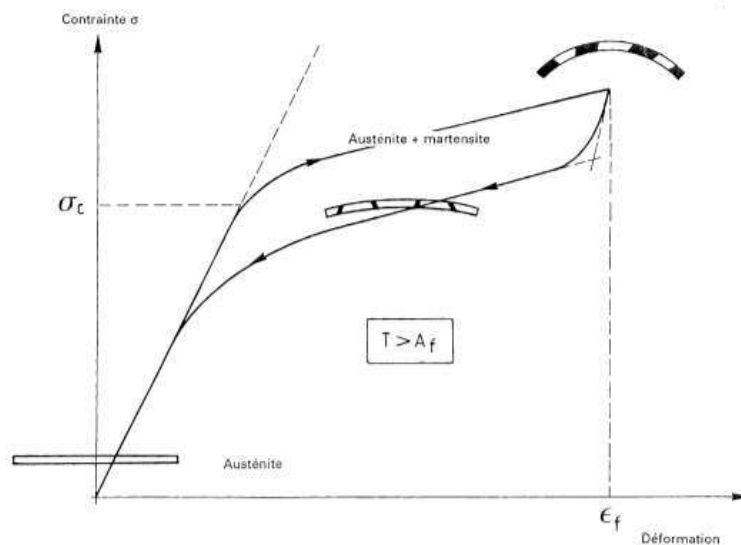
Le module d'élasticité est une caractéristique intrinsèque de l'alliage, il est non modifiable, il correspond en quelque sorte à sa carte d'identité. Les propriétés élastiques sont toujours les mêmes, en revanche la limite d'élasticité peut varier. Avec cette élasticité conventionnelle, la charge et la décharge sont similaires. Les aciers inoxydables ont un module d'élasticité voisin de 200 GPa (GigaPascal) contre 60-65 GPa pour les Niti. Ainsi, pour une même déformation, un alliage NiTi délivre des forces trois fois moins importantes car son module d'élasticité est trois fois plus faible. En titre de référence, l'os cortical a un module d'élasticité voisin de 20 GPa.

2.2.2.2 La superélasticité

Pour observer la superélasticité il faut que le fil soit sous forme austénitique au départ, donc à température ambiante, et c'est en le déformant que son comportement est observé. Dans ce domaine de température où l'austénite est stable (supérieure à la température A_f), la transformation martensitique peut être provoquée par contrainte mécanique. Sous l'effet de la contrainte, une première déformation élastique de l'austénite se produit : la déformation est alors proportionnelle à la contrainte suivant la loi de Hooke. Puis la contrainte atteint une valeur critique : la transformation martensitique se produit. La transformation d'austénite en martensite sous contrainte apparaît sous forme d'un plateau car il faut très peu d'énergie supplémentaire pour que le matériau se transforme. Lorsque la contrainte cesse, puisque la structure stable à cette température correspond à l'austénite, il y a réversibilité totale de la martensite vers l'austénite. Le matériau récupère sa forme initiale sous la structure austénitique en suivant le second plateau puis il y a arrêt de la transformation et retour à l'état initial par comportement élastique. Cependant, au-delà d'une certaine intensité, la contrainte exercée entraîne une déformation permanente car le domaine plastique du matériau est atteint.⁴⁹

⁴⁹ Jordan et Legris, « Le choix du fil orthodontique en 2017 ».

Figure 18 : Effet de superélasticité sur un diagramme contrainte/déformation en flexion



Source : Afnor, « Alliages à mémoire de forme vocabulaires et mesures », 1991.

Cette propriété superélastique est particulièrement intéressante en orthodontie car à la charge, les possibilités de déformations sont importantes, et à la décharge, le déplacement se fait avec un niveau de force bien moins important. Ainsi, pour exploiter au mieux la propriété de superélasticité, la température de travail doit être supérieure à la température A_f car c'est au-dessus de cette dernière que la superélasticité s'exprime.

C'est le différentiel entre la température A_f et la température buccale qui va déterminer l'intensité de la force exercée lorsque le fil retourne à sa forme austénitique.

- Si $A_f <$ température buccale : les forces générées sont fortes car le fil fait rapidement sa transition vers l'austénite ;
- Si $A_f \approx$ température buccale : les forces sont légères et constantes. C'est le fil le plus utilisé.
- Si $A_f >$ température buccale : les forces sont intermittentes, ce fil est recommandé pour les patients sensibles à la douleur ou présentant un état parodontal compromis⁵⁰.

2.2.3.3 L'effet mémoire de forme simple sens

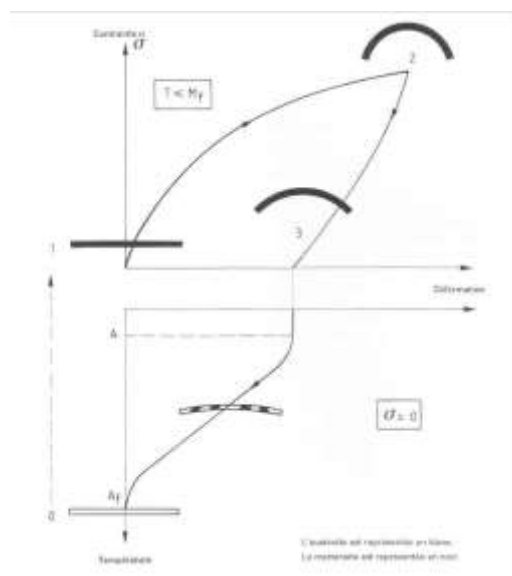
Un alliage possède une capacité de mémoire de forme si après déformation permanente, il retrouve sa forme initiale par chauffage. Si le matériau, initialement sous forme austénitique, subit un refroidissement inférieur à la température M_f , un état martensitique apparaît sans déformation macroscopique. Dès lors qu'une contrainte suffisante est appliquée, une déformation macroscopique apparaît et le matériau garde sa forme martensitique. Il possède alors une très grande capacité de

⁵⁰ Veerasamy et Lawniczak, « Les fils et les arcs ».

déformation élastique car son module d'élasticité est réduit sous cette forme. Il peut donc subir d'importantes déformations qui persistent lorsque la contrainte cesse car la martensite est stable à faible température. Puis, sans aucune autre contrainte appliquée, l'énergie emmagasinée est restituée par simple chauffage du matériau à une température supérieure à A_f , ce qui lui permet de retourner à l'état austénitique, et de reprendre sa forme initiale.

Cette mémorisation de forme ne se fait que de la martensite vers l'austénite. C'est pourquoi ce phénomène est appelé l'effet mémoire de forme simple.⁵¹ Il existe aussi un effet mémoire de forme à double sens pour des matériaux ayant subi un traitement thermo-mécanique les rendant capables de passer de manière réversible d'une forme haute température et à une forme basse température, mais ce n'est pas le cas des alliages en Nickel-Titane, où l'effet mémoire de forme est à simple sens.

Figure 19 : Effet mémoire de forme en flexion



Source : Association française de normalisation, « Alliages à mémoire de forme Vocabulaires et mesures », 1991.

Ainsi en orthodontie, en s'opposant au retour à la forme initiale du matériau, ce dernier est capable de générer un travail mécanique. Lors de l'insertion d'un fil en alliage NiTi dans les gorges des attaches orthodontiques, il est possible pour le praticien de refroidir le fil à l'aide d'un spray réfrigérant induisant ainsi une transformation martensitique. Il suffit ensuite de s'opposer au retour à la forme initiale de l'arc en le ligaturant aux plots de l'attache. Lors du réchauffement qui se produit à la température buccale d'environ 37°, le fil tend à reprendre sa forme initiale au fur et à mesure qu'il revient à sa forme austénite. Il délivre ainsi des forces sur les dents et génère un déplacement dentaire provoqué.

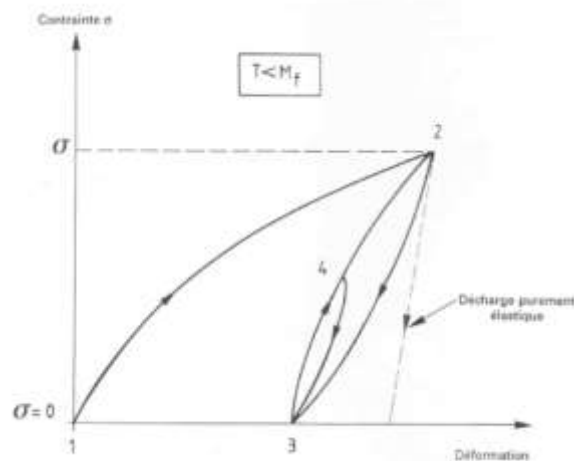
⁵¹ Jordan et Legris, « Le choix du fil orthodontique en 2017 ».

Le mouvement dentaire optimal d'un point de vue biologique est induit par une force faible et constante. De fait, les systèmes et dispositifs présentant un rapport charge/flexion le plus faible et le plus constant possible sont davantage recherchés. Ce rapport étant directement proportionnel au module d'élasticité, l'alliage au module d'élasticité le plus faible est privilégié. L'un des premiers avantages des alliages en NiTi est de présenter un module d'élasticité très faible (cinq fois inférieur à celui de l'acier), et de délivrer des forces douces et constantes. Leurs propriétés mécaniques de superélasticité et de mémoire de forme permettent, dès les premières phases d'alignement, d'insérer un fil de section importante et rectangulaire, malgré des malpositions notables, afin de gérer les informations de torque et/ou de tip que les fils ronds ne permettent pas d'exprimer⁵².

2.2.3.4 L'effet caoutchoutique

Lorsque l'alliage est soumis à une température constante inférieure à M_f , il est sous forme martensite pure et peut subir une déformation due à la réorientation des atomes (cf. état 3 de la figure 20). Cette déformation est partiellement réversible : l'effet caoutchoutique correspond au passage réversible entre les états 3 et 2, ou 3 et 4 (cf. figure 20). Cet effet équivaut aux propriétés d'amortissement de l'alliage.

Figure 20 : L'effet caoutchoutique



Source : Association française de normalisation, « Alliages à mémoire de forme vocabulaires et mesures », 1991.

⁵² Veerasamy et Lawniczak, « Les fils et les arcs ».

Pour la superélasticité, la transformation de l'austénite en martensite se fait sous contrainte à température ambiante (possibilités importantes de déformation). Lorsqu'on utilise la propriété de mémoire de forme, la charge et la décharge ne sont pas à la même température. Le fil est refroidi à la charge pour être inséré complètement dans la gorge des attaches, puis la décharge progressive est permise par réchauffement à température buccale. La différence entre les deux propriétés de superélasticité et de mémoire de forme ne se fait qu'à la charge, c'est à dire lors de l'application de la contrainte (insertion complète du fil dans les gorges des attaches). En effet, à la décharge, les transformations inverses de martensite en austénite se superposent (déplacements dentaires via des forces légères et continues).

2.3 Applications cliniques aux dispositifs d'expansion palatine

Les alliages en Nickel-Titane sont principalement utilisés en technique multi-attaches. Comme vu précédemment, leur capacité à subir une transformation martensitique, qu'elle soit induite mécaniquement ou thermiquement, leur permet de présenter des propriétés de superélasticité et de mémoire de forme intéressantes en orthodontie. Toutefois ils peuvent également être intéressants pour d'autres dispositifs orthodontiques, notamment pour les appareils d'expansion palatine. En effet pour obtenir une même déformation, la contrainte nécessaire est plus élevée avec des alliages conventionnels de type acier ou elgiloy. Le module d'élasticité plus faible, entraîne donc un rapport charge/flexion plus faible, ce qui permet aux dispositifs d'expansion en alliages NiTi de délivrer des forces légères et continues sur les arcades dentaires.

2.3.1 NiTi Palatal Expander

2.3.1.1 Description du dispositif

Le Palatal Expander est proposé pour la première fois en 1993 par Arndt⁵³ comme dispositif d'expansion amovible. Puis Corbett conçoit en 1997 le Nitanium Palatal Expander 2⁵⁴ actuellement utilisé. Il est constitué de différents éléments :

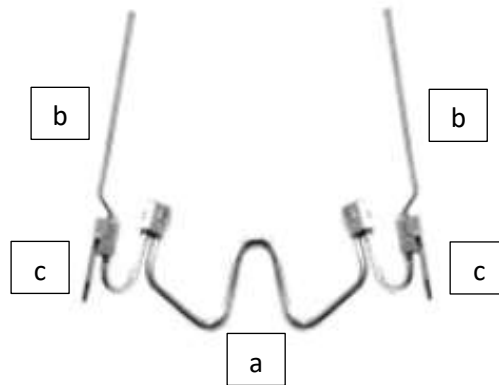
- Deux bagues sur les premières molaires maxillaires droite et gauche avec fourreaux palatins ;
- Une structure centrale en forme de W en Nickel-Titane de diamètre 0.035 (cf. figure 21a) ;

⁵³ Arndt, « Nickel titanium palatal expander ».

⁵⁴ Corbett, « Slow and continuous maxillary expansion, molar rotation, and molar distalization ».

- Deux bras latéraux en acier elgiloy de diamètre 0.032 (cf. figure 21b) s'étendant jusqu'aux canines (la soudure de prolongements est possible pour atteindre les incisives en palato-position si souhaité par exemple) ;
- Deux lames d'insertions en acier (cf. figure 21c) prolongeant les bras latéraux pour les fourreaux palatins, elles permettent un contrôle du torque et du tip molaire.

Figure 21 : Schéma d'un NiTi Palatal Expander



(a) Structure centrale en Nickel-Titane ; (b) Bras latéraux en acier ; (c) Lames d'insertion en acier.

Source : Orthoplus®, 2020.

Il existe dix tailles de Palatal Expander, de 26 à 44 mm, correspondant à la distance inter-molaire maxillaire souhaitée en fin d'expansion. La structure centrale constitue le module d'expansion en NiTi à mémoire de forme. Il n'est donc pas modifiable et permet ainsi de programmer l'expansion définie. Il n'y a pas de risque d'exocclusion secondaire. L'action mécanique du Palatal Expander assure une expansion transversale mais peut également corriger les dérotations et induire une distalisation molaire. La force délivrée par le Palatal Expander est programmée à 350 g pour 3 mm d'expansion. Elle est donc auto-limitante⁵⁵.

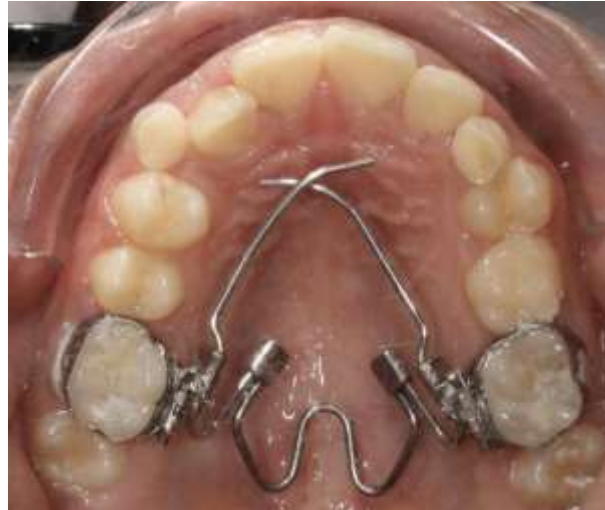L'indication principale du NiTi Palatal Expander concerne la correction de l'endoalvéolie maxillaire. Chez un jeune enfant, une disjonction lente avec réelle expansion molaire en gression est attendue, même s'il n'y a pas de séparation franche de la suture médiopalatine comme avec un disjoncteur rapide. En effet, un même dispositif d'expansion peut avoir une action principalement orthopédique ou principalement dento-alvéolaire en fonction du stade de maturation de la suture et donc en fonction de l'âge du patient. D'après De Coster⁵⁶, dans la phase juvénile de la suture entre l'âge de 6

⁵⁵ Sharma, « Nitium palatal expander – a new addition to contemporary orthodontics ».

⁵⁶ De Coster, « Expansion orthopédique du maxillaire ».

et 10 ans, le quad'helix et la plaque à vérin ont une action principalement orthopédique avec moins de version molaire et de risque de fenestration vestibulaire. Il en est de même pour le Palatal Expander où une action basale est attendue s'il y a un fort potentiel de croissance, bien qu'il y ait toujours une part d'action dento-alvéolaire associée.

Figure 22 : NiTi Palatal Expander



Source : Auteur, 2020.

2.3.1.2 Étapes cliniques

Dans un premier temps, deux bagues nues, sur lesquelles sont soudés des fourreaux spécifiques, sont choisies pour les premières molaires maxillaires. La distance entre les cuspidés mésio-palatines est mesurée, puis la quantité d'expansion transversale exacte nécessaire à la correction de la dysharmonie transversale lui est ajoutée.

La dimension du NPE est définie sur l'arcade mandibulaire qui est référente. En effet, la largeur d'arcade mandibulaire subit une très faible augmentation au cours de la croissance, il y a donc très peu de variation de la distance inter-fosses des premières molaires mandibulaires. La largeur d'arcade mandibulaire croit environ de 2mm entre 7 et 12 ans, soit depuis l'éruption de la première molaire mandibulaire jusqu'à la mise en place de la denture adulte jeune⁵⁷. Ainsi, même si les molaires mandibulaires présentent une linguo-version, la forme d'arcade mandibulaire est relativement stable et se rattrape aisément par coordination des arcades en phase multi-attache.

⁵⁷ Marshall et al., « Transverse molar movements during growth ».

La formule permettant de déterminer précisément la dimension souhaitée du Palatal Expander est donc la suivante :

Longueur du PE = ([fosse 36 – fosse 46] – [cuspidé MP 16 – cuspidé MP 26]) + [cuspidé MP 16 – cuspidé MP 26]

Ainsi par exemple, pour une distance inter-cuspidienne des premières molaires maxillaires de 35 mm, si une dysharmonie du sens transversal de 4 mm est objectivée, le praticien choisit l'appareil qui lui permet d'obtenir l'expansion souhaitée soit : 35 + 4 = 39 mm. Il choisit donc le dispositif de 39 mm.

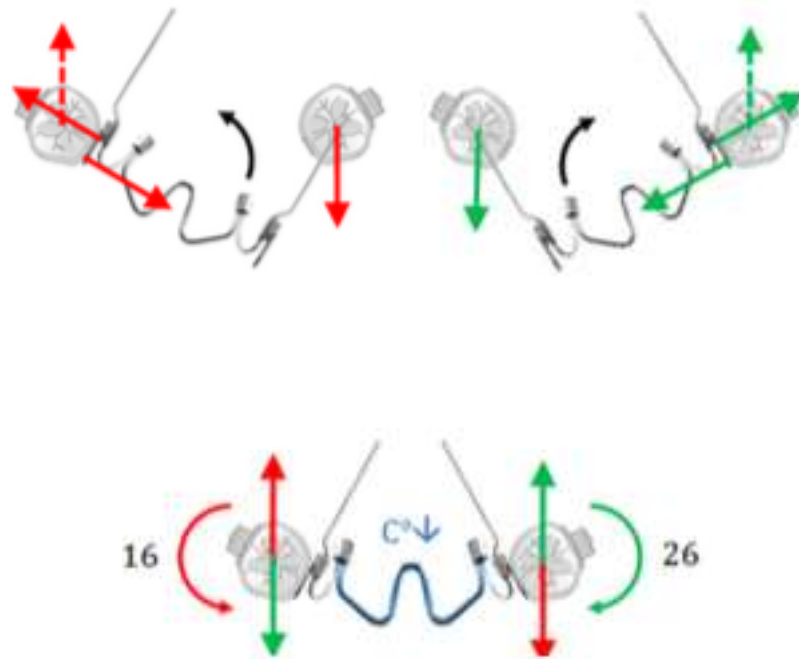
L'appareil est adapté à l'anatomie du patient notamment au niveau de ses bras latéraux s'étendant jusqu'à la zone canine. Des prolongements incisifs peuvent être soudés si nécessaire. Les segments molaires sont insérés dans les fourreaux palatins des bagues et ligaturés pour empêcher tout glissement et risque de désinsertion de l'appareil. Les bras en acier sont préparés en amont sur le modèle par pliage pour suivre le contour lingual anatomique des dents. Ils sont légèrement à distance des faces linguales pour laisser les dérotations molaires s'exprimer en premier, avant l'expansion, surtout si elles sont importantes. La dérotation molaire est réalisée par activation des bras du Palatal Expander selon la correction souhaitée, en un ou plusieurs temps.

Dans la dimension transversale, le mouvement parasite de vestibulo-version coronaire des molaires peut être contrôlé par l'intermédiaire des lames d'insertion dans les fourreaux palatins. Elles permettent soit un contrôle du torque pendant cette phase d'expansion (torque corono-lingual pour obtenir un mouvement vestibulaire des racines, et donc une égression de la molaire) soit une correction du torque si nécessaire. Toutefois, la correction du torque s'accompagne de réactions parasites, ingression d'un côté et égression de l'autre. Des activations modérées et progressives permettent de prévenir le risque de bascule du plan d'occlusion car les forces d'égression sont compensées par les forces occlusales et les forces d'ingression sont trop faibles pour s'exprimer totalement. De plus, une activation bilatérale du torque permet d'équilibrer les forces ingressives et égressives, pour ne laisser que le torque molaire s'exprimer (cf. figure 23). En effet, la mise en place de torque corono-lingual sur 16 va s'accompagner d'une égression de la 26 et d'ingression sur la 16, et le torque corono-lingual sur 26 va s'accompagner d'une égression sur 16 et d'une ingression sur 26. Ces mouvements parasites verticaux s'annulent donc lorsque l'activation du torque est bilatérale.

La structure centrale en W, initialement sous forme austénitique, est ensuite refroidie à l'aide d'un spray réfrigérant pour induire une transformation martensitique du matériau. Il devient alors très malléable en raison du faible module d'élasticité de la martensite (en comparaison avec l'austénite). L'appareil est ensuite scellé en bouche : le W est en contraction.

Sous l'effet de la température buccale, le W en NiTi revient progressivement à la forme austénitique et la propriété de mémoire de forme s'exprime : le W reprend sa forme initiale et produit ainsi un mouvement d'expansion sur l'arcade maxillaire.

Figure 23 : Contrôle du torque molaire et équilibre des forces d'égression et d'ingression parasites



(Flèches rouges : mouvements parasites lors de l'activation du torque molaire sur 16 ; flèches vertes : mouvements parasites lors de l'activation du torque molaire sur 26)

Source : Delsol, « Syllabus palatal expander », 2020.

2.3.1.3 Avantages et inconvénients

Tableau 4 : Avantages et inconvénients du Niti Palatal Expander

Avantages	Inconvénients
Délivre des forces douces et continues sur les arcades dentaires (maximum 350 g)	L'action d'expansion de l'appareil est limitée à 4mm. Au-delà, il faut changer d'appareil et prendre une taille plus grande pour poursuivre l'expansion
Maitrise de l'expansion programmée	
Pas de risque d'exocclusion même si perte de suivi	
Gain de temps au fauteuil car pas de nécessité de réactiver l'appareil Mais RDV de contrôle toutes les 6 semaines nécessaires	
Pas d'étape de laboratoire nécessaire	

Source : Auteur, 2020.


2.3.2 Transforce orthodontique

2.3.2.1 Description du dispositif

C'est Clark⁵⁸, en 2004, qui propose pour la première fois le transforce orthodontique ou *TransForce Transverse Arch Developer Appliance*. Il est constitué de différents éléments :

- Deux bagues sur les premières molaires maxillaires droite et gauche avec fourreaux palatins ;
- Une barre transpalatine antérieure renfermant un système de ressort en NiTi (cf. figure 24 a) ;
- Deux bras latéraux (cf. figure 24 b) en acier elgiloy de diamètre 0.032 s'étendant des fourreaux palatins jusqu'au secteur incisif, reliés par la barre transpalatine décrite précédemment ;
- Deux lames d'insertions en acier (cf. figure 24 c) prolongent les bras latéraux pour les fourreaux palatins qui permettent un contrôle du torque et du tip molaire.

Figure 24 : Présentation d'un Transforce orthodontique



(a) Barre transpalatine renfermant le ressort NiTi ; (b) Bras latéraux en acier elgiloy ; (c) Lames d'insertion en acier.

Source : Auteur, 2020.

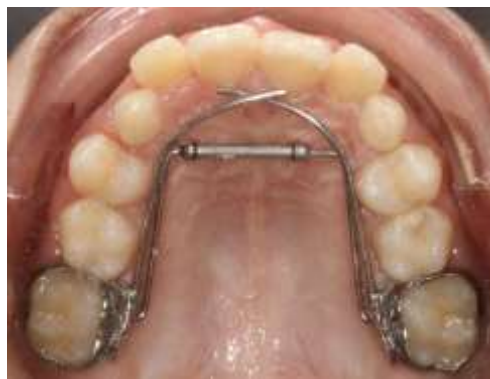Lors de la pose de l'appareil, le ressort est mis en compression, ce qui induit une contrainte mécanique. Il reprend alors progressivement sa forme initiale grâce à sa propriété de superélasticité et induit ainsi un mouvement d'expansion sur l'arcade maxillaire.

⁵⁸ Clark, « Transforce lingual appliances for arch development ».

Il existe quatre tailles disponibles, de 26 à 32 mm, correspondant à la distance inter-canines souhaitée en fin d'expansion. La barre transpalatine renfermant le ressort NiTi est non modifiable et permet de programmer l'expansion définie. L'appareil possède une plage d'action de 8 mm, de son état complètement fermé à complètement ouvert. Cette plage peut éventuellement être augmentée dans la région inter-molaire en adaptant l'angulation des fils en postérieur.

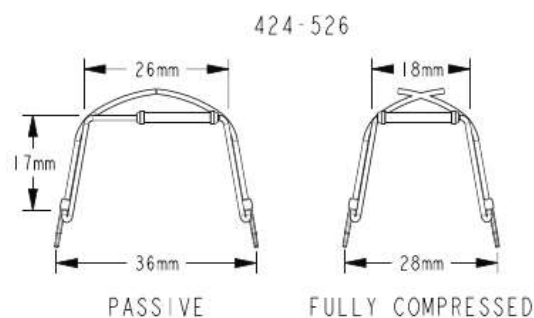
La force délivrée par ce dispositif est une force continue de 200 g dans la région canine et molaire. Une fois l'extension complète du ressort aboutie, l'appareil ne peut plus réaliser d'expansion palatine et les distances inter-canines et inter-molaires sont ainsi verrouillées, empêchant toute exocclusion secondaire. Les lames d'insertion postérieures permettent de contrôler le torque ainsi que la dérotation molaire. L'indication principale du transforce orthodontique concerne la correction de l'endoalvéolie maxillaire.

Figure 25 : Transforce orthodontique



Source : Auteur, 2020.

Figure 26 : Exemple d'un transforce d'expansion transversale



Source : Ortho Organizers[®], 2020

2.3.2.2 Étapes cliniques

Dans un premier temps, deux bagues nues, sur lesquelles sont soudés les fourreaux spécifiques, sont choisies pour les premières molaires maxillaires. Le choix de la dimension du Transforce se fait de façon similaire à celle du NiTi Palatal Expander.

Les distances inter-canines et inter-molaires sont mesurées, puis la quantité d'expansion transversale exacte nécessaire à la correction de la dysharmonie est additionnée.

Comme précédemment, l'arcade mandibulaire sert de référence pour déterminer la taille nécessaire.

La formule permettant de déterminer précisément la dimension souhaitée du Transforce est donc identique à celle du Niti Palatal Expander soit :

Longueur du TF = ([fosse 36 – fosse 46] – [cuspide MP 16 – cuspide MP 26]) + [cuspide MP 16 – cuspide MP 26]

Ainsi par exemple, pour une distance inter-cuspidienne des premières molaires maxillaires de 32 mm, si une dysharmonie du sens transversal de 4 mm est objectivée, le praticien choisit l'appareil qui lui permet d'obtenir l'expansion souhaitée soit $32 + 4 = 36$ mm. Il choisit donc le dispositif de 36 mm (cf. figure 26).

Le montage du transforce se fait sur le modèle. L'appareil préfabriqué doit d'abord être adapté à l'anatomie du patient, notamment au niveau de ses bras latéraux jusqu'à la zone antérieure. Les bras antérieurs doivent affleurer les faces palatines des incisives maxillaires. Les lames d'insertion sont introduites dans les fourreaux palatins et ligaturées pour éviter toute désinsertion inopinée de l'appareil. Elles peuvent être modifiées pour induire du torque corono-lingual si le praticien souhaite également un mouvement de racines et donc une expansion en gression plutôt qu'en simple version vestibulaire.

L'appareil est ensuite inséré en bouche grâce à la mise en compression du ressort. La contrainte mécanique générée par cette compression induit une transformation martensitique du matériau, qui passe de la forme austénitique à martensitique. Lorsque la contrainte est levée, le matériau retourne sous sa forme initiale grâce à sa propriété de superélasticité et délivre ainsi des forces douces et continues sur les dents maxillaires permettant le mouvement d'expansion sur toute l'arcade maxillaire.

2.3.2.3 Avantages et inconvénients

Tableau 5 : Avantages et inconvénients du Transforce orthodontique

Avantages	Inconvénients
Délivre des forces douces et continues de 200g	Il peut être difficile à insérer si la DST est supérieure à 4 mm. Dans ce cas, il faut passer par une taille inférieure dans un premier temps
Action sur la distance inter-canine	
Réduction encombrement antérieur dès la denture mixte	
Aucune étape de laboratoire nécessaire Gain de temps au fauteuil car pas de réactivation de l'appareil nécessaire Mais contrôles nécessaires toutes les 6 semaines	

Source : Auteur, 2020.

3 : Comparaison des dispositifs d'expansion maxillaire en Nickel-Titane et conventionnels en acier elgiloy

3.1 Forces et pressions délivrées

La force développée par un système mécanique se transmet à la dent et à sa zone de soutien regroupant l'ensemble des tissus parodontaux superficiels (tissu gingival) et profonds (tissu osseux, cément et ligament alvéolo-dentaire). Le remaniement tissulaire qui en résulte dépend alors des surfaces radiculaires, alvéolaires et ligamentaires concernées et répond à une notion de pression plus qu'à une notion de force. En effet, une même force peut entraîner une pression légère si la surface radiculaire concernée est importante (par exemple lors d'un mouvement de gression) ou une pression importante si cette surface est faible (par exemple lors d'un mouvement d'ingression). L'évaluation de cette réponse histophysiologique est complexe à déterminer car elle dépend de plusieurs facteurs intrinsèques et extrinsèques⁵⁹.

3.1.1 Intérêt des forces douces et constantes

L'application de forces orthodontiques peut avoir des conséquences iatrogènes sur les organes dentaires et leurs parodontes. Ces effets augmentent avec l'intensité des forces appliquées. Plusieurs effets indésirables sont relatés dans la littérature : perte d'attache, fentes gingivales, résorptions radiculaires ou encore perte de vitalité pulpaire par rupture du paquet vasculo-nerveux apical.

La composante inflammatoire liée au déplacement dentaire provoqué augmente avec l'intensité des forces. Ainsi, plus la force est importante, plus elle engendre des risques de perte osseuse et de perte d'attache. Selon Zachrisson⁶⁰, les patients traités par orthodontie présentent une perte d'os alvéolaire significativement plus importante que les patients non traités. Toutefois, d'autres études ne mettent en évidence aucune destruction osseuse^{61,62}. Plus récemment en 2016, Guo et al⁶³ mettent en évidence des changements microbiologiques de la flore chez des patients traités orthodontiquement

⁵⁹ Markostamos, « Déplacement orthodontique face à l' os compact et à l' os spongieux. Différences des réactions tissulaires avec deux forces différentes. ».

⁶⁰ Zachrisson et Alnaes, « Periodontal condition in orthodontically treated and untreated individuals. i. loss of attachment, gingival pocket depth and clinical crown height ».

⁶¹ Kloehn et Pfeifer, « The effect of orthodontic treatment on the periodontium ».

⁶² Polson et Reed, « Long-term effect of orthodontic treatment on crestal alveolar bone levels ».

⁶³ Guo et al., « Consequences of orthodontic treatment in malocclusion patients : clinical and microbial effects in adults and children ».

avec une augmentation significative de la présence de bactéries parodonto-pathogènes durant les trois premiers mois de traitement. Au cours de cette période, une augmentation de l'indice de plaque, de l'indice de saignement et de la profondeur de poche est observée, mais aucune différence significative n'est mise en évidence concernant la perte osseuse et la perte d'attache.

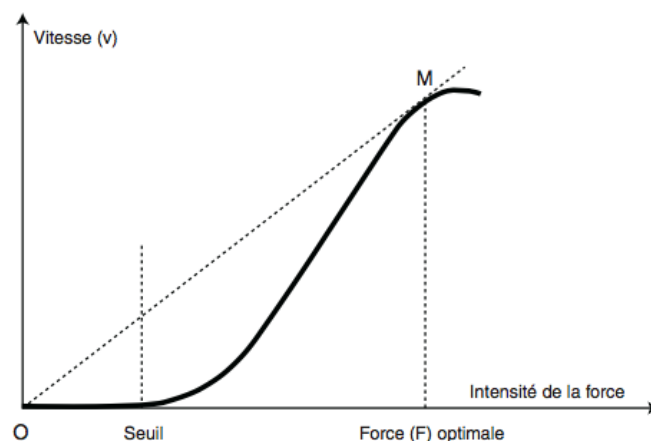
En termes d'intensité, les forces lourdes semblent être plus néfastes car la composante inflammatoire liée au déplacement dentaire augmente avec l'intensité des forces. Si la force est légère, seul le cément est atteint, si la force est lourde, la dentine peut également être endommagée⁶⁴.

En termes de rythme d'application, les forces continues semblent être plus néfastes que les forces intermittentes^{65,66} car une alternance régulière entre les périodes d'activité et les périodes de repos laisse aux tissus le temps de se régénérer durant les phases de repos. Cependant, le mouvement dentaire provoqué par des forces continues semble être plus efficace. Selon Gibson⁶⁷, le déplacement dentaire obtenu par des forces intermittentes représentent 75 % de celui obtenu par des forces continues sur un temps de traitement égal.

3.1.2 Notion de force optimale

Afin d'éviter les effets iatrogènes précédemment cités, une force orthodontique optimale doit être définie. Cliniquement, la force orthodontique idéale permet d'obtenir la plus grande vitesse de déplacement dentaire sans dommage irréversible sur les tissus parodontaux, le ligament alvéolo-dentaire ou les racines, et sans douleur ou inconfort pour le patient (cf. figure 27).

Figure 27 : Notion de force optimale



Source : Dorniac, « Biomécanique orthodontique et notion de force légère », 2008.

⁶⁴ Dorniac et al., « Biomécanique orthodontique et notion de force légère ».

⁶⁵ Ozkalayci et al., « Effect of continuous versus intermittent orthodontic forces on root resorption : a microcomputed tomography study ».

⁶⁶ Aras et al., « Physical properties of root cementum ».

⁶⁷ Gibson, King, et Keeling, « Long-term orthodontic tooth movement response to short-term force in the rat ».

La force optimale est celle générée légèrement avant l'apparition de phénomènes de hyalinisation. Pour rappel, la phase hyaline est une phase de latence faisant suite au déplacement immédiat de la dent. Lors de l'application d'une force mécanique, un déplacement immédiat se produit suite à la compression des fibres desmodontales, puis le mouvement s'arrête et la phase hyaline débute. Au niveau des zones soumises à de trop fortes pressions, des plages de dégénérescence cellulaire apparaissent : les zones hyalines. Cette phase dure en moyenne 12 à 15 jours pendant lesquels les dents ne se déplacent pas. Il faut attendre que ces zones hyalines soient totalement éliminées pour que le déplacement dentaire réel commence par des phénomènes de résorption osseuse sur les faces en pression et d'apposition osseuse sur les faces en tension. Ainsi, le rétablissement de ces zones génère une perte de temps dans le mouvement dentaire et un risque de destruction osseuse. Idéalement, il faut aboutir à un système mécanique évitant les hyalinisations répétées et favorisant la résorption osseuse directe.

D'après Fontenelle, trois conditions sont nécessaires pour un déplacement dentaire optimal : l'application de forces légères pour éviter l'apparition de nouvelles zones hyalines et permettre la résorption osseuse, un parodonte sain et un bon contrôle de l'inflammation. Les phénomènes de remodelage osseux induits par le déplacement dentaire provoqué font que tout se passe « comme si la dent entraîne avec elle son parodonte »⁶⁸.

Selon Proffit⁶⁹, cette force optimale ne doit pas excéder 150g et dépend du type de déplacement dentaire désiré. En effet, une même force peut être faible si le mouvement est aisé à obtenir (par exemple, une version), ou bien lourde si le mouvement est difficile à provoquer (par exemple, une ingression). Le tableau 6 décrit par Proffit permet d'estimer la valeur d'une force légère en fonction du mouvement souhaité.

Tableau 6 : Estimation des forces à utiliser selon le type de déplacement désiré

Type de déplacement	Forces (g)
Version	50-75g
Gression	100-150g
Redressement radiculaire	75-125g
Rotation	50-75g
Egression	50-75g
Ingression	15-25g

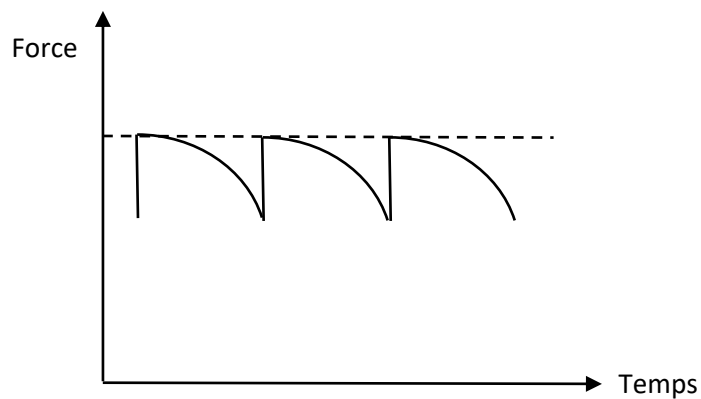
Source : Proffit, *Contemporary orthodontics*, 5th edition, 2013.

⁶⁸ Fontenelle, « Une conception parodontale du mouvement dentaire provoqué : évidences cliniques ».

⁶⁹ Proffit, Fields, et Sarver, *Contemporary orthodontics*.

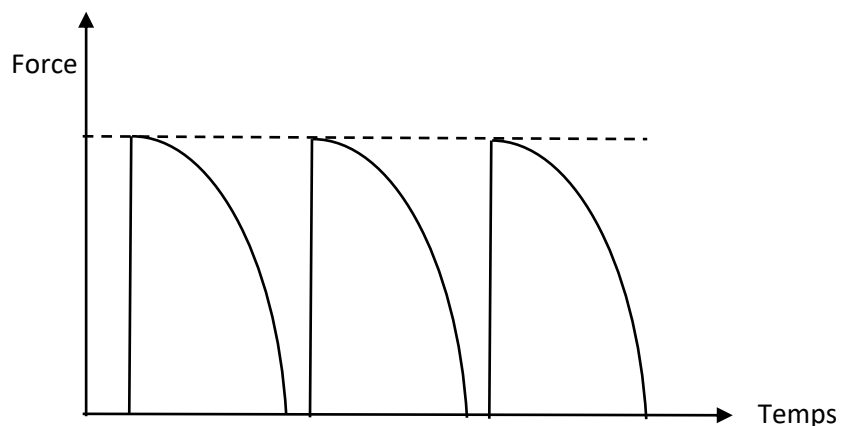
D'autres auteurs comme Nanda⁷⁰ estiment que pour l'obtention d'une réponse biologique optimale, l'idéal est de provoquer des forces douces et continues sur les arcades dentaires (cf. figure 28). Pour cela, il faut utiliser un matériau présentant un faible rapport charge/flexion. Entre deux activations de l'appareil, la force déployée sur les dents diminue petit à petit mais n'atteint jamais une valeur nulle permettant ainsi un meilleur contrôle des mouvements dentaires durant la période séparant deux rendez-vous. Au contraire, les forces discontinues (cf. figure 29) se réduisent peu de temps après leur application, atteignant alors une valeur nulle et la dent ne bouge plus jusqu'à l'activation suivante.

Figure 28 : Schéma représentatif des forces continues



Source : Nanda, *Biomechanics in orthodontics : principles and practice*, 2010.

Figure 29 : Schéma représentatif des forces discontinues



Source : Nanda, *Biomechanics in orthodontics : principles and practice*, 2010.

⁷⁰ Nanda et Tosun, *Biomechanics in orthodontics : principles and practice*.

3.1.3 Forces délivrées selon le dispositif

Pour délivrer une force douce et optimale sur les arcades dentaires, il est nécessaire d'avoir un rapport charge/flexion faible et constant au niveau de la partie active de l'appareillage orthodontique. Le rapport charge/flexion est défini de la façon suivante :

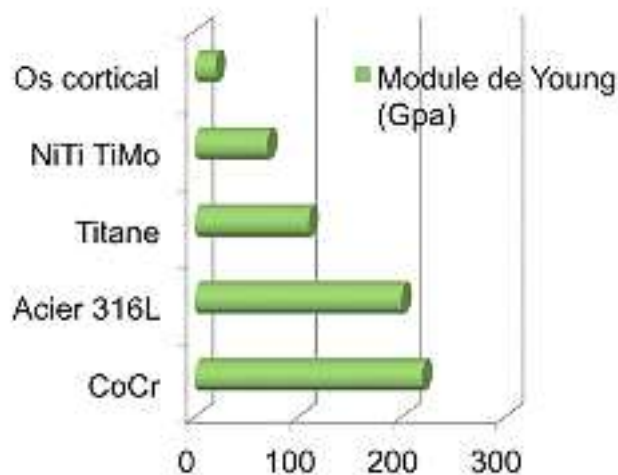
$$\frac{F}{\delta} = kEI/L^3$$

(F = force appliquée ; δ = flexion ; E = module d'élasticité ; I = moment quadratique (dépend de la forme et de la section du fil) ; L = longueur du fil ; k : constante dépendant du montage considéré)

Le rapport charge/flexion dépend ainsi de différents facteurs :

- la nature du matériau utilisé : le module d'élasticité (E) doit être le plus faible possible pour être le plus élastique possible et se rapprocher au mieux du mouvement dentaire physiologique ;
- la géométrie de la section : plus la section de l'arc est élevée, plus le moment quadratique est élevé et augmente le niveau de force sur les dents ;
- la longueur du fil : plus celle-ci est élevée entre deux attaches, plus le niveau de force diminue⁷¹.

Figure 30 : Comparaison des modules d'élasticité de différents alliages et de l'os



Source : Jordan, « Le choix du fil orthodontique en 2017 », 2017.

⁷¹ Jordan et Legris, « Le choix du fil orthodontique en 2017 ».

Les alliages en Ni-Ti sont trois fois plus élastiques que les aciers et que les alliages CoCr (cf. figure 30) car leur module d'élasticité est trois fois moins élevé. La force délivrée par les Ni-Ti est donc trois fois moins importante pour obtenir une même déformation. Pour rappel, l'os cortical présente un module d'élasticité de 20 GPa. Pour se rapprocher au plus près du mouvement dentaire physiologique, le module d'élasticité du matériau idéal doit être au plus près de cette valeur.

Le quad'helix est réalisé à partir d'un fil en acier elgiloy (Chrome-Cobalt) de section ronde 0.036. Les boucles du quad'helix ont pour objectif de diminuer le rapport charge/flexion.

Le Ni-Ti Palatal Expander est réalisé en acier elgiloy au niveau de ses bras latéraux, et présente une partie centrale active en Nickel-Titane. Ce dernier délivre donc des forces trois fois plus douces que le quad'helix. Son module d'élasticité très faible sous forme martensitique lui permet de subir une importante déformation lors de l'insertion de l'appareil et de délivrer ensuite, lorsqu'il retrouve sa forme austénitique, une force douce et presque continue sur l'arcade maxillaire. De même, le Transforce possède un système de ressort en Nickel-Titane. Ce dernier subit une transformation martensitique lors de sa mise en compression, et lorsque la contrainte est levée, il reprend sa forme initiale en délivrant des forces douces et continues sur l'arcade maxillaire.

Le quad'helix, quant à lui, délivre des forces lourdes, car son module d'élasticité est proche de 200 Gpa. Pour une même déformation, la contrainte est trois fois plus élevée. De plus, ce sont des forces discontinues. La force est maximale le jour de l'activation puis diminue progressivement jusqu'à atteindre une valeur nulle. Il faut attendre la seconde activation pour à nouveau exercer une force sur les dents.

3.2 Effets squelettiques

3.2.1 Effets sur l'ensemble de la face

Un traitement interceptif d'expansion maxillaire peut avoir une influence sur l'ensemble du massif facial. Conroy-Piskai et al⁷² en 2016 analysent les changements céphalométriques apparaissant suite à une expansion maxillaire lente par quad'helix, comparée à une expansion maxillaire rapide par disjoncteur. Après la phase d'expansion maxillaire, certaines variables présentent des différences significatives entre les deux groupes. La convexité faciale, la hauteur faciale de l'étage inférieur, la hauteur faciale totale, ainsi que les valeurs de l'axe facial et du FMA sont significativement augmentées dans le groupe traité par disjoncteur comparé au groupe traité par quad'helix. Ces résultats suggèrent que l'expansion lente par quad'helix présente un meilleur contrôle vertical que celle par disjoncteur.

⁷² Conroy-Piskai et al., « Assessment of vertical changes during maxillary expansion using quad helix or bonded rapid maxillary expander ».

Ce dernier indique donc une tendance vers un schéma de croissance plus vertical, favorisant ainsi un schéma squelettique de classe II.

Cependant, en 2019, Gregorio et al⁷³ ne montrent aucune différence significative entre l'expansion lente et rapide chez des patients atteints de fente labio-palatine bilatérale. Les deux moyens de traitement produisent les mêmes changements verticaux et sagittaux.

3.2.2 Effets sur le massif facial supérieur

3.2.2.1 Effets de l'expansion lente

L'expansion lente maxillaire, qu'elle soit réalisée par quad helix, NiTi Palatal Expander ou Transforce, présente un effet positif sur la largeur du maxillaire, mais peut aussi influencer l'anatomie et la physiologie des cavités nasales. L'étude de Lo Giudice⁷⁴ en 2017 montre une augmentation significative de la largeur palatine (+ 2,54 mm) et de la largeur des fosses nasales (+ 2,67 mm) suite à une expansion lente du maxillaire. Des résultats similaires sont retrouvés en cas d'expansion lente par quad'helix chez des patients présentant une fente labio-palatine bilatérale. En effet, Almeida et al⁷⁵, dans leur essai clinique contrôlé randomisé en 2017, mettent en évidence des changements squelettiques au niveau du massif facial supérieur suite à un traitement interceptif par quad'helix avec une augmentation significative de la largeur de l'os maxillaire (+ 1,89 mm) ainsi que de la largeur des cavités nasales (+ 1,68 mm). Les résultats des études sont rapportés dans le tableau 7 ci-dessous.

Tableau 7 : Résultats des études concernant les effets squelettiques de l'expansion lente à court terme (en post-expansion)

Auteur de l'étude	Année	Type d'étude	Critères évalués	
			Expansion nasale (largeur des cavités nasales en mm)	Expansion maxillaire (largeur de l'os maxillaire en mm)
Gianolio ⁷⁶	2014	RCT	+ 1,457 *	+ 2,845 *
Almeida et al ⁷⁷	2016	RCT	+ 1,68 *	+ 1,89 *

⁷³ Gregório et al., « Cephalometric evaluation of rapid and slow maxillary expansion in patients with bclp : secondary data analysis from a randomized clinical trial ».

⁷⁴ Lo Giudice et al., « Effects of rapid vs slow maxillary expansion on nasal cavity dimensions in growing subjects : a methodological and reproducibility study ».

⁷⁵ de Almeida et al., « Slow versus rapid maxillary expansion in bilateral cleft lip and palate : a cbct randomized clinical trial ».

⁷⁶ Gianolio, Cherchi, et Lanteri, « Rapid and slow maxillary expansion : a posteroanterior cephalometric study ».

⁷⁷ de Almeida et al., « Slow versus rapid maxillary expansion in bilateral cleft lip and palate : a cbct randomized clinical trial ».

Bucci et al ⁷⁸	2016	SR	X	+ (non chiffré)
Lo Giudice et al ⁷⁹	2017	RCT	+ 2,67 *	+ 2,54 *

*RCT : Randomized Clinical Trial ; SR : Systematic Review ; * : différence significative.*

Source : Auteur, 2020.

Au niveau du massif facial supérieur, des changements squelettiques sont ainsi mis en évidence. D'autres essais cliniques contrôlés randomisés se basant sur des analyses CBCT pré et post-expansion permettraient de mieux quantifier et avec un plus haut niveau de preuve la part squelettique de l'expansion maxillaire et son influence sur le reste des structures osseuses, notamment sur les fosses nasales. Ce lien entre les cavités orale et nasales s'explique par leur proximité : le palais constitue à la fois la paroi supérieure de la cavité orale et la paroi inférieure des cavités nasales. L'effet squelettique ainsi obtenu sur le complexe naso-maxillaire s'explique par l'ouverture de la suture mésio-palatine permettant l'augmentation transversale de l'os maxillaire.

3.2.2.2 Effets induits par le quad'helix

D'après la revue systématique de Bucci et al en 2016⁸⁰, une expansion maxillaire lente par quad'helix a des effets squelettiques à court terme, entraînant une augmentation significative de la dimension transversale squelettique de l'os maxillaire. Dans les dimensions verticale et sagittale, aucun effet n'est rapporté dans l'étude.

Almeida et al⁸¹ montrent également une augmentation du diamètre transversal du maxillaire et des fosses nasales chez des patients atteints de fente labio-palatine bilatérale traités par quad'helix.

Pour expliquer ce phénomène, Kumar et al⁸² en 2016 analysent la répartition des contraintes et le déplacement des structures cranio-faciales lors de l'application de forces induites par quad'helix, chez des enfants d'environ 12 ans, en établissement de denture adolescente ou adulte jeune. Les contraintes les plus élevées se situent au niveau de la suture mésio-palatine, avec une ouverture maximale postérieure.

Ainsi, le quad'helix semble capable d'induire des effets squelettiques orthopédiques par ouverture de la suture inter-maxillaire, chez des patients jeunes en établissement de denture adolescente ou adulte jeune.

⁷⁸ Bucci et al., « Dental and skeletal effects of palatal expansion techniques : a systematic review of the current evidence from systematic reviews and meta-analyses ».

⁷⁹ Lo Giudice et al., « Effects of rapid vs slow maxillary expansion on nasal cavity dimensions in growing subjects : a methodological and reproducibility study ».

⁸⁰ Bucci et al., « Dental and skeletal effects of palatal expansion techniques : a systematic review of the current evidence from systematic reviews and meta-analyses ».

⁸¹ de Almeida et al., « Slow versus rapid maxillary expansion in bilateral cleft lip and palate : a cbct randomized clinical trial ».

⁸² Kumar, Ghafoor, et Khanam, « A comparison of three-dimensional stress distribution and displacement of naso-maxillary complex on application of forces using quad-helix and nickel titanium palatal expander 2 (npe2) : a fem study ».

3.2.2.3 Effets induits par le NiTi Palatal Expander

L'étude de Kumar et al⁸³, précédemment citée, analyse également les contraintes et le déplacement des sutures cranio-faciales induites par le NiTi Palatal Expander. De la même manière que pour le quad'helix, ils retrouvent les contraintes les plus élevées au niveau de la suture mésio-palatine, puis à une moindre mesure au niveau de la suture fronto-zygomatique. Cependant, les contraintes restent plus faibles que celles induites par le quad helix, suggérant ainsi que les forces induites par le NiTi Palatal Expander sont plus douces tout en générant une activation des sutures cranio-faciales. Cependant, il faut garder à l'esprit que l'effet squelettique du dispositif dépend évidemment de l'âge du patient. Il est d'autant plus important que l'enfant est jeune avec un bon potentiel de croissance. Il est moindre chez les adolescents ayant dépassé leur pic de croissance pour lesquels les effets sont alors principalement dento-alvéolaires.

De la même manière, Karaman et al⁸⁴ en 2002, dans une étude visant à analyser les effets du NiTi Palatal Expander sur les structures dento-faciales, objectivent chez la moitié de leurs patients, une radioclarité visibles sur radiographies rétro-alvéolaires entre les incisives centrales maxillaires après expansion. Ceci témoigne d'une ouverture de la suture mésio-palatine, et donc d'un effet squelettique du dispositif d'expansion. Au niveau facial, une légère égression des premières molaires maxillaires se produit, entraînant une tendance à la rotation postérieure de la mandibule augmentant ainsi la dimension verticale de l'étage inférieur de la face.

Pour Ciambotti et al⁸⁵ en 2001, qui compare les effets squelettiques du NiTi Palatal Expander et du disjoncteur, la part squelettique d'expansion est plus importante pour le disjoncteur que pour le Palatal Expander. Les deux dispositifs sont efficaces pour corriger les occlusions inversées postérieures, avec davantage d'effets dento-alvéolaires pour le NiTi Palatal Expander que d'effet squelettique.

Enfin pour Ferrario et al⁸⁶ en 2003, qui évaluent les effets palatins induits par le NiTi Palatal Expander, la correction de la malocclusion est due à une combinaison d'effets orthopédiques et orthodontiques, surtout chez les patients les plus jeunes en denture temporaire. Cependant, les effets prédominants restent dento-alvéolaires. En conclusion, l'augmentation de la dimension transversale de l'arcade maxillaire induite par le NiTi Palatal Expander est due à une probable ouverture de la suture inter-maxillaire ainsi qu'à une version vestibulaire des procès alvéolaires et des molaires maxillaires.

⁸³ Kumar, Ghafoor, et Khanam.

⁸⁴ Karaman, « The effects of nitanium maxillary expander appliances on dentofacial structures ».

⁸⁵ Ciambotti et al., « A comparison of dental and dentoalveolar changes between rapid palatal expansion and nickel-titanium palatal expansion appliances ».

⁸⁶ Ferrario et al., « Quantitative effects of a nickel-titanium palatal expander on skeletal and dental structures in the primary and mixed dentition : a preliminary study ».

3.2.2.4 Effets induits par le transforce orthodontique

Nagrik et al⁸⁷ en 2014 ont mené une étude prospective dans le but d'étudier les effets du Transforce en comparaison avec le NiTi Palatal Expander chez 20 enfants de 11,8 ans en moyenne, en établissement de denture adolescente. Des mesures de l'arcade maxillaire sur modèles d'étude et des tracés radiographiques ont été réalisés avant traitement, puis une fois l'expansion palatine achevée. Au sein des deux groupes, une quantité significative d'expansion squelettique a été observée. Concernant le Transforce, la part squelettique constitue 16 à 20 % de la quantité d'expansion totale, ce qui suggère que les effets sont principalement dento-alvéolaires.

3.3 Effets dento-alvéolaires

L'expansion palatine obtenue par les différents appareillages orthodontiques résulte d'une combinaison d'effets squelettiques et d'effets dento-alvéolaires. Ces derniers sont inhérents aux dispositifs dento-portés.

3.3.1 Quad'helix

Les effets dento-alvéolaires du quad-helix ont fait l'objet de nombreuses études ces dix dernières années. Des études rétrospectives⁸⁸, des essais cliniques contrôlés randomisés prospectifs^{89,90,91,92}, des méta-analyses⁹³ et revues systématiques^{94,95,96} étudient les changements transversaux dento-alvéolaires de l'arcade maxillaire suite à un traitement précoce interceptif par quad'helix.

Les principales modifications dento-alvéolaires évaluées dans les études sont les suivantes : la distance entre les premières molaires maxillaires, la distance inter-canines maxillaire et l'inclinaison de la première molaire maxillaire. Elles permettent d'évaluer respectivement l'expansion molaire, l'expansion canine et la version vestibulaire molaire associée (cf. tableau 8).

⁸⁷ Nagrik et Bhad, « A clinical comparison of maxillary expansion : transforce transverse appliance versus niti palatal expander ».

⁸⁸ Huynh et al., « Treatment response and stability of slow maxillary expansion using haas, hyrax, and quad-helix appliances : a retrospective study ».

⁸⁹ Petrén et Bondemark, « Correction of unilateral posterior crossbite in the mixed dentition ».

⁹⁰ Corbridge et al., « Transverse dentoalveolar changes after slow maxillary expansion ».

⁹¹ Godoy, Godoy-Bezerra, et Rosenblatt, « Treatment of posterior crossbite comparing 2 appliances : a community-based trial ».

⁹² Shundo, Kobayashi, et Endo, « Short-term treatment effects of quad-helix on maxillomandibular expansion in patients with maxillary incisor crowding ».

⁹³ Zhou et al., « The effectiveness of non-surgical maxillary expansion : a meta-analysis ».

⁹⁴ Zuccati et al., « Expansion of maxillary arches with crossbite : a systematic review of rcts in the last 12 years ».

⁹⁵ Gidwani et al., « Comparison of effectiveness of quad helix appliance with other slow maxillary expanders in children with posterior crossbite : a systematic review ».

⁹⁶ Bucci et al., « Dental and skeletal effects of palatal expansion techniques : a systematic review of the current evidence from systematic reviews and meta-analyses ».

Le traitement par quad'helix entraine une augmentation significative de l'expansion canine et molaire maxillaire ainsi qu'une version vestibulaire molaire, significative ou non selon les études. Les études citées dans le tableau 8 évaluent l'expansion maxillaire totale, comprenant la part squelettique et la part dento-alvéolaire, sans distinction entre les deux.

Tableau 8 : Résultats des études concernant les effets dento-alvéolaires du quad helix à court terme (en post-expansion)

Auteur de l'étude	Année	Type d'étude	Critères évalués		
			Expansion molaire (distance inter-molaires en mm)	Expansion canine (distance inter-canines en mm)	Version vestibulaire molaire (inclinaison molaire en °)
Petren et Bondemark ⁹⁷	2008	RCT	+ 4,6 *	+ 2,0 *	
Huynh et al ⁹⁸	2009	R	+ 5,1 *		-1,4
Corbridge et al ⁹⁹	2011	CT	+ 6,5 *		
Godoy et al ¹⁰⁰	2011	RCT	+ 5,7 *	+ 3,48 *	
Petren et al ¹⁰¹	2011	RCT	+ 4,1 *	+ 2,7 *	
Shundo et al ¹⁰²	2012	CT	+ 4,5 *		
Zhou et al ¹⁰³	2013	MA	+ 4,45 *	+ 2,58 *	
Almeida et al ¹⁰⁴	2016	RCT	+ 5,52 *		- 2,85

⁹⁷ Petrén et Bondemark, « Correction of unilateral posterior crossbite in the mixed dentition ».

⁹⁸ Huynh et al., « Treatment response and stability of slow maxillary expansion using haas, hyrax, and quad-helix appliances : a retrospective study ».

⁹⁹ Corbridge et al., « Transverse dentoalveolar changes after slow maxillary expansion ».

¹⁰⁰ Godoy, Godoy-Bezerra, et Rosenblatt, « Treatment of posterior crossbite comparing 2 appliances : a community-based trial ».

¹⁰¹ Petrén, Bjerklin, et Bondemark, « Stability of unilateral posterior crossbite correction in the mixed dentition : a randomized clinical trial with a 3-year follow-up ».

¹⁰² Shundo, Kobayashi, et Endo, « Short-term treatment effects of quad-helix on maxillomandibular expansion in patients with maxillary incisor crowding ».

¹⁰³ Zhou et al., « The effectiveness of non-surgical maxillary expansion : a meta-analysis ».

¹⁰⁴ de Almeida et al., « Slow versus rapid maxillary expansion in bilateral cleft lip and palate : a cbct randomized clinical trial ».

Alves et al ¹⁰⁵¹⁰⁶	2016	RCT	+ 3,98 *	+ 6,58 *	+ 0,42
-------------------------------	------	-----	----------	----------	--------

*CT : Clinical Trial ; RCT : Randomized Clinical Trial ; MA : Meta-Analysis ; R : Retrospective study ; * : différence significative.*

Source : Auteur, 2020.

3.3.2 NiTi Palatal Expander

Le NiTi Palatal Expander fait partie des dispositifs orthodontiques réalisant une expansion lente avec des forces douces. Ciambotti et al. en 2001¹⁰⁷ comparent les effets dento-alvéolaires du NiTi Palatal Expander avec le disjoncteur maxillaire. Les critères évalués sont la distance inter-molaires, la version vestibulaire et la dérotation molaire. Pour le groupe appareillé avec le NiTi Palatal Expander, les résultats montrent une augmentation significative de la distance inter-molaire, de la version vestibulaire, et de la rotation molaire en direction mésio-vestibulaire. Les deux dispositifs se révèlent efficaces pour corriger les occlusions inversées postérieures.

Ferrario¹⁰⁸ et al en 2003 mènent une étude prospective sur une durée de six mois dans le but d'évaluer les changements dento-alvéolaires induits par le NiTi Palatal Expander. Ils suivent deux groupes de jeunes patients, l'un traité, l'autre non traité, eux-mêmes divisés en sous-groupes en fonction de leur stade de denture (denture temporaire et denture mixte). Tous les patients présentent une occlusion inversée unilatérale postérieure. Plusieurs critères sont évalués tels que la forme d'arcade maxillaire et mandibulaire, la dérotation molaire, l'inclinaison des procès alvéolaires, la version molaire, la distance inter-molaire et la distance inter-canine. Chez tous les patients traités, les rapports d'occlusion sont entièrement corrigés. Les changements au niveau dento-alvéolaire montrent une augmentation de la distance inter-molaire et inter-canine, une dérotation molaire en direction mésio-vestibulaire et disto-palatine ainsi qu'une inclinaison vestibulaire de la première molaire maxillaire. Les effets prédominants dans cette étude restent dento-alvéolaires.

Karaman¹⁰⁹ en 2002, retrouve des résultats similaires dans son étude. Celle-ci vise à évaluer les effets transversaux, sagittaux et verticaux du NiTi Palatal Expander sur les structures dentaires et faciales.

¹⁰⁵ de Medeiros Alves et al., « Analysis of the dentoalveolar effects of slow and rapid maxillary expansion in complete bilateral cleft lip and palate patients : a randomized clinical trial ».

¹⁰⁶ 6/30/2021 3:25:00 PM

¹⁰⁷ Ciambotti et al., « A comparison of dental and dentoalveolar changes between rapid palatal expansion and nickel-titanium palatal expansion appliances ».

¹⁰⁸ Ferrario et al., « Quantitative effects of a nickel-titanium palatal expander on skeletal and dental structures in the primary and mixed dentition : a preliminary study ».

¹⁰⁹ Karaman, « The effects of nitanium maxillary expander appliances on dentofacial structures ».

Des téléradiographies de face et de profil, des radiographies rétro-alvéolaires ainsi que des modèles en plâtre sont réalisés avant le traitement, après la phase d'expansion, puis à la fin de la phase de contention. Les résultats mettent en évidence une augmentation significative des dimensions transversales au niveau des prémolaires et des molaires, permettant la correction des occlusions inversées chez tous les patients, associée à une correction des rotations mésio-palatines des premières molaires maxillaires.

Enfin, Donohue¹¹⁰ et al en 2004 évaluent les effets dento-alvéolaires du NiTi Palatal Expander et du quad'helix en comparant les quantités et les vitesses d'expansion entre les premières molaires et les premières prémolaires maxillaires. Leurs résultats montrent que les deux dispositifs sont aussi efficaces l'un que l'autre, tant pour le gain de dimension transversale que pour la vitesse d'expansion palatine. Cependant, le quad'helix semble donner un meilleur contrôle de l'expansion car la quantité d'expansion est différentielle entre les premières molaires et les premières prémolaires alors que le NiTi Palatal Expander donne des valeurs similaires pour les deux. Ceci peut être considéré comme un avantage pour le quad'helix, car il évite une expansion excessive au niveau prémolaire et des risques de mouvements d'aller-retour lors de la phase multi-attaches qui suit souvent le traitement interceptif.

3.3.3 Transforces orthodontiques

Nagrik¹¹¹ et al en 2014 mènent une étude prospective sur les changements dento-alvéolaires observés chez des patients traités par Niti Palatal Expander versus Transforce Transverse Appliance. Des mesures sur l'arcade maxillaire et des tracés radiographiques sont réalisés avant traitement et une fois l'expansion palatine achevée. Au sein de chaque groupe, une augmentation significative de la distance inter-molaires et inter-canines est observée, ainsi qu'une version alvéolaire vestibulaire de la première molaire maxillaire et qu'une dérotation molaire en direction mésio-vestibulaire et disto-palatine. Aucune différence significative n'est mise en évidence entre les deux groupes étudiés, exceptée pour la vitesse d'expansion qui se révèle être significativement plus élevée dans le groupe traité par NiTi Palatal Expander. D'autre part, le Transforce semble produire plus d'expansion dans la région antérieure, mais cette différence est non significative.

3.4 Effets parodontaux

¹¹⁰ Donohue, Marshman, et Winchester, « A clinical comparison of the quadhelix appliance and the nickel titanium (tandem loop) palatal expander : a preliminary, prospective investigation ».

¹¹¹ Nagrik et Bhad, « A clinical comparison of maxillary expansion : transforce transverse appliance versus niti palatal expander ».

L'expansion palatine est un mouvement potentiellement à risque sur le plan parodontal. Cela va dépendre de facteurs extrinsèques orthodontiques tels que l'intensité de la force employée, la fréquence d'activation et la durée du traitement, mais également de facteurs intrinsèques au patient tels que son âge, l'état de santé général du patient et plus localement de la santé parodontale initiale. Un mouvement de translation vestibulaire de la molaire maxillaire est souhaité, mais en réalité le mouvement d'expansion s'accompagne souvent d'un mouvement de version corono-vestibulaire. Si le mouvement est obtenu par moyen orthopédique, la molaire reste dans son couloir osseux et c'est l'os maxillaire qui croit transversalement, via la suture inter-maxillaire, pour corriger la malocclusion. Si le mouvement est obtenu par moyen orthodontique, la molaire se déplace au sein du couloir osseux et il existe alors potentiellement un risque pour la dent de sortir de ce couloir. En effet, le mouvement de version vestibulaire de la molaire supérieure accompagne souvent l'expansion palatine et peut induire une diminution de l'épaisseur de la paroi alvéolaire, voire de la corticale, vestibulaire. En réalité, la correction de la malocclusion se fait le plus souvent par une combinaison des deux, une part squelettique et une part dento-alvéolaire.

3.4.1 Effets sur le parodonte profond

Le déplacement dentaire provoqué met en jeu de nombreux phénomènes physiologiques, notamment au niveau osseux, où se produisent des mécanismes d'apposition dans les zones en tension et de résorption dans les zones en pression.

Ainsi, lors du déplacement des molaires maxillaires au sein de l'os alvéolaire, il se produit des phénomènes de remodelage osseux pouvant s'accompagner d'effets délétères sur le parodonte profond.

Les principaux paramètres parodontaux concernant le tissu osseux évalués dans les études sont l'épaisseur des corticales osseuses linguale et vestibulaire, l'épaisseur de l'os alvéolaire vestibulaire et lingual, et le niveau d'attache. Ces différents critères sont mesurés à partir d'imagerie volumétrique en trois dimensions par CBCT (Cone Beam Computed Tomography).

D'après la majorité des études (cf. tableau 9), l'expansion maxillaire lente provoque un affinement de la corticale vestibulaire¹¹², une réduction significative de l'épaisseur d'os alvéolaire vestibulaire et une augmentation de l'épaisseur d'os alvéolaire linguale^{113,114,115}. De plus, la distance entre la jonction

¹¹² Corbridge et al., « Transverse dentoalveolar changes after slow maxillary expansion ».

¹¹³ Corbridge et al.

¹¹⁴ Brunetto et al., « Three-dimensional assessment of buccal alveolar bone after rapid and slow maxillary expansion : a clinical trial study ».

¹¹⁵ de Almeida et al., « Slow versus rapid maxillary expansion in bilateral cleft lip and palate : a cbct randomized clinical trial ».

amélo-cémentaire et le rebord osseux alvéolaire crestal augmente significativement, témoignant d'une réduction du niveau d'attache parodontale^{116,117}.

Bastos et al¹¹⁸ en 2019 publient une revue systématique pour identifier quelles techniques d'expansion maxillaire présentent le plus d'effets indésirables parodontaux, entre une technique d'expansion rapide et lente. Ils en concluent qu'aucune différence significative n'existe entre les deux techniques.

Tableau 9 : Les effets sur le parodonte profond de l'expansion lente (en post-expansion)

Auteur de l'étude	Année	Type d'étude	Critères évalués (sur CBCT)				
			Épaisseur des corticales (mm)		Épaisseur de l'os alvéolaire (mm)		Niveau d'attache (mm)
			Vestibulaire	Linguale	Vestibulaire	Linguale	
Corbridge et al ¹¹⁹	2011	CT	-0,1 *	X	-1,6 *	+ 1,6 *	X
Brunetto et al ¹²⁰	2013	RCT	X	X	-1,36* à 3mm -1,49* à 5mm -1,81* à 10mm	X	-2,94 *
Almeida et al ¹²¹	2016	RCT	X	X	-0,76 *	+ 0,44 *	-0,59 *

CT : Clinical Trial ; RCT : Randomized Clinical Trial ; * : différence significative.

Source : Auteur, 2020.

3.4.2 Effets sur le parodonte superficiel

La gencive reposant sur le tissu osseux sous-jacent, elle est sensible à toute modification de celui-ci. Ainsi, une réduction de l'épaisseur d'os alvéolaire vestibulaire peut conduire à l'apparition de déhiscences osseuses¹²² et donc à l'apparition de récessions parodontales post-expansion orthodontique. D'après Bernimoulin¹²³, un défaut osseux est une condition préalable à une récession gingivale, et il existe une corrélation positive entre la mesure de la récession parodontale et celle de la

¹¹⁶ Brunetto et al., « Three-dimensional assessment of buccal alveolar bone after rapid and slow maxillary expansion : a clinical trial study ».

¹¹⁷ de Almeida et al., « Slow versus rapid maxillary expansion in bilateral cleft lip and palate : a cbct randomized clinical trial ».

¹¹⁸ Bastos et al., « Periodontal side effects of rapid and slow maxillary expansion : a systematic review ».

¹¹⁹ Corbridge et al., « Transverse dentoalveolar changes after slow maxillary expansion ».

¹²⁰ Brunetto et al., « Three-dimensional assessment of buccal alveolar bone after rapid and slow maxillary expansion : a clinical trial study ».

¹²¹ de Almeida et al., « Slow versus rapid maxillary expansion in bilateral cleft lip and palate : a cbct randomized clinical trial ».

¹²² Rupperecht et al., « Prevalence of dehiscences and fenestrations in modern american skulls ».

¹²³ Bernimoulin, « Clinical reserach on gingival recession in involutional parodontolysis ».

déhiscence osseuse. D'après les études, les patients les plus à risque de récessions gingivales sont ceux qui présentent une faible hauteur de tissu kératinisé et un biotype parodontal fin.

D'après Sawan et al¹²⁴ en 2018, la hauteur de tissu kératinisé avant et après le traitement orthodontique semble être un facteur protecteur d'apparition de récessions parodontales (risque relatif de 0,77 et 0,51 respectivement). Concernant l'épaisseur de tissus kératinisés, le Consensus européen et américain de 2017¹²⁵ admet qu'un phénotype fin augmente le risque d'apparition de récessions.

En 2017, Morris et al¹²⁶ mettent en évidence une corrélation positive statistiquement significative, entre la quantité d'expansion maxillaire (au niveau des prémolaires et des premières molaires maxillaires) durant le traitement orthodontique et l'apparition de récessions au moins 2 ans après la fin du traitement orthodontique, aussi bien avec des disjoncteurs qu'avec des arcs orthodontiques. On peut se demander si le niveau de force utilisé influence le risque de développer des récessions parodontales, et si les alliages en NiTi, délivrant des forces plus douces, auraient un intérêt pour la santé parodontale. Malheureusement, très peu d'études existent sur le sujet. D'après Danz et al¹²⁷, le niveau de force utilisé ne semble pas avoir d'impact sur le risque de développer des récessions. En effet en 2016, il étudie les effets d'un mouvement de version vestibulaire sur le parodonte de rats en comparant deux types de forces orthodontiques : une force conventionnelle et une force douce. Aucune différence remarquable entre les deux niveaux de force n'est trouvée concernant les paramètres parodontaux. Quel que soit le type de force utilisée, il y a apparition de déhiscences osseuses, réduction de l'épaisseur de l'os alvéolaire vestibulaire et en cas de version vestibulaire plus extrême, il y a apparition de récessions parodontales.

Cependant, cela ne suffit pas pour conclure sur les effets de l'expansion maxillaire sur le parodonte superficiel. D'autres études à plus haut niveau de preuve comparant différents types d'appareillages d'expansion maxillaire sont nécessaires afin de pouvoir prouver le lien existant entre la quantité d'expansion et l'apparition de récessions, et évaluer l'impact de la force orthodontique utilisée. De plus, d'autres facteurs de risque parodontaux sont importants à considérer, comme le biotype parodontal, les habitudes comportementales (brossage traumatique, onychophagie) ou encore l'hygiène orale du patient. Concernant le contrôle de plaque, Mummolo et al¹²⁸ en 2014 concluent que l'expansion lente comme l'expansion rapide sont potentiellement nocives pour le parodonte, en

¹²⁴ Sawan et al., « Risk factors contributing to gingival recession among patients undergoing different orthodontic treatment modalities ».

¹²⁵ Jepsen et al., « Periodontal manifestations of systemic diseases and developmental and acquired conditions : consensus report of workgroup 3 of the 2017 world workshop on the classification of periodontal and peri-implant diseases and conditions ».

¹²⁶ Morris et al., « Prevalence of gingival recession after orthodontic tooth movements ».

¹²⁷ Danz et al., « Effects of facial tooth movement on the periodontium in rats : a comparison between conventional and low force ».

¹²⁸ Mummolo et al., « Comparison between rapid and slow palatal expansion : evaluation of selected periodontal indices ».

augmentant l'indice de plaque et l'indice de saignement, mais que ces risques peuvent être correctement contrôlés par une prophylaxie efficace et des rendez-vous de contrôles réguliers.

3.5 Quelle stabilité de l'expansion ?

La récurrence est la réapparition plus ou moins importante de la malocclusion dentaire initiale après un traitement orthodontique actif. Il faut différencier la récurrence de la maturation physiologique caractérisée par des mouvements dentaires physiologiques sans rapport avec l'état initial du patient qui auraient eu lieu, qu'il soit traité ou non.¹²⁹

Parmi les malocclusions les plus récidivantes, on retrouve notamment celles de la dimension transversale. En effet, la prévalence de la récurrence après expansion transversale varie selon les études, mais reste significative et importante. Elle est de 20 % selon Bartzela¹³⁰, de 16 % selon l'étude de Huyng¹³¹, et ce quel que soit le dispositif d'expansion utilisé (disjoncteur Haas, Hyrax et quad'helix), et varie de 5 à 26 % d'après la revue systématique de Costa¹³².

L'origine de la récurrence est multifactorielle. D'après Chabre¹³³, les facteurs principaux sont la croissance osseuse, la musculature oro-faciale, l'occlusion dentaire et les facteurs dento-parodontaux.

La croissance osseuse est surtout responsable de récurrences dans les dimensions sagittale et verticale par poursuite d'une croissance défavorable en direction et en quantité. Concernant les récurrences de la dimension transversale, les facteurs musculaires et fonctionnels sont essentiels à prendre en compte. Les arcades dentaires sont situées dans une zone d'équilibre appelée « couloir de Château », où les forces centripètes provenant des joues et des lèvres, et les forces centrifuges provenant de la langue, s'annulent. En plaçant les dents en dehors de ce couloir pour corriger une malocclusion, le risque de récurrence est majoré si l'environnement musculaire et fonctionnel n'est pas stabilisé. Suite à un traitement par expansion, la largeur de l'arcade maxillaire peut ainsi subir une réduction sous l'effet des pressions jugales si la langue ne retrouve pas une position fonctionnelle pour neutraliser ces forces et maintenir l'expansion obtenue.

De plus, les fonctions oro-faciales font intervenir l'ensemble de la musculature de la même sphère, ainsi, si une dysfonction ou une parafonction persiste après traitement, la récurrence est assurée. L'environnement fonctionnel doit être stabilisé, les dysfonctions rééduquées et les parafonctions supprimées afin d'obtenir une adaptation de l'activité musculaire à la nouvelle occlusion obtenue.

¹²⁹ Medio et Chabre, « Récurrence et contention ».

¹³⁰ Bartzela et Jonas, « Long-term stability of unilateral posterior crossbite correction ».

¹³¹ Huyng et al., « Treatment response and stability of slow maxillary expansion using haas, hyrax, and quad-helix appliances : a retrospective study ».

¹³² Costa et al., « Retention period after treatment of posterior crossbite with maxillary expansion : a systematic review ».

¹³³ Medio et Chabre, « Récurrence et contention ».

Cette dernière ne doit présenter ni prématurités ni interférences, sources d'instabilité occlusale pouvant aboutir à une récurrence. Plus les facteurs occlusaux sont maîtrisés, plus les résultats obtenus sont stables à long terme.

Enfin, le facteur parodontal est important à considérer. Lors du déplacement dentaire provoqué, il se produit un étirement des fibres desmodontales qui tend à ramener la dent vers sa position d'origine. L'expansion lente par des forces douces et continues favorise-t-elle une meilleure stabilité des résultats obtenus comparée à une expansion rapide par des forces lourdes ? Très peu d'études dans la littérature comparent la stabilité des traitements en fonction de l'intensité des forces orthodontiques appliquées. En 2017, Atik et Taner¹³⁴ comparent la stabilité d'un traitement par système auto-ligaturant délivrant des forces douces et continues avec un traitement par quad'helix et attaches conventionnelles. A 3 mois post-traitement, aucune différence significative entre les deux groupes n'est mise en évidence concernant la dimension transversale de l'arcade maxillaire. Quel que soit le traitement réalisé, il y a une légère récurrence transversale significative dans la région canine et première prémolaire. Ces deux mêmes zones récidivantes sont également retrouvées dans l'étude de Li et Lin¹³⁵ en 2007.

Étant donné le fort taux de récurrence des anomalies de la dimension transversale, on peut se demander si une sur-correction, réalisée de façon systématique, permettrait de réduire le risque de récurrence. Cette idée est sujette à controverse dans la littérature. Petren et al¹³⁶ suggèrent qu'une sur-correction n'est pas toujours nécessaire car ils montrent l'obtention d'une certaine stabilité de leurs résultats sans sur-correction. Pour d'autres auteurs comme Godoy¹³⁷, une sur-correction est recommandée en raison de l'inclinaison corono-vestibulaire des molaires maxillaires en fin de traitement, qui est un effet inhérent des dispositifs dento-portés. Les dents ont alors tendance à retrouver leur axe d'origine et les rapports d'occlusion peuvent à nouveau être perturbés sauf si une sur-correction a été réalisée.

3.6 Qualité de vie du patient

La qualité de vie est une notion difficile à appréhender, surtout lorsqu'il s'agit d'enfants. D'après l'OMS en 1994, il s'agit de « la perception qu'a un individu de sa place dans l'existence, dans le contexte de la culture et du système de valeurs dans lequel il vit, en relation avec ses objectifs, ses attentes, ses normes et ses inquiétudes ». Plusieurs questionnaires de qualité de vie existent, tels que l'OHIP 14,

¹³⁴ Atik et Taner, « Stability comparison of two different dentoalveolar expansion treatment protocols ».

¹³⁵ Li et Lin, « Dental arch width stability after quadhelix and edgewise treatment in complete unilateral cleft lip and palate ».

¹³⁶ Petren, Bjerklin, et Bondemark, « Stability of unilateral posterior crossbite correction in the mixed dentition : a randomized clinical trial with a 3-year follow-up ».

¹³⁷ Godoy, Godoy-Bezerra, et Rosenblatt, « Treatment of posterior crossbite comparing 2 appliances : a community-based trial ».

permettant d'évaluer l'impact des dispositifs orthodontiques sur la qualité de vie des enfants traités. Donohue¹³⁸ en 2004, dans son étude comparant cliniquement le quad helix et le NiTi Palatal Expander, suggère que le Ni-Ti Palatal Expander présente un inconfort diminué en comparaison au quad'helix pendant les jours suivant la deuxième activation. Les forces déployées étant des forces légères et constantes sur les arcades dentaires, il apparaît que le Palatal Expander respecte davantage la physiologie du mouvement dentaire, et induit donc moins de douleur. De plus, Karaman¹³⁹, dans son étude prospective étudiant les effets du Ni-Ti Palatal Expander sur les structures dento-faciales, ne met en évidence aucune douleur ou inconfort notable pendant toute la durée du traitement par NiTi Palatal Expander.

¹³⁸ Donohue, Marshman, et Winchester, « A clinical comparison of the quadhelix appliance and the nickel titanium (tandem loop) palatal expander : a preliminary, prospective investigation ».

¹³⁹ Karaman, « The effects of nitanium maxillary expander appliances on dentofacial structures ».

4 : Étude clinique réalisée au sein de l'Hôpital Bretonneau

Une étude clinique est réalisée entre novembre 2018 et mars 2020 à l'Hôpital Bretonneau comparant différents dispositifs d'expansion maxillaire chez des enfants présentant un déficit transversal maxillaire d'origine alvéolaire. Cette étude fait l'objet d'un mémoire pour le diplôme d'études spécialisées en orthopédie dento-faciale.

4.1 Objectif de l'étude

L'objectif de l'étude est d'évaluer les bénéfices thérapeutiques des dispositifs d'expansion palatine en Nickel-Titane, en comparaison aux quad helix en acier elgiloy conventionnels. Compte tenu de leurs propriétés pseudo-élastiques leur permettant de délivrer des forces douces et constantes sur les arcades dentaires, il peut être intéressant de se demander s'ils peuvent constituer une alternative thérapeutique aux quad helix pour le traitement de l'endoalvéolie maxillaire en termes d'efficacité, de rapidité, de douleur et de confort du patient.

Deux dispositifs d'expansion maxillaire en Nickel-Titane sont testés dans cette étude en comparaison avec le quad helix conventionnel. Tous les dispositifs présentés ont pour objectifs communs de corriger l'endoalvéolie maxillaire, de réaliser une dérotation mésio-vestibulaire des molaires maxillaires et d'harmoniser la forme d'arcade maxillaire avec l'arcade mandibulaire.

Nous faisons l'hypothèse que les dispositifs en alliages Nickel-Titane sont des moyens alternatifs d'efficacité comparable au quad'helix dans les cas d'endoalvéolie maxillaire, plus confortables pour le patient et donc mieux tolérés, avec un meilleur contrôle de la quantité d'expansion exacte souhaitée.

4.2 Matériels et méthodes

Les patients sont recrutés au sein de l'unité fonctionnelle d'orthopédie dento-faciale de l'hôpital Bretonneau de novembre 2018 à mars 2020.

4.2.1 Critères d'inclusion

Les patients retenus dans cette étude présentent des critères d'inclusion spécifiques. Les premières molaires maxillaires sont complètement évoluées, afin de pouvoir mettre en place les bagues. Ils sont en denture mixte ou en denture adolescente. Ils présentent tous un diagnostic positif d'endoalvéolie maxillaire avec inclinaison linguale des procès alvéolaires maxillaires dans les secteurs latéraux. Le déficit transversal maxillaire est strictement inférieur à 5 mm et aucun autre dispositif orthodontique

n'est présent en bouche, au moins durant la période d'expansion active du maxillaire. Le diagnostic positif de l'insuffisance transversale maxillaire d'origine alvéolaire est posé après un bilan complet reposant sur l'examen clinique, la prise de photographies exo et endo-buccales, d'une empreinte numérique, d'une radiographie panoramique et de téléradiographies de profil et de face.

4.2.2 Critères de non-inclusion

Ne sont pas retenus dans l'étude les patients présentant une endognathie maxillaire, c'est à dire un déficit transversal maxillaire avec une inclinaison verticale des procès alvéolaires maxillaires des secteurs latéraux. Aussi, sont exclus, les patients présentant une dysharmonie de la dimension transversale supérieure ou égale à 5 mm, les patients allergiques au Nickel ou au Titane, en cours de traitement avec un multi-attache ou tout autre dispositif orthodontique susceptible de modifier la dimension transversale maxillaire, les patients ayant un antécédent de traitement orthodontique, ainsi que ceux présentant des parafunctions non supprimées avant le début du traitement d'interception susceptibles de perturber l'interprétation des résultats. Les patients porteurs d'une anomalie cranio-faciale, de fentes ou de syndrome ne sont pas inclus dans cette étude pour permettre une meilleure comparabilité des différents groupes testés.

4.2.3 Échantillonnage

Au total, 23 patients sont inclus dans l'étude puis divisés en trois groupes : un premier groupe traité par quad helix (groupe QH), un deuxième traité par NiTi Palatal Expander (groupe NPE) et un dernier traité par Transforce orthodontique (groupe TF).

Pour chaque patient inclus dans l'étude, un groupe est attribué aléatoirement de manière informatisée, grâce à la fonction "ALEA ENTRE BORNES" sur Microsoft Excel. Cette formule informatique permet d'attribuer le dispositif orthodontique au patient comme le ferait un tirage au sort. Ainsi, le patient reçoit soit un quad'helix (QH), soit un NiTi Palatal Expander (NPE), soit un Transforce (TF), de manière totalement aléatoire.

4.3 Protocole d'étude

4.3.1 Entretien clinique

Pour tous les patients inclus dans l'étude, les données initiales sont recueillies. Un entretien clinique est réalisé lors d'une première consultation permettant de retracer l'historique du patient. Son état civil, son motif de consultation ainsi que ses antécédents familiaux, médico-chirurgicaux,

orthodontiques et dentaires sont consignés dans son dossier médical. L'état psychologique du patient, à savoir son état de maturité et sa motivation au traitement, sont également appréciés et notés.

4.3.2 Examen clinique

Un examen clinique complet est réalisé. Il comprend la prise de photographies exobuccales et endobuccales ainsi que des examens complémentaires, moulages maxillaire et mandibulaire et radiographies panoramique et téléradiographie de face et de profil. La téléradiographie de face permet d'établir le diagnostic positif d'endoalvéolie maxillaire et le diagnostic différentiel avec une endognathie maxillaire. Une empreinte numérique maxillaire est réalisée à l'aide de la caméra optique 3 Shape® afin d'obtenir un modèle 3D numérique à partir duquel les mesures précises nécessaires à l'étude sont réalisées.

4.3.3 Étapes cliniques de traitement

4.3.3.1 Séances d'essai et de pose

Une fois le patient inclus dans l'étude et les données recueillies, un dispositif orthodontique est attribué au patient de manière aléatoire.

Pour le groupe QH, une première séance d'essai de bagues sur 16 et 26 est prévue, suivie d'une empreinte à l'alginat avec repositionnement des bagues dans l'empreinte. Celle-ci est envoyée au laboratoire pour fabrication d'un quad'helix maxillaire amovible, avec insertion dans les fourreaux palatins de 16 et 26. Ensuite, lors d'une deuxième séance, le quad'helix est scellé au CVIMAR et une première activation est réalisée dans le même temps.

Pour les groupes NPE et TF, une première séance d'essai de bagues de premières molaires Orthoplus® avec fourreaux palatins est nécessaire. On mesure la distance inter-molaires maxillaire finale souhaitée en fin d'expansion pour commander la taille de l'appareil qui convient. Puis après commande du dispositif déterminé, l'appareil est adapté sur le modèle en plâtre initial, notamment au niveau des bras latéraux qui doivent affleurer les faces palatines des secteurs latéraux, sans pression sur la fibromuqueuse palatine. Puis le dispositif est scellé au CVIMAR.

4.3.3.2 Séances de contrôles cliniques

Un premier contrôle (T1) est réalisé 1 mois après la pose du dispositif.

Pour le groupe QH, le quad'helix est déposé et réactivé si besoin, puis remis en place.

Pour les groupes NPE et TF, aucune réactivation n'est nécessaire au fauteuil.

Pour tous les patients, des photographies intra-buccales sont réalisées et la distance inter-molaires est mesurée pour évaluer l'efficacité de l'expansion palatine et la quantité d'expansion encore nécessaire.

Lors de ce premier contrôle, le questionnaire de qualité de vie OHIP 14 (cf. annexe 1) ci-dessous est remis au patient et rempli dans la séance pour évaluer les éventuelles difficultés qu'il a ressenties durant ce premier mois avec l'appareil en bouche.

Une deuxième séance de contrôle (T2) est réalisée deux mois après le début du traitement.

Pour le groupe QH, le quad'helix peut être réactivé si besoin ou laissé en place si l'expansion obtenue est considérée comme suffisante.

Enfin, une troisième séance de contrôle (T3) 3 mois après le début du traitement. A ce stade, pour tous les patients, l'expansion maxillaire obtenue est suffisante et achevée par le dispositif orthodontique.

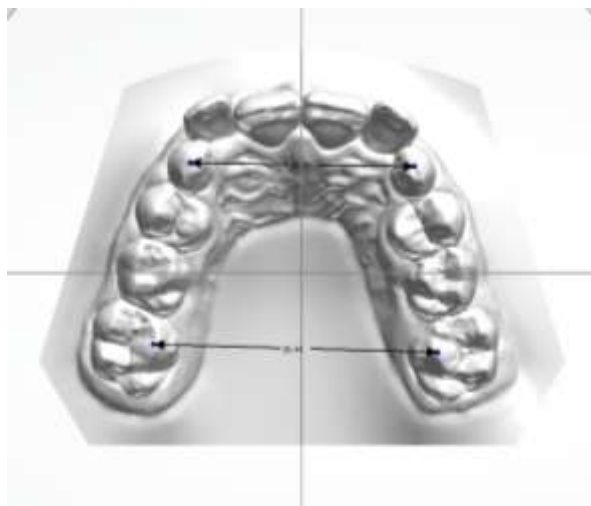
Une nouvelle empreinte optique maxillaire est réalisée à T3, les mêmes photographies endo-buccales sont réalisées, et la distance inter-molaires mesurée.

4.3.4 Critères de jugement

Le premier critère est celui de la distance inter-molaires maxillaire (Dm), évaluée grâce à l'outil « measurements » du logiciel OrthoAnalyzer® (3 Shape®), et qui correspond à la distance séparant les pointes cuspidiennes mésio-palatines de 16 et 26 sur une vue occlusale.

Le deuxième critère est celui de la distance inter-canines maxillaire (Dc), évaluée grâce au même outil de mesures, et qui correspond à la distance entre les pointes canines de 13 et 23 ou entre celles de 53 et 63 sur une vue occlusale, en fonction du stade de denture du patient (cf. figure 31).

Figure 31 : Mesures des distances inter-molaires et inter-canines maxillaires sur une vue occlusale du modèle d'étude

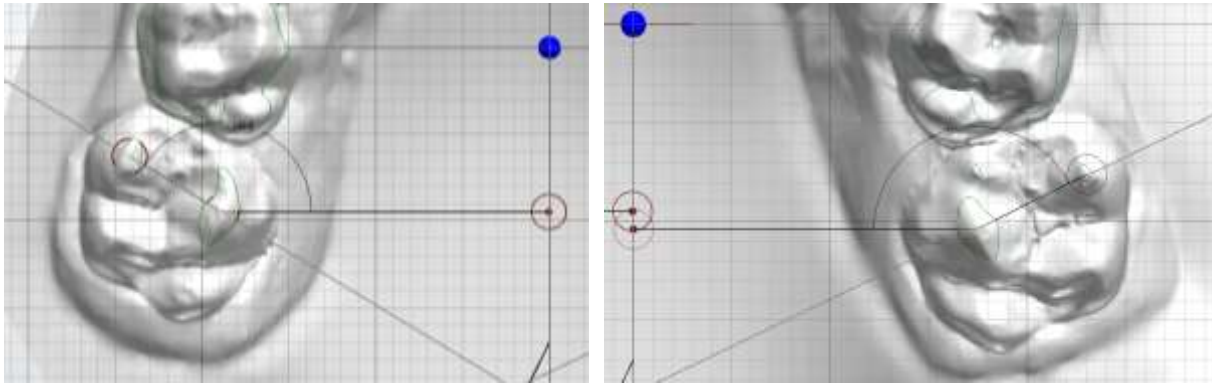


Source : Ortho Analyzer®, 2020

Le troisième critère correspond à la rotation des premières molaires maxillaires (Rm). Grâce à l'outil « 2D Cross Section » du logiciel, une coupe horizontale 2D du modèle d'étude maxillaire est tracée, passant par les deux pointes cuspidiennes mésiales de la première molaire maxillaire. Pour calculer la

rotation molaire (Rm) sur ce plan 2D horizontal, une droite passant par les deux pointes cuspidiennes mésiales est également tracée afin de mesurer l'angle formé entre cette droite et la perpendiculaire au plan sagittal médian passant par la cuspide mésio-palatine (cf. figure 32).

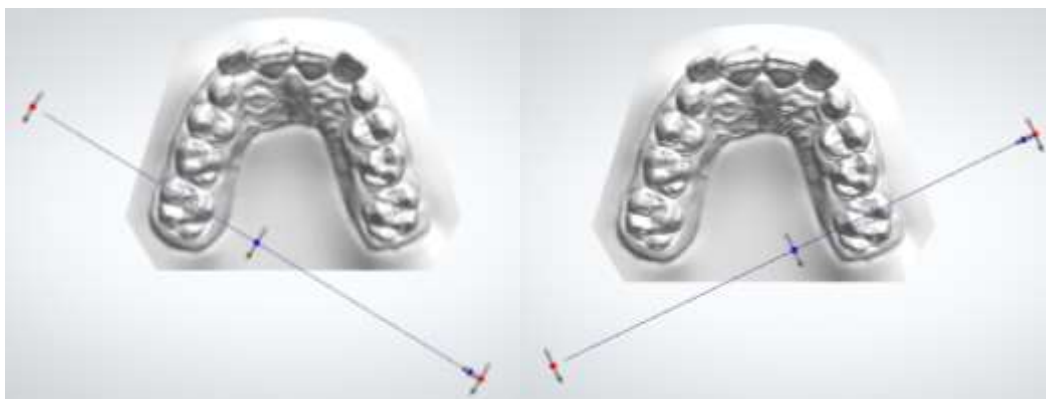
Figure 32 : Mesures de la rotation molaire (Rm) sur 16 (à gauche) et 26 (à droite)



Source : Ortho Analyzer®, 2020.

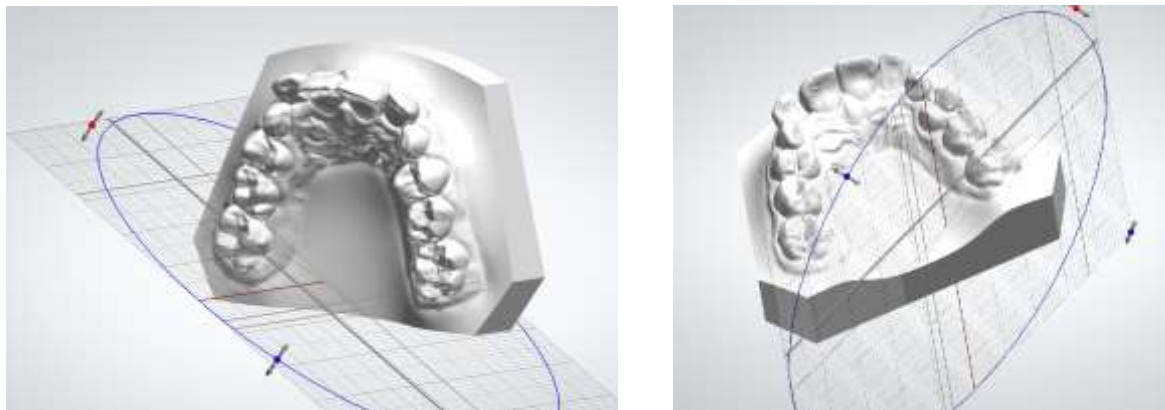
Le quatrième critère correspond au torque molaire (Tm), c'est-à-dire l'angulation de la première molaire maxillaire dans le sens vestibulo-lingual. Grâce au même outil « 2D Cross section » du logiciel, deux coupes sont tracées, une coupe 2D verticale passant par les pointes cuspidiennes mésiales de la première molaire maxillaire droite et une autre coupe 2D similaire pour la première molaire maxillaire gauche (cf. figure 33,34). Sur ces coupes en vue frontale postérieure (cf. figure 35), une droite passant par les pointes cuspidiennes mésiales de la première molaire est tracée. L'angle formé avec la droite parallèle au plan sagittal passant par la pointe cuspidienne mésio-vestibulaire donne l'angulation vestibulo-linguale de la première molaire maxillaire.

Figure 33 : Plans de coupe 2D verticales en vue occlusale passant par les cuspidés mésiales de 16 (à gauche) et de 26 (à droite)



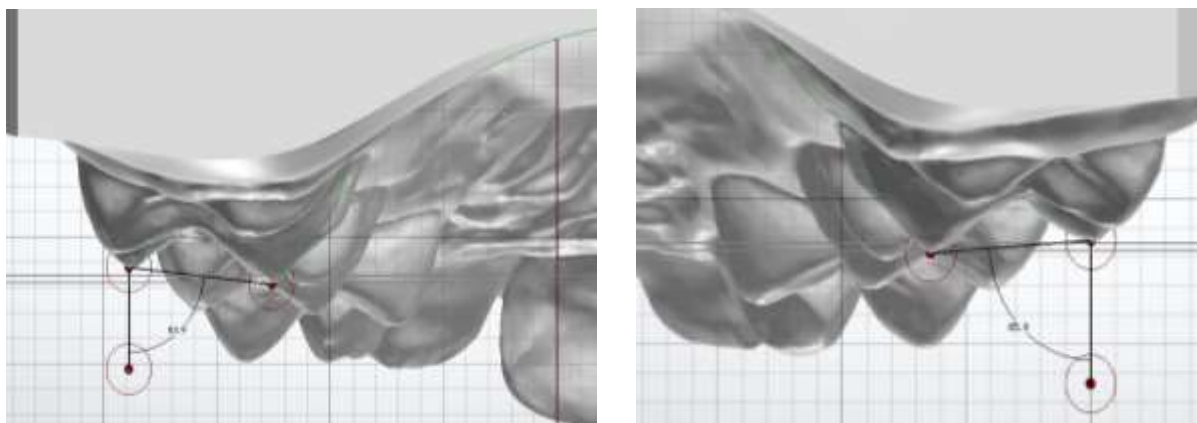
Source : Ortho Analyzer®, 2020.

Figure 34 : Plans de coupe 2D verticales passant par les cuspidés mésiaux de 16 (à gauche) et de 26 (à droite)



Source : Ortho Analyzer®, 2020.

Figure 35 : Mesures du torque molaire (Tm) sur 16 (à gauche) et 26 (à droite)



Source : Ortho Analyzer®, 2020.

4.4 Résultats et conclusion

L'ensemble des résultats obtenus sont ensuite reportés dans un tableau de valeurs, à partir duquel sont faites les analyses statistiques. Dans le cadre de cette étude, une analyse intra-groupes et inter-groupes est réalisée, à l'aide du test « t » de Student, ce qui permettra de conclure ou non à une différence significative entre le quad'helix, le Transforce et le Palatal Expander concernant leurs effets dento-alvéolaires et sur la qualité de vie.

Les résultats de l'étude sont en cours de recueil et d'interprétation et font l'objet d'un mémoire pour le diplôme d'études spécialisées en orthopédie dento-faciale.

Conclusion

Par leurs propriétés pseudo-élastiques de superélasticité et de mémoire de forme, les alliages en Nickel Titane apportent de nouvelles stratégies thérapeutiques pour l'interception de la dimension transversale chez l'enfant. Les dispositifs orthodontiques tels que le NiTi Palatal Expander et le Transforce orthodontique présentent un module d'élasticité plus faible que l'acier elgiloy conventionnel, leur permettant de délivrer des forces douces et continues sur les arcades dentaires, au plus proche du mouvement physiologique des dents. Ils permettent de mieux maîtriser la force appliquée lors de l'activation, là où les dispositifs en acier conventionnels délivrent une force de façon empirique, qu'il est difficile de quantifier.

L'analyse récente de la littérature nous permet de conclure sur leur efficacité. Les dispositifs d'expansion palatine en Ni-Ti sont efficaces pour corriger les malocclusions de la dimension transversale. Le rétablissement d'une occlusion stable et fonctionnelle est permis grâce à la combinaison d'effets squelettiques, par ouverture de la suture inter-maxillaire, et dento-alvéolaires, par version alvéolaire vestibulaire de la première molaire maxillaire. Cependant, les études actuelles ne suffisent pas pour établir un lien de supériorité des dispositifs en NiTi par rapport aux appareillages conventionnels. D'autres essais cliniques contrôlés randomisés à haut niveau de preuve sont nécessaires pour conclure véritablement sur l'intérêt des alliages NiTi en comparaison avec les dispositifs en acier elgiloy.

De plus, certains effets parasites accompagnent l'augmentation du diamètre transversal de l'arcade maxillaire. Ces effets indésirables restent inhérents aux dispositifs dento-portés. Pour s'en affranchir, des dispositifs d'expansion à ancrage osseux, ne prenant pas appui sur les arcades dentaires, peuvent être une solution¹⁴⁰.

¹⁴⁰ Yilmaz et al., « Comparison of short-term effects of mini-implant-supported maxillary expansion appliance with two conventional expansion protocols ».

Bibliographie

- Almeida, A. M. de, T. O. Ozawa, A. C. de M. Alves, G. Janson, J. R. P. Lauris, M. S. Y. Ioshida, et D. G. Garib. « Slow versus rapid maxillary expansion in bilateral cleft lip and palate : a CBCT randomized clinical trial ». *Clinical oral investigations* 21, n° 5 (2017): 1789-99. <https://doi.org/10.1007/s00784-016-1943-8>.
- Andreasen, G. F., et T. B. Hilleman. « An evaluation of 55 cobalt substituted nitinol wire for use in orthodontics ». *Journal of the american dental association* 82, n° 6 (1971): 1373-75.
- Andreasen, G. F., et R. E. Morrow. « Laboratory and clinical analyses of nitinol wire ». *American journal of orthodontics* 73, n° 2 (1978): 142-51.
- Andrews, L. F. « The six keys to normal occlusion ». *American journal of orthodontics* 62, n° 3 (1972): 296-309.
- Angelieri, F., L. H. S. Cevidanes, L. Franchi, J. R. Gonçalves, E. Benavides, et J. A. McNamara. « Midpalatal suture maturation : classification method for individual assessment before rapid maxillary expansion ». *American journal of orthodontics and dentofacial orthopedics* 144, n° 5 (2013): 759-69. <https://doi.org/10.1016/j.ajodo.2013.04.022>.
- Aras, B., L. L. Cheng, T. Turk, S. Elekdag-Turk, A. S. Jones, et M. A. Darendeliler. « Physical properties of root cementum : part 23. Effects of 2 or 3 weekly reactivated continuous or intermittent orthodontic forces on root resorption and tooth movement : a microcomputed tomography study ». *American journal of orthodontics and dentofacial orthopedics* 141, n° 2 (2012): e29-37. <https://doi.org/10.1016/j.ajodo.2011.07.018>.
- Arndt, W. V. « Nickel titanium palatal expander ». *Journal of clinical orthodontics* 27, n° 3 (1993): 129-37.
- Atik, E., et T. Taner. « Stability comparison of two different dentoalveolar expansion treatment protocols ». *Dental press journal of orthodontics* 22, n° 5 (2017): 75-82. <https://doi.org/10.1590/2177-6709.22.5.075-082.oar>.
- Baldini, A., A. Nota, C. Santariello, V. Assi, F. Ballanti, et P. Cozza. « A comparative assessment of changes in dental arches associated with different activation protocols of rapid maxillary expansion ». *European journal of paediatric dentistry* 19, n° 1 (2018): 35-39. <https://doi.org/10.23804/ejpd.2018.19.01.06>.
- Bartzela, T., et I. Jonas. « Long-term stability of unilateral posterior crossbite correction ». *The Angle orthodontist* 77, n° 2 (2007): 237-43. [https://doi.org/10.2319/0003-3219\(2007\)077\[0237:LSOUPC\]2.0.CO;2](https://doi.org/10.2319/0003-3219(2007)077[0237:LSOUPC]2.0.CO;2).

- Bastos, R.T., M. N. Blagitz, M. L. S. Aragón, L. C. Maia, et D. Normando. « Periodontal side effects of rapid and slow maxillary expansion : a systematic review ». *The Angle orthodontist* 89, n° 4 (2019): 651-60. <https://doi.org/10.2319/060218-419.1>.
- Bernimoulin, J. P. « Clinical reserach on gingival recession in involutinal parodontolysis ». *Revue mensuelle suisse d'odonto-stomatologie* 84, n° 1 (1974): 60-70.
- Bilgic, F., I. E. Gelgor, et A. A. Celebi. « Malocclusion prevalence and orthodontic treatment need in central anatolian adolescents compared to european and other nations' adolescents ». *Dental press journal of orthodontics* 20, n° 6 (2015): 75-81. <https://doi.org/10.1590/2177-6709.20.6.075-081.oar>.
- Björk, A., et V. Skieller. « Croissance en largeur du maxillaire, étudiée par la méthode des implants ». *Revue d'orthopédie dento-faciale* 11, n° 4 (1977): 431-42. <https://doi.org/10.1051/odf/1977024>.
- Boileau, M. - J., et P. Canal. *Orthodontie de l'enfant et du jeune adulte. Tome 2, Traitement des dysmorphies et malocclusions*. Issy-les-Moulineaux : Elsevier Masson, 2012.
- Brunetto, M., J. da S. P. Andriani, G. L. U. Ribeiro, A. Locks, M. Correa, et L. R. Correa. « Three-dimensional assessment of buccal alveolar bone after rapid and slow maxillary expansion : a clinical trial study ». *American journal of orthodontics and dentofacial orthopedics* 143, n° 5 (2013): 633-44. <https://doi.org/10.1016/j.ajodo.2012.12.008>.
- Bucci, R., V. D'Antò, R. Rongo, R. Valletta, R. Martina, et A. Michelotti. « Dental and skeletal effects of palatal expansion techniques : a systematic review of the current evidence from systematic reviews and meta-analyses ». *Journal of oral rehabilitation* 43, n° 7 (2016): 543-64. <https://doi.org/10.1111/joor.12393>.
- Burstone, C. J., B. Qin, et J. Y. Morton. « Chinese niti wire : a new orthodontic alloy ». *American journal of orthodontics* 87, n° 6 (1985): 445-52.
- Ciambotti, C., P. Ngan, M. Durkee, K. Kohli, et H. Kim. « A comparison of dental and dentoalveolar changes between rapid palatal expansion and nickel-titanium palatal expansion appliances ». *American journal of orthodontics and dentofacial orthopedics* 119, n° 1 (2001): 11-20. <https://doi.org/10.1067/mod.2001.110167>.
- Clark, W. J. « Transforce lingual appliances for arch development ». *Journal of clinical orthodontics* 39, n° 3 (2005): 137-42; quiz 153.
- Conroy-Piskai, C., M.T. S. Galang-Boquiren, A. Obrez, M. G. C. Viana, N. Oppermann, F. Sanchez, B. Edgren, et B. Kusnoto. « Assessment of vertical changes during maxillary expansion using quad helix or bonded rapid maxillary expander ». *The Angle orthodontist* 86, n° 6 (2016): 925-33. <https://doi.org/10.2319/112315-799>.

- Corbett, M. C. « Slow and continuous maxillary expansion, molar rotation, and molar distalization ». *Journal of clinical orthodontics* 31, n° 4 (1997): 253-63.
- Corbridge, J. K., P. M. Campbell, R. Taylor, R. F. Ceen, et P. H. Buschang. « Transverse dentoalveolar changes after slow maxillary expansion ». *American journal of orthodontics and dentofacial orthopedics* 140, n° 3 (2011): 317-25. <https://doi.org/10.1016/j.ajodo.2010.06.025>.
- Costa, J. G., T. M. Galindo, C. T. Mattos, et A. de A. Cury-Saramago. « Retention period after treatment of posterior crossbite with maxillary expansion : a systematic review ». *Dental press journal of orthodontics* 22, n° 2 (2017): 35-44. <https://doi.org/10.1590/2177-6709.22.2.035-044.oar>.
- Cuinet, M., J. Guivarch, A.P. Huet, et L. Morgon. « Les différents alliages utilisés en orthodontie ». *Orthopédie française* 72, n° 3 (2001): 271-78. <https://doi.org/10.1051/orthodfr/200172271>.
- Danz, J. C., B. M. Bibby, C. Katsaros, et A. Stavropoulos. « Effects of facial tooth movement on the periodontium in rats : a comparison between conventional and low force ». *Journal of clinical periodontology* 43, n° 3 (2016): 229-37. <https://doi.org/10.1111/jcpe.12505>.
- De Coster, T. « Expansion orthopédique du maxillaire ». *L'orthodontie française* 77, n° 2 (2006): 253-64.
- Delaire, J. « Les mécanismes de la croissance du squelette facial ». In *Château M. Orthopédie dentofaciale : bases fondamentales*. Paris : Prélat éd., 1975.
- Donohue, V. E., L. G. Marshman, et L. J. Winchester. « A clinical comparison of the quadhelix appliance and the nickel titanium (tandem loop) palatal expander : a preliminary, prospective investigation ». *European journal of orthodontics* 26, n° 4 (2004): 411-20.
- Dorignac, D., E. Bardinnet, C. Bazert, N. Devert, A. D. A, et A. - M. Duhart. « Biomécanique orthodontique et notion de force légère ». In *E.M.C. Orthopédie dentofaciale*. 23-490-B-10. Elsevier Masson, 2008. <https://www.em-consulte.com/en/article/194128>.
- Drevensek, M., et J. S. Papić. « The influence of the respiration disturbances on the growth and development of the orofacial complex ». *Collegium antropologicum* 29, n° 1 (2005): 221-25.
- Enlow, D. H. *Facial growth*. Philadelphia : Saunders, 1990.
- Enoki, C., F. C. P. Valera, F. C. R. Lessa, A. M. Elias, M. A. N. Matsumoto, et W. T. Anselmo-Lima. « Effect of rapid maxillary expansion on the dimension of the nasal cavity and on nasal air resistance ». *International journal of pediatric otorhinolaryngology* 70, n° 7 (2006): 1225-30. <https://doi.org/10.1016/j.ijporl.2005.12.019>.
- Farronato, G., C. Maspero, L. Esposito, E. Briguglio, D. Farronato, et L. Giannini. « Rapid maxillary expansion in growing patients. hyrax versus transverse sagittal maxillary expander : a cephalometric investigation ». *European journal of orthodontics* 33, n° 2 (2011): 185-89. <https://doi.org/10.1093/ejo/cjq051>.

- Ferrario, V. F., G. Garattini, A. Colombo, V. Filippi, S. Pozzoli, et C. Sforza. « Quantitative effects of a nickel-titanium palatal expander on skeletal and dental structures in the primary and mixed dentition : a preliminary study ». *European journal of orthodontics* 25, n° 4 (2003): 401-10.
- Fontenelle, A. « Une conception parodontale du mouvement dentaire provoqué : évidences cliniques ». *Revue d'orthopédie dentofaciale* 16, n°1, (1982): 37-53.
<https://doi.org/10.1051/odf/1982006>.
- Gianolio, A., C. Cherchi, et V. Lanteri. « Rapid and slow maxillary expansion : a posteroanterior cephalometric study ». *European journal of paediatric dentistry* 15, n° 4 (2014): 415-18.
- Gibson, J. M., G. J. King, et S. D. Keeling. « Long-term orthodontic tooth movement response to short-term force in the rat ». *The Angle orthodontist* 62, n° 3 (1992): 211-15; discussion 216.
[https://doi.org/10.1043/0003-3219\(1992\)062<0211:LOTMRT>2.0.CO;2](https://doi.org/10.1043/0003-3219(1992)062<0211:LOTMRT>2.0.CO;2).
- Gidwani, K. V., V. D. Bendgude, V. V. Kokkali, et V. Mehta. « Comparison of effectiveness of quad helix appliance with other slow maxillary expanders in children with posterior crossbite : a systematic review ». *Journal of the indian society of pedodontics & preventive dentistry* 36, n° 3 (2018): 225-33. https://doi.org/10.4103/JISPPD.JISPPD_85_17.
- Giuca, M. R., M. Pasini, V. Galli, A. P. Casani, E. Marchetti, et G. Marzo. « Correlations between transversal discrepancies of the upper maxilla and oral breathing ». *European journal of paediatric dentistry* 10, n° 1 (2009): 23-28.
- Godoy, F., J. Godoy-Bezerra, et A. Rosenblatt. « Treatment of posterior crossbite comparing 2 appliances : a community-based trial ». *American journal of orthodontics and dentofacial orthopedics* 139, n° 1 (2011): e45-52. <https://doi.org/10.1016/j.ajodo.2010.06.017>.
- Gregório, L., A. C. de Medeiros Alves, A. M. de Almeida, R. Naveda, G. Janson, et D. Garib. « Cephalometric evaluation of rapid and slow maxillary expansion in patients with bclp : secondary data analysis from a randomized clinical trial ». *The Angle orthodontist* 89, n° 4 (2019): 583-89. <https://doi.org/10.2319/081018-589.1>.
- Guo, L., Y. Feng, H. - G. Guo, B. - W. Liu, et Y. Zhang. « Consequences of orthodontic treatment in malocclusion patients : clinical and microbial effects in adults and children ». *BMC oral health* 16, n° 1 (2016): 112. <https://doi.org/10.1186/s12903-016-0308-7>.
- Gurgel, J. A., C. M. Tiago, et D. Normando. « Transverse changes after surgically assisted rapid palatal expansion ». *International journal of oral and maxillofacial surgery* 43, n° 3 (2014): 316-22.
<https://doi.org/10.1016/j.ijom.2013.10.001>.
- Huynh, T., D. B. Kennedy, D. R. Joondeph, et A. - M. Bollen. « Treatment response and stability of slow maxillary expansion using haas, hyrax, and quad-helix appliances : a retrospective study ». *American journal of orthodontics and dentofacial orthopedics* 136, n° 3 (2009): 331-39.
<https://doi.org/10.1016/j.ajodo.2007.08.026>.

- Jepsen, S., J. G. Caton, J. M. Albandar, N. F. Bissada, P. Bouchard, P. Cortellini, K. Demirel, et al. « Periodontal manifestations of systemic diseases and developmental and acquired conditions : consensus report of workgroup 3 of the 2017 world workshop on the classification of periodontal and peri-implant diseases and conditions ». *Journal of periodontology* 89 Suppl 1 (2018): S237-48. <https://doi.org/10.1002/JPER.17-0733>.
- Jordan, L., et S. Legris. « Le choix du fil orthodontique en 2017 ». *Revue d'orthopédie dento-faciale* 51, n° 1 (2017): 169-94. <https://doi.org/10.1051/odf/2017001>.
- Karaiskos, N., W. A. Wiltshire, O. Odlum, D. Brothwell, et T. H. Hassard. « Preventive and interceptive orthodontic treatment needs of an inner-city group of 6- and 9-year-old canadian children ». *Journal canadian dental association* 71, n° 9 (2005): 649.
- Karaman, A. I. « The effects of nitanium maxillary expander appliances on dentofacial structures ». *The Angle orthodontist* 72, n° 4 (2002): 344-54. [https://doi.org/10.1043/0003-3219\(2002\)072<0344:TEONME>2.0.CO;2](https://doi.org/10.1043/0003-3219(2002)072<0344:TEONME>2.0.CO;2).
- Keski-Nisula, K., R. Lehto, V. Lusa, L. Keski-Nisula, et J. Varrela. « Occurrence of malocclusion and need of orthodontic treatment in early mixed dentition ». *American journal of orthodontics and dentofacial orthopedics* 124, n° 6 (2003): 631-38. <https://doi.org/10.1016/S0889540603006504>.
- Kholoki, S. « Quad helix : approche orthodontique et clinique ». *Revue d'orthopédie dento-faciale* 29, n° 2 (1995): 251-58. <https://doi.org/10.1051/odf/1995012>.
- Kloehn, J. S., et J. S. Pfeifer. « The effect of orthodontic treatment on the periodontium ». *The Angle orthodontist* 44, n° 2 (1974): 127-34. [https://doi.org/10.1043/0003-3219\(1974\)044<0127:TEOOTO>2.0.CO;2](https://doi.org/10.1043/0003-3219(1974)044<0127:TEOOTO>2.0.CO;2).
- Kumar, A., H. Ghafoor, et A. Khanam. « A comparison of three-dimensional stress distribution and displacement of naso-maxillary complex on application of forces using quad-helix and nickel titanium palatal expander 2 (npe2) : a fem study ». *Progress in orthodontics* 17 (2016). <https://doi.org/10.1186/s40510-016-0131-3>.
- Le Diascorn, H. *Anatomie et physiologie des sutures de la face*. Paris: J. Prélat, 1972.
- Le Gall, M., C. Philip, et D. Bandon. « Les anomalies maxillomandibulaires du sens transversal chez l'enfant ». *Archives de pédiatrie* 16, n° 2 (2009): 209-13. <https://doi.org/10.1016/j.arcped.2008.10.020>.
- Lejoyeux, E. « Latérodéviation mandibulaires et asymétrie faciale ». *Archives de pédiatrie* 17, n° 6 (2010): 985-86.
- Li, W., et J. Lin. « Dental arch width stability after quadhelix and edgewise treatment in complete unilateral cleft lip and palate ». *The Angle orthodontist* 77, n° 6 (2007): 1067-72. <https://doi.org/10.2319/070506-272.1>.

- Lo Giudice, A., R. Fastuca, M. Portelli, A. Militi, M. Bellocchio, P. Spinuzza, F. Briguglio, A. Caprioglio, et R. Nucera. « Effects of rapid vs slow maxillary expansion on nasal cavity dimensions in growing subjects : a methodological and reproducibility study ». *European journal of paediatric dentistry* 18, n° 4 (2017): 299-304. <https://doi.org/10.23804/ejpd.2017.18.04.07>.
- Lotfi, V., A. Ghoneima, M. Lagravere, K. Kula, et K. Stewart. « Three-dimensional evaluation of airway volume changes in two expansion activation protocols ». *International orthodontics* 16, n° 1 (2018): 144-57. <https://doi.org/10.1016/j.ortho.2018.01.001>.
- Markostamos, K. « Déplacement orthodontique face à l' os compact et à l' os spongieux. Différences des réactions tissulaires avec deux forces différentes ». *L' orthodontie française* 62 Pt 3 (1991): 875-91.
- Marshall, S., D. Dawson, K. A. Southard, A. N. Lee, J. S. Casco, et T. E. Southard. « Transverse molar movements during growth ». *American journal of orthodontics and dentofacial orthopedics* 124, n° 6 (2003): 615-24. [https://doi.org/10.1016/S0889-5406\(03\)00630-9](https://doi.org/10.1016/S0889-5406(03)00630-9).
- Medeiros Alves, A. C. de, D. G. Garib, G. Janson, A. M. de Almeida, et L. R. Calil. « Analysis of the dentoalveolar effects of slow and rapid maxillary expansion in complete bilateral cleft lip and palate patients : a randomized clinical trial ». *Clinical oral investigations* 20, n° 7 (2016): 1837-47. <https://doi.org/10.1007/s00784-015-1675-1>.
- Medio, M., et C. Chabre. « Récidive et contention ». In *E.M.C. Orthopédie dentofaciale*. 23-498-A-40. Elsevier Masson, 2017.
<https://www-em-premium-com.frodon.univ-paris5.fr/article/1139320/resultatrecherche/4>.
- Melsen, B. « Palatal growth studied on human autopsy material : a histologic microradiographic study ». *American journal of orthodontics* 68, n° 1 (1975): 42-54.
- Moon, W. « Miniscrew-assisted rapid palatal expander (marpe) : the quest for pure orthopedic movement ». *Dental press journal of orthodontics* 21, n° 4 (2016): 17-23.
<https://doi.org/10.1590/2177-6709.21.4.017-023.oin>.
- . « Non-surgical treatment of transverse deficiency in adults using microimplant-assisted rapid palatal expansion (marpe) ». *Dental press journal of orthodontics* 22, n° 1 (2017): 110-25.
<https://doi.org/10.1590/2177-6709.22.1.110-125.sar>.
- Morris, J. W., P. M. Campbell, L. P. Tadlock, J. Boley, et P. H. Buschang. « Prevalence of gingival recession after orthodontic tooth movements ». *American journal of orthodontics and dentofacial orthopedics* 151, n° 5 (2017): 851-59.
<https://doi.org/10.1016/j.ajodo.2016.09.027>.

- Mummolo, S., E. Marchetti, F. Albani, V. Campanella, F. Pugliese, Salvatore Di Martino, Simona Tecco, et Giuseppe Marzo. « Comparison between rapid and slow palatal expansion : evaluation of selected periodontal indices ». *Head & face medicine* 10 (2014): 30. <https://doi.org/10.1186/1746-160X-10-30>.
- Nagriik, A. P., et W. A. Bhad. « A clinical comparison of maxillary expansion : transforce transverse appliance versus niti palatal expander ». *Journal of the world federation of orthodontists* 3, n° 2 (2014): e61-65. <https://doi.org/10.1016/j.ejwf.2014.03.003>.
- Nanda, R. S., et Y. Tosun. *Biomechanics in orthodontics : principles and practice*. Chicago : Quintessance publishing Co Inc, 2010.
- Ng'ang'a, P. M., F. Ohito, B. Ogaard, et J. Valderhaug. « The prevalence of malocclusion in 13- to 15-year-old children in nairobi, kenya ». *Acta odontologica scandinavica* 54, n° 2 (1996): 126-30.
- N'Guyen, T., F. Cyna-Gorse, et C. Vacher. « Évolution morphologique de la suture palatine médiane au cours de la vie ». *Morphologie* 90, n° 289 (2006): 85. [https://doi.org/10.1016/S1286-0115\(06\)74395-8](https://doi.org/10.1016/S1286-0115(06)74395-8).
- Norton, N. S., F. H. Netter, C. A.G. Machado, J. A. Craig, et K. Carter. *Netter, Précis d'anatomie clinique de la tête et du cou*. Édité par F. Duparc. Issy-Les-Moulineaux : Elsevier-Masson, 2009.
- Ottaviano, G., P. Maculan, G. Borghetto, V. Favero, B. Galletti, E. Savietto, B. Scarpa, et al. « Nasal function before and after rapid maxillary expansion in children : a randomized, prospective, controlled study ». *International journal of pediatric otorhinolaryngology* 115 (2018): 133-38. <https://doi.org/10.1016/j.ijporl.2018.09.029>.
- Ozkalayci, N., E. I. Karadeniz, S. Elekdag-Turk, T. Turk, L. L. Cheng, et M. A. Darendeliler. « Effect of continuous versus intermittent orthodontic forces on root resorption : a microcomputed tomography study ». *The Angle orthodontist* 88, n° 6 (2018): 733-39. <https://doi.org/10.2319/012518-68.1>.
- Persson, M., et B. Thilander. « Palatal suture closure in man from 15 to 35 years of age ». *American journal of orthodontics* 72, n° 1 (1977): 42-52. [https://doi.org/10.1016/0002-9416\(77\)90123-3](https://doi.org/10.1016/0002-9416(77)90123-3).
- Petrén, S., K. Bjerklin, et L. Bondemark. « Stability of unilateral posterior crossbite correction in the mixed dentition : a randomized clinical trial with a 3-year follow-up ». *American journal of orthodontics and dentofacial orthopedics* 139, n° 1 (2011): e73-81. <https://doi.org/10.1016/j.ajodo.2010.06.018>.
- Petrén, S., et L. Bondemark. « Correction of unilateral posterior crossbite in the mixed dentition : a randomized controlled trial ». *American journal of orthodontics and dentofacial orthopedics* 133, n° 6 (2008): 790.e7-13. <https://doi.org/10.1016/j.ajodo.2007.11.021>.

- Petrovic, A. G. « Analyse biologique des processus de contrôle de la croissance post-natale de la mandibule et du maxillaire ». In *Château M. Orthopédie dento-faciale : bases fondamentales*. Paris: J. Prélat, 1975.
- Polson, A. M., et B. E. Reed. « Long-term effect of orthodontic treatment on crestal alveolar bone levels ». *Journal of periodontology* 55, n° 1 (1984): 28-34.
<https://doi.org/10.1902/jop.1984.55.1.28>.
- Proffit, W. R., H. W. Fields, et D. M. Sarver. *Contemporary orthodontics*. 5th ed. St. Louis : Mosby Elsevier, 2013.
- Raberin, M. « Pathology and treatment of the transverse dimension in the mixed dentition. Impact on muscular equilibrium ». *L'orthodontie française* 72, n° 1-2 (2001): 131-41, 199-213.
- Ricketts, R. M. « Application de la téléradiographie de face ». *Revue d'orthopédie dento-faciale* 29, n° 2 (1995): 153-72. <https://doi.org/10.1051/odf/1995017>.
- , éd. *Bioprogressive therapy : book 1*. Etats-Unis d'Amérique : Rocky Mountain/Orthodontics, 1979.
- Rupprecht, R. D., G. M. Horning, B. K. Nicoll, et M. E. Cohen. « Prevalence of dehiscences and fenestrations in modern american skulls ». *Journal of periodontology* 72, n° 6 (2001): 722-29.
<https://doi.org/10.1902/jop.2001.72.6.722>.
- Sawan, N. M., A. Ghoneima, K. Stewart, et Sean Liu. « Risk factors contributing to gingival recession among patients undergoing different orthodontic treatment modalities ». *Interventional medicine & applied science* 10, n° 1 (2018): 19-26. <https://doi.org/10.1556/1646.9.2017.42>.
- Scott, J. H. *Dento-facial development and growth*. Oxford : Pergamon Press, 1967.
- Secchi, A. G., et R. Wadenya. « Early orthodontic diagnosis and correction of transverse skeletal problems ». *New york state dental journal* 75, n° 1 (2009): 47-50.
- Shalish, M., A. Gal, I. Brin, A. Zini, et Y. Ben-Bassat. « Prevalence of dental features that indicate a need for early orthodontic treatment ». *European journal of orthodontics* 35, n° 4 (2013): 454-59.
<https://doi.org/10.1093/ejo/cjs011>.
- Sharma, H. S. « Nitanium palatal expander – a new addition to contemporary orthodontics ». *Medical journal, armed forces India* 55, n° 4 (1999): 343-44. [https://doi.org/10.1016/S0377-1237\(17\)30368-4](https://doi.org/10.1016/S0377-1237(17)30368-4).
- Shundo, I., Y. Kobayashi, et T. Endo. « Short-term treatment effects of quad-helix on maxillomandibular expansion in patients with maxillary incisor crowding ». *Odontology* 100, n° 1 (2012): 76-86.
<https://doi.org/10.1007/s10266-011-0028-z>.
- Thibault, C. « La langue clé de voûte de l'équilibre ». *Ortho magazine* 19, n° 106 (2013): 21-29.
- Veerassamy, K., et H. Lawniczak. « Les fils et les arcs ». *L'orthodontie française* 80, n° 1 (2009): 11-22.
<https://doi.org/10.1051/orthodfr/2008023>.

- Yılmaz, A., A. Arman-Özçirpıcı, S. Erken, et Ö. Polat-Özsoy. « Comparison of short-term effects of mini-implant-supported maxillary expansion appliance with two conventional expansion protocols ». *European journal of orthodontics* 37, n° 5 (2015): 556-64. <https://doi.org/10.1093/ejo/cju094>.
- Zachrisson, B. U., et L. Alnaes. « Periodontal condition in orthodontically treated and untreated individuals. i. loss of attachment, gingival pocket depth and clinical crown height ». *The Angle orthodontist* 43, n° 4 (1973): 402-11. [https://doi.org/10.1043/0003-3219\(1973\)043<0402:PCIOTA>2.0.CO;2](https://doi.org/10.1043/0003-3219(1973)043<0402:PCIOTA>2.0.CO;2).
- Zhou, Y., H. Long, N. Ye, J. Xue, X. Yang, L. Liao, et W. Lai. « The effectiveness of non-surgical maxillary expansion : a meta-analysis ». *European journal of orthodontics* 36, n° 2 (2014): 233-42. <https://doi.org/10.1093/ejo/cjt044>.
- Zuccati, G., S. Casci, T. Doldo, et C. Clauser. « Expansion of maxillary arches with crossbite : a systematic review of rcts in the last 12 years ». *European journal of orthodontics* 35, n° 1 (2013): 29-37. <https://doi.org/10.1093/ejo/cjr140>.

Table des figures

Figure 1 : Planche anatomique de l'os maxillaire et des dents permanentes maxillaires	6
Figure 2 : Les cinq stades de maturation de la suture palatine inter-maxillaire d'après Angelieri.....	8
Figure 3 : Schémas de l'occlusion fonctionnelle transversale en secteurs postérieur et antérieur	11
Figure 4 : Schémas des différentes situations cliniques du déficit transversal maxillaire.....	13
Figure 5 : Disjoncteur de type Haas.....	17
Figure 6 : Disjoncteur de Hyrax	18
Figure 7 : Plaque à vérin médian	19
Figure 8 : Quad helix.....	20
Figure 9 : Méthode d'activation décrite par Ricketts et Gugino	21
Figure 10 : Méthode d'activation décrite par Kholoki	21
Figure 11 : L'appareil de Frankel	23
Figure 12 : Éducateur fonctionnel	23
Figure 13 : Le rapport charge/flexion.....	25
Figure 14 : Structure tridimensionnelle de l'austénite	26
Figure 15 : Structure tridimensionnelle de la martensite	27
Figure 16 : Structure tridimensionnelle de la phase R.....	27
Figure 17 : Paramètres significatifs de la transformation martensitique	28
Figure 18 : Effet de superélasticité sur un diagramme contrainte/déformation en flexion	30
Figure 19 : Effet mémoire de forme en flexion	31
Figure 20 : L'effet caoutchoutique	32
Figure 21 : Schéma d'un NiTi Palatal Expander	34
Figure 22 : NiTi Palatal Expander.....	35
Figure 23 : Contrôle du torque molaire et équilibre des forces d'égression et d'ingression parasites	37
Figure 24 : Présentation d'un Transforce orthodontique	38
Figure 25 : Transforce orthodontique	39
Figure 26 : Exemple d'un transforce d'expansion transversale	39
Figure 27 : Notion de force optimale	43
Figure 28 : Schéma représentatif des forces continues	45
Figure 29 : Schéma représentatif des forces discontinues.....	45
Figure 30 : Comparaison des modules d'élasticité de différents alliages et de l'os	46
Figure 31 : Mesures des distances inter-molaires et inter-canines maxillaires sur une vue occlusale du modèle d'étude	64

Figure 32 : Mesures de la rotation molaire (Rm) sur 16 (à gauche) et 26 (à droite)	65
Figure 33 : Plans de coupe 2D verticales en vue occlusale passant par les cuspides mésiales de 16 (à gauche) et de 26 (à droite).....	65
Figure 34 : Plans de coupe 2D verticales passant par les cuspides mésiales de 16 (à gauche) et de 26 (à droite).....	66
Figure 35 : Mesures du torque molaire (Tm) sur 16 (à gauche) et 26 (à droite)	66

Table des tableaux

Tableau 1 : Avantages et inconvénients du disjoncteur.....	18
Tableau 2 : Avantages et inconvénients de la plaque à vérin	19
Tableau 3 : Avantages et inconvénients du quad helix	22
Tableau 4 : Avantages et inconvénients du Niti Palatal Expander	37
Tableau 5 : Avantages et inconvénients du Transforce orthodontique.....	41
Tableau 6 : Estimation des forces à utiliser selon le type de déplacement désiré	44
Tableau 7 : Résultats des études concernant les effets squelettiques de l'expansion lente à court terme (en post-expansion).....	48
Tableau 8 : Résultats des études concernant les effets dento-alvéolaires du quad helix à court terme (en post-expansion).....	52
Tableau 9 : Les effets sur le parodonte profond de l'expansion lente (en post-expansion).....	56

Annexes

Annexe 1 : Questionnaire OHIP 14

- 1/ As-tu eu des difficultés à prononcer certains mots à cause de problèmes avec tes dents, de ta bouche, ou de l'appareil ?
- 2/ Ton sens du goût des aliments a-t-il été perturbé à cause de tes dents, de ta bouche ou de l'appareil ?
- 3/ As-tu ressenti une douleur dans ta bouche ?
- 4/ As-tu trouvé qu'il était difficile de manger certains aliments à cause de tes dents, de ta bouche ou de l'appareil ?
- 5/ As-tu été complexé à cause de tes dents, de ta bouche ou de l'appareil ?
- 6/ T'es-tu senti tendu ou stressé à cause de problèmes liés à tes dents, ta bouche ou l'appareil ?
- 7/ Ton régime alimentaire a-t-il été insatisfaisant à cause de tes dents, de ta bouche ou de l'appareil ?
- 8/ As-tu été obligé d'interrompre certains repas à cause de problèmes liés à tes dents, ta bouche, ou l'appareil ?
- 9/ As-tu trouvé qu'il était difficile de te détendre ou te reposer à cause de problèmes liés à tes dents, ta bouche ou l'appareil ?
- 10/ As-tu été gêné ou embarrassé à cause de problèmes liés à tes dents, ta bouche ou l'appareil ?
- 11/ As-tu été irritable ou énervé avec d'autres personnes à cause de problèmes liés à tes dents, ta bouche ou l'appareil ?
- 12/ As-tu eu des difficultés à faire tes devoirs ou à te concentrer à l'école à cause de problèmes liés à tes dents, ta bouche, ou l'appareil ?
- 13/ As-tu ressenti que tu étais moins heureux dans ta vie en général à cause de problèmes liés à tes dents, ta bouche ou l'appareil ?
- 14/ As-tu été totalement incapable de faire certaines activités à cause de problèmes liés à tes dents, ta bouche ou l'appareil ?

Vu, le Directeur de thèse

Vu, le Doyen de l'UFR D'Odontologie - Montrouge

Docteur Eléa OUADI

Professeur Louis MAMAN

Vu, le Président d'Université de Paris

Professeur Christine CLERICI

Pour le Président et par délégation,

Le Doyen Louis MAMAN

Apports des propriétés biomécaniques des alliages à base de Nickel-Titane pour les dispositifs d'interception de l'insuffisance transversale maxillaire

Résumé :

L'endoalvéolie maxillaire fait partie des malocclusions de la dimension transversale par déficit maxillaire. Sa prise en charge, préventive et interceptive, dès le plus jeune âge, est une priorité pour l'orthodontiste et les acteurs intervenant autour de l'enfant, afin de limiter les conséquences sur les bases osseuses et favoriser une croissance harmonieuse. Ainsi, il existe différents appareillages fixes ou amovibles, adaptés aux anomalies et aux stades de denture. Des dispositifs d'expansion palatine en alliages de type Nickel-titane sont aujourd'hui proposés afin de délivrer des forces légères et continues. L'objectif de ce travail est d'étudier l'intérêt des biomatériaux à mémoire de forme pour la prise en charge des anomalies du sens transversal. Dans un premier temps, nous rappellerons les différents moyens de traitement interceptifs du sens transversal, puis nous aborderons les nouvelles stratégies thérapeutiques et l'apport des alliages à mémoire de forme. Enfin, nous proposerons un protocole de recherche clinique comparant trois dispositifs orthodontiques dans le traitement interceptif de l'endoalvéolie maxillaire : le quad'hélix, le transforce et le palatal expander.

Discipline :

Orthopédie dento-faciale

Mots clés français (fMeSH et Rameau) :

Malocclusion dentaire -- Dissertation universitaire ; Orthodontie interceptive -- Dissertation universitaire ;
Biomatériaux -- Thèses et écrits académiques ; Expansion maxillaire -- Thèses et écrits académiques

English keywords (MeSH) :

Malocclusion -- Academic Dissertation ; Orthodontics, Interceptive -- Academic Dissertation

Université de Paris
UFR d'Odontologie - Montrouge
1, rue Maurice Arnoux
92120 Montrouge