



HAL
open science

La dens in dente : du diagnostic à la prise en charge

Félix Trumbic

► **To cite this version:**

Félix Trumbic. La dens in dente : du diagnostic à la prise en charge. Sciences du Vivant [q-bio]. 2020. dumas-03275443

HAL Id: dumas-03275443

<https://dumas.ccsd.cnrs.fr/dumas-03275443>

Submitted on 1 Jul 2021

HAL is a multi-disciplinary open access archive for the deposit and dissemination of scientific research documents, whether they are published or not. The documents may come from teaching and research institutions in France or abroad, or from public or private research centers.

L'archive ouverte pluridisciplinaire **HAL**, est destinée au dépôt et à la diffusion de documents scientifiques de niveau recherche, publiés ou non, émanant des établissements d'enseignement et de recherche français ou étrangers, des laboratoires publics ou privés.



Distributed under a Creative Commons Attribution - NonCommercial - NoDerivatives 4.0 International License

AVERTISSEMENT

Cette thèse d'exercice est le fruit d'un travail approuvé par le jury de soutenance et réalisé dans le but d'obtenir le diplôme d'État de docteur en chirurgie dentaire. Ce document est mis à disposition de l'ensemble de la communauté universitaire élargie.

Il est soumis à la propriété intellectuelle de l'auteur. Ceci implique une obligation de citation et de référencement lors de l'utilisation de ce document.

D'autre part, toute contrefaçon, plagiat, reproduction illicite encourt toute poursuite pénale.



UNIVERSITÉ DE PARIS

UFR D'ODONTOLOGIE - MONTROUGE

Année 2020

N° M080

THÈSE

POUR LE DIPLÔME D'ÉTAT DE DOCTEUR EN CHIRURGIE DENTAIRE

Présentée et soutenue publiquement le : 23 novembre 2020

Par

Félix TRUMBIC

La dens in dente : du diagnostic à la prise en charge

Dirigée par M. le Docteur Paul Laccourreye

JURY

M. le Professeur Philippe Pirnay

Président

Mme le Professeur Élisabeth Dursun

Assesseur

Mme le Docteur Arabelle Vanderzwalm

Assesseur

M.le Docteur Paul Laccourreye

Assesseur



Tableau des enseignants de l'UFR

DÉPARTEMENTS	DISCIPLINES	PROFESSEURS DES UNIVERSITÉS	MÂÎTRES DE CONFÉRENCES
1. DÉVELOPPEMENT, CROISSANCE ET PRÉVENTION	ODONTOLOGIE PÉDIATRIQUE	Mme DAVIT-BÉAL Mme DURSUN Mme VITAL	M. COURSON Mme JEGAT Mme SMAIL-FAUGERON Mme VANDERZWALM
	ORTHOPÉDIE DENTO-FACIALE		Mme BENAHMED M. DUNGLAS Mme KAMOUN Mme LE NORCY
	PRÉVENTION, ÉPIDÉMIOLOGIE, ÉCONOMIE DE LA SANTÉ ET ODONTOLOGIE LÉGALE	Mme FOLLIGUET M. PIRNAY	Mme GERMA M. TAVERNIER
2. CHIRURGIE ORALE, PARODONTOLOGIE, BIOLOGIE ORALE	PARODONTOLOGIE	Mme COLOMBIER Mme GOSSET	M. BIOSSE DUPLAN M. GUEZ
	CHIRURGIE ORALE	M. MAMAN Mme RADOI	Mme EJEIL M. GAULTIER M. HADIDA M. MOREAU M. NGUYEN Mme TAÏHI
	BIOLOGIE ORALE	Mme CHAUSSAIN M. GOGLY Mme SÉGUIER Mme POLIARD	M. ARRETO Mme BARDET (MCF) Mme CHARDIN M. FERRE M. LE MAY
3. RÉHABILITATION ORALE	DENTISTERIE RESTAURATRICE ENDODONTIE	Mme BOUKPESSI Mme CHEMLA	Mme BERÈS Mme BESNAULT M. BONTE Mme COLLIGNON M. DECUP Mme GAUCHER
	PROTHÈSES	Mme WULFMAN	M. CHEYLAN M. DAAS M. DOT M. EID Mme FOUILLOUX-PATEY Mme GORIN M. RENAULT M. RIGNON-BRET M. TRAMBA
	FONCTION-DYSFONCTION, IMAGERIE, BIOMATÉRIAUX	M. SALMON	M. ATTAL Mme BENBELAID Mme BENOÎT A LA GUILLAUME (MCF) M. BOUTER M. CHARRIER M. CHERRUAU M. FLEITER Mme FRON CHABOUIS Mme MANGIONE Mme TILOTTA
	PROFESSEURS ÉMÉRITES	M. BÉRENHOLC Mme BRION M. LASFARGUES M. LAUTROU M. LEVY	M. PELLAT M. PIERRISNARD M. SAFFAR Mme WOLIKOW

Liste mise à jour le 04 novembre 2019

Remerciements

À M. le Professeur Philippe Pirnay

Docteur en Chirurgie dentaire

Spécialiste qualifié en Médecine bucco-dentaire

Docteur de l'Université Paris Descartes

Habilité à Diriger des Recherches

Professeur des Universités, UFR d'Odontologie - Montrouge

Praticien Hospitalier, Assistance Publique-Hôpitaux de Paris

Chef de service de l'hôpital Henri-Mondor

Officier de l'ordre des palmes académiques

Lauréat de l'Académie Nationale de Chirurgie dentaire

Lauréat de l'Académie Nationale de Médecine

Lauréat de l'Académie Nationale de Chirurgie

Pour m'avoir fait l'honneur de présider ce jury de thèse d'exercice, pour les enseignements que vous m'avez prodigués avec pédagogie et bienveillance, pour votre disponibilité et votre écoute attentive. Veuillez trouver ici l'expression de ma plus grande reconnaissance et de mon profond respect. Merci pour cette belle aventure, j'espère que nos chemins se recroiseront.

À Mme le Professeur Élisabeth Dursun

Docteur en Chirurgie-dentaire

Ancien Interne des hôpitaux

Docteur de l'Université Paris 13

Habilitée à Diriger des Recherches

Professeur des Universités, UFR d'Odontologie - Montrouge

Praticien Hospitalier, Assistance Publique-Hôpitaux de Paris

Pour m'avoir fait l'honneur de siéger au sein de ce jury de thèse, pour l'attachement que vous portez à transmettre votre savoir et votre passion de l'art dentaire. Pour l'enseignement que vous me transmettez, votre disponibilité et votre bienveillance à mon égard. Veuillez trouver ici l'expression de mon admiration et de ma profonde reconnaissance.

À Mme le Docteur Arabelle Vanderzwalm

Docteur en Chirurgie dentaire

Docteur de l'Université Paris Descartes

Maitre de Conférences des Universités, UFR d'Odontologie - Montrouge

Praticien Hospitalier, Assistance Publique, Hôpitaux de Paris

Pour m'avoir fait l'honneur de siéger au sein de ce jury de thèse, pour la qualité de l'enseignement que vous transmettez aux étudiants d'ici comme d'ailleurs, pour vos conseils, votre gentillesse, votre patience et la bienveillance que vous avez eus à mon égard. Veuillez trouver ici l'expression de mon admiration et de ma profonde reconnaissance.

À M. le Docteur Paul Laccourreye

Docteur en Chirurgie dentaire

Assistant Hospitalo-Universitaire, UFR d'Odontologie - Montrouge

Pour m'avoir fait l'honneur de diriger cette thèse. Pour votre très grande sympathie, votre disponibilité, vos conseils tout au long de ce travail. Pour votre richesse d'enseignement, votre pédagogie et votre bienveillance. Veuillez trouver ici l'expression de mes sincères remerciements et de mon profond respect.

Remerciements :

À mes parents, Bruno et Patricia : Que de chemins depuis toutes ces longues années, pas une seule seconde vous n'avez douté de moi, merci pour votre dévouement, votre implication, vos encouragements et votre confiance sans faille, je ne vous remercierai jamais assez. Grâce à vous, je suis fier d'être devenu l'Homme que je suis aujourd'hui, votre parcours est exemplaire vous pouvez également être fiers de vous, fiers de cette belle famille. Je vous aime si fort.

À mon frère, Théo : J'ai tellement de chance d'avoir un frère comme toi, merci pour tout ce que tu as fait et ce que tu continues de faire pour moi mon Théo. Tu as toujours été un modèle et tu continueras à l'être. Merci mon frère pour tes conseils, ton écoute, ta confiance, ton amour et ta présence sans relâche tout au long de ces belles années. Tu es à l'image de ce qu'on attend d'un frère parfait. Une pensée toute particulière pour ta femme, Mathilde ainsi qu'à Zlatan qui fera bientôt parti de cette nouvelle famille. Je t'aime.

À mes grands parents, maternels comme paternels : Janine, Roger, Olga et Yann, qui me soutiennent et veillent à ce que je ne manque de rien, qui m'ont encouragé toutes ces années et m'ont aidé à me construire. Merci pour votre investissement, votre humour, votre sourire, votre joie, votre amour et tous ces bons moments que je n'oublierai jamais. Je vous aime. Une pensée particulière pour notre demie soeur, princesse Grâce.

À ma Bichette: Anissa. Qui a le courage de me supporter nuit et jour, merci de m'apporter autant d'amour et de joie, j'ai beaucoup de chance de t'avoir.

À mes amis:

Clamartois: Cédric, Sébastien, TERENCE, Benoit, Sevak, Mathilde, Mélissa, Sasha, Mathias, Sarah, Julien...

Montrougiens: Au Bros Chi, Marc, Alexis, Rafael, Jakub, Fabien, Emile, Victor, Nazib. Max, Michael, Pierre M, Thomas, Marc R, Hadrien, Maxime C, Ishai, Léo...

À mon binôme, Thomas, avec qui je partage cette belle aventure, qui ne fait que commencer...

Je ne vous oublierai jamais, j'espère de tout Coeur que nos Chemins se recroiseront.

Table des matières

INTRODUCTION	2
1 : DENS IN DENTE OU DENS INVAGINATUS	3
1.1 GENERALITES	3
1.1.1 Définition	3
1.1.2 Historique	4
1.1.3 Dénomination	4
1.1.4 Histologie.....	5
1.2 ÉTIOPATHOLOGIE	7
1.3 PREVALENCE	10
1.4 CLASSIFICATIONS.....	13
2 : DU DIAGNOSTIC A LA PRISE EN CHARGE	18
2.1 DIAGNOSTIC CLINIQUE	18
2.1.1 Analyse morphologique.....	18
2.1.2 Répercussion biologique.....	20
2.2 DIAGNOSTIC RADIOGRAPHIQUE.....	23
2.2.1 Imagerie radiographique 2 dimensions.....	23
2.2.2 Imagerie radiographique 3 dimensions.....	28
2.3 PRISE EN CHARGE THERAPEUTIQUE	29
2.3.1 Étude de la symptomatologie pulpaire et péri apicale	29
3 : CAS CLINIQUES	45
3.1 Mlle ISSRA C.....	45
3.2 MME M.....	50
CONCLUSION	58
BIBLIOGRAPHIE	60
TABLE DES FIGURES	62
TABLE DES TABLEAUX	64

Introduction

La dens in dente ou dens invaginatus est une malformation développementale résultant d'une invagination partielle, de profondeur variable de l'organe de l'émail au cours du développement de la dent.

Longtemps stigmatisée car méconnue, la solution thérapeutique de choix a été durant de nombreuses années l'extraction indépendamment de la symptomatologie associée.

Nos connaissances actuelles nous permettent-elles d'aborder aujourd'hui différemment la dens in dente avec des solutions thérapeutiques plus conservatrices permettant par exemple de conserver la dens sur arcade voir de maintenir la vitalité pulpaire ?

Ce travail a pour objectif de synthétiser et d'approfondir nos connaissances sur l'aspect historique, histologique, étiopathologique de la dens in dente par le biais des données actuelles de la science mais aussi de guider les chirurgiens dentistes dans une prise de décision diagnostique et thérapeutique en fonction de la profondeur de l'invagination et de la symptomatologie associée.

Nous aborderons dans une première partie l'aspect historique, histologique, étiopathologique ainsi que les différentes classifications de la dens in dente.

Dans une seconde, nous analyserons les signes cliniques et radiologiques qui nous permettent d'établir un diagnostic positif et discuterons des différentes possibilités thérapeutiques en fonction de la symptomatologie pulpaire et péri apicale.

Enfin, ces différentes solutions thérapeutiques seront illustrées à l'aide de deux cas cliniques, l'un traité au CHU de Créteil, l'autre par le Dr ORLU Romain, endodontiste exclusif et ancien assistant hospitalo universitaire de Paris V.

1 : Dens in dente ou dens invaginatus

1.1 Généralités

1.1.1 Définition

La Dens invaginatus ou dens in dente est une variation morphoanatomique du développement de la dent qui résulte d'un repliement pathologique de la papille dentaire avant la minéralisation biologique de la couronne. Le terme « dens invaginatus » semble être le plus approprié, car il reflète l'invagination de l'organe de l'émail (partie externe) dans la dentine (partie interne)¹.

Cette invagination de profondeur variable peut se faire à partir du foramen coecum ou même de la pointe cuspidienne, rester localisée dans la couronne dentaire ou s'étendre profondément dans la racine. Elle peut, dans certains cas, communiquer avec le ligament parodontal, former un second foramen latéral ou même rejoindre le foramen apical principal².

Ce repliement d'émail dans la dentine crée une poche de matière organique sous la surface de l'émail, qui, au contact de la cavité buccale septique engendre une contamination et propagation de bactéries. Cette communication peut dans un deuxième temps entraîner le développement de caries précoces et mener à une nécrose pulpaire en l'absence de traitement³.

Les couronnes dentaires et les racines peuvent présenter des variations de taille et de forme importantes⁴. Le réseau canalaire peut devenir dans certains cas complexe.

La morphologie dentaire atypique associée à une nécrose pulpaire concomitante peuvent perturber la radiculogenèse (dent immature). Par conséquent, le diagnostic précoce et le traitement prophylactique de ces lésions sont importants pour préserver la vitalité pulpaire⁵.

Bien que l'incisive latérale maxillaire semble être la dent la plus touchée, cette anomalie peut aussi bien concerner les dents temporaires que les arcades maxillaire et mandibulaire des dents permanentes⁶.

¹ Khan et al., « Dens invaginatus ».

² Hülsmann, « Dens invaginatus ».

³ Gallacher, Ali, et Bhakta, « Dens invaginatus ».

⁴ Hülsmann, « Dens invaginatus ».

⁵ Gallacher, Ali, et Bhakta, « Dens invaginatus ».

⁶ Khan et al., « Dens invaginatus ».

1.1.2 Historique

Cette anomalie dentaire a été décrite pour la première fois chez l'animal par Ploquet en 1794 sur une dent de baleine⁷.

En 1856 un dentiste nommé Socrates découvre de l'émail à l'intérieur d'une dent et décrit pour la première fois cette malformation chez l'être humain comme « une dent dans une dent » (tooth within a tooth). Mühlreiter en 1873 décrit cette anomalie chez l'homme comme « une cavité anormale ». Baume en 1874 et Bush en 1897 sont les premiers à appeler cette anomalie « dens in dente » en tant que « formations doubles, issues de la fusion de deux germes dentaires surnuméraires », prémices de la théorie gémellaire et celle de la fusion⁸.

Tomes en 1887, décrit un cas de dens in dente dans son ouvrage « A system of dental surgery » et met en évidence la présence d'une cavité visible sur la partie externe de la dent, à l'état de surface irrégulier et sans interconnexion avec le tissu pulpaire sous jacent⁹.

Moral en 1918 est le premier à considérer cette anomalie développementale comme une invagination anormale de l'organe de l'émail. Fischer en 1936 et Beynon en 1982 ne reconnaissent pas véritablement le terme de « dens in dente »¹⁰.

L'utilisation de la radiographie en chirurgie-dentaire a permis une augmentation importante des publications sur le sujet avec plus de 200 publications dès 1959 selon Grahn et coll¹¹.

1.1.3 Dénomination

On trouve dans la littérature une variation importante de la nomenclature qui ne reflète que le manque de consensus sur les conditions de formation, les hypothétiques étiologies et les différentes classifications de la dens in dente (Gonçalves et al, 2002).

Busch (1897) propose le terme de « tooth within a tooth » ou dent dans une dent après analyse radiographique de cette anomalie et suppose l'implication de deux germes dentaires. Hunter (1951) préfère le terme de « dilated composite odontome » ou d'odontome composite dilaté en référence au développement anormal de la papille dentaire qu'il constate¹².

Pour des formes superficielles on retrouve préférentiellement le terme de « foramen caecum » ou puit cingulaire.

⁷ Hülsmann, « Dens invaginatus ».

⁸ Baumgart et al., « Dens invaginatus. Review of the literature and diagnostic and therapeutic guidelines ».

⁹ Hülsmann, « Dens invaginatus ».

¹⁰ Baumgart et al., « Dens invaginatus. Review of the literature and diagnostic and therapeutic guidelines ».

¹¹ Baumgart et al.

¹² Alani et Bishop, « Dens invaginatus. Part 1 ».

« Dens in dente», «invaginated odontomes», «tooth inclusion», «gestant anomaly» sont retrouvés pour des formes plus profondes¹³.

«coronal odontomas», «invaginated odontoma», «deep foramen caecum», «wart tooth», «telescope teeth», «dentoid in dente», «odontopagus parasiticus in cretys» cités par Rajasekharan sont encore d'autres exemples illustrants cette grande variabilité dénomminative¹⁴.

De nos jours, le terme de « dens invaginatus » introduit par Hallet en 1953 reste la référence pour citer et décrire cette anomalie dentaire¹⁵.

1.1.4 Histologie

L'analyse clinique et radiologique des dents atteintes de cette anomalie montre une grande variabilité morphologique.

Cette variabilité se confirme à l'examen histologique. Plusieurs rapports d'investigation microscopiques, ultrastructurales et micro-radiographiques montrent un large éventail de résultats dont certains sont contradictoire^{16 17}.

Dans certaines études, l'invagination apparaît comme uniforme et sans communication avec le volume pulpaire principal (Bradant et Kless 1956, Omnell et al 1960, De Smit et al 1984, Piatelli et Trisi 1993)

Au contraire, d'autres ont décrit des zones interruptives de la surface invaginée qui pourraient potentiellement servir de porte d'entrée à des irritants pulpaires (Kronfeld 1934, Fischer 1936, Hoepfel 1936, Gustafson et Sundberg 1950, Hitchin et Mchugh 1954, Oehlers 1957, Rushton 1958, De Smit et al 1984)¹⁸

La structure et l'épaisseur de l'émail tapissant l'invagination peut également varier considérablement (Fischer 1936, Schulze 1987)¹⁹.

Beynon (1982) et Piatelli & Trisi (1993) décrivent l'émail comme étant irrégulièrement structuré avec des zones hypominéralisées. La couche d'émail dans la région la plus apicale de l'invagination semble être plus mince et moins minéralisée, pouvant même être dans certains cas être totalement absente (Fischer 1936, Atkinson 1943, Gustafson & Sunderg 1950, Omnell et coll 1966, Beynn 1982, Piatelli & Trisi 1993)

En 1982 Beynon analyse des préparations histologiques d'un mesiodens qui présente une invagination incomplète. L'émail bordant l'invagination présente une couche superficielle irrégulière, des stries de

¹³ Baumgart et al., « Dens invaginatus. Review of the literature and diagnostic and therapeutic guidelines ».

¹⁴ Rajasekharan et al., « In vitro analysis of extracted dens invaginatus using various radiographic imaging techniques. »

¹⁵ Baumgart et al., « Dens invaginatus. Review of the literature and diagnostic and therapeutic guidelines ».

¹⁶ Hülsmann, « Dens invaginatus ».

¹⁷ Thakur Narbir et Seema, « Dens invaginatus (tooth within tooth). A review of the literature and diagnostic and management guidelines for practicing dentists ».

¹⁸ Alani et Bishop, « Dens invaginatus. Part 1 ».

¹⁹ Baumgart et al., « Dens invaginatus. Review of the literature and diagnostic and therapeutic guidelines ».

Retzius, des bandes de Hunter Schreger et une structure cristalline prismatique normale. Cette analyse permet également de mettre en évidence une irrégularité de la surface amélaire avec des zones dépourvues d'émail le long de l'invagination. L'émail interne semble présenter des zones hyper et hypominéralisées traduisant une minéralisation anormale²⁰.

En 1993, Morfis qui étudie les coupes d'une invagination obtenues au microscope électronique à balayage (MEB) confirme l'altération de structure chimique de l'émail interne avec un taux de phosphate et calcium huit fois plus important que celui de l'émail sain bien que dans son analyse, le taux de magnésium n'est pas étudié²¹.

Bloch-Zupan et al (1995) découvrent des différences de structures et de compositions entre l'émail externe et interne. L'émail interne semble présenter des bâtonnets de formes atypiques et plus complexes, avec en surface, des motifs de type nids d'abeille²².

Pour Kramer (1953) les défauts structuraux de l'émail sont limités à l'invagination avec une dentine intacte mais exposée. L'absence d'émail dans ces zones conduit à une contamination bactérienne des tubulis dentinaires donnant un accès direct à la pulpe²³.

Omnell et al (1960), Vincent-Townend (1974) et Beynon (1982) signalent eux, une dentine hypominéralisée ou à structure irrégulière²⁴.

Pour Oehlers (1957), la région apicale d'invaginations qui communiquent avec le ligament parodontal est souvent bordée de ciment.

Omnell et al.(1960) ont trouvé des travées conjonctives. Kronfeld (1934), Fischer (1936), Gustafson & Qundberg (1950) et Oehlers (1957) mettent en évidence la présence de communication entre la pulpe et l'invagination. Fischer (1936), Gustafson & Sundberg (195), Oehlers (1957), Omnell et coll (1960) et Beynon (1982) retrouvent eux, des calcifications tissulaires en lamelles, des débris et des fragments d'émail au sein même de l'invagination²⁵.

La multitude de caractéristiques histologiques et l'absence de réponse définitives décrites s'explique par :

- L'utilisation de techniques d'analyses différentes (analyse chimique histologique, MEB, techniques de micro-radiographie et de diffractions de rayons X).
- Le nombre de dents analysées qui varie selon les études et reste généralement faible.

²⁰ Baumgart et al.

²¹ Hülsmann, « Dens invaginatus ».

²² Hülsmann.

²³ Alani et Bishop, « Dens invaginatus. Part 1 ».

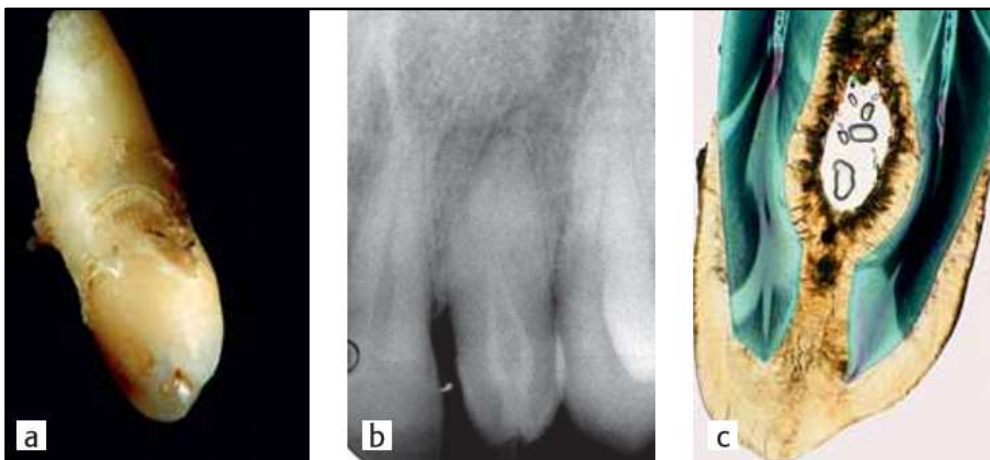
²⁴ Hülsmann, « Dens invaginatus ».

²⁵ Baumgart et al., « Dens invaginatus. Review of the literature and diagnostic and therapeutic guidelines ».

Les principales études histologiques de la dens in dente se concentrent sur l'analyse structurale de l'émail et de la dentine. Pour le moment, nous ne retrouvons pas d'étude comparative sur l'analyse histologique du tissu pulpaire de l'invagination et celui du canal pulpaire principal.

Figure 1 : Dent conoïde extraite (22)

L'entrée de l'invagination se situe sur le bord incisif : a ; b : radiographie 2D d'une des in dente de type III selon Ohelers. Présence d'un halo péri apical radioclaire ; c : la coupe histologique montre la bordure d'émail de l'invagination et une dentine de structure normale. Les particules présentes dans la lumière correspondent à des artefacts.



Source : Baumgart et al., « Dent invaginée (dens invaginatus) », 2009.

1.2 Étiopathologie

L'étiologie précise du mécanisme d'action de formation de la dens in dente reste encore aujourd'hui controversée et floue. Au cours des dernières décennies plusieurs théories ont été proposées sur le mécanisme d'action et son étiologie précise, sans consensus clair.

1) Théorie des forces externes sur le germe dentaire pendant l'embryogenèse :

Pour Atkinson (1943) l'application de forces externes excessives sur le germe dentaire en développement peut être responsable de cette anomalie. Ces forces seraient exercées par les germes adjacents au cours de la croissance ²⁶.

²⁶ Alani et Bishop, « Dens invaginatus. Part 1 ».

2) Théorie du retard :

Pour Kronfeld (1934) il s'agit d'une défaillance focale de croissance d'une partie de l'épithélium interne de l'émail. L'épithélium environnant normal, prolifère puis envahit cette zone statique²⁷.

3) Théorie de la prolifération active :

Pour Rushton (1937) la cause est embryologique et se traduit par une stimulation excessive des cellules d'une partie de l'épithélium interne de l'émail. Elle conduit à une prolifération et croissance cellulaire anormale envahissant la papille dentaire. Il parle de « néoplasme bénin de croissance limitée »²⁸.

4) Théorie des jumeaux ou « twin-theorie » :

Introduit par Bniszt (1950), il s'agirait d'une fusion entre deux germes dentaires²⁹.

5) Théorie d'un centre de croissance autonome :

Pour Schulze (1987) Il s'agit d'une invagination responsable de la formation d'un organe d'émail surnuméraire et donc d'un deuxième centre de croissance autonome. Fisher (1936) et Beynon (1982) précisent que les cellules des sillons présentent une activité mitotique importante se traduisant par une prolifération très active.

Le développement de l'invagination à partir du puits cingulaire (foramen caecum) en direction de la zone apicale de la dent pouvant former un deuxième foramen ou dans certains cas un pseudo foramen (latéralement) est considérée aujourd'hui comme la cause la plus probable de cette anomalie du développement. En revanche la cause des invaginations dont le point de départ se situe sur le bord incisif reste floue. On suspecte une modification génétiquement déterminée susceptible d'altérer la morphologie globale de la dent et d'induire un déplacement du puits cingulaire vers le bord incisif³⁰.

6) Théorie infectieuse :

Pour Fischer (1936) et Sprawson (1977) cette anomalie peut être la conséquence d'un phénomène infectieux³¹.

²⁷ Hülsmann, « Dens invaginatus ».

²⁸ Hülsmann.

²⁹ Hülsmann.

³⁰ Baumgart et al., « Dens invaginatus. Review of the literature and diagnostic and therapeutic guidelines ».

³¹ Alani et Bishop, « Dens invaginatus. Part 1 ».

7) Théorie d'un traumatisme dentaire :

Pour Gustafson et Sundberg (1950) le traumatisme est le facteur causal de cette anomalie mais n'arrivent pas à expliquer précisément pourquoi les incisives latérales maxillaires sont plus concernées que les centrales³².

8) Théorie vasculaire :

Pour Beynon (1982) la structure et le développement de l'invagination dépend de son degré de vascularisation. Cette irrigation sanguine qui prend source à l'entrée de l'invagination est de moins en moins efficace en direction apicale. Ceci s'explique par la présence moindre de minéraux et d'oxygène qui ont pour conséquences une dégénération des améloblastes. Cette décroissance améloblastique explique la diminution du degré de minéralisation et la présence de lacune amélaire le long de cette invagination dans la région apicale. Ulmanky & Hermel (1964) rajoute qu'une vascularisation insuffisante de la papille dentaire est aussi responsable d'une diminution d'activité améloblastique³³.

9) Théorie génétique et environnementale :

Les recherches sur l'étiologie de la dens in dente s'orientent de plus en plus sur l'implication de facteurs génétiques et environnementaux. L'interaction des cellules mésenchymateuses et épithéliales entre la papille dentaire et l'épithélium interne joue un rôle important dans le développement structural de la dent. Ces interactions sont régulées par diverses protéines de signalisation telles que les facteurs de croissance fibroblastiques (FGF), des protéines morphogénétiques osseuses (BMP), des facteurs de nécrose tumoral (TNF), Wnts et sonic hedgehog (SHH). Des variations dans les gènes qui codent pour ces voies de signalisation affectent la formation et la morphogenèse des dents³⁴.

En effet ces voies de signalisation permettent de réguler le repliement de l'organe de l'émail et sa croissance. Une anomalie d'une ou plusieurs molécules peut être responsable d'un défaut structural du germe et de la dent définitive³⁵.

En 1959 Grahnen et coll mettent en évidence une augmentation significative de la prévalence de la dens in dente dans des familles porteuses de cette anomalie. La transmission se ferait selon un mode autosomique dominant³⁶.

Une étude de Pokala & Acs en 1994 rapporte une délétion de la région chromosomique 7q32 chez un individu présentant une dens in dente et une hypodontie. D'autres cas de dens in

³² Hülsmann, « Dens invaginatus ».

³³ Zhu et al., « An update on the diagnosis and treatment of dens invaginatus ».

³⁴ Zhu et al.

³⁵ Alani et Bishop, « Dens invaginatus. Part 1 ».

³⁶ Baumgart et al., « Dens invaginatus. Review of the literature and diagnostic and therapeutic guidelines ».

dente sont retrouvés chez des individus présentant des anomalies déterminées génétiquement³⁷.

1.3 Prévalence

La prévalence actuelle de la dens in dente dans la population générale varie entre 0,25 à 9,6 %. Cette variabilité peut s'expliquer par des différences dans les méthodes d'investigation, la taille et la localisation géographique des l'échantillons, la classification et les critères diagnostiques utilisés dans les différentes études.

³⁷ Zhu et al., « An update on the diagnosis and treatment of dens invaginatus ».

Tableau 1 : Prévalences de dent invaginée de différentes études

Auteurs secondaires	Auteurs primaires	Année	Echantillon	Prévalence
Baumgart ³⁸	Mühlreiter	1873	500 dents extraites (investigation histologique)	2,8%
Baumgart	Atkinson	1943	500 incisives latérales maxillaire	10%
Hülsmann ³⁹	Boyne	1952	1000 incisives	0,3%
Hülsmann	Stephens	1953	150 patients	8%
Baumgart	Shafer	1953	2452 étudiants (incisive latérale)	1,3% dont 61,3% atteinte bilatérale
Baumgart	Hallet	1953	586 patients	6,6% incisive latérale maxillaire
Baumgart	Amos	1955	1000 enfants 203 étudiants	De 5,1% à 6,9% dont 43,1% atteinte bilatérale
Baumgart	Grahn et al.	1959	3020 enfants d'âge scolaire (incisive centrale et latérale)	2,7% dont : 43% atteinte bilatérale ; 43% parent, 32% frères et soeurs
Baumgart	Ulmansky & Hermel	1964	500 patients	2%
Hülsmann	Poyton & Morgan	1966	5000 patients	0,25%
Baumgart	Miyoshi et al.	1971	Incisives latérale maxillaire extraites	38,5%
Hülsmann	Fukiji et al.	1974	2126 incisives latérale maxillaire	4,2%
Baumgart	Thomas	1974	1886 patients (incisive latérale)	7,74%
Baumgart	Gotoh et al.	1979	766 étudiants (incisive latérale)	9,66% dont 69% atteinte bilatérale
Baumgart	Renger	1981	24 dents (mesiodens, investigation histologique)	83,3%

³⁸ Baumgart et al., « Dens invaginatus. Review of the literature and diagnostic and therapeutic guidelines ».

³⁹ Hülsmann, « Dens invaginatus ».

Hülsmann	Ruprecht et al.	1986	1581	1,7%
Hülsmann	Ruprecht et al.	1987	300 patients	10%
Thakur ⁴⁰	Backman & Wahlin	2001	739 patients	6,8%
Baumgart	Hamasha & Alomari	2004	1660 patients	2,95% dont 24,5% atteinte bilatérale, 90% incisive
Thakur ⁴¹	Ezoddini et al.	2007	480 panoramiques dentaire	0,80%
Thakur	Cakici et al.	2010	1012	1,30%

Source : Baumgart et al.. « Dent invaginée (dens invaginatus) », 2009 ; Thakur et Thakur « Dens Invaginatus (Tooth Within Tooth). A review of the literature and diagnostic and management guidelines for practicing dentists », 2012 ; Hülsmann. « Dens invaginatus: aetiology, classification, prevalence, diagnosis, and treatment considerations », 1997.

⁴⁰ Thakur Narbir et Seema, « Dens invaginatus (tooth within tooth). A review of the literature and diagnostic and management guidelines for practicing dentists ».

⁴¹ Thakur et Thakur.

Dans 85 % des cas, l'incisive latérale maxillaire est concernée. L'invagination est souvent bilatérale. Existence d'un haut degré d'héréditabilité, qui amène au dépistage des parents et de la fratrie. Cette anomalie peut également impliquer les molaires, prémolaires, canines supérieures comme inférieures voire des dents temporaires. Une même dent peut présenter une ou plusieurs invaginations.

Selon Oehlers (1957) les nord-américains blancs plus touchés que les nord-américains noirs. On observe également une incidence très élevée dans la population japonaise.

L'absence de classification commune peut mener à des résultats très différents. Dans son échantillon, Hallett (1953) obtient presque 50 % si le puit cingulaire profond est considéré comme une invagination. Les mésiodens semblent présenter plus fréquemment cette anomalie mais une incidence augmentée a également été décrite pour d'autres malformations que nous citerons plus tardivement dans cette thèse⁴².

1.4 Classifications

Une des premières classifications sur la dens in dente a été proposée par Hallett en 1953⁴³.

Cette classification utilise aussi bien des critères cliniques, comme l'analyse morphologique de la fosse palatine que des critères radiologiques comme la profondeur de l'invagination et son volume dans la chambre pulpaire.

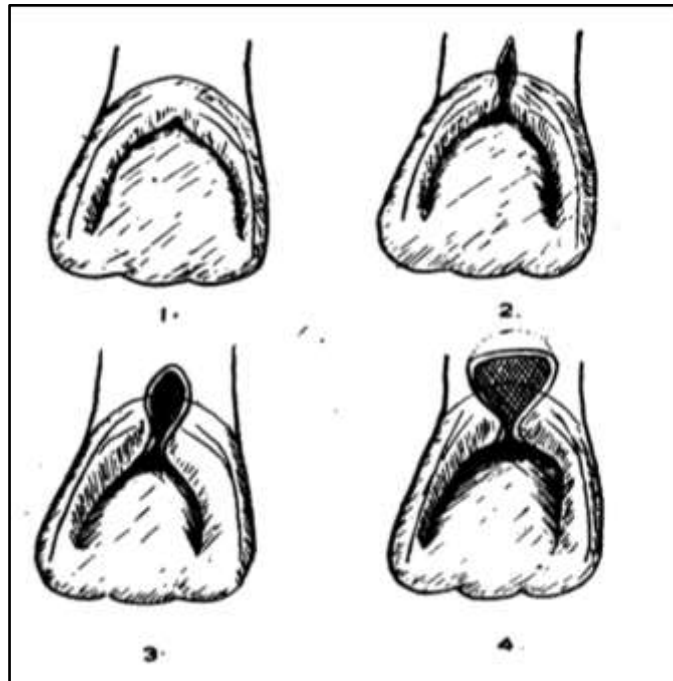
Il distingue 4 types d'invaginations :

- Type I : Présence d'une fissure amélaire dans la région cervico-palatine qui s'étend verticalement. Radiographiquement pas d'invagination visible.
- Type II : Une crevasse se forme dans le cingulum, l'invagination peu volumineuse s'étend vers la chambre pulpaire et est visible radiographiquement avec un aspect de « tente ».
- Type III : L'invagination forme une dilatation au sein de la chambre pulpaire et s'étend plus en profondeur jusqu'à dépasser la jonction amélo-cémentaire.
- Type IV : La dilatation obstrue la quasi-totalité de la chambre pulpaire et peut s'étendre au-delà de la jonction amélo-cémentaire.

⁴² Baumgart et al., « Dens invaginatus. Review of the literature and diagnostic and therapeutic guidelines ».

⁴³ Hallett, « Incidence, nature, and clinical significance of palatal invaginations in the maxillary incisor teeth ».

Figure 2 : Représentation schématique des 4 types d'invaginations



Source : Hallett, « Incidence, nature, and clinical significance of palatal invaginations in the maxillary incisor teeth », 1953.

En 1957 la classification d'Oehlers, encore aujourd'hui très largement utilisée ⁴⁴.

Elle évalue d'une part la profondeur de l'invagination et d'autre part son rapport avec le volume pulpaire principal et les tissus parodontaux.

Cette classification, basée sur l'examen radiographique, distingue 3 classes de DI.

Classe I : L'invagination reste limitée à la couronne dentaire. Elle implique de l'émail et de la dentine mais ne s'étend pas au-delà de la jonction émail-cément et ne communique pas avec la pulpe.

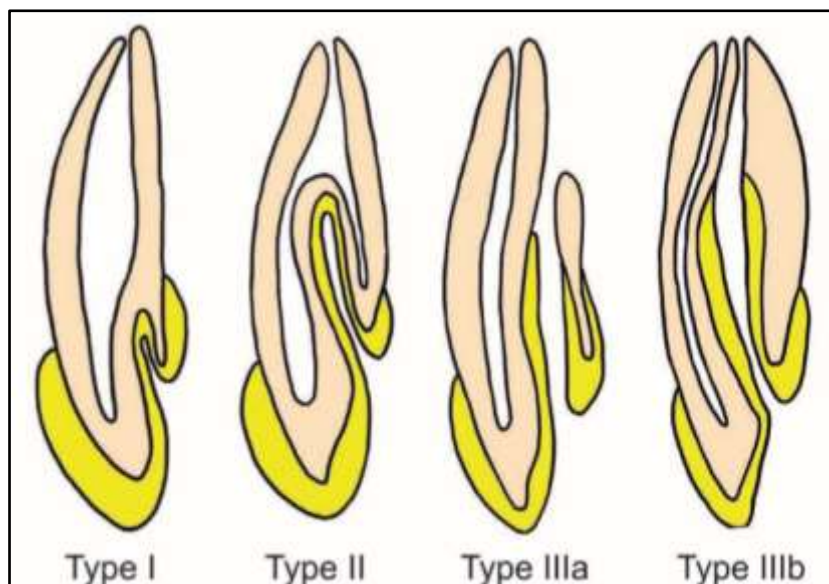
Classe II : L'invagination s'étend plus en profondeur au-delà de la jonction émail-cément dans la racine. Elle ne communique pas avec le ligament parodontal et des interconnexions avec la pulpe sont possibles.

⁴⁴ Gallacher, Ali, et Bhakta, « Dens invaginatus ».

Classe IIIa : Cette invagination s'étend dans la racine et communique avec le ligament parodontal en formant un second foramen latéral. En règle générale il n'y a pas d'interconnexion avec la pulpe mais elle forme un réseau anatomique complexe.

Classe IIIb : Cette invagination communique elle aussi avec le ligament parodontal mais au niveau du foramen apical. Une fois encore nous n'observons pas de connexions directes avec le réseau pulpaire et l'anatomie n'en reste pas moins complexe.

Figure 3 : Classification d'Oehlers de la dens invaginatus



Source : Gallacher, Ali, et Bhakta. « Dens invaginatus : diagnosis and management strategies », 2016.

Il décrit également différentes caractéristiques morphologiques coronaires associées aux trois classes présentées⁴⁵ :

- Anatomie normale de la couronne associée à un cingulum lingual ou palatin profond
- Anatomie conique de la couronne
- Anatomie en forme de tonneau ou de cheville associée à une fossette incisive

Cette classification ne traite que des dens in dente d'origine coronaire mais en 1958 Oehlers décrit également des invaginations d'origine radiculaire (Radicular dens in dente)⁴⁶.

⁴⁵ Hülsmann, « Dens invaginatus ».

⁴⁶ Zhu et al., « An update on the diagnosis and treatment of dens invaginatus ».

La différence entre ces deux types provient de leur origine.

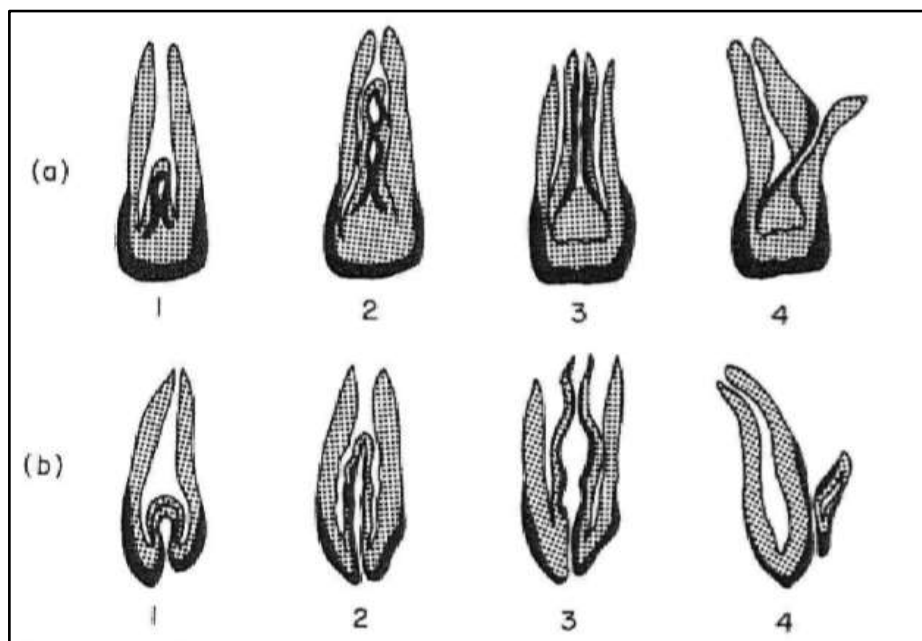
Le type coronaire est plus commun et est causé par une invagination de l'organe de l'émail dans la papille dentaire avant la minéralisation de la couronne.

Le type radulaire, plus rare, provient d'un repliement de la gaine de Hertwing dans la racine une fois le développement de la couronne achevée.

Bien qu'il ait classé pour la première fois ce type d'anomalie en tant que dens in dente radulaire, il a préféré la définir comme une anomalie dentaire distincte et ne garder dans sa classification que les dens in dente d'origine coronaire⁴⁷.

Schulze et Brand en 1972⁴⁸ proposent également une classification très complète qui comprend 12 variations anatomiques de dens in dente à partir de critères cliniques et radiologiques. Elle évalue la morphologie de l'invagination, la forme de la couronne anatomique et les différentes configurations de racines dysmorphiques.

Figure 4 : Classification de la dens in dente par Schulze & Brand



Source : Hülsmann. « Dens invaginatus : actiology, classification, prevalence, diagnosis, and treatment considerations », 1997.

⁴⁷ Zhu et al.

⁴⁸ Gallacher, Ali, et Bhakta, « Dens invaginatus ».

D'autres classifications ont également été décrites, Ulmanky et Hermel en 1964, Vincent Townend en 1974, Parnell et Wilcox en 1978 et Hicks et Flaitz en 1985.⁴⁹

⁴⁹ Rajasekharan et al., « In vitro analysis of extracted dens invaginatus using various radiographic imaging techniques. »

2 : Du diagnostic à la prise en charge

2.1 Diagnostic clinique

2.1.1 Analyse morphologique

Dans la plupart des cas, la dens in dente est détectée de manière fortuite lors de la réalisation d'un bilan radiographique. Les dents atteintes peuvent ne présenter aucun signe clinique de malformation, cependant, plusieurs variations anatomiques leurs sont fréquemment associées⁵⁰.

Cliniquement, le diagnostic précoce de la dens in dente permet d'éviter toutes complications et est décisif pour le pronostic de la dent invaginée. Sur la base de la littérature, les formes cliniques de la dens in dente peuvent-être résumées comme suit⁵¹.

- 1) Présence d'un puit cingulaire profond, d'une fosse ou d'une fissure palatine (Figure 5a et 5b).
La fosse ou fissure palatine correspondent à la porte d'entrée de l'invagination. Elles peuvent varier en taille et/ou en profondeur. La fissure palatine peut aussi être le résultat d'une bifurcation du cingulum.
- 2) Une morphologie coronaire en forme de tonneau ou de cône (Figure 5c).
Les dents qui présentent un col cervical plus haut sont souvent en forme de tonneau ou de cheville, celles dont le bord incisif est absent sont côniques.
- 3) Une morphologie coronaire dilatée (Figure 5d)
Par rapport aux dents contro latérales ou aux dents adjacentes, les dents invaginées peuvent avoir une couronne élargie avec un diamètre mésiodistal et/ou vestibulolingual ou palatin augmenté.
- 4) Dent microdontique.
Les dents microdontiques qui présentent une invagination sont rares et ont un diamètre mésiodistal et/ou vestibulolingual ou palatin diminué.
- 5) La présence d'un talon cuspidien. (Figure 5e)
Un cingulum très développé
- 6) La présence d'une fissure vestibulaire.

⁵⁰ Hülsmann, « Dens invaginatus ».

⁵¹ Zhu et al., « An update on the diagnosis and treatment of dens invaginatus ».

La dent présente une/plusieurs encoches incisives, une couronne élargie, un cingulum très développé ou une fosse linguale. L'incisive centrale maxillaire est la plus susceptible de présenter cette fissure vestibulaire.

Les dents invaginées peuvent présenter une ou plusieurs de ces caractéristiques.

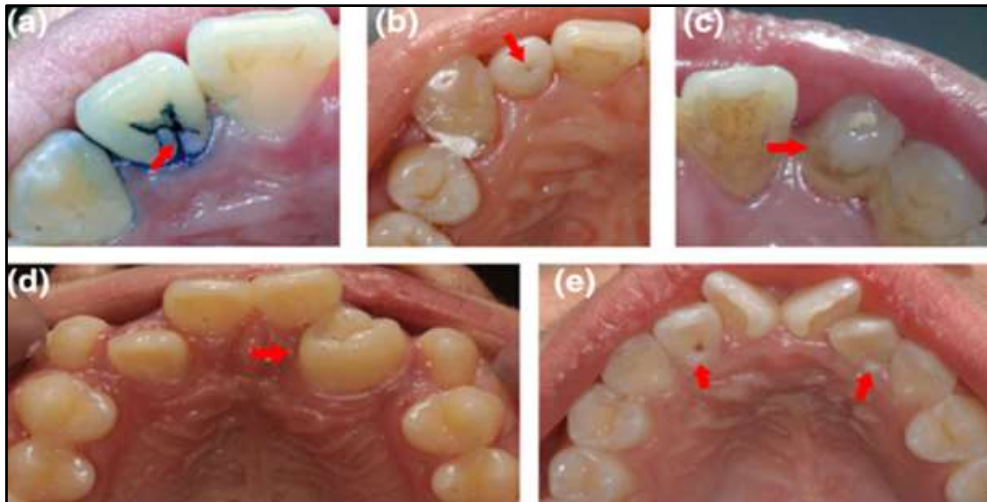
L'application d'un colorant de type bleu de méthylène sur la portion palatine de la dent peut également être utilisé. Ce colorant comme d'autres marqueurs radio opaque aident à illustrer l'étendue et la forme de l'invagination⁵².

Certains auteurs relèvent également la présence d'émail hypoplasique à l'entrée de l'invagination⁵³.

En cas de diagnostic positif, la dent controlatérale doit elle aussi être examinée minutieusement⁵⁴. Il est également possible d'examiner les frères et sœurs ainsi que les parents et/ou les enfants pour rechercher cette anomalie. La concomitance avec d'autres malformations n'est pas exclue.

Figure 5 : Photographies des différentes configurations coronaires de dens invaginés

(a) La flèche montre une illustration au bleu de méthylène d'une fissure palatine profonde. (b) La flèche indique une fosse palatine. (c) La flèche indique une dent cônique. (d) La flèche indique une dent dont la couronne est dilatée. (e) Les flèches indiquent la présence bilatérale d'un talon cuspidien sur les incisives latérales maxillaire et la présence d'un puit palatin sur l'incisive maxillaire latérale droite.



Source : Zhu et al., « An update on the diagnosis and treatment of dens invaginatus », 2017.

⁵² Bishop et Alani, « Dens invaginatus. Part 2 ».

⁵³ Sousa et Bramante, « Dens invaginatus ».

⁵⁴ Baumgart et al., « Dens invaginatus. Review of the literature and diagnostic and therapeutic guidelines ».

2.1.2 Répercussion biologique

Outre les variations anatomiques coronaires variables de la dens in dente, les répercussions biologiques de l'invagination sur la dent, peuvent également conduire le praticien vers ce diagnostic. La présence d'une invagination augmentant principalement le risque de lésion carieuse, de pathologie pulpaire et d'inflammation parodontale, un diagnostic précoce semble être indispensable pour préserver la vitalité pulpaire et l'absence de symptomatologie^{55 56}.

La prédisposition à la carie dentaire s'explique principalement par l'étroitesse de l'entrée de l'invagination et sa localisation parfois sous gingivale. L'accessibilité difficile aux mesures d'hygiène et la persistance de plaque dentaire représentent une zone privilégiée pour l'apparition de lésions carieuses^{57 58}. Ces lésions carieuses peuvent ensuite progresser le long de l'invagination et entraîner une pathologie pulpaire (du canal principal comme du canal invaginé) et/ou parodontale.

L'invagination n'est séparée du tissu pulpaire que par une mince couche d'émail et de dentine. Cette doublure d'émail est dans certains cas incomplète, cette porte d'entrée permet une propagation rapide d'irritants pulpaire⁵⁹.

D'après Rotstein et al.(1987) et Ridell et al.(2001) il existe souvent une communication anatomique entre l'invagination et la pulpe. C'est par cette communication que les processus inflammatoires s'étendent rapidement. Lorsque l'invagination atteint l'apex et s'abouche dans le parodonte, une infection ascendante peut entraîner secondairement l'apparition d'une pulpite puis d'une nécrose⁶⁰. Les patients présentent fréquemment des symptômes de pulpite irréversible ou de parodontite apicale sur les dents invaginées⁶¹.

L'atteinte pulpaire peut survenir peu de temps après l'éruption dentaire, parfois même avant la fermeture des extrémités des racines (Swanson & Mc Carthy 1947, Ulmanky & Hermel 1964, Stepanik 1968, Ferguson et al. 1980, Merfis & Lentzari 1989, Nik-Hussein 1994, Hülsmann & Radlanski 1994)⁶². L'atteinte pulpaire d'une dent immature peut provoquer un arrêt de la dentinogénèse et de l'apexogénèse.

D'autres séquelles moins fréquentes sont rapportées par la littérature sur les dents invaginées⁶³:

-Des résorptions internes (Shapiro 1970, Hülsmann & Radlanski 1994)

⁵⁵ Alani et Bishop, « Dens invaginatus. Part 1 ».

⁵⁶ Gu, « A micro-computed tomographic analysis of maxillary lateral incisors with radicular grooves ».

⁵⁷ Baumgart et al., « Dens invaginatus. Review of the literature and diagnostic and therapeutic guidelines ».

⁵⁸ Thakur Narbir et Seema, « Dens invaginatus (tooth within tooth). A review of the literature and diagnostic and management guidelines for practicing dentists ».

⁵⁹ Hülsmann, « Dens invaginatus ».

⁶⁰ Baumgart et al., « Dens invaginatus. Review of the literature and diagnostic and therapeutic guidelines ».

⁶¹ Gallacher, Ali, et Bhakta, « Dens invaginatus ».

⁶² Hülsmann, « Dens invaginatus ».

⁶³ Hülsmann.

- Des kystes (Rebel & Rohmann 1934, Schwenzer 1957, Conklin 1978, Klammt 1969, Burzynski 1973, Samimy 1977, Murphy & Doky 1977, Augsburgen & Brandebura 1978, Greenfield & Cambuzzi 1986)
- Des abcès (Schaefer 1955, Petz 1956, Kendrick 1971, Greenfield & Cambuzzi 1986, Chen et al. 1990, Whyman & Mc Fayden 1994)
- Un retard d'éruption voire même la rétention de la dent invaginée (Schulze 1987)
- La rétention de dents voisines (Schaefer 1955, Petaz 1956, Conklin 1975, Mader 1977)
- Le déplacement de dents (Schaefer 1955, Petz 1956)

En cas d'invaginations importante, l'anatomie interne et externe de la dent peuvent être grandement modifiées. Avant le traitement il s'agira de déterminer les profondeurs de sondages, d'évaluer la symptomatologie pulpaire et les possibilités de réhabilitation de la couronne atteinte. Un diagnostic précoce est indispensable pour instaurer un traitement préventif non invasif. ⁶⁴

2.1.3 Syndromes et malformations associés

D'autres données de la littérature sur la dens in dente rapportent plusieurs cas de dents invaginées coïncidant avec d'autres anomalies dentaires, malformations et même syndrome⁶⁵.

⁶⁴ Baumgart et al., « Dens invaginatus. Review of the literature and diagnostic and therapeutic guidelines ».

⁶⁵ Hülsmann, « Dens invaginatus ».

Tableau 2 : Études qui rapportent les syndromes et anomalies dentaires en association avec la dens
in dente

Anomalie, malformation, syndrome	Auteur, date
Microdontie	Casamassimo et al. 1978, Mupparapu & Singer 2006
Macrodontie	Ekman-Westborg & Julin 1974
Hypodontie	Hülsmann 1995
Oligodontie	Conklin 1978, Ruprecht et al. 1986
Taurodontisme	Casamassimo et al. 1978, Ruprecht et al. 1986, Ireland et al. 1987, Chen et al. 1990
Gemination et fusion	Burzynski 1973, Mader 1979, Mader & Zielke 1982, Ruprecht et al. 1986, Pereira et al. 2000, Canger et al. 2007
Dents surnuméraires	Schaefer 1953, Bradant & Kless 1956, Petz 1956, Rushton 1958, Conklin 1975, Mader 1977, Shifman & Tamir 1979, Beynon 1982, Ruprecht et al. 1986, Morfis 1993, de Sousa & Bramante 1998, Jimenez-Rubio et al. 1997
Dentinogénèse imparfaite	Kerebel et al. 1983
Odontome invaginé	Hitchin & McHugh 1954
Odontomes multiple	Robbins & Keene 1964
Agénésie coronaire	Hicks & Flaitz 1985
Incisives en forme de pelle	Saini et al. 1990
Syndrome de Williams	Oncag et al. 1995
Mésiodens	Sannomiya et al. 2007
Chambre pulpaire oblitérée	Desai et al. 2006
Dens evaginatus	Mupparapu et al. 2004
Syndrome de Nance Horan	Hibbert 2005
Talon cuspidien	De Sousa et al. 1999
Configuration canalaire en C	Boveda et al. 1999
Défaut du sillon palatogingival	Yeh et al. 1999
Racines dentaire anormalements petites	Desai et al. 2006
En forme de cheville ou de pelle	Oehlers 1957
Dilacération	Gound & Maixner 2004
Albinisme	Suprabha 2005
Abcès parodontal	Chen et al. 1990
Plusieurs canaux radiculaires	Jung 2004
Syndrome de la suture Cranienne	De Coster et al. 2007
Améloblastome unicystique	Paikkatt et al. 2007
Fractures coronaire	Caldari et al. 2006
Syndrome Ekman-Westborg-Julien	Mann et al. 1990

Source : Bishop, et Alani. « Dens invaginatus. Part 2 : clinical, radiographic features and management options », 2008.

2.2 Diagnostic radiographique

2.2.1 Imagerie radiographique 2 dimensions

Aujourd'hui, l'utilisation de l'imagerie radiographique apparaît essentielle pour confirmer l'hypothèse d'une dent invaginée et pour en évaluer le degré de sévérité (Jung 2004, Mupparapu & Singer 2004). Elle nous permet d'identifier le status péri radiculaire, d'apprécier la morphologie canalaire avec d'éventuelles communications entre la pulpe et le parodonte et de déterminer le type et l'extension de l'invagination⁶⁶.

L'imagerie bidimensionnelle sera systématiquement utilisée en cas de forte suspicion clinique d'une dent invaginée ou de symptomatologie pulpaire, péri apicale associée à une morphologie coronaire anormale⁶⁷.

Les radiographies rétro alvéolaire sont généralement les plus utilisées pour identifier les dents invaginées. Elle nécessite la réalisation d'au moins deux clichés à différentes angulations car la lésion peut être masquée sur une seule vue⁶⁸.

La radiographie panoramique est également couramment utilisée⁶⁹.

Une dent invaginée peut être reconnue radiographiquement avant même l'éruption de la dent ⁷⁰.

⁶⁶ Baumgart et al., « Dens invaginatus. Review of the literature and diagnostic and therapeutic guidelines ».

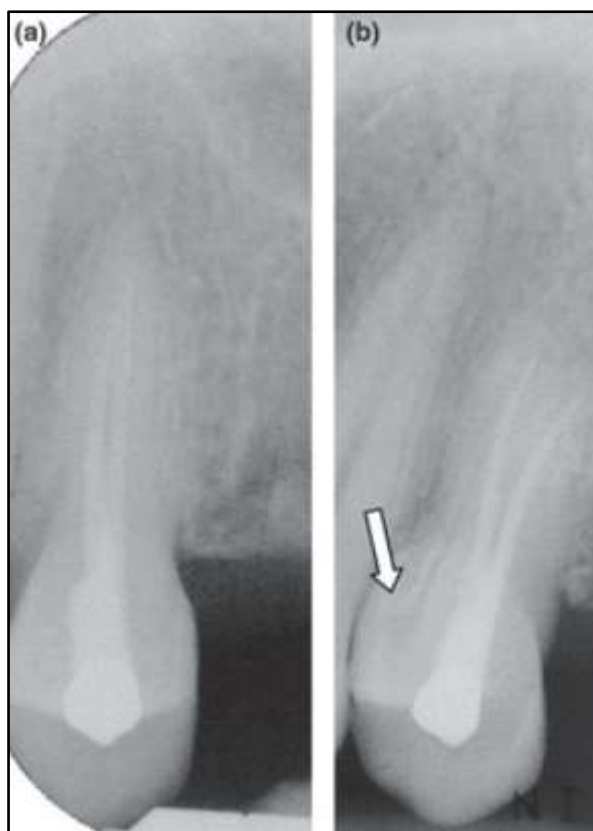
⁶⁷ Zhu et al., « An update on the diagnosis and treatment of dens invaginatus ».

⁶⁸ Gallacher, Ali, et Bhakta, « Dens invaginatus ».

⁶⁹ Zhu et al., « An update on the diagnosis and treatment of dens invaginatus ».

⁷⁰ Sousa et Bramante, « Dens invaginatus ».

Figure 6 : Radiographie rétro alvéolaire d'une première prémolaire maxillaire toujours symptomatique malgré un précédent traitement radiculaire : (a) ; (b) : Cliché rétro alvéolaire plus mésial confirmant la présence d'une invagination



Source : Bishop, et Alani. « Dens invaginatus. Part 2 : clinical, radiographic features and management options », 2008.

2.2.1.1 Type I

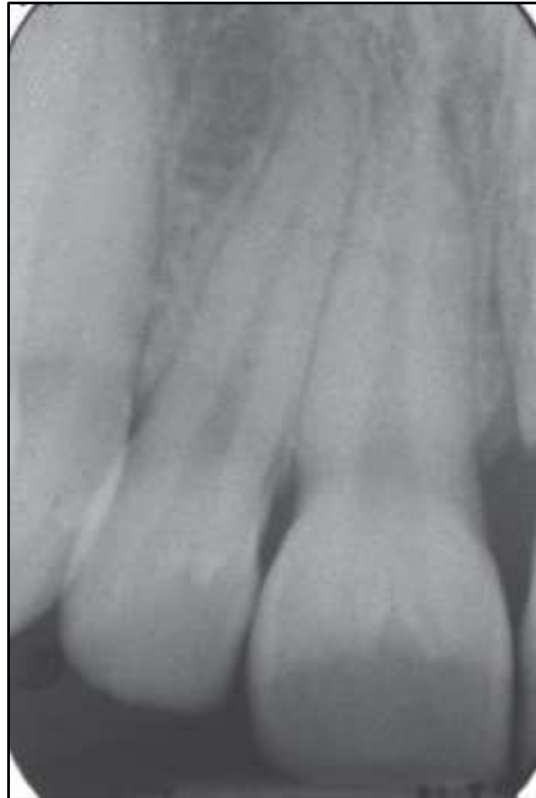Une image radioclaire qui reste confinée à la couronne dentaire sans franchir la jonction émail-cément⁷¹.

La forme varie d'une fissure étroite et non dilatée à une boucle en forme de larme pointant vers le volume pulpaire principal (Parnell & Wilcox 1978, Gotoh et al. 1979)⁷²

⁷¹ Zhu et al., « An update on the diagnosis and treatment of dens invaginatus ».

⁷² Bishop et Alani, « Dens invaginatus. Part 2 ».

Figure 7 : Radiographie rétro alvéolaire d'une incisive centrale maxillaire dont l'invagination prend la forme d'une fissure étroite et non dilatée



Source : Bishop, et Alani. « Dens invaginatus. Part 2 : clinical, radiographic features and management options », 2008.

2.2.1.2 Type II

Une poche radioclaire avec une bordure radio-opaque pénètre dans l'espace pulpaire et s'étend dans la racine sous la jonction émail-cément. De profondeur variable, elle n'atteint pas la région apicale sans connexion avec le ligament parodontal⁷³.

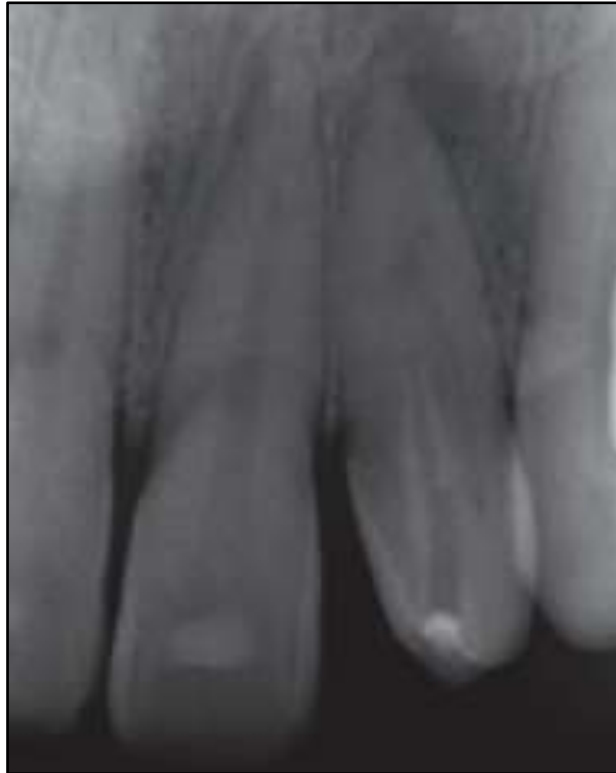Cette poche se forme sous le cingulum ou le bord incisif⁷⁴.

⁷³ Zhu et al., « An update on the diagnosis and treatment of dens invaginatus ».

⁷⁴ Gallacher, Ali, et Bhakta, « Dens invaginatus ».

Figure 8 : Radiographie rétro alvéolaire d'une incisive latérale maxillaire présentant une invagination de type II selon Oehlers

On observe une poche radioclaire avec bordure radio-opaque qui pénètre dans l'espace pulpaire et se prolonge sous la jonction émail-cément.



Source : Zhu, et al., « An update on the diagnosis and treatment of dens invaginatus », 2017.

2.2.1.3 Type III

L'invagination peut montrer une zone radioclaire (le canal invaginé) entourée d'une bordure radio-opaque (émail). La position relative de l'invagination et du canal principal peut être différente, mais il n'y a pas de communication entre le canal invaginé et le canal principal.⁷⁵

L'invagination peut être située latéralement au canal principal. Elle s'étend au-delà de la jonction émail-cément et s'ouvre dans le ligament parodontal à travers un pseudo foramen au tiers médian de la racine⁷⁶.

⁷⁵ Zhu et al., « An update on the diagnosis and treatment of dens invaginatus ».

⁷⁶ Zhu et al.

L'invagination peut être située latéralement par rapport au canal principal, elle s'étend de la couronne au tiers apicale de la racine et communique avec le ligament parodontal par le biais d'un pseudo-foramen latéral⁷⁷.

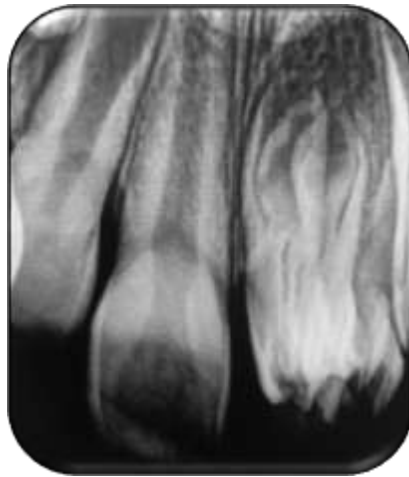
L'invagination peut être située au centre du canal principal. Des lignes radiotransparentes présentent mésialement et distalement autour de l'invagination correspondent au canal principal. Ces lignes peuvent être trop petites pour être reconnues car l'invagination dans certains cas occupe la quasi totalité du canal principal⁷⁸.

La morphologie pulpaire apparaît plus complexe que la normale et difficile à délimiter à partir du canal principal⁷⁹.

On retrouve parfois aussi une anatomie radulaire complexe et aberrante, d'une ou plusieurs invaginations qui donnent l'impression d'avoir plusieurs racines⁸⁰.

Les communications entre l'invagination, le ligament parodontal et la cavité buccale septique peuvent dans certains cas induire une pathologie pulpaire du canal principal et du canal invaginé. Un "papillon" semblable à une radioclarité périapicale peut être observé, correspondant à deux sources d'inflammation⁸¹.

Figure 9 : Radiographie rétroalvéolaire d'une incisive centrale gauche maxillaire immature (21) présentant deux invaginations de type IIIb selon Oehlers.



Source : Auteur, 2019.

⁷⁷ Zhu et al.

⁷⁸ Zhu et al.

⁷⁹ Bishop et Alani, « Dens invaginatus. Part 2 ».

⁸⁰ Zhu et al., « An update on the diagnosis and treatment of dens invaginatus ».

⁸¹ Gallacher, Ali, et Bhakta, « Dens invaginatus ».

2.2.1.4 Limites

Les invaginations ne sont pas toujours visibles sur les clichés radiographiques 2D (Renger 1981, Gotoh 1979).⁸²

Un diagnostic correct peut dépendre de la qualité du film utilisé mais aussi des connaissances, de l'expérience et de l'interprétation radiographique tridimensionnelle du clinicien. Il est conseillé de prendre des radiographies sous différents angulations afin de mieux comprendre l'extension de l'anomalie. Un diagnostic erroné de cette anomalie pourrait conduire à un traitement inapproprié⁸³.

En raison de sa base bidimensionnelle, le système d'Oehlers peut sous estimer l'ampleur et la complexité réelles de l'invagination, à cet égard, une dent invaginée radiologiquement de type II pourrait en réalité être de type III⁸⁴.

Le chevauchement des vertèbres cervicales rend la dent invaginée difficile à diagnostiquer sur les radiographies panoramiques en rotation, en particulier dans leur formes mineures⁸⁵.

Pour la gestion de cas plus avancés, l'imagerie 3D peut elle fournir une vue plus détaillée des variations anatomiques complexes coronaire et radulaire. Elle permet au praticien de diagnostiquer la classe exacte et d'évaluer la faisabilité du traitement⁸⁶.

2.2.2 Imagerie radiographique 3 dimensions

2.2.2.1 Apports de l'imagerie 3D

2.2.2.1.1 CBCT

Dans la plupart des cas, l'imagerie radiographique 2D nous donne assez d'information pour l'évaluation initiale de cette anomalie mais aussi pour le suivi après traitement⁸⁷.

Pour la gestion de situations plus complexes, l'imagerie 3D et notamment le CBCT (cone beam computed tomography) peut fournir plus d'informations que la radiographie conventionnelle et guider le praticien vers la thérapeutique la plus adaptée

L'utilisation du CBCT comme examen complémentaire nous permet⁸⁸

- De déterminer le type et l'étendue de l'invagination
- D'étudier les variations anatomiques externes

⁸² Baumgart et al., « Dens invaginatus. Review of the literature and diagnostic and therapeutic guidelines ».

⁸³ Sousa et Bramante, « Dens invaginatus ».

⁸⁴ Khan et al., « Dens invaginatus ».

⁸⁵ Khan et al.

⁸⁶ Gallacher, Ali, et Bhakta, « Dens invaginatus ».

⁸⁷ Khan et al., « Dens invaginatus ».

⁸⁸ Zhu et al., « An update on the diagnosis and treatment of dens invaginatus ».

- De déterminer la localisation exacte de l'invagination dans la partie coronaire et radiculaire par rapport au canal principal
- D'établir une/plusieurs connexions éventuelles entre l'invagination et le canal principal
- D'identifier le statut périapical dans le cas de dents immatures
- De déterminer avec précision le système canalaire complexe dans le cas de plusieurs invaginations
- Permet de faciliter le choix et le planification de traitement
- D'évaluer la qualité d'un traitement déjà réalisé

Par rapport aux autres techniques actuelles d'imagerie 3D comme le SCT (spiral computed tomography) le CBCT présente une dose de rayonnement plus faible, une résolution ainsi qu'une précision plus importante et un moindre coût pour le patient.

L'utilisation du CBCT n'est recommandé que s'il offre des avantages significatifs par rapports aux techniques d'imagerie conventionnelles.

2.3 Prise en charge thérapeutique

2.3.1 Étude de la symptomatologie pulpaire et péri apicale

Afin de respecter le gradient thérapeutique et choisir l'option la plus conservatrice possible, l'étude de la symptomatologie pulpaire et péri apicale est un pré requis indispensable.

Tableau 3 : Étude de la symptomatologie pulpaire et apicale

Tests et anamnèse \état pulpaire	Pulpe saine	Inflammation pulpaire réversible	Inflammation pulpaire irréversible	Pulpe nécrosée	Limites
Douleurs	-pas d'antécédents douloureux spontanés ou provoqués	-antécédents douloureux non spontanés	-douleurs intenses, spontanées, pulsatile, rémanente, irradiante, continue, aiguë, qui réveille la nuit	-présente en cas de pathologie péri apicale aiguë (vive spontanée sourde) -asymptomatique si pathologie chronique	-interprétation subjective de la douleur et -pathologie et médication modifiant le seuil de résistance à la douleur
Test électrique (évaluation de la sensibilité pulpaire)	-test positif, valeurs comprises dans fourchette donnée par fabricant	-test positif, intensité de courant moins élevée que la normale	-test positif, intensité de courant moins élevée que la normale	-en voie de nécrose : intensité de stimulation plus importante que la normale -nécrose : test négatif, pas de réponse quelle qu'en soit la stimulation	-diffusion du courant dans les tissus parodontaux : fêlure, fracture, reconstitution métallique ou composite, non-respect du protocole de mise en œuvre ; dent permanent immature,

					calcification intra pulpaire, antécédent traumatisme (sidération pulpaire), épaisseur importante de dentine réactionnelle
Test au froid (spray réfrigérant, évaluation de la sensibilité pulpaire)	Test positif, sensation de gêne	Test positif, douleur légère à modérée, arrêt de la douleur après arrêt du stimulus	Test positif, douleur intense, durable même après retrait du stimulus	Diminué ou absence totale de réponse	-dents pluri radiculées : test positif si persistance de tissu vivant dans une des racines, les autres présentent une pulpe nécrosée. -dent immature test souvent négatif -antécédent de traumatisme : sidération pulpaire -absence de réponse si grande quantité de dentine sclérotique et pour les phénomènes de minéralisations

-présence d'une restauration coronaire isolante (composite) ou conductrice (amalgame)
 -Dans le cas d'une dens in dente on suppose que la réponse au test est celle de la chambre pulpaire principale

Test au chaud (pâte thermoplastique ou gutta percha, évaluation de la sensibilité pulpaire)	-test positif, sensation de gêne ou douleur légère	-test positif, douleur légère à modérée	-test positif, douleur exacerbée	-test négatif	-dents minéralisées -dents pluri radiculées -présence d'une restauration isolante ou conductrice -température appliquée (trop faible ou trop intense) -dents permanentes immatures - Dans le cas d'une dens in dente on suppose que la réponse au test est
---	--	---	----------------------------------	---------------	---

celle de la chambre
pulpaire principale

Test percussion verticale (Evaluation du statut desmodontale)	-test négatif	-test négatif	-initialement négatif mais peut être positif dans le stade ultime de l'inflammation	Si inflammation desmodontale : -positif (sauf parodontite apicale chronique, granulome apical et kyste radiculo- dentinaire)	Sans inflamma tion desmodo ntale : -négatif
---	------------------	---------------	---	---	--

Test percussion horizontale (Evaluation du statut pulpaire)	-Négatif, non douloureu x	-Négatif, douloureux	non douloureux	-Positif, douloureux
--	------------------------------------	-------------------------	-------------------	-------------------------

Test palpation apicale (Evaluation du statut péri apical)	-test négatif	-test négatif	-test négatif	Si complications infectieuses : -positif, très douloureux (sauf parodontite apicale aigue, aigue suppurée, symptomatique, chronique, le granulome apical et le kyste radiculo-dentinaire)	Si complications inflammatoires : -Positif, sensible
---	---------------	---------------	---------------	---	---

Radiographie 2D	Elargissement desmondontale	Possible halo radio claire dans la région péri apicale	Interprétation difficile pour les dents immatures (sac folliculaire)
-----------------	-----------------------------	--	--

Source : Ferrand, « Le diagnostic pulpaire : limites et perspectives », 2016 ; Vienne, « Prise en charge des parodontites apicales aiguës en urgence » : description des pratiques professionnelles au sein des chirurgiens-dentistes de Nouvelle-Aquitaine, 2019.

Autrefois, l'acte le plus fréquemment réalisé et indiqué dans le cadre d'une dens in dente était l'extraction (Dechaume, 1966)⁸⁹. À partir des années 70, et notamment grâce à l'augmentation des publications sur le sujet et l'évolution du plateau technique, l'approche thérapeutique sur les dens in dente a évolué et vise à être plus conservatrice.

Outre la vitalité pulpaire et le statu péri apical, une analyse préopératoire approfondie de la dent causale est indispensable avant toute prise de décision thérapeutique⁹⁰.

Il s'agira par exemple d'évaluer les capacités de reconstruction de la couronne dentaire (forme, type, position), l'atteinte parodontale (communication avec l'invagination, forme de la racine, profondeur de sondage, douleurs parodontales...), la complexité radiculaire et la morphologie apicale mais aussi la coopération du patient et ses capacités socio-économiques⁹¹. La prise en charge des dens in dente s'applique principalement à des praticiens expérimentés qui maîtrisent ces nouvelles thérapeutiques et son instrumentation associée (microscope, instruments ultrasonores principalement)

Il s'agira ici de développer les différentes possibilités thérapeutiques innovantes en fonction du type de dens in dente, de la symptomatologie pulpaire et apicale.

2.3.2.1 Thérapeutique non chirurgicale non invasive

2.3.2.1.1 Dent asymptomatique

En l'absence de signes cliniques et radiologiques, le traitement est préventif. Il vise au maintien de la vitalité pulpaire et de l'apexogenèse pour les dents immatures.

Type I :

Le scellement prophylactique de l'invagination est recommandé pour éviter tout développement carieux. De la résine composite fluide peut être utilisée ou de la résine à scellement de sillons si l'ouverture de l'invagination est trop étroite^{92 93 94 95 96}. Des contrôles réguliers comprenant notamment test de sensibilité et radiographie sont indispensables après traitement.

⁸⁹ Bishop et Alani, « Dens invaginatus. Part 2 ».

⁹⁰ Khan et al., « Dens invaginatus ».

⁹¹ Baumgart et al., « Dens invaginatus. Review of the literature and diagnostic and therapeutic guidelines ».

⁹² Gallacher, Ali, et Bhakta, « Dens invaginatus ».

⁹³ Baumgart et al., « Dens invaginatus. Review of the literature and diagnostic and therapeutic guidelines ».

⁹⁴ Zhu et al., « An update on the diagnosis and treatment of dens invaginatus ».

⁹⁵ Alani et Bishop, « The use of MTA in the modern management of teeth affected by dens invaginatus ».

⁹⁶ Bishop et Alani, « Dens invaginatus. Part 2 ».

Type II :

Les avis divergent selon les auteurs car l'invagination s'étend ici plus en profondeur en direction apicale. Pour certains le traitement préventif passe par le scellement prophylactique de l'entrée de l'invagination à l'aide d'une résine composite fluide^{97 98}. Pour d'autres, la présence fréquente de lésions carieuses en profondeur dans l'invagination, cliniquement indétectable de part la présence d'une couche amélaire de surface qui semble intacte, seraient à l'origine de pulpopathies. Ils recommandent alors d'ouvrir systématiquement l'entrée de l'invagination, de débrider le canal invaginé et de l'obturer avec un matériau favorisant la formation des tissus durs tel qu'un agrégat de tryoxide minéral (MTA), appartenant à la famille des silicates de calcium. L'objectif de ce traitement étant de garantir la vitalité du canal principal^{99 100}.

En l'absence de tous signes de pathologie pulpaire nous retiendrons ici le scellement prophylactique de l'entrée de l'invagination.

En présence d'une faible exposition pulpaire après curetage d'une lésion carieuse à l'entrée de l'invagination et en l'absence de symptomatologie, un coiffage direct par des silicates de calcium comme le MTA ou la Biodentine® peut être une possibilité thérapeutique¹⁰¹, sans preuve scientifique actuelle spécifique sur la dens in dente.

Le défaut restant peut-être restauré à l'aide d'une résine composite. Des contrôles réguliers comprenant notamment un test de sensibilité et radiographie sont indispensables après traitement.

Type III :

Comme pour le Type I, le scellement prophylactique de l'entrée de l'invagination est indiqué^{102 103 104 105 106}. En raison de la proximité entre l'invagination et le système canalaire principal, l'accès et le débridement prophylactique de l'invagination entraîneraient probablement une atteinte pulpaire. Une approche plus conservatrice est ici recommandée ici¹⁰⁷. Pour faciliter la localisation de l'entrée de l'invagination, un microscope et du bleu de méthylène peuvent être utilisés¹⁰⁸. Des contrôles réguliers comprenant notamment test de sensibilité et radiographie sont indispensables après traitement. Notons qu'en présence d'une lésion carieuse à l'entrée de l'invagination sans symptomatologie pulpaire ou apicale, certains auteurs décident directement de traiter endodontiquement l'invagination

⁹⁷ Baumgart et al., « Dens invaginatus. Review of the literature and diagnostic and therapeutic guidelines ».

⁹⁸ Zhu et al., « An update on the diagnosis and treatment of dens invaginatus ».

⁹⁹ Gallacher, Ali, et Bhakta, « Dens invaginatus ».

¹⁰⁰ Bishop et Alani, « Dens invaginatus. Part 2 ».

¹⁰¹ Catroux, « La préservation de la vitalité pulpaire dans le cadre de la prise en charge de lésions carieuses profondes : une analyse critique de la littérature ».

¹⁰² Gallacher, Ali, et Bhakta, « Dens invaginatus ».

¹⁰³ Baumgart et al., « Dens invaginatus. Review of the literature and diagnostic and therapeutic guidelines ».

¹⁰⁴ Zhu et al., « An update on the diagnosis and treatment of dens invaginatus ».

¹⁰⁵ Bishop et Alani, « Dens invaginatus. Part 2 ».

¹⁰⁶ Alani et Bishop, « The use of MTA in the modern management of teeth affected by dens invaginatus ».

¹⁰⁷ Gallacher, Ali, et Bhakta, « Dens invaginatus ».

¹⁰⁸ Bishop et Alani, « Dens invaginatus. Part 2 ».

après retrait de la lésion carieuse utilisant le MTA comme bouchon apical puis une résine composite pour restaurer la perte de substance coronaire¹⁰⁹.

2.3.2.1.2 Inflammation pulpaire réversible avec ou sans atteinte apicale de l'invagination

Type I :

Pour le type I, l'invagination étant limitée à la couronne dentaire, nous ne retrouverons pas d'atteinte apicale contrairement aux type II et III. En présence d'une inflammation pulpaire réversible sans atteinte péri apicale, les auteurs recommandent, pour une dens in dente de type I, mature ou immature, une pulpotomie cervicale. L'objectif de cette thérapeutique étant de préserver la vitalité pulpaire du canal principal et de permettre l'apexogénèse des dents immatures^{110 111 112}.

Le MTA semble être le matériau de remplissage le plus indiqué et utilisé, surtout pour les dents immatures^{113 114 115 116}. Des contrôles réguliers comprenant notamment test de sensibilité, absence de symptomatologie et radiographie sont indispensables après traitement.

Type II et III :

En présence d'une inflammation pulpaire réversible avec ou sans lésion périapicale, les auteurs recommandent, pour une dens in dente de type II et III, mature ou immature, le traitement endodontique de l'invagination uniquement. Gallacher utilise le terme de "peri-invaginatus periodontitis" ou parodontite péri invaginante pour décrire une dens in dente de type III présentant à la radiographie une radioclarité apicale avec la pulpe du canal invaginé nécrosée mais celle du canal principal répondant positivement aux tests de vitalité. L'objectif étant de maintenir la vitalité pulpaire du canal principal et d'obtenir cicatrisation apicale^{117 118 119 120 121 122}. La cavité d'accès, la mise en forme, la désinfection canalaire et l'obturation requièrent une instrumentation spécifique (ultrasonore,

¹⁰⁹ Zhu et al., « An update on the diagnosis and treatment of dens invaginatus ».

¹¹⁰ Baumgart et al., « Dens invaginatus. Review of the literature and diagnostic and therapeutic guidelines ».

¹¹¹ Zhu et al., « An update on the diagnosis and treatment of dens invaginatus ».

¹¹² Bishop et Alani, « Dens invaginatus. Part 2 ».

¹¹³ Baumgart et al., « Dens invaginatus. Review of the literature and diagnostic and therapeutic guidelines ».

¹¹⁴ Thakur Narbir et Seema, « Dens invaginatus (tooth within tooth). A review of the literature and diagnostic and management guidelines for practicing dentists ».

¹¹⁵ Zhu et al., « An update on the diagnosis and treatment of dens invaginatus ».

¹¹⁶ Sousa et Bramante, « Dens invaginatus ».

¹¹⁷ Gallacher, Ali, et Bhakta, « Dens invaginatus ».

¹¹⁸ Bishop et Alani, « Dens invaginatus. Part 2 ».

¹¹⁹ Zhu et al., « An update on the diagnosis and treatment of dens invaginatus ».

¹²⁰ Sousa et Bramante, « Dens invaginatus ».

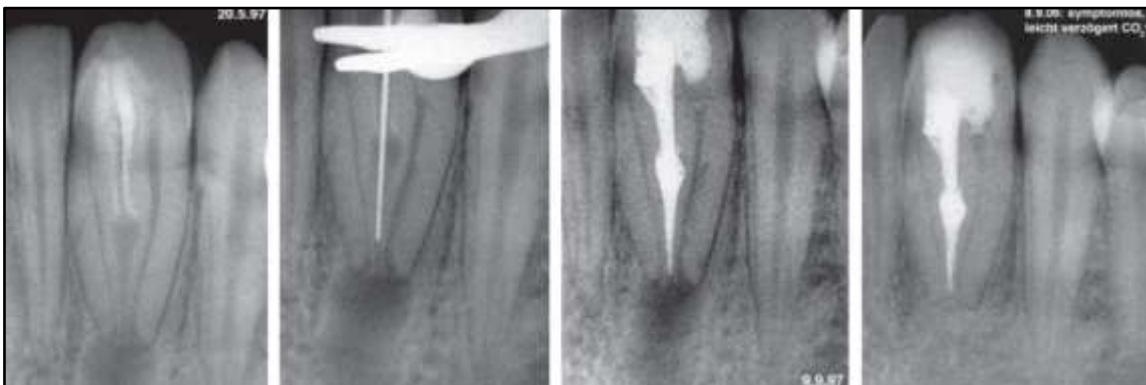¹²¹ Tsurumachi, « Endodontic treatment of an invaginated maxillary lateral incisor with a periradicular lesion and a healthy pulp ».

¹²² Soares et al., « Management of a permanent maxillary lateral incisor with vital pulp and necrotic dens invaginatus type iii ».

microscope). Cette réalisation apparaît être plus adapté à un praticien spécialisé^{123 124 125 126 127}. Le matériau et la méthode d'obturation de l'invagination ont évolués au cours du temps. Initialement les auteurs ont recommandé une thermocompaction de gutta percha chaude uniquement. Mais le manque de contrôle apical, est un inconvénient sérieux car l'extrusion de matériaux au delà de l'apex pour les dents invaginées a souvent été observé¹²⁸. Compte tenu de ces propriétés, un bouchon apical de MTA est placé au préalable s'il est techniquement réalisable^{129 130 131 132 133 134}. Rappelons que les ciments d'obturation à base d'oxyde de zinc-eugénol induisent une toxicité pulpaire¹³⁵. Comme il est impossible d'exclure une communication pulpaire entre l'invagination et le canal principal même après lecture d'image tridimensionnelle, les nouveaux ciments d'obturation canalaire biocéramiques peuvent être une alternative intéressante (BioRoot RCS® ; TotalFill® BC). Des contrôles réguliers comprenant notamment test de sensibilité, absence de symptomatologie et radiographie sont indispensables après traitement.

Figure 10 : Radiographie rétro alvéolaire d'une incisive latérale mandibulaire présentant une invagination de type III selon Oehlers ainsi qu'une parodontite apicale

Seul l'invagination a été traitée. Neuf ans plus tard, dent asymptomatique et qui répond au test de vitalité pulpaire.



Source : Baumgart et al., « Dent invaginée (dens invaginatus) », 2009.

¹²³ Khan et al., « Dens invaginatus ».

¹²⁴ Alani et Bishop, « Dens invaginatus. Part 1 ».

¹²⁵ Zhu et al., « An update on the diagnosis and treatment of dens invaginatus ».

¹²⁶ Bishop et Alani, « Dens invaginatus. Part 2 ».

¹²⁷ Sousa et Bramante, « Dens invaginatus ».

¹²⁸ Alani et Bishop, « The use of MTA in the modern management of teeth affected by dens invaginatus ».

¹²⁹ Gallacher, Ali, et Bhakta, « Dens invaginatus ».

¹³⁰ Baumgart et al., « Dens invaginatus. Review of the literature and diagnostic and therapeutic guidelines ».

¹³¹ Alani et Bishop, « The use of MTA in the modern management of teeth affected by dens invaginatus ».

¹³² Zhu et al., « An update on the diagnosis and treatment of dens invaginatus ».

¹³³ Sousa et Bramante, « Dens invaginatus ».

¹³⁴ Sousa et Bramante, « Dens invaginatus ».

¹³⁵ Catroux, « La préservation de la vitalité pulpaire dans le cadre de la prise en charge de lésions carieuses profondes : une analyse critique de la littérature ».

2.3.2.1.3 Inflammation pulpaire irréversible, nécrose

Cliniquement, si la dent causale présente les symptômes d'une inflammation pulpaire irréversible ou d'une nécrose avec ou sans lésion apicale, les auteurs recommandent le traitement endodontique de l'invagination et du canal principal^{136 137 138 139}.

Type I:^{140 141 142 143 144}

Pour une dent mature, les auteurs recommandent d'éliminer l'invagination pour obtenir un canal unique et faciliter les étapes de désinfection et d'obturation canalaire. L'obturation finale se fera à l'aide d'une thermocompaction de gutta percha chaude si les apexs sont fermés.

Plusieurs dents immatures ont été traitées avec succès par une technique de revitalisation ou d'apexification au MTA pour la même symptomatologie.

Type II, III:^{145 146 147 148 149}

Contrairement au Type I, l'élimination de l'invagination ici doit être décidée avec prudence et ne convient pas à tous les cas. Bien que le maintien de l'invagination augmente la résistance de la racine et permet de conserver plus de tissus dentaire, elle complique l'étape de désinfection et d'obturation canalaire. La présence de débris résiduels au sein de l'invagination affecte négativement le pronostic du traitement. Il apparaît donc possible de traiter séparément l'invagination et le canal principal mais les études récentes recommandent l'obtention d'un canal unique et donc d'une élimination complète de l'invagination. De la gutta percha chaude (thermocompaction) peut être utilisée comme matériau d'obturation pour le canal principal à condition que la dent soit mature avec un apex fermé. Notons que si l'invagination semble communiquer avec l'espace ligamentaire certains auteurs recommandent un bouchon apical au MTA pour garantir la santé des structures péri radiculaires avoisinantes^{150 151}. Si

¹³⁶ Gallacher, Ali, et Bhakta, « Dens invaginatus ».

¹³⁷ Baumgart et al., « Dens invaginatus. Review of the literature and diagnostic and therapeutic guidelines ».

¹³⁸ Zhu et al., « An update on the diagnosis and treatment of dens invaginatus ».

¹³⁹ Bishop et Alani, « Dens invaginatus. Part 2 ».

¹⁴⁰ Gallacher, Ali, et Bhakta, « Dens invaginatus ».

¹⁴¹ Zhu et al., « An update on the diagnosis and treatment of dens invaginatus ».

¹⁴² Bishop et Alani, « Dens invaginatus. Part 2 ».

¹⁴³ Schmitz et al., « Management of dens invaginatus type i and open apex ».

¹⁴⁴ Jeeruphan et al., « Mahidol study 1 ».

¹⁴⁵ Baumgart et al., « Dens invaginatus. Review of the literature and diagnostic and therapeutic guidelines ».

¹⁴⁶ Zhu et al., « An update on the diagnosis and treatment of dens invaginatus ».

¹⁴⁷ Bishop et Alani, « Dens invaginatus. part 2 ».

¹⁴⁸ Srivastava et al., « Management of oehlers type ii dens in dente with open apex and alveolar bone defect ».

¹⁴⁹ Rodrigues et al., « Endodontic management of type ii dens invaginatus with open apex and large periradicular lesion using the xp-endo finisher ».

¹⁵⁰ Alani et Bishop, « The use of MTA in the modern management of teeth affected by dens invaginatus ».

¹⁵¹ Gallacher, Ali, et Bhakta, « Dens invaginatus ».

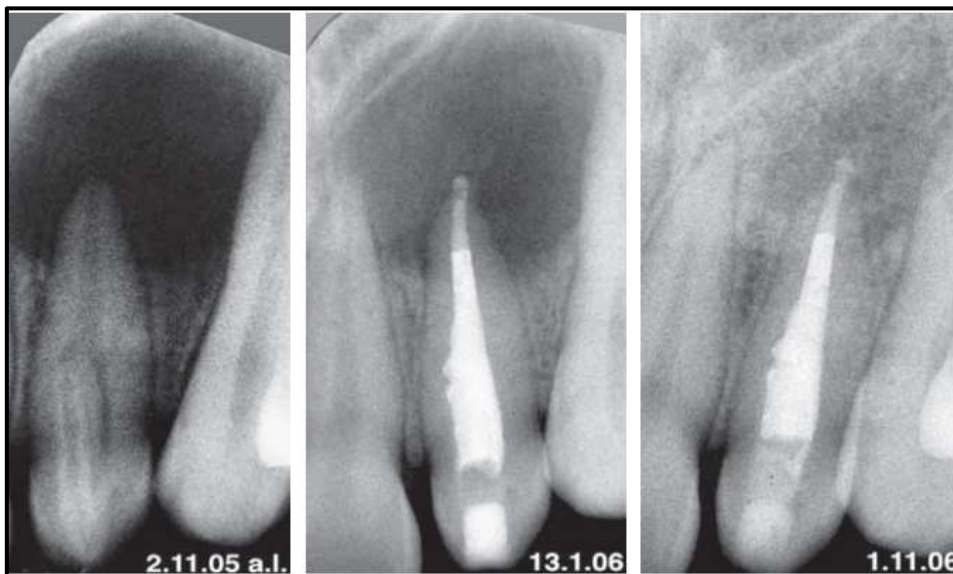l'invagination est conservée lors du traitement endodontique sans rapport avec l'espace ligamentaire, une obturation complète à la gutta percha est possible.

Pour les dents immatures avec un apex largement ouvert, une technique de revitalisation ou d'apexification est recommandée par les auteurs. Les parois dentinaires étant plus fines, l'élimination complète de l'invagination peut avoir des conséquences sur la résistance mécanique globale de la dent. Le MTA est une fois encore, le matériau recommandé notamment pour sa grande biocompatibilité, son étanchéité et son adhésion aux parois dentinaires notamment.

Des contrôles réguliers comprenant notamment test de sensibilité, absence de symptomatologie et radiographie sont indispensables après traitement.

Figure 11 : Traitement radiculaire d'une incisive latérale gauche maxillaire (22) présentant une invagination de type II selon Oehlers accompagnée d'une image apicale radioclaire

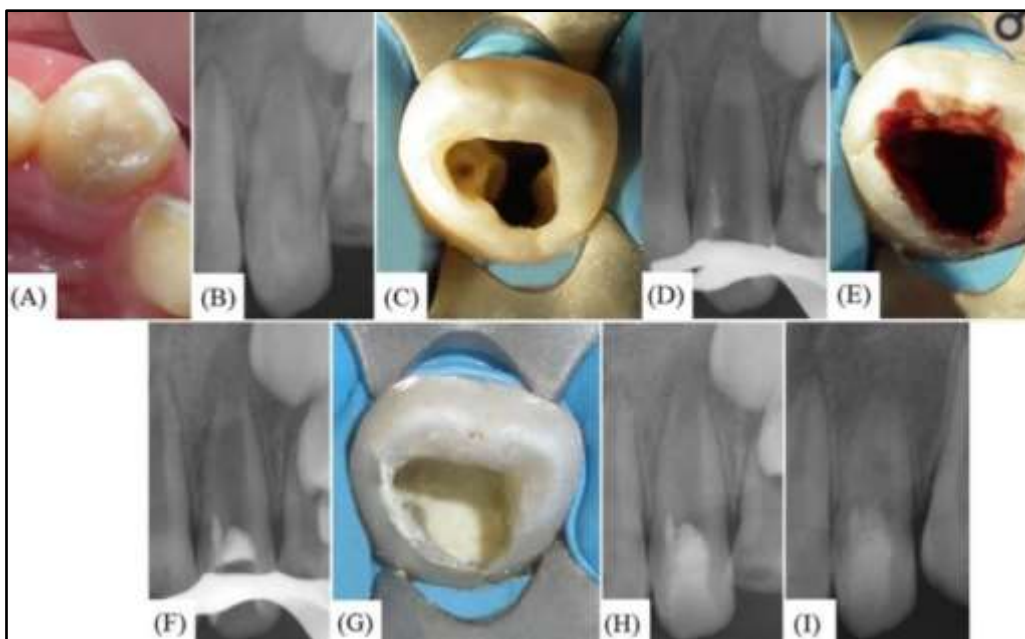
Excavation de l'invagination lors du traitement, obturation apicale au MTA. Contrôle à 10 mois, dent asymptomatique, cicatrisation apicale en cours.



Source : Baumgart et al., « Dens invaginatus. Review of the literature and diagnostic and therapeutic guidelines », 2009.

Figure 12: Traitement de revitalisation d'une incisive latérale maxillaire gauche (22) présentant une invagination de type II selon Oehlers

La dent ne répond pas aux test de vitalité pulpaire et présente un abcès apical aigu. (A) morphologie conique de l'incisive latérale gauche maxillaire. (B) Radiographie préopératoire. (C) Cavité d'accès illustrant deux entrées canalaire. (D) Radiographie de contrôle après bouchon de MTA dans l'invagination. (E) Formation d'un caillot sanguine. (F) Contrôle radiographie après bouchon de MTA dans le canal principal. (G) Photographie clinique de la couronne dentaire, MTA en place. (H) Radiographie post opératoire immédiate après revitalisation. (I) Contrôle radiographique à +32mois. On note l'épaississement des parois radiculaires, une augmentation de la longueur radiculaire, une absence de radioclarité apicale.



Source : Plascencia, et al. « Non-surgical endodontic management of type ii dens invaginatus with closed and open apex »,2017.

2.3.2.2 Thérapeutique chirurgicale invasive

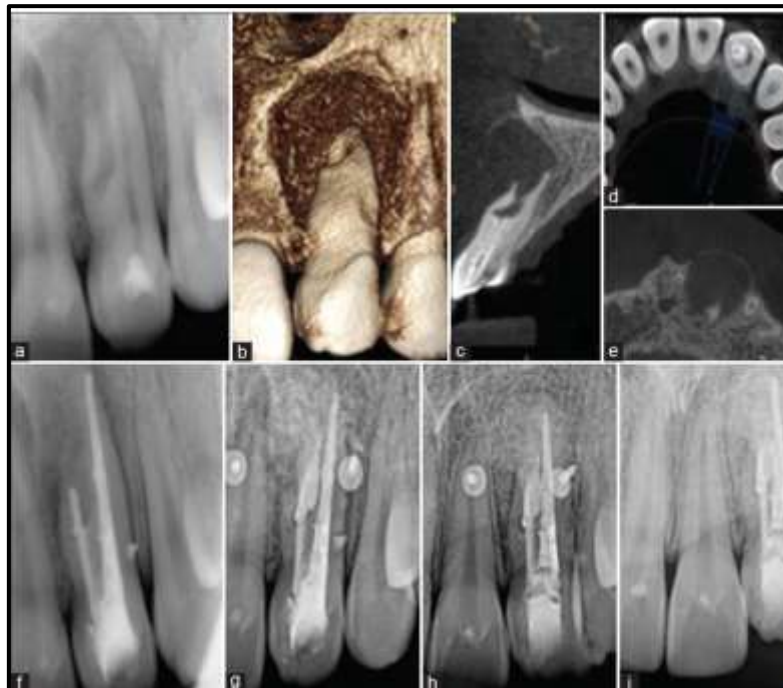
2.3.2.2.1 Chirurgie endodontique et chirurgie combinée

D'une manière générale, l'acte chirurgical n'est recommandé que si le traitement non chirurgical a échoué (absence de cicatrisation, persistance des symptômes) ou que la situation clinique initial ne

permet pas la réalisation d'une thérapeutique traditionnelle efficace (impossibilité d'accéder intégralement au système canalaire par la voie orthograde, ouverture apicale très large...)^{152 153 154 155}
 Le traitement chirurgical peut être réalisé seul, ou combiné à un traitement endodontique par voie orthograde^{156 157 158}.

Figure 13 : Exemple d'un traitement chirurgical combiné d'une incisive latérale maxillaire (type III)

La dent (22) est fistulisée, répond positivement au test de percussion et négativement au test de vitalité pulpaire (test au froid et test électrique). (a) Dens invaginatus de type III selon Oehlers. (b) Cone beam, coupe frontale. (c) Cone beam coupe sagittale. (d) Cone beam, coupe axiale montrant la bordure d'émail de l'invagination ainsi que le canal principal en forme de C. (e) Cone beam coupe axiale, présence d'une lésion osseuse radioclaire dans la région péri apicale. (f) post obturation, médication intracanaire par voie orthograde. (g) post obturation par voie rétrograde, utilisation d'agrégat de tryoxide minéral (MTA). (h) Contrôle à 6mois. (i) Contrôle à 2 ans.



Source : Sharma et al, «Combined endodontic therapy and peri-radicular regenerative surgery in the treatment of dens invaginatus type III associated with apicomarginal defect», 2018.

¹⁵² Khan et al., « Dens invaginatus ».

¹⁵³ Baumgart et al., « Dens invaginatus. Review of the literature and diagnostic and therapeutic guidelines ».

¹⁵⁴ Zhu et al., « An update on the diagnosis and treatment of dens invaginatus ».

¹⁵⁵ Sousa et Bramante, « Dens invaginatus ».

¹⁵⁶ Sousa et Bramante.

¹⁵⁷ Srivastava et al., « Management of oehlers type ii dens in dente with open apex and alveolar bone defect ».

¹⁵⁸ Zhang et Wei, « Combined therapy for a rare case of type III dens invaginatus in a mandibular central incisor with a periapical lesion ».

2.3.2.2.2 Réimplantation

La réimplantation a également été décrite avec des résultats favorables à court terme (Lindber et al 1995, Nedley et Powers 1997)^{159 160 161}.

Elle ne sera indiquée qu'en cas d'échec d'une thérapeutique conservatrice combinée à une chirurgie endodontique¹⁶².

2.3.2.2.3 Extraction

L'extraction reste une solution thérapeutique, néanmoins et grâce aux progrès actuel, son indication se fait de plus en plus rare. Les indications d'extraction sont les suivantes^{163 164 165}:

- Echec de la thérapeutique non chirurgicale, d'une thérapeutique chirurgicale seule ou combinée.
- Lorsque la position de la dent causale ne permet pas la réalisation d'un traitement non chirurgical, d'un traitement chirurgical seul ou combiné.
- Atteinte initiale esthétique et/ou fonctionnelle de la couronne clinique trop importante.
- Irrégularité du système canalaire trop complexe pour une approche thérapeutique non invasive et chirurgicale.

Un traitement orthodontique est par la suite envisageable pour fermer ou maintenir l'espace. Une prothèse ou un implant peuvent être proposés en fonction de la situation^{166 167}.

¹⁵⁹ Hülsmann, « Dens invaginatus ».

¹⁶⁰ Khan et al., « Dens invaginatus ».

¹⁶¹ Bishop et Alani, « Dens invaginatus. part 2 ».

¹⁶² Sousa et Bramante, « Dens invaginatus ».

¹⁶³ Hülsmann, « Dens invaginatus ».

¹⁶⁴ Baumgart et al., « Dens invaginatus. Review of the literature and diagnostic and therapeutic guidelines ».

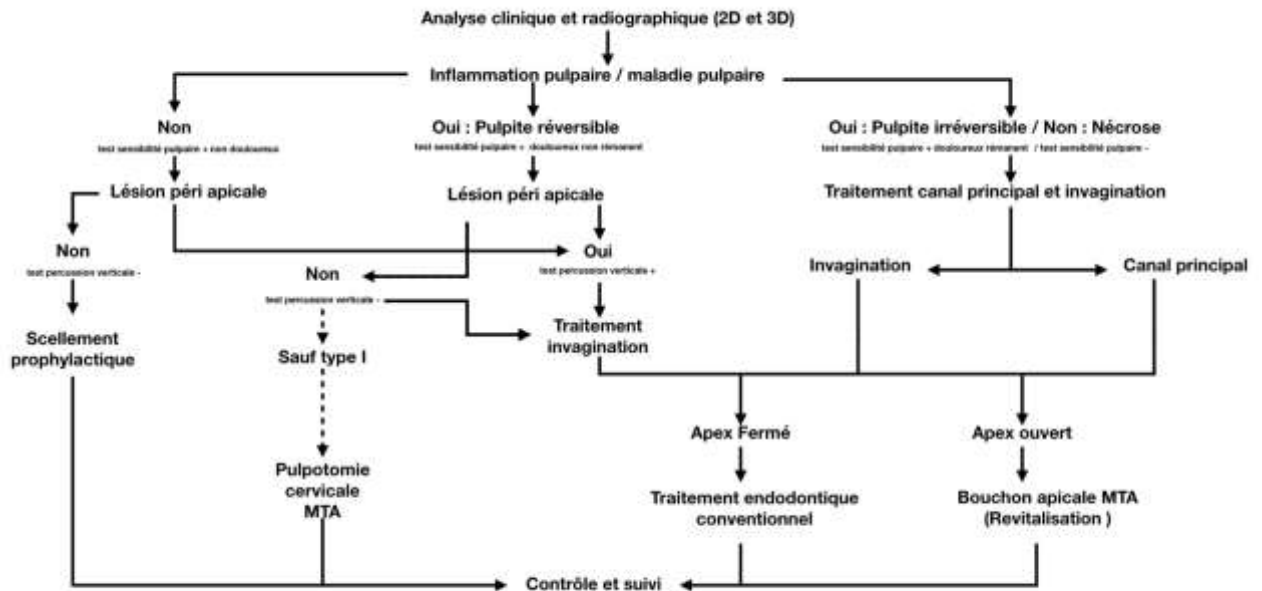
¹⁶⁵ Sousa et Bramante, « Dens invaginatus ».

¹⁶⁶ Gallacher, Ali, et Bhakta, « Dens invaginatus ».

¹⁶⁷ Baumgart et al., « Dens invaginatus. Review of the literature and diagnostic and therapeutic guidelines ».

2.3.2.3 Suggestion arbre décisionnel

Figure 14 : Arbre décisionnel thérapeutique de la dent in dente



Source : Dr. Laccourreye et Auteur, 2019.

3 : CAS CLINIQUES

3.1 Mlle Issra C.

→ Motif de consultation :

Sensibilités généralisées au chaud, froid et accentuées sur la 21. Douleurs dans les secteurs postérieurs pendant les repas.

→ Antécédents médicaux et dentaires :

9 ans, en bonne santé générale sans allergie connue. Refus de soins chez plusieurs confrères. Absence de brossage biquotidien avec un dentifrice fluoré. Consommation régulière d'aliments sucrés en dehors des repas.

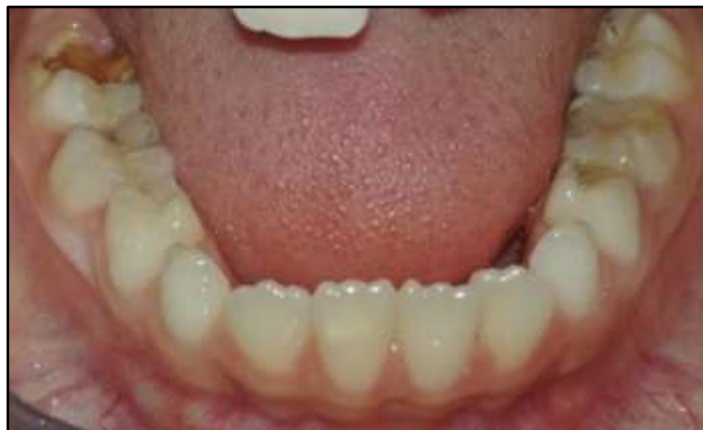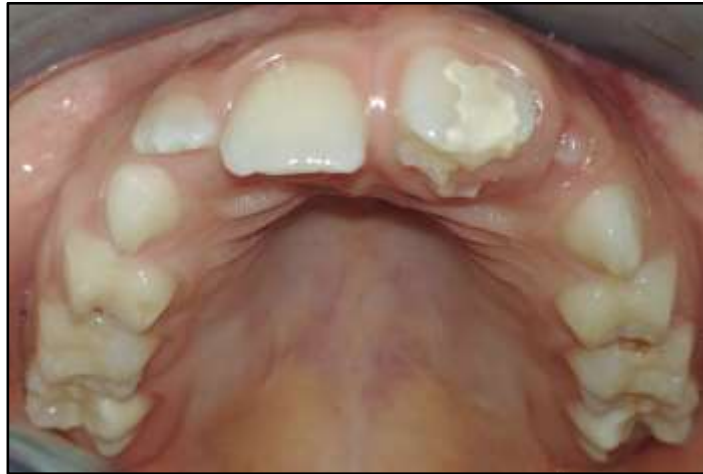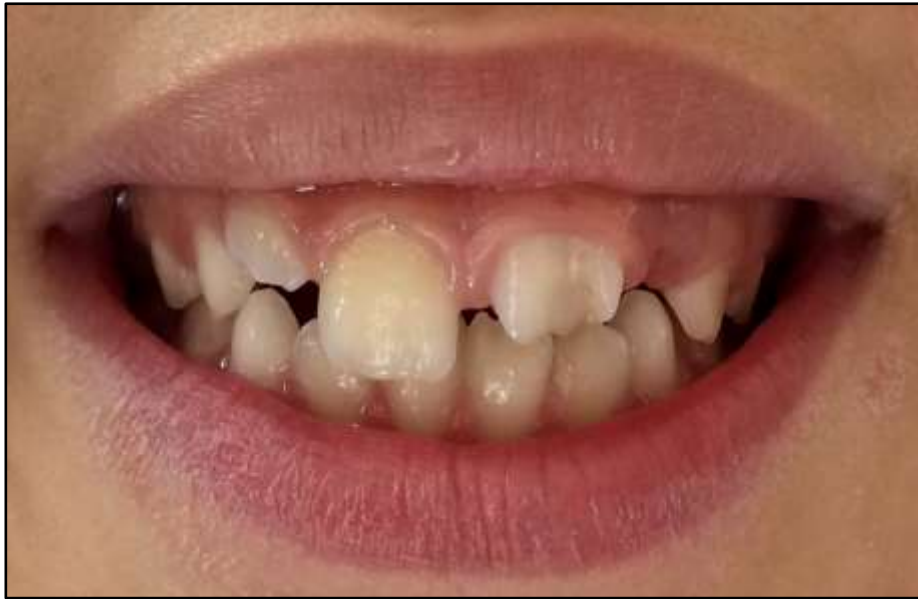→ Examen clinique :

-Exo-buccal : RAS

-Endo-buccal :

Phase d'établissement de la denture mixte, absence de l'incisive latérale maxillaire gauche (22) sur l'arcade. Polycarieuse : 16/26/36/46 pour les dents permanentes ainsi que 55/54/65/64/85 pour les dents temporaires. Anomalie de structure de l'émail, MIH : en l'occurrence caractérisée ici par une atteinte carieuse modérée à sévère sur les 6 et par une opacité blanchâtre caractéristique sur la 41. Anomalie de forme de la 21 : structure coronaire atypique avec 2 sillons vestibulaires profonds, deux encoches sur le bord libre, une surface palatine irrégulière qui présente un cingulum particulièrement développé et irrégulier. Test au froid de sensibilité pulpaire positif (Steriblue®), test de palpation apical négatif, test de percussions axial positifs (desmodontite).

Figure 15 : Photographies cliniques

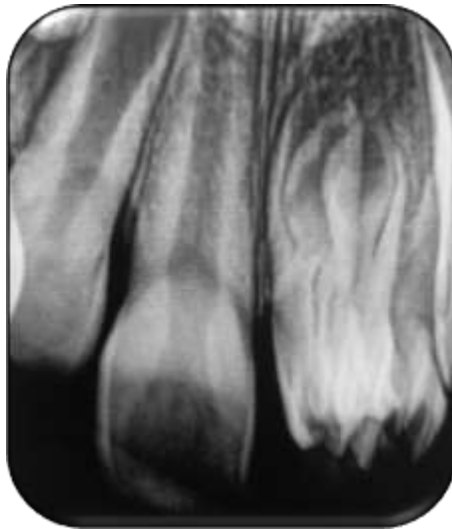


Source : Auteur, 2019.

→ Examens complémentaires :

× Cliché rétro alvéolaire :

Figure 16 : Radiographie rétroalvéolaire initiale de l'incisive centrale gauche maxillaire immature (21)



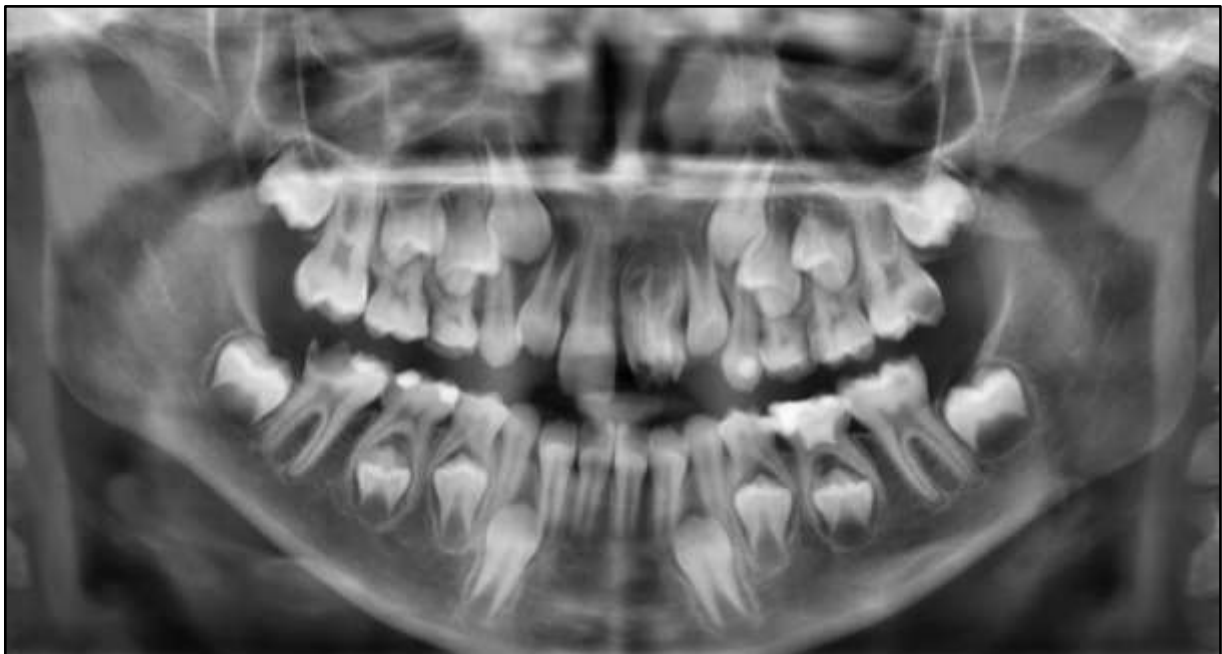Source : Auteur, 2019.

Anatomie radulaire complexe, pas de canal radulaire bien défini, apex larges.

Pas de lésion osseuse visible.

×Panoramique :

Figure 17 : Radiographie panoramique



Source : Auteur, 2019.

Arcade dentaire complète sans agénésie

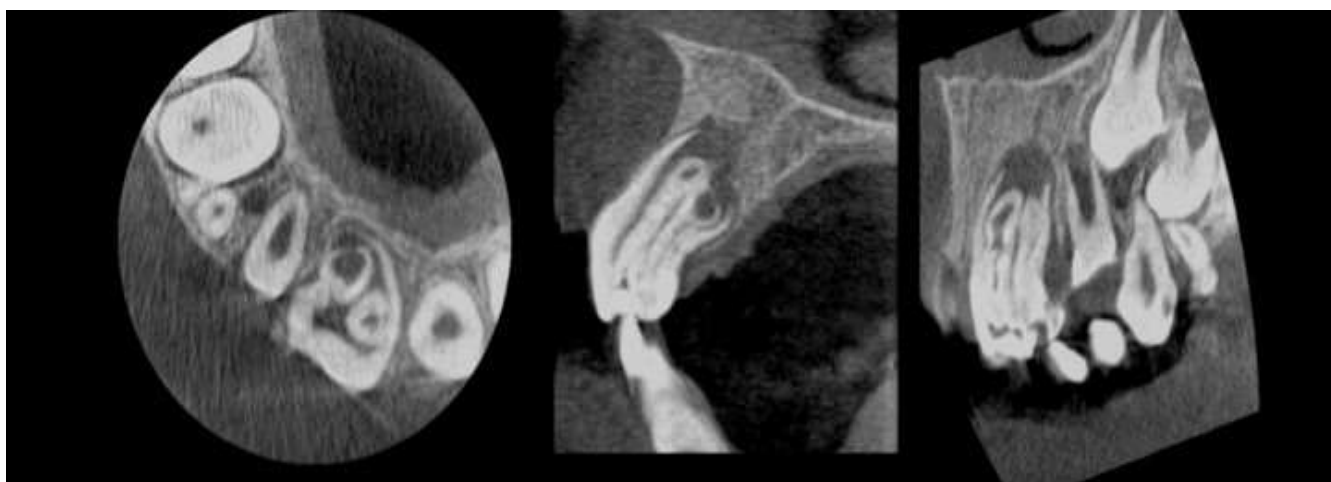
La (21) est au stade 9 de Nolla (racines édifiées, apex ouverts)

La (22) semble retenue par la (21)

xCône beam :

Figure 18 : Cone beam petit champs centré sur l'incisive centrale maxillaire gauche (21)

Première coupe : 2 lumières canalaire au sein du canal principal / le diamètre VP et MD est nettement augmenté par rapport à la 11. Deuxième coupe : 2 invaginations visibles, bordées de tissu minéralisé au sein de la lumière canalaire de 21. Troisième coupe : On note la présence d'une voie de passage avec la cavité buccale.



Source : Auteur, 2019.

→Diagnostic :

Une dens in dente sur une incisive centrale gauche maxillaire immature, présentant deux invaginations de type IIIb selon Oehlers.

→Plan de traitement pour la 21 :

En l'absence de symptomatologie pulpaire, le choix thérapeutique le plus adapté est le scellement prophylactique de l'invagination.

À court et moyen terme : Conservation de la vitalité pulpaire et poursuite de l'apexogenèse, modification de l'anatomie coronaire palatine pour gérer la sur occlusion, scellement de l'entrée de l'invagination, restauration composite de la perte de substance vestibulaire.

À long terme : Conservation de la vitalité pulpaire, du volume osseux environnant et contrôle fréquent.

En parallèle, traitement des lésions carieuses sur les dents permanentes et temporaires.

1ère séance : -Ablation de la prolifération gingivale palatine au bistouri électrique (Servotome®)

-Mise en place du champ opératoire, exposition pulpaire inférieure à 1mm lors de la régularisation du cingulum palatin, coiffage directe par mise en place d'une Biodentine® après hémostase.

- Scellement de la surface dentinaire exposée au composite (Essentia®, GC)

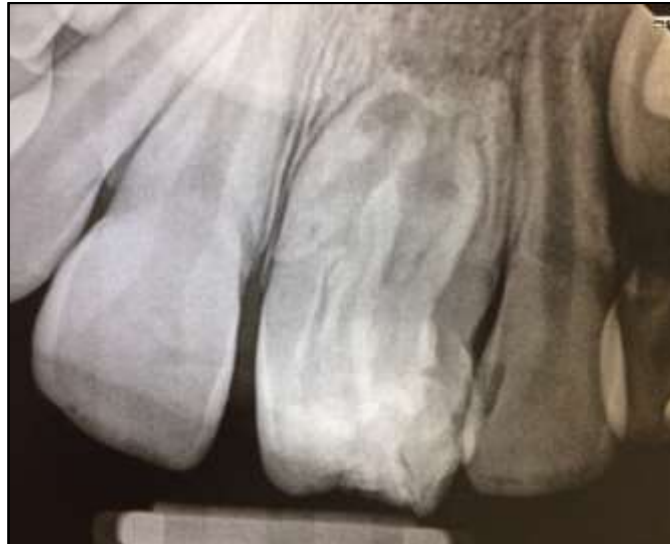2^{ème} séance :

- contrôle à + 4 mois

- test au froid de sensibilité pulpaire positif (Steriblue®)

- fermeture apicale en cours, apex toujours ouvert, dent asymptotique

Figure 19 : Radiographie rétroalvéolaire + 4 mois



Source : Auteur, 2019.

3^{ème} séance :

- contrôle à + 7 mois

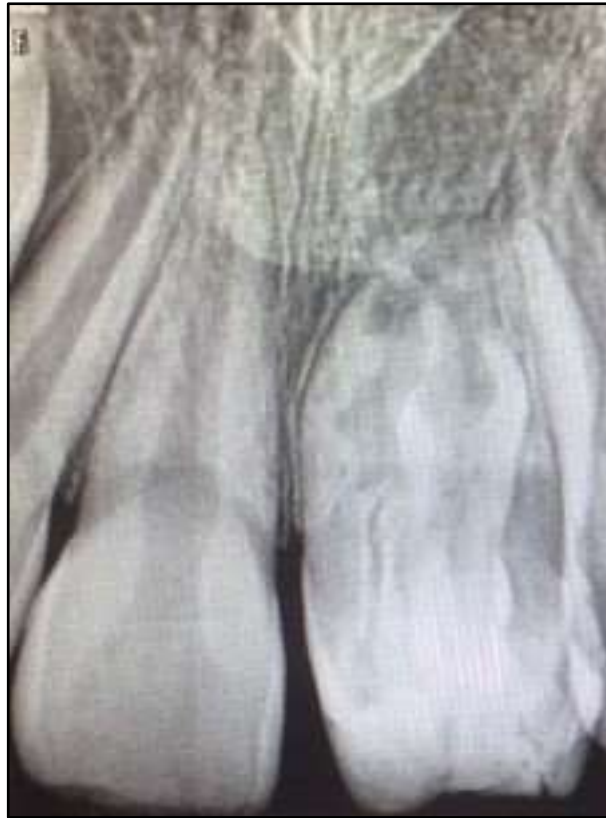- test au froid de sensibilité pulpaire positif (Steriblue®)

- Mise en place du champ opératoire, dépose complète de la biodentine®.

Curetage de plusieurs lésions carieuses amélo-dentaires en palatin, mésial et distal le long des irrégularités de surface. Restauration composite de la perte de substance palatine et vestibulaire (Essentia®, GC). Ajustement occlusal avec l'antagoniste (31).

-fermeture apicale en cours, apex toujours ouvert, dent asymptotique

Figure 20 : Radiographie rétroalvéolaire +7 mois



Source : Auteur, 2019.

3.2 Mme M.

→ Motif de consultation :

Patiente adressée pour la prise en charge d'une incisive latérale gauche maxillaire (22) asymptomatique présentant une fistule vestibulaire et une anatomie radiculaire complexe.

→ Antécédents médicaux et dentaires :

Âgée 12 ans, en bonne santé générale, sans allergie connue.

→ Examen clinique :

-Exo-buccal : RAS

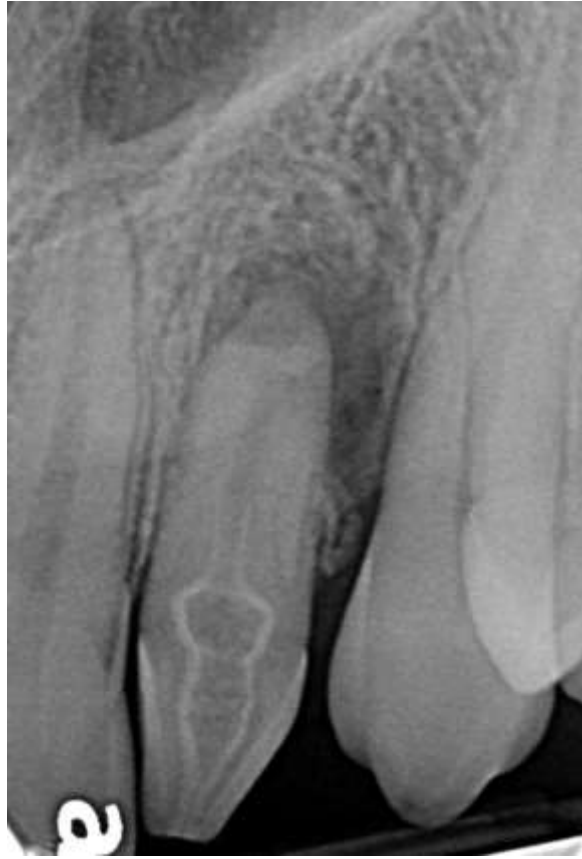-Endo-buccal :

Structure coronaire atypique de la 22 : Dent cône, absence de concavité palatine. Test au froid de sensibilité pulpaire positif (Steriblu®), test électrique positif, test de palpation apical négatif, test de percussions axial négatif

→ Examens complémentaires :

×Cliché rétro alvéolaire :

Figure 21 : Radiographie rétroalvéolaire initiale de l'incisive latérale gauche maxillaire (22)

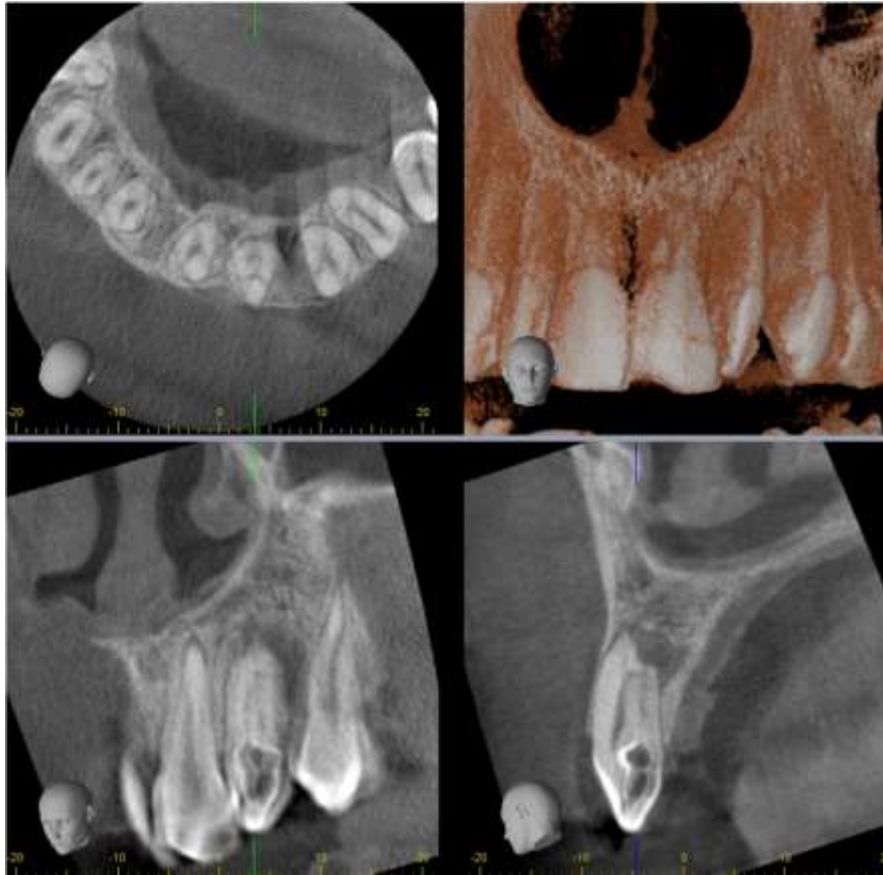


Source : Dr Orlu, 2019.

Anatomie canalaire complexe. Un canal pulpaire prend naissance au niveau du bord libre, puis se dilate dans la chambre et semble se prolonger jusqu'à l'apex radiologique. Ce canal est bordé par un tissu minéralisé dont la radio opacité semble diminuer en direction apicale. On note la présence d'une radiopacité apicale.

xCône beam :

Figure 22 : Cone beam de l'incisive latérale gauche maxillaire (22)



Source : Dr Orlu, 2019.

On note la présence de deux lumières canalaire. Une palatine, correspondant à une invagination dont l'entrée se situe au niveau du bord libre, et se prolonge jusqu'au foramen apical. L'autre, plus vestibulaire qui semble correspondre au canal principal.

La morphologie canalaire de l'invagination est atypique : une dilatation coronaire étendue qui semble dépasser la jonction amélocémentaire et bordée d'un tissu minéralisé puis un trajet plus rectiligne en direction apicale.

La radioclarté apicale semble être en regard du point de sorti apical de l'invagination.

→Diagnostic :

Une dens in dente sur une incisive latérale gauche maxillaire, présentant une invagination de type IIIb selon Oehlers.

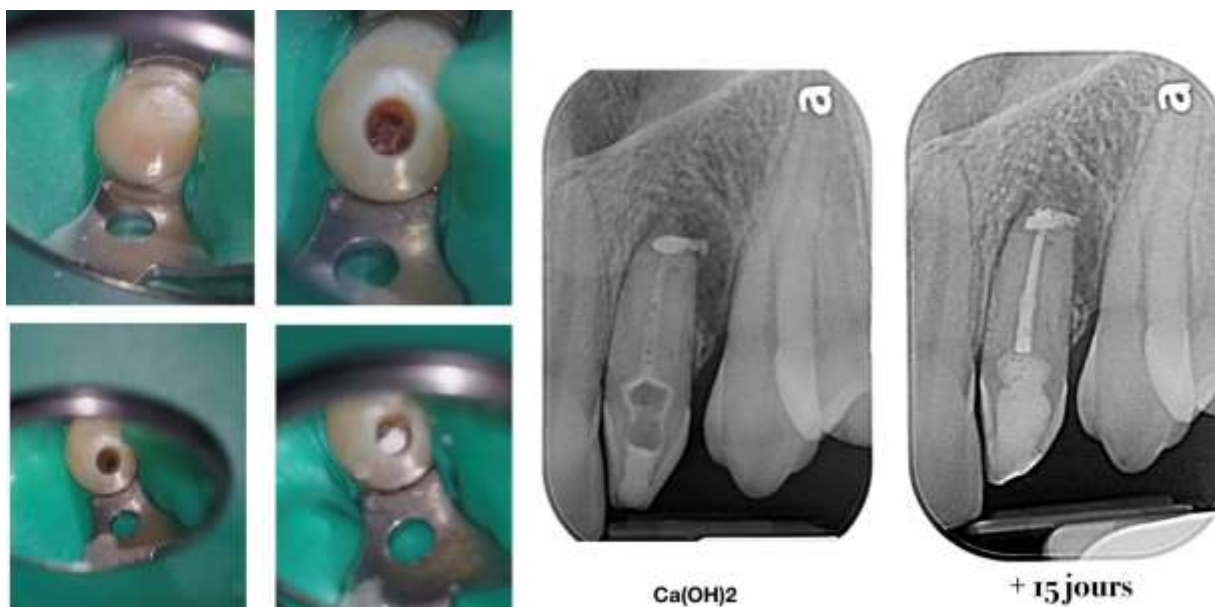
→Plan de traitement pour la 21 :

Le test de vitalité pulpaire étant positif, le traitement endodontique de l'invagination, seule, est recommandée.

1^{ère} séance : -Mise en place du champs opératoire, cavité d'accès, cathétérisme (lime k10 et k15) irrigation avec de l'hypochlorite de sodium, mise en forme (Xp shaper , FKG) médication intracanalair à base d'hydroxyde de calcium pendant 15J.

2^{ème} séance : -Dent asymptomatique, dépose de la médication intracanalair (Xp shaper, FKG), irrigation hypochlorite de sodium 2,5 %, activation EDTA 17 % en alternance avec l'hypochlorite (Xp finisher, FKG) obturation canalair à la gutta percha et au ciment biocéramique (Totall Fill®). Obturation de la cavité d'accès au composite pour assurer l'étanchéité coronaire.


Figure 23 : Photographies cliniques de la mise en place du champs opératoire, cavité d'accès et médication intracanalair à base d'hydroxyde de calcium. Radiographie rétroalvéolaire immédiate post médication intracanalair et radiographie rétroalvéolaire de contrôle à + 15J



Source : Dr Orlu, 2019.

3^{ème} séance : - À 4 mois apparition d'une nouvelle fistule en vestibulaire. La réponse aux tests de vitalité pulpaire (test au froid et test électrique) sont alors négatifs. La radiographie rétro alvéolaire mais alors en évidence la persistance de la lésion péri apicale. Prise de décision de traiter le canal principal. Obturation à la gutta percha et au ciment biocéramique. Dans ce cas, l'invagination a été conservé pendant le traitement.

Figure 24 : Radiographie rétroalvéolaire + 4 mois. Photographies cliniques du traitement du canal principal et de son obturation à la gutta percha et au ciment biocéramique. Radiographie rétroalvéolaire cone en place. Radiographie rétroalvéolaire immédiate post obtuation.

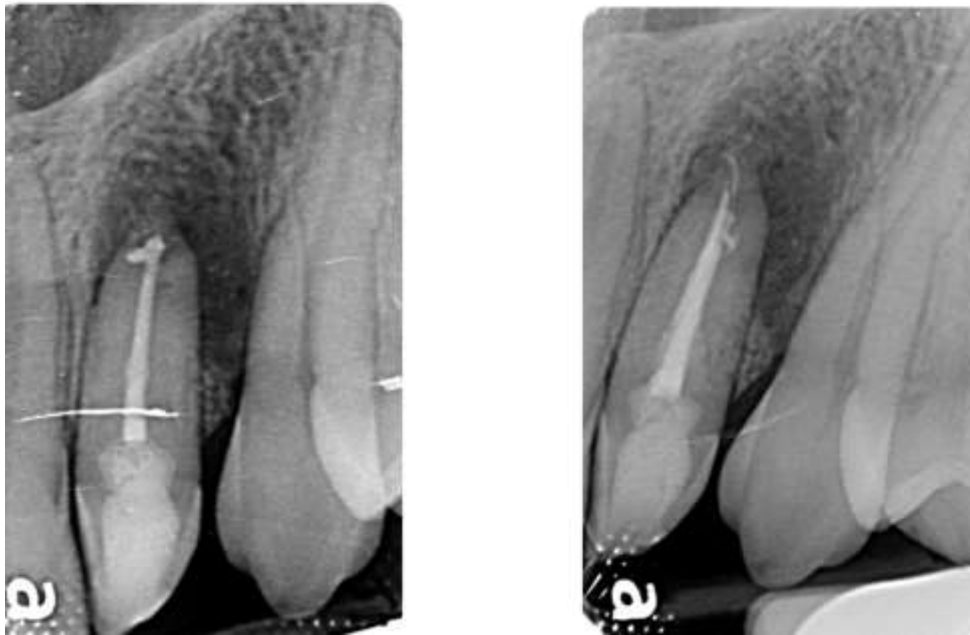

Source : Dr Orlu, 2019.

4^{ème} séance : - À 6 mois, apparition de nouvelles douleurs sur la dent. Après radiographie de contrôle, absence de cicatrisation apicale avec une lésion toujours présente. Prescription d'un nouvel examen CBCT. Prise de décision d'une chirurgie endodontique.

Figure 25 : Radiographie de contrôle +6 mois

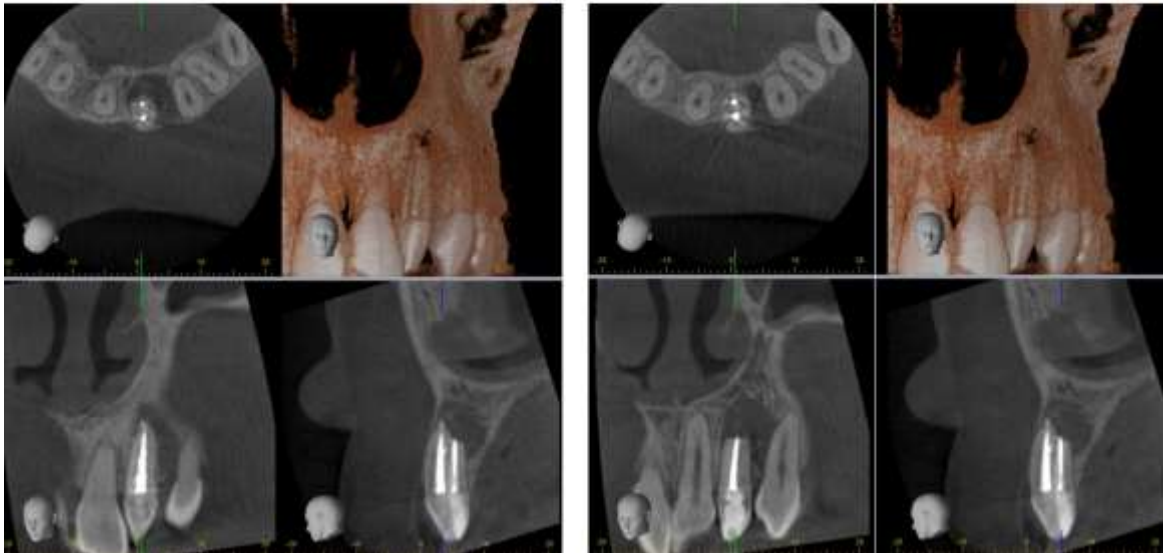
+ 6 mois



Source : Dr Orlu, 2019.

Figure 26 : Cone beam +6 mois post traitement

+ 6 mois

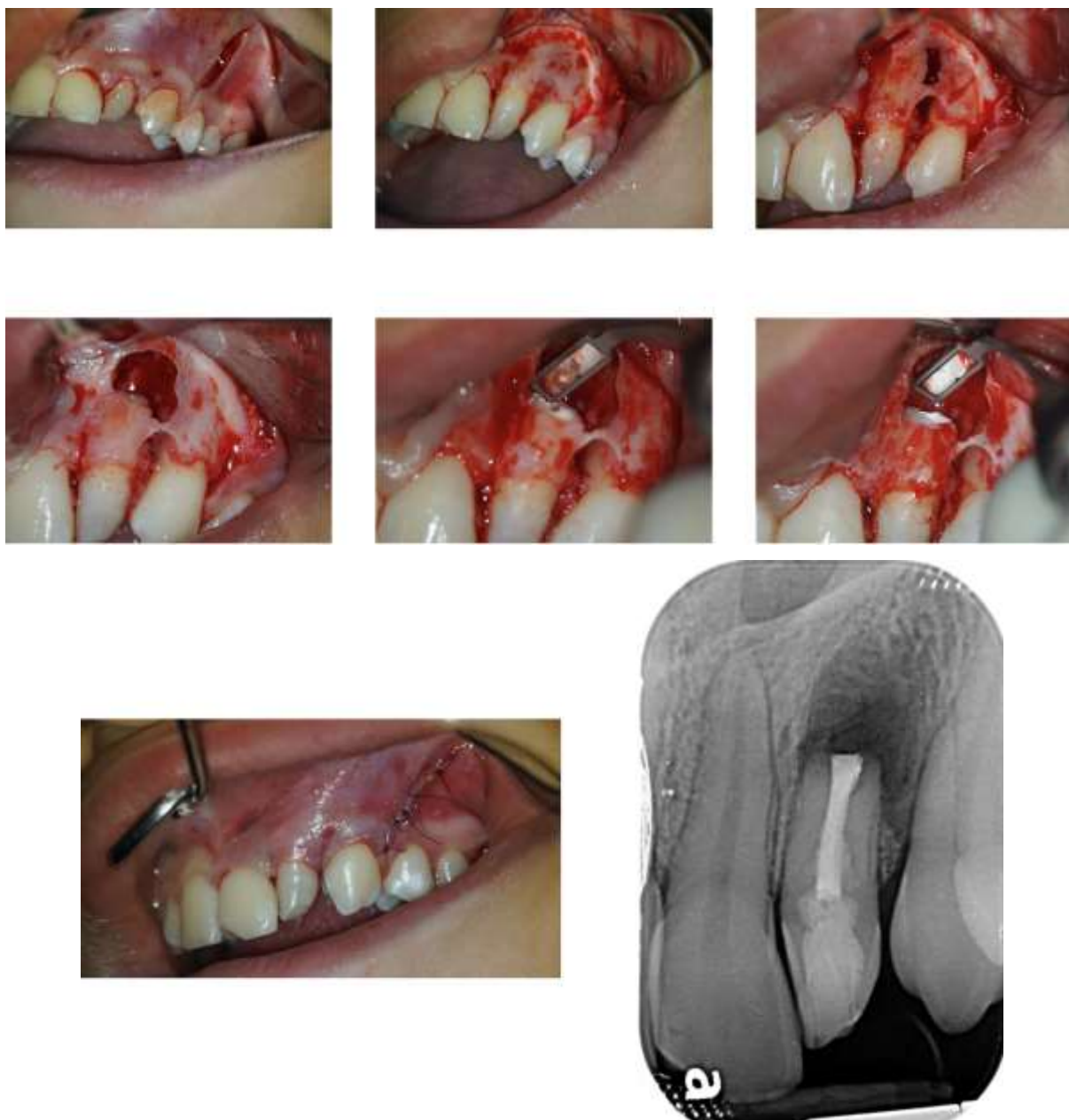


Source : Dr Orlu, 2019.

5^{ème} séance : - Chirurgie endodontique : lambeau de pleine épaisseur (incision de décharge en distal de 23), curetage de la lésion péri apicale, résection apicale, préparation à rétro sur 3mm obturation à rétro avec Totall Fill Putty, sutures fils 5.0 résorbable et contrôle radiopgrahique immediate post chirurgie

Figure 27 : Photographie cliniques de la chirurgie endodontique

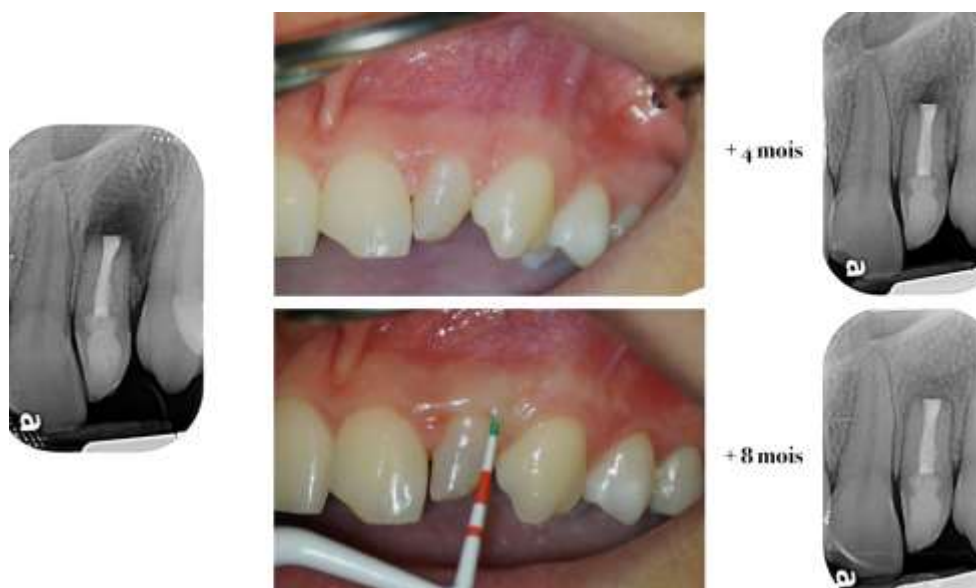lambeau de pleine épaisseur (incision de décharge en distal de 23), curetage de la lésion péri apicale, résection apicale, préparation à rétro sur 3mm obturation à rétro avec Totall Fill Putty, sutures fils 5.0 résorbable et contrôle radiopgrahique immediate post chirurgie.



Source : Dr Orlu, 2019.

6^{ème} séance : - Contrôle radiographique à 4 mois et 8 mois. Dent asyptomatique, cicatrisation apicale.

Figure 28 : Contrôle clinique et radiographique à + 4 et + 8 mois



Source : Dr Orlu, 2019.

Conclusion

La Dens invaginatus ou dens in dente est une variation morphoanatomique du développement de la dent qui résulte d'un repliement pathologique de la papille dentaire avant la minéralisation biologique de la couronne. Le terme « dens invaginatus » semble être le plus approprié, car il reflète l'invagination de l'organe de l'émail (partie externe) dans la dentine (partie interne) ¹⁶⁸. L'implication de facteurs génétiques et environnementaux semblent être une piste prometteuse concernant son étiologie^{169 170} ¹⁷¹. Elle touche principalement l'incisive latérale maxillaire permanente.

Cette invagination de profondeur variable peut se faire à partir du foramen coecum ou même de la pointe cuspidienne, rester localisée dans la couronne dentaire ou s'étendre profondément dans la racine. Elle peut, dans certains cas, communiquer avec le ligament parodontal, former un second foramen latéral ou même rejoindre le foramen apical principal ¹⁷². Ce repliement d'émail dans la dentine crée une poche de matière organique sous la surface de l'émail, qui, au contact de la cavité buccale septique engendre une contamination et propagation de bactéries. Cette communication peut dans un deuxième temps entraîner le développement de caries précoces et mener à une nécrose pulpaire en l'absence de traitement¹⁷³.

Le diagnostic positif de la dens in dente repose sur un examen clinique et radiologique rigoureux.

Le diagnostic précoce et un suivi régulier restent indispensables pour s'orienter vers une thérapeutique non invasive et permettre une plus longue conservation de la dent sur arcade. Le traitement endodontique d'une dens in dente et/ou de son invagination est aujourd'hui possible mais peut s'avérer complexe et très délabrant. La vitalité du canal principal peut être maintenue après traitement endodontique de l'invagination. De part l'utilisation de nouveaux biomatériaux et une instrumentation plus performante, il est désormais possible d'établir un gradient thérapeutique en fonction de la symptomatologie pulpaire et d'éviter des traitements trop invasifs.

La prise en charge de la dens in dente peut s'avérer complexe et s'applique principalement à des praticiens expérimentés qui maîtrisent ces nouvelles thérapeutiques et son instrumentation associé (microscope, instruments ultrasonores principalement).

¹⁶⁸ Khan et al., « Dens invaginatus ».

¹⁶⁹ Zhu et al., « An update on the diagnosis and treatment of dens invaginatus ».

¹⁷⁰ Baumgart et al., « Dens invaginatus. Review of the literature and diagnostic and therapeutic guidelines ».

¹⁷¹ Alani et Bishop, « Dens invaginatus. Part 1 ».

¹⁷² Hülsmann, « Dens invaginatus ».

¹⁷³ Gallacher, Ali, et Bhakta, « Dens invaginatus ».

Une proposition d'arbre décisionnelle est présentée dans ce travail permettant d'orienter tous chirurgien-dentiste face à une dens in dente, cependant loin d'être une vérité générale, chaque cas reste unique et doit être abordé comme tel.

Bibliographie

- Alani, A, et K Bishop. « Dens invaginatus. Part 1 : classification, prevalence and aetiology ». *International endodontic journal* 41, n° 12 (2008): 1123-36. <https://doi.org/10.1111/j.1365-2591.2008.01468.x>.
- Alani, A., et K. Bishop. « The use of MTA in the modern management of teeth affected by dens invaginatus ». *International dental journal* 59, n° 6 (2009): 343-48. https://doi.org/10.1922/IDJ_2286Alani06.
- Baumgart, M., S. Hänni, B. Suter, M. Schaffner, et A; Lussi. « Dens invaginatus. Review of the literature and diagnostic and therapeutic guidelines ». *Schweizer monatschrift fur Zahnmedizin* 119, n° 7 (2009): 697-714.
- Bishop, K., et A. Alani. « Dens invaginatus. Part 2 : clinical, radiographic features and management options ». *International endodontic journal* 41, n° 12 (2008): 1137-54. <https://doi.org/10.1111/j.1365-2591.2008.01469.x>.
- Catroux, E. « La préservation de la vitalité pulpaire dans le cadre de la prise en charge de lésions carieuses profondes : une analyse critique de la littérature ». Thèse d'exercice, Rennes, 2016. <https://dumas.ccsd.cnrs.fr/dumas-01759130/document>.
- Gallacher, A., R. Ali, et S. Bhakta. « Dens invaginatus : diagnosis and management strategies ». *British dental journal* 221, n° 7 (2016): 383-87. <https://doi.org/10.1038/sj.bdj.2016.724>.
- Gu, Y.-C. « A micro-computed tomographic analysis of maxillary lateral incisors with radicular grooves ». *Journal of endodontics* 37, n° 6 (2011): 789-92. <https://doi.org/10.1016/j.joen.2011.03.002>.
- Hallett, G. E. « Incidence, nature, and clinical significance of palatal invaginations in the maxillary incisor teeth ». *Proceedings of the royal society of medicine* 46, n° 7 (1953): 491-99.
- Hülsmann, M. « Dens invaginatus : actiology, classification, prevalence, diagnosis, and treatment considerations ». *International endodontic journal* 30, n° 2 (1997): 79-90. <https://doi.org/10.1111/1365-2591.ep12887478>.
- Jeeruphan, T, J Jantararat, K Yanpiset, L Suwannapan, P Khewsawai, et K Hargreaves. « Mahidol study 1 : comparison of radiographic and survival outcomes of immature teeth treated with either regenerative endodontic or apexification methods : a retrospective study ». *Journal of endodontics* 38, n° 10 (2012): 1330-36. <https://doi.org/10.1016/j.joen.2012.06.028>.
- Khan, S.A., S.Y. Khan, V. Bains, R. Bains, et K. Loomba. « Dens invaginatus : review, relevance, and report of 3 cases ». *Journal of dentistry for children* 79, n° 3 (2012): 143-53.
- Rajasekharan, S., L. Martens, C. Vanhove, et J. Aps. « In vitro analysis of extracted dens invaginatus using various radiographic imaging techniques. » *European journal of paediatric dentistry* 15, n° 3 (2014): 265-70.
- Rodrigues, E., F.-G. Belladonna, G. De-Deus, et E.-J. Silva. « Endodontic management of type ii dens invaginatus with open apex and large periradicular lesion using the xp-endo finisher : a case report ». *Journal of clinical and experimental dentistry* 10, n° 10 (2018): e1040-44. <https://doi.org/10.4317/jced.55031>.
- Schmitz, M.S., F. Montagner, C.B. Flores, V.H.C. Morari, G.A.T. Quesada, et B.P.F.A. Gomes. « Management of dens invaginatus type i and open apex : report of three cases ». *Journal of endodontics* 36, n° 6 (2010): 1079-85. <https://doi.org/10.1016/j.joen.2010.02.002>.
- Soares, T.R., L.P. Silva, P. Andrade Risso, L.C. Maia, et L.G. Primo. « Management of a permanent maxillary lateral incisor with vital pulp and necrotic dens invaginatus type III ». *Journal of dentistry for children (chicago, ill.)* 84, n° 3 (2017): 149-51.
- Sousa, S. M. G., et C. M. Bramante. « Dens invaginatus : treatment choices ». *Dental traumatology* 14, n° 4 (1998): 152-58. <https://doi.org/10.1111/j.1600-9657.1998.tb00830.x>.

- Srivastava, R., P.K. Verma, V. Tripathi, P. Tripathi, et A.P. Singh. « Management of oehlers type ii dens in dente with open apex and alveolar bone defect ». *Journal of clinical and diagnostic research* 10, n° 11 (2016): ZJ05-6. <https://doi.org/10.7860/JCDR/2016/22373.8808>.
- Thakur Narbir, S., et T. Seema. « Dens invaginatus (tooth within tooth). a review of the literature and diagnostic and management guidelines for practicing dentists ». *Indian journal of dental sciences* 4, n° 3 (2012): 111.
- Tsurumachi, T. « Endodontic treatment of an invaginated maxillary lateral incisor with a periradicular lesion and a healthy pulp ». *International endodontic journal* 37, n° 10 (2004): 717-23. <https://doi.org/10.1111/j.1365-2591.2004.00863.x>.
- Zhang, P., et X. Wei. « Combined therapy for a rare case of type iii dens invaginatus in a mandibular central incisor with a periapical lesion: a case report ». *Journal of endodontics* 43, n° 8 (2017): 1378-82. <https://doi.org/10.1016/j.joen.2017.03.002>.
- Zhu, J., X. Wang, Y. Fang, J. W. Von den Hoff, et L. Meng. « An update on the diagnosis and treatment of dens invaginatus ». *Australian dental journal* 62, n° 3 (2017): 261-75. <https://doi.org/10.1111/adj.12513>.

Table des figures

Figure 1 : Dent conoïde extraite (22).....	7
Figure 2 : Représentation schématique des 4 types d'invaginations.....	14
Figure 3 : Classification d'Oehlers de la dens invaginatus.....	15
Figure 4 : Classification de la dens in dente par Schulze & Brand.....	16
Figure 5 : Photographies des différentes configurations coronaires de dens invaginées	19
Figure 6 : Radiographie rétro alvéolaire d'une première prémolaire maxillaire toujours symptomatique malgré un précédent traitement radiculaire : (a) ; (b) : Cliché rétro alvéolaire plus mésialé confirmant la présence d'une invagination	24
Figure 7 : Radiographie rétro alvéolaire d'une incisive centrale maxillaire dont l'invagination prend la forme d'une fissure étroite et non dilatée.....	25
Figure 8 : Radiographie rétro alvéolaire d'une incisive latérale maxillaire présentant une invagination de type II selon Oehlers.....	26
Figure 9 : Radiographie rétroalvéolaire d'une incisive centrale gauche maxillaire immature (21) présentant deux invaginations de type IIIb selon Oehlers.....	27
Figure 10 : Radiographie rétro alvéolaire d'une incisive latérale mandibulaire présentant une invagination de type III selon Oehlers ainsi qu'une parodontite apicale.....	38
Figure 11 : Traitement radiculaire d'une incisive latérale gauche maxillaire (22) présentant une invagination de type II selon Oehlers accompagnée d'une image apicale radioclaire	40
Figure 12: Traitement de revitalisation d'une incisive latérale maxillaire gauche (22) présentant une invagination de type II selon Oehlers.....	41
Figure 13 : Exemple d'un traitement chirurgical combiné d'une incisive latérale maxillaire (type III). 42	
Figure 14 : Arbre décisionnel thérapeutique de la dens in dente.....	44
Figure 15 : Photographies cliniques	46
Figure 16 : Radiographie rétroalvéolaire initiale de l'incisive centrale gauche maxillaire immature (21)	47
Figure 17 : Radiographie panoramique.....	47
Figure 18 : Cone beam petit champs centré sur l'incisive centrale maxillaire gauche (21)	48
Figure 19 : Radiographie rétroalvéolaire +4 mois	49
Figure 20 : Radiographie rétroalvéolaire +7 mois	50
Figure 21 : Radiographie rétroalvéolaire initiale de l'incisive latérale gauche maxillaire (22)	51
Figure 22 : Cone beam de l'incisive latérale gauche maxillaire (22)	52

Figure 23 : Photographies cliniques de la mise en place du champs opératoire, cavité d'accès et médiation intracanalair à base d'hydroxyde de calcium. Radiographie rétroalvéolaire immédiate post médication intracanalair et radiographie rétroalvéolaire de contrôle à +15J	53
Figure 24 : Radiographie rétroalvéolaire + 4 mois. Photographies cliniques du traitement du canal principal et de son obturaion à la gutta percha et au ciment biocéramique. Radiographie rétroalvéolaire cone en place. Radiographie rétroalvéolaire immédiate post obtuation.	54
Figure 25 : Radiographie de contrôle +6 mois	55
Figure 26 : Cone beam +6 mois post traitement.....	55
Figure 27 : Photographie cliniques de la chirurgie endodontique	56
Figure 28 : Contrôle clinique et radiographique à + 4 et + 8 mois	57

Table des tableaux

Tableau 1 : Prévalences de dent invaginée de différentes études	11
Tableau 2 : Études qui rapportent les syndromes et anomalies dentaires en association avec la dens in dente	22
Tableau 3 : Étude de la symptomatologie pulpaire et apicale	30

Vu, le Directeur de thèse

Vu, le Doyen de l'UFR d'Odontologie - Montrouge

Docteur Paul LACCOURREYE

Professeur Louis MAMAN

Vu, le Président d'Université de Paris

Professeur Christine CLERICI

Pour le Président et par délégation,

Le Doyen Louis MAMAN

La dens in dente : du diagnostic à la prise en charge

Résumé :

La dens in dente encore appelée dens invaginatus ou invagination amélo-dentinaire, est une anomalie de développement de la dent, résultant d'une invagination, de profondeur variable, de l'organe de l'émail au cours du développement de la dent. Cette anomalie implique le plus souvent les incisives latérales maxillaires et présente de grandes variations anatomiques. Ces dents se caractérisent fréquemment par une anatomie coronaire inhabituelle ainsi qu'une accentuation de la profondeur du puits cingulaire (trou borgne ou foramen cæcum). Elles sont alors sujettes au développement de la maladie carieuse, pouvant entraîner des nécroses pulpaire, des abcès et des granulomes péri apicaux – et nécessitent dès lors un diagnostic et des mesures de prévention précoces. Lorsqu'un traitement est indiqué, le développement des thérapeutiques endodontiques et parodontales combinées à l'utilisation de l'imagerie apporte de nouvelles solutions pour des dents dont le pronostic était jusqu'à présent réservé. Après avoir expliqué l'origine et la nature de cette anomalie, cette thèse abordera les méthodes de diagnostic et les options thérapeutiques envisageables suivant la situation clinique. De plus, un nouvel arbre décisionnel sera proposé afin de développer des lignes directrices de prise en charge. Enfin, les aspects cliniques et thérapeutiques seront décrits et illustrés à l'aide de cas cliniques.

Discipline :

Odontologie conservatrice

Mots clés français (fMeSH et Rameau) :

Malformations dentaires -- Dissertation universitaire ; Dens in dente -- Dissertation universitaire ; Émail dentaire – Malformations -- Thèses et écrits académiques ; Endodontie-- Thèses et écrits académiques

English keywords (MeSH) :

Tooth abnormalities -- Academic Dissertation ; Dens in dente -- Academic Dissertation

Université de Paris
UFR d'Odontologie - Montrouge
1, rue Maurice Arnoux
92120 Montrouge