



**HAL**  
open science

# Protocole de prise en charge clinique par application de fluorure diamine d'argent en odontologie pédiatrique à l'hôpital Bretonneau

Carole Tandundu

## ► To cite this version:

Carole Tandundu. Protocole de prise en charge clinique par application de fluorure diamine d'argent en odontologie pédiatrique à l'hôpital Bretonneau. Sciences du Vivant [q-bio]. 2020. dumas-03276462

**HAL Id: dumas-03276462**

**<https://dumas.ccsd.cnrs.fr/dumas-03276462>**

Submitted on 2 Jul 2021

**HAL** is a multi-disciplinary open access archive for the deposit and dissemination of scientific research documents, whether they are published or not. The documents may come from teaching and research institutions in France or abroad, or from public or private research centers.

L'archive ouverte pluridisciplinaire **HAL**, est destinée au dépôt et à la diffusion de documents scientifiques de niveau recherche, publiés ou non, émanant des établissements d'enseignement et de recherche français ou étrangers, des laboratoires publics ou privés.



Distributed under a Creative Commons Attribution - NonCommercial - NoDerivatives 4.0 International License



## **AVERTISSEMENT**

Cette thèse d'exercice est le fruit d'un travail approuvé par le jury de soutenance et réalisé dans le but d'obtenir le diplôme d'État de docteur en chirurgie dentaire. Ce document est mis à disposition de l'ensemble de la communauté universitaire élargie.

Il est soumis à la propriété intellectuelle de l'auteur. Ceci implique une obligation de citation et de référencement lors de l'utilisation de ce document.

D'autre part, toute contrefaçon, plagiat, reproduction illicite encourt toute poursuite pénale.

Code de la Propriété Intellectuelle. Articles L 122.4

Code de la Propriété Intellectuelle. Articles L 335.2 - L 335.10



**UNIVERSITÉ DE PARIS**

**UFR D'ODONTOLOGIE - MONTROUGE**

**Année 2020**

**N° M097**

**THÈSE**

**POUR LE DIPLÔME D'ÉTAT DE DOCTEUR EN CHIRURGIE DENTAIRE**

Présentée et soutenue publiquement le : 08 décembre 2020

Par

**Carole TANDUNDU**

**Protocole de prise en charge clinique par application de fluorure  
diamine d'argent en odontologie pédiatrique à l'hôpital Bretonneau**

Dirigée par Mme le Docteur Anne-Sophie Porot

JURY

Mme le Professeur Élisabeth Dursun

Président

Mme le Docteur Violaine Smail-Faugeron

Assesseur

M. le Docteur Frédéric Courson

Assesseur

Mme le Docteur Anne-Sophie Porot

Assesseur





## Tableau des enseignants de l'UFR

DÉPARTEMENTS	DISCIPLINES	PROFESSEURS DES UNIVERSITÉS	MAÎTRES DE CONFÉRENCES
1. DÉVELOPPEMENT, CROISSANCE ET PRÉVENTION	ODONTOLOGIE PÉDIATRIQUE	Mme DURSUN Mme VITAL	Mme BONNET M. COURSON Mme SMAIL-FAUGERON Mme VANDERZWALM
	ORTHOPÉDIE DENTO-FACIALE	Mme LE NORCY	Mme BENAHMED M. DUNGLAS Mme KAMOUN
	PRÉVENTION, ÉPIDÉMIOLOGIE, ÉCONOMIE DE LA SANTÉ ET ODONTOLOGIE LÉGALE	M. PIRNAY	Mme GERMA
2. CHIRURGIE ORALE, PARODONTOLOGIE, BIOLOGIE ORALE	PARODONTOLOGIE	Mme COLOMBIER Mme GOSSET	M. BIOSSE DUPLAN M. BRUN (MCU associé) M. GUEZ
	CHIRURGIE ORALE	M. MAMAN Mme RADOÏ	Mme EJEIL M. GAULTIER M. HADIDA M. MOREAU M. NGUYEN Mme TAÏHI
	BIOLOGIE ORALE	Mme CHAUSSAIN M. GOGLY Mme SÉGUIER Mme POLIARD	Mme ANDRIQUE (MCU associée) M. ARRETO Mme BARDET (MCF) M. BOUCHET (MCF) Mme CHARDIN M. FERRE M. LE MAY
3. RÉHABILITATION ORALE	DENTISTERIE RESTAURATRICE ENDODONTIE	Mme BOUKPESSI Mme CHEMLA	Mme BERÈS Mme BESNAULT M. BONTE Mme COLLIGNON M. DECUP Mme GAUCHER
	PROTHÈSES	Mme WULFMAN	M. CHEYLAN M. DAAS M. DOT M. DUPAGNE (MCU associé) M. EID Mme FOUILLOUX-PATEY Mme GORIN M. RENAULT M. RIGNON-BRET M. TRAMBA
	FONCTION-DYSFONCTION, IMAGERIE, BIOMATÉRIAUX	M. SALMON	M. ATTAL Mme BENBELAÏD Mme BENOÎT A LA GUILLAUME (MCF) M. BOUTER M. CHARRIER M. CHERRUAU M. FLEITER Mme FRON CHABOUIS Mme MANGIONE Mme TILOTTA
	PROFESSEURS ÉMÉRITES	M. BÉRENHOLC Mme BRION Mme FOLLIGUET M. LASFARGUES M. LAUTROU	M. LEVY M. PELLAT M. PIERRISNARD M. SAFFAR Mme WOLIKOW

Liste mise à jour le 06 octobre 2020



## Remerciements

---

**À Mme le Professeur Élisabeth Dursun**

*Docteur en Chirurgie dentaire*

*Ancien Interne des Hôpitaux*

*Docteur de l'Université Paris 13*

*Habilitée à Diriger des Recherches*

*Professeur des Universités, UFR d'Odontologie – Montrouge*

*Praticien Hospitalier, Assistance Publique-Hôpitaux de Paris*

Merci d'avoir accepté de présider de mon jury de thèse d'exercice. Merci pour toutes les connaissances que vous m'avez apportées à travers les différents cours que vous nous avez donné au cours de mes années d'études et de la préparation internat. Merci de défendre corps et âme le domaine de la pédodontie. Veuillez trouver ici l'expression de ma sincère reconnaissance et de mon profond respect.





**À Mme le Docteur Violaine Smail-Faugeron**

*Docteur en Chirurgie dentaire*

*Spécialiste qualifiée en Médecine bucco-dentaire*

*Docteur de l'Université Pierre et Marie Curie*

*Maître de Conférences des Universités, UFR d'Odontologie – Montrouge*

*Praticien Hospitalier, Assistance Publique-Hôpitaux de Paris*

Merci d'avoir accepté de faire partie de mon jury de thèse. J'admire vraiment votre façon de gérer le comportement des enfants, même les plus compliqués, votre patience. Vos cours sont passionnants. J'espère réussir à maîtriser vos techniques un jour. Veuillez trouver ici l'expression de ma sincère reconnaissance et de mon profond respect.



**À M. Le Docteur Frédéric Courson**

*Docteur en Chirurgie dentaire*

*Docteur de l'Université Pierre et Marie Curie*

*Habilité à Diriger des Recherches*

*Maître de Conférences des Universités, UFR d'Odontologie - Montrouge*

*Praticien Hospitalier, Assistance Publique-Hôpitaux de Paris*

Merci de me faire l'honneur de faire partie de mon jury de thèse. Vous êtes un puit de connaissance en pédodontie. Je suis vraiment reconnaissante de faire partie de votre DU d'Odontologie Pédiatrique, les enseignements sont passionnants et me confirment chaque fois mon intérêt pour la pédodontie et l'interception. Je vous remercie pour toutes ces années de pratiques cliniques, de tout ce que vous m'avez appris et continuez à m'apprendre. Veuillez trouver ici l'expression de ma sincère reconnaissance et de mon profond respect.

**À Mme le Docteur Anne-Sophie Porot**

*Docteur en Chirurgie dentaire*

*Assistant Hospitalo-Universitaire, UFR d'Odontologie - Montrouge*

Merci de m'avoir fait l'honneur de diriger ma thèse. Merci pour les enseignements cliniques en pédodontie que vous avez partagés, votre bienveillance avec les enfants et votre savoir-faire m'ont donné envie de faire de la pédodontie exclusive. J'ai beaucoup appris à vos côtés lors des matinées de MEOPA. Enfin, merci pour ce beau sujet de thèse. J'ai adoré l'écrire, elle est très clinique grâce à vous, et mettre en place le protocole chez les petits patients que nous avons suivis ensemble. Je vous souhaite le meilleur pour l'avenir. Veuillez trouver ici l'expression de ma sincère reconnaissance et de mon profond respect.



Merci à ma famille : maman tu m'as toujours soutenue au cours de mes études et de ma vie, merci d'avoir cru en moi et merci pour tout.

À mes frères et sœurs qui égaient mon quotidien : Alain, je compte sur toi pour continuer de produire des supers dessins animés que mes petits patients pourront regarder, tu es un frère au top ; Nadia, ma super petite sœur, je te souhaite le meilleur pour ta vie et tes futures études. Je crois en toi, je sais que tu as largement le potentiel pour atteindre tes objectifs. Restez comme vous êtes les gars.

Abdellah, ta bonne humeur et tes blagues me feront toujours rire, merci pour ton soutien toutes ces années.

Une dédicace également à mes grands-parents, votre parcours de vie m'impressionne, je vous admire. J'espère vous avoir rendus fiers de moi en devenant dentiste. Je pense très souvent à vous, prenez bien soin de vous deux, surtout en cette période particulière de Covid.

Merci à Éric pour la relecture et correction des fautes d'orthographe de ma thèse. J'espère que tu es fier de ce que je suis devenue.

Merci ensuite à tous mes amis, vous êtes vraiment important pour moi. Je ne vais pas faire de liste, vous savez déjà tous que je vous aime. J'espère vous avoir encore très longtemps à mes côtés.

Pour finir, merci aux docteurs Julie Chevallier, Elsa Meyer Kiansky et Aude Monnier Da Costa pour m'avoir fait découvrir et aimer le monde de la pédodontie au cabinet. Vous m'avez tant appris. Je vous admire beaucoup, votre rigueur, votre amour de votre métier, votre travail de qualité. Vous êtes des femmes fortes, tant dans vos vies professionnelles que personnelles. J'espère pouvoir continuer à apprendre beaucoup à vos côtés.

Vive la pédodontie !



# Table des matières

---

<b>INTRODUCTION</b> .....	<b>3</b>
<b>1 : PRESENTATION DU FLUORURE DIAMINE D'ARGENT</b> .....	<b>4</b>
1.1 HISTORIQUE.....	4
1.2 COMPOSITION.....	5
1.3 PROPRIETES.....	5
1.4 LEGISLATION ET COMMERCIALISATION.....	6
1.5 PROTOCOLES.....	7
1.5.1 <i>Atraumatic Restorative Treatment</i> .....	7
1.5.2 <i>Protocole d'utilisation du FDA</i> .....	7
1.5.3 <i>Protocole SMART (Silver Modified Atraumatic Restorative Treatment)</i> .....	8
1.6 INDICATIONS ET CONTRE-INDICATIONS.....	10
1.7 AVANTAGES ET INCONVENIENTS.....	11
<b>2 : MISE EN PLACE DU PROTOCOLE CLINIQUE PAR APPLICATION DE FDA EN ODONTOLOGIE PEDIATRIQUE A L'HOPITAL BRETONNEAU</b> .....	<b>13</b>
2.1 PREMIERE CONSULTATION.....	13
2.2 CRITERE DE SELECTION.....	14
2.3 PROTOCOLE D'APPLICATION DU FDA.....	15
2.4 CAS CLINIQUES.....	19
2.5 APPLICATION D'UN SAM.....	20
2.6 APPLICATION DU CIMENT VERRE IONOMERE.....	21
2.7 SUIVI.....	23
<b>3 : DISCUSSION ET RETOURS D'EXPERIENCE</b> .....	<b>25</b>
3.1 RESSENTI DU PRATICIEN.....	25
3.2 RESSENTI DES ENFANTS ET DES PARENTS.....	26
3.3 SYNTHESE.....	27
3.4 RESTAURATIONS CLASSIQUES.....	30
3.5 AVENIR ET HYPOMINERALISATION MOLAIRE-INCISIVE ?.....	30
<b>CONCLUSION</b> .....	<b>34</b>
<b>BIBLIOGRAPHIE</b> .....	<b>ERREUR ! SIGNET NON DEFINI.</b>
<b>TABLE DES FIGURES</b> .....	<b>38</b>



<b>TABLE DES TABLEAUX.....</b>	<b>39</b>
<b>ANNEXES.....</b>	<b>40</b>

# Introduction

---

Encore en 2020, de plus en plus de parents se présentent dans les hôpitaux à la recherche d'une prise en charge pour leurs enfants, parfois très jeunes, atteints de caries multiples. Ces consultations sont souvent accompagnées d'une grande détresse.

En effet, ils peuvent parfois avoir été adressés par des dentistes omnipraticiens, mais le plus souvent ils se présentent spontanément après s'être rendus dans plusieurs cabinets dans lesquels ils ont dû faire face aux phrases classiques suivantes : « on ne prend pas les enfants de moins de 6 ans » ou encore « le cabinet ne reçoit pas les enfants ».

Les cabinets qui pratiquent la pédodontie exclusive ne sont pas forcément connus par les parents, et les coûts élevés des soins dans les structures libérales peuvent en décourager certains. Cette difficulté d'accès aux soignants et aux structures pose un réel problème de prise en charge de la carie chez l'enfant de moins de 6 ans.

Ainsi à l'hôpital Bretonneau, environ 25 % des patients qui se présentent aux urgences pédiatriques sont des enfants d'âge préscolaire (de deux à quatre ans, voir le tableau en annexe) qui nécessitent une prise en charge carieuse globale. Sauf urgence, ces patients sont placés sur une liste d'attente dans le but d'être pris en charge par les externes dès que possible. Le délai de cette liste d'attente est de 6 mois à 1 an.

Associée à cette problématique du délai d'attente, se pose la difficulté de la gestion d'un enfant en très bas âge, qui a besoin de nombreux soins et n'a pas encore la capacité de comprendre ou de coopérer. La prise en charge comportementale peut s'avérer très compliquée, et entraîne des échecs répétés de soins.

Pour éviter cela, ces enfants sont souvent adressés en anesthésie générale pour l'ensemble des soins carieux. Là aussi la liste d'attente est très longue (au moins un an), certains hôpitaux ayant fermé leur liste d'attente.

Cette thèse a pour objectif de proposer à l'hôpital Bretonneau, une thérapeutique de mise en place rapide, indolore et simple d'utilisation face à la recrudescence d'enfants en âge préscolaire présentant au moins 4 lésions carieuses volumineuses à l'aide du Fluorure Diamine d'Argent (FDA) et du protocole SMART (*Silver Modified Atraumatic Restorative Technique*).

# 1 : Présentation du fluorure diamine d'argent

---

## 1.1 Historique<sup>1</sup>

Le Nitrate d'Argent ( $\text{AgNO}_3$ ) est utilisé dans le monde entier depuis plus de mille ans. Des protocoles ont été décrits ainsi que des études sur l'arrêt des caries dès les années 1800.

Le Fluorure d'Argent ( $\text{AgF}$ ) était, lui, répandu au Japon médiéval pour son utilisation en cosmétique dentaire (*Ohaguro*, technique de teinte traditionnelle). Les Japonais connaissaient également son rôle dans la prévention des caries.

L'Ammoniac ( $\text{NH}_3$ ) a été ajouté depuis plus de quatre-vingts ans au Fluorure d'Argent pour former le FDA.

Au cours des dernières décennies, de nombreux autres pays, tels que la France, la Chine, l'Australie, ont utilisés ce composé avec un succès similaire pour lutter contre l'hypersensibilité dentinaire et l'arrêt du processus carieux sur les dents temporaires et permanentes<sup>2</sup>.

Figure 1 : Ohaguro



Source : Podróże Kosmetyczneh, «Ohaguro is the custom of dying teeth to... black », 2018.

---

<sup>1</sup> Rosenblatt, Stamford, et Niederman, « Silver diamine fluoride : a caries “silver-fluoride bullet” ».

<sup>2</sup> Mei, Lo, et Chu, « Clinical use of silver diamine fluoride in dental treatment ».

## 1.2 Composition

Le FDA est une solution incolore de pH 10. Il existe différentes concentrations disponibles sur le marché, la plus utilisée étant la solution contenant 38 %<sup>3</sup> de FDA, c'est-à-dire 25 % d'argent (Ag), 8 % d'ammoniac (NH<sub>3</sub>) 5,5 % de fluor (F) et 62 % d'eau. Sa formule chimique est Ag(NH<sub>3</sub>)<sub>2</sub>F (*voir annexe page 43-44*).

La concentration de fluor correspond à 44 800 ppm.

L'argent possède des propriétés antimicrobiennes et diminue la déminéralisation des dents, le fluorure favorise la reminéralisation et l'ammonium stabilise le produit.

Chaque capsule contient 8 ml de solution.

## 1.3 Propriétés

Le FDA possède cinq propriétés essentielles :

- Reminéralisation<sup>4</sup> : la concentration élevée de calcium et de phosphate dans la salive est la principale source de minéraux dans l'environnement buccal. La contribution des ions calcium, phosphate et hydroxyle présents dans la salive au dépôt d'apatite est fondamentale. L'étude de Mei *et al* a démontré que le FDA réagissait avec les ions calcium et phosphate présent dans la salive grâce au fluorure et produisait de la fluorohydroxyapatite nécessaire au processus de reminéralisation.

- Augmentation de la micro-dureté des caries dentinaires ; l'étude de Chu et Lo<sup>5</sup> a mesuré la micro-dureté de caries dentinaires arrêtées sur des dents temporaires recevant des applications régulières de fluorure après trente mois et a montré une augmentation significative de la dureté des caries dentinaires.

- Antibactérienne ; l'étude de Chu *et al*<sup>6</sup> caractérise les effets du FDA sur la dentine cariée induite par *Streptococcus mutans* (bactérie la plus prédominante liée à la carie) et *Actinomyces naeslundii* (bactérie associée aux caries radiculaires). Elle a montré que le FDA possède une activité antimicrobienne vis-à-vis du biofilm cariogène de *S. mutans* ou d'*A. naeslundii* formé à la surface des dents. Le FDA a ralenti la déminéralisation de la dentine.

- Inhibition des cathepsines<sup>7</sup> (enzymes protéolytiques qui peuvent être identifiées dans les caries de la dentine et la pulpe humaine) et des métalloprotéinases matricielles<sup>8</sup> (endopeptidases activées dans un environnement acide ou par du lactate libéré par des bactéries cariogènes).

---

<sup>3</sup> Fung et al., « Randomized Clinical Trial of 12% and 38% Silver Diamine Fluoride Treatment ».

<sup>4</sup> Mei et al., « Formation of fluorohydroxyapatite with silver diamine fluoride ».

<sup>5</sup> Chu et Lo, « Microhardness of dentine in primary teeth after topical fluoride applications ».

<sup>6</sup> Chu et al., « Effects of silver diamine fluoride on dentine carious lesions induced by streptococcus mutans and actinomyces naeslundii biofilms ».

<sup>7</sup> Mei et al., « The inhibitory effects of silver diamine fluorides on cysteine cathepsins ».

<sup>8</sup> Mei et al., « The inhibitory effects of silver diamine fluoride at different concentrations on matrix metalloproteinases ».

- Effet inhibiteur de déminéralisation et de dégradation du collagène<sup>9</sup>.

Les preuves de l'efficacité du FDA dans l'arrêt des lésions carieuses ont été largement démontrées, notamment dans l'étude de Chu, Lin et Lo<sup>10</sup>.

#### 1.4 Législation et commercialisation

En France, le FDA n'a reçu l'autorisation de mise sur le marché que pour le traitement de l'hypersensibilité dentinaire et ne possède pas de code pour le traitement des caries. L'application de ce topique n'est pas prise en charge par la Sécurité sociale. Il est coté en hors nomenclature dans les cabinets libéraux de pédodontie exclusive (*voir annexe page 45*).

Il est commercialisé par le laboratoire SDI™ sous le nom de Riva Star® sous forme de capsule : l'une contenant le FDA et l'autre contenant l'iodure de potassium.

Figure 2 : Boîte de Riva Star®



Source : SDI, « Riva Star® ».

---

<sup>9</sup> Mei et al., « Inhibitory effect of silver diamine fluoride on dentine demineralisation and collagen degradation ».

<sup>10</sup> Chu, Lo, et Lin, « Effectiveness of silver diamine fluoride and sodium fluoride varnish in arresting dentin caries in Chinese pre-school children ».

## 1.5 Protocoles

### 1.5.1 *Atraumatic Restorative Treatment*<sup>11</sup>

L'application de FDA s'intègre dans une démarche d'*Atraumatic Restorative Treatment* ou « ART » (Traitement de Restauration Atraumatique en français). Cette technique a été développée dans les années 80 dans les pays sous-développés ou en voie de développement, pour des populations ne pouvant avoir accès aux soins dentaires. Elle a permis de développer la mise en place de méthodes de prévention et de traitements curatifs, notamment auprès de populations habitant dans des zones reculées et/ou dépourvues d'électricité<sup>12</sup>. Elle repose sur l'utilisation d'instruments manuels et de matériaux de restauration adhésifs.

Ainsi, pour traiter une lésion carieuse, on retire la partie de dentine infectée, à l'aide d'instruments manuels type d'excavateur, puis on referme la cavité préalablement nettoyée, en mettant en place un coiffage pulpaire indirect grâce à des matériaux bioactifs.

Dans cette technique, les ciments verres ionomères ont une place de choix car ils adhèrent aux parois dentaires et libèrent du fluor, ce qui favorise la diminution ou l'arrêt de la lésion dentaire. L'instrumentation manuelle est peu onéreuse et ne nécessite ni eau ni électricité. Son usage limite la douleur et le besoin de recourir à une anesthésie locale. L'absence d'utilisation d'instruments rotatifs permet de limiter l'anxiété chez les patients à tendance phobique des soins.

### 1.5.2 Protocole d'utilisation du FDA<sup>13</sup>

En préopératoire, un revêtement de protection est appliqué sur le patient pour éviter les taches sur les vêtements et, potentiellement, sur les lèvres et la peau pour empêcher les tatouages temporaires d'apparaître si les tissus entrent en contact avec le FDA.

En per-opératoire, il faut réaliser les étapes suivantes :

- Isoler les zones à traiter avec des rouleaux de coton ou d'autres méthodes d'isolation.

Des précautions doivent être prises lors de l'application du FDA sur les dents temporaires adjacentes aux dents permanentes antérieures qui peuvent avoir des lésions carieuses non cavitaires (white spot/leucôme pré-carieux), afin d'éviter toute coloration involontaire.

Une application minutieuse avec une micro-brosse sera réalisée.

- Sécher la lésion avec un jet d'air comprimé délicat.

---

<sup>11</sup> Gebhard, « Les ciments verres ionomères en odontologie conservatrice : données actuelles ».

<sup>12</sup> van Gemert-Schriks et al., « Three-year survival of single- and two-surface ART restorations in a high-carries child population ».

<sup>13</sup> Crystal et Niederman, « Silver diamine fluoride treatment considerations in children's caries management ».

- Plier le pinceau de la micro-brosse. Tremper le pinceau dans le FDA et le tamponner pour retirer le liquide en excès avant l'application. Appliquer le FDA directement sur la surface de la dent affectée. Enlever le FDA en excès avec de la gaze, des rouleaux de coton ou une boulette de coton pour minimiser l'absorption systémique.

Le temps d'application devrait être d'au moins une minute si possible. Le temps d'application sera probablement plus court chez les patients très jeunes et difficiles à gérer. Lorsque le temps d'application est plus court, il faut surveiller attentivement en post-opératoire pour évaluer l'arrêt du processus carieux et envisager une nouvelle application si nécessaire.

- Appliquer un léger jet d'air comprimé jusqu'à ce que le produit soit sec. Essayer de rester ainsi isolé pendant trois minutes.

Il est possible d'enlever les débris grossiers de la lésion carieuse pour permettre un meilleur contact de FDA avec la dentine dénaturée. L'excavation de dentine cariée avant l'application de FDA n'est pas nécessaire. Comme l'excavation peut réduire la proportion de la lésion qui devient noire après l'application de FDA, elle peut être utilisée à des fins esthétiques, si la gestion du comportement le permet.

### **1.5.3 Protocole SMART (*Silver Modified Atraumatic Restorative Treatment*)<sup>14</sup>**

Dans le protocole SMART, le FDA peut être appliqué et immédiatement restauré ou scellé avec un ciment verre ionomère (CVI) classique, ou lors d'un rendez-vous suivant.

Le placement de FDA et du CVI au même rendez-vous est particulièrement utile lorsque, pour une raison quelconque, le patient ne sera pas en mesure de revenir pour un traitement dentaire ultérieur et qu'il est jugé avantageux d'utiliser une procédure peu invasive plutôt que rien du tout.

Certains exemples incluent les enfants, la dentisterie humanitaire dans les populations mal desservies ou les longs délais d'attente pour la dentisterie en milieu hospitalier. La technique présentée associera les avantages de trois principes éprouvés :

- 1) L'effet antibactérien et reminéralisant du FDA.
- 2) L'élimination partielle/incomplète des caries sur les lésions carieuses profondes se rapprochant d'une pulpe vitale et asymptomatique (étape facultative).
- 3) La mise en place appropriée d'une restauration CVI scellée et liée chimiquement pour restaurer la dent et la reminéraliser.

---

<sup>14</sup> Maclean, « Silver Diamine Fluoride & Glass Ionomer Cement ».

Il faut noter que le placement du CVI le jour de la mise en place du FDA le fera inévitablement passer du blanc au gris, même s'il durcit automatiquement (sans photopolymérisation), alors que placer un CVI lors d'une visite ultérieure lui permettra de rester blanc<sup>15</sup>. Selon les cas, il est possible de voir un halo gris sur les marges. Il faut en informer le patient pour qu'il ne soit pas confondu avec une carie secondaire.

Lorsque le patient est revu pour le rendez-vous de contrôle (deux à quatre semaines plus tard), la dureté de la lésion est vérifiée au passage de la sonde. Une deuxième application de FDA est faite. Le CVI sera mis en place lors d'une séance ultérieure.

Le protocole de mise en place du CVI est le suivant (sans champ opératoire, chez les enfants très jeunes peu compliant)<sup>16</sup> :

- Nettoyer la dent avec une brosse montée sur un contre-angle.
- Appliquer l'acide polyacrylique pendant dix secondes.
- Rincer abondamment puis sécher sans déshydrater (le CVI a besoin d'humidité pour se fixer).
- Isoler avec des rouleaux de coton salivaires.
- Utiliser le CVI selon les recommandations du fabricant.
- Appliquer le CVI dans la cavité.

Le temps de travail est court : mise en place en quarante-cinq secondes puis le laisser prendre deux minutes et demi ; le presser (avec le doigt par exemple).

- Retirer les excès (mais ne pas trop le manipuler car cela risque d'endommager la matrice du matériau, ce qui peut conduire à l'échec de la mise en place du CVI).
- Attendre la prise complète du matériau.

Pendant quarante-huit heures, l'enfant doit éviter les aliments durs ou croustillants, afin que le matériau atteigne son maximum de force et de dureté. Il est également préférable d'éviter les chewing-gums.

En plaçant des restaurations SMART, les bactéries sont éliminées et la source de nutriments est coupée pour toutes les bactéries restantes car la restauration chimiquement scellée arrêtera et reminéralisera la lésion de la carie, préservant la structure de la dent et renforçant la vitalité de la pulpe.

---

<sup>15</sup> Fa et al., « Silver modified atraumatic restorative technique (smart): an alternative caries prevention tool ».

<sup>16</sup> Fa et al.



## 1.6 Indications et contre-indications

Les indications sont les suivantes :

D'après l'American Academy of Pediatric Dentistry<sup>17</sup>, les patients pouvant bénéficier de l'application de FDA sont ceux :

- Qui ont un risque élevé de carie et des caries cavitaires actives antérieures ou postérieures ;
- Présentent des problèmes de gestion comportementale ou médicale et des lésions carieuses actives ;
- Ont de multiples lésions carieuses qui ne peuvent pas être traitées en une seule visite ;
- Ont des lésions carieuses difficiles à traiter ; et
- Sont sans accès ou avec des difficultés d'accès aux soins dentaires.

Quant aux critères de sélection des dents, elles sont les suivantes :

- Absence de signe clinique d'inflammation pulpaire et d'antécédent de douleur spontanée rapporté.
- Présence de lésions carieuses cavitaires n'atteignant pas la pulpe (si possible, des radiographies doivent être prises pour évaluer la profondeur des lésions carieuses).
- Présence de lésions carieuses cavitaires sur n'importe quelle surface de la dent tant qu'elle est accessible au pinceau pour appliquer le FDA (des séparateurs orthodontiques peuvent être utilisés pour aider à accéder aux lésions proximales).

Le FDA peut être utilisé avant la mise en place de la restauration dans le cadre de la thérapie de contrôle des caries.

Une allergie à l'argent est la seule contre-indication connue.

Si le FDA est appliqué sur une lésion intrabuccale, il pourrait rester une tâche durable sur la muqueuse, ce qui explique qu'il y a une contre-indication relative en cas de gingivite ou de stomatite affectant la doublure épithéliale.

---

<sup>17</sup> American academy of pediatric dentistry, « Chairside guide : silver diamine fluoride in the management of dental caries lesions ».

## 1.7 Avantages et inconvénients<sup>18</sup>

### 1.7.1 FDA

L'application de FDA est une procédure non invasive qui stoppe l'évolution de la carie évitant le recours aux méthodes chirurgicales habituelles. Le FDA peut être utilisé dans un large éventail de situations, y compris, mais sans s'y limiter, lorsqu'une anesthésie locale ou générale n'est pas préférable, lorsqu'un patient n'est pas en mesure de coopérer avec le traitement ou lorsqu'il est nécessaire de proposer un traitement moins coûteux ou une alternative moins invasive.

L'inconvénient principal du FDA est sa coloration noire. Les parents doivent être prévenu de cet effet. Aucun dommage grave ni aucune réaction de la pulpe au FDA n'a été signalé. Cependant le FDA ne doit pas être placé sur les pulpes exposées.

Les effets indésirables suivants ont été observés dans la littérature :

- Goût métallique/amer ;
- Coloration temporaire de la peau qui disparaît entre deux et quatre jours ;
- Irritation/lésion de la muqueuse résultant d'une atteinte involontaire au contact du FDA, résolu dans les quarante-huit heures.

La concentration sérique de fluorure après l'application de FDA, selon les recommandations du fabricant, présente un faible risque de toxicité, inférieur à la dose de référence orale chez l'adulte.

Mais la dose de fluorure chez l'enfant reste une préoccupation majeure, de même que la peur de la fluorose. Une goutte de FDA, qui suffit à traiter six dents, contient environ la moitié du niveau de fluor de la plus petite dose unitaire utilisée pour l'application d'un vernis au fluorure.

### 1.7.2 SMART<sup>19</sup>

La technique SMART permet :

- D'augmenter l'accès aux soins : le FDA est efficace, la procédure SMART est simple et convient pratiquement à tous les contextes ; cela permet de traiter plus de patients en moins de temps et en éliminant le besoin d'anesthésique local ou de sédation ;
- De réduire le coût : le prix des matériaux est très abordable, le gain de temps est considérable ; de plus l'élimination de la sédation est une économie pour le patient et sa famille ;

---

<sup>18</sup> American academy of pediatric dentistry, « Use of silver diamine fluoride for dental caries management in children and adolescents, including those with special health care needs ».

<sup>19</sup> Maclean, « Silver Diamine Fluoride & Glass Ionomer Cement ».

- D'améliorer la santé : les sensibilités post-opératoires sont diminuées en utilisant un CVI par rapport à la résine composite. Grâce aux propriétés antimicrobiennes du FDA et la libération de fluorure du CVI, le risque d'apparition de nouvelles lésions est largement diminué.

Cette approche empêche un traumatisme physique et psychologique pour l'enfant. Par ailleurs, les risques de la sédation et de l'anesthésie générale sont éliminés.

C'est une technique non invasive, qui permet une certaine amélioration de l'esthétique, et durable.

L'inconvénient de cette technique est qu'elle ne masque pas forcément tout le FDA, particulièrement au niveau des marges qui peuvent rester grises.

En outre, la technique SMART est un traitement pour les caries, pas un remède miracle. Il faut que le patient gère les facteurs de risques carieux. Une alimentation et une hygiène bucco-dentaire adéquates sont essentielles au succès à long terme.

## 2 : Mise en place du protocole clinique par application de FDA en odontologie pédiatrique à l'hôpital Bretonneau

---

### 2.1 Première consultation

Le parent et l'enfant sont reçus par un étudiant de garde d'urgence d'odontologie pédiatrique, qui va remplir le dossier médical du patient en complétant les informations suivantes :

- Le motif de consultation ;
- L'anamnèse générale (antécédents médicaux, allergies, médicaments, vérification du carnet de santé)
- L'anamnèse dentaire : alimentation (biberon, allaitement, sucre), brossage ; toutes les habitudes nocives sont notées et permettent une évaluation du Risque Carieux Individuel (RCI).

Figure 3 : Évaluation du RCI

**Encadré n° 1 : Comment évaluer le risque de carie individuel ?**

■ Classer en « **RCI élevé** » les patients présentant au moins un des facteurs de risque individuels suivants :

- Absence de brossage quotidien avec du dentifrice fluoré
- Ingestions sucrées régulières en dehors des repas ou du goûter (aliments sucrés, boissons sucrées, bonbons)
- Prise au long cours de médicaments sucrés ou générant une hyposialie
- Sillons<sup>1</sup> anfractueux<sup>2</sup> au niveau des molaires
- Présence de plaque visible à l'œil nu sans révélation
- Présence de caries (atteinte de la dentine) et/ou de lésions initiales réversibles (atteinte de l'émail)

1. sillons : ensemble des zones de congruence de la surface amélaire  
2. anfractueux : sillons profonds et étroits à l'examen clinique simple

■ Classer en « **RCI faible** » les patients ne présentant aucun de ces facteurs de risque individuels

Source : Haute autorité de santé, « Appréciation du risque carieux et indications du scellement prophylactique des sillons des premières et deuxième molaires permanentes chez les sujets de moins de 18 ans », 2006.

L'examen clinique dentaire et muqueux est réalisé avec l'enfant au fauteuil allongé sur le parent. En fonction de la coopération du patient, une radiographie des dents antérieures maxillaires pourra être prise (mordu occlusal). Pour les dents postérieures, la prise d'un cliché radiographique est très compliquée chez un patient de 2 ou 3 ans.

Au cours de ce premier rendez-vous, les explications sont données aux parents concernant la thérapeutique envisagée. Il leur est notamment précisé le rôle du FDA qui stoppe le processus carieux, ainsi que le principal inconvénient du FDA, c'est-à-dire la coloration noire. Grâce à la fiche d'explication et de consentement (voir l'annexe), les parents peuvent visualiser le résultat.








Les conseils d'hygiène orale et d'alimentation sont revus avec les parents. Le rendez-vous suivant est donné dans quatre à huit semaines, pour obtenir une diminution du RCI.

## 2.2 Critère de sélection

Les critères d'inclusion des patients étaient les suivants :

- Enfants âgés de 2 à 4 ans
- Peu ou pas coopérant ; anxieux
- Polycarieux
- Présentant une cavité carieuse dentinaire sans exposition pulpaire, classification ICDAS (International Caries Detection and Assessment System)<sup>20</sup> : 4, 5, 6
- Aucun signe clinique d'inflammation pulpaire ou de douleur spontanée rapporté
- Difficulté géographique d'accès aux soins
- Handicap
- Consentement éclairé

Figure 4 : Classification ICDAS

	0	1	2	3	4	5	6
Examen visuel ICDAS II	Surface dentaire saine : pas de changement de translucidité ou de coloration	Changements visibles après séchage 1w: blanc 1b: marron	Changements visibles sans séchage 2w: blanc 2b: marron	Rupture localisée de l'émail sans déminéralisation de la dentine sous-jacente visible	Dentine cariée visible par transparence sans ou avec rupture localisée de l'émail	Micro cavité avec dentine visible du fait de la perte d'intégrité de surface	Cavité dentinaire étendue (plus de la moitié de la surface coronaire)
							
Analyse histologique	Pas de déminéralisation	Déminéralisation limitée à la moitié externe de l'épaisseur de l'émail	Déminéralisation dans la moitié interne de l'épaisseur de l'émail Atteinte de la JAD	Atteinte de la JAD Début de déminéralisation de la dentine dans le tiers externe	Déminéralisation du tiers externe de la dentine Début de déminéralisation dans le tiers moyen possible	Déminéralisation du tiers moyen de la dentine	Déminéralisation du tiers profond de la dentine
							
							

Source : Muller-Bolla, Courson et Doméjean, « Comprendre la cariologie en 10 points », 2015.

<sup>20</sup> Gugnani et al., « International caries detection and assessment system (icdas): a new concept ».

Les critères d'exclusions étaient les suivants :

- Antécédents infectieux : abcès, fistule
- Antécédents de symptomatologie
- Dent non conservable
- Allergie à l'argent
- Refus des parents

### 2.3 Protocole d'application du FDA

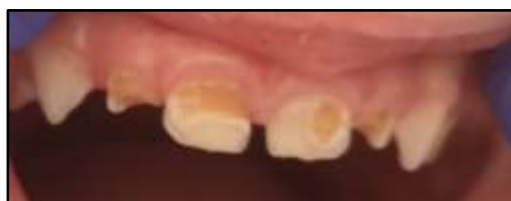Lors de la deuxième séance, qui correspond à la mise en place du FDA, il faut vérifier avec les parents si les conseils d'hygiène et d'alimentation ont bien été appliqués : le traitement par FDA ne sera pas réalisé si l'allaitement se poursuit ou si le brossage n'est pas réalisé correctement.

Dans la grande majorité des cas, l'application de FDA se fera avec l'enfant allongé sur le parent, lui-même allongé sur le fauteuil dentaire pour diminuer l'anxiété de l'enfant. La prise en charge comportementale de l'enfant est essentielle lors de l'application, une variété de stratégies peut être employée, en particulier la technique de distraction : vidéos sur le téléphone portable (musique, dessins animés) ; histoires racontées par le dentiste ou le parent, chansons, etc.

Toutefois, en raison de l'âge du patient, ces techniques ne marchent pas toujours, et la séance peut donc se dérouler dans les pleurs. L'utilisation d'un cale bouche peut alors s'avérer utile, ainsi que la présence d'un deuxième soignant pour que l'acte soit réalisé le plus rapidement possible.

Le premier cas clinique nous montre l'application du fluorure diamine d'argent chez le jeune Sebastian B., âgé de 2 ans, atteint de caries précoces du jeune enfant. Il présente des caries avec atteinte dentinaire sans exposition pulpaire sur ses quatre incisives temporaires maxillaires. Étant donné son jeune âge et son manque de coopération, il a été décidé d'appliquer chez ce jeune enfant le protocole SMART.

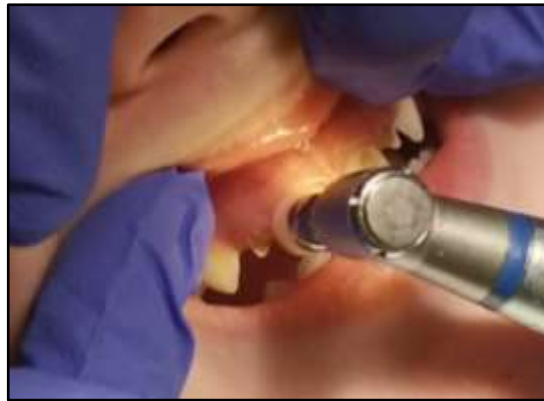Figure 5 : État dentaire lors de la première consultation



Source : Auteur, 2019.

La première étape de la séance d'application du FDA est le nettoyage dentaire à l'aide d'une brosse montée sur un contre-angle.

Figure 6 : Nettoyage dentaire avec une brosse



Source : Auteur, 2019.

Ensuite l'application du FDA peut être réalisée. Après protection des vêtements du patient à l'aide d'un champ, il faut percer l'opercule de la capsule de FDA, et y tremper la micro-brush.

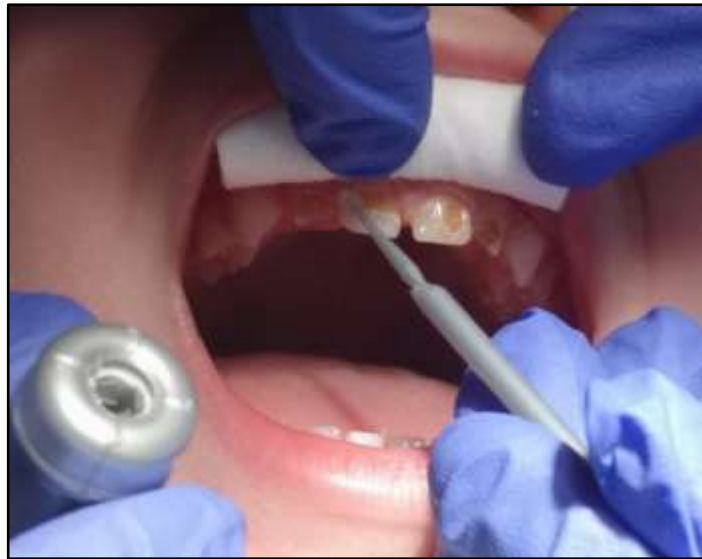Figure 7 : Perçage de l'opercule à l'aide de la micro-brush



Source : Auteur, 2019.

Il faut placer un coton salivaire en vestibulaire et un en palatin pour éviter toute contamination des muqueuses par le FDA, ce qui entraînerait une coloration noire des gencives. Une goutte est mise sur chaque lésion carieuse ; il faut ensuite frotter à l'aide de la micro-brush.

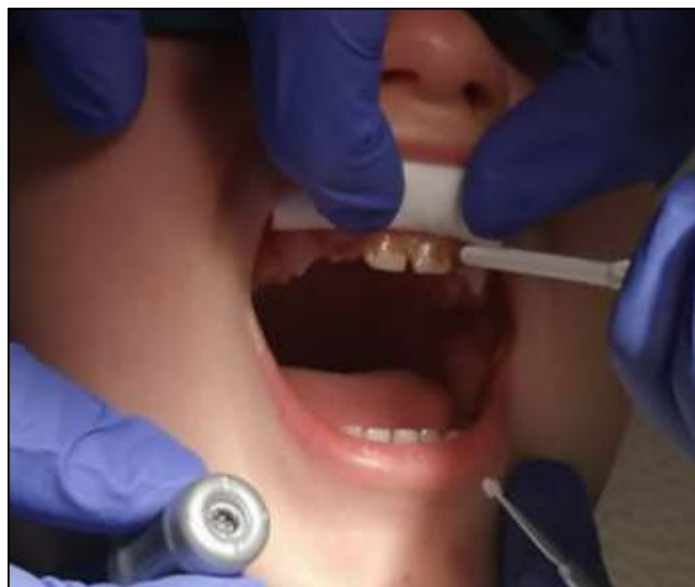Figure 8 : Application de FDA



Source : Auteur, 2019.

Une fois le FDA appliqué, la dent est ensuite séchée (il est possible d'utiliser un dispositif à air comprimé). Si le comportement de l'enfant le permet, il faudrait qu'il garde la bouche ouverte environ une minute.

Figure 9 : Séchage des dents à l'aide d'une seringue à air

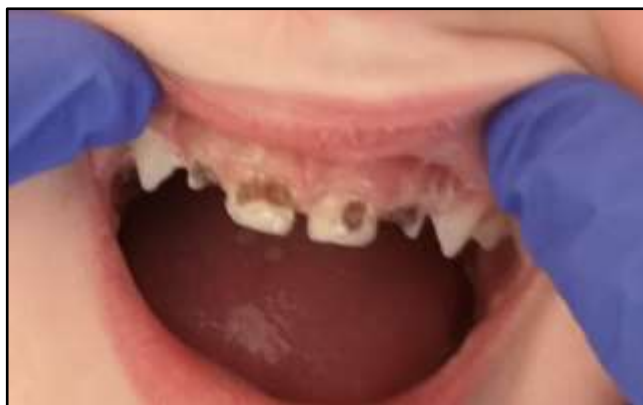

Source : Auteur, 2019.

La dent noircie très rapidement, dans la minute qui suit l'application. Il faut donner un verre d'eau au patient pour faire passer le goût métallique.



Figure 10 : État dentaire à la fin de la séance



Source : Auteur, 2019.

À l'hôpital Bretonneau, il a été décidé de ne pas utiliser la capsule contenant l'iodure de potassium non seulement parce que les résultats esthétiques sont peu satisfaisants, mais aussi parce qu'il pourrait altérer l'adhérence du CVI au FDA<sup>21</sup>. Le CVI sera placé dans une séance ultérieure pour permettre un suivi du patient (le parent sera plus tenté de revenir s'il sait qu'une restauration sera faite au deuxième rendez-vous pour diminuer la coloration noire) et vérifier l'arrêt du processus carieux.

Concernant le choix du CVI, le Fugii II<sup>®</sup> photopolymérisable est mis en place lors d'une séance de contrôle à deux semaines sur les dents postérieures pour un meilleur résultat esthétique<sup>22</sup> (choix d'un CVI photopolymérisable pour une prise plus rapide, donc un soin facilité avec l'enfant), après vérification de la dureté des dents traitées par le FDA à l'aide d'une sonde à pointe mousse. Du Fugii Triage<sup>®</sup> peut également être utilisé, son taux de relargage de fluor est important.

En antérieur, en l'absence de hauteur dentaire suffisante dans certains cas, un système auto mordançant en une étape (SAM 1) et un composite fluide seront appliqués.

Concernant la cotation, à l'hôpital nous cotons un détartrage.

---

<sup>21</sup> Koizumi, Hamama, et Burrow, « Effect of a silver diamine fluoride and potassium iodide-based desensitizing and cavity cleaning agent on bond strength to dentine ».

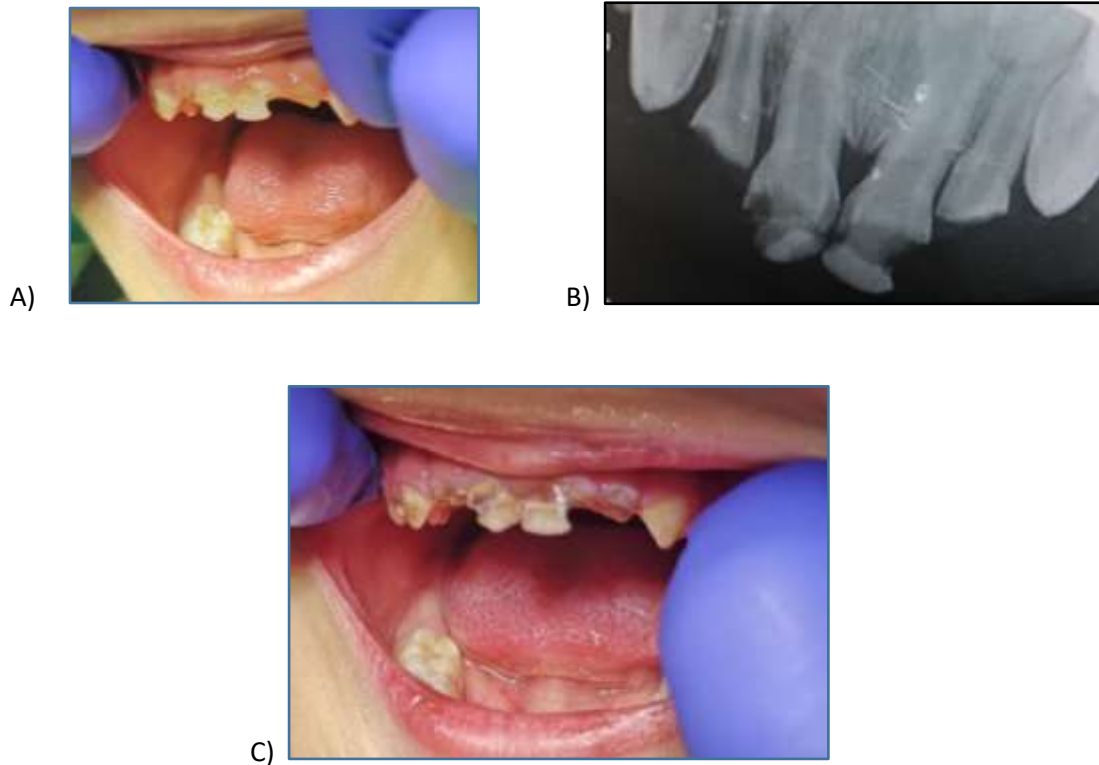
<sup>22</sup> Attal, « Les ciments verres ionomères (CVI) ».

## 2.4 Cas cliniques

Voici d'autres cas cliniques d'application de FDA :

- Mlle Aicha. N., âgée de 3 ans, qui présente des caries précoces du jeune enfant sur les incisives temporaires maxillaires :

Figure 11 : A) Vue clinique lors de la première consultation. B) Radiographie lors de la première consultation. C) Vue clinique après la séance d'application du FDA.

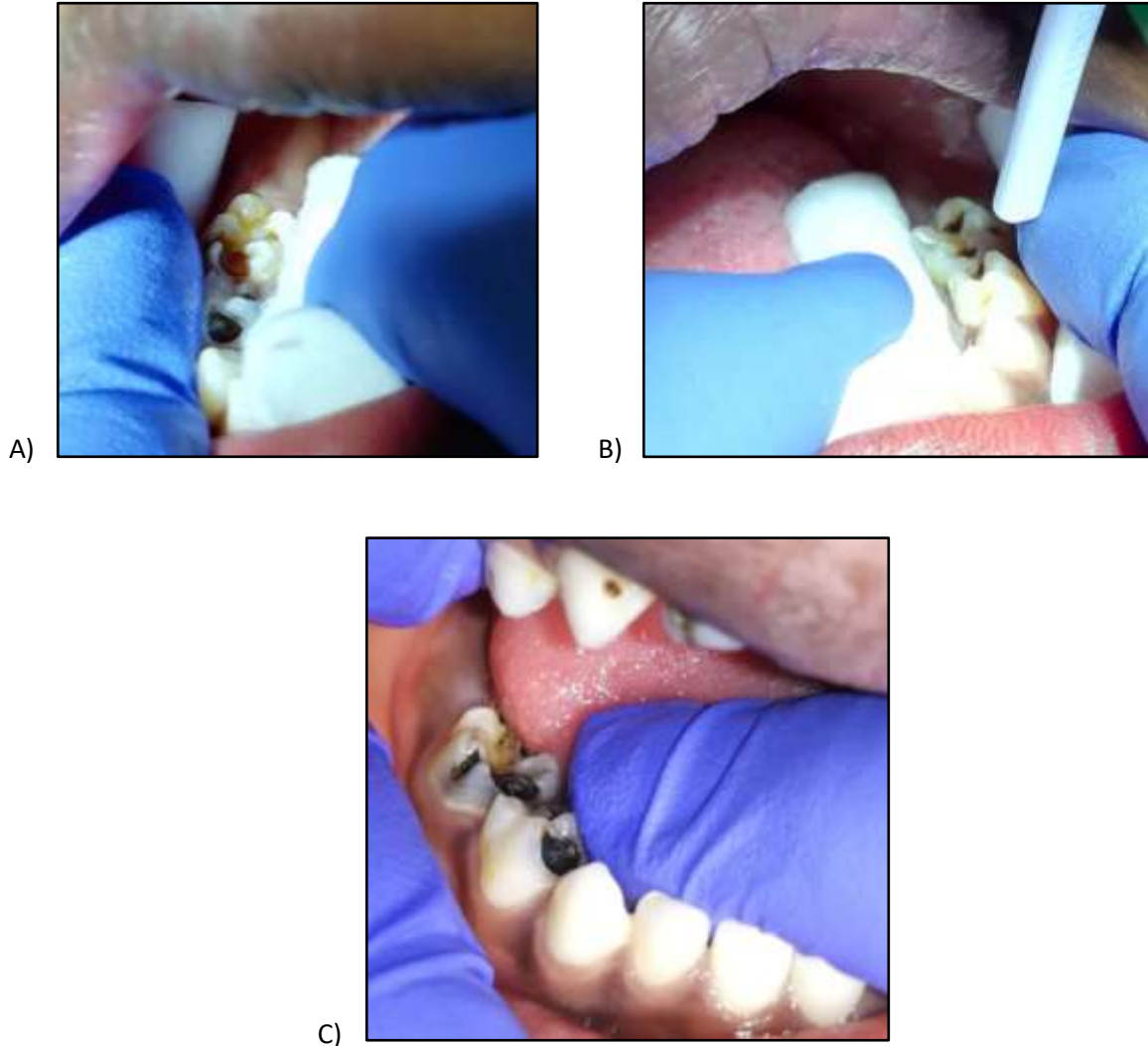


Source : Auteur, 2019.

- M. Mohamed D., âgé de 4 ans, atteint de caries précoces du jeune enfant, atteignant également les molaires temporaires mandibulaires :

Figure 12 : Vue clinique sur molaires temporaires

A) Vue clinique avant l'application de FDA du côté droit. B) Vue clinique avant l'application de FDA du côté gauche. C) Vue clinique après l'application de FDA.



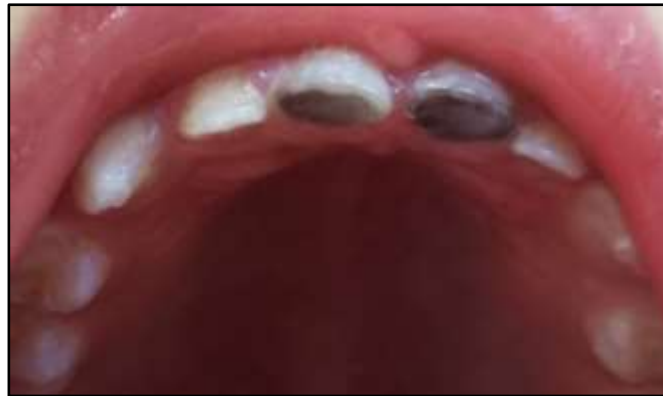Source : Auteur, 2019.

## 2.5 Application d'un SAM

En antérieur, la perte de substance peut être importante et une restauration au CVI n'est pas toujours possible à cause d'un manque de rétention qui entraînerait une perte de la restauration. À l'hôpital Bretonneau, pour contourner ce problème, nous utilisons un SAM 1 puis un composite fluide.

En voici un exemple, avec la jeune patiente Yasmine A., âgée de 2 ans, qui présente des caries sur ses 2 incisives maxillaires.

Figure 13 : Deuxième séance à 15 jours, mise en place du SAM et du composite fluide



Source : Auteur, 2019.

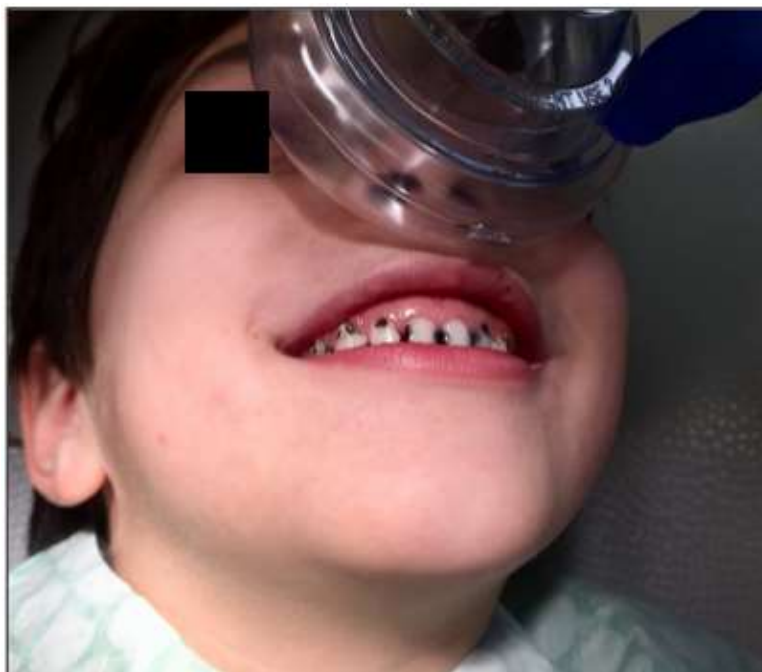La coloration de la dent est grise avec le composite fluide, mais l'esthétique est cependant supérieure à l'absence de restauration.

## 2.6 Application du ciment verre ionomère

Sur les dents postérieures, le CVI est indiqué.

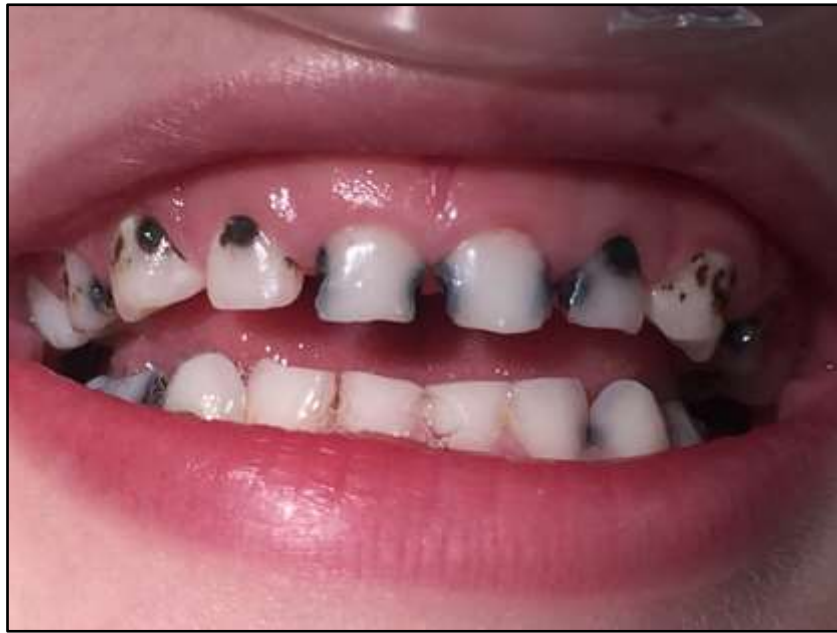- Le jeune Youcef X., âgé de 4 ans et atteint d'autisme, présente des caries précoces du jeune enfant généralisées à l'ensemble de ses dents temporaires. Les restaurations au CVI ont été réalisées sous sédation consciente au MEOPA.

Figure 14 : Youcef au début de la séance d'application du FDA



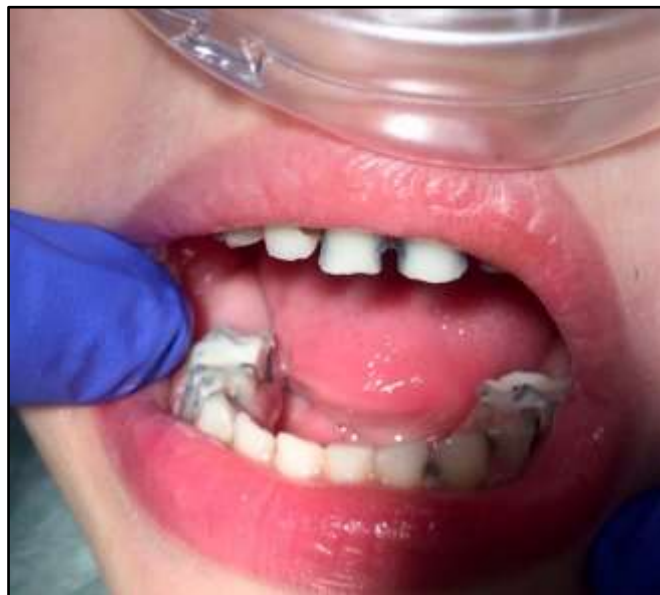Source : Auteur, 2019.

Figure 15 : État dentaire au début de la séance



Source : Auteur, 2019.

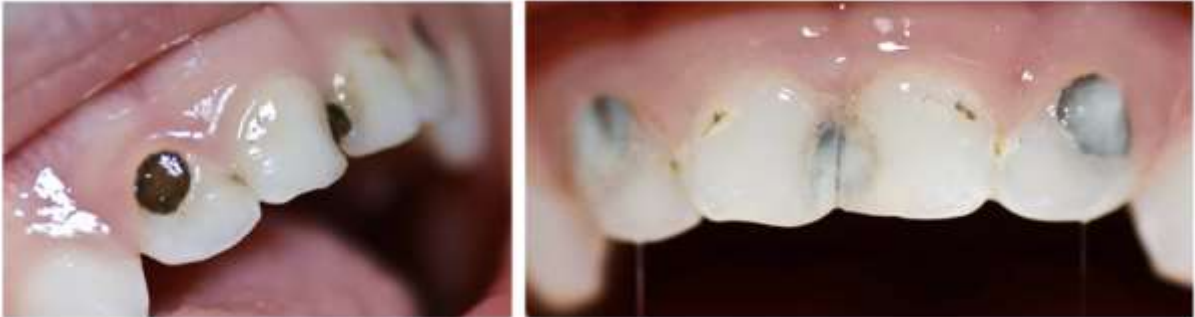Figure 16 : Mise en place du CVI sur les molaires temporaires



Source : Auteur, 2019.

- Voici l'exemple d'un cas de pose de CVI en antérieur :

Figure 17 : Photographies issues de la seconde séance, avant (photographie de gauche) et après réalisation de CVI définitifs (photographie de droite)

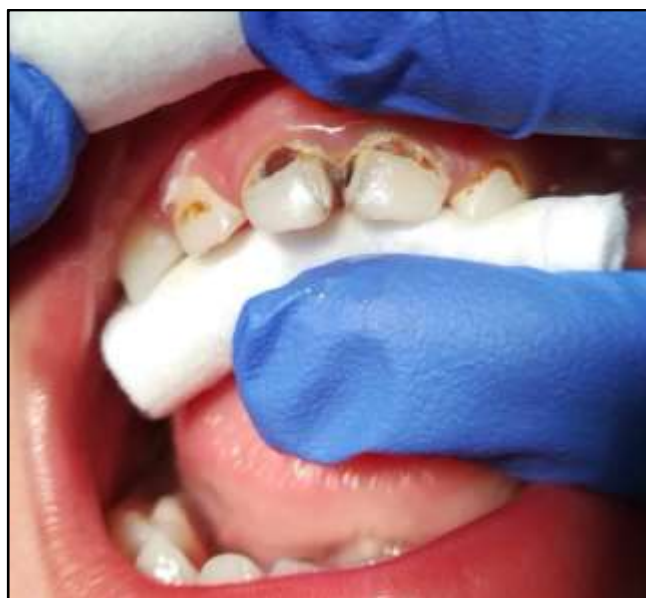

Source : Fanget, « Le fluorure diamine d'argent : intérêts en odontologie pédiatrique », 2018.

## 2.7 Suivi

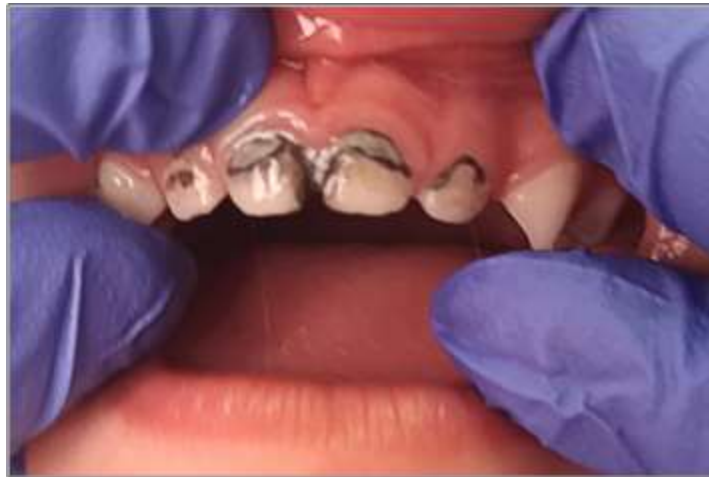Les patients sont suivis régulièrement de manière à savoir s'il est nécessaire d'effectuer une ré-application de FDA (contrôle de la dureté grâce au passage d'une sonde sur les zones traitées par FDA) et pour contrôler l'hygiène bucco-dentaire et l'alimentation (maîtrise des facteurs de risques carieux). Le premier rendez-vous de contrôle est à 15 jours, puis à 3 mois. Ensuite l'enfant est revu tous les 6 mois. La surveillance clinique et radiographique régulière est indispensable pour évaluer l'arrêt ou la progression des lésions carieuses.

Figure 18 : Mohamed T., âgé de 3 ans, vue clinique avant l'application du FDA



Source : Auteur, 2019.

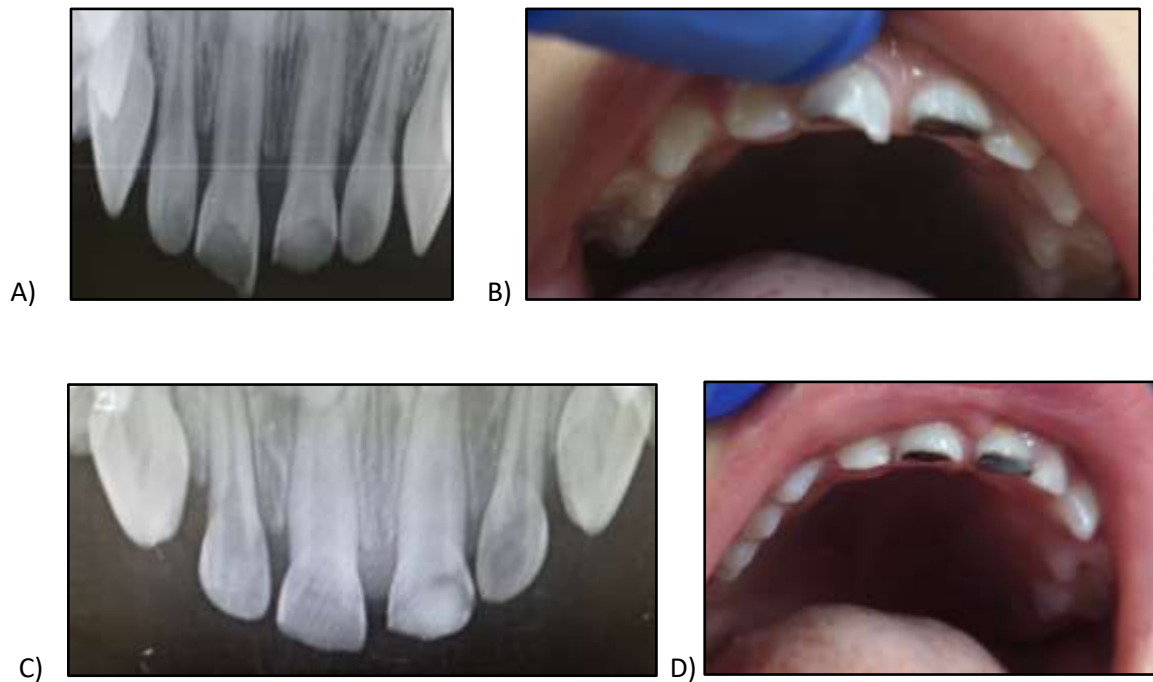
Figure 19 : Séance de contrôle, ici à 3 mois (FDA et CVI sur les 4 incisives temporaires maxillaires)



Source : Auteur, 2019.

Figure 20 : Yasmine A., âgée de 2 ans, jour de l'application du FDA

A) Mordu occlusal initial. B) Application du FDA. C) Mordu occlusal de contrôle à 6 mois. D) FDA à 6 mois.



Source : Auteur, 2020.

## 3 : Discussion et retours d'expérience

---

### 3.1 Ressenti du praticien

La plupart des familles qui viennent au service d'Odontologie Pédiatrique de l'hôpital Bretonneau se sont souvent présentées dans plusieurs cabinets qui les ont refusées à cause de l'âge de leur enfant ou du manque de coopération de ce dernier.

C'est le cas par exemple, d'une maman et de son enfant d'à peine 2 ans, qui s'étaient rendus dans plusieurs cabinets libéraux et hôpitaux aux très longues listes d'attente. L'enfant présentait des caries précoces du jeune enfant sur toutes ses dents temporaires et avait de fortes douleurs selon les dires de la maman. Cette dernière était vraiment désespérée lorsqu'elle s'est présentée aux urgences d'Odontologie Pédiatrique de l'hôpital Bretonneau. L'avulsion des 4 incisives maxillaires a dû être réalisée à l'aide d'une prémédication, mais du FDA a été appliqué sur ses 4 incisives mandibulaires en temporisation. La maman était très motivée, nous aidait énormément pendant les soins, ainsi qu'au niveau de la gestion des facteurs de risques carieux de son enfant à la maison. Elle a été adressée en anesthésie générale pour le reste des soins. Mais la mise en place du FDA a pu permettre d'initier une prise en charge, de temporiser les dents postérieures et surtout de sensibiliser le parent à son rôle quant à la gestion des facteurs de risques. Cet exemple de parent motivé et collaborateur n'est pas le seul auquel j'ai assisté, et j'ai trouvé cela au plus haut point enrichissant dans cette expérience.

Les séances d'application de FDA sont des séances rapides, mais pas forcément facile comme l'enfant n'est pas toujours coopérant. C'est pourquoi une aide opératoire au fauteuil est indispensable.

Nous notons ces dernières années une recrudescence des caries précoces du jeune enfant<sup>23</sup>. Nous pouvons nous poser la question de pourquoi une telle ré-augmentation de ce type de carie, alors qu'à notre époque l'information est plus accessible que jamais. Ce taux augmente chez les patients de l'hôpital Bretonneau (globalement, c'est une population précaire avec un niveau socio-économique bas et ne parlant pas toujours français), on peut alors se demander quel rôle joue les PMI (Protection Maternelle et Infantile) dans l'information et la prévention carieuse auprès des mères. Nous avons aussi une hausse de ces caries dans les cabinets de pédodontie, où le niveau socio-économique des patients est plus élevé. Quelque soit la cause de ce retour des caries précoces du jeune enfant, l'intérêt

---

<sup>23</sup> American academy of pediatric dentistry, « Policy on early childhood caries (ecc): classifications, consequences, and preventive strategies ».



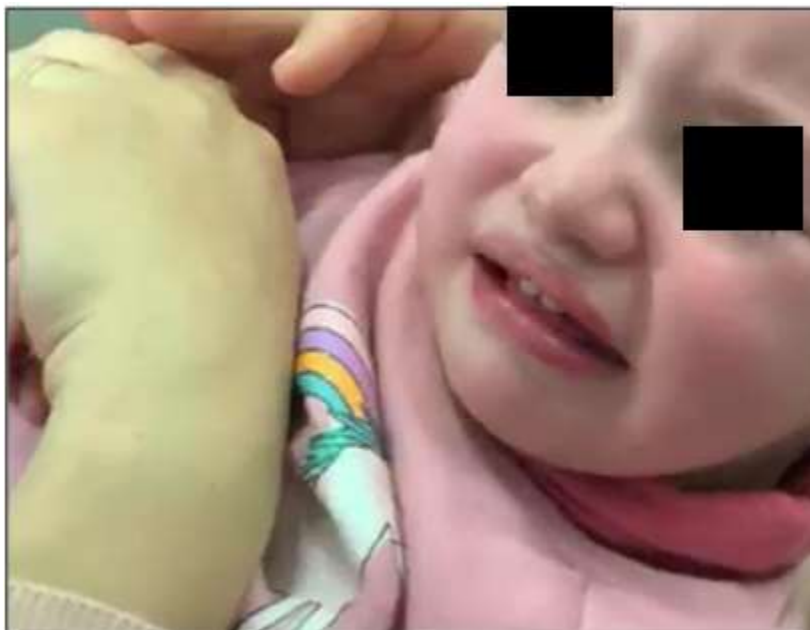du FDA est plus que jamais important, pour stopper les lésions carieuses en attendant une diminution des facteurs de risques et une prise en charge adaptée.

### 3.2 Ressenti des enfants et des parents

Bien évidemment, l'enfant n'a pas la capacité d'exprimer son ressenti sur le soin en raison de son jeune âge. La séance se déroule souvent dans les pleurs, mais c'est une contestation de l'enfant qui est contraint à recevoir un soin, qui ne peut pas bouger et doit ouvrir la bouche, l'acte étant indolore en soi.

Ce qui est intéressant de noter, c'est qu'une fois l'application réalisée, nous constatons souvent que l'enfant fait une grimace lorsqu'il ferme la bouche. En effet, le goût légèrement métallique est assez désagréable. C'est pourquoi un verre d'eau est aisément proposé à l'enfant à la fin du soin. Et dans la majorité des cas, une fois la contrariété passée, les enfants retrouvent le sourire avant de quitter le box. Ce moment étant particulièrement gratifiant en tant que soignant.

Figure 21 : Mlle Neyla I., tout de suite après l'application de FDA



Source : Auteur, 2019.

Concernant les parents, la question qui revenait le plus souvent au premier rendez-vous était celle relative à l'esthétique. L'aspect esthétique d'une restauration est une préoccupation importante pour

eux ainsi que pour la qualité de vie des enfants<sup>2425</sup>. La mise en place d'une restauration au CVI sur le FDA noir, incite les parents à avoir de plus en plus recours à cette thérapeutique et permet d'élargir les possibilités thérapeutiques du FDA.

La fiche d'informations leur est montrée pour qu'ils visualisent bien la coloration noire due au FDA. Cela n'a été un frein chez aucun de mes patients, tous étant conscients que la santé dentaire de leur enfant primait sur l'aspect esthétique des dents.

Lors de la séance d'application, à chaque fois les parents avaient réduit les facteurs de risques carieux, même si ce n'était que partiel. Par exemple, une maman qui donnait matin et soir un biberon à son enfant avait réussi à ne le faire que le matin, avec brossage après le biberon. Beaucoup de parents faisaient de réels efforts sur le brossage, de sorte qu'une nette diminution de plaque était notable. Les parents étaient motivés et impliqués pour le soin de leur enfant.

De plus, pendant l'application de FDA, ils étaient d'une grande aide pour distraire leur enfant, ou pour aider à le maintenir pour que le soin se déroule le plus facilement possible. Là encore, c'est un moment gratifiant pour le parent que de voir son enfant bénéficier d'un soin indolore qui marque la fin d'une errance médicale.

### 3.3 Synthèse

Le tableau ci-dessous correspond à la synthèse des différents patients, des techniques utilisées et des résultats obtenus :

Tableau 1 : Patients ayant reçu une application de FDA ou le protocole SMART

Patients	Âge	Caries	FDA ou SMART	Suivi
Y. A.	2 ans	4 incisives maxillaires	1 application de FDA + composite fluide à 15 jours.	Rien à signaler à 3 mois, ni à 6 mois.
K. O.	3 ans	4 incisives maxillaires	1 application de FDA + composite fluide à 15 jours.	Contrôle à 6 mois ; Abcès sur la 61. Dureté au passage de la sonde sur les autres incisives.
Y. X.	4 ans	16 dents cariées	1 application de FDA sous MEOPA + pose de CVI Fugii II® sur les dents postérieures sous MEOPA le jour même.	Patient perdu de vue.

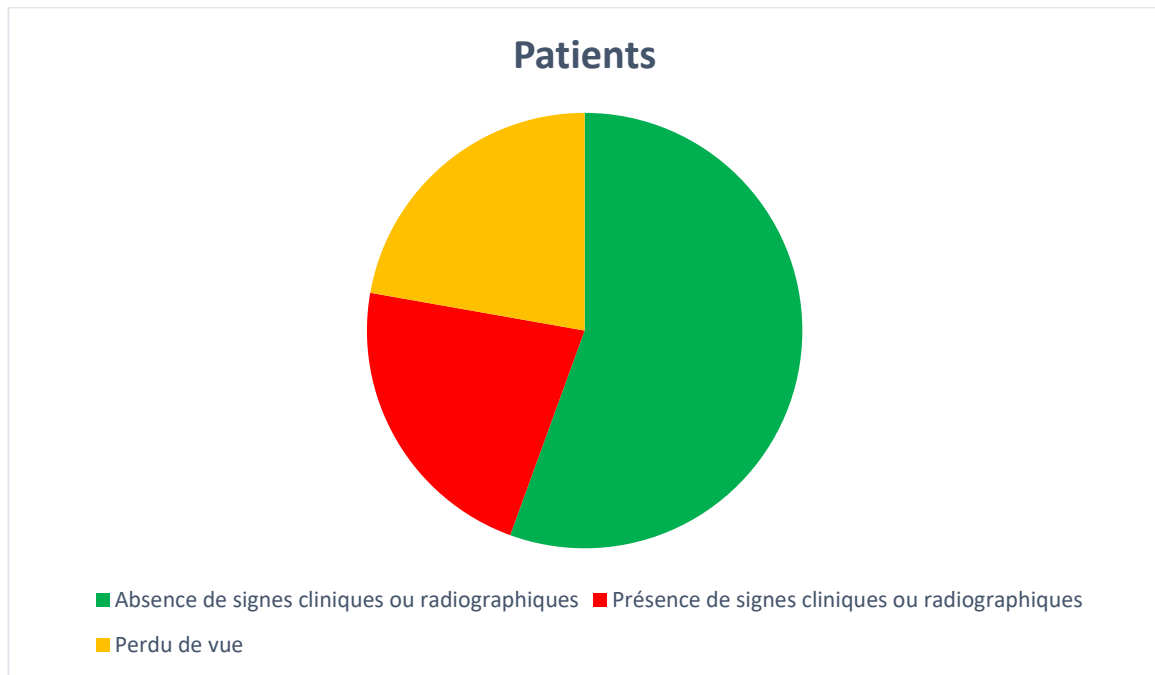
<sup>24</sup> Zhao et al., « Effect of silver diamine fluoride and potassium iodide treatment on secondary caries prevention and tooth discolouration in cervical glass ionomer cement restoration ».

<sup>25</sup> Bagher et al., « Parental acceptance of the utilization of silver diamine fluoride on their child's primary and permanent teeth ».

S. B.	2 ans	4 incisives maxillaires	1 application de FDA.	Contrôle à 15 jours, rien à signaler.
A. N.	3 ans	10 dents cariées	1 application de FDA + pose d'un CVI Triage® à 15 jours sur les dents postérieures.	Contrôle à 1 mois, perte d'un CVI en postérieur, refait lors du contrôle.
D. M.	3 ans	4 deuxièmes molaires temporaires cariées	1 application de FDA + pose de CVI Fugi II® à 15 jours.	Contrôle à 3 mois, rien à signaler.
M. T.	3 ans	4 incisives maxillaires cariées	1 application de FDA.	Le patient ne s'est pas présenté au deuxième rendez-vous.
N. I.	2 ans	4 deuxièmes molaires temporaires cariées	1 application de FDA + pose de CVI Fugi II® à 15 jours.	2 semaines après la patiente s'est plainte de douleurs ; est venue aux urgences (cellulite).
A. S.	2 ans	Caries sur toute la denture + douleurs secteur incisif maxillaire (extraction des 4 incisives maxillaires)	1 application de FDA sur les 4 incisives mandibulaires.	Contrôle à 3 mois, rien à signaler. Adressé en anesthésie générale pour la suite des soins.

Source : Auteur, 2020.

Figure 22 : Graphique sectoriel de l'utilisation de FDA chez les patients de Bretonneau



Source : Auteur, 2020.

Sur l'ensemble des patients présents dans le tableau et le graphique, on note une majorité de cas où l'évolution est favorable (cinq patients sur neuf, soit 55,5 %), sans symptomatologie ni signes cliniques et radiographiques associés.

Deux patients sur les neuf ont présentés des signes infectieux (un abcès et une cellulite). Le délai de prise en charge pour une restauration pérenne a probablement été trop long et l'arrêt de la carie n'a pas suffi à enrayer le processus infectieux.

Enfin, deux patients sur neuf ont été perdus de vue (soit 22,2 %).

Les patients qui se présentent à l'hôpital Bretonneau ont généralement des moyens financiers limités ; et pour eux les frais des cabinets libéraux sont inabordables. Le contexte socio-économique de ces patients les rend de plus en plus demandeurs de ce type de technique rapide, efficace, de temporisation, en attendant que l'enfant soit apte à recevoir des soins classiques.

En dehors des hôpitaux également, cela s'avère très utile, notamment à la campagne où les délais d'attente peuvent être très long.

Ce protocole permet de diminuer le recours à l'anesthésie générale, de mettre en place un suivi et une communication avec l'enfant et les parents. C'est un réel enjeu de santé publique.

### 3.4 Restaurations classiques<sup>26</sup>

Bien que ces traitements ne soient pas nécessairement la restauration finale, ils peuvent améliorer considérablement la qualité de vie du patient et servir de restauration provisoire efficace. Alternativement, ils peuvent faire gagner du temps jusqu'à ce que l'enfant soit plus âgé et puisse accepter la mise en place d'une restauration définitive (résine composite, moule Odus®, CPP...), sans avoir besoin de sédation. L'objectif est de réintégrer ces patients dans le parcours de soin classique. L'Association Canadienne des Hygiénistes dentaires (ACHD)<sup>27</sup> recommande que le FDA soit utilisé à titre de thérapie provisoire chez les enfants et qu'il soit surveillé jusqu'à ce qu'un traitement permanent soit offert. Il permet de contrôler la progression de la carie grâce au FDA et une reminéralisation grâce au ciment verre ionomère.

### 3.5 Avenir et Hypominéralisation Molaire-Incive<sup>28</sup> ?

L'Hypominéralisation Molaire-Incive (MIH) se définit comme une anomalie qualitative de l'émail atteignant une à quatre molaires permanentes, associée ou non à l'atteinte des incisives permanentes avec une sévérité très variable pour un même type de dents. Sa présence augmente le risque de lésions carieuses du fait de cet émail hypominéralisé.

L'Hypominéralisation molaire-incisive est une affection cliniquement difficile à traiter qui touche de 20 % à 40 % des premières molaires permanentes nouvellement éruptées chez les enfants. Historiquement, la restauration des molaires affectées par la MIH a nécessité des interventions invasives et coûteuses. L'émergence d'un traitement mini-invasif révolutionne l'approche clinique du traitement efficace et efficient des molaires atteintes de MIH. Ces acteurs sont le fluorure d'argent diamine (FDA) et le ciment verre ionomère de haute viscosité (CVIHV).

Beaucoup d'enfants et de jeunes adultes se présentent au cabinet dentaire avec cette condition souvent douloureuse et compliquée. Selon la gravité du problème, les molaires affectées par la MIH sont traditionnellement traitées avec des scellements de sillons et des obturations à base de résine, des couronnes en acier inoxydable (coiffes pédodontiques préformées, CPP), ou même avec des techniques chirurgico-orthodontiques avec extraction de la première molaire permanente et mise en place de la deuxième molaire permanente par mésialisation spontanée. Des procédures simples,

---

<sup>26</sup> Saber, El-Housseiny, et Alamoudi, « Atraumatic restorative treatment and interim therapeutic restoration: a review of the literature ».

<sup>27</sup> Farmer, Singhal, et Quiñonez, « Efficacité, sécurité, et acceptation de la thérapie au fluorure d'argent diamine et son incidence sur la pratique de l'hygiène dentaire : exposé de position et énoncé de l'association canadienne des hygiénistes dentaires ».

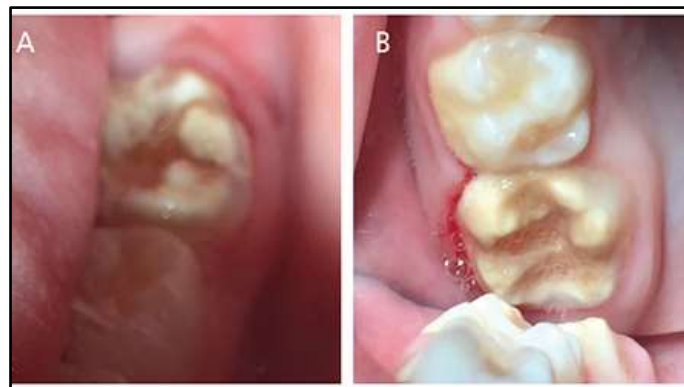
<sup>28</sup> Courson et Muller-Bolla, « Hypominéralisation molaire-incisive ».

comme la pose de sealents à base de résine, peuvent s'avérer difficiles à réaliser car l'émail ne peut être correctement rincé et séché sans provoquer de douleur importante. L'anesthésie profonde s'avère souvent difficile, voire impossible à réaliser, même lorsque l'oxyde nitreux et la sédation orale sont utilisés.

Aux fins du présent article<sup>29</sup>, l'accent sera mis sur les dents affectées par la MIH ayant des antécédents d'hypersensibilité et de caries traitées par une approche d'ART à effraction minimale, qui comprend l'application de 38 % de FDA et la restauration par CVIHV : la technique SMART.

Dans ce cas clinique, un garçon de 7 ans extrêmement anxieux s'est présenté pour un examen clinique. Il avait des antécédents de douleurs intenses sur les molaires permanentes, ce qui rendait difficile l'alimentation, l'absorption de liquide et le brossage des dents postérieures. L'examen a révélé une MIH sévère et des caries touchant les quatre premières molaires permanentes (voir figure 20 A et B, et figure 21), avec des scores variant de 1 à 4 dans le Système ICDAS, ainsi que des caries pulpaire sur les deuxièmes molaires temporaires mandibulaires droites et des lésions ICDAS 3 en distal de sa première molaire temporaire mandibulaire gauche. Les options de traitement des molaires MIH ont fait l'objet de longues discussions avec le père du patient, notamment : 1) la sédation orale consciente (MEOPA) ; 2) le recours à un chirurgien oral ; 3) ou des applications de FDA et pose de restaurations thérapeutiques provisoires avec CVIHV.

Figure 23 : A et B. Présentation clinique initiale d'un enfant de 7 ans présentant une Hypominéralisation sévère de ses premières molaires permanentes (MIH).

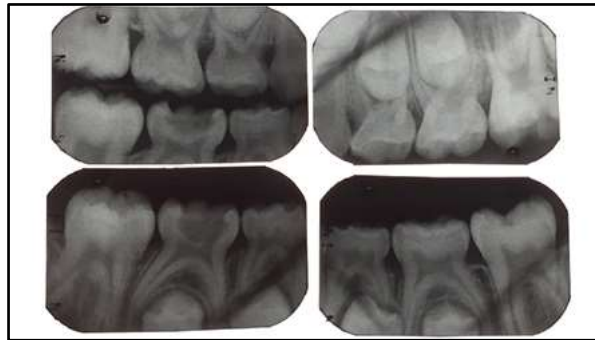


Source : McLean, « Minimal invasive treatment for molar incisor hypomineralization », 2018.

---

<sup>29</sup> MacLean, « Minimally Invasive Treatment for Molar Incisor Hypomineralization ».

Figure 24 : Radiographies initiales d'un enfant de 7 ans avec Hypominéralisation sévère de ses premières molaires permanentes (MIH)



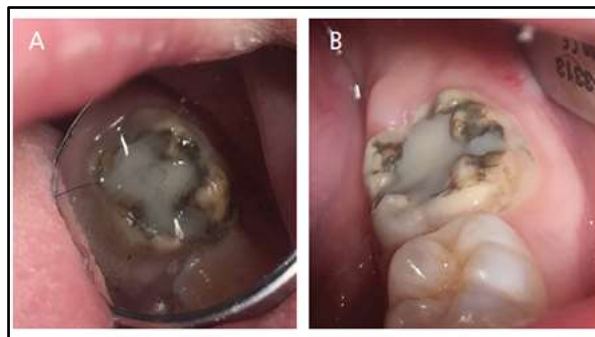
Source : McLean, « Minimal invasive treatment for molar incisor hypomineralization », 2018.

Le père du patient a décidé d'opter pour la thérapeutique avec le FDA.

Le patient est revenu au bout de quatre semaines ; lui et son père ont signalé une amélioration spectaculaire des symptômes du patient. Ses quatre premières molaires permanentes ont été traitées avec l'approche ART et restaurées avec CVIHV. Des restaurations définitives ont été placées sur ses molaires temporaires. Le patient est revenu 10 mois plus tard et ses restaurations CVIHV ont bien résisté. Le patient et son père ont tous deux déclaré qu'il n'avait plus de douleur ou de sensibilité liées aux dents (figure 22). De plus, il savait que ces dents auraient probablement besoin de restaurations complètes à l'avenir (résine composite, inlay, overlay par exemple).

Figure 25 : A et B. Présentation clinique lors du rendez-vous de suivi de 10 mois de l'enfant de 7 ans traité au FDA à 38 % et au ciment ionomère verre haute viscosité (Fuji EQUIA Forte®)

Le patient a signalé une amélioration marquée des symptômes d'hypersensibilité (A). Notez l'amélioration de la santé gingivale maintenant que le patient peut tolérer le brossage de dents (B).



Source : McLean, « Minimal invasive treatment for molar incisor hypomineralization », 2018.

Lors de l'utilisation de cette technique, certains cliniciens déconseillent d'ajouter de l'iodure de potassium pour tenter de réduire les taches, car des études ont montré que l'ajout d'iodure de potassium réduit l'efficacité du FDA et produit quand même des taches perceptibles à long terme<sup>30, 31</sup>. La technique SMART combinant le FDA et CVIHV représentent un traitement mini-invasif révolutionnaire pour le MIH qui mérite une place dans le répertoire de tout praticien.

---

<sup>30</sup> Zhao et al., « Effect of silver diamine fluoride and potassium iodide treatment on secondary caries prevention and tooth discolouration in cervical glass ionomer cement restoration ».

<sup>31</sup> Li et al., « Randomized clinical trial on arresting dental root caries through silver diammine fluoride applications in community-dwelling elders ».



## Conclusion

---

L'application d'une solution Fluorure Diamine d'Argent à 38 % est une méthode simple et peu coûteuse, qui ne nécessite ni la coopération du patient ni la formation complexe du professionnel de la santé.

Cette approche peut être très utile comme alternative aux méthodes préventives plus coûteuses dans les communautés aux ressources limitées.

Le protocole SMART à savoir : une combinaison de Technique de Restauration Atraumatique (ART) et d'application de FDA est facile à mettre en place, notre expérience à Bretonneau le prouve.

Cette technique est accessible à n'importe quel praticien, spécialisé ou non, et peut vraiment permettre un début de prise en charge et de conscience de ces petits patients et de leurs familles en attente d'une solution.

En 2020, le FDA devrait donc naturellement venir enrichir l'arsenal thérapeutique dentaire existant dans les services hospitaliers mais également dans les cabinets libéraux, notamment dans les cabinets plus isolés, en campagne et plus encore aujourd'hui dans le contexte aussi particulier que nous vivons cette année suite à la pandémie de Covid 19.

En effet, l'utilisation du FDA peut très bien se passer de rotatif (utilisation d'une brosse à dent classique à la place) et ne nécessite pas l'utilisation d'aérosol ! Ce fut d'ailleurs un des seuls et rares soins, sauf urgence, réalisé dans le service de Bretonneau en pédodontie pendant la période de confinement.

Mais l'utilisation du FDA ne doit pas s'arrêter là ! En effet, cette technique peut parfaitement s'adapter à d'autres populations de patients en demande de prise en charge, à savoir : les patients handicapés, anxieux voire phobiques sévères en échec de soins, les patients à mobilité réduite ou les patients de gériatrie pour lesquels une installation au fauteuil et donc des soins dits « conventionnel » peuvent s'avérer très difficiles.

On pourra ainsi aisément conclure que le FDA et le protocole SMART ont donc aujourd'hui, plus que jamais, une place de choix dans l'arsenal thérapeutique en réponse à un véritable besoin de santé publique.

## Bibliographie

---

- American academy of pediatric dentistry. « Chairside guide : silver diamine fluoride in the management of dental caries lesions ». *Pediatric dentistry* 39, n° 6 (2017): 478-79.
- American academy of pediatric dentistry. « Policy on early childhood caries (ecc) : classifications, consequences, and preventive strategies ». *Pediatric dentistry* 39, n°6 (2017): 59-61.
- American academy of pediatric dentistry. « Use of silver diamine fluoride for dental caries management in children and adolescents, including those with special health care needs ». *Pediatric dentistry* 39, n° 6 (2017): 146-55.
- Attal, J.-P. « Les ciments verres ionomères (CVI) ». Support de cours. Université Paris Descartes, 2010.
- Bagher, S. M., H. J. Sabbagh, S. M. AlJohani, G. Alharbi, M. Aldajani, et H. Elkhodary. « Parental acceptance of the utilization of silver diamine fluoride on their child's primary and permanent teeth ». *Patient preference and adherence* 13 (2019): 829-35;  
<https://doi.org/10.2147/PPA.S205686>.
- Chu, C. H., et E. C. M. Lo. « Microhardness of dentine in primary teeth after topical fluoride applications ». *Journal of dentistry* 36, n° 6 (2008): 387-91.  
<https://doi.org/10.1016/j.jdent.2008.02.013>.
- Chu, C. H., E. C. M. Lo, et H. C. Lin. « Effectiveness of silver diamine fluoride and sodium fluoride varnish in arresting dentin caries in Chinese pre-school children ». *Journal of dental research* 81, n° 11 (2002): 767-70. <https://doi.org/10.1177/0810767>.
- Chu, C. H., L. Mei, C. J. Seneviratne, et E. C. M. Lo. « Effects of silver diamine fluoride on dentine carious lesions induced by streptococcus mutans and actinomyces naeslundii biofilms ». *International journal of paediatric dentistry* 22, n° 1 (2012): 2-10. <https://doi.org/10.1111/j.1365-263X.2011.01149.x>.
- Courson, F, et M Muller-Bolla. « Hypominéralisation molaire-incisive ». In *EMC. Médecine buccale*. [23-400-A-10]. Elsevier Masson, 2018.  
[https://www-em-premium-com.ezproxy.u-paris.fr/showarticlefile/1261713/23-941819\\_plus.pdf](https://www-em-premium-com.ezproxy.u-paris.fr/showarticlefile/1261713/23-941819_plus.pdf)
- Crystal, Y. O., et R. Niederman. « Silver diamine fluoride treatment considerations in children's caries management ». *Pediatric dentistry* 38, n° 7 (2016): 466-71.
- Fa, B. A., J. A. Jew, A. W.-J. Wong, et D. A. Young. « Silver modified atraumatic restorative technique (smart): an alternative caries prevention tool ». *Stomatology edu journal* 3, n°3-4 (2016).  
[https://doi.org/10.25241/STOMAEDUJ.2016.3\(3-4\).ART.15](https://doi.org/10.25241/STOMAEDUJ.2016.3(3-4).ART.15)

- Farmer, J. W., S. Singhal, et C. Quiñonez. « Efficacité, sécurité, et acceptation de la thérapie au fluorure d'argent diamine et son incidence sur la pratique de l'hygiène dentaire : exposé de position et énoncé de l'association canadienne des hygiénistes dentaires ». Université de Toronto, 2018. [https://files.cdha.ca/profession/resources/cjdh\\_v52n3-SDF-FR.pdf](https://files.cdha.ca/profession/resources/cjdh_v52n3-SDF-FR.pdf).
- Fung, M. H. T., D. Duangthip, M. C. M. Wong, E. C. M. Lo, et C. H. Chu. « Randomized clinical trial of 12% and 38% silver diamine fluoride treatment ». *Journal of dental research* 97, n° 2 (2018): 171-78. <https://doi.org/10.1177/0022034517728496>.
- Gebhard, C. « Les ciments verres ionomères en odontologie conservatrice : données actuelles ». Thèse d'exercice, Université de Lorraine, 2016. <https://hal.univ-lorraine.fr/hal-01931981>.
- Gemert-Schriks, M. C. M. van, W. E. van Amerongen, J. M. ten Cate, et I. H. A. Aartman. « Three-year survival of single- and two-surface ART restorations in a high-caries child population ». *Clinical oral investigations* 11, n° 4 (2007): 337-43. <https://doi.org/10.1007/s00784-007-0138-8>.
- Gugnani, N., I. K. Pandit, N. Srivastava, M. Gupta, et M. Sharma. « International caries detection and assessment system (icdas) : a new concept ». *International journal of clinical pediatric dentistry* 4, n° 2 (2011): 93-100. <https://doi.org/10.5005/jp-journals-10005-1089>.
- Koizumi, H., H. H. Hamama, et M. F. Burrow. « Effect of a silver diamine fluoride and potassium iodide-based desensitizing and cavity cleaning agent on bond strength to dentine ». *International journal of adhesion and adhesives* 68 (2016): 54-61. <https://doi.org/10.1016/j.ijadhadh.2016.02.008>.
- Li, R., E. C. M. Lo, B. Y. Liu, M. C. M. Wong, et C. H. Chu. « Randomized clinical trial on arresting dental root caries through silver diamine fluoride applications in community-dwelling elders ». *Journal of dentistry* 51 (2016): 15-20. <https://doi.org/10.1016/j.jdent.2016.05.005>.
- MacLean, J. « Minimally Invasive Treatment for Molar Incisor Hypomineralization ». *Decisions in Dentistry* (blog). Consulté le 1 septembre 2020. <https://decisionsindentistry.com/article/minimally-invasive-treatment-for-molar-incisor-hypomineralization/>.
- Maclean, J. « Silver Diamine Fluoride & Glass Ionomer Cement ». 2018. <http://todsmeeting.com/wp-content/uploads/Silver-is-the-New-Black-Improving-Your-Practice-With-Silver-Diamide-Fluoride-Handout.pdf>
- Mei, M. L., L. Ito, Y. Cao, Q. L. Li, C. H. Chu, et E. C. M. Lo. « The inhibitory effects of silver diamine fluorides on cysteine cathepsins ». *Journal of dentistry* 42, n° 3 (2014): 329-35. <https://doi.org/10.1016/j.jdent.2013.11.018>.
- Mei, M. L., L. Ito, Y. Cao, Q. L. Li, E. C. M. Lo, et C. H. Chu. « Inhibitory effect of silver diamine fluoride on dentine demineralisation and collagen degradation ». *Journal of dentistry* 41, n° 9 (2013): 809-17. <https://doi.org/10.1016/j.jdent.2013.06.009>.

- Mei, M. L., Q. L. Li, C. H. Chu, C. K. Y. Yiu, et E. C. M. Lo. « The inhibitory effects of silver diamine fluoride at different concentrations on matrix metalloproteinases ». *Dental materials* 28, n° 8 (2012): 903-8. <https://doi.org/10.1016/j.dental.2012.04.011>.
- Mei, M. L., E. C.-M. Lo, et C.-H. Chu. « Clinical use of silver diamine fluoride in dental treatment ». *Compendium of continuing education in dentistry* 37, n° 2 (2016): 93-98; quiz100.
- Mei, M. L., F. Nudelman, B. Marzec, J. M. Walker, E. C. M. Lo, A. W. Walls, et C. H. Chu. « Formation of fluorohydroxyapatite with silver diamine fluoride ». *Journal of dental research* 96, n° 10 (2017): 1122-28. <https://doi.org/10.1177/0022034517709738>.
- Rosenblatt, A., T. C. M. Stamford, et R. Niederman. « Silver diamine fluoride : a caries “silver-fluoride bullet” ». *Journal of dental research* 88, n° 2 (2009): 116-25. <https://doi.org/10.1177/0022034508329406>.
- Saber, A. M., A. A. El-Housseiny, et N. M. Alamoudi. « Atraumatic restorative treatment and interim therapeutic restoration: a review of the literature ». *Dentistry journal* 7, n° 1 (2019). <https://doi.org/10.3390/dj7010028>.
- Zhao, I. S., M. L. Mei, M. F. Burrow, E. C.-M. Lo, et C.-H. Chu. « Effect of silver diamine fluoride and potassium iodide treatment on secondary caries prevention and tooth discolouration in cervical glass ionomer cement restoration ». *International journal of molecular sciences* 18, n° 2 (2017). <https://doi.org/10.3390/ijms18020340>.

## Table des figures

---

Figure 1 : Ohaguro.....	4
Figure 2 : Boîte de Riva Star® .....	6
Figure 3 : Évaluation du RCI.....	13
Figure 4 : Classification ICDAS .....	14
Figure 5 : État dentaire lors de la première consultation .....	15
Figure 6 : Nettoyage dentaire avec une brosse à dents.....	16
Figure 7 : Perçage de l'opercule à l'aide de la micro-brush .....	16
Figure 8 : Application de FDA .....	17
Figure 9 : Séchage des dents à l'aide d'une seringue à air.....	17
Figure 10 : État dentaire à la fin de la séance .....	18
Figure 11 : A) Vue clinique lors de la première consultation. B) Radiographie lors de la première consultation. C) Vue clinique après la séance d'application du FDA. ....	19
Figure 12 : Vue clinique sur molaires temporaires .....	20
Figure 13 : Deuxième séance à 15 jours, mise en place du SAM et du composite fluide .....	21
Figure 14 : Youcef au début de la séance d'application du FDA .....	21
Figure 15 : État dentaire au début de la séance.....	22
Figure 16 : Mise en place du CVI sur les molaires temporaires .....	22
Figure 17 : Photographies issues de la seconde séance, avant (photographie de gauche) et après réalisation de CVI définitifs (photographie de droite) .....	23
Figure 18 : Mohamed T., âgé de 3 ans, vue clinique avant l'application du FDA.....	23
Figure 19 : Séance de contrôle, ici à 3 mois (FDA et CVI sur les 4 incisives temporaires maxillaires) ..	24
Figure 20 : Yasmine A., âgée de 2 ans, jour de l'application du FDA .....	24
Figure 21 : Mlle Neyla I., tout de suite après l'application de FDA .....	26
Figure 22 : Graphique sectoriel de l'utilisation de FDA chez les patients de Bretonneau .....	29
Figure 23 : A et B. Présentation clinique initiale d'un enfant de 7 ans présentant une Hypominéralisation sévère de ses premières molaires permanentes (MIH).....	31
Figure 24 : Radiographies initiales d'un enfant de 7 ans avec Hypominéralisation sévère de ses premières molaires permanentes (MIH).....	32
Figure 25 : A et B. Présentation clinique lors du rendez-vous de suivi de 10 mois de l'enfant de 7 ans traité au FDA à 38 % et au ciment ionomère verre haute viscosité (Fuji EQUIA Forte®) .....	32

## Table des tableaux

---

Tableau 1 : Patients ayant reçu une application de FDA ou le protocole SMART.....	27
---	----

## Annexes

---

Statistiques effectuées par l'auteur sur l'ensemble des patients mineurs venus en urgence les mercredis de septembre 2019 à décembre 2019 (données sur Orbis®, logiciel de l'Assistance Publique -Hôpitaux de Paris) :

	Inférieur ou égal à 4 ans	Supérieur à 4 ans	Total
04/09/2019	6 (27,5 %)	16 (72,5 %)	22
11/09/2019	4 (33 %)	8 (67 %)	12
18/09/2019	3 (21 %)	11 (79 %)	14
25/09/2019	2 (15 %)	11 (85 %)	13
02/10/2019	3 (21 %)	11 (79 %)	14
09/10/2019	2 (13 %)	13 (87 %)	15
16/10/2019	3 (30 %)	7 (70 %)	10
23/10/2019	4 (27 %)	11 (73 %)	15
30/10/2019	5 (31 %)	11 (69 %)	16
06/11/2019	5 (28 %)	13 (72 %)	18
13/11/2019	3 (19 %)	13 (81 %)	16
20/11/2019	4 (31 %)	9 (69 %)	13
27/11/2019	2 (14 %)	12 (86 %)	14
04/12/2019	1 (10 %)	9 (90 %)	10
11/12/2019	2 (20 %)	8 (80 %)	10
18/12/2019	3 (43 %)	4 (57 %)	7

La moyenne des enfants âgés de 4 ans ou moins est de 23,9 %.

## Consentement pour le Fluorure Diamine d'Argent

### Informations :

- Le Fluorure Diamine d'Argent (FDA) est un liquide utilisé sur les caries de vos enfants pour stopper le processus carieux.
- Une application doit être réalisée tous les 6 mois.
- Si votre enfant est allergique à l'argent ou qu'il présente des plaies douloureuses n'importe où dans la bouche, il ne pourra pas être traité par FDA.

### Utilisation par le dentiste :

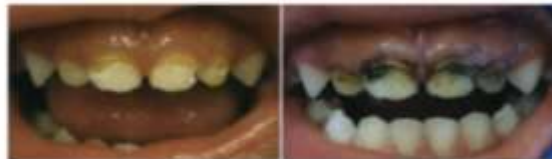- 1) Séchage de la zone à traiter
- 2) Placement d'une goutte de FDA sur la carie
- 3) Séchage une minute
- 4) Rinçage

### Bénéfices :

- Arrête la carie de votre enfant
- Soulage les sensibilités dentaires
- Aucun effet secondaire

### Inconvénients : Comme chaque traitement, cette solution présente des quelques inconvénients.

- La zone traitée sera colorée en noire de façon permanente
- Si une goutte de liquide est accidentellement appliquée sur la gencive ou la peau, une coloration marron ou blanche peut apparaître. Cette coloration inoffensive disparaîtra en 1 à 3 semaine
- Un goût métallique peut apparaître, il partira rapidement



### Important :

- N'oubliez pas que l'important est la **santé de votre enfant**, pas l'esthétique. Une lésion carieuse c'est des bactéries qui attaquent les dents de vos enfants. Il est important de stopper leur évolution, pour qu'il n'y ait pas d'impact sur **les futures dents d'adultes, qu'il gardera toute sa vie**.
- La dent de lait va tomber dans quelques temps et sera remplacé par la dent d'adulte saine.
- Un brossage 2 fois par jours, encadré par les parents et une alimentation sans grignotages, sans sodas et peu sucré est essentiel pour la réussite du traitement.

NOM/Prénom de l'enfant :  
Signature des parents :

Date :



## PARTIE 1 – PRÉSENTATION DU FLUORURE DIAMINE D'ARGENT

### 1.1. Composition

Le fluorure diamine d'argent (FDA) a pour formule chimique  $\text{Ag}(\text{NH}_3)_2\text{F}$ . Ses trois composants principaux sont l'argent, le fluor et l'ammoniac. L'argent est connu pour ses propriétés antibactériennes, le fluor est un agent de reminéralisation des tissus dentaires avéré, et l'ammoniac permet de stabiliser la solution. En effet, le fluorure d'argent  $\text{AgF}_2$  étant un halogénure très soluble (donc peu stable), l'adjonction d'ammoniac  $\text{NH}_3$  est nécessaire pour permettre la formation d'un ion complexe se liant à l'ion argent, ce qui confère à la molécule davantage de stabilité<sup>3</sup>.

Différentes formules commerciales existent et sont listées dans le tableau ci-dessous.

Nom commercial (laboratoire)	Pays de commercialisation	Formule chimique	Ag <sup>+</sup> (ppm)	F <sup>-</sup> (ppm)
Advantage Arrest 38% <sup>®</sup> (Elevate Oral Care <sup>™</sup> / Oral Science <sup>™</sup> )	Etats-Unis, Canada	$\text{Ag}(\text{NH}_3)_2\text{F}$	255 000	44 800
Saforide 38% <sup>®</sup> (Toyo Seiyaku Kasei <sup>™</sup> )	Japon	$\text{Ag}(\text{NH}_3)_2\text{F}$	255 000	44 800
FAgamin 38% <sup>®</sup> (Tedequim <sup>™</sup> )	Argentine	$\text{Ag}(\text{NH}_3)_2\text{F}$	255 000	44 800
Cariestop 30% <sup>®</sup> (Biodinamica <sup>™</sup> )	Brésil	$\text{Ag}(\text{NH}_3)_2\text{F}$	200 000	35 400
Cariestop 12% <sup>®</sup> (Biodinamica <sup>™</sup> )	Brésil	$\text{Ag}(\text{NH}_3)_2\text{F}$	80 000	14 150
Ancarie 12% <sup>®</sup> (Maquira <sup>™</sup> )	Brésil	$\text{Ag}(\text{NH}_3)_2\text{F}$	80 000	14 150
RivaStar 35-40% <sup>®</sup> (SDI <sup>™</sup> )	Australie, Europe	$\text{Ag}(\text{NH}_3)_2\text{F} + \text{KI}$	non précisé	non précisé

Tableau 1 : Formule chimique, concentration en ions argent Ag<sup>+</sup> et fluor F<sup>-</sup> dans les différentes solutions commerciales de fluorure diamine d'argent disponibles (liste non exhaustive).

<sup>3</sup> Rossi G, Squassi A, Mandalunis P, Kaplan A. Effect of silver diamine fluoride (SDF) on the dentin-pulp complex. Ex vivo histological analysis on human primary teeth and rat molars. Acta Odontol Latinoam 2017 ; 30 (1) :5-12.

Différentes concentrations en fluorure diamine d'argent sont disponibles : la plupart des solutions commerciales contiennent **38% de FDA** (soit environ 25% d'argent, 5,5% de Fluor, 8% d'ammoniac) et 62% d'eau. D'autres formules commerciales se présentent en concentrations de FDA plus faibles (de 12% à 30% de FDA), car une crainte initiale, à la sortie commerciale de la molécule dans les années 1990, résidait dans le potentiel surdosage en Fluor résultant de l'application de FDA<sup>4</sup>.

À cet égard, le FDA 38% représente **le matériau possédant la plus forte concentration de Fluor disponible (44 800 ppm)**, soit près de 2 fois plus que les vernis fluorés 5% comme le Duraphat<sup>®</sup> (22 600 ppm, Colgate<sup>TM</sup>). Les auteurs s'accordent aujourd'hui à dire que le surdosage en fluor n'est pas possible, étant donné qu'une infime quantité de produit est nécessaire : il y a, en effet, 10 fois moins de [luor dans une goutte de FDA que dans une dose unitaire de 0,5 mL de vernis fluoré, et le risque d'ingestion est également moins important<sup>5</sup>. Cependant, une étude brésilienne récente a montré, à l'aide d'une électrode ion-spécifique, que la concentration en ions fluorure des différentes formules commerciales était très variable selon les formules (comprise entre 4753,6 ppm et 53 728 ppm) et peu précise. Les formules commerciales américaine (Advantage Arrest 38%<sup>®</sup> - Elevate Oral Care<sup>TM</sup>) et japonaise (Saforide 38%<sup>®</sup> Toyo Seiyaku Kasei<sup>TM</sup>), toutes deux annoncées à 44 800 ppm, en contiennent après mesures 53 728 ppm<sup>6</sup> et 55 800 ppm<sup>7</sup> : les doses de FDA appliquées sont parfois sous- évaluées. Il convient donc d'en appliquer une goutte sur la lésion carieuse et d'espacer les applications.

---

<sup>4</sup> Gotjamanos T. Safety issues related to the use of silver [luoride in pediatric dentistry. Aust Dent J 1997 ; 42 (3) : 166-168.

<sup>5</sup> Bendit J, Young DA. Silver diamine fluoride : the newest tool in your caries management toolkit. Disponible sur: [https://www.dentalacademyofce.com/courses/3347/PDF/1707cei\\_Bendit\\_Young\\_web.pdf](https://www.dentalacademyofce.com/courses/3347/PDF/1707cei_Bendit_Young_web.pdf) Téléchargé le 16 mai 2018.

<sup>6</sup> Tenuta LM, Soares AL, Spinola M, Leal AM, Assis AM, MOta BI, Silva DR, Tsuzuki FM, De Sousa GP, Silva R et al. Fluoride concentration in silver diamine [luoride commercial products. J Dent Res 2017 ; 96.

<sup>7</sup> Mei ML, Chu CH, Lo ECM, Samaranayake LP. Fluoride and silver concentrations of silver diammine [luoride solutions for dental use. Int J Pediatr Dent 2013 ; 23 (4) : 279-85.

<sup>8</sup> Vasquez E, Zegarra G, Chirinos E, Castillo JL, Taves DR, Watson GE & al. Short term serum pharmacokinetics of diammine silver [luoride after oral application. BMC Oral Health 2012 ; 12 (60).

<sup>9</sup> Horst JA, Ellenikiotis H, Milgrom PL. UCSF protocol for caries arrest using silver diamine [fluoride : rationale, indications and consent. J Calif Dent Assoc 2016 ; 44 (1) : 16-28.

Les concentrations sérologiques de fluor et d'argent après application topique de FDA n'ont révélé **aucune toxicité potentielle**<sup>8</sup>. La dose maximale autorisée est **une goutte (environ 25 µL) de FDA pour 10 kilogrammes de poids par séance**. Cette valeur est basée sur la moitié de la dose létale étudiée sur le rat (LD50 pour «*Lethal dose 50*»), de laquelle on dégage une marge de sécurité de 400 fois la LD50<sup>9</sup>. L'application de FDA est aujourd'hui considérée comme sûre.

## 1.1. Législation en France et à l'étranger

Le fluorure diamine d'argent est accepté comme agent thérapeutique depuis près de 50 ans par le Conseil pharmaceutique du Ministère de la Santé et de la Sécurité Sociale japonais<sup>10</sup>. Puis, l'Australie, le Brésil, l'Argentine, la Russie et la Chine ont légalisé le FDA dans les années 1980-1990, sans limitation de concentration.

Plus récemment, en 2014, les Etats-Unis délivrent une licence pour le FDA 38% en tant que dispositif médical permettant de traiter l'hypersensibilité dentinaire chez le sujet de plus de 21 ans. Dès sa mise sur le marché, le FDA a été plébiscité pour son utilisation «hors indication» afin de freiner la carie dentaire. Dès janvier 2016, la *Current Dental Technology* - équivalent américain de la nomenclature CCAM - crée une cotation pour l'application de FDA, qui correspond au «traitement conservateur d'une lésion carieuse active, asymptomatique par application topique d'un médicament inhibant ou arrêtant la progression de la maladie carieuse sans exérèse des tissus dentaires lésés». Cette cotation CDT 1354 est prise en charge par la plupart des mutuelles américaines et par certains programmes *Medicaid*<sup>5</sup>. L'*American Association of Pediatric Dentistry* (AAPD) qualifie le FDA d'«outil précieux face aux thérapeutiques actuelles, qui doit s'inscrire au sein d'un projet de santé visant l'amélioration de la santé bucco-dentaire individuelle et collective». S'ensuit en 2017 l'émission de la licence de santé au Canada pour l'application de FDA en tant qu'«agent stoppant la progression d'une lésion carieuse déjà formée».

En France, le fluorure diamine d'argent dispose de **l'autorisation de mise sur le marché uniquement pour le traitement de l'hypersensibilité dentinaire**. Il est commercialisé par SDI<sup>TM</sup> sous le nom de Riva Star<sup>®</sup>. Une cotation est prévue par la CCAM à cet effet (HBLD009 : application d'un topique pour hypersensibilité dentinaire) mais l'application n'est pas prise en charge par la Sécurité Sociale.

Vu, le Directeur de thèse

Vu, le Doyen de l'UFR d'Odontologie - Montrouge

Docteur Anne-Sophie POROT

Professeur Louis MAMAN

Vu, le Président d'Université de Paris

Professeur Christine CLERICI

Pour le Président et par délégation,

Le Doyen Louis MAMAN



# **Protocole de prise en charge clinique par application de fluorure diamine d'argent en odontologie pédiatrique à l'hôpital Bretonneau**

## **Résumé :**

De plus en plus d'enfants polycariieux sont refusés dans les cabinets. Parmi les solutions pour traiter les lésions carieuses dentinaires, le Fluorure Diamine d'Argent (FDA) est utilisé aux États-Unis ou au Canada. En effet, le FDA, par sa composition en fluor hautement concentré et en argent, est un agent introduit dans de nombreux pays pour arrêter la progression des lésions carieuses actives dentinaires sans exposition pulpaire. Son application est facile, rapide, peu onéreuse et ne nécessite ni anesthésie, ni fraisage. Cet outil thérapeutique s'inscrit donc dans une démarche d'*Atraumatic Restorative Treatment* et est donc particulièrement indiqué pour les enfants non coopérants, en très bas âge, présentant un risque carieux élevé. Son principal inconvénient réside dans la coloration noire, qu'il laisse sur la lésion carieuse. Pour pallier ce déficit esthétique, il est possible de recouvrir la lésion carieuse d'un soin restaurateur conventionnel, comme un ciment verre ionomère : c'est la technique SMART (*Silver Modified Atraumatic Restorative Technique*). Ce produit n'est utilisé en France que pour traiter les sensibilités dentinaires. Un protocole pour le traitement par FDA est proposé à l'hôpital Bretonneau.

## **Discipline :**

Odontologie pédiatrique

## **Mots clés français (fMeSH et Rameau) :**

Fluorures topiques -- usage thérapeutique -- Dissertation universitaire ; Ciment ionomère au verre -- Dissertation universitaire ; Pédodontie -- Thèses et écrits académiques ; Carie dentaire -- Thèses et écrits académiques

## **English keywords (MeSH) :**

Fluorides, Topical -- therapeutic use -- Academic Dissertation ; Glass Ionomer Cements -- Academic Dissertation

Université de Paris  
Faculté de Chirurgie dentaire  
1, rue Maurice Arnoux  
92120 Montrouge