



HAL
open science

Apport du numérique en endodontie : développement des guides d'accès et guides chirurgicaux

Hugo Le Borgne

► To cite this version:

Hugo Le Borgne. Apport du numérique en endodontie : développement des guides d'accès et guides chirurgicaux. Sciences du Vivant [q-bio]. 2020. dumas-03278477

HAL Id: dumas-03278477

<https://dumas.ccsd.cnrs.fr/dumas-03278477>

Submitted on 5 Jul 2021

HAL is a multi-disciplinary open access archive for the deposit and dissemination of scientific research documents, whether they are published or not. The documents may come from teaching and research institutions in France or abroad, or from public or private research centers.

L'archive ouverte pluridisciplinaire **HAL**, est destinée au dépôt et à la diffusion de documents scientifiques de niveau recherche, publiés ou non, émanant des établissements d'enseignement et de recherche français ou étrangers, des laboratoires publics ou privés.



Distributed under a Creative Commons Attribution - NonCommercial - NoDerivatives 4.0 International License

THÈSE POUR L'OBTENTION DU DIPLOME D'ÉTAT DE DOCTEUR EN CHIRURGIE
DENTAIRE

Année : 2020-2021

Thèse N°: 29021

**Apport du numérique en Endodontie : développement des guides
d'accès et guides chirurgicaux.**

Thèse soutenue le 19 novembre 2020

Devant le jury composé de :

Monsieur ARBAB-CHIRANI Reza

Professeur des Universités, UFR Odontologie - Brest

Président

Madame VALLAEYS Karen

Maitre de Conférences des Universités, UFR Odontologie - Brest

Assesseur

Madame CHEVALIER Valérie

Maitre de Conférences des Universités, UFR Odontologie - Brest

Assesseur

Monsieur FOUILLEN Kévin-John

Assistant Hospitalo-Universitaire, UFR Odontologie - Brest

Directeur de thèse

Madame BERBEL Fanny

Assistante Hospitalo-Universitaire, UFR Odontologie - Brest

Co-directrice de thèse

Madame FERREC Gwenola

Assistante Hospitalo-Universitaire, UFR Odontologie - Brest

Invitée

Présentée par

LE BORGNE Hugo

Né le 05/02/1992 à Brest



FACULTÉ
D'ODONTOLOGIE

UNIVERSITÉ DE BRETAGNE OCCIDENTALE

PRESIDENT

Monsieur Matthieu GALLOU

DIRECTEUR GENERAL DES SERVICES

Madame Brigitte BONIN

CORPS PROFESSORAL DE L'U.F.R. D'ODONTOLOGIE DE BREST

Année Universitaire 2020-2021

DOYEN

Monsieur Reza ARBAB-CHIRANI

PROFESSEURS DES UNIVERSITÉS

S57 Parodontologie
S57 Chirurgie Orale
S57 Biologie Orale
S58 Dentisterie Restauratrice, Endodontie

Monsieur Hervé BOUTIGNY-VELLA
Madame Sylvie BOISRAMÉ
Monsieur Jacques-Olivier PERS
Monsieur Reza ARBAB-CHIRANI

MAITRES DE CONFÉRENCES DES UNIVERSITÉS

S56 Odontologie Pédiatrique
S56 Odontologie Pédiatrique
S56 Prévention, Epidémiologie, Economie Santé, Odonto légale
S56 Prévention, Epidémiologie, Economie Santé, Odonto légale
S57 Biologie Orale
S58 Dentisterie Restauratrice, Endodontie
S58 Dentisterie Restauratrice, Endodontie
S58 Prothèses
S58 Fonction-Dysfonction, Imagerie, Biomatériaux
S58 Fonction-Dysfonction, Imagerie, Biomatériaux

Monsieur Hervé FORAY
Madame Frédérique d'ARBONNEAU
Monsieur Alain ZERILLI
Monsieur Bertrand PIVER
Mademoiselle Laëtitia LE POTTIER
Madame Valérie CHEVALIER-HERISSET
Madame Karen VALLAEYS
Monsieur Vincent JARDEL
Madame Céline BODERE
Madame Anaïs BONNABESSE

ASSISTANTS

S56 Odontologie pédiatrique
S57 Biologie Orale
S57 Chirurgie Orale
S57 Chirurgie Orale
S57 Parodontologie
S57 Parodontologie
S58 Dentisterie Restauratrice, Endodontie
S58 Dentisterie Restauratrice, Endodontie
S58 Prothèses
S58 Prothèses

Madame Caroline DARBIN
Monsieur Jean-Éric ALARD
Madame Emilie HASCOET
Madame Héroïse HERRY
Madame Gwenola FERREC
Madame Camille FRAMERY
Monsieur Kevin-John FOUILLEN
Monsieur Arthur SCHMOUCHKOVITCH
Madame Coralie BURLE

Madame Fanny BASSE

ASSISTANTS ASSOCIES

S58 Prothèses
S58 Prothèses

Madame Juliette COAT
Monsieur Alain HOUARD

A notre Président de jury,
Monsieur le Professeur ARBAB-CHIRANI Reza
Docteur en Chirurgie-Dentaire
Professeur des Universités, UFR Odontologie – Brest
Doyen de l'UFR Odontologie – Brest
Praticien Hospitalier

Nous vous remercions de nous faire l'honneur de présider notre jury de thèse.

*Nous vous sommes reconnaissant d'avoir
accepté de juger notre travail. Nous vous
remercions pour votre investissement au sein
de la faculté et de l'hôpital pendant nos années
d'études.*

A madame le Docteur VALLAEYS Karen

Docteur en Chirurgie-Dentaire

Maitre de Conférences des Universités, UFR Odontologie – Brest

Vice-Doyenne de l'UFR Odontologie - Brest

Vous nous faites l'honneur d'avoir accepté de siéger au sein de notre jury de thèse

Nous vous remercions pour la qualité de votre enseignement tout au long de nos études, la rigueur de votre sens clinique ainsi que la transmission d'une certaine préférence pour l'endodontie dès la troisième année. Merci pour votre gentillesse et votre disponibilité.

A madame le Docteur CHEVALIER Valérie

Docteur en Chirurgie-Dentaire

Maitre de Conférences des Universités, UFR Odontologie – Brest

Vous nous faites l'honneur d'avoir accepté de siéger au sien de notre jury de thèse

Nous vous remercions d'avoir accepté de juger notre travail. Nous vous remercions pour votre enseignement et votre gentillesse pendant notre cursus. Nous vous exprimons notre profond respect pour vos connaissances et vos qualités humaines.

A notre directeur de thèse

Monsieur le Docteur FOUILLEN Kévin-John

Docteur en Chirurgie-Dentaire

Assistant Hospitalo-Universitaire, UFR Odontologie – Brest

Vous nous faites l'honneur de diriger notre travail.

Nous vous remercions pour votre disponibilité, votre patience et la longue attente pour arriver au bout de ce travail de thèse. Nous vous exprimons notre gratitude pour vos précieux conseils tout au long de nos études.

Nous sommes fiers que vous ayez accepté de diriger cette thèse.

En espérant avoir un jour l'occasion de pouvoir de nouveau travailler avec vous.

A madame le Docteur BERBEL Fanny
Co-directrice de thèse
Docteur en Chirurgie-Dentaire
Assistante Hospitalo-Universitaire, UFR Odontologie - Brest

Vous nous faites l'honneur d'avoir accepté de siéger au sein de notre jury.

Nous vous remercions pour vos nombreux conseils, votre précieux soutien et votre grande participation à l'élaboration de ce travail ainsi que votre présence pendant nos années d'études. Nous avons apprécié travailler à vos côtés sur de nombreux cas cliniques.

Nous vous sommes reconnaissants pour la qualité de votre travail et vos nombreuses qualités que ce soit sur le plan professionnel ou le plan personnel.

Nous sommes heureux d'avoir travaillé avec vous et nous sommes fier de vous compter parmi nos amis.

A madame le Docteur FERREC Gwenola
Docteur en Chirurgie-Dentaire
Assistante Hospitalo-Universitaire, UFR Odontologie – Brest

Vous nous faites l'honneur d'accepter de siéger au sien de notre jury de thèse.

Nous vous remercions d'avoir accepté spontanément de juger notre travail. Nous vous sommes reconnaissants pour la qualité de votre encadrement pendant nos années d'études, et de nous avoir accordé votre confiance en nous accueillant au sein de votre cabinet. Merci pour vos conseils et votre patience.


En espérant pouvoir continuer à développer cette relation de confiance et à améliorer nos compétences à vos côtés.

Veillez trouver ici la reconnaissance de notre gratitude et de notre profond respect.

Je certifie sur l'honneur ne pas avoir repris pour mon propre compte des propos,
des citations, des illustrations déjà publiées.

Brest le 30/10/2020

Le Borgne Hugo

A handwritten signature in black ink, consisting of several loops and a long horizontal stroke extending to the right.

Apport du numérique en Endodontie : développement des guides d'accès et guides chirurgicaux.

PLAN

	Page
CHAPITRE 1. INTRODUCTION	6
1.1) Objectifs et méthode de recherche bibliographique	6
1.2) Résultats	9
CHAPITRE 2. LE TRAITEMENT ENDODONTIQUE	10
2.1) Définition	10
2.2) Causes d'échec	11
2.3) Critères de difficultés des TE	15
2.4) Comment anticiper et gérer ces difficultés	17
CHAPITRE 3. L'IMAGERIE 3D EN ENDODONTIE	18
3.1) Généralités	
3.2) Développement de l'imagerie 3D	19
3.3) Recommandations HAS	20
3.4) Apports en Endodontie	21
CHAPITRE 4 : L'APPORT DES TECHNOLOGIES 3D EN ENDODONTIE	22
4.1) Les nouvelles technologies	22
4.1.1) L'Empreinte optique	22
4.1.2) L'Impression 3D	24
4.1.3) Les logiciels de planification	25

4.2) Applications	27
4.2.1) Guides chirurgicaux en Endodontie	27
4.2.2) Guide d'accès	28
4.2.3) Protocoles	29
4.2.3.1) guide chirurgical	29
Cas cliniques	32
4.2.3.2) guide d'accès	44
Cas cliniques	46
CHAPITRE 5. CONCLUSION	55
CHAPITRE 6. BIBLIOGRAPHIE	56
CHAPITRE 7. ANNEXES	63

I°) Introduction

Comme beaucoup de disciplines médicales, l'endodontie a connu ces dernières années des évolutions significatives, tant sur l'amélioration que sur la simplification des techniques utilisées. L'endodontie est une discipline majeure de l'odontologie, souvent redoutée par les praticiens.

L'anatomie souvent complexe, l'accès visuel et instrumental, et la proximité de structures anatomiques (sinus maxillaire, fosses nasales, nerf alvéolaire inférieur, foramen mentonnier) représentent des difficultés susceptibles de conduire à des échecs. L'essor des outils numériques ouvre des perspectives pour planifier ces cas complexes.

L'utilisation de guides en chirurgie implantaire est extrapolable à la chirurgie endodontie. L'endodontie guidée (« targated ou guided endodontic » dans la littérature) regroupe la conception et la fabrication de guides : d'accès à l'endodonte, et de guides chirurgicaux. Il est également possible de planifier la séquence instrumentale et de prévoir les difficultés lors du traitement endodontique, à l'aide de logiciels de planification utilisant le Cone Beam Computed Tomography (CBCT)

Nous commencerons par vous présenter la méthode de recherche bibliographique, nous poursuivrons par les difficultés en endodontie, nous parlerons ensuite des nouvelles technologies en endodontie et leurs applications.

1.1) Objectif et méthode de la recherche bibliographique

Le but de notre travail est de réaliser une synthèse bibliographique sur l'utilisation nouvelle du CBCT associé à des guides chirurgicaux pour la chirurgie endodontique, ainsi qu'aux guides d'accès pour le traitement endodontique.

La méthode de recherche bibliographique qui a été utilisée est la suivante:

- Période : De 2010 à 2020.

— Texte intégral

- Base de données utilisée :

- PubMed (US National Center for Biotechnology Information)

- Types de publications sélectionnées : articles, revues, case report

Mots clés utilisés pour la recherche bibliographique : « Endodontic surgery, Endodontic apical surgery, Endodontic treatment, Endodontic guide access, Endodontic surgical guide, Cone-Beam Computed Tomography, Guided Endodontics, 3D printing, planification software, targated endodontic »

- « endodontic difficulties » : 129 résultats.
- « Endodontic surgical guide » : 36 résultats.
- « Endodontic surgery AND surgical guide » : 28 résultats.
- « Endodontic guide” AND “apical surgery » : 13 résultats.
- « Endodontic guide access AND cone beam computed tomography » : 7 résultats.
- « Endodontic surgical guide AND cone beam computed tomography » : 8 résultats.
- « Endodontic 3D guide access » : 8 résultats.
- « Targated endodontic AND surgical guide » : 3 résultats.

Les titres, la correspondance aux mots-clés, et les résumés des études sélectionnées dans cette analyse préliminaire ont ensuite été répertoriés et la pertinence de chaque étude a été déterminée. Les études en doublons ont été identifiées et rejetées. Les articles restants ont été soumis à des critères d'inclusion et d'exclusion plus stricts.

Nombre d'articles sélectionnés : 56 articles

Sélection des études et critères d'inclusion et d'exclusion

Les textes complets des articles restants ont été obtenus et relus sur la base des critères d'inclusion suivants :

1. Le type d'étude : essais cliniques ou études cas-témoins ou études transversales ou études de cohorte ou études rétrospectives
2. Études concernant l'utilisation du CBCT en endodontie.
3. Études de cas évaluant l'utilité des guides d'accès et des guides chirurgicaux en endodontie.
4. Études incluant le traitement endodontique d'une dent présentant des difficultés (dens in dente, minéralisation canalaire, Prémolaire avec 3 canaux, ...)
5. Articles traitant des nouvelles technologies en odontologie

Les critères d'exclusion comprenaient les éléments suivants :

1. Études concernant l'utilisation des guides implantaires, les différents matériaux d'obturation canalaire, Étude de cas ne traitant pas de l'endodontie guidée.
2. Études traitant des chirurgies apicales sans utilisation de guide.
3. Études comparant le retraitement endodontique par voie orthograde et la chirurgie apicale.

1.2) Résultats

En plus des 56 articles sélectionnés avec les critères d'inclusion nous avons retenu 8 autres articles revenant régulièrement dans les sources des articles précédemment sélectionnés pour un total de 64 articles.

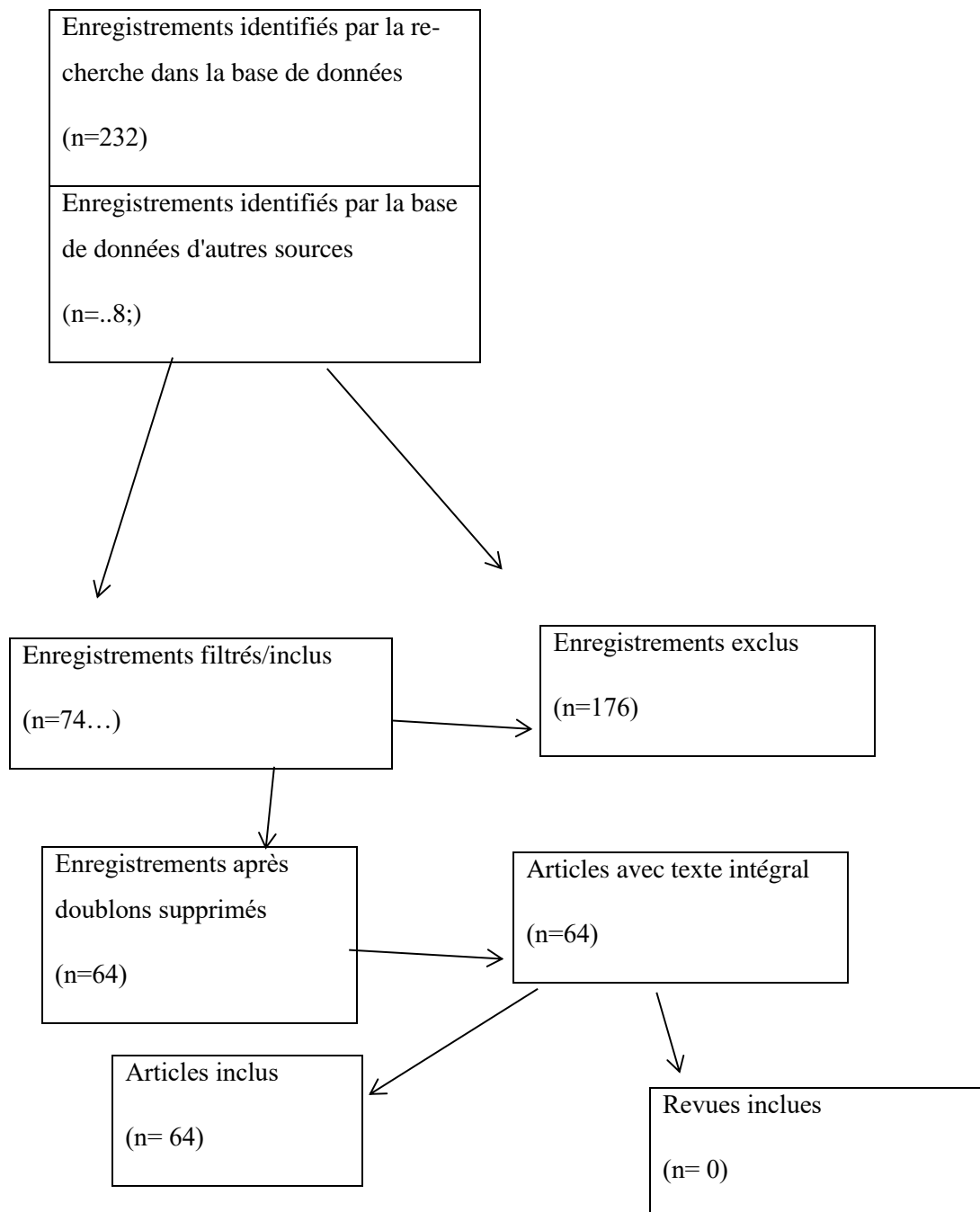


Figure 1 : Diagramme selon PRISMA. 2009

II°) Le traitement endodontique

2.1) Définition

Le traitement endodontique a pour objectif de traiter les pathologies pulpaire et du péri-apex et ainsi de transformer une dent pathologique grâce à une mise en forme et le nettoyage du système canalaire, une irrigation adaptée, et une obturation étanche en une entité saine, asymptomatique et fonctionnelle. (Has. Traitement endodontique : rapport d'évaluation technologique. 2008 sept)

Le traitement endodontique est indiqué dans les situations suivantes :

- Pulpite irréversible ou pulpe nécrosée avec ou sans signes cliniques et/ou radiographiques de parodontite apicale.
- Pulpe vivante dans les situations cliniques suivantes : pronostic défavorable de la vitalité pulpaire, probabilité élevée d'exposition pulpaire au cours de la restauration coronaire n'autorisant pas le coiffage direct, amputation radiculaire ou hémisection.

Le traitement endodontique est contre-indiqué dans les situations suivantes :

- Contre-indications médicales :
 - Formelle : patient à haut risque d'endocardite infectieuse, quand la pulpe est nécrosée.
 - Relative : patient à haut risque d'endocardite infectieuse quand la dent est vivante et patient à risque moins élevé d'endocardite infectieuse, si les 3 conditions, champ opératoire étanche (digue), totalité de l'endodonte accessible, et réalisation en une seule séance ne sont pas remplies.
- Dent sans avenir fonctionnel, ne pouvant être restaurée de manière durable.
- Dent avec un support parodontal insuffisant.

(HAS, 2008)

2.2) Causes d'échec

Si l'adoption des systèmes de mise en forme en rotation continue a rendu accessible à tous la réalisation de préparation canalaire de qualité, et ce, de manière reproductible, il faut bien admettre que l'endodontie reste une discipline difficile et exigeante, qui ne pardonne pas l'approximation. Les échecs semblent ainsi liés au non-respect des recommandations de bonne pratique en particulier concernant le respect des règles d'asepsie et la prise de radiographies, mais également à une sous-estimation de la complexité du cas avant traitement. (Masson et al, 2002)

Les causes d'échec peuvent être :

- liés à l'anatomie dentaire (type de dent, cavité d'accès, anatomie intra-canaire) :
 - Incisive, canine, PM, molaire : forme et taille de la cavité d'accès, nombre de canaux, particularités anatomiques. Comme par exemple le MV2 sur les molaires maxillaires.
 - Délabrement dentaire : nécessité de réaliser une reconstitution pré-endodontique, évaluation de la conservation de la dent.
 - Oblitération canalaire (figure 2) : sénescence pulpaire, conséquence d'un traumatisme dentaire, parafunctions.

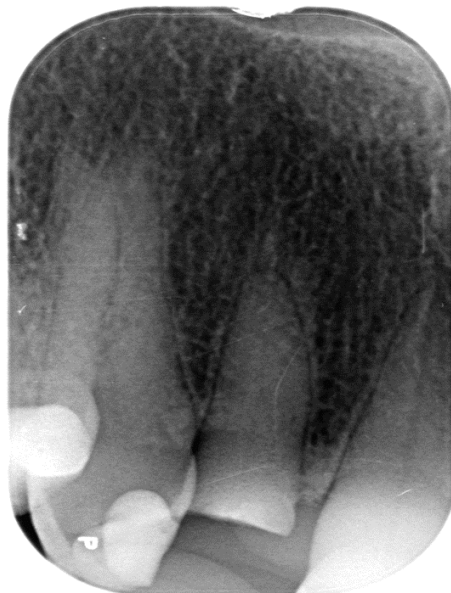

Figure 2. Cliché rétro-alvéolaire d'une incisive latérale maxillaire droite dont le canal est oblitéré.

- Dens in Dente (figure 3) : anomalie de développement qui est caractérisée par l'invagination plus ou moins importante de l'organe de l'émail lors de la formation de la dent. Cette anomalie rend évidemment le traitement endodontique plus complexe.

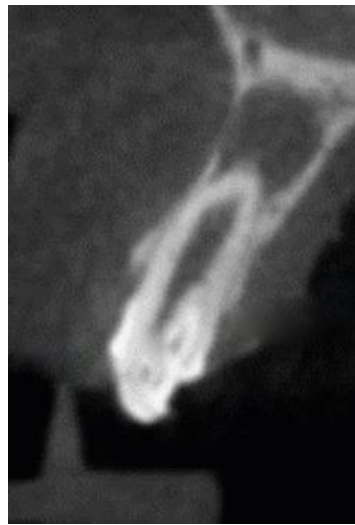


Figure 3 (Ali A, Arslan H. 2019). Coupe d'un CBCT montrant plusieurs invaginations d'une incisive centrale maxillaire.

- Courbure canalaire importante ($>20^\circ$) : l'absence de radio préopératoire et donc de l'évaluation de la difficulté possible de l'acte peut conduire à un échec du traitement endodontique comme une sur ou une sous-instrumentation/obturation, une fracture instrumentale, ou encore une obturation incomplète de l'ensemble du réseau canalaire.
- Résorption interne ou résorption externe
- Delta apical, apex ouvert.

- liés à cavité buccale :

- Taille de la cavité buccale
- Âge du/de la patient(e).
- Possibilité d'ouverture buccale
- Particularités anatomiques : macroglossie, obésité.
- Particularités ethniques
- Pathologies/iatrogénicité : obésité, antécédents de traumatisme de la face.

- liés à la technique (manuelle ou mécanisée) :

- Expérience : ouverture de chambre insuffisante, butée, perforation, faux-canal, sur-instrumentation, non-respect de la longueur de travail (insuffisante / excessive), fracture instrumentale.
- Matériel à disposition (habitudes, disponibilité immédiate)

- liés au praticien :

- Acte endodontique générateur de stress et de « crainte » chez certains praticiens.
- Expérience : étudiant ou jeune praticien par rapport à un praticien exerçant depuis 15 ans par exemple.
- Non-respect des règles de bonne pratique et des protocoles spécifiques à chaque système instrumental.
- Anticipation de la difficulté de l'acte endodontique.
- Créneau de soin suffisamment long pour réaliser le traitement dans les meilleures conditions.

- Liés à la radiographie 2d :

- Analyse, lecture de la radiographie
- Qualité : capteur en bon état, réglage de l'appareil émetteur de rayons X adaptés à la taille, la corpulence et l'âge du patient ainsi qu'à la dent à radiographier.

- Dent à traiter visible dans son ensemble, apex et structures anatomiques adjacentes visibles sur le cliché.

- Liés au patient :

- Coopération, compliance.
- Compréhension du traitement proposé et de sa nécessité.
- Réflexe nauséux
- Antécédents médicaux et chirurgicaux
- L'âge
- Hygiène bucco-dentaire.
- Allergies aux produits utilisés (anesthésiants, irrigants)
- Pathologies infectieuses, inflammatoires, immunitaires, ...
- Disponibilité du patient, séances parfois très chronophages.

- réaliser une intervention chirurgicale ou retraitement endodontique pour soigner une dent, pathologies générales associées) :

- Dépose des restaurations coronaires, et corono-radiculaires.
- Désobturation (cône d'argent).
- Retrouver le trajet canalaire.
- Faire « mieux » que le traitement précédent.
- *Le succès ou l'échec du traitement endodontique est évalué à T + 4 ans.*

- Liés au lieu d'intervention : entre le cabinet libéral et l'hôpital seront différents :

- Le temps de consultation
- Le plateau technique
- L'accès aux soins
- La possibilité d'être assisté lors de l'acte
- Les délais de rendez-vous

2.3) Critères de difficultés des TE

Le praticien a une obligation légale et éthique de déterminer pour chaque cas s'il possède les compétences et les outils pour gérer de manière prévisible les attentes du patient et assurer des soins de qualité (AAE : American Association of endodontists.2005).

De très nombreux facteurs influencent le niveau de difficulté d'un traitement endodontique. L'identification de ces facteurs avant de débiter un traitement aide les patients et les praticiens à comprendre les risques. L'association américaine des endodontistes (AAE) a développé dans ce sens une classification des cas selon les degrés de difficulté et de risque (« Endodontic case difficulty assessment form and guidelines »).

Cette classification a pour but d'aider les praticiens dans leur plan de traitement en rendant l'évaluation des cas cliniques et des facteurs de difficulté plus efficaces. Ces facteurs sont classés en 3 groupes : évaluation du patient, évaluation de la dent et facteurs additionnels.

Le formulaire d'évaluation de la difficulté en endodontie de l'AAE se présente sous forme de tableau

Items	Difficulté mineure	Difficulté modérée	Difficulté importante
Le facteur patient			
Anamnèse	Absence de pathologie générale / Sujet sain. Classe ASA 1	Une ou plusieurs pathologies générales Classe ASA 2	Pathologie complexe ou grave en évolution Classes ASA 3 à 5
Anesthésie	Absence de contre-indication à l'anesthésie	Intolérance aux vasoconstricteurs	Contre-indication ou impossibilité
Coopération du patient	Coopérant et détendu	Anxieux mais coopérant	Non coopérant
Ouverture buccale	Normale sans limitation	Légère limitation	Limitation importante
Réflexe nauséux	Aucun	Occasionnel au cours du traitement ou lors de la prise d'une radiographie	Important, a déjà compromis les soins dentaires
Motif de la consultation	Douleur faible	Douleur modérée	Douleur importante
Les facteurs diagnostic et traitement			
Diagnostic	Les signes et symptômes sont à l'évidence d'origine pulpaire ou péri apicale	Nécessité d'établir un diagnostic différentiel avec une autre pathologie buccale	Difficulté de relier avec certitude les symptômes à une origine purement dentaire. Il est nécessaire de compléter le diagnostic par la recherche d'une autre étiologie que dentaire
Radiographies	Absence de difficulté pour prendre et interpréter les clichés	Difficulté modérée (ex : particularités anatomiques : plancher buccal, voûte palatine, exostoses)	Grande difficulté (ex : superposition de structures anatomiques)

	Groupes incisivo canins / prémolaires	1 ^{ère} s molaires	2° ou 3°molaires
Position sur l'arcade	Légère version < 10°	Version modérée (10-30°)	Version importante (>30°)
	Légère rotation < 10°	Rotation modérée (10-30°)	Rotation importante (>30°)
Champ opératoire	Pose de la digue sans nécessité de reconstitution de paroi	Reconstitution simple des parois préalable à la pose de la digue	Reconstitution complexe des parois préalable à la pose de la digue
Morphologie coronaire	Morphologie coronaire normale	-Restauration prothétique -Anomalies mineures de morphologie coronaire (ex : taurodontisme, microdontie) -Destruction importante du volume coronaire	Anomalies importantes de morphologie coronaire (ex : fusion) -Forte courbure (>30°) ou courbure en S
Morphologie canalaire	-Courbure nulle ou faible (<10°) -Apex fermé (<1 mm de diamètre)	-Courbure modérée (10-30°) -Axe coronaire différent de l'axe radiculaire -Foramen apical (1-1,5 mm de diamètre)	-Prémolaire mandibulaire ou dent du groupe incisivo canin à 2 racines -Prémolaire maxillaire à 3 racines -Canaux dédoublés au niveau du tiers apical -Dent très longue (>25mm) -Apex ouvert (>1,5mm de diamètre)
Aspect radiologique du réseau canaire	Canal visible et de taille normale	-Canal et chambre pulpaire visibles mais de taille réduite -Pulpolithes	Lumière canalaire partiellement ou non visible
Résorption	Aucune	Résorption apicale faible	-Résorption apicale importante -Résorption interne -Résorption externe
Autres facteurs			
Antécédents traumatiques	Fracture coronaire sans complication d'une dent mature ou immature	-Fracture coronaire avec complications d'une dent mature -Sub-luxation	-Fracture coronaire avec complications d'une dent immature -Fracture radiculaire horizontale -Fracture alvéolaire -Intrusion, extrusion, Sub- luxation -Luxation totale
Antécédents de traitement endodontique (TE)	Aucun traitement antérieur	Préparation précédente sans séquelle	-Séquelles d'une préparation précédente (ex : perforation, fausse route, butée, fracture d'instruments) -Reprise d'un ancien traitement -MP sévère
Etat endo-parodontal	Aucune maladie parodontale (MP)	MP modérée	-Fissure avec complications parodontales -Lésion endo-parodontale- Amputation radiculaire préalable au T.E.

Il est intéressant de noter dans ce tableau de l'évaluation de la difficulté, qu'un cas ne fait pas seulement intervenir des critères techniques strictement endodontiques. Il fait également intervenir un certain nombre de paramètres cliniques ayant une influence directe sur la faisabilité de l'acte, comme l'état de santé général du patient et son degré de coopération. L'intérêt de tels outils est de ne plus seulement envisager le traitement de la dent sur la base d'une simple radiographie mais est de prendre en compte le patient dans son ensemble.

Les cas les plus complexes seront d'autant mieux gérés que les difficultés auront été préalablement identifiées. La stratégie adoptée permettra de les aborder avec plus de faisabilité.

2.4) Comment anticiper et gérer ces difficultés

L'amélioration de la formation initiale, avec l'enseignement clinique de techniques simplifiées et fondées sur des notions scientifiques se démocratise. Et, la formation continue devrait permettre à l'avenir une meilleure assimilation de ces référentiels et une amélioration du taux de succès des traitements endodontiques.

Quelques pistes pour améliorer notre pratique en endodontie.

- Au niveau du praticien : formations spécialisées (CES, DU, Formations post-universitaires spécialisées), adresser à un praticien spécialisé en endodontie, investir dans des aides optiques (loupes ou dans un microscope opératoire).
- Au niveau du patient : bonne explication de la pathologie et des différentes méthodes de traitement ainsi que du pronostic (TE, RTE, Chirurgie endodontique), compréhension et acceptation, Disponibilité. Observance des traitements.
- Grâce aux technologies numériques : généralisation du CBCT, planification de la chirurgie apicale via des logiciels spécifiques (logiciels implantaires pour le moment dans la plupart des études), développement de l'impression 3D en dentisterie et utilisation de guide en chirurgie apicale et de guide d'accès.

Parallèlement, les progrès technologiques de ces dernières années permettent actuellement de repousser les limites techniques de ces actes et d'étendre notamment les indications du traitement et du retraitement à des situations cliniques complexes. Une modification des habitudes s'impose à tous pour proposer à nos patients de conserver leurs dents naturelles.

III°) L'imagerie 3D en Endodontie

3.1) Généralités

La radiologie est un examen complémentaire indispensable dans la pratique quotidienne du chirurgien-dentiste. Il dispose de plusieurs moyens radiographiques pour aider, associé à un examen clinique rigoureux, à diagnostiquer et prévoir le plan de traitement le plus adapté tels que :

- La radiographie rétro-alvéolaire :

C'est l'acte radiographique le plus couramment pratiqué en cabinet dentaire. La radiographie intra-orale est réalisée grâce à un capteur placé en bouche. Elle permet de visualiser par exemple : la profondeur de l'atteinte carieuse d'une dent donnée, les atteintes parodontales ou la découverte fortuite de lésion péri-apicales. En endodontie, les praticiens sont dans l'obligation de réaliser 3 clichés radiographiques : pré-opératoire, per-opératoire, et post-opératoire. L'utilisation de localisateur d'apex pouvant diminuer le nombre de radiographie per-opératoire (radiographie à la longueur de travail). (Has. 2008)

- L'Orthopantomogramme :

Aussi appelé radiographie panoramique, il permet d'observer la totalité de la denture et les structures anatomiques adjacentes. Il est considéré comme un outil de débrouillage et non comme un examen diagnostique, il n'est pas considéré comme une radio pré-opératoire en endodontie (Has. 2008).

Il est toutefois d'une grande aide pour observer :

- les position et l'inclinaison des dents de sagesse incluses
- l'étendue des kystes dentaires
- les agénésies
- les dents surnuméraires
- l'évaluation générale de la perte de l'os de soutien des dents en cas de parodontite.

Les cabinets dentaires sont de plus en plus nombreux à disposer d'appareil permettant de réaliser cet examen radiographique, signe d'un accès plus facile à la technologie et de la modernisation de la profession.

3.2) Développement de l'imagerie 3D

Au cours des dernières décennies, le besoin d'images 3D en dentisterie s'est développé. La tomographie informatisée a été introduite principalement avec l'avènement de l'implantologie, mais son utilisation est restée limitée à un petit nombre de spécialistes, en raison de ses indications, de son accès et de sa dose de rayonnement. À la fin des années 90, une nouvelle technologie utilisant un faisceau en forme de cône et un détecteur alternatif, qui tourne autour du patient à 360 degrés et acquiert des données projetées en une seule rotation, à savoir la tomographie informatisée à faisceau conique (CBCT), a envahi la dentisterie, ce qui rend la perception de la 3D facilement acceptable pour les dentistes et leurs patients.

Depuis plusieurs années, une nouvelle technique d'imagerie a fait son apparition : la tomographie volumique à faisceau conique ou CBCT. Elle permet l'acquisition numérisée des structures osseuses et la réalisation de coupes dans les trois dimensions. Elle offre une variété de reconstructions planes ou courbes en orientations coronale, sagittale, oblique, panoramique ainsi que des reconstructions tridimensionnelles, mais avec une irradiation supérieure à l'orthopantomogramme.

Principe : c'est une technique récente d'imagerie qui par balayage par un faisceau conique des structures à radiographier permet l'acquisition d'un volume 3D visualisable dans les différents plans de l'espace (axial, sagittal, et frontal) sans superpositions des structures anatomiques adjacentes. La principale différence avec le scanner est que le CBCT ne réalise qu'une seule rotation autour du patient et donc une irradiation moindre. (HAS, Rapport d'évaluation technologique. 2009)

Rappelons que l'image obtenue par la radiographie en deux dimensions est soumise à la compression, la superposition des structures anatomiques et à la déformation mais la résolution reste meilleure face à la radiographie 3D. « Le format DICOM facilite transfert d'images médicales et de données connexes entre les dispositifs informatiques construits par divers fabricants et fonctionnant sur différentes plates-formes. » (Shah, Chong. 2018).

3.3) Recommandations HAS

« Bien que la qualité de l'image soit difficile à définir et quantifier et que son estimation reste subjective, le CBCT a une résolution spatiale et une fiabilité qui semblent comparables à celle du scanner pour explorer des structures minéralisées telles que l'os ou les dents et pour permettre d'identifier des fractures, kystes ou lésions osseuses, corps étrangers, à l'intérieur de son champ de vue. En revanche, il ne permet pas la mesure réelle des densités. La variation des paramètres entraîne des différences significatives dans la qualité de l'image. Il est donc important de pouvoir sélectionner différents paramètres sur un même appareil, aussi raisonnablement bas que possible, afin de minimiser la dose délivrée au patient tout en ayant une qualité d'image suffisante pour l'application sélectionnée. La précision et la fiabilité des mesures linéaires obtenues avec le CBCT sont suffisantes pour recourir à son utilisation dans la sphère dento-maxillo-faciale. » (HAS. Rapport d'évaluation technologique. 2009)

– « La dose délivrée par les appareils CBCT est inférieure à celle du scanner mais demeure significativement plus élevée que celle de la radiographie dentaire conventionnelle, panoramique et intra-orale. Les doses peuvent considérablement varier de 1,5 à 12 par rapport au scanner et de 4 à 42 par rapport au panoramique selon les appareils utilisés, grand ou petit champ.

Avec un même appareil, les doses peuvent aussi varier selon le volume exploré et les paramètres techniques retenus. Elles seront d'autant moins élevées que le champ exploré est réduit et les paramètres abaissés. De la même façon, certains appareils programmés sur mode ultra (haute résolution et champ maximal) procurent des doses proches des scanners optimisés.

– Il est important de souligner que de nouveaux appareils ou l'adaptation de certains appareils existants permettront dans un avenir proche un choix encore plus important de paramètres d'exposition dans un souci d'optimisation ; les doses rapportées dans les études précédentes en seront vraisemblablement modifiées. » (HAS, Avis sur les actes. 2009)

3.4) Apport en endodontie

L'imagerie CBCT en endodontie peut présenter un intérêt dans certains cas, lorsque les informations fournies par la clinique et la radiologie conventionnelle ne sont pas suffisamment contributives au diagnostic et qu'une image tridimensionnelle est indispensable :

- Mise en évidence dans des cas simples : d'une pathologie endodontique de fracture, résorption et lésions péri-apicales.
- Mise en évidence dans de cas complexes : d'une dent invaginée, de pulpolithes, identification de canaux supplémentaires ; résorption interne ou externe.
- Bilan pré-chirurgical avec identification des obstacles anatomiques par exemple telle que la position du foramen mentonnier.

« Le recours à l'imagerie CBCT ne saurait se justifier s'il n'améliore pas dans ces cas précis la prise en charge et le pronostic de la dent. Le groupe de travail précise que l'examen, pour l'exploration endodontique, exige une précision et une définition nécessitant une forte résolution spatiale » (HAS.2009)

IV°) L'apport des technologies 3D en endodontie

4.1) Les nouvelles technologies

Les récents progrès de la technologie numérique et leur application à l'odontologie, en particulier dans les disciplines de l'orthodontie, la chirurgie buccale et maxillo-faciale ainsi que de la chirurgie implantaire a entraîné l'émergence d'outils pouvant être utilisés pour améliorer l'enseignement et la gestion de diverses procédures de traitement. Ces outils comprennent la tomodensitométrie à faisceau conique (CBCT), les objets imprimés en trois dimensions comme les guides chirurgicaux, ou encore les empreintes optiques. Le CBCT permet l'évaluation des dents par rapport aux tissus durs et mous voisins par la création d'images 3D.

En endodontie, par rapport aux images bidimensionnelles, le CBCT a amélioré la compréhension et l'interprétation de structures anatomiques complexes, bénéficiant ainsi à l'enseignement et à la gestion de cas, y compris pour la planification et le suivi du traitement.

4.1.1) L'empreinte optique

La prise d'empreinte avec une caméra intraorale est une numérisation optique sans contact des surfaces dentaires et des tissus mous adjacents par balayage d'un faisceau lumineux. Les technologies des caméras varient sensiblement les unes par rapport aux autres, et l'acquisition des points se fait soit par triangulation, soit par projection de franges de lumière, soit par imagerie parallèle confocale, soit par vidéo stéréophotogrammétrique. Dans tous les cas, le rayon incident est réfléchi par la surface scannée. Mais la qualité du rayon réfléchi dépend de la réflectivité des surfaces à numériser, c'est-à-dire de la capacité des surfaces à retourner le signal lumineux émis vers le capteur. (Lecocq. 2016)

Chaque point de la surface touchée par le faisceau de lumière est enregistré par la caméra et les coordonnées tridimensionnelles X-Y-Z sont enregistrées dans la mémoire de l'ordinateur qui contrôle le scanner. Les prises de vue sont répétées selon différents angles de vue pour couvrir toute la surface et les images de chaque prise de vue se superposent partiellement les unes aux autres afin de permettre la reconstruction précise et complète du modèle scannée. (Lecocq. 2016)

Avantages de l’empreinte optique :

- Précision équivalente voire supérieure aux matériaux conventionnels de l’ordre du μm .
- Les mesures optiques sont les plus précises à l’heure actuelle.
- Inaltérable, invariable, duplicable : pas d’usure et pas de déformation dans le temps.
- Facilement stockable et transportable/transférable vers le laboratoire de prothèse : disque dur, clé USB, mails sécurisés.
- Possibilité de correction d'erreur en direct : il suffit de gommer la zone et de rescanner, donc pas de gaspillage de matériau à empreinte et moins de perte de temps de rendez-vous s’il faut recommencer l'empreinte.
- Lien direct entre la bouche et le maître modèle : moins de risque d’erreur d’information.
- Peu ou pas de réflexe nauséeux

(Kihara et al.2019)

Inconvénients de l'empreinte optique :

- Technologie nouvelle, associé à l'art dentaire, donc investissement financier important.
- Nombre important d'appareils différents pouvant rendre le choix difficile pour le praticien, ajoutant à cela la méconnaissance des caractéristiques d'un « bon » système d'empreinte optique.
- Certains systèmes nécessitent l'application d'une poudre pour éviter les différences de rétractions de la lumière en fonction des surfaces à enregistrer (dent, gencive, couronne métallique, restauration composite)
- Quel que soit le type d'empreinte (classique ou optique), la langue du fait de sa mobilité restera une source d'erreur ou de gêne.
- La technique nécessite un temps d'apprentissage et d'adaptation, parfois une formation spécifique augmentant l'aspect financier déjà élevé d'un tel système.

- Système dépendant d'électricité pour fonctionner et de réseau pour être envoyé au prothésiste. Si l'un ou l'autre ne fonctionne pas, pas d'empreinte.

Voici quelques exemples de systèmes d'empreinte optique : 3Shape TRIOS, DentsplySirona Omnicam, Medit i500, Carestream CS3600, Planmeca Emerald

4.1.2) L'impression 3D

Développée au début des années 2000, l'impression 3D, également nommée fabrication par addition ou stéréolithographie pour la différencier de la plupart des techniques d'usinages qui consistent en une fabrication par soustraction à partir d'un bloc de matériau brut (par exemple le CEREC en odontologie prothétique), englobe tous les procédés de fabrication par ajout de matière, par empilement de couches successives afin de créer un objet en volume dessiné par l'intermédiaire d'un logiciel CAO (figure 5). Le fichier STL est le format universel utilisé par les logiciels de stéréolithographie.

Les objets imprimés en 3D, basés sur des scans d'imagerie 3D, conçus par le logiciel de planification virtuelle 3D et produit à l'aide de l'impression 3D ont été utilisés avec succès par les prothésistes dentaires en orthodontie (figure 4), en chirurgie orale et maxillo-faciale. Les avantages des objets imprimés en 3D pour l'enseignement et la gestion des procédures de traitement dans ces disciplines ont été largement rapportés. Par conséquent, des avantages similaires peuvent être attendu avec des procédures endodontiques, y compris en planification, étant peu invasive, d'une plus grande précision, une réduction des temps opératoires, amélioration du confort du patient et pour faciliter le développement des compétences des opérateurs (Shah et al. 2018)

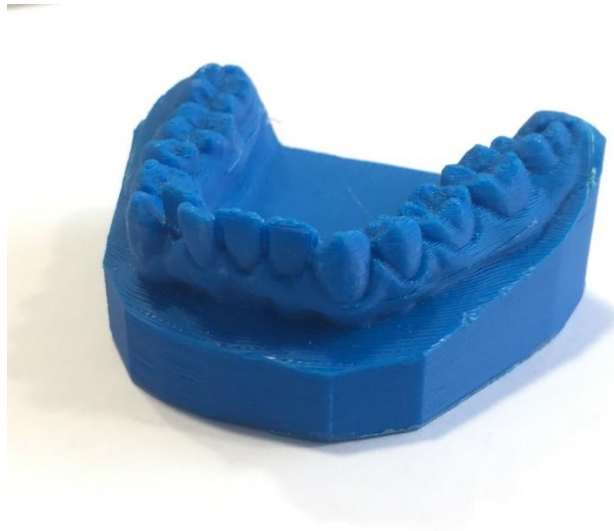

Figure 4. Modèle d'étude réalisé par une imprimante 3D à partir d'une empreinte numérique.

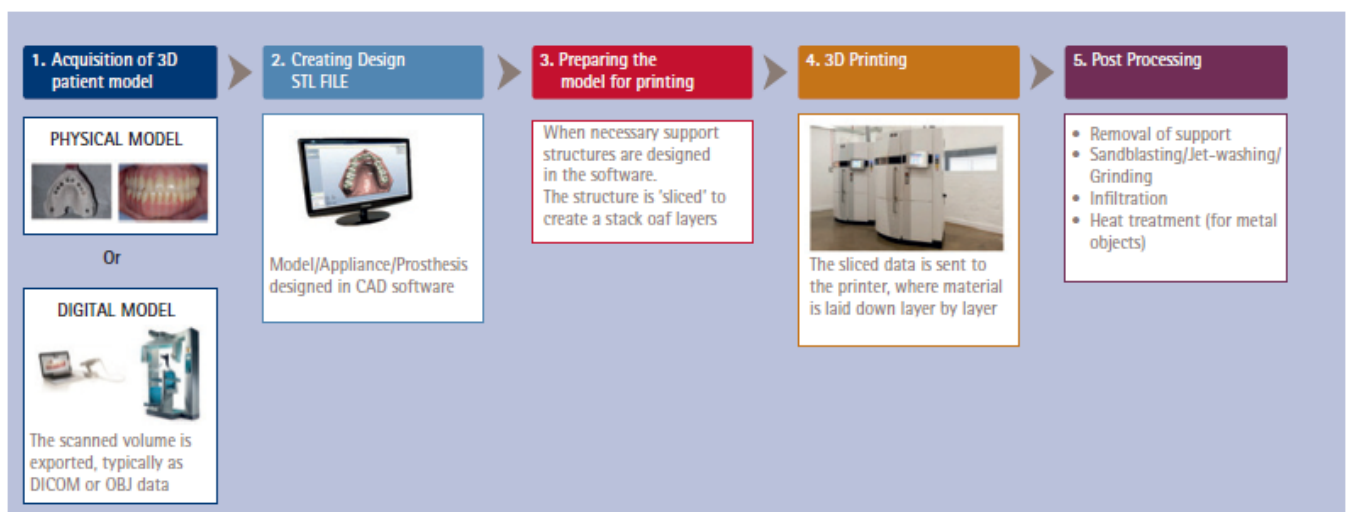


Figure 5. Les différentes étapes du processus de fabrication d'un objet par une imprimante 3D (Dawood. 2015)

4.1.3) Les Logiciels de planification

La planification implantaire assistée par ordinateur permet de guider le positionnement des implants en intégrant à la fois le projet prothétique futur et les conditions anatomiques osseuses. Pour ce faire, il est nécessaire de regrouper dans un fichier informatique unique les données numériques prothétiques et osseuses du site à planter, en différentes étapes. (Para. 2014)

La planification numérique comprend plusieurs étapes :

- Import du CBCT du patient au format DICOM dans le logiciel
- Import de l’empreinte numérique au format STL, ou du scan du modèle réalisé à la suite d’une empreinte dite classique.
- Couplage des fichiers DICOM et STL.
- Identification des structures anatomiques, choix des implants et conception du guide chirurgical.
- Export du fichier du guide au format STL vers l’imprimante 3D et fabrication.

Exemples de logiciel de planification implantaire dont certains sont utilisés dans les différentes études de cas pour la création de guide de chirurgie endodontique ou de guide d’accès : Blue Sky Plan, coDiagnostiX, Implant Studio, Simplant, Quickvision 3D ...

Le Logiciel 3d Endo : développé par Sirona, il exploite la radiographie 3D pour améliorer la planification du traitement endodontique permettant un acte plus rapide, plus aisé, une réduction du stress chez le praticien, et une prédictibilité plus importante. Le logiciel permet :

- la planification du tracé de la cavité d’accès.
- la localisation des entrées canalaires.
- L’évaluation de la longueur de travail.
- la planification de la meilleure séquence instrumentale.
- la conception de guide endodontique.

(DentsplySirona. 2018)

De façon similaire à la planification implantaire, d’où l’utilisation dans de nombreuses études sur les guides endodontiques de logiciels de planification implantaire car peu ou pas de logiciel spécifique à l’endodontie commercialisé pour le moment, Sirona n’ayant pas donné suite au logiciel 3D Endo.

4.2) Applications

4.2.1 Guides chirurgicaux en endodontie

- Indications de retraitement par voie rétrograde (chirurgie endodontique) :

- Reconstitution prothétique unitaire récente et bien adaptée.
- Echec de traitement et retraitement endodontique par voie orthograde.
- Dépassement de matériau d'obturation (gutta) lors du traitement endodontique par voie orthograde
- Lipoe sur dents adjacentes, traitement en une seule intervention.
- Traitement par voie orthograde impossible : site de la dent concernée difficilement accessible, ouverture buccale limitée, ...
- Aucune possibilité de dépose (JPIO Endodontie.2012)
 - Reconstitution prothétique unitaire avec ancrage radiculaire imposant.
 - Dent support d'une reconstitution prothétique de grande étendue.
 - Nécessite un délabrement trop important.
 - Reconstitution prothétique récente.

- Contre-indications :

- Toutes les contre-indications de la chirurgie.
- non-coopération du patient, non compréhension du traitement proposé.
- HBD non maîtrisée.
- Risque d'échec élevé.
- Stade trop avancée de la pathologie inflammatoire d'origine infectieuse.

4.2.2 Guide d'accès

▪ *Avantages*

- Facilité du geste opératoire par exemple sur des cas d'anatomie complexe.
- Réduction du temps opératoire (compensation avec le temps utilisé pour les empreintes, CBCT et réalisation du guide)

- Geste conservateur

(Ali, Arslan. 2019)

▪ *Inconvénients :*

- Nécessite des séances pré-opératoires pour examen CBCT et empreinte afin de réaliser le guide (temps pendant lequel le patient peut rester en souffrance).
- Nécessite la pose d'une digue plurale pour ne pas gêner l'insertion et le bon positionnement du guide d'accès.
- Geste restant opérateur dépendant
- Aide indiquée pour des cas particuliers
- Plus difficile à mettre en œuvre en cabinet libéral

▪ *Indications :*

- Canaux calcifiés
- Dens in dente : dent invaginée
- Pulpolithes
- Sénescence pulpaire avancée
- Guide pour dépose de tenon fibré

(Ali, Arslan. 2019)

4.2.3 Protocoles

4.2.3.1 Guide chirurgical

- Sélection du cas
- Consultation initiale : Antécédents médico-chirurgicaux du patient, explication de la pathologie dentaire et des possibilités de traitement et leurs pronostics. Obtenir le consentement libre et éclairé du patient, et signé.
- Radiographies pré-opératoire : rétro-alvéolaires de différentes angulations et CBCT (en respectant le principe ALARA) : importance du cone beam pour évaluer la taille de la lésion, la ou les racines en cause, et la situer par rapport aux structures anatomiques adjacentes
- Empreinte de l'arcade concernée (soit numérique soit physique)
- Mise en relation du fichier DICOM du CBCT et celui de l'empreinte optique via un logiciel de planification pour modéliser le guide par rapport à la lésion à traiter.
- Réalisation par le laboratoire de prothèse du guide chirurgical en résine avec une fenêtre en vestibulaire en regard de la lésion. (Voir avec le laboratoire qui réalise les guides implantaires)
- Essayage du guide en bouche et réglages si nécessaires
- *Geste opératoire :*
- anesthésie
- Incision et décollement du lambeau de pleine épaisseur
- positionnement du guide sur les dents et directement en contact avec l'os.
- trépanation et réalisation a minima de l'accès à la lésion.
- obturation à retro.
- (comblement)
- repositionnement du lambeau et sutures.
- radiographie rétro-alvéolaire de contrôle.
- consultation de contrôle à J + 7 jours, J + 1 mois, J + 3 mois, ...

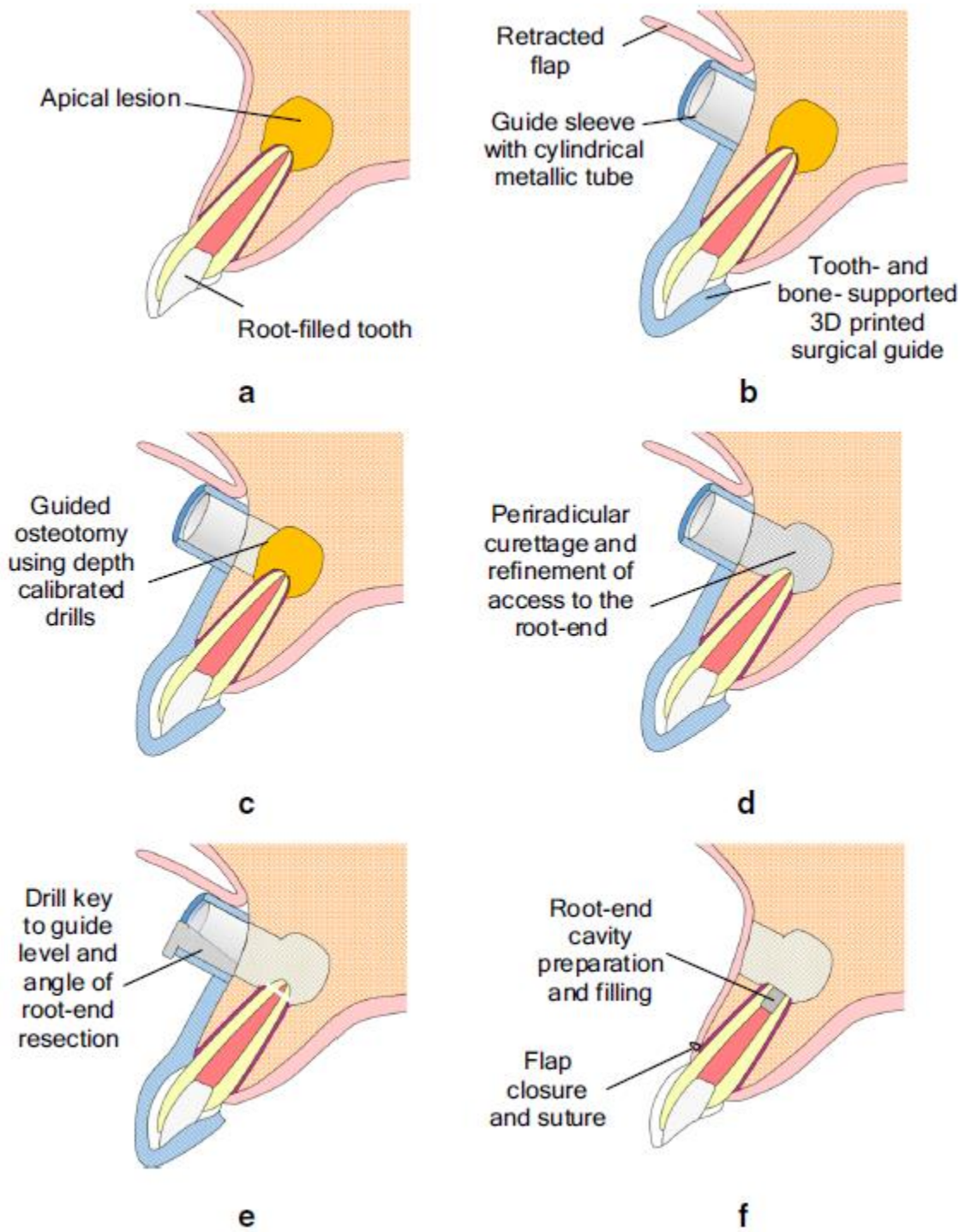


Figure 6. Chirurgie apical guidée (Shah, Chong. 2018)

Traitement par chirurgie endodontique assisté par un guide chirurgical imprimé en 3D pour ostéotomie et une résection radiculaire précises (figure 6).

A : dent traitée endodontiquement nécessitant une intervention chirurgicale.

B : Levée d'un lambeau et rétraction, et positionnement stable du guide 3D soutenu par les dents et les os pour localiser le site d'ostéotomie.

C : ablation guidée de l'os cortical en utilisant les de forets calibrés en profondeur à l'intérieur de la douille de guidage métallique et en restant dans l'axe pendant le forage.

D : Eviction/curetage des tissus périradicaux infectés est exposition de l'extrémité de la racine.

E : Insertion d'une clé de guidage dans la douille de guidage pour réaliser une résection directe de l'extrémité radiculaire avec un foret calibré en profondeur.

F : fermeture du lambeau et suture après préparation canalaire et obturation.

(Shah, Chong. 2018)

Cas cliniques

Parmi les études de cas sélectionnées dans la littérature nous avons choisi de présenter un cas complet réalisé par Le docteur Fonseca Tavares et son équipe, qui ont publié plusieurs articles sur le sujet, ainsi que d'autres techniques sans les détailler pour illustrer les différentes méthodes testées jusqu'à ce jour.

- **Cas 1** : Deuxième Prémolaire supérieure droite présentant une parodontite apicale (figure 7) :

- Réalisation d'un CBCT :

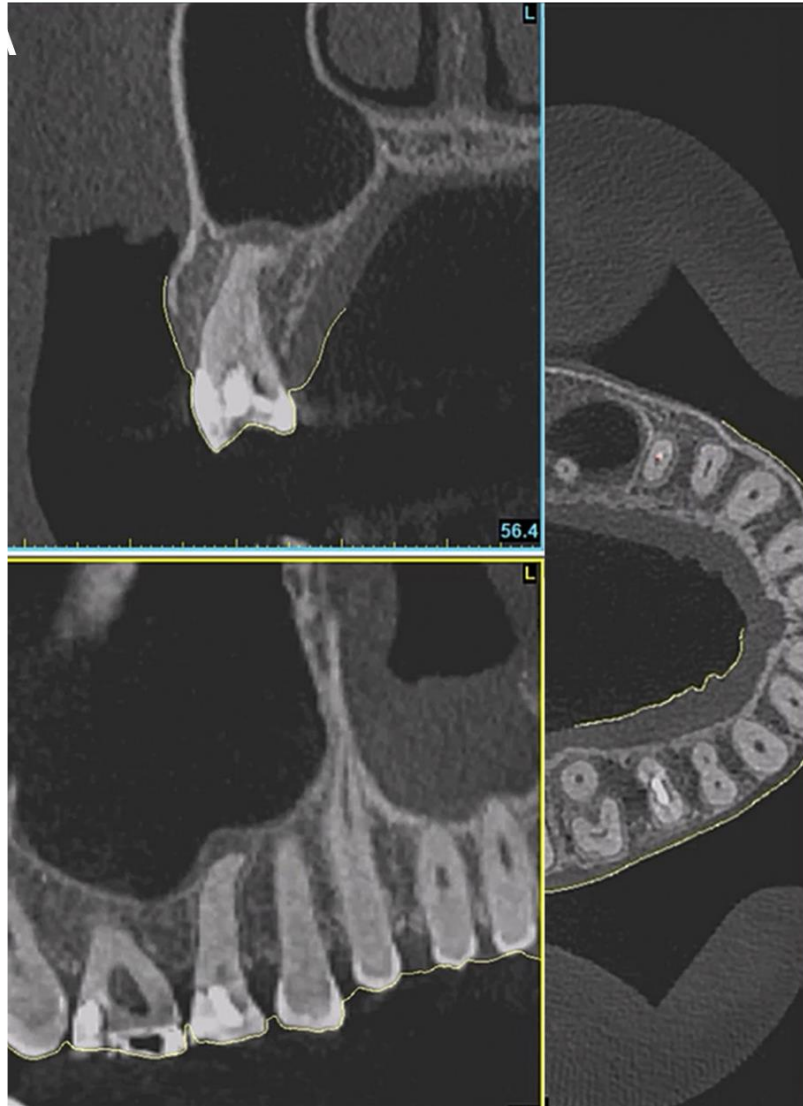

Figure 7. CBCT mettant en évidence une lésion à l'apex de la 15.

- Empreinte du maxillaire réalisée par la caméra 3SHAPE TRIOS 3 et modélisation de l'arcade (figure 8).

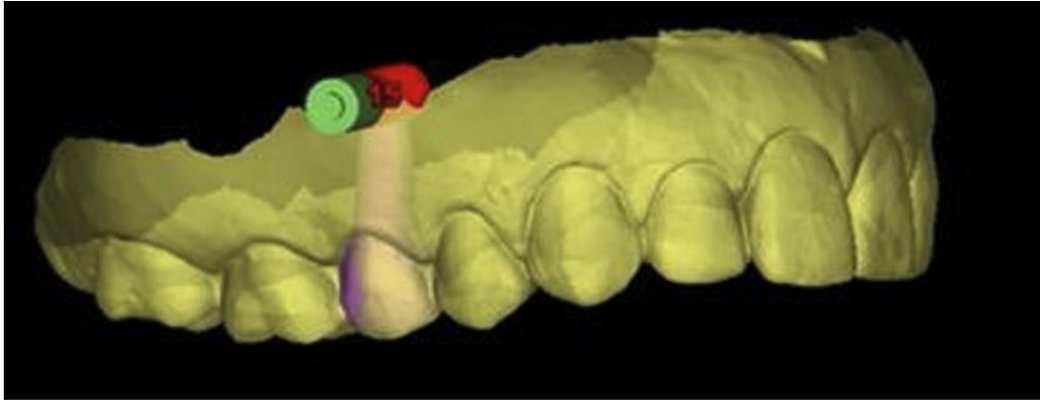


Figure 8. Modélisation du maxillaire après empreinte optique.

- Utilisation du logiciel de planification implantaire CodiagnostiX (figure 9) afin de réaliser deux guides recouvrant la totalité de l'arcade : un guide pour l'incision, et un guide utilisé à la fois pour l'ostéotomie et la résection apicale (figure 10).

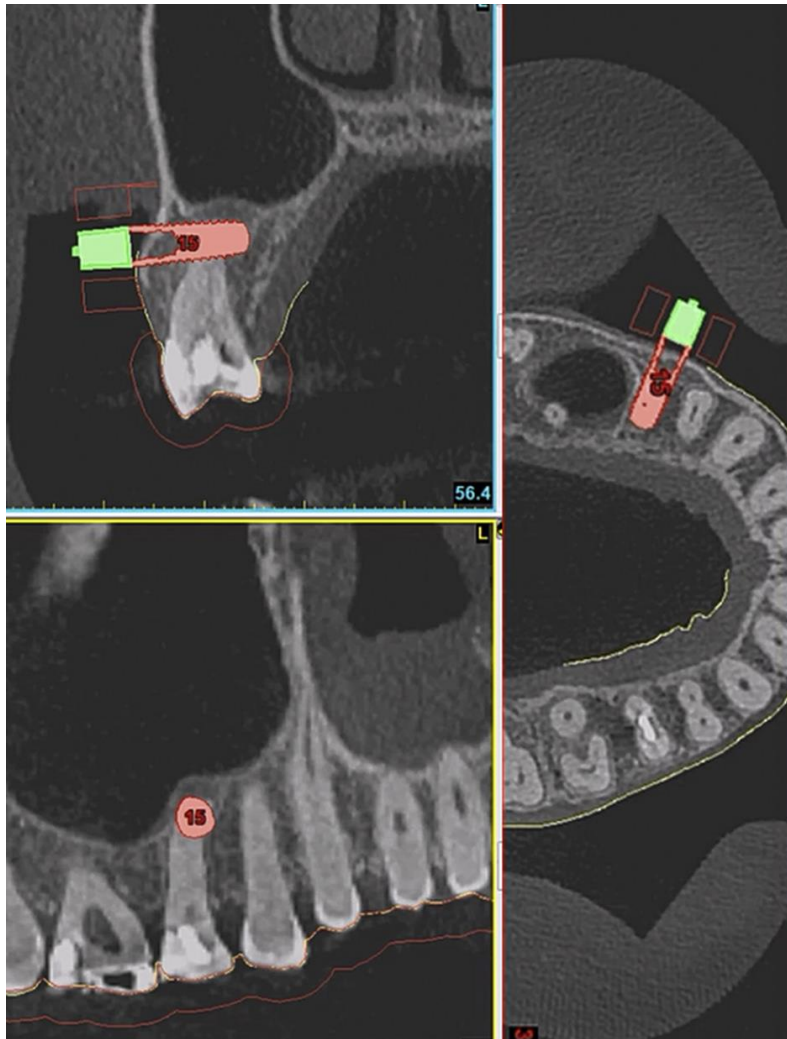


Figure 9. Plannification de la localisation, la direction et la profondeur de la chirurgie apicale.

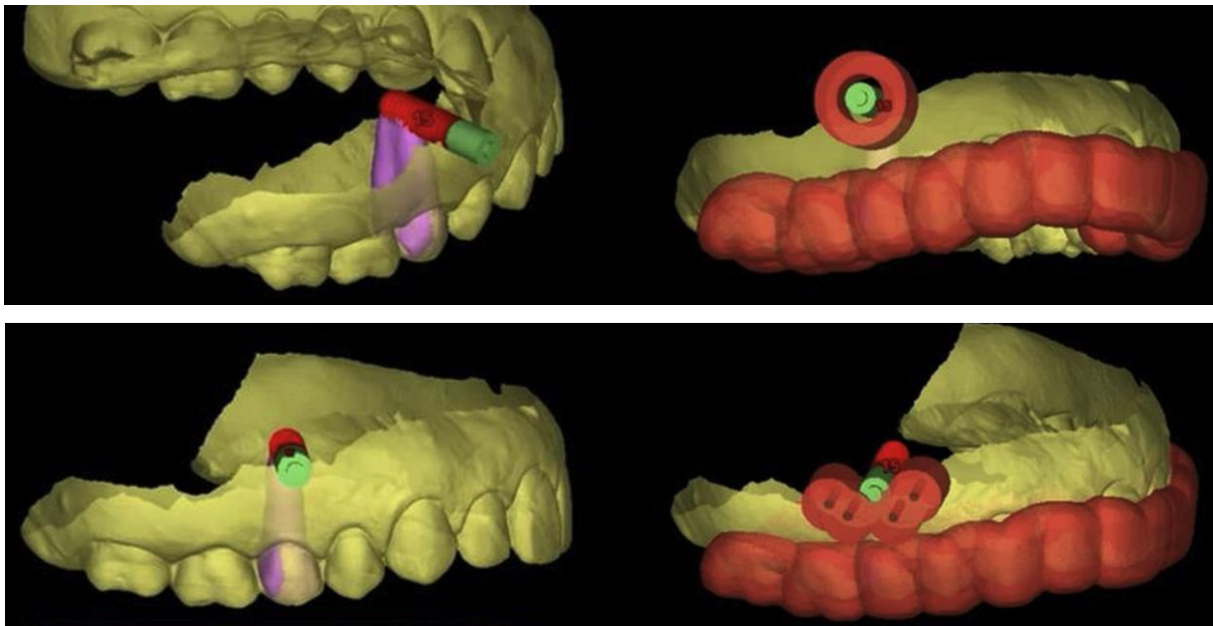


Figure 10. Modélisation des guides pour incision et ostéotomie/réséction.

- Impression des guides avec l'imprimante 3D Form2 de Forlab :

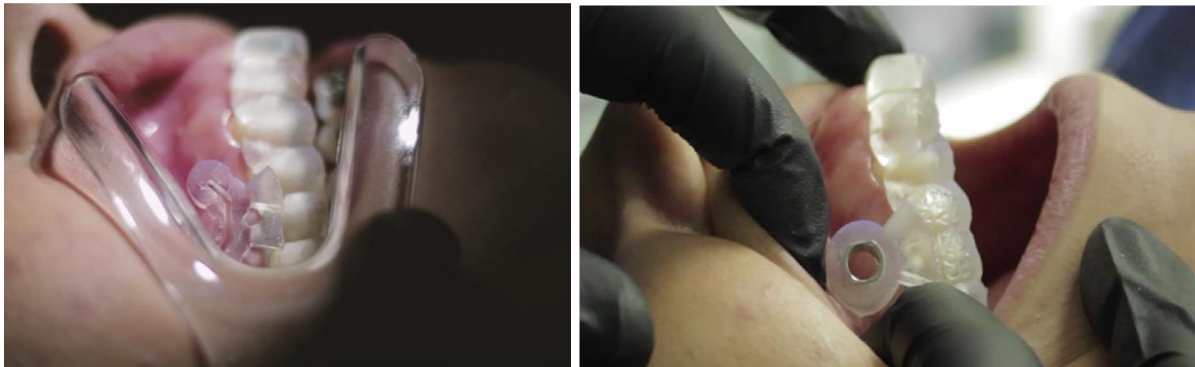


Figure 11. Essayage des guides en bouche.

- Chirurgie endodontique guidée : essayage des guides (figure 11), incision guidée et décollement du lambeau de pleine épaisseur, puis, ostéotomie et résection apicale réalisée avec une fraise de 3.5mm de diamètre Twist Drill Pro de chez Straumann à une vitesse de 980 tr/min.

- mise en forme canalaire et obturation à retro (figure 12).

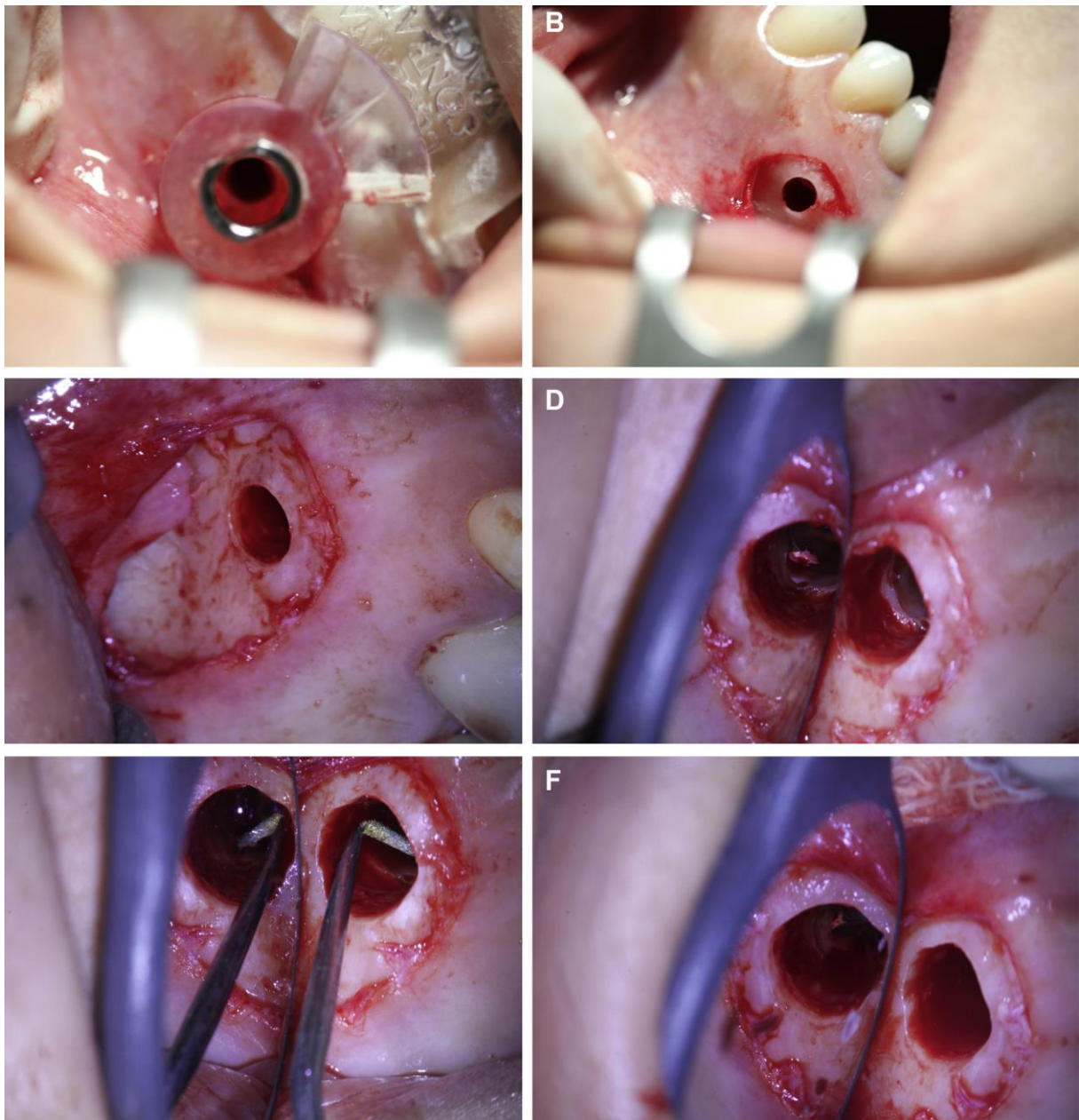


Figure 12.

- comblement osseux avec une seringue de 4Matrix, repositionnement du lambeau et sutures (figure 13).

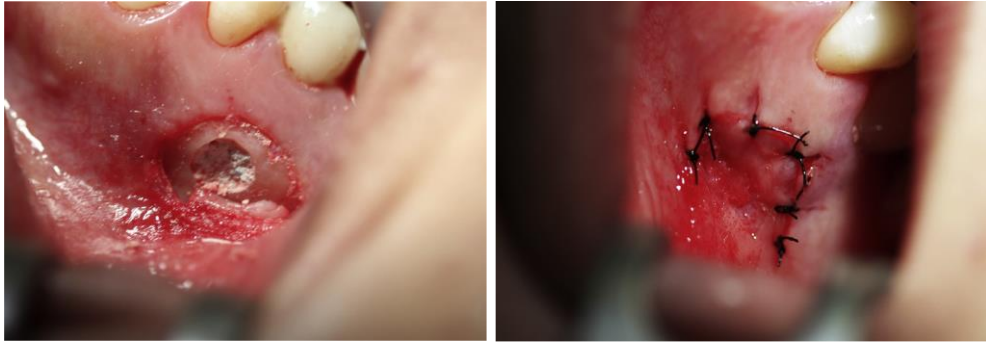

Figure 13.

Cas réalisé par Fonseca Tavares et al en 2020

- **Cas 2 :** Incisive centrale maxillaire droite, calcifiée, 2 tentatives de traitement endodontique conventionnel. Utilisation du logiciel de planification In2guide. Réalisation d'un guide prenant appui sur 5 dents (figure 14) seulement utilisé pour visualiser la position de l'apex et guider l'ostéotomie (figure 15).

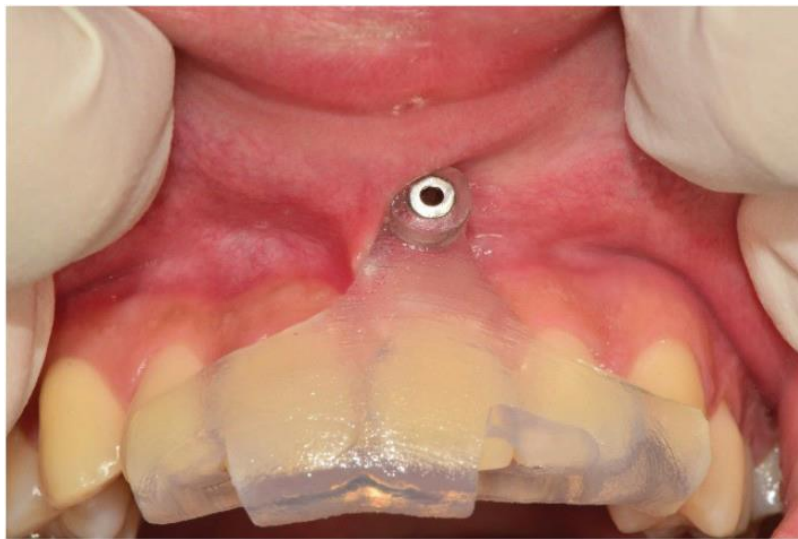


Figure 14. Guide chirurgicale positionné sur 5 dents. (Kim JE et al. 2019)

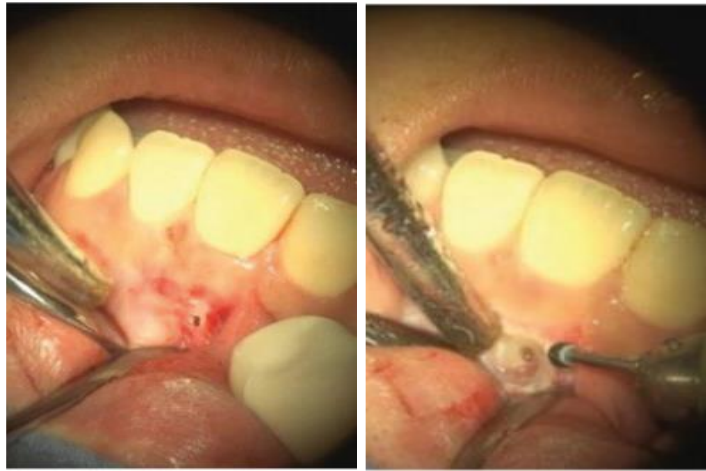

Figure 15. Localisation de la lésion après trépanation initiale grâce au guide chirurgicale (Kim JE et al. 2019)

- **Cas 3** : Incisive latérale maxillaire gauche et canine maxillaire gauche, atteintes d'une parodontite apical avec suspicion de kyste. Utilisation du logiciel de planification 3Shape et création d'un guide prenant appui sur 4 dents avec une fenêtre de 4 mm de diamètre pour chaque dent (figure 16). Guide utilisé seulement pour l'ostéotomie.

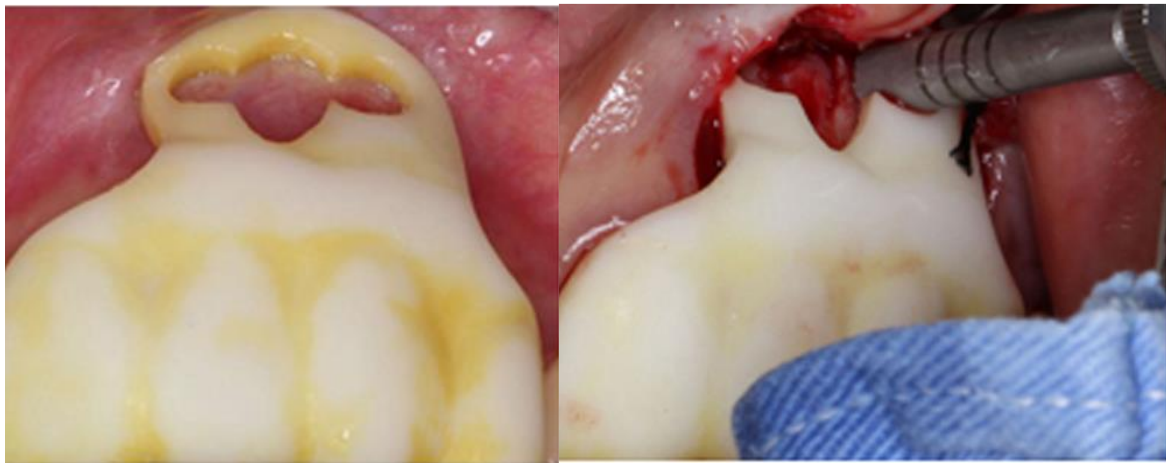
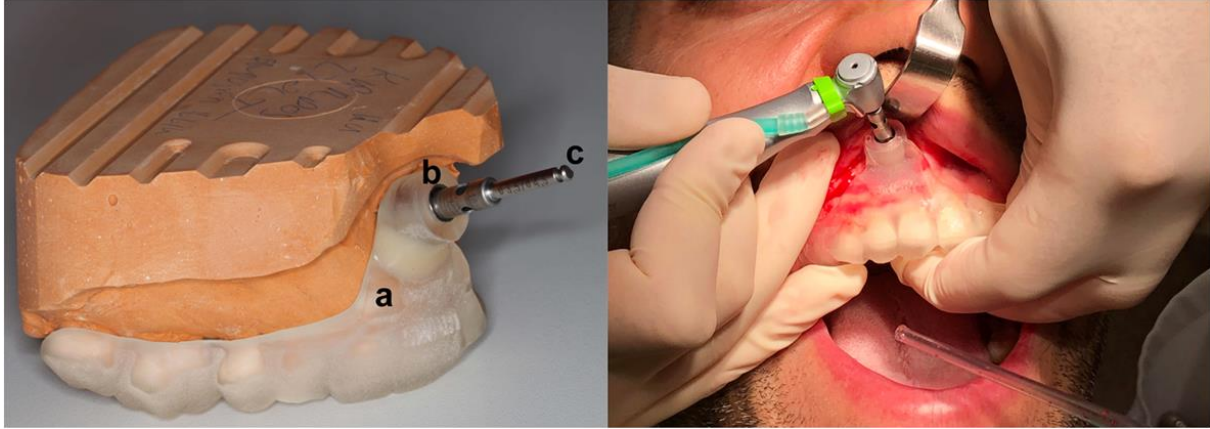

Figure 16. Guide simple pour ostéotomie de deux dents (Shangzhu et al. 2019)

- Cas 4 : Réalisation d'une chirurgie apicale sur 14 racines chez 11 patients. Ici réalisation d'un guide pour une chirurgie sur une incisive latérale (figure 17). Utilisation du logiciel SmartGuide et création de guide utilisé pour l'ostéotomie et la résection via un trepan.



Figures 17. a : guide chirurgical /b : douille de guidage /c : trepan osseux. (Antal et al. 2019)

- Cas 5 : Deuxième prémolaire maxillaire droite et première molaire maxillaire droite présentant une lipoe (figure 18). Utilisation du logiciel CodiagnostiX. Création d'un guide pour chaque dent pour l'ostéotomie et la résection apicale (figure 19).

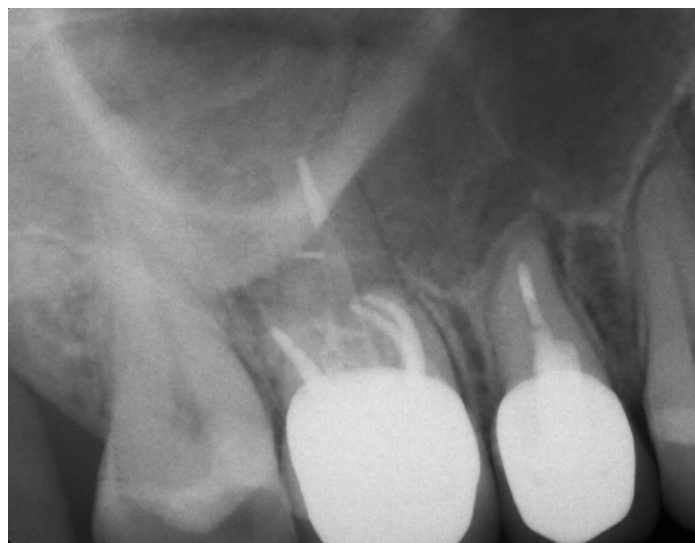

Figure 18. Dents 15 et 16 présentant chacune une lipoe.

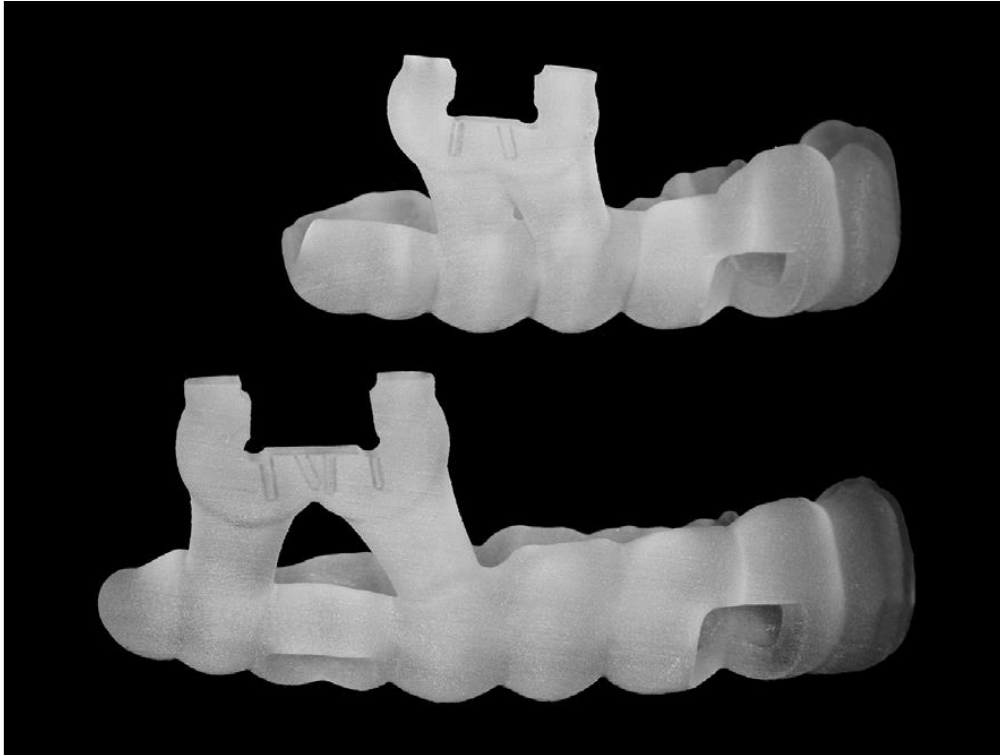


Figure 19. En haut le guide utilisé pour la 15 et en bas celui utilisé pour la 16. (Strbac et al. 2017)

- Cas n°6 : Cas réalisé par l'équipe du Dr Giacomino (Giacomino et al.2020) où ils ont établi un protocole en quatre étapes distinctes pour réaliser un guide de chirurgie endodontique.

- étape 1 : CBCT de la zone à traiter (figure 19).

- étape 2 : Enregistrement de l'arcade avec une caméra optique, un scan d'un modèle réalisé par empreinte physique ou un CBCT du même modèle (figures 19 et 20).

- étape 3 : enregistrement du CBCT et de l'empreinte dans un logiciel de planification et modélisation du guide chirurgical (figure 21).

- étape 4 : Fabrication du guide par impression 3D.

Lors de la chirurgie endodontique, l'ostéotomie et la résection des racines D-V de la 16 et M-V de la 17 ont été réalisées en une seule fois grâce au guide chirurgical (figure 22).

Les auteurs de cette étude de cas concluent sur le risque d'erreur, pouvant arriver pour n'importe quel cas de chirurgie guidée d'ailleurs, de par le nombre d'étape du protocole comme une erreur lors de l'empreinte optique ou lors du CBCT, ou encore lors de l'impression du guide en résine.

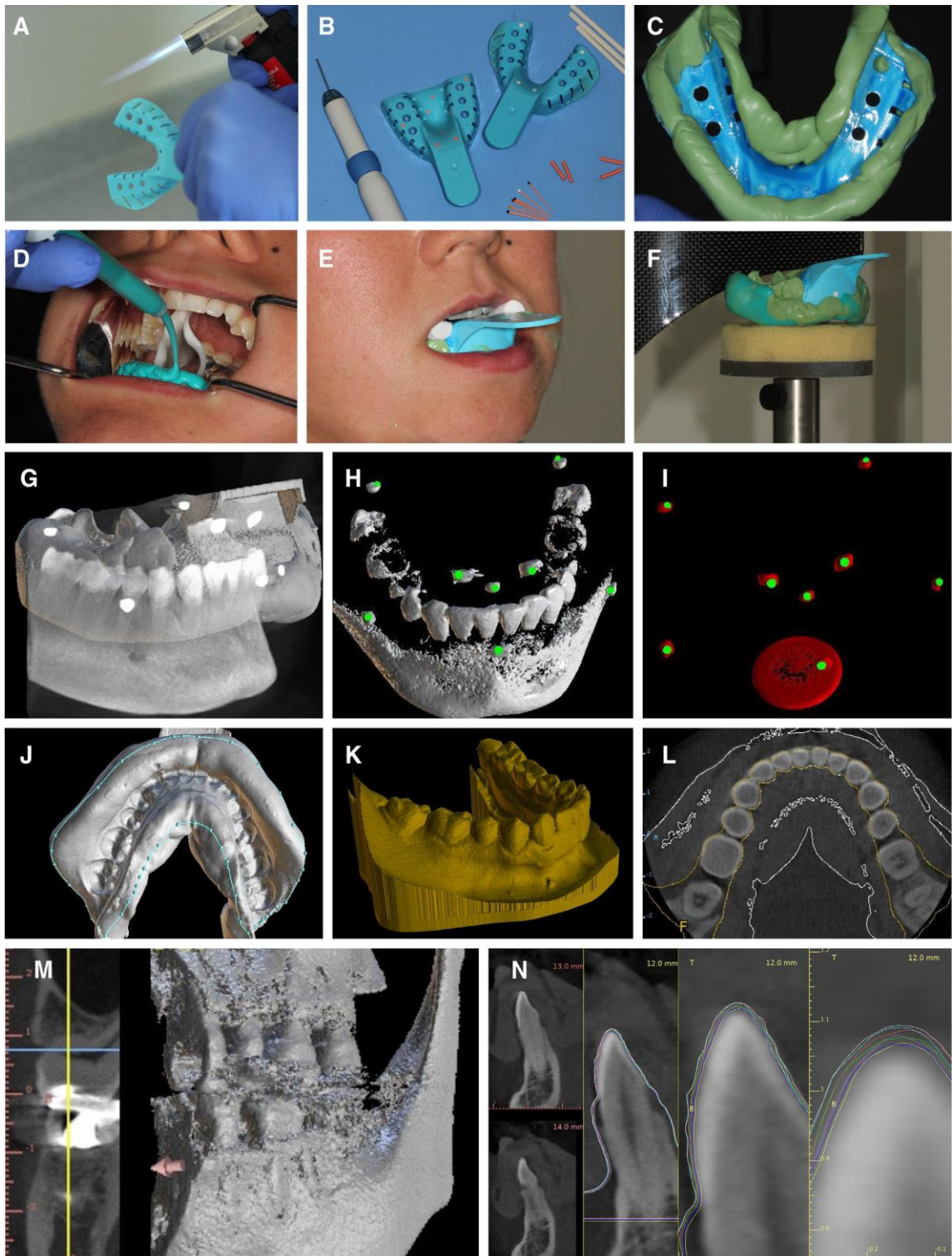


Figure 19 : CBCT du modèle d'arcade coulée après une empreinte physique.

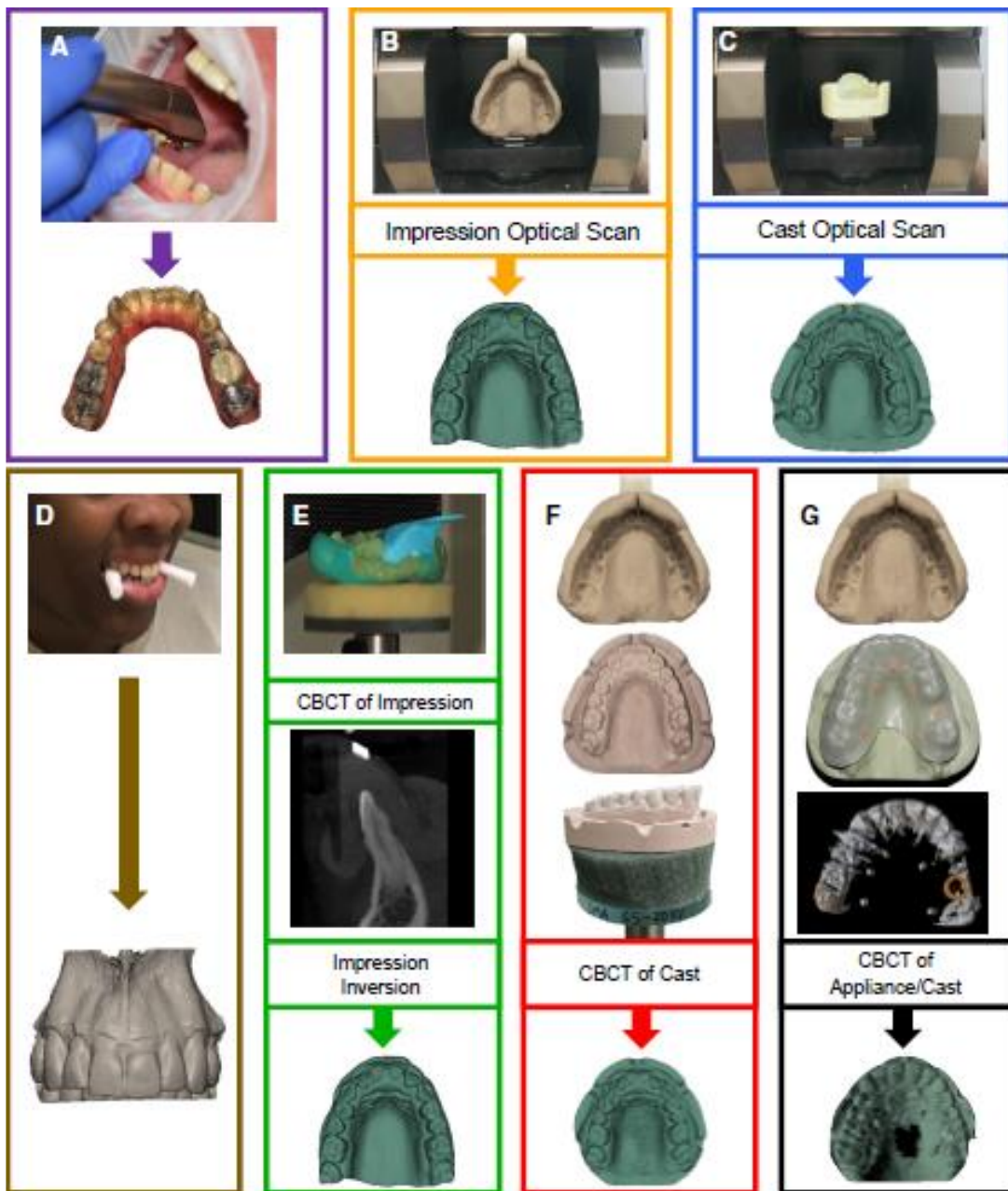


Figure 20 : Différentes méthodes pour obtenir l'arcade de la dent à traiter. A : scanner intra-oral. B : Scan d'une empreinte physique. C : Scan d'un modèle d'arcade. D : CBCT. E : CBCT d'une empreinte physique. F : CBCT du modèle. G : CBCT du modèle avec une gouttière équipée d'un marqueur au niveau de la zone à traiter.

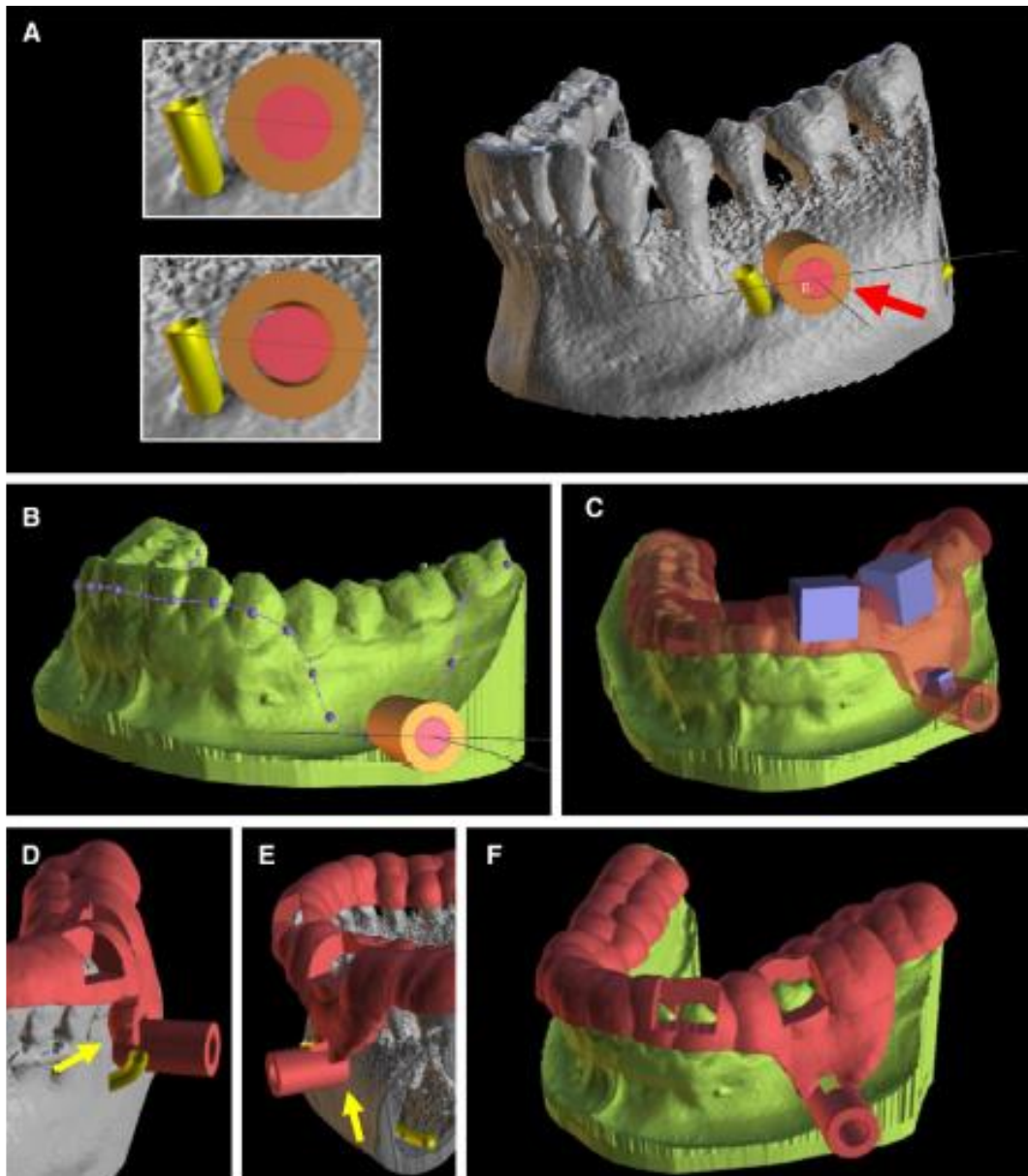


Figure 21 : Modélisation du guide après combinaison du CBCT et de l’empreinte pour créer un fichier STL d’impression 3D.

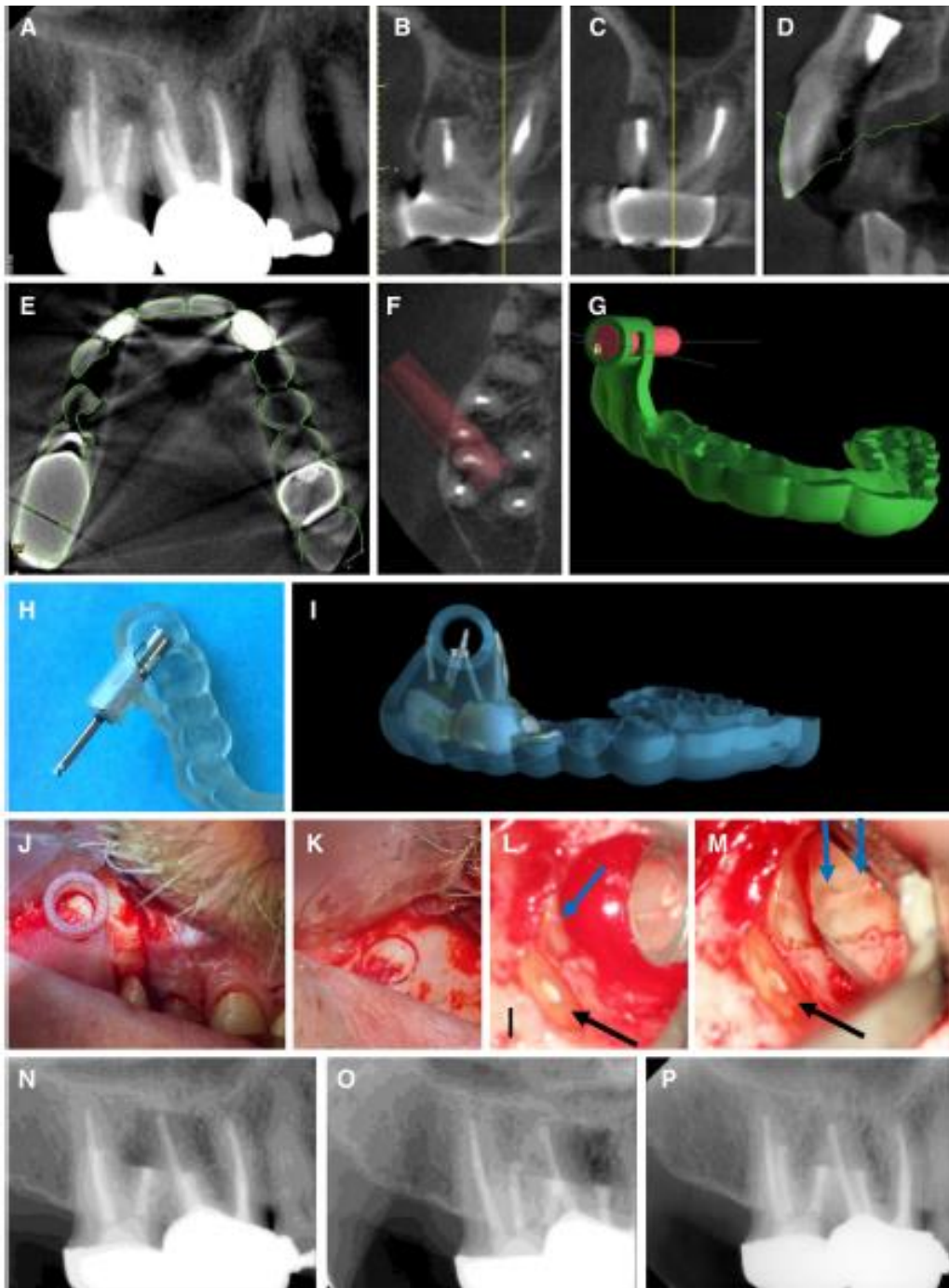


Figure 22 : A, B, C, D, E : CBCT montrant des LIPOE au niveau des 16 et 17. F, G : modélisation du guide via le logiciel de planification. H, I : impression du guide. J, K, L, M : intervention chirurgicale guidée. N, O, P : rétro-alvéolaire post-opératoire, puis à 10 mois.

4.2.3.2 Guide d'accès

- Sélection des cas indiqués
- Consultation initiale : ATCD médico-chirurgicaux du patient, explication de la pathologie dentaire et des possibilités de traitement et leurs pronostics. Obtenir le consentement libre et éclairé du patient, et signé.
- Radiographies per-opératoire : rétro-alvéolaires de différentes angulations et CBCT (en respectant le principe ALARA)
- Empreinte de l'arcade concernée (soit optique soit classique)
- Transfert du fichier DICOM vers le logiciel de planification afin de prévoir la position et l'axe d'insertion du foret. Paramétrages des dimensions du foret pour accéder à la lumière canalaire. Le guide devra se placer sur plusieurs dents adjacentes afin de garantir sa stabilité.
- Si empreinte optique : transfert du fichier afin de superposer le CBCT et le modèle obtenu via l'empreinte.
- Validation du guide
- Création d'un format STL afin de réaliser l'impression 3D du guide d'accès
- Intervention : vérifier la bonne insertion du guide avant et après pose de la digue plurale.
- *Geste opératoire associé aux radio per-op :*
- Anesthésie
- Pose du champ opératoire (digue plurale). Selon les auteurs la pose se fait avant ou après la trépanation.
- Insertion du guide d'accès et vérification de l'adaptation.
- Trépanation avec l'instrument adapté en passant par la douille de guidage pour une préparation a minima et un accès direct à l'entrée canalaire.
- Radio de contrôle.
- Etapes classiques du traitement endodontique.
- Obturation coronaire temporaire.
- Contrôle post-op à J+7.

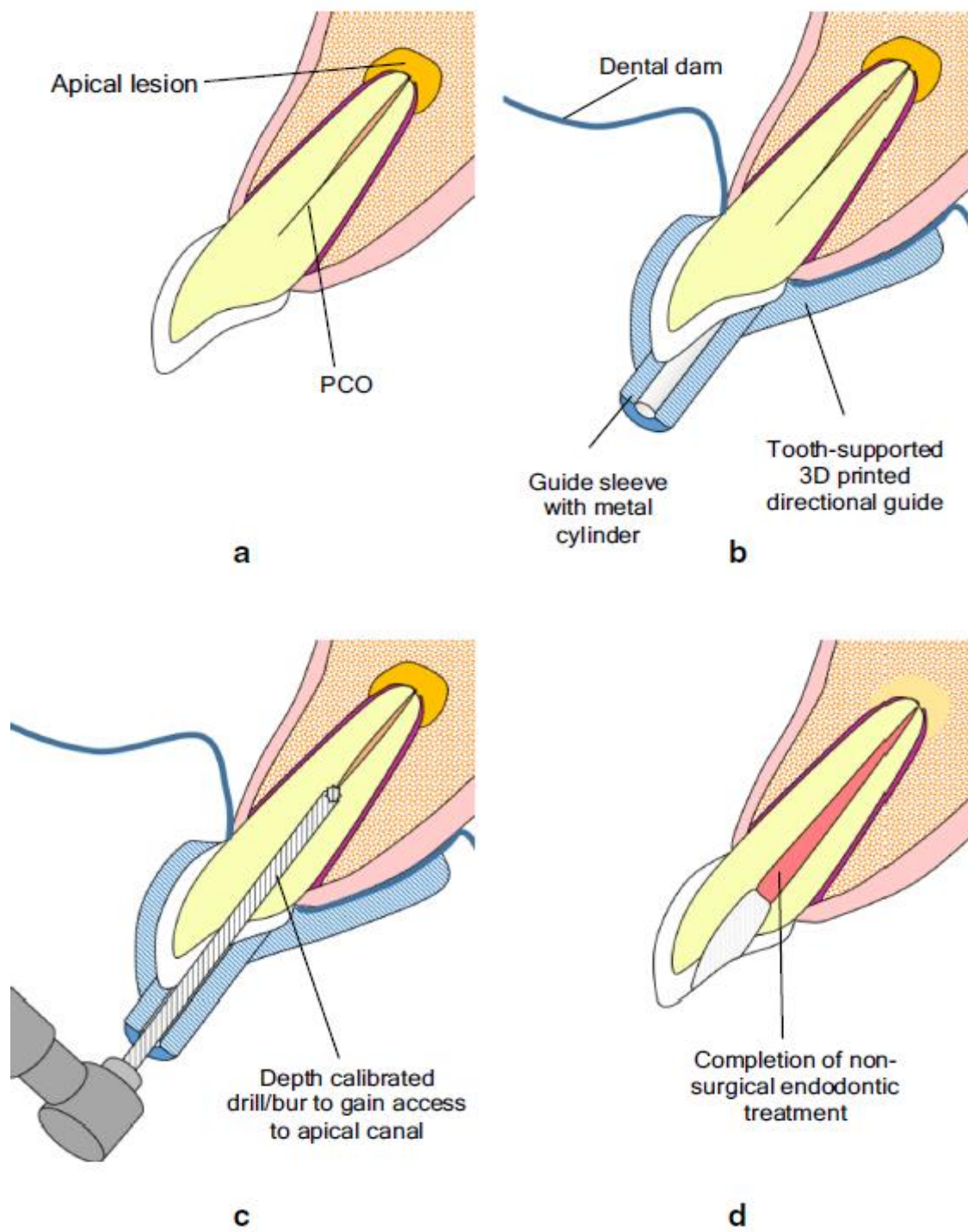


Figure 23. Protocole guide d'accès (Shah, Chong, 2018)

Guide d'accès à l'endodonte (figure 23).

A : une dent antérieure avec une LIPOE.

B : Positionnement du guide d'accès sur les dents après mise en place d'une digue plurale.

C : Forage avec un seul foret calibré en longueur.

D : Réalisation des étapes classiques du traitement endodontique

(Shah, Chong. 2018)

Cas cliniques :

- Parmi les études de cas sélectionnées dans la littérature nous avons choisi de présenter un cas complet réalisé par deux praticiens français, les docteurs Bordone Antonietta et Perez Cyril, puis nous présenterons rapidement d'autres guides d'accès pour illustrer nos propos.

- Cas 1 : Canine mandibulaire droite dont le canal est oblitéré (figure 24).

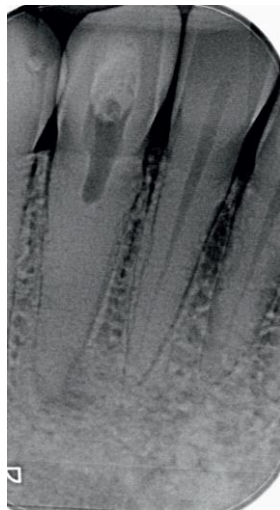


Figure 24. Canine mandibulaire droite présentant un canal oblitéré et une lipoe.

- Réalisation d'un CBCT (figure 25) avec un champ d'acquisition de 5 x 5 cm et une résolution de 100 microns.

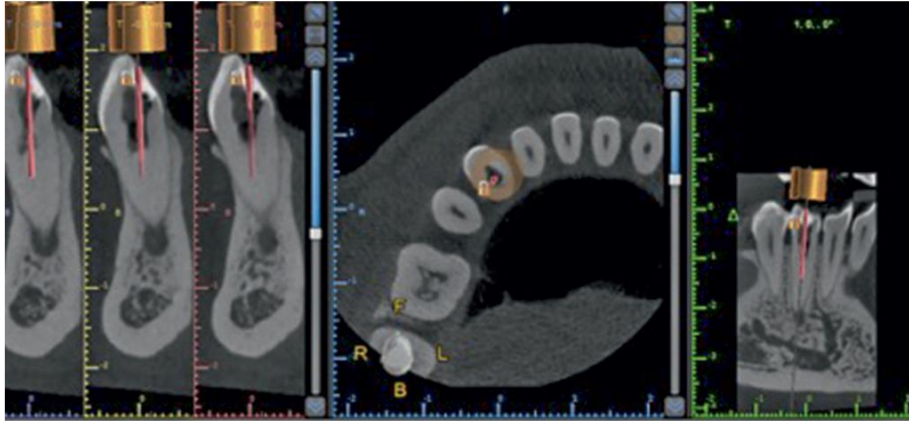


Figure 25. CBCT

- Empreinte numérique de l'arcade mandibulaire avec la caméra Cerec Omnicam
- Planification avec le logiciel BlueSkyPlan (figure 26) et Paramétrage des dimensions du foret, et de la position et de l'axe de la douille de guidage.

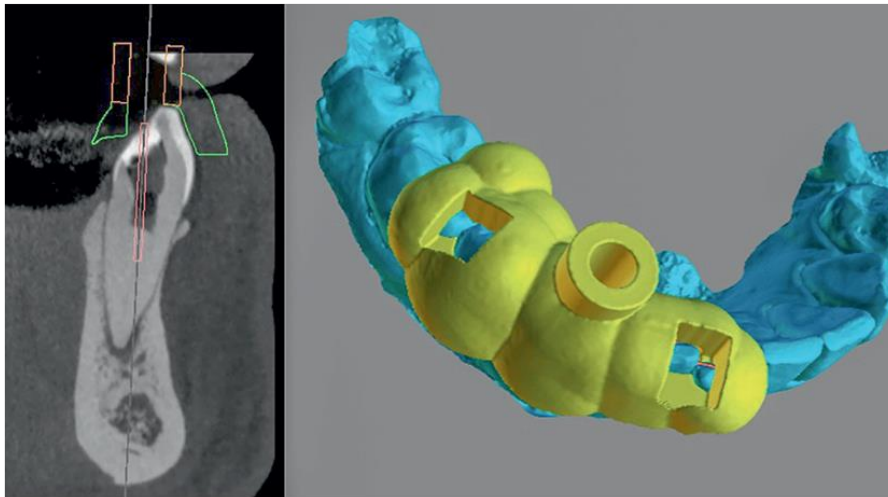


Figure 26. Paramétrage du foret et du guide avec le logiciel BlueSkyPlan.

- Réalisation du guide avec une imprimante Formlabs2 (figure 27).



Figure 27. Imprimante 3D Formlabs2 et guide d'accès.

- Forets développés par la société FFDM d'un diamètre de 0.75 mm (figure 28).



Figure 28. (Bordone. 2019)

- Positionnement du guide sur les dents après pose de champ opératoire et réalisation de l'accès canalaire (figure 29).

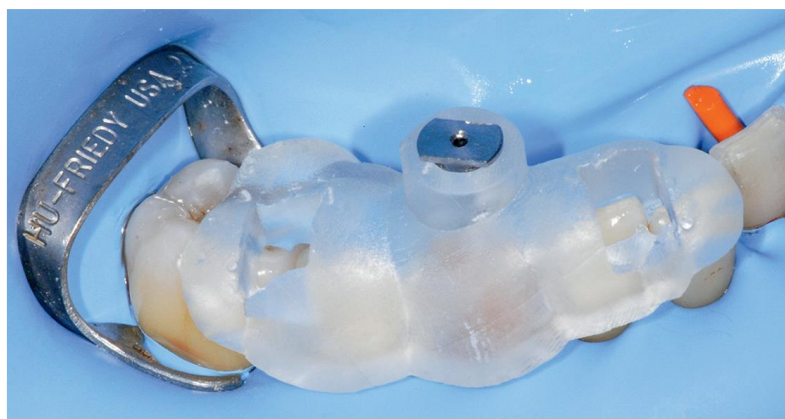

Figure 29. Essayage du guide d'accès

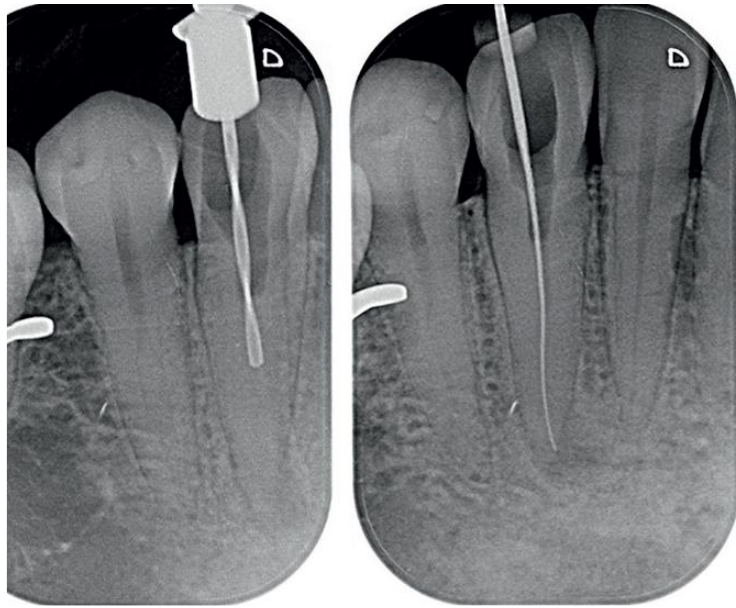


Figure 30. Accès au canal et détermination de la longueur de travail.

- Etapes classiques du traitement endodontique et obturation (figure 31).

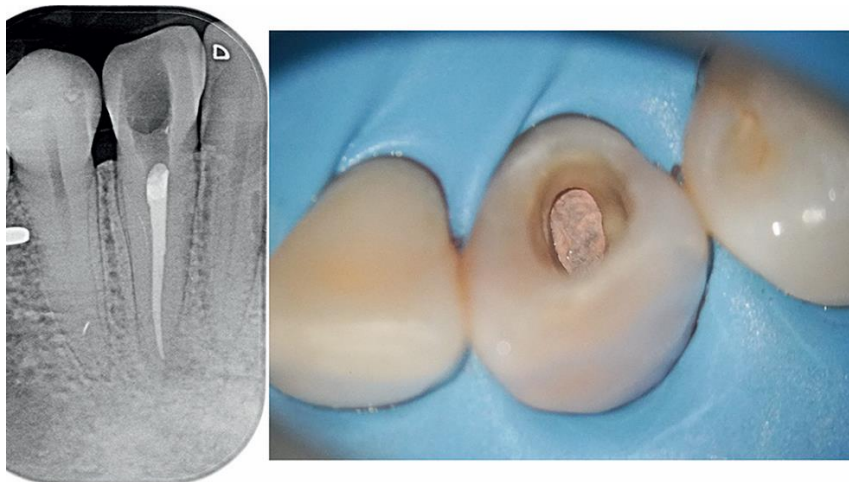


Figure 31. Rétro-alvéolaire après obturation. (Bordone et Perez. 2019)

- Cas 2 : Incisive centrale maxillaire gauche calcifiée. Grâce au logiciel Simplant création d'un guide prenant appui sur plusieurs dents (figure 32). Réalisation de la trépanation à l'aide du guide et suite et fin du traitement endodontique sous digue. (Lara-Mendes. 2018)

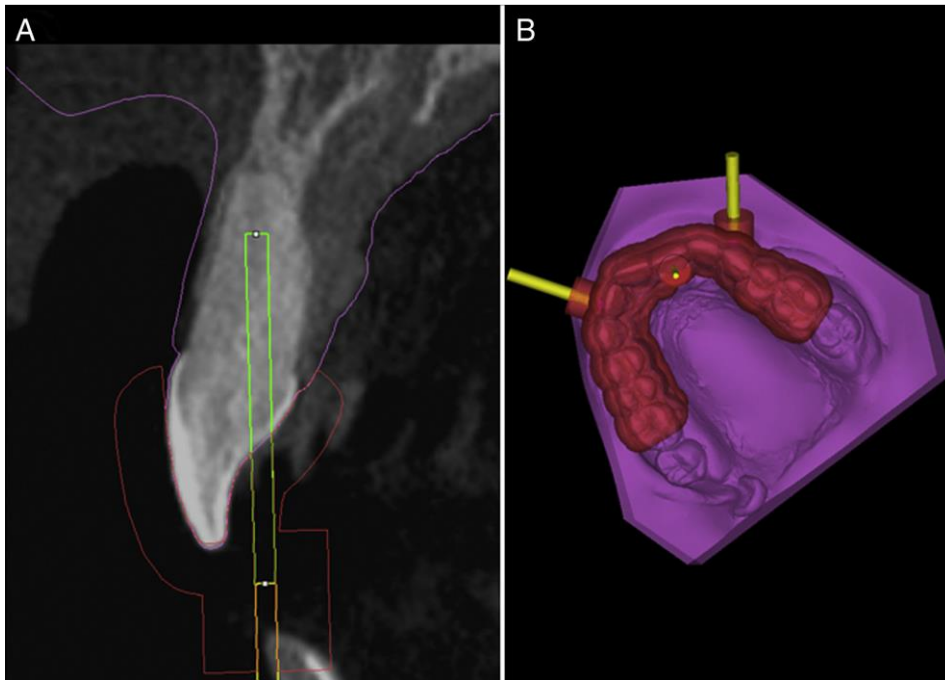


Figure 32. Logiciel Simplant (Lara-Mendes et al. 2018)

- Cas n°3 : Incisive latérale maxillaire gauche présentant une invagination. Utilisation du logiciel Simplant pour la planification et création d'un guide permettant l'accès au système canalaire principal ainsi que l'accès à l'invagination (figure 33).

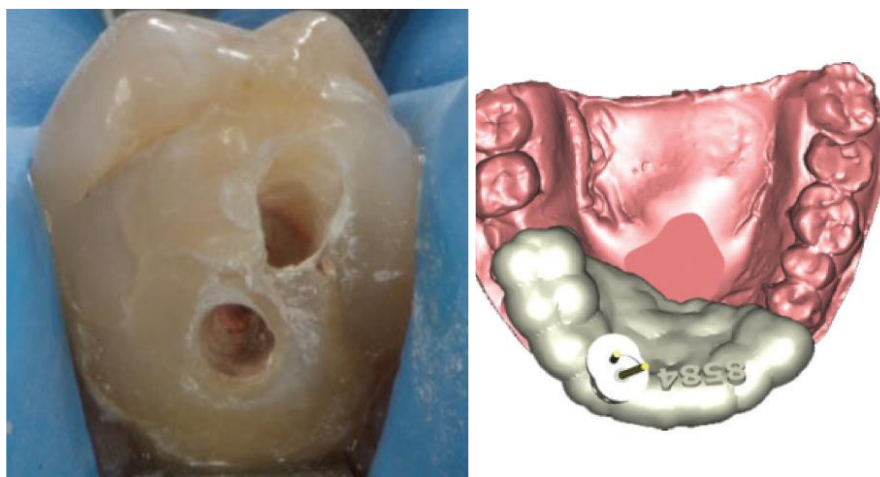


Figure 33. (Zubizarreta-Macho et al. 2019)

- Cas n°4 : Incisive centrale maxillaire gauche présentant une invagination. Utilisation du logiciel Simplant pour la planification et création d'un guide pour accéder à l'invagination (figures 34 et 35).

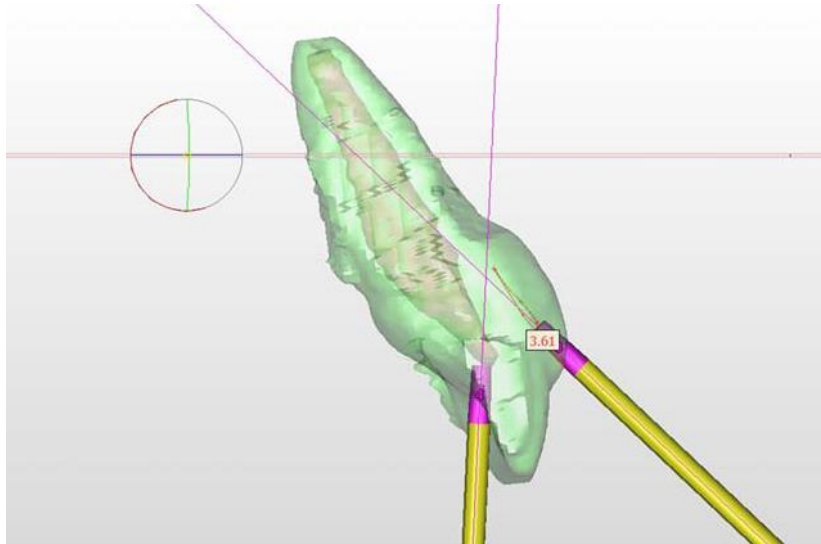


Figure 34. (Mena-Alvarez et al. 2017)

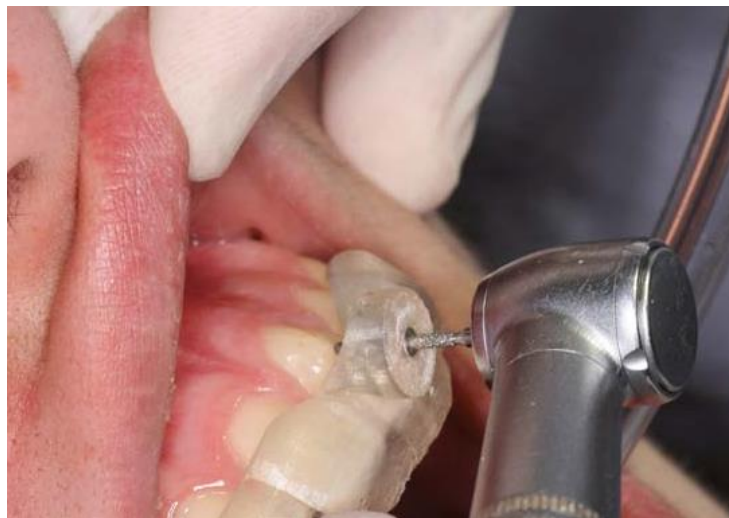

Figure 35. (Mena-Alvarez et al. 2017)

- **Cas n°5** : 27 et 28 présentant chacune un canal calcifié. Utilisation du logiciel Siplant pour la planification et création de deux guides pour traiter chacune des dents (figures 36 et 37).

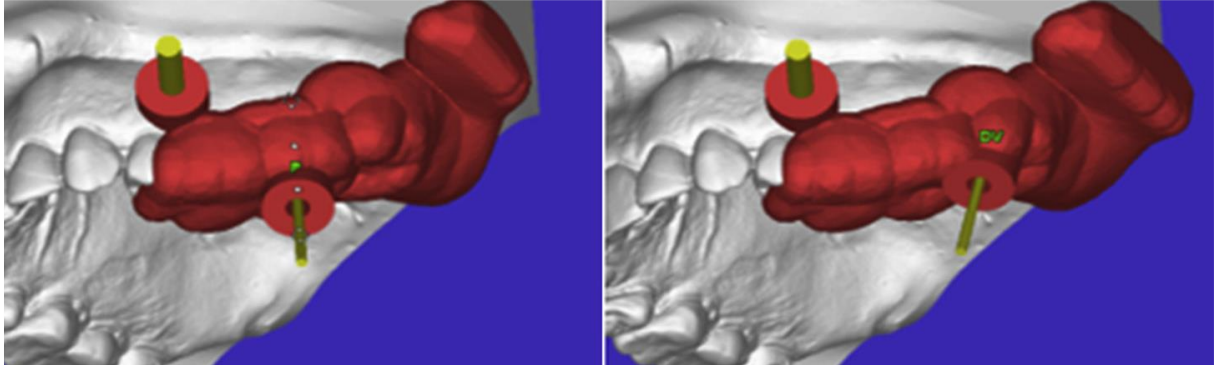


Figure 36. (Lara-Mendes et al. 2018)

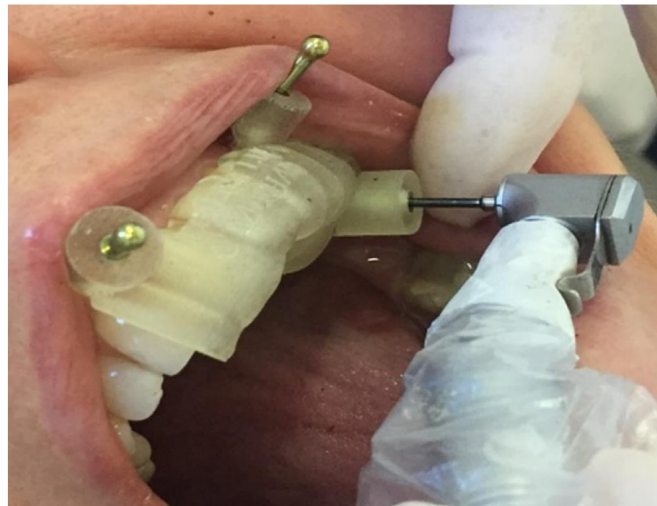


Figure 37. (Lara-Mendes et al. 2018)

- **Cas N°6 :** Incisive centrale maxillaire droite calcifiée avec antécédent de traumatisme et atteinte d'une parodontite apicale. Utilisation du logiciel Simplant et création d'un guide pour réaliser la trépanation. Réalisation de l'accès sans digue (figure 38).

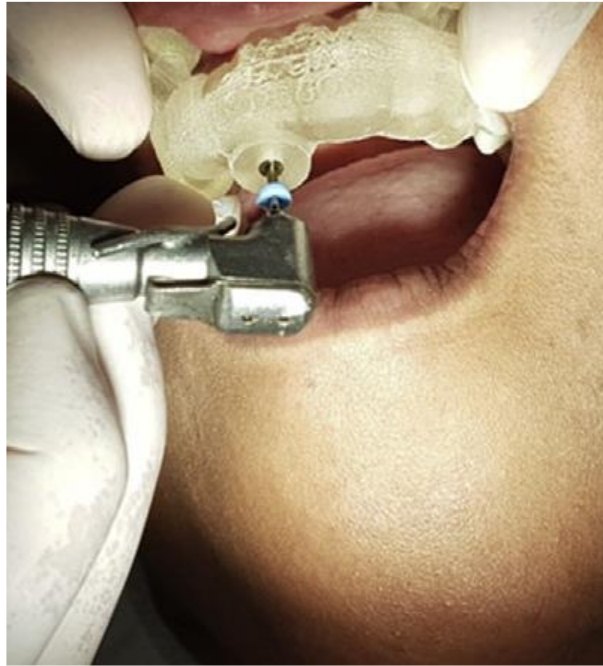

Figure 38. (Fonseca-Tavares et al. 2018)

- **Cas n°7 :** Première molaire mandibulaire droite ayant ses 3 entrées canalaires oblitérées. Création d'un guide à partir du CBCT permettant l'accès aux entrées canalaires (figures 39 et 40).

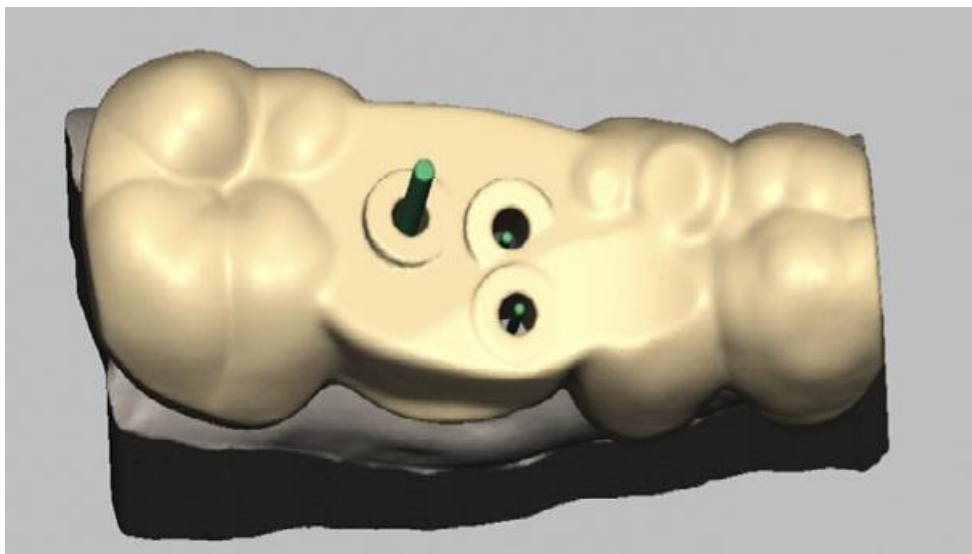


Figure 39. (Shi et al. 2018)

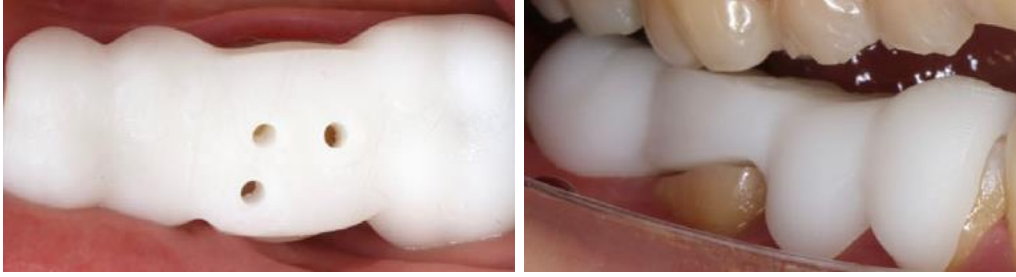

Figure 40. (Shi et al. 2018)

V°) CONCLUSION

Par ce travail nous avons essayé de démontrer l'intérêt de l'utilisation récente de guides en endodontie que ce soit pour l'accès à l'endodonte ou la chirurgie endodontique.

Le développement récent du CBCT et de la CFAO ont permis des progrès importants dans la gestion des cas complexes en endodontie et une approche plus aisée de la chirurgie endodontique comme cela a déjà été démontré en chirurgie implantaire il y a plusieurs années.

Les avantages du guide chirurgical le plus souvent énoncés dans la littérature sont la réduction du temps d'intervention, la préservation tissulaire, en effet le guide permet une localisation apicale plus précise et ainsi un meilleur contrôle de la longueur de la résection radiculaire. (Pinsky et al, Shangzhu et al, Kim JE et al).

La chirurgie endodontique guidée permettrait au praticien avec une moindre expérience de se lancer plus facilement avec une technique reproductible. (Fonseca Tavares et al)

Comme nous l'avons vu précédemment le guide d'accès est indiqué lorsque le système canalaire est oblitéré, lorsqu'une dent présente une invagination ou encore lorsqu'une erreur a été commise lors du premier traitement endodontique et le canal nécessite d'être relocalisé.

Les guides d'accès permettent une meilleure préservation tissulaire, un accès plus facile au canal, et permet d'éviter les perforations.

Les études de cas se développent de plus en plus dans la littérature, principalement depuis 2015, mais semblent limitées à des cas particuliers ou à des essais de création de guide. Ils nous restent encore des progrès à réaliser sur l'indication de ces guides et leur conception.

VI°) BIBLIOGRAPHIE :

- Haute Autorité de Santé FS-P. Traitement endodontique : rapport d'évaluation technologique. 2008 sept.
- Haute Autorité de Santé. Tomographie volumique à faisceau conique de la face : rapport d'évaluation technologique. 2009 déc.
- Haute Autorité de Santé. Tomographie volumique à faisceau conique de la face : avis sur les actes. 2009 déc.
- JPIO Endodontie. Edition publiée en 2012.
- Ackerman S, Aguilera FC, Buie JM, Glickman GN, Umorin M, Wang Q et al Accuracy of 3-dimensional-printed Endodontic Surgical Guide: A Human Cadaver Study. J Endod. 2019 May;45(5):615-618
- Agrawal PK, Wankhade J, Warhadpande M. A Rare Case of Type III Dens Invaginatus in a Mandibular Second Premolar and Its Nonsurgical Endodontic Management by Using Cone-beam Computed Tomography: A Case Report. J Endod. 2016 Apr;42(4):669-72.
- Ahn SY, Kim NH, Kim S, Karabucak B, Kim E. Computer-aided Design/Computer-aided Manufacturing-guided Endodontic Surgery: Guided Osteotomy and Apex Localization in a Mandibular Molar with a Thick Buccal Bone Plate.J Endod. 2018 Apr;44(4):665-670.
- Alghamdi F, Alhaddad AJ, Abuzinadah S.Healing of Periapical Lesions After Surgical Endodontic Retreatment: A Systematic Review. Cureus. 2020 Feb 7;12(2):e6916.
- Ali A, Arslan H.Guided endodontics: a case report of maxillary lateral incisors with multiple dens invaginatus. Restor Dent Endod. 2019 Oct 21;44(4):e38.
- Anderson J, Wealleans J, Ray J.Endodontic applications of 3D printing. Int Endod J. 2018 Sep;51(9):1005-1018.

- Antal M, Nagy E, Braunitzer G, Fráter M, Piffkó J. Accuracy and clinical safety of guided root end resection with a trephine: a case series. *Head Face Med.* 2019 Dec 21;15(1):30.
- Antal M, Nagy E, Sanyó L, Braunitzer G. Digitally Planned Root End Surgery with Static Guide and Custom Trephine Burs: A Case Report. *Int J Med Robot.* 2020 Apr 17: e2115.
- Bordone A, Perez C. Traitement endodontique d'une dent oblitérée assisté par endodontie guidée. *Clinic* 2019 ;40 :499-502.
- Buchgreitz J, Buchgreitz M, Mortensen D, Bjørndal L. Guided access cavity preparation using cone-beam computed tomography and optical surface scans - an ex vivo study. *Int Endod J.* 2016 Aug;49(8):790-5.
- Buchgreitz J, Buchgreitz M, Bjørndal L. Guided root canal preparation using cone beam computed tomography and optical surface scans - an observational study of pulp space obliteration and drill path depth in 50 patients. *Int Endod J.* 2019 May;52(5):559-568.
- Casadei BA, Lara-Mendes STO, Barbosa CFM, Araújo CV, de Freitas CA, Machado VC, Santa-Rosa CC. Access to original canal trajectory after deviation and perforation with guided endodontic assistance. *Aust Endod J.* 2019 Jul 2.
- Chong BS, Dhesi M, Makdissi J. Computer-aided dynamic navigation: a novel method for guided endodontics. *Quintessence Int.* 2019;50(3):196-202.
- Connert T, Zehnder MS, Weiger R, Kühl S, Krastl G. Microguided Endodontics: Accuracy of a Miniaturized Technique for Apically Extended Access Cavity Preparation in Anterior Teeth. *J Endod.* 2017 May;43(5):787-790.
- Connert T, Zehnder MS, Amato M, Weiger R, Kühl S, Krastl G. Microguided Endodontics: a method to achieve minimally invasive access cavity preparation and root canal location in mandibular incisors using a novel computer-guided technique. *Int Endod J.* 2018 Feb;51(2):247-255.
- Connert T, Krug R, Eggmann F, Emsermann I, ElAyouti A, Weiger R et al : Guided Endodontics versus Conventional Access Cavity Preparation: A Comparative Study on Substance Loss Using 3-dimensional-printed Teeth. *J Endod.* 2019 Mar;45(3):327-331.

- Dawood A, Marti B, Sauret-Jackson V, Darwood A (2015) 3D printing in dentistry. *Br Dent J* Dec 2015;219(11):521–529.
- Ee J, Fayad MI, Johnson BR. Comparison of endodontic diagnosis and treatment planning decisions using cone-beam volumetric tomography versus periapical radiography. *J Endod.*
- European Society of Endodontology. Quality guidelines for endodontic treatment: consensus report of the European Society of Endodontology. *Int Endod J.* 2006; 39(12):921-30.
- Fan Y, Glickman GN, Umorin M, Nair MK, Jalali P. A Novel Prefabricated Grid for Guided Endodontic Microsurgery. *J Endod.* 2019 May;45(5):606-610.
- Fonseca Tavares WL, Fonseca FO, Maia LM, de Carvalho Machado V, França Alves Silva NR, Junior GM, Ribeiro Sobrinho AP. 3D Apicoectomy Guidance : Optimizing Access for Apicoectomies. *J Oral Maxillofac Surg.* 2020 Mar ;78(3) : 357.e1-357.e8.
- Fonseca Tavares WL, Diniz Viana AC, de Carvalho Machado V, Feitosa Henriques LC, Ribeiro Sobrinho AP. Guided Endodontic Access of Calcified Anterior Teeth. *J Endod.* 2018 Jul;44(7):1195-1199.
- Giacomino CM, Ray JJ, Wealleans JA. Targeted Endodontic Microsurgery: A Novel Approach to Anatomically Challenging Scenarios Using 3-dimensional-printed Guides and Trephine Burs-A Report of 3 Cases. *J Endod.* 2018 Apr;44(4):671-677.
- Giacomino CM, Ray JJ, Wealleans JA, Sheridan RR. Targeted Endodontic Microsurgery: Digital Workflow Options. *J Endod.* 2020 Jun ;46(6) :863-871.
- Hartmann RC, Baldasso FE, Stürmer CP, Acauan MD, Scarparo RK, Morgental RD, et al. Clinically relevant dimensions of 3-rooted maxillary premolars obtained via high-resolution computed tomography. *J Endod.* 2013 Dec;39(12):1639-45.
- Hawkins TK, Wealleans JA, Pratt AM, Ray JJ. Targeted endodontic microsurgery and endodontic microsurgery: a surgical simulation comparison. *Int Endod J.* 2019 Nov 1.
- Jawad S, Taylor C, Roudsari RV, Darcey J, Qualtrough A. Modern Endodontic Planning Part 1: Assessing Complexity and Predicting Success. *Dent Update.* 2015 Sep;42(7):599-600, 602-4, 606-8 passim.

- Johnson BR. Endodontic access. *Gen Dent.* 2009 Nov-Dec;57(6):570-7; quiz 578-9, 595, 679. PMID: 19906609
- Kihara H, Hatakeyama W, Komine F, Takafuji K, Takahashi T, Yokota J, Oriso K, Kondo H. Accuracy and practicality of intraoral scanner in dentistry: A literature review. *J Prosthodont Res.* 2020 Apr ;64(2):109-113
- Kim JE, Shim JS, Shin Y. A new minimally invasive guided endodontic microsurgery by cone beam computed tomography and 3-dimensional printing technology. *Restor Dent Endod.* 2019 Jul 25; 44(3):e 29.
- Lai PT, Yang SF, Lin YM, Ho YC. Computer-aided design-guided endodontic microsurgery for a mandibular molar with hypercementosis. *J Formos Med Assoc.* 2019 Oct;118(10):1471-1472.
- Lara-Mendes STO, Barbosa CFM, Santa-Rosa CC, Machado VC. Guided Endodontic Access in Maxillary Molars Using Cone-beam Computed Tomography and Computer-aided Design/Computer-aided Manufacturing System: A Case Report. *J Endod.* 2018 May;44(5):875-879.
- Lara-Mendes STO, Barbosa CFM, Machado VC, Santa-Rosa CC. A New Approach for Minimally Invasive Access to Severely Calcified Anterior Teeth Using the Guided Endodontics Technique. *J Endod.* 2018 Oct;44(10):1578-1582.
- Lecocq G. La prise d'empreintes numériques : principes et intérêts en orthodontie. *j.ortho.*2016.03.004. Epub 2016 Apr 11.
- Maia LM, de Carvalho Machado V, da Silva NRFA, Brito Júnior M, da Silveira RR, Moreira Júnior G. Case Reports in Maxillary Posterior Teeth by Guided Endodontic Access. *J Endod.* 2019 Feb;45(2):214-218.
- Masson E, Henry JL, Dumais T, Busson O, Gérard P. Évaluation des thérapeutiques endodontiques : enquête de pratique à partir des radiogrammes. *Revue Médicale de l'Assurance-maladie* 2002 ; (33)3.
- Mena-Álvarez J, Rico-Romano C, Lobo-Galindo AB, Zubizarreta-Macho Á. Endodontic treatment of dens evaginatus by performing a splint guided access cavity. *J Esthet Restor Dent.* 2017 Nov 12;29(6):396-402.

- Mirza MB. Difficulties Encountered during Transition from Preclinical to Clinical Endodontics among Salman bin Abdul Aziz University Dental Students. *J Int Oral Health*. 2015;7(Suppl 1):22-7.
- Moreno-Rabié C, Torres A, Lambrechts P, Jacobs R. Clinical applications, accuracy and limitations of guided endodontics: a systematic review. *Int Endod J*. 2020 Feb;53(2):214-231.
- Nasseh Ibrahim, Al-Rawi Wisam. Cone Beam Computed Tomography *Dent Clin North Am*. 2018 Jul ;62(3) :361-391.
- Nayak A, Jain PK, Kankar PK, Jain N. Computer-aided design-based guided endodontic: A novel approach for root canal access cavity preparation. *Proc Inst Mech Eng H*. 2018 Aug;232(8):787-795.
- Para A. Chirurgie guidée : principes, indications et protocole clinique. *Dentoscope* 129. Mai 2014.
- Patel S, Kanagasingam S, Mannocci F. Cone beam computed tomography (CBCT) in endodontics. *Dent Update*. 2010 Jul-Aug;37(6):373-9.
- Patel S, Brown J, Semper M, Abella F, Mannocci F. European Society of Endodontology position statement: Use of cone beam computed tomography in Endodontics: European Society of Endodontology (ESE) developed by. *Int Endod J*. 2019 Dec;52(12):1675-1678.
- Peng L, Wang ZH, Sun YC, Qu W, Han Y, Liang YH. Computer aided design and three-dimensional printing for apicoectomy guide template. *Beijing Da Xue Xue Bao Yi Xue Ban*. 2018 Oct 18;50(5):905-910. Chinese.
- Perez C, Finelle G, Couvrechel C. Optimisation of a guided endodontics protocol for removal of fibre-reinforced posts. *Aust Endod J*. 2020 Apr;46(1):107-114.
- Pinsky HM, Champleboux G, Sarment DP. Periapical surgery using CAD/CAM guidance: preclinical results. *J Endod*. 2007 Feb;33(2):148-51. Epub 2006 Dec 13.
- Popowicz W, Palatyńska-Ulatowska A, Kohli MR. Targeted Endodontic Microsurgery: Computed Tomography-based Guided Stent Approach with Platelet-rich Fibrin Graft: A Report of 2 Cases. *J Endod*. 2019 Dec;45(12):1535-1542.

- Qian W, Hong J, Xu P. Analysis of the possible causes of endodontic treatment failure by inspection during apical microsurgery treatment. *Shanghai Kou Qiang Yi Xue Shanghai J Stomatol.* avr 2015;24(2):206-9.
- Ramos Brito AC, Verner FS, Junqueira RB, Yamasaki MC, Queiroz PM, Freitas DQ, et al. Detection of Fractured Endodontic Instruments in Root Canals: Comparison between Different Digital Radiography Systems and Cone-beam Computed Tomography. *J Endod.* 2017 Apr;43(4):544-549.
- Rushton V E, K Horner. The use of panoramic radiology in dental practice. *J Dent.* 1996 May ;24(3) :185-201.
- Rover G, Belladonna FG, Bortoluzzi EA, De-Deus G, Silva EJNL, Teixeira CS. Influence of Access Cavity Design on Root Canal Detection, Instrumentation Efficacy, and Fracture Resistance Assessed in Maxillary Molars. *J Endod.* 2017 Oct;43(10):1657-1662.
- Shah Pratik , Chong B S. 3D Imaging, 3D Printing and 3D Virtual Planning in Endodontics Clin Oral Investig . 2018 Mar ;22(2):641-654. doi: 10.1007/s00784-018-2338-9. Epub 2018 Jan 12.
- Shangzhu Ye, Shiyong Zhao, Weidong Wang, Qianzhou Jiang and Xuechao Yang: A novel method for periapical microsurgery with the aid of 3D technology: a case report *BMC Oral Health.* 2018; 18: 85. Published online 2018 May 10
- Shi X, Zhao S, Wang W, Jiang Q, Yang X. Novel navigation technique for the endodontic treatment of a molar with pulp canal calcification and apical pathology. *Aust Endod J.* 2018 Apr;44(1):66-70.
- Strbac GD, Schnappauf A, Giannis K, Moritz A, Ulm C. Guided Modern Endodontic Surgery: A Novel Approach for Guided Osteotomy and Root Resection. *J Endod.* 2017 Mar ;43(3) :496-501.
- Suebnukarn S, Rhiemora P, Haddawy P. The use of cone-beam computed tomography and virtual reality simulation for pre-surgical practice in endodontic microsurgery. *Int Endod J.* 2012 Jul ;45(7):627-32.
- Sutter E, Lotz M, Rechenberg DK, Stadlinger B, Rucker M, Valdec S. Guided apicoectomy using a CAD/CAM drilling template. *Int J Comput Dent.* 2019 ;22(4):363-369.

- Torres A, Shaheen E, Lambrechts P, Politis C, Jacobs R. Microguided Endodontics: a case report of a maxillary lateral incisor with pulp canal obliteration and apical periodontitis. *Int Endod J*. 2019 Apr;52(4):540-549.
- Van der Meer WJ, Vissink A, Ng YL, Gulabivala K. 3D Computer aided treatment planning in endodontics. *J Dent*. 2016 Feb; 45:67-72.
- Van der Stelt P F. Panoramic radiographs in dental diagnostics. *Ned Tijdschr Tandheelkd* . 2016 Apr ;123(4):181-7.
- Venskutonis T, Plotino G, Juodzbaly G, Mickevičienė L. The importance of cone-beam computed tomography in the management of endodontic problems: a review of the literature. *J Endod*. 2014 Dec;40(12):1895-901.
- Zahedi S, Mostafavi M, Lotfirikan N. Anatomic Study of Mandibular Posterior Teeth Using Cone-beam Computed Tomography for Endodontic Surgery. *J Endod*. 2018 May;44(5):738-743.
- Zehnder MS, Connert T, Weiger R, Krastl G, Kühl S. Guided endodontics: accuracy of a novel method for guided access cavity preparation and root canal location. *Int Endod J*. 2016 Oct;49(10):966-72.
- Zubizarreta-Macho Á, Ferreiroa A, Agustín-Panadero R, Rico-Romano, Lobo-Galindo AB, Mena-Álvarez J : Endodontic re-treatment and restorative treatment of a dens invaginatus type II through new technologies. *Clin Exp Dent*. 2019 Jun 1;11(6) :e570-e576.
- Zubizarreta-Macho Á, Muñoz AP, Deglow ER, Agustín-Panadero R, Álvarez JM. Accuracy of Computer-Aided Dynamic Navigation Compared to Computer-Aided Static Procedure for Endodontic Access Cavities: An in Vitro Study. *J Clin Med*. 2020 Jan 2;9(1). pii: E129.

VII°) Annexes

Table des illustrations

Figure 1 : Diagramme selon PRISMA. 2009

Figure 2 : Cliché rétro-alvéolaire d'une incisive latérale maxillaire droite dont le canal est oblitéré.

Figure 3 : Coupe d'un CBCT montrant plusieurs invaginations d'une incisive centrale maxillaire (Ali.2019)

Figure 4 : modèle d'étude réalisé par une imprimante 3D à partir d'une empreinte numérique.

Figure 5 : les différentes étapes du processus de fabrication d'un objet par une imprimante 3D (Dawood. 2015).

Figure 6 : étapes de la chirurgie apicale guidée.

Figure 7 : CBCT permettant d'observer une lipoe à l'apex de la 15

Figure 8 : Modélisation de l'arcade maxillaire après empreinte optique.

Figure 9 : Planification de la chirurgie guidée avec le logiciel CodiagnostiX.

Figure 10 : Modélisation des guides pour incision et ostéotomie/résection.

Figure 11 : Essayage des guides en bouche.

Figure 12 : Photos montrant la mise en forme canalaire et l'obturation à retro.

Figure 13 : Comblement osseux et sutures.

Figure 14 : Positionnement du guide chirurgical.

Figure 15 : Trépanation initiale.

Figure 16 : Guide pour ostéotomie sur 22 et 23.

Figure 17 : a : guide chirurgical /b : douille de guidage /c : trépan osseux. (Antal et al. 2019)

Figure 18 : guide avec douille de guidage en regard de la racine mésiale de la 36. (Ahn et al. 2018)

Figure 19 : CBCT du modèle d'arcade coulée après une empreinte physique.

Figure 20 : Figure 20 : Différentes méthodes pour obtenir l'arcade de la dent à traiter. A : scanner intra-oral. B : Scan d'une empreinte physique. C : Scan d'un modèle d'arcade. D : CBCT. E : CBCT d'une

empreinte physique. F : CBCT du modèle. G : CBCT du modèle avec une gouttière équipée d'un marqueur au niveau de la zone à traiter.

Figure 21 : Modélisation du guide après combinaison du CBCT et de l'empreinte pour créer un fichier STL d'impression 3D.

Figure 22 : Figure 22 : A, B, C, D, E : CBCT montrant des LIPOE au niveau des 16 et 17. F, G : modélisation du guide via le logiciel de planification. H, I : impression du guide. J, K, L, M : intervention chirurgicale guidée. N, O, P : rétro-alvéolaire post-opératoire, puis à 10 mois.

Figure 23 : Illustration de l'utilisation d'un guide d'accès à l'endodonte. (Shah. 2018)

Figure 24 : Rétro-alvéolaire d'une canine mandibulaire droite présentant un canal oblitéré et une lipoe.

Figure 25 : CBCT et logiciel de planification BlueSkyPlan .

Figure 26 : Paramétrage du foret et modélisation du guide sur le logiciel.

Figure 27 : Photos d'une imprimante 3D Formlabs2 et du guide avant impression.

Figure 28 : Guide imprimé, et foret de la société FFDM.

Figure 29 : Essayage du guide d'accès après pose du champ opératoire.

Figure 30 : Rétro-alvéolaires montrant l'utilisation du foret et d'une lime C+ 10mm pour retrouver le canal.

Figure 31 : Rétro-alvéolaire de contrôle après obturation à la gutta percha. (Bordone et Perez. 2019)

Figure 32 : Utilisation du logiciel Simplant pour choisir l'axe d'accès et modélisation du guide.

Figure 33 : Photo de l'accès au canal principal et celui à l'invagination sur une 22. Et modélisation du guide d'accès avec Simplant. (Zubizarreta-Macho. 2019)

Figure 34 Visualisation des axes d'accès au canal principal et à l'invagination en vestibulaire sur une 22.

Figure 35 : Utilisation du guide d'accès sans champ opératoire. (Menez-Alvarez et al. 2017)

Figure 36 : Modélisation du guide d'accès au canal palatin pour la 27 et guide d'accès au canal disto-vestibulaire pour la 28.

Figure 37 : Guide d'accès en place. 2 manchons de fixation en vestibulaire permettent la rétention du guide lors du fraisage. (Lara-Mendez et al. 2018)

Figure 38 : Utilisation du guide d'accès d'une 11 sans champ opératoire. (Fonseca-Tavares et al. 2018)

Figure 39 : Modélisation du guide d'accès aux trois canaux oblitérés d'une première molaire mandibulaire droite.

Figure 40 : Guide en place. Vue occlusale à droite et vue vestibulaire du guide d'accès. (Shi et al. 2018)

Tables des abréviations

CFAO : Conception et Fabrication Assistée par Ordinateur.

CBCT : Cone Beam Computed Tomography.

HAS : Haute Autorité de Santé.

LIPOE : Lésion Inflammatoire Péri-apicale d'Origine Infectieuse.

LT : Longueur de travail.

STL : Fichier de Stéréolithographie.

LE BORGNE Hugo

Titre : Apport du numérique en Endodontie : développement des guides d'accès et guides chirurgicaux.

Résumé :

Le traitement endodontique, acte quotidien en cabinet dentaire, peut s'avérer difficile lorsque le praticien est confronté à des cas dits complexes.

Après avoir décrit les difficultés rencontrées lors du traitement endodontique, nous avons au travers d'une revue de la littérature mis en évidence l'utilisation récente de la radiographie 3D et des nouvelles technologies comme l'imprimante 3D et la caméra optique en endodontie.

Suite à cela, nous avons présenté les protocoles de réalisation pour un guide de chirurgie endodontique et un guide d'accès canalaire, imagés par plusieurs cas cliniques.

Rubrique de classement : Odontologie conservatrice et endodontie

Mots-clés : Endodontie guidée, guide chirurgical, guide d'accès, nouvelles technologies, impression 3D.

Jury :

Président : Monsieur le professeur ARBAB-CHIRANI Reza

Directeur : Monsieur le docteur FOUILLEN Kévin-John

Assesseurs : Madame le docteur VALLAEYS Karen

Madame le docteur CHEVALIER Valérie

Madame le docteur BERBEL Fanny

Invitée : Madame le docteur FERREC Gwenola