



HAL
open science

Devenir réfractif des enfants traités par injection intra-vitréenne de bevacizumab ou par laser pour une rétinopathie du prématuré

Diane Levesque

► **To cite this version:**

Diane Levesque. Devenir réfractif des enfants traités par injection intra-vitréenne de bevacizumab ou par laser pour une rétinopathie du prématuré. Sciences du Vivant [q-bio]. 2021. dumas-03279104

HAL Id: dumas-03279104

<https://dumas.ccsd.cnrs.fr/dumas-03279104>

Submitted on 6 Jul 2021

HAL is a multi-disciplinary open access archive for the deposit and dissemination of scientific research documents, whether they are published or not. The documents may come from teaching and research institutions in France or abroad, or from public or private research centers.

L'archive ouverte pluridisciplinaire **HAL**, est destinée au dépôt et à la diffusion de documents scientifiques de niveau recherche, publiés ou non, émanant des établissements d'enseignement et de recherche français ou étrangers, des laboratoires publics ou privés.

**Thèse pour l'obtention du
DIPLOME D'ÉTAT DE DOCTEUR EN MÉDECINE
DISCIPLINE : OPHTALMOLOGIE**

Présentée et soutenue publiquement par
LEVESQUE Diane
Née le 18 juillet 1993 à Fontenay-le-Comte (85)

Le 25 juin 2021

**Devenir réfractif des enfants traités par injection intra-
vitreuse de bevacizumab ou par laser pour une
rétinopathie du prématuré**

Directeur de thèse

Madame le Docteur COSTE-VERDIER Valentine

Rapporteur de thèse

Monsieur le Professeur BRISSAUD Olivier

Membres du jury

Monsieur le Professeur KOROBELNIK Jean-François, président du jury

Madame le Professeur DELYFER Marie-Noëlle

Monsieur le Professeur BRISSAUD Olivier

Madame le Docteur COSTE-VERDIER Valentine

REMERCIEMENTS

Aux membres du jury,

Monsieur le Professeur Jean-François KOROBELNIK,

Vous me faites l'honneur de présider mon jury de thèse. Je vous remercie pour ce que vous m'avez appris tout au long de mon internat, pour votre encadrement et votre soutien. Vos qualités chirurgicales, votre rigueur et votre humanité sont un exemple pour ma pratique future. Soyez assuré de mon plus grand respect et de ma reconnaissance.

À mon directeur de thèse, **Madame le Docteur Valentine COSTE-VERDIER**. Merci de m'avoir accompagnée et soutenue tout au long de ce travail de thèse. Je te remercie pour tes précieux conseils, ta disponibilité et ton investissement sur ce sujet si passionnant. J'ai la chance de terminer mon internat à tes côtés, et de bénéficier de tes compétences pédagogiques tant sur le plan chirurgical que médical.

À **Madame le Professeur Marie-Noëlle DELYFER**, vous me faites l'honneur de juger ce travail. Votre parcours et vos connaissances sont un exemple pour moi. Votre implication immense dans la qualité de formation des internes et l'avenir professionnel de chacun est admirable. Recevez le témoignage de mon plus profond respect et de ma reconnaissance.

À **Monsieur le Professeur Olivier BRISSAUD**, merci d'avoir accepté de relire et de juger ce travail. C'est un grand honneur pour moi de bénéficier de votre expertise et de votre aide dans l'élaboration de cette thèse. Soyez assuré de toute mon estime et de ma sincère gratitude.

À mes maitres d'internat.

Au Dr Marie-Bénédicte Rougier, ce fut un réel plaisir d'apprendre à vos côtés les subtilités de la rétine médicale et de la neuro ophtalmologie. Votre humour, votre intelligence et votre franchise légendaire ont marqué mes semestres passés à vos côtés. Soyez assuré de toute mon estime et de ma profonde reconnaissance.

Au Dr Cindy Puech, merci de m'avoir accompagnée pour mes premiers pas en chirurgie. J'admire ton dynamisme, ta bonne humeur et tes qualités tant humaines que professionnelles. Je serais très heureuse de venir travailler dans ton service. Merci pour la confiance que tu m'accordes.

Au Dr Wilfrid Williamson, merci pour votre enseignement. Ces semestres palois m'ont fait grandir. C'est une chance d'avoir pu bénéficier de votre expérience chirurgicale. Je vous remercie pour votre disponibilité, votre humour en toutes circonstances, vos anecdotes passionnantes et la confiance que vous m'accordez.

Au Dr Audrey-Elodie Mercier, ton énergie est communicative. Tu es talentueuse et j'admire ton courage. Merci pour tout ce que tu m'as apporté. Je te souhaite beaucoup de bonheur pour la suite.

Au Dr Émilie Tournaire, pour ton expertise et ta pédagogie dans le domaine de la neuro ophtalmologie.

Au Dr Clémence Andrebe, pour ta gentillesse et tes connaissances en ophtalmo pédiatrie.

Au Pr Cédric Schweitzer, pour votre enseignement dans le domaine du glaucome.

Au Pr David Touboul, pour toutes vos connaissances dans les pathologies cornéennes.

Au Dr Florence Francis-Oliviero, pour votre aide dans le domaine de la santé publique.

Aux chefs de clinique et assistants qui m'ont formée.

Au Dr Caroline Morillon, j'admire ta gentillesse, ta bienveillance et ton intelligence depuis mes tous premiers pas en ophtalmologie. Je serais plus que ravie de travailler de nouveau avec toi. Et tiens-toi bien : je me suis mise au vélo !

Au Dr Camille Costet, j'aime ton caractère et ton humour. Tes imitations sont mémorables. C'est toujours un bonheur de te retrouver.

Au Dr Hélène Noël, tu es rayonnante en toutes situations. Merci pour ta générosité et ta bonne humeur constante.

Au Dr Gobain Chan, pour ton aide si précieuse et ton rire communicatif.

Au Dr Marie Azar, merci pour ce semestre passé à tes côtés, pour le brevet microman et pour me faire rêver avec ton nouveau château. Je suis heureuse d'avoir pu découvrir la personne courageuse et brillante que tu es.

Au Dr Sarra Gattoussi, tes connaissances et ta curiosité scientifique m'impressionneront toujours. Merci pour ta bienveillance.

Au Dr Gabrielle Lapeyre, merci pour ton aide et tes conseils pendant ce semestre en pédiatrie. Je te souhaite le meilleur pour la suite.

Au Dr Valentine Saunier, merci pour ta disponibilité et tes précieux conseils lors de mon passage en segment antérieur.

Au Dr Caroline Debono, ton calme et ta patience sont exemplaires. J'ai beaucoup apprécié ce semestre avec toi.

Merci également aux docteurs Chan, Dutheil, Cornut, Robinet, Govare, De Bosredon et Gaboriau pour leur enseignement.

À toute l'équipe d'ophtalmologie du CHU de Bordeaux, du CH de Pau et du CH de Libourne.

Aux cadres, aux secrétaires, aux IDE, aux AS, aux IBODE, aux orthoptistes et aux archivistes : un immense merci pour tout le travail que vous accomplissez, pour votre gentillesse et le soutien que vous avez été pendant tout mon internat.

À mes amis,

À Inès, mon petit chamois. Que de chemin parcouru depuis ce séjour au ski en P2. Une rencontre inoubliable. L'externat a été tellement plus facile à tes côtés. Tu ne cesses de m'impressionner de par ta force, ta combativité, ton intelligence et ton humour (cinglant). Merci d'être toujours présente malgré la distance.

À Louise et Tara, pour notre trio nantais. Toutes nos soirées endiablées me rendent nostalgique. Les moments passés ensemble se font de plus en plus rares mais c'est une joie de voir que certaines choses ne changent pas.

À notre team de fac, à Gazeau, Jonath, PE, Ed, Val, Ugo, Inès, Nolwenn, Charlène, Émilie et Élisabeth. Que de souvenirs ! Éparpillés aux quatre coins de la France, chaque weekend de retrouvailles est une aventure. Je suis heureuse de vous voir vous épanouir tant sur le plan professionnel que personnel.

Aux Bouguenaisiens, à Loïc, Léo & Julie, Théo & Coline, Clément & Juliette. Quelle chance de vous avoir rencontrés. Merci de m'avoir si bien accueillie au sein de votre groupe. Chaque moment partagé avec l'un/l'une d'entre vous est un plaisir.

À Anaïs, mon binôme. Je n'aurais jamais passé un si bon internat sans ta présence. Parce qu'avec toi j'ai découvert qu'une communication téléphonique coupait systématiquement au bout de deux heures. Tant de fous rires, de soirées improvisées, de « zou », ... et j'en passe. Ton amitié m'est précieuse et j'ai hâte de continuer les aventures de Tic & Tac.

Au Dr Georges, une belle rencontre. J'admire ton infinie gentillesse et ta générosité. Merci pour tous ces bons moments passés ensemble. Ne reste plus qu'à t'améliorer en jeux de société !

À Chloé, Coline et Édouard, les rescapés nantais. Je suis ravie d'avoir pu vous (re) découvrir ici. C'est toujours une joie de vous retrouver. À quand notre prochain séjour à Eaux-Bonnes ?

À Marion BV et Gaëtan, la team pleupleu. Merci pour ce mémorable semestre d'internat.

À la team de Pau, à Clémence pour ton naturel et ta gentillesse. À Paul, le coach sportif, pour ta bonne humeur et tes talents de cuisinier. À Axel, peut-être pas pour tes talents de skateur à 5h du matin, mais pour ton énergie positive et ton enthousiasme permanent.

À Marion L, pour ta douceur et ta gentillesse. Merci de m'avoir fait rêver avec tes stories pendant 6 mois.

À Delphine, Thibault, Victoria et Émilie, merci pour ce super semestre d'hiver en rétine. À Delphine, merci pour ta profonde gentillesse, tu as su être une oreille attentive. Je te souhaite le meilleur pour la suite. À Thibault, qu'il est facile et agréable de travailler avec toi. Je suis admirative de ta façon de concilier vie professionnelle et privée. À Victoria, ce fut un vrai plaisir de t'accompagner dans tes débuts en ophtalmologie. Да здравствует панини !

À Toto et Guillaume, les 2 mecs de la promo. Merci pour votre bonne humeur permanente !

Et à tous ceux que j'ai pu oublier...

À ma famille.

À mes parents. Je ne vous remercierai jamais assez pour votre soutien sans faille tout au long de mes études. Merci pour votre éducation et votre amour. Vous m'avez transmis le goût de l'effort, et appris à travailler avec rigueur et persévérance. C'est grâce à vous si je suis là aujourd'hui.

À mes grands-parents. Mamie, tu es un exemple de force et de courage. Tu sais à quel point tu comptais pour moi. Tu seras toujours à mes côtés.

À Béa, ma marraine, et Alain mon parrain.

À Florence et Coco, merci de m'avoir accueillie chaleureusement dans votre famille.

À Alexandre, merci d'être là à chaque instant, de me faire rire intensément et de m'aimer profondément. Tu me rends heureuse, tout simplement.

Table des matières

I.	LISTE DES ABRÉVIATIONS	9
II.	INDEX DES ILLUSTRATIONS : TABLEAUX ET FIGURES.....	10
III.	RAPPELS FONDAMENTAUX.....	12
	Généralités	12
	Épidémiologie	13
	Physiopathologie	14
	Facteurs de risque	15
	Classification de la ROP	16
	Classification pronostique.....	21
	Dépistage.....	22
	Traitement.....	23
	Myopie et prématurité	26
	Conclusion	27
	Bibliographie	28
IV.	ARTICLE.....	35
A.	ABSTRACT	35
B.	MANUSCRIT.....	36
	INTRODUCTION	36
	MATERIELS ET METHODES	37
	RÉSULTATS.....	39
	DISCUSSION	44
	CONCLUSION.....	49
	BIBLIOGRAPHIE	51
V.	ANNEXE 1 – LE SCORE D’APGAR	55
VI.	ANNEXE 2 – ARBRE DÉCISIONNEL DE PRISE EN CHARGE	56
VII.	SERMENT D’HIPPOCRATE	57

I. LISTE DES ABRÉVIATIONS

AMM : autorisation de mise sur le marché

APROP : rétinopathie du prématuré agressive postérieure

AVC : accident vasculaire cérébral

DD : diamètre moyen du disque

EPO : érythropoïétine

FiO2 : fraction inspirée en oxygène

FO : fond d'œil

IGF-1 : insuline-like growth factor 1

IQR : écart interquartile

IVB : injection intra-vitréenne de bevacizumab

IVT : injection intra-vitréenne

OMS : organisation mondiale de la santé

PRP : photocoagulation rétinienne périphérique

ROP : rétinopathie du prématuré

SA : semaine d'aménorrhée

SE : équivalent sphérique

SFO : société française d'ophtalmologie

SpO2 : saturation pulsée en oxygène

VEGF : vascular endothelial growth factor

II. INDEX DES ILLUSTRATIONS : TABLEAUX ET FIGURES

A. Rappels fondamentaux

- a) Figure 1. Épidémies de cécités dues à la rétinopathie du prématuré.
- b) Figure 2. Progression de la rétinopathie des prématurés.
- c) Figure 3. Zones de la rétinopathie du prématuré.
- d) Figure 4. Photographie du fond d'œil par cliché RetCam™ montrant un stade 1 zone 2.
- e) Figure 5. Photographie du fond d'œil par cliché RetCam™ montrant un stade 2 zone 2.
- f) Figure 6. Photographie du fond d'œil par cliché RetCam™ montrant un stade 3 zone 2.
- g) Figure 7. Photographie du fond d'œil par cliché RetCam™ montrant un stade 4B.
- h) Figure 8. Photographie du fond d'œil par cliché RetCam™ montrant un stade « plus ».
- i) Figure 9. Photographie du fond d'œil par cliché RetCam™ montrant une forme agressive postérieure (APROP).
- j) Figure 10. Délai du premier examen de dépistage de la ROP.
- k) Figure 11. A. RetCam 3 Shuttle, digital retinal camera. B. Technique d'acquisition de l'image du fond d'œil par la RetCam 3 Shuttle. (Natus Newborn Care ®)
- l) Figure 12. Photographie du fond d'œil par cliché RetCam™ réalisée 1 mois après photocoagulation au laser argon.
- m) Figure 13. Schéma des structures du ranibizumab (A), bevacizumab (B) et aflibercept (C).

B. Article

- a) Tableau 1. Caractéristiques démographiques et cliniques des patients inclus.
- b) Tableau 2. Caractéristiques de la rétinopathie du prématuré des patients.
- c) Tableau 3. Erreur réfractive (dioptries) à 9 mois d'âge corrigé après traitement d'une rétinopathie du prématuré.
- d) Tableau 4. Erreur réfractive (dioptries) à 9 mois d'âge corrigé après exclusion des patients IVB + laser.
- e) Tableau 5. Répartition de l'erreur réfractive (équivalent sphérique) dans notre population.
- f) Figure 1. Flow-chart de l'étude.
- g) Figure 2. Distribution de l'erreur réfractive dans nos deux groupes.
- h) Figure 3. Répartition de l'erreur réfractive dans nos deux groupes.

III. RAPPELS FONDAMENTAUX

LA RÉTINOPATHIE DU PRÉMATURÉ

La rétinopathie des prématurés (ROP) est caractérisée par des anomalies de développement de la vascularisation rétinienne chez les enfants prématurés. Décrite pour la première fois en 1942, elle touche 20 à 60 % des nouveau-nés prématurés et constitue l'une des premières causes de cécité évitable chez l'enfant (1,2).

Le traitement précoce de cette immaturité de la vascularisation rétinienne périphérique permet de réduire de manière significative l'évolution anatomique défavorable, et ainsi la perte de vision (3).

Le dépistage par un examen du fond d'œil (FO), en respectant le calendrier de dépistage, est essentiel afin de pouvoir réaliser un traitement préventif à temps.

Le traitement par photocoagulation au laser argon est actuellement le traitement de référence (4). Les IVT d'anti-VEGF, reconnues pour traiter les adultes atteints de rétinopathie ischémique, sont de plus en plus utilisées chez ces nouveaux nés mais restent en cours d'évaluation (5).

Au cours des deux dernières décennies les techniques de réanimation et, par conséquent, la survie des prématurés se sont améliorées. Chez ces enfants, la surveillance des séquelles neuro développementales sur le long terme est primordiale.

Généralités

La prématurité est définie comme toute naissance avant le terme de 37 semaines d'aménorrhée (SA) révolues.

On parle de :

- Moyenne prématurité entre 32 et 36+6j SA
- Grande prématurité entre 28 et 31+6j SA
- Très grande prématurité avant 28 SA

La prématurité touche environ 10% des naissances dans le monde et est la première cause de morbi-mortalité néonatale (6). Dans les pays développés, la prématurité est responsable de 50% des infirmités motrices d'origine cérébrale et d'au moins 60% de la mortalité néonatale (7).

Épidémiologie

La fin des années 1940/1950 est marquée par une première vague épidémique de ROP du fait de l'utilisation d'une oxygénothérapie à 100% de FiO₂ dans des incubateurs fermés (**Figure 1**).

Une deuxième vague de ROP a eu lieu dans les années 1980 en lien avec la prise en charge en réanimation d'enfants nés avant 32 SA et de faible poids de naissance (<1000g).

Actuellement, au sein des pays développés, le nombre de prématurés est en augmentation constante. La prévalence de la ROP varie de 22 à 28% avant 32 SA et de 40 à 60% avant 27 SA selon les études (1,2,8). L'âge de prise en charge de ces enfants est de plus en plus bas (réanimation avant 26 SA) ce qui peut entraîner une augmentation du nombre de ROP sévère.

En France, l'étude EPIPAGE 2 (2011) a montré une incidence de ROP de 23% chez les prématurés nés avant 28 SA et de 3,5% pour ceux nés entre 28 et 31 SA (9). De même, Chan et al. dans une étude réalisée à Bordeaux ont retrouvé une incidence de ROP de 27,7% chez les prématurés nés avant 31 SA (10).

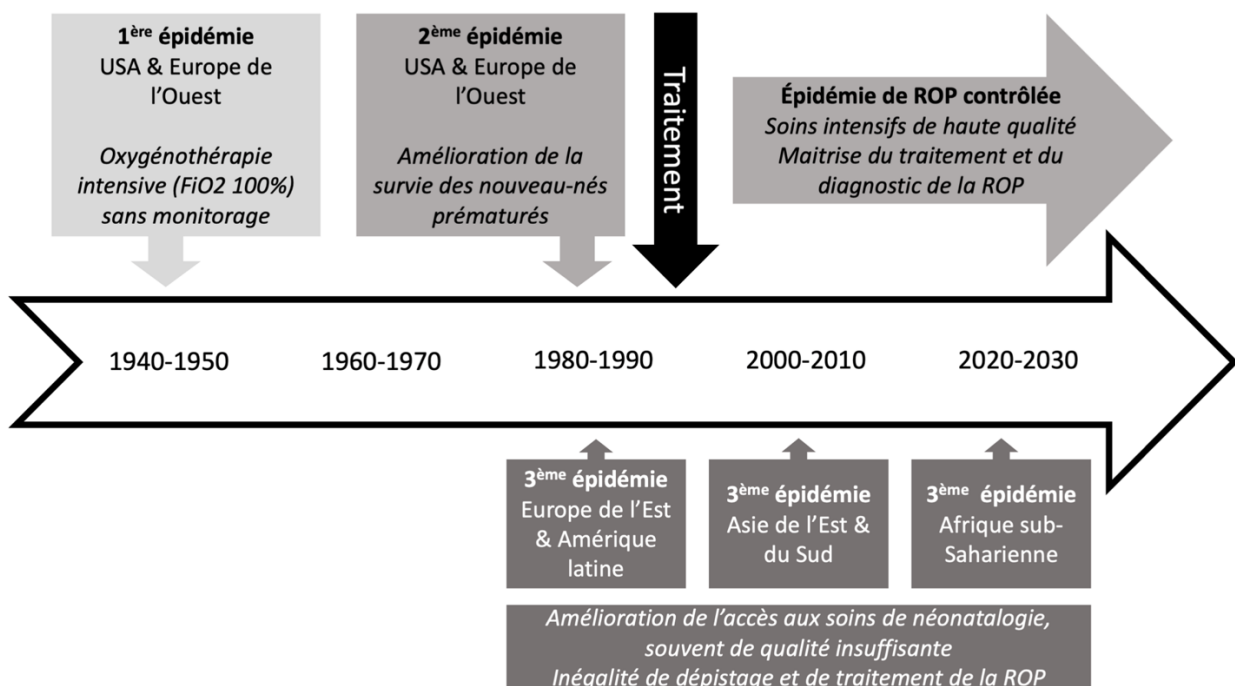


Figure 1. Épidémies de cécités dues à la rétinopathie du prématuré, d'après Gilbert et al. (11)

Physiopathologie

La rétinopathie du prématuré est un défaut de développement vasculaire rétinien. Le développement normal des capillaires rétiniens débute vers 15 SA pour se terminer vers 40 SA, progressant du centre vers la périphérie. L'arrêt du développement vasculaire chez un nourrisson prématuré induit des mécanismes compensatoires pathologiques qui aboutissent à une vascularisation aberrante de la rétine. Plus l'immatunité est profonde plus la réponse pathologique sera importante.

La ROP est une rétinopathie ischémique, fortement liée à l'oxygénation de la rétine, qui se divise en deux phases (12-14).

La première phase se caractérise par un arrêt du développement capillaire rétinien et par une régression partielle des vaisseaux existants. La deuxième phase consiste en une néovascularisation pré rétinienne anormale secondaire à l'ischémie (**Figure 2**).

Première phase = vaso-occlusive

L'hyperoxie est le principal facteur d'arrêt de la croissance vasculaire rétinienne. Celle-ci est la conséquence de la naissance (passage du milieu intra utérin au milieu extra utérin) et de l'oxygénothérapie iatrogène en réanimation (14). L'hyperoxie induit la suppression des facteurs de croissance angiogéniques (principalement VEGF et EPO) ce qui conduit à l'arrêt de la croissance des vaisseaux rétiniens ainsi qu'à la dégénérescence microvasculaire (15,16). De plus, d'autres médiateurs cellulaires moins oxygénodépendants tel que l'IGF-1, dont le taux chute à l'arrêt des échanges placentaires, contribue à cette anomalie de croissance vasculaire (17,18). En effet, l'IGF-1 est un activateur de la voie du VEGF dans les cellules endothéliales VEGF dépendantes.

Deuxième phase = vaso-proliférative

La rétine, peu vascularisée, s'ischémie d'autant plus que ses besoins en oxygène augmentent avec sa maturation. L'hypoxie entraîne alors l'activation de signaux de réparation vasculaire responsable de la néo-vascularisation pré rétinienne anormale à la limite de la zone avasculaire (19). Il existe une surproduction de médiateurs cellulaires proangiogéniques (VEGF, EPO, IGF-1) qui aboutissent à la formation de

shunt artérioveineux et de néovaisseaux pré rétiniens qui peuvent évoluer vers une fibrose voire un décollement de rétine (20).

Actuellement, le contrôle de cette deuxième phase est la principale cible thérapeutique en détruisant la rétine ischémique au moyen du laser argon ou de l'injection intra vitréenne d'anti-VEGF.

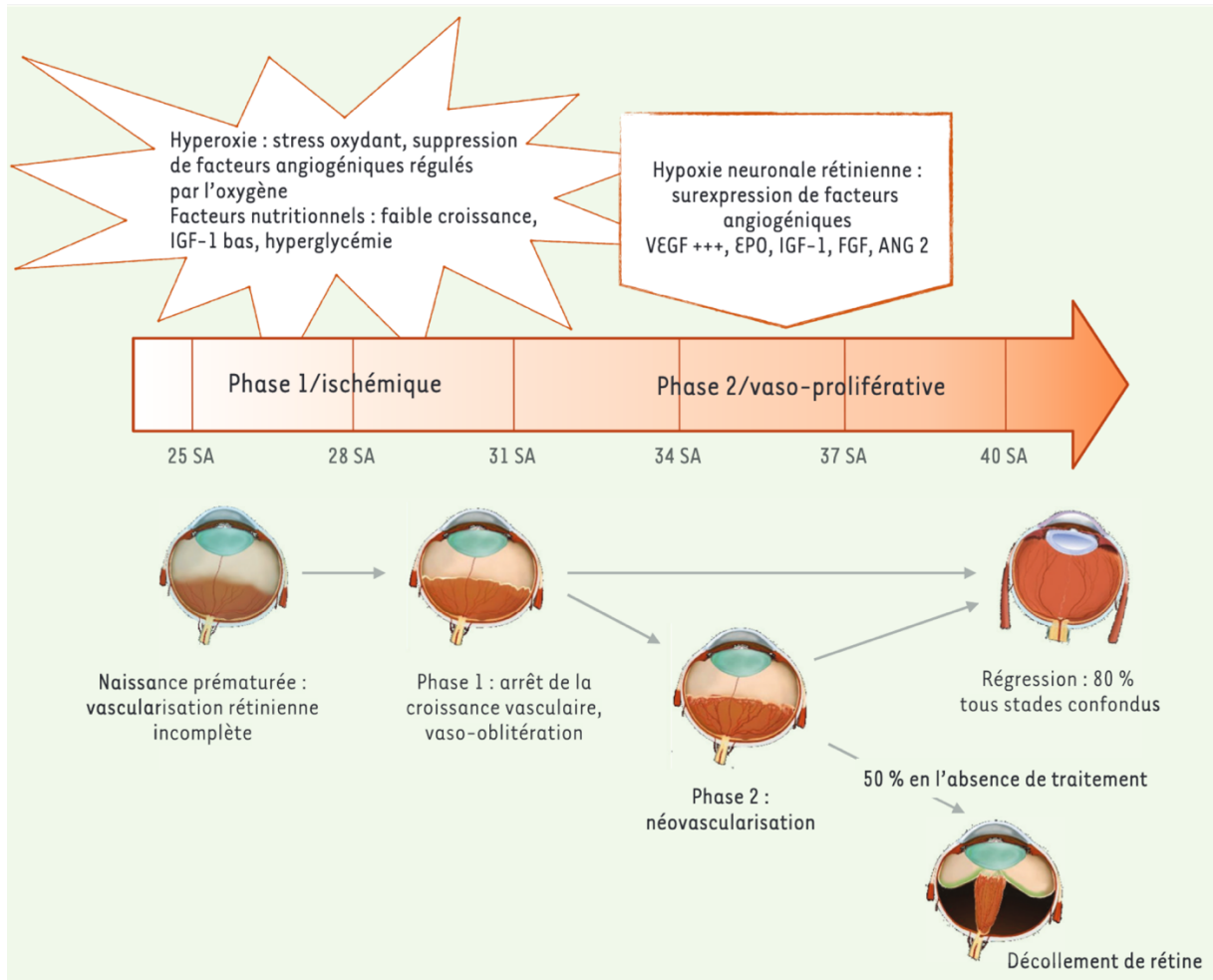


Figure 2. Progression de la rétinopathie des prématurés (21).

Facteurs de risque

Les principaux facteurs de risque corrélés à la ROP sont le petit poids de naissance, l'âge gestationnel bas et l'oxygénothérapie post natale (22,23).

Plus les neurones et la vascularisation de la rétine des prématurés sont immatures plus ils seront vulnérables et incapables de compenser la perte des facteurs de croissance intra utérin. De même, plus l'âge gestationnel est faible plus la durée d'exposition du prématuré aux agressions post natales augmente.

L'oxygénothérapie et son contrôle ont une place prépondérante dans la prise en charge des ROP, tant sur son dépistage que sur sa sévérité.

De nombreuses études se sont intéressées au taux d'oxygène dans les premières semaines de vie et ses répercussions sur le plan général ainsi que sur les stades de ROP (24-26). La stabilité et le monitoring rigoureux de la saturation pulsée en oxygène (SpO₂) semblent être la bonne stratégie pour prévenir la ROP tout en optimisant la survie ; bien que la cible optimale de SpO₂ chez le prématuré reste difficile à déterminer (27).

De plus, le facteur de croissance placentaire IGF-1 joue un rôle dans l'activation du VEGF. Un faible taux d'IGF-1 est associé à la sévérité de la ROP ainsi qu'aux anomalies neuro-développementales (17,18). Il existe une corrélation entre le taux sérique d'IGF-1 et la prise de poids en période néonatale. Ainsi, des algorithmes prédictifs de survenue et de sévérité de ROP ont été développés, se basant sur la prise pondérale des prématurés (WINROP) (28). L'objectif principal étant de minimiser le risque de passer à côté une ROP sévère.

Les infections néonatales sont également un facteur de risque de ROP probablement par l'apport métabolique préférentiel vers d'autres organes et par l'expression de médiateurs de l'inflammation (29).

Enfin, il existe d'autres facteurs de risque dont l'imputabilité reste discutée : l'hyperglycémie néonatale, l'administration d'insuline, le taux plasmatique de vitamine D, les transfusions sanguines ou la présence d'un diabète maternel (13,30-34).

Classification de la ROP

Clarifiée en 2005, cette classification permet d'identifier les enfants à haut risque et ainsi de leur proposer un traitement.

Trois éléments sont à prendre en compte : le stade clinique, la localisation et la présence du stade « plus » (35).

Le champ rétinien est divisé en trois zones centrées sur la papille, en lien avec la vascularisation, partant du centre du nerf optique vers l'ora serrata. La zone 1 correspond à un cercle dont le centre est le nerf optique et dont le rayon fait deux fois la distance inter papillo-maculaire. La zone 2 correspond à la distance papille-ora serrata nasale. La zone 3 comprend le reste du champ rétinien, soit le croissant temporel résiduel (**Figure 3**).

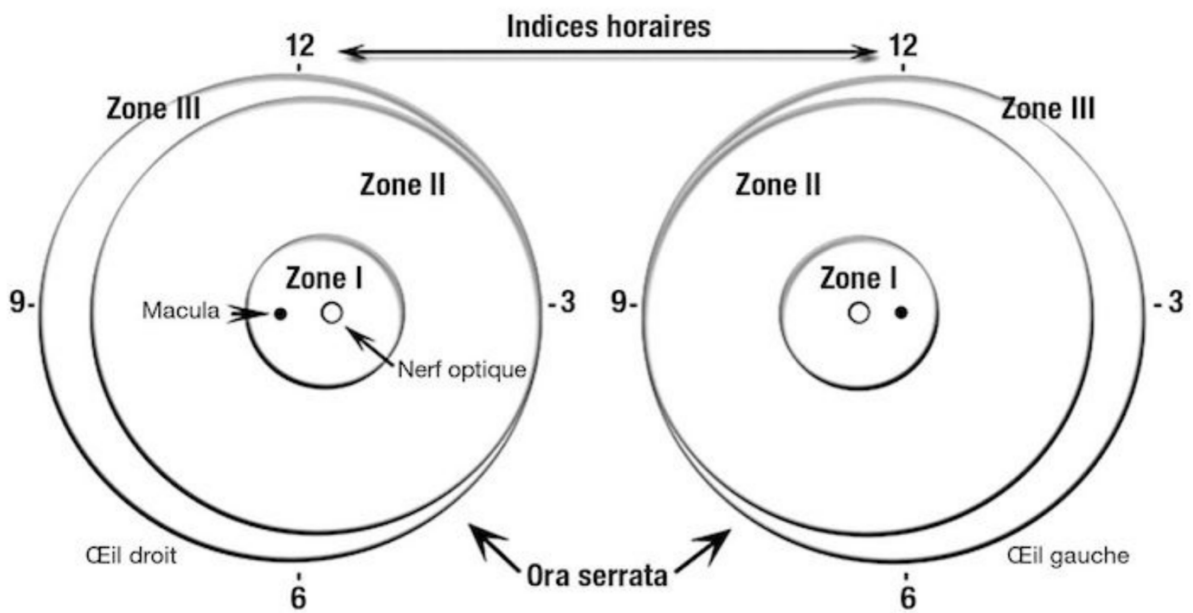


Figure 3. Zones de la rétinoopathie du prématuré (36).

Il existe cinq stades cliniques pour décrire la jonction rétine vascularisée et avasculaire :

- Stade 1 : ligne de démarcation (**Figure 4**)
- Stade 2 : bourrelet = néo vascularisation intra rétinienne (**Figure 5**)
- Stade 3 : prolifération fibrovasculaire extra rétinienne (**Figure 6**)
- Stade 4 : décollement de rétine partiel extra maculaire (4A) et décollement de rétine partiel incluant la macula (4B) (**Figure 7**)
- Stade 5 : décollement de rétine total

On ajoute de cette classification la présence ou non du stade « plus ». Il correspond à la tortuosité et à la dilatation vasculaire des vaisseaux rétiniens dans au moins deux quadrants de la papille. Il s'agit d'un signe reflétant le degré d'activité de la ROP et par conséquent d'un critère de traitement (**Figure 8**).

Enfin, il existe une forme particulièrement sévère, rare et rapidement progressive de ROP : la rétinopathie du prématuré agressive postérieure (APROP) (**Figure 9**). De localisation postérieure, elle évolue rapidement vers le stade 5 en l'absence de traitement.

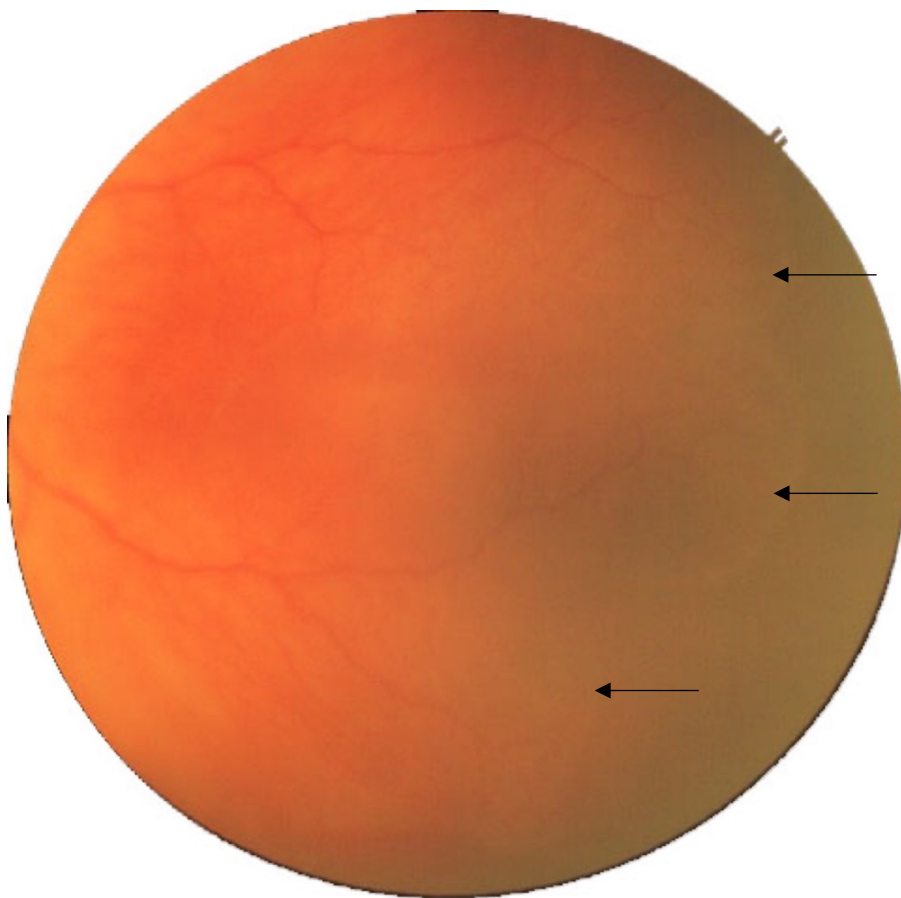


Figure 4. Photographie du fond d'œil par cliché RetCam™ montrant un stade 1 zone 2 : ligne de démarcation de la rétine avasculaire (flèches noires). (CHU de Bordeaux)

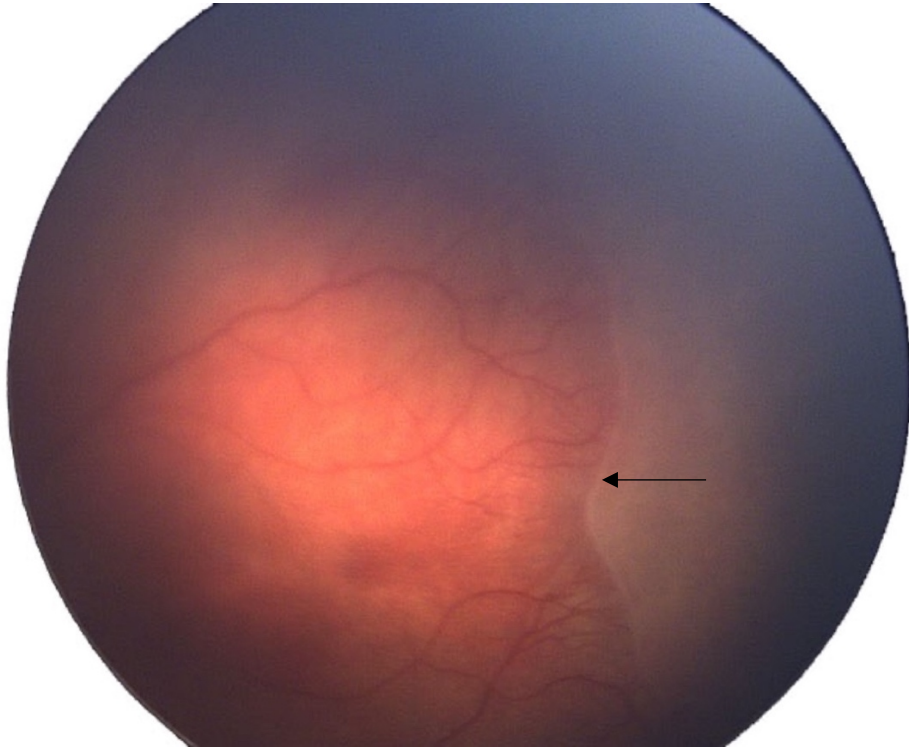


Figure 5. Photographie du fond d'œil par cliché RetCam™ montrant un stade 2 zone 2 : formation d'un bourrelet au niveau de la ligne de démarcation (flèche noire). (CHU de Bordeaux)

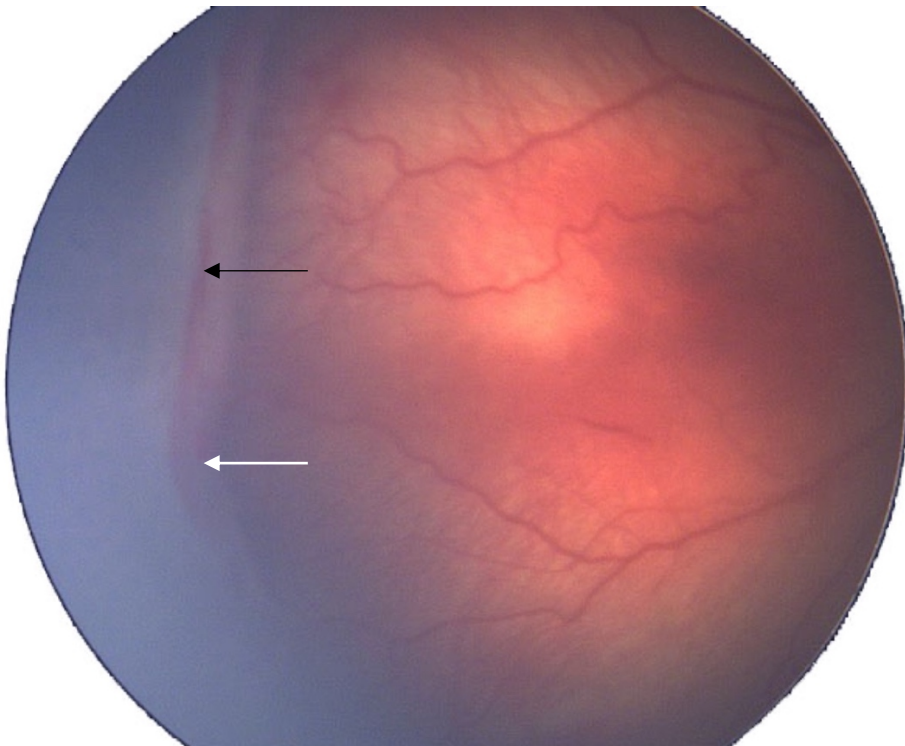


Figure 6. Photographie du fond d'œil par cliché RetCam™ montrant un stade 3 zone 2 : hémorragies (flèche blanche) et anomalies vasculaires au pied du bourrelet (flèche noire). (CHU de Bordeaux)

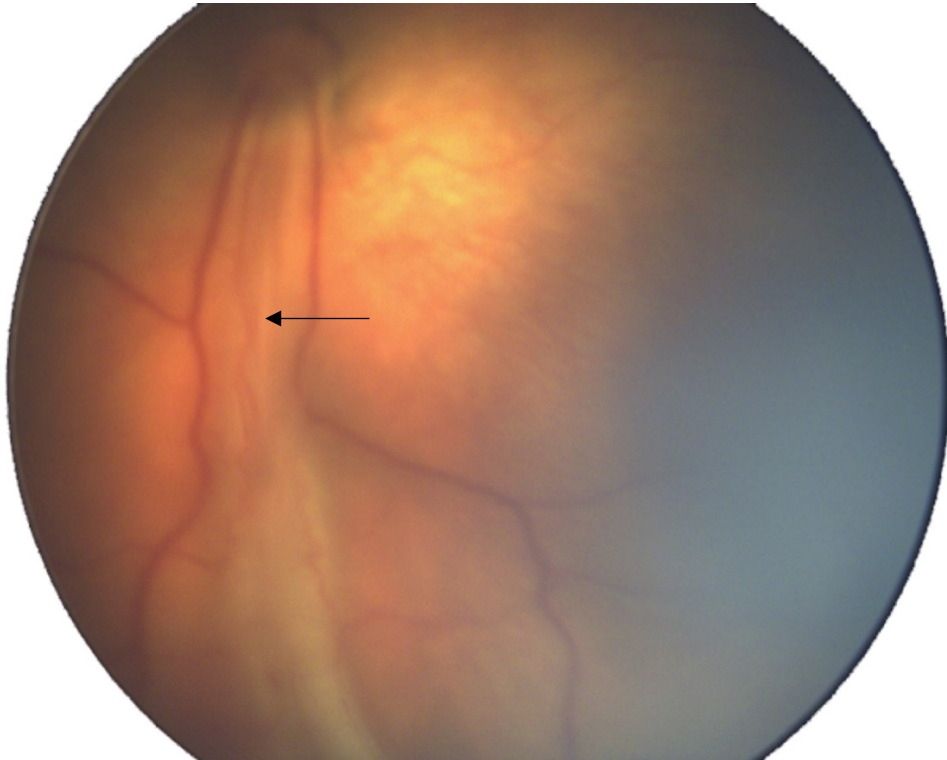


Figure 7. Photographie du fond d'œil par cliché RetCam™ montrant un stade 4B : décollement de rétine tractionnel incluant la macula (flèche noire). (CHU de Bordeaux)

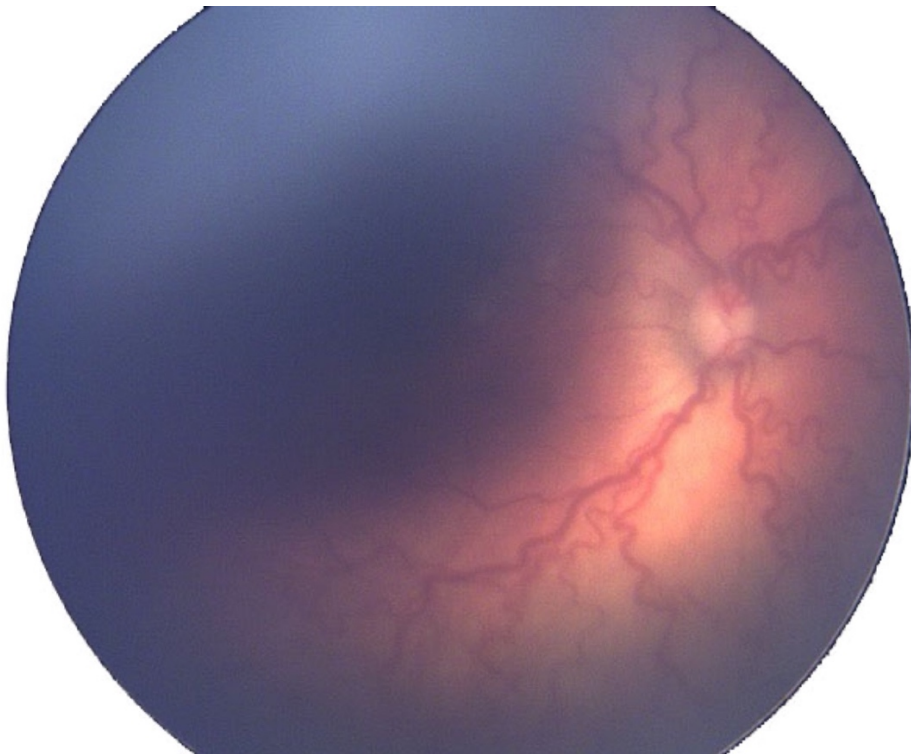


Figure 8. Photographie du fond d'œil par cliché RetCam™ montrant un stade « plus ». (CHU de Bordeaux)

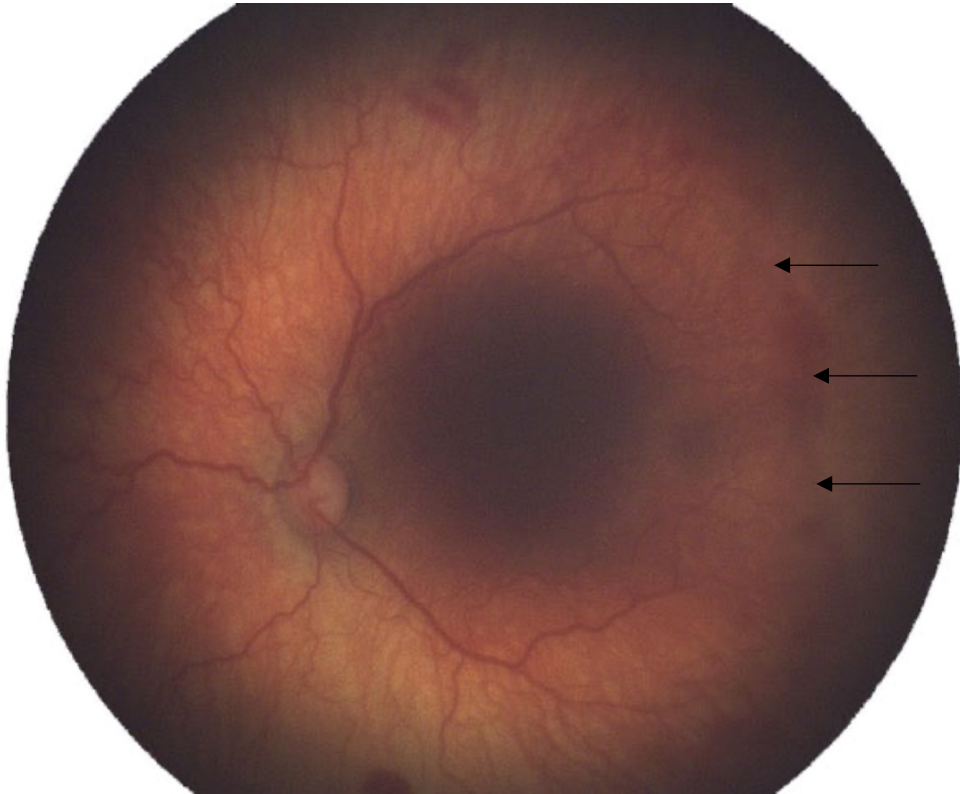


Figure 9. Photographie du fond d'œil par cliché RetCam™ montrant une forme agressive postérieure (APROP). L'absence de réel bourrelet délimitant la zone vasculaire et avasculaire est à noter (flèches noires). (CHU de Bordeaux)

Classification pronostique

Les stades 1 et 2, ainsi que les rétinopathies en zone 3, régressent spontanément dans la majorité des cas.

Il est important de définir des critères permettant de déterminer un seuil de risque d'évolution vers le décollement de rétine tractionnel. Ce sont les critères de l'étude ETROP qui sont utilisés comme critères de traitement (4). Deux types de stade pré-seuil sont définis et seul le type 1 nécessite un traitement.

- Stade pré-seuil type 1 : stade 3 zone 1, tout stade « plus », APROP
- Stade pré-seuil type 2 : stade 1 et 2 en zone 1, stade 3 zone 2

Dépistage

Les recommandations de dépistage ont été révisées par l'Académie américaine de pédiatrie en 2018 (37). Il est recommandé de dépister les enfants nés avant 31 SA et/ou dont le poids de naissance est inférieur à 1500g. Il est également préconisé de dépister les enfants de 1500 à 2000g et/ou nés après 30 SA en présence de facteurs de risque de ROP (par exemple une hypotension nécessitant l'utilisation de drogues vasoactives ou une oxygénothérapie intensive et prolongée). Pour les prématurés nés avant 28 SA le premier fond d'œil doit être réalisé à 31 SA ; pour ceux nés à partir de 28 SA le FO doit être réalisé à quatre semaines de vie (**Figure 10**).

Age gestationnel à la naissance (SA)	Age du premier fond d'œil	
	Age post-conceptionnel	Age de vie
24	31	7
25	31	6
26	31	5
27	31	4
28	32	4
29	33	4
30	34	4
Age supérieur avec FDR		4

Figure 10. Délai du premier examen de dépistage de la ROP

Le FO est réalisé par ophtalmoscopie indirecte à l'aide du casque de Schepens ou par ophtalmoscopie directe à l'aide d'une caméra grand champ (RetCam™), après dilatation pupillaire. La surveillance du FO est prolongée jusqu'à la vascularisation complète de la rétine.

L'utilisation de la RetCam™ permet de capturer des images du fond d'œil sur 120° (**Figure 11**). L'acquisition des images peut être déléguée aux infirmières de néonatalogie et l'interprétation effectuée ensuite par l'ophtalmologiste. Cette documentation numérique permet une amélioration du diagnostic, du suivi de la régression/progression de la pathologie et une analyse comparative objective. Elle a montré sa supériorité par rapport à l'ophtalmoscopie indirecte (38).

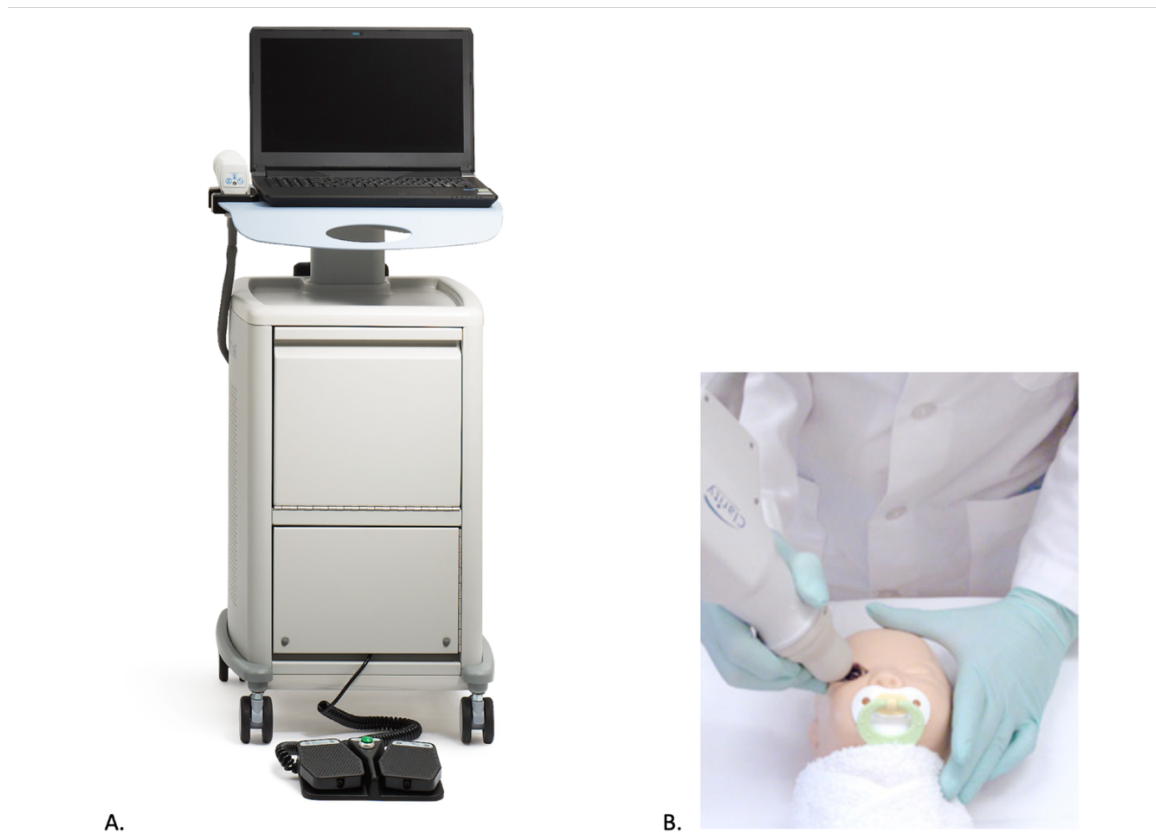

Figure 11. A. RetCam™, digital retinal camera. B. Technique d'acquisition de l'image du fond d'œil par la RetCam™. (Natus Newborn Care ®)

La multiplication des FO, chez des enfants prématurés en soins intensifs de néonatalogie, peut être stressante et est coûteuse (39). Différents algorithmes (comme WINROP) ont donc été développés afin de mieux cibler les enfants à risque et donc de diminuer le nombre de FO à réaliser (40).

Cependant, en l'absence de validation sur de larges échantillons de population, les critères classiques basés sur l'âge gestationnel et le poids de naissance restent la norme en France.

Traitement

Un traitement chirurgical est nécessaire pour les stades 4 et 5. Le but de la chirurgie par vitrectomie est de libérer les tractions pré rétinienne tout en évitant de réaliser des déhiscences iatrogènes. Le cristallin est si possible préservé pour limiter le risque d'amblyopie. La rétine se réapplique dans les semaines suivant la chirurgie.

Le traitement préventif du décollement de rétine tractionnel, par destruction de la rétine ischémique, était historiquement la cryothérapie. Son efficacité anatomique était indiscutable, mais sa tolérance médiocre et ses résultats fonctionnels limités avec un taux élevé d'acuité visuelle inférieure à 20/200 (41).

Quelques années plus tard, le traitement par photocoagulation au laser argon est devenu le traitement de référence (3). Celui-ci est mieux toléré, a de meilleurs résultats fonctionnels et induit moins de myopie secondaire (15% après laser contre près de 50% après cryothérapie) (42,43). Il est réalisé au bloc opératoire sous anesthésie générale, en trans-pupillaire, du bourrelet néovasculaire jusqu'à l'orra serrata, par impacts non confluent (Figure 12). Après traitement par photocoagulation la ROP régresse dans près de 90% des cas et une acuité visuelle supérieure à 20/40 est retrouvée chez 70% des enfants traités (44,45). Les effets secondaires sont rares après laser trans-pupillaire mais des cas de cataractes ont été décrits (46). Ce traitement doit être réalisé, si possible, dans les 72 heures suivant la pose de l'indication afin de minimiser les risques de décollement de rétine. Un contrôle est préconisé à 7 jours.

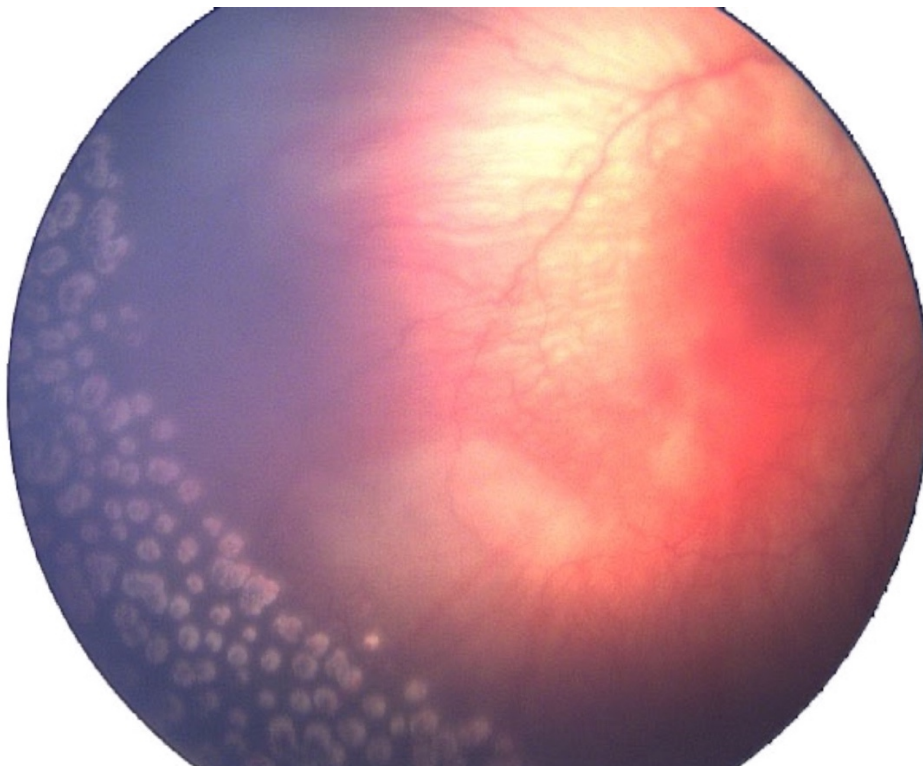


Figure 12. Photographie du fond d'œil par cliché RetCam™ réalisée 1 mois après photocoagulation au laser argon. (CHU de Bordeaux)

Depuis 2007, une nouvelle piste thérapeutique est disponible : l'injection intravitréenne d'anti-VEGF. Comme expliqué précédemment le VEGF a une place prépondérante dans la physiopathologie de la ROP.

Le premier anti-VEGF développé, et le plus utilisé dans le monde, est le bevacizumab. Il s'agit d'un anticorps monoclonal humanisé de 149kDa. Le ranibizumab est quant à lui un fragment Fab d'un anticorps monoclonal humanisé, de petit poids moléculaire (48kDa). Enfin, l'aflibercept, protéine de fusion de 115kDa, est apparu sur le marché. Ces trois molécules inhibent spécifiquement le VEGF, avec des demi-vies différentes en raison de leur taille (**Figure 13**).

Leur place dans le traitement des ROP est réelle mais mal codifiée (47-49). Actuellement, l'injection intravitréenne d'anti-VEGF est utilisée dans les APROP ainsi que dans les ROP en zone 1 +/- 2 (50). Elle permet de réduire l'orage angiogénique et d'attendre que la zone de rétine vascularisée augmente pour réduire la zone de rétine à traiter par photocoagulation. L'étude cochrane de Sankar et al. a retrouvé un risque plus faible de décollement de rétine lors d'un traitement séquentiel IVT + laser par rapport à un traitement par laser seul (51).

De réalisation plus simple, au lit de l'enfant sans nécessité de transfert en unité spécialisée, l'IVT d'anti-VEGF permettrait une conservation du champ visuel et induirait une moindre myopie secondaire que le traitement par laser argon (52,53). Néanmoins, la possibilité d'une récurrence tardive (jusqu'à 35 semaines), et donc d'un traitement complémentaire, impose une surveillance prolongée contrairement au laser (54).

Après un engouement initial pour le traitement par anti-VEGF, certains résultats diffèrent d'une étude à l'autre et restent controversés principalement par manque de puissance statistique (54-56). Un problème majeur pour la plupart des études est le biais de détection lié à l'absence d'aveugle pour l'attribution du traitement et l'évaluation du critère de jugement principal (51). Ainsi, l'étude RAINBOW en 2019 n'a pas permis l'obtention d'une AMM et donc la possibilité de l'utilisation du ranibizumab hors protocole de recherche (57).

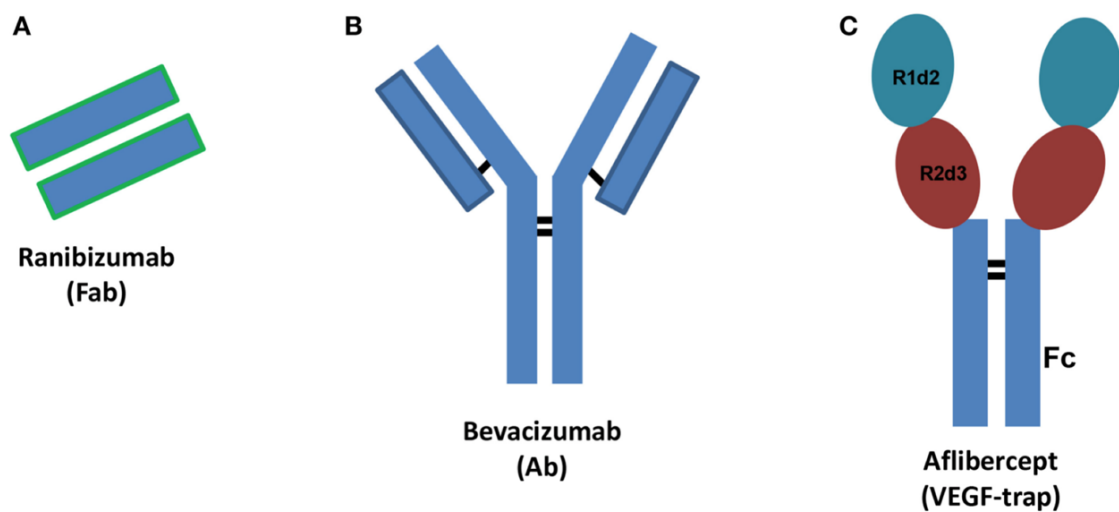


Figure 13. Schéma des structures du ranibizumab (A), bevacizumab (B) et aflibercept (C) (58).

Myopie et prématurité

La myopie forte est l'une des cinq premières causes de cécité légale en raison de ses complications. L'Organisation Mondiale de la Santé la classe comme étant une cause majeure de déficience visuelle (59). Parmi les complications les plus fréquentes, citons le glaucome, le décollement de rétine rhégmato-gène et les néo vaisseaux maculaires.

La prématurité est un facteur de risque de développer une amétropie, un strabisme ou une amblyopie. Une incidence accrue de myopie faible est retrouvée chez les prématurés en l'absence de rétinopathie (60). Par ailleurs, il est admis que la présence d'une ROP, de surcroît sévère, postérieure et traitée, augmente l'incidence et l'importance de la myopie (61).

Certaines études suggèrent que cette myopie serait en partie non axiale, et due à une anomalie de développement du segment antérieur de l'œil : augmentation de la courbure cornéenne et de l'épaisseur cristallinienne (62,63).

Le traitement de la rétinopathie du prématuré influence l'incidence de la myopie forte. Dans l'étude CRYO-ROP, les auteurs retrouvent 50% de myopie forte parmi les yeux traités par cryothérapie (64). La photocoagulation par laser argon des zones avasculaires induit moins de myopie que la cryoapplication. Cependant, dans la cohorte de l'étude ETROP, environ 35% des enfants traités par laser avaient une myopie supérieure à 5 dioptries (4).

Après l'avènement de l'utilisation des anti-VEGF, l'étude BEAT-ROP suggérait que le traitement par injection intra vitréenne d'anti-VEGF serait moins myopigène que le laser (65). Ces résultats plaident en faveur de l'utilisation des anti-VEGF afin d'améliorer le pronostic fonctionnel. Néanmoins, après une IVT d'anti-VEGF, le niveau de VEGF plasmatique circulant est réprimé pendant plusieurs semaines. Or, pour le moment, nous ne connaissons pas l'impact réel de cette diminution sur le développement des organes et le développement psychomoteur des prématurés, bien que la littérature semble rassurante (43,52,53).

Conclusion

En néonatalogie le dépistage et la prise en charge de la ROP restent des enjeux de santé publique. Les IVT d'anti-VEGF ouvrent des perspectives prometteuses. Cependant, la fragilité de ces enfants prématurés impose d'évaluer ce traitement dans des études à grande échelle afin d'émettre des recommandations de prise en charge bien codifiées.

Bibliographie

1. Chiang MF, Arons RR, Flynn JT, Starren JB. Incidence of retinopathy of prematurity from 1996 to 2000: analysis of a comprehensive New York state patient database. *Ophthalmology*. juill 2004;111(7):1317-25.
2. Ancel P-Y, Goffinet F, EPIPAGE-2 Writing Group, Kuhn P, Langer B, Matis J, et al. Survival and morbidity of preterm children born at 22 through 34 weeks' gestation in France in 2011: results of the EPIPAGE-2 cohort study. *JAMA Pediatr*. mars 2015;169(3):230-8.
3. Early Treatment For Retinopathy Of Prematurity Cooperative Group. Revised indications for the treatment of retinopathy of prematurity: results of the early treatment for retinopathy of prematurity randomized trial. *Arch Ophthalmol*. déc 2003;121(12):1684-94.
4. Early Treatment for Retinopathy of Prematurity Cooperative Group, Good WV, Hardy RJ, Dobson V, Palmer EA, Phelps DL, et al. Final visual acuity results in the early treatment for retinopathy of prematurity study. *Arch Ophthalmol*. juin 2010;128(6):663-71.
5. HAS. Avis de la comission de transparence de l'HAS : ranibizumab dans la rétinopathie du prématuré. [Internet]. 2020. Disponible sur: https://www.has-sante.fr/upload/docs/evamed/CT18197_LUCENTIS_RDP_PIC_EI_INS_AvisDef_CT18197.pdf
6. Goldenberg RL, Culhane JF, Iams JD, Romero R. Epidemiology and causes of preterm birth. *Lancet*. 5 janv 2008;371(9606):75-84.
7. Ngoc NTN, Meriardi M, Abdel-Aleem H, Carroli G, Purwar M, Zavaleta N, et al. Causes of stillbirths and early neonatal deaths: data from 7993 pregnancies in six developing countries. *Bull World Health Organ*. sept 2006;84(9):699-705.
8. Costeloe KL, Hennessy EM, Haider S, Stacey F, Marlow N, Draper ES. Short term outcomes after extreme preterm birth in England: comparison of two birth cohorts in 1995 and 2006 (the EPICure studies). *BMJ* [Internet]. 4 déc 2012 [cité 17 janv 2021];345. Disponible sur: <https://www.bmj.com/content/345/bmj.e7976>
9. Ancel P-Y, Goffinet F, EPIPAGE 2 Writing Group. EPIPAGE 2: a preterm birth cohort in France in 2011. *BMC Pediatr*. 9 avr 2014;14:97.

10. Chan H, Cougnard-Grégoire A, Korobelnik JF, Delyfer MN, Touboul D, Coste V, et al. Screening for retinopathy of prematurity by telemedicine in a tertiary level neonatal intensive care unit in France: Review of a six-year period. *J Fr Ophtalmol*. 2018 Dec;41(10):926-932.
11. Gilbert C, Malik ANJ, Nahar N, Das SK, Visser L, Sitati S, et al. Epidemiology of ROP update - Africa is the new frontier. *Semin Perinatol*. oct 2019;43(6):317-22.
12. Chen J, Smith LEH. Retinopathy of prematurity. *Angiogenesis*. 2007;10(2):133-40.
13. Heidary G, Vanderveen D, Smith LE. Retinopathy of Prematurity: Current Concepts in Molecular Pathogenesis. *Semin Ophthalmol*. 2009;24(2):77-81.
14. Hartnett ME, Penn JS. Mechanisms and management of retinopathy of prematurity. *N Engl J Med*. 27 déc 2012;367(26):2515-26.
15. Pierce EA, Avery RL, Foley ED, Aiello LP, Smith LE. Vascular endothelial growth factor/vascular permeability factor expression in a mouse model of retinal neovascularization. *Proc Natl Acad Sci U S A*. 31 janv 1995;92(3):905-9.
16. Chen J, Connor KM, Aderman CM, Smith LEH. Erythropoietin deficiency decreases vascular stability in mice. *J Clin Invest*. févr 2008;118(2):526-33.
17. Hellström A, Engström E, Hård A-L, Albertsson-Wikland K, Carlsson B, Niklasson A, et al. Postnatal serum insulin-like growth factor I deficiency is associated with retinopathy of prematurity and other complications of premature birth. *Pediatrics*. nov 2003;112(5):1016-20.
18. Löfqvist C, Engström E, Sigurdsson J, Hård A-L, Niklasson A, Ewald U, et al. Postnatal head growth deficit among premature infants parallels retinopathy of prematurity and insulin-like growth factor-1 deficit. *Pediatrics*. juin 2006;117(6):1930-8.
19. Hartnett ME. Pathophysiology and mechanisms of severe retinopathy of prematurity. *Ophthalmology*. janv 2015;122(1):200-10.
20. Aiello LP, Pierce EA, Foley ED, Takagi H, Chen H, Riddle L, et al. Suppression of retinal neovascularization in vivo by inhibition of vascular endothelial growth factor (VEGF) using soluble VEGF-receptor chimeric proteins. *Proc Natl Acad Sci U S A*. 7 nov 1995;92(23):10457-61.
21. Kermorvant E. Session n°6, European Academy of Paediatric Societies, Genève. 2016.

22. Seiberth V, Linderkamp O. Risk factors in retinopathy of prematurity. a multivariate statistical analysis. *Ophthalmologica*. 2000;214(2):131-5.
23. Darlow BA, Hutchinson JL, Henderson-Smart DJ, Donoghue DA, Simpson JM, Evans NJ, et al. Prenatal risk factors for severe retinopathy of prematurity among very preterm infants of the Australian and New Zealand Neonatal Network. *Pediatrics*. avr 2005;115(4):990-6.
24. York JR, Landers S, Kirby RS, Arbogast PG, Penn JS. Arterial oxygen fluctuation and retinopathy of prematurity in very-low-birth-weight infants. *J Perinatol*. févr 2004;24(2):82-7.
25. Penn JS, Henry MM, Tolman BL. Exposure to Alternating Hypoxia and Hyperoxia Causes Severe Proliferative Retinopathy in the Newborn Rat. *Pediatric Research*. déc 1994;36(6):724-31.
26. Cunningham S, Fleck BW, Elton RA, McIntosh N. Transcutaneous oxygen levels in retinopathy of prematurity. *Lancet*. 2 déc 1995;346(8988):1464-5.
27. Saugstad OD, Aune D. Optimal oxygenation of extremely low birth weight infants: a meta-analysis and systematic review of the oxygen saturation target studies. *Neonatology*. 2014;105(1):55-63.
28. Koçak N, Niyaz L, Ariturk N. Prediction of severe retinopathy of prematurity using the screening algorithm WINROP in preterm infants. *J AAPOS*. déc 2016;20(6):486-9.
29. Manzoni P, Maestri A, Leonessa M, Mostert M, Farina D, Gomirato G. Fungal and bacterial sepsis and threshold ROP in preterm very low birth weight neonates. *J Perinatol*. 1 janv 2006;26(1):23-30.
30. Garg R, Agthe AG, Donohue PK, Lehmann CU. Hyperglycemia and retinopathy of prematurity in very low birth weight infants. *J Perinatol*. mai 2003;23(3):186-94.
31. Kaempf JW, Kaempf AJ, Wu Y, Stawarz M, Niemeyer J, Grunkemeier G. Hyperglycemia, insulin and slower growth velocity may increase the risk of retinopathy of prematurity. *J Perinatol*. avr 2011;31(4):251-7.
32. Cooke RW, Clark D, Hickey-Dwyer M, Weindling AM. The apparent role of blood transfusions in the development of retinopathy of prematurity. *Eur J Pediatr*. oct 1993;152(10):833-6.

33. Lee JH, Hornik CP, Testoni D, Laughon MM, Cotten CM, Maldonado RS, et al. Insulin, Hyperglycemia, and Severe Retinopathy of Prematurity in Extremely Low-Birth-Weight Infants. *Am J Perinatol.* mars 2016;33(4):393-400.
34. Kabataş EU, Dinlen NF, Zenciroğlu A, Dilli D, Beken S, Okumuş N. Relationship between serum 25-hydroxy vitamin D levels and retinopathy of prematurity. *Scott Med J.* nov 2017;62(4):129-35.
35. International Committee for the Classification of Retinopathy of Prematurity. The International Classification of Retinopathy of Prematurity revisited. *Arch Ophthalmol.* juill 2005;123(7):991-9.
36. An international classification of retinopathy of prematurity. The Committee for the Classification of Retinopathy of Prematurity. *Arch Ophthalmol.* août 1984;102(8):1130-4.
37. Fierson WM, American academy of pediatrics. Section on Ophthalmology, Screening Examination of Premature Infants for Retinopathy of Prematurity. *Pediatrics.* 2018;142(6).
38. Chiang MF, Melia M, Buffenn AN, Lambert SR, Recchia FM, Simpson JL, et al. Detection of Clinically Significant Retinopathy of Prematurity Using Wide-angle Digital Retinal Photography. *Ophthalmology.* juin 2012;119(6):1272-80.
39. Kleberg A, Warren I, Norman E, Mörelus E, Berg A-C, Mat-Ali E, et al. Lower stress responses after Newborn Individualized Developmental Care and Assessment Program care during eye screening examinations for retinopathy of prematurity: a randomized study. *Pediatrics.* mai 2008;121(5):e1267-1278.
40. Wu C, Vanderveen DK, Hellström A, Löfqvist C, Smith LEH. Longitudinal postnatal weight measurements for the prediction of retinopathy of prematurity. *Arch Ophthalmol.* avr 2010;128(4):443-7.
41. Dobson V, Quinn GE, Summers CG, Hardy RJ, Tung B, Cryotherapy for Retinopathy of Prematurity Cooperative Group. Visual acuity at 10 years in Cryotherapy for Retinopathy of Prematurity (CRYO-ROP) study eyes: effect of retinal residua of retinopathy of prematurity. *Arch Ophthalmol.* févr 2006;124(2):199-202.
42. Connolly BP, Ng EYJ, McNamara JA, Regillo CD, Vander JF, Tasman W. A comparison of laser photocoagulation with cryotherapy for threshold retinopathy of prematurity at 10 years: part 2. Refractive outcome. *Ophthalmology.* mai 2002;109(5):936-41.

43. Knight-Nanan DM, O'Keefe M. Refractive outcome in eyes with retinopathy of prematurity treated with cryotherapy or diode laser: 3 year follow up. *Br J Ophthalmol.* nov 1996;80(11):998-1001.
44. Récsán Z, Vámos R, Salacz G. Laser treatment of zone I prethreshold and stage 3 threshold retinopathy of prematurity. *J Pediatr Ophthalmol Strabismus.* août 2003;40(4):204-7.
45. Capone A, Diaz-Rohena R, Sternberg P, Mandell B, Lambert HM, Lopez PF. Diode-laser photocoagulation for zone 1 threshold retinopathy of prematurity. *Am J Ophthalmol.* 15 oct 1993;116(4):444-50.
46. Christiansen SP, Bradford JD. Cataract in infants treated with argon laser photocoagulation for threshold retinopathy of prematurity. *Am J Ophthalmol.* févr 1995;119(2):175-80.
47. Mintz-Hittner HA, Kennedy KA, Chuang AZ, BEAT-ROP Cooperative Group. Efficacy of intravitreal bevacizumab for stage 3+ retinopathy of prematurity. *N Engl J Med.* 17 févr 2011;364(7):603-15.
48. Harder BC, Schlichtenbrede FC, von Baltz S, Jendritza W, Jendritza B, Jonas JB. Intravitreal bevacizumab for retinopathy of prematurity: refractive error results. *Am J Ophthalmol.* juin 2013;155(6):1119-1124.e1.
49. Mintz-Hittner HA, Kuffel RR. Intravitreal injection of bevacizumab (avastin) for treatment of stage 3 retinopathy of prematurity in zone I or posterior zone II. *Retina.* juin 2008;28(6):831-8.
50. Travassos A, Teixeira S, Ferreira P, Regadas I, Travassos AS, Esperancinha FE, et al. Intravitreal bevacizumab in aggressive posterior retinopathy of prematurity. *Ophthalmic Surg Lasers Imaging.* juin 2007;38(3):233-7.
51. Sankar MJ, Sankar J, Chandra P. Anti-vascular endothelial growth factor (VEGF) drugs for treatment of retinopathy of prematurity. *Cochrane Database Syst Rev.* 08 2018;1:CD009734.
52. VanderVeen DK, Melia M, Yang MB, Hutchinson AK, Wilson LB, Lambert SR. Anti-Vascular Endothelial Growth Factor Therapy for Primary Treatment of Type 1 Retinopathy of Prematurity: A Report by the American Academy of Ophthalmology. *Ophthalmology.* 2017;124(5):619-33.

53. Li Z, Zhang Y, Liao Y, Zeng R, Zeng P, Lan Y. Comparison of efficacy between anti-vascular endothelial growth factor (VEGF) and laser treatment in Type-1 and threshold retinopathy of prematurity (ROP). *BMC Ophthalmol.* 30 janv 2018;18(1):19.
54. Hu J, Blair MP, Shapiro MJ, Lichtenstein SJ, Galasso JM, Kapur R. Reactivation of retinopathy of prematurity after bevacizumab injection. *Arch Ophthalmol.* août 2012;130(8):1000-6.
55. Morin J, Luu TM, Superstein R, Ospina LH, Lefebvre F, Simard M-N, et al. Neurodevelopmental Outcomes Following Bevacizumab Injections for Retinopathy of Prematurity. *Pediatrics.* avr 2016;137(4).
56. Fan Y-Y, Huang Y-S, Huang C-Y, Hsu J-F, Shih C-P, Hwang Y-S, et al. Neurodevelopmental Outcomes after Intravitreal Bevacizumab Therapy for Retinopathy of Prematurity: A Prospective Case-Control Study. *Ophthalmology.* 2019;126(11):1567-77.
57. Stahl A, Lepore D, Fielder A, Fleck B, Reynolds JD, Chiang MF, et al. Ranibizumab versus laser therapy for the treatment of very low birthweight infants with retinopathy of prematurity (RAINBOW): an open-label randomised controlled trial. *The Lancet.* oct 2019;394(10208):1551-9.
58. Platania CBM, Di Paola L, Leggio GM, Romano GL, Drago F, Salomone S, et al. Molecular features of interaction between VEGFA and anti-angiogenic drugs used in retinal diseases: a computational approach. *Front Pharmacol.* 2015;6:248.
59. Resnikoff S, Pascolini D, Mariotti SP, Pokharel GP. Global magnitude of visual impairment caused by uncorrected refractive errors in 2004. *Bull World Health Organ.* janv 2008;86(1):63-70.
60. Quinn GE, Dobson V, Kivlin J, Kaufman LM, Repka MX, Reynolds JD, et al. Prevalence of myopia between 3 months and 5 1/2 years in preterm infants with and without retinopathy of prematurity. Cryotherapy for Retinopathy of Prematurity Cooperative Group. *Ophthalmology.* juill 1998;105(7):1292-300.
61. Nissenkorn I, Yassur Y, Mashkowski D, Sherf I, Ben-Sira I. Myopia in premature babies with and without retinopathy of prematurity. *Br J Ophthalmol.* mars 1983;67(3):170-3.
62. Fledelius HC. Pre-term delivery and subsequent ocular development. A 7-10 year follow-up of children screened 1982-84 for ROP. 4) Oculometric - and other metric considerations. *Acta Ophthalmol Scand.* juin 1996;74(3):301-5.

63. Yang C-S, Wang A-G, Shih Y-F, Hsu W-M. Long-term biometric optic components of diode laser-treated threshold retinopathy of prematurity at 9 years of age. *Acta Ophthalmol.* juin 2013;91(4):e276-282.
64. Palmer EA, Hardy RJ, Dobson V, Phelps DL, Quinn GE, Summers CG, et al. 15-year outcomes following threshold retinopathy of prematurity: final results from the multicenter trial of cryotherapy for retinopathy of prematurity. *Arch Ophthalmol.* mars 2005;123(3):311-8.
65. Geloneck MM, Chuang AZ, Clark WL, Hunt MG, Norman AA, Packwood EA, et al. Refractive Outcomes Following Bevacizumab Monotherapy Compared With Conventional Laser Treatment: A Randomized Clinical Trial. *JAMA Ophthalmol.* 1 nov 2014;132(11):1327.

IV. ARTICLE

A. ABSTRACT

Refractive outcomes after intravitreal injection of bevacizumab or laser treatment for retinopathy of prematurity

Purpose : To compare the refractive outcomes of intravitreal bevacizumab (IVB) with peripheral retinal photocoagulation (PRP) in infants treated for posterior type 1 ROP.

Methods : A retrospective study was conducted in Bordeaux, France, during 2010 to 2020. 30 preterm infants with ROP requiring treatment were included. The main outcome was spherical equivalent (SE) in diopters, determined by cycloplegic refraction at 9 months corrected age. Infants treated with IVB + PRP were also included in the IVB group. Side effects of the treatment have also been studied.

Results : The final analysis included 24 eyes in the PRP group and 22 eyes in the IVB group. There was no statistically significant difference in mean SE between the IVB and PRP group. Mean SE was -1.8 ± 4.45 in the PRP group and -0.14 ± 3.3 in the IVB group ($P=0.2137$). Mean spherical power was -1.14 ± 4.05 in the PRP group and $+0.57 \pm 3.2$ in the IVB group ($P=0.1463$). Very high myopia (>-6 D) occurred in 1 of 22 (4.55 %) eyes that received intravitreal bevacizumab and in 6 of 24 (25 %) eyes that received laser treatment ($P=0.0984$). No systemic or local toxic effects attributable to the administration of bevacizumab were observed.

Conclusion : In our study, preterm infants treated with IVB were no significantly less myopic than those treated with PRP at 9 months corrected age. Despite, our results suggest that IVB has better refractive outcomes than PRP treatment and add to existing evidence on the advantages of primary IVB treatment. It is necessary to confirm this trend in a large and long-term study, especially with the visual acuity.

Keywords : Retinopathy of prematurity, bevacizumab, vascular endothelial growth factor, retinal laser photocoagulation, refractive errors, refractive outcomes, myopia

B. MANUSCRIT

INTRODUCTION

La rétinopathie des prématurés (ROP) est un trouble vasoprolifératif de la rétine en développement des nouveau-nés prématurés. Elle est l'une des principales causes de cécité évitable chez l'enfant (1). L'incidence de la ROP sévère est très variable d'un pays à un autre (2). En France, l'étude prospective Epipage 2 retrouvait une incidence de la ROP de 23% chez les prématurés nés avant 28 semaines d'aménorrhée (SA) et de 3,5% chez ceux nés entre 28 et 31 SA (3).

Les formes légères de ROP régressent spontanément dans la majorité des cas, mais les formes sévères peuvent évoluer vers un décollement de rétine tractionnel et une déficience visuelle définitive (4).

Les enfants nés prématurément ont également un risque accru de développer une amétropie, un strabisme et, par conséquent, une amblyopie. La présence d'une rétinopathie du prématuré, de surcroît sévère et traitée, majore le risque de développer une myopie (5).

Le traitement de référence est la photocoagulation au laser argon des zones ischémiques rétinienne. Il permet de stopper la néovascularisation en inhibant la sécrétion de VEGF (vascular endothelial growth factor) induite par l'ischémie rétinienne. Les résultats anatomiques et fonctionnels ne sont plus à démontrer : la régression de la ROP est obtenue dans 85 à 90% des cas et une acuité visuelle supérieure à 20/40 est observée dans plus de 70% des cas (6,7). Les inconvénients de ce traitement sont la nécessité d'un transfert en milieu spécialisé et la réalisation d'une anesthésie générale chez des prématurés fragiles. De plus, la myopie qu'il induit assombri le pronostic fonctionnel (8,9).

Le rôle des facteurs angiogéniques, en particulier du VEGF, est primordial dans la physiopathologie de la ROP (4). Ainsi, depuis 2007, l'injection intra vitrée (IVT) d'anti-VEGF fait partie de l'arsenal thérapeutique de la ROP (10). Après la publication de l'étude BEAT-ROP en 2011, son utilisation est devenue courante dans les formes agressives postérieures (APROP) et pour les ROP en zone 1 (11). Elle est de réalisation plus simple au lit de l'enfant, sous anesthésie locale, et engendrerait moins de complications oculaires que le traitement laser : diminution de la myopie induite et conservation du champ visuel (12). Cependant, il existe un

risque de réactivation tardive de la ROP nécessitant une surveillance prolongée ainsi que la possibilité d'avoir recours à un traitement additionnel (13-15).

De plus, l'IVT d'anti-VEGF induit une diminution du taux circulant de VEGF chez les prématurés. L'innocuité au long cours de ce traitement sur les fonctions neuro-développementales reste controversée d'une étude à l'autre (16,17).

Dans cette étude nous avons comparé les résultats réfractifs de patients ayant bénéficié d'un traitement soit par laser soit par IVT d'anti-VEGF pour une rétinopathie du prématuré. Nous nous sommes également intéressés aux effets indésirables à court et moyen terme chez ces deux groupes de patients.

MATERIELS ET METHODES

MATERIELS

Cette étude rétrospective a été menée au sein du Centre Hospitalier Universitaire de Bordeaux. Il s'agit d'une étude observationnelle et uni centrique.

Les dossiers de tous les nouveau-nés hospitalisés dans le service de réanimation pédiatrique et de néonatalogie ayant été traités pour une rétinopathie du prématuré entre février 2010 et juillet 2020 ont été examinés.

Le dépistage de la ROP était effectué par clichés RetCam™, après dilatation pupillaire (tropicamide et néosynéphrine 2,5%), par une puéricultrice formée.

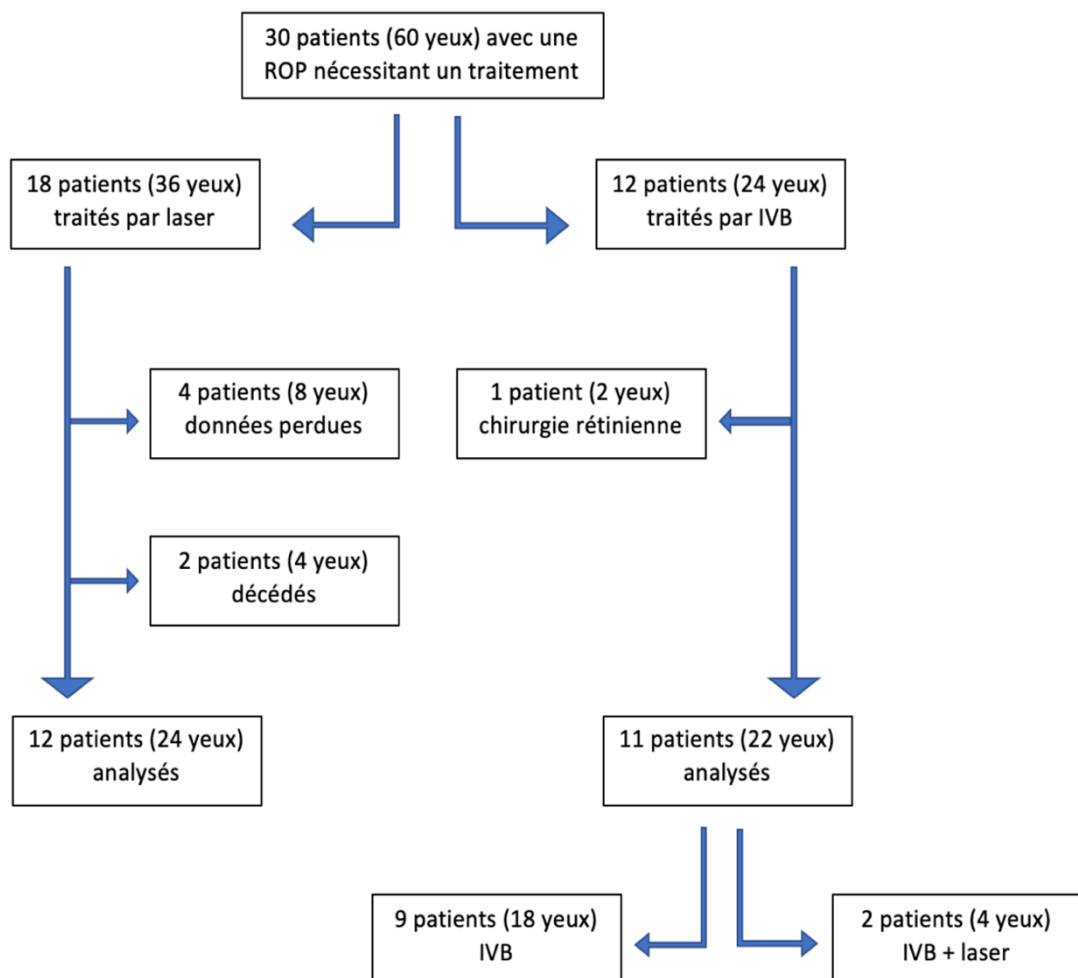
L'interprétation était ensuite réalisée par des ophtalmologues pédiatriques en se basant sur la classification internationale de la ROP révisée en 2005.

Tous les prématurés ayant été dépistés au stade pré-seuil de type 1 (stade 3 zone 1 ou tout stade « plus » ou APROP) ont bénéficié d'un traitement. Entre février 2010 et août 2016 le traitement de la ROP était exclusivement réalisé par photocoagulation au laser argon, en trans-pupillaire et sous anesthésie générale au bloc opératoire. A partir de septembre 2016, le traitement était réalisé par IVT de bevacizumab (IVB) à la dose de 0,3125mg (soit 0,0125ml). L'injection était effectuée au lit du patient sous anesthésie locale, avec une aiguille 30 gauges, à 1,5 mm du limbe.

Par la suite, un suivi régulier était effectué par un ophtalmologue pédiatrique, avec réalisation d'un examen sous cycloplégique (atropine 0,3% matin et soir pendant 5 jours) à 9 mois d'âge corrigé. Les résultats réfractifs étaient obtenus avec un auto-réfractomètre portatif (Rétinomax 5 *Luneau*®).

Étaient inclus dans l'étude tout patient né entre 25 et 29 semaines d'aménorrhée ayant été traité pour une rétinopathie du prématuré. Les critères d'exclusion étaient un dossier médical incomplet, le décès prématuré, et l'absence d'examen ophtalmologique à 9 mois d'âge corrigé. Étaient également exclus les patients ayant bénéficié d'une chirurgie rétinienne. Les patients ayant reçu de manière séquentielle le traitement par IVT d'anti-VEGF puis par photocoagulation laser étaient inclus dans le groupe IVB (**Figure 1**).

Figure 1. Flow-chart de l'étude.



Les données médicales de chaque patient (caractéristiques maternelles, néonatales et ophtalmologiques) étaient recueillies dans la base de données informatiques de l'hôpital.

L'objectif principal de l'étude était de comparer l'équivalent sphérique moyen (dioptries) à 9 mois d'âge corrigé des patients traités par laser ou par IVB. Les objectifs secondaires étaient la description : des effets indésirables, des cas de réactivation tardive et de l'impact sur la prise en charge globale de ces patients.

METHODES STATISTIQUES

Les pourcentages et moyennes avec écart type ont été calculés pour les données de base de notre population grâce au logiciel XLSTAT. Les médianes avec écart interquartile ont également été rapportées.

Nous avons utilisé le logiciel BIOSTATTGTV pour les analyses statistiques. Pour les données qualitatives nous avons utilisé le test exact de Fisher. Concernant les valeurs quantitatives continues, nous avons appliqué le test de Wilcoxon. Une analyse de sensibilité, excluant les enfants ayant été traités par IVB puis laser, a été effectuée. Le seuil de signification statistique a été fixé à $P < 0,05$.

RÉSULTATS

30 patients ont été identifiés comme éligibles à l'inclusion : 18 patients dans le groupe laser et 12 patients dans le groupe IVB. Dans le groupe laser, 6 patients ont été exclus : 4 patients ne disposaient pas de données réfractives dans leur dossier, et 2 patients sont décédés (décès non attribuables à l'anesthésie générale). Dans le groupe IVB, 1 patient a subi une chirurgie rétinienne et a été exclu. Au total, 12 patients ont pu être analysés dans le groupe laser et 11 dans le groupe IVB (9 patients IVB seule et 2 patients IVB + laser).

Les caractéristiques démographiques et cliniques de nos patients sont présentées dans les **tableaux 1 et 2**. L'âge gestationnel moyen était de 26,7 +/- 1,2 semaines dans le groupe laser versus 25,6 +/- 0,8 pour le groupe IVB ($P < 0,05$). Le poids de naissance, ainsi que le score d'Apgar à 1min et 5 min de vie, étaient comparables dans les deux groupes. Les enfants traités par laser ont passé en moyenne 57,2 +/- 13,3 jours en réanimation, contre 71,7 +/- 21,2 pour ceux traités par IVB ($P < 0,05$). La durée d'oxygénothérapie moyenne était de 74,6 +/- 18,8 jours dans le groupe laser versus 113,3 +/- 42 dans le groupe IVB ($P < 0,05$).

Tableau 1. Caractéristiques démographiques et cliniques des patients inclus (n=23)

	Patients traités par laser (n=12) Moyenne +/- ET ou N (%)	Patients traités par IVT anti-VEGF (n=11) Moyenne +/- ET ou N (%)	P-value
Caractéristiques à la naissance			
Sexe masculin	9 (75)	4 (36.36)	
Age gestationnel (SA)	26.7 +/- 1.2	25.6 +/- 0.8	0.0285
Poids (g)	798.8 +/- 136.5	708.7 +/- 96.6	0.0646
Caractéristiques de la grossesse			
Grossesse gemellaire	4 (33.3)	5 (45.5)	
Pré-éclampsie	2 (16.7)	2 (18.2)	
Chorioamniotite	3 (25)	0 (0)	
Retard de croissance intra utérin	3 (25)	3 (27.3)	
Rupture prématuré des membranes	4 (33.3)	6 (54.5)	
Séjour en réanimation			
Apgar à 1min	3 +/- 2.4	3.8 +/- 1.8	0.1787
Apgar à 5min	6.2 +/- 1.5	6.8 +/- 1.3	0.2006
Durée (j)	57.2 +/- 13.3	71.7 +/- 21.2	0.0451
Choc septique	7 (58.3)	7 (63.6)	
Dysplasie bronchopulmonaire	12 (100)	11 (100)	
Entérococolite ulcéro-nécrosante	1 (8.3)	3 (27.3)	
Leucomalacie périventriculaire	1 (8.3)	3 (27.3)	
Oxygénothérapie			
Ventilation mécanique invasive (j)	30.6 +/- 17.5	33.9 +/- 20.7	0.7348
Ventilation mécanique non invasive (j)	25.7 +/- 12.7	50.8 +/- 17.5	0.00136
O2 lunettes nasales (j)	18.3 +/- 10.9	28.5 +/- 34.6	0.9263
Durée totale O2 (j)	74.6 +/- 18.8	113.3 +/- 42	0.01445

Concernant la rétinopathie, il n'y avait pas de différence significative de sévérité : on retrouve la même proportion de ROP en zone 1 et d'APROP dans les deux groupes (P=0,37). L'âge moyen au moment de la réalisation du premier fond d'œil était comparable (P=0,318). Le traitement initial était effectué en moyenne à 38,2 +/- 1,8 SA dans le groupe laser versus 35,2 +/- 1,3 dans le groupe IVB. Aucun traitement adjuvant n'a été nécessaire pour les enfants ayant été traités par laser. Deux patients ayant initialement bénéficié d'une IVB ont reçu secondairement un traitement par laser, et un patient a eu une deuxième IVB. Chez ces trois patients, le délai moyen de retraitement était de 13 +/- 6,1 semaines.

Tableau 2. Caractéristiques de la rétinopathie du prématuré des patients (n=23)

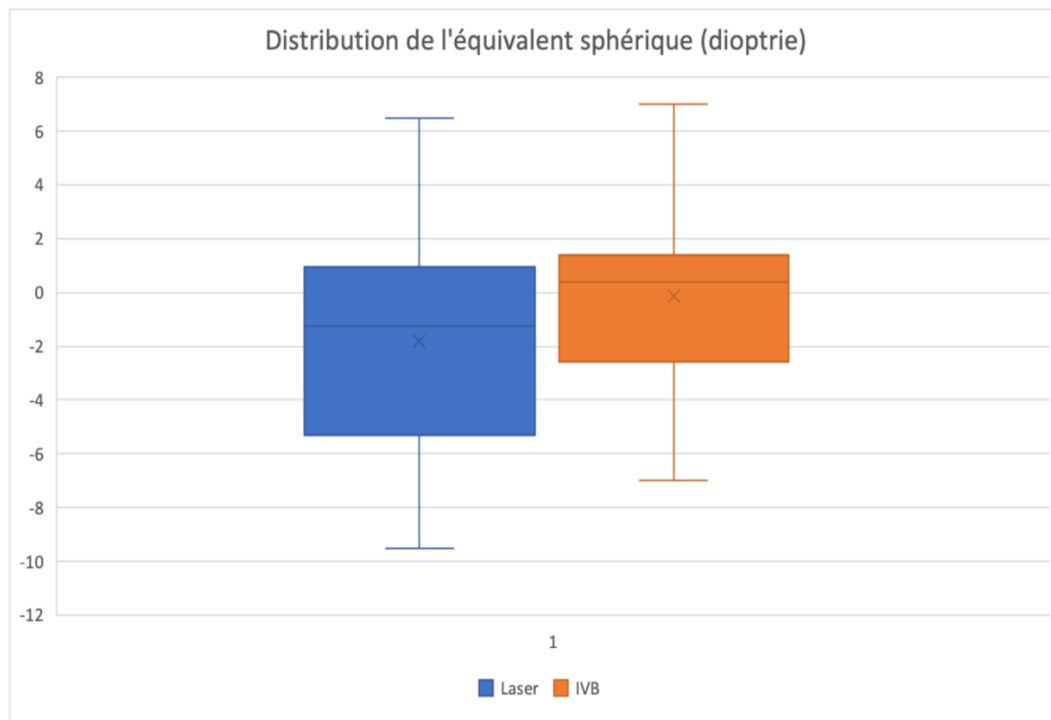
	Patients traités par laser (n=12) Moyenne +/- ET ou N (%)	Patients traités par IVT anti-VEGF (n=11) Moyenne +/- ET ou N (%)	P-value
Classification de la rétinopathie			
Stade 2	8 (66.7)	5 (45.5)	
Stade 3	4 (33.3)	6 (54.5)	
Zone 1	2 (16.7)	4 (36.4)	0.37
Zone 2	10 (83.3)	7 (63.6)	
Stade "plus"	11 (91.7)	11 (100)	
APROP	2 (16.7)	4 (36.4)	0.37
Age du premier fond d'œil (SA)	32.1 +/- 2.61	33.3 +/- 1.42	0.318
Age au moment du traitement (SA)	38.2 +/- 1.8	35.2 +/- 1.3	0.008
Nécessité traitement additionnel			
Traitement laser	0 (0)	2 (18.2)	
Traitement IVT anti-VEGF	0 (0)	1 (9.1)	
Délai traitement additionnel (semaines)		13 +/- 6.1	

Le **tableau 3** montre les moyennes et médianes des résultats réfractifs des patients. L'erreur réfractive n'était pas significativement différente entre les deux groupes. L'équivalent sphérique moyen des enfants qui ont reçu un traitement par laser était de -1,8 +/- 4,45 versus -0,14 +/- 3,3 dans le groupe IVB (P=0,2137). La médiane d'équivalent sphérique du groupe laser était de -1,25 IQR [-3,94 ; +0,81] contre +0,38 IQR [-2,31 ; +1,25] dans le groupe IVB. La **figure 2** illustre la distribution de l'équivalent sphérique dans les deux groupes.

Tableau 3. Erreur réfractive (dioptries) à 9 mois d'âge corrigé après traitement d'une rétinopathie du prématuré (γ=46)

	Traitement par laser (γ=24)	Traitement par IVT d'anti-VEGF (γ=22)	P-value
Equivalent sphérique			
Moyenne +/- ET	-1.8 +/- 4.45	-0.14 +/- 3.3	0.2137
Médiane	-1.25 IQR [-3.94 ; +0.81]	+0.38 IQR [-2.31 ; +1.25]	
Puissance sphérique			
Moyenne +/- ET	-1.14 +/- 4.05	+0.57 +/- 3.2	0.1463
Médiane	-1.13 IQR [-3.19 ; +1.38]	+1.13 IQR [-1.38 ; +1.75]	
Puissance cylindrique			
Moyenne +/- ET	-1.25 +/- 1.1	-1.47 +/- 0.75	0.2640
Médiane	-1 IQR [-1.75 ; -0.5]	-1.63 IQR [-2 ; -0.81]	

Figure 2. Erreur réfractive (équivalent sphérique) dans nos deux groupes



Une analyse de sensibilité excluant les enfants ayant reçu un traitement par IVB + laser est présentée dans le **tableau 4**. L'équivalent sphérique moyen du groupe IVB était de $-0,68 \pm 3,4$, sans différence significative par rapport au groupe laser : $-1,8 \pm 4,45$ ($P=0,5844$). La puissance sphérique moyenne était de $-1,14 \pm 4,05$ dans le groupe laser versus $0 \pm 3,28$ dans le groupe IVB ($P=0,4378$).

Tableau 4. Erreur réfractive (dioptries) à 9 mois d'âge corrigé après exclusion des patients IVB + laser (y=42)

	Traitement par laser (y=24)	Traitement par IVT d'anti-VEGF (y=18)	P-value
<i>Equivalent sphérique</i>			
Moyenne +/- ET	-1.8 +/- 4.45	-0.68 +/- 3.4	0.5844
Médiane	-1.25 IQR [-3.94 ; +0.81]	-1 IQR [-2.69 ; +0.75]	
<i>Puissance sphérique</i>			
Moyenne +/- ET	-1.14 +/- 4.05	0 +/- 3.28	0.4378
Médiane	-1.13 IQR [-3.19 ; +1.38]	-0.38 IQR [-2.25 ; +1.50]	
<i>Puissance cylindrique</i>			
Moyenne +/- ET	-1.25 +/- 1.1	-1.4 +/- 0.81	0.4584
Médiane	-1 IQR [-1.75 ; -0.5]	-1.25 IQR [-2 ; -0.75]	

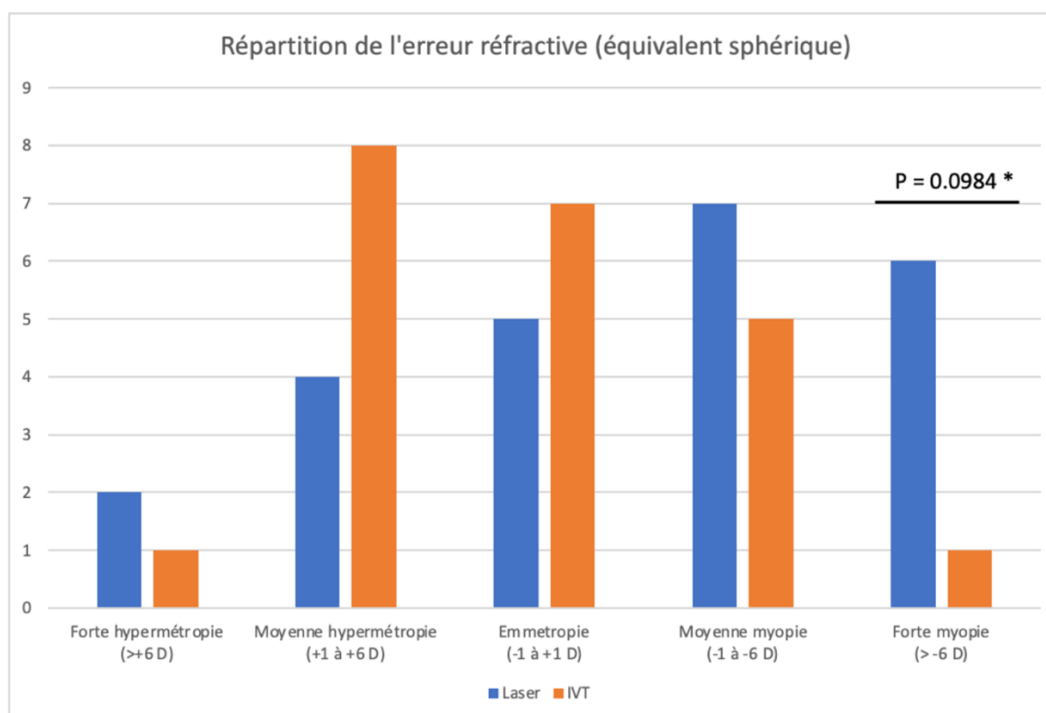
Le **tableau 5** et la **figure 3** montrent la répartition de l'erreur réfractive. Le pourcentage d'yeux dans chacune des cinq catégories d'erreur réfractive a été rapporté. Une forte myopie s'est développée pour 1 œil dans le groupe IVB (4,55%) et pour 6 yeux dans le groupe laser (25%), sans différence significative (P=0,0984). De plus, 4 yeux (16,7%) ayant reçu un traitement laser ont une hypermétropie moyenne contre 8 yeux (36,4%) chez ceux traités par IVB.

Tableau 5. Répartition de l'erreur réfractive (équivalent sphérique) dans notre population (y=46)

	Traitement par laser (y=24) n (%)	Traitement par IVT d'anti-VEGF (y=22) n (%)	P-value*
Forte hypermétropie (>+6D)	2 (8.3)	1 (4.55)	0.9870
Moyenne hypermétropie (+1 à +6D)	4 (16.7)	8 (36.4)	0.1831
Emmetropie (-1 à +1D)	5 (20.8)	7 (31.8)	0.5076
Moyenne myopie (-1 à -6D)	7 (29.2)	5 (22.7)	0.7419
Forte myopie (>-6D)	6 (25)	1 (4.55)	0.0984

* Test exact de Fisher

Figure 3. Répartition de l'erreur réfractive (équivalent sphérique) dans nos deux groupes



* Test exact de Fisher

DISCUSSION

Dans cette étude rétrospective, nous avons comparé les données réfractives, à 9 mois d'âge corrigé, chez des enfants prématurés traités soit par laser soit par IVB pour une ROP. Il n'a pas été retrouvé de différence significative d'équivalent sphérique moyen dans nos deux groupes. Néanmoins, il semble exister une tendance à de meilleurs résultats réfractifs dans le groupe traité par IVB : équivalent sphérique moyen supérieur et moindre développement de forte myopie.

La prématurité est un facteur de risque connu de survenue d'une myopie (18). La présence et le traitement d'une ROP sévère majorent ce risque (18). De nombreux travaux, présentés dans le **tableau 6**, suggèrent une forte association entre le traitement par laser et l'augmentation du taux de myopie chez les prématurés. Dans l'étude BEAT-ROP, les enfants avec une APROP ou une rétinopathie de stade 3 « plus » ont été randomisés pour recevoir soit un traitement par laser soit par une IVB (11). Les résultats réfractifs à 2 ans et demi de la cohorte BEAT-ROP montraient un taux de myopie significativement inférieur dans le groupe IVB versus laser. Ainsi, pour la ROP en zone 1 l'équivalent sphérique moyen était de $-1,51 \pm 3,42$ pour ceux traités par IVB contre $-8,44 \pm 7,57$ pour ceux traités par laser. L'équivalent sphérique moyen pour la ROP en zone 2 était de $-0,58 \pm 2,53$ après traitement par IVB et de $-5,83 \pm 5,87$ après traitement laser (19). De plus, chez les enfants ayant bénéficié d'un traitement additionnel pour réactivation de la ROP : 76,5% de ceux ayant eu une 2^e séance de laser avaient une myopie > -8 D contre 25% chez ceux ayant eu une 2^e IVB.

Ces résultats montrent l'implication du traitement laser dans l'incidence de la myopie chez ces prématurés et font penser que le degré de myopie serait corrélé au nombre de spots de laser. En effet, Geloneck et al. ont montré que la myopie augmenterait de $-0,14$ D tous les 100 impacts de laser effectués (19).

Dans une revue de la littérature, H. Mintz-Hittner et M. Geloneck, ont réalisé une comparaison des données réfractives de prématurés présentant une ROP, issues des cohortes de l'étude historique ETROP et de l'étude BEAT-ROP. Ces deux études prospectives, contrôlées et randomisées, utilisaient la même classification internationale de la ROP et incluaient des enfants avec une APROP ou une rétinopathie stade 3 « plus ». La prévalence de la myopie forte (> -5 D) chez les

enfants avec une ROP à faible risque ayant régressé spontanément dans l'étude ETROP était comparable à celle chez les enfants ayant eu un traitement par IVB seule dans l'étude BEAT-ROP (respectivement 13,3% et 11,3%) (20,21). Ce résultat suggère que l'IVB n'intervient pas dans le développement d'une myopie chez les prématurés.

Dans notre étude, la médiane d'équivalent sphérique du groupe IVB (regroupant les enfants traités par IVB et ceux traités de manière séquentielle par IVB puis laser) était de +0,38 IQR [-2,31 ; +1,25]. Après exclusion des deux patients traités par IVB + laser dans notre analyse de sensibilité, la médiane d'équivalent sphérique était de -1 IQR [-2,69 ; +0,75] dans le groupe IVB.

Bien qu'il ne porte que sur deux patients, ce résultat suggère que la réalisation d'un traitement laser tardif pourrait empêcher une réactivation de la ROP sans pour autant compromettre les avantages réfractifs d'un traitement initial par IVT.

Aussi, dans une étude rétrospective incluant 44 patients, Anand et al. n'ont pas retrouvé de différence significative d'équivalent sphérique moyen entre le groupe traités par IVB (-0,50 IQR [0,75 ; 10,75]) versus IVB + laser (+0,25 IQR [-1 à ; 1,50]) (22). Ce résultat est cependant à nuancer en raison du faible effectif du groupe IVB (8 yeux).

Il est possible que les enfants traités par laser, pour une réactivation de la ROP après un traitement initial par IVB, nécessitent un nombre réduit d'impacts ce qui induirait moins de myopie. En effet, la récurrence de la ROP se produit généralement en zone 3, très périphérique.

La myopie induite par un traitement primitif par laser est principalement non axiale. On pense qu'elle résulte d'une anomalie de développement du segment antérieur de l'œil : modification de l'épaisseur du cristallin, de la courbure cornéenne et de la profondeur de la chambre antérieure (5). Il est possible que le segment antérieur (notamment le cristallin) soit particulièrement sensible au traitement par laser dans les premières semaines de vie. Aussi, contrairement à l'IVB, il existe une diminution de la pression partielle en oxygène dans l'œil secondaire à la diminution de la circulation choroïdienne antérieure provoquée par le laser. Si celui-ci est réalisé plus tardivement, il pourrait interférer de façon plus limitée avec la maturation du segment antérieur et, par conséquent, induire une moindre myopie (22). Dans notre étude, le

traitement initial par laser était réalisé en moyenne à 38,2 SA contre 49 SA pour le traitement adjuvant par laser.

A propos des données de sécurité du traitement par IVT d'anti-VEGF, nous n'avons relevé aucun effet indésirable oculaire. Dans l'étude RAINBOW, seuls 2 enfants, sur 151 ayant reçu un traitement par IVT de ranibizumab, ont eu un effet indésirable oculaire grave (23). Un enfant a développé une cataracte traumatique unilatérale causée par l'aiguille au moment de l'injection, et un autre enfant a déclaré une endophtalmie unilatérale six jours après l'injection. Néanmoins, ce dernier avait présenté une conjonctivite bilatérale à staphylocoque, traitée par antibiotiques locaux, dix jours avant l'IVT. Ces données montrent que les complications oculaires graves après IVT d'anti-VEGF sont rares.

L'éventualité d'une toxicité systémique des anti-VEGF fait débat. Dans notre étude, les enfants de notre groupe IVB semblaient plus graves que ceux du groupe laser. En effet, leur âge gestationnel moyen était inférieur, et leur durée d'hospitalisation et d'oxygénothérapie étaient significativement plus longues. Néanmoins aucun enfant n'a manifesté de complication systémique. Dans l'étude RAINBOW, sur 225 patients, seul un décès a été attribué à l'IVT de ranibizumab ; il était secondaire à une dépression respiratoire sévère (24). En outre, Bazvand et al. ont rapporté un cas d'AVC 6 jours après une IVT d'affibercept (25). Cependant, cet enfant présentait une hypertension artérielle non contrôlée. Ce cas démontre la nécessité d'une prudence accrue lors de la réalisation d'une IVT d'anti-VEGF chez un prématuré avec des comorbidités systémiques non maîtrisées.

Dans notre étude, la durée de suivi des patients ne permettait pas d'évaluer les effets sur le développement neuro pédiatrique à long terme.

Cependant, dans une étude prospective non randomisée, Martinez-Castellanos et al. n'ont pas montré de retentissement sur le développement neurologique à 5 ans en se basant sur le DDST-II (Denver Developmental Screening Test II) (26). De même, dans une étude cas-témoins Fan et al. ont montré que le score de Bayley-III à 18 mois était comparable dans le groupe traité par IVB et dans le groupe contrôle (présence d'une ROP ne nécessitant pas de traitement) (16).

Dans notre étude, concernant la molécule d'anti-VEGF, seul le bevacizumab a été utilisé à la dose de 0,3125mg. Il s'agit de l'anti-VEGF le plus couramment utilisé dans le traitement de la ROP dans le monde. Le bevacizumab est un anticorps monoclonal humanisé de 149 kDa dont la demi vie plasmatique est longue : environ 21 jours chez les prématurés (27). A contrario, le ranibizumab est un fragment Fab d'un anticorps monoclonal humanisé, de 49 kDa, dont la demi vie plasmatique est beaucoup plus courte, de l'ordre de 9 jours (28). Le VEGF est primordial pour le développement de nombreux tissus et les effets d'une diminution de son taux circulant chez les prématurés restent peu connus. Aussi, il est possible que les molécules anti-VEGF ayant une demi vie courte induisent moins d'effets systémiques que celles induisant une diminution prolongée du taux de VEGF circulant. Cependant, par manque de preuves scientifiques, le ranibizumab n'a pas encore obtenu d'extension d'AMM dans le traitement de la ROP et ne peut donc pas être utilisé en pratique courante.

La dose optimale d'anti-VEGF à injecter reste débattue. Dans l'étude princeps BEAT-ROP, qui a montré la supériorité du traitement par IVB versus laser dans les ROP en zone 1, la dose injectée de bevacizumab était de 0,625mg (0,025ml).

Wallace et al. ont quant à eux montré que l'utilisation de 0,031mg de bevacizumab permettait de traiter efficacement les ROP de type 1 sans augmenter le risque de récurrence précoce ou tardive (29). De même, Stahl et al, dans une étude contrôlée randomisée, ont mis en évidence qu'une dose de 0,12mg semblait aussi efficace qu'une dose de 0,20mg de ranibizumab (30). Soulignons toutefois le faible effectif de patients dans ces deux études (respectivement 10 et 18 enfants). La diminution progressive de la dose mène vers une difficulté technique. En effet, le volume à injecter étant réduit par rapport à celui des adultes, il faudrait des dispositifs permettant l'injection d'un très faible volume adapté aux prématurés.

Un des inconvénients de l'utilisation des IVT d'anti-VEGF est le risque de récurrence tardive de la ROP. Dans notre groupe de patients traités par laser, il n'existait aucun cas de réactivation. Dans le groupe IVB, le taux de récurrence était de 27,3%, en moyenne 13 semaines après le traitement initial. Ce résultat corrobore l'étude de Hu et al. qui montrait également un délai moyen de retraitement de 14 semaines après une IVB (jusqu'à 35 semaines maximum) (15). De même, dans l'étude RAINBOW

(0,2mg de ranibizumab), le taux de réactivation était de 26% et le délai moyen de 8 semaines (23).

Certaines études utilisent l'angiographie à la fluorescéine pour documenter les zones rétiniennes avasculaires, et ainsi prévenir plus précocement le risque de récurrence (31). La taille de la zone rétinienne non perfusée est cotée en diamètre moyen du disque (DD) depuis l'ora serrata. Un seuil > 2 DD est actuellement retenu pour réaliser un traitement par laser sur les zones avasculaires (32).

La persistance d'anomalies vasculaires rétiniennes après traitement par IVB est très fréquente. En effet, Anand et al. ont montré qu'environ 70% des enfants traités par IVB avaient des zones de non perfusion rétiniennes significatives (>2 DD en temporal) à 60 SA (22). Dans une autre étude, Lepore et al. ont montré qu'à 4 ans d'âge corrigé, 80% des yeux traités par IVB présentaient des anomalies vasculaires périphériques (ramifications, shunts artério-veineux) ; alors que les yeux traités par laser avaient une atrophie chorio-rétinienne typique (33).

La prévention de la récurrence de la ROP nécessite donc une surveillance rapprochée et prolongée, notamment grâce à l'utilisation de l'angiographie à la fluorescéine, afin d'éviter l'évolution défavorable vers un décollement de rétine tardif.

Pour finir, notre étude présente plusieurs limites. Il s'agit d'une étude rétrospective unicentrique et non randomisée. La période d'inclusion était étendue sur plusieurs années et la collecte de données limitée par les dossiers médicaux incomplets. Le dépistage de la ROP et les réfractions étaient réalisés par des ophtalmologistes pédiatriques différents. Enfin, il existe deux principales limites pouvant expliquer la non significativité de nos résultats. Premièrement notre faible effectif de patients (23 enfants) conduit à une faible puissance statistique. Deuxièmement, et contrairement à la majorité des études où la réfraction était effectuée chez des enfants âgés de 2 à 5 ans (**Tableau 6**), notre suivi était limité à 9 mois d'âge corrigé. Ce délai restreint ne permettait ni de prendre en compte les enfants pouvant développer une myopie plus tardivement, ni de réaliser une acuité visuelle. Celle-ci serait un meilleur reflet du pronostic visuel chez ces enfants.

CONCLUSION

Notre étude montre une tendance à un meilleur devenir réfractif avec le traitement par IVB, moins myopigène, bien que les résultats ne soient pas significatifs principalement du fait d'un nombre insuffisant de patients. Ceci s'ajoute aux preuves existantes sur les avantages du traitement primaire par IVT d'anti-VEGF, qui pourrait devenir le traitement de référence de cette pathologie. En revanche, le traitement par laser semble garder toute sa place dans la prévention et le traitement des récurrences. Il est nécessaire de réaliser une étude à plus grande échelle et à plus long terme, avec notamment la mesure de l'acuité visuelle, afin de préciser ces résultats. La tolérance au long cours et l'étude de la dose minimale efficace d'anti-VEGF restent à définir pour harmoniser les pratiques.

Tableau 6. Revue de la littérature.

Étude	Année	Pays	Âge gestationnel moyen (semaine)	Poids de naissance moyen (g)	Nombre d'yeux étudiés (n)	Âge au moment de la réfraction (mois)	Dose d'anti-VEGF (mg)	Moyenne d'ES +/- DS (dioptrie) Anti-VEGF	Moyenne d'ES +/- DS (dioptrie) Laser	P Value
Notre étude	2021	France	25,6 IVB 26,7 PRP	708,7 IVB 798,8 PRP	22 IVB 24 PRP	9	0,3125 IVB	-0,14 +/- 3,3	-1,8 +/- 4,45	0,214
Martinez-Castellanos et al (26)	2013	Mexique	29,3 IVB	1233 IVB	9 IVB	60	1,25 IVB	-1,75 +/- 2,6	ND	ND
Chen et al (34)	2014	Taiwan	26,4	882,2	40 IVB 17 IVB+PRP	24	0,625 IVB	-0,98 +/- 4,05	-2,4 +/- 3,13 IVB+PRP	ND
Geloneck et al (19)	2014	USA	24,4 IVB 24,2 PRP	652,1 IVB 669,3 PRP	110 IVB 101 PRP	30	0,625 IVB	Zone I : -1,51 +/- 3,42 Zone II : -0,58 +/- 2,5	Zone I : -8,44 +/- 7,57 Zone II : -5,83 +/- 5,87	<0,001 <0,001
Hwang et al (35)	2015	USA	24,2 IVB 24,8 PRP	668,1 IVB 701,4 PRP	22 IVB 32 PRP	22 IVB 37 PRP	0,625 IVB	Zone I : -3,7 +/- 3,3 Zone II : + 0,6 +/- 1,7	Zone I : -10,1 +/- 10,5 Zone II : -4,7 +/- 4,6	0,41 0,002
Anand et al (22)	2019	USA	24,6 IVB 25 PRP	652 IVB 694 PRP	8 IVB 40 IVB+PRP 34 PRP	24 to 48	ND	-0,16 +/- 2,2 IVB+PRP -0,50 IVB	-7,4 +/- 5,2 PRP -0,16 +/- 2,2 IVB+PRP	<0,001 0,914
Kang et al (36)	2019	Corée	27,4 IVB/IVR 34 PRP	983,2 IVB/IVR 961 PRP	22 IVB/IVR 30 PRP	48	0,625 IVB or 0,2 IVR	Zone I : -1,22 +/- 2,63 Zone II : -0,32 +/- 5,51	Zone I : -2,69 +/- 3,27 Zone II : -1 +/- 3,52	ND 0,603

IVB = injection intra-vitréenne de bevacizumab ; IVR = injection intra-vitréenne de ranibizumab ; PRP = photocoagulation rétinienne périphérique ; ES = équivalent sphérique ; DS = déviation standard ; ND = non disponible

BIBLIOGRAPHIE

1. Steinkuller PG, Du L, Gilbert C, Foster A, Collins ML, Coats DK. Childhood blindness. *J AAPOS*. févr 1999;3(1):26-32.
2. Hellström A, Smith LEH, Dammann O. Retinopathy of prematurity. *Lancet*. 26 oct 2013;382(9902):1445-57.
3. Ancel P-Y, Goffinet F, EPIPAGE 2 Writing Group. EPIPAGE 2: a preterm birth cohort in France in 2011. *BMC Pediatr*. 9 avr 2014;14:97.
4. Hartnett ME. Pathophysiology and mechanisms of severe retinopathy of prematurity. *Ophthalmology*. janv 2015;122(1):200-10.
5. Yang C-S, Wang A-G, Shih Y-F, Hsu W-M. Long-term biometric optic components of diode laser-treated threshold retinopathy of prematurity at 9 years of age. *Acta Ophthalmol*. juin 2013;91(4):e276-282.
6. Early Treatment for Retinopathy of Prematurity Cooperative Group, Good WV, Hardy RJ, Dobson V, Palmer EA, Phelps DL, et al. Final visual acuity results in the early treatment for retinopathy of prematurity study. *Arch Ophthalmol*. juin 2010;128(6):663-71.
7. Récsán Z, Vámos R, Salacz G. Laser treatment of zone I prethreshold and stage 3 threshold retinopathy of prematurity. *J Pediatr Ophthalmol Strabismus*. août 2003;40(4):204-7.
8. Holmström G, Larsson E. Long-term follow-up of visual functions in prematurely born children--a prospective population-based study up to 10 years of age. *J AAPOS*. avr 2008;12(2):157-62.
9. O'Connor AR, Stephenson TJ, Johnson A, Tobin MJ, Ratib S, Fielder AR. Change of refractive state and eye size in children of birth weight less than 1701 g. *Br J Ophthalmol*. avr 2006;90(4):456-60.
10. Travassos A, Teixeira S, Ferreira P, Regadas I, Travassos AS, Esperancinha FE, et al. Intravitreal bevacizumab in aggressive posterior retinopathy of prematurity. *Ophthalmic Surg Lasers Imaging*. juin 2007;38(3):233-7.
11. Mintz-Hittner HA, Kennedy KA, Chuang AZ, BEAT-ROP Cooperative Group. Efficacy of intravitreal bevacizumab for stage 3+ retinopathy of prematurity. *N Engl J Med*. 17 févr 2011;364(7):603-15.

12. Wang S-D, Zhang G-M. Laser therapy versus intravitreal injection of anti-VEGF agents in monotherapy of ROP: a Meta-analysis. *Int J Ophthalmol*. 18 mai 2020;13(5):806-15.
13. Li Z, Zhang Y, Liao Y, Zeng R, Zeng P, Lan Y. Comparison of efficacy between anti-vascular endothelial growth factor (VEGF) and laser treatment in Type-1 and threshold retinopathy of prematurity (ROP). *BMC Ophthalmol*. 30 janv 2018;18(1):19.
14. VanderVeen DK, Melia M, Yang MB, Hutchinson AK, Wilson LB, Lambert SR. Anti-Vascular Endothelial Growth Factor Therapy for Primary Treatment of Type 1 Retinopathy of Prematurity: A Report by the American Academy of Ophthalmology. *Ophthalmology*. 2017;124(5):619-33.
15. Hu J, Blair MP, Shapiro MJ, Lichtenstein SJ, Galasso JM, Kapur R. Reactivation of retinopathy of prematurity after bevacizumab injection. *Arch Ophthalmol*. août 2012;130(8):1000-6.
16. Fan Y-Y, Huang Y-S, Huang C-Y, Hsu J-F, Shih C-P, Hwang Y-S, et al. Neurodevelopmental Outcomes after Intravitreal Bevacizumab Therapy for Retinopathy of Prematurity: A Prospective Case-Control Study. *Ophthalmology*. 2019;126(11):1567-77.
17. Morin J, Luu TM, Superstein R, Ospina LH, Lefebvre F, Simard M-N, et al. Neurodevelopmental Outcomes Following Bevacizumab Injections for Retinopathy of Prematurity. *Pediatrics*. avr 2016;137(4).
18. Quinn GE, Dobson V, Kivlin J, Kaufman LM, Repka MX, Reynolds JD, et al. Prevalence of myopia between 3 months and 5 1/2 years in preterm infants with and without retinopathy of prematurity. Cryotherapy for Retinopathy of Prematurity Cooperative Group. *Ophthalmology*. juill 1998;105(7):1292-300.
19. Geloneck MM, Chuang AZ, Clark WL, Hunt MG, Norman AA, Packwood EA, et al. Refractive Outcomes Following Bevacizumab Monotherapy Compared With Conventional Laser Treatment: A Randomized Clinical Trial. *JAMA Ophthalmol*. 1 nov 2014;132(11):1327.
20. Mintz-Hittner HA, Geloneck MM. Review of effects of anti-VEGF treatment on refractive error. *Eye Brain*. 15 juin 2016;8:135-40.
21. Quinn GE, Dobson V, Davitt BV, Hardy RJ, Tung B, Pedroza C, et al. Progression of myopia and high myopia in the early treatment for retinopathy of prematurity study: findings to 3 years of age. *Ophthalmology*. juin 2008;115(6)

22. Anand N, Blair MP, Greenwald MJ, Rodriguez SH. Refractive outcomes comparing primary laser to primary bevacizumab with delayed laser for type 1 ROP. *J AAPOS*. 2019;23(2):88.e1-88.e6.
23. Stahl A, Lepore D, Fielder A, Fleck B, Reynolds JD, Chiang MF, et al. Ranibizumab versus laser therapy for the treatment of very low birthweight infants with retinopathy of prematurity (RAINBOW): an open-label randomised controlled trial. *The Lancet*. oct 2019;394(10208):1551-9.
24. HAS. Avis de la commission de transparence de l'HAS : ranibizumab dans la rétinopathie du prématuré. [Internet]. 2020. Disponible sur: https://www.has-sante.fr/upload/docs/evamed/CT-18197_LUCENTIS_RDP_PIC_EI_INS_AvisDef_CT18197.pdf
25. Bazvand F, Khalili Pour E, Gharehbaghi G, Faghihi H, Khodabandeh A, Mehrabi Bahar M, et al. Hypertension and Ischemic Stroke After Aflibercept for Retinopathy of Prematurity. *Int Med Case Rep J*. 2020;13:243-7.
26. Martínez-Castellanos MA, Schwartz S, Hernández-Rojas ML, Kon-Jara VA, García-Aguirre G, Guerrero-Naranjo JL, et al. Long-term effect of antiangiogenic therapy for retinopathy of prematurity up to 5 years of follow-up. *Retina*. févr 2013;33(2):329-38.
27. Kong L, Bhatt AR, Demny AB, Coats DK, Li A, Rahman EZ, et al. Pharmacokinetics of bevacizumab and its effects on serum VEGF and IGF-1 in infants with retinopathy of prematurity. *Invest Ophthalmol Vis Sci*. 22 janv 2015;56(2):956-61.
28. Zhou Y, Jiang Y, Bai Y, Wen J, Chen L. Vascular endothelial growth factor plasma levels before and after treatment of retinopathy of prematurity with ranibizumab. *Graefes Arch Clin Exp Ophthalmol*. janv 2016;254(1):31-6.
29. Wallace DK, Dean TW, Hartnett ME, Kong L, Smith LE, Hubbard GB, et al. A Dosing Study of Bevacizumab for Retinopathy of Prematurity: Late Recurrences and Additional Treatments. *Ophthalmology*. déc 2018;125(12):1961-6.
30. Stahl A, Krohne TU, Eter N, Oberacher-Velten I, Guthoff R, Meltendorf S, et al. Comparing Alternative Ranibizumab Dosages for Safety and Efficacy in Retinopathy of Prematurity: A Randomized Clinical Trial. *JAMA Pediatr*. 1 mars 2018;172(3):278-86.
31. Blair MP, Shapiro MJ, Hartnett ME. Fluorescein angiography to estimate normal peripheral retinal nonperfusion in children. *J AAPOS*. juin 2012;16(3):234-7.

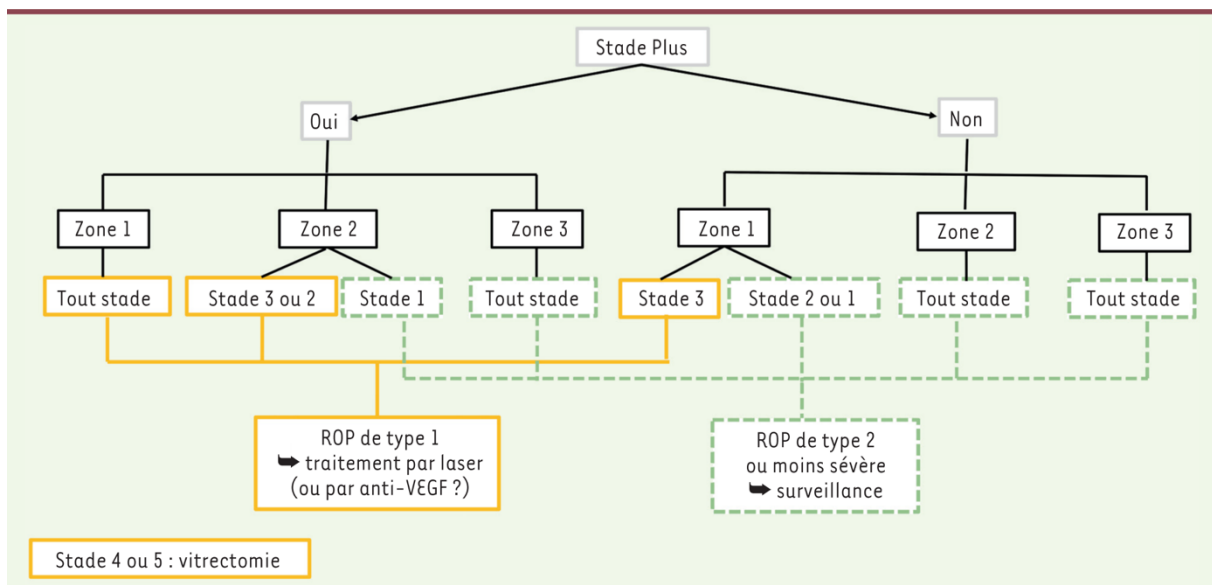
32. Toy BC, Schachar IH, Tan GSW, Moshfeghi DM. Chronic Vascular Arrest as a Predictor of Bevacizumab Treatment Failure in Retinopathy of Prematurity. *Ophthalmology*. oct 2016;123(10):2166-75.
33. Lepore D, Quinn GE, Molle F, Orazi L, Baldascino A, Ji MH, et al. Follow-up to Age 4 Years of Treatment of Type 1 Retinopathy of Prematurity Intravitreal Bevacizumab Injection versus Laser: Fluorescein Angiographic Findings. *Ophthalmology*. 2018;125(2):218-26.
34. Chen YH, Chen SN, Lien RI, Shih CP, Chao AN, Chen KJ, et al. Refractive errors after the use of bevacizumab for the treatment of retinopathy of prematurity: 2-year outcomes. *Eye (Lond)*. 2014 Sep;28(9):1080-6
35. Hwang CK, Hubbard GB, Hutchinson AK, Lambert SR. Outcomes after Intravitreal Bevacizumab versus Laser Photocoagulation for Retinopathy of Prematurity: A 5-Year Retrospective Analysis. *Ophthalmology*. 2015 May;122(5):1008-15.
36. Kang HG, Kim TY, Han J, Han SH. Refractive Outcomes of 4-Year-old Children after Intravitreal Anti-vascular Endothelial Growth Factor versus Laser Photocoagulation for Retinopathy of Prematurity. *Korean J Ophthalmol*. 2019 Jun;33(3):272-278.

V. ANNEXE 1 – LE SCORE D'APGAR

Paramètres	0	1	2
Battements cardiaques	Absents	< 100/min	≥ 100/min
Mouvements respiratoires	Absents	Lents, irréguliers	Vigoureux, avec cris
Tonus musculaire	Nul	Faible (légère flexion des extrémités)	Fort (quadriflexion, mouvements actifs)
Coloration	Globalement bleue ou pâle	Corps rose Extrémités bleues	Globalement rose
Réactivité à la stimulation	Nulle	Faible (grimace)	Vive (cris, toux)

Calculé à 1 et 5 minutes de vie, ce score permet d'évaluer la qualité de l'adaptation du nouveau-né à la vie extra-utérine. Un nouveau-né normal a un score d'Apgar ≥ 7.

VI. ANNEXE 2 – ARBRE DÉCISIONNEL DE PRISE EN CHARGE



Daruich A, Bremond-Gignac D, Behar-Cohen F, Kermorvant E. Retinopathy of prematurity : from prevention to treatment. Med Sci (Paris). 2020

VII. SERMENT D'HIPPOCRATE

Au moment d'être admis(e) à exercer la médecine, je promets et je jure d'être fidèle aux lois de l'honneur et de la probité.

Mon premier souci sera de rétablir, de préserver ou de promouvoir la santé dans tous ses éléments, physiques et mentaux, individuels et sociaux.

Je respecterai toutes les personnes, leur autonomie et leur volonté, sans aucune discrimination selon leur état ou leurs convictions. J'interviendrai pour les protéger si elles sont affaiblies, vulnérables ou menacées dans leur intégrité ou leur dignité. Même sous la contrainte, je ne ferai pas usage de mes connaissances contre les lois de l'humanité.

J'informerai les patients des décisions envisagées, de leurs raisons et de leurs conséquences.

Je ne tromperai jamais leur confiance et n'exploiterai pas le pouvoir hérité des circonstances pour forcer les consciences.

Je donnerai mes soins à l'indigent et à quiconque me les demandera. Je ne me laisserai pas influencer par la soif du gain ou la recherche de la gloire.

Admis(e) dans l'intimité des personnes, je tairai les secrets qui me seront confiés.

Reçu(e) à l'intérieur des maisons, je respecterai les secrets des foyers et ma conduite ne servira pas à corrompre les mœurs.

Je ferai tout pour soulager les souffrances. Je ne prolongerai pas abusivement les agonies. Je ne provoquerai jamais la mort délibérément.

Je préserverai l'indépendance nécessaire à l'accomplissement de ma mission. Je n'entreprendrai rien qui dépasse mes compétences. Je les entretiendrai et les perfectionnerai pour assurer au mieux les services qui me seront demandés.

J'apporterai mon aide à mes confrères ainsi qu'à leurs familles dans l'adversité. Que les hommes et mes confrères m'accordent leur estime si je suis fidèle à mes promesses ; que je sois déshonoré(e) et méprisé(e) si j'y manque.

Devenir réfractif des enfants traités par injection intra-vitréenne de bevacizumab ou par laser pour une rétinopathie du prématuré

Objectif : Comparer les résultats réfractifs à 9 mois d'âge corrigé après traitement par injection intra-vitréenne de bevacizumab (IVB) ou par laser pour une rétinopathie du prématuré.

Méthodes : Une étude rétrospective a été menée au Centre Hospitalier Universitaire de Bordeaux, de 2010 à 2020, incluant tous les enfants ayant nécessité un traitement pour une rétinopathie du prématuré. Les patients ont bénéficié d'un traitement soit par IVB soit par photocoagulation de la rétine périphérique (PRP) au laser argon. Les enfants ayant reçu un traitement par laser après une IVB ont été inclus dans le groupe IVB. Les résultats réfractifs (équivalent sphérique) en dioptrie ont été recueillis à 9 mois d'âge corrigé après cycloplégie par atropine. Les effets indésirables du traitement ont également été décrits.

Résultats : L'analyse finale incluait 24 yeux dans le groupe PRP et 22 yeux dans le groupe IVB. Aucune différence significative d'erreur réfractive n'a été mise en évidence entre les deux groupes. L'équivalent sphérique moyen était de $-1,8 \pm 4,45$ dans le groupe laser et de $-0,14 \pm 3,3$ dans le groupe IVB ($P=0,2137$). La puissance sphérique moyenne était de $-1,14 \pm 4,05$ dans le groupe laser et de $+0,57 \pm 3,2$ dans le groupe IVB ($P=0,1463$). Une forte myopie s'est développée pour 1 œil dans le groupe IVB (4,55%) et pour 6 yeux dans le groupe laser (25%) ($P=0,0984$). Aucun effet indésirable systémique ou local attribuable à l'IVB n'a été rapporté.

Conclusion : Dans notre étude, les enfants traités par IVB n'étaient pas significativement moins myopes que ceux traités par PRP à 9 mois d'âge corrigé. Nos résultats suggèrent tout de même une tendance à de meilleurs résultats réfractifs avec le traitement par IVB. Il est nécessaire de confirmer cette tendance dans une étude à grande échelle et à plus long terme avec notamment la mesure de l'acuité visuelle.

Titre en anglais : Refractive outcomes after intravitreal injection of bevacizumab or laser treatment for retinopathy of prematurity

Mots-clés : Rétinopathie du prématuré, bevacizumab, vascular endothelial growth factor, photocoagulation laser, erreur réfractive, devenir réfractif, myopie

Discipline : Ophtalmologie

Coordonnées du service : Service d'ophtalmologie du Pr Korobelnik, Centre François Xavier Michelet, CHU de Bordeaux, Place Amélie Raba Léon, 33000 Bordeaux, France