



HAL
open science

Le numérique en implantologie : état des lieux

Ophélie Raptelet

► **To cite this version:**

| Ophélie Raptelet. Le numérique en implantologie : état des lieux. Chirurgie. 2020. dumas-03287075

HAL Id: dumas-03287075

<https://dumas.ccsd.cnrs.fr/dumas-03287075v1>

Submitted on 15 Jul 2021

HAL is a multi-disciplinary open access archive for the deposit and dissemination of scientific research documents, whether they are published or not. The documents may come from teaching and research institutions in France or abroad, or from public or private research centers.

L'archive ouverte pluridisciplinaire **HAL**, est destinée au dépôt et à la diffusion de documents scientifiques de niveau recherche, publiés ou non, émanant des établissements d'enseignement et de recherche français ou étrangers, des laboratoires publics ou privés.



Distributed under a Creative Commons Attribution - NonCommercial - NoDerivatives 4.0 International License

THESE

***POUR OBTENIR LE DIPLOME D'ETAT
DE DOCTEUR EN CHIRURGIE DENTAIRE***

Présentée et publiquement soutenue devant la

Faculté d'Odontologie de Marseille
(Doyen : Monsieur le Professeur Bruno FOTI)

Aix-Marseille Université
(Président : Monsieur le Professeur Éric BERTON)

***Le numérique en implantologie :
Etat des lieux***

Présentée par

RAPTELET Ophélie

Née le 08/03/1995

A MARSEILLE

(Bouches-Du-Rhône)

Thèse soutenue le **Mardi 20 octobre 2020**

Devant le jury composé de

Président : Professeur RUQUET Michel

Assesseurs : Professeur FOTI Bruno

Docteur LAURENT Patrick

Docteur DRAUSSIN Thierry

THESE

***POUR OBTENIR LE DIPLOME D'ETAT
DE DOCTEUR EN CHIRURGIE DENTAIRE***

Présentée et publiquement soutenue devant la

Faculté d'Odontologie de Marseille
(Doyen : Monsieur le Professeur Bruno FOTI)

Aix-Marseille Université
(Président : Monsieur le Professeur Éric BERTON)

***Le numérique en implantologie :
Etat des lieux***

Présentée par

RAPTELET Ophélie

Née le 08/03/1995

A MARSEILLE

(Bouches-Du-Rhône)

Thèse soutenue le **Mardi 20 octobre 2020**

Devant le jury composé de

Président : Professeur RUQUET Michel

Assesseurs : Professeur FOTI Bruno

Docteur LAURENT Patrick

Docteur DRAUSSIN Thierry

ADMINISTRATION

Mise à jour : sept. 2020

Doyens Honoraires

Professeur	Raymond SANGIUOLO†
Professeur	Henry ZATTARA
Professeur	André SALVADORI
Professeur	Jacques DEJOU

Doyen

Professeur Bruno FOTI

Assesseurs

Professeur Michel RUQUET
Professeur Anne RASKIN

Directeurs de Départements

Formation Initiale	Professeur	Michel RUQUET
Recherche	Professeur	Anne RASKIN
Formation Continue	Professeur	Frédéric BUKIET

Charges de missions

Relations Internationales	Professeur	Hervé TASSERY
Internat et Diplômes d'études spécialisées	Professeur	Virginie MONNET-CORTI
Affaires générales	Docteur	Patrick TAVITIAN

Responsable des Services Administratifs et Techniques Madame Katia LEONI

LISTE DES ENSEIGNANTS

PROFESSEURS DES UNIVERSITES – PRATICIENS HOSPITALIERS DES CSERD

BUKIET Frédéric (58-01)
FOTI Bruno (56-02)
LE GALL Michel (56-01)
MONNET-CORTI Virginie (57-01)
ORTHLIEB Jean-Daniel (58-01)
RASKIN Anne (58-01)
RUQUET Michel (58-01)
TARDIEU Corinne (56-01)
TARDIVO Delphine (56-02)
TASSERY Hervé (58-01)

PROFESSEUR DES UNIVERSITES

ABOUT Imad (65)

PROFESSEURS EMERITES

DEJOU Jacques
HUE Olivier

MAITRES DE CONFERENCES DES UNIVERSITES – PRATICIENS HOSPITALIERS DES CSERD

ABOUDHARAM Gérard (58-01)	LAN Romain (56-02)
BANDON Daniel (56-01)	LAURENT Michel (58-01)
BELLONI Didier (57-01)	LAURENT Patrick (57-01)
BOHAR Jacques (56-01)	MAILLE Gérald (58-01)
CAMOIN Ariane (56-01)	PHILIP-ALLIEZ Camille (56-01)
CAMPANA Fabrice (57-01)	POMMEL Ludovic (58-01)
CATHERINE Jean-Hugues (57-01)	PRECKEL Bernard-Éric (58-01)
GAUBERT Jacques (56-01)	RÉ Jean-Philippe (58-01)
GIRAUD Thomas (58-01)	ROCHE-POGGI Philippe (57-01)
GIRAUDEAU Anne (58-01)	STEPHAN Grégory (58-01)
GUIVARC'H Maud (58-01)	TAVITIAN Patrick (58-01)
JACQUOT Bruno (58-01)	TERRER Elodie (58-01)
LABORDE Gilles (58-01)	TOSELLO Alain (58-01)

MAITRES DE CONFERENCES DES UNIVERSITES ASSOCIES

BALLESTER Benoît (58-01)
BLANCHET Isabelle (56-01)
MENSE Chloé (58-01)
SILVESTRI Frédéric (58-01)

ASSISTANTS HOSPITALIERS ET UNIVERSITAIRES

AL AZAWI Hala (56-01)	HAHN-GOLETTI Larissa (58-01)
ANTEZACK Angeline (57-01)	LIOTARD Alicia (58-01)
ARNIER Canelle (56-01)	MANSUY Charlotte (58-01)
BACHET-DORISON Damienne (56-01)	MARTIN William (56-01)
CAMBON Isabelle (56-01)	MATTERA Rémi (56-01)
CASAZZA Estelle (56-01)	MELLOUL Sébastien (57-01)
CASTRO Romain (57-01)	PARFU Anne (58-01)
DAVID Laura (56-01)	PASCHEL Laura (58-01)
DEVICTOR Alix (58-01)	PILLIOL Virginie (58-01)
DODDS Mélina (58-01)	REPETTO Andréa (58-01)
DRAUSSIN Thierry (56-02)	ROMANET Yvan (57-01)
DUMAS Cathy (57-01)	SANTUNIONE Charlotte (58-01)
HADJ-SAID Mehdi (57-01)	VINAÏ Michael (56-01)

ASSISTANTS DES UNIVERSITES ASSOCIES

GRINE Ghilès (57-01)
HOUVENAEGHEL Brice (57-01)

Intitulés des sections CNU :

- 56^{ème} section : Développement, croissance et prévention
 - 56-01 Odontologie pédiatrique et orthopédie dento-faciale
 - 56-02 : Prévention – Epidémiologie – Economie de la santé – Odontologie légale
- 57^{ème} section : Chirurgie orale ; Parodontologie ; Biologie Orale
 - 57-01 : Chirurgie orale – Parodontologie – Biologie orale
- 58^{ème} section : Réhabilitation orale
 - 58-01 : Dentisterie restauratrice – Endodontie – Prothèses – Fonction-Dysfonction – Imagerie – Biomateriaux

L'auteur s'engage à respecter les droits des tiers, et notamment les droits de propriété intellectuelle. Dans l'hypothèse où la thèse comporterait des éléments protégés par un droit quelconque, l'auteur doit solliciter les autorisations nécessaires à leur utilisation, leur reproduction et leur représentation auprès du ou des titulaires des droits. L'auteur est responsable du contenu de sa thèse. Il garantit l'Université contre tout recours. Elle ne pourra en aucun cas être tenue responsable de l'atteinte aux droits d'un tiers

REMERCIEMENTS

A Monsieur le Professeur Michel RUQUET,

*Je vous remercie d'avoir accepté de présider ce jury.
Je vous remercie également pour l'aide que vous m'avez apportée
pendant les années cliniques, notamment avec des patients
« compliqués » avec lesquels je n'avais plus vraiment de patience,
de m'avoir appris à relativiser, à prendre du recul
pour ne pas prendre ces situations trop à cœur, afin de mieux les gérer.*

A Monsieur le Professeur et Doyen Bruno FOTI,

*C'est un honneur (mais aussi un soulagement)
que vous ayez accepté de compléter ce jury.
Je vous remercie de votre implication à la clinique et à la faculté.
Vous m'avez éclairée dans les moments où je ne savais plus
comment me sortir de situations périlleuses (je préfère penser que
je suis l'exception à la règle qui dit « qu'on a les patients qui nous ressemblent »).
Veuillez trouver dans ce travail, le témoignage
de ma reconnaissance et mon respect.*

A Monsieur le Docteur Patrick LAURENT,

*Il y a un an, je vous avais demandé de siéger dans ce jury.
Je vous suis reconnaissante de ne jamais avoir hésité.
Je vous remercie pour tout : les séances d'ARC en
4^{ème} année où vous nous avez appris à avoir
un raisonnement clinique, à tenir compte du patient
dans son ensemble, à nous remettre en question en permanence.
Je vous remercie pour les deux années qui ont suivi
et où vous m'avez toujours accueillie dans le service de chirurgie,
m'avez appris à avoir confiance en moi et à savoir quand poser des limites.
Merci pour votre pédagogie, votre patience et la transmission de cette passion.*

A Monsieur le Docteur Thierry DRAUSSIN,

*Soyez rassuré, je ne vais pas me venger.
J'espère que ces quelques lignes seront à la hauteur de vos espérances.
Merci d'avoir accepté d'être mon directeur de thèse,
d'avoir passé du temps pendant le confinement à lire et relire ce travail,
d'avoir supporté mes petits passages de stress (vraiment légers).
Vous avez fait de la 5^{ème} année, la meilleure de toutes : les rires, les patients qui arrivent 1mn
avant la fin de la vacation, votre accord avec la plupart de mes décisions en urgence
(vous savez que j'adore quand on me contredit, surtout quand je suis sure de moi).
Merci pour votre approche libérale :
vous faites partie des personnes qui m'ont permis d'entrer dans la « vraie vie »
sans prendre un coup de massue sur la tête.
Vous m'avez appris que même le sénior peut faire des erreurs.
Je ne peux pas m'éterniser sinon vous allez prendre la grosse-tête.
Alors, Merci EL SENIOR.
(PS : l'âge n'est qu'un nombre.)*

A Papa et Maman,

Bon, je suis obligée de synthétiser. Je vous remercie pour tout ce que vous nous avez donné, apporté, transmis. J'en suis là aujourd'hui parce que vous avez été là les 25 dernières années. Je ferai tout pour appliquer ce que vous m'avez appris. Je suis fière que vous soyez mes parents et j'espère que vous serez aussi fière de moi. Papa, même si tu ne peux pas être parmi les invités, tu es beaucoup plus que ça. Tu as toujours eu le titre du « super héros » dans ma tête. Tu m'as transmis ta passion, ta volonté de faire le mieux possible (cf. mes supers endos !). Maman, tu seras toujours mon modèle. Et j'espère arriver à avoir ta classe, ta droiture et ton courage, même pendant les moments les plus difficiles.

A mes grandes sœurs,

Merci de m'avoir montré ce qu'il ne fallait surtout pas faire, de m'avoir évité bons nombres de colères des parents ! Vous m'avez ouvert la voie A CHAQUE FOIS ! Merci ma Marionnette d'avoir été ma 2^{ème} maman, de m'avoir fait des dizaines voire des centaines d'interrogations « à faire signer par les parents ». Tu es devenue une super maîtresse et j'aime bien me dire que j'ai été ton cobaye pour ça. Merci ma Fafa d'avoir tenu ton rôle de grande sœur, d'ainée toutes ces années (jusqu'à passer la P1 avant moi) et d'avoir presque supporté mes moments de désespoir même si je te désespère encore à ne pas vouloir franchir les interdits. Vous êtes devenues des super mamans, et m'avez donné des neveux absolument géniaux ! Merci pour TOUS les fous-rires avec « Pascal Blaise », « allées Turcat-Merry ». J'en rigole à un point inimaginable juste en l'écrivant. Je ne peux pas tous les énumérer (j'ai droit à 2 pages A4) mais je sais qu'on va vite se les remémorer.

A mon amour,

Je pense qu'on peut dire qu'on aime les défis (deux P1 ; Lorient ; des années d'études et de périodes d'exams ; les missions...) mais on a toujours su les passer, haut la main ! Tu m'as toujours soutenue, supportée aussi. Je t'aime, tu le sais. Pour le meilleur et pour tout le reste. J'ai hâte qu'on avance dans tous nos projets, mais qu'on continue de regarder des Disney le dimanche. Je nous ai vus grandir, évoluer. Tu es mon amour, mon amant, mon meilleur ami, mon confident. Celui à qui je peux tout dire, même quand je t'énerve (pas si souvent que ça quand même). Je ne me lasserai jamais de nos potins (surtout les miens), nos éclats de rire, nos surprises (merci pour notre PACS surprise...). J'adore tout ce qu'on fait ensemble et on va en faire encore beaucoup !! Je t'aime fort mon ange.

A Papi et Mami,

Merci pour tous les bons moments qu'on a passés, quand je venais dormir chez vous, les vacances au ski, les fêtes, la coupe du monde... que de bons souvenirs que je n'oublierai jamais. Merci pour votre soutien sans faille et pour tous les moments où vous nous avez tous réunis (5 petits enfants en même temps, quand même !!).

A Natha, Gilles et mes cousins,

Merci d'avoir toujours été là pour nous, pour moi. Beaucoup de rigolades, de souvenirs (la roulotte, le jeu Syberia, les balades dans les Cévennes, les sorties en mer...). Les cousins, merci pour votre

présence, votre enthousiasme, votre bienveillance... Vivement qu'on puisse se réunir encore et rigoler, encore !!

Aux Raptelet et à mes cousines,

Je vous remercie pour les séjours en Corse, à la Foux, les sorties à Aqualand, le concert mémorable au Gaou, les fêtes qu'on a passées, votre présence au PACS... Tous ces souvenirs sont gravés et conservés.

A mes beaux-parents, Anastasia et Pierre-Alexandre,

Vous m'avez toujours accueillie, depuis plus de 8 ans et dernièrement, pendant presque 2 mois. Merci pour votre bienveillance, votre patience, votre soutien et votre enthousiasme, que ce soit pour la thèse mais aussi pour les visites d'appartements, l'escapade mariage à Verdun... Anast, merci pour les bons moments entre filles, les rigolades, les confidences, parfois quelques critiques... (on est des filles ou pas ?). Pierre, même si on ne se voit pas beaucoup, c'est toujours un plaisir et on repassera te voir à Paris (mais stp, on change de bar).

A mes beaux-frères, Guigou et Pierrot,

Je suis vraiment contente que vous soyez entrés dans la famille. Mes sœurs sont heureuses à vos côtés et c'est ce qui importe. Guigou, merci d'être toujours aussi zen, sans stress. Pierrot, je ne t'en veux plus d'avoir embarqué Marion au Pôle-Nord, mais svp les sweetie, laissez-nous un peu de « surprise » pendant les vacances ! Ce n'est pas grave s'il y a un trou de 2 heures dans le programme ! Promis, on survit ! Mais Merci de rentrer pendant vos vacances, de nous permettre de compenser la distance le reste de l'année et de toujours apporter des parties de rigolades.

A ma binôme, Pauline

*Ma Paupau, heureusement que je t'ai rencontré ! On peut dire qu'on a vécu de grands moments (Merci pour T***** !!). Je pense à toi à chaque fois que je fais une endo (c'est assez fréquent !). Je suis vraiment contente que de t'avoir eu comme binôme (quel duo de choc quand même). Tu m'as initié, de la meilleure des façons ! Merci ma Paupau. Et je suis persuadée que tu vas faire une spé endo du tonnerre !*

A mes copines !!!!

MERCI d'avoir rendu ces études aussi folles ! Nos fous-rires (énormément), nos ragots (quand même beaucoup), nos repas (A NE PAS MANQUER), nos pleurs (quelques fois difficiles à dissocier de nos fous-rires). JE VOUS ADORE !!! Merci ma CACA, pour nos soirées improvisées de dernière minute ; CLAROU, pour ta zénitude en toute circonstance (ou presque) ; ALIX, pour tes stress qui nous font parfois beaucoup rire (tu es géniale, tu es une super praticienne, FAIS TOI CONFIANCE) ; VICO pour ton tact et SURTOUT, ton sens du rythme (je viens te voir à Paris dès que possible, mais reviens aussi nous voir). On le programme quand notre prochain repas ? <3 <3 <3

TABLE DES MATIERES

1 EVOLUTIONS DE LA PLANIFICATION ET DE LA TRANSPOSITION EN BOUCHE3

1.	TOMOGRAPHIE AXIALE ET PLANIFICATION PRE NUMERIQUE	4
1.1.	TOMOGRAPHIE AXIALE	4
1.2.	PLANIFICATION PRE-NUMERIQUE	6
2.	L'AVENEMENT DU NUMERIQUE	8
2.1.	LE CONE BEAM	8
2.2.	DONNEES DICOM	10
2.3.	PLANIFICATION NUMERIQUE	11
3.	CHIRURGIE GUIDEE STATIQUE	13
3.1.	GUIDES RADIOLOGIQUES	13
3.2.	GUIDE CHIRURGICAL	16

2 L'EMPREINTE OPTIQUE ET CONCEPTION 3D17

1.	EMPREINTE OPTIQUE	20
2.	FABRICATION 3D	23
2.1.	POUR LA REALISATION DES GUIDES CHIRURGICAUX	24
2.2.	POUR LA REALISATION DE PIECES PROTHETIQUES	25
3.	REALISATION DES GUIDES CHIRURGICAUX	27
3.1.	PASSAGE D'UN GUIDE RADIOLOGIQUE A UN GUIDE CHIRURGICAL	27
3.2.	PRODUCTION DU GUIDE CHIRURGICAL PAR CFAO (IMPRESSION 3D)	28
3.2.1.	Par un fabricant extérieur	28
3.2.2.	Directement au cabinet	28

3 DIFFERENTS TYPES DE CHIRURGIE GUIDEE31

1.	CHIRURGIE GUIDEE STATIQUE	31
1.1.	CLASSIFICATION SELON LE TYPE D'APPUI	31

1.1.1.	GUIDE A APPUI DENTAIRE	31
1.1.2.	GUIDE A APPUI MUQUEUX (TECHNIQUE FLAPLESS)	33
1.1.3.	GUIDES A APPUI OSSEUX	34
1.2.	CLASSIFICATION SELON LE SYSTEME DE GUIDAGE DES FORETS	35
1.2.1.	GUIDE A MANCHON PILOTE	35
1.2.2.	GUIDE MANCHON DANS MANCHON	36
1.2.3.	GUIDE A TROUSSE SPECIFIQUE	37
2.	CHIRURGIE GUIDEE DYNAMIQUE OU NAVIGUEE	42
4	<u>DISCUSSION</u>	<u>45</u>
1.	CRITIQUES DE LA RADIOLOGIE ET DE LA PLANIFICATION IMPLANTAIRE	45
2.	CRITIQUES DE LA CFAO	46
3.	CRITIQUES DE LA CHIRURGIE IMPLANTAIRE GUIDEE	47
	<u>CONCLUSION</u>	<u>51</u>

INTRODUCTION

En France, dans les années 2000, on estimait qu'entre 50 000 et 60 000 implants étaient posés chaque année. D'après la Haute Autorité de Santé, ce nombre est passé à 400 000 en 2015.

L'**implantologie** regroupe l'acte chirurgical au cours duquel l'implant est mis en place dans l'os, et la prothèse sur implant, provisoire et/ou d'usage, qui intervient le jour de l'intervention ou après cicatrisation. Les implants permettent de remplacer des dents manquantes ou endommagées et sont aussi utilisés pour stabiliser des appareils amovibles.

Dans les années 1960, le professeur Branemark met en évidence la biocompatibilité du titane sur une patte de lapin et décrit l'ostéo-intégration. A l'heure actuelle, l'implant en titane est majoritairement utilisé mais la zircone est de plus en plus présente du fait de son caractère esthétique et de ses propriétés biologiques.

Le concept de **CFAO** (Conception et Fabrication Assistée par Ordinateur) a été introduit par le Professeur Duret. Grâce à ses travaux, le numérique nous permet de virtualiser les organes dentaires et de les traiter [1]: « l'intelligence artificielle » fait son entrée dans le monde dentaire.

L'intérêt de l'implantologie orale n'est plus à prouver dans la pratique de la dentisterie quotidienne. Bien qu'elle présente aujourd'hui un taux de succès important, des améliorations peuvent être nécessaires.

L'odontologie est une discipline éprouvante pour le praticien d'un point de vue de la fatigue psychique et physique ressentie mais également face au stress du patient que l'on doit gérer. Concernant ce dernier point, plus on est confiant dans la procédure, plus on saura mettre le patient en confiance. C'est aussi pour cette raison que les chercheurs tentent d'améliorer les procédures déjà existantes.

L'arrivée du numérique dans le monde dentaire facilite parfois le travail quotidien du chirurgien-dentiste. Il permet de supprimer les intermédiaires tels que les laboratoires ou facilite la communication avec eux et avec les patients.

L'implantologie, dont l'intégration dans l'arsenal thérapeutique n'est plus à discuter, comprend :

- La **radiologie** qui se veut la moins irradiante possible pour le patient, tout en étant la plus claire et précise afin de donner le maximum d'informations au praticien
- La **chirurgie** qui doit avoir le moins d'échecs, la plus grande précision et le moins de douleurs post-opératoires pour le patient
- La **prothèse** doit être la plus précise, esthétique et fonctionnelle avec un temps de fabrication raccourci.

L'objectif de ce travail est de montrer pourquoi le numérique s'est imposé comme outil de diagnostic et d'aide en implantologie.

Cette thèse a pour but de retracer les avancées de chacune des étapes de l'implantologie. Dans un premier temps, nous verrons comment la planification implantaire peut être reportée en bouche. La deuxième partie s'attachera à la CFAO, de l'empreinte optique à l'impression 3D. La troisième partie, plus développée, montrera les différents types de chirurgie guidée pour finalement arriver aux avancées actuelles et tendances futures.

EVOLUTIONS DE LA PLANIFICATION ET DE LA TRANSPOSITION EN BOUCHE

Au cours de l'examen clinique du patient, différentes possibilités doivent être proposées par le praticien pour remplacer une ou plusieurs dents absentes ou devant être extraite(s). L'implantologie s'inscrit dans l'arsenal thérapeutique.

Une fois la solution implantaire choisie, des **examens complémentaires** sont prescrits en vue de réaliser une planification implantaire du ou des implant(s).

Ces examens de seconde intention, basés sur l'utilisation de rayonnements ionisants, n'interviennent qu'après un examen clinique préalable et doivent répondre à trois principes, dictés par le Code de Santé Publique. Le *principe de justification* tient compte de la balance avantages / inconvénients. Le *principe d'optimisation*, parfois appelé ALARA (As Low As Reasonably Achievable), signifie que « l'exposition des personnes aux rayonnements ionisants [...] doit être maintenue au niveau le plus faible qu'il est raisonnablement possible d'atteindre ». Enfin, le *principe de limitation* qui dit que « l'exposition d'une personne aux rayonnements ionisants résultant d'une de ces activités ne peut porter la somme des doses reçues au-delà des limites fixées par voie réglementaire, sauf lorsque cette personne est l'objet d'une exposition à des fins médicales ou de recherche biomédicale ».

La **planification implantaire** permet de déterminer le nombre, la longueur, le diamètre et la position du ou des implants, en tenant compte du support osseux présent et des zones à risques, pour anticiper de possibles comblements osseux ou sinus lift par exemple.

Une fois le projet implantaire défini et validé par le praticien, la phase chirurgicale est programmée et réalisée. La pose du ou des implant(s) doit alors respecter la planification précédemment établie.

L'évolution de la radiologie et de la planification implantaire a permis d'accroître la précision de la planification et de sa transposition en bouche. Cette première partie a pour but de décrire ces différentes avancées.

1. Tomographie axiale et planification pré numérique

1.1. Tomographie axiale

La **tomographie axiale** ou scanographie à rayons X est un procédé d'imagerie médicale qui mesure la densité radiologique de volumes élémentaires d'une coupe. Pour ce faire, elle étudie *l'atténuation* d'un faisceau de rayons X lors de sa traversée d'un segment du corps.

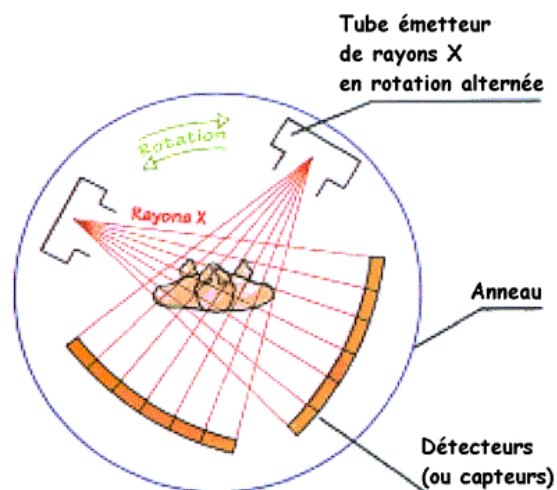


Figure 1 : Le principe du scanner

<http://rayons-x-imagerie-medicale.e-monsite.com> (consulté le 27/09/2020)

- Rappel des plans de référence anatomiques :

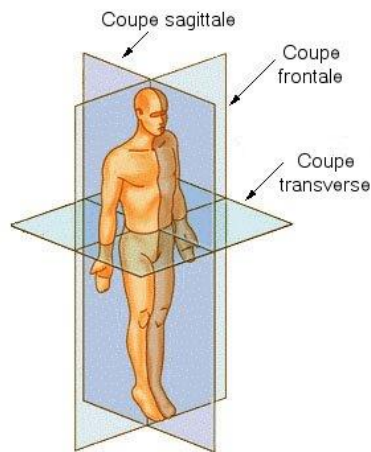


Figure 2: Les plans de référence

https://fr.wikipedia.org/wiki/Système_de_référence_en_anatomie (consulté le 27/09/2020)

- Le plan sagittal traverse le corps d'avant en arrière et le sépare en deux parties, droite et gauche. On appelle « plan sagittal médian », le seul plan sagittal qui passe par le centre du corps, le séparant en deux parties, droite et gauche, identiques.
- Le plan transverse est horizontal, perpendiculaire au plan sagittal médian et sépare le corps en deux parties, supérieure et inférieure.
- Le plan frontal est perpendiculaire au plan médian et au plan transverse et sépare le corps en deux parties, antérieure et postérieure.

- Principe de fonctionnement :

La tomographie axiale utilise un faisceau de rayons X linéaire (à l'inverse du cone beam, que nous décrirons plus tard). Les coupes peuvent avoir une épaisseur de 1 à 10mm. Des détecteurs électroniques numérisent l'absorption en chaque point du corps et dans une direction donnée. La rotation autour du patient du couple « tube/détecteur » permet de réaliser une série de mesures dans toutes les directions d'un même plan, axial. [2]

Les données sont transmises à un ordinateur qui retranscrit les volumes 3D sur une matrice 2D. Cette matrice est un tableau composé de n lignes et n colonnes représentant un nombre de carrés élémentaires ou **pixels**. A cela s'ajoute une épaisseur : le pixel devient une unité de volume élémentaire appelée **voxel**. [3] A l'issue de cet examen, des planches argentiques millimétriques sont ainsi imprimées et utilisées pour la planification pré-implantaire.

La tomographie est prescrite en respectant le plan d'occlusion du patient, plan de référence. La dent antagoniste doit être visible sur les coupes afin de pré visualiser la future prothèse sur implant.

1.2. Planification pré-numérique

La première planification implantaire utilisait le *sens clinique* du praticien (visualisation de la crête du patient, date des extractions...) et des *images 2D* (panoramique, rétro-alvéolaires et planches millimétriques issues de notre tomographie axiale) qui permettaient de visualiser les volumes osseux résiduels. [4]

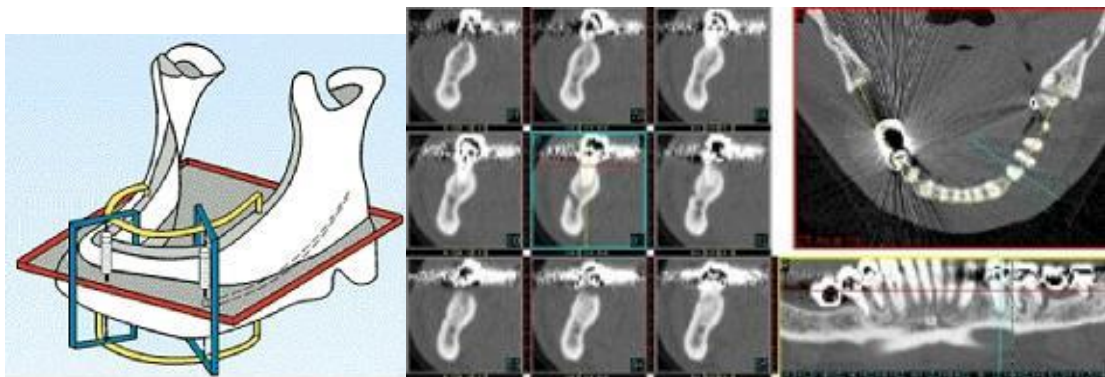


Figure 3: Les 3 différentes coupes issues d'une tomographie axiale

<https://www.dentistemagog.com/services/diagnostic/scan/> (consulté le 27/09/2020)

Les planches argentiques offrent différentes coupes de reconstruction, chacune ayant son intérêt pour la planification implantaire [5] :

- **Les coupes axiales** (en rouge) :

Ce sont des coupes perpendiculaires à l'axe du corps, réalisées selon un plan parallèle au plan occlusal, en cas d'édentement antérieur et/ou étendu, ou parallèle au plan basilaire pour les édentements mandibulaires postérieurs. Les coupes sont inframillimétriques (0,5 à 0,6 mm).

L'examen du maxillaire demande 120 coupes, du plan occlusal aux planchers orbitaires, incluant l'ensemble des sinus maxillaires jusqu'aux méats moyens.

A la mandibule, une centaine de coupes est suffisante en règle générale.

- **Les reconstructions coronales** (en bleu) :

Ce sont des reconstructions perpendiculaires à la courbure des maxillaires. Elles sont en général pratiquées tous les millimètres.

Les images sont reproduites à l'échelle 1/1 pour obtenir les mesures les plus fiables. Ainsi, on peut mesurer l'épaisseur et la hauteur de l'os disponible avec une règle graduée, sur chaque image de reconstruction.

- **La reconstruction panoramique** (en jaune) :

C'est une image parallèle à la courbure du maxillaire. Aucune mesure n'est à réaliser sur ces « panoramiques » qui ne constituent que des images de « repérage » pour les reconstructions perpendiculaires.

A la réception des coupes argentiques, on choisit les « coupes d'intérêt » en fonction de la région à implanter. La coupe d'intérêt est celle qui passe par le centre de l'implant.

La première difficulté apparaît ainsi : comment retrouver exactement l'endroit de la coupe d'intérêt en bouche, à main levée ?

Une fois la coupe d'intérêt sélectionnée, on marque les **zones à risques** qui sont : au maxillaire, les sinus et fosses nasales, et à la mandibule, les foramen mentonniers et nerfs alvéolaires inférieurs.

On peut maintenant choisir la longueur de l'implant, son diamètre et son axe grâce à des transparents représentant les implants, que l'on va pouvoir calquer sur nos coupes argentiques. Ces transparents doivent être à la même échelle que celle de notre reconstruction [6].

La deuxième difficulté apparaît : le projet prothétique doit guider la pose de l'implant et non l'inverse [7]. Or, sur les planches, il peut être difficile de visualiser la place de la future prothèse.

La tomographie axiale ne contient pas de notion numérique à proprement parlé. Le scanner apparaît dans un premier temps sur un ordinateur avant son impression. Toutefois, il n'est pas modifiable sur celui-ci.

2. L'avènement du numérique

2.1. Le cone beam

Le **Cone Beam** (diminutif de Cone Beam Computed Tomography CBCT) est une tomographie volumique à faisceau conique. Elle constitue l'avancée de la tomographie axiale. Comme celle-ci, l'objectif du cone beam est de fournir des coupes fines de volumes à étudier. Cette nouvelle technique, apparue dans les années 1990, associe la radiologie à la technologie numérique.

Le principe est toujours le même : mesurer l'absorption des rayons X par des tissus.

Son intérêt premier est sa *faible irradiation* pour le patient contrairement à la tomographie classique.

- Comparaisons entre le scanner et le cone beam :

- Principe d'acquisition :

Le cone beam utilise un faisceau conique, qui effectue une seule rotation autour du patient, qui recueille les données sur un récepteur plan.

Le scanner utilise, comme vu précédemment, un faisceau linéaire fin et plusieurs récepteurs électroniques. Celui-ci doit effectuer plusieurs balayages pour réaliser toutes les coupes nécessaires à l'examen.

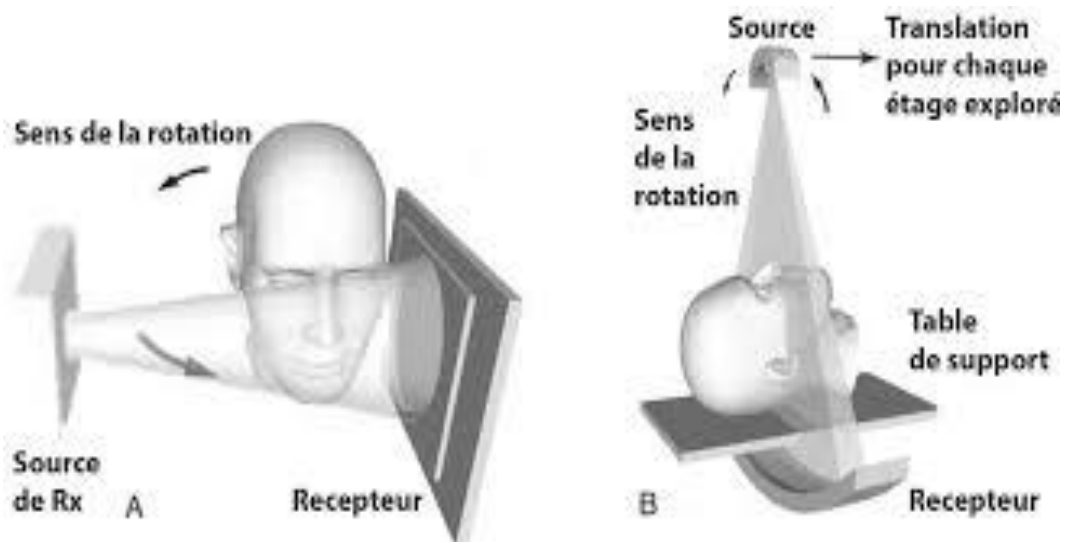


Figure 4: Comparaison des principes de fonctionnement entre le CBCT et le Scanner X

Source : Thèse « Applications du cone beam dans l'exploration des articulations temporo-mandibulaires »

- La résolution :

La résolution du cone beam est nettement supérieure à celle du scanner sur les structures osseuses.

➤ La radioprotection :

La HAS (Haute Autorité de Santé) rapporte, dans son compte rendu de 2009, que la « dose délivrée par les appareils CBCT est inférieure à celle délivrée par le scanner. Les doses peuvent varier de 1,5 à 12 par rapport au scanner selon les appareils utilisés.

Avec un même appareil, les doses peuvent aussi varier selon le volume exploré et les paramètres techniques retenus. Elles seront d'autant moins élevées que le champ exploré est réduit et les paramètres abaissés » (*Annexe 1*).

De plus, contrairement au scanner, le cone beam peut réaliser une acquisition volumique partielle en limitant le champ d'examen. Ainsi, l'irradiation sera encore diminuée.

2.2. Données DICOM

DICOM (Digital Imaging and Communication in Medicine) est la *norme* pour les fichiers numériques créés lors d'examens d'imagerie médicale. Cette norme permet de standardiser l'accès aux résultats d'imagerie médicale.

Ces fichiers contiennent, en plus des radiographies, des informations textuelles concernant le patient (âge, état civil...), l'examen réalisé (région explorée, technique d'imagerie utilisée...) etc. Ces fichiers ne peuvent être lus et modifiés que par des logiciels spécialisés (ex : SIMPLANT® ; PLANMECA® ...).

Grâce à cette norme, une nouvelle méthode de communication pour les différents équipements d'imagerie médicale numérique est instaurée.

Le but est d'obtenir les images du patient ainsi que toutes les informations associées dans un format identique, découlant de cette norme, permettant l'interconnexion et l'interaction ou inter- opérabilité des équipements et le transfert des données. Les données DICOM permettent ainsi une communication locale, à distance ou à travers un média.

L'interconnexion d'appareils est possible grâce à un « document de conformité » ou « DICOM Conformance Statement » : il s'agit d'un document que tout fabricant de matériel

utilisant le standard DICOM doit mettre gratuitement à la disposition des acquéreurs potentiels pour leur permettre de savoir si le matériel en question est susceptible de répondre à leurs besoins en termes de connectivité. [8]

Ce format spécifique a été créé pour ne pas passer par un format type JPEG, ce qui permet d'éviter une dégradation de l'image mais aussi pour contenir l'image et les données du patient. On parle de métafichier : « fichier pouvant stocker plusieurs types de données ».

DICOM contient des informations obligatoires (comme des identifiants uniques appelés UID, Uniques Identifiers, générés automatiquement par la machine, pour que chaque fichier soit unique) et des informations optionnelles.

Les nouvelles données DICOM ouvrent de nouvelles possibilités, tant pour la planification numérique que pour d'autres stratégies thérapeutiques que l'on approfondira prochainement.

Dans cette partie, nous allons voir l'intérêt de ces données dans la planification implantaire.

2.3. Planification numérique

Contrairement à la planification sur support argentique, la planification implantaire va être faite directement sur ordinateur.

Dans cette partie, nous ne développerons pas le système des « visionneuses » qui sont une version moins développée que les logiciels de planification pré-implantaire à proprement parler. Elles intègrent la norme DICOM, contrairement à la planification pré-implantaire, mais ne permettent pas leur modification.

Pour ce faire, le CBCT du patient est transféré sur un logiciel de planification implantaire au format DICOM. A son ouverture sur le logiciel, on découvre simultanément une vue panoramique, axiale, sagittale et une reconstruction tridimensionnelle. Cette

dernière n'était pas présente sur les supports argentiques. Elle offre une vue globale du patient au niveau osseux.

Dans un premier temps, le praticien détermine la courbe de reconstruction panoramique suivant la crête du patient. On peut se déplacer sur l'ensemble des coupes et observer les volumes osseux disponibles et les différents obstacles anatomiques (les zones à risques définies précédemment).

Une fois la coupe panoramique sélectionnée, le praticien détermine la coupe d'intérêt la plus favorable. La pose virtuelle de l'implant est tridimensionnelle : on peut le déplacer dans tous les plans de l'espace. Selon le logiciel de planification utilisé, la bibliothèque d'implants est plus ou moins diversifiée.

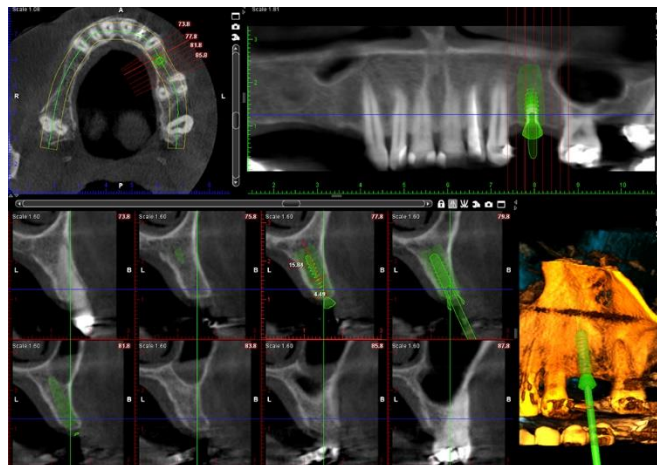


Figure 5 : Exemple d'une planification implantaire numérique

<https://www.planmeca.com/fr/imagerie/imagerie-3d/planmeca-promax-3d-plus/> (consulté le 27/09/2020)

- Deux types de logiciels de planification implantaire :

Les logiciels dits « ouverts » ont une bibliothèque d'implants diversifiée, contenant de nombreuses marques et modèles d'implants optionnelle. Cette banque de données est régulièrement mise à jour. On peut citer notamment les logiciels SIMPLANT® ou ROBODENT®.

Par opposition, les logiciels « fermés » proposent l'ensemble des implants d'une seule marque. C'est le cas du logiciel NobelClinician®.

Sur certains logiciels, on peut visualiser le projet prothétique (on peut parler de wax up virtuel). Ainsi, la planification sera dictée par la prothèse et non par le volume osseux. [9] Parmi ces logiciels, on peut citer entre autres, 3Shapedental ; Dental Wings ; Sirona...

En résumé, l'arrivée du cone beam a permis une diminution de l'irradiation pour le patient, une baisse des coûts de fabrication et une amélioration de la conservation des données radiologiques du patient par le praticien, avec la suppression des supports argentiques, grâce aux données DICOM. Ces dernières ont permis de passer d'une planification manuelle à une planification entièrement numérique, apportant un gain de précision grâce notamment aux *wax up virtuels* et aux banques de données implantaire incluses dans les logiciels.

Toutefois, comment être sûr que le wax up virtuel préfigure notre projet prothétique ? En effet, si le wax up est biaisé, il persiste un risque de déviation de l'axe de l'implant par rapport à la future prothèse.

3. Chirurgie guidée statique

Dans un souci d'amélioration continue de la profession et, par conséquent, de l'implantologie, l'avènement de la planification numérique a permis l'arrivée de la chirurgie guidée. Le concept de chirurgie guidée fait référence à deux types de guide : guide radiologique et guide chirurgical. Chacun d'eux présente un intérêt pour la phase de planification implantaire et pour la phase chirurgicale.

3.1. Guides radiologiques

Une fois la solution implantaire choisie, un **projet prothétique** est créé. Le guide radiologique est ensuite réalisé : il s'agit d'une représentation physique d'un wax up virtuel.

Le patient visualise en bouche le projet, peut le tester pour vérifier son intégration esthétique et fonctionnelle.

Une fois le projet validé par le praticien avec le patient, il est utilisé pendant l'examen tomodensitométrique. Grâce à des repères, le guide apparaît radio-opaque sur le cone beam. La visibilité de la future prothèse sur l'examen permet de planifier une pose d'implant en adéquation avec celle-ci, tout en respectant les distances de sécurité.

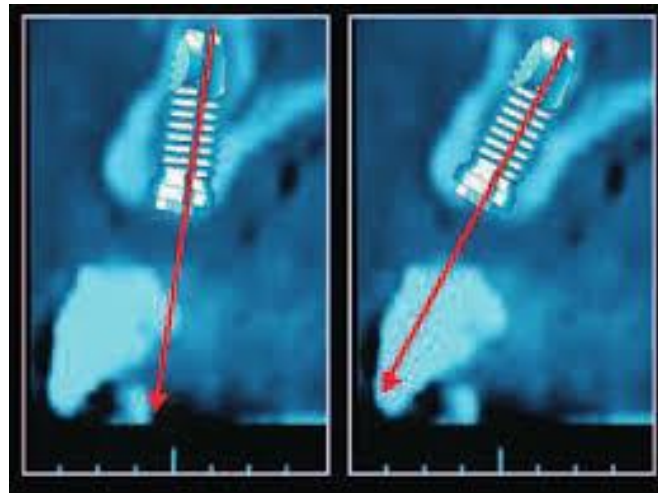


Figure 6 : coupe scanner avec guide radiologique en place [7]

En résumé, la planification devient guidée par la prothèse et non par le volume osseux. L'intégration du projet prothétique permet également au praticien de juger si la pose d'implant est faisable en l'état ou si des modifications doivent être prévues (greffes osseuses ; comblement sinusien etc.). Ces aménagements ne seront pas développés dans cette thèse, pour rester en adéquation avec le sujet.

- Fabrication des guides radiologiques par technique conventionnelle :

La réalisation du guide radiologique est conditionnée par la situation clinique.

➤ Le patient présente un édentement unitaire ou partiel :

Des empreintes à l'alginat sont réalisées pour obtenir un modèle d'étude. Sur ce modèle, une/plusieurs dent(s) du commerce est/sont adaptée(s) et positionnée(s) sur les secteurs édentés. Cette simulation peut également être obtenue grâce à un wax up.

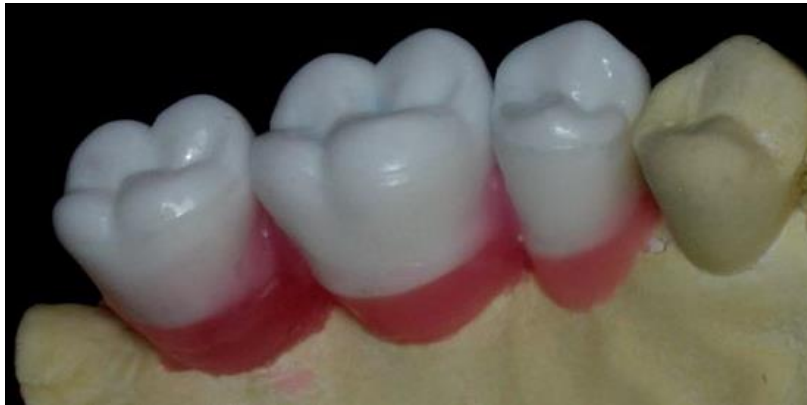

Figure 7 : Préparation pour guide radiologique

<https://www.les-implants-dentaires.com> (consulté le 27/09/2020)

Cette/ces dent(s) est/sont recouverte(s) de résine transparente et une prothèse amovible est créée. On insère les repères radio-opaques, tels que des cônes de gutta percha, dans les dents artificielles pour les rendre visibles sur les coupes de l'examen tomodynamométrique. [7]

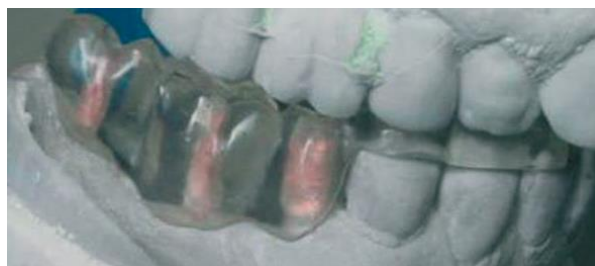

Figure 8 : Guide radiologique avec repères radio-opaques en place

<http://nantes-maxillo.com/guides-radiologiques-en-implantologie> (consulté le 27/09/2020)

➤ Le patient présente un édentement total :

Dans cette situation clinique, le guide radiologique est réalisé en dupliquant la prothèse amovible du patient. On obtient une copie de la prothèse en résine transparente, aménagée pour recevoir les repères radio-opaques.

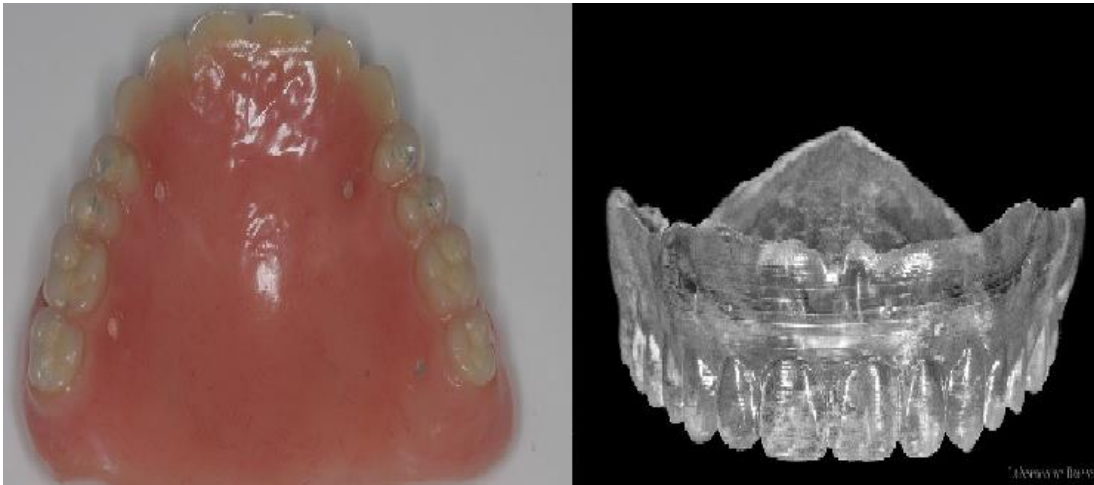


Figure 9 : Une prothèse totale amovible et sa reproduction en résine transparente, servant de guide radiologique

www.ifcia-antoun.com (consulté le 27/09/2020)

3.2. Guide chirurgical

Par définition, le guide chirurgical permet de transférer en bouche une planification implantaire préalablement réalisée (comme décrit précédemment). Jusqu'ici, la chirurgie implantaire était réalisée « à main levée ». On va donc passer d'un projet virtuel à une réalité chirurgicale grâce à des guides de différentes sortes. Ainsi, la chirurgie est plus sécurisée et plus précise.

Le **guide chirurgical** est obtenu après le guide radiologique et intervient pendant la phase chirurgicale. Ce guide est mis en bouche avant de commencer l'intervention pour guider le praticien : il montre l'émergence des implants, dont l'emplacement est déterminé

pendant la planification. Ainsi, il constitue une représentation physique de la planification virtuelle. La chirurgie peut être guidée pendant toute la durée de l'intervention ou non. Le geste chirurgical est ainsi encadré donc plus précis.

L'EMPREINTE OPTIQUE ET CONCEPTION 3D

Jusqu'à l'arrivée du numérique, les empreintes étaient réalisées systématiquement de manière physique avec divers matériaux. Bien que les empreintes traditionnelles aient fait leurs preuves, leurs inconvénients sont indéniables (tirage ; bulles ; déchirement ; déformation à la prise...). Ces empreintes physico-chimiques sont *opérateur-dépendantes*.

Le numérique a pour but d'enregistrer des informations analogiques (informations dentaires) et de les transformer en données numériques (empreinte virtuelle).

On distingue **deux types de numérisation** : intra-orale et extra-orale.

En exo-buccal, il est possible de scanner un modèle en plâtre sur un « *scanner de table* », de numériser une empreinte réalisée de manière conventionnelle ou sa reproduction en plâtre à l'aide d'un cone beam.

La numérisation intra-orale nécessite l'utilisation d'une *caméra intra-orale*. Celle-ci sera développée par la suite.

Il existe également **deux méthodes de numérisation** : tactile et non-tactile. La numérisation tactile est aussi appelée « numérisation par contact-mécanique » ou « micro-

palpage ». Elle passe par l'enregistrement d'une structure positionnée sur un socle indéformable et parfaitement statique grâce à un stylet (le palpeur) qui envoie les informations à un ordinateur de pilotage. Cette numérisation par micro-palpation n'est pas possible directement en bouche et est donc contraignante, bien que très précise. [10]

CFAO est l'acronyme de Conception et Fabrication Assistées par Ordinateur. Il s'agit de la traduction française de CAD/CAM « computer-assisted design/computer-assisted manufacturing ». Ainsi, à partir de l'empreinte virtuelle réalisée, toute une chaîne numérique est mise en œuvre pour aboutir à la réalisation physique de pièces prothétiques ou chirurgicales.

Cette chaîne complète de CFAO est résumée comme suit :

ACQUISITION et NUMERISATION

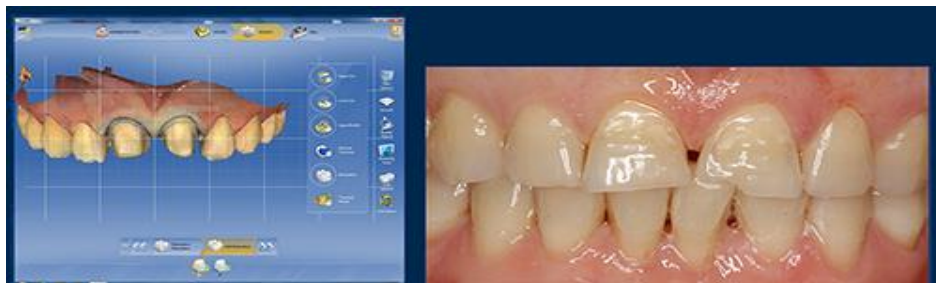

Figure 10 : Photo d'une empreinte optique sur le système CEREC

<https://www.dentiste-republique.fr/technologies/empreinte-optique/> (consulté le 18/04/2020)

CONCEPTION ASSISTEE PAR ORDINATEUR

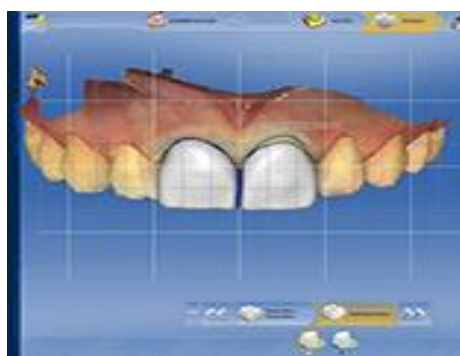

Figure 11: Conception numérique d'une prothèse

<https://www.dentiste-republique.fr/technologies/empreinte-optique/> (consulté le 18/04/2020)

FABRICATION et MISE EN PLACE

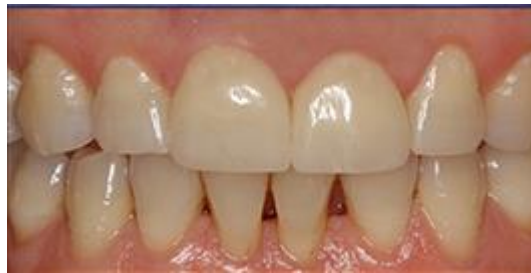

Figure 12 : Mise en place des prothèses après impression numérique

<https://www.dentiste-republique.fr/technologies/empreinte-optique/> (consulté le 18/04/2020)

En pratique, on peut distinguer plusieurs types de flux numériques :

- **Indirect** : dans ce cas, le praticien réalise une empreinte conventionnelle qu'il envoie au laboratoire de prothèse. Le laboratoire scanne l'empreinte obtenue ou sa représentation en plâtre et réalise toutes les étapes de production suivantes de façon numérique.
-
- **Semi-direct** : le praticien réalise l'empreinte numérique, donc il dispose de la caméra optique, puis l'envoie au laboratoire de prothèse qui réalise la fabrication 3D.

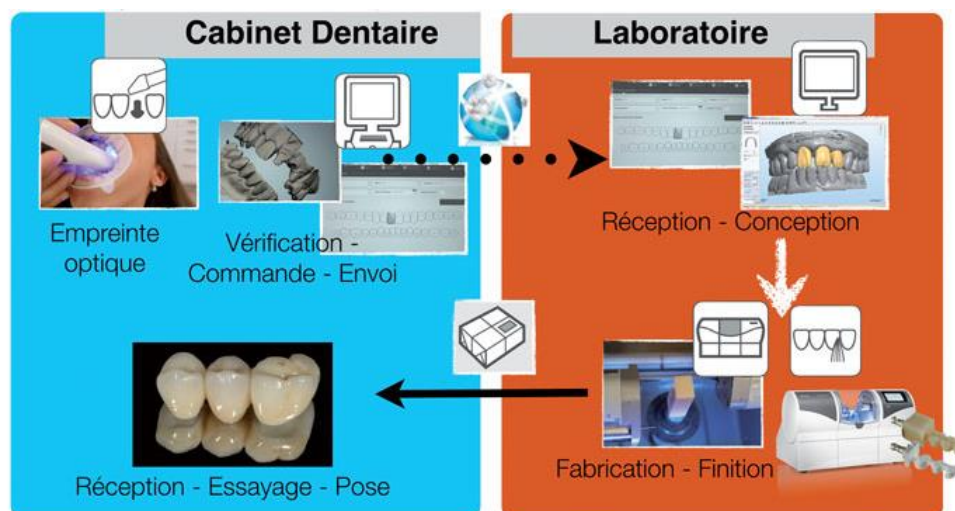


Figure 13: Schéma du flux numérique semi-direct

<https://www.lefildentaire.com/articles/clinique/esthetique/cfao-au-cabinet-dentaire-le-materiel-disponible-en-2017/> (consulté le 27/09/2020)

- **Direct** : dans ce cas, toutes les étapes de la CFAO sont réalisées au cabinet directement et le laboratoire de prothèse n'intervient plus. [11]

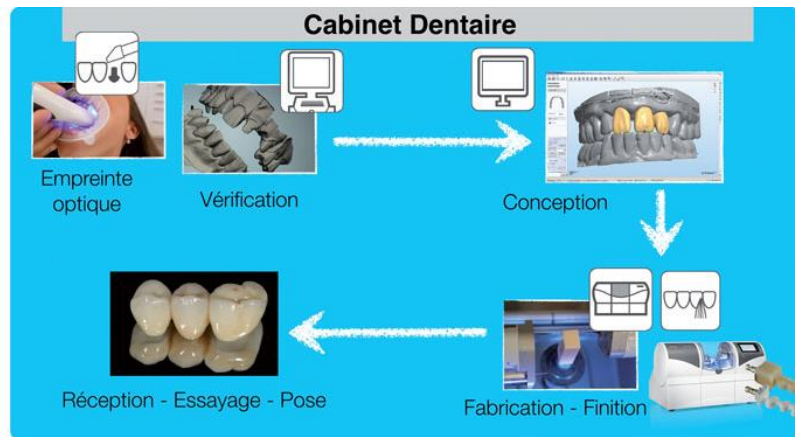


Figure 14 : Schéma explicatif du flux numérique direct

<https://www.lefildentaire.com/articles/clinique/esthetique/cfao-au-cabinet-dentaire-le-materiel-disponible-en-2017/> (consulté le 27/09/2020)

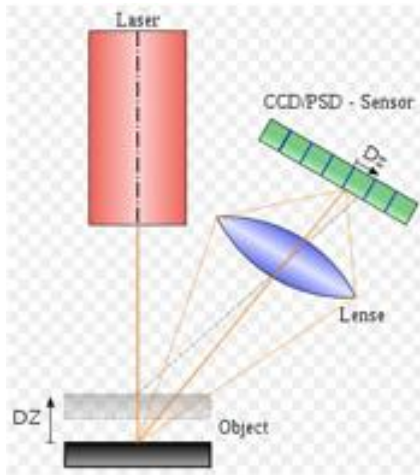
1. Empreinte optique

Par définition, l’empreinte optique permet d’enregistrer des volumes bucco-dentaires (des informations analogiques) à l’aide d’un système optique (une « caméra optique ») pour obtenir une empreinte numérique (des données numériques) des tissus enregistrés. Elle constitue la première étape de la CFAO. [12]

Il s’agit d’une numérisation non-tactile et intra ou extra-orale. En effet, l’empreinte virtuelle peut être obtenue après scannage d’une empreinte, d’un modèle en plâtre ou directement de la bouche.

Comme pour toutes les disciplines dentaires, l’empreinte optique (ou empreinte numérique) a connu ses propres évolutions, au niveau de la rapidité et de la qualité d’acquisition.

L’empreinte optique consiste en la projection d’un signal lumineux sous forme de point, de ligne ou d’une surface sur une surface dentaire. Le signal réfléchi est recapté par la caméra ce qui engendre un modèle tridimensionnel. On parle de **triangulation active**.



Principe d'un détecteur utilisant la triangulation laser. Deux positions de l'objet sont montrées.

Figure 15: Schéma de la triangulation active

<http://www.cnifpd.fr/guidecfao/numerisation3D.html> (consulté le 27/09/2020)

A l'origine, les caméras optiques utilisaient un **système de poudrage** à base de dioxyde de titane sur les surfaces dentaires et gingivales. Le poudrage permet de matifier les surfaces, facilitant la lecture au moment de l'enregistrement. Aujourd'hui, ce système n'est plus obligatoire mais peut s'avérer utile sur des surfaces particulièrement brillantes.

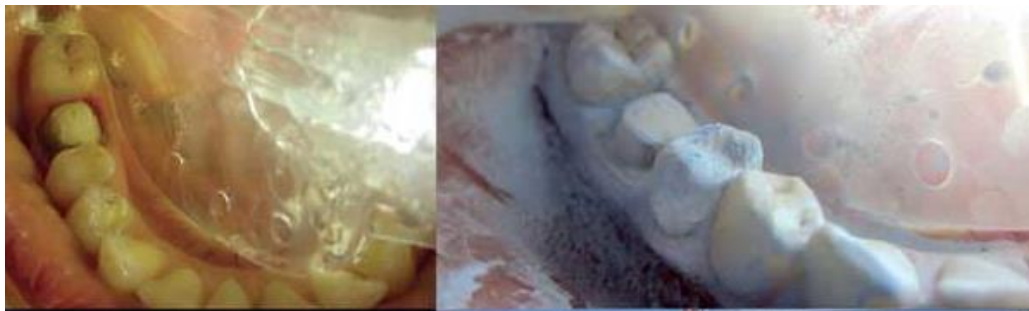

Figure 16: Photos avant/après poudrage

<https://www.lefildentaire.com> (consulté le 27/09/2020)

Le mode d'acquisition 3D a évolué, passant de l'enregistrement de clichés successifs au balayage rapide, aussi appelé « flux vidéo ».

L'enregistrement de **clichés successifs** consiste, comme son nom l'indique, à prendre plusieurs clichés qui sont ensuite assemblés pour reconstituer une image complète. Pour

cette technique, la caméra doit impérativement être stable pour éviter un flou cinétique. Il en résulte deux inconvénients majeurs : la durée d'acquisition et la difficulté de mise en œuvre.

L'arrivée du **flux vidéo** facilite l'enregistrement des surfaces dentaires : la caméra doit seulement survoler les surfaces à enregistrer. Ces dernières apparaissent en temps réel sur l'ordinateur et les données non exploitables également. Il suffit alors de refilmer les zones manquantes pour corriger l'enregistrement. Grâce à sa facilité d'utilisation, le temps d'enregistrement est diminué par rapport à la technique précédente. [13]

Les surfaces enregistrées produisent un maître modèle numérique qui peut être monochrome ou en couleur. Le modèle **monochrome** ressemble à un modèle en plâtre. Les modèles en **couleurs** ont l'avantage d'offrir une meilleure lecture des limites des préparations, en particuliers en juxta-gingival. Certains systèmes permettent une proposition simultanée de la couleur de la dent à restaurer. [14]

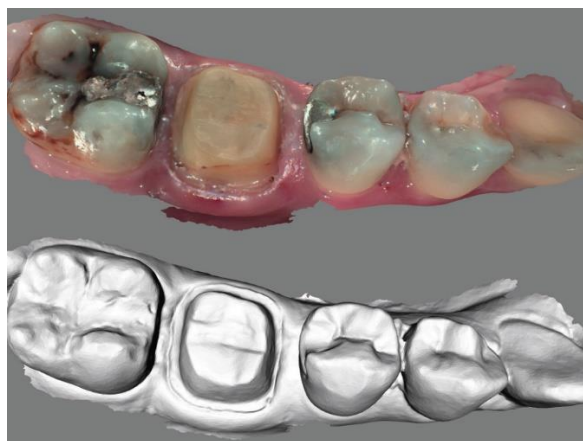


Figure 17: Différence entre modèle couleur et monochrome

<https://www.lefildentaire.com> (consulté le 27/09/2020)

L'empreinte numérique produit des fichiers au format **STL** qui lui est propre. Ce nom lui a été donné en rappel à la technique de stéréolithographie (d'où l'abréviation STL).

Aujourd'hui, cette technique est utilisée dans tous les domaines de l'odontologie ainsi qu'en orthodontie.

2. Fabrication 3D

Une fois l'empreinte optique et la conception faites sur ordinateur, vient l'étape de réalisation 3D pour obtenir un modèle physique.

Il faut distinguer l'**impression 3D**, méthode de fabrication additive, de l'**usinage** qui, à l'inverse, est une méthode de fabrication soustractive.

Dans le cadre de l'impression 3D, plusieurs technologies existent.

La plus connue est la **stéréolithographie (SLA)**. C'est un mode de prototypage rapide : un objet solide est fabriqué à partir d'un modèle virtuel. Il s'agit d'une production industrielle additive de photopolymérisation en cuve par un laser. Cette technique utilise des tranches de résine pour les transformer en plastique dur. C'est la première technique d'impression 3D qui a été mise en œuvre par la société 3D Systems. Ce procédé a évolué vers le **Digital Light Processing (DLP)** : la photopolymérisation ne se fait plus grâce à un laser mais par un projecteur d'UV. Il est plus rapide et moins coûteux que la SLA.[15]

D'autres machines fonctionnent par dépôt de matière fondue, **FDM (Fused Deposition Modeling)** ou **FFF (Fused Filament Fabrication)**. Contrairement à la SLA, cette technique n'utilise pas de matériaux biocompatibles. Elle est donc utilisée pour produire des gouttières de blanchiment, d'alignement ou de contention. [16]

La **fusion laser sur lit de poudre** consiste à faire fondre de la poudre de métal grâce à une source de chaleur (le laser) pour obtenir des pièces prothétiques. La fusion permet d'obtenir des pièces ayant une résistance mécanique élevée contrairement au frittage. Ce dernier n'utilise pas de température suffisamment élevée pour passer à un état liquide ; les

particules de métal sont assemblées, laissant un vide entre elles ce qui engendre une faible résistance mécanique. La fusion laser sur lit de poudre utilise des matériaux métalliques ou des alliages tels que l'acier inoxydable ou encore le titane. Ce dernier est utilisé pour la *fabrication des implants*. [17]

Dans le cas de l'usinage, un bloc de matériau est mis en place dans une usineuse. Le bloc est ensuite sculpté pour obtenir la pièce souhaitée. Il existe des blocs de différents matériaux, chacun ayant son domaine d'application. C'est un mode de fabrication 3D précis. Dans notre domaine d'activité, l'usinage est utilisé pour réaliser de petites pièces prothétiques.

2.1. Pour la réalisation des guides chirurgicaux

Comme nous l'avons vu précédemment, le guide chirurgical est élaboré après le guide radiologique. L'empreinte optique va pouvoir constituer un guide radiologique virtuel. Le numérique a permis l'arrivée de l'IAO ou Implantologie Assistée par Ordinateur. [18]

On peut distinguer plusieurs situations cliniques :

➤ Le patient présente un édentement encastré :

On réalise l'empreinte numérique du secteur édenté ainsi que son antagoniste. Sur le logiciel de CAO, on crée le wax up virtuel qui constitue notre projet prothétique. On obtient notre guide radiologique virtuel.

On va pouvoir fusionner le guide radiologique au cone beam du patient : on réalise notre planification. [19]

➤ Le patient est édenté complet :

Dans ce cas, on réalise une prothèse amovible physique que l'on scanne par la suite avant de la fusionner avec le cone beam du patient.

Une fois la planification implantaire faite sur le cone beam du patient, le guide chirurgical peut être produit.

Les différentes méthodes de production des guides chirurgicaux seront développées plus tard.

2.2. Pour la réalisation de pièces prothétiques

Le **pilier implantaire** constitue le « faux-moignon » sur lequel viendra reposer la couronne implanto-portée. Les tissus mous devront venir cicatriser autour de ce pilier.

On distingue deux types de piliers implantaires. Le fournisseur d'implants dispose de piliers implantaires standards de différents diamètres et hauteurs mais les seules modifications que l'on peut apporter sont faites par soustraction. De plus, il arrive qu'ils ne soient pas adaptés au parodonte du patient.

Dans ce cas, il est possible de réaliser un pilier implantaire personnalisé. Ce dernier peut être créé selon une technique conventionnelle qui fait intervenir un laboratoire, ou en utilisant la CFAO. Les **piliers anatomiques** vont entraîner une adaptation gingivale optimale. Des études ont prouvé que ces piliers produits par CFAO ont une qualité au moins équivalente à celle obtenue par une autre technique, par exemple en termes de passivité de l'insertion du pilier. [20]

Depuis quelques années, il est aussi possible de réaliser une chirurgie implantaire en un temps pour produire une mise en charge ou mise en esthétique immédiate. Ainsi, directement après la pose de l'implant, on peut réaliser l'empreinte optique du profil d'émergence de l'implant mais aussi des tissus gingivaux. La suppression de l'utilisation des matériaux d'empreinte ayant déjà été évoquée précédemment, son avantage n'est plus à prouver.

Les couronnes implanto-portées peuvent être reliées à l'implant de 2 façons. On distingue les couronnes trans-vissées et les couronnes scellées. Ces dernières sont moins utilisées aujourd'hui, notamment à cause du joint de ciment, dont les excès sont difficiles à

gérer. Les débordements sous-gingivaux sont souvent responsables d'inflammation du parodonte puis de perte osseuse. Les couronnes trans-vissées permettent de contrer ce problème. La couronne peut être vissée avec le pilier intermédiaire sur l'implant ou la couronne peut être collée en exo-buccal, sur le pilier, ce qui permet de gérer parfaitement le joint, avant que l'ensemble ne soit vissé, en un bloc, sur l'implant.

Pour de la prothèse fixée conventionnelle, on réalise l'empreinte optique de l'hémi-arcade concernée, de la préparation corono-périphérique de la dent à reconstituer puis de l'hémi-arcade antagoniste et enfin des rapports d'occlusion en OIM. Grâce à ces empreintes, on pourra obtenir une couronne pour restaurer la dent en question.

Dans le cadre de l'implantologie, l'empreinte optique se fait en deux temps.

Tout d'abord, la vis de cicatrisation est déposée et la caméra enregistre l'hémi-arcade concernée par la zone de l'implant : on capte l'environnement muqueux péri-implantaire.

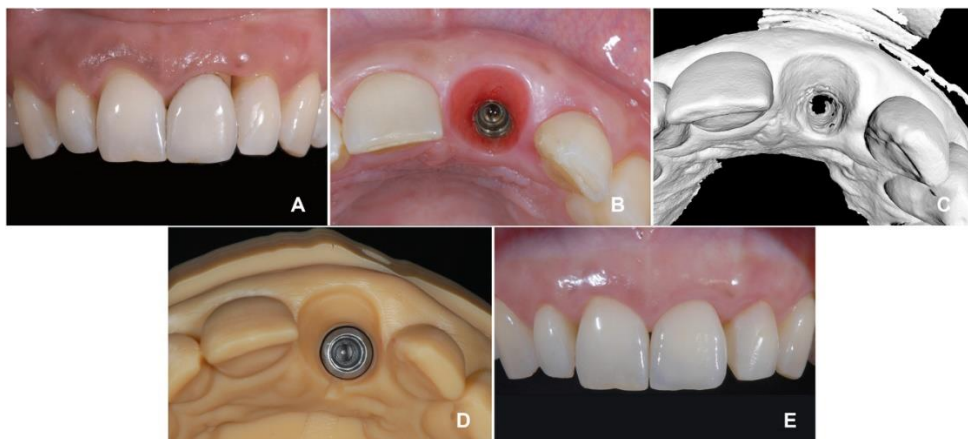


Figure 18 : Les étapes de la prise d'empreinte pour couronne implanto-portée

<https://www.3dcelo.com/les-techniques-empreinte-en-implantologie/> (consulté le 27/09/2020)

Un scan post ou un tibase est trans-vissé sur l'implant. Ce sont des pièces métalliques qui dépassent plus ou moins de la gencive. Sur ces pièces, un scan body est clipsé. Une seconde empreinte enregistre la position du scan body. Puis les mêmes empreintes de l'arcade antagoniste et de l'occlusion en OIM sont réalisées après dépose du scan body.

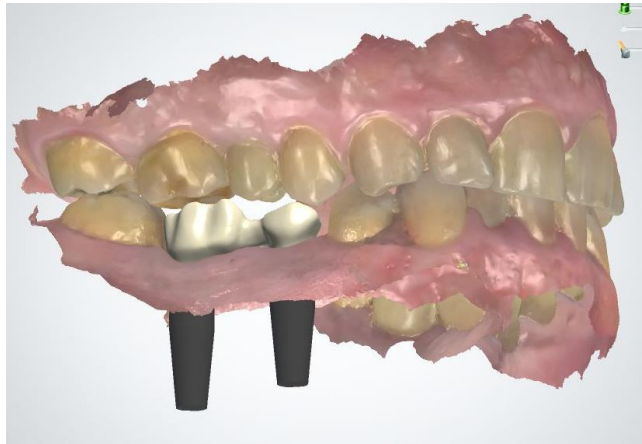


Figure 19 : Conception des couronnes implanto-portées par CFAO

<https://www.sapoimplant.com/publications/page/2/> (consulté le 27/09/2020)

3. Réalisation des guides chirurgicaux

Dans cette partie, nous allons décrire trois possibilités de production de guide chirurgical. [9]

3.1. Passage d'un guide radiologique à un guide chirurgical

Le guide chirurgical étant une copie du guide radiologique, il est possible d'utiliser ce dernier au moment de la chirurgie. Pour le transformer en guide chirurgical, un axe de forage est percé dans le guide radiologique, conformément à la planification implantaire. Des tubes en laiton, en aluminium ou en acier sont collés dans ces axes, pour permettre le passage des forets chirurgicaux.

3.2. Production du guide chirurgical par CFAO (impression 3D)

3.2.1. Par un fabricant extérieur

Comme mentionnée précédemment, il est possible fusionner un cone beam et une empreinte optique. Pour se faire, on réalise un « matching » des données DICOM et des données STL, issues de l'empreinte virtuelle.

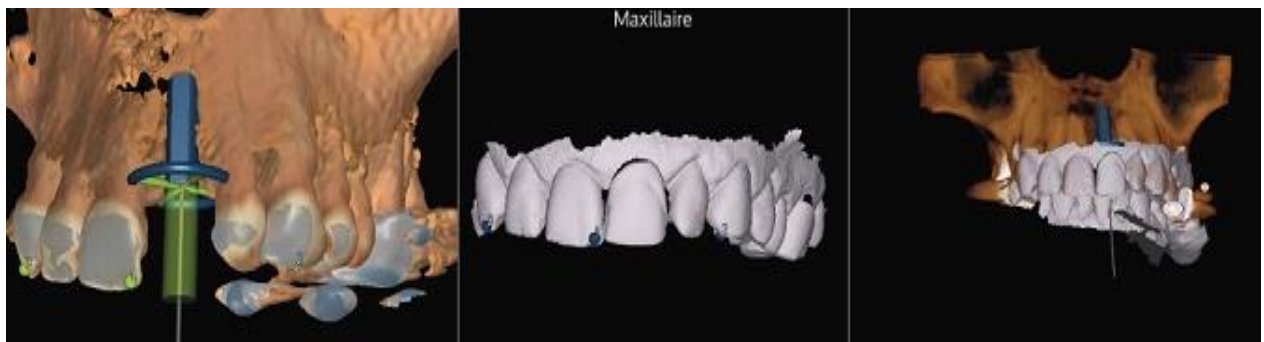

Figure 20 : Matching d'un fichier DICOM et d'un fichier STL

<https://www.lefildentaire.com/articles/clinique/implantologie/chirurgie-assistee-par-ordinateur-la-navigation-dynamique-systeme-x-guide/> (consulté le 27/09/2020)

Une fois la planification faite, l'ensemble est envoyé au laboratoire. Ce dernier produit le guide chirurgical via une imprimante 3D selon le principe de stéréolithographie.

Le guide est ensuite retourné au cabinet, essayé en bouche puis utilisé pendant l'intervention.

3.2.2. Directement au cabinet

La séquence de réalisation est identique à celle faite par un fabricant extérieur.

La réalisation directement au cabinet implique la présence d'une imprimante 3D compétente mais également le traitement post-impression du guide chirurgical. En effet, le guide doit être stérile au moment de la chirurgie.

- Protocole de traitement du guide après impression : [22]
 - Dégraissage dans deux bains d'alcool isopropylique (IPA) à 96% ou plus pendant 5 minutes (maximum 20 minutes pour ne pas fragiliser les pièces) pour éliminer les résidus de résine non polymérisés. Séchage à l'air libre ou à l'air comprimé pour éliminer l'IPA des surfaces. La totalité de la résine liquide doit être supprimée avant la photopolymérisation.
 - Photopolymérisation des pièces pour assurer la stabilité dimensionnelle du guide : le guide doit être exposé à la lumière UV et à la chaleur pour acquérir la biocompatibilité et les propriétés mécaniques optimales. Le temps de cuisson UV dépendra de l'intensité de la lumière et de la température interne de la chambre de cuisson utilisée.
 - Retrait des supports avec une pince coupante, des disques de coupes ou autre
 - Polissage du guide avec du papier de verre à gros grains ou d'une pierre ponce et d'un instrument de polissage
 - Mise en place des manchons de guidage en métal (ou titane) par friction, sans agent de liaison (on parle de frettage)
 - Stérilisation sous poche (dans un autoclave, avant l'intervention chirurgicale)

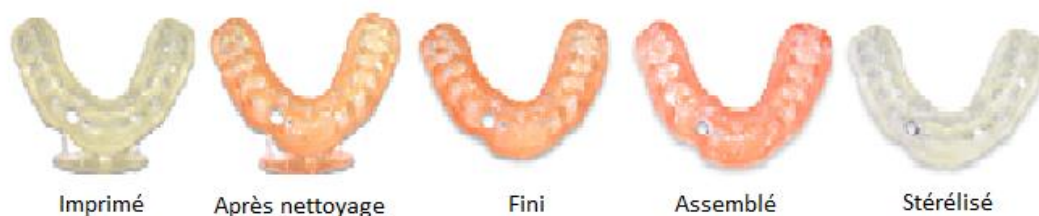

Figure 21: Changements de couleur d'un guide chirurgical pendant le protocole de traitement après impression

<https://www.dentisfuturis.com/comment-imprimer-un-guide-chirurgical-au-cabinet-dentaire-avec-la-form2-de-formlabs/> (consulté le 27/09/2020)

Il existe de multiples imprimantes 3D ayant des coûts d'acquisition plus ou moins importants. Dans le cadre de l'omni pratique, les guides chirurgicaux ne sont pas produits à grande échelle : l'imprimante n'est pas utilisée en continue et la rentabilité est une notion importante à prendre en compte. Il faut compter environ 1h45 pour imprimer un guide chirurgical.

L'imprimante **Form3** de l'entreprise Formlabs est une imprimante 3D qui fonctionne selon le principe de stéréolithographie (décrit précédemment). Formlabs l'a décrite comme étant une « imprimante de bureau » grâce à son petit format et son prix adapté (environ 3300€) à un usage « occasionnel ». Sa résolution est de 25 microns. Elle utilise une technologie d'impression appelée « Low Force Stereolithographie » : la photopolymérisation de la résine liquide est faite grâce à des lasers et des miroirs. La partie responsable de l'éclairage est appelée : « lights processing unit » (LPU).



Figure 22: Photo d'une imprimante Form 3

Source : Formlabs

DIFFERENTS TYPES DE CHIRURGIE GUIDEE

1. Chirurgie guidée statique

La chirurgie guidée statique correspond à l'utilisation du guide chirurgical pendant la chirurgie implantaire. Il existe différents types de guides, chacun ayant ses avantages et ses limites. On peut classer les guides selon 2 critères : le type d'appui et le système de guidage des forets à travers le guide. [23]

Dans cette partie, nous allons développer les différents types de guide qu'il existe avec leurs indications, avantages et inconvénients.

1.1. Classification selon le type d'appui

1.1.1. Guide à appui dentaire

➤ Indications :

Les guides à appui(s) dentaire(s) sont particulièrement indiqués pour les édentements antérieurs ou postérieurs encastrés ou terminaux/distaux.

En cas d'édentement encastré, le guide ne prendra appui que sur des dents. En revanche, dans le cas d'un édentement terminal, le guide aura un appui dentaire et aussi muqueux.

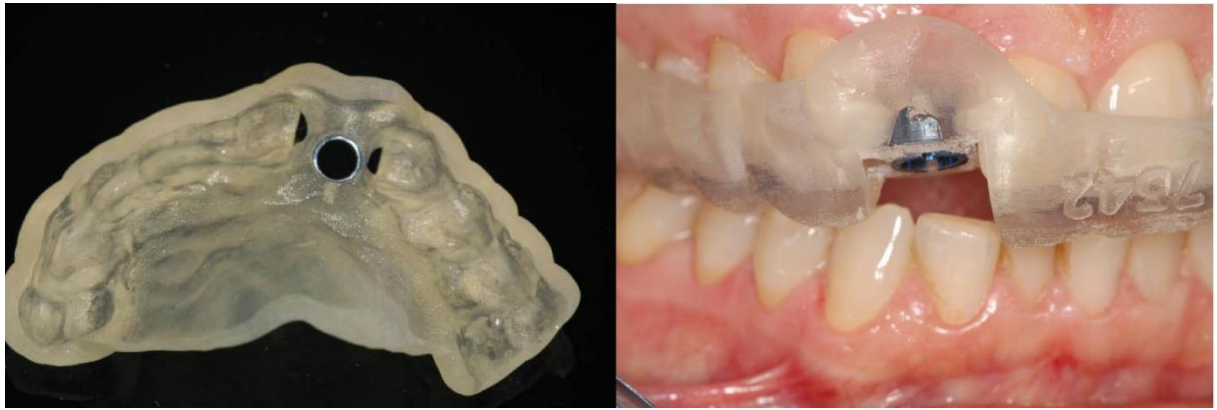

Figure 23 : Guide à appui dentaire dans le cas d'un édentement unitaire antérieur (édentement encastré)

<https://www.les-implants-dentaires.com> (consulté le 27/09/2020)

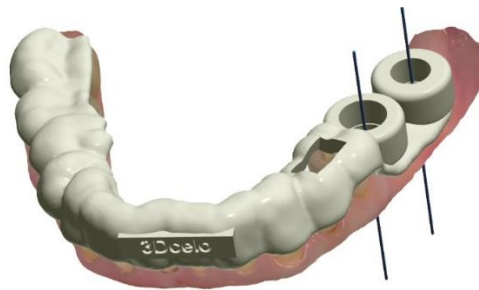


Figure 24 : Appui dentaire dans le cas d'un édentement terminal

www.3dcelo.com (consulté le 27/09/2020)

➤ Stabilité et précision :

Il est important de rappeler que les dents naturelles présentent chacune un ligament alvéolo-dentaire. Ce dernier permet une mobilité physiologique des dents par rapport à l'os de l'ordre de 1mm dans le sens vertical. Il est donc indispensable de ne pas exercer de pression excessive sur le guide chirurgical.

Dans le cas d'édentement terminal, le guide doit être maintenu au niveau des dents, sans exercer de pression sur la muqueuse postérieure sur laquelle repose le guide (voir fig. 22). Dans ce cas-là, les douilles de forage se retrouvent soit sur une gencive dépressible

(chirurgie sans lambeau, technique flapless), soit suspendues au-dessus du vide si c'est une chirurgie avec lambeau.

1.1.2. Guide à appui muqueux (technique Flapless)

➤ Indications :

Les guides à appuis muqueux sont surtout indiqués dans les cas d'édentement total ou partiel de plus de 30mm.

Comme son nom l'indique, ce guide ne repose que sur de la muqueuse. Ainsi se pose la question de sa mise en place. Pour ce faire, il est indispensable d'utiliser une clé d'occlusion ou de positionnement occlusal.

Cette clé est réalisée en silicone pour être suffisamment rigide et ne pas se déformer. Elle est réalisée avec les prothèses provisoires en bouche ou avec les guides radiologiques. Ainsi, on peut reproduire l'occlusion avec le guide chirurgical en bouche.

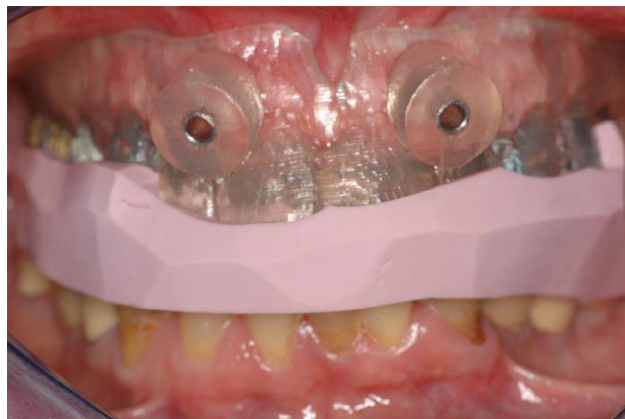

Figure 25: Guide à appui muqueux avec clé d'occlusion en place

<https://www.les-implants-dentaires.com/implants-videos/edentement-complet-implantologie.htm> (consulté le 27/09/2020)

Une fois la mise en place du guide vérifiée par la cale d'occlusion, il est indispensable de mettre en place des vis de fixation ou de stabilisation (aussi appelées « clavettes transosseuses ») pour que le guide soit stabilisé et maintenu en place.

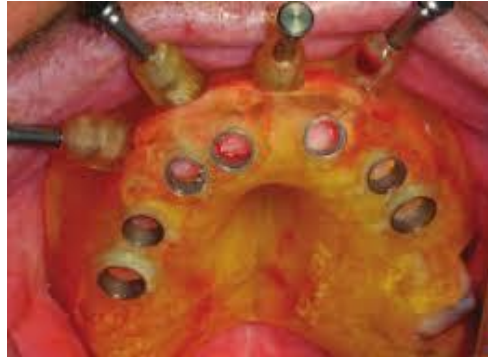

Figure 26 : Guide à appui muqueux en place avec les vis de fixation

<https://www.sop.asso.fr> (consulté le 27/09/2020)

➤ Stabilité et précision :

Comme pour les organes dentaires, la surface muqueuse est dépressible sans le sens vertical (jusqu'à 3/4 mm). Si la pression n'est pas répartie de façon parfaitement homogène sur l'ensemble du guide, il peut y avoir une bascule et donc une perte de précision quant au positionnement du guide. C'est pourquoi l'utilisation d'une clé de positionnement est indispensable.

1.1.3. Guides à appui osseux

➤ Indications :

Les guides à appui osseux sont de moins en moins utilisés car exigent une élévation de lambeau muco-périosté importante, de pleine épaisseur, contrairement au guide à appui muqueux qui se veut mini-invasif. Ce guide peut être utilisé dans les cas d'édentements

complets, de bridge complet sur implants, de greffe osseuse ou ROG ou lorsque l'on doit visualiser la crête osseuse.

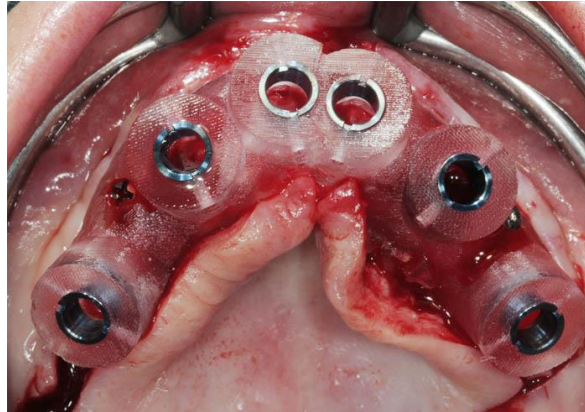


Figure 27 : Guide à appui osseux avec vis de fixation en place

<https://www.les-implants-dentaires.com> (consulté le 27/09/2020)

➤ Stabilité et précision :

Comme pour le guide à appui muqueux, celui à appui osseux nécessite une clé d'occlusion et des vis de stabilisation.

Le lambeau soulevé constitue une gêne supplémentaire pour avoir un accès direct.

1.2. Classification selon le système de guidage des forets

1.2.1. Guide à manchon pilote

Comme son nom l'indique, le guide à manchon pilote n'est utilisé qu'avec un seul foret : la plupart du temps, le foret pilote de 2mm. Une fois ce foret passé, on retire le guide et on continue notre séquence de forage. La première partie de la chirurgie est en flapless. Une fois le guide retiré, on ouvre la muqueuse pour finir la séquence : on parle de chirurgie mixte.

Ces guides ne nécessitent pas de trousse chirurgicale spécifique et peuvent être utilisés avec tous les systèmes implantaire : il présente des douilles métalliques standards. On peut parler de guide universel. Il est possible de mettre une butée amovible ou d'utiliser un foret à butée : la butée nous permet d'avoir un repère de longueur pour le forage.

Il constitue une aide lors du positionnement implantaire, en transférant précisément les données de la planification (axe implantaire, profondeur de forage, distance inter-implantaire ou implant-dent adjacente).

1.2.2. Guide manchon dans manchon

➤ Utilisation :

A l'inverse du guide à manchon pilote, ce guide peut être utilisé tout au long de la séquence de forage.

A sa réception, le guide présente : une douille métallique large solidarisée pour chaque implant et des douilles amovibles de diamètre interne croissant, correspondant au foret utilisé. A mesure que l'on change de foret, on change également la douille amovible.

Ce type de guide peut être utilisé pour une chirurgie mixte ou uniquement flapless.

➤ Avantages :

Comme pour le guide à foret pilote, le premier avantage de ce type de guide réside dans le fait qu'il n'est pas nécessaire d'avoir une trousse spécifique de chirurgie guidée.

En revanche, on gagne en précision par rapport au guide manchon à pilote, car on guide plusieurs diamètres de foret. On réduit le risque de déviation des forets ou de la mise en place de l'implant.

1.2.3. Guide à trousse spécifique

➤ Utilisation :

Le principe d'utilisation de ce guide est identique au guide « manchon sans manchon ». La différence réside dans le fait que ces guides sont produits et livrés avec des douilles métalliques correspondantes au système implantaire qui les a développés. Comme son nom l'indique, il fait appel à une trousse de chirurgie guidée spécifique.

➤ Avantages :

Tous les forets de notre séquence ainsi que l'implant sont guidés à travers le guide.

Un autre avantage est la précision que ce type de système apporte. En effet, le transfert du positionnement choisi en étape de planification est de l'ordre du micron.

❖ Exemple du système VelloDrill™ de STRAUMANN : [25]

• Type de douilles :

Le diamètre des douilles varie en fonction de la planification implantaire faite. Les douilles ont une forme cylindrique avec un rebord sur la partie supérieure. On parle donc de douilles T.



Figure 28 : Image d'une douille T

Source : Straumann

Il existe des douilles de différents diamètres et différentes longueurs pour s'adapter au maximum à la situation clinique.

- Différents diamètres avec ou sans poignée de perçage autobloquante :

DIAMETRE	SITUATION CLINIQUE	POIGNEE DE PERCAGE
Ø 5 mm	Espace suffisamment large pour permettre le positionnement d'une douille	Avec
Ø 2.8 mm	Espace interdentaire étroit : pour fraise plate et foret guidée de Ø 2.8 mm	Sans
Ø 2.2 mm	Foret pilote de Ø 2.2 mm	Sans
Ø 1.3 mm	Pivots de fixation : guide latéral, fixation du guide	Sans

- Différentes positions de douille dans le guide par rapport au niveau osseux :
 - H2 ; H4 et H6 que ce soit avec ou sans poignées de perçage
 - Hauteur choisie selon : le type d'implant ; le type de support du guide (os ; muqueuse ; dent) ; la possibilité d'irriguer ; pas de contact douille/tissu ; le plus près possible de l'os ou des tissus mous possible

- Forets guidés STRAUMANN® Velodrill™:

Ces forets ont une conception géométrique et un traitement de surface modifiés, ce qui permet de les utiliser à une vitesse de 800trs/mn, contre 1200 habituellement. Ceci permet de réduire la température de forage.

A l'insertion et désinsertion dans les douilles, les forets ne doivent pas être actionnés. Ce sont des instruments « guidés », conçus uniquement pour être utilisé avec leur douille de guidage correspondante.

Comme habituellement, il faut toujours utiliser une solution saline physiologique stérile pré-refroidie.

Pour permettre une reconnaissance facile et rapide du foret par le chirurgien, un code couleur désigne le diamètre du foret, tandis qu'un pictogramme renseigne sur sa longueur.

- Code couleur des forets guidés :

BLEU	∅ 2.2 mm
JAUNE	∅ 2.8 mm
BLANC	∅ 3.2 mm
ROUGE	∅ 3.5 mm
GRIS	∅ 3.7 mm
VERT	∅ 4.2 mm
MAGENTA	∅ 4.7 mm
MARRON	∅ 5.2mm
NOIR	∅ 6.2 mm

Remarque : si on doit poser un implant de diamètre supérieur à 5mm, le forage est guidé jusqu'au foret 4.2 puis on retire le guide et on finit la séquence de forage à main levée.

- Pictogrammes des forets guidés :

Nom du foret	Longueur guidée	Longueur totale	Pictogramme
Court	16 mm	34 mm	–
Moyen	20 mm	38 mm	=
Long	24 mm	42 mm	≡

Si l'implant possède une connexion TorcFit, son insertion peut aussi être guidée.

- Poignées de perçage :

Les poignées de perçage présentent un cylindre à chaque extrémité : l'un a une hauteur supplémentaire de 1mm et l'autre, de 3mm.

En combinant les longueurs des forets, la hauteur des douilles et des poignées de perçage, on peut obtenir la profondeur de guidage pour l'ensemble des implants planifié.

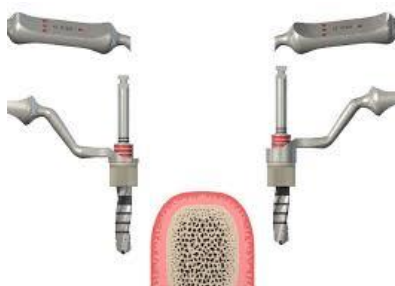

Figure 29 : Image des poignées de perçage Straumann

Source : Straumann

Comme pour les forets guidés, les poignées de perçage sont reconnaissables grâce à un code couleur pour leur diamètre et un pictogramme pour leur hauteur (+1 ou +3 mm).

Diamètre d'instrument	+1 mm hauteur de cylindre		+3 mm hauteur de cylindre
		Cylindre de poignée de perçage	
∅ 2,2 mm		Code couleur et pictogramme	
∅ 2,8 mm			
∅ 3,2 mm			
∅ 3,5 mm			
∅ 3,7 mm			
∅ 4,2 mm			

Figure 30 : Code couleur et pictogramme des poignées de perçage

Source : Straumann

- Pivots de fixation de guide :

On distingue 2 types de pivots de fixation, chacun son indication :

- Les pivots de fixation *verticaux* : ils sont utilisés lorsque plusieurs sites implantaires doivent être préparés. Après le forage du premier site, un pivot de fixation vertical est mis en place dans la préparation pour éviter le porte-à-faux lors du prochain forage. Il y a autant de diamètres pour ces pivots de fixation que de diamètre de foret.

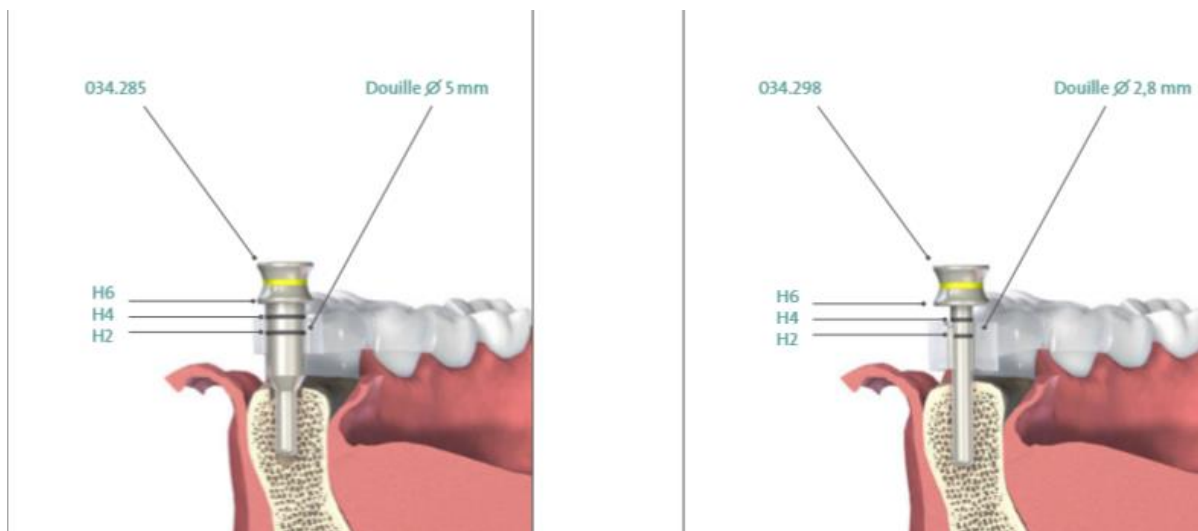


Figure 31 : Pivot de fixation verticale

Source : Straumann

- Les pivots de fixation *latéraux* : ils sont utilisés lorsque la qualité et la quantité de tissus osseux sont suffisantes. Comme nous l'avons vu précédemment, le diamètre du foret et de la douille de fixation est de 1.3 mm.



Figure 32 : Pivots de fixation latérale

Source : Straumann

2. Chirurgie guidée dynamique ou naviguée

Les recherches actuelles en implantologie sont toujours en faveur d'une amélioration de la précision pendant la chirurgie.

Jusqu'ici, on a exposé les différents types de guides, offrant une chirurgie guidée dite statique. Depuis quelques années, les avancées permettent une chirurgie guidée pendant l'intervention, en temps réel et sans utiliser de guides chirurgicaux physiques. On parle de chirurgie guidée naviguée ou dynamique ou encore robotique passive, assistée par ordinateur.

❖ SYSTEME ROBODENT® ET NAVIPAD® :

Robodent® est un logiciel de planification implantaire qui a été développé à l'Hôpital de « la Charité » à l'Université de Berlin par les professeurs BBER et LUTH. Lorsqu'il est couplé au Navipad®, il permet une chirurgie guidée dynamique.

Ce système complet permet un guidage visuel et virtuel du geste chirurgical, sans passer par un guide chirurgical. Ce guidage en temps réel est calqué sur la planification implantaire.

Tout au long de l'intervention, le chirurgien peut apprécier l'évolution des forêts et de l'ancrage de l'implant dans la mâchoire, sur un écran de contrôle. La navigation, semblable à celle d'un GPS, permet de respecter les structures anatomiques avoisinantes comme des racines dentaires ou les sinus.

Le système Robodent® couplé au Navipad® comprend :

- Un ordinateur comprenant le logiciel de planification et un écran de contrôle tactile
- Un arc de navigation :

Cet arc comporte 6 repères en titane qui seront reconnus par le système de navigation. Il est clipsé au guide radiologique avant que le patient ne passe le cone beam. Le protocole de réalisation du guide radiologique est identique à celui décrit précédemment.

- Deux trackers optiques : un tracker est solidaire du patient et l'autre est monté sur le contre-angle du chirurgien. Ces trackers contiennent des billes réfléchissantes.

Le guidage est possible grâce à une **triangulation** entre le contre-angle du chirurgien, l'arc de navigation du patient et la planification sur l'écran.

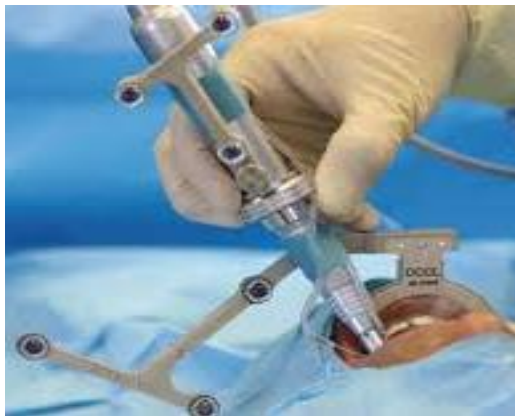

Figure 33 : Arc de navigation et trackers optiques

www.blog66.com (consulté le 27/09/2020)

- Caméra de télémétrie :

Ce dispositif permet de détecter en temps réel la position des trackers. La caméra est placée au-dessus du patient, comme un scialytique.

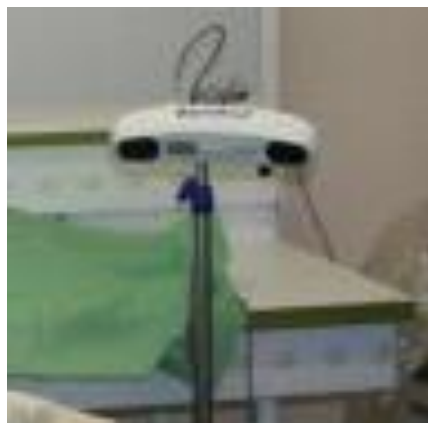

Figure 34 : Caméra de télémétrie

www.blog66.com (consulté le 27/09/2020)

Le foret utilisé est d'abord calibré en touchant un point de l'arc de navigation avec sa pointe. Cette étape dure environ 3 secondes. Le guidage démarre ensuite automatiquement. Pour repérer aisément le point d'impact, l'écran affiche une « croix-cible » qu'il suffit de viser avec le foret monté sur le contre-angle.

L'écran du Navipad® est divisé en plusieurs fenêtres sur lesquelles sont visibles la planification et la progression du contre-angle sur chacune des coupes sagittales, transversales et coronales. [9]

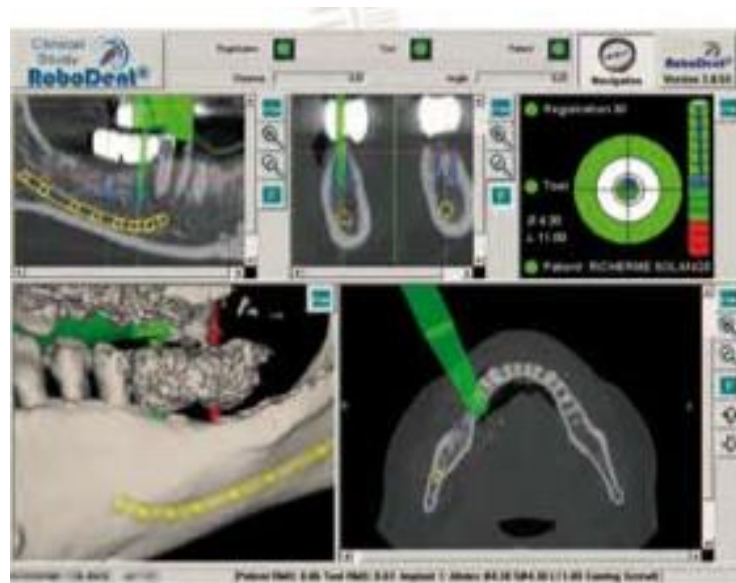

Figure 35 : Ecran de NAVIPAD

www.blog66.com (consulté le 27/09/2020)

Un code couleur est utilisé pour faciliter la lecture de chaque élément par le chirurgien.

- Les pictogrammes jaunes représentent les structures anatomiques
- Le point bleu constitue le point d'émergence de l'implant
- Le point vert montre l'axe de forage
- La cible devient verte lorsque les points bleu et vert se superposent, ce qui signifie que la planification est respectée
- Une jauge de profondeur guide le forage et lorsque la longueur est atteinte, un signal sonore prévient le chirurgien.

DISCUSSION

1. Critiques de la radiologie et de la planification implantaire

En odontologie, un diagnostic clinique est posé grâce à un questionnaire médical, un examen clinique et, souvent, des examens complémentaires. Concernant ce dernier point, le numérique a permis l'arrivée du cone beam et des données DICOM. L'ensemble de ces deux outils permet l'envoi du résultat de façon dématérialisée entre un laboratoire d'imagerie médicale et un cabinet ou, de façon générale, d'une structure à une autre.

Avant l'arrivée du CBCT, les plaques argentiques devaient être stockées et conservées, ce qui constitue un inconvénient pour le praticien en termes de logistique. Aujourd'hui, de la même façon que la majeure partie des dossiers patient est conservée directement sur un logiciel spécifique, l'examen tomodensitométrique est enregistré directement sur l'ordinateur. Il en découle donc un intérêt au niveau du coût radiologique : il n'est plus nécessaire d'imprimer une multitude de plaques argentiques. Ceci facilite l'archivage dans le dossier patient par le praticien.

Cet examen peut être réalisé directement au cabinet si l'on dispose de l'appareil adéquat. Le patient n'a plus besoin d'être allongé pendant l'examen radiologique ce qui permet au cone beam d'être moins encombrant que le scanner. Il s'agit d'un investissement important pour le praticien. En effet, le coût de la machine serait compris entre 54900€ et 800000€ TTC d'après le Dr Bellaiche [26]. Toutefois, un même appareil peut permettre de réaliser des radiographies panoramiques en plus des cone beam. Chacun de ces examens est souvent nécessaires en omni-pratique et reste facturable ce qui permet d'amortir l'acquisition.

Nous avons montré qu'en comparaison avec le scanner à rayon X, les structures anatomiques osseuses du patient sont plus nettes et la dose de rayons X plus limitée (*Annexe 1*). Cependant, pour l'évaluation des tissus mous, le scanner restera plus indiqué. Ceci est dû à la dosimétrie plus faible du cone beam, qui offre moins de contraste. Le choix entre le CBCT et le scanner peut donc se poser en cas de tissu parodontal peu abondant sur

le site à implanter, qui nécessiterait un aménagement parodontal préalable, ce qui est souvent le cas pour les incisives.

On peut dire que le cone beam n'est pas un outil sans faille. Il peut encore y avoir des artefacts métalliques liés à la présence, en bouche, de métal (coiffes coulées ; amalgames ; piercing...). En comparaison avec le scanner, un cone beam bien calibré en serait moins perturbé. Dans le cadre de l'implantologie, ils seraient situés à distance des crêtes osseuses et ne gêneraient pas ou peu la planification implantaire. Le numérique n'a pas non plus réussi à s'affranchir des artefacts cinétiques provoqués par les éventuels mouvements du patient et ceux liés à des capteurs défectueux ou à un mauvais calibrage de l'appareil. [27]

Enfin, malgré les avancées numériques, la planification implantaire reste opérateur-dépendant, ce qui implique une certaine formation par le praticien.

En plus du format DICOM, on dispose aujourd'hui de données STL. La superposition des deux, produit un seul et même fichier montrant à la fois les structures osseuses du patient et sa future prothèse. Couplée à la possibilité de se déplacer virtuellement dans tous les plans de l'espace directement sur le cone beam, la chirurgie peut être planifiée en tenant compte du tableau complet. Il est aussi plus aisé d'anticiper une chirurgie pré-implantaire (exemple : greffe osseuses). Dans ce cas, si le praticien doit adresser son patient à un spécialiste, la planification peut être envoyée numériquement ce qui facilite la communication entre les praticiens ou avec des laboratoires.

2. Critiques de la CFAO

La CFAO est une chaîne complète qui présente certes des avantages tels que le gain de temps pour la production de prothèse ou sa précision, mais qui utilise beaucoup de consommables. Il existe différents blocs de matériaux, chacun ayant ses avantages et ses inconvénients. On distingue le composite, l'empress, l'emax ou la zircone. L'usinage de blocs consomme beaucoup de matière et de matériaux. Ils ne peuvent être utilisés qu'une seule fois et tout ce qui est supprimé pendant l'usinage ne peut être recyclé. Au moment de l'usinage, plus le matériau choisi sera dur, plus les fraises seront usées rapidement et devront être changées. Les filtres de l'usineuse peuvent être nettoyés mais doivent être

aussi changés pour rester efficaces. Tout ceci rajoute des frais réguliers non négligeables au praticien.

Face à ces inconvénients, le praticien reste libre de sa pratique. En effet, la CFAO ne le contraint pas à acquérir la caméra optique ou l'usineuse. Le praticien peut disposer du premier sans le second ou faire le choix de travailler avec un laboratoire entièrement équipé en CFAO. Enfin, grâce à la possibilité d'envoi des fichiers au format STL, plusieurs praticiens peuvent également investir dans une usineuse commune pour réduire les frais.

D'un point de vue médico-légal, le numérique facilite la conservation des empreintes par le praticien. En effet, d'après l'Agence Nationale d'Accréditation et d'Evaluation de la Santé (ANAES, 2000), « les moulages font partie intégrante du dossier. Il faut les identifier, à l'aide du numéro de consultant, et les dater. Il faut les archiver de façon à pouvoir les retrouver ». Ainsi, grâce à la CFAO, les empreintes n'ont plus à être stockées de façon physique ce qui lui confère un intérêt logistique.

En ce qui concerne son utilisation en IAO, l'objectif de l'empreinte optique est de situer avec précision l'implant dans les trois plans de l'espace par rapport aux dents adjacentes et l'environnement muqueux. Pour cela, le transfert doit être compatible avec l'empreinte optique et le logiciel de CAO doit disposer de son analogue virtuel [21]. Il existe un risque d'imprécision lié à un mauvais positionnement ou une mauvaise insertion de ce dernier, en particulier si l'espace avec les dents adjacentes est étroit, ou en présence de plusieurs implants convergents. Ceci pourrait entraîner une difficulté d'enregistrement des faces proximales du scanbody et ainsi rendre l'empreinte plus compliquée. Dans le cas d'implants multiples et grâce aux caméras optiques, il est possible d'enregistrer les scanbodies en plusieurs temps mais le risque d'imprécision des tissus mous est alors augmenté. [31]

3. Critiques de la chirurgie implantaire guidée

Lorsque l'on utilise un guide chirurgical issu du guide radiologique, des tubes sont insérés dans les axes de forages. Pour permettre le passage des forets, les tubes ont un diamètre très légèrement supérieur au foret guide pour la réalisation du premier forage, dans l'axe

souhaité. Cependant, le diamètre ne doit pas être trop important pour pouvoir guider les forets sans qu'ils ne « flottent » dans les tubes, auquel cas, le guide ne présenterait aucun intérêt.

Dans le cas de la chirurgie guidée statique à appui dentaire, il est à noter qu'une pression excessive sur le guide pourrait entraîner une déformation du ligament alvéolo-dentaire. Le guide se trouverait ainsi trop enfoncé ce qui entraînerait une perte de précision pour la profondeur de forage.

De plus, pour les guides à appui dentaire et muqueux, l'anesthésie réalisée en début d'intervention peut engendrer des tuméfactions, parfois non-perceptibles, qui peuvent interférer avec la précision de positionnement du guide et donc du forage. Ainsi, les injections doivent être réalisées à distance de la zone d'appui du guide, dans la mesure du possible. Dans le cas d'un guide à appui muqueux, une autre solution consiste à réaliser l'anesthésie en 2 temps. Dans un premier temps, on anesthésie la gencive au niveau des vis de fixation. Une fois le guide chirurgical mis en place et fixé, on anesthésie le reste de la muqueuse au fond du vestibule et à travers les trous de forage.[24] Dans le cas des guides chirurgicaux à appuis osseux, l'anesthésie ne pose aucun problème car la muqueuse est relevée dans toute son épaisseur.

Dans le cas des guides à manchon pilote, il est important de rappeler que, lorsque le guide chirurgical est enlevé, les forets de notre séquence de forage sont utilisés à main levée et l'implant est mis en place de la même façon. Il persiste donc un risque de déviation lors du passage des forets sans le guide.

La chirurgie guidée statique a permis de transposer la planification virtuelle de façon plus précise qu'à main levée. Cependant, ces techniques nécessitent une certaine connaissance par le praticien. L'utilisation des guides chirurgicaux compliquent l'irrigation au moment du forage. Eriksson et Alberktsson ont montré qu'une température de 47°C appliquée pendant 1 minute ou 50°C pendant 30 secondes conduisent à une nécrose de l'os

[25]. Une autre étude a comparé l'échauffement de l'os entre une chirurgie conventionnelle et une chirurgie guidée et le résultat a montré que l'élévation de la température est trois fois plus élevée dans le second cas [28]. On peut se demander si une irrigation interne et externe combinées permettraient de maintenir une température de forage moins élevée. Cependant, d'après la HAS, le faible diamètre de l'orifice d'irrigation interne rend son nettoyage et sa stérilisation difficiles.

La chirurgie dynamique, qui n'emploie plus de guide chirurgical, utilise un arc de navigation qui semble relativement encombrant pour le patient qui pourrait se sentir oppressé par cet « attirail » (figure 43).

La start-up américaine Neocis, spécialisée en robotique pour les soins de santé, a mis au point le robot YOMI® qui présente un bras articulé. Aux Etats-Unis, YOMI® est le seul robot autorisé par la FDA (Food and Drug Administration) [29]. La planification est programmée sur le robot par le chirurgien. Pendant l'intervention, il guide le praticien dans la bonne direction. Si la direction est déviée de la planification, une résistance est faite pour alerter le chirurgien. On parle de technologies robotiques **haptiques**, qui font appel au sens clinique, au toucher. Il s'agit donc d'une autre technique de chirurgie guidée dynamique. Aucun guide chirurgical n'est nécessaire. Il utilise une technique flapless mini-invasive et le praticien peut reprendre la main à tout moment sur le robot s'il souhaite modifier un axe ou autre. Toutefois, ce robot ne peut être utilisé qu'en cas d'édentement partiel car une attelle doit être retenue de manière rigide tout au long de l'intervention. Les contre-indications sont donc : une insuffisance d'os et la présence de suffisamment de dents.

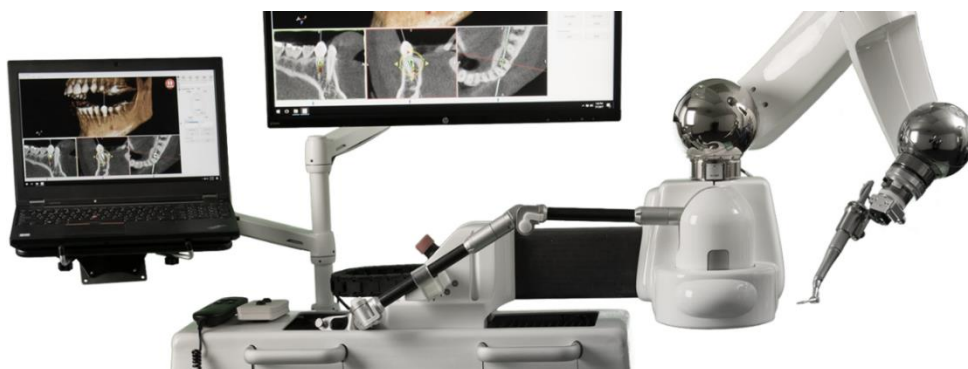

Figure 36 : Robot YOMI de Neocis

Source : Neocis

En 2013, YOMI a réalisé une chirurgie de pose de 2 implants en Chine, « sans assistance humaine » [30]. Les chirurgiens ont établi la planification et ont programmé le robot : ils lui ont appris les mouvements à réaliser et les informations relatives à l'angle et à la profondeur à laquelle les implants devaient être posés. Les chirurgiens ont réalisé l'anesthésie et les changements d'instruments sur le contre-angle mais le robot a réalisé les forages puis la mise en place des implants, imprimés en 3D. YOMI a réalisé la chirurgie en s'adaptant aux mouvements du patient et en respectant une marge d'erreur de 0.2/0.3mm.

Bien que le numérique ait permis bon nombre d'avancées, les praticiens n'ont pas obligation d'utiliser ces dernières. Pour autant, elles peuvent rendre le travail plus intéressant, moins contraignant, plus précis et peut-être moins stressant. Il est aussi important de rappeler que les chirurgiens-dentistes ont des obligations de moyens. Il est de leur responsabilité de se poser la question « est-ce que le patient tirera un avantage de cette technique ? ». C'est pour pouvoir répondre à cette question en connaissance de cause que la formation continue est rendue obligatoire durant toute la vie professionnelle.

La formation continue n'a pas pour but de contraindre les praticiens à adopter les nouvelles technologies mais à leur offrir des possibilités d'améliorer leur travail en permanence. Par exemple, si un praticien est habitué à la chirurgie implantaire à main levée et à des résultats très satisfaisants ainsi, devrait-il s'obliger à adopter un guide chirurgical qu'il a du mal à placer correctement et qui peut entraver la totalité de son travail ?

CONCLUSION

Ce travail avait pour but de montrer comment l'avènement du numérique en odontologie et notamment en implantologie s'est révélé indispensable de la première étape de diagnostic jusqu'à la mise en place de la prothèse implanto-portée.

L'ensemble de la littérature s'accorde à dire que le numérique a amélioré la radiologie. D'une part, les données DICOM rendent le cone beam lisible directement sur ordinateur ce qui permet de planifier la chirurgie en prenant compte de tous les plans de l'espace. D'autre part, les données STL et la superposition du scanner avec le guide radiologique permettent d'anticiper la pose des implants en tenant compte de la future prothèse.

Grâce au numérique, la phase chirurgicale peut être guidée de façon statique voir dynamique. On favorise une chirurgie plus précise et moins invasive.

En ce qui concerne la partie prothétique, l'arrivée de la CFAO permet de limiter voire supprimer la prise d'empreinte conventionnelle. Pour ce faire, on remplace les transferts d'empreinte par des scanbody dont le but est d'obtenir un pilier personnalisé à la situation clinique : axe de l'implant et position des tissus gingivaux.

L'empreinte optique permet de modéliser une couronne en tenant compte de l'occlusion du patient et de l'espace mésio-distal disponible, sous condition que l'empreinte soit correctement réalisée. La couronne peut ensuite être usinée directement au cabinet ou en laboratoire grâce à la possibilité d'envoyer les empreintes numériques. Aujourd'hui, les recherches ne permettent pas de dire si les couronnes issues du numériques sont plus précises que celles fabriquées par le prothésiste après empreinte physique.

ANNEXES

Annexe 1 : tableau récapitulatif des études dosimétriques (Source : has-santé)

1 ^{er} Auteur année	Objectif	Appareil	Protocoles	ICRP	Résultats Dose efficace (µSv)
Ludlow 2008 (41)	Comparaison de la dosimétrie de 3 appareils CB	NewTom3G® CB Mercury ® I-CAT®	Large champ 9°-12° NewTom3G: 110kV, 1,5mA, 5.4s CB Mercury : 100kV, 6.9mA, 3.3s I-CAT: 120kV, 10mA, 10s	1990/2005	NewTom3G® 12° : 44.7 / 58.9 CB Mercury ®12° : 487.1 / 568.8 CB Mercury ®9° : 288.9 / 435.5 I-CAT® 12° : 134.8 / 193.4 I-CAT® 9° : 69.4 / 104.5 Panoramique: 6,3/13,3
Roberts 2008 (47)	Calcul de la dose efficace selon différents protocoles avec un même appareil	I-CAT®	3 tailles de champ 120kV, 3-8mA	1990/2007	Tête entière: 92,8 / 206,2 Mandibule+max (13cm): 39,5 / 133,9 Mandibule HR(6cm): 47,2 / 188,5 Maxillaire HR (6cm) : 18,5 / 93,3 Mandibule standard (6cm) : 23,9 / 96,2 Maxillaire standard (6cm) : 9,7 / 58,9
Palomo 2008 (46)	Comparaison de la dosimétrie selon différents protocoles	CB Mercury ®	100 et 120kV 3 tailles de champ 6,9 et 12, 2, 5, 10, 15 mA	1990/2007	175-250 / 198-290 Comparativement 20/23 pour pano et 115/129 pour rétro alvéolaire bouche entière Avec réduction KV : dose ratio : 0,62±0,05 soit 38% de réduction Avec réduction champ de vue : 5% et 10%
Garcia Silva 2008 (44)	Calcul de la dose efficace obtenue avec un appareil polyvalent panoramique/CB	Veraviewepocs (Verav) conventionnel ; digital; 3D Verav-CBCT	Varac : 77kV, 5mA, 8,1s Verad : 67kV, 5mA, 8,1s VeracBCT : 70kV, 5mA et 7,4s	2007	VeravC : 5,2 µSv (2,46 à 308,17 µG) VeravD : 2,7 µSv (1,17 à 175 µG) Verav3D : 2,9 µSv (3,38 à 292,18 µG)
Hirsch 2008 (43)	Comparaison de la dosimétrie de 2 appareils CB selon différents protocoles	3D Accutomo Veraviewepocs 3D	3DA : ant 4x4 et ant 6x6 (80kV et 4mA) V3D : ant 4x4 et ant 8x4 (80kV et 4mA) V3D : pano+ant4x4(70kV et 5mA)	2005	3DA : ant 4x4 : 20,02µSv 3DA : ant 6x6 43,27µSv V3D : ant 4x4 : 39,52µSv V3D ant 8x4 : 39,52µSv V3D pano+ant 4x4 : 29,76µSv
Ludlow 2008 (42)	Comparaison de la dosimétrie de plusieurs appareils CB vs scanner	NewTom3G® CB Mercury ® Promax 3D® Precision 3D® Galileo® Classic I-CAT® Next Generation I-CAT® Illuma® Somatom 64 MDCT	3 tailles de champ T paramétriques techniques selon les appareils	1990/2007	Grand champ : NewTom3G® : 42/ 68 CB Mercury ®max et standard (866/ 1073 et 464/556 Next Generation I-CAT®: 37/74 Illuma® standard et ultra-50° 58 et 252/498 Champ moyen : CB Mercury® mode pano : 264 /560 soit 112% de changement Galileo® dose faible : 26/70 soit 148% Galileo® dose maxi : 52/128 soit 148% Classic I-CAT®: 29/69 soit 137 % Next Generation I-CAT®: 36/87 soit 139% Scanner: Somatom 64 MDCT : 453/860 soit 90% Somatom 64 MDCT optimisé : 285/534 soit 87 % Petit champ CB Mercury ® maxillaire : 156/407 Promax 3D® small et large : 151/488 et 203/652 Precision 3D® standard et high resolution: 66/189 et 154/388

TABLE DES FIGURES

FIGURE 1 : LE PRINCIPE DU SCANNER	4
FIGURE 2: LES PLANS DE REFERENCE	5
FIGURE 3: LES 3 DIFFERENTES COUPES ISSUES D'UNE TOMOGRAPHIE AXIALE	6
FIGURE 4: COMPARAISON DES PRINCIPES DE FONCTIONNEMENT ENTRE LE CBCT ET LE SCANNER X	9
FIGURE 5 : EXEMPLE D'UNE PLANIFICATION IMPLANTAIRE NUMERIQUE	12
FIGURE 6 : COUPE SCANNER AVEC GUIDE RADIOLOGIQUE EN PLACE [7]	14
FIGURE 7 : PREPARATION POUR GUIDE RADIOLOGIQUE	15
FIGURE 8 : GUIDE RADIOLOGIQUE AVEC REPERES RADIO-OPAQUES EN PLACE	15
FIGURE 9 : UNE PROTHESE TOTALE AMOVIBLE ET SA REPRODUCTION EN RESINE TRANSPARENTE, SERVANT DE GUIDE RADIOLOGIQUE .	16
FIGURE 10 : PHOTO D'UNE EMPREINTE OPTIQUE SUR LE SYSTEME CEREC.....	18
FIGURE 11: CONCEPTION NUMERIQUE D'UNE PROTHESE.....	18
FIGURE 12 : MISE EN PLACE DES PROTHESES APRES IMPRESSION NUMERIQUE	19
FIGURE 13: SCHEMA DU FLUX NUMERIQUE SEMI-DIRECT.....	19
FIGURE 14 : SCHEMA EXPLICATIF DU FLUX NUMERIQUE DIRECT	20
FIGURE 15: SCHEMA DE LA TRIANGULATION ACTIVE	21
FIGURE 16: PHOTOS AVANT/APRES POUDRAGE	21
FIGURE 17: DIFFERENCE ENTRE MODELE COULEUR ET MONOCHROME	22
FIGURE 18 : LES ETAPES DE LA PRISE D'EMPREINTE POUR COURONNE IMPLANTO-PORTEE.....	26
FIGURE 19 : CONCEPTION DES COURONNES IMPLANTO-ORTEES PAR CFAO	27
FIGURE 20 : MATCHING D'UN FICHIER DICOM ET D'UN FICHIER STL.....	28
FIGURE 21: CHANGEMENTS DE COULEUR D'UN GUIDE CHIRURGICAL PENDANT LE PROTOCOLE DE TRAITEMENT APRES IMPRESSION ...	29
FIGURE 22: PHOTO D'UNE IMPRIMANTE FORM 3	30
FIGURE 23 : GUIDE A APPUI DENTAIRE DANS LE CAS D'UN EDENTEMENT UNITAIRE ANTERIEUR (EDENTEMENT ENCASTRE)	32
FIGURE 24 : APPUI DENTAIRE DANS LE CAS D'UN EDENTEMENT TERMINAL.....	32
FIGURE 25: GUIDE A APPUI MUQUEUX AVEC CLE D'OCCLUSION EN PLACE	33
FIGURE 26 : GUIDE A APPUI MUQUEUX EN PLACE AVEC LES VIS DE FIXATION.....	34
FIGURE 27 : GUIDE A APPUI OSSEUX AVEC VIS DE FIXATION EN PLACE	35
FIGURE 28 : IMAGE D'UNE DOUILLE T.....	37
FIGURE 29 : IMAGE DES POIGNEES DE PERÇAGE STRAUMANN.....	40
FIGURE 30 : CODE COULEUR ET PICTOGRAMME DES POIGNEES DE PERÇAGE	40
FIGURE 31 : PIVOT DE FIXATION VERTICALE	41
FIGURE 32 : PIVOTS DE FIXATION LATERALE.....	41
FIGURE 33 : ARC DE NAVIGATION ET TRACKERS OPTIQUES	43
FIGURE 34 : CAMERA DE TELEMETRIE	43

FIGURE 35 : ECRAN DE NAVIPAD 44


FIGURE 36 : ROBOT YOMI DE NEOCIS 49

BIBLIOGRAPHIE

- [1] F. Durret, « Interview du Professeur François Duret : La CFAO dentaire en 2015 », juin 02, 2015.
- [2] N. Bellaïche, « Le scanner dentaire : Principe, technique, dosimétrie et indications », *Dental Espace*, juin 11, 2005.
<https://www.dentalespace.com/praticien/formationcontinue/scanner-dentaire-principe-technique-dosimetrie-indications/> (consulté le mars 23, 2020).
- [3] A. Jankowski et G. Ferretti, « Tomodensitométrie volumique : principe, paramètres Volumetric computed tomography: Principles, parameters », *EM Consulte*, vol. 27, n° 8, p. 964-969, févr. 2010.
- [4] W. LE CHAFFOTEC et C. DENIS, « La chaîne numérique en implantologie: exemple du système Sirona® en cabinet d'omnipratique », Thèse d'exercice, Université de Rennes 1, Rennes, 2016.
- [5] N. Bellaïche, « Indications des techniques d'imagerie en implantologie orale », *Dental Espace*, févr. 06, 2002.
<https://www.dentalespace.com/praticien/formationcontinue/indications-techniques-imagerie-implantologie-orale/> (consulté le mars 23, 2020).
- [6] A. Diss, B. Peltier, et M. Berdougou, « La planification implantaire », *Fil Dent.*, n° 43, p. 44-48, mai 2009.
- [7] P. Margossian, P. Mariani, et G. Laborde, « Guides radiologiques et chirurgicaux en implantologie », *EMC*. Elsevier Masson SAS, Paris, p. 1-6, 2009, Consulté le: mars 23, 2020. [En ligne].
- [8] J. Chabrais et B. Gibaud, « DICOM, le standard pour l'imagerie médicale », *EMC*, vol. 35-120-A-10, p. 1-24, 2010.
- [9] J. Rullière, « Intérêts des logiciels de planification et de la chirurgie guidée », Thèse d'exercice, UNIVERSITE CLAUDE BERNARD LYON I, Lyon, 2013.
- [10] A.-M. Richard, « L'empreinte optique intra-buccale et ses applications dans les différentes disciplines en odontologie », Thèse d'exercice, Université de Rennes 1, Rennes, 2016.

- [11] H. Klouz, « La CFAO dentaire : une vision globale », *3dcelo*, mars 12, 2018.
<https://www.3dcelo.com/2018/03/12/la-cfao-dentaire-une-vision-globale/> (consulté le mars 30, 2020).
- [12] C. Moussally et L. Maladry, « L’empreinte optique », *Inf. Dent.*, vol. 13, n° n°5, p. 24-28, nov. 2016.
- [13] A. Maillard, « Acquisition numérique, CFAO dentaire: origines, évolutions et perspectives », Thèse d’exercice, UNIVERSITE TOULOUSE III – PAUL SABATIER, Toulouse, 2018.
- [14] B. Arcaute et K. Nasr, « CFAO au cabinet dentaire : le matériel disponible en 2017 », *Le fil dentaire*, mars 22, 2017.
- [15] M. R., « Impression 3D dentaire : pourquoi les technologies 3D révolutionnent-elles le secteur? », *3D natives : le média de l’impression 3D*, mars 25, 2019.
<https://www.3dnatives.com/impression-3d-dentaire-25032019/> (consulté le mars 25, 2020).
- [16] M. R., « FDM ou SLA : quelle technologie d’impression 3D choisir? », *3D natives : le média de l’impression 3D*, janv. 15, 2018. <https://www.3dnatives.com/fdm-ou-sla-technologie-15012018/> (consulté le mars 25, 2020).
- [17] M. R., « Fusion laser sur lit de poudre, on vous explique tout ! », *3D natives : le média de l’impression 3D*, sept. 03, 2019. <https://www.3dnatives.com/frittage-laser-poudres-metalliques-on-vous-explique-tout/> (consulté le mars 25, 2020).
- [18] C. Moussally, « Implantologie Assistée par Ordinateur : La CFAO au service de l’implantologie », *Dental Espace*, mai 04, 2017.
<https://www.dentalespace.com/praticien/formationcontinue/implantologie-assistee-ordinateur-cfao-service-implantologie/> (consulté le mars 23, 2020).
- [19] G. Fougerais, « Apport de l’empreinte optique et du cone-beam dans les cas d’extraction implantation immédiate en secteur antérieur », *Lett. Stomatol.*, vol. 59, n° Septembre, p. 18-25, 2013.
- [20] J. Abduo, « Fit of CAD/CAM Implant Frameworks: A Comprehensive Review », *J. Oral Implantol.*, vol. 40, n° 6, p. 758-766, déc. 2014, doi: 10.1563/AAID-JOI-D-12-00117.
- [21] H. Klouz, « La résine Dental SG : biocompatibilité et post-traitements », *3dcelo*, avr. 16, 2018. <https://www.3dcelo.com/2018/04/16/la-resine-dental-sg-biocompatibilite-et-post-traitements/> (consulté le avr. 01, 2020).

- [22] H. Klouz, « Les différents types de guides chirurgicaux », *3dcelo*, mars 05, 2018. <https://www.3dcelo.com/2018/03/05/les-differents-types-de-guides-chirurgicaux/> (consulté le mars 30, 2020).
- [23] T. Albrektsson et A. Eriksson, « Thermally induced bone necrosis in rabbits. Relation to implant failure in humans », *Clin Orthop Relat Res*, p. (195):311-2, mai 1985.
- [24] N. Bellaïche, « Le cone beam : étude comparative de huit appareils cone beam », *Dent. Trib.*, vol. 8, n° 3, p. 12-14, mars 2016.
- [25] N. Bellaïche, « Cone beam pratique en odontostomatologie – Partie I – Principe, technique, qualité d’image, artéfacts, types d’appareil, indications », *DT Study Club*, vol. 2, n° 2, p. 48-52, juin 2014.
- [26] G. Duminil, « L’empreinte optique en implantologie », *Inf. Dent.*, vol. 100, n° 12, févr. 2018, Consulté le: mars 25, 2020. [En ligne]. Disponible sur: <https://www.information-dentaire.fr/formations/l-empreinte-optique-en-implantologie/>.
- [27] D. Delain, « Limites techniques et environnementales de l’empreinte optique et de la prothèse fixe usinée par CFAO en implantologie », UNIVERSITE PARIS DIDEROT - PARIS 7, 2017.
- [28] S. Georgel, « La chirurgie implantaire assistée par ordinateur », Thèse d’exercice, UNIVERSITE DE LORRAINE, Lorraine, 2012.
- [29] P. Dos Santos, « Evaluation of bone heating, drill deformation, and drill roughness after implant osteotomy: guided surgery and classic drilling procedure », *Int. Journal Oral Maxillofac. Implants*, p. 29(1):51-8, févr. 2014, doi: 10.11607/jomi.2919.
- [30] J. Volchok, « Neocis Inc. Announces FDA Clearance for First Robotic System for Dental Implant Procedures », mars 02, 2017.
- [31] A. Yan, « Chinese robot dentist is first to fit implants in patient’s mouth without any human involvement », *South China Morning Post*, sept. 21, 2017. <https://www.scmp.com/news/china/article/2112197/chinese-robot-dentist-first-fit-implants-patients-mouth-without-any-human> (consulté le mars 25, 2020).



SERMENT MEDICAL

En présence des Maîtres de cette Faculté, de mes chers condisciples, devant l'effigie d'HIPPOCRATE.

Je promets et je jure, d'être fidèle aux lois de l'honneur et de la probité dans l'exercice de la Médecine Dentaire.

Je donnerai mes soins à l'indigent et n'exigerai jamais un salaire au-dessus de mon travail, je ne participerai à aucun partage clandestin d'honoraires.

Je ne me laisserai pas influencer par la soif du gain ou la recherche de la gloire.

Admis dans l'intérieur des maisons, mes yeux ne verront pas ce qui s'y passe, ma langue taira les secrets qui me seront confiés et mon état ne servira pas à corrompre les mœurs ni à favoriser le crime.

Je ne permettrai pas que des considérations de religion, de nation, de race, de parti ou de classe sociale viennent s'interposer entre mon devoir et mon patient.

Même sous la menace, je n'admettrai pas de faire usage de mes connaissances médicales contre les lois de l'humanité.

J'informerai mes patients des décisions envisagées, de leurs raisons et de leurs conséquences. Je ne tromperai jamais leur confiance et n'exploiterai pas le pouvoir hérité des connaissances pour forcer les consciences.

Je préserverai l'indépendance nécessaire à l'accomplissement de ma mission. Je n'entreprendrai rien qui dépasse mes compétences. Je les entretiendrai et les perfectionnerai pour assurer au mieux les services qui me seront demandés.

Respectueux et reconnaissant envers mes Maîtres, je rendrai à leurs enfants l'instruction que j'ai reçue de leur père.

Que les hommes m'accordent leur estime si je suis fidèle à mes promesses.

Que je sois déshonoré et méprisé de mes confrères si j'y manque.

RAPTELET Ophélie – Le numérique en implantologie : état des lieux

Th. : Chir. dent. : Marseille : Aix –Marseille Université : 2020

Rubrique de classement : Chirurgie Dentaire

Résumé :

Le numérique s'est intégré à la dentisterie moderne pour en devenir un atout majeur. L'implantologie, dont la place dans l'arsenal thérapeutique n'est plus à prouver, a bénéficié d'évolutions de la radiologie à la pose de l'implant et de sa prothèse. L'implantologie assistée par ordinateur permet un gain de précision, de temps et de communication pour le praticien et chacun de ses intervenants.

Mots clés : implantologie ; numérique ; planification implantaire ; chirurgie guidée ; CFAO

RAPTELET Ophélie – Digital in implantology: inventory

Abstract:

Digital integrated modern dentistry to become a major asset. Implantology, whose place in therapeutic arsenal is proven, benefited evolutions in radiology, surgery and prosthesis. Robotic assisted implantology allows more details, communication and time saving for practitioner and each of his speakers.

Key words: Implantology ; Digital ; implant planning ; guided surgery ; CAD/CAM