L'occlusion de fin de traitement orthodontique : un facteur de stabilité indispensable ?

Alicia Fistarol

▶ **To cite this version:**

Alicia Fistarol. L'occlusion de fin de traitement orthodontique : un facteur de stabilité indispensable ?. Sciences du Vivant [q-bio]. 2020. dumas-03296406

HAL Id: dumas-03296406

https://dumas.ccsd.cnrs.fr/dumas-03296406v1

Submitted on 22 Jul 2021

HAL is a multi-disciplinary open access archive for the deposit and dissemination of scientific research documents, whether they are published or not. The documents may come from teaching and research institutions in France or abroad, or from public or private research centers.

L'archive ouverte pluridisciplinaire **HAL**, est destinée au dépôt et à la diffusion de documents scientifiques de niveau recherche, publiés ou non, émanant des établissements d'enseignement et de recherche français ou étrangers, des laboratoires publics ou privés.

Distributed under a Creative Commons Attribution - NonCommercial - NoDerivatives 4.0 International License

Université de Paris

AVERTISSEMENT

Cette thèse d'exercice est le fruit d'un travail approuvé par le jury de soutenance et réalisé dans le but d'obtenir le diplôme d'État de docteur en chirurgie dentaire. Ce document est mis à disposition de l'ensemble de la communauté universitaire élargie.

Il est soumis à la propriété intellectuelle de l'auteur. Ceci implique une obligation de citation et de référencement lors de l'utilisation de ce document.

D'autre part, toute contrefaçon, plagiat, reproduction illicite encourt toute poursuite pénale.

Code de la Propriété Intellectuelle. Articles L 122.4

Code de la Propriété Intellectuelle. Articles L 335.2 - L 335.10

UNIVERSITÉ DE PARIS

UFR D'ODONTOLOGIE - MONTROUGE

Année 2020 **N° M096**

THÈSE

POUR LE DIPLÔME D'ÉTAT DE DOCTEUR EN CHIRURGIE DENTAIRE

Présentée et soutenue publiquement le : 15 décembre 2020

Par

Alicia FISTAROL

L'occlusion de fin de traitement orthodontique : un facteur de stabilité indispensable ?

Dirigée par Mme le Docteur Agnès Kamoun

JURY

Mme le Professeur Elvire Le Norcy	Président
Mme le Docteur Agnès Kamoun	Assesseur
M. le Docteur Christophe Dunglas	Assesseur
M. le Docteur Armand Birgy	Assesseur
M. le Professeur Pierre Canal	Invité

CC BY NC ND

Tableau des enseignants de l'UFR

DÉPARTEMENTS	DISCIPLINES	PROFESSEURS DES UNIVERSITÉS	MAÎTRES DE CONFÉRENCES
1. DÉVELOPPEMENT, CROISSANCE ET PRÉVENTION	ODONTOLOGIE PÉDIATRIQUE	Mme DURSUN Mme VITAL	Mme BONNET M. COURSON Mme SMAIL-FAUGERON Mme VANDERZWALM
	ORTHOPÉDIE DENTO-FACIALE	Mme LE NORCY	Mme BENAHMED M. DUNGLAS Mme KAMOUN
	PRÉVENTION, ÉPIDEMIOLOGIE, ÉCONOMIE DE LA SANTÉ ET ODONTOLOGIE LÉGALE	M. PIRNAY	Mme GERMA
2. CHIRURGIE ORALE, PARODONTOLOGIE, BIOLOGIE ORALE	PARODONTOLOGIE	Mme COLOMBIER Mme GOSSET	M. BIOSSE DUPLAN M. BRUN (MCU associé) M. GUEZ
	CHIRURGIE ORALE	M. MAMAN Mme RADOÏ	Mme EJEIL M. GAULTIER M. HADIDA M. MOREAU M. NGUYEN Mme TAÏHI
	BIOLOGIE ORALE	Mme CHAUSSAIN M. GOGLY Mme SÉGUIER Mme POLIARD	Mme ANDRIQUE (MCU associée) M. ARRETO Mme BARDET (MCF) M. BOUCHET (MCF) Mme CHARDIN M. FERRE M. LE MAY
3. RÉHABILITATION ORALE	DENTISTERIE RESTAURATRICE ENDODONTIE	Mme BOUKPESSI Mme CHEMLA	Mme BERÈS Mme BESNAULT M. BONTE Mme COLLIGNON M. DECUP Mme GAUCHER
	PROTHÈSES	Mme WULFMAN	M. CHEYLAN M. DAAS M. DOT M. DUPAGNE (MCU associé) M. EID Mme FOUILLOUX-PATEY Mme GORIN M. RENAULT M. RIGNON-BRET M. TRAMBA
	FONCTION-DYSFONCTION, IMAGERIE, BIOMATÉRIAUX	M. SALMON	M. ATTAL Mme BENBELAÏD Mme BENOÎT A LA GUILLAUME (MCF) M. BOUTER M. CHARRIER M. CHERRUAU M. FLEITER Mme FRON CHABOUIS Mme MANGIONE Mme TILOTTA
	PROFESSEURS ÉMÉRITES	M. BÉRENHOLC Mme BRION Mme FOLLIGUET M. LASFARGUES M. LAUTROU	M. LEVY M. PELLAT M. PIERRISNARD M. SAFFAR Mme WOLIKOW

Liste mise à jour le 06 octobre 2020

Remerciements

À Mme le Professeur Elvire Le Norcy

Docteur en Chirurgie dentaire

Spécialiste qualifiée en Orthopédie dento-faciale

Docteur de l'Université Sorbonne Paris Cité

Habilitée à Diriger des Recherches

Professeur des Universités, UFR d'Odontologie - Montrouge

Praticien Hospitalier, Assistance Publique-Hopitaux de Paris

Qui me fait l'honneur de présider le jury de cette thèse d'exercice. Merci de la grande qualité de vos enseignements et de m'avoir transmis la passion pour ce métier. Merci de m'avoir accompagnée le long de ces trois années d'internat et d'avoir si bien encadré notre enseignement clinique. Veuillez trouver ici le témoignage de ma sincère reconnaissance et de mon profond respect.

À Mme le Docteur Agnès Kamoun

Docteur en Chirurgie dentaire

Spécialiste qualifiée en Orthopédie dento-faciale

Docteur de l'Université Paris Descartes

Maître de Conférences des Universités, UFR d'Odontologie - Montrouge

Praticien Hospitalier, Assistance Publique-Hôpitaux de Paris

Qui me fait l'honneur de diriger cette thèse d'exercice. Merci de m'avoir aidée dans cette réalisation, ainsi que pour votre disponibilité tout au long de ce travail et au cours de mon internat. Soyez assurée de ma reconnaissance et de ma plus respectueuse considération.

À M. le Docteur Christophe Dunglas

Docteur en Chirurgie dentaire

Spécialiste qualifié en Orthopédie dento-faciale

Docteur en Sciences odontologiques

Maître de Conférences des Universités, UFR d'Odontologie - Montrouge

Praticien Hospitalier, Assistance Publique-Hôpitaux de Paris

Qui me fait l'honneur de participer à ce jury de thèse. Merci pour la qualité de l'enseignement que vous m'avez apporté pendant mon internat. Veuillez trouver ici le témoignage de ma sincère reconnaissance et de mon profond respect.

À M. le Docteur Armand Birgy

Docteur en Chirurgie dentaire

Spécialiste qualifié en Orthopédie dento-faciale

Ancien Interne des Hôpitaux

Assistant Hospitalo-Universitaire, UFR d'Odontologie - Garancière

Qui me fait l'honneur de participer à ce jury de thèse. Trouvez ici le témoignage de mes plus grands remerciements.

À M. le Professeur Pierre Canal

Docteur en Chirurgie dentaire

Spécialiste qualifié en Orthopédie dento-faciale

Docteur en Sciences odontologiques

Professeur émérite, Faculté d'Odontologie de Montpellier

Qui a accepté de participer à ce jury de thèse. Je suis très honorée de votre présence, vous à qui l'orthodontie doit tant. Veuillez trouver ici le témoignage de ma sincère reconnaissance et de mon profond respect.

Remerciements

A mes parents et mon frère, qui m'ont soutenu corps et âmes dès la première année. Merci d'avoir toujours été là dans les moments de joie comme pour les petits coups de blues. Je n'en serais pas là aujourd'hui sans votre aide.

A Yann, qui m'a été d'une grande aide pendant ce travail, et même dès le début de l'internat. Merci pour tous tes bons conseils, merci de me soutenir au quotidien, merci de me pousser toujours vers le meilleur. Merci de rester à mes cotés.

A mes grands parents et ma famille proche, qui m'ont toujours encouragé et soutenu dans mes choix. Merci pour tout votre amour.

A mon parrain Olivier, et ma marraine Hélène dont l'encouragement a toujours été sans faille. Cette réussite c'est aussi un peu la vôtre.

A mes copines d'amour, Bigou, Iris, Ryme, Anne, Noémie, Consty, Laura, Sara, Chloé avec qui j'ai partagé des moments inoubliables durant ces études à Montrouge, mais aussi en vancances à l'Ile de Ré, à Ste Marine, aux Arcs, à Valence … des copines pour la vie !
Mention spéciale pour Laure, ma super binome à Ivry, que de bons souvenirs. Deux années où nous nous sommes rapprochées, et dès lors jamais séparées. Merci pour tout.

A Diane, cette binome en or à Bretonneau, toujours à l'écoute et de bons conseils, toujours là aussi pour rigoler. Bien plus qu'un binôme, une profonde amie, une confidente, une alliée.

A tous mes co-internes, et ces belles rencontres pendant l'internat. Cela n'aurait pas été pareil sans vous. Orianne, ton sourire a embelli mes jeudis. Ma Rymou, une phrase n'est pas suffisante pour exprimer mon amitié mais sache que je ne peux plus me passer de ton rire et de tes appels interminables.

Table des matières

INTRODUCTION **3**

1 : PRINCIPAUX CONCEPTS D'OCCLUSION EN ORTHODONTIE **4**

1.1 OBJECTIFS OCCLUSAUX HISTORIQUES DE FIN DE TRAITEMENT ORTHODONTIQUE 4

1.1.1 Edward H. Angle (1855 – 1930) *5*

1.1.2 Charles Tweed (1895-1970) *6*

1.1.3 Robert M. Ricketts (1920-2003) *8*

1.1.4 Lawrence F. Andrews *12*

1.1.5 Rudolf Slavicek *16*

1.2 CONCEPTS ACTUELS DE L'OCCLUSION 21

1.2.1 Finitions orthodontiques et critères de stabilité occlusale *21*

1.2.2 Surcorrections *30*

1.2.3 Influence de la qualité des finitions sur la stabilité occlusale *34*

1.2.4 A la recherche d'une occlusion fonctionnelle *38*

2 : STABILITE OCCLUSALE DES TRAITEMENTS PAR EXTRACTIONS DE PREMOLAIRES **44**

2.1 EXTRACTION DE 4 PREMOLAIRES VERSUS NON-EXTRACTION 44

2.1.1 Conséquences occlusales intra-arcades : extraction vs non-extraction *45*

2.1.2 Conséquences occlusales inter-arcades : extraction vs non-extraction *47*

2.1.3 Stabilité sur le long terme : extraction versus non-extraction *50*

2.1.4 Conclusion *51*

2.2 CLASSE II MOLAIRE THERAPEUTIQUE 51

2.2.1 Définition *51*

2.2.2 Conséquences occlusales inter-arcades de la classe II thérapeutique *52*

2.2.3 Conséquences sur les finitions orthodontiques *55*

2.2.4 Stabilité à long terme ? *57*

2.3 CLASSE III MOLAIRE THERAPEUTIQUE 58

2.3.1 Définition *58*

2.3.2 Conséquences occlusales inter-arcades de la classe III thérapeutique *59*

2.3.3 Conséquences sur les finitions orthodontiques *61*

2.3.4 Stabilité à long terme ? *62*

3 : OUTILS ACTUELS : SONT-ILS TOUS AU SERVICE DE LA STABILITE ? **64**

3.1 RESPECT DE LA FORME D'ARCADE : STANDARDISATION OU PERSONNALISATION ? 64

3.1.2 Forme d'arcade standardisée dans les arcs préformés disponibles dans le commerce *64*

3.1.2 Philosophie de traitement par système autoligaturant passif et forme d'arcade « naturelle » ?..... 65

3.1.3 Personnalisation des formes d'arcades facilitée grâce aux outils numériques 67

3.2 INDIVIDUALISATION DES TRAITEMENTS POUR L'OPTIMISATION DES FINITIONS 68

3.2.1 Système d'orthodontie linguale individualisé 68

3.2.2 Positionnement des attaches informatisé : finitions optimisées ? 69

CONCLUSION 73

BIBLIOGRAPHIE 74

TABLE DES FIGURES 81

ANNEXES 84

Introduction

La stabilité est une question centrale en orthodontie. En effet, les résultats d'un traitement orthodontique ne peuvent être jugés satisfaisants que s'ils sont stables. Selon Birte Melsen [1], la stabilité n'existe que post-mortem. Tant que l'être humain vit, des changements biologiques se produisent systématiquement et donc la dentition, les tissus environnants et l'occlusion se modifient tout au long de la vie. Il est essentiel de connaître les causes de récidive car l'éventualité de leur apparition dicte nos plans de traitement.

Pour ce faire, deux catégories de changements post-thérapeutiques sont à différencier : la **rechute** (c'est-à-dire la tendance des dents à revenir vers leur position d'origine immédiatement après le traitement) et le **développement continu de l'individu** (lié à la croissance et la maturation, le vieillissement).
Parmi les **facteurs de rechute**, sont à prendre en considération : le facteur **fonctionnel** (déséquilibre neuro-musculaire à l'origine de forces entrainant des mouvements dentaires post-traitement), le facteur **parodontal** (fibres desmodontales mises en tension et encore non-ré-organisées en fin de traitement, qui tendent à ramener les dents dans leur position initiale), et le facteur **occlusal** (qualité des résultats occlusaux obtenus en fin de traitement). C'est ce dernier facteur qui, historiquement, a d'abord été reconnu comme le plus important, notamment par Kingsley, Jackson et Angle. L'objectif de ce travail était de connaître les critères à respecter pour atteindre une occlusion de fin de traitement « idéale », et ce faisant, de s'interroger sur le rôle réel de ladite occlusion dans la stabilité de nos traitements orthodontiques.

Premièrement, après avoir rappelé les différents **concepts d'occlusion thérapeutique** au travers des philosophies des principaux auteurs historiques en orthodontie, les **critères de finitions orthodontiques à respecter** pour améliorer la stabilité des résultats seront exposés. Les occlusions thérapeutiques à la suite d'**extractions de prémolaires** (extraction de 4 prémolaires, classe II thérapeutique, classe III thérapeutique) et les ajustements occlusaux à mettre en place dans ces situations pour optimiser la stabilité occlusale seront ensuite détaillés. Enfin, nous étudierons comment les **outils désormais à notre disposition** peuvent faciliter le respect des facteurs énoncés pour la stabilité des traitements.

[1] Melsen, *Adult orthodontics*.

1 : Principaux concepts d'occlusion en orthodontie

La définition de l'occlusion idéale n'est pas clairement établie, et elle repose sur différents critères qui varient selon les auteurs. Le respect de ces critères, comme guides, assurerait de meilleur résultat dans le temps. Cependant une occlusion « parfaite », à elle seule, ne pourrait suffire pour être gage de stabilité. Il est indispensable de garder à l'esprit que l'objectif de nos traitements est d'obtenir une occlusion fonctionnelle, propre à chacun, dans un environnement musculaire équilibré.

1.1 Objectifs occlusaux historiques de fin de traitement orthodontique

Les principes énoncés par Angle, Tweed, Ricketts, Andrews et Slavicek et leurs philosophies de traitement ont marqué l'orthodontie et sont encore dans les mœurs. Comme énoncé dans les recommandations de la Haute Autorité de Santé (HAS) en 2003 [2], il faut rappeler que ces références sont avant tout le fruit de l'expérience clinique de chaque auteur, et constituent donc uniquement un avis d'expert (figure 1) dont le fondement n'a pas été scientifiquement validé de manière plus fiable.

Figure 1 : L'avis d'expert, échelon le plus bas de la pyramide des niveaux de preuve

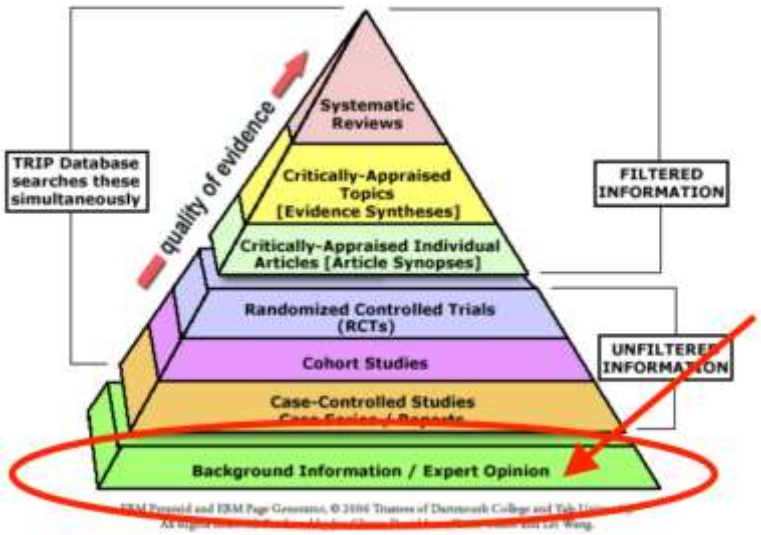

Source : Glover et al., « Evidence-based medicine Pyramid », 2006.

[2] Agence nationale d'accréditation et d'évaluation en santé, « Les critères d'aboutissement du traitement d'orthopédie dento-faciale ».

Les différents concepts d'occlusion ont été décrits ci-après par ordre chronologique.

1.1.1 Edward H. Angle (1855 – 1930) [3]

Edward H. Angle, l'un des pères de l'orthodontie, est convaincu qu'une parfaite occlusion est la clé d'une croissance faciale harmonieuse. Elle permet une croissance adaptative des mâchoires qui ne s'étaient pas correctement développées du fait des défauts occlusaux avant traitement. L'objectif premier d'un traitement orthodontique était d'après lui, d'obtenir une occlusion « sans défaut » tant dans la forme d'arcade, dans l'intercuspidation que dans les axes des dents. Il refuse catégoriquement toute extraction car cela « porterait atteinte à l'harmonie occlusale » (traduit de l'anglais).

1.1.1.1 Occlusion statique

Pour lui, la **clé de l'occlusion** se situe au niveau des **premières molaires.**
Dans la dimension antéro-postérieure, la cuspide mésio-vestibulaire de la 1ère molaire permanente supérieure doit se situer au niveau du sillon mésio-vestibulaire de la 1ère molaire permanente inférieure et cette relation définit la classe I molaire. Au niveau canin, le versant mésial de la canine supérieure se loge entre le versant distal de la canine inférieure et le versant mésial de la 1ère prémolaire inférieure. Le même ordre se poursuit : les pointes cuspidiennes des prémolaires supérieures se situent, respectivement, pour la 1ère prémolaire entre le versant distal de la 1ère prémolaire inférieure et le versant mésial de la 2ème prémolaire inférieure, pour la 2ème prémolaire avec le versant distal de la 2ème prémolaire inférieur et le versant mésial de la 1ère molaire inférieure.

Chaque dent est non seulement en relation harmonieuse avec toutes les autres dents, mais aide à maintenir toutes les autres dents dans une relation harmonieuse. En effet, les reliefs dentaires servent de verrous occlusaux et empêchent les dents de glisser hors de leur position.

Angle définit aussi une **ligne d'occlusion** curviligne passant à l'arcade maxillaire par la fosse centrale des molaires et le cingulum des canines et incisives ; et à l'arcade mandibulaire par les cuspides vestibulaires et les bords incisifs. Pour lui, « une occlusion normale » est caractérisée par une classe I molaire et la présence de toutes les dents sur cette ligne d'occlusion. [4] Angle a ainsi créé une classification en fonction des différentes malocclusions au niveau des relations molaires (figure 2).

---

[3] Angle, *Treatment of malocclusion of the teeth : Angle's system.*
[4] Proffit et al., *Contemporary orthodontics*.

Figure 2 : Classification d'Angle (A) et Ligne d'occlusion (B)

A. 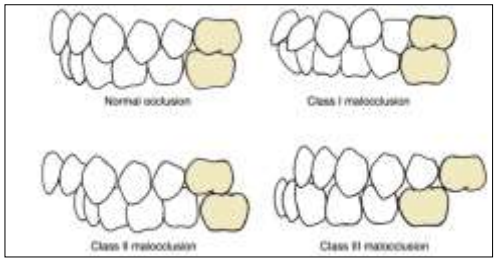

B. 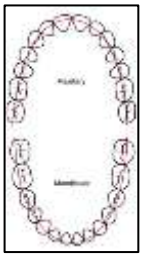

Source : Profitt et al., *Contemporary orthodontics*, 2019.

1.1.1.2 Occlusion Dynamique

Angle et ses collaborateurs se sont focalisés dans leur travaux sur l'occlusion statique sans exposer leur point de vue concernant l'occlusion dynamique.

1.1.2 Charles Tweed (1895-1970) [5]

A la mort d'E. H. Angle, C. Tweed exerça selon ses principes mais fut rapidement déçu des résultats obtenus : la croissance faciale ne suivait pas la mise en place d'une bonne occlusion et la version des incisives mandibulaires exposées au muscle orbiculaire n'était pas stable. Il proposa par la suite des traitements avec quatre extractions de prémolaires dans un but d'obtenir des résultats plus esthétiques et plus pérennes.

Dans son concept, l'occlusion en fin de traitement est transitoire : la dernière phase de traitement appelée « denture recovery » replace la denture dans son complexe squeletto-musculaire (figure 3.A). Une fois tout appareillage orthodontique retiré, les forces exercées sont celles du milieu environnant, principalement des muscles et du parodonte. Ce sont ces facteurs, propres à l'environnement buccal de chacun, qui vont finaliser et stabiliser l'occlusion de manière individualisée (figure 3.B).

Figure 3 : A : Occlusion obtenue en fin de traitement
B : Occlusion obtenue en fin de « Denture recovery »

A.
B.

Source : Boileau, *Orthodontie de l'enfant et du jeune adulte. Tome 1, Principes et moyens thérapeutiques*, 2011.

[5] Tweed, *Clinical orthodontics*.

L'occlusion de fin de traitement orthodontique à rechercher est la suivante :

1.1.2.1 Zone antérieure

Les incisives doivent être alignées. L'hypercorrection, dans le cas de classe II, entraine un surplomb et un recouvrement diminué voire quasiment nul conduisant à des rapports en bout-à-bout (figure 1.A). Ces rapports seront par la suite réajustés par l'environnement masticatoire et fonctionnel.
Les canines maxillaires doivent présenter une légère angulation corono-mésiale et être en occlusion de classe I avec les premières prémolaires mandibulaires.
Radiographiquement, l'axe de l'incisive centrale mandibulaire doit former dans le plan sagittal un angle de 90° (±5◦) avec le plan mandibulaire. La position correcte de l'incisive mandibulaire dans la symphyse est considérée par Tweed comme le critère de stabilité principal des traitements orthodontiques. Il est important de noter que ces patients étaient dans la grande majorité caucasiens.

1.1.2.2 Zone moyenne

Tous les espaces doivent être fermés et des contacts proximaux doivent être présents.
La clé de l'occusion de fin de traitement de Tweed se situe au niveau de la deuxième prémolaire supérieure : sa cuspide vestibulaire doit terminer à l'aplomb du point de contact entre la deuxième prémolaire et la première molaire inférieure.

1.1.2.3 Zone postérieure

Comme déjà décrit par Angle, la cuspide mésio-vestibulaire de la première molaire maxillaire doit entrer en occlusion dans le sillon mésio-vestibulaire de la première molaire mandibulaire, idem pour la cuspide mésio-linguale de la première molaire maxillaire avec la fosse centrale de la première molaire mandibulaire.
De plus, les cuspides distales des premières molaires et des deuxièmes molaires doivent être en inocclusion (figure 1.A). Cela permet de concentrer les forces masticatoires au niveau de la zone moyenne des arcades et ainsi pouvoir retrouver une occlusion postérieure naturelle sans contact prématuré traumatisant lors de la phase de « denture recovery ».

1.1.2.4 Occlusion dynamique

Pour Tweed, en latéralité, le guidage canin est à rechercher. Si les canines venaient à s'user avec le temps, une fonction de groupe est admise.

1.1.2.5 Forme d'arcade selon Tweed-Merrifield

La construction de la charte individualisée de Tweed-Merrifield [6] est mise en place en respectant les diamètres transversaux, de sorte qu'aucune expansion ne soit engendrée (figure 4). La zone antérieure mandibulaire est réalisée par un arc de cercle ayant pour diamètre la distance entre les 2èmes prémolaires, ce qui donne une forme relativement aplatie. Dans les secteurs latéraux, la forme d'arcade initiale est conservée par le tracé de la tangente passant par les pointes canines et la cuspide médiane de la 1ère molaire mandibulaire afin de conserver les diamètres transversaux. Ainsi, la forme d'arcade de Tweed-Merrifield ne suit pas une forme géométrique prédéfinie mais une reproduction de la position initiale des dents et en induisant une symétrie d'arcade.

Figure 4 : Construction de la charte de Tweed-Merrifeld

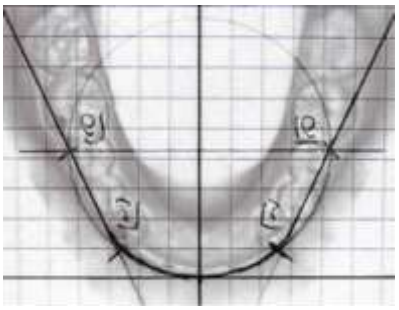

Source : Dr Ortial, 2018.

1.1.3 Robert M. Ricketts (1920-2003) [7]

R. M. Ricketts et ses disciples ont élaboré à la fin des années 1950 la technique dite « bioprogressive ». Cette philosophie considère, pour le diagnostic orthodontique, l'individu « dans son intégralité » et tente de respecter 7 « harmonies » : faciale, fonctionnelle, occlusale, squelettique, psychologique, nutritionnelle et temporelle. Leur objectif était ambitieux : remplir plus facilement les conditions d'une occlusion orthodontique idéale, individualiser les résultats esthétiques et renforcer la stabilité des résultats.

[6] Amm et Bou-Serhal, « La forme d'arcade selon la philosophie de Tweed-Merrifield : individualisation et essai de standardisation ».
[7] Ricketts, « A detailed consideration of the line of occlusion ».

1.1.3.1 Rapports intra-arcades

- Dans le plan frontal

Les incisives **maxillaires** présentent une courbure corono-mésiale (dite « artistique ») correspondant à une convergence de leurs axes vers le bas : celle-ci est plus marquée pour les incisives latérales (8 à 10°) que pour les incisives centrales (3 à 5°) et dépend de la typologie faciale.

Les incisives centrales **mandibulaires** ne présentent pas d'angulation dans le plan frontal alors que les incisives latérales peuvent présenter une légère angulation corono-distale.

Les angulations des canines maxillaires et mandibulaires sont corono-distales (3 à 7° pour la canine mandibulaire et 6 à 10° pour la canine maxillaire) (figure 5).

Figure 5 : L'angulation des dents antérieures selon Ricketts

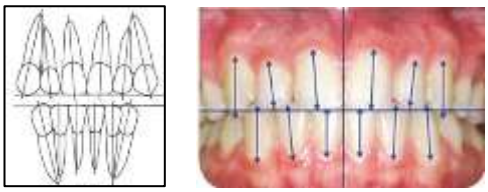

Source : Lejoyeux et Flageul, *Propositions orthodontiques : classe II : situations critiques*, 2010.

- Dans le plan sagittal

L'inclinaison des couronnes **antérieures** est fonction de la typologie faciale : l'intensité du torque corono-vestibulaire augmente chez les brachyfaciaux par rapport aux dolichofaciaux.

L'incisive inférieure est plus vestibulo-versée que dans l'occlusion de Tweed mais d'un point de vue radiographique, elle doit avoir son bord libre situé à 1mm +/- 3mm en avant de l'axe A-Pogonion. L'axe de l'incisive maxillaire quant à elle doit être parallèle à l'axe facial (ligne passant par le point situé dans l'angle postéro-supérieur de la fente ptérygo-maxillaire et le point gnathion céphalométrique).

Au maxillaire, l'angulation des dents des **secteurs latéraux** est corono-mésiale au maxillaire excepté pour les premières prémolaires qui sont perpendiculaires au plan d'occlusion ou légèrement distales. A la mandibule, leurs axes sont également perpendiculaires au plan d'occlusion sauf pour la deuxième et troisième molaire où la courbe de Spee commence à se dessiner (figure 6).

Figure 6 : L'angulation des dents des secteurs latéraux selon Ricketts

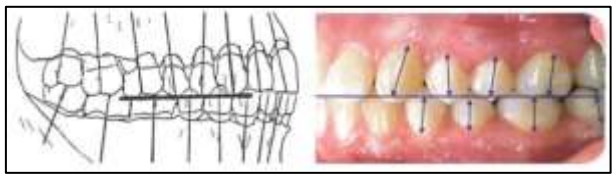

Source : Lejoyeux et Flageul, *Propositions orthodontiques : classe II : situations critiques,* 2010.

- Dans le plan horizontal

Les premières molaires maxillaires présentent une rotation disto-palatine (d'environ 10-15°) telle que la prolongation d'une droite qui passerait par les cuspides mésio-palatines et disto-vestibulaires couperait la face distale de la canine contro-latérale, afin de renforcer le calage du pont d'émail de la molaire maxillaire en classe I (figure 7).

Figure 7 : Rotations disto-linguale des molaires

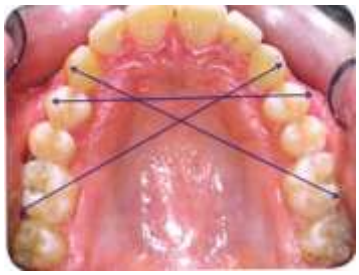

Source : Lejoyeux et Flageul, *Propositions orthodontiques : classe II : situations critiques*, 2010.

Chartes pentamorphiques de Ricketts :

Ricketts a étudié les formes d'arcades à long terme chez 25 patients et a standardisé cinq formes d'arcades mandibulaires, dénommées les formes « pentamorphiques » de Ricketts, en fonction de la typologie faciale :

- Pour le mésofacial ou normodivergent : forme d'arcade « normale » ;
- Pour le dolichofacial ou hyperdivergent : forme d'arcade ovoïde (*ovoid*) ou ovoïde étroite (*narrow ovoid*) ;
- Pour le brachyfacial ou hypodivergent : forme d'arcade ogivale (*tapered*) ou ogivale étroite (narrow tapered).

Il suffit de placer le modèle mandibulaire sur l'une de ces formes d'arcades pour établir celle du patient (figure 8).

Figure 8 : Choix de la forme d'arcade selon les chartes pentamorphiques de Ricketts

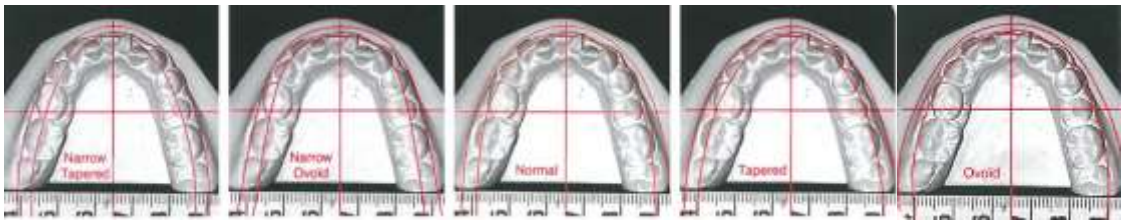

Source : Lejoyeux et Flageul, *Propositions orthodontiques : classe II : situations critiques*, 2010.

1.1.3.2 Rapports inter-arcades

Le rapport molaire de classe I d'Angle a été discuté par Ricketts. La première molaire maxillaire doit être plus distale afin d'obtenir un contact entre le versant distal de la cuspide vestibulaire de la deuxième prémolaire maxillaire et le versant mésial de la cuspide mésiovestibulaire de la première molaire inférieure (figure 9). Il précise aussi le faible contact voire l'absence de contact entre la cuspide mésio-palatine de la première molaire maxillaire et la fosse mésiale de la première molaire mandibulaire afin d'augmenter le degré de liberté de la cuspide palatine de la deuxième prémolaire maxillaire. Pour lui, les conditions d'une « superbe occlusion » autour de la deuxième prémolaire maxillaire sont ainsi remplies.

Figure 9 : La « superbe occlusion » de Ricketts

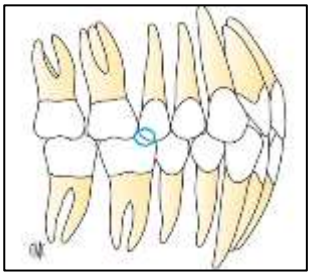

Source : Philip-Alliez et al., « Technique bioprogressive », 2009.

En statique, l'occlusion en intercuspidation maximale doit être la même que celle en relation centrée. Selon Ricketts et son étude sur un échantillon de 200 cas traités ou non, chaque hémi arcade présente 24 points de contact en l'absence de troisième molaire (21 si des premières prémolaires sont extraites) (figure 10).

Figure 10 : Occlusogramme idéal proposé par Ricketts

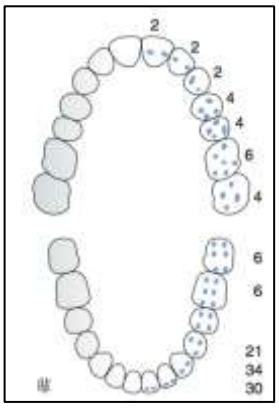

Source : Philip-Alliez et al., « Technique bioprogressive », 2009.

1.1.3.3 Occlusion dynamique

Dans le but d'assurer la fonctionnalité du guidage antérieur, les incisives maxillaires doivent recouvrir le premier tiers des incisives mandibulaires. En latéralité, le seul contact travaillant doit se situer au niveau des canines et il ne doit pas exister de contact non travaillant.
L'objectif en fin de traitement orthodontique est d'assurer une liberté totale des mouvements mandibulaires afin de préserver les articulations temporo-mandibulaires de toute surcharge.

1.1.4 Lawrence F. Andrews [8]

L. F. Andrew a étudié 120 modèles sur une période de 4 ans (1960- 1964) de patients non traités ayant une occlusion idéale et en a tiré 6 caractéristiques importantes, appelées les « six clés d'une occlusion normale ». Lors de l'examen du Board Européen d'orthodontie, les candidats sont invités à les rechercher pour critiquer leurs résultats.

1.1.4.1 Relations molaires

La **première clé** pour une occlusion optimale est la relation molaire :

- La cuspide mésio-vestibulaire de la première molaire supérieure est reçue dans le sillon vestibulaire de la première molaire inférieure, entre les cuspides mésiale et médiane. Les travaux d'Angle ont donc été validés.
- La face distale de la cuspide disto-vestibulaire de la première molaire permanente supérieure entre en contact avec la face mésiale de la cuspide mésio-vestibulaire de la seconde molaire inférieure. Par conséquent, il faut remettre en question le caractère suffisant de la relation molaire normale décrite par Angle. Plus la surface distale de la cuspide disto-vestibulaire de la première molaire permanente supérieure se rapproche de la surface mésiale de la cuspide mésio-vestibulaire de la deuxième molaire inférieure, plus l'on se rapproche d'un calage optimal et d'une stabilité sur le long terme (figure 11).

[8] Andrews, « The six keys to normal occlusion ».

Figure 11 : 1 : Relation molaire incorrecte. 2 : Relation molaire améliorée. 3 : Relation molaire encore plus améliorée. 4 : Relation molaire correcte.

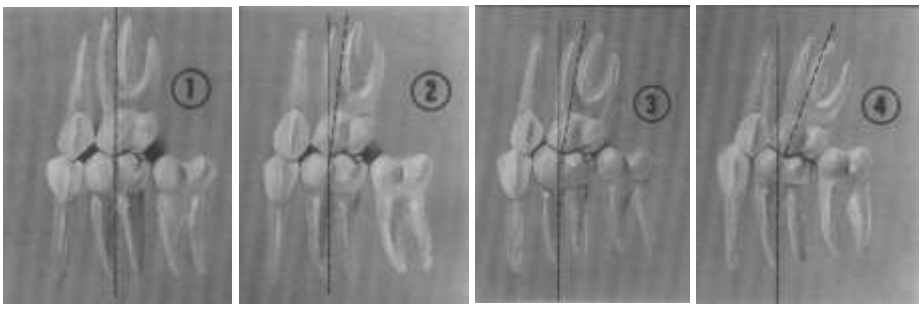

Source : Andrews, « The six keys to normal occlusion », 1972.

1.1.4.2 Angulation coronaire mésio-distale

La **deuxième clé** correspond à l'angulation mésio-distale. Le terme d'angulation coronaire fait référence, non pas à l'angulation des axes dentaires incluant les racines mais à l'angulation de l'axe des couronnes. En d'autres termes, les couronnes présentent toutes une version coronaire mésiale, appelé « angulation positive » par rapport à la perpendiculaire au plan d'occlusion (figure 12).

Figure 12 : Angulation « positive » des couronnes dentaires

Source : Andrews, « The six keys to normal occlusion », 1972.

1.1.4.3 Inclinaison coronaire vestibulo-linguale

La **troisième clé** de l'occlusion optimale est l'inclinaison vestibulo-linguale de la couronne. Celle-ci est obtenue en comparant l'axe de la couronne avec la perpendiculaire au plan d'occlusion.
Au niveau antérieur, les incisives supérieures ont une inclinaison positive (corono-vestibulaire), les incisives mandibulaires ont une inclinaison légèrement négative (corono-linguale). L'inclinaison des incisives supérieures et inférieures conditionne le recouvrement et l'occlusion postérieure (figure 13).

Figure 13 : Corrélation entre torque antérieure et occlusion postérieure

A- Mauvais torque des dents antérieures entrainant une mésialisation des points de contacts maxillaires : occlusion non fonctionnelle

B- Torque correct des couronnes antérieures entrainant une distalisation des points de contacts des secteurs latéraux : occlusion optimale

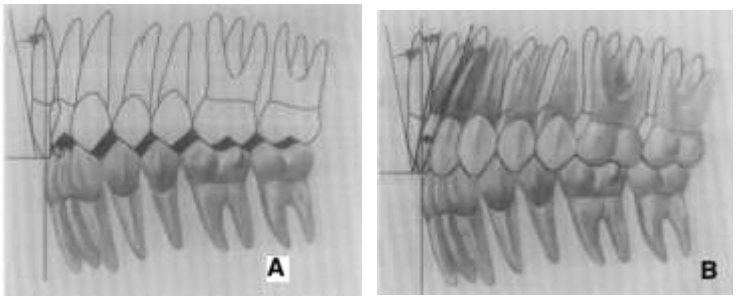

Source : Andrews, « The six keys to normal occlusion », 1972.

Au niveau postérieur, l'inclinaison des secteurs latéraux est négative. A l'arcade maxillaire, elle est identique pour les canines et prémolaires, et augmentée pour les molaires. Cela s'explique par le fait que la mesure de l'inclinaison des molaires est faite au niveau du sillon de la face vestibulaire et non sur l'arête cuspidienne comme celle des canines et prémolaires. A l'arcade mandibulaire, l'inclinaison des couronnes mandibulaires est progressive : de plus en plus négative des incisives jusqu'aux deuxièmes molaires (figure 14).

Figure 14 : Inclinaison linguale des couronnes des dents postérieures

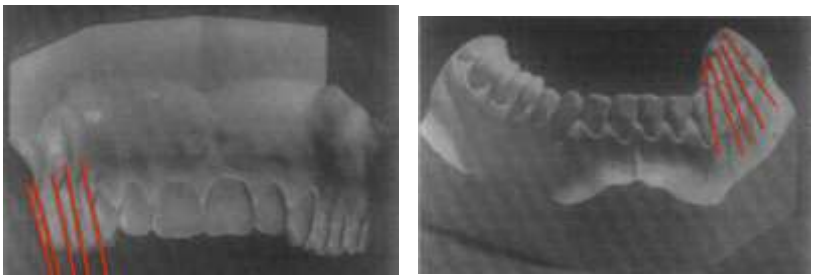

Source : Andrews, « The six keys to normal occlusion », 1972.

1.1.4.4 Absence de rotations

La **quatrième clé** pour obtenir une occlusion optimale est l'absence de rotation dentaire car elle augmenterait l'espace mésio-distal nécessaire pour une dent cuspidée.

Figure 15 : Absence de rotation dentaire

Source : Cozzani et Weilland, « Le board européen d'orthodontie », 2016.

1.1.4.5 Points de contact inter-proximaux

La **cinquième clé** représente la continuité des points de contacts inter-proximaux. En l'absence de dysharmonie dento-dentaire (DDD), les points de contacts entre chaque dent doivent être francs. Les DDD par défaut doivent être corrigées par coronoplasties additives et non par fermeture d'espaces aux dépens d'une bonne occlusion.

1.1.4.6 Courbe de Spee nivellée

La **sixième et dernière clé** représente le nivellement de la courbe de Spee.
Dans son étude, cette dernière variait de plate à légèrement concave vers le haut. Andrews se fixe, pourtant, comme objectif de traitement un nivellement complet de la courbe de Spee. Il considère ceci comme une forme de surcorrection. En effet, cette courbe a tendance en post-traitement à de nouveau s'approfondir avec le temps (surtout chez les patients avec une croissance mandibulaire vers le bas et vers l'avant). De plus, l'intercuspidation et les axes dentaires sont meilleurs lorsque la courbe de Spee est plate (figure 16).

Figure 16 : A. courbe de spee accentuée, B. Courbe de spee plate : meilleure intercuspidation

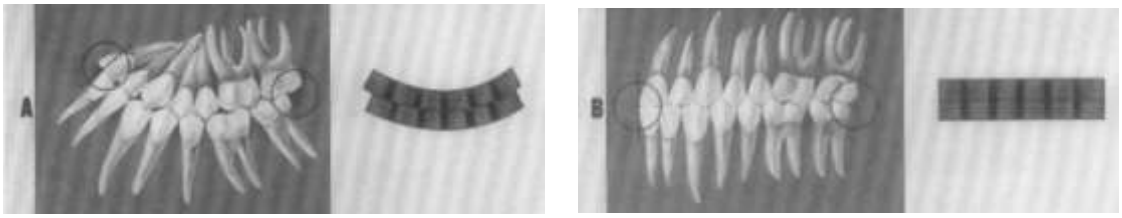

Source : Andrews, « The six keys to normal occlusion », 1972.

1.1.5 Rudolf Slavicek [9]

R. Slavicek a étudié la position des dents et leurs relations lors des mouvements masticatoires. En effet, pour lui, la connaissance de la cinématique mandibulaire permise grâce aux articulations temporo-mandibulaires est primordiale pour comprendre les relations inter-arcades.

1.1.5.1 Secteurs antérieurs

- Rapports intra-arcades mandibulaires

En vue occlusale, le bord libre des incisives, la pointe canine et la cuspide vestibulaire des premières prémolaires mandibulaires doivent se trouver sur un cercle dont le centre passe par une droite joignant les contacts mésiaux des premières molaires mandibulaires (figure 17). Cette courbure est positionnée vestibulairement par rapport aux apex (point vert sur la figure 17).

Figure 17 : Vue occlusale de la position des dents antérieures mandibulaires

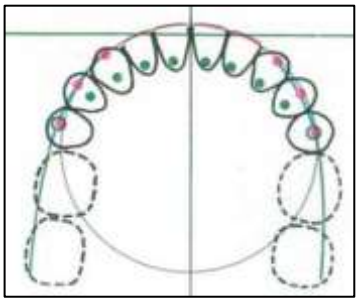

Source : Slavicek, « Les principes de l'occlusion », 1983.

- Rapports inter-arcades

Lors de l'occlusion statique, il doit exister des contacts punctiformes (et non des surfaces de contacts) entre les bords libres des incisives mandibulaires et les faces palatines des incisives maxillaires. La pointe canine inférieure entre en contact avec la crête marginale de la canine supérieure. Si cette dernière présente une crête marginale très développée, un meulage correctif peut être envisagé pour obtenir une concavité linguale acceptable.

- Inclinaison des dents antérieures dictée par l'occlusion dynamique

Dans le plan sagittal, l'axe longitudinal des dents antérieures maxillaires doit former un angle d'environ 26° avec le plan A-Pogonion et le bord libre des incisives maxillaires doit arriver 4-5mm en avant de ce plan (figure 18).

[9] Slavicek, « Les principes de l'occlusion ».

Figure 18 : Inclinaison vestibulo-linguale des incisives maxillaires



Source : Slavicek, « Les principes de l'occlusion », 1983.

Les incisives maxillaires ont une surface de guidage concave tandis que les canines ont une surface plane, ou à peine concave. R. Slavicek a remarqué que la morphologie des surfaces linguales de guidage est l'inverse de la trajectoire condylienne en propulsion : peu incliné puis plus abrupte (figure 19). Cette corrélation permet une liberté totale à la fonction et permet la désocclusion des dents postérieures lors des mouvements de propulsion.

Figure 19 : Corrélation significative entre la pente condylienne et la morphologie des dents antérieures



Source : Slavicek, « Les principes de l'occlusion », 1983.

R. Slavicek a aussi décrit la notion **d'angle d'ouverture intracoronaire,** en lien direct avec ce qui vient d'être décrit. Pour lui, l'inclinaison coronaire positive (corono-vestibulaire) du groupe incisivo-canin permet d'obtenir des contacts punctiformes et un espace libre entre la face vestibulaire des dents mandibulaires et la face linguale des dents maxillaires, appelé « angle d'ouverture intracoronaire » (figure 20 et 21). Cet angle permettra d'obtenir une cinématique mandibulaire correcte, libérée de toutes interférences. L'inclinaison des surfaces de guidage a donc un rôle primordial : si la pente condylienne est trop abrupte (à cause d'axes dentaires trop verticaux), les conséquences au long terme sont multiples : usure dentaire, récessions parodontales, et mécanisme d'évitement mandibulaire (rétropulsion pour éviter les prématurités incisives et canines) qui pourra être traumatogène sur le

plan musculaire (contractures, symptômes douloureux) et articulaire (pathologie meniscale, ostéolyse condylienne).

Figure 20 : Relation antérieure optimale avec une ouverture suffisante de l'angle intra-coronaire

Source : Slavicek, « Les principes de l'occlusion », 1983.

Figure 21 : Angle intra coronaire au niveau des canines garantissant une fonction libre mandibulaire

Source : Philip-Alliez et al., « Technique Bioprogressive », 2009.

1.1.5.2 Secteurs latéraux

A la mandibule, l'angulation de la première prémolaire est positive et cette dent peut être considérée d'un point de vue fonctionnel comme une « seconde canine ». L'axe de la seconde prémolaire mandibulaire est perpendiculaire au plan d'occlusion et se situe dans une région de transition entre les zones de pression (provenant des dents postérieures) et de contrainte (provenant des dents situées antérieurement).

Slavicek accorde une grande importance à l'orientation axiale et à la rotation des prémolaires maxillaires. Les droites joignant les cuspides vestibulaires et linguales des premières et deuxièmes prémolaires passent par la cuspide disto-vestibulaire de la première molaire contro-latérale (figure 22). Selon lui, seule une arcade avec toutes ses prémolaires est harmonieuse et comporte une architecture convenable. L'indication d'extractions doit donc être soigneusement pesée.

Figure 22 : Rotation axiale des prémolaires maxillaires

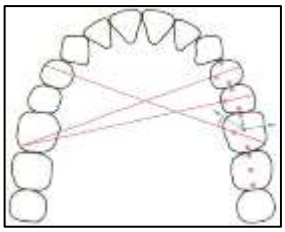

Source : Slavicek, « Les principes de l'occlusion », 1983.

1.1.5.3 Secteurs postérieurs

L'obtention d'une classe I molaire est primordiale pour la fonction occlusale ainsi qu'une occlusion 1 dent sur 2 dents (c'est-à-dire que chaque dent est en rapport avec deux antagonistes).
Parmi les avantages d'obtenir une occlusion en classe I molaire, Slavicek cite la possibilité de mouvement en latéralité et en propulsion atraumatique (figure 23) ainsi qu'un contrôle du guidage en rétrusion par le pont d'émail de la première molaire maxillaire. En effet, le pont d'émail de la molaire supérieure joue le rôle de barrière contre le mouvement de rétrusion (uniquement si elle présente une rotation mésio-vestibulaire correcte, comme l'a décrit Ricketts) et la cuspide médio-vestibulaire de la première molaire mandibulaire constitue un support de force des mouvements masticatoires.

Figure 23 : Ensemble des surfaces de guidage fonctionnelles

Les flèches vertes représentent les trajectoires en diduction du coté travaillant, en bleu du coté non travaillant, en noire en propulsion. Les points roses représentent les contacts en occlusion de relation centrée

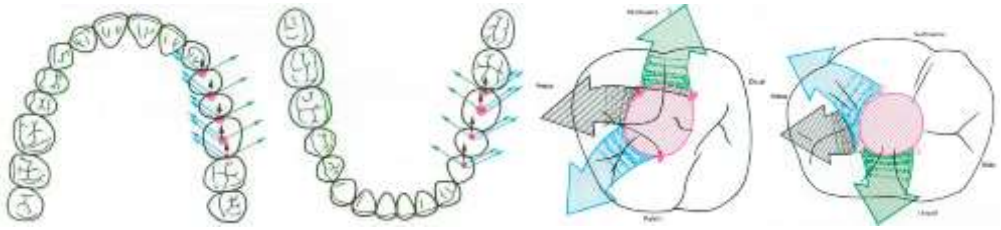

Source : Slavicek, « Les principes de l'occlusion », 1983.

1.1.5.4 Courbe de compensation

Dans la dimension **sagittale,** la courbe de Spee mandibulaire est négative en antérieure, c'est-à-dire convexe vers le haut, et les racines des dents convergent vers le bas et l'arrière. La courbure s'aplatit à proximité des prémolaires pour s'arquer à nouveau dans la région des molaires, positive cette fois-ci (figure 24).

Figure 24 : Courbe de compensation sagittale mandibulaire

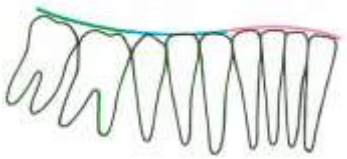

Source : Slavicek, « Les principes de l'occlusion », 1983.

Dans la dimension **frontale,** elle forme une courbe à concavité supérieure au niveau des molaires dans le but d'obtenir une transmission des forces axialement vers la voûte palatine (figure 25). De plus, les mouvements de latéralité non travaillante se feront sans interférences si la courbe transversale est correcte.

Figure 25 : Inclinaison postérieure des molaires transmettant les forces masticatoires vers la voûte palatine

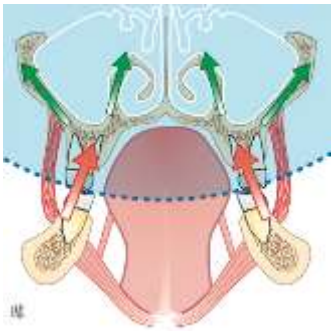

Source : Orthlieb, « Fonctions occlusales : aspects physiologiques de l'occlusion dentaire humaine », 2013.

1.1.5.5 Occlusion dynamique

Le mouvement de propulsion doit être guidé dans la région antérieure et ce, dès les premières prémolaires mandibulaires vers les canines maxillaires. Quant au mouvement de latéralité, il existe des contacts uniquement du côté travaillant (figure 26). Slavicek ne fait pas de différence en termes d'efficacité entre la fonction canine et la fonction de groupe, contrairement à Ricketts. Ce sont pour lui deux situations fonctionnellement acceptables. Le mouvement de rétropulsion est contrôlé par le contact entre la canine inférieure et la première prémolaire maxillaire et le pont d'émail de la première molaire maxillaire, comme vu précédemment.

Figure 26 : Cinématique mandibulaire

De gauche à droite : guidage incisif en propulsion ; fonction de groupe en latéralité droite et gauche

Source : Philip-Alliez et al., « Technique Bioprogressive », 2009.

Un tableau recapitulatif des critères occlusaux recherchés par ces principaux auteurs est disponible en Annexe 1.

1.2 Concepts actuels de l'occlusion

En s'appuyant sur les bases posées par les auteurs énoncés ci-avant, nous allons tenter d'exposer une vision « moderne » des critères de finition orthodontiques à respecter pour améliorer la stabilité des résulats, tout en mettant en place une fonction optimale. Cette conception de l'occlusion sera un concentré des écrits faisant référence à l'heure d'écrire ces lignes. C'est celle qui est adoptée actuellement par la plupart des sociétés scientifiques orthodontiques et bureaux (« boards ») des fédérations d'orthodontie d'Europe et d'Amérique du Nord.

1.2.1 Finitions orthodontiques et critères de stabilité occlusale

La phase de finition constitue l'étape de traitement orthodontique actif permettant de perfectionner les relations occlusales. Selon Zachrisson, accorder plus de temps à l'étape des finitions et individualiser les objectifs pour chaque patient est la clé pour un traitement stable. Moins il y a d'erreurs commises au cours de l'évolution du traitement orthodontique depuis le collage jusqu'aux mécaniques inter-arcades, moins il y a de travail à accomplir lors de la phase des finitions. [10]

1.2.1.1 Rapports intra-arcades

Les critères de finition intra-arcades doivent respecter les 3 ordres de déformations que l'on retrouve sur les arcs idéaux et boîtiers pré-informés.

[10] McLaughlin et Bennett, « Finitions avec l'appareil orthodontique préajusté ».

1er ordre

Au maxillaire, l'arcade présente un *inset* latéral, une bosse canine et un *offset* molaire. La rotation disto-linguale donnée par les attaches pré-informées à la molaire maxillaire (10 à 15◦) permet un meilleur engrènement avec son antagoniste et donc d'asseoir plus fermement la classe I. [11] [12] A la mandibule, l'arcade présente une bosse canine, un offset prémolaire et un offset molaire. [13] Ces déformations correspondent aux différences de diamètre vestibulo-lingual des dents de chaque arcade et sont incorporées dans les attaches de nos jours.

L'objectif de fin de traitement est d'obtenir un alignement dentaire [14] des bords libres des dents antérieures, des cuspides vestibulaires au maxillaire et des sillons centraux mesio-distaux à la mandibule (figure 27).

Figure 27 : Alignement dentaire

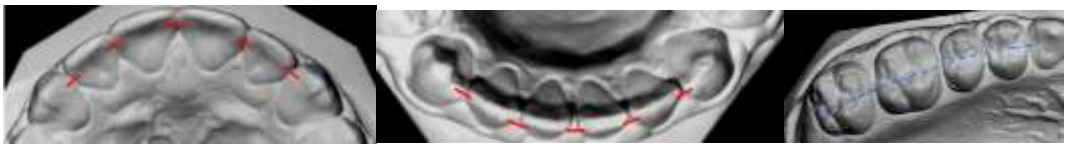

Source : The American board of orthodontics, « Grading system for dental casts and panoramic radiographs », 2012.

Forme d'arcade

La forme d'arcade choisie au cours du traitement doit être en harmonie avec la fonction, la physiologie du patient et les dimensions de l'os alvéolaire environnant. De nombreux auteurs ont étudié la stabilité des dimensions des formes d'arcades à la suite d'un traitement orthodontique et ont conclu que :

- La **forme d'arcade** tend toujours à revenir vers sa position initiale (figure 28). Plus les modifications sont importantes pendant le traitement, plus grande sera la tendance à la récidive. Ainsi, la forme d'arcade de pré-traitement doit être un guide pour la réalisation de nos arcs orthodontiques afin de garantir une certaine stabilité. [15]

  De façon générale, si les formes d'arcades maxillaire et mandibulaire sont incompatibles au début du traitement, la forme d'arcade mandibulaire doit être utilisée comme référence.

[11] McLaughlin et Bennett.
[12] Lejoyeux et Flageul, *Propositions orthodontiques : classe II : situations critiques*.
[13] Rambour et al., « Critères de finition ».
[14] The American board of orthodontics, « Grading system for dental casts and panoramic radiographs ».
[15] de La Cruz et al., « Long-term changes in arch form after orthodontic treatment and retention ».

Figure 28 : Modification de la forme d'arcade vers un retour à sa position initiale.

1. Avant traitement ; 2. Immédiatement après traitement : 3. 20 ans après traitement

1.
2.
3.

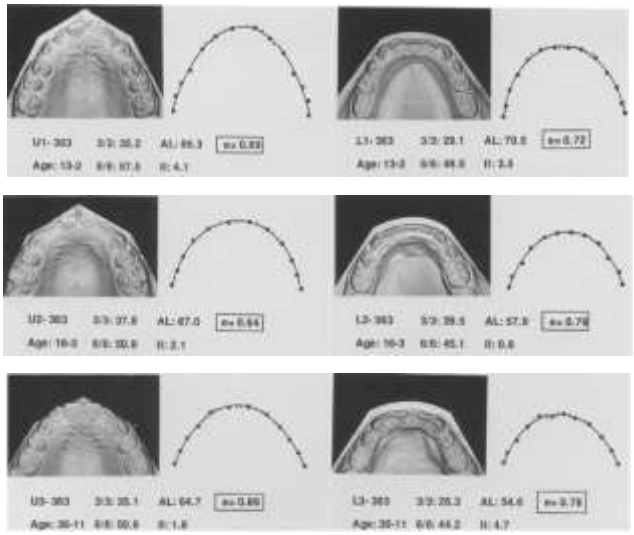

Source : de La Cruz et al., « Long-term changes in arch form after orthodontic treatment and retention », 1995.

- La **distance intercanine mandibulaire** diminue au cours du temps [16], mais la sévérité de sa diminution est imprévisible et variable selon chacun [17]. Pour certains auteurs, l'expansion de la largeur intercanine inférieure présente le risque de rechute le plus prévisible de tous. [18] Il est donc impératif de maintenir la distance intercanine mandibulaire au cours du traitement.
- Quant à la **distance intermolaire** et **interprémolaire**, les études rétrospectives et non contrôlées présentent un faible niveau de preuve de par leur schéma et ne permettent pas de conclure de manière factuelle, mais elles auraient tendance à présenter des résultats plus stables, même après une légère expansion transversale. [19]

Zachrisson [20], avant d'entreprendre un traitement, se demande la raison pour laquelle les dents du patient se sont retrouvées à cet endroit précis. Il réfléchit ensuite à la possibilité de modifier les formes d'arcades et les facteurs influençants pour avoir un résultat stable.

S'il ne trouve pas de raison fonctionnelle évidente (ventilation orale, dysfonction linguale, parafonction…) à la présence d'une forme d'arcade atypique, il ne prend pas le risque de changer

[16] Burke et al., « A meta-analysis of mandibular intercanine width in treatment and postretention ».
[17] Bondemark et al., « Long-term stability of orthodontic treatment and patient satisfaction : a systematic review ».
[18] Blake et Bibby, « Retention and stability : a review of the literature ».
[19] Proffit et al., *Contemporary orthodontics*.
[20] Zachrisson et Amat, « The search for excellence in adult orthodontics : an interview with Bjørn U. Zachrisson ».

l'équilibre des forces environnantes s'appliquant sur la denture, et il maintient les formes d'arcades initiales. Dans le cas contraire, par exemple lorsqu'il accompagne le patient d'une ventilation orale à nasale au cours du traitement, il peut se permettre d'élargir transversalement les formes d'arcade maxillaire et mandibulaire.

C'est peut-être la réflexion que tout orthodontiste devrait avoir avant d'entamer un traitement orthodontique.

2ème ordre

Toutes les crêtes marginales doivent se trouver au même niveau (figure 29). D'après l'American Board of Orthodontics, ce nivellement est important pour obtenir un niveau osseux plat entre deux dents adjacentes et amener les jonctions amélo-cémentaire au même niveau. Cela permet aussi d'obtenir des contacts occlusaux de qualité étant donné que les crêtes marginales représentent des zones de contacts pour les dents antagonistes. Les erreurs le plus souvent retrouvées se trouvent au niveau du point de contact entre les premières et deuxièmes molaires maxillaires et mandibulaires.
De plus, toutes les racines doivent être parallèles afin de garantir un volume osseux satisfaisant autour de celles-ci.

Figure 29 : Nivellement des crêtes marginales

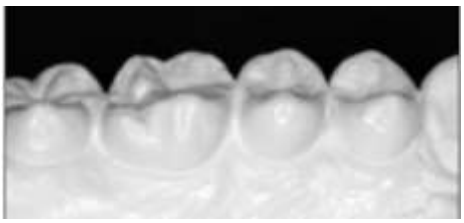

Source : The American board of orthodontics, « Grading system for dental casts and panoramic radiographs », 2012.

Au maxillaire, le bord libre de l'incisive latérale se situe 0,5 mm en dessous du bord libre de l'incisive centrale. En effet, la courbe du sourire créée par les bords libres des incisives maxillaires doit être de préférence parallèle à la courbe interne de la lèvre inférieure pour un résultat esthétique (figure 30). Mais selon Canal et Rambour [21], la dénivellation entre incisives centrales et latérales dépend surtout de leur forme et du guidage canin.

[21] Rambour et al., « Critères de finition ».

Figure 30 : Position verticale des incisives permettant une courbe du sourrie harmonieuse

Source : Amat, et Zachrisson, « The search for excellence in adult orthodontics : an interview with Bjørn U. Zachrisson », 2014.

A la mandibule, la pointe canine fait saillie de 0,5 mm par rapport aux bords libres des incisives, cette pointe canine se situant environ à la même hauteur que la cuspide disto-vestibulaire de la seconde molaire.

3ème ordre

Le torque vestibulo-lingual des dents postérieures doit être adapté à la courbe de Wilson (avec au maximum 1 mm d'écart vertical entre les cuspides vestibulaires et linguales [22]). Cela permet une bonne occlusion en intercuspidie maximale (OIM) et évite les interférences du côté non travaillant en latéralité et les prématurités qui empêcheraient un bon centrage du condyle dans la fosse glénoïde (figure 31). Les deux problèmes d'inclinaison les plus fréquemment retrouvés sont les cuspides palatines des molaires maxillaires trop basses et une linguoversion trop importante des molaires mandibulaires. [23] Pour éviter cela, il faut vérifier les contacts occlusaux en vue palatine sur modèle en plâtre, notamment l'engrènement des cuspides palatines des molaires maxillaires dans les fosses antagonistes et modifier le torque si nécessaire. Par exemple, si une cuspide palatine d'une molaire maxillaire se trouve sous le plan d'occlusion, il faudra ajouter du torque radiculo-vestibulaire dans les arcs de finitions pour diminuer la hauteur relative de cette cuspide non fonctionnelle.

[22] The American board of orthodontics, « Grading system for dental casts and panoramic radiographs ».
[23] The American board of orthodontics.

Figure 31 : Excès de torque radiculo-palatin de la 1ère molaire maxillaire droite entrainant une interférence en latéralité non travaillante

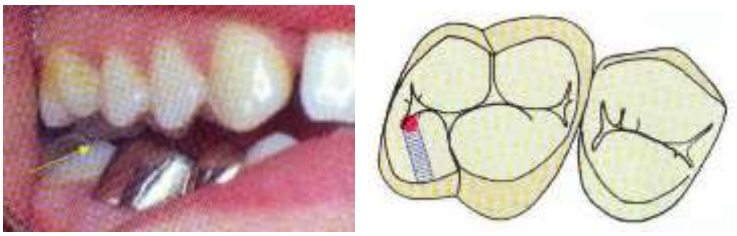

Source : Abjean, *L'occlusion en pratique clinique*, 2002.

Dans les secteurs antérieurs, il n'existe pas de valeur unique de torque, mais il est nécessaire de l'individualiser étant donné qu'il varie beaucoup selon les patients (et leur musculature, leur parodonte, leur typologie squelettique…) et les philosophies de traitement. Il est souvent nécessaire d'en ajouter à différentes étapes du traitement. L'ajout de torque radiculo-palatin au maxillaire, faisant converger les axes des racines des dents antérieures (figure 32), implique l'ajout d'angulation corono-mésiale *(ou tip foward)* afin de paralléliser les axes dentaires.

Figure 32 : L'ajout de torque corono-vestibulaire entrainant une convergence des axes radiculaires

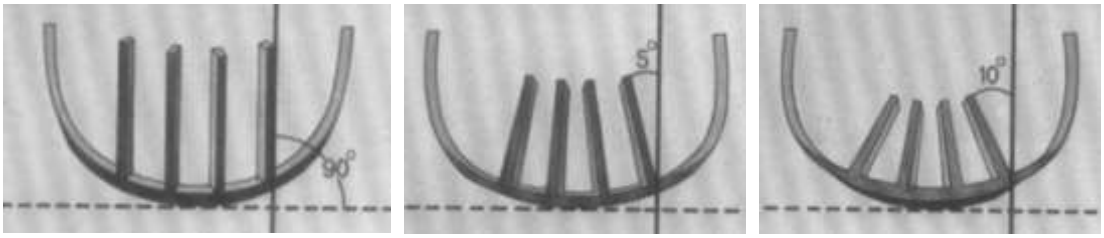

Source : Andrews, « The six keys to normal occlusion », 1972.

Pour obtenir des résultats plus esthétiques, Zachrisson [24] ajoute du torque corono-vestibulaire au niveau des premières prémolaires maxillaires pour qu'elles soient verticales et non inclinées en lingual, garantissant un sourire large et plein sans les risques de récidive associés à l'expansion transversale (figure 33). Cependant, on peut s'interroger sur l'apparition d'interférences non travaillantes au niveau des cuspides palatines de ces dents lors des mouvements de latéralité et la nécessité d'équilibration occlusale qui en résulte.

[24] Zachrisson et Amat, « The search for excellence in adult orthodontics : an interview with Bjørn U. Zachrisson ».

Figure 33 : Légère inclinaison linguale des canines et verticalité des premières prémolaires pour un sourire large et harmonieux

Source : Amat, et Zachrisson, « The search for excellence in adult orthodontics : an interview with Bjørn U. Zachrisson », 2014.

1.2.1.2 Rapports inter-arcades

En fin de traitement orthodontique, le patient doit présenter en OIM un maximum de contacts punctiformes d'intensité similaire afin d'assurer la répartition des forces masticatoires et d'éviter l'apparition de traumatismes occlusaux et de malpositions (versions sous l'effet des forces occlusales).

Dans la dimension sagittale :

- Au niveau postérieur : Les secteurs latéraux mandibulaires se situent en avant d'une demi-cuspide par rapport aux dents maxillaires. Les premières molaires se situent en classe I d'Angle (comme décrit dans la première clef d'Andrews).
- Au niveau antérieur : Le surplomb est évalué par la mise en place de contacts inter-incisifs entre les groupes incisivo-canins supérieur et inférieur selon l'American Board of Orthodontics. [25] L'angle inter-incisif varie de 130° à 140° selon la typologie faciale (figure 34). [26] Un bon angle interincisif diminue le risque de rechute d'une supraclusion.

Figure 34 : Amélioration de l'ange interincisif dans deux situations opposées

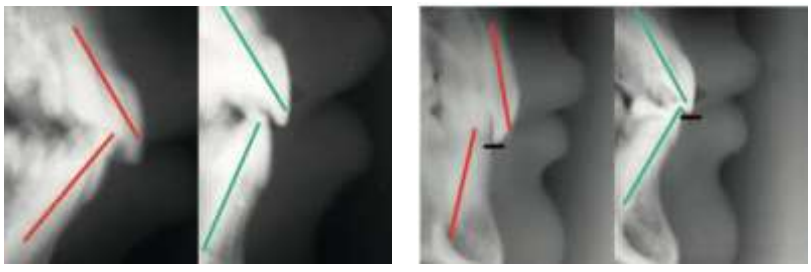

Source : Martin, « Conditions requises pour la stabilité à long terme de nos traitements », 2015.

[25] The American board of orthodontics, « Grading system for dental casts and panoramic radiographs ».
[26] Rambour et al., « Critères de finition ».

Dans la dimension transversale :

- L'arcade maxillaire circonscrit l'arcade mandibulaire d'une valeur d'une demi-cuspide.
- La symétrie des arcades doit être recherchée, ainsi que leur coordination parfaite.
- Les médianes inter-incisives supérieures et inférieures sont alignées et doivent se situer verticalement dans l'axe médian du visage. Selon Zachrisson [27], hormis en présence de dysharmonie dento-dentaire, la concordance des médianes interincisives est un bon indicateur sur la correction des rotations molaires, de l'engrènement de chaque côté de l'arcade, d'un alignement dentaire correct et d'un torque antérieur satisfaisant (bon angle inter-incisif). Dès lors, pour lui, les chances d'obtenir une bonne stabilité sont augmentées.
- Afin de maintenir un bon calage mandibulaire en transversal, un contact entre canine maxillaire et mandibulaire doit être présent.

Dans la dimension verticale :

- Le recouvrement antérieur doit se trouver aux alentours de 2 mm ou du premier tiers de la hauteur coronaire des incisives mandibulaires. [28]
- Pour obtenir un meilleur engrènement dentaire lors des finitions, les arcs peuvent être déposés, ou les arcs rigides (rectangulaires en acier inoxydable le plus souvent) peuvent être remplacés par des arcs plus souples. Ainsi, les dents se positionnent individuellement dans leur position finale grâce à la proprioception. Cela peut être associé à la mise en place d'élastiques verticaux [29] afin d'augmenter les contacts en intercuspidation (figure 35). Cependant ces élastiques exercent des forces à distance du centre de résistance des dents, ce qui peut entraîner des mouvements parasites lorsque le contrôle de l'inclinaison vestibulo-linguale de chaque dent est limité (sans arc, avec des arcs ronds ou sous-dimensionnés).

Figure 35 : Parfaire l'intercuspidation dentaire à l'aide d'élastiques verticaux

Source : McLaughlin et Bennett, « Finitions avec l'appareil orthodontique préajusté », 2004.

[27] Sandler, « Dr. Bjorn U. Zachrisson on excellence in finishing ».
[28] Rambour et al., « Critères de finition ».
[29] McLaughlin et Bennett, « Finitions avec l'appareil orthodontique préajusté ».

En respectant les règles énoncées ci-avant, il sera possible d'obtenir un engrènement cuspidien profond dans les fosses antagonistes garant de la stabilité des rapports sagittaux, transversaux et verticaux des arcades [30] (figure 36). Cette contention occlusale « naturelle » est considérée par Julien Phillipe comme la meilleure existante. [31] Une intercuspidation insuffisante avec un affrontement des pointes cuspidiennes en « bout à bout » (en relation avec une dysharmonie transversale des arcades ou à un décalage sagittal) conduit, quant à lui, à une instabilité occlusale.

Figure 36 : Vue vestibulaire d'un bon engrènement dentaire

Source : The American board of orthodontics, « Grading system for dental casts and panoramic radiographs », 2012.

1.2.1.3 Contrôle de l'orientation du plan d'occlusion

Il est important de contrôler l'orientation du plan d'occlusion dans le plan sagittal et frontal durant le traitement orthodontique. Des bascules iatrogènes entraîneraient une orientation défavorable des forces de mastication. Par exemple, pour les classes II squelettiques, si sagittalement le plan d'occlusion est abaissé en avant et relevé en arrière, les forces de mastication tendent à pousser l'arcade maxillaire vers l'avant et l'arcade mandibulaire vers l'arrière, en défaveur d'une stabilité des relations occlusales. C'est pour ces raisons que pour Planas et Château, cités par Philippe [32], le plan d'occlusion dans le cas des traitements de classe II doit être incliné légèrement en haut et en avant en fin de traitement (à l'inverse des effets parasites verticaux que donnent les élastiques inter-maxillaires de classe II). Tandis que pour les classe III, il doit être abaissé en avant et relevé en arrière, comme le décrit Raymond. [33]

[30] Blake et Bibby, « Retention and stability : a review of the literature ».
[31] Philippe, *La récidive et la contention post-orthodontiques*.
[32] Philippe.
[33] Raymond, *Traitement orthopédique des malocclusions de classe III : réhabilitation occlusale et fonctionnelle*.

1.2.1.4 Courbe de Spee

Le nivellement de la courbe de Spee est un objectif impératif, et c'est souvent une nécessité technique avant la plupart des mécaniques orthodontiques [34] (figure 37). Cela permet :

- D'éviter les interférences pendant les mouvements de latéralité et de propulsion ;
- D'appliquer les forces occlusales selon le grand axe des dents postérieures et ainsi diminuer les contraintes biomécaniques exercées sur celles-ci. En effet, le nivellement permet d'obtenir un parallélisme entre les dents.

Cependant, la mise à plat de la courbe de Spee est discutée par certains auteurs. Ce serait un facteur d'instabilité car la courbe tenterait de se reformer après traitement sous l'effet de la musculature [35] par des déplacements incontrôlés des dents. Ainsi, elle pourrait être origine d'une rechute de supraclusion et d'encombrement antérieur.

Figure 37 : Nivellement de la courbe de Spee

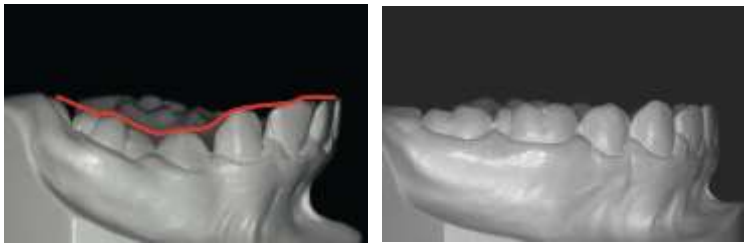

Source : Martin, « Conditions requises pour la stabilité à long terme de nos traitements », 2015.

1.2.2 Surcorrections

L'analyse personnalisée des facteurs de rechutes propre à chaque patient en début de traitement facilitera la mis en place de résultats pérennes dans le temps. Certains pensent qu'il serait plus judicieux de réfléchir en fonction du diagnostic complet de la malocclusion initiale et des risques de récidive connus. Nous pouvons alors nous poser la question de la nécessité de surcorriger.

La surcorrection consiste en une exagération de la correction de la malocclusion initiale dans le but d'anticiper les rechutes et d'obtenir des résultats plus satisfaisants sur le long terme. Mais cette notion est parfois discutable car le degré de surcorrection idéale est difficilement quantifiable.

[34] Sandler, « Dr. Bjorn U. Zachrisson on excellence in finishing ».
[35] Philippe, *La récidive et la contention post-orthodontiques*.

1.2.2.1 Surcorrection intra-arcade des positions dentaires

D'après l'expérience clinique de Zachrisson [36], la règle la plus importante à respecter, pour la stabilité de l'alignement, est la continuité des contacts interproximaux. Leur précision assure le contrôle des forces latérales centripètes allant dans le sens de la récidive de l'encombrement et de la diminution dans le temps des distances inter-canine et inter-molaires, et maintient ainsi la forme d'arcade.

Si le praticien laisse de légères rotations en bouche, les dents concernées ont tendance à retrouver leur position d'origine dans la mesure où les zones d'encombrement apparaissent là où les points de contacts ont été interrompus. Zachrisson conseille même de surcorriger les sites à risque pour que la rechute aille en sa faveur, en étudiant soigneusement les modèles de début de traitement présentant des rotations sévères (figure 38). D'autres auteurs comme Tuverson, cités par Zachrisson, préfèrent modifier un point de contact en zone de contact par réduction amélaire interproximale en présence d'une dysharmonie dento-dentaire, étant donné que les dents sont amenées à glisser, et à se tourner ultérieurement.

Figure 38 : Après surcorrection, rechute vers un point de contact idéal 1 an après contention de l'incisive inférieure gauche encombrée

Source : Zachrisson, « On excellence in finishing, Part 2 », 1986.

McLaughlin et Benett [37] reprennent cette idée en conseillant de positionner l'attache, lors du collage, un peu plus en direction de la rotation pour aider à la correction. Des corrections tardives lors de l'étape des finitions n'assurent pas la stabilité de la position des dents, il faudrait qu'elle soit réalisée dès les premières phases du traitement afin de laisser le temps aux fibres parodontales de se réorganiser.

[36] Zachrisson, « Important aspects of long-term stability. »
[37] McLaughlin et Bennett, « Finitions avec l'appareil orthodontique préajusté ».

D'autres auteurs, comme Edwards [38], ont évoqué les bienfaits de la fibrotomie supracrestale sur la prévention des rechutes des rotations dentaires étant donné que les fibres parodontales sont étirées lors du mouvement orthodontique de dérotation (figure 39). D'après la revue systématique de Littlewood [39], les résultats de fin de traitement seraient plus stables lorsqu'a été réalisé une fibrotomie supra-crestale associée à une plaque de Hawley en contention, comparé au port d'une plaque de Hawley en contention seule. Cependant, ces preuves peuvent ne pas être fiables en raison de défauts dans la conception des études pris en compte.

Figure 39 : Incision réalisée dans le cas d'une fibrotomie supra-crestale

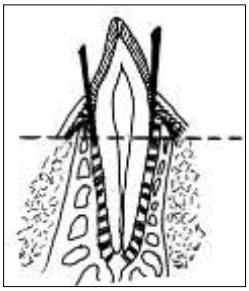

Source : Edwards, « A surgical procedure to eliminate rotational relapse », 1970.

1.2.2.2 Surcorrection inter-arcade : dimension verticale

- Surcorrection de la supraclusion :

Au même titre que l'encombrement incisif mandibulaire et les rotations, la supraclusion incisive est l'une des malocclusions les plus récidivantes (10 à 29 % des cas selon les études). La quantité de rechutes est corrélée à la sévérité initiale de la supraclusion. Une meilleure stabilité peut être obtenue grâce à une hypercorrection du recouvrement [40] (se rapprocher du bout à bout incisif) et de l'angle inter-incisif grâce à une hypercorrection du torque radiculo-palatin incisif maxillaire dans les cas de classe II.2 [41].

[38] Edwards, « A long-term prospective evaluation of the circumferential supracrestal fiberotomy in alleviating orthodontic relapse ».
[39] Littlewood et al., « Orthodontic retention ».
[40] Philippe, *La récidive et la contention post-orthodontiques*.
[41] Frapier et Massif, « La classe II. 2 dans tous ses états ».

- Surcorrection d'infraclusion antérieure :

La béance est l'une des malocclusions les plus récidivantes. Selon Rambour et Canal [42], le recouvrement augmenté dans le cas de béance peut permettre l'obtention de résultat plus stable sur le long terme, à condition de l'associer à un contrôle des habitudes linguales.

La surcorrection peut aussi interesser les secteurs postérieurs dans le cas de béance antérieure traitée par ingression molaire par ancrage osseux, en réalisant une inocclusion postérieure en fin de traitement afin de prévenir l'égression molaire post traitement (figure 40). L'ingression molaire, dans les traitements de béance antérieure, semble présenter le moins de récidive [43] par rapport à l'égression incisive, à condition d'utiliser un dispositif de contention approprié et de surcorriger.

Figure 40 : Surcorrection de l'ingression molaire maxillaire obtenue en fin de traitement

Source : Scheffler et Proffit, « Outcomes and stability in patients with anterior open bite and long anterior face height treated with temporary anchorage devices and a maxillary intrusion splint », 2014.

1.2.2.3 Surcorrection inter-arcades : dimension sagittale

Selon McLaughlin et Benett [44], après avoir corrigé un décalage de la dimension sagittale (tractions inter-arcades par élastiques, Bielles, Forsus…), il faut observer, sur une période de 6 à 8 semaines, si les résultats obtenus sont stables et cohérents entre OIM et ORC. Si ce n'est pas le cas, il faut surcorriger en « hyperclasse I » pour permettre l'obtention d'un résultat plus satisfaisant à long terme, après la rechute prévue.

Pour Philippe [45], seuls les cas de classe III en cours de croissance peuvent justifier une surcorrection. De même, McLaughlin et Benett préconisent une surcorrection antéro-postérieure de 3-4 mm lorsque cela est possible pour les classe III. Cependant, la quantité et direction de croissance mandibulaire résiduelle reste difficilement évaluable.

---

[42] Rambour et al., « Critères de finition ».
[43] Marzouk et Kassem, « Evaluation of long-term stability of skeletal anterior open bite correction in adults treated with maxillary posterior segment intrusion using zygomatic miniplates ».
[44] McLaughlin et Bennett, « Finitions avec l'appareil orthodontique préajusté ».
[45] Philippe, *La récidive et la contention post-orthodontiques*.

1.2.2.4 Surcorrection inter arcade : dimension transversale

La correction des occlusions inversées ayant pour origine une endoalvéolie ou une endognathie a souvent tendance à récidiver et il est fortement conseillé de réaliser une sur-expansion. [46] Canut [47] recommande d'obtenir un contact entre les cuspides palatines des dents maxillaires et les cuspides vestibulaires des dents mandibulaires. C'est, d'après lui, le déplacement dentaire lié à la rechute qui créera un bon engrènement cuspide/fosse.

En conclusion, la surcorrection peut être envisagée afin d'éviter les récidives de certaines malocclusions, mais des études factuelles nous manquent pour affirmer ces propos.

1.2.3 Influence de la qualité des finitions sur la stabilité occlusale

1.2.3.1 Méthodes d'évaluation de l'occlusion statique

Les difficultés d'identification d'une occlusion dite « normale », la complexité de la définition des mesures et la variabilité inter-examinateur ont poussé les orthodontistes à développer des indices simples et fiables pour évaluer l'occlusion de manière objective.

- Peer Assessment Rating (PAR) Index

Bien que de nombreux indices évaluant les résultats des traitements orthodontiques aient été développés avant le Peer Assessment Rating index (PAR index), aucun n'avait encore été accepté universellement.
En 1987, un groupe de 10 orthodontistes spécialistes ont déterminé, au travers de l'étude de plus de 200 modèles de début et de fin de traitement, les critères occlusaux à prendre en compte pour évaluer la qualité de l'occlusion : le PAR index fut ainsi créé. Sa fiabilité et sa reproductibilité ont été validées. [48]

Les critères occlusaux évalués sont les suivants : l'**alignement**, les **rapports inter-arcades**, le **surplomb**, le r**ecouvrement** et **la concordance des points inter-incisifs**. Un score est attribué aux différents traits composant une malocclusion. Par exemple, le score de zéro indiquerait un bon alignement et des scores plus élevés, des degrés croissant d'encombrement. Les caractéristiques d'enregistrement de l'index et les scores attribués se situent en annexe 2.

[46] McLaughlin et Bennett, « Finitions avec l'appareil orthodontique préajusté ».
[47] Canut et Plasencia, « Contention et récidive considérations actuelles ».
[48] Richmond et al., « The PAR index (peer assessment rating) : methods to determine outcome of orthodontic treatment in terms of improvement and standards. »

Une règle transparente a été conçue pour faciliter les mesures objectives de chaque critère occlusal (figure 41).

Figure 41 : Attribution des scores sur modèles en plâtre

Source : Richmond et al., « The Development of the PAR Index (Peer Assessment Rating) », 1992.

- Les critères ABO (American Board of Orthodontics) [49]

Malgré la bonne fiabilité du PAR Index, les anomalies de position dentaires n'étaient pas détectées avec précision. C'est ainsi que l'ABO décida de créer une méthode d'évaluation plus rigoureuse. Sept critères sont évalués sur les modèles de fin de traitement : **l'alignement, le nivellement des crêtes marginales** des dents postérieures, l'i**nclinaison vestibulo-linguale** des dents postérieures, les **rapports occlusaux inter-arcades**, les **contacts occlusaux**, **le surplomb**, les **contacts inter-proximaux**. Le dernier et huitième critère correspond à l**'alignement et au parallélisme des racines**, qui ne peut être objectivé dans cette méthodologie qu'avec une radiographie panoramique dentaire.
Un score est attribué à chaque critère de malocclusion : plus le score obtenu est faible, meilleure est l'occlusion de fin de traitement. Un tableau regroupant les 7 critères ABO et les scores attribués se trouve en Annexe 3. Pour réussir l'examen du « Board » américain d'orthodontie, le score obtenu en fin de traitement pour chaque cas présenté doit être inférieur à 20.

Un instrument de type jauge a été créé afin de faciliter la fiabilité des mesures sur les modèles en plâtre (figure 42), dont les extrémités évaluent des critères bien définis (voir annexe 4).

Figure 42 : Attribution des scores sur chaque dent du modèle en plâtre à l'aide d'une jauge

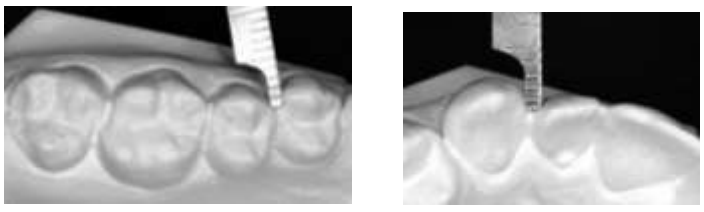

Source : The American board of orthodontics, « Grading system for dental casts and panoramic radiographs », 2012.

[49] The American board of orthodontics, « Grading system for dental casts and panoramic radiographs ».

- L'indice d'irrégularité de Robert M. Little [50]

Le terme d'encombrement est l'un des termes le plus ambigus du vocabulaire dentaire, et il remet en cause la stabilité de nos traitements orthodontiques. C'est pourquoi, R. M. Little a développé un indice de diagnostic fiable et reproductible qui quantifie avec précision **l'encombrement des dents antérieures mandibulaires**.

Sa méthode consiste à mesurer la distance entre le point de contact anatomique de chaque incisive mandibulaire et celui de la dent adjacente. La somme des 5 distances obtenues représente le degré relatif d'irrégularité antérieure (figure 43). Un alignement parfait de bord mésial à bord mésial des deux canines mandibulaires aurait théoriquement un score de 0, tandis qu'un encombrement accru (représenté par de plus grandes distances) aurait un score plus élevé.

Les mesures sont obtenues avec un pied à coulisse calibré (au dixième de millimètre près).

Figure 43 : Indice d'irrégularité de R. M. Little = A + B + C + D + E

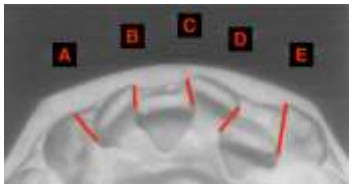

Source : Little, « The irregularity index : a quantitative score of mandibular anterior alignment », 1975.

1.2.3.2 Relation entre qualité de l'occlusion et stabilité des résultats

L'impact de la qualité de l'occlusion obtenue à la fin du traitement orthodontique sur la stabilité à long terme a été évalué dans de nombreuses études. [51] [52] [53] [54]

L'analyse des scores PAR ou ABO, représentatifs de finitions de haute qualité, entre des cas bien terminés (ABO < 20, PAR < 3 ou < 5 selon les études) et moins bien terminés (ABO > 20, PAR > 3 ou > 5 selon les études) montre que les résultats des traitements de moins bonne qualité avaient tendance à s'améliorer tandis que les résultats des traitements de haute qualité avaient tendance à se détériorer, illustrant une régression vers la moyenne des scores en question. Les auteurs [55] expliquent cela par un déplacement dentaire plus important (et donc plus à risque de rechutes) dans le groupe des finitions de haute qualité, ainsi qu'une occlusion quasiment parfaite en fin de traitement qui ne

[50] Little, « The irregularity index : a quantitative score of mandibular anterior alignment ».
[51] Ormiston et al., « Retrospective analysis of long-term stable and unstable orthodontic treatment outcomes ».
[52] Nett et Huang, « Long-term posttreatment changes measured by the american board of orthodontics objective grading system ».
[53] de Freitas et al., « Influence of the quality of the finished occlusion on postretention occlusal relapse ».
[54] Maia et al., « Factors associated with orthodontic stability ».
[55] Ormiston et al., « Retrospective analysis of long-term stable and unstable orthodontic treatment outcomes ».

pouvait, dès lors, que se détériorer. De plus, les résultats de ces études indiquent qu'un engrènement physiologique se met en place après un traitement orthodontique.
Salvatore De Freitas [56] et Maia [57] concluent que, même si les changements occlusaux ont tendance à se dégrader dans les cas où les finitions sont excellentes, ces dernières ne doivent pas être négligées, car l'occlusion à long terme restera de meilleure qualité.

L'étude de C. Brian [58] sur des modèles de l'université de Washington montre qu'en moyenne (cas bien et moins bien finis en fonction des scores ABO) l'alignement se dégrade avec le temps alors que le nivellement des crêtes marginales, les contacts occlusaux inter-arcades, l'inclinaison vestibulo-linguale et le surplomb s'améliorent. Quant aux relations occlusales sagittales, elles ont tendance à s'améliorer mais cela n'est pas corrélé significativement. Ces derniers résultats ont été contredis dans une étude de Ferguson [59], dans laquelle l'obtention d'une intercuspidation sagittale précise (telle que définie par Andrews) ne semble pas lié au degré de stabilité post-traitement, mais cet engrènement n'a été obtenu que pour une minorité de patients dans cette étude.

Une revue de la littérature [60] évaluant la corrélation entre la qualité de la finition occlusale lors d'un traitement orthodontique avec extraction de prémolaires et la stabilité à long terme a été publiée en octobre 2020 et ne réussit pas à conclure. Cinq études rétrospectives randomisées ont été incluses dans cette revue systématique et proposent des résultats opposés : pour deux de ces études, une corrélation existe entre bonne finition occlusale et stabilité des résultats. Pour les trois autres, aucun lien de cause à effet entre ces deux facteurs n'a été mis en évidence.
La divergence des résultats publiés s'explique par le fait que la stabilité d'un traitement orthodontique dépend aussi **d'autres paramètres** (dysfonctions, parafonctions, équilibre neuro-musculaire, etc.) non exclus dans ces études. D'autres études cliniques contrôlées devront ainsi être menées afin d'évaluer objectivement, sans l'interférence de ces paramètres, le rôle de la finition occlusale dans la stabilité à long terme d'un traitement orthodontique.

[56] de Freitas et al., « Influence of the quality of the finished occlusion on postretention occlusal relapse ».
[57] Maia et al., « Factors associated with orthodontic stability ».
[58] Nett et Huang, « Long-term posttreatment changes measured by the american board of orthodontics objective grading system ».
[59] Ferguson, « Changes in sagittal molar relationship during and after fixed appliance extraction treatment ».
[60] Chok et al., « La finition occlusale : un gage de pérennité des traitements orthodontiques avec extraction de prémolaires ? : revue systématique de la littérature ».

D'autre part, comme l'a souligné B. Melsen [61], le problème des études sur la stabilité des résultats des traitements est qu'elles ne font pas de distinction entre la rechute (les dents ont tendance à retrouver leur position d'origine) et le développement continu de l'individu (lié à la croissance et au vieillissement). Faire cette distinction pourrait être d'une grande aide pour comprendre l'impact de chaque facteur de stabilité.

1.2.4 A la recherche d'une occlusion fonctionnelle

Littlewood [62] soutient l'idée qu'un engrènement cuspidien profond avec des contacts occlusaux harmonieux répartis sur les faces occlusales des dents cuspidées est plus susceptible d'être stable. Il lui semble aussi logique que les interférences occlusales et la répartition anormale des contraintes occlusales sur certaines dents puissent les faire se déplacer vers une position fonctionnellement plus adaptée et ainsi contribuer à une perte de stabilité des résultats obtenus en fin de traitement. Cependant, aucune preuve scientifique ne peut étayer ses propos à l'heure actuelle.

Il semblerait néanmoins cohérent que l'examen de l'occlusion en fin de traitement prenne aussi en compte l'occlusion dynamique et la position relative des bases osseuses en relation centrée.

1.2.4.1 Rôle de l'occlusion pour l'appareil manducateur

L'occlusion influence la position de la mandibule et des condyles au repos et lors des principaux mouvements mandibulaires. Les 3 grandes fonctions de l'occlusion [63] sont importantes à différencier, en particulier lors de l'évaluation de la part de pathogénicité de chacune :

- **La fonction de centrage**. Les condyles doivent être centrés dans les fosses glénoïdes lorsque les dents sont en occlusion. En l'absence d'une activité parafonctionnelle excessive, cette position permettra une musculature relâchée et saine. Il faut surtout rechercher l'absence de décentrage transversal du condyle dans la fosse (en présence d'une latéro-déviation par exemple), ainsi que l'absence de rétro-position (à cause d'une prématurité occlusale), deux positions délétères pour la fonction articulaire (figure 44).

[61] Melsen, *Adult orthodontics*.
[62] Littlewood, Kandasamy, et Huang, « Retention and relapse in clinical practice ».
[63] Orthlieb et al., « Occlusion pathogène et occlusion fonctionnelle : définitions des finitions ».

Figure 44 : Coupe transversale du condyle mandibulaire

M : médial ; L : Latéral

A : Centrage du condyle en OIM : stabilité articulaire et occlusale

B : Décentrage du condyle en OIM : instabilité articulaire

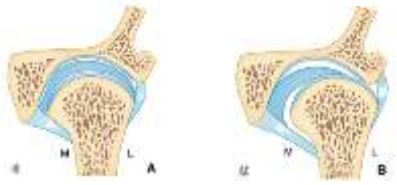

Source : Orthlieb, « Dysfonctions occlusales : anomalies de l'occlusion dentaire humaine », 2013.

- **La fonction de calage.** Elle correspond à une intercuspidation dentaire satisfaisante dans les trois dimensions et des contacts occlusaux équilibrés et harmonieux en relation centrée. L'absence de calage engendre une activité musculaire accrue, une interposition linguale ou un risque de compression du disque articulaire. Le calage dentaire est gage de stabilité lorsqu'il est obtenu sagittalement (occlusion une dent sur deux dents) et transversalement (contact en opposition) (figure 45).

Figure 45 : Stabilité transversale du calage dentaire : contacts en opposition en vue frontale

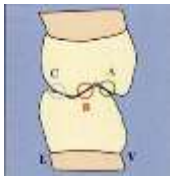

Source : Orthlieb et al., « Occlusion pathogène et occlusion fonctionnelle », 2006.

- La fonction de guidage. Elle correspond à toutes les trajectoires mandibulaires qui, par des contacts occlusaux appropriés, guident l'accès à l'OIM. Elles doivent être symétriques, sans interférence postérieure, ni verrouillage antérieur. On retrouve :

- Le guidage en propulsion : une désocclusion postérieure doit être obtenue lorsque les incisives mandibulaires glissent sur les faces palatines des incisives maxillaires jusqu'à l'obtention d'un bout à bout (figure 46). Cette désocclusion est liée au surplomb, au recouvrement, à l'angle interincisif et à la pente condylienne, mais aussi à l'orientation du plan d'occlusion, aux hauteurs cuspidiennes et aux courbes de compensation (quinte de Hanau [64]).

[64] Rambour et al., « Critères de finition ».

Figure 46 : Guide incisif et désocclusion postérieure

Source : Abjean, *L'occlusion en pratique clinique*, 2002.

- Le guidage en diduction : il correspond aux surfaces de guidage palatines des dents maxillaires (côté travaillant) sur lesquelles glissent les dents mandibulaires lors des mouvements de latéralité, une désocclusion s'opérant du côté non travaillant. La canine maxillaire prend, idéalement, seule en charge ce guidage, mais une fonction de groupe peut se mettre en place plus tardivement après usure de la canine.

  Un article publié en 2008 [65] a montré qu'un torque canin maxillaire incorrect (trop radiculo-vestibulaire) chez les patients ayant un guidage canin en diduction était étroitement liée à la rechute de l'alignement antérieur mandibulaire et à une diminution de la distance inter-canine inférieure dans le temps.

1.2.4.2 Différentes catégories d'occlusion

D'après Orthlieb [66], la classification des rapports inter-arcades définie par Angle est nécessaire pour évaluer une malocclusion, mais peut être encore précisée par les qualitatifs de « fonctionnelle » ou « pathogène ». Ainsi, il compte plusieurs formes de rapports d'occlusion plus ou moins favorable chez l'adulte (figure 47) :

- **La normoclusion,** qui correspondrait à une occlusion idéale remplissant tous les critères précédemment décrit. Celle-ci existe naturellement très rarement : elle correspond surtout à un modèle théorique. En effet, d'après Orthlieb, la diversité des situations cliniques ne nous permet pas de mettre en place une occlusion unique idéale pour chaque patient. Par ailleurs, d'après les conclusions de la revue de la littérature de Clark et Evans [67] : « Aucune définition pertinente de l'occlusion idéale ne peut être établie de façon concluante ».

- **L'occlusion fonctionnelle,** qui se rapproche de la normoclusion, mais en respectant les fonctions occlusales physiologiques propres à chacun (centrage, calage, guidage). Tout orthodontiste doit chercher à l'atteindre. A l'examen de certificats d'excellence comme celui du Board Européen [68],

[65] Heiser et al., « Association of the canine guidance angle with maxillary and mandibular intercanine widths and anterior alignment relapse ».
[66] Orthlieb et al., « Occlusion pathogène et occlusion fonctionnelle : définitions des finitions ».
[67] Clark et Evans, « Functional occlusion. I, A review ».
[68] Cozzani et Weiland, « Le board européen d'orthodontie ».

il est recommandé avant tout une « occlusion finale aussi précise qu'appropriée pour le cas en question ».

- **La malocclusion fonctionnelle**, qui correspond à une anomalie de l'occlusion. L'adaptation physiologique, établie au cours du temps, fait qu'elle permet les fonctions orales sans engendrer d'atteinte structurelle instable ou d'impotence fonctionnelle majeure. Cette malocclusion peut rester non symptomatique ou le devenir dans le temps. Chez les enfants et les adolescents, les orthodontistes font, la plupart du temps, de la prévention d'une malocclusion fonctionnelle.

- **La malocclusion pathogène,** qui correspond à une anomalie de l'occlusion associée à des troubles dysfonctionnels (ATM, troubles neuromusculaires…). Il est difficile de situer avec précision la limite entre la relation occlusale fonctionnelle et la relation occlusale pathogène mais il semblerait que celle-ci soit individuelle et liée à des facteurs comportementaux. La question qui nous vient alors à l'esprit est la suivante : quels critères pourraient faire évoluer l'une en faveur de l'autre ? Actuellement, la réponse à cette question n'est pas élucidée.

Figure 47 : Schéma illustrant les quatre catégories d'occlusion

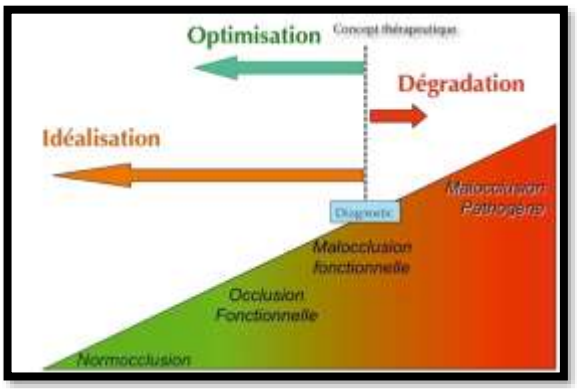

Source : Orthlieb et al., « Focus on the occlusal failure », 2016.

1.2.4.3 Equilibration occlusale de finitions ?

Certains auteurs, comme Orthlieb [69], recommandent en fin de traitement orthodontique, si l'étape de finitions n'a pas pu permettre des conditions fonctionnelles favorables, de réaliser une équilibration occlusale par ajout de composite, par meulage ou par réalisation prothétique. La morphologie des dents joue un rôle important dans la stabilité de l'engrenement dentaire. C'est pourquoi, il peut être indiqué de modifier cette forme pour améliorer l'équilibre dento-dentaire.

[69] Orthlieb et al., « Occlusion pathogène et occlusion fonctionnelle : définitions des finitions ».

L'occlusion obtenue en fin de traitement orthodontique est fonctionnelle, il s'agirait juste de l'affiner pour la stabiliser, si nécessaire. La plupart du temps, chez l'adulte, il est question de coronoplasties simples et ponctuelles, au niveau postérieur pour symétriser les guidages, notamment si la canine controlatérale est correctement positionnée.
J. Philippe [70] cite à ce propos, la mise en place de butées cingulaires rétro-incisives maxillaires en fin de traitement pour s'opposer à l'égression de ces dernières (figure 48).

Figure 48 : Butées cingulaires rétro-incisives pour stabiliser le recouvrement incisif

Source : Philippe, *La récidive et la contention post-orthodontiques,* 2000.

1.2.4.4 Recommandations de l'Agence nationale d'accréditation et d'évaluation en santé (Anaes) [71]

D'après le rapport de l'Anaes publié en 2003 : « Les concepts occlusaux classiques, essentiellement décrits en thérapeutique prothétique, n'ont pas démontré leur validité en orthopédie dento-faciale. Il existe une multitude d'occlusions possibles non pathogènes et efficaces. »

Après une recherche documentaire approfondie sur l'ensemble de la littérature, le comité scientifique a conclu **par consensus** que la fonction occlusale à laquelle il faut aboutir en denture définitive, en l'absence de pathologie de l'ATM, est la suivante :
- le mouvement de fermeture mandibulaire doit se faire sans interférence et être rectiligne ;
- la différence entre les positions d'intercuspidation maximale et l'occlusion centrée ne devrait pas être supérieure à 2 mm. La relation centrée doit être considérée comme une relation maxillo-mandibulaire de référence pour les traitements orthodontiques.

[70] Philippe, *La récidive et la contention post-orthodontiques*.
[71] Agence nationale d'accréditation et d'évaluation en santé, « Les critères d'aboutissement du traitement d'orthopédie dento-faciale ».

Il n'existe pas de publications (essais cliniques randomisés) comparant telle ou telle caractéristique occlusale et évaluant leur impact réel sur les fonctions. Les orthodontistes et occlusodontistes sont alors amenés à se fonder sur le **bon sens clinique** et l'**expérience**.

En conclusion de cette première partie, malgré les multiples définitions et moyens d'accéder à une occlusion idéale, les orthodontistes doivent, avant tout, chercher à mettre en place une occlusion individuelle et fonctionnelle pour optimiser la stabilité des résultats.

2 : Stabilité occlusale des traitements par extractions de prémolaires

Les objectifs occlusaux idéaux correspondent implicitement, entre autres, à obtenir une classe I molaire et canine en fin de traitement orthodontique. Or certains plans de traitement nécessitent des extractions dentaires. Nous nous limitons dans cette partie aux extractions de prémolaires sans envisager les autres situations d'extractions (molaires, incisives, extractions asymétriques…). En effet, il s'agit le plus souvent de quatre prémolaires (extractions aux 2 arcades) mais certaines situations peuvent imposer des traitements par extractions de prémolaires intéressant une seule arcade, ayant pour objectif d'aboutir à une classe II ou classe III molaire thérapeutique.

Une prise de conscience des nouvelles relations occlusales statiques et cinétiques entraînées par ces avulsions permettra à l'orthodontiste de mettre en place la meilleure occlusion possible.

Sont présentés ci-dessous les lignes directrices associées à la finition de ces cas, ainsi que leur stabilité dans le temps.

2.1 Extraction de 4 prémolaires versus non-extraction

Parmi les outils thérapeutiques de la correction d'une dysharmonie dents-arcade, on retrouve les traitements avec, ou sans extractions de prémolaires (par expansion transversale, vestibulo-version incisive, distalisation molaire ou réduction interproximale amélaire).

Alors que les avulsions de prémolaires étaient fréquentes au milieu du siècle dernier suite à la diffusion de la théorie de C. Tweed notamment, on y a moins recours actuellement. Cela peut-il avoir un impact sur la stabilité de nos traitements ?

Notre propos se limitera ici à la comparaison de la stabilité des traitements avec avulsion de 4 prémolaires et des traitements par expansion.

2.1.1 Conséquences occlusales intra-arcades : extraction vs non-extraction

2.1.1.1 Traitement avec extractions [72]

- Modification de la physiologie des points de contacts

L'harmonie et la progressivité naturelles des points de contact interproximaux (figure 49) sont perturbées par l'extraction d'une prémolaire rompant la continuité d'arcade. Cela se traduit par une non-concordance des faces proximales et un écart entre le niveau des crêtes marginales des dents nouvellement adjacentes, et donc des contacts proximaux potentiellement moins stables.

Figure 49 : Arc de symétrie des crêtes marginales des prémolaires mandibulaires et maxillaires

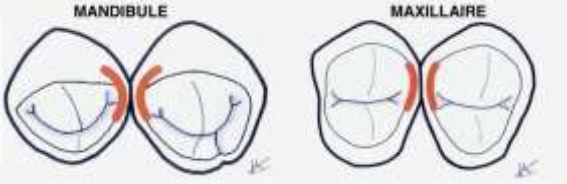

Source : Boileau et Bartala, « Conséquence occlusales et articulaires des extractions de prémolaires », 2001.

- Réouverture d'espace d'extractions : problèmes de stabilité

Lors de la fermeture orthodontique des espaces d'extractions, la compression des tissus parodontaux peut entraîner la formation de « bourrelets » épithéliaux en surface, ou d'invaginations ou fissures parodontales en profondeur (par repliement de la gencive sur elle-même). Étant donné que ces conséquences parodontales entrainent une fermeture plus difficile de l'espace et une **tendance à la réouverture** [73] une fois le contact interproximal atteint (figure 50), il est recommandé de retirer l'excès de tissu si l'atteinte est sévère, et de mettre en place une contention fixe entre les deux dents adjacentes aux sites d'extraction, dans le but d'améliorer la stabilité de l'occlusion finale.

D'autres hypothèses de causalité sont évoquées dans la littérature, sans preuve évidente à l'heure actuelle, comme l'absence de parallélisme radiculaire en fin de traitement, une fonction musculaire anormale, une interdigitation occlusale insatisfaisante ou encore le retrait trop rapide de l'appareillage une fois le point de contact obtenu.

[72] Bartala et Boileau, « Conséquences occlusales et articulaires des extractions de prémolaires : revue de la littérature ».
[73] Golz, Reichert, et Jager, « Gingival invagination : a systematic review ».

Figure 50 : Fissure gingivale et réouverture d'espace d'extraction

Source : Bazert, « Déplacement dentaire dans un site d'extraction : aspects parodontaux », 2001.

- Dysharmonie dento-dentaire

De plus, les extractions de dents de diamètres mésio-distaux différents peuvent créer une dysharmonie dento-dentaire. Il en découle un engrènement cuspidien tel qu'il peut être impossible de fermer tous les diastèmes résiduels sans réduction amélaire interproximale à l'arcade présentant une dysharmonie par excès ou coronoplastie additive à l'arcade présentant une dysharmonie par défaut. Cette situation se présente le plus souvent dans le cas d'extractions des premières prémolaires maxillaires et mandibulaires. [74]

- Modification des formes d'arcades

Les extractions de prémolaires réduisent la longueur et le rayon de courbure de l'arcade, ce qui diminue la dimension transversale de l'arcade (figure 51). La distance inter-molaire se trouve, ainsi, réduite lors de la mésialisation des secteurs postérieurs.

Quant à la distance inter-canine, elle se trouve parfois augmentée par recul des canines au sein du couloir dentaire pour la correction de l'encombrement antérieur. [75]

Figure 51 : Modification de la forme d'arcade maxillaire en présence d'extraction de prémolaires (à droite) d'après Slavicek

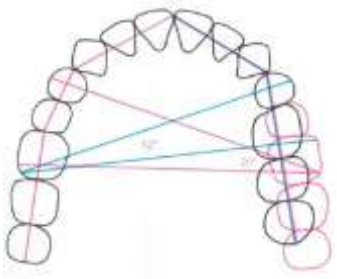

Source : Slavicek, « Les principes de l'occlusion », 1983.

[74] Saatçi et Yukay, « The effect of premolar extractions on tooth-size discrepancy ».
[75] Kim et Gianelly, « Extraction vs nonextraction : arch widths and smile esthetics ».

2.1.1.2 Traitement sans extraction

Au-delà des potentielles conséquences parodontales délétaires, la correction de l'encombrement par expansion implique une **modification de la forme d'arcade.** L'augmentation du périmètre d'arcade est alors obtenue par :

- **Vestibulo-version des incisives**, qui expose les dents aux forces musculaires péri-orales tendant à les ramener dans leur position initiale ;
- **Expansion transversale** : avec augmentation des distances inter-molaires et inter-canines. Mouvement qui, on le sait, est très récidivant. [76]

2.1.2 Conséquences occlusales inter-arcades : extraction vs non-extraction

2.1.2.1 Traitement avec extractions

Les extractions de quatre prémolaires mènent en fin de traitement à une occlusion de classe I canine et molaire, et les rapports « cuspide-fosses » sont correctement mis en place. Toutefois, en fonction du type de dents extraites, les conséquences occlusales sont différentes.

- Extraction de premières prémolaires

La cuspide vestibulaire de la 2ème prémolaire étant plus courte, elle réduit les possibilités de **guidage en latéralité**, surtout quand la pointe canine vient à s'user avec le temps. De plus, la 1ère prémolaire a un rôle important dans le guidage du mouvement rétrusif de la mandibule. C'est donc une dent importante à conserver selon Slavicek. [77]

De plus, comme vu précédemment, l'extraction des 1ères prémolaires aux 2 arcades entraîne une **dysharmonie dento-dentaire par excès maxillaire,** liée aux différences de diamètre entre les 2èmes prémolaires maxillaires (plus étroites) et mandibulaires (plus larges) : celle-ci, si elle n'est pas prise en charge, conduira à la persistance de diastèmes mandibulaires ou à une occlusion finale de classe II, facteurs d'instabilité.

[76] Kim et Gianelly.
[77] Slavicek, « Les principes de l'occlusion ».

- Extraction de deuxièmes prémolaires

Selon Pierre Planché, cité par M. Boileau [78], la relation entre la cuspide vestibulaire de la 1ère prémolaire maxillaire et la partie mésiale de la 1ère molaire mandibulaire permet un **puissant verrou occlusal**. Il considère ainsi que l'occlusion est plus stable dans les cas d'extraction des 2èmes prémolaires par rapport aux 1ères.

Cependant, certains auteurs observent parfois une **mésio-version des molaires maxillaires** après extraction des 2èmes prémolaires [79], et donc un moins bon contact au niveau de la cuspide mésio-vestibulaire de la première molaire mandibulaire gage d'instabilité.

2.1.2.2 Traitement sans extraction

Dans la plupart des cas d'encombrement léger à modéré traités sans extraction, l'occlusion peut se faire avec des rapports inter-arcades corrects en classe I. En reprenant Zachrisson [80], qui cite lui-même un article princeps de Nance en 1947, traduit en français par Amat : « Il est indéniablement facile d'aligner les dents au sein d'une même arcade et ce, avec des contacts interdentaires normaux, si l'on fait abstraction des relations de ces dents avec l'os sous-jacent ». Mais selon lui, l'augmentation du périmètre d'arcade pour corriger l'encombrement est remis sérieusement en cause dès que l'on recherche une stabilité du résultat.

Dans le secteur antérieur, la correction de l'encombrement par augmentation du périmètre d'arcade peut entraîner une biproalvéolie [81] avec une diminution du recouvrement, de l'angle inter-incisif et de la compétence labiale, néfaste pour la stabilité des résultats (figure 52).

[78] Bartala et Boileau, « Conséquences occlusales et articulaires des extractions de prémolaires : revue de la littérature ».
[79] Shearn et Woods, « An occlusal and cephalometric analysis of lower first and second premolar extraction effects ».
[80] Zachrisson et Amat, « The search for excellence in adult orthodontics : an interview with Bjørn U. Zachrisson ».
[81] Saelens et de Smit, « Therapeutic changes in extraction versus non-extraction orthodontic treatment ».

Figure 52 : Modification de la position des incisives et des lèvres

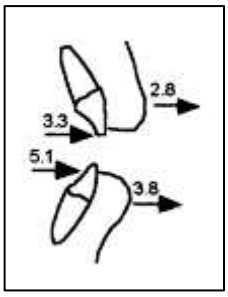

Source : Saelens et de Smith, « Therapeutic changes in extraction versus non-extraction orthodontic treatment », 1998.

Dans le secteur postérieur, l'expansion consiste principalement en une version corono-vestibulaire. En effet, la corticale vestibulaire représenterait un obstacle à l'incorporation d'un torque radiculo-vestibulaire [82] limitant donc les mouvements de translation transversale.

Lors de l'expansion maxillaire, si les molaires sont versées, leur cuspide palatine s'égresse et peut limiter l'intercuspidation (figure 53) et entraîner des interférences lors des mouvements de latéralité, ce qui est source d'instabilité occlusale.

Figure 53 : Cuspides palatines de 26 sous le plan d'occlusion entrainant une béance latérale

Source : Auteur, 2019.

2.1.2.3 Comparaison de la qualité des résultats occlusaux de fin de traitement dans les « cas limites »

Une étude de 2014 [83] compare à l'aide des scores ABO les résultats occlusaux de fin de traitement de patients présentant initialement des malocclusions de classe I avec dysharmonie dents-arcades considérées comme « cas limites » en matière d'encombrement, ayant bénéficié ou non d'extractions de prémolaires. D'après les auteurs, il n'existe pas de différence significative concernant la qualité des résultats occlusaux obtenus en fin de traitement entre ces deux modalités de traitement.

[82] Rambour et al., « Critères de finition ».
[83] Anthopoulou, Konstantonis, et Makou, « Treatment outcomes after extraction and nonextraction treatment evaluated with the american board of orthodontics objective grading system ».

2.1.3 Stabilité sur le long terme : extraction versus non-extraction

Il existe un consensus au sein de la profession selon lequel les résultats rapportés par Little à l'université de Washington [84] constituent une référence dans la littérature concernant la stabilité des traitements orthodontiques.

Après avoir étudié plus de 900 patients, il les a classés en 5 groupes : extraction de 4 premières prémolaires en denture permanente, extractions sériées, augmentation du périmètre d'arcade en denture mixte (cas d'encombrement traités sans extractions), patients présentant des diastèmes initiaux, et patients non traités présentant une occlusion normale physiologique. Les traitements orthodontiques ont tous été « correctement terminés », d'après les auteurs, et leur période de contention avait été achevée au moins 10 ans auparavant (plus aucune contention depuis 10 ans au moins). L'article conclut que :

- **L'alignement à long terme** est très **variable** et **imprévisible** au sein de tous les groupes étudiés (y compris chez les patients non traités avec une occlusion normale physiologique) ;
- Aucune variable ou combinaison de variables ne permet de prédire l'alignement à long terme ;
- La **longueur et largeur d'arcade diminuent** alors que **l'encombrement augmente** (dans tous les groupes, dont celui des patients non traités) ;
- Par ordre croissant : le groupe le plus « décevant » en matière d'alignement mandibulaire a été celui où le périmètre d'arcade avait été augmenté (seuls 10 % d'alignements satisfaisants à 10 ans). Le deuxième groupe le plus décevant (seuls 30 % d'alignements satisfaisants à 10 ans) a été le groupe d'extraction de 4 prémolaires. Les meilleurs résultats à long terme ont été obtenus dans le groupe présentant initialement des diastèmes généralisés.

Cela nous permet de conclure que l'utilisation prolongée de contentions fixes ou amovibles semble être le seul moyen de conserver un alignement satisfaisant sur le long terme.

Face à ces résultats assez pessimistes en général, certains se demandent ce que l'équipe de Washington entendait par « traitements bien terminés » étant donné qu'aucune information supplémentaire, ni indice pour quantifier la qualité de l'occlusion, n'avait été donné à la fin du traitement. Ce serait peut-être l'une des raisons du taux élevé de récidives. Par exemple, Zachrisson [85] note la fréquence élevée de manque de correction suffisante des défauts de points de contacts interproximaux. De plus, selon Philippe [86] ces traitements avaient été réalisés selon les concepts de

[84] Little, « Stability and relapse of mandibular anterior alignment ».
[85] Zachrisson et Amat, « The search for excellence in adult orthodontics : an interview with Bjørn U. Zachrisson ».
[86] Philippe, *La récidive et la contention post-orthodontiques*.

l'époque, en prenant comme guide les normes céphalométriques et géométriques de 1950- 1960, sans chercher à atteindre un équilibre fonctionnel. On peut imaginer que l'équipe de Washington semblait surtout vouloir prouver que ces changements occlusaux dans le temps ne sont pas liés à une mécanique orthodontique source d'instabilité, mais plutôt dus à la maturation du complexe dento-facial au cours de la vie.

2.1.4 Conclusion

En conclusion, si la décision d'extraction ou non est basée sur des critères diagnostiques solides et si le traitement est soigneusement maîtrisé, elle n'a pas d'effet préjudiciable sur l'occlusion de fin de traitement, mais peut avoir des conséquences néfastes sur la stabilité à long terme : plus l'augmentation de la distance inter-canine est importante pendant le traitement, moins bonne sera la stabilité[87]. Une expansion minimale, le cas échéant, devrait être l'objectif du traitement.

Selon les recommandations de Proffit [88], l'expansion mandibulaire ne devrait pas excéder 2 à 3 mm maximum pour obtenir des résultats stables (figure 54).

Figure 54 : Limites d'expansion approximatives de l'arcade inférieure pour des résultats stables (dans le cas où les incisves ne sont pas déjà vestibulo-versées)

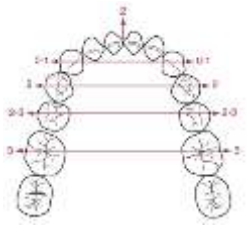

Source : Proffit et al., *Contemporary orthodontics*, 2019.

2.2 Classe II molaire thérapeutique

2.2.1 Définition

C'est l'objectif occlusal escompté lors, le plus souvent, de l'extraction de deux prémolaires maxillaires. Ceci aboutira à la mise en place d'une classe II molaire et d'une classe I canine. Sur le plan mécanique,

[87] Franklin et al., « Searching for predictors of long-term stability ».
[88] Proffit et al., *Contemporary orthodontics*.

il s'agit la plupart du temps d'une rétraction du bloc incisivo-canin maxillaire avec correction des rapports antérieurs (surplomb augmenté) sans déplacement en masse des deux arcades (figure 55).

La principale indication d'extraction de 2 prémolaires exclusivement à l'arcade maxillaire est la classe II par promaxilie sans dysharmonie dents-arcade. Il est aussi possible de terminer en classe II thérapeutique canine et molaire lorsque d'autres dents sont absentes (exemple : en cas d'agénésie d'incisive latérale) en cas de fermeture d'espace sans avulsion mandibulaire contre-balançante.

Cette relation occlusale de fin de traitement est acceptée pour les cas présentés à l'examen du board American [89] si la cuspide mésio-vestibulaire de la 1ère molaire maxillaire se trouve au niveau de l'embrasure entre la 2ème prémolaire et la 1ère molaire mandibulaires.

Figure 55 : Occlusion de classe II thérapeutique après extraction des 1ères prémolaires maxillaires et rétraction incisivo-canine maxillaire

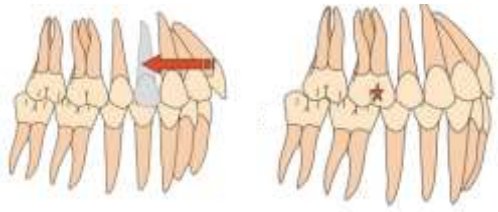

Source : Boileau, *Orthodontie de l'enfant et du jeune adulte. Tome 1, Principes et moyens thérapeutiques*, 2011.

2.2.2 Conséquences occlusales inter-arcades de la classe II thérapeutique [90]

2.2.2.1 En statique

Une relation occlusale en classe II thérapeutique entraîne :

- La **réduction** globale **du nombre de points de contacts** et leur disposition moins favorable à distance du centre de gravité des dents (et donc plus à risque de mouvement de version) ;
- Un **engrènement cuspides-embrasures majoritairement** (et non double rapports cuspides/fosses comme en classe I molaire). Cela se traduit par l'absence de contacts tripodiques au niveau molaire mais l'existence de deux points de contacts uniquement ; ceci pourrait aboutir à une version coronaire dans la dimension vestibulo-linguale (figure 56) ;

[89] The American board of orthodontics, « Grading system for dental casts and panoramic radiographs ».
[90] Lejoyeux, « L'occlusion thérapeutique de classe II molaire ».

Figure 56 : Stabilité des rapports dentaires en fonction de la nature du contact établi

A : Contact unitaire : permet un déplacement dans 2 dimensions de l'espace

B : Deux points de contact : permettent la version dans une dimension

C : Contacts tripodiques entrainant une stabilité complète : interdisent tout mouvement

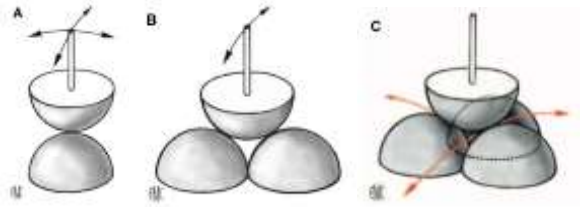

Source : Tavernier, « Articulation dentodentaire et fonction occlusale », 2008.

- **L'absence de contact** au niveau des fosses centrales des 1ères molaires mandibulaires avec leur antagoniste du fait de la faible hauteur de la cuspide disto-linguale des 1ères molaires maxillaires (figure 57) ;
- **L'affrontement des bulbes cuspidiens** entre les cuspides disto-vestibulaires maxillaires et mésio-vestibulaires mandibulaires en cas de mauvaise coordination des arcades (figure 57) ;
- La **perte du calage** privilégié par le pont d'émail de la 1ère molaire maxillaire ;
- L'absence d'antagoniste pour la cuspide disto-vestibulaire de la 2ème molaire mandibulaire en cas d'absence de la 3ème molaire maxillaire.

Figure 57 : Modification des rapports d'occlusion en classe II molaire thérapeutique

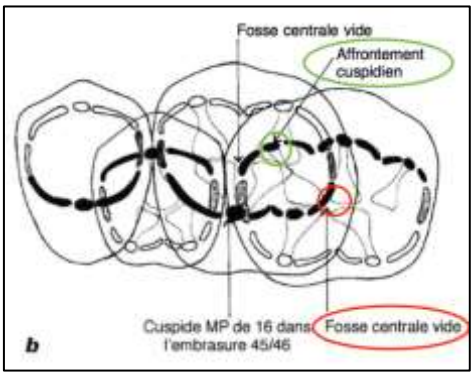

Source : Lejoyeux, « L'occlusion thérapeutique de classe II molaire », 1983.

2.2.2.1 En dynamique

- En propulsion :

L'agencement dentaire en classe II thérapeutique ne gêne pas pour obtenir un **bon guidage** incisivo-canin si de bons rapports antérieurs sont établis en fin de traitement orthodontique.

- En latéralité :

En latéralité, des difficultés cinétiques apparaissent.

Une **interférence du coté non travaillant** est souvent présente en raison du volume important de la cuspide mésio-palatine de la 1ère molaire maxillaire et la morphologie trop étroite de l'embrasure intercuspidienne entre la 2ème prémolaire mandibulaire et la 1ère molaire mandibulaire (d'autant plus si cette dent présente une rotation disto-linguale) (figure 58). En classe I molaire, le contact se fait au niveau de la fosse centrale maxillaire et l'échappement lors de latéralité non travaillante est rendu possible par la largeur du dégagement du sillon disto-vestibulaire de la première molaire mandibulaire.

Figure 58 : Vue palatine de l'occlusion en classe II thérapeutique et localisation de l'interférence en latéralité non travaillante (flèche rouge)

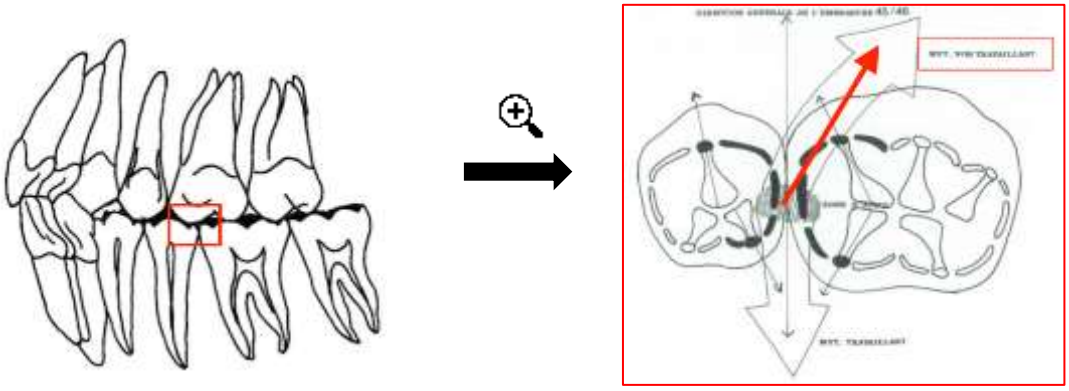

Source : Auteur, d'après Lejoyeux, « L'occlusion thérapeutique de classe II molaire », 1983.

Selon Lejoyeux, aucune fonction de groupe ne peut être tolérée étant donné que les 1ères prémolaires ont été extraites et que la pente de guidage des 2èmes prémolaires est faible. Une **protection canine** doit donc être mise en place soigneusement.

Cependant, dans le cas d'agénésie d'incisive latérale et de fermeture d'espace par les canines, une fonction de groupe doit être recherchée pour éviter une surcharge sur la 1ère prémolaire.

2.2.3 Conséquences sur les finitions orthodontiques [91]

Les finitions et l'équilibration de fin de traitement doivent être réalisées avec précision afin d'éviter tout obstacle occlusal et optimiser la stabilité des résultats dans le temps.
La réalisation d'une maquette prévisionnelle peut apporter un réel bénéfice.

2.2.3.1 Coronoplastie soustractive

- L'approfondissement de la fosse marginale/embrasure mésiale de la 2ème prémolaire supérieure peut être nécessaire, dans certains cas, pour permettre une bonne relation cuspide-embrasure en occlusion (figure 59). En effet, la cuspide vestibulaire de la 1ère prémolaire mandibulaire, se rapprochant de la forme d'une canine mandibulaire, peut nécessiter une embrasure antagoniste plus profonde que celle obtenue avec la 2ème prémolaire supérieure (qui présente une crête marginale mésiale plus occlusale que celle de la 1ère prémolaire maxillaire).

Figure 59 : Relation optimale entre la cuspide vestibulaire de la 1ère prémolaire mandibulaire et l'embrasure mésiale de la 2ème prémolaire

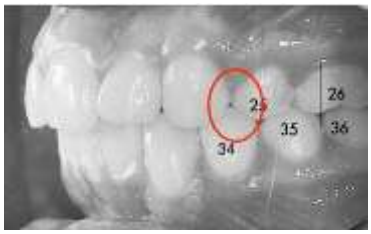

Source : Nangia et Darendeliler, « Finishing occlusion in Class II or Class III molar relation », 2001.

- Une réduction amélaire interproximale peut être mise en place entre les prémolaires mandibulaires en cas de persistance d'un diastème résiduel à l'arcade maxillaire (figure 60). En effet, le diamètre mésio-distal de la 2ème prémolaire est souvent plus faible que celui de la 1ère prémolaire maxillaire créant une dysharmonie dento-dentaire par excès mandibulaire relatif. Une coronoplastie additive de la 1ère prémolaire maxillaire est aussi possible.

[91] Nangia et Darendeliler, « Finishing occlusion in class II or class III molar relation ».

Figure 60 : Réduction amélaire interproximale entre 44 et 45 pour fermer les diastèmes résiduels maxillaires

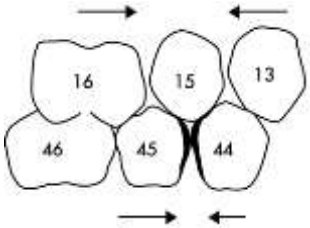

Source : Nangia et Darendeliler, « Finishing occlusion in Class II or Class III molar relation », 2001.

2.2.3.2 Informations du premier, second et troisième ordre

- L'augmentation du torque radiculo-vestibulaire (troisième ordre) de la 1ère molaire supérieure permet de diminuer la hauteur relative de la cuspide mésio-palatine, et ainsi d'éviter les interférences non travaillantes lors des mouvements de latéralité évoqués plus haut. Si cela ne suffit pas, il est aussi possible de diminuer le torque radiculo-vestibulaire de la 1ère molaire mandibulaire pour réduire la hauteur relative des cuspides vestibulaires et ainsi d'atténuer la courbe de Wilson. Si cela n'était pas encore suffisant, des coronoplasties soustractives peuvent être mises en place.

- La 1ère molaire maxillaire doit être maintenue perpendiculaire au plan d'occlusion afin d'améliorer l'intercuspidation vestibulaire (tandis qu'elle est angulée en corono-mésial en classe I molaire pour permettre une bonne clé d'Andrews) (figure 61).

Figure 61 : Axe de la 1ère molaire maxillaire angulé en corono-mésial à 5° en classe I molaire (à gauche) mais perpendiculaire au plan d'occlusion en classe II molaire (à droite)

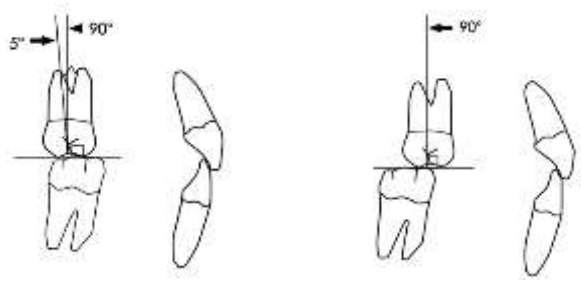

Source : Nangia et Darendeliler, « Finishing occlusion in Class II or Class III molar relation », 2001.

- De plus, la 1ère molaire maxillaire doit présenter une légère rotation mésio-palatine (figure 62) dans le but d'augmenter la longueur d'arcade maxillaire, préalablement diminuée par l'extraction de la 1ère prémolaire maxillaire (et ainsi compenser la dysharmonie dento-dentaire). Un meilleur engrènement est ainsi rendu possible entre sa cuspide mésio-palatine et l'embrasure antagoniste.
- La 1ère molaire mandibulaire présente aussi une rotation disto-linguale pour éviter les contacts prématurés (affrontement cuspidien).

Figure 62 : Rotation mésio-palatine des 1ères molaires maxillaires

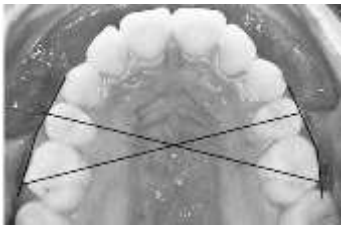

Source : Nangia et Darendeliler, « Finishing occlusion in Class II or Class III molar relation », 2001.

2.2.4 Stabilité à long terme ?

En 2004, Janson [92] et son équipe Brésilienne ont mené une première étude comparant **les résultats occlusaux** des traitements de malocclusion de classe II : terminés en classe II molaire thérapeutique (extraction de deux prémolaires maxillaires) versus classe I molaire (extractions bimaxillaires de 4 prémolaires). Les auteurs ont montré significativement un meilleur résultat occlusal dans le groupe fini en classe II molaire thérapeutique (en matière de recouvrement, de rapports canins antéro-postérieurs et de relation molaire transversale) à la fin du traitement orthodontique. Ils expliquent ces résultats par une observance accrue demandée au groupe ayant subi 4 extractions.

De nombreux auteurs se sont retrouvés perplexes face aux résultats de cet article, notamment Mailankody [93] dans son article « Enigma of classe II molar finishing ». Il s'interroge alors sur les bases fondamentales de la classe I molaire : Angle a-t-il eu raison d'attribuer une étiquette de malocclusion à l'occlusion de classe II ? La première clé d'Andrews mérite t-elle d'être ignorée ? Des proportions de dents supérieures et inférieures adaptées l'une à l'autre (Indice de Bolton) ne sont-elles pas essentielles pour obtenir une relation occlusale normale ?

[92] Janson et al., « Class II treatment success rate in 2- and 4-premolar extraction protocols ».
[93] Mailankody, « Enigma of class II molar finishing ».

C'est ainsi que Janson et son équipe brésilienne ont voulu aller plus loin en réalisant d'autres études en 2009 [94], 2010 [95], et 2012 [96], sur, cette fois-ci, la **stabilité des résultats occlusaux concernant la classe II thérapeutique**. L'occlusion des patients terminés en classe I ou II molaire thérapeutique présentaient une stabilité similaire (les études variant de 2 à 9 ans post-traitement) sur les critères occlusaux étudiés (PAR Index).
Cependant, toutes les études citées présentent un faible niveau de preuve : rétrospectives, de court à moyen terme, réalisées par les mêmes auteurs, sur de faibles échantillons, présentant des bais de sélection (absence de prise en compte du décalage squelettique initial dans le choix des groupes) et de mesure (relations sagittales molaires mesurées sur des téléradiographies de profil [97]). De plus, il est important de noter que les auteurs ne précisaient pas le besoin d'adapter les finitions ou d'équilibrer l'occlusion dans le groupe des classes II thérapeutique.

En conclusion, aucune preuve n'a été apportée sur le fait que la classe II thérapeutique pourrait altérer l'occlusion [98] à court, moyen et long terme. Il semblerait, d'un point de vue occlusal, que ce soit une solution stable, si le praticien garde à l'esprit que certaines adaptations occlusales sont à réaliser, éventuellement, pour pérenniser d'avantage les résultats.

2.3 Classe III molaire thérapeutique

2.3.1 Définition

La classe III molaire thérapeutique est mise en place, le plus souvent, par la mésialisation des 1ères et 2èmes molaires mandibulaires après l'extraction des 1ères ou 2èmes prémolaires mandibulaires ou en présence d'agénésie de ces dernières (figure 63).
Selon L'American board of Orthodontics [99], la cuspide vestibulaire de la 2ème prémolaire maxillaire doit se situer à l'aplomb du sillon mésio-vestibulaire de la 1ère molaire mandibulaire. Elle peut être acceptée

[94] Janson et al., « Long-term stability of class II malocclusion treated with 2 and 4 premolar extraction protocols ».
[95] Janson et al., « Treatment stability in patients with class II malocclusion treated with 2 maxillary premolar extractions or without extractions ».
[96] Janson, Araki, et Camardella, « Posttreatment stability in Class II nonextraction and maxillary premolar extraction protocols. »
[97] Janson et al., « Long-term stability of class II malocclusion treated with 2 and 4 premolar extraction protocols ».
[98] Zachrisson, « Dr. Bjorn U. Zachrisson on excellence in finishing, Part 1 ».
[99] The American board of orthodontics, « Grading system for dental casts and panoramic radiographs ».

fonctionnellement comme non traumatogène si les rapports canins et incisifs sont corrects. De plus, le pronostic de mise en place de la troisième molaire mandibulaire se trouve amélioré.

Figure 63 : Occlusion de classe III thérapeutique après extraction des 1ères prémolaires mandibulaires et rétraction incisivo-canine mandibulaire

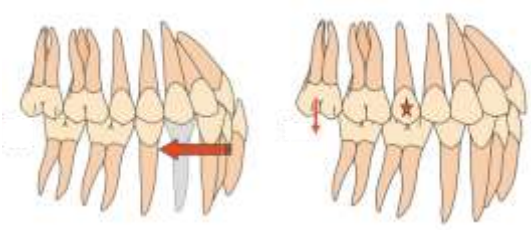

Source : Boileau, *Orthodontie de l'enfant et du jeune adulte. Tome 1, Principes et moyens thérapeutiques*, 2011.

Les principales indications se résument à :

- Agénésie unilatérale ou bilatérale des deuxièmes prémolaires définitives, en présence d'une arcade maxillaire sans encombrement.
- Faible classe III squelettique sans compensation dento-alvéolaire avec un encombrement des incisives mandibulaires et une arcade maxillaire parfaite. L'alternative peut aussi être d'extraire une incisive mandibulaire.

2.3.2 Conséquences occlusales inter-arcades de la classe III thérapeutique [100]

2.3.2.1 En statique :

- La mise en place d'une classe III thérapeutique entraîne une **diminution du nombre de contacts** interdentaires en OIM et leur répartition est moins favorable (figure 64), ce qui amoindrit la stabilité de cet ajustement. En effet, les rapports molaires entre la 2ème prémolaire maxillaire et la 1ère molaire mandibulaire conduisent à une occlusion une dent/une dent (alors qu'en classe I molaire chaque dent est en rapport avec deux antagonistes : rapport 1 dent / 2 dents). Cela pourrait avoir pour conséquence une déstabilisation de l'occlusion, avec des contacts moins engrènants.
- La **morphologie des troisièmes molaires mandibulaires** doit être compatible avec une bonne occlusion des deuxièmes molaires maxillaires. Mais à l'heure des décisions thérapeutiques chez les adolescents, son anatomie précise est difficilement évaluable sur les clichés radiologiques.

[100] Philip-Alliez et al., « L'occlusion thérapeutique de classe III molaire ».

Figure 64 : Contacts occlusaux en vue horizontale en classe III molaire thérapeutique

Source : Orthlieb, « Occlusion et dysfonction : le paradoxe de l'orthopédie-dento-faciale », 1998.

2.3.2.2 En dynamique

- En propulsion :

En propulsion, la désocclusion postérieure est obtenue sans problème majeur.

- En latéralité :

On retrouve des interférences **en latéralité travaillant**e et **non travaillante** :

- Entre la cuspide mésio-palatine de la 1ère molaire maxillaire et le versant interne des cuspides mésio-vestibulaire (en latéralité travaillante) et mésio-linguale (en latéralité non travaillante) de la 2ème molaire mandibulaire (figure 65) ;
- Entre la cuspide mésio-vestibulaire de la 1ère molaire mandibulaire et le versant interne des cuspides palatine (en latéralité travaillante) et vestibulaire (en latéralité non travaillante) de la 2ème prémolaire maxillaire (figure 65).

Figure 65 : Localisation des interférences occlusales en latéralité dans le cas d'une classe III thérapeutique

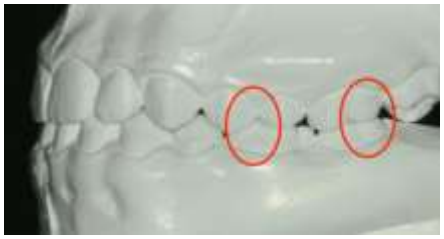

Source : Philip-Alliez et al., « Occlusion thérapeutique de classe III molaire », 2009.

2.3.3 Conséquences sur les finitions orthodontiques [101]

Afin de stabiliser la classe III molaire thérapeutique et éviter les obstacles occlusaux énoncés plus haut, une équilibration occlusale doit être réalisée en fin de traitement. Cela passe par :

2.3.3.1 Coronoplasties soustractives et additives

L'approfondissement des sillons et fosses (figure 66) se fera si besoin :

- Au niveau de la fosse centrale de la 1ère molaire maxillaire afin que la cuspide mésio-vestibulaire de la 2ème molaire mandibulaire s'y loge convenablement.
- Au niveau du sillon vestibulaire de la 1ère molaire mandibulaire pour compenser la différence de diamètre vestibulo-lingual entre la 1ère molaire mandibulaire et la 2ème prémolaire maxillaire. Ainsi, le versant interne de la cuspide vestibulaire de la 2ème prémolaire maxillaire s'adaptera mieux à ce niveau et facilitera l'engrènement.
- Au niveau de la fosse centrale de la 1ère molaire mandibulaire pour qu'elle vienne accueillir la cuspide linguale de la 2ème prémolaire maxillaire et éviter les interférences exposées ci-avant.
- Au niveau de la fosse mésiale de la 2ème molaire mandibulaire pour que la cuspide mésio-palatine de la 1ère molaire maxillaire, qui est volumineuse, ne soit pas à l'étroit.

Des **coronoplasties additives** peuvent aussi être réalisées, notamment au niveau de la 1ère molaire mandibulaire où du composite de stabilisation est mis en place pour stabiliser le contact avec la cuspide palatine de la 2ème prémolaire maxillaire (figure 66).

Figure 66 : Finitions et équilibrations occlusales de la 1ère molaire mandibulaire

Approfondissement du sillon vestibulaire (en rouge image de gauche), de la fosse centrale (en rouge image de droite) et composite additionnel sur les versant internes des cuspides linguales (en bleu image de droite)

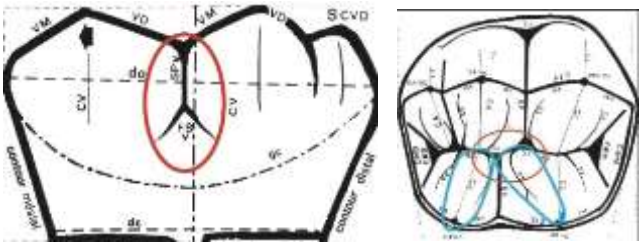

Source : Philip-Alliez et al., « Occlusion thérapeutique de classe III molaire », 2009.

[101] Philip-Alliez et al.

2.3.3.2 Informations du premier, deuxième et troisième ordre

Afin de faciliter l'occlusion des cuspides avec les fosses/embrasures, des informations de premier et de troisième ordre sont incorporées dans les arcs (figure 67), telles que :

- L'incorporation de **torque radiculo-vestibulaire** au niveau de la 2ème prémolaire et 1ère molaire maxillaire, pour compenser la perte de la dimension transversale de l'arcade mandibulaire (par la contraction de la forme d'arcade due à la fermeture d'espace d'extractions mandibulaires). Ainsi cela permettra d'éviter les prématurités et interférences en latéralités.
- Une **rotation mésio-palatine** de la 1ère molaire maxillaire pour faciliter son occlusion avec les molaires mandibulaires.
- Une **rotation disto-linguale** sur les 2èmes molaires mandibulaires pour ajuster correctement leur surface occlusale avec les 1ères molaires maxillaires.

Figure 67 : Finitions et équilibrations occlusales de la 1ère molaire maxillaire

Rotation mésio-palatine (flèche rouge), approfondissement de la fosse centrale (traingle rouge) et torque radiculo-vestibulaire (flèche rouge).

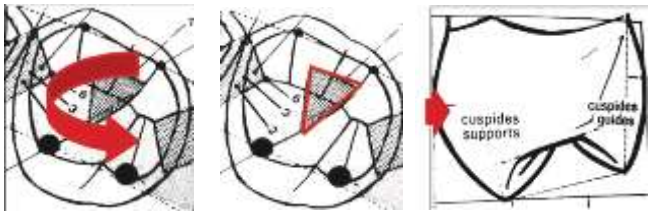

Source : Philip-Alliez et al., « Occlusion thérapeutique de classe III molaire », 2009.

Il est important de noter que la plupart des études citées dans ce chapitre n'ont pas précisé le besoin d'effectuer des coroplasties amélaires. La réalisation d'une maquette prévisionnelle (ou *set up)* est en revanche fortement conseillée, tout comme des finitions orthodontiques individualisées.

2.3.4 Stabilité à long terme ?

Dans la littérature, des rapports de cas ou études rétrospectives évaluant les **résultats occlusaux** en classe III molaire thérapeutique en fin de traitement sont présentés (figure 68).
Par exemple, Wiechmann et son équipe [102], ont réalisé une étude rétrospective correctement menée dans laquelle ils montrent de bons résultats occlusaux en fin de traitement (en matière de

[102] Klang et al., « Quality of occlusal outcome following space closure in cases of lower second premolar aplasia using lingual orthodontic molar mesialization without maxillary counterbalancing extraction. »

recouvrement, de surplomb, de parallélisme radiculaire, et de rapports canins antéro-postérieurs) chez 33 patients traités avec fermeture d'espace d'agénésies de deuxièmes prémolaires inférieures, en technique linguale (sans extractions maxillaires contrebalançantes), avec des bielles de Herbst sans l'usage de minivis.

Figure 68 : Fermeture d'espace d'agénésie de 35 par mésialisation de 36 en technique linguale

Source : Klang et al., « Quality of occlusal outcome following space closure in cases of lower second Premolar aplasia using lingual orthodontic molar mesialization without maxillary counterbalancing extraction », 2018.

Cependant, aucune étude n'a été encore entreprise concernant **la stabilité dans le temps** des classes III thérapeutiques.

En 2015, Zimmer [103] tente de répondre à cette problèmatique en menant une étude sur la stabilité des traitements de compensations dentaires de classe III squelettique avec extractions isolées de prémolaires ou molaires mandibulaires. Sur une période de 12 ans post-traitement en moyenne, la qualité de l'occlusion a diminué de façon significative (score PAR augmenté), même si les scores sont restés cliniquement acceptables. Cependant, la finition en classe III thérapeutique n'était pas le critère d'inclusion principal. En effet, tous les patients ayant reçu des extractions isolées mandibulaires ne terminaient pas forcément en classe III thérapeutique molaire, certains finissaient en classe I molaire dans les cas d'extraction des premières molaires mandibulaires et l'auteur ne les différenciait pas en sous-groupe dans les statistiques.

Il est donc impossible à l'heure actuelle de conclure quant à la stabilité à long terme de l'occlusion terminée en classe III molaire thérapeutique.

En conclusion, la stabilité de l'occlusion de classe III molaire thérapeutique n'a pas été scientifiquement démontrée mais de bons résultats occlusaux peuvent être mis en place en fin de traitement grâce à la précision des finitions et on peut donc concevoir sa stabilité au long terme.

[103] Zimmer et Schenk-Kazan, « Dental compensation for skeletal class III malocclusion by isolated extraction of mandibular teeth. Part 1, Occlusal situation 12 years after completion of active treatment ».

3 : Outils actuels : sont-ils tous au service de la stabilité ?

Même si les concepts occlusaux retenus actuellement s'appuient toujours sur les théories des auteurs vus précédemment, la pratique de l'orthodontie a beaucoup évolué, notamment vers une standardisation des procédures qui parfois dessert la stabilité de nos traitements.
Nous allons voir dans cette dernière partie comment certains outils disponibles actuellement peuvent nous permettre d'atteindre les objectifs occlusaux gage de stabilité énoncés auparavant. Néanmoins, quelques dérives voient le jour et l'usage de dispositifs novateurs doit être consciencieux et réfléchi, dans un souci perpétuel de qualité des soins, notamment vis-à-vis de la stabilité dans le temps des résultats obtenus.

3.1 Respect de la forme d'arcade : standardisation ou personnalisation ?

3.1.2 Forme d'arcade standardisée dans les arcs préformés disponibles dans le commerce

De nos jours, les praticiens cherchent à optimiser leurs procédures orthodontiques, et force est de constater que la réalisation d'arcs sur mesure par le praticien lui-même pour chaque patient en traitement par dispositif multi-attaches est consommatrice de temps et d'énergie.
Lorsqu'un arc préformé est mis en place, la forme de l'arcade dentaire est modifiée pour correspondre à la forme de l'arc. La plupart des fabricants proposent des arcs préformés en technique vestibulaire respectant des chartes standardisées de tailles et formes différentes (figure 69). Fondées sur des moyennes, leurs dimensions ne correspondent pas à celles des arcades d'un patient individuellement. [104]

Figure 69 : Exemple de la variabilité de formes d'arcs préformés disponible dans le commerce

Source : Ahmed, Shaikh, et Andrews, « Evaluation of conformity of preformed orthodontic archwires and dental arch form », 2019.

[104] Felton et al., « A computerized analysis of the shape and stability of mandibular arch form ».

Proffit [105] souligne l'importance d'apprécier les arcs préformés comme des « blanks », ce nom étant parfaitement approprié pour lui car cela implique, à juste titre, qu'un certain degré d'individualisation de leur forme sera nécessaire par le praticien.
Cependant, avec l'avènement des **arcs préformés à mémoire de forme**, les cliniciens ont commencé à introduire dès le début du traitement orthodontique des arcs de forme inapropriée, et on sait que les arcs rectangulaires préformés peuvent augmenter la dimension transversale des arcades. [106] Or, ayant une très bonne élasticité, leur modification par le praticien pour les individualiser à un patient donné est presque impossible.

La solution envisageable serait d'avoir un nombre limité d'arcs préformés de formes et de tailles différentes qui ressembleraient à la plupart des arcades de nos patients. Ce scénario permettrait de préserver au mieux la forme de l'arcade d'origine au cours des étapes initiales du traitement. McLaughlin et Benett [107] conseillent le stockage de 3 formes d'arcades : carré, ovoïde et ogivale (dont leur forme varie au niveau de la distance inter-canine et inter-première prémolaire).

3.1.2 Philosophie de traitement par système autoligaturant passif et forme d'arcade « naturelle » ?

3.1.2.1 Concept D. Damon : l'absence de friction et le développement des arcades [108]

Au cours de son expérience clinique, D. Damon a cherché un système permettant de diminuer le recours aux extractions, en raison des conséquences néfastes de ces-dernières sur le profil cutané du patient selon lui.
Il élabore alors un concept orthodontique basé sur l'application de forces légères et l'absence de friction en développant des brackets autoligaturants passifs (figure 70) : les frottements entre les fils et les boîtiers sont ainsi réduits par rapport aux attaches conventionnelles avec ligatures.

Figure 70 : Bracket Damon

Source : Mahony, « Bringing orthodontics into the 21st century », 2015.

[105] Proffit et al., *Contemporary orthodontics*.
[106] Bhowmik, Hazare, et Bhowmik, « Correlation of the arch forms of male and female subjects with those of preformed rectangular nickel-titanium archwires ».
[107] McLaughlin, Bennett, et Trevisi, *Systemized orthodontic treatment mechanics*.
[108] Damon et Keim, « Dwight Damon, DDS, MSD ».

En s'appuyant sur les travaux de Fränkel, qui laissait les dents se positionner spontanément sans l'influence des muscles jugaux, labiaux et linguaux à l'aide d'écrans (figure 71), D. Damon dit « autoriser les procès alvéolaires à créer une nouvelle forme d'arcade en fonction de la musculature environnante ».[109] Il voit cela « comme une adaptation fonctionnelle et non comme une expansion » à proprement parler. Un grand nombre de ses patients est traité selon ces préceptes sans extraction de prémolaires.

Figure 71 : Vue latérale de l'appareil de Fränkel et mise à distance de la musculature

Source : Graber, *Orthodontics : current principles and techniques*, 2012.

3.1.2.2 Résultats occlusaux et stabilité

Dans la plupart des études, la correction de l'encombrement avec des systèmes autoligaturants passifs sans extraction de prémolaires est obtenue par la protrusion des incisives ainsi que par l'expansion latérale des arcades dentaires. L'augmentation de la largeur d'arcade a été observée principalement au niveau prémolaires et molaires, pour les arcades maxillaires comme mandibulaires (figure 72). [110]

Figure 72 : Modèles numériques d'arcades superposées avant traitement (gris), après traitement (rouge) et 2 ans après la fin du traitement (vert).

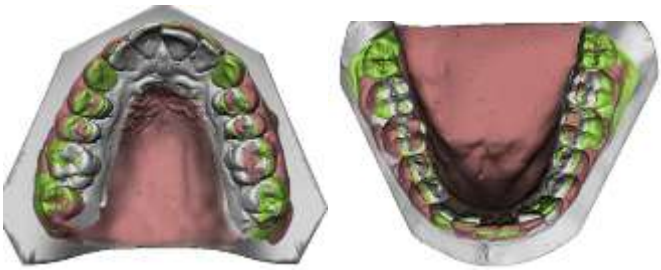

Source : Lucchese et al., « Transverse and torque dental changes after passive self-ligating fixed therapy : a two-year follow-up study », 2019.

[109] Damon et Keim.
[110] Lucchese et al., « Transverse and torque dental changes after passive self-ligating fixed therapy : a two-year follow-up study ».

La recherche de résultats sur la stabilité à long terme a montré que :

- Il n'y a **pas d'étude sur la stabilité à long terme.** [111]
- Sur du court terme (2 ans), l'expansion transversale montrait une rechute non significative statistiquement, bien qu'une tendance à la restriction de l'arcade soit vraisemblablement révélée. [112]

3.1.2.3 Conclusion

Cette philosophie de traitement va donc à l'encontre des principes de conservation de la forme d'arcade initiale évoqué par de nombreux auteurs, comme Little. Pour la résolution des traitements sans extractions combinés avec un manque d'espace, l'expansion de l'arcade dentaire peut être indiquée, mais un diagnostic, une sélection de cas appropriés et un praticien chevronné restent essentiels.

3.1.3 Personnalisation des formes d'arcades facilitée grâce aux outils numériques

L'apport des logiciels informatisés orthodontiques permettrait un gain de temps en simplifiant le protocole de réalisation de charte personnalisée manuellement.
Des logiciels informatiques performants existent, de nos jours, et permettent de :

- **Superposer les arcs pré-formés** disponibles dans le commerce avec le modèle d'étude virtuel, et choisir le plus adapté à la forme d'arcade du patient (figure 73 A). Une étude [113] a prouvé que l'utilisation de logiciels informatiques 3D pour la sélection des arcs préformés a fourni une meilleure adaptation à la forme d'arcade du patient par rapport à l'œil humain sur modèle en plâtre ;
- **Créer une forme d'arcade personnalisée** (figure 73 B). Il est possible d'imprimer ces chartes individualisées dans le but de réaliser des arcs sur mesure en clinique. L'objectif est ainsi de diminuer le risque de récidive en conservant la forme d'arcade initiale du patient et les distances inter-canines et inter-molaires. De plus, cela présente un interêt majeur pour les traitements mixtes (technique linguale pour une arcade et vestibulaire pour l'autre) dont la coordination des arcs s'avère difficile sans chartes individualisées aux deux arcades.

[111] Damon et Keim, « Dwight Damon, DDS, MSD ».
[112] Basciftci et al., « Long-term stability of dentoalveolar, skeletal, and soft tissue changes after non-extraction treatment with a self-ligating system ».
[113] Haddadpour et al., « Agreement of the clinician's choice of archwire selection on conventional and virtual models ».

- Utiliser une forme d'arcade comme **guide** pour la réalisation d'une **maquette prévisionnelle** (figure 73 C).

Figure 73 : Différentes analyses des formes d'arcades avec le logiciel OrthoAnalyzer

A : Superposition avec un arc préformé disponible dans le commerce

B : Création d'une forme d'arcade individualisée en positionnant ses propres points

C : Forme d'arcade personnalisée mandibulaire utilisée comme guide pour la réalisation de la maquette prévisionnelle maxillaire

Source : 3Shape A/S, « How to make a dental arch analysis », 2017.

3.2 Individualisation des traitements pour l'optimisation des finitions

L'utilisation des attaches pré-informées et des arcs continus permet, dans la pratique quotidienne, d'obtenir des résultats rapides et satisfaisants. Toutefois ces méthodes présentent des limites, en particulier concernant l'individualisation des finitions. Les valeurs prescrites sont des standards qui ne tiennent pas compte des spécificités de chaque cas.

La perspective d'une optimisation des finitions, propre à chacun, rejoint l'objectif premier de tout patient et praticien : la stabilité des résultats.

3.2.1 Système d'orthodontie linguale individualisé [114]

En technique linguale, le passage par la réalisation d'une maquette prévisionnelle (ou *set up)* est une étape nécessaire pour obtenir une individualisation du traitement, tant dans la précision du positionnement des attaches que dans le respect de la forme d'arcade (figure 74).

Contrairement aux dispositif multi-attaches en technique vestibulaire, les arcs ne sont pas préformés, mais bien individualisés pour chacun. Le laboratoire (à l'aide de « robots plieurs ») fabrique ainsi tous les arcs suivant la forme d'arcade du patient (figure 75).

[114] Wiechmann et Simon, « Système d'orthodontie linguale individualisé ».

De plus, la précision du positionnement des attaches (annexe 5) et des arcs réalisés sur mesure réduit les finitions intra-arcades au minimum. [115] La précision de cette technique a été évaluée dans 2 études, Pauls [116] en 2010 et Grauer [117] en 2011, et a montré des résultats très satisfaisants en superposant l'occlusion finale et la maquette prévisionnelle.

Figure 74 : Maquette prévisionnelle pour un positionnement précis des attaches et la réalisation des chartes et des arcs personnalisés

Source : Wiechmann, « Système d'orthodontie linguale individualisé », 2018.

Figure 75 : Fabrication d'arcs individualisés par les robots plieurs

Source : Profitt et al., *Contemporary orthodontics*, 2019.

3.2.2 Positionnement des attaches informatisé : finitions optimisées ?

Les boîtiers standardisés pré-informés déterminent la position des dents dans les trois dimensions de l'espace. La précision du positionnement du l'attache est donc primordiale afin d'optimiser les différentes étapes du traitement orthodontique, notamment les finitions.

Dès lors, nous allons voir dans quelle mesure le numérique peut faciliter les finitions en technique vestibulaire au travers du positionnement des attaches virtuelles et du set up numérique.

[115] Siekmann, Trexler, et Wiechmann, « Die feineinstellung bei kieferorthopädischer behandlung mit einer vollständig individuellen lingualen apparatur ».
[116] Pauls, « Therapeutic accuracy of individualized brackets in lingual orthodontics ».
[117] Grauer et Proffit, « Accuracy in tooth positioning with a fully customized lingual orthodontic appliance ».

3.2.2.1 Erreurs de position dentaire liées au collage

Les erreurs de collage peuvent avoir des conséquences indésirables sur la position des dents :

- Une erreur de **centrage mésio-distal** entraîne une rotation. La morphologie particulière de chaque dent peut entrainer des erreurs de positionnement ;

- Une erreur d'**angulation mésio-distal** (*tip)* provoque un non parallélisme axial des racines et un écart entre les crêtes marginales. Il existe une grande diversité des angles corono-radiculaires selon les dents et les individus, rendant le positionnement plus complexe ;

- Un **excès de colle** entre l'attache et la surface de la dent peut induire une rotation et une modification du torque ;

- Une **erreur de centrage vertical** entraîne une erreur de 1er ordre, de 2ème ordre et 3ème ordre.

Ces imprécisions peuvent conduire à des positions dentaires non correctes favorisant la rechute en fin de traitement (défauts de points de contacts interproximaux…).

3.2.2.2 Collage indirect assisté par ordinateur

- Positionnement des attaches

Afin de pallier ces problèmes de positionnement, des systèmes de conception/fabrication assistée par ordinateur pour le collage indirect se sont développés avec l'avancée du numérique. [118] Le positionnement des attaches se fait, dès lors, sur un modèle numérique préalablement obtenu par une empreinte optique intra-orale.

Une maquette prévisionnelle (*ou set up)* est réalisée en parallèle du positionnement des attaches et prévisualise l'emplacement des dents avec le présent collage : par exemple, lorsque la position d'une attache est corrigée sur une dent, la maquette prévisionnelle va être modifiée en fonction du nouveau positionnement de l'attache (figure 76).

[118] Grauer et al., « Computer-aided design/computer-aided manufacturing technology in customized orthodontic appliances ».

Figure 76 : Positionnement du boitîer à gauche sur 11 (plus gingival) entraînant une égression de 11 visible sur la maquette présivionnelle du résultat final

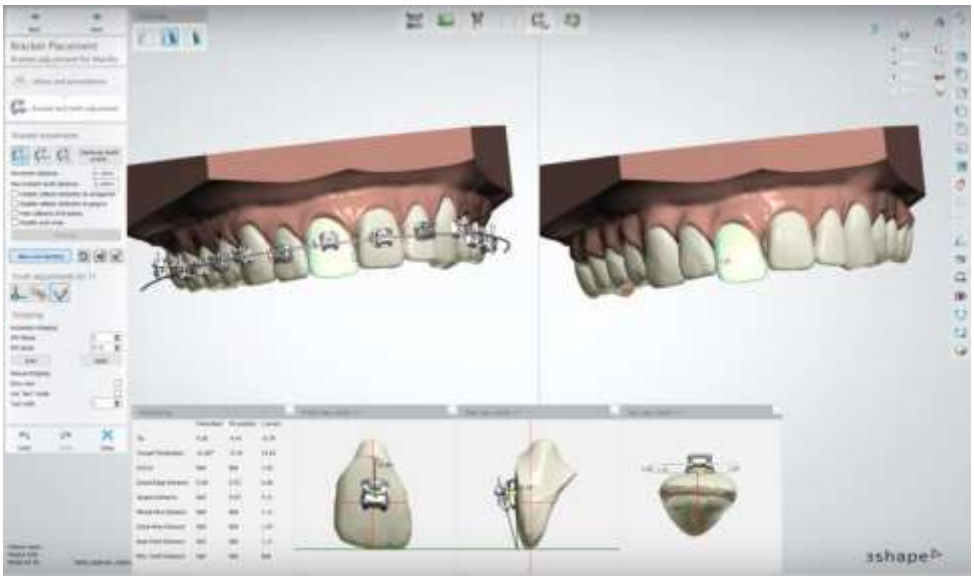

Source : 3Shape A/S, « How to use 3Shape indirect bonding software », 2017.

Les boîtiers et la forme d'arcade (ou fils préfabriqués) sont choisis selon les préférences du praticien. L'espace entre la base de l'attache et la surface de la dent sert d'emplacement à la résine composite de collage et peut être personnalisé : un torque additionnel peut être mis en place par l'ajout d'une épaisseur supplémentaire de colle afin d'incliner la gorge de l'attache.

- Fusion des modèles numériques avec la tomodensitométrie à faisceau conique (CBCT)

D'après les critères de l'American board of orthodontics [119], les racines de toutes les dents doivent être parallèles à la fin du traitement. Or, le grand axe des dents est difficile à apprécier en bouche et les erreurs d'angulation sont donc fréquentes. [120]

Il est désormais possible de fusionner la tomodensitométrie à faisceau conique (CBCT) avec le modèle numérique : le positionnement du grand axe des dents est ainsi rendu plus facile et plus précis étant donné que l'anatomie des racines est modélisée (figure 77). Cependant, pour protéger les patients des rayonnements, il est évident que cette imagerie ne peut être prescrite pour tout le monde, mais chez ceux pour qui le CBCT est une aide au diagnostic et au traitement.

[119] The American board of orthodontics, « Grading system for dental casts and panoramic radiographs ».
[120] Balut et al., « Variations in bracket placement in the preadjusted orthodontic appliance ».

Figure 77 : Imagerie 3D et assistance au collage : repérage du grand axe des dents et positionnement précis des attaches

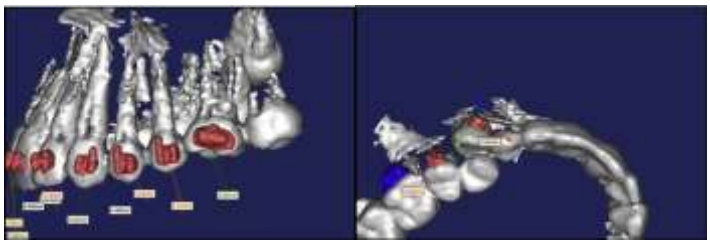

Source : El-Timamy et al., « Three-dimensional imaging for indirect-direct bonding », 2016.

3.2.2.3 Qualité et précision du collage indirect assisté par ordinateur

Les conceptions de collage indirect assisté par ordinateur ont montré de très bons résultats sur la fiabilité du positionnement des attaches : les résultats occlusaux obtenus sont conformes à la maquette prévisionnelle réalisée initialement. [121]
Une précision similaire du positionnement des attaches virtuellement par les logiciels de conception assistée par ordinateur (CAD) comparé à un positionnement manuel en collage indirect conventionnel a été retrouvé. [122]

Pour l'heure, aucune étude avec un bon niveau de preuve (essais contrôlés randomisés) ne permet de conclure l'obtention de meilleurs résultats occlusaux comparés aux techniques conventionnelles avec collage direct. Par exemple, il n'existe pas encore d'étude prenant en compte la fusion du modèle numérique avec un CBCT, ce qui pourrait prouver un réel bénéfice en faveur du collage indirect assisté par ordinateur.

En conclusion, le collage indirect assisté par ordinateur pourrait, sous réserve d'en évaluer l'efficacité, faciliter le bon positionnement des attaches et ainsi optimiser les finitions orthodontiques, le but étant de parfaire les résultats occlusaux de fin de traitement et améliorer la stabilité des résultats.

[121] Garino et Garino, « Computer-aided interactive indirect bonding ».
[122] Israel et al., « A comparison of traditional and computer-aided bracket placement methods ».

Conclusion

Bien qu'aucune certitude n'existe dans la littérature, nombre d'auteurs soutiennent l'idée qu'une occlusion statique et dynamique correcte participe pleinement à la stabilité des résultats de fin de traitement.

A la question « L'occlusion de fin de traitement est-elle un facteur indispensable à la stabilité des résultats ? » nous pouvons répondre que c'est un facteur nécessaire mais pas suffisant, et que d'autres facteurs doivent aussi être pris en compte. Du moins, le meilleur moyen pour obtenir des résultats stables pour un orthodontiste est de mettre en place une occlusion de fin de traitement la meilleure possible, et surtout parfaitement personnalisée et adaptée au patient.

Afin d'obtenir la meilleure stabilité sur le long terme de nos traitements, nous pouvons citer quelques recommandations communément admises :

- Traiter selon les standards idéaux en tenant compte des spécificités de chaque cas : ne pas négliger l'étape des finitions afin d'obtenir une occlusion **fonctionnelle** et une occlusion d'intercuspidation maximale correspondant à l'occlusion en relation centrée ;
- Conserver la forme d'arcade initiale du patient comme guide, excepté quand le traitement modifie l'environnement et l'équilibre fonctionnel. Il est sage d'effectuer le traitement dans les limites imposées par l'environnement des tissus mous, et de l'os alvéolaire ;
- Evaluer et réévaluer minutieusement les cas traités (grâce aux modèles et photographies) et tirer les conclusions des erreurs précédentes. La conservation et la superposition des modèles numériques sur un ordinateur facilitera l'accès à cette évaluation ;
- Supprimer les parafonctions et rééduquer les fonctions pour éviter toute rechute d'origine fonctionnelle ;
- Prévenir le patient que la croissance résiduelle et la maturation des fonctions liée au vieillissement sont des facteurs imprévisibles causes de « récidive ». De fait la contention par fil collé à l'arcade mandibulaire doit être conservée sur le long terme. Le suivi est primordial, notamment pour vérifier la stabilité des résultats, l'harmonie fonctionnelle, l'équilibre occlusal et l'absence de mouvements iatrogènes liés au fil de contention.

Le numérique est prometteur dans le monde de l'orthodontie, mais la réussite d'un traitement repose sur l'usage réfléchi et consciencieux des nouvelles technologies en gardant toujours à l'esprit nos **objectifs de traitements fondamentaux, avec en premier lieu la stabilité des résultats dans le temps.**

Bibliographie

Agence nationale d'accréditation et d'évaluation en santé. « Les critères d'aboutissement du traitement d'orthopédie dento-faciale ». Haute autorité de santé, 2003. https://www.has-sante.fr/jcms/c_272294/fr/les-criteres-d-aboutissement-du-traitement-d-orthopedie-dento-faciale.

Amm, E. W., et J. P. Bou-Serhal. « La forme d'arcade selon la philosophie de Tweed-Merrifield : individualisation et essai de standardisation ». *L'orthodontie francaise* 74, no 4 (2003): 481-98. https://doi.org/10.1051/orthodfr/200374481.

Andrews, L. F. « The six keys to normal occlusion ». *American journal of orthodontics* 62, no 3 (1972): 296-309. https://doi.org/10.1016/s0002-9416(72)90268-0.

Angle, E. H. *Treatment of malocclusion of the teeth : Angle's system*. 7th edition. Philadelphia : The S. S. White dental manufacturing company, 1907. http://hdl.handle.net/2027/uc1.b5242461.

Anthopoulou, C., D. Konstantonis, et M. Makou. « Treatment outcomes after extraction and nonextraction treatment evaluated with the american board of orthodontics objective grading system ». *American journal of orthodontics and dentofacial orthopedics* 146, no 6 (2014): 717-23. https://doi.org/10.1016/j.ajodo.2014.07.025.

Balut, N., L. Klapper, J. Sandrik, et D. Bowman. « Variations in bracket placement in the preadjusted orthodontic appliance ». *American journal of orthodontics and dentofacial orthopedics* 102, no 1 (1992): 62-67. https://doi.org/10.1016/0889-5406(92)70015-3.

Bartala, M., et M. J. Boileau. « Conséquences occlusales et articulaires des extractions de prémolaires : revue de la littérature ». *Revue d'orthopédie dento-faciale* 35, no 2 (2001): 223–243. https://doi.org/10.1051/odf/2001014.

Basciftci, F. A., M. Akin, Z. Ileri, et S. Bayram. « Long-term stability of dentoalveolar, skeletal, and soft tissue changes after non-extraction treatment with a self-ligating system ». *Korean journal of orthodontics* 44, no 3 (2014): 119-27. https://doi.org/10.4041/kjod.2014.44.3.119.

Bhowmik, S. G., P. V. Hazare, et H. Bhowmik. « Correlation of the arch forms of male and female subjects with those of preformed rectangular nickel-titanium archwires ». *American journal of orthodontics and dentofacial orthopedics* 142, no 3 (2012): 364-73. https://doi.org/10.1016/j.ajodo.2012.04.016.

Blake, M., et K. Bibby. « Retention and stability : a review of the literature ». *American journal of orthodontics and dentofacial orthopedics* 114, no 3 (1998): 299-306. https://doi.org/10.1016/s0889-5406(98)70212-4.

Bondemark, L., A. K. Holm, K. Hansen, S. Axelsson, B. Mohlin, V. Brattstrom, G. Paulin, et T. Pietila. « Long-term stability of orthodontic treatment and patient satisfaction : a systematic review ». *The Angle orthodontist* 77, no 1 (2007): 181-91. https://doi.org/10.2319/011006-16R.1.

Burke, S. P., A. M. Silveira, L. J. Goldsmith, J. M. Yancey, A. van Stewart, et W. C. Scarfe. « A meta-analysis of mandibular intercanine width in treatment and postretention ». *The Angle orthodontist* 68, no 1 (1998): 53-60. https://doi.org/10.1043/0003-3219(1998)068<0053:AMAOMI>2.3.CO;2.

Canut, J. A., et E. Plasencia. « Contention et récidive considérations actuelles ». *Revue d'orthopédie dento-faciale* 20, no 4 (1986): 511–534. https://doi.org/10.1051/odf/1986033.

Chok, A., I. Dallel, M. Ommezine, S. Tobji, et A. Ben Amor. « La finition occlusale : un gage de pérennité des traitements orthodontiques avec extraction de prémolaires ? : revue systématique de la littérature ». *L'orthodontie francaise* 91, no 3 (2020): 191-95. https://doi.org/10.1684/orthodfr.2020.21.

Clark, J. R., et R. D. Evans. « Functional occlusion. I, A review ». *Journal of orthodontics* 28, no 1 (2001): 76–81. https://doi.org/10.1093/ortho/28.1.76.

Cozzani, M., et F. Weiland. « Le board européen d'orthodontie ». *International orthodontics* 14, no 2 (2016): 206-13. https://doi.org/10.1016/j.ortho.2016.03.002.

Damon, D. H., et R. G. Keim. « Dwight Damon, DDS, MSD ». *Journal of clinical orthodontics* 46, no 11 (2012): 667-78.

Edwards, J. G. « A long-term prospective evaluation of the circumferential supracrestal fiberotomy in alleviating orthodontic relapse ». *American journal of orthodontics and dentofacial orthopedics* 93, no 5 (1988): 380-87. https://doi.org/10.1016/0889-5406(88)90096-0.

Felton, J. M., P. M. Sinclair, D. L. Jones, et R. G. Alexander. « A computerized analysis of the shape and stability of mandibular arch form ». *American journal of orthodontics and dentofacial orthopedics* 92, no 6 (1987): 478-83. https://doi.org/10.1016/0889-5406(87)90229-0.

Ferguson, J. W. « Changes in sagittal molar relationship during and after fixed appliance extraction treatment ». *Journal of orthodontics* 37, no 1 (2010): 16–28. https://doi.org/10.1179/14653121042840.

Franklin, S., P. E. Rossouw, D. G. Woodside, et J. C. Boley. « Searching for predictors of long-term stability ». *Seminars in orthodontics* 19, no 4 (2013): 279–292. https://doi.org/10.1053/j.sodo.2013.07.008.

Frapier, L., et L. Massif. « La classe II. 2 dans tous ses états ». *International orthodontics* 5, no 2 (2007): 143–162. https://doi.org/10.1016/S1761-7227(07)90002-9.

Freitas, K. M. de, G. Janson, M. R. De Freitas, A. Pinzan, J. F. Henriques, et C. R. Pinzan-Vercelino. « Influence of the quality of the finished occlusion on postretention occlusal relapse ». *American journal of orthodontics and dentofacial orthopedics* 132, no 4 (2007): 428 e9-e14. https://doi.org/10.1016/j.ajodo.2007.02.051.

Garino, F., et G. B. Garino. « Computer-aided interactive indirect bonding ». *Progress in orthodontics* 6, no 2 (2005): 214-23.

Golz, L., C. Reichert, et A. Jager. « Gingival invagination : a systematic review ». *Journal of orofacial orthopedics* 72, no 6 (2011): 409. https://doi.org/10.1007/s00056-011-0046-z.

Grauer, D., et W. R. Proffit. « Accuracy in tooth positioning with a fully customized lingual orthodontic appliance ». *American journal of orthodontics and dentofacial orthopedics* 140, no 3 (2011): 433-43. https://doi.org/10.1016/j.ajodo.2011.01.020.

Grauer, D., D. Wiechmann, G. C. Heymann, et E. J. Swift. « Computer-aided design/computer-aided manufacturing technology in customized orthodontic appliances ». *Journal of esthetic and restorative dentistry* 24, no 1 (2012): 3-9. https://doi.org/10.1111/j.1708-8240.2011.00500.x.

Haddadpour, S., S. R. Motamedian, M. Behnaz, S. Asefi, A. A. Bagheban, A. H. Abdi, et M. Nouri. « Agreement of the clinician's choice of archwire selection on conventional and virtual models ». *The Angle orthodontist* 89, no 4 (2019): 597-604. https://doi.org/10.2319/051818-375.1.

Heiser, W., M. Richter, A. Niederwanger, N. Neunteufel, et S. Kulmer. « Association of the canine guidance angle with maxillary and mandibular intercanine widths and anterior alignment relapse: extraction vs nonextraction treatment ». *American journal of orthodontics & dentofacial orthopedics* 133, no 5 (2008): 669–680. https://doi.org/10.1016/j.ajodo.2006.04.044.

Israel, M., B. Kusnoto, C. A. Evans, et E. Begole. « A comparison of traditional and computer-aided bracket placement methods ». *The Angle orthodontist* 81, no 5 (2011): 828–835. https://doi.org/10.2319/072110-425.1.

Janson, G., J. Araki, et L. T. Camardella. « Posttreatment stability in Class II nonextraction and maxillary premolar extraction protocols. » *Orthodontics* 13, no 1 (2012): 12–21.

Janson, G., A. Brambilla, J. F. Henriques, M. R. de Freitas, et L. S. Neves. « Class II treatment success rate in 2- and 4-premolar extraction protocols ». *American journal of orthodontics & dentofacial orthopedics* 125, no 4 (2004): 472–479. https://doi.org/10.1016/j.ajodo.2003.04.013.

Janson, G., L. T. Camardella, J. D. V. Araki, M. R. de Freitas, et A. Pinzan. « Treatment stability in patients with class II malocclusion treated with 2 maxillary premolar extractions or without extractions ». *American journal of orthodontics & dentofacial orthopedics* 138, no 1 (2010): 16–22. https://doi.org/10.1016/j.ajodo.2008.08.033.

Janson, G., V. Leon-Salazar, R. Leon-Salazar, M. Janson, et M. R. de Freitas. « Long-term stability of class II malocclusion treated with 2 and 4 premolar extraction protocols ». *American journal of orthodontics & dentofacial orthopedics* 136, no 2 (2009): 154 e1–e10. https://doi.org/10.1016/j.ajodo.2009.01.020.

Kim, E., et A. A. Gianelly. « Extraction vs nonextraction : arch widths and smile esthetics ». *The Angle orthodontist* 73, no 4 (2003): 354-58. https://doi.org/10.1043/0003-3219(2003)073<0354:EVNAWA>2.0.CO;2.

Klang, E., F. Beyling, M. Knosel, et D. Wiechmann. « Quality of occlusal outcome following space closure in cases of lower second premolar aplasia using lingual orthodontic molar mesialization without maxillary counterbalancing extraction. » *Head & face medicine* 14, no 1 (2018): 17. https://doi.org/10.1186/s13005-018-0176-2.

La Cruz, A. de, P. Sampson, R. M. Little, J. Artun, et P. A. Shapiro. « Long-term changes in arch form after orthodontic treatment and retention ». *American journal of orthodontics and dentofacial orthopedics* 107, no 5 (1995): 518-30. https://doi.org/10.1016/s0889-5406(95)70119-2.

Lejoyeux, E. « L'occlusion thérapeutique de classe II molaire ». *Revue d'orthopédie dento-faciale* 17, no 4 (1983): 549–568. https://doi.org/10.1051/odf/1983035.

Lejoyeux, E., et F. Flageul. Propositions orthodontiques : classe II : situations critiques. Paris : Quintessence International, 2010.

Little, R. M. « Stability and relapse of mandibular anterior alignment : university of Washington studies ». *Seminars in orthodontics* 5, no 3 (1999): 191-204. https://doi.org/10.1016/s1073-8746(99)80010-3.

———. « The irregularity index : a quantitative score of mandibular anterior alignment ». *American journal of orthodontics* 68, no 5 (1975): 554–563. https://doi.org/10.1016/0002-9416(75)90086-X.

Littlewood, S. J., S. Kandasamy, et G. Huang. « Retention and relapse in clinical practice ». *Australian dental journal* 62, no S1 (2017): 51–57. https://doi.org/10.1111/adj.12475.

Littlewood, S. J., D. T. Millett, B. Doubleday, D. R. Bearn, et H. V. Worthington. « Orthodontic retention : a systematic review ». *Journal of orthodontics* 33, no 3 (2006): 205-12. https://doi.org/10.1179/146531205225021624.

Lucchese, A., M. Manuelli, P. Albertini, et L. H. Ghislanzoni. « Transverse and torque dental changes after passive self-ligating fixed therapy : a two-year follow-up study ». *American journal of orthodontics & dentofacial orthopedics* 156, no 1 (2019): 94–103. https://doi.org/10.1016/j.ajodo.2018.08.019.

Maia, N. G., A. D. Normando, F. A. Maia, M. A. Ferreira, et M. S. Alves. « Factors associated with orthodontic stability : a retrospective study of 209 patients ». *World journal of orthodontics* 11, no 1 (2010): 61-66.

Mailankody, J. « Enigma of class II molar finishing ». *American journal of orthodontics and dentofacial orthopedics* 126, no 6 (2004): A15-16. https://doi.org/10.1016/j.ajodo.2004.10.007.

Marzouk, E. S., et H. E. Kassem. « Evaluation of long-term stability of skeletal anterior open bite correction in adults treated with maxillary posterior segment intrusion using zygomatic miniplates ». *American journal of orthodontics & dentofacial orthopedics* 150, no 1 (2016): 78–88. https://doi.org/10.1016/j.ajodo.2015.12.014.

McLaughlin, R. P., et J. C. Bennett. « Finitions avec l'appareil orthodontique préajusté ». In *EMC Orthopédie dentofaciale*. 23-490-A-11. Elsevier Masson, 2004. https://ezproxy.u-paris.fr/login?url=https://www.em-premium.com/article/28599/.

McLaughlin, R. P., J. C. Bennett, et H. J. Trevisi. *Systemized orthodontic treatment mechanics*. Edinburgh : Mosby International, 2001.

Melsen, B. *Adult orthodontics*. Chichester : Blackwell Publishing Ltd, 2012.

Nangia, A., et M. A. Darendeliler. « Finishing occlusion in class II or class III molar relation : therapeutic class II and III ». *Australian orthodontic journal* 17, no 2 (2001): 89-94.

Nett, B. C., et G. J. Huang. « Long-term posttreatment changes measured by the american board of orthodontics objective grading system ». *American journal of orthodontics & dentofacial orthopedics* 127, no 4 (2005): 444–450. https://doi.org/10.1016/j.ajodo.2004.03.029.

Ormiston, J. P., G. J. Huang, R. M. Little, J. D. Decker, et G. D. Seuk. « Retrospective analysis of long-term stable and unstable orthodontic treatment outcomes ». *American journal of orthodontics & dentofacial orthopedics* 128, no 5 (2005): 568–574. https://doi.org/10.1016/j.ajodo.2004.07.047.

Orthlieb, J. D., D. Deroze, J. Lacout, et A. Maniere-Ezvan. « Occlusion pathogène et occlusion fonctionnelle : définitions des finitions ». *L'orthodontie française* 77, no 4 (2006): 451–459. https://doi.org/10.1051/orthodfr/200677451.

Pauls, A. H. « Therapeutic accuracy of individualized brackets in lingual orthodontics ». Journal of orofacial orthopedics 71, no 5 (2010): 348-61. https://doi.org/10.1007/s00056-010-1027-3.

Philip-Alliez, C., M. Le Gall, D. Deroze, J. D. Orthlieb, et P. Canal. « L'occlusion thérapeutique de classe III molaire ». *Revue d'orthopédie dento-faciale* 43, no 4 (2009): 417–431. https://doi.org/10.1051/odf/2009407.

Philippe, J. *La récidive et la contention post-orthodontiques*. Paris : Éditions SID, 2000.

Proffit, W. R., H. W. Fields, B. Larson, et D. M. Sarver. *Contemporary orthodontics*. 6th edition. Philadelphia : Elsevier, 2019.

Rambour, J., P. Canal, G. Piguet, et L. Delsol. « Critères de finition ». In *EMC Orthopédie dentofaciale.* 28-858-C-10. Elsevier Masson, 2013. https://ezproxy.u-paris.fr/login?url=https://www.em-premium.com/article/1098273/.

Raymond, J.-L. Traitement orthopédique des malocclusions de classe III : réhabilitation occlusale et fonctionnelle. 2e édition. Saint Laurent de la Salanque : Empresa, 2011.

Richmond, S., W. C. Shaw, C. T. Roberts, et M. Andrews. « The PAR index (peer assessment rating) : methods to determine outcome of orthodontic treatment in terms of improvement and standards. » *European journal of orthodontics* 14, no 3 (1992): 180–187. https://doi.org/10.1093/ejo/14.3.180.

Ricketts, R. M. « A detailed consideration of the line of occlusion ». *The Angle orthodontist* 48, no 4 (1978): 274-82. https://doi.org/10.1043/0003-3219(1978)048<0274:ADCOTL>2.0.CO;2.

Saatçi, P., et F. Yukay. « The effect of premolar extractions on tooth-size discrepancy ». *American journal of orthodontics & dentofacial orthopedics* 111, no 4 (1997): 428–434. https://doi.org/10.1016/S0889-5406(97)80025-X.

Saelens, N. A., et A. A. de Smit. « Therapeutic changes in extraction versus non-extraction orthodontic treatment ». *European journal of orthodontics* 20, no 3 (1998): 225-36. https://doi.org/10.1093/ejo/20.3.225.

Sandler, J. « Dr. Bjorn U. Zachrisson on excellence in finishing ». *Journal of clinical orthodontics* 51, no 9 (2017): 555-59.

Shearn, B. N., et M. G. Woods. « An occlusal and cephalometric analysis of lower first and second premolar extraction effects ». *American journal of orthodontics and dentofacial orthopedics* 117, no 3 (2000): 351-61. https://doi.org/10.1016/s0889-5406(00)70240-x.

Siekmann, H., A. Trexler, et D. Wiechmann. « Die feineinstellung bei kieferorthopädischer behandlung mit einer vollständig individuellen lingualen apparatur ». *Informationen aus orthodontie & kieferorthopädie* 44, no 2 (2012): 81-86. https://doi.org/10.1055/s-0032-1321813.

Slavicek, R. « Les principes de l'occlusion ». *La revue d'orthopédie dento faciale* 17, no 4 (1983): 449. https://doi.org/10.1051/odf/1983039.

The American board of orthodontics. « Grading system for dental casts and panoramic radiographs », 2012. https://www.americanboardortho.com/media/1191/grading-system-casts-radiographs.pdf.

Tweed, C. H. *Clinical orthodontics*. Saint-Louis : The C. V. Mosby company, 1966.

Wiechmann, D., et J.-S. Simon. « Système d'orthodontie linguale individualisé ». In *EMC Orthopédie dentofaciale*. 23-490-A-09. Elsevier Masson, 2017. https://ezproxy.u-paris.fr/login?url=https://www.em-premium.com/article/1244405/.

Zachrisson, B. U. « Dr. Bjorn U. Zachrisson on excellence in finishing, Part 1 ». *Journal of clinical orthodontics* 20, no 7 (1986): 460–482.

———. « Important aspects of long-term stability. » Journal of clinical orthodontics 31, no 9 (1997): 562–583.

Zachrisson, B. U., et P. Amat. « The search for excellence in adult orthodontics : an interview with Bjørn U. Zachrisson ». *L'orthodontie française* 85, no 4 (2014): 301-26. https://doi.org/10.1051/orthodfr/2014027.

Zimmer, B., et S. Schenk-Kazan. « Dental compensation for skeletal class III malocclusion by isolated extraction of mandibular teeth. Part 1, Occlusal situation 12 years after completion of active treatment ». *Journal of orofacial orthopedics* 76, no 3 (2015): 251-64. https://doi.org/10.1007/s00056-015-0287-3.

Table des figures

Figure 1 : L'avis d'expert, échelon le plus bas de la pyramide des niveaux de preuve 4
Figure 2 : Classification d'Angle (A) et Ligne d'occlusion (B) 6
Figure 3 : A : Occlusion obtenue en fin de traitement B : Occlusion obtenue en fin de « Denture recovery » 6
Figure 4 : Construction de la charte de Tweed-Merrifeld 8
Figure 5 : L'angulation des dents antérieures selon Ricketts 9
Figure 6 : L'angulation des dents des secteurs latéraux selon Ricketts 9
Figure 7 : Rotations disto-linguale des molaires 10
Figure 8 : Choix de la forme d'arcade selon les chartes pentamorphiques de Ricketts 10
Figure 9 : La « superbe occlusion » de Ricketts 11
Figure 10 : Occlusogramme idéal proposé par Ricketts 11
Figure 11 : 1 : Relation molaire incorrecte. 2 : Relation molaire améliorée. 3 : Relation molaire encore plus améliorée. 4 : Relation molaire correcte. 13
Figure 12 : Angulation « positive » des couronnes dentaires 13
Figure 13 : Corrélation entre torque antérieure et occlusion postérieure 14
Figure 14 : Inclinaison linguale des couronnes des dents postérieures 14
Figure 15 : Absence de rotation dentaire 15
Figure 16 : A. courbe de spee accentuée, B. Courbe de spee plate : meilleure intercuspidation 15
Figure 17 : Vue occlusale de la position des dents antérieures mandibulaires 16
Figure 18 : Inclinaison vestibulo-linguale des incisives maxillaires 17
Figure 19 : Corrélation significative entre la pente condylienne et la morphologie des dents antérieures 17
Figure 20 : Relation antérieure optimale avec une ouverture suffisante de l'angle intra-coronaire ... 18
Figure 21 : Angle intra coronaire au niveau des canines garantissant une fonction libre mandibulaire 18
Figure 22 : Rotation axiale des prémolaires maxillaires 19
Figure 23 : Ensemble des surfaces de guidage fonctionnelles 19
Figure 24 : Courbe de compensation sagittale mandibulaire 20
Figure 25 : Inclinaison postérieure des molaires transmettant les forces masticatoires vers la voûte palatine 20
Figure 26 : Cinématique mandibulaire 21

Figure 27 : Alignement dentaire 22
Figure 28 : Modification de la forme d'arcade vers un retour à sa position initiale. 23
Figure 29 : Nivellement des crêtes marginales 24
Figure 30 : Position verticale des incisives permettant une courbe du sourrie harmonieuse 25
Figure 31 : Excès de torque radiculo-palatin de la 1ère molaire maxillaire droite entrainant une interférence en latéralité non travaillante 26
Figure 32 : L'ajout de torque corono-vestibulaire entrainant une convergence des axes radiculaires 26
Figure 33 : Légère inclinaison linguale des canines et verticalité des premières prémolaires pour un sourire large et harmonieux 27
Figure 34 : Amélioration de l'ange interincisif dans deux situations opposées 27
Figure 35 : Parfaire l'intercuspidation dentaire à l'aide d'élastiques verticaux 28
Figure 36 : Vue vestibulaire et palatine d'un bon engrènement dentaire 29
Figure 37 : Nivellement de la courbe de Spee 30
Figure 38 : Après surcorrection, rechute vers un point de contact idéal 1 an après contention de l'incisive inférieure gauche encombrée 31
Figure 39 : Incision réalisée dans le cas d'une fibrotomie supra-crestale 32
Figure 40 : Surcorrection de l'ingression molaire maxillaire obtenue en fin de traitement 33
Figure 41 : Attribution des scores sur modèles en plâtre 35
Figure 42 : Attribution des scores sur chaque dent du modèle en plâtre à l'aide d'une jauge 35
Figure 43 : Indice d'irrégularité de R. M. Little = A + B + C + D + E 36
Figure 44 : Coupe transversale du condyle mandibulaire 39
Figure 45 : Stabilité transversale du calage dentaire : contacts en opposition en vue frontale 39
Figure 46 : Guide incisif et désoclusion postérieure 40
Figure 47 : Schéma illustrant les quatre catégories d'occlusion 41
Figure 48 : Butées cingulaires rétro-incisives pour stabiliser le recouvrement incisif 42
Figure 49 : Arc de symétrie des crêtes marginales des prémolaires mandibulaires et maxillaires 45
Figure 50 : Fissure gingivale et réouverture d'espace d'extraction 46
Figure 51 : Modification de la forme d'arcade maxillaire en présence d'extraction de prémolaires (à droite) d'après Slavicek 46
Figure 52 : Modification de la position des incisives et des lèvres 49
Figure 53 : Cuspides palatines de 26 sous le plan d'occlusion entrainant une béance latérale 49
Figure 54 : Limites d'expansion approximatives de l'arcade inférieure pour des résultats stables (dans le cas où les incisves ne sont pas déjà vestibulo-versées) 51
Figure 55 : Occlusion de classe II thérapeutique après extraction des 1ères prémolaires maxillaires et rétraction incisivo-canine maxillaire 52

Figure 56 : Stabilité des rapports dentaires en fonction de la nature du contact établi 53
Figure 57 : Modification des rapports d'occlusion en classe II molaire thérapeutique 53
Figure 58 : Vue palatine de l'occlusion en classe II thérapeutique et localisation de l'interférence en latéralité non travaillante (flèche rouge) 54
Figure 59 : Relation optimale entre la cuspide vestibulaire de la 1ère prémolaire mandibulaire et l'embrasure mésiale de la 2ème prémolaire 55
Figure 60 : Réduction amélaire interproximale entre 44 et 45 pour fermer les diastèmes résiduels maxillaires..... 56
Figure 61 : Axe de la 1ère molaire maxillaire angulé en corono-mésial à 5° en classe I molaire (à gauche) mais perpendiculaire au plan d'occlusion en classe II molaire (à droite) 56
Figure 62 : Rotation mésio-palatine des 1ères molaires maxillaires 57
Figure 63 : Occlusion de classe III thérapeutique après extraction des 1ères prémolaires mandibulaires et rétraction incisivo-canine mandibulaire 59
Figure 64 : Contacts occlusaux en vue horizontale en classe III molaire thérapeutique 60
Figure 65 : Localisation des interférences occlusales en latéralité dans le cas d'une classe III thérapeutique..... 60
Figure 66 : Finitions et équilibrations occlusales de la 1ère molaire mandibulaire..... 61
Figure 67 : Finitions et équilibrations occlusales de la 1ère molaire maxillaire 62
Figure 68 : Fermeture d'espace d'agénésie de 35 par mésialisation de 36 en technique linguale 63
Figure 69 : Exemple de la variabilité de formes d'arcs préformés disponible dans le commerce..... 64
Figure 70 : Bracket Damon 65
Figure 71 : Vue latérale de l'appareil de Fränkel et mise à distance de la musculature..... 66
Figure 72 : Modèles numériques d'arcades superposées avant traitement (gris), après traitement (rouge) et 2 ans après la fin du traitement (vert). 66
Figure 73 : Différentes analyses des formes d'arcades avec le logiciel OrthoAnalyzer 68
Figure 74 : Maquette prévisionnelle pour un positionnement précis des attaches et la réalisation des chartes et des arcs personnalisés..... 69
Figure 75 : Fabrication d'arcs individualisés par les robots plieurs..... 69
Figure 76 : Positionnement du boitîer à gauche sur 11 (plus gingival) entraînant une égression de 11 visible sur la maquette présivionnelle du résultat final 71
Figure 77 : Imagerie 3D et assistance au collage : repérage du grand axe des dents et positionnement précis des attaches 72

Annexes

Annexe 1 : Critères intra-arcades et inter-arcades recherchés, selon les principaux auteurs

	ANDREWS	RICKETTS	TWEED	SLAVICEK
PREMIER ORDRE				
Critères intra-arcades : arcade supérieure	• Pas de rotation • Pas de diastème	• *Cf.* Andrews		
Incisives et canines		• Face distale 12 et 22 vestibulée par rapport à 13 et 23		
Prémolaires				• L'axe cuspidien prolongé coupe l'angle vestibulo-distal de la 1e molaire opposée
Molaires		• 16-26 : la ligne passant par les pointes disto-vestibulaires et mésio-palatines coupe le pan distal de la canine		• 16-26 : crête transverse et cuspide mésio-linguale sur la ligne de fuite des prémolaires opposées
Critères intra-arcades : arcade inférieure	• Pas de rotation • Pas de diastème			• Bords incisifs et cuspides vestibulaires des secteurs latéraux sur un arc de cercle qui a pour centre le milieu du segment reliant les points de contacts mésiaux des 1e molaires
Incisives et canines		• Face distale 32 et 42 vestibulée par rapport à 33 et 43		
Molaires		• Cuspide disto-vestibulaire de 36 et 46 en contact avec le 1/3 et les 2/3 de la face mésiale de 37 et 47		
DEUXIÈME ORDRE				
Critères intra-arcades : arcade supérieure	• Angulation mésio-occlusale des couronnes • Courbe de Spee plate ou peu marquée			• Courbe de Spee accentuée au niveau de la 2e et 3e molaire
Incisives		• Convergence axiale		• Position adaptée à celle de l'arc antéro-inférieur
Canines		• Inclinaison coronomésiale	• Angulation coronomésiale légère	
Prémolaires		• Axes perpendiculaires au plan d'occlusion	• 17-27 : en position préfonctionnelle (inocclusion)	
Molaires		• Inclinaison coromésiale	• Distoversion (tip-back)	

	ANDREWS	RICKETTS	TWEED	SLAVICEK
		DEUXIÈME ORDRE		
Critères intra-arcades : arcade inférieure	• Angulation mésio-occlusale des couronnes • Courbe de Spee plate ou peu marquée			• La courbe de compensation sagittale à concavité supérieure se dessine à partir de 35-45
Incisives		• Axes parallèles entre eux et perpendiculaires au plan d'occlusion • Bord libre à 1 mm au dessus du plan d'occlusion		
Canines		• Inclinaison corono-mésiale		
Prémolaires		• Perpendiculaires au plan d'occlusion		
Molaires			• Distoversion (tip-back) • 37-47 : en position pré-fonctionnelle (inocclusion)	
		TROISIÈME ORDRE		
Critères intra-arcades : arcade supérieure				• Courbe de Wilson accentuée à partir des 2e prémolaires
Incisives	• Torque corono-vestibulaire	• Axe parallèle à l'axe facial	• Axe non imposé	• Inclinaison corono-vestibulaire variable • Inclinaison face palatine corrélée à la pente condylienne (+10°) • Bord libre à 4-6 mm en avant de A-Pog • Position adaptée à celle de l'arc antéro-inférieur
Canines	• Inclinaison linguale légère des surfaces vestibulaires des couronnes par rapport au secteur postérieur	• *Cf.* Andrews • Inclinaison corono-vestibulaire	• Pente canine plus importante que pentes cuspidiennes prémolo-molaires	• Angulation corono-vestibulaire nette • Surface guide à 48° de l'axe général de la dent

	ANDREWS	RICKETTS	TWEED	SLAVICEK
		TROISIÈME ORDRE		
Prémolaires	• Inclinaison linguale des surfaces vestibulaires des couronnes	*Cf.* Andrews • Axe presque vertical		• 14-24 : angulation corono-vestibulaire légère • Surface guide à 8° de moins que celle de 13 et 23
Molaires	• Inclinaison linguale des surfaces vestibulaires des couronnes plus marquée que les canines et prémolaires	*Cf.* Andrews • Axe presque vertical		
Critères intra-arcades : arcade inférieure				• 34 à 44 : angulation corono-vestibulaire
Incisives	• Absence de torque	• Bord libre à 1 mm ± 3 en avant d'A-Pog	• Axe angulé à 90° ± par rapport au plan mandibulaire	• Bord libre à 4-5 mm en avant de APog • Axe en adéquation avec celui de l'axe charnière (90°) mais fonction des décalages squelettiques et typologie
Canines	• Inclinaison linguale des surfaces vestibulaires des couronnes	• *Cf.* Andrews • Orientation vestibulaire		
Prémolaires	• Inclinaison linguale des surfaces vestibulaires des couronnes accentuée	• *Cf.* Andrews • Inclinaison linguale		• 34-44 : angulation corono-vestibulaire • 35-45 : axe vertical
Molaires	• Inclinaison linguale des surfaces vestibulaires des couronnes accentuée	• *Cf.* Andrews • Inclinaison linguale		

	ANDREWS	RICKETTS	TWEED	SLAVICEK
		VUE OCCLUSALE		
Critères inter-arcades statiques		• 30 points de contacts occlusaux par hémi-arcades (24 si absence des 3e molaires et 21 si extraction de prémolaires)		
Molaires		• Pas de contact sur la cuspide mésio-linguale et la fosse marginale mésiale de 36 et 46		
		VUE SAGITTALE		
Critères inter-arcades statiques		• *Cf.* Andrews • La position d'intercuspidie maximale coïncide avec la RC		
Incisives		• Angle inter-incisif : 130° • Surplomb de 2 mm	• Hypercorrection surplomb	
Canines		• Contact pan distal 13 et 23 avec 34 et 44 • Angle inter-canin : 135°	• Surplomb suffisant pour respecter les mouvements mandibulaires fonctionnels et assurer une fonction canine	
Prémolaires		• Contact 34-44 avec le plan distal de 13 et 23 • Contact 15-25 avec 36-46	• 15-25 : Pointe cuspidienne vestibulaire en face du point de contact prémolo-molaire inférieur	
Molaires	• Cuspide mésio-vestibulaire de 16 et 26 en contact avec le sillon séparant les cuspides mésio-vestibulaire et centrale de 36 et 46 • Face distale de la cuspide disto-vestibulaire de 16 et 26 en contact avec le pan mésial de la cuspide mésio-vestibulaire de 37 et 47	• *Cf.* Andrews • 16-26 un peu plus distale que pour Angle pour assurer le contact entre le pan distal de la cuspide vestibulaire de 15-25 avec 36-46 • Contact cuspide distale de 16-26 avec cuspide mésio-vestibulaire de 37-47 • 16-26 distalée de 3 mm par rapport à 36-46 • 17-27 au dessus du plan d'occlusion	• 16, 26, 36 et 46 : contact avec l'antagoniste minimal (par cuspide mésiale) puis « denture recovery » • Distoclusion • 17, 27, 37 et 47 en position pré-fonctionnelle (inocclusion) puis « denture recovery »	

	ANDREWS	RICKETTS	TWEED	SLAVICEK
Critères inter-arcades dynamiques : proglissement		• Désengrènement immédiat lors des mouvements mandibulaires	• Mouvement de latéropropulsion pris en charge par canines et incisives	• Guidé par les dents antérieures • Pas de contact du côté balançant • Pas d'interférence occlusale • Espace fonctionnel suffisant
		VUE FRONTALE		
Critères inter-arcades		• La position d'intercuspidie maximale coïncide avec la RC		
Incisives		• Recouvrement d'1/3 de la couronne de 31-41 par 11-21	• Hypercorrection recouvrement	
Canines		• Angle inter-canin : 143° ± 9 • Recouvrement canin : 3 mm	• Recouvrement suffisant pour respecter les mouvements mandibulaires fonctionnels et assurer une fonction canine	
Prémolaires				• Contact des 14-24 avec les cuspides antagonistes par leur crête marginale
Molaires		• Surplomb de 36-46 par 16-26 d'1 mm		
Critères inter-arcades dynamiques		• Désengrènement immédiat lors des mouvements mandibulaires • Pas de contact côté balançant • Contact canin uniquement côté travaillant	• Mouvement de latéropropulsion pris en charge par canines et incisives • Protection canine	• Latéralité : contacts exclusivement du côté travaillant • Proglissement : guidage par les dents antérieures • Pas de contact molaire (latéralité et proglissement) • Pas d'interférence occlusale • Espace fonctionnel suffisant

Source : Fourquet, « Finitions, stabilité et harmonie », 2014.

Annexe 2 : Attribution des scores PAR Index

Table 2 Displacement scores.

Score	Discrepancy
0	0 mm to 1 mm
1	1.1 mm to 2 mm
2	2.1 mm to 4 mm
3	4.1 mm to 8 mm
4	greater than 8 mm
5	impacted teeth

Table 3 Mixed dentition crowding assessment using average mesio-distal widths.

Upper		
canine	8 mm	
1st premolar	7 mm	Total = 22 mm (impaction < = 18 mm)
2nd premolar	7 mm	
Lower		
canine	7 mm	
1st premolar	7 mm	Total = 21 mm (impaction < = 17 mm)
2nd premolar	7 mm	

Table 4 Buccal occlusion assessments. (Temporary developmental stages and submerging deciduous teeth are excluded.)

Score	Discrepancy
Antero-posterior	
0	Good interdigitation Class I, II and III
1	Less than half unit discrepancy
2	Half a unit discrepancy (cusp to cusp)
Vertical	
0	No discrepancy in intercuspation
1	Lateral open bite on at least two teeth greater than 2 mm
Transverse	
0	No cross-bite
1	Cross-bite tendency
2	Single tooth in cross-bite
3	More than one tooth in cross-bite
4	More than one tooth in scissor bite

Table 5 Overjet measurements.

Score	Discrepancy
Overjet	
0	0–3 mm
1	3.1–5 mm
2	5.1–7 mm
3	7.1–9 mm
4	greater than 9 mm
Anterior cross-bites	
0	No discrepancy
1	One or more teeth edge to edge
2	One single tooth in cross-bite
3	Two teeth in cross-bite
4	More than two teeth in cross-bite

Table 6 Overbite measurements. Cross-bites including the canines are recorded in the anterior segment.

Score	Discrepancy
Open bite	
0	No open bite
1	Open bite less than and equal to 1 mm
2	Open bite 1.1–2 mm
3	Open bite 2.1–3 mm
4	Open bite greater than or equal to 4 mm
Overbite	
0	Less than or equal to one third coverage of the lower incisor
1	Greater than one-third, but less than two-thirds coverage of the lower incisor
2	Greater than two-thirds coverage of the lower incisor
3	Greater than or equal to full tooth coverage

Table 7 Centreline assessments.

Score	Discrepancy
0	Coincident and up to one-quarter lower incisor width
1	One-quarter to one-half lower incisor width
2	Greater than one-half lower incisor width

Source : Richmond et al., « The Development of the PAR Index (Peer Assessment Rating) », 1992.

Annexe 3 : Les 7 critères ABO et scores attribués

Critères	Modèles avec erreurs	Paramètres étudiés	Score
Alignement	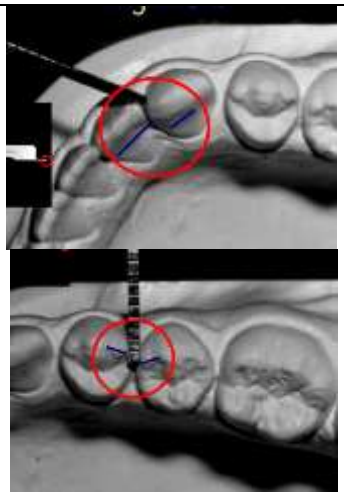	- Dents antérieures : alignement des bords libres/faces palatines (maxillaire) et bords libres/faces linguales (mandibule) - Dents postérieures maxillaires : alignement des cuspides vestibulaires - Dents postérieures mandibuaires : alignement des sillons centraux mésio-distaux	0 : X<0,5mm 1 : 0,5<X<1 2 : X>1mm
Crêtes marginales		Evaluation du positionnement vertical correct des dents postérieures : crêtes marginales entre 2 dents adjacentes doivent se trouver au même niveau*	0 : X<0,5mm 1 : 0,5<X<1 2 : X>1mm
Inclinaison Vestibulo-lingual des dents postérieures		Les cuspides vestibulaires et linguales doivent être à la même hauteur (+/- 1mm) au maxillaire et à la mandibule **	0 : X<1mm 1 : 1<X<2mm 2 : X>2 mm
Contacts occlusaux	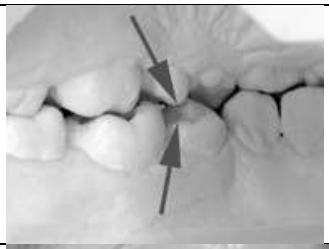	Evaluation de l'adéquation de l'occlusion postérieure : contact cuspide/fosse antagoniste ou crete marginale antagoniste ***	0 : présence d'un contact 1 : <1mm 2 : >1mm
Rapport inter arcade	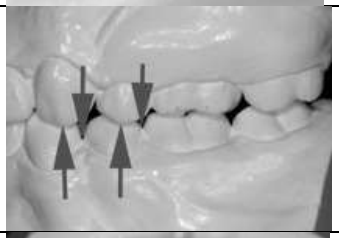	Evaluation des rapports de classe I d'Angle	0 : position idéale 1 : 1<X<2mm 2 : >2mm
Surplomb		- Dents antérieures : présence de contacts entre les canines et incisives mandibulaires avec la	0 : contact oclusal 1 : <1mm

	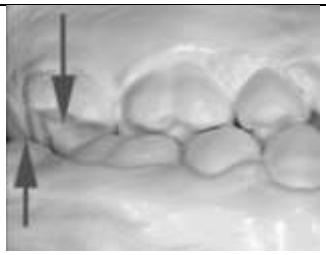	face palatine de leurs antagonistes - Dents postérieures : présence d'un contact entre les cuspides vestibulaires mandibulaires et le centre des surfaces occlusales dans la dimension vestibulo-linguale des dents maxillaires	2 : >1mm
Contact interproximaux	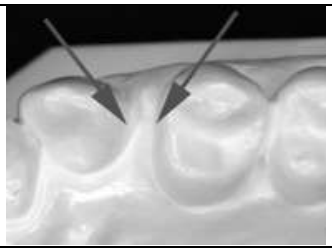	Surfaces mésiales et distales au contact les unes des autres	0 : contact 1 : 0,5<X<1 2 : >1mm

Source : Auteur, d'après The American board of orthodontics, « Grading system for dental casts and panoramic radiographs », 2012.

* En l'absence d'usure, de restauration et d'alvéolyse. Le contact canine-prémolaire et le constact distal de la première prémolaire mandibulaire ne sont pas scorés.

** A l'exception de la première molaire mandibulaire et de la cuspide distale de la deuxième molaire maxillaire

*** A l'exception des cuspides courtes des cuspides disto-palatines des 1ère et 2ème molaires maxillaires et la cuspide linguale de la 1ère prémolaire mandibulaire.

Annexe 4 : Jauge de mesure des critères de finition ABO évaluant :

A : Alignement, Surplomb, Rapports occlusaux, Contacts occlusaux et interproximaux

B : Inclinaison vestibulo-linguale des dents postérieures mandibulaires

C : Crêtes marginales

D : Inclinaison vestibulo-linguale des dents postérieures maxillaires

Source : The American board of orthodontics, « Grading system for dental casts and panoramic radiographs », 2012.

Annexe 5 : Fabrication de l'appareil en lingual

Tout commence par la maquette previsionnelle (A), ensuite les bases des attaches sont positionnées (B à D), puis les corps (E,F). Ensuite les chartes (G,H) et les arcs (I) sont fabriqués.

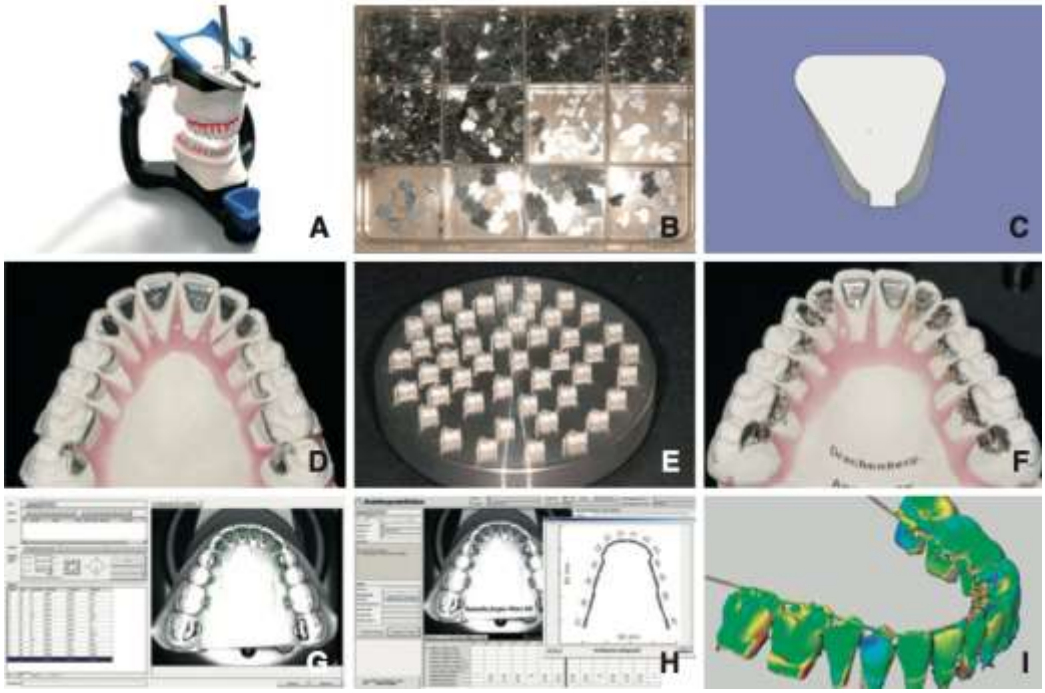

Source : Wiechmann, « Système d'orthodontie linguale individualisé », 2018.

Figure : Le positionnement des attaches en lingual

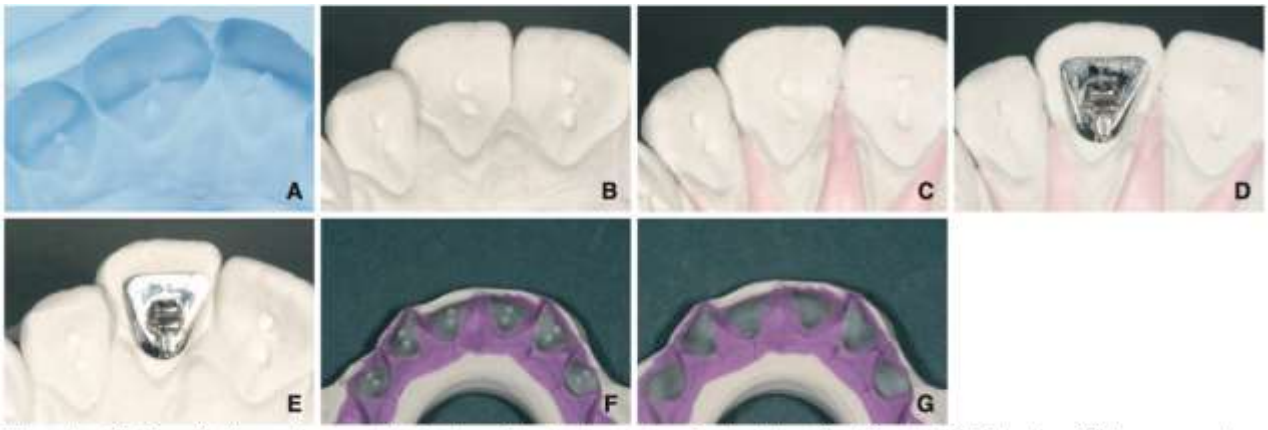

Figure 5. C'est à partir d'une contre-empreinte (A) du modèle de malocclusion présentant des orifices (B) qu'est réalisé le set-up (C). La correspondance des orifices permet de pouvoir transférer les attaches du set-up (D) vers le modèle de malocclusion (E), puis d'emprisonner les attaches avec la gouttière (F). Il ne reste plus qu'à éliminer les excès de colle (G).

Source : Wiechmann, « Système d'orthodontie linguale individualisé », 2018.

Vu, le Directeur de thèse

Docteur Agnès KAMOUN

Vu, le Doyen de l'UFR d'Odontologie - Montrouge

Professeur Louis MAMAN

Vu, le Président d'Université de Paris

Professeur Christine CLERICI

Pour le Président et par délégation,

Le Doyen Louis MAMAN

L’occlusion de fin de traitement orthodontique : un facteur de stabilité indispensable

Résumé :

La stabilité de nos traitements est une question centrale en orthodontie. Celle-ci peut être compromise par deux phénomènes différents : la rechute et la maturation physiologique. Soumise à certains facteurs de récidive (équilibre neuro-musculaire, fibres desmodontales, etc.), cette stabilité dépendra aussi de la qualité de l’occlusion obtenue en fin de traitement. Nous rappelons d’abord les différents concepts d’occlusion et les critères orthodontiques de finition à respecter pour améliorer la stabilité des résultats. Les occlusions thérapeutiques à la suite d’extractions de prémolaires (extraction de 4 prémolaires, classe II thérapeutique, classe III thérapeutique) et les ajustements occlusaux à mettre en place dans ces situations seront ensuite détaillés. Nous étudierons enfin comment les outils désormais à notre disposition peuvent faciliter le respect des facteurs énoncés pour la stabilité des traitements.

Discipline :

Orthopédie dento-faciale

Mots clés français (fMeSH et Rameau) :

Études de suivi -- Dissertation universitaire ; Résultat thérapeutique -- Dissertation universitaire ; Orthodontie -- Thèses et écrits académiques ; Occlusion dentaire -- Thèses et écrits académiques

English keywords (MeSH) :

Follow-up Studies -- Academic Dissertation ; Treatment Outcome -- Academic Dissertation

Université de Paris

UFR d'Odontologie - Montrouge

1, rue Maurice Arnoux

92120 Montrouge