



**HAL**  
open science

## Options thérapeutiques de l'endognathie maxillaire : quels critères décisionnels retenir ?

Yoann-Luc Vu van Tuan

► **To cite this version:**

Yoann-Luc Vu van Tuan. Options thérapeutiques de l'endognathie maxillaire : quels critères décisionnels retenir ?. Sciences du Vivant [q-bio]. 2019. dumas-03298494

**HAL Id: dumas-03298494**

**<https://dumas.ccsd.cnrs.fr/dumas-03298494v1>**

Submitted on 23 Jul 2021

**HAL** is a multi-disciplinary open access archive for the deposit and dissemination of scientific research documents, whether they are published or not. The documents may come from teaching and research institutions in France or abroad, or from public or private research centers.

L'archive ouverte pluridisciplinaire **HAL**, est destinée au dépôt et à la diffusion de documents scientifiques de niveau recherche, publiés ou non, émanant des établissements d'enseignement et de recherche français ou étrangers, des laboratoires publics ou privés.



Distributed under a Creative Commons Attribution - NonCommercial - NoDerivatives 4.0  
International License

**UNIVERSITE PARIS DIDEROT - PARIS 7**

**FACULTE DE CHIRURGIE DENTAIRE**

5, Rue Garancière 75006 PARIS

Année 2019

Thèse N°:

N° attribué par la bibliothèque :

**THESE pour le DIPLOME D'ETAT DE DOCTEUR**

**en CHIRURGIE DENTAIRE**

Présentée et soutenue publiquement le 4 Avril 2019

par **VU VAN TUAN Yoann-Luc**

**OPTIONS THERAPEUTIQUES DE L'ENDOGNATHIE MAXILLAIRE :  
QUELS CRITERES DÉCISIONNELS RETENIR ?**

Directeur de thèse : Docteur Pascal GARREC

**J U R Y**

M. le Professeur Robert GARCIA	Président
Mme la Professeure Béatriz CASTANEDA	Assesseur
M. le Docteur Jean-Paul FORESTIER	Assesseur
M. le Docteur Pascal GARREC	Assesseur
Mme la Docteure Bich-Tien NGO	Assesseur
Mme la Docteure Natacha NIEZ	Assesseur
Mme la Docteure Brigitte VI-FANE	Assesseur

# UNIVERSITE PARIS DIDEROT – PARIS 7

Présidente de l'Université :	Mme la Professeure Christine CLERICI
Doyenne de l'U.F.R. d'Odontologie :	Mme la Professeure Ariane BERDAL
Directrice Générale des Services :	Madame Pascale SAINT-CYR

---

## JURY

M. le Professeur Robert GARCIA	Président
Mme la Professeure CASTANEDA Béatriz	Assesseur
M. le Docteur Jean-Paul FORESTIER	Assesseur
M. le Docteur GARREC	Assesseur
Mme la Docteure Bich-Tien NGO	Assesseur
Mme la Docteure Natacha NIEZ	Assesseur
Mme la Docteure Brigitte VI-FANE	Assesseur

**M. le Professeur Robert GARCIA**

Docteur en Chirurgie Dentaire  
Docteur en Sciences Odontologiques  
Diplôme d'Etat en Odontologie  
Professeur des Universités - Praticien  
Hospitalier

*Je vous remercie de l'honneur que vous me faites en acceptant la présidence du jury de cette thèse, veuillez croire en l'expression de mon plus grand respect.*

**Mme la Professeure Béatriz CASTANEDA**

Docteur en Chirurgie Dentaire  
Diplôme de Doctorat  
Habilitation à Diriger des Recherches  
Professeur des Universités Associé

*Pour l'honneur que vous me faites en siégeant au jury de cette thèse, ainsi que pour votre enseignement de qualité, veuillez trouver ici l'expression de ma sincère gratitude.*

**M. le Docteur Jean-Paul FORESTIER**

Docteur en Chirurgie Dentaire  
Diplôme de Doctorat  
Maître de Conférences des Universités -  
Praticien Hospitalier

*Pour votre disponibilité, votre dévouement et la qualité de votre enseignement tout au long de mon internat veuillez trouver ici l'expression de mon plus profond respect.*

**M. le Docteur Pascal GARREC**

Docteur en Chirurgie Dentaire  
Diplôme de Doctorat  
Maître de Conférences des Universités -  
Praticien Hospitalier

*Vous m'avez fait l'honneur d'accepter la direction de cette thèse. Pour votre disponibilité, votre ouverture d'esprit et votre implication dans l'internat soyez assuré de mon entière gratitude.*

**Mme la Docteure Bich-Tien NGO**

Docteur en Chirurgie Dentaire  
Assistante Hospitalo-Universitaire

*Vous me faites l'honneur de siéger dans ce jury, veuillez trouver ici l'expression de mes remerciements les plus sincères*

**Mme la Docteure Natacha NIEZ**

Docteur en Chirurgie Dentaire  
Assistante Hospitalo-Universitaire

*Pour l'honneur que vous me faites en siégeant au jury de cette thèse, ainsi que pour votre patience et vos enseignements, veuillez trouver ici l'expression de ma sincère gratitude.*

**Mme le Docteur Brigitte VI-FANE**

Docteur en Chirurgie Dentaire  
Maître de Conférences des Universités -  
Praticien Hospitalier

*Pour l'honneur que vous me faites en siégeant au jury de cette thèse, ainsi que pour votre enseignement de qualité, veuillez trouver ici l'expression de ma sincère gratitude.*

<b>1</b>	<b>Introduction.....</b>	<b>2</b>
<b>2</b>	<b>Les théories de la croissance transversale du maxillaire : .....</b>	<b>3</b>
2.1	La théorie génétique : .....	3
2.2	Les théories fonctionnelles :.....	4
2.3	Les théories synthétiques :.....	4
<b>3</b>	<b>Principes de la disjonction classique .....</b>	<b>8</b>
3.1	Signes cliniques et diagnostic de l'endognathie maxillaire :.....	8
3.2	Historique .....	9
3.3	Effets thérapeutiques de la disjonction orthopédique .....	11
3.3.1	Effets squelettiques .....	11
3.3.2	Effets dento-alvéolaires.....	13
3.3.3	Améliorations fonctionnelles.....	13
3.4	Limites de la disjonction classique.....	14
<b>4</b>	<b>Indications de la disjonction orthopédique .....</b>	<b>15</b>
4.1	Caractéristiques du développement du maxillaire.....	15
4.1.1	Embryologie.....	15
4.1.2	Ossification .....	15
4.1.3	Croissance et maturation .....	16
4.2	Principe thérapeutique de la disjonction .....	18
4.3	Les âges limites de la disjonction.....	19
<b>5</b>	<b>Effets thérapeutiques de la distraction chirurgicale maxillaire .....</b>	<b>22</b>
5.1	Le protocole ortho-chirurgical .....	22
5.2	Effets de la distraction maxillaire .....	22
5.2.1	Répercussions esthétiques .....	22
5.2.2	Répercussions dento-alvéolaires .....	23
5.2.3	Complications de la disjonction chirurgicalement assistée .....	24
<b>6</b>	<b>Le disjoncteur à ancrage osseux .....</b>	<b>25</b>
6.1	Les mini-implants supports de la disjonction : .....	25
6.1.1	Leur position : .....	25
6.1.2	Caractéristiques mécaniques des mini-vis : .....	27
6.2	Protocole d'activation des MARPE : .....	31
6.3	Le MSE et ses études.....	32
6.4	Protocole opératoire du MSE .....	32
<b>7</b>	<b>Etude clinique .....</b>	<b>36</b>
7.1	Matériel et méthode.....	36
7.1.1	Estimation de la dysharmonie du sens transversal .....	37
7.1.2	Etablissement du stade de maturation selon Angelieri .....	39
7.1.3	Etablissement du stade de maturation cervicale selon Baccetti .....	42
7.1.4	Corrélation entre maturation cervicale et suturale.....	44
7.1.5	Cas cliniques .....	45
<b>8</b>	<b>RESULTATS.....</b>	<b>71</b>
<b>9</b>	<b>DISCUSSION .....</b>	<b>74</b>
<b>10</b>	<b>CONCLUSION.....</b>	<b>77</b>
<b>11</b>	<b>BIBLIOGRAPHIE : .....</b>	<b>78</b>

# **1 Introduction**

Le traitement de l'endognathie maxillaire chez le jeune adulte est un sujet sensible en orthodontie. Face à cette problématique deux options sont classiquement à disposition des praticiens : la disjonction orthopédique et la distraction chirurgicale. Chacune des alternatives thérapeutiques comporte son lot de contraintes et d'effets indésirables ; il est difficile pour le praticien de poser la bonne indication chez un patient donné, l'âge ne pouvant être retenu comme élément déterminant, tant la littérature regorge de recommandations contradictoires.

Il est désormais établi que le degré d'ossification de la suture palatine n'est pas corrélé à l'âge civil du patient. Ajouté à cette donnée essentielle, deux progrès notoires sont apparus en orthodontie : les ancrages osseux et l'imagerie tridimensionnelle faible dose (CBCT). D'une part les ancrages osseux permettraient de potentialiser les effets de la disjonction en complétant ou évitant l'appui purement dentaire, et d'autre part le CBCT donnerait un accès direct à l'état de la suture maxillaire.

L'enjeu est désormais de réussir à trouver les paramètres les plus pertinents de l'examen clinique et radiologique pour poser l'indication de la procédure à suivre et du type de disjonction à réaliser. C'est dans ce cadre que s'inscrit ce travail.

## **2 Les théories de la croissance transversale du maxillaire :**

Les théories de la croissance transversale du maxillaire ont grandement influencé les principes thérapeutiques de l'endognathie maxillaire.

Il existe trois grands courants de la croissance cranio-faciale : la théorie génétique, la théorie fonctionnelle et la théorie mixte ou synthétique.

La programmation génétique est essentielle dans la détermination des formes et des rythmes de croissance. L'influence du milieu modifie cependant, dans des limites assez larges, le développement du programme génétique.

### **2.1 La théorie génétique :**

Les facteurs génétiques ont un rôle dominant dans l'expression de la forme. Les tissus adjacents et l'environnement ne peuvent pas influencer durablement la forme, cette théorie exclue tout effet à long terme de l'orthopédie dento-faciale.

Selon BRODIE, la croissance de la face est proportionnée. Cela veut dire que la dysmorphie, lorsqu'elle existe, est présente avant la naissance, elle ne peut être changée par le traitement. Les dents et les procès alvéolaires constituent la seule zone de la face où l'on peut espérer des modifications (BRODIE et ORTIZ, 1946).

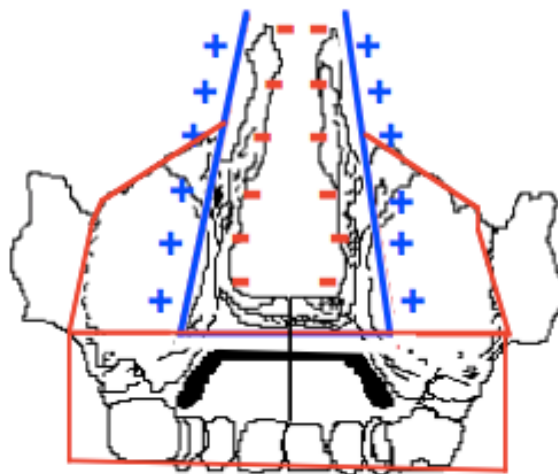
Pour SCOTT, les cartilages présentent une croissance propre, siège de la croissance primaire. Au niveau du maxillaire le moteur de la croissance est le septum nasal tractant en avant le maxillaire vers l'avant par le biais du ligament de Latham. Pour Scott, les synchondroses, sous l'effet de facteurs génétiques, dictent la croissance alors que les syndesmoses n'ont qu'un rôle de remplissage sans potentialité de croissance indépendante. Pour lui la suture médio-palatine n'est pas responsable de la croissance transversale du maxillaire mais uniquement d'une ossification compensatrice du déplacement en masse du maxillaire (SCOTT, 1957).



## **2.2 Les théories fonctionnelles :**

Elle est dominée par les travaux de MOSS pour qui la taille, la forme et la position des pièces osseuses est une réponse secondaire à une demande de protection de ou de soutien mécanique de la matrice fonctionnelle. Pour lui la croissance osseuse est un mécanisme adaptatif de la matrice fonctionnelle (MOSS, 1968).

Pour ENLOW la matrice fonctionnelle va provoquer un remodelage par apposition et résorption qui est la cause du déplacement des pièces osseuses. Après 6-7 ans, l'écartement des parties inférieures et externes du maxillaire serait donc exclusivement d'origine alvéolo-dentaire et périostée (ENLOW, 1990).



*Figure 1 Théorie de la croissance maxillaire selon ENLOW 1990*

## **2.3 Les théories synthétiques :**

PETROVIC et STUTZMAN par des expérimentations sur la souris concluent que le cartilage septal agit sur la multiplication des cellules de la suture medio-palatine. De plus l'hormone somatotrope stimule la croissance transversale des masses latérales de l'éthmoïde et augmente le volume lingual qui de façon indirecte vont provoquer l'élargissement du maxillaire (PETROVIC et STUTZMAN, 1990).

DELAIRE quant à lui rejoint partiellement les théories de MOSS, ENLOW et SCOTT. Dans les premières années, jusqu'à 7ans, le complexe maxillaire avance en masse sous l'influence de la croissance transversale de l'éthmoïde. Après 7ans le volume nasal ne se développe plus, les phénomènes de croissance observés sont le résultat de remaniements périostés sous l'influence des pressions linguales et occlusales (DELAIRE et PRECIOUS, 1987).

La stabilité des implants de BJORK dans la région postérieure maxillaire prouve qu'il n'y a pas de remaniement périosté, la suture médio-palatine resterait donc active à un âge tardif. Pour ENLOW, la suture demeure inactive après l'âge de 7ans. La croissance transversale du maxillaire est liée à trois phénomènes :

- l'abaissement du maxillaire sous l'effet de la croissance cranio-faciale ;
- l'obliquité des procès alvéolaires ;
- le remaniement périosté.

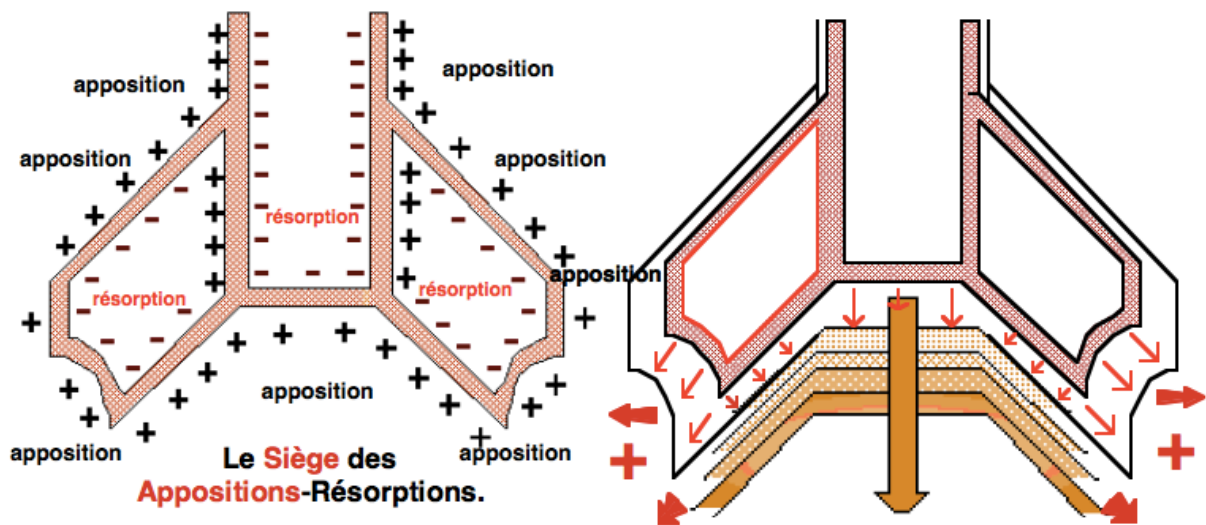


Figure 2 Illustration des mécanismes de croissance maxillaire selon ENLOW 1990

Face à ce débat, DELAIRE propose une explication séduisante : les zones postérieures sont stables, la suture médio-palatine est effectivement peu active après 7 ans mais il existerait une croissance intra-maxillaire transversale par le biais de la suture maxillo-palatine latérale. La sollicitation de cette suture permettrait un développement transversal postérieur qui s'affranchit de la résistance des tubérosités palatines. DELAIRE appuie sa théorie sur l'observation du développement transversal normal des divisions palatines non opérées (DELAIRE, 1971).

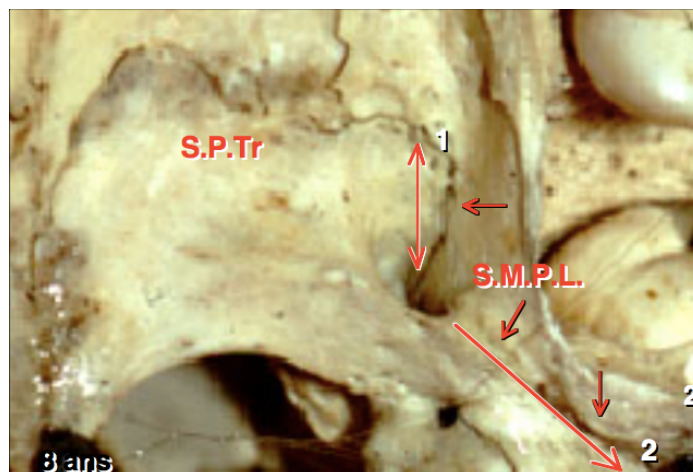


Figure 3 Vue occlusale du palais osseux sur crâne sec. S.P.Tr: Suture Palatine Transverse / S.M.P.L: Suture Maxillo-Palatine Latérale

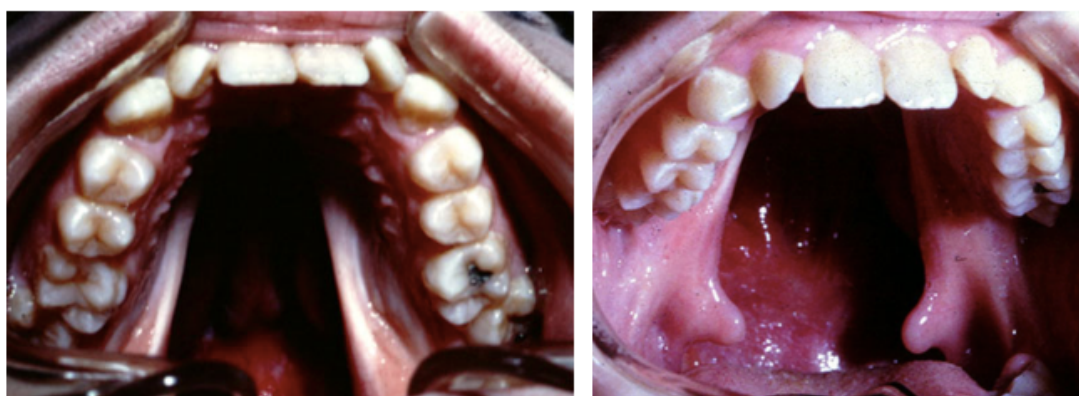


Figure 4 Sequelles de fente non opérée présentant un développement transversal normal

Ces différentes théories soulèvent plusieurs questions quant au mécanisme thérapeutique de la disjonction maxillaire.

Si l'on croit la théorie génétique, l'orthopédie transversale serait vouée à l'échec car la réponse suturale ne dépend pas de facteurs mécaniques mais uniquement de facteurs chimiques hormonaux.

Pour ENLOW, l'orthopédie transversale n'est pas une thérapeutique respectant la physiologie de la croissance. La disjonction maxillaire peut mener à une position instable des pièces osseuses dont le remaniement periosté secondaire provoquerait des fenestrations. Selon sa théorie, il est inutile de rechercher un effet orthopédique car il est possible d'élargir la forme d'arcade en stimulant l'apposition alvéolaire par des mouvements dentaires (ENLOW, 1990).

Pour DELAIRE, l'expansion maxillaire est possible et souhaitable d'autant plus qu'elle permet une normalisation des fonctions occlusales et ventilatoire garantes de la stabilité des résultats. L'ouverture de la suture médio-palatine est possible mais limitée, pour DELAIRE la correction des déficits transversaux postérieurs passe par la sollicitation de la suture maxillo-palatine latérale (DELAIRE, 1971).

### **3 Principes de la disjonction classique**

#### **3.1 Signes cliniques et diagnostic de l'endognathie maxillaire :**

L'endognathie maxillaire se définit comme une dysmorphie caractérisée par l'insuffisance de développement transversal de la base squelettique maxillaire.

La plupart des diagnostics orthodontiques se concentrent sur les dimensions sagittale et verticale alors que la dimension transversale requiert aussi une attention toute particulière.

Les signes cliniques liés à un déficit maxillaire sont nombreux et nécessitent un examen méticuleux :

- Au niveau ventilatoire :

Le plancher des fosses nasales correspondant à la voûte palatine, toute diminution de la dimension transversale maxillaire provoque une diminution de volume des fosses nasales. Le mécanisme de compensation ventilatoire étant la ventilation orale stricte, on retrouvera chez un certain nombre de patients endognathes les signes de ventilation orale : hypotrophie ou atonie narinaire, une hyperdivergence et posture linguale basse. Face à une endognathie maxillaire il est intéressant de chercher d'éventuels signes d'apnée obstructive du sommeil.

- Au niveau occlusal :

Un des premiers signes cliniques de l'endognathie maxillaire est la latérodéviation mandibulaire liée à une interférence transversale.

La courbe Wilson est définie comme une orientation compensatrice des molaires dans le sens transversal. On parle de courbe de Wilson exagérée lorsque les cuspides palatines se retrouvent sous les cuspides vestibulaires. Cette position verticale des cuspides palatine est responsable de prématurités qui jouent le rôle d'un pivot autour duquel la mandibule va s'adapter pour rechercher une occlusion avec le maximum de contacts : L'occlusion d'intercuspidie maximale OIM.

Il a été démontré par MCMURPHY et SECCHI que la différence entre occlusion centrée et OIM peut être la conséquence d'une courbe de Wilson exagérée elle-même liée à une endognathie maxillaire. Cette différence OIM/ORC serait d'origine transversale avec des répercussions sur les dimensions sagittales et verticales (MCMURPHY et SECCHI, 2007).

- Au niveau musculaire et postural:

Les recherches ont démontré qu'une courbe de Wilson exagérée dans un contexte de compensation transversale provoque une hyper-activité musculaire liées aux interférences en latéralité non-travaillante (OKANO et IGARASHI, 2007).

- Au niveau parodontal :

HERBERGER et VANARSDALL ont démontré que le risque récession gingivales augmente lors des traitements par expansion alvéolaire. L'enveloppe de mouvement dentaire étant très limité dans le sens transversal il est primordial d'examiner le biotype parodontal des patients présentant une insuffisance transversale (HERBERGER et VANARSDALL, 1987).

De plus il a été démontré par NUNN et HARRELL que la suppression des contacts en latéralité non travaillante améliore le pronostic parodontal des patients à risque de parodontite (NUNN et HARRELL, 2001).

Ainsi éliminer les interférences en latéralité en normalisant la courbe de Wilson serait bénéfique pour les patients à risque parodontal et pourrait être un acte prophylactique pour les jeunes patients.

### **3.2 Historique**

Le sens transversal a souvent été considéré comme prépondérant et l'encombrement des arcades était systématiquement corrigé par expansion. Par la suite, les orthodontistes ont délaissé la dimension transversale au profit du sens sagittal, les dysharmonies dento-maxillaires étaient alors corrigées par extractions. C'est en 1970-71, que l'école de Nantes parle de l'interdépendance des trois directions de l'espace, autant dans le diagnostic que dans le traitement des malocclusions.

Différents auteurs ont travaillé sur la dimension transversale :

- FAUCHARD décrit en 1728 une bandelette connue sous le nom d'arc d'expansion et en donne les principes mécaniques (FAUCHARD, 1728) ;

- en 1860 ANGELL publia le premier article parlant d'un disjoncteur (ANGELL, 1860) ;

- au début du vingtième siècle les premières chartes apparaissent pour essayer d'établir les rapports arcades-dents optimaux : ils essaient de calculer la largeur idéale des arcades en fonction de la largeur des dents ;

- en 1956 KESLING effectue des set-up en tenant compte de la largeur de la base apicale et de

l'angle FMA de TWEED (KESLING, 1956).

### 3.3 Effets thérapeutiques de la disjonction orthopédique

#### 3.3.1 Effets squelettiques

##### 3.3.1.1 *Dimension transversale*

La disjonction maxillaire provoque une augmentation de largeur de la partie antérieure du maxillaire et de la cavité nasale par une ouverture de la suture médio-palatine qui fut décrite initialement comme triangulaire :

- à base antérieure dans le plan occlusal, correspondant à la zone de moindre résistance ;
- à base inférieure dans le plan frontal, avec pour centre de rotation la suture fronto-maxillaire (WERTZ et DRESKIN, 1977).

Cependant, depuis l'essor de l'imagerie tridimensionnelle, cette conception est controversée et les auteurs ne s'accordent pas sur la géométrie, soit triangulaire soit parallèle de l'ouverture de la suture (LIU et al, 2015).

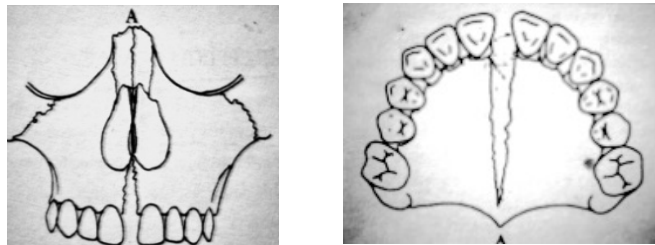


Figure 5 Géométrie de l'ouverture de la suture maxillaire lors d'une disjonction orthopédique selon la conception classique

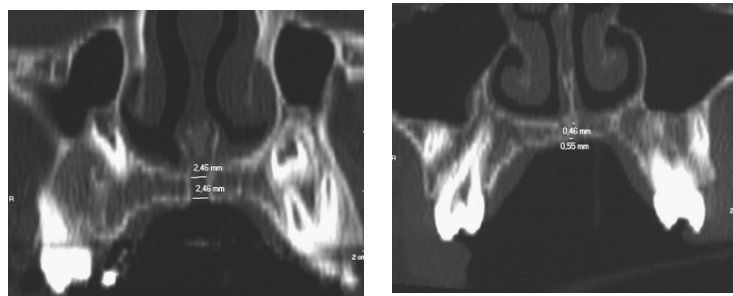


Figure 6 : Imagerie tridimensionnelle d'une ouverture symétrique de la suture palatine après disjonction classique.



### 3.3.1.2 Dimension sagittale

WERTZ note une légère avancée maxillaire rarement supérieure à 1,5 mm associée à l'expansion (WERTZ et DRESKIN, 1977).

Les travaux de SANDIKCIOGLU et HAZAR montrent cependant une diminution des références angulaires SNA, NA/FH (SANDIKCIOGLU et HAZAR, 1997).

### 3.3.1.3 Dimension verticale

DA SILVA FILHO constate une augmentation de la hauteur faciale inférieure (HFI) par bascule des plans palatin et mandibulaire en rotation postérieure (DA SILVA FILHO et al, 1991).

Pour WERTZ et DRESKIN, cette rotation mandibulaire postérieure est en moyenne de 2 ° et récidive de 50% pendant la stabilisation (WERTZ et DRESKIN, 1977).

CHANG indique qu'à long terme, l'ouverture produite diminuerait progressivement après l'expansion pour revenir à la HFI initiale (CHANG et al, 1997).

### 3.3.1.4 Les sutures circum-maxillaires :

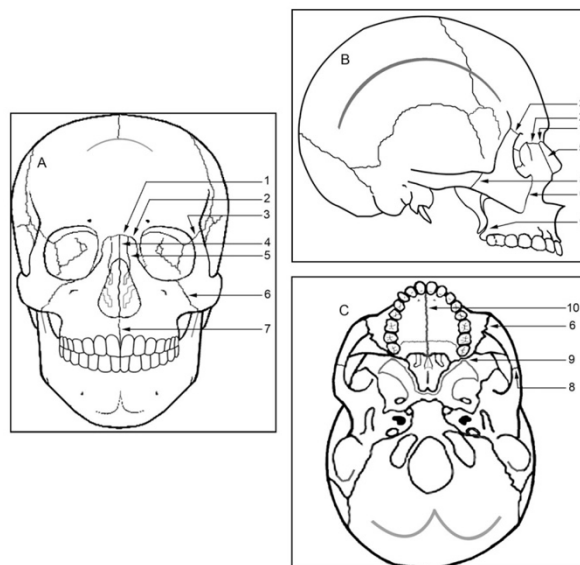


Figure 7 Représentation des sutures étudiées. A, vue frontale; B, laterale; C, axiale. 1, Frontonasale; 2, frontomaxillaire; 3, frontozygomatique; 4, internasale; 5, nasomaxillaire; 6, zygomaticomaxillaire; 7, intermaxillaire; 8, temporozygomatique

Au niveau des autres sutures de la face, GHONEIMA démontre que les sutures s'écartant de façon significative lors de la disjonction maxillaire sont les sutures internasales, maxillonasales, frontomaxillaires et frontonasales. Dans le même temps, les sutures frontozygomatiques,

zygomaticomaxillaires, zygomaticotemporales et ptérygomaxillaires ne semblent pas être affectées de façon significative à la thérapeutique (GHONEIMA, 2011).

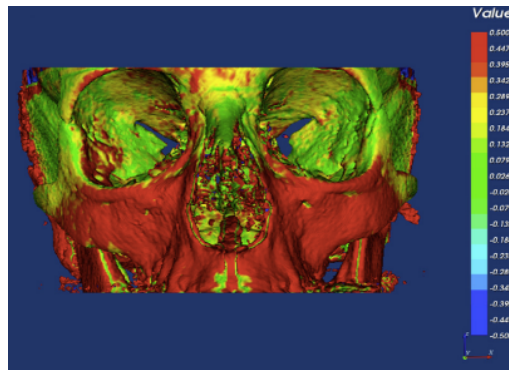


Figure 8 Superposition matérialisant en rouge les éléments osseux déplacés de plus de 0,5mm.

### **3.3.2 Effets dento-alvéolaires**

Un diastème inter-incisif apparaît rapidement lors de la disjonction et prouve l'existence de l'ouverture suturale. Il se ferme spontanément en quelques semaines.

L'augmentation des distances inter-canine, inter-prémolaire et inter-molaire sont en moyenne de 6 mm pour BASSIGNY et jusqu'à 9 mm pour HAAS (BASSIGNY, 1991 ; HAAS, 1970).

L'augmentation du périmètre d'arcade a été bien décrit par ADKINS en 1990, il quantifie le gain de périmètre d'arcade à 0,7 fois le gain de largeur obtenu au niveau des premières prémolaires (ADKINS et al, 1990).

L'augmentation du périmètre d'arcade maxillaire obtenu avec la disjonction a une répercussion mandibulaire, on note une augmentation de la distance inter-canine et inter-molaire mandibulaire (LIMA, 2004).

Une méta-analyse de LAGRAVERE parue en 2006 montre que les seuls changements significatifs squelettiques et dento-alvéolaires se produisent dans le sens transversal. Au niveau vertical, le plan palatin reste stable et le plan mandibulaire s'ouvre de façon significative mais seulement de l'ordre d'un degré (LAGRAVERE, 2006).

### **3.3.3 Améliorations fonctionnelles**

Plusieurs auteurs se sont penchés sur l'amélioration de la fonction après une disjonction, en

voici quelques exemples :

- amélioration de la posture linguale lors de la déglutition (OHKIBA et HANADA, 1989) ;
- modification de la position condylienne ;
- amélioration de l'audition par récupération du fonctionnement normal de la trompe d'Eustache (EICHENBERGER et BAUMGARTNER, 2014) ;
- amélioration de la ventilation nasale par élargissement du plancher des fosses nasales et une augmentation de la largeur inter-turbineuse (BUCK et al, 2017). Ce procédé non chirurgical permet de conserver les tissus érectiles de la muqueuse et d'éviter les cicatrices rétractiles (GRAY, 1987).

### **3.4 Limites de la disjonction classique**

Lors d'une disjonction orthopédique, les effets dento-alvéolaires sont inévitables tant que le disjoncteur choisi est à ancrage dentaire. Nous allons passer en revue les principaux effets délétères retrouvés dans la littérature.

Les études faites à partir de CBCT (Cone Beam Computed Tomography) montrent des résorptions radiculaires des dents d'ancrage. Elles sont essentiellement situées sur les faces vestibulaires des molaires (BAYSAL et al. 2012).

Au niveau parodontal, on note une diminution significative de la paroi osseuse vestibulaire ainsi qu'une diminution de la hauteur crestale (LO GIUDICE et al, 2017).

Au niveau dentaire, on observe une vestibuloversion des dents d'ancrage, prémolaires et molaires, récidivant de 30 à 50 % selon BASSIGNY. Cette version augmente la dimension verticale et impose une rotation horaire de la mandibule qui récidive spontanément avec la correction de la version des dents d'ancrage (BASSIGNY, 1991).

Un syndrome de pression et des douleurs sont également décrits : la disjonction peut s'accompagner, dans les premiers jours, de douleurs à la racine du nez, de sensations de pression dans la région nasale, sous les yeux, au niveau des procès alvéolaires, de la voûte palatine, des zones suturales fronto-nasale, zygomatoco-maxillaire, et parfois zygomatoco-temporale.

## **4 Indications de la disjonction orthopédique**

Différentes théories de la croissance proposent d'expliquer le développement transversal du maxillaire. Dans cette partie, nous allons revoir les principaux facteurs déterminant cette croissance et exposer une bibliographie nous permettant de répondre à la question clinique : Quels indicateurs retenir pour savoir quand intervenir ?

### **4.1 Caractéristiques du développement du maxillaire**

#### **4.1.1 Embryologie**

Vers le 25<sup>ème</sup> jour in utero, l'extrémité céphalique présente un volumineux bourgeon naso-frontal sous lequel se situe une large fente, l'ouverture du stomodeum. Ce bourgeon formera trois bourgeons : l'un médian, le bourgeon nasal interne (BNI) et, latéralement, deux bourgeons nasaux externes (BNE). Le plancher du stomodeum est formé par la partie supérieure du premier arc branchial, de chaque côté et en regard du bourgeon naso-frontal émergent un bourgeon maxillaire.

Jusqu'à ce moment, le stomodeum est une cavité bucco-nasale unique. Par un phénomène de bourgeonnement mésodermique, les BNE droit et gauche prolifèrent et se rapprochent du BNI formant ainsi le bourgeon nasal primaire.

Secondairement, les BNE prolifèrent de chaque côté et émettent un prolongement, les processus palatins qui vont s'accoler sur la ligne médiane et se souder pour former le palais secondaire. Celui-ci sépare la cavité nasale de la cavité buccale. Ce palais est terminé vers la 10<sup>ème</sup> semaine.

#### **4.1.2 Ossification**

Le maxillaire est un os membraneux qui va s'édifier en dehors et au contact du chondrocrâne cartilagineux. Deux points d'ossification apparaissent dans chaque maxillaire droit et gauche :

- un point antérieur ou incisif, au-dessous de l'orifice nasal, (point A, figure 3) ;
- un point postérieur, postmaxillaire, situé au-dessous de l'orbite, mais en dehors de la capsule cartilagineuse (point B, figure 3).

Ces deux points d'ossification fusionnent ensuite, mais bien qu'ils forment une lame continue,

il persiste une zone de soudure visible, la suture incisivo-canine qui laisse aux deux zones une certaine indépendance de croissance. Le centre prémaxillaire s'étend vers le bas pour former la zone incisive, en avant pour former l'épine nasale antérieure et vers le haut pour former la partie antérieure du processus ascendant.

Le centre postmaxillaire s'étend vers le bas pour former la lame alvéolaire externe de la région canine et prémolo-molaire. Vers le haut, deux processus forment la partie postérieure du processus ascendant et en arrière une partie du plancher orbitaire.

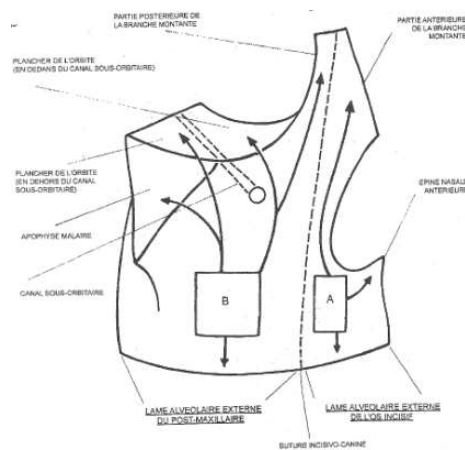


Figure 9 : Ossification maxillaire d'après A. MUGNIER

En profondeur, l'ossification encadre les follicules dentaires ; vers le 3ème mois, une petite fossette située sur la face interne s'invaginera progressivement pour former le sinus. Le maxillaire est donc empli de follicules dentaires, et pneumatisé par la formation de la fosse nasale et par le sinus.

### 4.1.3 Croissance et maturation

Pendant la vie fœtale et au moment de la naissance, le système sutural est le siège d'une croissance active et prend une part importante dans la croissance en largeur du squelette cranio-facial. Cette croissance ne serait qu'un phénomène passif dépendant d'une part de la croissance interstitielle et périphérique des cartilages du septum nasal (SCOTT, 1957), et d'autre part des tissus mous (ENLOW, 1990) et de la matrice fonctionnelle (MOSS, 1968).

En 1975, une étude histologique définit trois stades d'évolution de la suture intermaxillaire:

- la période infantile pendant laquelle la suture forme un Y joignant le vomer pour

former deux apophyses palatines ;

- la période juvénile pendant laquelle la hauteur de l'union entre ces trois os augmente pour former un T avec une partie verticale sinueuse ;
- à partir de l'adolescence, la suture présente des inter-digitations constituant un système de blocage de type queue d'aronde. Toute tentative d'expansion se traduirait soit par un échec soit par des micro fractures des inter-digitations (MELSEN, 1975).

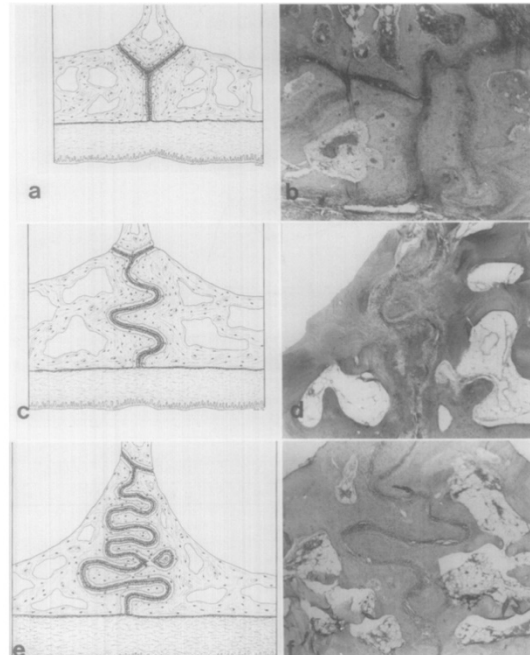


Figure 10 : Stades d'évolution de la suture selon B.MELSEN

Pour DELAIRE, les maxillaires sont d'origine membraneuse et n'obéissent qu'aux lois qui régissent la croissance des os de cette origine. Elle n'obéit donc qu'aux influences musculaires normales ou anormales de la langue, des forces masticatrices et des mouvements des joues et des lèvres (DELAIRE et PRECIOUS, 1987)

Cependant, il a été découvert que l'hormone somatotrope joue un rôle dans la stimulation de la suture médio maxillaire tout comme il existe un effet morphogénétique des masses latérales de l'éthmoïde. (PETROVIC et STUTZMAN, 1980)

La plupart des auteurs préconisent d'intervenir avant ou pendant la période adolescente afin de s'assurer d'avoir une action avant la fermeture de la suture.

Cependant, MELSEN explique que l'action des forces orthopédiques sur la suture médio-palatine peut être effective jusqu'à l'âge de 16 ans chez la fille et de 18 ans chez le garçon.

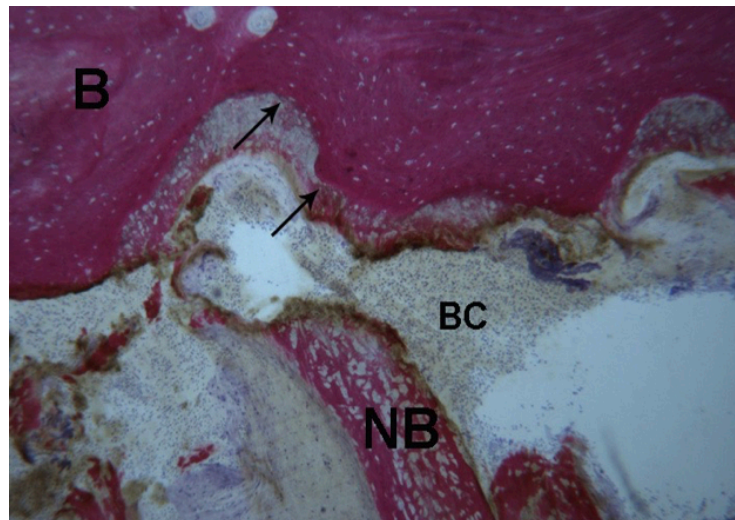
(MELSEN et MELSEN, 1982)

La suture palatine médiane présente un pic d'activité pré pubertaire et ne se synostose pas avant 25 ans. Celle-ci peut donc être « réactivée » orthopédiquement jusqu'à 15 ans environ (BASSIGNY, 1991).

#### **4.2 Principe thérapeutique de la disjonction**

Lors de la sollicitation mécanique de la suture maxillaire, il se produit une formation osseuse à double foyer :

- Le premier foyer est un front de minéralisation à point de départ osseux, on observe une apposition en direction médiane.
- Le second foyer est d'origine hématologique, la disjonction crée des microtraumatismes à l'origine de caillots osseux ostéoconducteurs. L'os néoformé a un front de minéralisation centrifuge. (CAPRIOGLIO et FASTUCA, 2017)



*Figure 11 Coupe histologique une semaine après disjonction. B : os maxillaire / BC : Caillot sanguin / NB : os néoformé*

Il est intéressant de souligner que le principe thérapeutique de la disjonction maxillaire a peu de choses en commun avec les théories de la croissance. La suture ne répond pas à une sollicitation mécanique ou chimique mais elle s'ossifie par un mécanisme de cicatrisation suite à un traumatisme. Il est donc légitime de se poser la question de la pertinence de l'âge comme indication de la disjonction.

### **4.3 Les âges limites de la disjonction**

Dans la pratique clinique, l'orthodontiste ne décide malheureusement pas du moment de la première consultation. Il est donc nécessaire pour celui-ci d'avoir des recommandations sur les possibilités qu'offre l'âge et les caractéristiques morphologiques d'un nouveau patient. Dans cette partie, nous allons examiner ce que nous propose la littérature face à des âges limites.

TIMMS et VERO indiquent que la disjonction maxillaire peut être réalisée chez la majorité des sujets jusqu'à l'âge de 25 ans. (TIMMS et VERO, 1981)

PERSSON et THILANDER observent en 1977 que :

- seulement 5 % de la suture médio-palatine est ossifiée à 25 ans ;
- la fermeture la plus précoce dans leur étude porte sur une fille de 15 ans alors qu'une suture a été observée ouverte chez une femme de 27 ans ;
- le degré d'oblitération et d'ossification est plus postérieur qu'antérieur ;
- en général les spicules d'ossification apparaissent entre 15 et 19 ans ;

(PERSSON et THILANDER, 1977)

A partir de ces observations, les auteurs ont cherché des indicateurs fiables d'évaluation de la maturation de la suture médio-palatine.

HANDELMAN en 1997 propose d'utiliser la méthode d'évaluation de l'âge osseux de FISHMAN pour déterminer la limite de la disjonction non chirurgicale.

Il établit que le meilleur moment pour traiter la dimension transversale est avant le stade SMI9 de maturation du poignet. A ce stade, la fusion médio-palatine ne dépasserait pas 25% de sa longueur. Il ajoute que le moment le plus propice serait au stade 1 et 4 de FISHMAN, la force nécessaire serait plus légère et le résultat serait meilleur (HANDELMAN, 1997).

Selon des études plus anciennes, la disjonction non chirurgicale chez l'adulte doit être limitée à des situations favorables décrites comme étant une expansion limitée à 8/10mm sur un contexte parodontal favorable (CAPELLOZA et al, 1996 ; HANDELMAN 1997 ; BASSARELLI et al, 2005).



Pour BACCETTI, l'utilisation de sa méthode d'évaluation de la maturation cervicale permet de déterminer la fenêtre thérapeutique la plus efficace. Un protocole d'expansion rapide montrerait de meilleurs résultats lors des phases de maturation précédant le pic de croissance (CVM 1, 2 et 3) avec une répercussion sur le complexe naso-maxillaire et fronto-zygomatique plus importants (BACCETTI et al. 2005).

Les auteurs partent du postulat que la maturation osseuse est l'élément décisif dans le succès de la disjonction. C'est ainsi qu'ils se sont focalisés sur des méthodes d'évaluation du pic de croissance. Cependant, il reste à démontrer que la croissance staturale est bien corrélée à la croissance du maxillaire et, d'autre part, le faible degré d'ossification de la suture palatine (au mieux 5%) laisse suggérer que d'autres paramètres sont à prendre en compte.

Pour ANGELIERI, un des éléments décisifs du succès de la disjonction est l'anatomie propre de la suture. L'auteure propose une classification de différentes anatomies suturales observées à l'aide de CBCT (ANGELIERI et al, 2016).

En 2017, son équipe met en avant que ni l'âge ni le sexe sont des éléments significatifs pour l'évaluation de la maturation suturale. A l'extrême, son analyse des CBCT a mis en évidence une fermeture totale de la suture (stade E) chez une fille de 11 ans alors que 30% des adultes de plus 30 ans ont une suture maxillaire ouverte antérieurement (stade D) (ANGELIERI, 2017). Malgré la complexité des éléments retrouvés à l'examen CBCT, il semblerait possible qu'il existe une corrélation entre la maturation cervicale de BACCETTI et la classification d'ANGELIERI (ANGELIERI et al, 2015).

Enfin, KORBMACHER a démontré par imagerie 3D haute définition que les paramètres morphométriques ne sont pas suffisants pour évaluer la réponse de la suture à la disjonction (KORBMACHER et al, 2007).

D'une part il confirme l'étude de KNAUP montrant que le taux d'oblitération de la suture est en moyenne très bas (3%) quel que soit l'âge et d'autre part il observe que son degré d'interdigitation est indépendant de l'âge (KNAUP, 2004).

Pour KORBMACHER, la seule variable significative est la densité osseuse dont le pic est atteint vers la trentaine. La densité étant plus faible dans les deux premières décennies et après 40 ans, la résistance à la disjonction serait moindre, et meilleure serait la transmission de la force au milieu de la voute palatine. Cette explication est séduisante car elle permet de

comprendre pourquoi certains patients séniors répondent favorablement à la disjonction lorsque certains enfants n'y répondent pas (KORBMACHER et al, 2007).

Selon une récente revue systématique de 2017, aucune des nouvelles méthodes d'évaluation de la suture par CBCT , qu'elle soit qualitative ou quantitative, ne permet de recommander une disjonction simple ou assistée chirurgicalement au vu de la faiblesse méthodologique des articles (ISFELD et al. 2017).

Cependant, une méthode par ultra-sons semble intéressante pour monitorer le degré d'ouverture de la suture dans les toutes premières phases d'activation et ainsi éviter les effets iatrogènes chez les patients non répondeurs (SUMER et al. 2012 ;GUMUSSOY, 2014).

## **5 Effets thérapeutiques de la distraction chirurgicale maxillaire**

EPKER et WOLFORD en 1980 recommandent une disjonction maxillaire assistée chirurgicalement chez les patients de plus de 16 ans (EPKER et WOLFORD, 1980). Quant à TIMMS et VERO, ils préconisent comme seuil limite à la disjonction orthopédique l'âge de 25 ans (TIMMS et VERO, 1981).

Comme nous venons de le voir dans la partie précédente l'indication en thérapeutique orthopédique et chirurgicale fait débat.

### **5.1 Le protocole ortho-chirurgical**

La procédure de la disjonction assistée chirurgicalement nécessite les étapes suivantes :

- 1) Une préparation orthodontique préalable si les traits d'ostéotomies choisis passent au niveau de proximités radiculaires ou lorsque les compensations dento-alvéolaires sont trop marquées
- 2) Une ostéotomie de Le Fort 1
- 3) Une ostéotomie du plateau maxillaire qui peut être médiane unique, paramédiane ou tripartite
- 4) Une ostéotomie ou une rupture de la jonction ptérygomaxillaire en fonction du protocole choisi
- 5) Une activation du disjoncteur en post-opératoire dont la fréquence et l'intensité varient en fonction des protocoles et des opinions de chacun.

La multiplicité des techniques chirurgicales permet de s'adapter à des situations cliniques diverses et à l'avantage de pouvoir traiter les trois dimensions de l'espace dans le même temps.

### **5.2 Effets de la distraction maxillaire**

#### **5.2.1 Répercussions esthétiques**

Dans la quasi totalité des situations, on retrouvera une modification significative de l'étage moyen de la face en particulier de la partie alaire du nez. Celle-ci est liée à l'augmentation du sens transversal des fosses nasales en antérieur ainsi qu'au seul fait de l'acte opératoire.

Selon ALTMAN et OELTJEN, la relation intime entre le nez et le maxillaire doit conduire le clinicien à intégrer les répercussions esthétiques dans le diagnostic et le plan de traitement.

L'information délivrée au patient doit mentionner ces modifications tout en sachant que leurs effets sont inconstants en qualité et quantité (ALTMAN et OELTJEN, 2007).

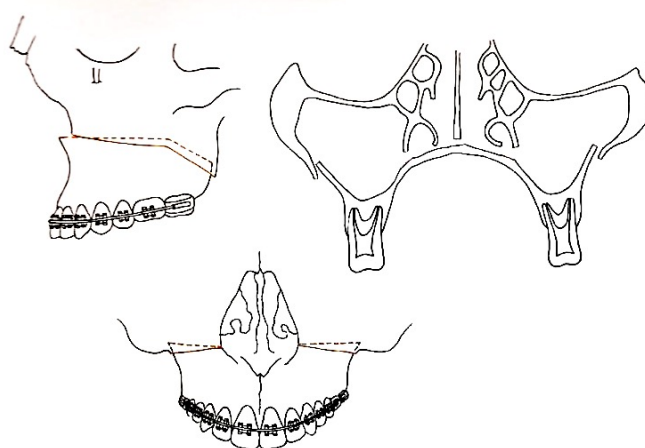
Selon SCHENDEL et CARLOTTI, la chirurgie de Le Fort I provoque systématiquement un élargissement au niveau des ailes du nez. Ceci est davantage imputable à la rétraction des tissus mous qu'au mouvement osseux lui-même. La lèvre supérieure quant à elle se raccourcit et s'affine. Le mouvement osseux a plus d'effet sur la lèvre que sur les ailes du nez (SCHENDEL et CARLOTTI, 1991).

La forme de la pointe du nez est définie par l'anatomie sous-jacente ainsi que par les insertions musculaires. Ces structures sont en relation directe avec le maxillaire par l'intermédiaire de l'épine nasale. Par conséquent, tout mouvement du maxillaire a un effet sur la pointe du nez.

### **5.2.2 Répercussions dento-alvéolaires**

Tout comme une disjonction orthopédique, la qualité de la réalisation du disjoncteur est essentielle dans le résultat thérapeutique d'une disjonction chirurgicale : sa position verticale par rapport au centre de résistance du maxillaire et son orientation sagittale vont impacter le résultat thérapeutique.

Cependant, le geste chirurgical a aussi un rôle à jouer dans les effets dento-alvéolaires associés. L'horizontalité des traits d'ostéotomie latéraux sont conditionnés en bas par les apex des dents et en haut par le processus zygomatique du maxillaire. Ainsi, plus l'ostéotomie est oblique plus la disjonction aura une composante verticale sur les procès alvéolaires. Une des solutions est d'associer une impaction postérieure.



*Figure 12 Le Fort I avec impaction postérieure*

La pertinence de la rupture chirurgicale de la jonction ptérygo-maxillaire n'a pas été démontrée selon une méta-analyse ( HAMEDI SANGSARI et SADR-ASHKEVARI ,2016).

Néanmoins certains auteurs ont décrit une augmentation de la version alvéolo-dentaire lorsque celle-ci n'est pas réalisée (SYGOUROS et MOTRO, 2014).

### **5.2.3 Complications de la disjonction chirurgicalement assistée**

Cette procédure comporte peu de risque, néanmoins il est possible de rencontrer certains effets secondaires immédiats. Une étude de cohorte de sujets ayant bénéficié d'une distraction chirurgicale (Le Fort1 avec dégagement ptérygo-maxillaire) à l'aide d'un disjoncteur à appui dentaire a permis de mettre en évidence les complications suivantes (VERQUIN et al. 2017) :

Douleur	7,30%
Hémorragie intra-orale épistaxis	1,8% 10,9%
Dentaire mobilité	9,1%
Matériel déplacement/ activation du disjoncteur	5,5%
Paresthésie entre la 1ere et la 4eme semaine	72,8%
Expansion expansion asymétrique	5,5%
Autre	12,70%

Tableau 1 : Complications de la distraction chirurgicale selon VERQUIN 2017

## **6 Le disjoncteur à ancrage osseux**

La littérature regroupe les disjoncteurs à appui osseux sous l'acronyme de MARPE (Mini-implant Assisted Rapid Palatal Expander). On distingue les disjoncteurs à appuis purement osseux des disjoncteurs à appuis mixtes : dentaire/osseux/muqueux.

La conception des disjoncteurs variant énormément entre les auteurs, il n'existe aucune standardisation des protocoles.

Les MARPE permettraient d'éviter la version dentoalvéolaire jusqu'à 10° (TAUSCHE et HANSEN 2007).

Les effets indésirables de version des molaires peuvent être évités en incorporant 2 mini vis à un disjoncteur de type Hyrax (WILMES et NIENKEMPER, 2010).

### **6.1 Les mini-implants supports de la disjonction :**

Différentes caractéristiques des mini-implants sont déterminent lors de la disjonction orthopédique.

#### **6.1.1 Leur position :**

Par rapport au volume osseux disponible : site anatomique, orientation, artère palatine

Selon l'étude de WINSAUEUR et al de 2014, le volume osseux disponible le plus favorable à l'insertion des mini vis dans les mécaniques de distalisation molaire se trouve :

- 3 à 4mm en arrière du foramen rétro-incisif
- 3 à 9mm latéralement à la suture médio-palatine.

Cependant, face à la grande variabilité inter-individuelle du volume osseux disponible, l'auteur recommande de systématiser l'utilisation d'un CBCT avant toute implantation de mini-vis palatine.

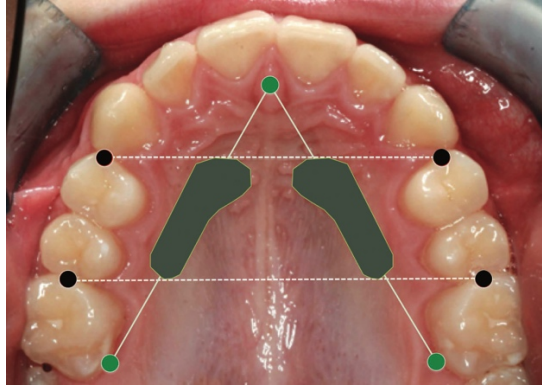


Figure 13 Zone propice à l'insertion de minivis d'ancrage selon Winsaueur

Notons que la zone la plus favorable à l'insertion de mini-vis n'est pas la zone la plus intéressante pour une disjonction orthopédique. En effet, l'ouverture de la suture lors de la disjonction à appui dentaire est essentiellement antérieure alors que le calcul de la DST est classiquement réalisé au niveau des premières molaires.

L'insertion de mini-vis en postérieure serait plus pertinent pour nos thérapeutiques orthopédiques.

Cependant, en postérieur l'artère grande palatine (AGP) constitue un obstacle anatomique majeur. L'évaluation de sa position pour les greffes de conjonctif en parodontologie nous donne quelques renseignements (TAVELLI 2018) :

- l'AGP se situe à  $13.9 \pm 1$  mm de la seconde molaire et  $13.0 \pm 2.4$  mm de la première molaire. Elle se situe en moyenne à  $11.8 \pm 2.2$  mm de la première et deuxième prémolaire maxillaire ;
- le diamètre de l'AGP est d'environ de  $1.2 \pm 0.3$  mm au niveau de la première et deuxième molaire alors qu'elle varie de  $1.2 \pm 0.4$  mm à  $0.8 \pm 1.1$  mm pour la deuxième et la première prémolaire.

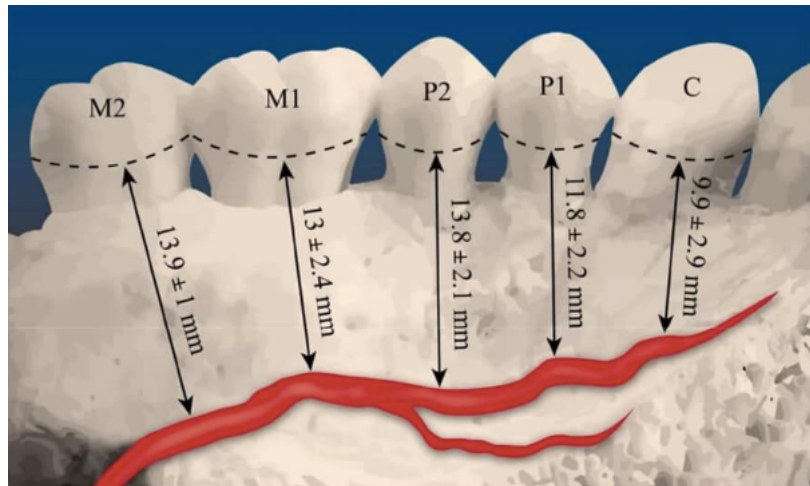


Figure 14 Estimation de la position de l'artère palatine

On remarque que le volume osseux disponible face à la première prémolaire correspond au trajet de l'artère palatine, cependant son diamètre est nettement diminué en regard celle-ci.

En cas d'hémorragie, il est recommandé d'injecter une anesthésie avec vasoconstricteur et de compresser la zone à l'aide d'une compresse pendant dix minutes, en cas d'hémorragie sévère une suture profonde ou une électrocoagulation de l'artère est recommandée (GREENSTEIN, 2008).

### 6.1.2 Caractéristiques mécaniques des mini-vis :

Il a été démontré que pour obtenir une ouverture équivalente de la suture médio-palatine il faut activer trois fois plus un disjoncteur à appui dentaire qu'un disjoncteur à ancrage osseux. Il en ressort que la contrainte exercée sur les mini-vis est considérable et peut atteindre jusqu'à 248 MPa pour une seule activation. Les auteurs recommandent donc d'espacer les activations de sorte à laisser les forces se dissiper et éviter une éventuelle fracture osseuse au abords des mini-vis (CARVALHO TROJAN et al, 2016).



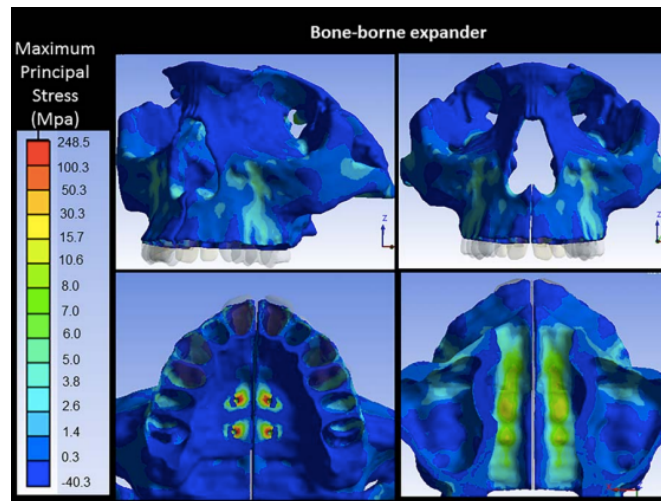


Figure 15 Répartition des contraintes pour une activation d'un disjoncteur à appui osseux

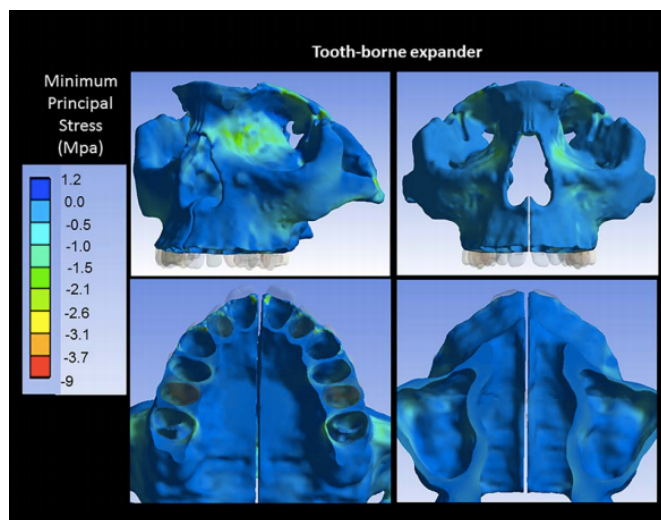


Figure 16 Répartition des contraintes pour une activation d'un disjoncteur à appui dentaire

En rapprochant l'application de la force aux abords de la suture et en supprimant le rupteur de force que constitue le ligament alvéolo-dentaire on obtient un maximum de contraintes sur la suture médio-palatine (CARVALHO TROJAN et al, 2017).

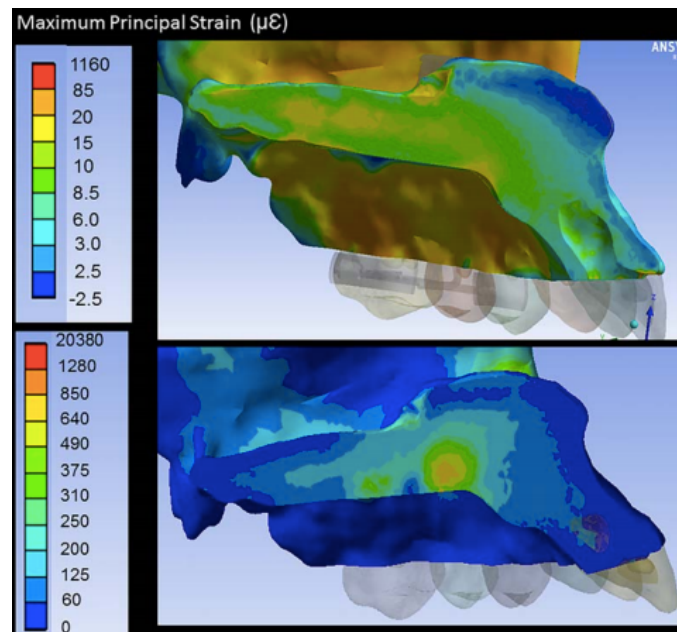


Figure 17 répartition de la contrainte d'activation sur la suture. En haut par un dispositif à appui osseux, en bas par un appui dentaire

La résistance des mini-vis doit être suffisante pour résister à ces contraintes. Trois caractéristiques pourraient modifier cette résistance : le matériau, le diamètre et la surface en contact avec le tissu osseux.

Différents diamètres de mini-vis ont été proposés afin d'éviter la fracture de celle-ci. Une fois posées, les diamètres de 1,5mm, 1,8mm et 2,2mm ne montrent pas de différence significative, pour chacune d'elle le point de rupture est obtenu au-delà des valeurs cliniques observables. Néanmoins, plus la résistance de la vis augmente, plus la sollicitation du reste du dispositif augmente (PIMENTEL et al, 2016).

Si l'activation n'est pas le facteur de risque de fracture des mini-vis, ce n'est pas le seul paramètre en jeu, il semblerait que le torque à l'insertion soit le facteur déterminant dans la fracture des mini-vis. L'étude de WILMES montre que la résistance à la fracture lors de

l'insertion varie significativement en fonction du diamètre (WILMES et DRESCHER, 2011).

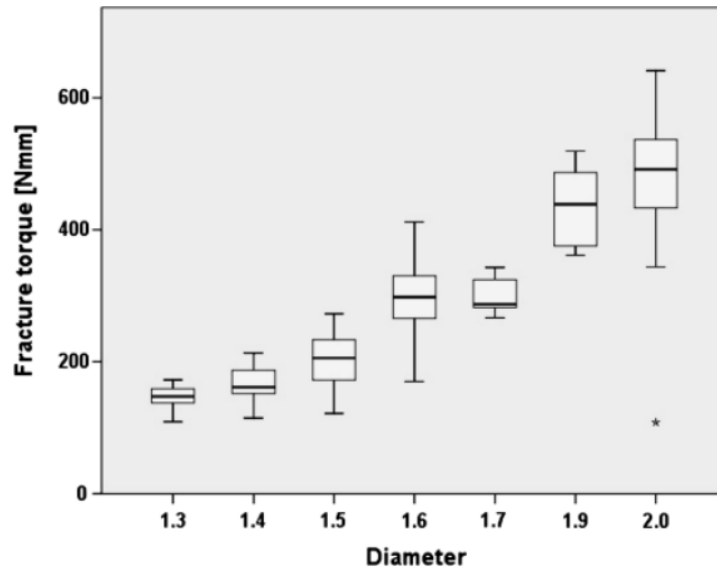


Figure 18 Niveau de torque provoquant la fracture en fonction du diamètre de la mini-vis

De plus l'acier inoxydable semble mieux résister aux contraintes à l'insertion que le Titane TA6V (LIETZ, 2008).

Malgré une section et un matériau adéquat, une flexion ou une fracture de la mini-vis peuvent survenir. Une insertion oblique augmente significativement le risque de fracture (REICHNEDER et al 2008). L'épaisseur de la muqueuse palatine et à la conception du disjoncteur provoquent un porte à faux délétère à la stabilité des mini-vis.

Le rapport entre la surface osseuse et la mini-vis semble être également un paramètre à prendre en compte. L'étude de LEE et MOON de 2017 montre par l'analyse des éléments finis que la contrainte délivrée sur les mini-vis monocorticales est supérieure à celle des mini-vis bicorticales provoquant ainsi une déformation et un taux de fracture plus important. Cette même étude rapporte que l'ouverture de la suture est potentialisée dans le plan coronal, l'ouverture de la suture est plus importante et plus parallèle lorsque les vis sont bi-corticales (LEE et al 2017)

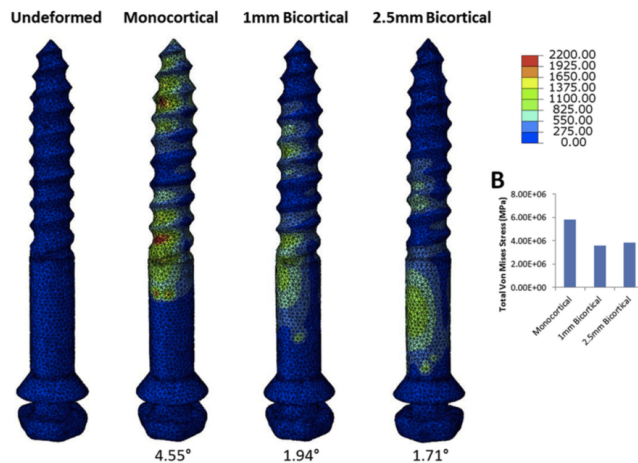


Figure 19 Répartitions des contraintes en fonction du rapport des vis aux corticales

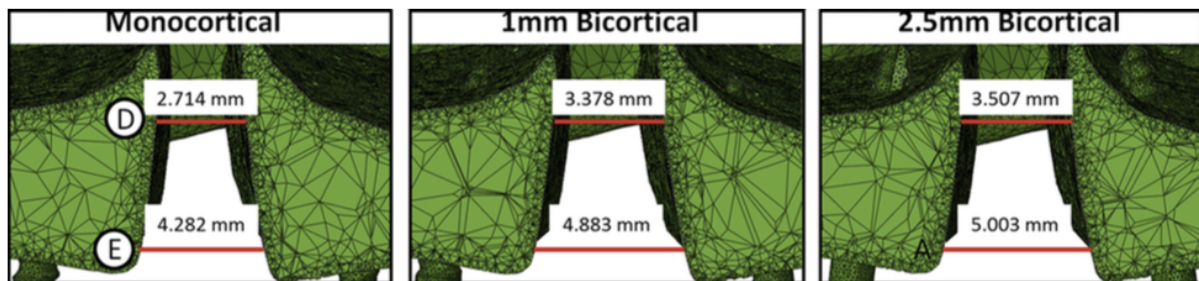


Figure 20 Ouverture de la suture dans le plan coronal en fonction du rapport des mini-vis au corticales

Il est à noter que lors de l'échec d'une disjonction par MARPE, la distraction chirurgicale peut toujours être envisagée. Les effets squelettiques de la distraction seront potentialisés et il n'y aura pas de version dentaire à rattraper.

## 6.2 Protocole d'activation des MARPE :

L'intérêt majeur que présente les MARPE sur les disjoncteurs classiques est l'absence de sollicitation des dents. Par conséquent, le rupteur de force que constitue le ligament alvéolo-dentaire n'est plus mis en jeu et l'intégralité de la force d'activation est transmise aux mini-vis. Quel protocole d'activation faut-il choisir pour obtenir une ouverture de la suture avec le moins d'effets secondaires sur les vis et les tissus biologiques ?

Pour une disjonction rapide, chaque quart de tour provoque entre 2 et 5Kg de pression, au bout de quelques jours la pression atteint facilement les 10Kg (AGARWAL et MATHUR, 2010).

### 6.3 Le MSE et ses études

Parmi les différents MARPE disponibles sur le marché, le MSE propose une conception industrialisée qui permet d'avoir une certaine reproductibilité dans le placement des mini-vis. CANTARELLA observe par CBCT les effets squelettiques de MSE en superposant des CBCT. Il conclut que la disjonction de la suture est parallèle sur toute sa longueur et note une ouverture entre les plans des processus ptérygoïdiens latéral et médial. Ces résultats sont indépendants de l'âge, du sexe et de la quantité d'activation (CANTARELLA, 2017).

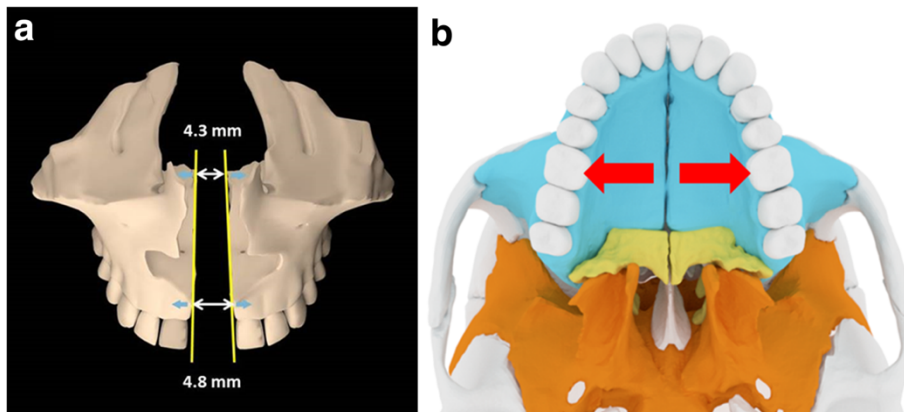


Figure 21 Ouverture parrallèle de la suture

CARLSON montre sur un rapport de cas que le MSE provoque une ouverture de toutes les sutures de l'étage moyen de la face (CARLSON, 2016).

MACGINNIS et MOON montrent par les éléments finis que la propagation des contraintes d'un disjoncteur classique atteint les régions zygomatiques, nasomaxillaires et ptérygoïdes. En comparaison, le MSE provoquerait une meilleure concentration des contraintes au niveau de la suture palatine. En appliquant la force plus proche du centre de résistance du maxillaire, on observe un déplacement plus horizontal avec moins de flexion alvéolo-dentaire (MACGINNIS et MOON, 2014).

### 6.4 Protocole opératoire du MSE

La fabrication en laboratoire de l'appareil MSE est similaire à celle d'un disjoncteur Hyrax conventionnel. Voici les étapes qui ont été suivies :

- première visite : Explication complète des procédures au patient, en clarifiant tous les détails, les limites techniques et en réaffirmant que l'échec peut survenir. Positionnement des élastiques séparateurs sur les premières molaires maxillaires permanentes ;
- deuxième visite : Retrait des séparateurs, prophylaxie et pose des bagues sur les premières

molaires; empreinte de transfert conventionnelle; les séparateurs élastiques sont placés à nouveau sur les molaires ;

- procédures de laboratoire (laboratoire Up Dental, Alexis BENISTA) : Sélection de MSE de 8, 10 ou 12 mm, en fonction de la largeur du palais; plier les bras latéraux pour atteindre les bagues, en suivant la courbure de la voute palatine tout en restant à une distance d'au moins 2 mm de la fibromuqueuse. Soudure et polissage de la connexion.

- troisième visite : Retrait des séparateurs, prophylaxie et essai du disjoncteur. Application d'anesthésiques topiques sur le palais ; scellement de l'appareil, vérification de la position verticale par rapport au palais ; anesthésie locale par infiltration (articaïne adrénalinée 1/100ème) ; mise en place des mini-vis autoforantes à l'aide d'une clé dynamométrique manuelle appropriée (Biomaterials Ko-rea®, Séoul, Corée du Sud); activation immédiate du disjoncteur (2 à 3 tours). Les instructions sur l'hygiène et l'activation sont données au patient à l'oral et à l'écrit. Prescription d'un antalgique de pallier 1 pendant deux jours. La couverture antibiotique n'est pas nécessaire si le patient est en bon état de santé générale.

- suivi : Le patient doit être suivi plus fréquemment que dans une disjonction conventionnelle. L'activation du disjoncteur est faite par le patient, néanmoins il a été décrit des situations dans lesquelles la résistance à l'activation était trop importante et nécessitait l'intervention quotidienne de l'orthodontiste.

Lors de toutes les visites, la distance entre le disjoncteur et la muqueuse doit être vérifiée. En cas de contact, l'inflammation tissulaire se développe rapidement, compromettant ainsi le maintien de l'appareil. La stabilité de toutes les mini-vis doit être vérifiée à l'aide d'une précelle et, en cas de mobilité, la mini-vis doit être retirée ; le traitement peut continuer avec une précaution accrue même s'il n'y a qu'une seule mini-vis de chaque côté.

- retrait du dispositif : Pour le retrait, le même tournevis est utilisé que pour la pose mais activé dans le sens antihoraire. La plaque dentaire peut s'accumuler sur la tête des mini-vis, ce qui peut empêcher leur préhension. En raison des forces appliquées, une version des mini-vis peut se produire et compliquer la dépose. Une anesthésie par infiltration est effectuée pour le confort du patient mais il a été décrit des procédures sans anesthésie. Immédiatement après chaque retrait de mini-vis, une pastille de coton imbibée de peroxyde d'hydrogène peut être appliquée sur le site pour favoriser l'asepsie et limiter le saignement, mais aucun soin supplémentaire n'est requis. Les plaies de la muqueuse guérissent généralement deux à trois jours plus tard. Les

mini-vis sont éliminées par le circuit des Déchets d'Activité de Soins à Risque Infectieux (DASRI).

Le disjoncteur sélectionné doit être celui qui présente la plus grande capacité d'expansion et qui peut être maintenu à distance de la muqueuse palatine. L'ancrage bicortical (buccal et nasal) est déterminant pour le succès, si le disjoncteur est trop éloigné de la muqueuse (plus de 2 mm) les mini-vis peuvent ne pas atteindre l'os cortical nasal. De plus, les chances de déformation des mini-vis sont plus élevées si la force est appliquée trop loin de l'interface implant/os. Le corps du disjoncteur doit être placé le plus en arrière possible, à proximité de la jonction du palais dur et du palais mou (la muqueuse du palais dur est plus blanche). L'ouverture parallèle de la suture est freinée par la zone de résistance ptérygomaxillaire, pour favoriser l'ouverture postérieure il est nécessaire de placer le disjoncteur le plus distalement possible.

Une petite quantité d'anesthésique (pas plus de 1/4 d'une cartouche) peut être appliquée une seule fois de chaque côté, entre les deux mini-vis homo-latérales. L'application anesthésique locale doit être soigneusement choisie et l'aiguille doit toujours être placée près de la suture médiopalatine pour éviter tout contact avec l'artère palatine. L'opérateur doit avoir une connaissance approfondie de la position de cette artère, qui peut varier en fonction de la profondeur du palais, le CBCT pré-opératoire offre une aide précieuse à sa localisation. Dans la mesure du possible, un vasoconstricteur combiné à l'anesthésique doit être utilisé pour réduire le saignement même si celui-ci est souvent absent.

Les mini-vis doivent être placées avec soin, bien que les guides (trous dans le disjoncteur) facilitent leur pose. Les mini-vis doivent être aussi perpendiculaires que possible à l'os palatin (les mini-vis doivent être parallèles entre-elles) afin que la distribution de la force soit efficace. Par conséquent, l'inclinaison antéropostérieure et l'inclinaison latérale doivent être vérifiées à plusieurs reprises pendant la pose. Lors de la pose de la mini-vis postérieure, le patient doit garder la bouche grande ouverte pour éviter de modifier son inclinaison antéro-postérieure (la mini-vis a tendance à basculer vers l'arrière). Les mini-vis peuvent être posées dans la plupart des cas sans pré-forage, à l'aide de la clé dynamométrique manuelle. Si le couple est excessivement élevé, un pré-forage peut être réalisé en utilisant un foret de 1 mm de diamètre monté sur bague bleu.

Une voûte très marquée et profonde, typique des ventilateurs buccaux chroniques, peut gêner le positionnement vertical du MSE. Pour ces patients, les bras antérieurs ou postérieurs du

disjoncteur peuvent être coupés afin que le disjoncteur puisse être placé plus près de la muqueuse. Cette option est possible parce que les forces ne sont appliquées qu'aux mini-vis, les dents ayant seulement un rôle de guide de positionnement des mini-vis.

Nous avons choisi de respecter le protocole d'activation du constructeur (figure 5). Une fois l'apparition d'un diastème inter-incisif obtenu, l'activation a été réduite à une activation par jour. Le choix de la longueur du disjoncteur est primordial, elle doit permettre une activation suffisante tout en restant à distance de la muqueuse. La longueur maximale du disjoncteur ne doit jamais être atteinte car la rigidité du système diminue à mesure que l'on s'en approche.

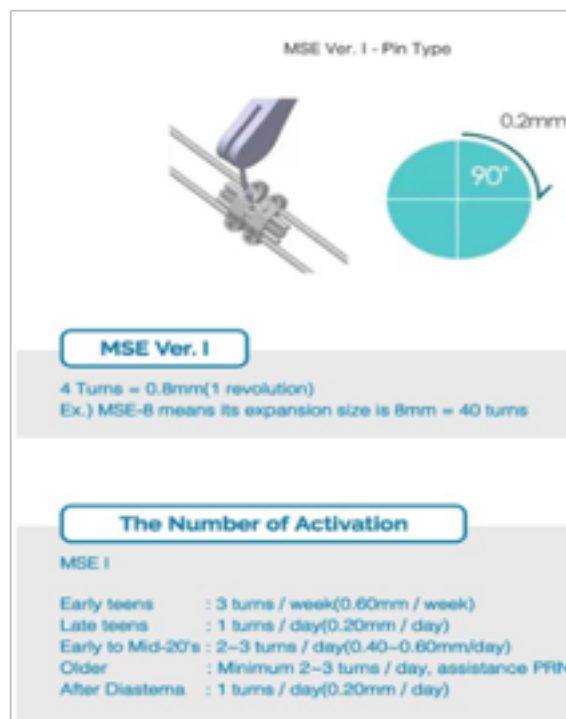


Figure 22 Protocole d'activation indiqué par le fournisseur.



## **7 Etude clinique**

### **7.1 Matériel et méthode**

L'objectif de cette étude est de confronter les différents indicateurs morphométriques à disposition de l'orthodontiste au travers de cinq cas cliniques d'expansion chez le grand adolescent / adulte jeune.

Dans la mesure du possible une série d'enregistrements a été réalisée : photographies intra-buccales, clichés radiographiques CBCT et modèles d'étude à :

- T1 avant la disjonction
- T2 après la disjonction
- T3 le jour de la dépose du disjoncteur ou pendant la période multi-attache

Concernant la radioprotection, les patients ont bénéficié d'un CBCT soit pour des raisons dentaires (canine incluse, traitement endodontique etc...) soit le CBCT a été prescrit en première intention par le chirurgien maxillo-facial.

Pour chaque patient sera évalué :

- la quantité de DST du patient selon la méthode de L.ANDREWS, 2001 ;
- le stade de maturation de la suture médio-palatine selon ANGELIERI et al. 2013 ;
- le stade de maturation vertébrale selon BACCETTI et al. 2005 ;
- enfin nous évaluerons si les patients répondent à la corrélation entre les stades de maturation cervicale et suturale (ANGELIERI et al. 2015).

Par la suite, pour évaluer l'efficacité des thérapeutiques proposées seront établis :

- la variation de la largeur d'arcade mesurée au niveau des premières molaires (fosses centrales), et des premières prémolaires), d'après l'étude de (DORUK, 2004) ;
- la version molaire : celle-ci est évaluée par la mesure des angles formés par les lignes joignant les cuspidés vestibulaires mésiales et palatine des premières molaires maxillaires droite et gauche à partir des coupes frontales de modèles passant au niveau de la première

molaire selon (MCNAMARA et HERBERGER, 2003) ;

- le remodelage de la voûte palatine à partir de la réalisation d'une superposition des tracés des contours de la voûte palatine sur la suture médio-palatine selon le procédé de (HANDELMAN, 1997) ;

### **7.1.1 Estimation de la dysharmonie du sens transversal**

En 1970, ANDREWS publie les clefs d'une occlusion statique optimale ; quelques dizaines d'années plus tard, il développe avec son fils « Element III » un outil diagnostique permettant d'évaluer la quantité de DST sur les moulages tout en s'affranchissant des compensations dento-alvéolaires. Ils définissent la ligne WALA (Will Andrews Larry Andrews) comme étant la portion la plus proéminente de la face vestibulaire des procès alvéolaires mandibulaires. Cette ligne correspond à la ligne de jonction muco-gingivale et ne peut être modifiée par un traitement orthodontique. (ANDREWS et ANDREWS, 2001)

Selon l'analyse Element III, il faut dans un premier temps déterminer la largeur mandibulaire optimale de sorte que les dents soient centrées dans les procès alvéolaires en normocclusion.

Pour cela, après décompensation, la position du Facial Axis (FA) des molaires mandibulaires doit se trouver à 2 mm de la ligne WALA dans le plan horizontal : en d'autres termes, la distance intermolaire mandibulaire est définie comme la distance WALA-WALA moins 4 mm.

La largeur maxillaire est établie en fonction de l'angulation des molaires maxillaires. Dans un premier temps, la distance FA-FA des premières molaires est enregistrée, puis est soustrait à cette distance, le gain obtenu par le redressement molaire ( $1\text{mm}/5^\circ$  de redressement).

Enfin, pour obtenir une occlusion optimale avec des molaires correctement positionnées et angulées, ANDREWS stipule que la largeur maxillaire doit être cinq millimètre plus large que la largeur mandibulaire.

Cette méthode permet de s'affranchir de clichés radiographiques grand champ en 3D ou 2D qui sont difficilement interprétables.

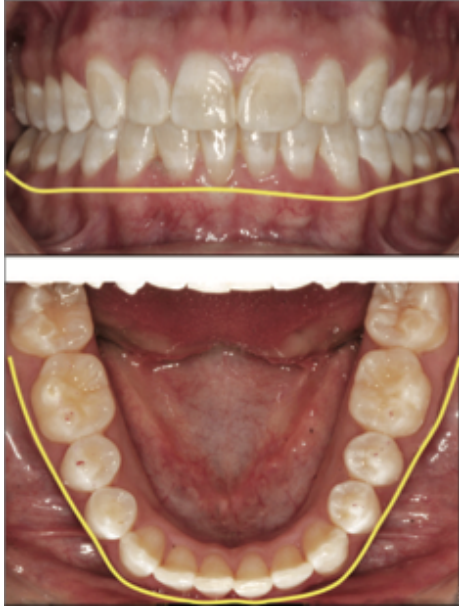

Figure 23 : Illustration de la ligne WALA

Mandibule	Maxillaire
WALA-WALA = 50mm	FA- FA = 45mm
FA-FA = 44mm	Inclinaison D = - 1mm
Différence = 6mm	Inclinaison G = - 1mm
Normal = 4mm	FA-FA ajusté = 43mm
Différence – Normal = 2mm	FA-FA optimal = 46 + 5 = 51mm
Conclusion :	Différence : 51-43 = 8mm
FA-FA optimal = 46mm	Conclusion :
Redressement molaire 1mm/côté	<b>Disjonction de 8mm</b>

Tableau 2 : Exemple de calcul de la DST

### **7.1.2 Etablissement du stade de maturation selon angelieri**

Le protocole d'imagerie selon ANGELIERI consiste en la réalisation d'un CBCT avant tout traitement orthodontique. Les patients ont été placés de façon horizontale au plan de Francfort. L'analyse des données a été réalisée avec le logiciel OSIRIX® (ANGELIERI et al. 2017).

Pour décrire la suture les étapes suivantes ont été réalisées :

- la position de la tête du patient a été vérifiée ou corrigée. Le curseur du logiciel a été orienté dans l'axe du patient dans le sens axial et coronal. Dans le plan sagittal, la coupe a été orientée de sorte que l'axe antéro-postérieur du palais soit horizontal ;
- l'évaluation de la coupe de la suture a été standardisée. Dans le plan sagittal, la coupe a été orientée parallèlement à la ligne horizontale du logiciel. Après avoir placé la ligne horizontale le long du palais, la coupe de la dimension supéro-inférieure (ie, entre la cavité orale et nasale) est utilisée pour déterminer le degré de maturation suturale. Pour les sujets ayant un palais incurvé dans deux plans différents, l'évaluation est faite sur la partie antérieure puis postérieure de la suture. Un palais incurvé est défini comme un palais dont les parties antérieures et postérieures ne peuvent pas être identifiées sur la même coupe. Un palais épais est défini comme un palais pouvant être observé selon trois différentes coupes axiales (une orale, une médiane et une nasale), pour cette raison un palais épais peut avoir deux coupes axiales ou plus.
- définition de la maturation suturale. Les stades de fusion de la suture palatine sont décrits selon l'analyse standardisée des coupes axiales obtenues à partir du CBCT.

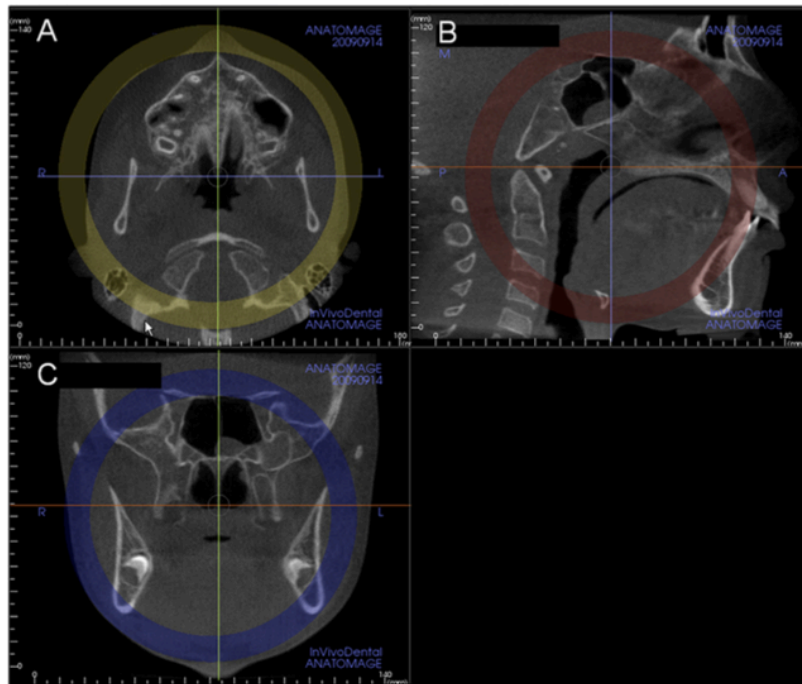


Figure 24 Orientation du CBCT pour déterminer le stade d'ANGELIERI

Les différents stades de maturation suturale :

- stade A, la suture palatine est à peu près droite avec une ligne hyperdense avec peu ou pas d'inter-digitations ;
- stade B, la suture palatine présente une forme irrégulière avec une ligne hyperdense festonnée. Les patients en stade B présentent également une petite zone hypodense séparant deux lignes festonnées hyperdenses parallèles ;
- stade C, la suture palatine se présente comme deux lignes hyperdenses festonnées proches l'une de l'autre et séparées par une petite zone hypodense entre les os maxillaires et palatins ;
- stade D, la fusion de la suture palatine a commencé, avec une ossification progressant de postérieur en antérieur. Dans cette étape, la suture ne peut plus être visualisée dans l'os palatin et la densité de l'os péri-sutural est augmentée par rapport à l'os palatin. Dans l'os maxillaire la fusion n'a pas encore eu lieu et la suture peut être encore visible par deux lignes hyperdenses séparées par des radioclarités ;
- stade E, la fusion a eu lieu dans l'os maxillaire. La densité osseuse est identique sur toute la longueur du palais.

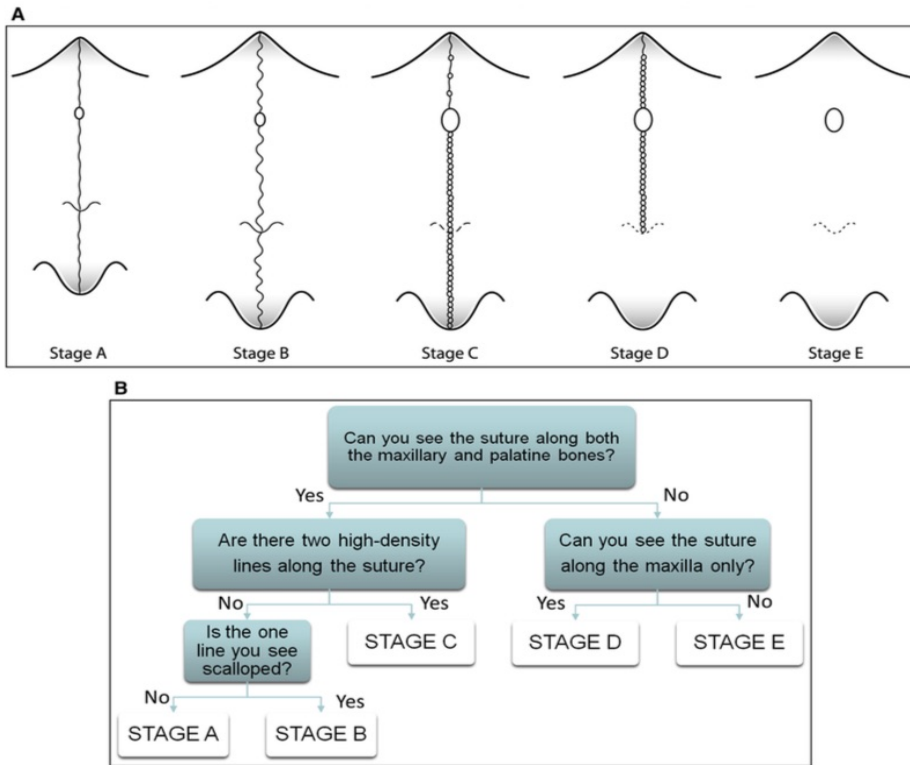


Figure 25 A. Stade de maturation selon ANGELIERI B. Arbre décisionnel d'ANGELIERI

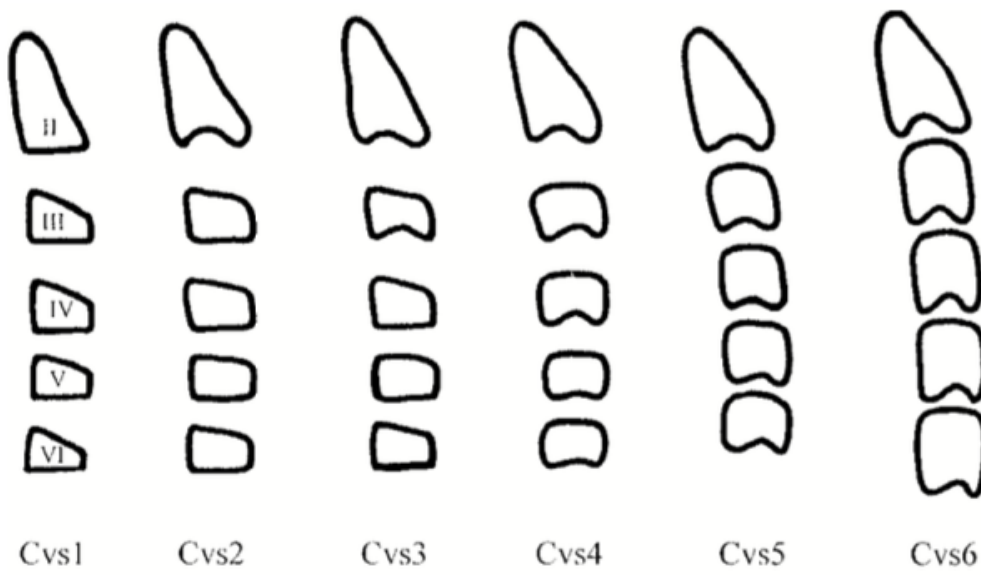
### **7.1.3 Établissement du stade de maturation cervicale selon Baccetti**

Pour BACCETTI, il existerait une corrélation entre le degré d'ossification de la suture et le degré de maturation cervicale observée sur les téléradiographies de profil.

La méthode de maturation vertébrale cervicale décrit :

- stade 1 (CVS 1) : les bords inférieurs des corps de toutes les vertèbres cervicales sont plats. Les frontières supérieures sont effilées de postérieur en antérieur ;
- stade 2 (CVS 2) : une concavité se développe dans le bord inférieur de la deuxième vertèbre. La hauteur verticale antérieure des corps vertébraux augmente ;
- stade 3 (CVS 3) : une concavité se développe sur le bord inférieur de la troisième vertèbre ;
- stade 4 (CVS 4) : une concavité se développe sur le bord inférieur de la quatrième vertèbre. Des concavités dans les limites inférieures de la cinquième et de la sixième vertèbre commencent à se former. Les corps vertébraux de toutes les vertèbres cervicales sont rectangulaires ;
- stade 5 (CVS 5) : les concavités sont bien définies dans les limites inférieures des corps vertébraux des 6 vertèbres cervicales. Les corps vertébraux sont presque carrés et les espaces entre les corps sont réduits ;
- stade 6 (CVS 6) : toutes les concavités se sont approfondies. Les corps vertébraux sont maintenant plus hauts que larges (BACCETTI et al. 2005).

BACCETTI, FRANCHI, CAMERON, MCNAMARA JR.



*Figure 26 : Stade de maturation cervicale selon BACCETTI*

Selon les auteurs, une meilleure réponse de la suture est observée dans les stades prépubertaires de maturation cervicale, c'est-à-dire avant CVS3/CVS4.



#### **7.1.4 Corrélation entre maturation cervicale et suturale**

Rappelons que selon ANGELIERI :

- les stades CVM prépubères (CVS1 et CVS2) peuvent être utilisés comme indicateurs fiables pour les stades de maturation suturale A et B ;
- CS3 en CVM indique de manière fiable le stade C de la maturation de la suture palatine ;
- CS5 en CVM indique que la fusion de la suture palatine a déjà eu lieu partiellement ou totalement (stades D et E en maturation de suture). Cependant, pour les patients en stades post-pubertaires (CVS4 et CVS5), une évaluation individuelle de la suture palatine avec un CBCT devrait être entreprise, puisque 13,5% des patients à CS5 pourraient être traités avec RME conventionnelle ;
- lorsque le stade CVM ne peut être évalué, l'âge chronologique peut être une alternative fiable pour prédire certains stades de suture, en particulier les stades précoces (ANGELIERI et al. 2015).

## 7.1.5 Cas Cliniques

### 7.1.5.1 *Melle M.K 15ans*

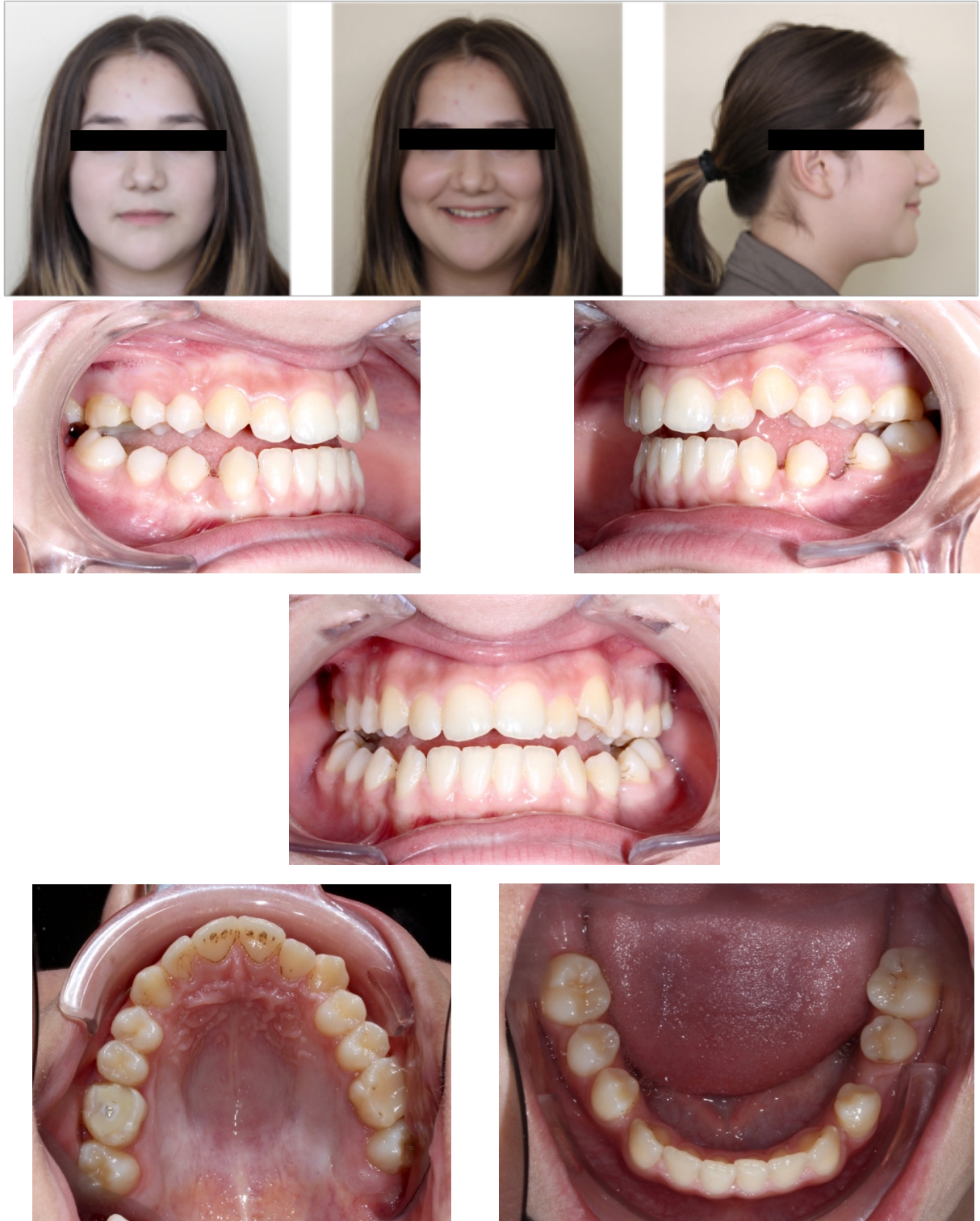
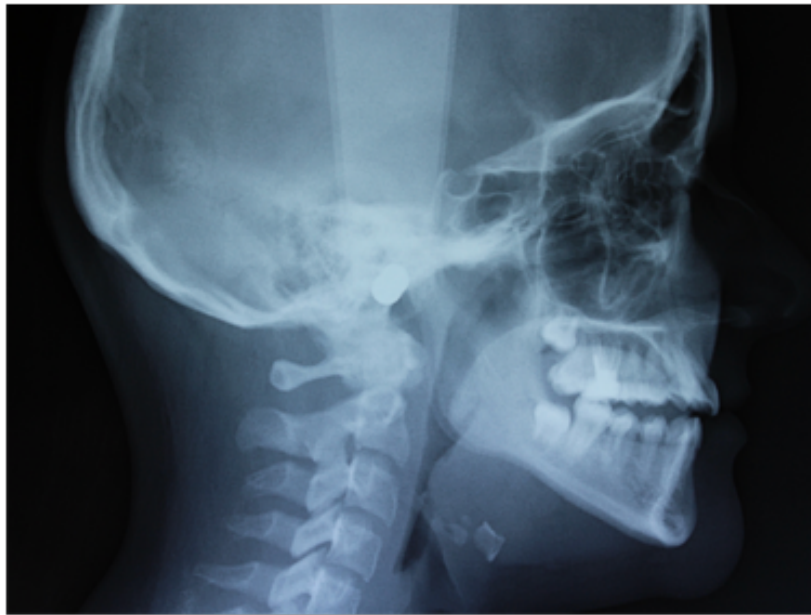

Figure 27 Documents cliniques initiaux



Céphalométrie	Objectifs	Patient	Interprétation
FMA(°)	68±3	75	
FMA (°)	25±3	27	Normodivergente
IMPA (°)	87±3	78	Linguoversion
SNA (°)	82±2	81	
SNB (°)	60±2	80	
ANB (°)	2±2	1	Classe I
Ao-Bo (mm)	2±2	1	
Plan d'Oc. (°)	10±2	6	
Angle Z (°)	75±5	87	
Upper Lip (mm)		9	
Total Chin (mm)		12	
Ht Faciale Post (mm)	45	42	
Ht Faciale Ant (mm)	65	62	
Index Post/Ant	0,70x0,05		
Asse Incisive maxillaire	107	116	vestibuloversion

**ANALYSE ORTHOGNATHIQUE CRANIO-FACIALE**  
**Synthèse diagnostique**

Nom : MIDAGOVA      Prénom : Khazet      Age : 15 ans et 9 mois  
 Pop ref : Caucasienne      Date Radio : 02/11/2016      Sexe : F

Options en cours : proportions 43-57%. F4 passant par No Construct. F3 passant par Atl. Population Reference du

Maxillaire		Angle C1/F1 cranio adapté	
Orientation f1M par rapport à F1 :	Proversion	1,96°	85°
Niveau PtI par rapport à F4	Ascension	-71,6 mm	
Niveau 1ere molaire sup par rapport à F6	Ascension	-16,1 mm	

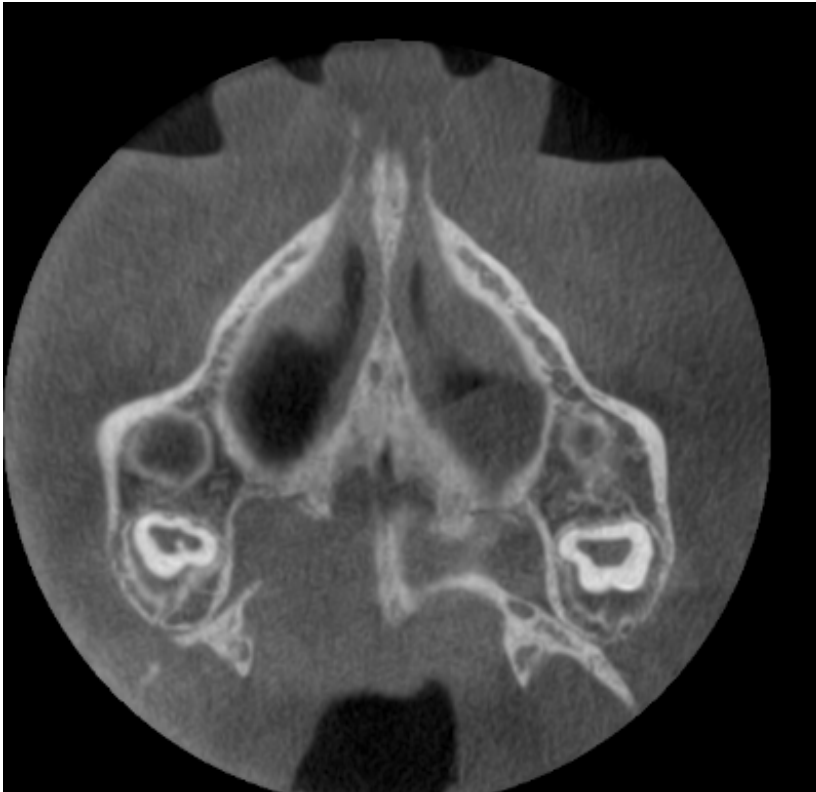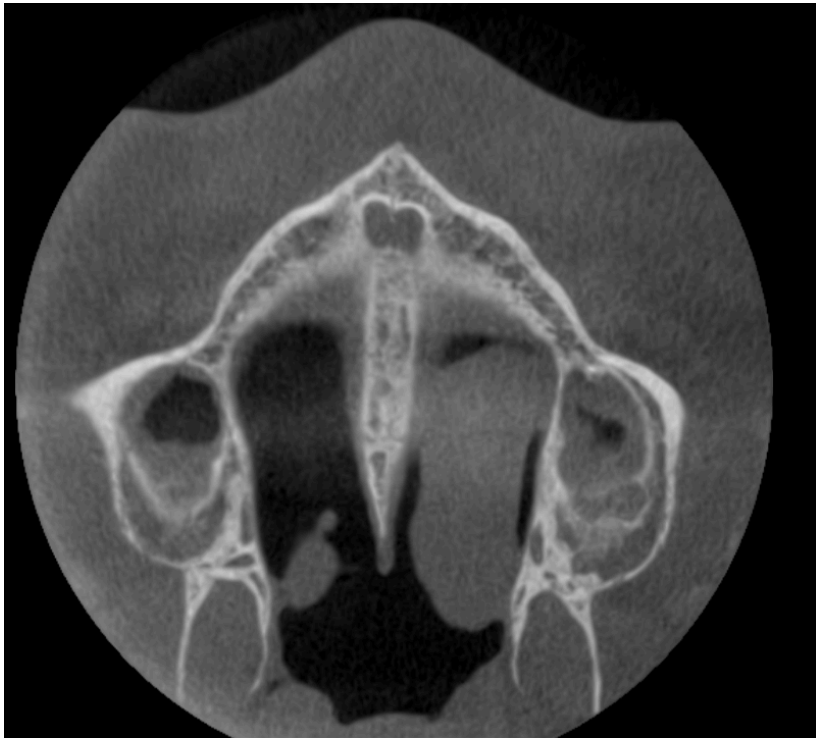Mandibule	
<b>Symphyse</b>	
Sens Sagittal (f1m par rapport à F1)	Rétromandibule -0,2°
Sens Vertical (Me par rapport à Met)	Abaissement 116,4 mm
<b>Ramus (par rapport à F3)</b>	
Position tête du condyle	Rétrocondyle -111,5 mm
Orientation bord postérieur	Bascule antérieure 6,2°
Hauteur Cp-Go par rapport à Cpt-Got	Brachyramie -191,5 mm
Hauteur Cp-Go par rapport à N-niveau EN	-167,4 mm
Hauteur Cp-Go par rapport à Cpt V2	-292,3 mm
Hauteur Cos/Go par rapport à Cos/Got	NaN
Angle (zonique Cp-Go/Go-Me)	Ouverture 16,1°
Corps (No-Me par rapport à Not-Met)	Dolichocorpie 128,9 mm
Longueur totale mandibulaire (Cp-Me par rapport à Cpt-Met)	Dolichomandibule 115,3 mm

Décalage maxillo-mandibulaire	
Angle f1Mf1m	Classe II Squelettique 2,1°

Mesures incisives	
Incisive Supérieure	
Position apex	Retro-position -11,1 mm
Orientation	vestibuloversion 1,6°
Incisive Inférieure	
Position apex	Retro-position -50,6 mm
Orientation	linguoversion -10,6°
Hauteur ib-Me par rapport à ibt-Met	116,2 mm

Proportions verticales	
Valeur ENA-Me par rapport à N-Me (projection sur N-Me) voir Mesures Verticales	57,5%
Proportion hauteur Ramus / N-ENA voir Mesures Verticales	83,7%
Potentiel auxologique exprimé	Diminution 95%
Position os hyoïde	Abaisé 57,4 mm

Figure 28 Documents radiographiques initiaux et céphalométrie



*Figure 29 CBCT initial*

## **Evaluation clinique**

La patiente âgée de 15ans est venue au service d'orthodontie de la Pitié Salpêtrière pour un motif de consultation esthétique lié à la position de ses canines.

L'examen exobuccal présente un visage ovalaire symétrique. L'examen du sourire met en évidence une déviation du milieu inter-incisif de 2mm à droite.

L'examen endobuccal révèle une classe 2 bout à bout associée à une béance de 16 à 26 et une DST de 7mm.

La téléradiographie de profil révèle une superposition des rebords basilaires mandibulaires. Le stade de maturation cervicale est CVS5 a priori car il y a absence de visibilité de la 5ème vertèbre cervicale.

L'Analyse de Tweed révèle une Classe 1 squelettique sur un schéma facial normodivergent alors que Delaire met en évidence une classe 3 squelettique sur un schéma facial dolichofacial.

Une information a été livrée à la patiente sur les alternatives thérapeutiques et un CBCT a été récupéré du service d'endodontie.

Il a été décidé de tenter la disjonction orthopédique et d'évaluer son efficacité après une semaine d'activation rapide à raison d'une activation matin et soir.

La voute palatine étant très incurvée, une analyse selon un plan antérieur et un plan postérieur a été réalisé selon la méthode d'ANGELIERI et a permis de mettre en évidence un stade C de maturation suturale.

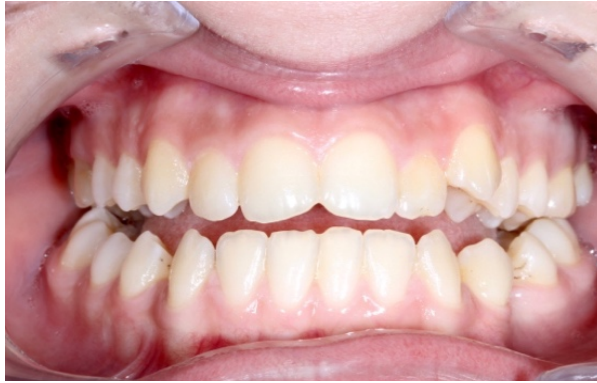

Figure 30 Avant disjonction

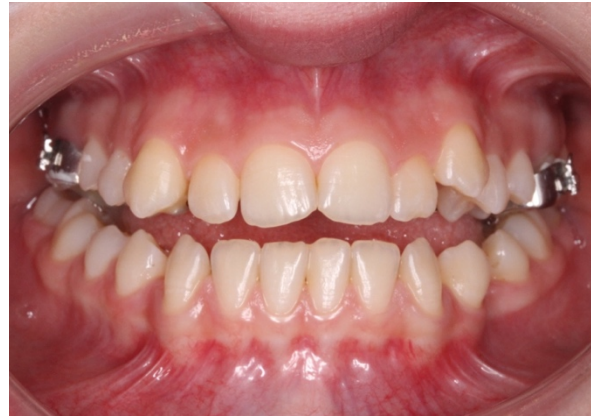

Figure 31 Après disjonction

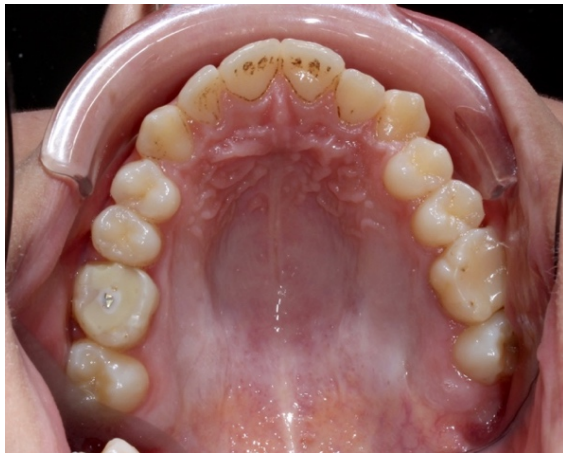
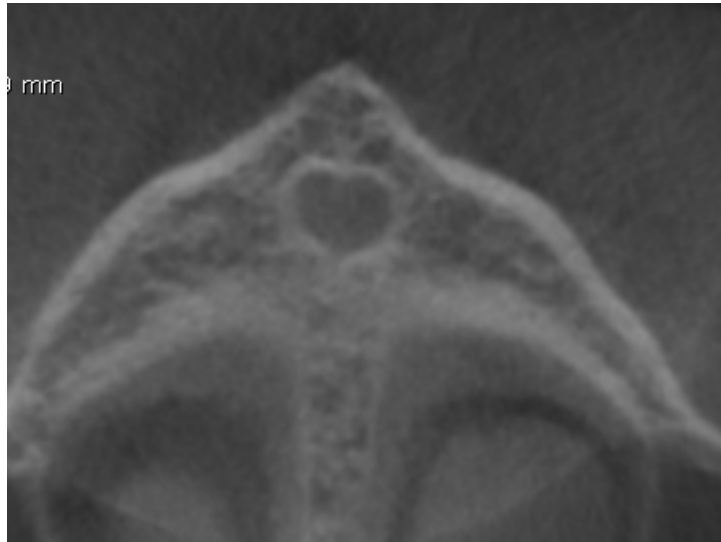


Figure 32 Avant activation

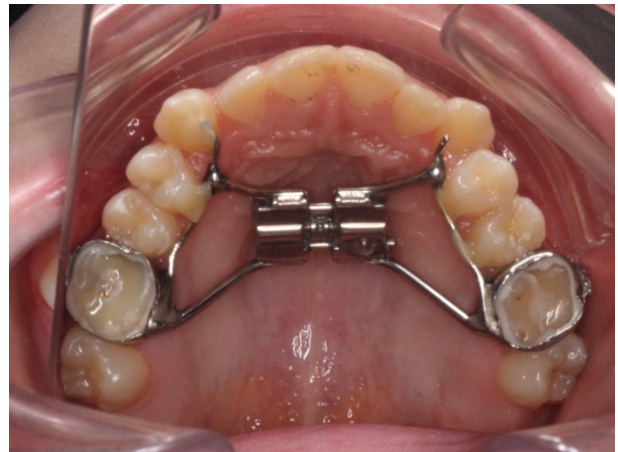

Figure 33 Après activation

Après une semaine de disjonction, on observe un échec de la disjonction orthopédique, aucun diastème n'est apparu et on note une nette version vestibulaire de l'ensemble des dents d'ancrage. Un CBCT a été réalisé un an après par le service d'endodontie, on note que la suture semble avoir évolué en un stade E.



*Figure 34 CBCT après disjonction*

7.1.5.2 Melle C. E 22ans

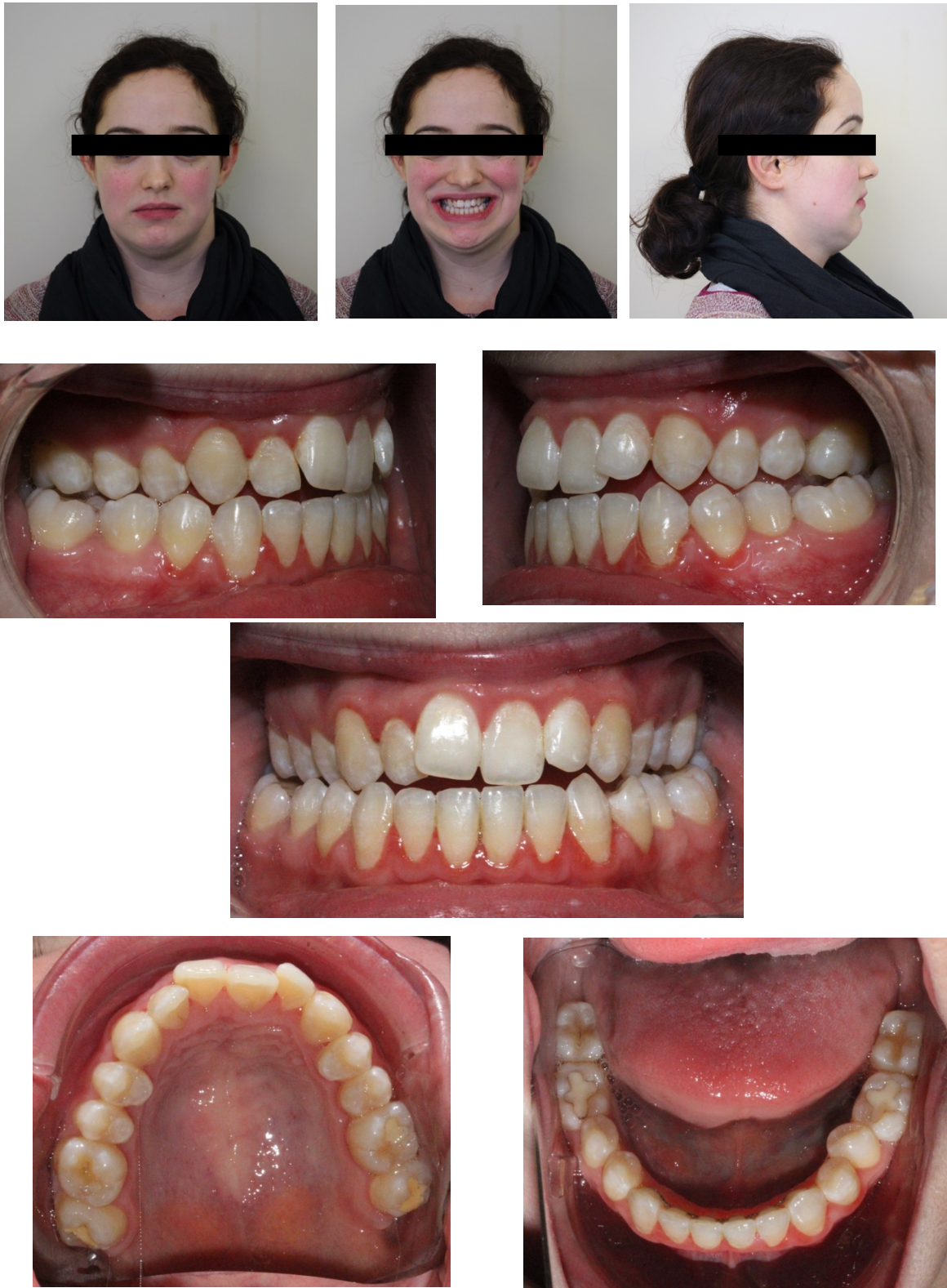
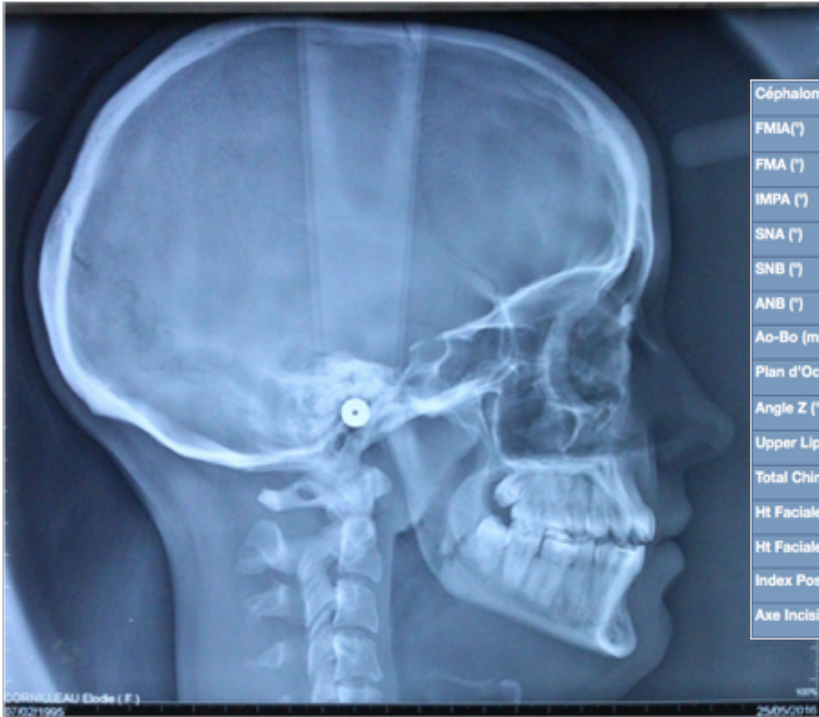
Figure 35 Documents cliniques initiaux





Céphalométrie	Objectifs	Patient	Interprétation
FMIA (°)	68±3	65	
FMA (°)	25±3	20	Hyperdivergente
IMPA (°)	87±3	95	Vestibuloversion
SNA (°)	82±2	75	Rétromaxille
SNB (°)	80±2	74	Rétromandibule
ANB (°)	2±2	1	Classe I Ballard
Ao-Bo (mm)	2±2	0	
Plan d'Occ. (°)	10±2	2	
Angle Z (°)	75±5	75	
Upper Lip (mm)		12	
Total Chin (mm)		11	
Ht Faciale Post (mm)	45	47	
Ht Faciale Ant (mm)	65	63	
Index Post/Ant	0,70±0,05	0,76	
Axe Incisive maxillaire	107	117	

**ANALYSE ORTHOGNATHIQUE CRANIO-FACIALE**  
**Synthèse diagnostique**

Nom : CORNILLEAU      Prénom : Elodie      Age : 21 ans et 2 mois  
 Pop ref : Caucasienne      Date Radio : 01/05/2016      Sexe : F

Cotons en cours : proportions 43:57%. F4 passant par No Construct. F3 passant par Atl. Population Reference du

Maxillaire		Mandibule	
Orientation I1M par rapport à F1 :	Distoversion -3,67°	Rétromandibule	-1,6°
Niveau P3 par rapport à F4 :	Ascension -51,1 mm	Abaissement	99,0 mm
Niveau 1ère molaire sup par rapport à F6 :	Abaissement 34,8 mm		
<b>Symphise</b>			
Sens Sagittal (I1m par rapport à F1)		Artecondyle	27,1 mm
Sens Vertical (Me par rapport à Met)		Bascule antérieure	0,5°
<b>Ramus (par rapport à F3)</b>			
Position tête du condyle		Dolichoramie	41,9 mm
Orientation bord postérieur			12,2 mm
Hauteur Cp-Go par rapport à Cpt-Got			27,5 mm
Hauteur Cp-Go par rapport à N-niveau EN			NaN
Hauteur Cp-Go par rapport à Cpt V2			10,2°
Hauteur Cos/Go par rapport à Cos/Got		Ouverture	112,0 mm
Angle (sonique Cp-Go/Go-Me)		Dolichocorpie	28,5 mm
Corps (No-Me par rapport à Not-Met)		Dolichomandibule	
Longueur totale mandibulaire (Cp-Me par rapport à Cpt-Met)			
<b>Décalage maxillo-mandibulaire</b>			
Angle I1M/I1m	Classe III Squelettique	2,1°	
<b>Mesures incisives</b>			
Incisive Supérieure	Retro-position	-8,6 mm	
Position apex	palatoversion	-1,1°	
Orientation			
Incisive Inférieure	Retro-position	-48,3 mm	
Position apex	vestibuloversion	8,4°	
Orientation			
Hauteur ib-Me par rapport à ibt-Met		115,6 mm	

Angle C1/F1 cranio adapté: 82°

Proportions verticales	
Valeur ENA-Me par rapport à N-Me (projection sur N-Me) voir Mesures Verticales	57,3%
Proportion hauteur Ramus / N-ENA voir Mesures Verticales	96,5%
Potentiel auxologique exprimé	Diminution 71%
Position os hyoïde	Abaisé 340,7 mm

Van Tuan Yoann-Lac Vu

Figure 36 Documents radiographiques initiaux et céphalométrie

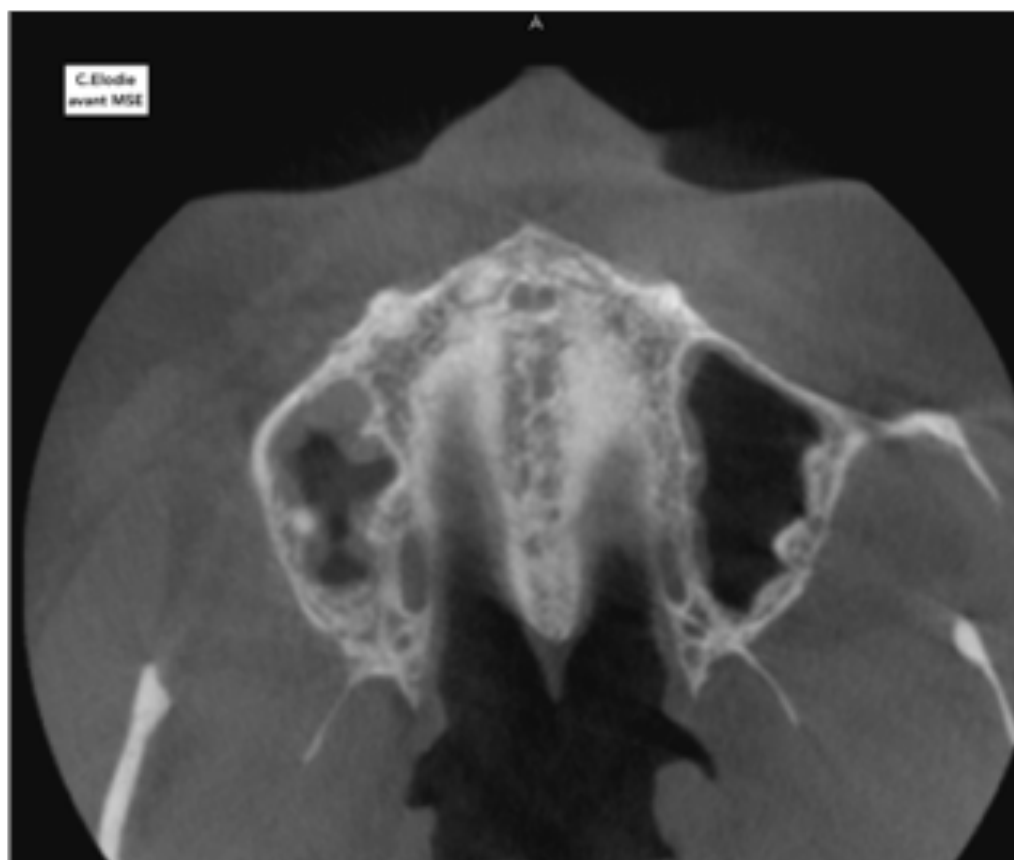
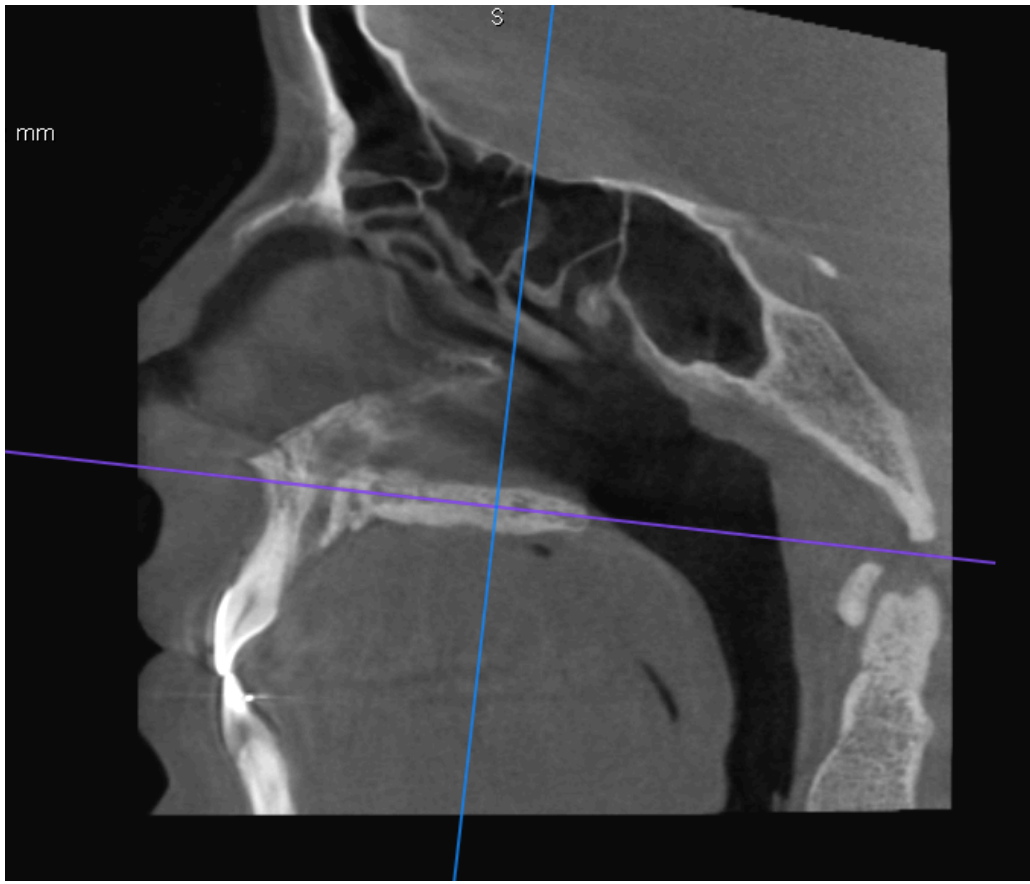


Figure 37 CBCT initial

## Evaluation clinique

La patiente âgée de 22ans est adressée par le service de médecine du sommeil de l'hôpital saint Antoine depuis la consultation des Drs GARREC et PETELLE.

L'état de santé général révèle :

- thrombocytose, Polykystose ovarienne
- SAOS: 70 apnées/h
- ablation des tonsilles pharyngiennes et palatines en août 2016 Dr PETELLE.

Au niveau dentaire, la patiente a bénéficié d'un traitement orthodontique à l'adolescence : plaque amovible à vérin et multi-attache. Les dents de sagesse ont été extraites sous anesthésie locale.

L'examen exo-buccal révèle des milieux inter-incisifs centrés sur le plan sagittal médian.

L'examen endobuccal révèle une classe 1 molaire et canine avec béance. La dysharmonie du sens transversal maxillaire est de 8mm.

La téléradiographie de profil montre une symétrie des rebords basilaires mandibulaires. Selon la classification de BACCETTI, le stade de maturation cervicale est à CS6 car toutes les vertèbres sont allongées avec une échancrure à leur base.

L'analyse de Tweed révèle une Classe I de Ballard par birétrognathie sur un schéma hyperdivergent.

L'analyse de Delaire révèle une classe III sur un schéma facial dolichofacial.

Selon la classification d'ANGELIERI la suture est au stade C : festonnée tout le long du plan sagittal médian

Il a été proposé en première intention un traitement orthochirurgical qui a été refusé par la patiente au vu des nombreuses interventions sous anesthésie générale réalisées la même année. L'alternative du MSE lui a été proposée tout en sachant que l'échec était possible.

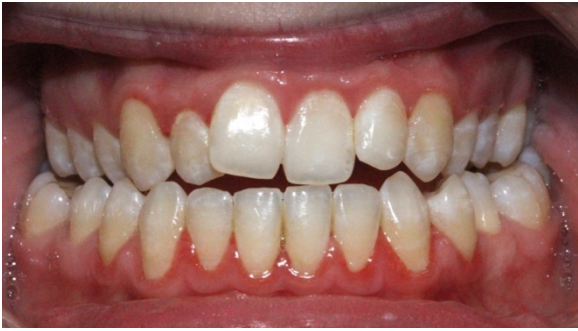

Figure 38 Avant disjonction

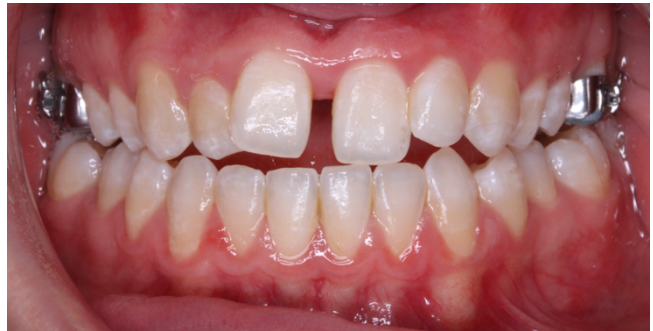

Figure 39 Après disjonction

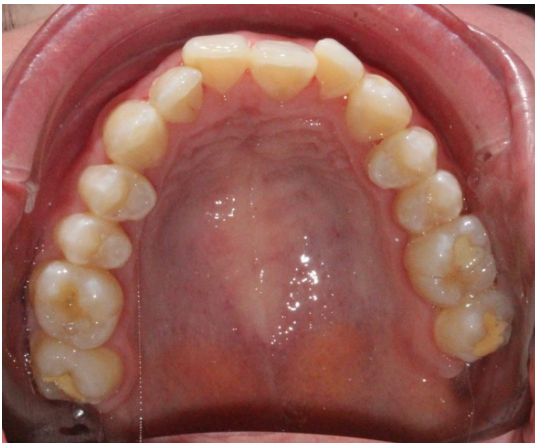

Figure 40 Avant disjonction

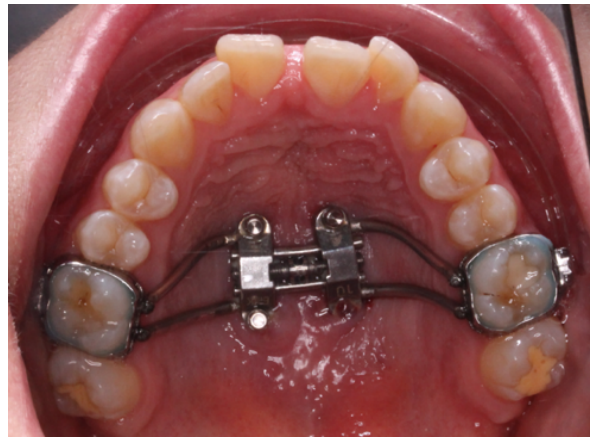


Figure 41 Après disjonction

Après deux jours d'activation la patiente ne pouvait plus activer. Un cone beam de contrôle a mis en évidence une position médiane de la vis distale gauche. Une fois sa dépose réalisée, les activations ont pu reprendre et un diastème inter-incisif est apparu dans les deux jours suivants.

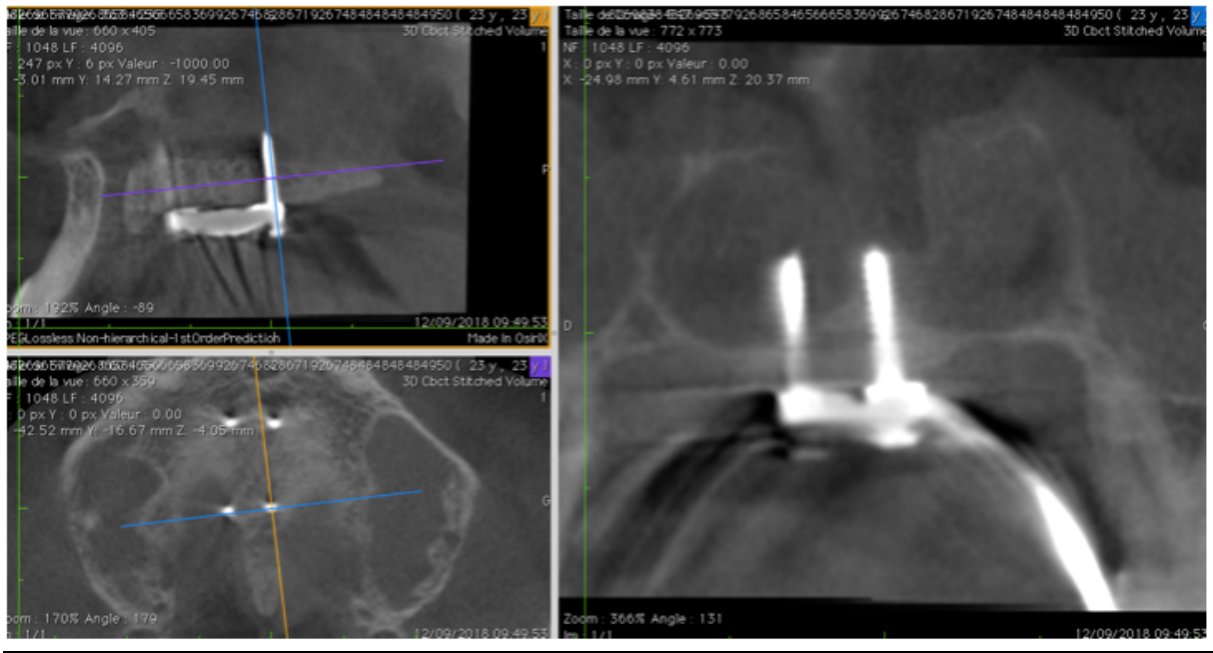
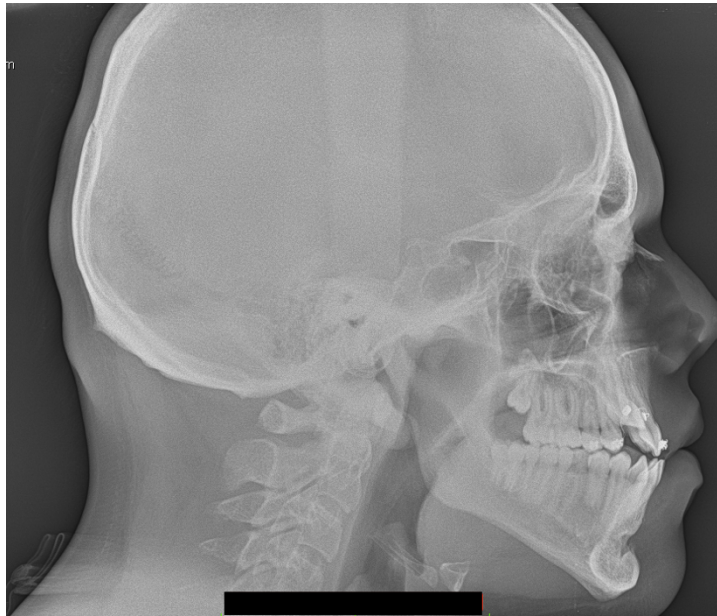


Figure 42 CBCT de controle 2 jours après la pose montrant la position médiane de la mini-vis

7.1.5.3 M. E.B 18ans

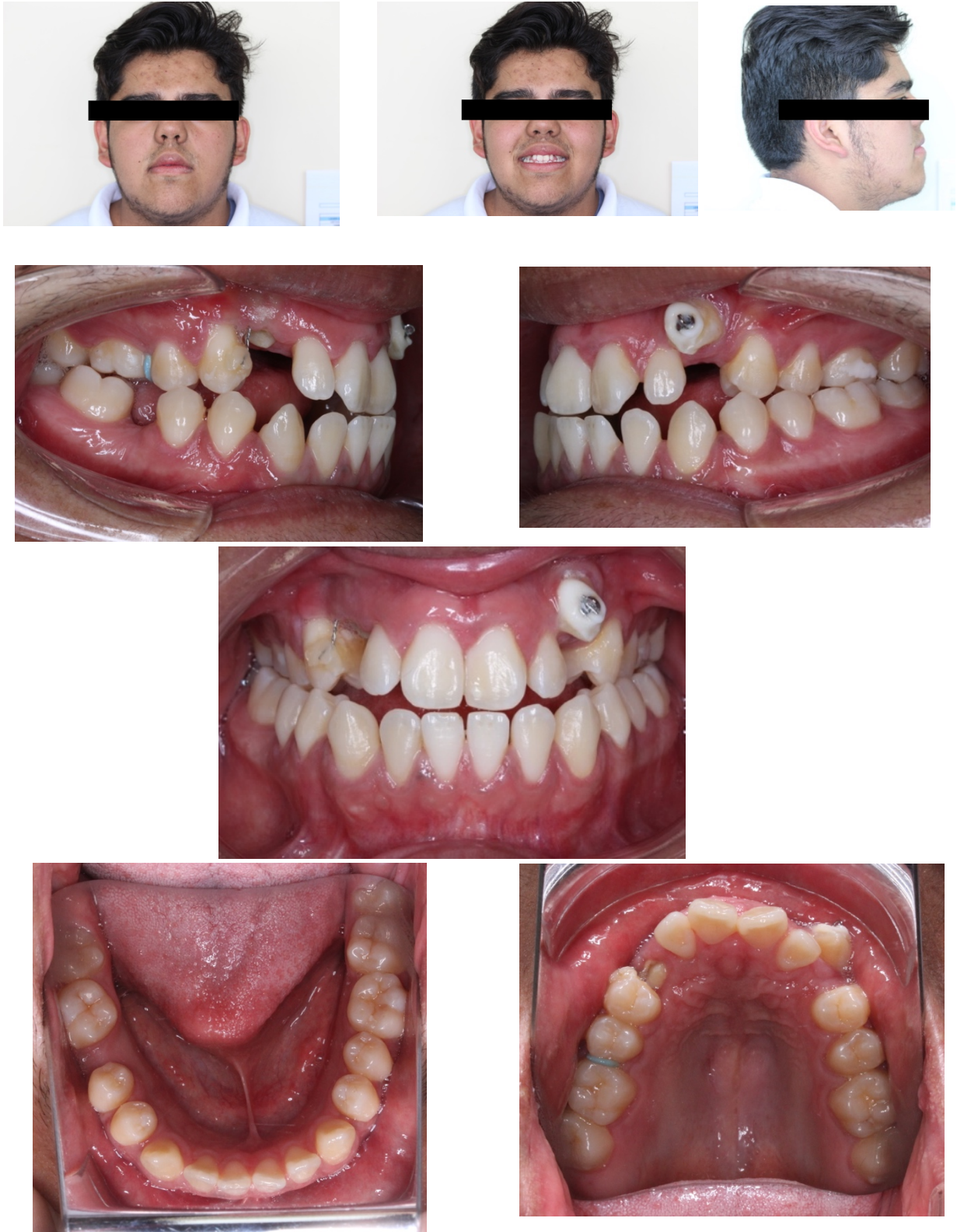

Figure 43 Documents cliniques initiaux



Céphalométrie	Objectifs	Patient	Interprétation
FMIA (°)	68±3	60	
FMA (°)	25±3	26	
IMPA (°)	87±3	94	
SNA (°)	82±2	87	
SNB (°)	80±2	81	
ANB (°)	2±2	6	Classe II Ballard
Ao-Bo (mm)	2±2	1,5	
Plan d'Occ. (°)	10±2	16	
Angle Z (°)	75±5		
Upper Lip (mm)		15	
Total Chin (mm)		15	
Ht Faciale Post (mm)		45	
Ht Faciale Ant (mm)		65	
Index Post/Ant	0,70±0,05		
Axe Incisive maxillaire		107	

### ANALYSE ORTHOGNATHIQUE CRANIO-FACIALE Synthèse diagnostique

Nom : **ECHEBERRY MEIJA**  
Pop ref : **Caucasienne**

Prénom : **Bruno**  
Date Radio : **05/07/2018**

Age : **20 ans et 6 mois**  
Sexe : **M**

Options en cours : **F4 bassant par No Construit. Proportions 43:57%. F3 passant par Atl. F1M passant par NP.**

Maxillaire			Angle C1/F1 cranio adapté	
Orientation f1M par rapport à F1 :	Proversion	4,88°	90°	
Niveau Pti par rapport à F4	Abaissement	23,1 mm		
Niveau 1ere molaire sup par rapport à F6	Abaissement	41,1 mm		
Mandibule				
<b>Symphise</b>				
Sens Sagittal (f1m par rapport à F1)	Rétromandibule	-1,5°		
Sens Vertical (Me par rapport à Met)	Abaissement	97,5 mm		
<b>Ramus (par rapport à F3)</b>				
Position tête du condyle	Rétrocondylie	-15,3 mm		
Orientation bord postérieur	Bascule antérieure	11,6°		
Hauteur Cp-Go par rapport à Cpt-Got	Dolichoramie	42,6 mm		
Hauteur Cp-Go par rapport à N-niveau EN		26,0 mm		
Hauteur Cp-Go par rapport à Cpt V2		-31,1 mm		
Hauteur Cos/Go par rapport à Cos/Got		NaN		
Angle (goniaque Cp-Go/Go-Me)	Ouverture	25,2°		
<b>Corps (No-Me par rapport à Not-Met)</b>	Dolichocorpie	39,4 mm		
<b>Longueur totale mandibulaire (Cp-Me par rapport à Cpt-Met)</b>	Dolichomandibulie	65,7 mm		
Décalage maxillo-mandibulaire				
Angle f1M/f1m	Classe II Squelettique	6,4°		
Mesures incisives				
Incisive Supérieure				
Position apex	ante-position	1,2 mm		
Orientation	palatoversion	-1,4°		
Incisive Inférieure				
Position apex	Retro-position	-8,7 mm		
Orientation	vestibuloversion	4,3°		
Hauteur ib-Me par rapport à ibt-Met		91,0 mm		
Proportions verticales				
Valeur ENA-Me par rapport à N-Me (projection sur N-Me) voir Mesures Verticales				65,2%
Proportion hauteur Ramus / N-ENA voir Mesures Verticales				115,4%
<b>Potentiel auxologique exprimé</b>	<b>Diminution</b>			<b>92%</b>
Position os hyoïde	<b>Abaissement</b>			17,0 mm

Figure 44 Documents radiographiques initiaux et cephalométrie

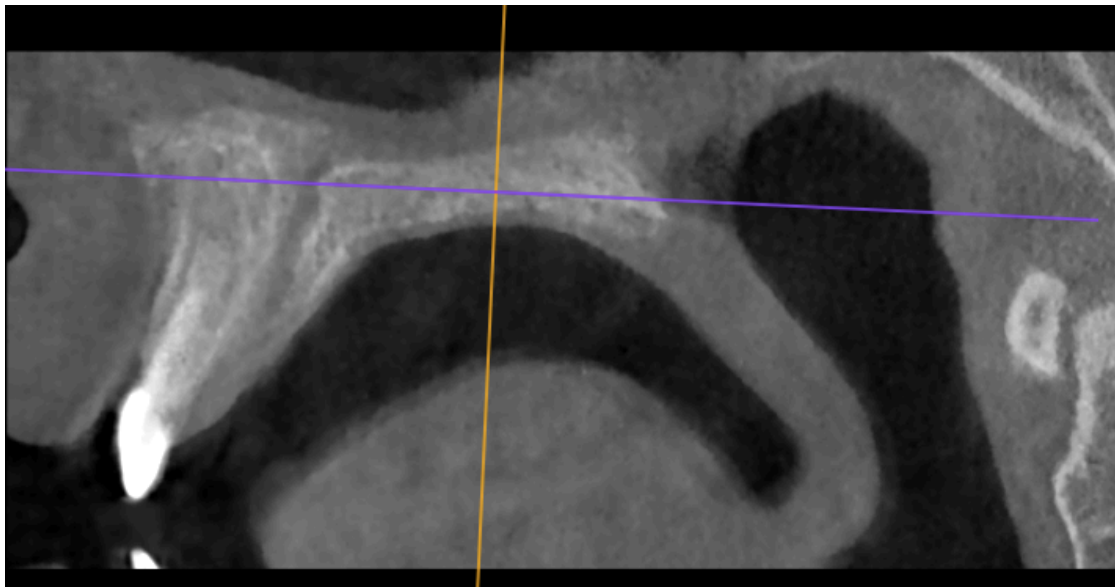
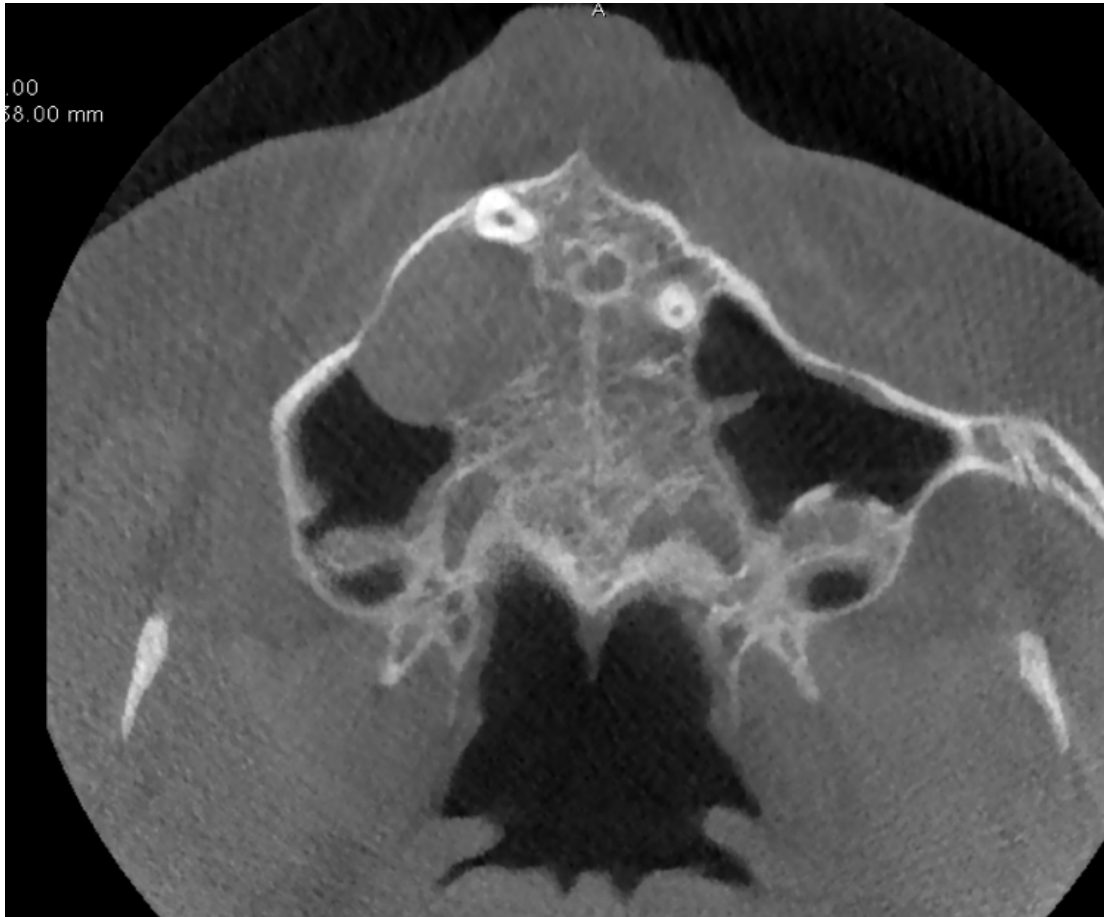

Figure 45 CBCT initial



## **Evaluation clinique**

Le patient âgé de 18ans est adressé par l'hôpital Necker pour une prise en charge ortho-chirurgicale. L'équipe de stomatologie a réalisé l'énucléation des kystes maxillo-mandibulaires associés à une maladie de Camurati-Engelmann caractérisée par des douleurs et des hyperostoses.

L'examen endobuccal révèle une pseudo classe 1 molaire par occlusion de la 47 avec la 16 à droite et une classe 1 à gauche, on observe une béance de 14 à 24 ainsi qu'une rétention de 13 et 23. La DST est estimée avec les moulages à 6mm

L'analyse céphalométrique de Tweed révèle une classe II de Ballard et l'analyse de Delaire également une classe 2 squelettique associée à un angle mandibulaire ouvert.

Selon la classification de BACCETTI, le patient est au moins au stade CS 5.

Le CBCT réalisé pour les kystes maxillaires a permis d'apprécier l'état de la suture palatine. La suture est estimée au stade A d'ANGELIERI malgré l'âge avancé du patient. Dans ce cadre, nous avons proposé d'essayer une disjonction orthopédique en avertissant le patient qu'une chirurgie d'avancée maxillaire sera certainement nécessaire tout de même.

Après une semaine d'activation matin et soir, on observe l'apparition d'un diastème médian. A ce stade, la correction totale de la DST est envisagée par orthopédie.

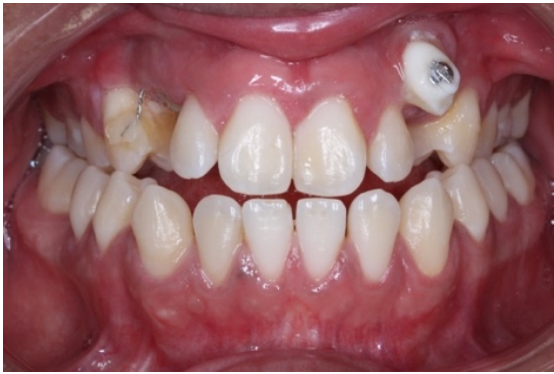

Figure 46 Avant disjonction

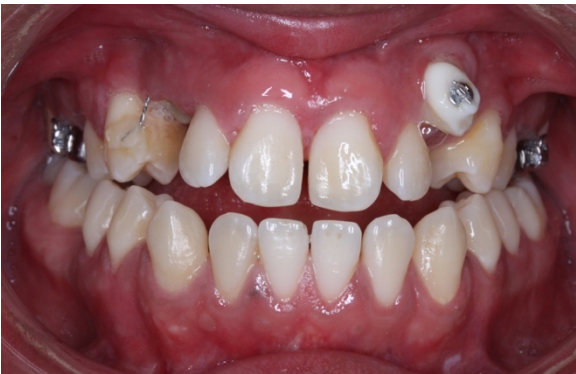

Figure 47 Après disjonction

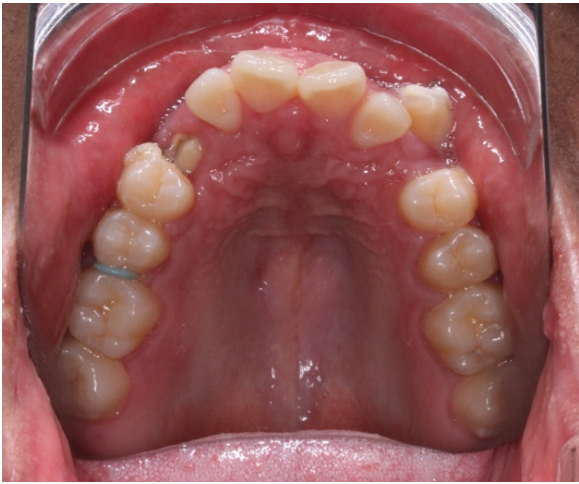

Figure 48 Avant disjonction

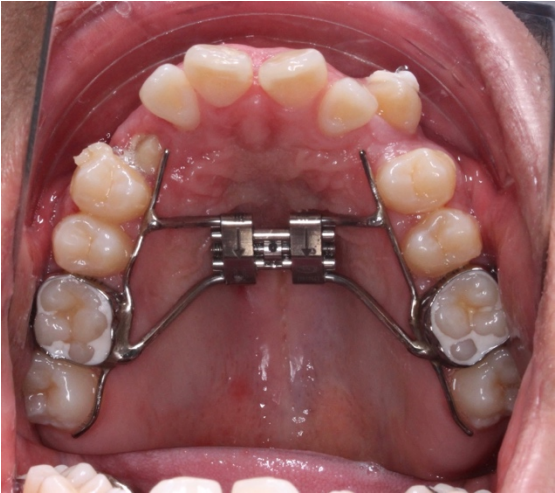

Figure 49 Après disjonction

7.1.5.4 Cas de Mme W.E 29ans : Courtoisie des Dr FILLON, Dr NIEZ  
et Dr TAVASSOLI

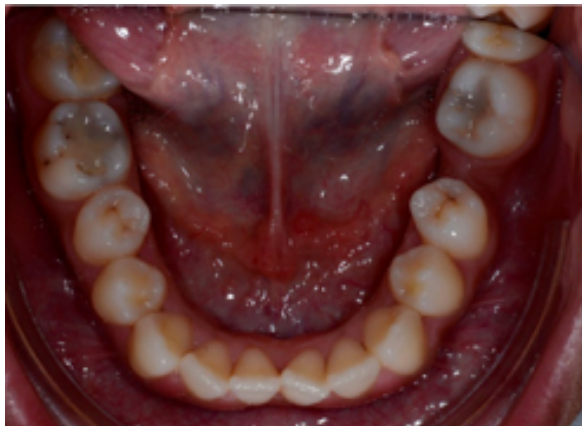
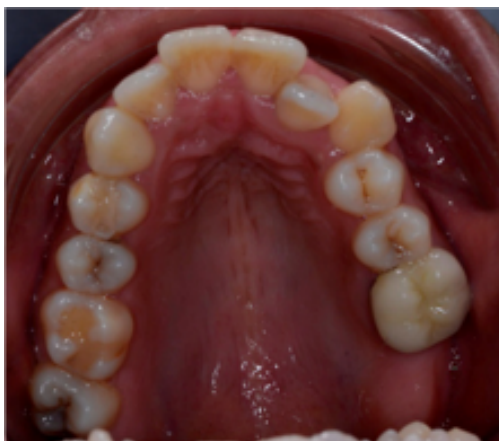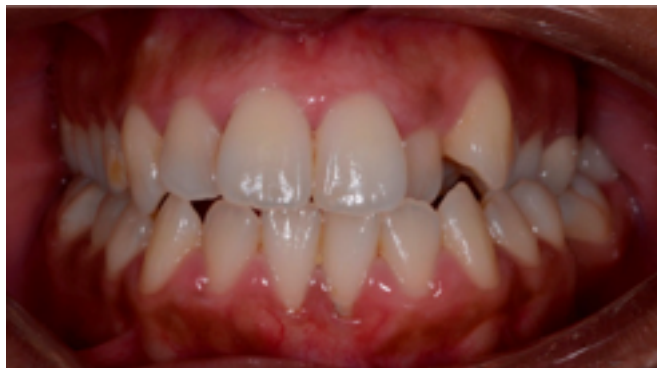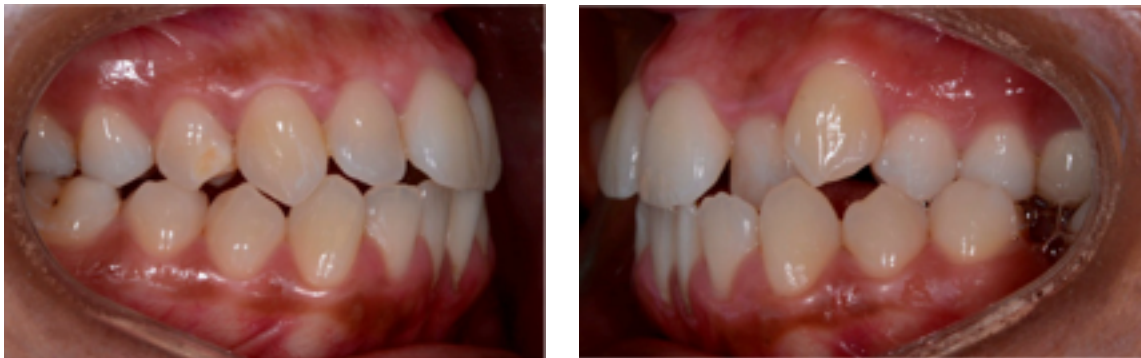


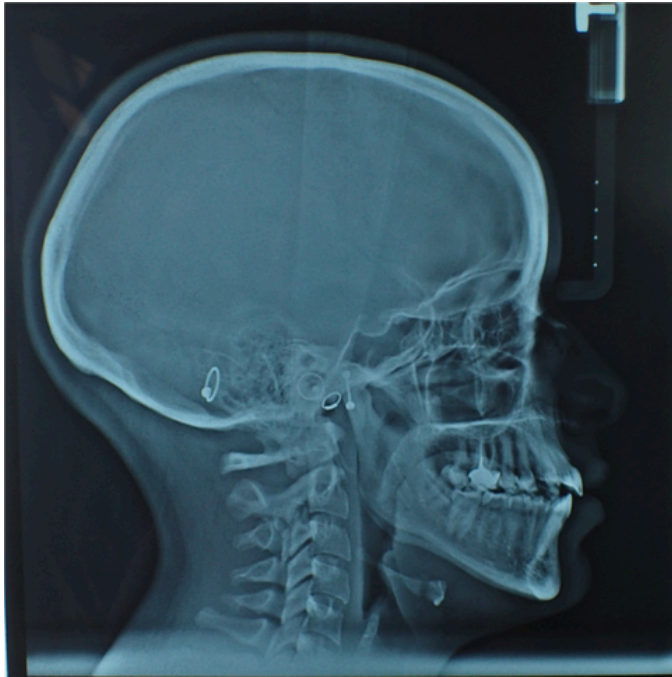Figure 50 Documents cliniques initiaux



Céphalométrie	Objectifs	Patient	Interprétation
FMIA(°)	68±3	66	
FMA (°)	25±3	24	
IMPA (°)	87±3	90	
SNA (°)	82±2	85	
SNB (°)	80±2	82	
ANB (°)	2±2	3	Classe I Ballard
Ao-Bo (mm)	2±2	4	
Plan d'Occ. (°)	10±2	16	
Angle Z (°)	75±5	57	
Upper Lip (mm)		9	
Total Chin (mm)		10,5	
Ht Faciale Post (mm)	45		
Ht Faciale Ant (mm)	65		
Index Post/Ant	0,70±0,05		
Axe Incisive maxillaire	107		

### ANALYSE ORTHOGNATHIQUE CRANIO-FACIALE Synthèse diagnostique

Nom : MSE  
Pop ref : Caucasienne

Prénom : Niez  
Date Radio : 25/06/2018

Age : 29 ans et 2 mois  
Sexe : F

Options en cours : proportions 43:57%. F4 passant par No Construit. F3 passant par Atl. Population Reference du

#### Maxillaire

Orientation f1M par rapport à F1 :		0,63°
Niveau Pti par rapport à F4	Ascension	-4,5 mm
Niveau 1ere molaire sup par rapport à F6	Ascension	-1,7 mm

#### Mandibule

<b>Symphyse</b>		
Sens Sagittal (f1m par rapport à F1)		0,0°
Sens Vertical (Me par rapport à Met)	Abaissement	2,0 mm
<b>Ramus (par rapport à F3)</b>		
Position tête du condyle		0,2 mm
Orientation bord postérieur	Bascule antérieure	5,5°
Hauteur Cp-Go par rapport à Cpt-Got	Brachyramie	-6,1 mm
Hauteur Cp-Go par rapport à N-niveau EN		-6,6 mm
Hauteur Cp-Go par rapport à Cpt V2		2,1 mm
Hauteur Cos/Go par rapport à Cos/Got		NaN
Angle (oniaque Cp-Go/Go-Me)	Ouverture	17,6°
Corps (No-Me par rapport à Not-Met)	Dolichocorpie	2,8 mm
Longueur totale mandibulaire (Cp-Me par rapport à Cpt-Met)	Dolichomandibule	1,4 mm

#### Décalage maxillo-mandibulaire

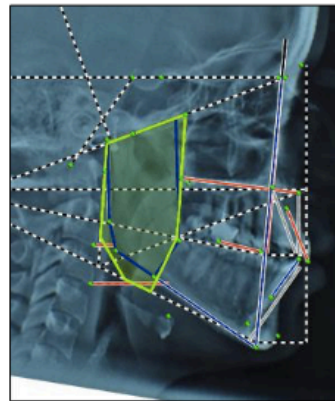
Angle f1M/f1m	Classe II Squelettique	0,7°
---------------	------------------------	------

#### Mesures incisives

<b>Incisive Supérieure</b>		
Position apex	ante-position	2,8 mm
Orientation	vestibuloversion	1,7°
<b>Incisive Inférieure</b>		
Position apex	Retro-position	-2,6 mm
Orientation	vestibuloversion	1,2°
Hauteur ib-Me par rapport à ibt-Met		1,9 mm

Angle C1/F1 cranio adapté

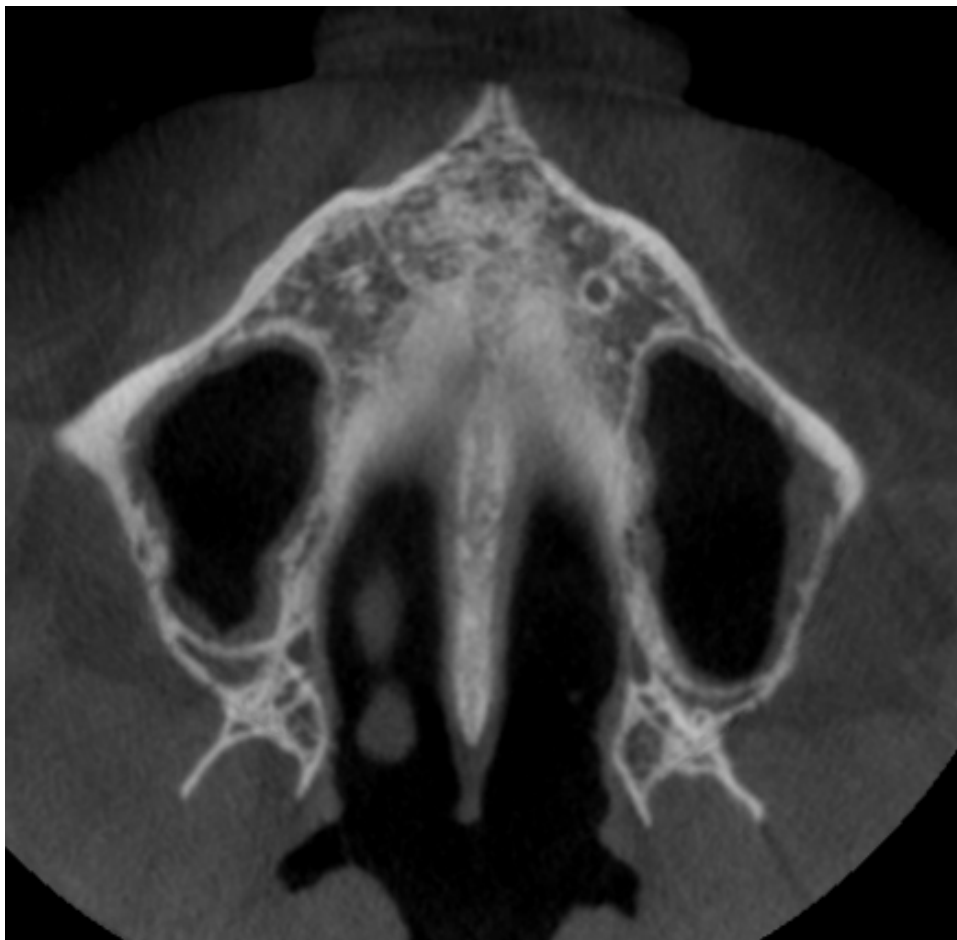
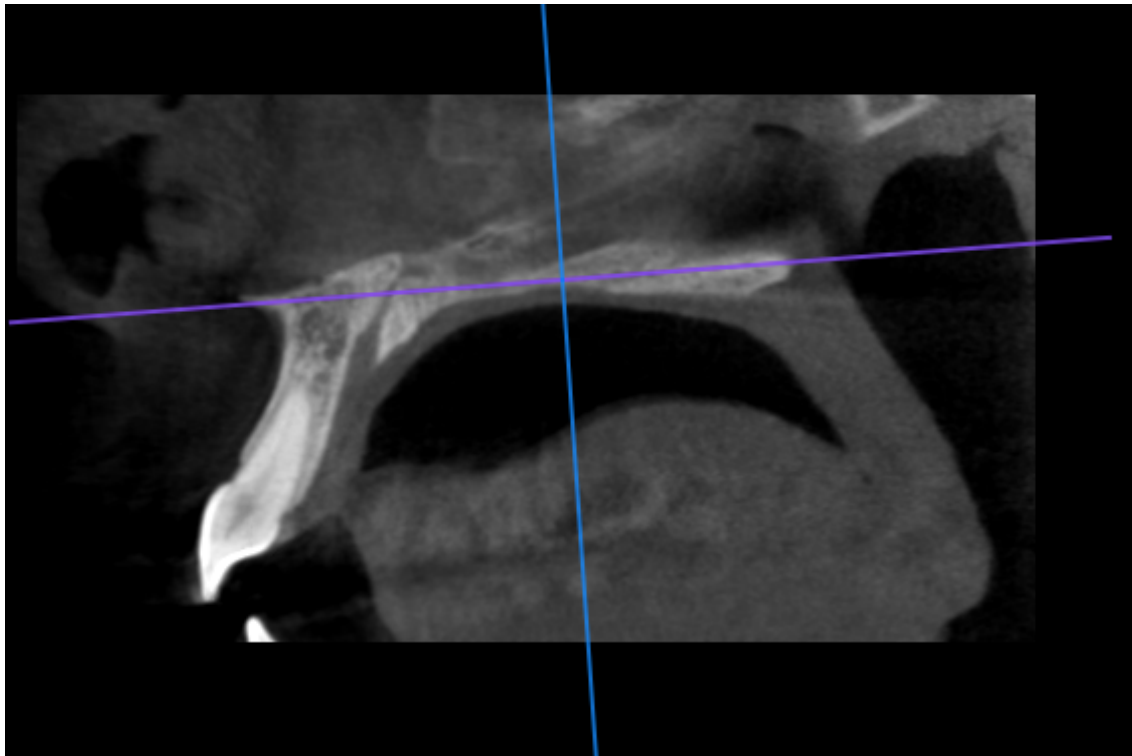
85°



#### Proportions verticales

Valeur ENA-Me par rapport à N-Me (projection sur N-Me) voir Mesures Verticales		55,7%
Proportion hauteur Ramus / N-ENA voir Mesures Verticales		84,1%
Potentiel auxologique exprimé	Diminution	82%
Position os hyoïde	Abaissé	12,7 mm

Figure 51 Documents radiographiques initiaux et cephalométrie



*Figure 52 CBCT initial*

## **Evaluation clinique**

La patiente s'est présentée à la consultation du DU d'orthodontie linguale de l'hôpital Bretonneau pour une gêne esthétique et fonctionnelle liée au contact de son incisive latérale gauche avec sa langue.

Elle présente comme élément remarquable exobuccal une bascule en bas à droite du plan d'occlusion.

Au niveau endobuccal, on note une classe 1 tendance classe 3 molaire associée à une endocclusion révélant une DST de 7mm

L'analyse de la téléradiographie de profil selon Tweed montre une classe III squelettique d'après AoBo alors que l'analyse de Delaire met en évidence une Classe II sur un schéma facial dolichofacial.

L'analyse du CBCT permet d'évaluer la suture au stade C d'ANGELIERI.

Les alternatives thérapeutiques ont été exposées à la patiente et la correction de la dimension transversale a été entreprise à l'aide du MSE.

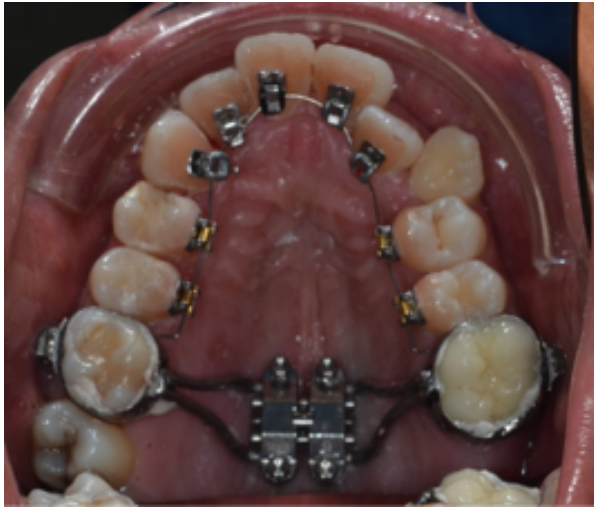

Figure 53 Avant disjonction

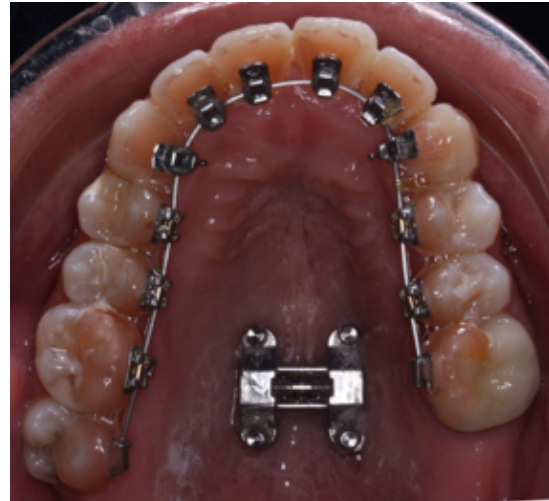

Figure 54 Après disjonction

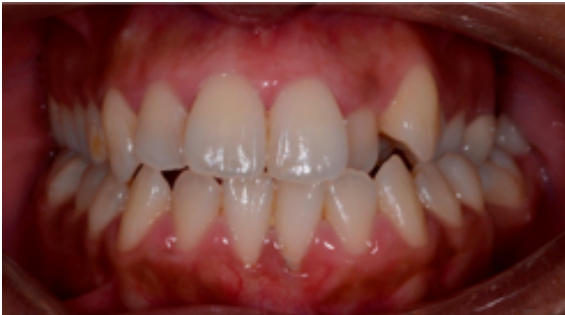

Figure 55 Avant disjonction

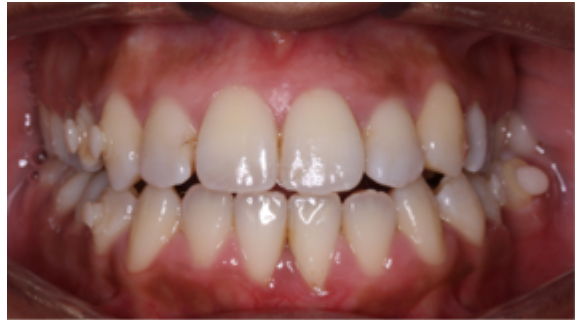

Figure 56 Après disjonction

Cliniquement le diastème n'a pas été retrouvé car le multi-attache a corrigé l'encombrement dans le même temps que la disjonction.

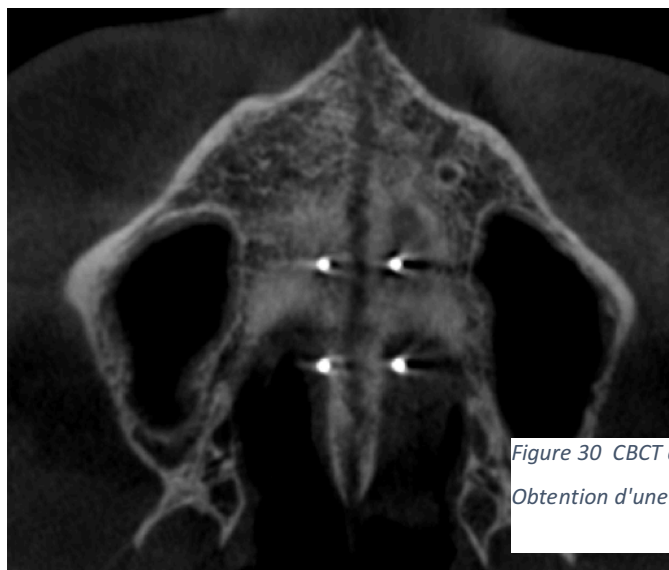

Figure 57 CBCT post disjonction

Figure 30 CBCT après pose et activation du MSE:  
Obtention d'une lacune radiologique médiane

7.1.5.5 Cas de Melle B.J 11ans

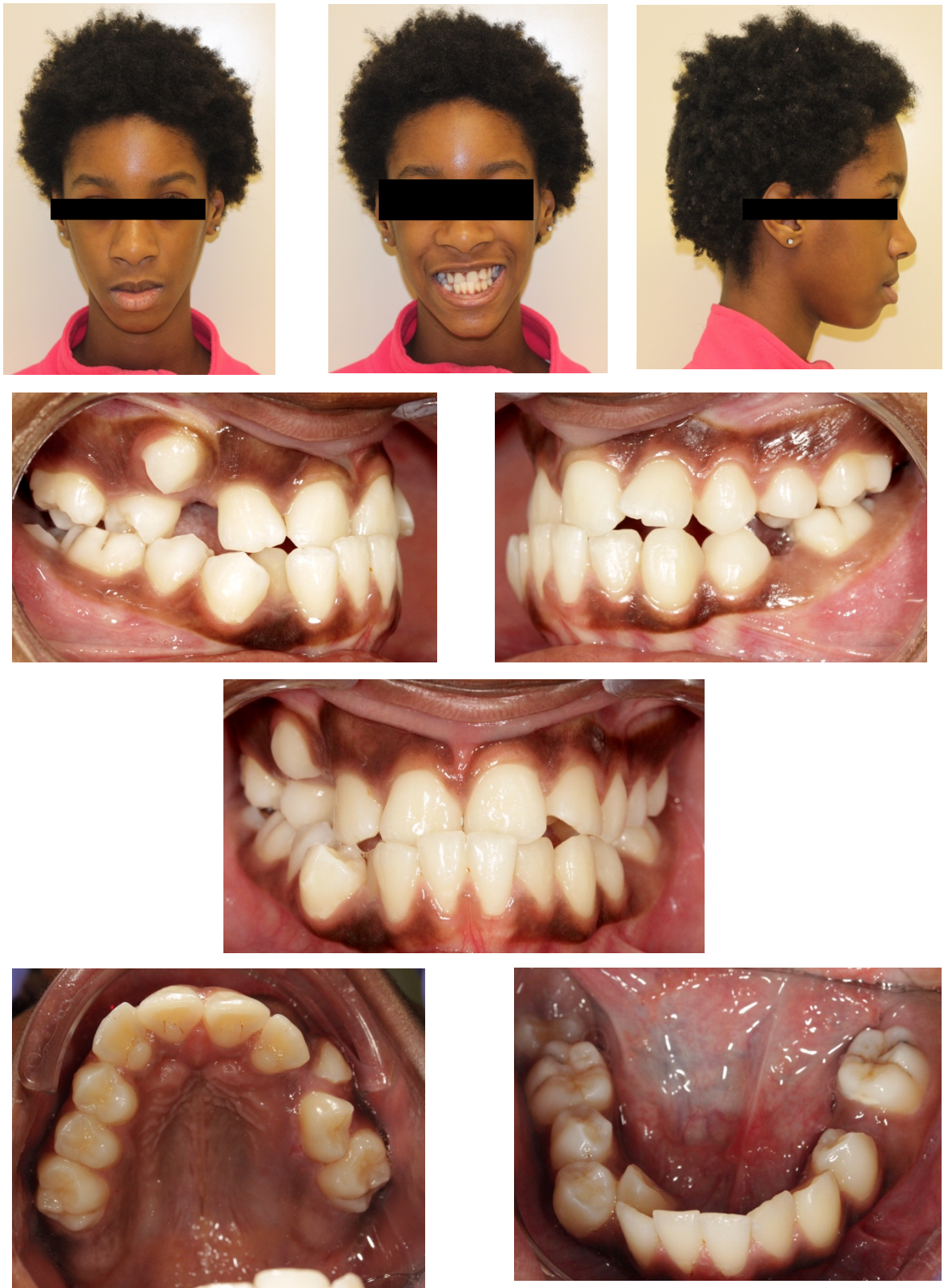
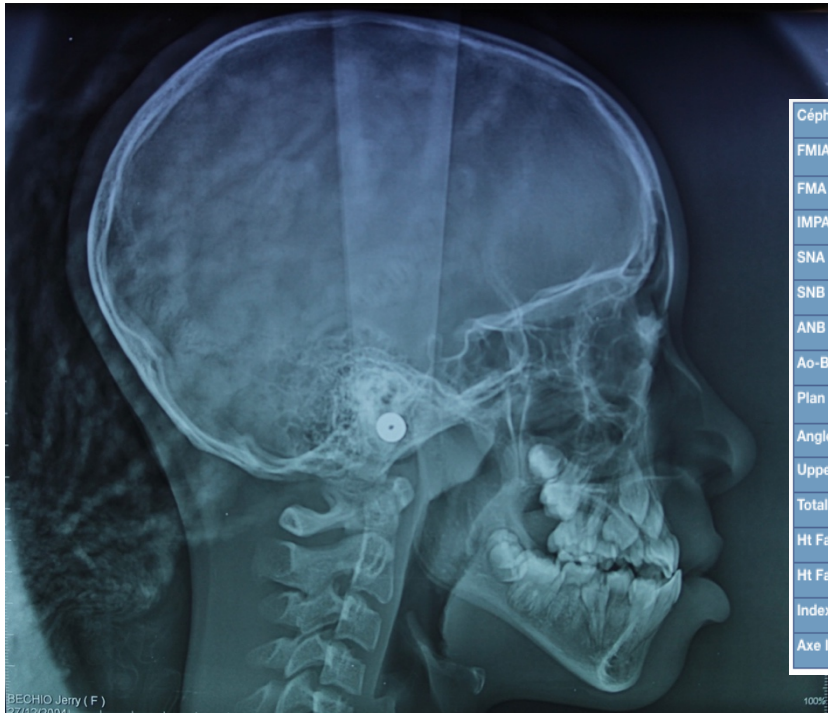

Figure 58 Documents cliniques initiaux





Céphalométrie	Objectifs	Patient	Interprétation
FMIA (°)	68±3	67	
FMA (°)	25±3	28	tendance à l'hyperdiv
IMPA (°)	87±3	85	
SNA (°)	82±2	83	
SNB (°)	80±2	80	
ANB (°)	2±2	3	Classe I Ballard
Ao-Bo (mm)	2±2	4	
Plan d'Occ. (°)	10±2	16	
Angle Z (°)	75±5	57	
Upper Lip (mm)		13,5	
Total Chin (mm)		11,5	
Ht Faciale Post (mm)		45	
Ht Faciale Ant (mm)		65	
Index Post/Ant	0,70±0,05		
Axe Incisive maxillaire	107		

### ANALYSE ORTHOGNATHIQUE CRANIO-FACIALE Synthèse diagnostique

Nom : **BECHIO**

Prénom : **Jerrv**

Age : **13 ans et 2 mois**

Pop ref : **Caucasienne**

Date Radio : **01/03/2018**

Sexe : **F**

Options en cours : **proportions 43:57%. F4 bassant oar No Construit. F3 bassant par Atl. Population Reference du**

#### Maxillaire

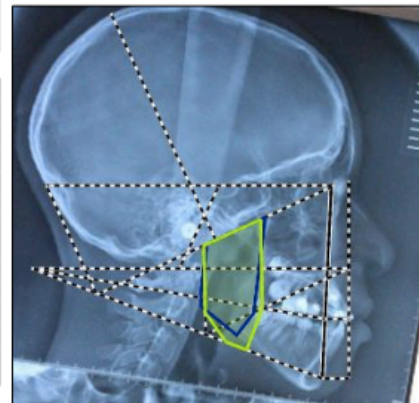
Orientation f1M par rapport à F1 :	<b>Distorsion</b>	-2,08°
Niveau Pt1 par rapport à F4	<b>Ascension</b>	-1,2 mm
Niveau 1ere molaire sup par rapport à F6	<b>Ascension</b>	-0,8 mm

Angle C1/F1 cranio adapté

87°

#### Mandibule

<b>Symphise</b>		
Sens Sagittal (f1m par rapport à F1)	<b>Rétromandibule</b>	-3,3°
Sens Vertical (Me par rapport à Met)	<b>Abaissement</b>	6,7 mm
<b>Ramus (par rapport à F3)</b>		
Position tête du condyle	<b>Antecondylie</b>	1,6 mm
Orientation bord postérieur	<b>Bascule postérieure</b>	-7,9°
Hauteur Cp-Go par rapport à Cpt-Got	<b>Brachyramie</b>	-14,3 mm
Hauteur Cp-Go par rapport à N-niveau EN		-14,0 mm
Hauteur Cp-Go par rapport à Cpt V2		-14,8 mm
Hauteur Cos/Go par rapport à Cos/Got		NaN
Angle (goniaque Cp-Go/Go-Me)	<b>Ouverture</b>	10,8°
<b>Corps (No-Me par rapport à Not-Met)</b>	<b>Dolichocorpie</b>	6,0 mm
<b>Longueur totale mandibulaire (Cp-Me par rapport à Cpt-Met)</b>	<b>Dolichomandibulie</b>	0,8 mm



#### Décalage maxillo-mandibulaire

Angle f1M/f1m	<b>Classe II Squelettique</b>	1,2°
---------------	-------------------------------	------

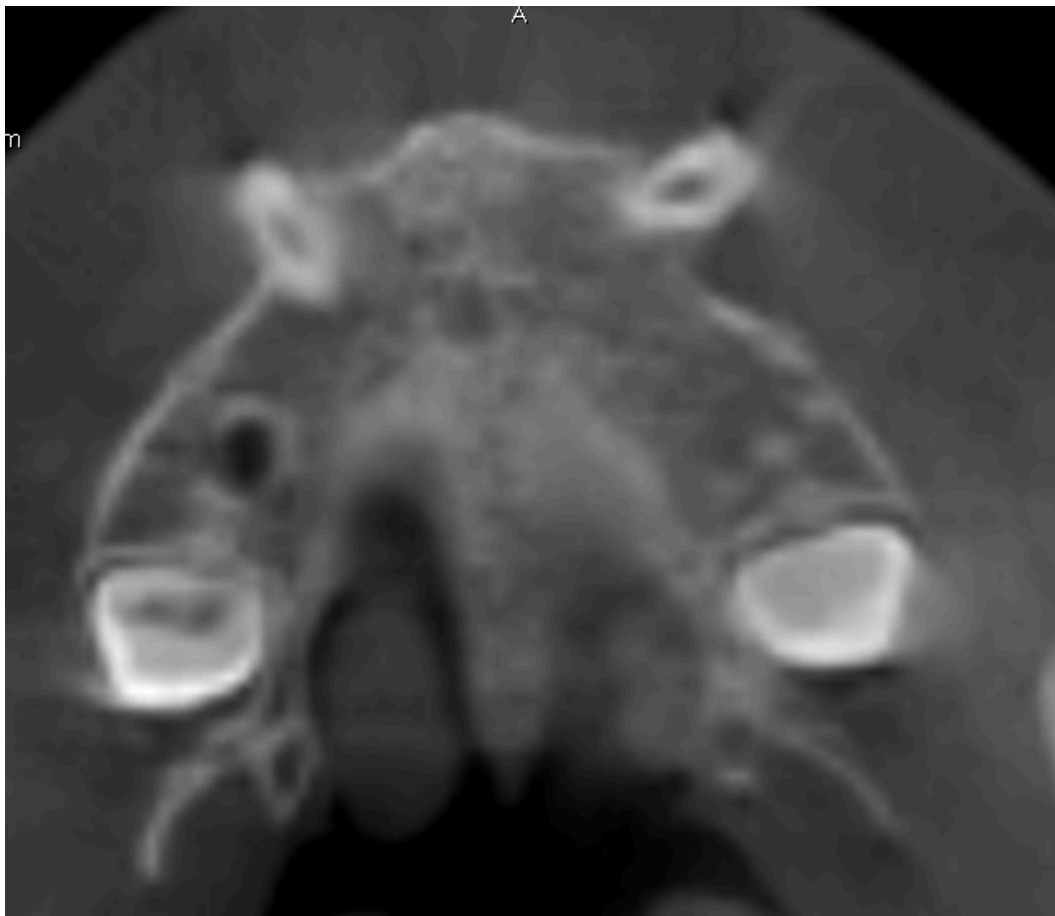
#### Mesures incisives

<b>Incisive Supérieure</b>		
Position apex	<b>ante-position</b>	1,6 mm
Orientation	<b>palatoversion</b>	-1,1°
<b>Incisive Inférieure</b>		
Position apex	<b>ante-position</b>	1,8 mm
Orientation	<b>linguoversion</b>	-15,7°
Hauteur ib-Me par rapport à ibt-Met		8,7 mm

#### Proportions verticales

Valeur ENA-Me par rapport à N-Me (projection sur N-Me) voir Mesures Verticales		59,0%
Proportion hauteur Ramus / N-ENA voir Mesures Verticales		69,6%
<b>Potentiel auxologique exprimé</b>	<b>Diminution</b>	<b>85%</b>
Position os hyoïde	<b>Abaisé</b>	4,0 mm

Figure 59 Documents radiographiques initiaux et céphalométrie



*Figure 60 CBCT initial*

## Evaluation clinique

La patiente âgée de 11 ans se présente en consultation d'orthodontie à la Pitié Salpêtrière pour une gêne esthétique liée à la position de ses canines.

Celle-ci est en bon état de santé général et n'est pas réglée.

L'examen endobuccal révèle une classe 3 molaire subdivision droite associé à un inversé d'articulé antérieur. On note une rétention des canines maxillaires et de la 14.

L'examen de la téléradiographie profil révèle une Classe 1 de Ballard et une Classe 2 squelettique selon Delaire. Le stade de maturation vertébral est évalué à CS 3, post-pubère.

Un CBCT a été prescrit afin de déterminer la position des dents retenues, on y observe un stade de maturation de type D, c'est à dire une fermeture précoce de la suture palatine.

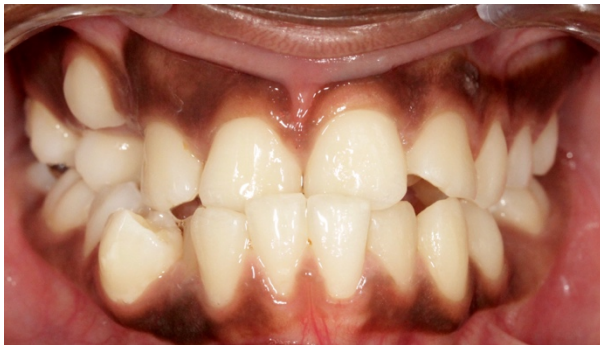

Figure 61 Avant disjonction

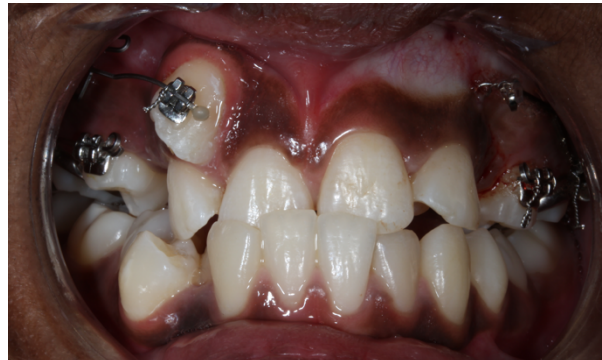

Figure 62 Après activation

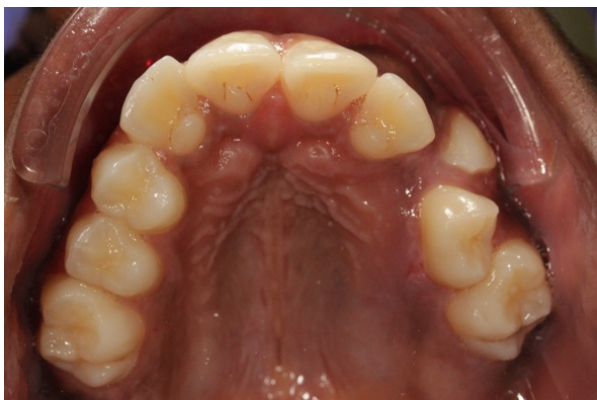

Figure 63 Avant disjonction

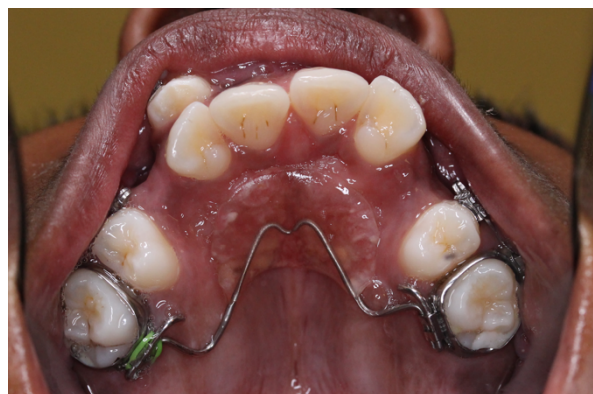

Figure 64 Après activation

## 8 RESULTATS

Selon les méthodes d'évaluation retenues, les patients auraient bénéficié de thérapeutiques différentes. Voici un résumé des options thérapeutiques en fonction de la méthode utilisée :

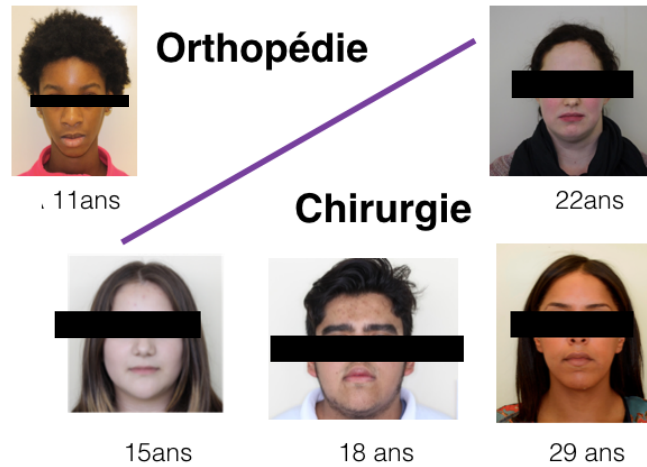


Figure 65 D'après les recommandations empiriques basées sur l'âge

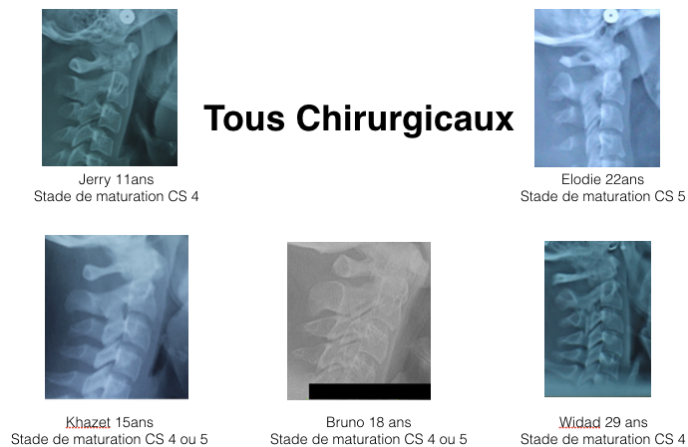


Figure 66 D'après les recommandations de BACCETTI

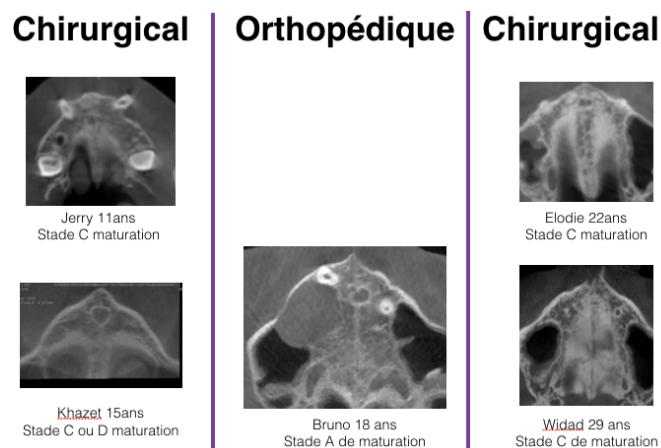


Figure 67 D'après ANGELIERI

Les décisions thérapeutiques ont été faites en amont de cette étude sans prendre en compte les paramètres étudiés ici. Voici les décisions thérapeutiques retenues :

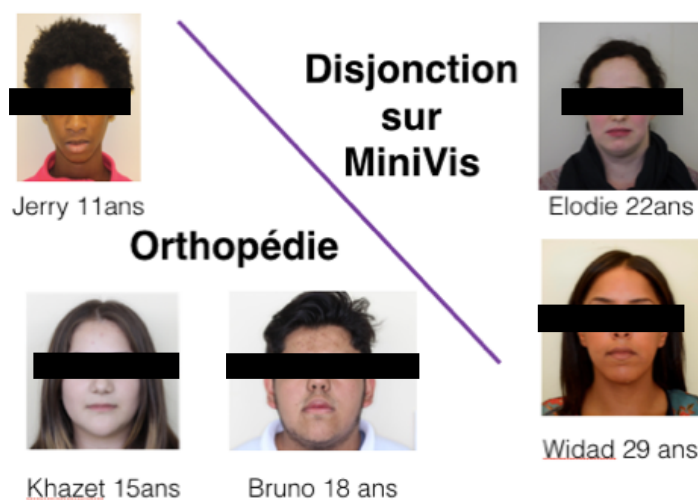


Figure 69 Décision thérapeutiques

Voici les résultats obtenus ainsi que les prédictions en fonction des recommandations de la littérature :

Thérapeutique	Orthop.	Orthop.	Orthop.	MARPE	MARPE
Stade cervical	⊗ 4	⊗ 4 ou 5	⊗ 4 ou 5	⊗ 4	⊗ 5
Stade sutural	⊗ C	⊗ C ou D	⊙ A	⊙ C	⊙ C
Biotype parodontal	⊙ Plat et Epais	⊗ Fin et festonné	⊙ Plat et Epais	Fin et festonné	Fin et festonné
Autre dimension associée	Sagittal	Vertical	Sagittal	Vertical	Non
Résultat	Echec	Echec	Succès	Succès	Succès

Figure 70 Recommandations et résultats thérapeutique

Les paramètres cliniques étudiés après la thérapeutique sont résumés dans le tableau suivant :

	Orthopédie	MARPE
Largeur d'arcade M1	J: +4mm K: +3mm B: +8mm	W: +6mm E: + 3mm
Version des M1	J: +17° K: +18° B: +5°	W: NA E: + 2°
Anatomie de la voute %M1	J: flexion alvéolaire K: flexion alvéolaire B: flexion alvéolaire	W: Elargissement apical et flexion alvéolaire E: Elargissement apical et flexion alvéolaire
Largeur d'arcade PM1	J: +7mm K: +4mm B: +6,5mm	W: NA E: +3,5mm
Version des PM1	J: NA K: +5° B: +5°	W: +6mm E: +0°
Anatomie de la voute %PM1	J: inchangée K: inchangée B: élargissement apical	W: élargissement apical E: élargissement apical
Modification hauteur clinique	J: 0mm K: 0mm B: 0mm	W: NA E: 0mm

Tableau 3 : Résultats des paramètres cliniques étudiés

## 9 DISCUSSION

### *Un principe thérapeutique mécaniste.*

Au vu des résultats, il semblerait que la classification d'ANGELIERI soit plus prédictive d'une bonne réponse à la disjonction orthopédique que la classification de BACCETTI. L'âge civil est quant à lui obsolète, il repose sur une compréhension incomplète des mécanismes de stimulation de la croissance transversale.

Les données histologiques après disjonction permettent de mieux comprendre les mécanismes mis en jeu. Contrairement à l'orthopédie du sens sagittal, la disjonction maxillaire ne repose pas sur l'expression d'un potentiel de croissance, d'une stimulation de mécano-récepteurs ou de réorientation d'une typologie. L'orthopédie de la dimension transversale repose sur un mécanisme d'ostéoconduction liée à une cicatrisation post-traumatique.

L'enjeu pour l'orthodontiste est un enjeu mécanique, les dispositifs dont il dispose doivent être optimisés afin de délivrer des forces suffisantes par rapport à la résistance osseuse du patient et être assez efficaces pour avoir le moins de dissipation de l'énergie d'activation. Une force suffisante nécessite de réaliser des disjonctions rapides de deux voir trois activations par jour. En fonction de l'état parodontal du patient, l'alternative de la disjonction par ancrage osseux semble séduisante, certains industriels vont jusqu'à proposer des disjoncteurs renforcés avec un système de clef à mollette. Pour délivrer une force efficace, c'est la position du disjoncteur et son ancrage qui seront déterminants, le dispositif devra être le plus proche possible du centre de résistance maxillaire et s'appuyer sur des éléments avec une forte valeur d'ancrage.

### *Les méthodes d'évaluation radiologique*

A priori, plus la maturation suturale est grande, plus la résistance osseuse est importante. Il est intéressant de noter que les deux patientes ayant bénéficié d'une disjonction sur vis présentaient toutes les deux un stade de maturation C d'ANGELIERI. Ce stade est décrit comme correspondant au stade post pubère CS 3 de BACCETTI (finalement évalué CS 4 et 5 chez ces patientes) contre-indique la disjonction classique et oriente vers la distraction chirurgicale.

Une question se pose alors, est-ce que la classification d'ANGELIERI est suffisante pour indiquer la prescription d'un disjoncteur par ancrage osseux ? Au vu de la littérature, il semblerait que non. En plus de l'anatomie de la suture palatine, deux autres facteurs sont déterminants dans cette conception mécaniste de la disjonction : la densité osseuse et les sutures péri-maxillaires. Les superpositions tridimensionnelles montrent un véritable éclatement de la face en bas et avant après disjonction. Il serait intéressant d'avoir plus de données sur la

transmission des forces en fonction de la densité osseuse et des paramètres des sutures péri-maxillaires (orientation et maturité).

#### *La flexion alvéolaire :*

L'effet orthopédique de la disjonction classique est matérialisée par un élargissement apicale de la voute palatine. Cependant, cet élargissement est essentiellement antérieur. On retrouve en postérieur une flexion alvéolaire importante sans réel élargissement apical tant dans les échecs que dans les succès de la disjonction classique.

Il serait intéressant de trouver un moyen d'évaluation de la part de flexion alvéolaire dans la mesure clinique de vestibulo-version. En effet, face à une version molaire, la démarche de l'orthodontiste consiste à appliquer un torque radiculo-palatin, il est donc légitime de se poser la question du rapport de la dent dans son enveloppe alvéolaire après compensation de cette flexion.

D'autre part, la récurrence est souvent attribuée aux faibles capacités d'adaptation de la muqueuse palatine, or la flexion alvéolaire est un mécanisme d'adaptation élastique du tissu osseux. Son rôle dans la récurrence reste encore à explorer.

#### *L'apport de la disjonction sur vis.*

Au vu des résultats, il semblerait que les disjoncteurs à ancrage osseux provoquent moins de flexion alvéolaire mais il a été observé sur les coupes CBCT que la version des vis semble possible. Bien que le MSE propose des puits de 4mm sensés contenir la version des mini-vis, il a été observé une flexion de la vis en intra-osseux ainsi qu'une version qui n'ont pas été dommageable à la suite du traitement.

La position distale des mini-vis semble être essentielle afin de potentialiser l'effet orthopédique postérieur. Cependant, cette zone anatomique pose différents problèmes. D'une part l'émergence de l'artère palatine peut contre-indiquer la pose en distal des premières molaires, un repositionnement plus antérieur reste possible mais les effets orthopédiques s'en trouveront certainement affectés. D'autre part les zones de dépressibilité de Schroeder constituent un facteur de risque de perte des mini-vis pour les mêmes raisons que les vis posées en gencive libre. Une dernière précaution anatomique est à soulever, dans un de nos cas le plan palatin présentait une légère bascule frontale indécélable à l'examen clinique. Une des vis s'est malencontreusement retrouvée dans le septum nasal, la dépose de cette vis a permis de réaliser la disjonction sans encombre.



Une analyse fine des paramètres anatomiques tels que la position des émergences des pédicules, le volume osseux disponible et le dépistage des asymétries doit être effectuée. La collection de ces informations doit être communiquée au prothésiste pour la réalisation du dispositif.

### *L'imagerie.*

L'essor de l'imagerie tridimensionnelle offre de nouvelles perspectives dans l'évaluation anatomique et morphométrique de nos patients. Cependant, il existe plusieurs limites à la réalisation de ces clichés.

D'une part, il faut justifier l'irradiation de nos patient selon le principe ALARA, or il semblerait que le niveau de preuve de la classification d'ANGELIERI reste encore assez faible. Néanmoins, la prescription d'un CBCT avant la pose d'un matériel implantable est tout à fait légitime. En cas d'échec de la disjonction, il reste possible d'utiliser le MARPE dans une procédure chirurgicale, cette option aura l'avantage de ne pas solliciter l'ancrage dentaire et potentialiser les effets de la distraction.

D'autre part, la prescription de CBCT moyen et grand champ nécessite d'un point de vue médico-légal la compétence de l'interprétation des clichés car le prescripteur est responsable de l'interprétation à part égal avec le radiologue.

## **10 CONCLUSION**

L'essor de l'imagerie tridimensionnelle et des ancrages osseux offre de nouvelles perspectives en orthopédie dento-faciale.

L'orientation des patients selon un gradient thérapeutique adapté tend à s'affiner avec les progrès de la recherche clinique. Cependant, tant que les doses émises de l'imagerie tridimensionnelle restent supérieures à un bilan orthodontique classique, il restera compliqué de maîtriser l'ensemble des paramètres anatomiques et morphométriques impliqués dans l'orthopédie. En effet, une évaluation fine des sutures péri-maxillaire et de la densité osseuse permettrait de poser des indications thérapeutiques non chirurgicales avec de résultats plus prédictibles.

Pour finir, ces données pourraient étendre les indications de l'orthopédie adulte à d'autres dimensions de l'espace. Des rapports de cas de protraction maxillaire sur MARPE sont consultables dans la littérature.

## 11 BIBLIOGRAPHIE :

- ADKINS MD, NANDA RS, CURRIER GF. Arch perimeter changes on rapid palatal expansion. *Am J Orthod Dentofac Orthop Off Publ Am Assoc Orthod Its Const Soc Am Board Orthod.* 1990;97(3):194\_9.
- AGARWAL A, MATHUR R. Maxillary Expansion. *Int J Clin Pediatr Dent.* 2010;3(3):139-46.
- ALTMAN JI, OELTJEN JC. Nasal Deformities Associated With Orthognathic Surgery: Analysis, Prevention, and Correction. *J Craniofac Surg.* 2007;18(4):734\_9.
- ANDREWS LF, ANDREWS WA. Andrews analysis. In: *Syllabus of the Andrews Orthodontic Philosophy.* 9th ed. Six Elements Course Manual; 2001.
- ANGELL EH. Treatment of irregularity of the permanent or adult teeth. *Dent Cosmos* 1860;1:540-4.
- ANGELIERI F, CEVIDANES LHS, FRANCHI L, MCNAMARA JA. Midpalatal suture maturation: classification method for individual assessment before rapid maxillary expansion. *Am J Orthod Dentofac Orthop Off Publ Am Assoc Orthod Its Const Soc Am Board Orthod.* 2013;144(5):759\_69.
- ANGELIERI F, FRANCHI L, CEVIDANES LHS, MCNAMARA Jr JA. Diagnostic performance of skeletal maturity for the assessment of midpalatal suture maturation. *Am J Orthod Dentofacial Orthop.* 2015;148(6):1010\_6.
- ANGELIERI F, FRANCHI L, CEVIDANES LHS, Bueno-Silva B, MCNAMARA JA. Prediction of rapid maxillary expansion by assessing the maturation of the midpalatal suture on cone beam CT. *Dent Press J Orthod.* 2016;21(6):115\_25.
- ANGELIERI F, FRANCHI L, CEVIDANES LHS, GONCALVES JR, NIERI M, WOLFORD LM, et al. Cone beam computed tomography evaluation of midpalatal suture maturation in adults. *Int J Oral Maxillofac Surg* [Internet]. 2017 [cité 3 août 2017]; Disponible sur: <http://linkinghub.elsevier.com/retrieve/pii/S090150271731531X>
- BACCETTI T, FRANCHI L, MCNAMARA J. The Cervical Vertebral Maturation (CVM) Method for the Assessment of Optimal Treatment Timing in Dentofacial Orthopedics. *Semin Orthod.* 2005;11(3):119\_29.
- BASSARELLI T, DALSTRA M, MELSEN B. Changes in clinical crown height as a result of transverse expansion of the maxilla in adults. *Eur J Orthod.* 2005;27(2):121\_8.
- BASSIGNY F. MANUEL D'ORTHOPEIDIE DENTO-FACIALE. 2ème éd. Elsevier Masson; 1991.
- BAYSAL A, KARADEDE I, HEKIMOGLU S, Ucar F, Ozer T, Veli I, et al. Evaluation of root resorption following rapid maxillary expansion using cone-beam computed tomography. *Angle Orthod.* 2012;82(3):488\_94.
- BRODIE AG, ORTIZ M. Growth of the head from birth to the third month of life. *J Dent Res* 1946;25:168.
- BUCK LM, DALCIO, PAPADOPOULOU AK. Volumetric upper airway changes after rapid maxillary expansion: a systematic review and meta-analysis. *Eur J Orthod.* 2017;39(5):463-73.
- CANTARELLA D. Changes in the midpalatal and pterygopalatine sutures induced by micro-implant-supported skeletal expander, analyzed with a novel 3D method based on CBCT imaging. *Prog Orthod* [Internet]. 2017 [cité 6 mai 2018];18(1). Disponible sur: <http://progressinorthodontics.springeropen.com/articles/10.1186/s40510-017-0188-7>
- CAPELOZZA FILHO L, CARDOSO NETO J, DA SILVA FILHO OG, URSI WJ. Non-surgically assisted rapid maxillary expansion in adults. *Int J Adult Orthodon Orthognath Surg.* 1996;11(1):57-66; discussion 67-70.
- CAPRIOGLIO A, FASTUCA R. Cellular Midpalatal Suture Changes after Rapid Maxillary Expansion in Growing Subjects: A Case Report. *Int J Mol Sci.* 2017;18(3):615.
- CARLSON C. Microimplant-assisted rapid palatal expansion appliance to orthopedically correct transverse maxillary deficiency in an adult. *Am J Orthod Dentofacial Orthop.* 2016;149(5):716\_28.
- CARVALHO TROJAN L, ANDRES GONZALEZ L, CLAUDIA MOREIRA MELO A, BBARBOSA DE LAS CASAS E. Stresses and Strains Analysis Using Different Palatal Expander Appliances in Upper Jaw and Midpalatal Suture. *Artif Organs.* 2017;41(6):E41-51.
- CASE CS. A Practical Treatise on the Technics and Principles of Dental Orthopedia: Including Drawings and Working Details of Appliances and Apparatus for All Forms of Irregularities of the Teeth.

C. S. Case Company. 1908.

CHANG JY, MCNAMARA JA, HERBERGER TA. A longitudinal study of skeletal side effects induced by rapid maxillary expansion. *Am J Orthod Dentofac Orthop Off Publ Am Assoc Orthod Its Const Soc Am Board Orthod*. 1997;112(3):330\_7.

DA SILVA FILHO OG, BOAS MC, CAPELOZZA FILHO L. Rapid maxillary expansion in the primary and mixed dentitions: a cephalometric evaluation. *Am J Orthod Dentofac Orthop Off Publ Am Assoc Orthod Its Const Soc Am Board Orthod*. 1991;100(2):171\_9.

DELAIRE J, Considérations sur la croissance faciale (en particulier du maxillaire supérieur) Déductions thérapeutiques. *Rev de Stomatologie*. 1971;72(1):57

DELAIRE J, PRECIOUS, D. Balanced facial growth: a schematic interpretation. *Oral Surg Oral Med Oral Pathol*. 1987;(63):637\_44.

DORUK C. A comparison of the effects of rapid maxillary expansion and fan-type rapid maxillary expansion on dentofacial structures. *Angle Orthod*. 2004;74(2):184\_94.

EICHENBERGER M, BAUMGARTNER. The impact of rapid palatal expansion on children's general health: a literature. *Eur J Paediatr Dent*. 2014;15:67.

ENLOW DH. Facial growth. 3rd ed. Philadelphia: Saunders; 1990.

EPKER BN, WOLFORD L. Dentofacial deformities: surgical-orthodontic correction. St. Louis: Mosby; 1980.

FAUCHARD, Pierre. *Le Chirurgien Dentiste ou Traité des Dents*. Jean Mariette. Paris; 1728

GRAY LP. Rapid maxillary expansion and impaired nasal respiration. *Ear Nose Throat J*. 1987;66(6):248\_51.

GHONEIMA. Effects of rapid maxillary expansion on the cranial and circummaxillary sutures. *Am J Orthod Dentofacial Orthop*. 2011;140(4):510-9.

GUMUSSOY I. Ultrasonography in the evaluation of the mid-palatal suture in rapid palatal expansion. *Dentomaxillofac Radiol*. 2014;43(8):20140167.

GREENSTEIN G, CAVALLARO J, TARNOW D: Practical application of anatomy for the dental implant surgeon. *J Periodontol* 2008;79:1833.

HAMEDI SANGSARI A, SADR-ASHKEVARI P. Surgically Assisted Rapid Palatomaxillary Expansion With or Without Pterygomaxillary Disjunction: A Systematic Review and Meta-Analysis. *J Oral Maxillofac Surg*. 2016;74(2):338\_48.

HANDELMAN CS. Nonsurgical rapid maxillary alveolar expansion in adults: a clinical evaluation. *Angle Orthod*. 1997;67(4):291\_305; discussion 306-308.

HAAS AJ. Palatal expansion: Just the beginning of dentofacial orthopedics. *Am J Orthod*. 1970;57(3):219-55.

HERBERGER T, VANARSDALL RL. Rapid Palatal Expansion: Long-Term Stability and Periodontal Implications [thesis]. University of Pennsylvania; 1987.

ISFELD D, LAGRAVERE M, LEON-SALAZAR V, FLORES-MIR C. Novel methodologies and technologies to assess mid-palatal suture maturation: a systematic review. *Head Face Med* [Internet]. 2017 [cité 6 mai 2018];13(1). Disponible sur: <http://head-face-med.biomedcentral.com/articles/10.1186/s13005-017-0144-2>

KESLING HD. The diagnostic setup with consideration of the third dimension. *Am J Orthod*. 1956;42(10):740\_8.

KNAUP B. Age-Related Changes in the Midpalatal Suture: A Histomorphometric Study. *J Orofac Orthop Fortschritte Kieferorthopdie*. nov 2004;65(6):467\_74.

KORBMACHER H, SCHILLING A, PUSCHEL K, AMLING M. Age-dependent Three-dimensional Micro- computed Tomography Analysis of the Human Midpalatal Suture\* Dreidimensionale mikro-computertomographische Analyse der humanen Sutura palatina mediana in Abhängigkeit vom Alter. *J Orofac Orthop*. 2007;(5):13.

LAGRAVERE MO. Meta-analysis of immediate changes with rapid maxillary expansion treatment. *J Am Dent Assoc*. 2006;137(1):44-53.

LEE RJ, MOON W. Effects of monocortical and bicortical mini-implant anchorage on bone-borne palatal expansion using finite element analysis. *Am J Orthod Dentofacial Orthop*. 2017;151(5):887-97.

LIETZ T. Mini-screws—aspects of assessment and selection among different systems. In: Ludwig B, Baumgaertel S, Bowman J (eds.). *Mini-implants in orthodontics*. Quintessence, 2008 London, pp. 11–72

LIMA AC. Spontaneous mandibular arch response after rapid palatal expansion: a long-term study on Class I malocclusion. *Am J Orthod Dentofacial Orthop.* 2004;126(5):576-82.

LIU S, XU T, ZOU W. Effects of rapid maxillary expansion on the midpalatal suture: a systematic review. *Eur J Orthod.* 2015;37(6):651-5.

LO GIUDICE A, BARBATO E, COSENTINO L, FERRARO C, LEONARDI R. Alveolar bone changes after rapid maxillary expansion with tooth-borne appliances: a systematic review. *Eur J Orthod.* 2018;40(3):296-303.

MAC GINNIS M, CHU H, YOUSSEF G, WU K, MACHADO A, MOON W. The effects of micro-implant assisted rapid palatal expansion (MARPE) on the nasomaxillary complex--a finite element method (FEM) analysis. *Prog Orthod.* 2014;15:52.

MCMURPHY JS, SECCHI AG. Effect of Skeletal Transverse Discrepancies on Functional Position of the Mandible [thesis]. University of Pennsylvania; 2007.

MCNAMARA JAM, HERBERGER TA. Rapid Maxillary Expansion Followed by Fixed Appliances: A Long-term Evaluation of Changes in Arch Dimensions. *Angle Orthod.* 2003;73(4):10.

MELSEN B. Palatal growth studied on human autopsy material: a histologic microradiographic study. *Am J Orthod.* 1975;68(1):42-54.

MELSEN B, MELSEN F. The postnatal development of the palatomaxillary region studied on human autopsy material. *Am J Orthod.* 1982;82(4):329-342.

MOSS L. The Role of the Functional Matrix in Mandibular Growth. *Angle Orthod.* 1968;38:95\_103.

NUNN ME, HARRELL SK. The effect of occlusal discrepancies on periodontitis: relationship of occlusal treatment to the progression of periodontal disease. *J Periodontol.* 2001; (72): 495-505.

OKANO N, IGARASHI Y. Influences of altered occlusal guidance on masticatory muscle activity during clenching. *J Oral Rehab.* 2007; (9): 679-684.

OHKIBA T, HANADA K. Adaptive functional changes in the swallowing pattern of the tongue following expansion of the maxillary dental arch in subjects with and without cleft palate. *Cleft Palate J.* 1989;26(1):21\_30.

PAUWELS R, JACOBS R, SINGER SR, MUPPARAPU M. CBCT-based bone quality assessment: are Hounsfield units applicable? *Dentomaxillofac Radiol.* 2015;44(1):20140238.

PERSSON M, THILANDER B. Palatal suture closure in man from 15 to 35 years of age. *Am J Orthod.* juill 1977;72(1):42\_52.

PETROVIC A, STUTZMAN J. Growth hormone: mode of action on different varieties of cartilage (author's transl)]. *Pathol Biol (Paris).* 1980;28(1):43\_58.

PIMENTEL A, MANZI M, BARBOSA A, COTRIM-FERREIRA F, CARVALHO P, DEBONI M. Mini-Implant Screws for Bone-Borne Anchorage: A Biomechanical In Vitro Study Comparing Three Diameters. *Int J Oral Maxillofac Implan.* 2016;1072-6.

REICHNEDER C *et al.* Mechanical loading of orthodontic miniscrews— significance and problems: an experimental study. *Biomedical Equipment Technician Berlin* 2008;53: 242-245

SANDIKCIOGLU M, HAZAR S. Skeletal and dental changes after maxillary expansion in the mixed dentition. *Am J Orthod Dentofac Orthop Off Publ Am Assoc Orthod Its Const Soc Am Board Orthod.* 1997;111(3):321\_7.

SCHENDEL SA, CARLOTTI AE. Nasal considerations in orthognathic surgery. *Am J Orthod Dentofacial Orthop.* 1991;100(3):197\_208.

SCOTT J. The growth in width of the facial skeleton. *Anatomy Dept, Queen's University Belfast, Ireland.* 1957;43(5).

SUMER AP, OZER M, SUMER M, DANACI M. Ultrasonography in the Evaluation of Midpalatal Suture in Surgically Assisted Rapid Maxillary Expansion: *J Craniofac Surg.* 2012;23(5):1375\_7.

SYGOUROS A, MOTRO M. Surgically assisted rapid maxillary expansion: cone-beam computed tomography evaluation of different surgical techniques and their effects on the maxillary dentoskeletal complex. *Am J Orthod Dentofac Orthop Off Publ Am Assoc Orthod Its Const Soc Am Board Orthod.* 2014;146(6):748\_57.

TAUSCHE E, HANSEN L. Three-dimensional evaluation of surgically assisted implant bone-borne rapid maxillary expansion: a pilot study. *Am J Orthod Dentofac Orthop Off Publ Am Assoc Orthod Its Const Soc Am Board Orthod.* 2007;131(4 Suppl):S92-99.

TAVELLI L, BAROOTCHI S, RAVIDA A, OH T, WANG H-L. What Is the Safety Zone for Palatal Soft Tissue Graft Harvesting Based on the Locations of the Greater Palatine Artery and Foramen? A Systematic Review. *J Oral Maxillofac Surg.* 2018;77(2):271.e1-271.e9.

TIMMS DJ, VERO D. The relationship of rapid maxillary expansion to surgery with special reference to midpalatal synostosis. *Br J Oral Surg.* 1981;19(3):180\_96.

VERQUIN M, DAEMS L, POLITIS C. Short-term complications after surgically assisted rapid palatal expansion: a retrospective cohort study. *Int J Oral Maxillofac Surg.* 2017;46(3):303\_8.

WERTZ R, DRESKIN M. Midpalatal suture opening: a normative study. *Am J Orthod.* 1977;71(4):367–381.

WILMES B, NIENKEMPER M. Application and effectiveness of a mini-implant- and tooth-borne rapid palatal expansion device: the hybrid hyrax. *World J Orthod.* 2010;11(4):323-30.

WILMES B, DRESCHER D. Fracture resistance of orthodontic mini-implants: a biomechanical in vitro study. *Eur J Orthod.* 2011;33(4):396-401.

WINSAUER H, VLACHOJANNIS C, BUMANNA, VLACHOJANNIS J, CHRUBASIK S. Paramedian vertical palatal bone height for mini-implant insertion: a systematic review. *Eur J Orthod.* 2014;36(5):541-9.

**Les opinions émises dans les dissertations présentées doivent être considérées comme propres à leurs auteurs, sans aucune approbation ni improbation de la Faculté de Chirurgie Dentaire.**

**VU VAN TUAN Yoann-Luc. OPTIONS THERAPEUTIQUES DE L'ENDOGNATHIE MAXILLAIRE : QUELS CRITERES DÉCISIONNELS RETENIR ? 2019. 85 p.: ill., tabl. Réf. Biblio. : 79-83**

**Sous la direction du Docteur *GARREC Pascal***

**Th : Chir Dent. : Paris 7 : année**

---

**RESUME :**

Le traitement des insuffisances transversales du maxillaire chez l'adulte relève le plus souvent d'une prise en charge orthodontico-chirurgicale.

Cependant, il n'existe pas de consensus sur la limite d'âge au traitement par disjoncteur à appuis dentaires. Certains auteurs préconisent un âge limite de 14 ans chez le garçon et de 16 ans chez la fille alors que dans le même temps, certains case-reports décrivent des disjonctions simples chez des patients de plus 20 ans.

Depuis l'arrivée des ancrages osseux, leur utilisation en orthodontie s'est rependue de sorte à pallier les effets indésirables du déplacement dentaire. Désormais, certains auteurs proposent d'élargir leur utilisation à la disjonction maxillaire. Néanmoins, tout comme pour la disjonction conventionnelle à appuis dentaires, aucune recommandation formelle n'est disponible afin d'en poser l'indication.

En parallèle au développement des mini-vis d'ancrage, l'accès à l'imagerie 3D faible dose permet de confronter les données cliniques aux données anatomiques du patient. Il nous est maintenant possible d'apprécier directement l'état des sutures maxillaires du patient au lieu de l'extrapoler à son âge civil.

Cette thèse a pour objet d'évaluer les différents paramètres à prendre en compte dans le choix de la technique de disjonction.

---

**TITRE en anglais :**

TREATMENT OPTION OF MAXILLARY TRANSVERSE DISCREPANCY : WHICH DECISION CRITERIA SHOULD BE CONSIDERED

---

**DISCIPLINE :** Orthopédie Dento-Faciale

---

**MOTS-CLES Français :** Orthopédie DentoFaciale (FMesh) Distraction osseuse (FMesh) Maxillaire (FMesh) Disjonction Adulte

---

**MOTS-CLES Anglais :** Maxilla (Mesh) Osteogenesis, distraction (Mesh)