



**HAL**  
open science

# Canine maxillaire incluse et implant : revue systématique de la littérature et proposition d'un algorithme

Marc-Antoine Chevrollier

► **To cite this version:**

Marc-Antoine Chevrollier. Canine maxillaire incluse et implant : revue systématique de la littérature et proposition d'un algorithme. Sciences du Vivant [q-bio]. 2020. dumas-03321171

**HAL Id: dumas-03321171**

**<https://dumas.ccsd.cnrs.fr/dumas-03321171v1>**

Submitted on 17 Aug 2021

**HAL** is a multi-disciplinary open access archive for the deposit and dissemination of scientific research documents, whether they are published or not. The documents may come from teaching and research institutions in France or abroad, or from public or private research centers.

L'archive ouverte pluridisciplinaire **HAL**, est destinée au dépôt et à la diffusion de documents scientifiques de niveau recherche, publiés ou non, émanant des établissements d'enseignement et de recherche français ou étrangers, des laboratoires publics ou privés.



**THÈSE D'EXERCICE / UNIVERSITÉ DE RENNES 1**  
*sous le sceau de l'Université Bretagne Loire*

Thèse en vue du  
**DIPLÔME D'ÉTAT DE DOCTEUR EN CHIRURGIE DENTAIRE**

présentée par

**Marc-Antoine CHEVROLLIER**

Né le 19 Mai 1992 à Rennes

---

**Canine maxillaire  
incluse et implant :  
Revue  
systématique de la  
littérature et  
proposition d'un  
algorithme.**

**Thèse soutenue à Rennes  
le 18 Novembre 2020**

devant le jury composé de :

**Olivier SOREL**

PU-PH- UFR Odontologie Rennes  
Président du Jury

**Gérard BADER**

MCU-PH- UFR Odontologie Rennes  
Directeur de thèse

**Brice CHAUVEL**

MCU-PH- UFR Odontologie Rennes  
Membre du Jury

**Fleur Meary**

MCU-PH- UFR Odontologie Rennes  
Membre du Jury

**Flora THIBAUT**

PH- CHU Rennes  
Membre invité

**CORPS ENSEIGNANT U.F.R. ODONTOLOGIE**
*Responsable de discipline*
**Section 56 : Développement, croissance et prévention**
**Sous-section 56-01 Odontologie pédiatrique et orthopédie dento-faciale :**
Discipline Odontologie pédiatrique

<b>SIXOU Jean-Louis</b>	<i>Professeur des universités - Praticien hospitalier</i>
<b>MARIE-COUSIN Alexia</b>	<i>Maître de conférences des universités - Praticien hospitalier</i>
LARADH Imen	<i>Assistante hospitalier universitaire</i>

Discipline Orthopédie dento-faciale

<b>SOREL Olivier</b>	<i>Professeur des universités - Praticien hospitalier</i>
BREZULIER Damien	<i>Maître de conférences des universités - Praticien hospitalier</i>
ALLEREAU Béatrice	<i>Assistante hospitalier universitaire</i>
NAAIM Mohamed	<i>Assistant hospitalier universitaire</i>
CONTAMINE Marie	<i>Assistant hospitalier universitaire</i>

**Sous-section 56-02 Prévention, épidémiologie, économie de la santé, odontologie légale**

<b>BERTAUD-GOUNOT Valérie</b>	<i>Professeur des universités - Praticien hospitalier</i>
<b>PRIGENT Hervé</b>	<i>Maître de conférences des universités - Praticien hospitalier</i>
COUATARMANACH Antoine	<i>Assistant hospitalier universitaire (temps plein)</i>
MAYOROVA Nadège	<i>Assistante hospitalier universitaire</i>

**Section 57 : Chirurgie orale ; parodontologie ; biologie orale**
**Sous-section 57-01 Chirurgie orale ; parodontologie ; biologie orale :**
Discipline Chirurgie orale

<b>LEJEUNE-CAIRON Sophie</b>	<i>Maître de conférences des universités - Praticien hospitalier</i>
<b>LIMBOUR Patrick</b>	<i>Maître de conférences des universités - Praticien hospitalier</i>
<b>BADER Gérard</b>	<i>Maître de conférences des universités - Praticien hospitalier</i>
DULONG Arnaud	<i>Assistant hospitalier universitaire</i>
MURDEN Kristen	<i>Assistant hospitalier universitaire</i>

Discipline Parodontologie

<b>JEANNE Sylvie</b>	<i>Professeur des universités - Praticien hospitalier</i>
<b>BOLLE Caroline</b>	<i>Maître de conférences des universités - Praticien hospitalier</i>
NOVELLO Solen	<i>Assistante hospitalier universitaire (temps plein)</i>
ALTHYAB Amr	<i>Assistant universitaire associé</i>

Discipline Biologie orale

<b>BONNAURE-MALLET Martine</b>	<i>Professeur des universités - Praticien hospitalier</i>
<b>MEURIC Vincent</b>	<i>Maître de conférences des universités - Praticien hospitalier</i>
BOYER Emile	<i>Maître de conférences des universités - Associé</i>
CHATHOTH Kanchana	<i>Assistant universitaire associé</i>

---

**Section 58 : Réhabilitation orale :**


---

**Sous-section 58-01 Dentisterie restauratrice, endodontie, prothèses, fonction-dysfonction, imagerie, biomatériaux :**
Discipline Dentisterie restauratrice, endodontie

<b>DAUTEL Anne</b>	<i>Maître de conférences des universités - Praticien hospitalier</i>
<b>LE GOFF Anne</b>	<i>Maître de conférences des universités - Praticien hospitalier</i>
<b>TURPIN Yann-Loïg</b>	<i>Maître de conférences des universités - Praticien hospitalier</i>
<b>PERARD Matthieu</b>	<i>Maître de conférences des universités - Praticien hospitalier</i>
<b>LE CLERC Justine</b>	<i>Maître de conférences des universités - Praticien hospitalier</i>
BINET Sophie	<i>Assistant hospitalier universitaire</i>
VO VAN Thomas	<i>Assistant hospitalier universitaire</i>
LE MOUROUX Rozenn	<i>Assistant hospitalier universitaire</i>
GASTINEAU Richard	<i>Assistant hospitalier universitaire</i>

Discipline Prothèses

(Mobilité) <b>BEDOIN Yvan</b>	<i>Maître de conférences des universités - Praticien hospitalier</i>
<b>CHAUVEL Brice</b>	<i>Maître de conférences des universités - Praticien hospitalier</i>
<b>RAVALEC Xavier</b>	<i>Maître de conférences des universités - Praticien hospitalier</i>
PERRIGAULT Sébastien	<i>Assistant hospitalier universitaire</i>
LE BEVER Pierre	<i>Assistant hospitalier universitaire</i>
GOUBIN William	<i>Assistant hospitalier universitaire</i>
LEFRANCOIS Etienne	<i>Assistant hospitalier universitaire (temps plein)</i>
RAVALEC Paul	<i>Assistant hospitalier universitaire</i>
DESCLOS-THEVENIAU Marie	<i>Assistant hospitalier universitaire (temps plein)</i>

Discipline Fonction-dysfonction, imagerie, biomatériaux

<b>CATHELINEAU Guy</b>	<i>Professeur des universités - Praticien hospitalier</i>
<b>CHAUVEL-LEBRET Dominique</b>	<i>Professeur des universités - Praticien hospitalier</i>
<b>MEARY Fleur</b>	<i>Maître de conférences des universités - Praticien hospitalier</i>
MELOU Caroline	<i>Assistant hospitalier universitaire (temps plein)</i>

---

**Enseignants autres sections**


---

**Section 41 - Sciences biologiques**

**TAMANAI-SHACOORI Zohreh** *Maître de conférences des universités*

**Section 64-65 – Biochimie et biologie moléculaire, biologie cellulaire**

**GAUTIER-COURTEILLE Carole** *Maître de conférences des universités*

## **Remerciements**

**A mon président,  
Monsieur le Professeur Olivier Sorel,**

Je vous remercie de m'avoir fait l'honneur d'accepter la présidence de mon jury.

**A mon directeur de thèse,  
Monsieur le Docteur Gérard Bader,**

Je vous remercie d'avoir accepté de prendre la direction de ma thèse. Je vous remercie également pour l'implication, la rigueur et la bienveillance que vous avez eu tout au long du travail préparatoire de cette thèse.

**A Monsieur le Docteur Brice Chauvel,**

Vous avez accepté avec gentillesse de faire partie de ce jury.  
Veuillez trouver l'expression de ma sincère gratitude.

**A Madame le Docteur Fleur Meary,**

Je vous remercie de m'avoir fait l'honneur d'être membre de mon jury.

**A Madame le Docteur Flora Thibaut,**

Vous avez accepté avec gentillesse de me conseiller concernant ce projet.  
Veuillez trouver l'expression de mes remerciements et ma gratitude.

## **Remerciements Personnels**

**Je tiens également à remercier ma famille et mes proches qui ont contribué par leur soutien et leurs encouragements à la réussite de mes études.**

**Tables des Matières**

<u>I/Introduction</u>	<u>7</u>
<u>II/Matériel et Méthodes</u>	<u>8</u>
<u>III/ Résultats</u>	<u>10</u>
<u>IV/ Discussions</u>	<u>17</u>
<u>V/ Conclusion</u>	<u>21</u>
<u>Bibliographie</u>	<u>23</u>
<u>Tableaux</u>	<u>26</u>
<u>Cas Cliniques</u>	<u>29</u>

## **I/ Introduction :**

Une dent est classiquement définie comme incluse lorsqu'elle est retenue dans l'os des maxillaires au-delà de la date normale d'éruption, entouré de son sac péri-coronaire et sans communication avec la cavité buccale. Les canines maxillaires permanentes sont les plus fréquemment incluses après les dents de sagesse. L'incidence varie entre 0,27 à 2,4%, elle affecte plus les femmes que les hommes (1).

La canine maxillaire a un rôle esthétique et fonctionnel majeur. La découverte rapide de son inclusion permet d'améliorer le pronostic quant à sa mise en place sur l'arcade. Enfin, elle permet une prise en charge thérapeutique optimale par un traitement interceptif ou ortho-chirurgical (2).

La prise en charge chirurgicale à l'âge adulte résulte de l'absence de dépistage précoce ou à l'échec/impossibilité d'un traitement ortho-chirurgical. Le motif de consultation principal est la complication infectieuse, mécanique (mobilité, perte de la dent lactéale, résorption...). Par ailleurs, les patients peuvent être amenés à refuser un remplacement par des techniques prothétiques conventionnelles fixées ou amovibles.

Les thérapeutiques implantaire représentent des options innovantes lorsque les thérapeutiques conventionnelles ne sont pas retenues.

L'objectif de cette revue de littérature était d'établir un algorithme concernant la prise en charge implantaire face à une canine maxillaire incluse en prenant en compte les facteurs généraux, régionaux et locaux inhérents à chaque situation clinique.



## **II/ Matériel et Méthode**

Une revue systématique de littérature a été réalisée à partir du moteur de recherche Pubmed et Cochrane, portant sur les techniques implantaires face à une canine maxillaire incluse.

La définition des mots clés a été le plus large possible en utilisant le MeSH.

La recherche électronique s'est basée sur l'association des mots clés « Dental implants, single Tooth » or « Dental implantation, Endosseous/Methods » or « Bone Transplantation/Methods » or « Alveolar Ridge augmentation/Methods » and « Tooth, impacted/Surgery » and « cuspid ».

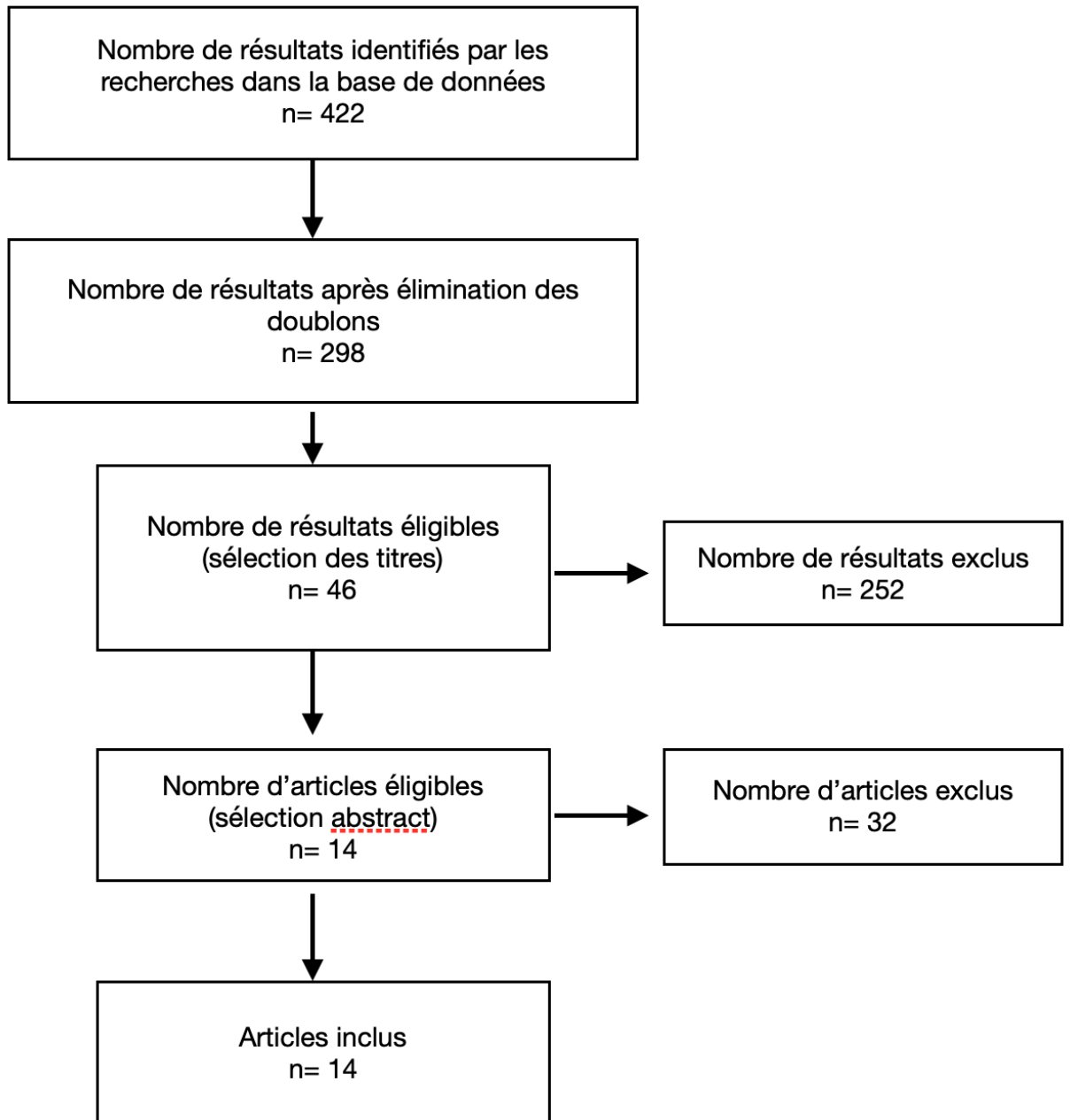
La sélection des articles a reposé sur les critères d'inclusion suivants :

- En langue Française ou Anglaise.
- Concernant les êtres humains.
- Publié entre 1999 et 2020.
- Articles traitant de canine maxillaire incluse et implant dans le titre ou résumé.

422 articles ont été obtenus par les recherches dans les bases de données. Les doublons ont été éliminés.

La lecture des titres avait permis une première sélection. Enfin la lecture des résumés a isolé 15 articles.

L'extraction des données a permis de synthétiser les informations essentielles sous forme de tableaux. On y retrouve les données épidémiologiques de la population, la situation clinique, l'imagerie, la technique implantaire, le nombre d'implants, leurs caractéristiques et les résultats (tableau 1 et 2).

**Figure 1: Diagramme de flux de sélection des articles**

### **III/ Résultats**

15 articles sont finalement retenus pour cette revue de littérature, il s'agit de série de cas et de note technique. Parmi ces articles 8 illustrent des cas d'extraction/implantation immédiate de canine maxillaire incluse et 7 articles détaillent la mise en place d'implant sans avulsion de la canine incluse au préalable. Parmi ces derniers, 4 traitent d'implant trans-corono-radulaire.

#### **Données épidémiologiques**

##### 1-Population étudiée

Sur l'ensemble des articles, on dénombre 32 patients chez qui 44 implants ont été posés.

Il y a 24 femmes soit 77,4% de la population étudiée, 5 hommes (16,1%) et 3 personnes de sexe et âge inconnus (6,5%).

L'âge moyen des femmes est de 45,2 ans et celui des hommes de 59,4 ans.

Par ailleurs, l'analyse relève que 2 même patients se trouvaient cités dans deux articles (3)(4).

##### 2-Nature de l'édentement

Lors de l'analyse différentes situations cliniques quant à l'édentement sont répertoriées :

- perte ou mobilité de la canine temporaire (7 patients, 22,6 %).
- échec ou refus d'une thérapeutique orthodontique (9 patients, 29 %).
- réhabilitation totale du maxillaire (4 patients, 12,9 %).
- complications infectieuses de la canine maxillaire incluse (1 patients, 3,2 %).
- remplacement de prothèse fixée type bridges collés (1 patients, 3,2 %).
- non répertorié (9 patients, 29 %).

### **Situation Clinique**

L'étude de la position de la canine maxillaire révèle:

- situation palatine dans 19 cas (49%).
- proximité de la crête pour 3 cas (7,7%).
- en position haute pour 2 cas (5,1%).
- en position médiane pour un cas (2,6%).
- vestibulaire dans un cas (2,6%).
- 13 cas n'étaient pas renseignés (33%).

### **Protocole chirurgicale et implants**

Au travers des différents articles deux grandes lignes ont été décrits :

- Extraction de la canine incluse/implantation immédiate (17 patients, 54,8%), (tableau 2).
- Mise en place de l'implant sans avulsion de la canine incluse (15 patients, 46,2%) (tableau 3).

#### **A-Extraction de la canine incluse/implantation :**

Deux cas de figures avaient été retrouvés :

Protocole 1- Avulsion de la canine incluse avec pose de l'implant dans l'alvéole de la canine (16 patients).

Protocole 2- Split de la crête, avulsion de la canine et pose d'implant immédiat (1 patient).

#### **Protocole 1 :**

Une analyse précise préopératoire et peropératoire est requise. Les prérequis nécessaires sont les suivants :

- Os apical résiduel satisfaisant pour obtenir un ancrage apical et une stabilité primaire (30 à 50 N.cm-1) suffisants.
- Tables osseuses vestibulaire et palatine présentes pour éviter toutes expositions.

-Diamètre vestibulo-palatin et mésio-distal en adéquation avec les standards d'une pose d'implant.

### Etapas

- Anesthésie locale avec vasoconstricteurs.
- Incision intra-sulculaire et crestale de la gencive palatine ou vestibulaire en fonction de la position de la canine. L'incision part de la première molaire côté inclusion, jusqu'à la première prémolaire côté opposé en palatin. Des incisions de décharge sont réalisées si besoin en vestibulaire.
- Elévation d'un lambeau mucopériosté en vestibulaire ou en palatin afin d'accéder à la canine incluse.
- Ostéotomie réalisée à la fraise boule et sous irrigation.
- Section de la canine incluse et avulsion.
- L'os autogène est récupéré à l'aide d'un filtre relié à l'aspiration chirurgicale.
- Passages successifs des forets de diamètre croissant en respectant les protocoles des fabricants. Un guide chirurgical peut être utilisé.
- Comblement éventuel de l'alvéole à l'aide d'os récupéré lors des forages et de substituts osseux.
- Utilisation d'une membrane de collagène résorbable éventuelle afin d'optimiser la régénération osseuse.
- Mise en place d'une vis de couverture.
- Réalisation de la prothèse fixée scellée ou trans-vissée à 3-6 mois si l'ostéointégration est acquise.
- Une mise en cosmétique immédiate était réalisée si la stabilité primaire de l'implant était suffisante et que l'occlusion le permet.
- Les implants utilisés étaient des implants longs (13 à 18mm). Les diamètres allaient de 3,25mm à 4mm.

### Protocole 2

Dans cette situation, la patiente bénéficiait d'une réhabilitation totale du maxillaire. La canine maxillaire est en position médiane.

### Etapas

- Réalisation de 3 traits d'ostéotomie dont deux étaient verticaux vestibulaires délimitant la zone d'expansion et un trait crestal avec section corono-radiculaire de la canine.
- Obtention d'un volet osseux à articulation apicale.
- Avulsion de la canine maxillaire après fragmentation.
- Mise en place de l'implant.
- Ostéosynthèse du volet osseux vestibulaire avec des vis en mésial et distal.
- Comblement autour de l'implant avec une éponge collagénique.
- Réalisation de la couronne provisoire trois mois après.
- Réalisation prothèse définitive deux mois plus tard.

### B- Mise en place de l'implant sans avulsion de la canine incluse

15 patients ont bénéficié de la mise en place d'implant sans avulsion préalable de la canine incluse (tableau 3).

- Protocole 1- Implantation trans-corono-radiculaire de la canine (12 patients)
- Protocole 2- Mise en place d'implant à distance de la canine, à partir d'une planification assistée par ordinateur (2 patients)
- Protocole 3- Utilisation d'implant court (1 patient)

### Protocole 1

La technique comportait plusieurs étapes :

- Dans une étude, une planification chirurgicale assistée par ordinateur a été réalisée (\*) et un guide chirurgical réalisé à partir de celle-ci.
- Incision intra-sulculaire et crestale.
- Elévation d'un lambeau mucopériosté.

- Utilisation d'une fraise en carbure de tungstène préalable aux forages chez 5 patients (passage de l'émail et dentine coronaire).
- Passage des forêts successifs de diamètre croissant en respectant le protocole du fabricant.
- Taraudage éventuel.
- Mise en place des implants avec torque de 40-50 N.cm-1.
- Réalisation éventuelle d'une ROG pour augmenter l'épaisseur de la table externe et recréer une bosse canine.
- Mise en place d'une vis de couverture chez 6 patients (2 temps chirurgicaux)
- Mise en place d'une vis de cicatrisation chez 6 patients (1 temps chirurgical)
- Réalisation prothèse fixée entre 4 à 6 mois après l'intervention.

### *Description implants*

Les implants utilisés étaient des implants longs dans presque tous les cas, 15mm pour le plus long. Un implant court de 8,5mm a été mis en place. Le diamètre implantaire variait de 3,5mm à 5mm.

Les implants utilisés étaient pour la plupart des Nobel active ou des Osseotite (Biomet 3I).

### *Rapport implant/canine*

6 implants étaient en contact avec la partie coronaire ; 11 avec la partie radiculaire.

Pour 12 implants, la chambre pulpaire a été atteinte.

L'ancrage osseux était osseux pour 10 implants.

### Protocole 2 :

Une autre technique de réhabilitation implantaire sans avulsion de la canine incluse était décrite chez deux patient dans le cadre d'une réhabilitation complète du maxillaire. Un logiciel de planification implantaire

a été utilisé. Ce qui permet l'utilisation d'un guide chirurgical afin de positionner l'implant dans les 3 dimensions de l'espace, en évitant la canine incluse.

La prothèse implanto-portée provisoire est mise en charge le jour même.

La prothèse implanto-portée définitive est réalisée 6 mois plus tard.

### Protocole 3

Dans ce cas, la hauteur osseuse résiduelle au niveau de la 23 est mesurée 6\*7mm. La décision de mettre en place un implant court sans contact avec la canine incluse a été retenue.

### Etapas

- Anesthésie locale à l'articaine adrénalisée à 1/100.000ème.
- Incision crestale
- lambeau de pleine épaisseur
- Forages successifs
- Mise en place de l'implant 4\*4mm (twinkon 4, Global D)
- Sutures 4.0
- La prothèse définitive a été mise en place 6 mois plus tard.

### Résultats implantaire

En ce qui concerne les cas d'extraction/implantation immédiates :

- Les suivis implantaire clinique et radiologique sont étalés sur 5 ans.
- Pas de perte implantaire.
- Cliniquement, on note l'absence de douleurs, de mobilité des implants, d'infection péri-implantaire et un résultat esthétique au niveau des tissus mous.
- Radiologiquement, il n'existe pas de critères d'échecs.



En ce qui concerne les implants posés au travers de la canine incluse :

- 17 implants chez 12 patients (3 hommes et 9 femmes) âgés de 31 à 85ans.

-La durée du suivi est de 1 à 8 ans.

-Aucune douleur post-opératoire n'est retrouvée.

-Des complications ont été relevées chez 4 patients (un hématome jugal, infections des tissus mous, perforation muqueuse par la canine incluse, mobilité d'un implant).

-2 implants chez un même patient ont dû être retirés du fait de la mobilité d'un des deux implants.

L'avulsion de la canine a du être réalisée, entraînant ainsi l'ablation du 2<sup>ème</sup> implant.

En ce qui concerne l'implant court, les contrôles cliniques et radiographiques à 1, 2, 3 et 4 ans ne révèlent pas d'échecs implantaires ou de complications. Il n'y a pas de perte osseuse et la patiente est satisfaite sur le plan fonctionnel et esthétique.

#### **IV/ Discussion**

L'analyse clinique en présence d'une canine incluse maxillaire doit être rigoureuse pour permettre de choisir la meilleure thérapeutique pour le patient.

Les techniques implantaires apportent de nombreuses solutions. L'extraction/implantation différée est la solution la plus conventionnelle, la pose de l'implant intervient après cicatrisation osseuse (4). Lorsqu'il existe un processus infectieux, tumorale, mécanique ou neurologique, l'extraction est la seule alternative. Par ailleurs, lorsque la prise en charge chirurgico-orthodontique est contre-indiquée (Ankylose, échec, refus du patient, position du germe...) l'avulsion est une alternative. Néanmoins, il existe différentes options innovantes. Ainsi, l'extraction/implantation immédiate peut s'avérer intéressante. Elle n'est pas fréquemment utilisée dans cette situation clinique (7). Elle présente de bons résultats, similaires à l'extraction/implantation différé (5-12). Cette thérapeutique est possible uniquement si le volume osseux alvéolaire est suffisant, au risque de provoquer une absence de stabilité primaire ou une fenestration de la table osseuse. Le facteur clé de réussite de cette thérapeutique est d'acquérir une stabilité primaire suffisante (12). Elle conditionne une mise en cosmétique immédiate éventuelle (7). Le taux de succès est d'environ de 96%. Elle permet de répondre à une urgence esthétique en cas de perte de la canine lactéale. Les avantages de cette technique sont multiples. Premièrement, elle permet de diminuer le coût et la durée du traitement (11). De plus, elle favorise le maintien de l'os inter-proximal, élément fondamental de l'esthétique en secteur antérieur. En effet, la présence de la papille est conditionnée à la présence du septa inter-dentaire (10).

En 2017, Felice et son équipe (23), décrivent la mise en place d'un implant court pour remplacer une canine maxillaire. Elle offre une approche simplifiée, en diminuant les temps opératoires, réduire les coûts

financiers et évite les éventuelles comorbidités associées à des chirurgies pré-implantaires. Différentes études (24)(26) ont mise en évidence que la longueur de l'implant n'influçait pas sur les résultats à court et moyen termes. Le taux de succès semble équivalent. Par ailleurs, un faible ratio implant/couronne n'est pas corrélé à une perte osseuse ou un échec implantaire significatif (26) Néanmoins, un réglage occlusal rigoureux est nécessaire. Une fonction groupe sera à privilégier par rapport à une fonction canine seule (26).

Les différentes solutions présentées jusqu'ici respectent le principe d'ostéointégration définie par Branemark (27), à savoir, la connexion structurelle et fonctionnelle directe entre os vivant et remanier et la surface d'un implant supportant une charge.

En 2009, Szmukler-Moncler (4) et al décrivent un concept alternatif à l'ostéointégration. Ainsi, ils définissent l'intégration minérale, à savoir une intégration implantaire au contact des tissus dentaires (émail, dentine, ciment et osseux). Les implants trans-corono-radicaire permettent de ne pas extraire la canine maxillaire incluse et de positionner l'implant dans une situation prothétique optimale (3-4). Par ailleurs, cette technique permet de limiter les modifications tissulaires liées à l'extraction dentaire. Cette dernière entraine un effondrement du volume tissulaire, nécessitant par la suite de réaliser une chirurgie pré-implantaire (greffe osseuse, ROG, greffe conjonctive...)(17). Par conséquent, l'implant trans-canin offre une option supplémentaire dans l'arsenal thérapeutique à disposition du praticien. En 2013, Schwartz et al (23) apporte une validation histologique chez l'animal de ce concept d'intégration minérale. Ils ont mis en évidence un tissu réactionnel au contact de la dentine et la surface implantaire (contact moyen de 67% entre surface implantaire et la surface dentaire, contre 63% en moyenne entre os/implant). Cette technique est peu invasive et permet de diminuer la durée de traitement. La littérature ne rapporte pas de douleurs post-opératoires liées à la pénétration pulpaire.

Cette solution thérapeutique ne pourra pas être utilisée en présence d'une symptomatologie préexistante de la canine incluse. Par ailleurs, cette solution ayant peu de recul, le patient devra être informé d'une solution thérapeutique conventionnelle.

### **Algorithme (schéma 2)**

Devant une telle situation clinique, il est difficile de choisir la solution idéale. La revue de littérature n'a pas permis d'établir un gold standard. Ainsi nous nous proposons en fonction de critères clinique et radiologique d'établir une arborescence décisionnelle.

Le premier critère concerne l'âge du patient, il conditionne la prise en charge. Chez un jeune patient, la solution de choix reste la traction chirurgico-orthodontique(1). Par ailleurs, les techniques implantaires ne sont pas réalisables du fait de la croissance osseuse résiduelle. Après 23ans, le taux de succès de la traction orthodontique diminue de moitié (2). Ainsi les thérapeutiques implantaires constituent alors les solutions de choix. La recherche de contre-indications générales à l'implantologie est indispensable (radiothérapie cervico-faciale, cancers évolutifs, ATCD de bisphosphonates dans le cadre oncologique, Immunodépression...), locales. Un interrogatoire approfondi est indispensable.

Le critère psychologique ne doit pas être négligée, les techniques implantaires représentent des thérapeutiques qui peuvent être lourdes et qui nécessitent la pleine coopération du patient.

D'un point de vu clinique, la position tridimensionnelle de la dent constitue la clé de voûte de notre décision. La morphologie et la visibilité radiologique du ligament alvéo-dentaire représentent également des indicateurs essentiels à la prise en charge. Enfin, la proximité avec des éléments anatomiques adjacents (fosses nasales, dents proximales, canal naso-palatin) sera minutieusement analysée à l'aide d'examen radiologique tridimensionnelle (3)(4).

Enfin, l'estimation du volume osseux présent ou résiduel constitue en implantologie une étape majeure de la prise en charge qui conditionnera l'attitude thérapeutique à choisir.

Ainsi, en présence d'une canine maxillaire incluse plusieurs situations peuvent se présenter :

Symptomatologie de la canine incluse ?

-Si oui, la dent devra être extraite et une période de cicatrisation de 5 mois devra être respectée. Une temporisation à l'aide d'un appareil amovible pourra être réalisée. Le recours à un dispositif fixe est possible (concept TOBBI, bridge collé provisoire...). En fonction du volume osseux résiduel, une prise en charge implantaire sera réalisable, avec recours à une éventuelle chirurgie pré-implantaire concomitante (ROG) ou préalable (ROG ou greffe osseuse 3D) (14)(15)(16)(18).

-Si la dent ne présente pas de symptomatologie, l'âge du patient et la position de la dent seront déterminants.

Dans le cas d'un jeune patient si la dent ne présente pas de signes d'ankylose, une traction chirurgico-orthodontique sera choisie (2)

Lorsque la dent n'est pas tractable ou en cas d'échec et qu'il n'existe pas de contre-indications, l'implantologie représente la thérapeutique optimale.

Deux possibilités dans cette situation :

### **1-implantation sans avulsion préalable.**

-Si la canine est ectopique ou en dehors du couloir implantaire, l'implant peut être positionné sans avulsion de la canine, avec ou non recours à la chirurgie guidée (22).

-implant trans-corono-radicaire si le site implantaire risque de souffrir de l'extraction (3)(4)(19).

## **2-implantation avec avulsion de la canine.**

-extraction implantation immédiate si le volume osseux résiduel est suffisant et que la stabilité primaire est suffisante. Si la stabilité primaire de l'implant n'est pas bonne, on réalise une ROG per-opératoire avec enfouissement (2 temps).(6) (7) (8).

-extraction avec implantation différée avec chirurgie pré-implantaire si besoin (14)(15).

## **V/ Conclusion**

Le remplacement d'une canine maxillaire incluse est un challenge à relever en chirurgie orale. Une prise en charge précoce par des traitements interceptifs ou chirurgico-orthodontique est idéale. Malgré une codification rigoureuse des traitements chirurgico-orthodontique, ils restent délicats à réaliser.

En cas d'échec, une solution implantaire s'avère être la solution de choix. Le plus souvent l'extraction de la canine incluse est un préalable nécessaire. Une extraction/implantation immédiate peut être envisagée, elle permet de réduire le nombre d'étapes cliniques et réduit le risque de perte osseuse par remodelage. Elle nécessite une stabilité primaire suffisante. En cas d'impossibilité d'obtenir une stabilité efficace, la mise en place sera différée. Par ailleurs, l'avulsion peut être délabrante et nécessite une reconstruction osseuse préalable à l'implantation.

Ainsi, la technique de l'implant trans-corono-radicaire semble être une alternative séduisante. Ce concept d'intégration minérale proposé par Szmukler-Moncler et al (3) permet de diminuer les modifications tissulaires liés à l'avulsion en conservant un volume osseux optimal. Par conséquent, cette thérapeutique pourrait favoriser la stabilité tissulaire autour de l'implant. Néanmoins, cette technique n'est pas encore bien protocolisée et peu d'études ont été réalisées.

La chirurgie guidée favorisera dans les prochaines années des chirurgies moins invasives (22) (28)

Enfin l'utilisation d'implants court pourrait également être judicieux dans certains cas cliniques (23).

## **Bibliographie**

1. Becker A, Chaushu S. Etiology of maxillary canine impaction: a review. *Am J Orthod Dentofac Orthop Off Publ Am Assoc Orthod Its Const Soc Am Board Orthod.* oct 2015;148(4):557-67.
2. Becker A, Chaushu S. Success rate and duration of orthodontic treatment for adult patients with palatally impacted maxillary canines. *Am J Orthod Dentofac Orthop Off Publ Am Assoc Orthod Its Const Soc Am Board Orthod.* nov 2003;124(5):509-14.
3. Davarpanah M, Szmukler-Moncler S, Rajzbaum P, Davarpanah K, Capelle-Ouadah N, Demurashvili G. Unconventional implant placement. V: Implant placement through impacted teeth; results from 10 cases with an 8- to 1-year follow-up. *Int Orthod.* juin 2015;13(2):164-80.
4. Davarpahah M, Szmukler-Moncler S. Unconventional implant placement. 2: placement of implants through impacted teeth. Three case reports. *Int J Periodontics Restorative Dent.* août 2009;29(4):405-13.
5. Mazor Z, Peleg M, Redlich M. Immediate placement of implants in extraction sites of maxillary impacted canines. *J Am Dent Assoc* 1939. déc 1999;130(12):1767-70.
6. Peñarrocha M, Peñarrocha M, García-Mira B, Larrazabal C. Extraction of impacted maxillary canines with simultaneous implant placement. *J Oral Maxillofac Surg Off J Am Assoc Oral Maxillofac Surg.* nov 2007;65(11):2336-9.
7. Cardaropoli D, Debernardi C, Cardaropoli G. Immediate Placement of Implant into Impacted Maxillary Canine Extraction Socket. *Int J Periodontics Restorative Dent.* févr 2007;27(1):71-7.
8. García B, Boronat A, Larrazabal C, Peñarrocha M, Peñarrocha M. Immediate implants after the removal of maxillary impacted canines: a clinical series of nine patients. *Int J Oral Maxillofac Implants.* avr 2009;24(2):348-52.
9. Agabiti I, Bernardello F, Nevins M, Wang H-L. Impacted canine extraction by ridge expansion using air scaler surgical instruments: a case report. *Int J Periodontics Restorative Dent.* oct 2014;34(5):681-7.
10. D'Amato S, Redemagni M. Immediate postextraction implantation with provisionalization of two primary canines and related impacted permanent canines: a case report. *Int J Periodontics Restorative Dent.* avr 2014;34(2):251-6.
11. Zuiderveld EG, Meijer HJA, Vissink A, Raghoobar GM. Immediate placement and provisionalization of an implant after removal of an impacted maxillary canine: two case reports. *Int J Implant Dent.* déc 2015;1(1):13.

12. Demarosi F, Varoni E, Rimondini L, Carrassi A, Leghissa GC. Immediate Implant Placement After Removal of Maxillary Impacted Canine Teeth: A Technical Note. *Int J Oral Maxillofac Implants*. févr 2016;31(1):191-4.
13. Lalo J, Chassignolle V, Beleh M, Djemil M. [Maxillary ridge expansion for dental implant placement with alveolar corticotomy]. *Rev Stomatol Chir Maxillofac*. nov 2008;109(5):316-22.
14. Araújo MG, da Silva JCC, de Mendonça AF, Lindhe J. Ridge alterations following grafting of fresh extraction sockets in man. A randomized clinical trial. *Clin Oral Implants Res*. avr 2015;26(4):407-12.
15. Sanz-Sánchez I, Ortiz-Vigón A, Sanz-Martín I, Figuero E, Sanz M. Effectiveness of Lateral Bone Augmentation on the Alveolar Crest Dimension: A Systematic Review and Meta-analysis. *J Dent Res*. sept 2015;94(9 Suppl):128S-42S.
16. Seban A, Bonnaud P. *Pratique clinique des greffes osseuses et implants*. [Ressource électronique] : modalités thérapeutiques et prise en charge des complications. [Issy-les-Moulineaux] : Elsevier Masson, 2012.; 2012. (Techniques dentaires).
17. Baumann B, Ridoux C, Saez P. Volet osseux et interception tissulaire appliqués au dégagement et à l'avulsion des canines incluses. *Médecine Buccale Chir Buccale*. 19:45-52.
18. Khoury F. The bony lid approach in pre-implant and implant surgery: a prospective study. *Eur J Oral Implantol*. 2013;6(4):375-84.
19. Mithridade D, Serge S-M, Keyvan D, Nedjoua C-O, Georgy D, Philippe R. Unconventional Implant Placement IV. Implant Placement through Impacted Teeth to Avoid Invasive Surgery. Long-term Results of 3 Cases. *Open Dent J*. 2015;9:15-20.
20. Parr GR. Tissue-integrated prostheses: Osseointegration in clinical dentistry. *J Prosthet Dent*. 1 oct 1985;54(4):611-2.
21. Buser D, Warrer K, Karring T, Stich H. Titanium implants with a true periodontal ligament: an alternative to osseointegrated implants? *Int J Oral Maxillofac Implants*. 1990;5(2):113-6.
22. Mazor Z, Segal P, Levin L. Computer-guided implant placement for rehabilitation of the edentulous maxilla with two impacted canines: an approach without extraction of the impacted teeth. *Int J Periodontics Restorative Dent*. févr 2015;35(1):93-7.
23. Felice P, Barausse C, Stefanini M, Pistilli R, Zucchelli G. A Minimally Invasive Approach Using a 4-mm Implant Without Extraction of Impacted Maxillary Canine: Four-Year Postloading Results. *Int J Periodontics Restorative Dent*. déc 2017;37(6):819-24
24. Esposito M, Pistilli R, Barausse C, Felice P. Three-year results from a randomised controlled trial comparing prostheses supported by 5-mm long implants or by longer implants in augmented bone in posterior atrophic edentulous jaws. *Eur J Oral Implantol*. 2014;7(4):383-95.



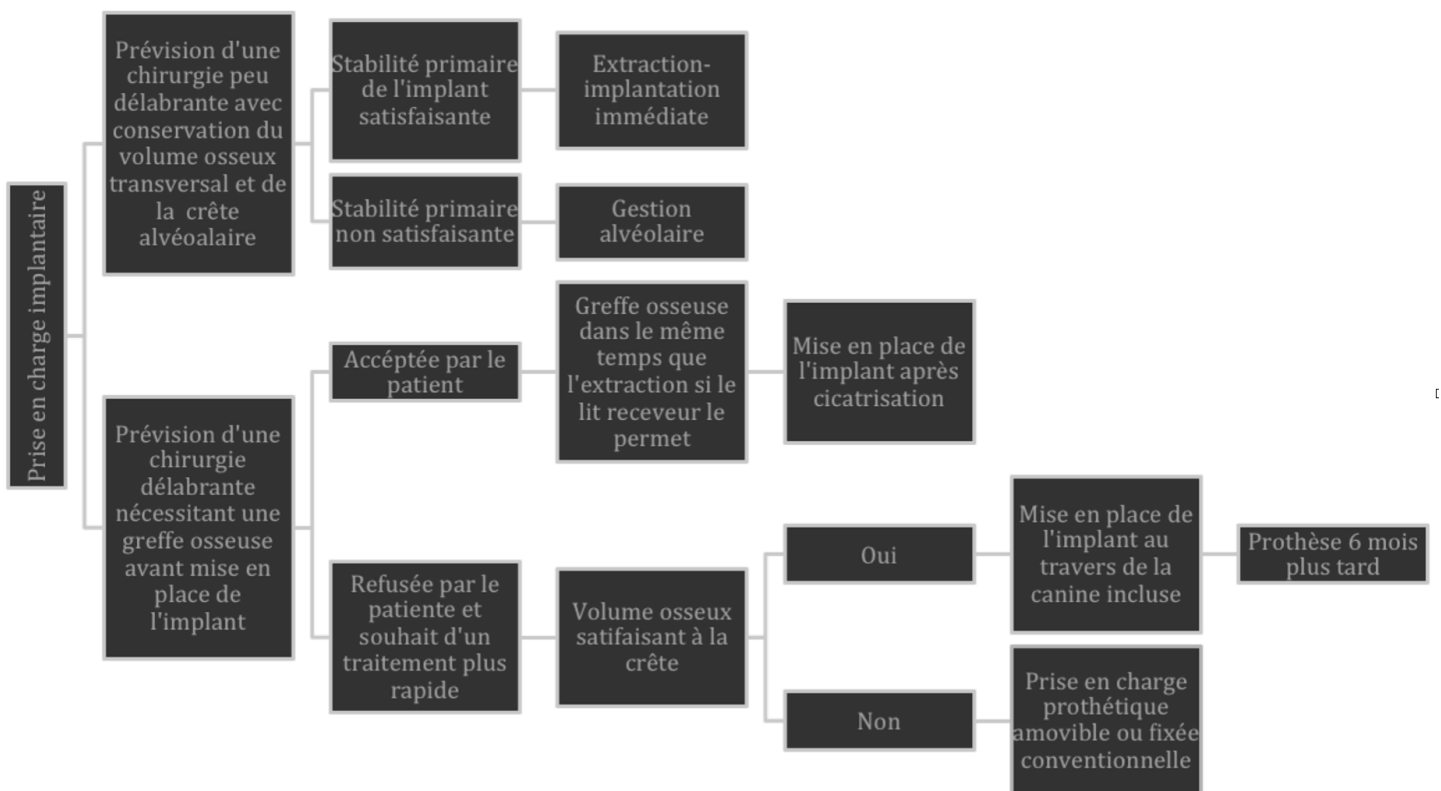
25. Schwarz F, Mihatovic I, Golubovic V, Becker J. Dentointegration of a titanium implant: a case report. *Oral Maxillofac Surg.* sept 2013;17(3):235-41.
  
26. Felice P, Checchi L, Barausse C, Pistilli R, Sammartino G, Masi I, et al. Posterior jaws rehabilitated with partial prostheses supported by 4.0 x 4.0 mm or by longer implants: One-year post-loading results from a multicenter randomised controlled trial. *Eur J Oral Implantol.* 2016;9(1):35-45.
  
27. Brånemark PI, Hansson BO, Adell R, Breine U, Lindström J, Hallén O, et al. Osseointegrated implants in the treatment of the edentulous jaw. Experience from a 10-year period. *Scand J Plast Reconstr Surg Suppl.* 1977;16:1-132.
  
28. Lico S, Andrisani C, Andreasi Bassi M, Candotto V, Silvestre FJ, Lauritano D. Computer-guided implant insertion in a patient with impacted maxillary canines: case report. *J Biol Regul Homeost Agents.* juin 2017;31(2 Suppl 1):247-51.

**Tableau 1: Caractéristiques des cas publiés (implants trans-corono-radicaux) entre 2009 et 2015**

Auteurs	Age	Clinique	Technique implantaire	Implants	Résultats
Davarpanah et al.2009	62 ans	13 et 23 incluses Réhabilitation du maxillaire	Chirurgie conventionnelle Pas d'effraction pulpaire lors du forage	Osseotite 3,75*11,5 en 13 Osseotite 3,75*8,5 en 23 Osseotite 4,5*15mm en 24	Depose implant 24 à 4mois Suivi 8 ans Taux de survie 2/3
Davarpanah et al.2009, 2015a	31 ans	13 incluse avec perte de la canine lactéale	Chirurgie conventionnelle Surforage au niveau de la partie coronale de l'implant	Osseotite 5*15mm	Suivi 8ans Taux de succès 1/1 Taux de survie 1/1
Szmukler-Moncler et al. 2014	64 ans	13 incluse et édentement canine	Chirurgie guidée Effraction pulpaire lors du forage	Nobel Active 4,3*13mm	Suivi 1,5ans Taux de succès 1/1
Davpanah et al. 2015a	85 ans	Canine ankylosée 13 Réhabilitation maxillaire	Grefe osseuse pré-implantaire Chirurgie conventionnelle Effraction pulpaire	NanotiteOsseotite 4*10	Suivi 5ans Taux succès 1/1 Taux de suivi 1/1
Davarpanah et al.2015b	33 ans	13 incluse Édentement canine	Chirurgie conventionnelle Effraction pulpaire	OsseotieNT 4,3*13	Suivi 8ans Taux de succès 1/1 Taux de survie 1/1
	72 ans	13 incluse Édentement canine	Chirurgie conventionnelle Effraction pulpaire	Osseotite 4,3*12	Suivi 3ans Taux de succès 1/1 Taux de survie 1/1
	64 ans	23 Incluse Édentement canine	Chirurgie conventionnelle Effraction pulpaire	Nobel Active 4,3*13	Suivi 3ans Taux de succès 1/1 Taux de survie 1/1
	58 ans	13 incluse Édentement canine	Chirurgie conventionnelle Effraction pulpaire	Nobel Active 4,3*13	Suivi 2ans Taux de succès 1/1 Taux de survie 1/1
	32 ans	13 et 23 incluses 53 et 63 mobiles	Chirurgie conventionnelle Effraction pulpaire	Nobel Active 4,3*13mm en 13 Nobel Replace 4,3*13mm en 23	Suivi 1,5ans Taux de succès 2/2 Taux de survie 2/2
	66 ans	12 et 13 incluses Édentement secteur 1	Chirurgie conventionnelle Effraction pulpaire	Nobel Active 3,5*13mm en 13 Nobel Active 3,5*13mm en 12	Suivi 1,5ans Taux de succès 2/2 Taux de survie 2/2
	55 ans	23 incluse 63 mobile	Chirurgie conventionnelle Effraction pulpaire	Nobel Replace 3,5*15mm	Suivi 1an Taux de succès 1/1 Taux de survie 1/1
	69ans	23 incluse Édentement 23/24	Chirurgie conventionnelle Effraction pulpaire	Nobel Active 4,3*13mm en 23 et 24	Suivi 1 an Taux de survie et succès 2/2

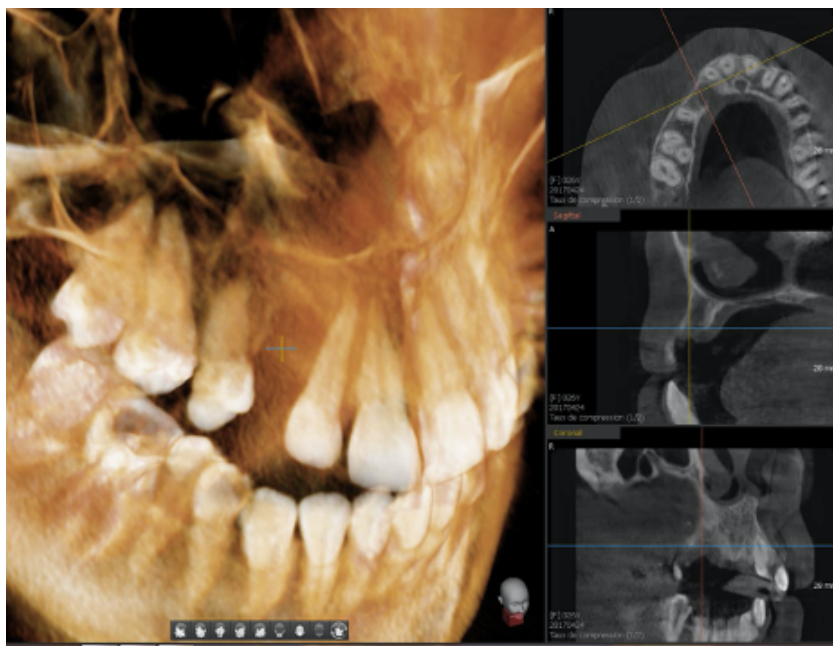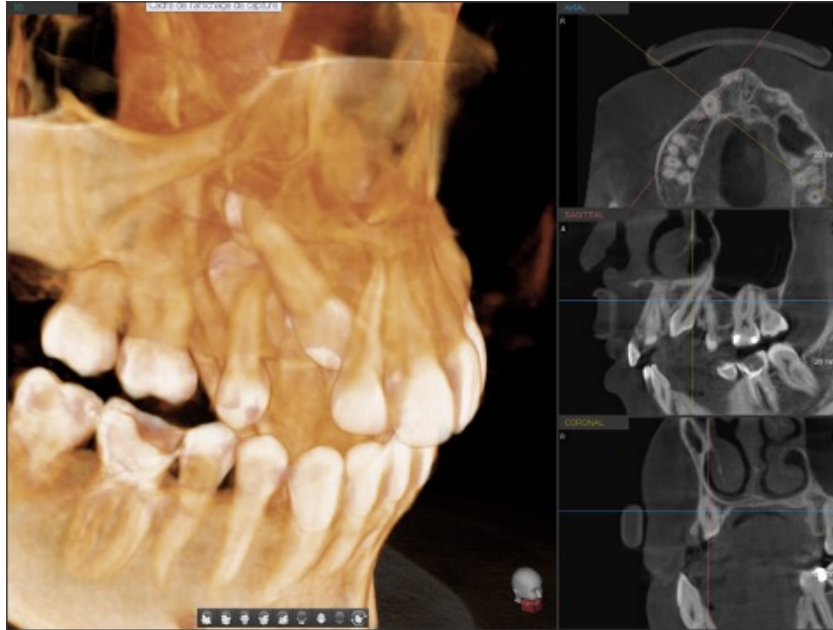
**Tableau 2: Caractéristiques des cas publiés (extraction/implantation immédiate) entre 1999-2006**

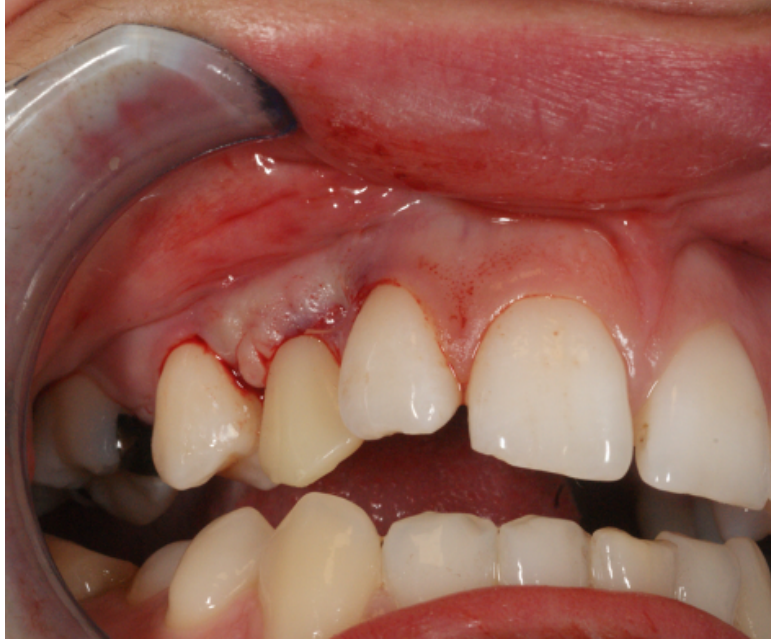Auteurs	Patient	Clinique	Technique implantaire	Implants	Résultats
<b>Mazor et al 1999</b>	F 45ans	13 et 23 incluses palatines 53 fracturée 63 mobile	Abord palatin et dégagement et avulsion des canines, mise en place des implants, ROG, mise en nourrice	3,25*15mm Sulzer Calcitek Allogreffe et membrane collagénique	Suivi clinique et radio sur 1an Satisfaisant
<b>Penarrocha et al. 2007</b>	F 32ans	13 et 23 incluses position haute	Abord palatin et dégagement et avulsion des canines, mise en place des implants, ROG, mise en nourrice	3,6*16mm Defcon Os autogène	Suivi clinique et radio sur 1an Satisfaisant
<b>Cardaropoli et al 2007</b>	F 21ans	23 incluse symptomatique	Abord palatin, avulsion des canines, mise en place des implants, ROG, mise en cosmétique immédiate	4,3*15mm Exacta Os bovin	Suivi clinique et radio sur 1an Satisfaisant
<b>Garcia et al 2009</b>	H 53ans 8F 32-63ans		Dégagement de la canine, mise en place des implants , ROG, mise en nourrice	3,6*13mm à 4,2*16mm Defcon Os autogène	Suivi clinique et radio sur 1an Satisfaisant Perte osseuse en moyenne de 0,49mm
<b>Agabiti et al 2014</b>	F 74ans	23 incluse en position intermédiaire	Abord vestibulaire, expansion osseuse, avulsion de la canine, mise en place de l'implant, ROG	3,8*13mm Pilot Os équin	Suivi clinique et radio sur 3ans satisfaisant
<b>D'Amato et al. 2014. *</b>	F 27ans	13 et 23 incluses position palatine 53 63 mobiles	Abord palatin et dégagement et avulsion des canines, mise en place des implants, pas de ROG, mise en cosmétique immédiate	NP	Suivi Clinique et radio sur 1an satisfaisant
<b>Zuiderveld et al 2015 *</b>	F 36ans	Position Vestibulaire Fracture	Voie d'abord vestibulaire, dégagement et avulsion de la canine, mise en place de l'implant, ROG, mise en cosmétique immédiate	Nobel Active RP 18mm*4,3mm Os autogène/Bovine	Suivi clinique et radio sur 1an Satisfaisant
	H45ans	Position palatine Mobile	Voie d'abord Palatine, dégagement et avulsion de la canine, mise en place de l'implant, ROG et mise en cosmétique immédiate.	Nobel Active RP 18mm*4,3mm Os autogène/os Bovin	Suivi clinique et radio sur 1an Satisfaisant
<b>Damarosi et al 2016</b>	NR	23 incluse position palatine	Avulsion de la 23 par abord palatin, mise en place de l'implant et ROG	4,1*13mm membrane collagénique et os bovin	Suivi clinique et radio sur 5ans satisfaisant

**Figure 2: Algorithme décisionnel**

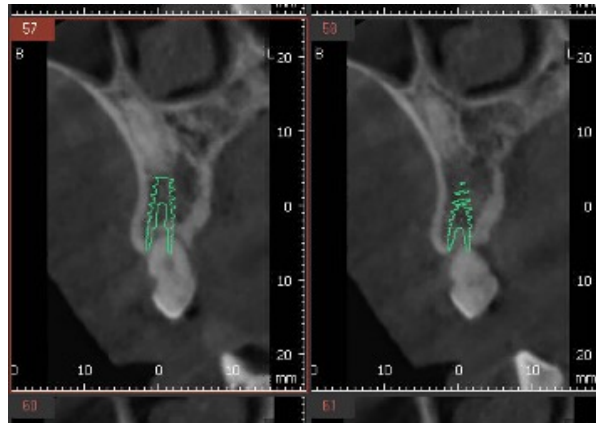
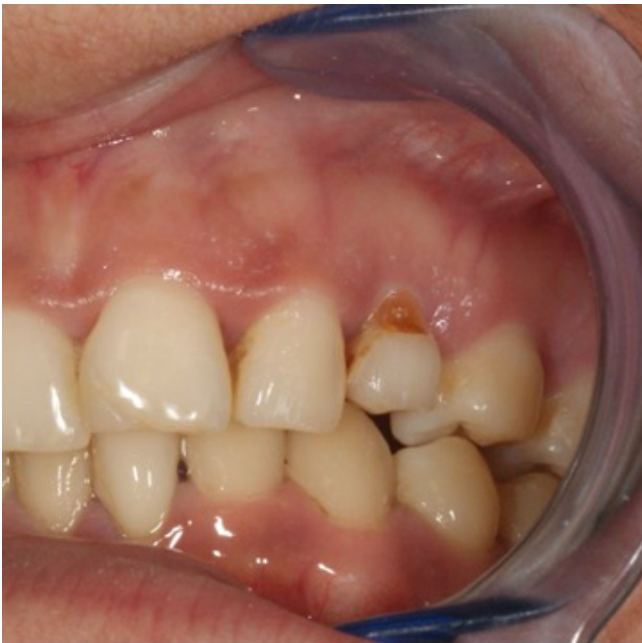Cas Cliniques

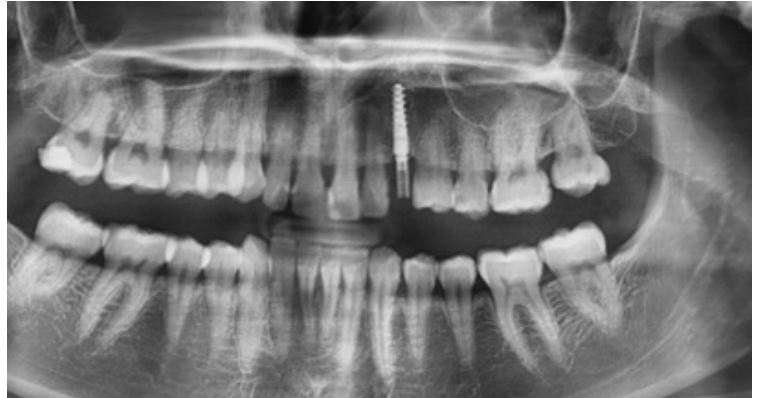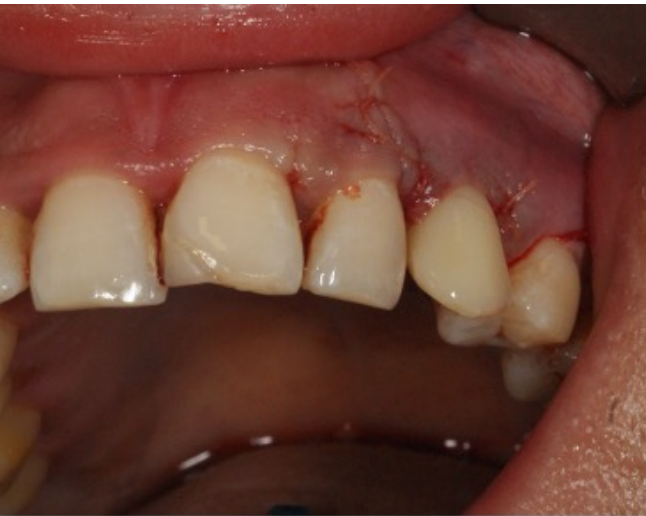A/Implant différé



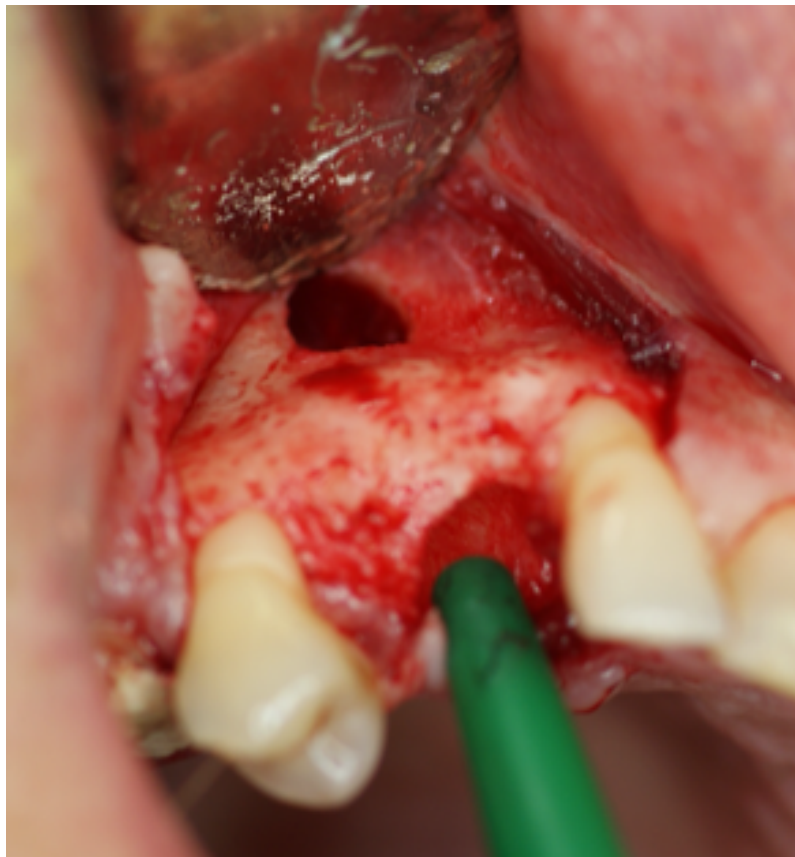

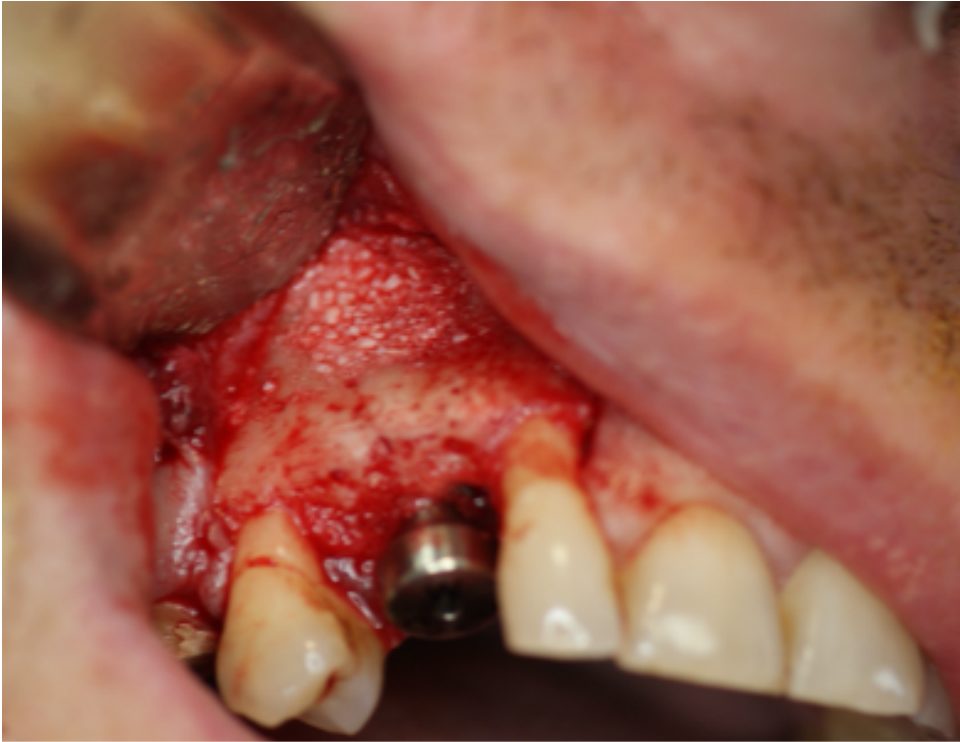**B/Extraction/Implantation immédiate**



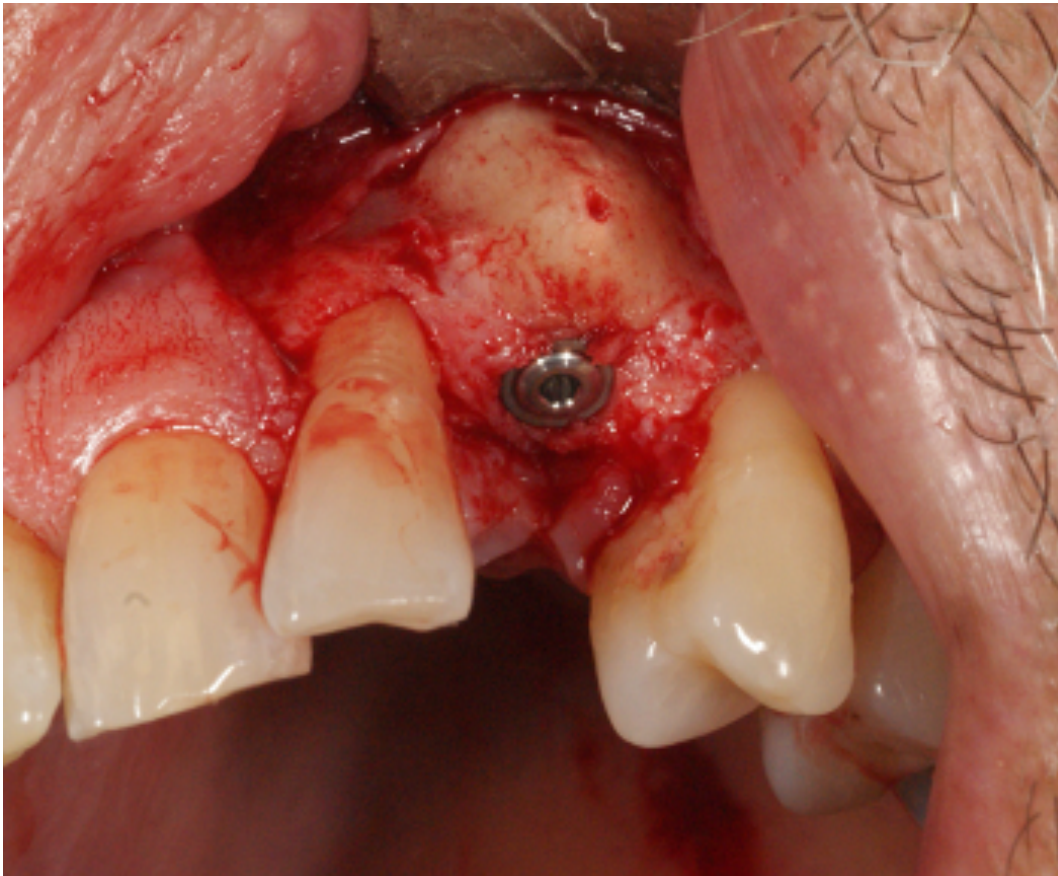


**C/Extraction/implantation immédiate avec gestion alvéolaire**



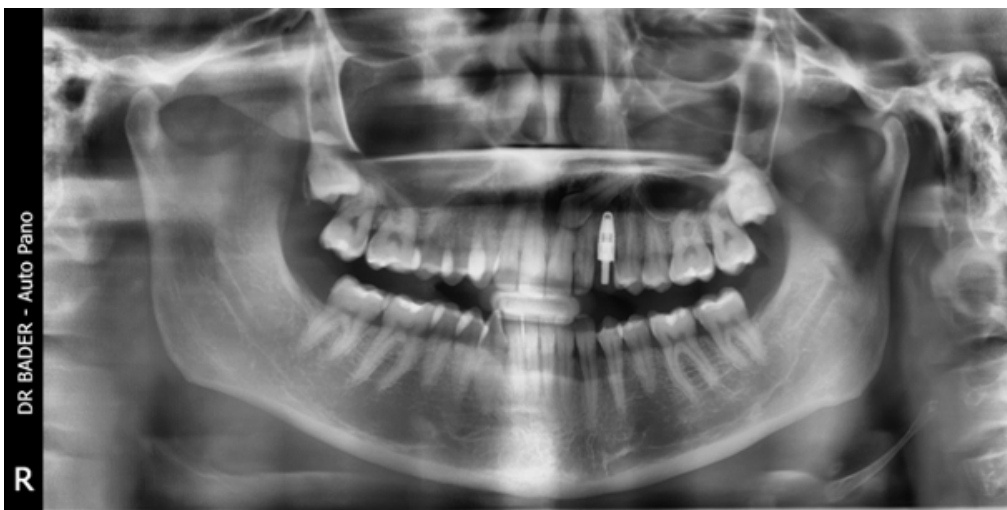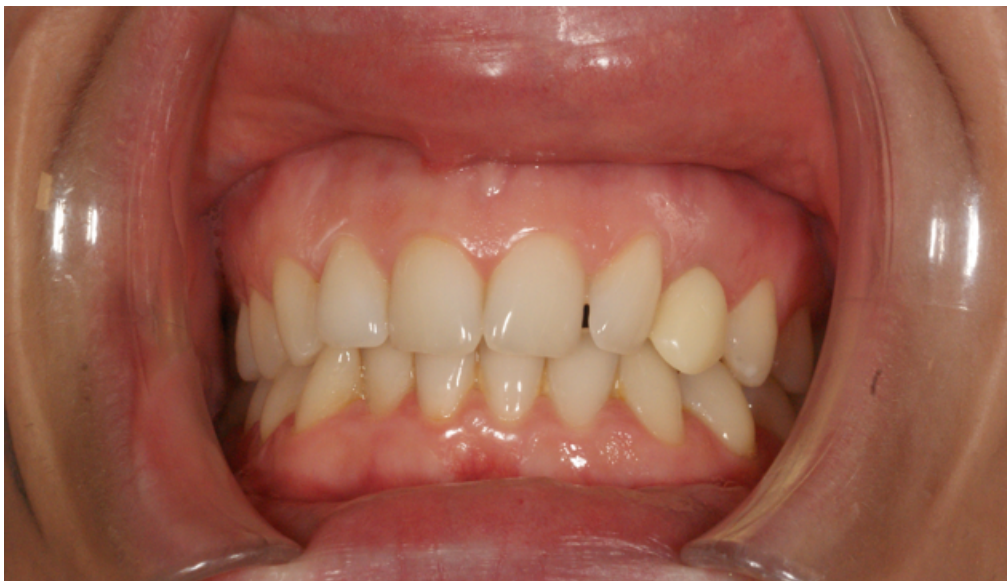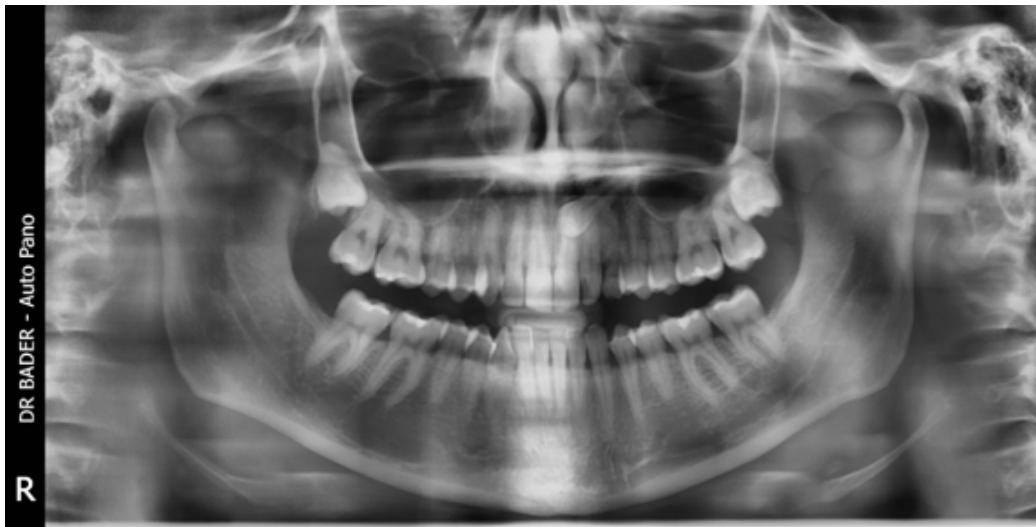


**D/ Gestion Alvéolaire immédiate et Implantation différée**

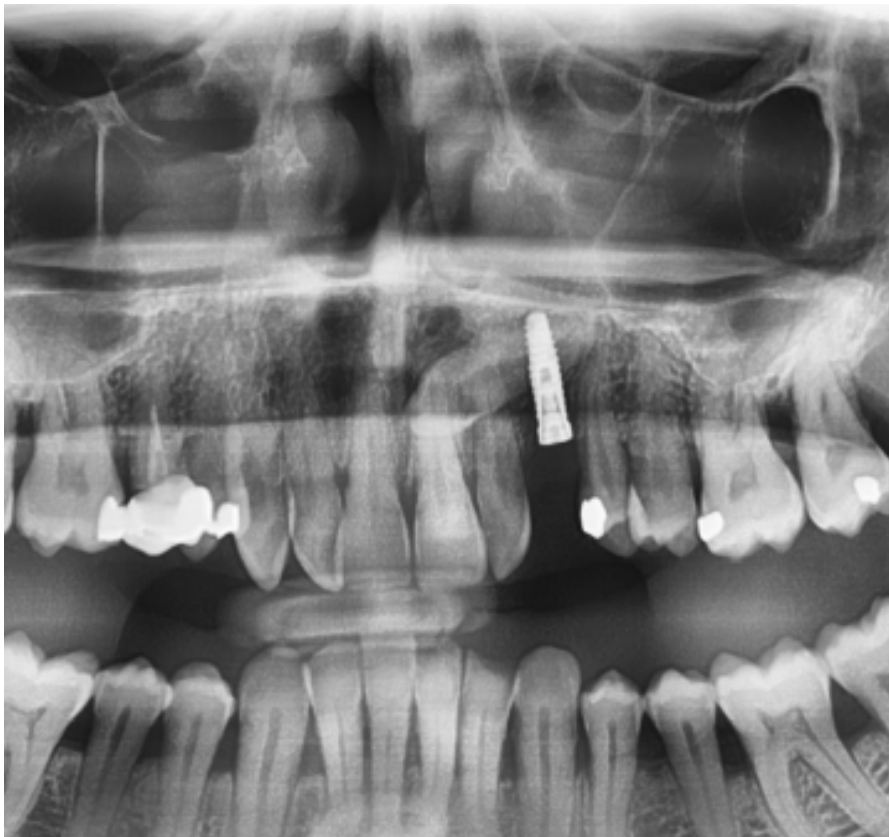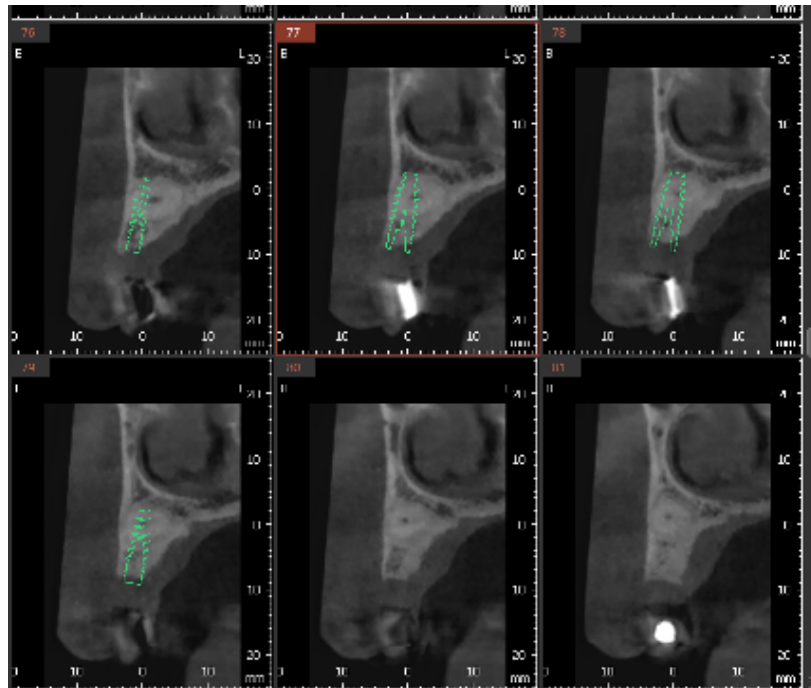



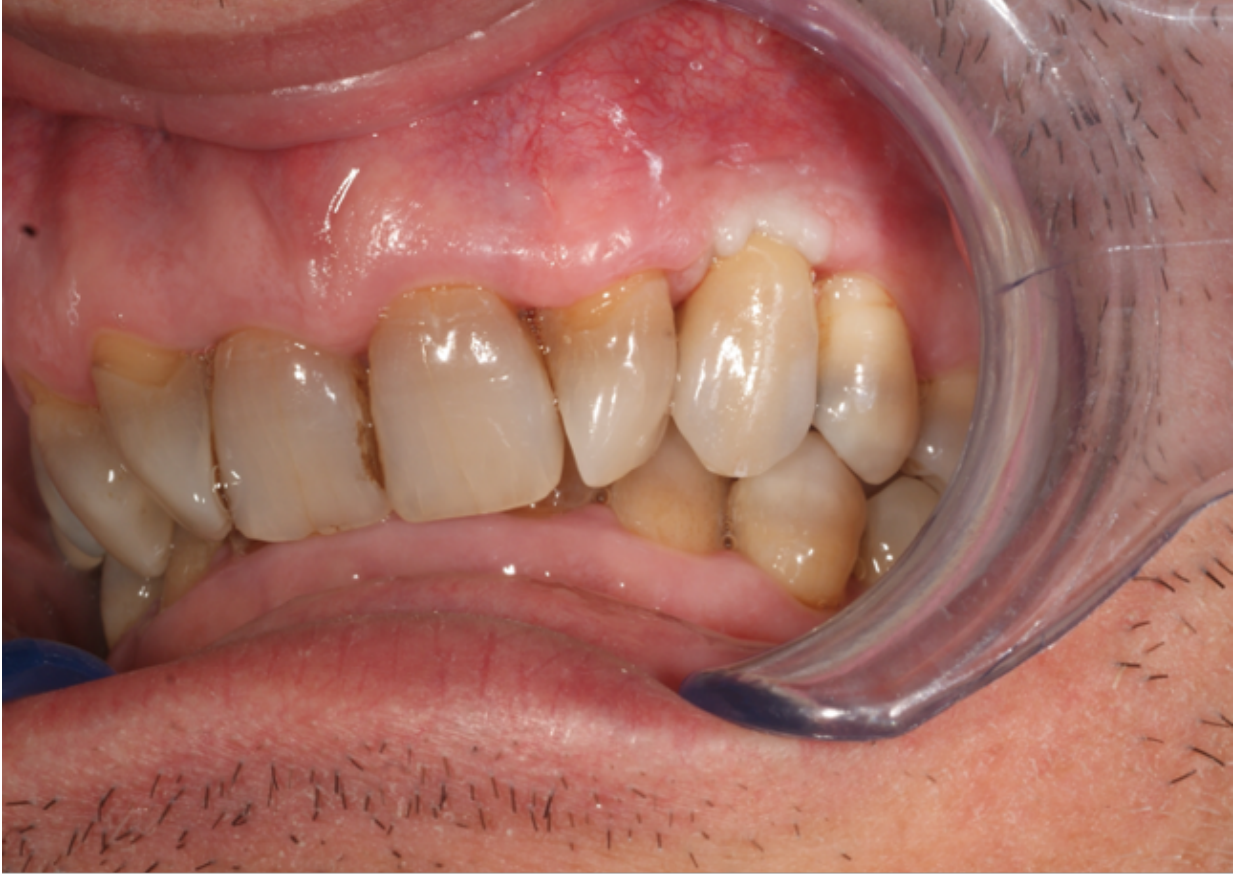
E/Implantation sans avulsion préalable (canine ectopique)



**F/Implant trans-corono-radiculaire**





## **Serment d'Hippocrate modifié et actualisé pour les Médecins dentistes**

Au moment d'être admis à exercer une profession médicale, je promets et je jure d'être fidèle aux lois de l'honneur et de la probité.

Mon premier souci sera de préserver, de promouvoir ou de rétablir la santé dans toutes ses dimensions, physique et mentale, personnelle et sociale.

Pour cela, je travaillerai en partenariat respectueux avec mes confrères et avec toutes les autres professions qui partagent les mêmes objectifs.

J'aiderai les autorités sanitaires dans leurs efforts pour préserver et améliorer la santé de la population.

Je ne permettrai pas que des considérations de religion, d'ethnie, de classe sociale ou de revenus viennent s'interposer entre mes patients et moi.

Je donnerai mes soins à l'indigent et à quiconque me les demandera.

J'aurai comme objectif de prodiguer à mes patients les soins reconnus comme les plus efficaces par les sciences médicales du moment.

Je ne me laisserai pas influencer par la soif du gain. Je préserverai l'indépendance nécessaire à l'accomplissement de ces missions.

Je n'entreprendrai rien qui dépasse mes compétences et je considérerai comme un devoir absolu de perfectionner sans cesse celles-ci.

Je respecterai toutes les personnes, et leur autonomie.

J'informerai les patients des décisions envisagées, de leurs raisons et de leurs conséquences. Je tiendrai compte de leurs choix et de leurs préférences pour leur procurer la qualité de vie meilleure. Je ne ferai rien pour forcer leur conscience.

Je garderai à mes maîtres le respect et la reconnaissance qui leur sont dus.  
J'apporterai mon aide à mes confrères ainsi qu'à leurs familles dans l'adversité.

Que les hommes et mes confrères m'accordent leur estime si je suis fidèle à mes promesses.

Que je sois couvert d'opprobre et méprisé si j'y manque.

CHEVROLLIER Marc-Antoine.-Canine maxillaire incluse et implant : Revue systématique de la littérature et proposition d'un Algorithme.

28f., ill., 2graph., 2tabl., 30 cm.- Thèse : Odontologie ; Rennes 1; 2020 ; N° 42.2020.

Résumé français

Introduction : Le remplacement d'une canine maxillaire incluse par technique implantaire est un challenge difficile à réussir en pratique clinique. Divers facteurs anatomiques, prothétiques, chirurgicaux nous amèneront à choisir entre la conservation de la canine dans sa position incluse ou son extraction. La mise en place d'implant trans-corono-radulaire offre une alternative originale et conservatrice face à cette situation. Par ailleurs, lorsque l'extraction est choisie, les techniques de chirurgie pré-implantaire ont un rôle prépondérant dans le succès de réussite. Au travers d'une revue de la littérature et de cas cliniques, nous nous proposons de mettre en place un algorithme de prise en charge. Matériel et méthodes : Une revue de la littérature a été effectuée sur PubMed et Cochrane entre 1999 et 2020. Résultats : 15 articles ont été retenus pour cette revue de littérature. Parmi ces articles 8 illustraient des cas d'extraction/implantation immédiate de canine maxillaire incluse et 7 articles détaillaient la mise en place d'implant sans avulsion de la canine incluse au préalable. Parmi ces derniers, 4 traitait d'implant trans-corono-radulaire. Conclusion : Cette revue nous permet d'élaborer un algorithme de prise en charge concernant la prise en charge implantaire en présence d'une canine maxillaire incluse.

Rubrique de classement : Chirurgie Orale ; implantologie

Mots-clés : Implant dentaire  
Canine incluse

Mots-clés anglais MeSH : Dental implant  
Tooth impacted

JURY : Président : Monsieur Olivier Sorel  
Assesseeurs : Monsieur Gérard Bader  
Monsieur Brice Chauvel  
Monsieur Fleur Meary  
Madame Flora Thibault