

N° d'ordre :

ANNÉE 2020



THÈSE D'EXERCICE / UNIVERSITÉ DE RENNES 1
sous le sceau de l'Université Bretagne Loire

Thèse en vue du
DIPLÔME D'ÉTAT DE DOCTEUR EN CHIRURGIE DENTAIRE

présentée par

Hugo Mouchy

Né le 09/06/1993 à RENNES

Baptiste Poupinet

Né le 21/08/1993 à ALENCON

**Supports pédagogiques
pour l'apprentissage de
l'imagerie destinés aux
étudiants en
odontologie.**

**Thèse soutenue à Rennes
le 26 Novembre 2020**

Devant le jury composé de :

Guy CATHELIN

Professeur des Universités - UFR de Rennes
Président

Fleur MEARY-LE COURANT

Maître de Conférences des Universités - UFR de Rennes
Directrice de Thèse

Anne LE GOFF

Maître de Conférences des Universités - UFR de Rennes
Membre du Jury

Imen LARADH

Ancienne Assistante Hospitalo-Universitaire - UFR de
Rennes – Membre invitée

Section 56 : Développement, croissance et prévention

Sous-section 56-01 Odontologie pédiatrique et orthopédie dento-faciale :

Discipline Odontologie pédiatrique

SIXOU Jean-Louis	<i>Professeur des universités - Praticien hospitalier</i>
MARIE-COUSIN Alexia	<i>Maître de conférences des universités - Praticien hospitalier</i>
LARADH Imen	<i>Assistante hospitalier universitaire</i>

Discipline Orthopédie dento-faciale

SOREL Olivier	<i>Professeur des universités - Praticien hospitalier</i>
BREZULIER Damien	<i>Maître de conférences des universités - Praticien hospitalier</i>
ALLEREAU Béatrice	<i>Assistante hospitalier universitaire</i>
NAAIM Mohamed	<i>Assistant hospitalier universitaire</i>
CONTAMINE Marie	<i>Assistant hospitalier universitaire</i>

Sous-section 56-02 Prévention, épidémiologie, économie de la santé, odontologie légale

BERTAUD-GOUNOT Valérie	<i>Professeur des universités - Praticien hospitalier</i>
PRIGENT Hervé	<i>Maître de conférences des universités - Praticien hospitalier</i>
COUATARMANACH Antoine	<i>Assistant hospitalier universitaire (temps plein)</i>
MAYOROVA Nadège	<i>Assistante hospitalier universitaire</i>

Section 57 : Chirurgie orale ; parodontologie ; biologie orale

Sous-section 57-01 Chirurgie orale ; parodontologie ; biologie orale :

Discipline Chirurgie orale

LEJEUNE-CAIRON Sophie	<i>Maître de conférences des universités - Praticien hospitalier</i>
LIMBOUR Patrick	<i>Maître de conférences des universités - Praticien hospitalier</i>
BADER Gérard	<i>Maître de conférences des universités - Praticien hospitalier</i>
DULONG Arnaud	<i>Assistant hospitalier universitaire</i>
MURDEN Kristen	<i>Assistant hospitalier universitaire</i>

Discipline Parodontologie

JEANNE Sylvie	<i>Professeur des universités - Praticien hospitalier</i>
BOLLE Caroline	<i>Maître de conférences des universités - Praticien hospitalier</i>
NOVELLO Solen	<i>Assistante hospitalier universitaire (temps plein)</i>
ALTHYAB Amr	<i>Assistant universitaire associé</i>

Discipline Biologie orale

BONNAURE-MALLET Martine	<i>Professeur des universités - Praticien hospitalier</i>
MEURIC Vincent	<i>Maître de conférences des universités - Praticien hospitalier</i>
BOYER Emile	<i>Maître de conférences des universités - Associé</i>
CHATHOT Kanchana	<i>Assistant universitaire associé</i>

Section 58 : Réhabilitation orale :

Sous-section 58-01 Dentisterie restauratrice, endodontie, prothèses, fonction-dysfonction, imagerie, biomatériaux :
Discipline Dentisterie restauratrice, endodontie

DAUTEL Anne	<i>Maître de conférences des universités - Praticien hospitalier</i>
LE GOFF Anne	<i>Maître de conférences des universités - Praticien hospitalier</i>
TURPIN Yann-Loïg	<i>Maître de conférences des universités - Praticien hospitalier</i>
PERARD Matthieu	<i>Maître de conférences des universités - Praticien hospitalier</i>
LE CLERC Justine	<i>Maître de conférences des universités - Praticien hospitalier</i>
BINET Sophie	<i>Assistant hospitalier universitaire</i>
VO VAN Thomas	<i>Assistant hospitalier universitaire</i>
LE MOUROUX Rozenn	<i>Assistant hospitalier universitaire</i>
GASTINEAU Richard	<i>Assistant hospitalier universitaire</i>

Discipline Prothèses

(Mobilité) BEDOUIN Yvan	<i>Maître de conférences des universités - Praticien hospitalier</i>
CHAUVÉL Brice	<i>Maître de conférences des universités - Praticien hospitalier</i>
RAVALEC Xavier	<i>Maître de conférences des universités - Praticien hospitalier</i>
PERRIGAULT Sébastien	<i>Assistant hospitalier universitaire</i>
LE BEVER Pierre	<i>Assistant hospitalier universitaire</i>
GOUBIN William	<i>Assistant hospitalier universitaire</i>
LEFRANCOIS Etienne	<i>Assistant hospitalier universitaire (temps plein)</i>
RAVALEC Paul	<i>Assistant hospitalier universitaire</i>
DESCLOS-THEVENIAU Marie	<i>Assistant hospitalier universitaire (temps plein)</i>

Discipline Fonction-dysfonction, imagerie, biomatériaux

CATHELINÉAU Guy	<i>Professeur des universités - Praticien hospitalier</i>
CHAUVÉL-LEBRET Dominique	<i>Professeur des universités - Praticien hospitalier</i>
MEARY Fleur	<i>Maître de conférences des universités - Praticien hospitalier</i>
MELOU Caroline	<i>Assistant hospitalier universitaire (temps plein)</i>

Enseignants autres sections

Section 41 - Sciences biologiques

TAMANAI-SHACOORI Zohreh	<i>Maître de conférences des universités</i>
--------------------------------	--

Section 64-65 – Biochimie et biologie moléculaire, biologie cellulaire

GAUTIER-COURTEILLE Carole	<i>Maître de conférences des universités</i>
----------------------------------	--

REMERCIEMENTS

A Monsieur le Professeur Guy CATHELIN,

Docteur en Chirurgie-Dentaire

Professeur Émérite des Universités

Nous vous remercions de nous avoir fait l'honneur d'accepter la présidence de ce jury de thèse et de nous avoir consacré de votre temps lorsque nous avons besoin de votre aide.

A Madame le Docteur Fleur MEARY,

Docteur en Chirurgie-Dentaire

Maître de Conférences des Universités

Praticien Hospitalier du Centre de Soins Dentaires de Rennes

Nous te remercions vivement d'avoir accepté de diriger cette thèse, de t'être rendue disponible et de nous avoir accompagné tout au long de ce travail.

A Madame le Docteur Anne LE GOFF,

Docteur en Chirurgie-Dentaire

Maître de Conférences des Universités

Praticien Hospitalier du Centre de Soins Dentaires de Rennes

Nous vous remercions d'avoir accepté de prendre part au jury de cette thèse. Nous vous remercions également pour vos suggestions nous ayant aidé dans la réalisation de ce travail.

A Madame le Docteur Imen LARADH,

Docteur en Chirurgie-Dentaire

Assistant des Universités

Praticien Hospitalier du Centre de Soins Dentaires de Rennes

Nous te remercions d'avoir accepté de participer à la réalisation de cette thèse. Merci pour ton énergie et ta bonne humeur pendant les vacances d'odontologie pédiatrique.

Remerciements personnels :

A Caroline, merci de m'avoir soutenu, aidé, et surtout attendu durant toute la durée de cette thèse.

A mes parents et mes frères, merci d'avoir été là pendant toutes ces années.

A Marine, merci pour ton soutien durant si longtemps.

A mes parents, mon frère Tom et ma famille, merci d'être là.

A tous les BOSS avec qui on aura passé de sacrés moments pendant nos études.

« Je certifie sur l'honneur ne pas avoir repris pour mon compte des propos, citations, ou illustrations déjà publiés »

TABLE DES MATIERES

INTRODUCTION	8
Matériels et Méthodes	10
1) Matériels	10
2) Méthodes	11
2.1 Sélection de la radiographie panoramique pour le diaporama	11
2.2 Constitution de la base de données pour le diaporama et le questionnaire	11
2.3 Élaboration du diaporama	12
2.4 Élaboration du questionnaire d'auto-évaluation	13
Résultats	17
1) Support vidéographique	17
2) Questionnaires d'auto-évaluation	20
Discussion	25
Conclusion	28
Bibliographie	30
Annexes	33

Introduction

La radiographie panoramique, ou orthopantomogramme, est une technique d'imagerie extra-orale qui permet d'obtenir une image de l'ensemble du complexe dento-maxillo-facial. Elle fait partie des nombreux outils à disposition du chirurgien-dentiste pour lui permettre de poser un diagnostic.

En France chaque année sont réalisées plusieurs millions de radiographies panoramiques (7.318.934 parmi les 22.539.995 actes de radiologie dentaires réalisés en 2019) (1). Cet examen est donc très fréquent et constitue un premier cliché radiographique essentiel (mais non systématique) pour le praticien du fait de la vision sur une seule image de toute la sphère oro-faciale.

Néanmoins, l'analyse et l'interprétation de ce type d'examen peut se révéler complexe, tant par l'étendue de la région qu'il couvre (et par conséquent, des nombreuses structures anatomiques retrouvées sur l'image) que par la déformation des structures, inhérente à cette radiographie, et par la superposition de tissus mous et de tissus durs (2–4).

L'enseignement de la radiologie en Odontologie revêt différentes formes : cours magistraux, travaux dirigés, simulations. La part des TICE, "technologies de l'information et de la communication pour l'enseignement" est de plus en plus importante dans la conception des unités d'enseignement.

Les supports numériques permettent de répondre en partie à certaines problématiques, comme par exemple la fermeture des universités dans le contexte actuel de pandémie, où l'enseignement à distance devient indispensable dans la formation. Cela permet aussi de répondre à l'augmentation régulière du nombre d'étudiants par promotion, diminuant la disponibilité de l'enseignant pour chaque étudiant. L'accessibilité à la ressource pédagogique à distance, sans avoir besoin de support physique papier est aussi un atout majeur pour les étudiants (5–8).

Une multitude de ressources sont disponibles en ligne à destination des futurs chirurgiens-dentistes. Radiopaedia.org est une base de données collaborative "en accès libre" d'examen d'imagerie alimentée principalement par des radiologues mais également d'autres

professionnels de santé (9). Elle contient une multitude d'examens et de cas cliniques dans de nombreuses spécialités médicales, dont l'Odontologie.

L'UNF3S (Université Numérique Francophone des Sciences, de la Santé et du Sport) recense également un grand nombre de ressources, dont certaines à destination des étudiants en Odontologie (10). Aucune de celles-ci ne concerne, cependant, la radiographie panoramique ou la radio-anatomie.

Il existe aussi sur internet de nombreux articles et images de radiographies panoramiques avec les légendes des structures visibles sur le cliché. Ce type de support n'est pas idéal pour l'enseignement car le nombre de structures sur l'image empêche une bonne lecture de celle-ci et la véracité de l'information sur Internet est parfois contestable (11). De plus, les supports existants ne sont pas en langue française.

Après l'analyse de ces supports et le constat du manque de ressources numériques pour l'identification des structures anatomiques et/ou pathologiques sur orthopantomogramme, notre travail a consisté à réaliser deux supports pédagogiques :

- Le premier est une vidéo sous forme de diaporama sonorisé donnant aux étudiants un plan de lecture systématique d'une radiographie panoramique.
- Le deuxième support est un questionnaire leur permettant d'évaluer leurs connaissances sur ce type d'examen radiographique.

Ces supports pédagogiques interactifs pour l'apprentissage de la radio-anatomie ont été élaborés en tirant profit des TICE. Leur but n'est pas de remplacer le cours magistral mais de le compléter en variant les supports disponibles au sein de la stratégie d'enseignement en permettant une assimilation des notions plus aisée car moins répétitive.

L'objectif est d'aider les étudiants en chirurgie dentaire, et principalement ceux de troisième année (DFGSO 3), à appréhender cet examen d'imagerie difficile à interpréter auquel ils seront confrontés quotidiennement l'année suivante au cours de leurs stages hospitaliers, puis tout au long de leur carrière professionnelle.

Matériels et méthodes

1) Matériels

Le plan et le script du diaporama ont d'abord été réalisés sur le logiciel Microsoft Word, puis le diaporama lui-même ainsi que la prise de son ont été enregistrés à l'aide de Microsoft Powerpoint et d'un microphone.

Le questionnaire a été rédigé en grande partie sur Word puis mis en forme sur Powerpoint et finalement intégré sous forme de QCM à la plateforme d'apprentissage en ligne Moodle.

Les cas cliniques présentés sont issus majoritairement de la base de données de radiographies panoramiques du Centre de Soins Dentaires du CHU de Rennes. Celles-ci sont obtenues grâce au système d'imagerie à rayons X Pax-i-3D GREEN II de la société Vatech Global France. Cet appareil utilise le logiciel EZ DENT-i qui permet l'importation et la consultation des clichés radiographiques. Il possède également des filtres de sélection facilitant la constitution de la base de données.

LOGOSw est le logiciel de gestion dentaire utilisé au Centre de Soins Dentaires du CHU de Rennes, il permet de retrouver facilement les dossiers patients contenant toutes les informations et les radiographies associées.

Quelques radiographies issues de Radiopaedia et de Google ont permis d'alimenter la base de données du questionnaire, en illustrant notamment certaines pathologies.

La prise de son a été réalisée à l'aide d'un microphone externe branché à l'ordinateur.

2) Méthodes

2.1) Sélection de la radiographie panoramique pour le diaporama

La première étape de la réalisation du support pédagogique fut de chercher dans la base de données du Centre de Soins Dentaires du CHU de Rennes une radiographie panoramique qui servirait de base pour notre diaporama. Les critères de sélection de cette radiographie panoramique, afin de permettre aux étudiants de se focaliser uniquement sur les structures souhaitées, furent les suivants :

- Patient jeune ayant toutes ses dents permanentes matures (un filtre permet de sélectionner uniquement les panoramiques de patients nés entre 1998 et 2000, puis sélection manuelle) : **120 panoramiques sélectionnées**
- Absence de pathologies apicales, soins, caries, couronnes, appareil orthodontique : sélection manuelle, **42 panoramiques sélectionnées** (exclusion de 78 panoramiques)
- Absence d'erreur de positionnement lors du cliché : sélection manuelle, **15 panoramiques** restantes (exclusion de 27 panoramiques)
- Absence d'erreurs de réglages de l'appareil : **12 panoramiques restantes** (exclusion de 3 panoramiques, 2 sous expositions et 1 surexposition)
- Autorisation écrite sur le questionnaire médical du patient d'utiliser le cliché à des fins pédagogiques : **8 panoramiques restantes** (exclusion de 4 panoramiques, 3 absences de signatures et 1 refus sur le questionnaire médical)
- Sélection d'une radiographie panoramique parmi les 8 restantes (exclusion de 7 panoramiques)

2.2) Constitution de la base de données pour le diaporama et le questionnaire

En parallèle de la sélection de cette radiographie panoramique, il fallut constituer une base de données pour l'identification de pathologies et d'erreurs de positionnement lors de l'acquisition, répondant à des critères de sélection différents. Cette base de données sera également utilisée plus tard pour la réalisation du questionnaire. Le critère d'inclusion principal pour cette base de données étant la sélection, si possible, de radiographies panoramiques ne contenant que la pathologie ou l'erreur de positionnement d'intérêt sans autre pathologie et/ou erreur de positionnement. Par soucis de simplicité, il a été choisi de n'utiliser que les radiographies panoramiques réalisées début 2020 au centre de soins dentaires de Rennes.

Les critères de sélection furent les suivants :

- Patient âgé de 16 à 90 ans ayant une denture mature avec ou sans édentement et ayant au moins 1 pathologie et/ou erreur de positionnement (un filtre nous a permis d'exclure les radiographies panoramiques des patients de moins de 16 ans, puis sélection manuelle) : **152 panoramiques sélectionnées**
- Sélection, si possible, de panoramiques ne contenant que la pathologie ou l'erreur de positionnement d'intérêt sans autre pathologie et/ou erreurs de positionnement afin de ne pas disperser l'attention des étudiants : **47 radiographies panoramiques restantes** (exclusion de 107 panoramiques)
- Autorisation écrite sur le questionnaire médical du patient d'utiliser le cliché à des fins pédagogiques : **41 radiographies panoramiques restantes** (exclusion de 6 panoramiques)
- Sélection des différentes radiographies panoramiques d'intérêt parmi les 41 restantes : **10 sur le diaporama et 8 sur le questionnaire** (exclusion de 23 panoramiques)

2.3) Élaboration du diaporama

Le plan et le script du diaporama sont inspirés des travaux du Dr S. Perschbacher. Celle-ci a réalisé en 2008 une vidéo d'analyse d'une radiographie panoramique pour la Faculty of Dentistry de l'Université de Toronto (12). Cette vidéo est un diaporama PowerPoint complété par un support audio décrivant les structures observées.

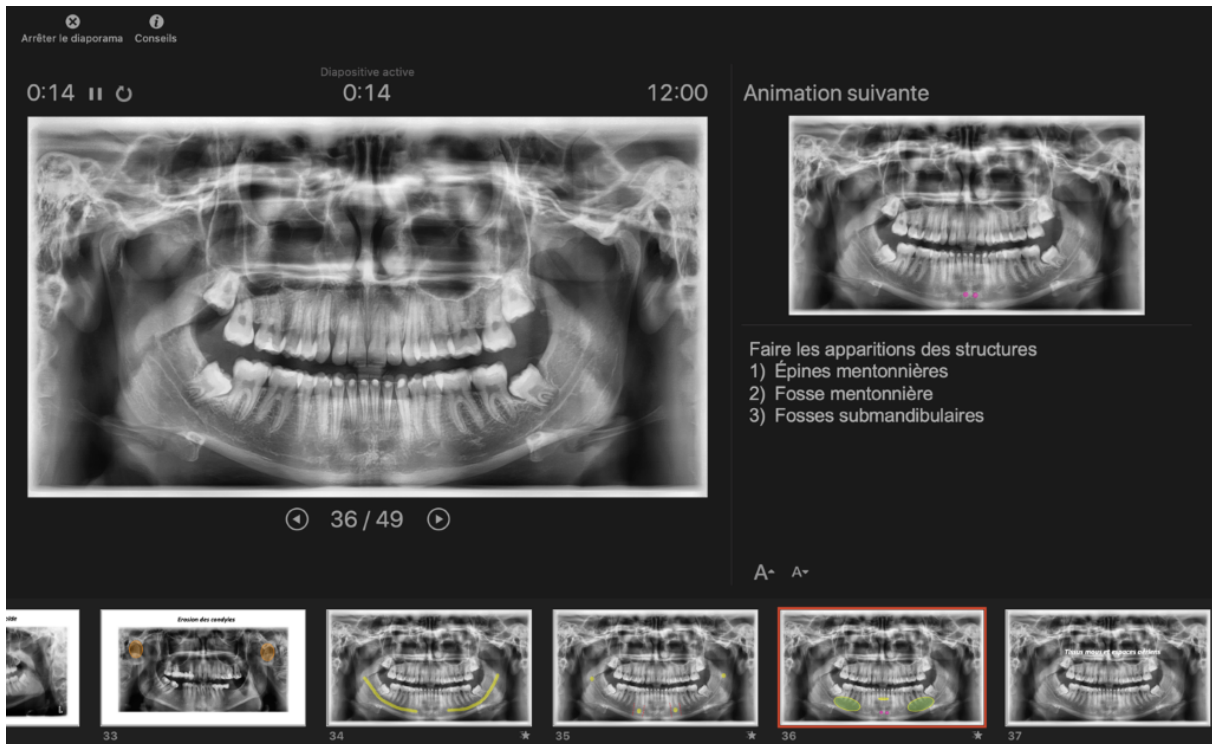
L'article "Interpretation of panoramic radiographs", du même auteur, et paru dans l'Australian Dental Journal en 2012 a également inspiré la rédaction du script (2).

Le plan de lecture utilisé, influencé par les travaux précédemment cités, permet d'appréhender la lecture de la radiographie de manière concentrique, en commençant par la périphérie du cliché, afin de ne pas se focaliser sur les dents, avec le risque d'oublier certaines structures (12).

Dans un premier temps, le plan détaillé des différentes parties du diaporama a été rédigé sur le logiciel Word. Puis le diaporama et le script, correspondant à la description audio des images montrées à l'écran, ont été élaborés en parallèle. La radiographie panoramique issue de la première sélection a servi de support pour la présentation des structures anatomiques visibles.

Après plusieurs modifications du script et du diaporama, le support vidéographique a été réalisé grâce à la fonction "enregistrer le diaporama" du logiciel Powerpoint.

La prise de son a été faite en plusieurs parties, chacune correspondant à une diapositive. Cela permet d'éviter l'effet de coupure sonore au niveau des transitions et apporte une plus grande adaptabilité en cas de modification du support.



(Fig 1) Enregistrement du support vidéographique sur Microsoft PowerPoint.

Afin d'obtenir une vidéo, il suffit de cliquer sur l'onglet "fichier" de Powerpoint, puis sur "exporter" et enfin sélectionner le format souhaité, ici au format MP4.

2.4) Élaboration du questionnaire d'auto-évaluation

Le questionnaire d'auto-évaluation a été rédigé en se basant sur le support vidéographique et sur les objectifs d'apprentissage en imagerie de l'année DFGSO3. Il permet aux étudiants d'évaluer leurs connaissances sur certains de ces objectifs.

Pour des raisons de clarté, le questionnaire a été séparé en deux modules.

Le premier, comportant vingt questions, porte strictement sur la reconnaissance des structures radio-anatomiques. Ici la majorité du contenu du diaporama a été réutilisé.

Le deuxième module, comportant vingt questions également, porte sur les erreurs de positionnement et pathologies pouvant être retrouvées sur les clichés. Les radiographies issues de la base de données précédemment constituée ont été utilisées.

Le questionnaire a été réalisé à l'aide de la base de données précédemment constituée : le module "Test Radio-anatomie dentaire" utilise la radiographie issue de la première sélection ; le module "Test erreurs de positionnement/anomalies" utilise certaines radiographies issues de la deuxième sélection, les autres radiographies proviennent d'internet.

Des items ont d'abord été rédigés avec le logiciel Word afin d'avoir une vision globale des questions et de pouvoir y apporter des modifications. Après validation des questions sur Word, le questionnaire a été paramétré sur Moodle, qui est la plateforme d'apprentissage en ligne utilisée par l'Université Rennes 1.

L'accès au questionnaire se fait via l'ENT sur la plateforme Moodle en cliquant sur l'onglet "formation/insertion pro" puis "cours en ligne sur Moodle".

Un tableau de navigation apparaît alors sur la gauche de l'écran. Il faut cliquer sur "Odontologie" puis "espace projets" et enfin "Supports pédagogiques pour l'apprentissage de l'imagerie destinés aux étudiants d'Odontologie".

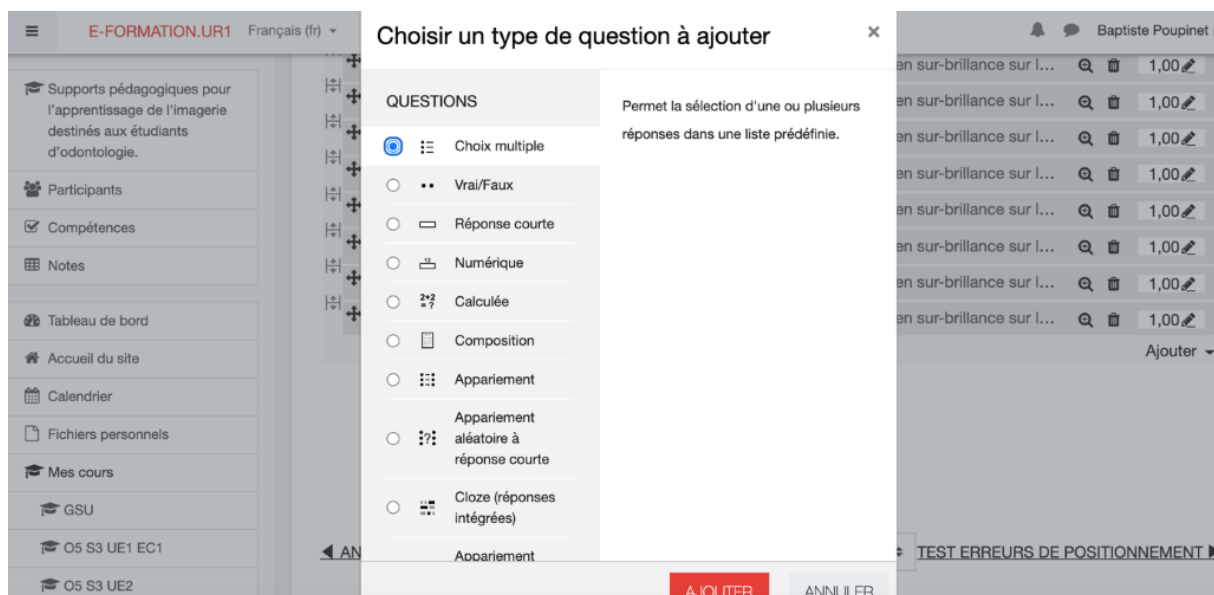
The image illustrates the navigation path to a resource on the Moodle platform. It is divided into three stages by blue arrows:

- Stage 1:** The user is on the Moodle dashboard. The menu item "Cours en ligne sur moodle" is highlighted with a red circle.
- Stage 2:** The user is on the "Formations ouvertes à distance de l'Université de Rennes 1" page. The search bar "Rechercher des cours" is highlighted with a red circle. The search results show "Supports pédagogiques pour l'apprentissage de l'imagerie destinés aux étudiants d'odontologie." highlighted with a red circle.
- Stage 3:** The user is on the resource page. The left sidebar shows the course structure, with "Supports pédagogiques pour l'apprentissage de l'imagerie destinés aux étudiants d'odontologie." highlighted with a red circle. The main content area shows "Section 1" highlighted with a red circle.

(Fig 2) Chemin d'accès à la ressource en ligne sur la plateforme Moodle.

Pour programmer les questions sur Moodle, le mode « édition » doit être activé en cliquant sur l’onglet correspondant, ensuite il faut cliquer sur “ajouter une activité ou une ressource” ; des activités peuvent être ajoutées avec l’onglet “test”.

L’ajout de question se fait via “ajouter”, puis “une question”. Ici plusieurs types de questions (QCM, Glisser/Déposer, Vrai/Faux...) sont disponibles en fonction du type de test souhaité.



(Fig 3) Différents types de questions qu’il est possible de programmer sur Moodle.

La plupart des critères sont pré-remplis. S’agissant d’un questionnaire d’auto-évaluation et n’ayant pas vocation à sanctionner les étudiants, il a été décidé d’autoriser un nombre illimité de tentatives. Les questions apparaissent les unes après les autres sur la même page afin que les étudiants puissent revenir plus facilement sur les anciennes questions s’ils ont un doute sur une structure ou une pathologie.

Les questions sont ajoutées grâce à l’onglet “banque de questions” puis en sélectionnant “questions”. Le numéro, le titre, et le texte de chaque question est dactylographié.

Dans la première série de QCM intitulée “Test radio-anatomie dentaire”, une seule bonne réponse est possible à chaque fois car une seule structure par question apparaît en surbrillance. Une bonne réponse à la question doit être programmée avec le paramètre “100%”, une mauvaise réponse avec le paramètre “-100%”.

Dans la deuxième série de QCM “Test erreurs de positionnement/anomalies”, une ou plusieurs réponses peuvent être correctes. Il suffit de paramétrer “réponses multiples autorisées” en saisissant pour chaque réponse un pourcentage associé. Si une seule réponse est correcte, il faut saisir “100%”. S’il y a plusieurs réponses correctes, il faut alors diviser 100% par le nombre de bonnes réponses.

Pour ce module, des feedbacks (rétroactions en français) ont été incorporés à certaines propositions. Les feedbacks sont des éléments de correction ou des compléments de réponse, ils peuvent être ajoutés à chaque question ou en fin de test. Ceux-ci sont disponibles dans les “options de relecture”.

L’intégralité des questions du premier module et certaines du deuxième n’ont pas de feedbacks associés car ceux-ci n’apportent pas toujours de précision à la correction. Afin de paramétrer une question où le feedback est jugé pertinent, il suffit de rentrer l’élément de réponse voulu dans la case “feedback” de la réponse correspondante.

Résultats

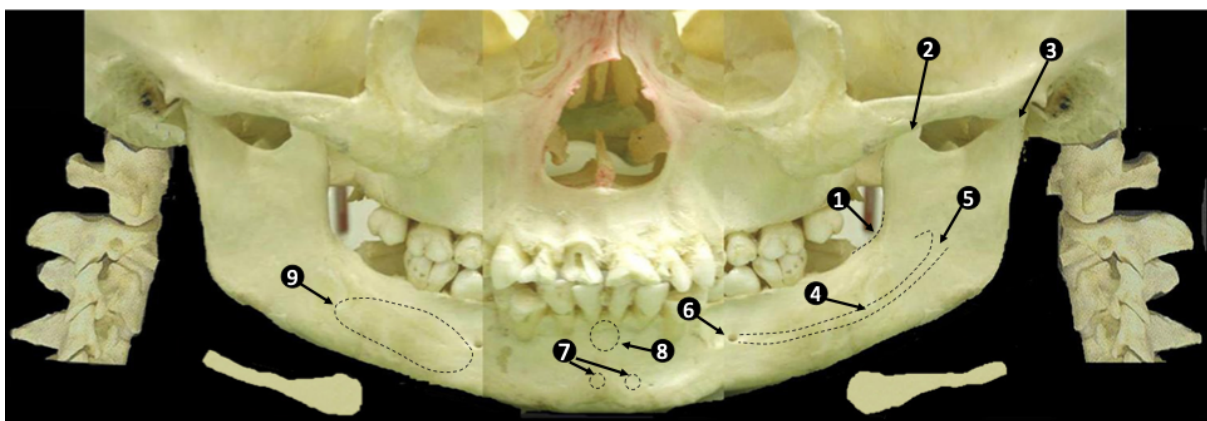
1) Support vidéographique

Une fois connecté à la plateforme Moodle via l'ENT, l'étudiant peut accéder aux supports par l'onglet "Odontologie" de la page latérale gauche, en faisant défiler vers le bas, afin de trouver "espace projet" et enfin "Supports pédagogiques pour l'apprentissage de l'imagerie destinés aux étudiants d'odontologie".

La première section correspond au support vidéographique. Celui-ci peut se visionner directement sur Moodle en cliquant sur le lien correspondant. Le support a une durée de douze minutes trente. Le contenu a été séparé en différentes parties ; chacune d'entre elles s'intéressant à une des régions anatomiques retrouvée sur l'image : "Structures retrouvées en périphérie de l'image", "zone maxillaire", "zone mandibulaire", "tissus mous et espaces aériens", "niveau osseux et dents".

Chacune de ces parties s'organise en trois étapes successives :

Premièrement, une photographie de crâne avec les légendes des structures décrites dans la partie correspondante. Elle est utilisée au début de chaque grande partie en y apposant les légendes correspondantes suivant le plan systématique afin de faciliter l'identification des structures par les étudiants.



1 : Ligne oblique interne
2 : Processus coronoïde
3 : Processus condyloïde
4 : Canal mandibulaire

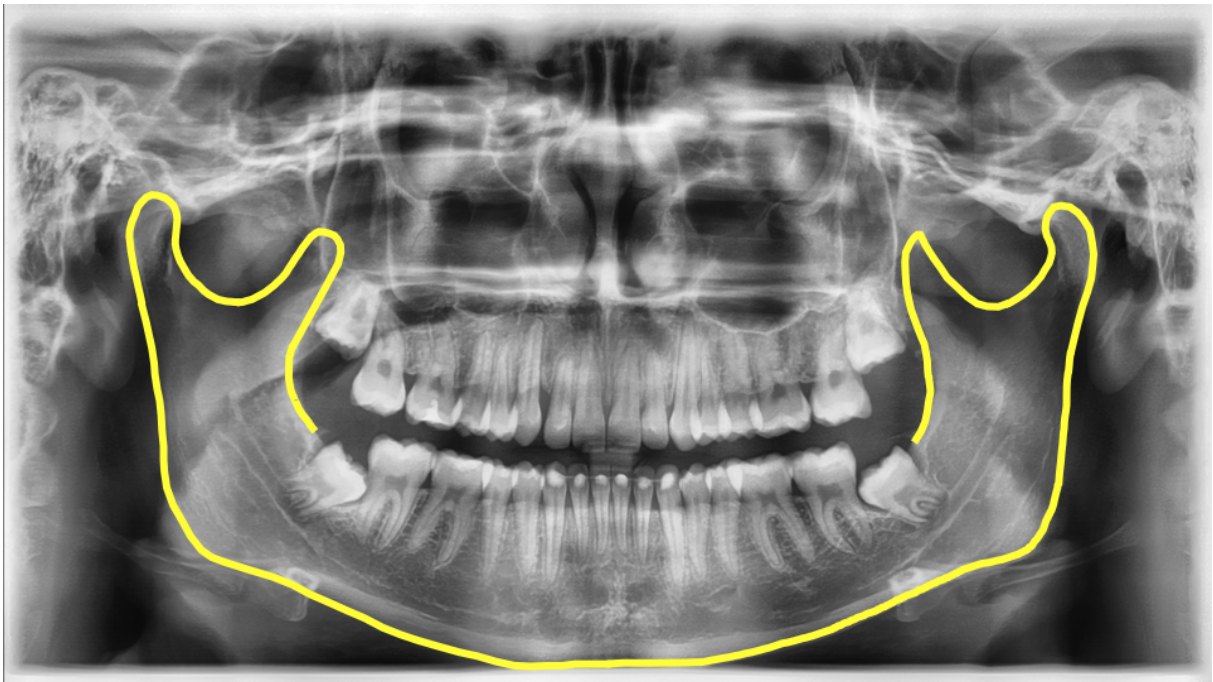
5 : Foramen mandibulaire
6 : Foramen mentonnier
7 : Epines mentonnières
8 : Fosse mentonnière

9 : Fosse sub-mandibulaire

(Fig 4) Image de crâne mise à plat avec les structures correspondantes à la partie "Os mandibulaire"

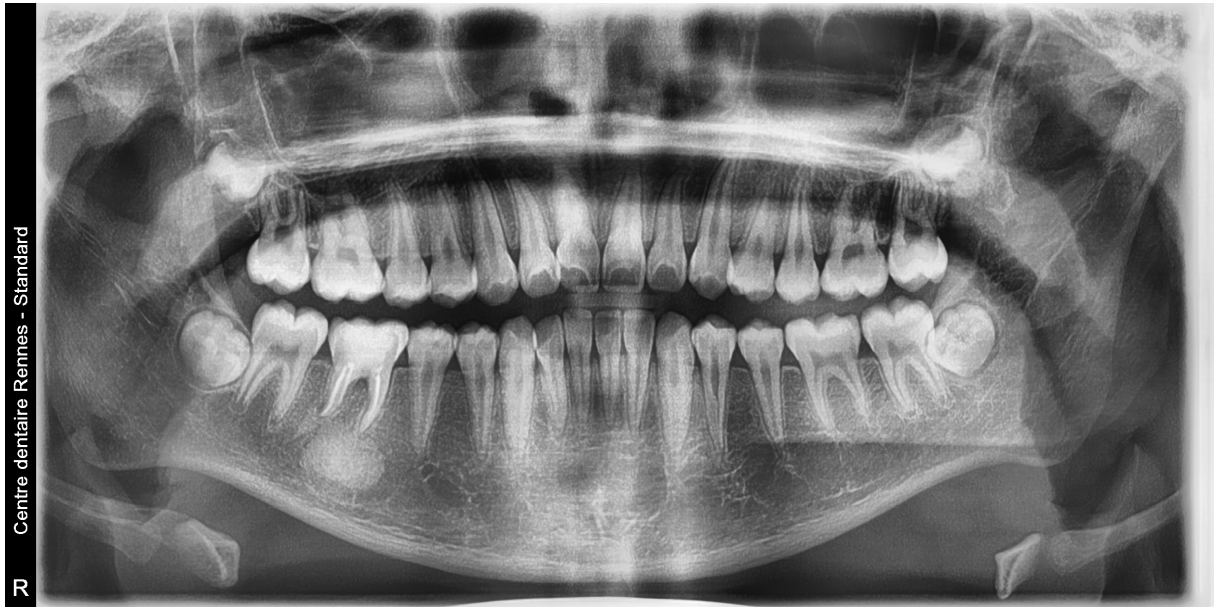Cette image de crâne mise à plat est issue du College Of Dentistry de l'Université d'Ohio (2,11). C'est un collage composé de trois photographies : deux de profil en périphérie et une de face au centre. Cette image composite est pertinente car elle mime le fonctionnement de l'orthopantomogramme, à savoir une projection plane de structures tridimensionnelles (les structures postérieures sont en périphérie et les structures antérieures au centre du cliché). En comparant la photographie et la radiographie il est possible de visualiser les structures et les déformations engendrées sur le cliché, inhérentes à ce type d'examen.

Deuxièmement, une description des structures suivant le même ordre sur la radiographie.



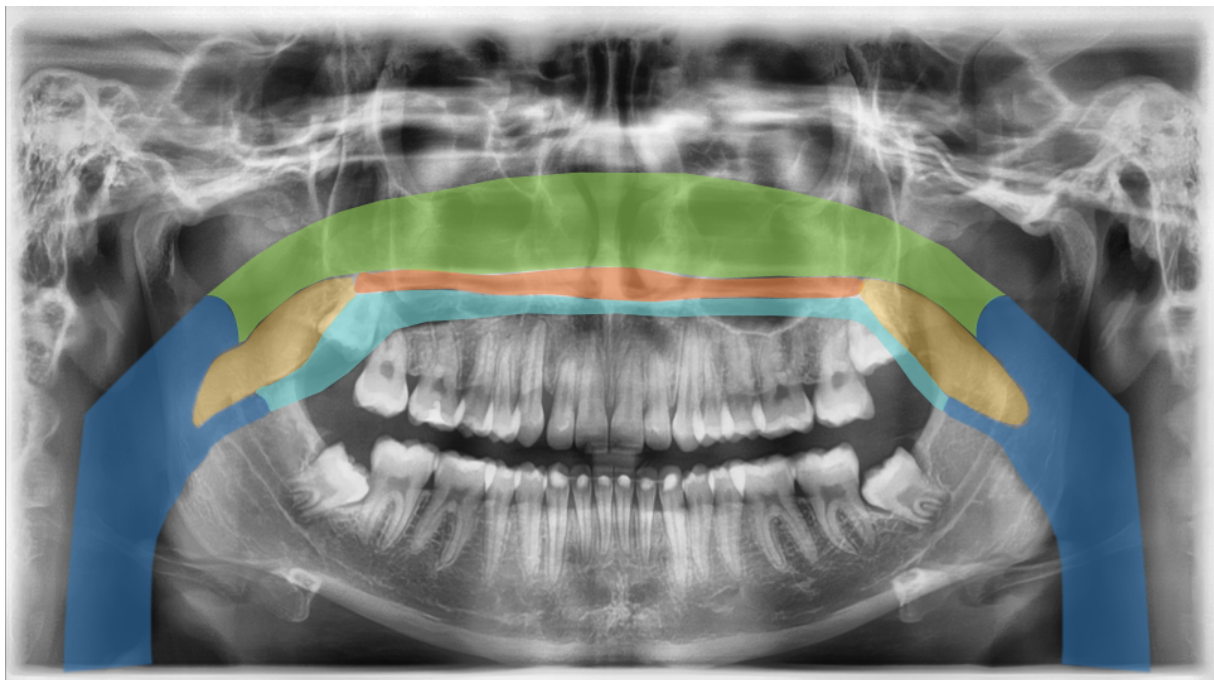
(Fig 5) Mise en évidence des structures sur la radiographie (ici l'os mandibulaire)

Troisièmement, des exemples non exhaustifs des anomalies/pathologies pouvant être retrouvées dans la région correspondante.



(Fig 6) Exemple d'une pathologie retrouvée au niveau de l'os mandibulaire (radio-opacité)

L'utilisation de plusieurs couleurs sur certaines diapositives permet d'améliorer la lecture des structures complexes.



(Fig 7) Diapositive mettant en évidence les différents espaces aériens et le palais. L'utilisation de couleurs vives permet de détacher les structures de l'image de fond.

2) Questionnaires d'auto-évaluation

Questionnaire portant sur la radio-anatomie

Ce questionnaire se présente sous forme de questions à choix multiples. Pour chaque question, une radiographie panoramique apparaît avec une structure d'intérêt mise en surbrillance ; cinq items sont ensuite proposés, dont un seul est correct. Ce questionnaire ne présente pas de feedback car il reprend les diapositives de la vidéo, les réponses ne nécessitent donc pas d'explication supplémentaire.

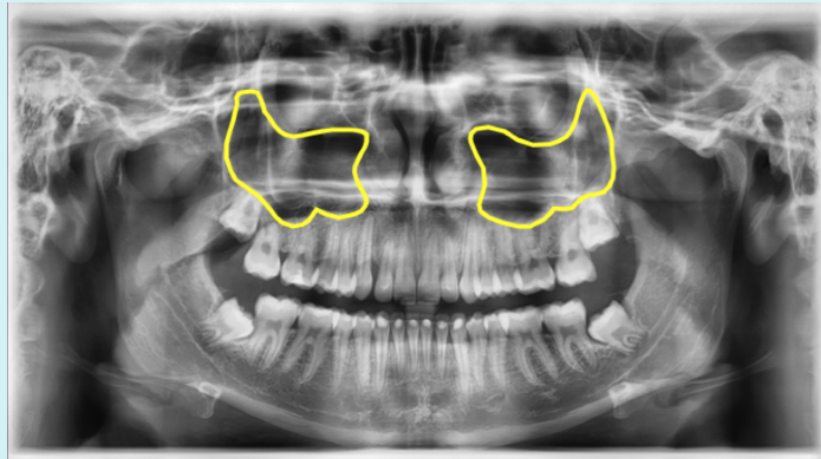
Question 4

Pas encore
répondu

Noté sur 1,00

▾ Marquer la
question

⚙ [Modifier la
question](#)



Sélectionnez la structure visible en sur-brillance sur la panoramique.

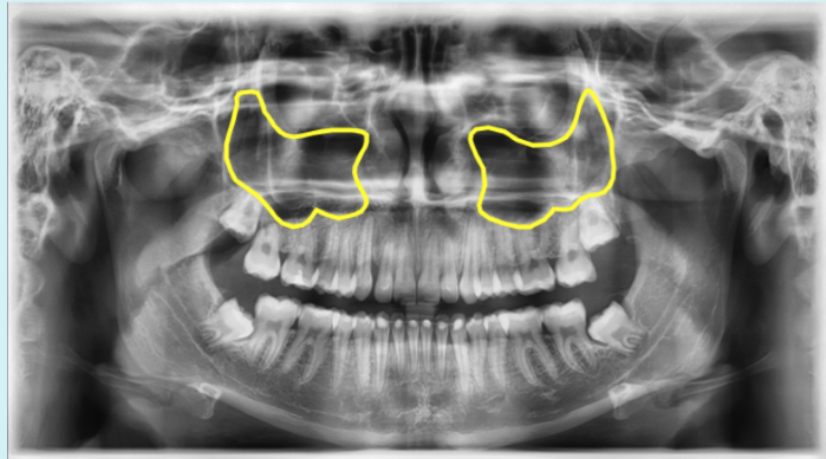
Veillez choisir une réponse :

- A. Sinus maxillaires
- B. Cavités orbitaires
- C. Foramen mentonnier
- D. Fosse crânienne moyenne
- E. Os maxillaire

(Fig 8) Exemple de question issue de la partie "radio-anatomie"

Question 4

Correct

Note de 1,00
sur 1,00▶ Marquer la
question⚙ [Modifier la
question](#)

Sélectionnez la structure visible en sur-brillance sur la panoramique.

Veillez choisir une réponse :

- A. Sinus maxillaires ✓
- B. Cavités orbitaires
- C. Foramen mentonnier
- D. Fosse crânienne moyenne
- E. Os maxillaire

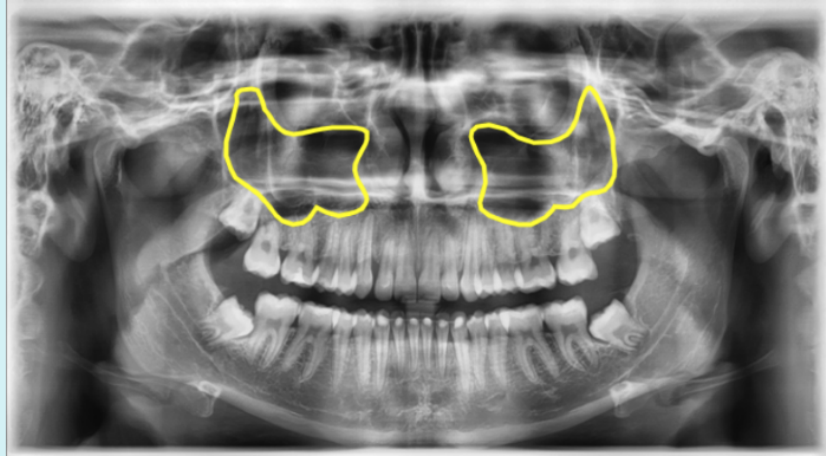
(Fig 9) En cas de bonne réponse, celle-ci apparaît avec une coche verte

Question 4

Incorrect
Note de -1,00
sur 1,00

▾ Marquer la
question

⚙ [Modifier la
question](#)



Sélectionnez la structure visible en sur-brillance sur la panoramique.

Veillez choisir une réponse :

- A. Sinus maxillaires
- B. Cavités orbitaires
- C. Foramen mentonnier ✖
- D. Fosse crânienne moyenne
- E. Os maxillaire

(Fig 10) En cas de mauvaise réponse, celle-ci est matérialisée par une croix rouge

Questionnaire portant sur les erreurs de positionnement et les images anormales pouvant être observées sur une radiographie panoramique

Ce questionnaire se présente sous forme de questions “à choix multiples” ; “vrai-faux” ; et de “glisser-déposer” ; ces dernières ont été ajoutées au test afin d’apprendre à localiser une anomalie. Pour ce questionnaire, un feedback a été ajouté aux réponses lorsque cela s’avérait pertinent. Celui-ci a été programmé pour qu’il apparaisse après chaque réponse, qu’elle soit bonne ou mauvaise.

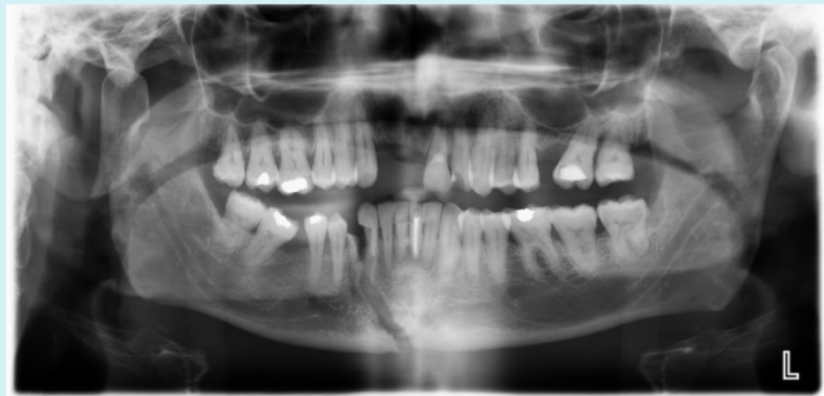Question 11

Correct

Note de 1,00
sur 1,00

▾ Marquer la
question

⚙ [Modifier la
question](#)



La/les fracture(s) observée(s) sur l'image est/sont de type déplacée(s)

Sélectionnez une réponse :

- Vrai ✓
- Faux

On note une perte de continuité de la corticale tant au niveau du condyle droit qu'au niveau de la région parasymphysaire

La réponse correcte est « Vrai ».

(Fig 11) Exemple de feedback retrouvé dans la partie “Erreurs de positionnement et images anormales observables sur une radiographie panoramique”

Question 9
Correct
Note de 1,00 sur 1,00
Marquer la question
Modifier la question

Faire glisser le marqueur sur la zone radio-opaque



Radio-opacité

Votre réponse est correcte.

Tenter une autre question semblable

The image shows a panoramic radiograph of a human jaw. A small circular target marker is positioned over a white, radio-opaque area in the lower-left quadrant of the image, which corresponds to the lower-left molar region. The text 'Radio-opacité' is written in a blue box over this area. The entire interface is set against a light blue background.

(Fig 12) Question de type "glisser-déposer" où l'étudiant doit déplacer le marqueur en forme de cible sur la zone correspondante de l'image

Après avoir répondu à toutes les questions, l'étudiant doit cliquer sur l'icône "tout envoyer et terminer" pour voir son score final.

Discussion

L'avènement d'internet a permis aux étudiants en odontologie d'avoir accès à de nombreuses ressources en ligne afin de compléter leur formation. Cependant, la grande majorité des supports disponibles sont en anglais et l'exactitude des informations délivrées peut dépendre de l'origine des supports proposés. Les étudiants en odontologie doivent bien entendu maîtriser le nom de certaines structures anatomiques en anglais, mais il est toujours utile d'avoir un support de ce type en français afin de faciliter l'apprentissage, notamment pour les structures complexes.

De ce constat est venue l'idée de concevoir un support pédagogique en ligne destiné aux étudiants francophones, élaboré au sein de l'UFR d'Odontologie de Rennes. Ce support, le premier de ce type en français à notre connaissance, s'adresse principalement au niveau de formation DFGSO3, c'est-à-dire les étudiants en 3^{ème} année de cursus odontologique.

C'est pourquoi le contenu est volontairement limité aux connaissances en radiologie dentaire que doit acquérir un étudiant de ce niveau sur la radiographie panoramique. Il pourrait être plus exhaustif, notamment sur la technique en elle-même, et plus précis sur les anomalies pouvant être rencontrées s'il s'adressait à des étudiants en fin de cursus ou des praticiens diplômés.

Le choix de ne traiter que la radiographie panoramique est également volontaire car c'est un examen dense en informations et que ce projet est initialement prévu pour les étudiants de DFGSO3. Ce type de format pourra être réutilisé, par la suite, afin de traiter les autres examens d'imagerie telles que les radiographies intra-buccales ou la tomographie volumique à faisceau conique (CBCT).

L'utilité du diaporama va dépendre de plusieurs critères dont le premier est un accès facile depuis la plateforme d'apprentissage en ligne (ici Moodle sur l'ENT). En effet, il est primordial pour l'étudiant que l'accès à la ressource soit aisé (simple et rapide) et universel (possible depuis de nombreux supports) car cela favorisera la fréquence de connexions à la plateforme et incitera l'étudiant à revenir vers le support, permettant une consolidation des notions assimilées. La mise en ligne du support doit également coïncider avec la date du cours magistral correspondant, et rester accessible durant toute la durée du cursus.

La vidéo doit aussi rester relativement courte car comme dit précédemment, le support n'a pas vocation à remplacer le cours magistral mais à le compléter ; en effet il apporte un côté ludique à l'enseignement. Les informations doivent être exhaustives tout en restant concises de manière à éviter une surcharge cognitive. En effet, au-delà de 15 minutes de vidéo, l'attention de l'étudiant aura fortement diminué. Il faut donc trouver le bon compromis entre la quantité d'information et le maintien de l'attention (maximiser la charge cognitive intrinsèque et minimiser la charge cognitive extrinsèque).

Ce format, utilisé par le Dr S. Perschbacher, semble efficace pour l'apprentissage principalement pour deux raisons : La première est qu'il utilise deux médias, un visuel et un auditif. Cela permet d'améliorer l'assimilation des informations selon le "Modality Effect" (13,14). La deuxième est la présentation d'un plan systématique auquel les étudiants pourront se référer ultérieurement pour tous les clichés qu'ils analyseront.

Il est important d'utiliser un plan logique et détaillé. La mémoire de travail (ou mémoire à court terme) ne pouvant gérer qu'un nombre très limité d'informations simultanément (entre 5 et 9 selon la plupart des études) (15). Il est primordial d'élaborer un plan de lecture logique et de segmenter le contenu en plusieurs parties afin de pouvoir les travailler indépendamment les unes des autres.

La présentation de l'information doit être claire. En effet, compte tenu de la dimension visuelle du support et du nombre de structures présentées, il est impératif d'utiliser un code couleur intuitif et clair, afin de limiter au maximum la charge cognitive extrinsèque pouvant entraîner une confusion chez l'étudiant et donc une baisse de qualité de l'assimilation de l'information.

Enfin, il faut respecter un certain équilibre entre information visuelle et auditive car en répartissant les informations équitablement entre les deux médias on réduit la charge cognitive selon le "Modality Effect" (13,14).

Pour chaque partie décrite « périphérie de l'image », « zone maxillaire », « zone mandibulaire », « tissus mous », « os alvéolaire et dents », les radiographies représentant les anomalies ou pathologies pouvant être observées ont été placées à la suite directe des diapositives décrivant la normalité. Cela permet à l'étudiant d'appréhender immédiatement ce qui ne correspond pas à la normalité dans la zone qui vient d'être décrite.

Plusieurs études ont démontré l'efficacité de l'auto-évaluation en pédagogie (16,17). Notre choix s'est donc naturellement porté sur la conception d'un questionnaire d'auto-évaluation en complément du diaporama. La majorité des questions revêt la forme de QCM car cela semble être pour les étudiants le moyen le plus efficace pour "autoévaluer" rapidement, simplement et précisément leurs connaissances. En effet, le format "QCM" permet un paramétrage des réponses plus aisé que des questions rédactionnelles qui nécessitent l'intervention d'un tiers pour la correction rendant ce format inadéquat pour un questionnaire d'auto-évaluation.

Il est à noter que les enseignants peuvent facilement transformer ces questionnaires d'auto-évaluation en contrôle de connaissance en bloquant temporairement l'accès au support vidéographique.

En contrepartie, les QCM ne permettent pas de juger de la qualité de rédaction des étudiants, et ils mobilisent davantage la mémoire que la logique (18,19). De plus, le hasard peut intervenir dans ce type d'évaluation car contrairement aux questions rédactionnelles l'étudiant peut répondre sans connaître la réponse. Cependant, plusieurs méthodes tendent à réduire la place du hasard dans les QCM :

- Augmenter le nombre de propositions à chaque question afin de réduire la probabilité de trouver la bonne réponse en choisissant au hasard.
- Retirer des points en cas de mauvaise réponse, ce qui aura tendance à limiter la tentation des étudiants à répondre aléatoirement plutôt que de ne pas répondre.

Le type "glisser-déposer", que l'on pensait utiliser pour toutes les questions du module "radio-anatomie" dans un premier temps, s'est finalement révélé assez décevant car difficile à paramétrer. En effet la modélisation des "zones de dépôt" dans Moodle est assez sommaire et ne permet pas la création de formes complexes (choix entre rectangle, rond, polygone). Ceci limite *de facto* son utilisation aux pathologies de forme circulaire (radio-clarté/radio-opacité), obligeant l'utilisation du type "QCM à réponse unique", sûrement moins pertinente, pour le premier module.

A l'instar du diaporama, la réalisation du questionnaire d'auto-évaluation répond à des critères précis :

- Le recours à des questions claires et concises permet de ne pas créer de confusion autour de l'énoncé pouvant impacter négativement les réponses des étudiants.
- L'utilisation de différents types de questions (vrai/faux, QCM, glisser/déposer) permet d'obtenir un questionnaire varié obligeant l'étudiant à faire appel à divers schémas de raisonnement. Par exemple le QCM de type "glisser-déposer" fait intervenir majoritairement la mémoire visuelle.
- Comme dit précédemment, les questions doivent être adaptées au niveau de formation des étudiants afin qu'ils puissent évaluer leurs propres compétences correctement.
- Enfin, les feedbacks sont des outils intéressants pour compléter les réponses du questionnaire. Il faut pour cela qu'ils soient pertinents en apportant un élément de réponse supplémentaire à la question.

Conclusion

Ce projet, destiné aux étudiants en Odontologie leur permettra de parfaire, en complément des cours magistraux, leurs connaissances en imagerie en exploitant les outils numériques.

L'avantage de ce format est que l'étudiant peut accéder à ces ressources où et quand il le souhaite. L'auto-évaluation permet de s'impliquer dans l'apprentissage en vue de s'améliorer et de porter un regard critique sur son travail.

L'objectif est de fournir aux étudiants un plan de lecture systématique pour mieux appréhender l'analyse de radiographies panoramiques. Celui-ci pourra être complété ultérieurement en ajoutant des pathologies ciblées. De plus, le format de ce travail pourra être repris pour les radiographies intra-orales et les CBCT afin de compléter l'enseignement en imagerie.

Le format numérique de ce projet lui permet d'être exportable et pouvoir être mis en ligne en libre accès dans l'optique de le diffuser largement afin qu'il bénéficie au plus grand nombre. On pourrait imaginer ce support comme le départ d'un travail plus large de mise en commun de tous les travaux numériques pour l'enseignement réalisés au sein des différentes UFR d'Odontologie de France, à l'aide d'une plateforme collaborative universelle telle que l'UNF3S.

Bibliographie

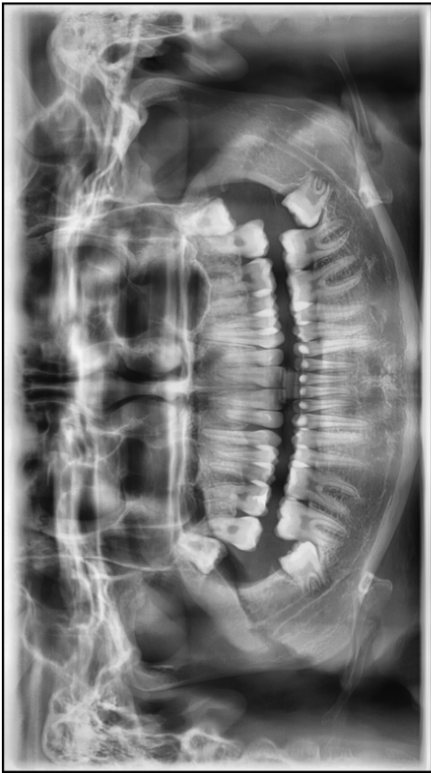1. Ameli.fr - Actes techniques de la CCAM [Internet]. 2019. Disponible sur: <https://www.ameli.fr/l-assurance-maladie/statistiques-et-publications/donnees-statistiques/actes-techniques-de-la-ccam.php> (consulté le 12/09/2020)
2. Perschbacher S. Interpretation of panoramic radiographs. Aust Dent J. 2012;57(s1):40-5.
3. Saint Pierre F(HAS), Xerri B (HAS). Guide des indications et des procédures des examens radiologiques en odontostomatologie. 2006.
4. GUIDE DU BON USAGE [Internet]. Disponible sur: <http://gbu.radiologie.fr/> (consulté le 05/06/2020)
5. Allais J-L. Enseigner par le numérique [Internet]. 2019. Disponible sur: <https://fairecours.com/2019/07/12/enseigner-par-le-numerique/> (consulté le 16/06/2020)
6. Académie de Caen. VADEMECUM : Les usages pédagogiques du numérique. 2015. Disponible sur: <https://www.ac-caen.fr/mediatheque/numerique/vademecum-usages-pedagogiques-du%20numerique-Caen.pdf> (consulté le 16/06/2020)
7. Ania Bourgeois PB. Eurydice brief Digital Education at Schools in Europe. 2019.
8. Law, Nancy P Willem J. Les TIC et l'éducation dans le monde: tendances, enjeux et perspectives - UNESCO Bibliothèque Numérique [Internet]. 2003. Disponible sur: https://unesdoc.unesco.org/ark:/48223/pf0000136281_fre (consulté le 16/06/2020)
9. Radiopaedia.org, the wiki-based collaborative Radiology resource [Internet]. Disponible sur: <https://radiopaedia.org/?lang=us> (consulté le 23/01/2020)
10. UNSOF | Université Numérique des Sciences Odontologiques Francophones [Internet]. Disponible sur: <http://www.unsof.org/> (consulté le 23/01/2020)
11. Robert M Jaynes. Self study-pan-anatomy [Internet]. Education présenté à; 2012. Disponible sur: <https://www.slideshare.net/turkendodontidernegi/self-studypananatomy-12821687> (consulté le 28/11/2019)
12. Mindy Cash DrSP. Analysis of a Panoramic Radiograph | University of Toronto Faculty of Dentistry Information and Instructional Technology Services [Internet]. 2008. Disponible sur: <https://iits.dentistry.utoronto.ca/analysis-panoramic-radiograph> (consulté le 12/11/2019)
13. Goolkasian P, Foos P, Eaton M. Modality Effects in Sentence Recall. The Journal of General Psychology. 2009.

14. Am G. A retrieval account of the long-term modality effect [Internet]. *Journal of experimental psychology. Learning, memory, and cognition*. 1984. Disponible sur: <https://pubmed.ncbi.nlm.nih.gov/6242733/> (consulté le 03/06/2020)
15. John Sweller. Cognitive load theory, learning difficulty, and instructional design. *Learn Instr*. 1994;4(4):295-312. Disponible sur : <https://www.sciencedirect.com/science/article/abs/pii/0959475294900035> (consulté le 03/06/2020)
16. Ross JA, Hogaboam-Gray A, Rolheiser C. Student Self-Evaluation in Grade 5-6 Mathematics Effects on Problem- Solving Achievement. *Educ Assess*. 2002;8(1):43-58. Disponible sur : https://doi.org/10.1207/S15326977EA0801_03 (consulté le 03/06/2020)
17. Ross J. The Reliability, Validity, and Utility of Self-Assessment. *Pract Assess Res Eval* [Internet]. 2019;11(1). Disponible sur: <https://scholarworks.umass.edu/pare/vol11/iss1/10> (consulté le 03/06/2020)
18. Miomandre R. Élaboration de supports pédagogiques pour les travaux pratiques de Parodontologie : “Incisions”, “Sutures” et “Contentions sur parodonte réduit”. 2016.
19. Seyve D. Les Dossiers Thematiques De Grecotice Et Qcm les Dossiers Thematiques Du Projet Greco. 2004.

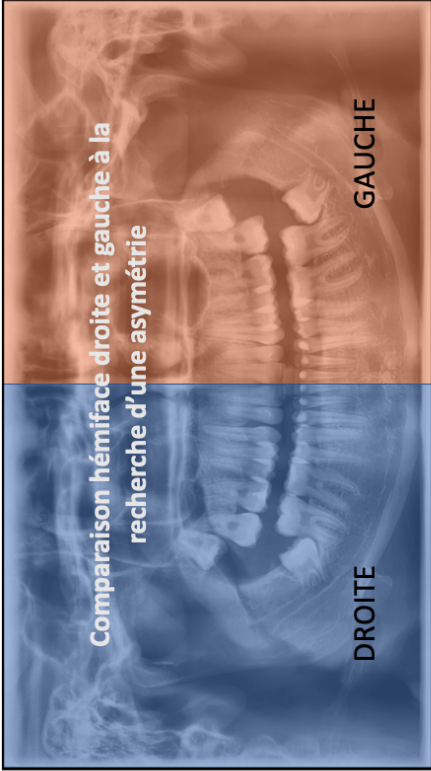
Table des figures

Figure 1 : Enregistrement du support vidéographique sur Microsoft PowerPoint	13
Figure 2 : Chemin d'accès à la ressource en ligne sur la plateforme Moodle	15
Figure 3 : Différents types de questions qu'il est possible de programmer sur Moodle	16
Figure 4 : Image de crâne mise à plat avec les structures correspondantes à la partie « Os mandibulaire »	18
Figure 5 : Mise en évidence de structures sur la radiographie	19
Figure 6 : Exemple d'une pathologie retrouvée au niveau de l'os mandibulaire	19
Figure 7 : Diapositive mettant en évidence les différents espaces aériens et le palais	20
Figure 8 : Exemple de question issue de la partie « radio-anatomie »	21
Figure 9 : En cas de bonne réponse, celle-ci apparaît avec une coche verte	22
Figure 10 : En cas de mauvaise réponse, celle-ci est matérialisée par une croix rouge	23
Figure 11 : Exemple de feedback retrouvé dans la partie « erreurs de positionnement et images anormales observables sur une radiographie panoramique »	24
Figure 12 : Question de type « glisser-déposer »	25

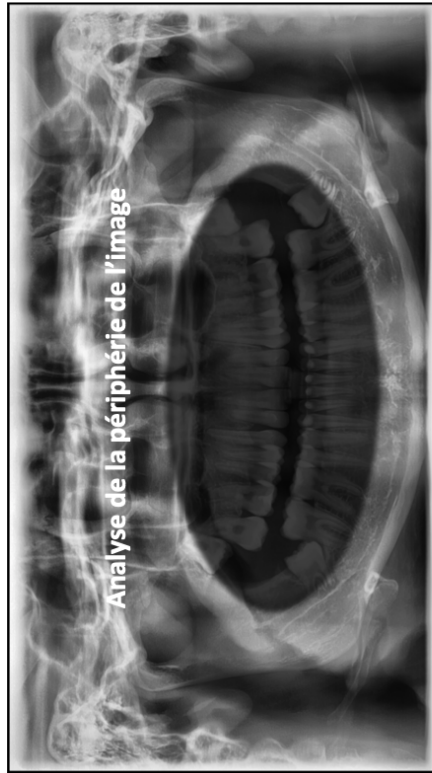
Annexes : images du support vidéographique



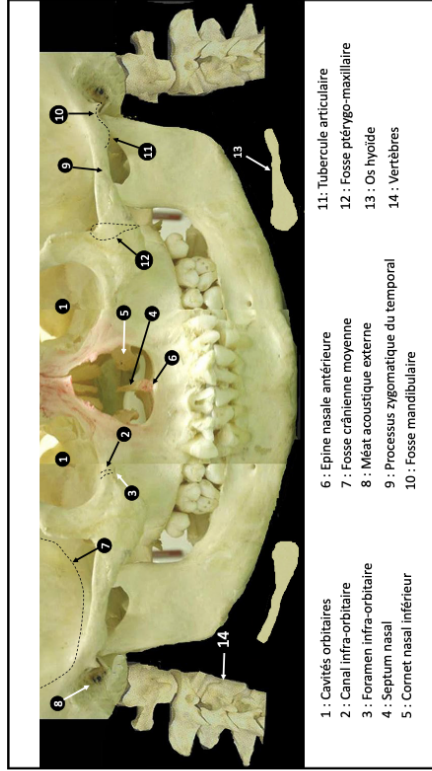
1



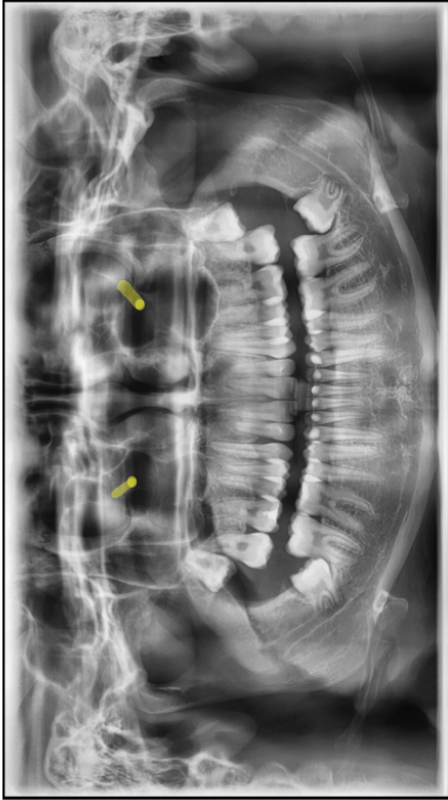
2



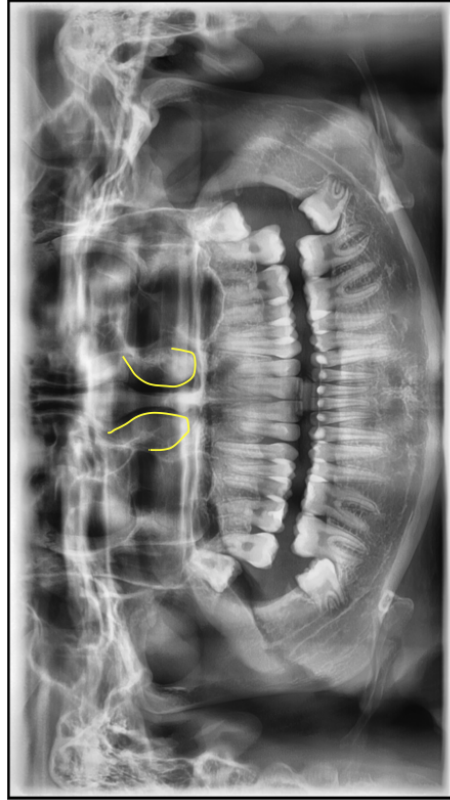
3



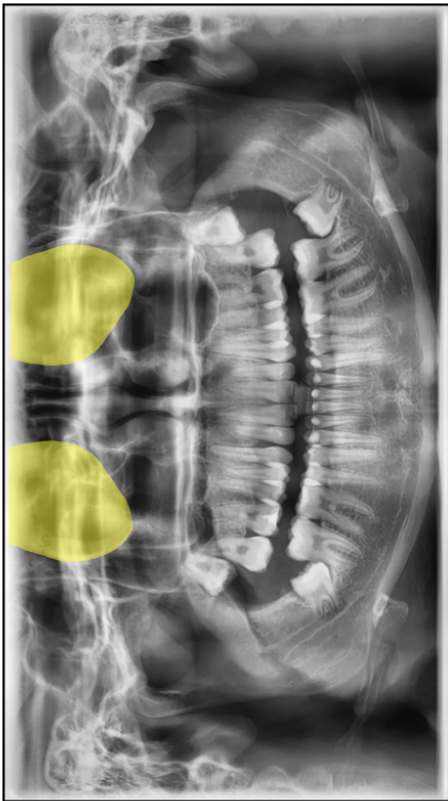
4



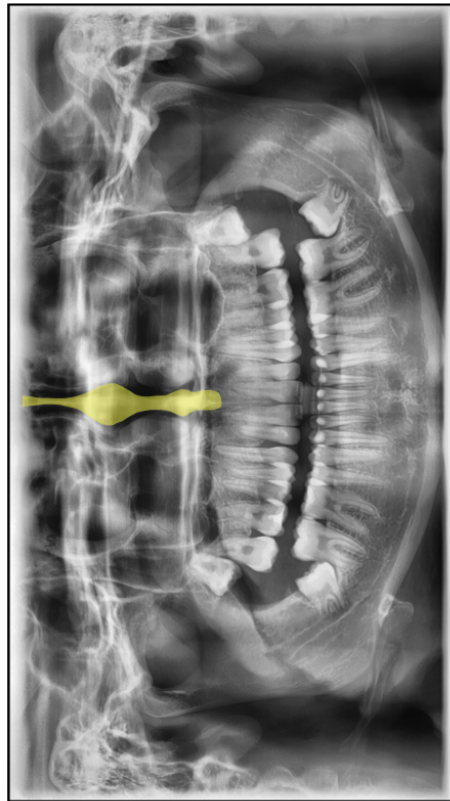
6



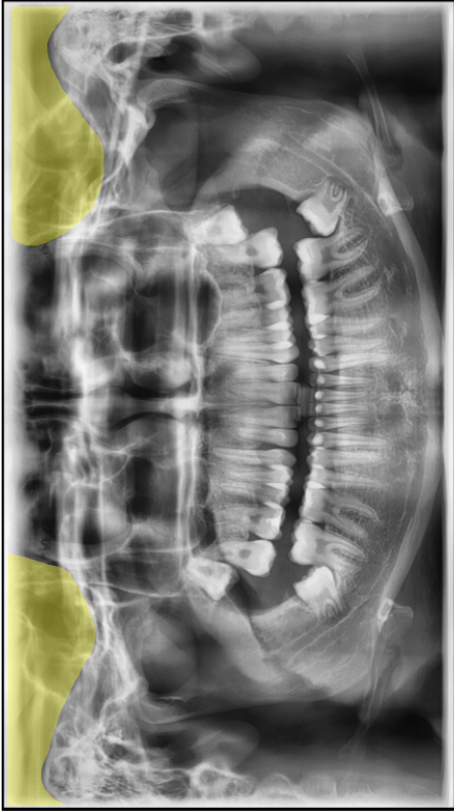
8



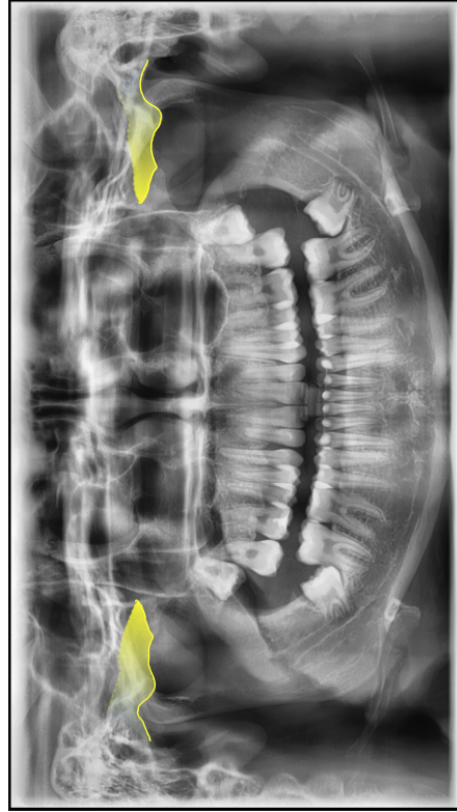
5



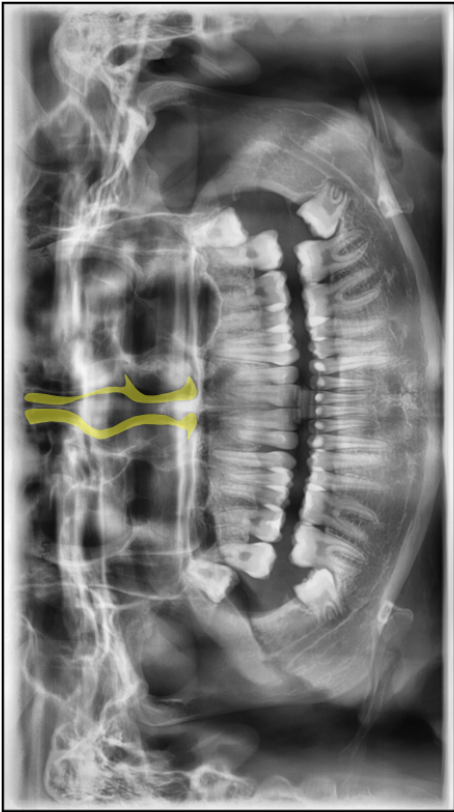
7



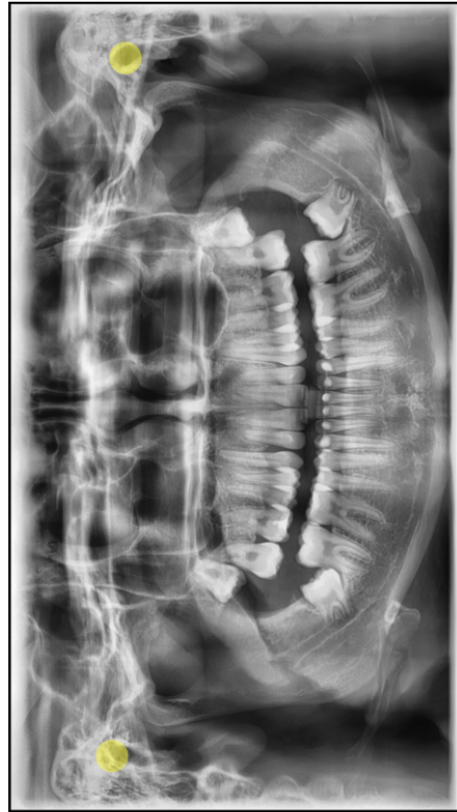
10



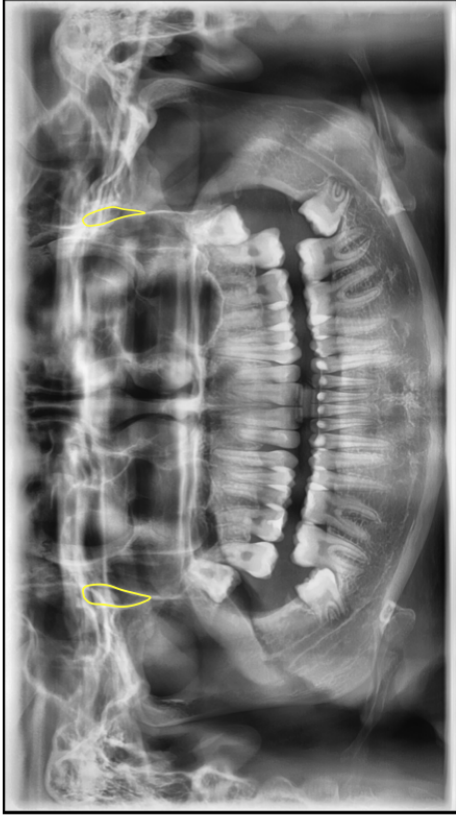
12



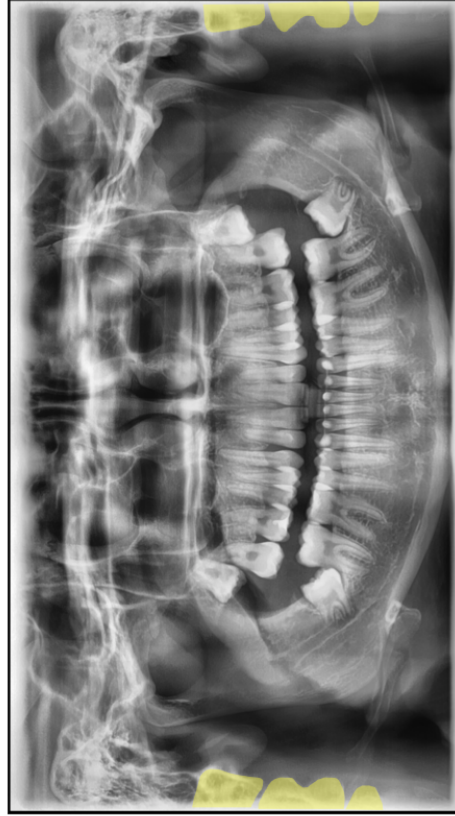
9



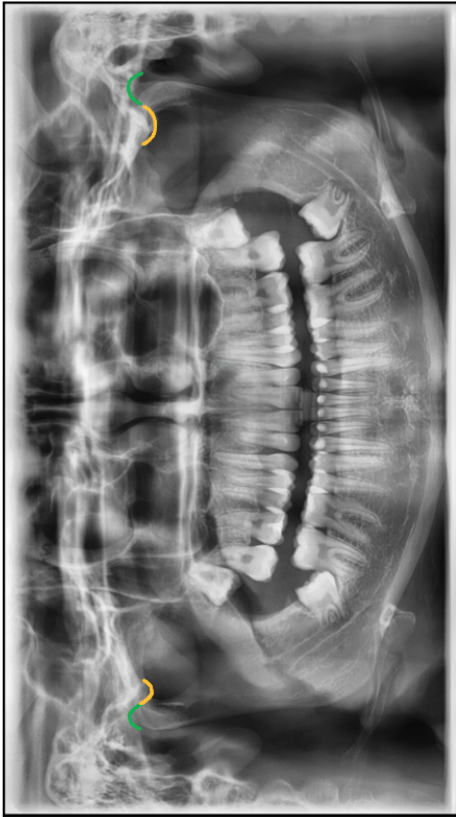11



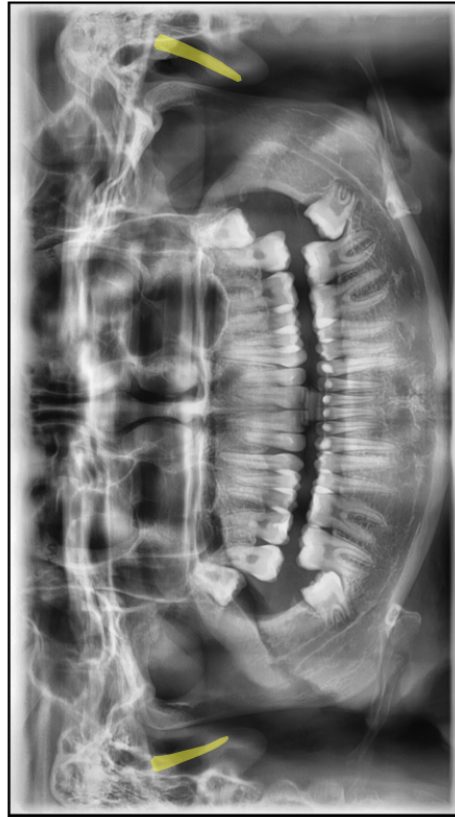
14



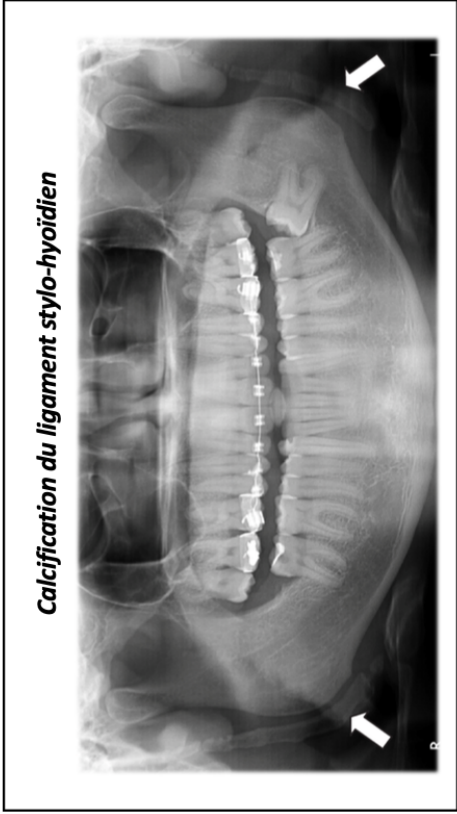
16



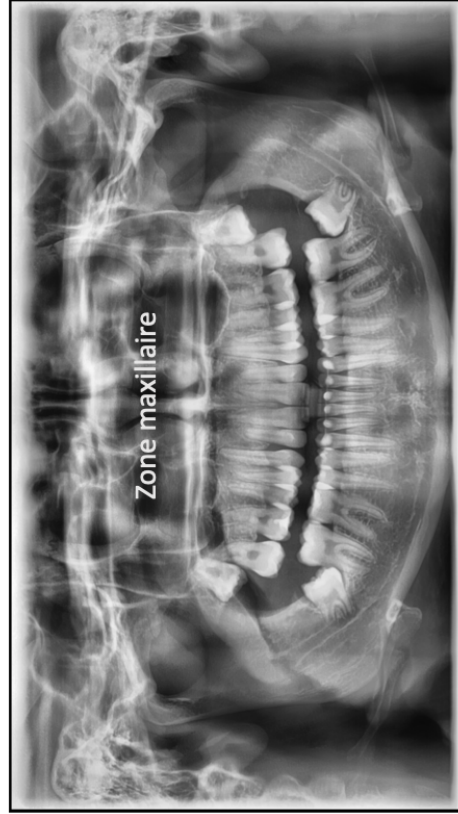
13



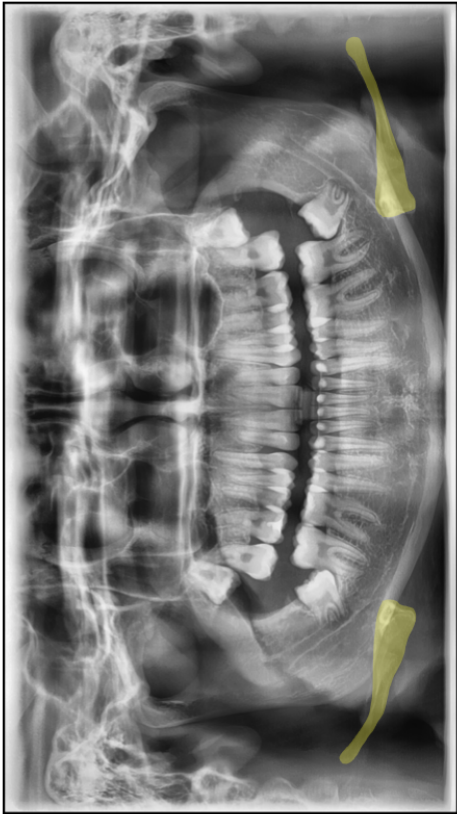
15



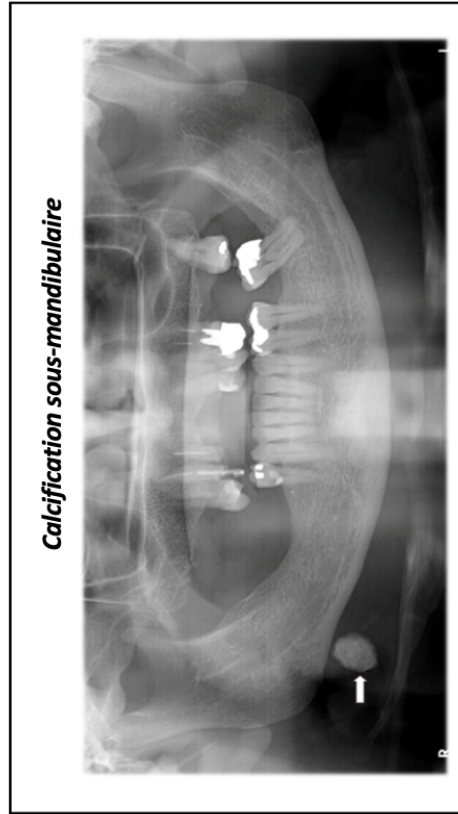
18



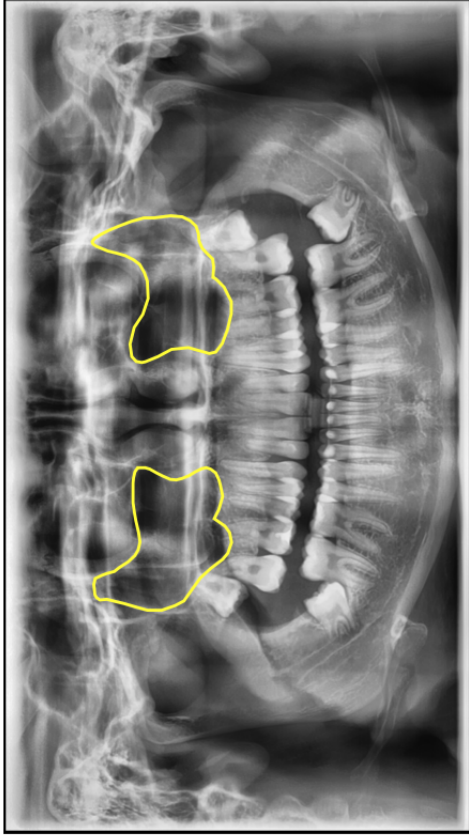
20



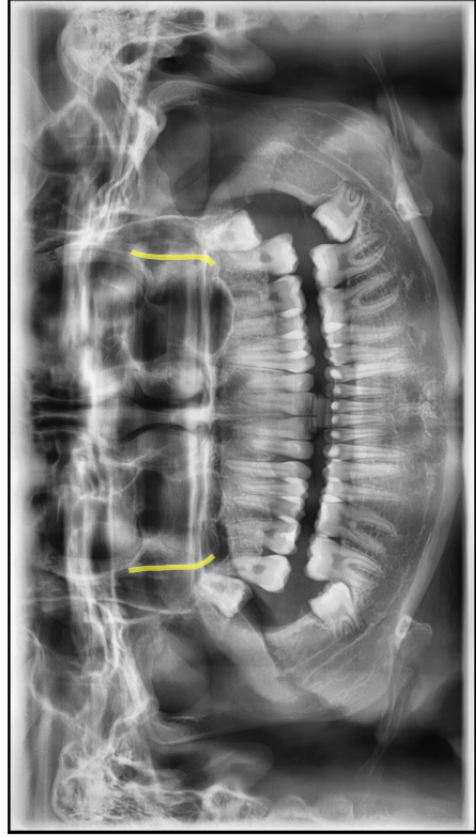
17



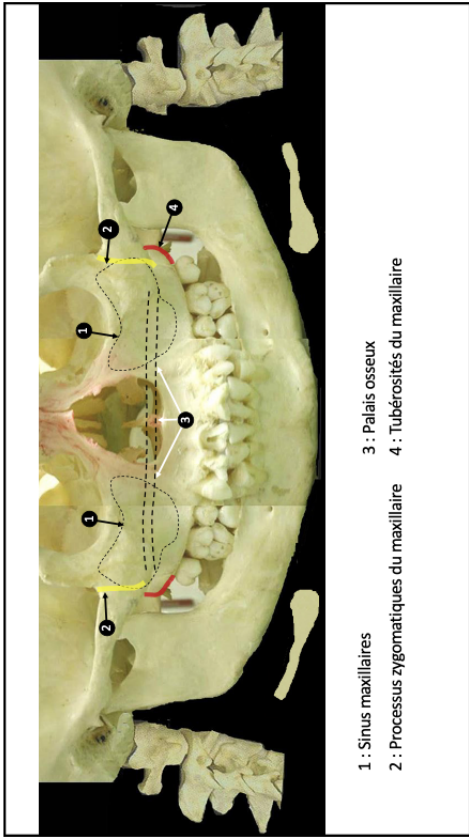
19



22

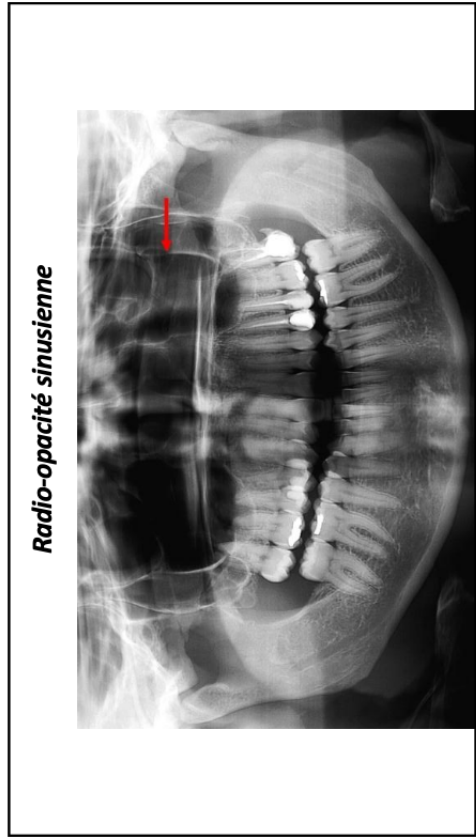


24



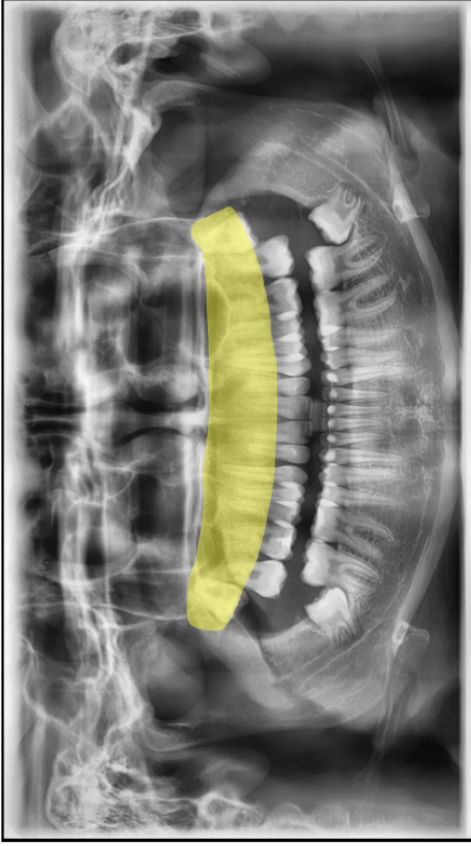
- 1 : Sinus maxillaires
- 2 : Processus zygomatiques du maxillaire
- 3 : Palais osseux
- 4 : Tubérosités du maxillaire

21

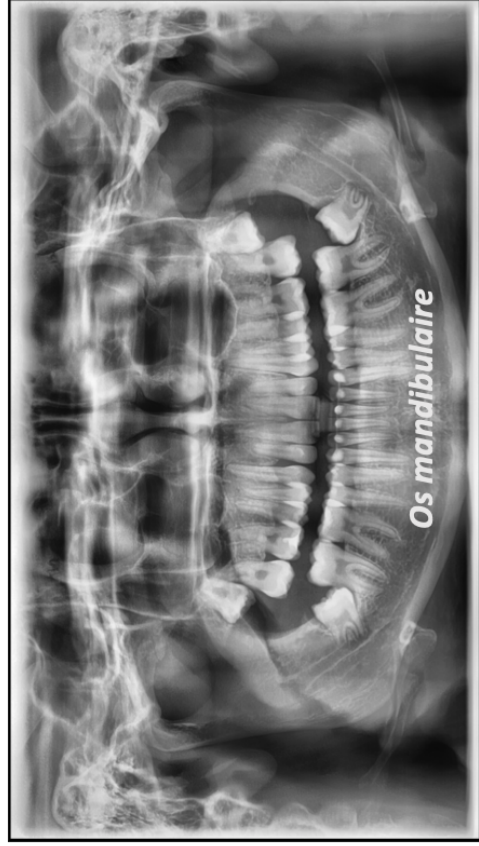


Radio-opacité sinusienne

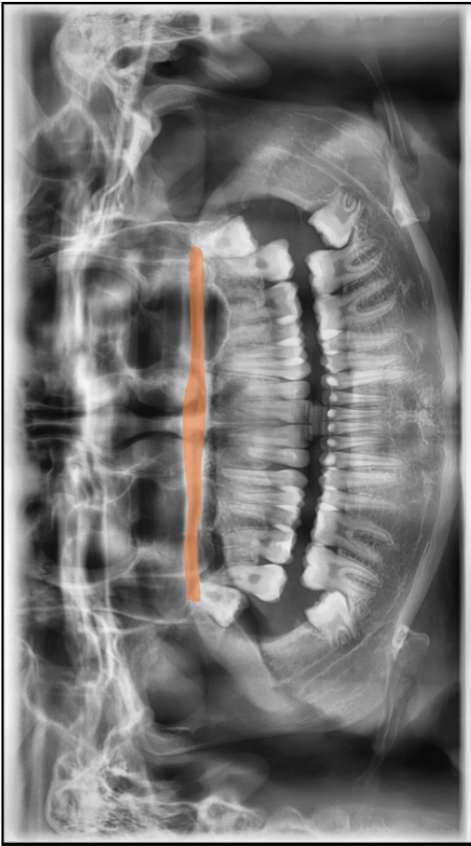
23



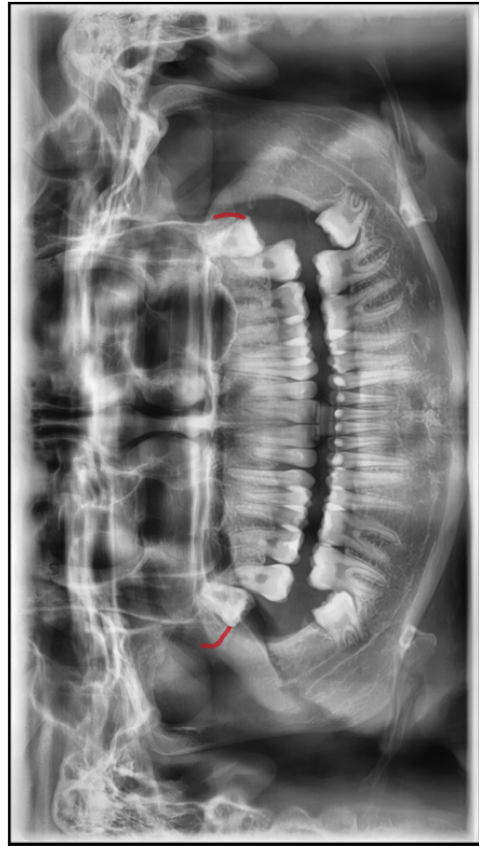
26



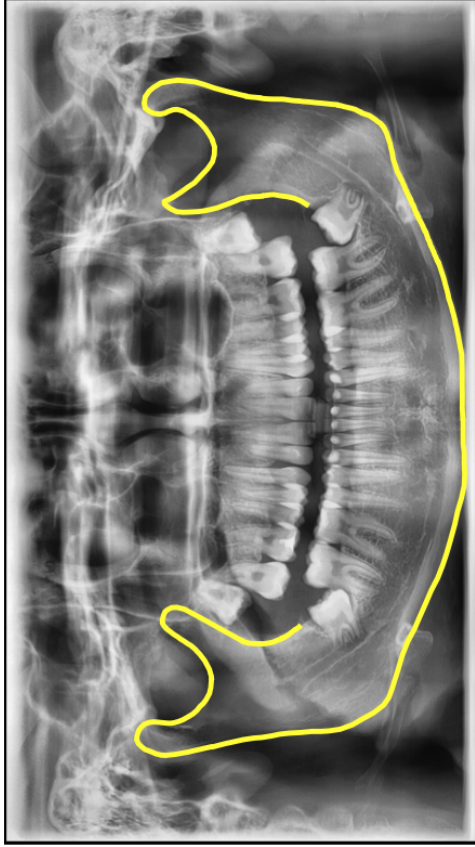
28



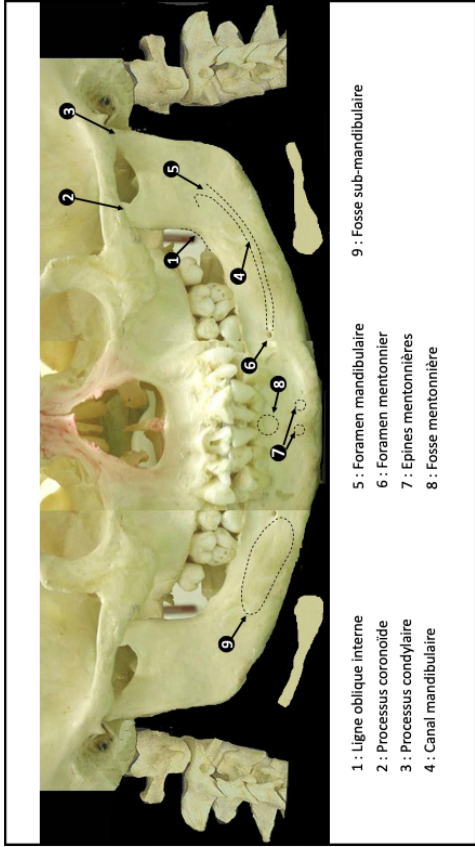
25



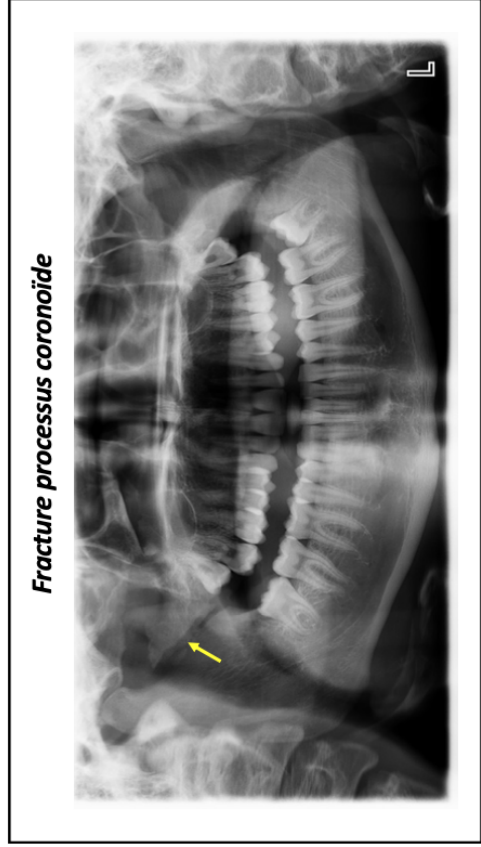
27



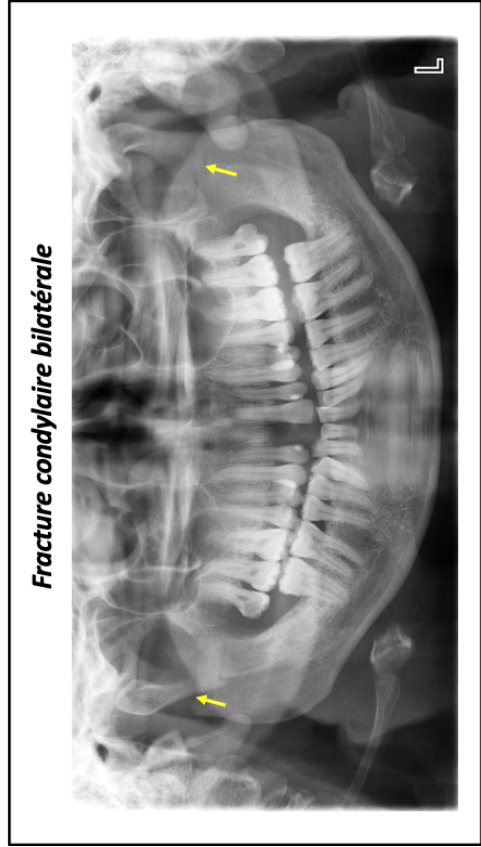
30



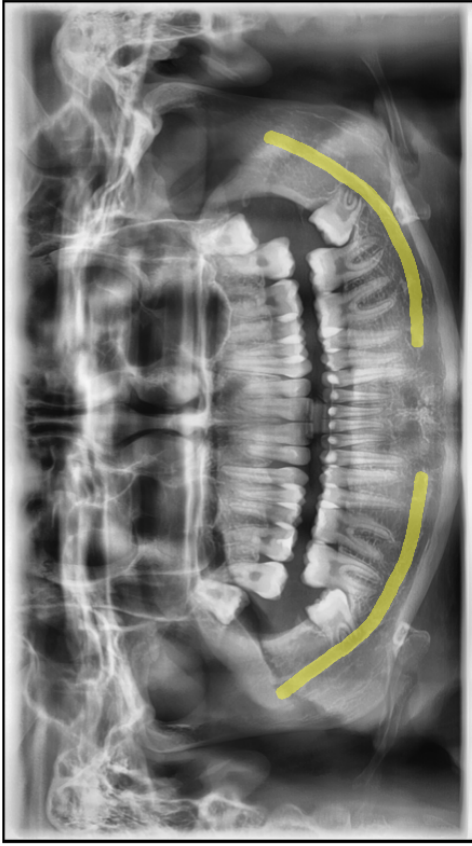
29



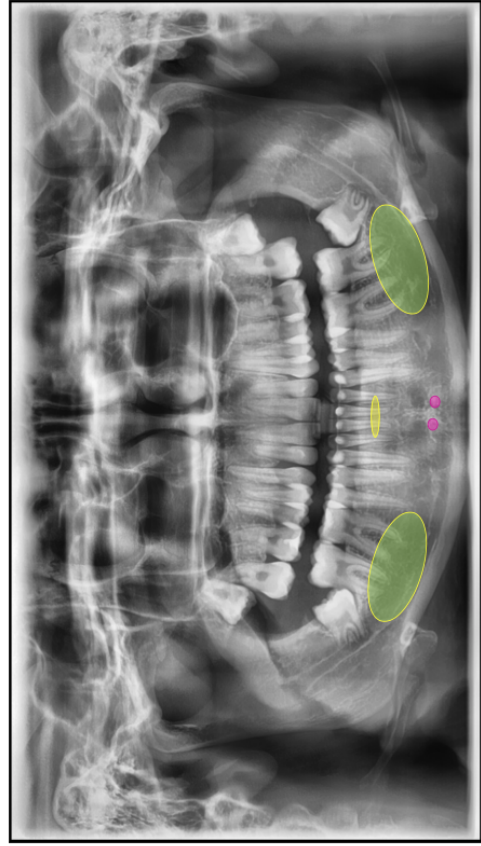
32



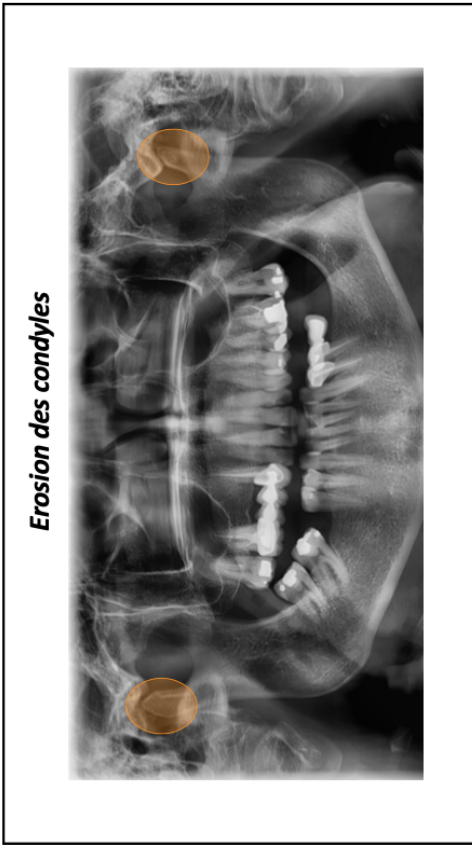
31



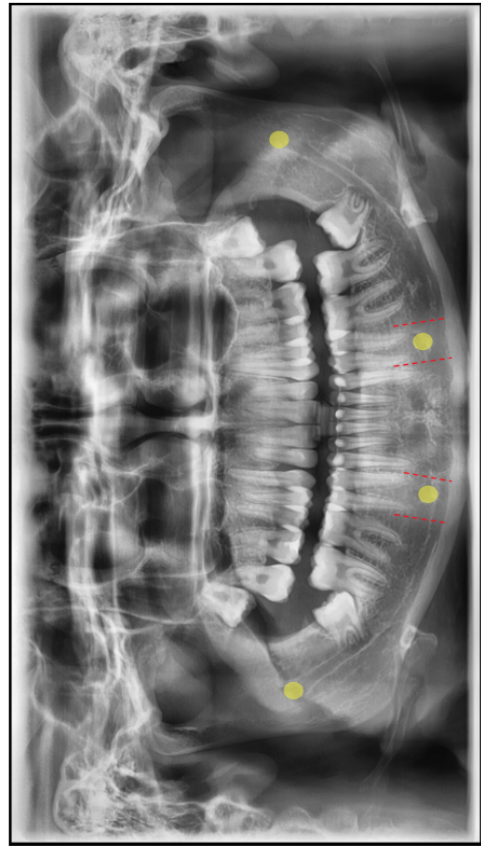
34



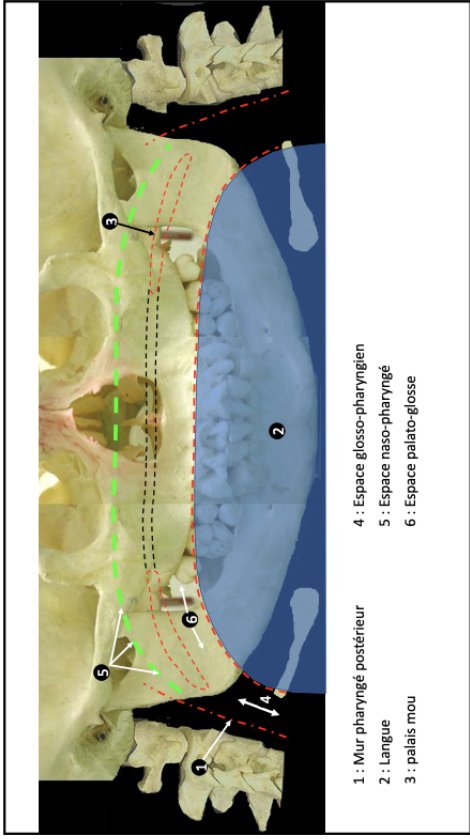
36



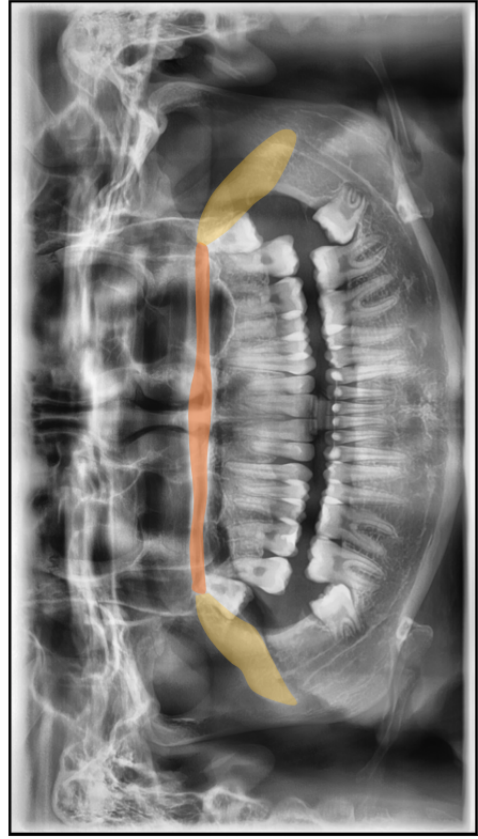
33



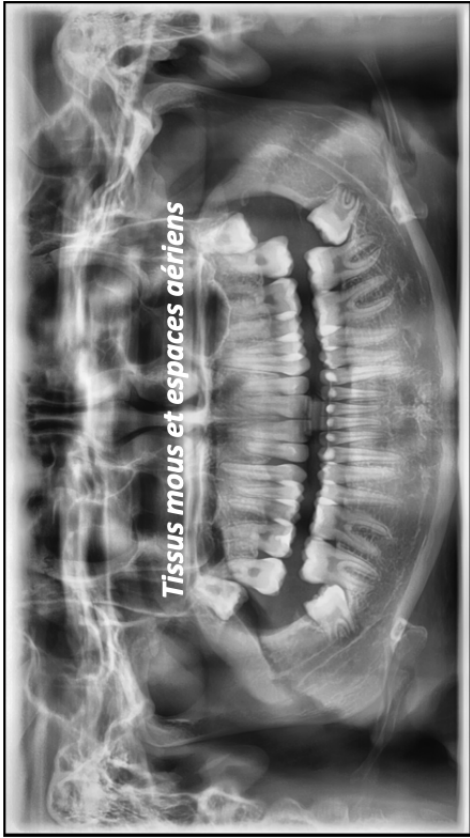
35



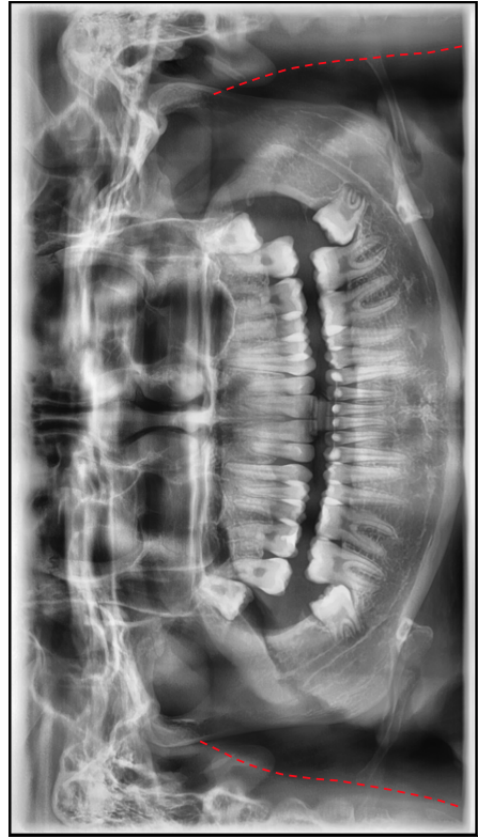38



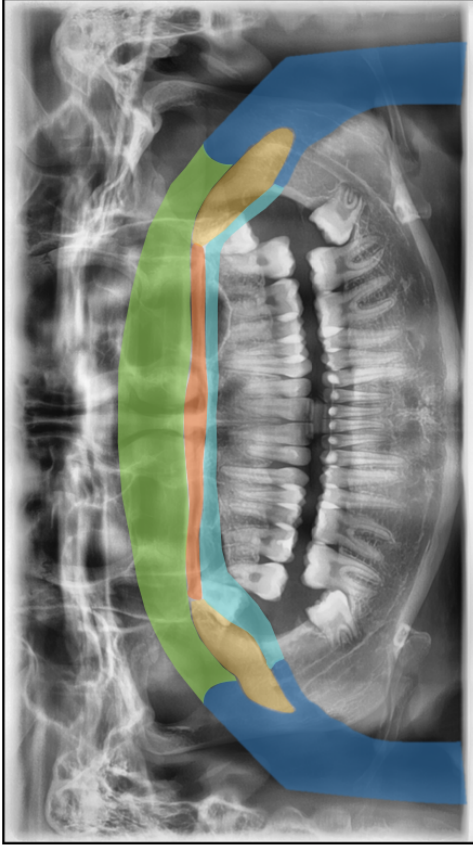
40



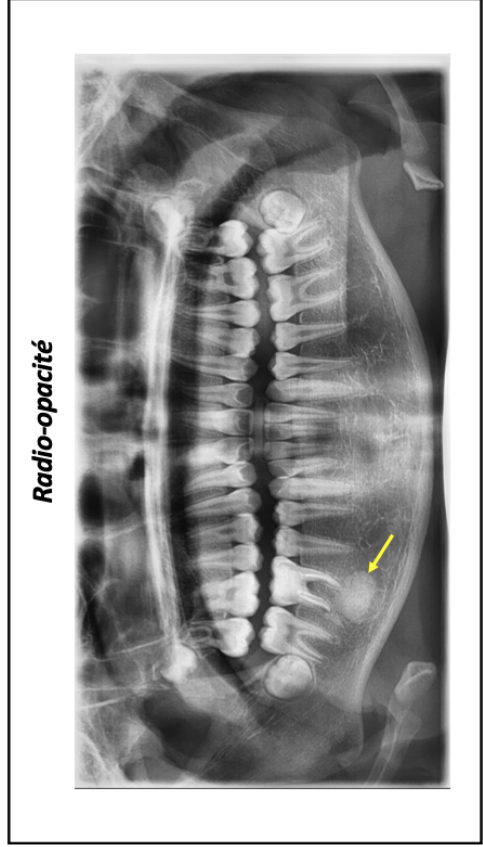
37



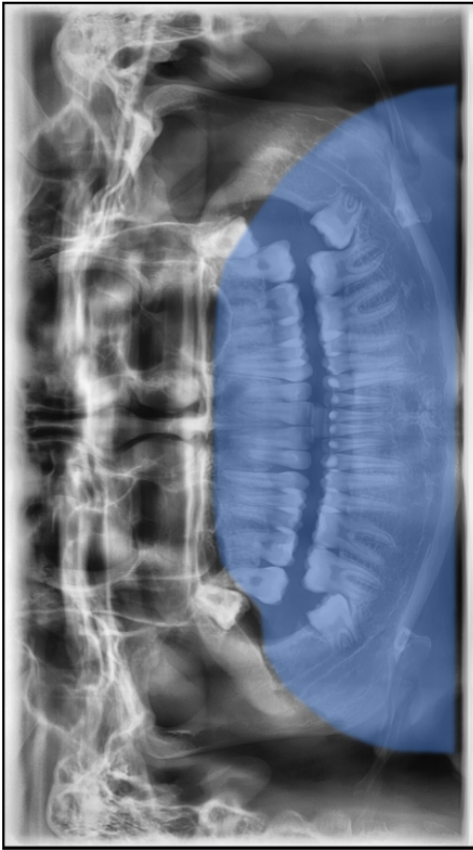
39



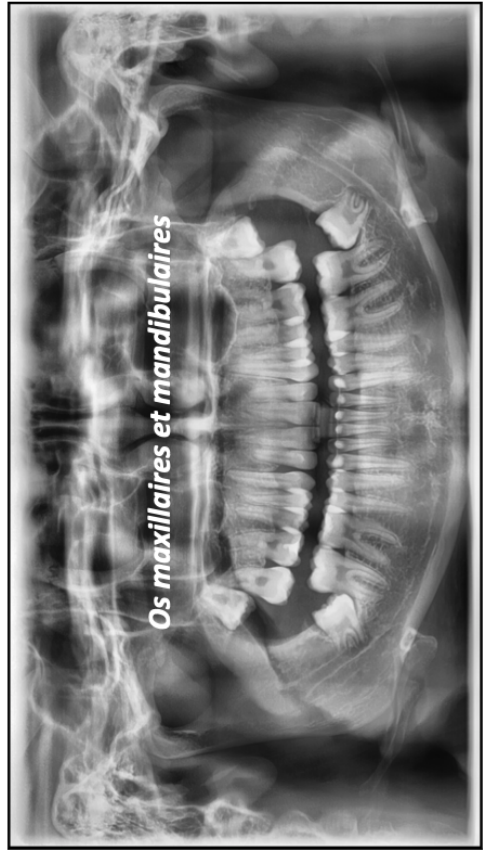42



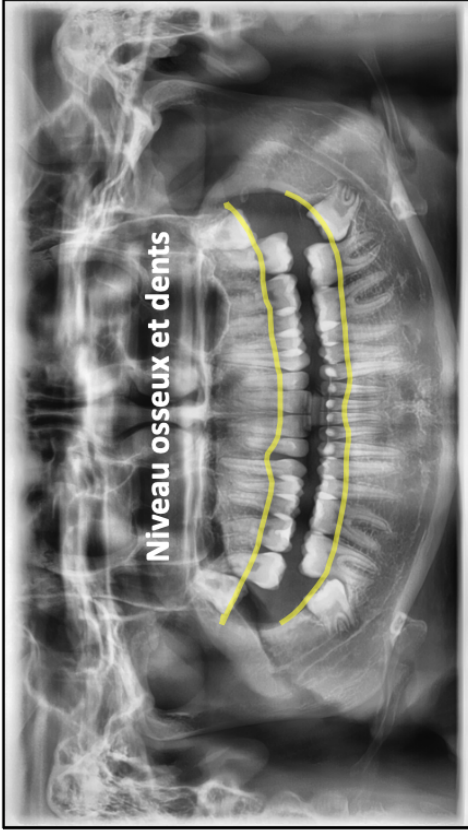
44



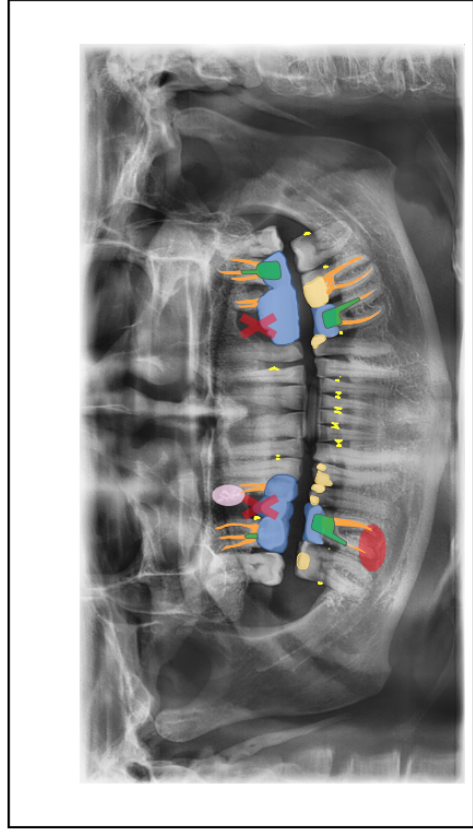
41



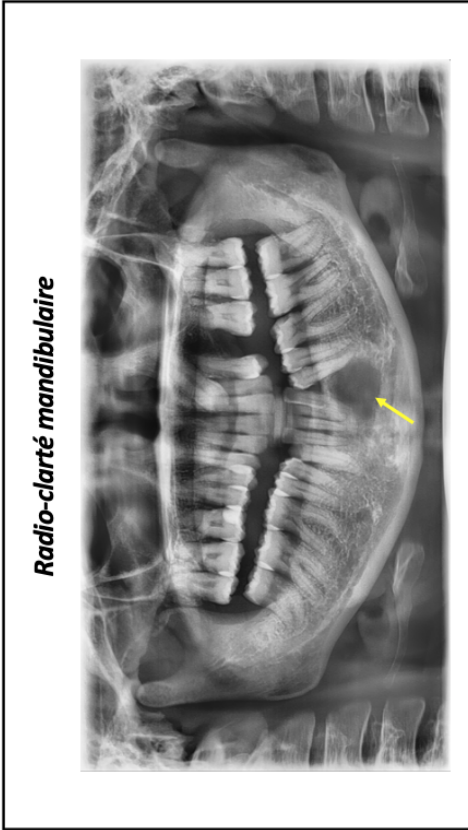43



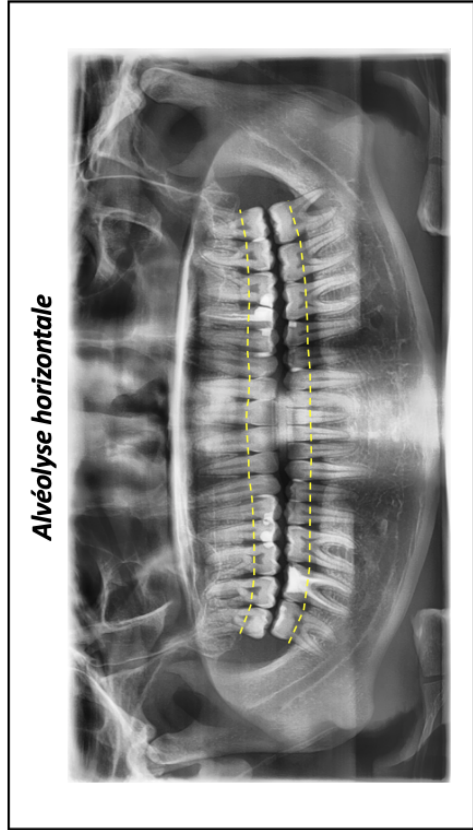
46



48



45



47

UFR D'ODONTOLOGIE DE RENNES		N°
MOUCHY Hugo, POUPINET Baptiste - Supports pédagogiques pour l'apprentissage de l'imagerie destinés aux étudiants en odontologie.		
(47 feuillets paginés) 13 Fig ; 48 ill. 30cm - Thèse : Odontologie ; Rennes 1; 2020 ; N° .		
Résumé :		
<p>L'orthopantomogramme est une technique d'imagerie à visée diagnostique très courante. Son interprétation s'avère complexe de par l'étendue des structures anatomiques qu'il couvre, leur superposition et leurs déformations, inhérentes à la technique. Ce projet, constitué de deux supports pédagogiques numériques, est destiné aux étudiants en odontologie afin de faciliter leur apprentissage en radio-anatomie et leur capacité à détecter des pathologies pouvant être retrouvées sur ce type de cliché.</p> <p>Le premier support est un support vidéographique présentant les structures anatomiques retrouvées sur le cliché panoramique, selon un plan systématique. Le deuxième support consiste en deux questionnaires d'auto-évaluation accessible sur la plateforme Moodle : l'un traite de la radio-anatomie sur cliché panoramique ; l'autre traite des erreurs de positionnement et de la détection de structures anormales sur les clichés panoramiques.</p>		
Rubrique de classement : IMAGERIE		
Mots-clés : Odontologie, Imagerie, Radiographie panoramique, support pédagogique		
Mots-clés anglais MeSH : Panoramic radiography, pedagogy, teaching		
Président : Pr Guy CATHELINÉAU		
JURY:	Assesseurs : Dr Fleur MEARY directeur de thèse Dr Anne LE GOFF Dr Imen LARADH	