



HAL
open science

Caractéristiques cliniques et imagerie multimodale des uvéites et rétinopathies induites par l'immunothérapie et les thérapies ciblées dans le mélanome

Delphine Alexandrino

► **To cite this version:**

Delphine Alexandrino. Caractéristiques cliniques et imagerie multimodale des uvéites et rétinopathies induites par l'immunothérapie et les thérapies ciblées dans le mélanome. Sciences du Vivant [q-bio]. 2021. dumas-03324016

HAL Id: dumas-03324016

<https://dumas.ccsd.cnrs.fr/dumas-03324016>

Submitted on 23 Aug 2021

HAL is a multi-disciplinary open access archive for the deposit and dissemination of scientific research documents, whether they are published or not. The documents may come from teaching and research institutions in France or abroad, or from public or private research centers.

L'archive ouverte pluridisciplinaire **HAL**, est destinée au dépôt et à la diffusion de documents scientifiques de niveau recherche, publiés ou non, émanant des établissements d'enseignement et de recherche français ou étrangers, des laboratoires publics ou privés.

U.F.R DES SCIENCES MEDICALES

THESE POUR L'OBTENTION DU
DIPLOME D'ETAT DE DOCTEUR EN MEDECINE

Discipline : Ophtalmologie

Présentée et soutenue publiquement

Par Delphine ALEXANDRINO

Née le 24/11/1992 à Saint Denis de La Réunion

Le 25 juin 2021

**CLINICAL AND MULTIMODAL IMAGING CHARACTERISTICS OF
UVEITIS AND RETINOPATHY ASSOCIATED WITH IMMUNE CHECK-
POINTS INHIBITORS AND TARGETED THERAPIES FOR
MELANOMA**

Directeur de Thèse :

Madame le Docteur Sarra GATTOUSSI

Membres du jury

Président :

Monsieur le Professeur Jean-François KOROBELNIK

Juges :

Madame le Professeur Marie-Noëlle DELYFER

Madame le Docteur Marie-Bénédicte ROUGIER

Madame le Docteur Sorilla PREY

Rapporteur de Thèse :

Monsieur le Professeur Antoine BREZIN

A Mamie Ange, bis.

REMERCIEMENTS

Aux membres du jury,

Au président du jury, **Monsieur le Professeur Jean-François KOROBELNIK**,
Vous me faites l'honneur de présider ce jury et de juger ce travail. C'est un privilège d'apprendre la pathologie rétinienne à vos côtés et de bénéficier de votre grande expérience chirurgicale. Votre rigueur et votre humanité sont un exemple pour ma pratique future. Soyez assuré de mon plus grand respect.

A ma directrice de thèse, **Madame le Docteur Sarra GATTOUSSI**, Merci de m'avoir proposé et accompagnée dans ce travail. J'espère avoir été à la hauteur de la confiance que tu as su m'accorder. Merci pour le partage de tes connaissances, ta disponibilité et ta gentillesse, tant lors de mon semestre avec toi que tout au long de ce travail.

Au rapporteur de cette thèse, **Monsieur le Professeur Antoine BREZIN**,
Merci d'avoir accepté de relire et de juger ce travail. C'est un grand honneur pour moi de bénéficier de votre expertise dans ce domaine. Soyez assuré de toute mon estime et de ma profonde reconnaissance.

A Madame le Professeur Marie-Noëlle DELYFER,

Vous me faites un grand honneur de juger ce travail et je vous en remercie. C'est une chance d'apprendre à vos côtés tant sur le plan chirurgical que médical. Merci pour votre disponibilité, votre bienveillance et votre implication dans notre formation en tant qu'interne. Soyez assurée de ma profonde reconnaissance et de mon admiration.

A Madame le Docteur Marie-Bénédicte ROUGIER,

Vous me faites le plaisir de juger ce travail et je vous en remercie. Merci pour le partage de vos connaissances et de votre sens clinique qui m'accompagneront durant toute ma pratique médicale. Merci pour votre disponibilité, votre bonne humeur et votre spontanéité au quotidien. Recevez le témoignage de mon plus grand respect.

A Madame le Docteur Sorilla PREY, Je vous remercie d'avoir accepté de faire partie du jury de cette thèse. Merci pour votre implication, votre disponibilité et le partage de vos

connaissances sur le plan dermatologique lors de la réalisation de ce travail. Soyez assurée de ma sincère reconnaissance.

A mes maitres d'internat,

A Monsieur le Professeur Cédric SCHWEITZER. J'ai eu le plaisir de découvrir les pathologies glaucomateuses à vos côtés. C'était un honneur pour moi de bénéficier de votre expertise tant sur le plan médical que chirurgical. Je vous remercie pour la confiance que vous m'avez accordée, notamment au bloc opératoire. Recevez le témoignage de ma reconnaissance et de mon profond respect.

A Monsieur le Professeur David TOUBOUL. J'ai eu la chance de découvrir le segment antérieur à vos côtés lors de mon premier semestre d'internat. Veuillez trouver ici l'expression de ma sincère reconnaissance.

A Monsieur le Docteur Wilfrid WILLIAMSON. Je vous remercie pour cette année passée dans votre service. Vos qualités humaines et professionnelles méritent le respect. C'est un honneur pour moi de venir exercer à vos côtés.

Au Dr Valentine COSTE, au Dr Clémence ANDREBE et au Docteur LONGUEVILLE. Merci pour votre gentillesse et votre disponibilité lors de mon semestre au 3^{ème} étage.

Au Dr Emilie TOURNAIRE. Merci pour ta disponibilité et tes précieux conseils en neuro-ophtalmologie.

Au Dr Cindy PUECH. Merci pour le partage de tes connaissances et pour la confiance que tu m'as accordée, notamment au bloc opératoire.

Aux chefs de clinique et assistants qui m'ont formée,

A Rabia, Hélène, Gabrielle et Caroline. Merci pour ce tout premier semestre en tant que cointernes qui m'a fait découvrir et aimer l'ophtalmologie. Merci pour votre gentillesse et votre disponibilité durant tout mon internat.

A Audrey Elodie. Merci pour ta bonne humeur et ta joie de vivre tout au long de cette année à Pau. C'est avec plaisir que je débiterai mon assistanat à tes côtés.

A Hélène. Merci pour ta gentillesse, ta disponibilité et ton calme lors de ce semestre en pédiatrie.

A Cyril. Merci pour ta disponibilité et tes précieux conseils lors de mon semestre avec toi mais également tout au long de mon internat.

A Caroline et Camille. Merci pour votre bonne humeur quotidienne lors de ce semestre à Libourne.

A Thomas, Valentine, Pierre et Thibaut. Merci pour votre disponibilité et pour la simplicité avec laquelle vous m'avez transmis vos connaissances notamment lors de mon semestre en segment antérieur.

A Marie. Merci pour ce semestre en rétine à tes côtés. Ton dynamisme et ta détermination sont pour moi des exemples.

A Gobain. Je n'ai pas eu l'occasion de te croiser lors de mon internat mais ta réputation te précède. C'est une chance pour moi de venir travailler à tes côtés.

A mes cointernes,

A Marine. Pour ta joie de vivre, ton humour et bien sûr pour tes talents de photographe et de réalisatrice qui ont permis d'immortaliser tous ces bons moments. Pour avoir toujours été présente et à l'écoute. Cet internat n'aura pas été le même sans toi. A Thomas. Pour tes histoires plus insolites les une que les autres, pour avoir été un organisateur de pari hors pair mais surtout pour ton grand cœur. A Guillaume. Pour ta gentillesse, ta simplicité et ton humour. Merci pour tous ces petits plats dignes d'un grand chef. A la team PL-, merci pour ce semestre inoubliable à Pau qui n'aurait pas été le même sans vous. J'espère vous revoir sans faute au relais W !

A Maxime. Pour nous avoir fait rêver lors de ton voyage à l'autre bout du monde. A Moe, pour ta gentillesse avant même le début de notre internat. A notre mémorable soirée escape game de l'horreur ! Et enfin à notre promo de 4, la plus petite promo de l'histoire de l'ophtalmologie bordelaise (merci Marine !).

A Sarah, pour avoir été un exemple de détermination dans tout ce que tu entreprends. A Elise, pour ta bonne humeur si communicative. A Camille, à qui je souhaite pleins de belles choses dans sa nouvelle vie à La Réunion. A Maud, pour ta gentillesse à mon égard. A PH, pour ton calme et ta bonne humeur lors de ce semestre en rétine.

A notre super team rétine du semestre dernier. A Diane, pour avoir surmonté ensemble tous les rebondissements de ces derniers mois. Je suis ravie de partager ce moment important avec toi. A Anaïs, mon acolyte de vélo. Pour ton humour, ta gentillesse... et pour nos débrief « Sissy ». A Victoria, pour ta motivation à toute épreuve et toutes tes petites attentions. A Emilie., pour avoir repris plusieurs de mes gardes sans hésiter. A Thibaud, pour ta bonne humeur quotidienne. Nous espérons te revoir à Bordeaux afin de profiter, enfin, de la vie bordelaise extra hospitalière.

A Julia, Nicolas, Thibaut, Nathalie, Marion, Anis, Arnaud, Eugénie Noémie, Elise, Alexis, Alice, Bertrand et les plus jeunes que peut être j'aurai la chance de connaître.

A l'équipe d'ophtalmologie,

Aux cadres Mme Emery, Mme Pruvot, Mme Haidar, Mme Tubiana, merci pour votre dévouement et votre travail.

Aux IDE de la consultations, Annick, JB, Céline, Lydia, Sylvie, Stéphanie, Odile, Nathalie Cathy, c'est en partie grâce à vous que ce service tourne. Aux IDE et AS du service, Aux IBODE, Nicolas, Xavier, Marie-Pierre, Nathalie(s), Mélanie, Emilie merci pour votre bonne humeur

Aux secrétaires, Isa, Fanny, Marina vous faites un travail formidable.

Aux orthoptistes, Susan, Brigitte, Marion, Béatrice, Aline, Corinne, Axelle, Elodie, Esperanza, Nathan ainsi que les étudiants, votre aide nous est précieuse.

Aux filles de l'accueil et des archives pour votre gentillesse et votre disponibilité.

A mes amis,

A Aleyya, avec qui tout a commencé, à nos folles aventures saint Pierroises. Ta présence aujourd'hui me touche profondément.

A Thomas et Christelle. A notre ancienne vie parisienne qui nous a permis de nous rapprocher. Je suis heureuse de vous compter parmi mes amis aujourd'hui.

A Manu et Chloé. Même si nous nous sommes éloignés, tant de bons moments passés ensemble. J'espère sincèrement vous revoir bientôt.

Aux rencontres et retrouvailles paloises. A Ambre, en souvenir de ces fameux 10km interminables. A Jeanne, je te souhaite que du bonheur pour ces prochaines années à La Réunion et j'espère t'y retrouver prochainement. A Blandine, pour m'avoir souvent fait relativiser lors de mes moments de doutes, pour ta constante motivation malgré ton emploi du temps si compliqué. A Xavier, pour ta rigueur et ta persévérance, mais surtout pour ta générosité au quotidien (et ton mémorable bol renversé !).

A ma famille,

A ma famille de la Réunion, pour ces innombrables souvenirs heureux. Pour votre présence en ce jour important, même à plus de 10 000 km.

A la famille de Mathieu, et plus particulièrement sa maman. Merci pour ta générosité et ton accueil si chaleureux, dès les premiers instants.

A mes parents. Pour votre amour et votre soutien inconditionnels. Pour m'avoir encouragée à toujours donner le meilleur de moi-même. Pour m'avoir appris à être une personne indépendante. Merci pour tout. J'espère vous rendre fiers.

A ma sœur. Pour avoir été mon exemple tout au long de ma vie mais particulièrement durant ces dernières années. C'est en partie grâce à toi si j'ai choisi cette belle spécialité dans laquelle je m'épanouie. Et surtout, tu m'as fait le plus beau des cadeaux en faisant de moi la marraine de Clémence. A Nicolas, pour tes précieux conseils, notamment lors de nos nombreux week-end sur la côte Basque.

A Clémence. Du haut de tes 1 ans, tu es une source de joie pour toute notre famille. Je serais toujours là pour toi.

A Mathieu. Tout ce que tu es me rend heureuse au quotidien. Je t'aime, tout simplement.

SOMMAIRE GENERAL

LISTE DES ABREVIATIONS	8
SOMMAIRE DES FIGURES ET TABLES	9
I INTRODUCTION	10
I.1 TRAITEMENTS SYSTEMIQUES DU MELANOME	10
I.2 EFFETS SECONDAIRES OPHTALMOLOGIQUES	14
II ARTICLE	16
II.1 ABSTRACT	17
II.2 INTRODUCTION	18
II.3 METHODS	18
II.4 RESULTS	19
II.5 DISCUSSION	22
II.6 TABLES AND FIGURES	26
II.7 REFERENCES	31
III CONCLUSIONS ET PERSPECTIVES	38
IV FIGURES ET TABLES	40
V BIBLIOGRAPHIE	42
VI ANNEXES	48
SERMENT D'HIPPOCRATE	52

LISTE DES ABREVIATIONS

PD1 : program death 1

CTLA-4 : cytotoxic T lymphocyte antigen-4

ICIs : immune checkpoint inhibitors

MEK : mitogen-activated extracellular signal-regulated kinase

ERK : extracellular signal-regulated kinase

MAPK : mitogen activated protein kinase

irAEs : immune related adverse events

AV : acuité visuelle

UAA/AAU : uvéite antérieure aigue/acute anterior uveitis

DSR/SRF : décollements séreux rétiens/subretinal fluid

MEKAR : MEK inhibitor associated retinopathy

RPE : retinal pigment epithelium

AQP1 : aquaporine 1

VKH : Vogt Koyanagi Harada

OCT : optical coherence tomography

EDI : enhanced depth imaging

FA : fluorescein angiography

ICGA : indocyanin green angiography

SFCT : subfoveal choroidal thickness

SOMMAIRE DES FIGURES ET TABLES

Figure 1 : Imagerie multimodale d'une rétinopathie aux anti MEK

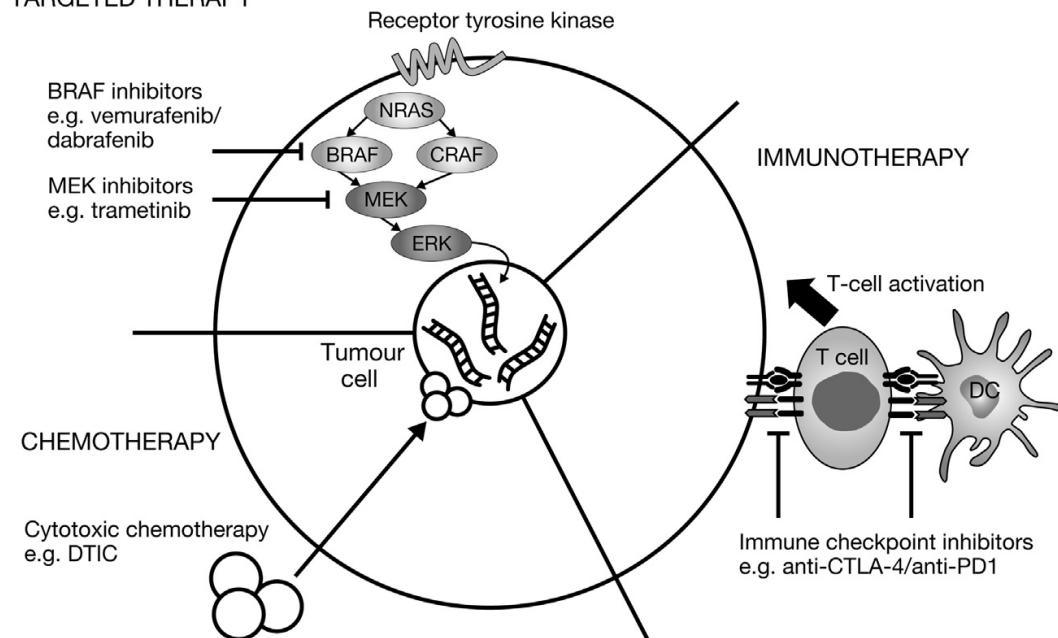
Table 1 : Classification des toxicités ophtalmologiques selon le CTCAE version 5

I INTRODUCTION

I.1 TRAITEMENTS SYSTEMIQUES DU MELANOME

Le mélanome, aux stades avancés, est une forme de cancer caractérisée par un pronostic sombre. Jusque dans les années 2000, les options thérapeutiques étaient limitées aux chimiothérapies classiques. Plus récemment, une meilleure compréhension du rôle du système immunitaire et des mutations oncogénétiques dans le développement des mélanomes a favorisé le développement de l'immunothérapie en parallèle avec celui des thérapies ciblées, améliorant ainsi le pronostic. Deux classes d'immunothérapies existent pour le mélanome, les anticorps anti PD1 et les anticorps anti CTLA4. Parmi les thérapies ciblées, les anti BRAF et anti MEK sont utilisés pour leur action sur la voie des MAP kinase. (1)

TARGETED THERAPY



I.1.1 Chimiothérapie

Jusqu'aux années 2000, seules les chimiothérapies cytotoxiques, comme la dacarbazine, étaient utilisées comme traitement systémique des stades avancés avec des taux de réponse de 5 à 15%. (2). Vingt cinq ans plus tard, le temozolomide montrait une réponse similaire avec l'avantage de traverser la barrière hémato encéphalique et devint donc la première ligne du traitement des métastases cérébrales.(3) Le fotemustine, montrait en 2004 un meilleur taux de réponse par rapport à la dacarbazine en première ligne de traitement. (4) L'absence d'amélioration sur la survie avec les chimiothérapies et les alternatives thérapeutiques limitées ont rendu indispensable le développement de nouveaux traitements.

I.1.2 L'immunothérapie

La découverte du rôle du système immunitaire, notamment des points de contrôle immunitaire, dans la réponse anti tumorale a permis le développement de l'immunothérapie pour le mélanome. L'intensité et la qualité de la réponse des lymphocytes T contre les cellules tumorales sont régulées par une balance entre les signaux de co-stimulation et de co-inhibition entre les lymphocytes T et les cellules présentatrices d'antigène et entre les lymphocytes T et les cellules tumorales. Cette balance est cruciale dans la réaction immunitaire pour la prévention des dommages des tissus sains. (5)

Interleukine 2

L'interleukine 2, IL2, est une cytokine qui active les cellules lymphocytaires activatrices « tueuses » qui détectent et lysent les cellules tumorales. Les thérapies par IL2 sont utilisées dans plusieurs cancers et ont montré des taux de réponse de 16%. Cependant, les fortes doses nécessaires sont limitées par les effets indésirables provoqués. (6)

Les protéines Cytotoxic T Lymphocyte Antigen 4 (CTLA4) et Program Death 1 (PD1) sont des récepteurs inhibiteurs exprimés à la surface des lymphocytes T, responsables d'un échappement tumoral vis à vis du système immunitaire. Des anticorps antagonistes, appelés inhibiteurs des points de contrôle immunitaire, ont été développés afin d'augmenter l'immunité cellulaire anti tumorale en levant l'inhibition des lymphocytes T.

Les anti CTLA4

Le premier inhibiteur de point de contrôle immunitaire a été l'ipilimumab, un anticorps monoclonal ciblant le CTLA-4. Le CTLA-4 inhibe la stimulation des lymphocytes T afin de réguler de manière négative le système immunitaire. L'ipilimumab se lie au CTLA4 entraînant une survie et activation des lymphocytes T, capables à présent d'identifier et de détruire les cellules tumorales. Il s'agit de la première molécule à avoir montré un bénéfice sur la survie des patients ayant un mélanome stade IV. La survie globale était significativement augmentée avec une survie à un an de 45%. (7) Les effets indésirables de l'ipilimumab sont le plus souvent de nature immunologique. Ces effets indésirables affectent 60% des patients avec la présence d'un grade 3 ou 4 dans 28% des cas. Ces effets indésirables concernent le plus souvent la peau et le système digestif. (8) (9)

Les anti PD1

Le récepteur de mort programmée de type 1, PD1, est exprimé à la surface des lymphocytes T cytotoxiques CD8 et bloque l'activation des lymphocytes T durant la phase effectrice dans les tissus périphériques. Les cellules tumorales dans le mélanome expriment le PD-L1 de manière importante entraînant une réponse adaptative pour éviter la reconnaissance et la destruction par les lymphocytes T. Les inhibiteurs du récepteur PD1 bloquent la liaison du PD1 avec son ligand et lèvent le blocage des cellules T permettant leur prolifération et l'infiltration de la tumeur. (10) Deux anti PD-1, le nivolumab et le pembrolizumab, sont disponibles depuis 2015 pour le mélanome en 1^{ère} ligne avec une efficacité de 30 à 40%. (8) Ils ont tous deux démontré leur supériorité par rapport à l'ipilimumab. La tolérance est également meilleure avec 10-15 % d'effets indésirables immunologiques de grade 3 ou 4. (11) (12) (13)

I.1.3 Les thérapies ciblées

La nature agressive des mélanomes dérive en partie des mutations et autres altérations génétiques retrouvées dans les voies de signalisation cellulaire. La caractérisation des signaux moléculaires et des protéines de ces voies de signalisation a permis le développement de nouvelles thérapeutiques beaucoup plus ciblées. La voie de signalisation MAPK (mitogen activated protein kinase) est la première à avoir été

caractérisée dans le mélanome avec la découverte de la mutation de la kinase BRAF dans près de 50% des tumeurs. (14). Normalement étroitement régulée, la voie de signalisation MAPK joue un rôle clé dans la propagation et la modulation du signal de croissance pour permettre la prolifération, la croissance et la division cellulaire.

Les anti BRAF

BRAF est une sérine thréonine kinase activant la voie de signalisation MAP kinase/ERK (extracellular signal-regulated kinase) responsable de la transmission du signal pour la croissance des cellules. La mutation la plus fréquemment retrouvée dans le mélanome est la substitution de la valine par un autre acide aminé en position 600. (15)

Le vemurafenib est le premier inhibiteur sélectif de BRAF V600 à avoir obtenu une AMM en 2012, suivi par le dabrafenib, puis par l'encorafenib. Ces trois molécules ont montré des bénéfices cliniques globalement équivalents, qui n'avaient été jamais observés dans le mélanome métastatique. (16) (17) Les effets secondaires les plus fréquemment retrouvés avec le vemurafenib sont les toxicités cutanées avec majoration du risque de kératoacanthome et de carcinome épidermoïde, les arthralgies et la fatigue. (18) Avec le dabrafenib, les effets secondaires les plus reportés sont les toxicités cutanées, la fièvre et la fatigue. (19) Malgré la rapidité de la réponse et le contrôle de la tumeur par les anti BRAF, la durabilité de la réponse est limitée par l'apparition de résistance entraînant une rechute et une progression de la maladie. (20)

Les anti MEK

L'étude des mécanismes d'échappement à la monothérapie par anti BRAF ainsi qu'une meilleure compréhension du fonctionnement de la voie MAPK ont permis d'identifier le rôle fondamental de la protéine MEK (mitogen-activated extracellular signal-regulated kinase) et la synergie potentielle entre inhibiteurs de BRAF et inhibiteurs de MEK. (15) L'association anti BRAF plus anti MEK (respectivement vemurafenib avec cobimetinib et dabrafenib avec trametinib et encorafenib avec binimetinib) est plus efficace qu'un anti BRAF en monothérapie et est actuellement de traitement de référence chez les patients mutés BRAF V600.(21) La toxicité de l'association est similaire à celle de la monothérapie. (22) (21) Les inhibiteurs de MEK ont essentiellement une toxicité cutanée et digestive. (23) (24)

I.1.4 Stratégies thérapeutiques, d'après la Haute Autorité de Santé.

Actuellement, la recherche de la mutation BRAF est essentielle pour décider du traitement. Pour les patients avec un mélanome non résecable ou métastatique avec mutation BRAF V600, le traitement de première ligne est une bithérapie ciblée par inhibiteur de BRAF et inhibiteur de MEK. Une immunothérapie par anti PD-1 est recommandée en 2^{ème} ligne et par anti CTLA-4 peut être proposée en 3^{ème} ligne.

Pour les patients dont le mélanome n'est pas muté pour BRAF, le traitement de première ligne est l'immunothérapie par anti PD-1.

En ce qui concerne les traitements adjuvants des mélanomes de stade 3 et 4 avec résection complète, le nivolumab et l'association dabrafenib avec trametinib ont montré un bénéfice sur la survie sans récurrence et ont obtenu l'AMM dans cette indication en 2018.

I.2. EFFETS SECONDAIRES OPHTALMOLOGIQUES

L'œil est un exemple d'organe immunologiquement privilégié. Ce privilège immunologique permet de limiter les réponses inflammatoires et ainsi préserve l'intégrité de l'axe visuel et protège contre la cécité. Certains agents (anti PD-1, anti CTLA-4 et anti BRAF) en interrompant les mécanismes qui maintiennent cette homéostasie favorisent le développement d'une inflammation oculaire. (25) Par ailleurs, certaines molécules (anti MEK) exercent une toxicité oculaire directe sur les cellules rétinienne. (26)

I.2.1. Immunothérapie et toxicités ophtalmologiques

Les inhibiteurs de points de contrôles immunitaires sont associés à l'apparition d'effets secondaires nommés effets secondaires inflammatoires systémiques à médiation immunitaire (irAES immune related adverse events). Les effets ophtalmologiques sont rares, dans moins de 1% des cas, mais peuvent affecter différentes parties de l'œil.

Les effets secondaires les plus fréquemment reportés sont l'œil sec, les uvéites et la myasthénie sévère avec atteinte oculaire. (27) Ils surviennent en moyenne 2 mois après l'initiation du traitement. Les uvéites, le plus souvent antérieures, sont le premier effet

secondaire nécessitant un traitement. Elles surviennent le plus souvent de novo mais les risques de récurrences augmentent s'il existe un antécédent d'uvéite. (28) Leur sévérité est généralement légère à modérée et le traitement local efficace sans nécessité d'arrêt de l'immunothérapie. (29) Cependant, plusieurs cas de panuvéites ont déjà été décrits dans la littérature avec mis en jeu du pronostic visuel et nécessité d'un traitement systémique. (30) (31) (32)

I.2.2 Thérapies ciblées et toxicités ophtalmologiques

Anti BRAF

L'uvéite est l'effet secondaire ophtalmologique le plus fréquemment rapporté avec les anti BRAF avec respectivement pour les uvéites antérieures et les panuvéites un Odds Ratio de 8,6 et de 7,1. (33) Avec le vemurafenib, les effets secondaires ophtalmologiques surviennent chez 22% des patients, le plus fréquent étant la survenue d'une uvéite (4%). Elle est le plus souvent antérieure, répond à un traitement topique et ne nécessite pas l'arrêt du traitement. (34)

Anti MEK

Les anti MEK sont associés à des décollements séreux rétiens (DSR) chez plus de 90% des patients, désignés sont le terme de MEK inhibitor-associated retinopathy. (35) L'atteinte, dose et temps dépendant, est typiquement précoce, bilatérale avec des DSR multifocaux fluctuants et concerne la fovéa dans 80% des cas. Des symptômes sont présents chez 20 à 70% des patients mais l'impact sur l'acuité visuelle reste généralement modéré. (36) (35) La **Figure1** représente un exemple de rétinoopathie aux anti MEK.

Par ailleurs, plusieurs cas d'uvéites ont été décrits avec l'association anti BRAF/anti MEK, dont certains cas se manifestant par un tableau de Vogt Koyanagi Harada avec risques de séquelles visuelles. (37) (38)

Nous avons donc décidé de réaliser cette étude dans le but de décrire les caractéristiques cliniques et l'imagerie multimodale des uvéites et rétinoopathies induites par l'immunothérapie et les thérapies ciblées dans le mélanome.

II ARTICLE

Clinical and multimodal imaging characteristics of uveitis and retinopathy associated with check-point inhibitors and targeted therapies for melanoma

Delphine Alexandrino¹, MB Rougier¹, Sorilla Prey², Emmanuel Taboureau³, Frederic Gobert⁴, JF Korobelnik^{1,5}, Sarra Gattoussi¹

¹Bordeaux Hospital, Department of ophthalmology, 33000 Bordeaux, France

²Bordeaux Hospital, Department of dermatology, 33000 Bordeaux, France

³ Bordeaux, France

⁴La Rochelle hospital, Department of ophthalmology, 17000 La Rochelle, France`

⁵Univ. Bordeaux, INSERM, BPH, U219, F-33000 Bordeaux, France

Corresponding author:

Sarra Gattoussi, MD, PhD

Bordeaux Hospital, Department of ophthalmology, 33000 Bordeaux, France

Phone: +33660548970

E-mail address: sarra.gattoussi@chu-bordeaux.fr

II.1 ABSTRACT

PURPOSE: To investigate uveitis and retinopathy associated with immune checkpoint inhibitors (ICIs) and targeted therapies (BRAF and MEK inhibitors) in patients with advanced or metastatic melanoma.

DESIGN: Retrospective observational study conducted in three centers: the Ophthalmology Department of Bordeaux University Hospital, the Ophthalmology Department of La Rochelle Hospital, and one private ophthalmology practice in Bordeaux.

METHODS: Patients' evaluation included a dermatological medical history and a complete ophthalmologic examination. The examination included the best-corrected visual acuity, slit-lamp biomicroscopy, a retinal examination and spectral-domain optical coherence tomography. Angiography and swept-source OCT with measurement of the subfoveal choroidal thickness were performed in some patients.

RESULTS: Fourteen patients were evaluated: 2 experienced MEK inhibitor-associated retinopathy, 7 experienced isolated anterior uveitis, 4 experienced Vogt-Koyanagi Harada disease (VKHD)-like panuveitis and one patient experienced MEK inhibitor associated retinopathy and then anterior uveitis. Most patients responded well to treatment.

CONCLUSION: This was the largest series of VKHD-like panuveitis. Due to multimodal imaging, choroidal changes were described for the first time and could improve the understanding of the pathogenesis and the management, which is particularly needed since the therapeutic indications of ICIs and targeted therapies become wider. Furthermore in our study we found that ocular side effects (MEKAR) and choroidal changes maybe present as early as one week after initiation of treatment.

II.2 INTRODUCTION

Treatment of advanced, unresectable or metastatic melanoma has been revolutionized with the advent of immunotherapies with immune checkpoint inhibitors (ICIs) and molecular targeted therapies (TCT). (1) Cytotoxic T-lymphocyte antigen-4 (CTLA-4) and programmed death-1 (PD-1) are checkpoint inhibitory receptors expressed on T cells that inhibit T-cell activity. Anti-CTLA-4 (ipilimumab) and two anti-PD-1 (nivolumab and pembrolizumab) have received approval for the treatment of patients with unresectable melanoma. (2) The mitogen-activated protein kinase (MAPK) pathway is crucial for melanoma growth and cell proliferation. The MAPK pathway comprises RAS/BRAF/MEK that can be sequentially activated by cancer-related mechanisms, including mutations in RAS, BRAF and MEK. About 50% of melanomas carry activating BRAF mutations. (3) BRAF inhibitors (BRAFi) and MEK inhibitors (MEKi) are approved for the treatment of patients with BRAF mutation-positive unresectable or metastatic melanoma. When BRAFi and MEK inhibitors (MEKi) are combined, the clinical efficacy may be improved. (4)

However, these drugs can induce the development of adverse effects (AEs), which involve the eye. MEKi have been associated with retinal changes due to the occurrence of small localized serous neuroretinal detachments. But the pathogenesis of these MEK inhibitor-associated retinopathy (MEKAR) is still unclear. (5) ICIs and BRAFi are associated with an increase in the risk of developing uveitis.(6) (7) Several cases of panuveitis like Vogt Koyanagi Harada (VKH) syndrome have been describe.(8) (9) (10)

This study describes the uveitis and retinopathy experienced by patients with advanced or metastatic melanoma treated with ICIs or BRAFi/MEKi. The aim of the study was to better understand the pathogenesis of these ocular AEs by using multimodal imaging.

II.3 METHODS

This was a retrospective observational study conducted between April and October 2020 in 3 centers: the Ophthalmology Department of Bordeaux University Hospital, the Ophthalmology Department of La Rochelle Hospital, and one private ophthalmology practice in Bordeaux. Inclusion criteria were patients with advanced or metastatic

melanoma, treated with immunotherapy and/or BRAFi/MEKi, experiencing ocular manifestations during treatment (red eye, pain or blurred vision).

Each patient underwent a complete ophthalmic examination including indirect ophthalmoscopy, slit-lamp biomicroscopy, best-corrected visual acuity measurements, fundus examination and SD-OCT. Fluorescein (FA) and indocyanine green (ICGA) angiography (Spectralis Heidelberg Retinal Angiograph, Heidelberg Engineering, Germany) and swept-source OCT (PlexElite 9000, Carl Zeiss Meditec, Dublin, California, USA) were performed in some patients.

If intraocular inflammation was noted, the SUN (Standardization of uveitis nomenclature) classification was used.

At baseline, the dermatological history of the melanoma was recorded (melanoma stage and treatment). Advanced melanoma was used for regional metastatic melanoma (stage III) and metastatic melanoma was used for distant metastatic melanoma (stage IV). Anti-melanoma response was evaluated using criteria of RECIST. She was complete when all the lesions disappeared and partial when the lesions decreased by 30 %. (11)

Protocol for the study was approved by the appropriate institutional review boards at the time of the study. The research followed the tenets of the Declaration of Helsinki

II.4 RESULTS

Fourteen patients were referred for ocular symptoms, which led to the diagnosis of uveitis or retinopathy. There were 10 men and 4 women. The median age was 57 (33-83) years. One patient (case 10) had an advanced melanoma and 13 had a metastatic melanoma. Five patients were treated with ICIs (one with a CTLA-4 inhibitor, one with a PD-1 inhibitor and 3 with combined immunotherapy). Eight patients were treated with targeted therapy (two with a BRAFi and 6 with combined therapy). One patient (case 11) was treated with targeted therapy and then with a PD-1 inhibitor. The ocular manifestations appeared 1 day to 4 months after immunotherapy initiation and 1-9 months after targeted therapy initiation. Patients' characteristics are summarized in Table 1.

Three patients (cases 1, 6 and 14) developed a MEKAR (one with dabrafenib plus trametinib, one with encorafenib plus binimetinib and one with vemurafenib plus cobimetinib). A serous retinal detachment (SRD) was seen on OCT. One patient was asymptomatic (case 1) but the SRD involved his amblyopic eye. Two patients (cases 6 and 14) reported a scotoma and a visual loss after treatment initiation. For case 6, the SRF resorbed after MEKi discontinuation but he developed bilateral acute anterior uveitis (AAU) one week later.

Eight patients experienced AAU. One patient treated with dabrafenib (case 2) experienced bilateral granulomatous AAU with posterior synechiae. Four patients (case 4 treated with vemurafenib plus cobimetinib, case 6 treated with vemurafenib, case 7 treated with dabrafenib and case 8 treated with ipilimumab) experienced non-granulomatous AAU with posterior synechiae. Three patients (case 3 treated with nivolumab plus ipilimumab, case 5 treated with encorafenib plus binimetinib and case 9 treated with ipilimumab plus nivolumab) experienced non-granulomatous AAU without posterior synechiae. The severity of uveitis was moderate in six patients (1-2+ cells) and severe in two patients (cases 2 and 8) (3-4+ cells). No ocular hypertension was noted at baseline. Six patients (cases 2, 3, 6, 7, 8 and 9) experienced bilateral AAU and they were all treated with topical dexamethasone. Dermatological treatment was continued in 2 patients and discontinued in 6 patients. The final visual acuity was 20/20 in 7 patients and was missing in one patient (lost to follow-up).

Four patients experienced Vogt-Koyanagi-Harada disease (VKHD)-like panuveitis, two were treated with immunotherapy (one with pembrolizumab and one with ipilimumab plus nivolumab) and two with targeted therapy (dabrafenib plus trametinib). The visual acuity was $\geq 20/40$ in one patient and $< 20/40$ in 3 patients. Panuveitis was associated with granulomatous AAU in two patients (cases 11 and 13) and non-granulomatous AAU in two patients (cases 10 and 12). Treatment was discontinued in all patients (treatment switch in 3 patients and permanent discontinuation in one patient). Case 11 was particularly interesting because bilateral granulomatous AAU with posterior synechiae was noted 8 months after dabrafenib plus trametinib initiation. Treatment was discontinued and topical corticosteroids were given and improved AAU. After one month, pembrolizumab was initiated and the patient developed bilateral granulomatous panuveitis the next day. Pembrolizumab was thus discontinued. Four patients showed

choroidal folds associated with SRF (serous retinal fluid) on SD-OCT. At baseline, the subfoveal choroidal thickness (SFCT) was measurable in 5 eyes on the PlexElite. In three eyes, the limit of the subfoveal choroid was unclear but we assumed that the SFCT was >700 μm . In one patient (case 10), the SFCT was measured after treatment initiation. The mean SFCT was 568 μm . At baseline, the choroidal vessels could barely be defined. High-dose IV corticosteroids (1 g of methylprednisolone) followed by oral prednisone (1 mg/kg) were given with progressive tapering. After IV corticosteroids, the choroidal thickness decreased. The subchoroidal thickness was measurable in all eyes. The mean SFCT after the third bolus and at one month was respectively 366 and 304 μm . FA and ICGA were performed in 2 patients (case 12 and case 13). FA showed delayed choroidal perfusion in the posterior pole in case 13 and choriocapillaritis, multiple hyperfluorescent spots with pinpoint leakage, late pooling in SRD, late disc staining and hypofluorescent lines corresponding to choroidal folds in both cases (figure 2). ICGA showed delayed choroidal perfusion in case 13. In both cases, ICGA showed large choroidal stromal vessel hyperfluorescence in the early stage and leaky choroidal vessels. In both cases, ICGA didn't show hypofluorescent dark dots during the intermediate phase of angiography. All patients recovered a visual acuity of >20/25 on the last examination (one patient had a visual acuity of 20/80 in his left eye after treatment but he had a history of central venous retinal occlusion in this eye). Two cases experienced chronic or recurrent uveitis requiring treatment continuation. In one patient (case 13), chronic uveitis persisted even after pembrolizumab discontinuation. Systemic immunosuppressive therapy (methotrexate) was needed to prevent recurrence. One patient (case 12) showed recurrent uveitis with several targeted therapies or immunotherapy: the first episode occurred two months after dabrafenib plus trametinib initiation, the second episode occurred three days after nivolumab initiation, the third episode occurred three weeks after vemurafenib plus cobimetinib initiation, and the fourth episode occurred ten days after encorafenib plus binimetinib initiation. Systemic oral corticosteroids were needed to control inflammation.

Twelve patients showed an anti-melanoma response using RECIST criteria. Two of these patients had other irAEs (case 10 had polyradiculoneuritis and case 9 had neuritis, vitiligo and dysautonomia).

II.5 DISCUSSION

In this study, 3 cases of MEKAR with SRF in the macular area were described in patients treated with trametinib, binimetinib and cobimetinib, respectively. Clinical trials assessing MEKi have reported ocular toxicities in 5–38% of patients. (12) (13) (14) (15) Then, several studies have found MEKAR in more than 90% of patients.(16)(17) Our cases were atypical because MEKAR was mainly acute and appeared during the first week after treatment initiation. MEKAR is typically bilateral and symmetrical. Studies have reported symptomatic patients in 20-70% of cases. (17) (18) The retinal features described in MEKAR include SRD, cystoid macular edema, intraretinal fluid and cysts, and a thin choroid. (5) The pathogenesis of SRF occurring without fluorescein leakage from the choroid. In the healthy eye, both passive and active forces move fluid from the vitreal side of the retina to the choroid and facilitate retinal attachment. The efficient transepithelial water transport across retinal pigment epithelium (RPE) is probably due to an integral membrane protein, aquaporin 1 (AQP1). When AQP1 protein activity increases, the volume of water moving across the RPE increases.(19)

The MAPK pathway seems to be involved in the regulation of AQP1 within the RPE. The MEK inhibition could lead to a decrease in the activity of AQP1 with an accumulation of fluid in the subretinal space. (20) Or as recently suggested by Van Dijk, one possible mechanism may be a direct effect of the MEK inhibitor on the function of ion channels and pumps in the RPE, resulting in focal retinal detachments.(21)

Mild symptoms and OCT abnormalities usually resolve in the days following treatment discontinuation. In case of toxicities associated with more clinically significant visual symptoms, the MEKi should be discontinued. (22)

In our study, 12 patients developed uveitis: five were treated with ICIs (one with pembrolizumab, one with ipilimumab and three with nivolumab plus ipilimumab), six were treated with TCT (two with dabrafenib and five with combined therapy) and one was treated with TCT and then with a PD-1 inhibitor. Recently, *Dimitriou et al* showed that probabilities of treatment-related uveitis were respectively 3,48 % and 5,04 % for ICIs and BRAK/MEKi. (6)

Uveitis was anterior in 8 patients and inflammation was controlled with topical steroids alone. The outcome is consistent with previous clinical studies. (9) (8) The largest case series of uveitis secondary to melanoma treatment has shown 86% (19/22) of predominantly anterior uveitis and 63% (14/22) of uveitis cases required topical steroids alone. (10)

In four cases, panuveitis was associated with a subsequent visual loss with SRD, choroidal folds and choroidal thickening. Several case reports have described these panuveitis as being similar to VKHD. These cases, named pseudo-VKH, are reported in Table 2. (23) (24) (25) (26) (27) (28) (29) (30) (31) (32) (33) (34) (35) (36) (37) (38) (39)

Indeed a pathogenesis similar to VKH has been suggested to explain ICIs and TCT ocular complications which could be due to inflammatory responses to antigens shared by melanocytes present in the melanoma and in the choroid. (40) *Yeh et al* reported the first case of pseudo VKHD after metastatic melanoma treatment with tumor-infiltrating lymphocytes (TIL) plus interleukin-2 (IL2). An aqueous humor aspirate revealed a high concentration of melanoma tumor antigen-reactive T cells and was indicative of a breakdown of the blood ocular barrier, loss of immunoprivilege, and T-cell homing to melanocytes within the iris, ciliary body, and choroidal tissues.(41)

In this study, the cases of pseudo VKHD had characteristics, which were in part different from typical VKHD. In VKHD, 85% of cases have multilobular subretinal space on OCT.(42) Although in our cases we observed only a simple SRD. Mean sub foveal choroidal thickness at baseline was also lower than in VKHD (568 μm vs 800 μm). (43) (44) On FA, only one case showed delayed choroidal perfusion and ICGA did not show hypofluorescent dark spots while *Fardeau et al* found 100 % of choriocapillary filling delay and 92 % granular choroidal in VKHD (45)

Yamaguchi described a resolution of the subretinal septa after steroid pulse and suspected that the subretinal septa are composed of an inflammatory product. (46) A histopathologic study showed that inflammatory cells infiltrate into the choroid during VKHD. (47) Less inflammation could explain less choroidal thickening and the absence of delayed choroidal perfusion in pseudoVKHD compared to VKHD. In VKHD, immunohistological studies of granuloma revealed collections of lymphocytes

throughout the choroid with focal collection of epithelioid cells corresponding of macrophages activated by CD4+ T cells. (47) (48) Increased expression of CD8+ T cells occurs during BRAFi therapy and could reverse the ratio of CD4 to CD8 and modulate the granuloma formation. (49) Treatment with ICIs and TCT may modulate the immunomicroenvironment. However, two case reports of severe panuveitis with ICIs found granuloma on ICGA. (34) (32)

In our study, almost all patients (12/14) showed an anti-melanoma response during and after the onset of ocular toxicities. Under ICIs, 2 and 3 patients respectively experienced a complete response and a partial response. This response rate is higher than the rates described in clinical trials ranging from 11% to 49% with ipilimumab, from 21% to 40% with pembrolizumab or nivolumab and from 50% to 61% with nivolumab plus ipilimumab. (1) Gambichler *et al* have focused their study on the response to ICIs in melanoma patients with ICI-induced VKHD-like symptoms. The occurrence of VKHD-like panuveitis in treated melanoma patients appears to be a strong indicator of ICI efficacy.(28) In our study, 3 patients treated with TCT experienced a complete response, 4 experienced a partial response and in one patient, the disease was poorly controlled. This result is consistent with the results of Ben-Betzalel *et al* who have shown a strong association between AEs, such as uveitis and vitiligo, and a sustained response to TCT. (50)

In the current study, the choroidal thickness was measured using swept-source OCT (PlexElite, Zeiss). The use of a swept laser light source allows an easier and faster acquisition with greater details of the choroid.(51) At baseline, all cases of VKHD-like uveitis showed diffuse choroidal thickening and the choroidal vessels could barely be seen individually. Corticosteroids reversed the increase in choroidal thickness. The decreased choroidal thickness correlated with the improvement in SRD and the visual recovery during the course of treatment. These results are consistent with several studies using EDI OCT for VKHD. (43) (44) After corticosteroid therapy, the choroidal vessels became more visible. Sugitani has shown that the choroidal vessel density was lower in VKHD and returned to normal after steroid treatment. (52) These results suggest that these cases of panuveitis induced by immunotherapy or targeted therapy could have the same pathophysiology as VKHD and could first involve the choroid and

that diffuse cellular infiltration in the choroidal stroma could compress the choroidal vessels.

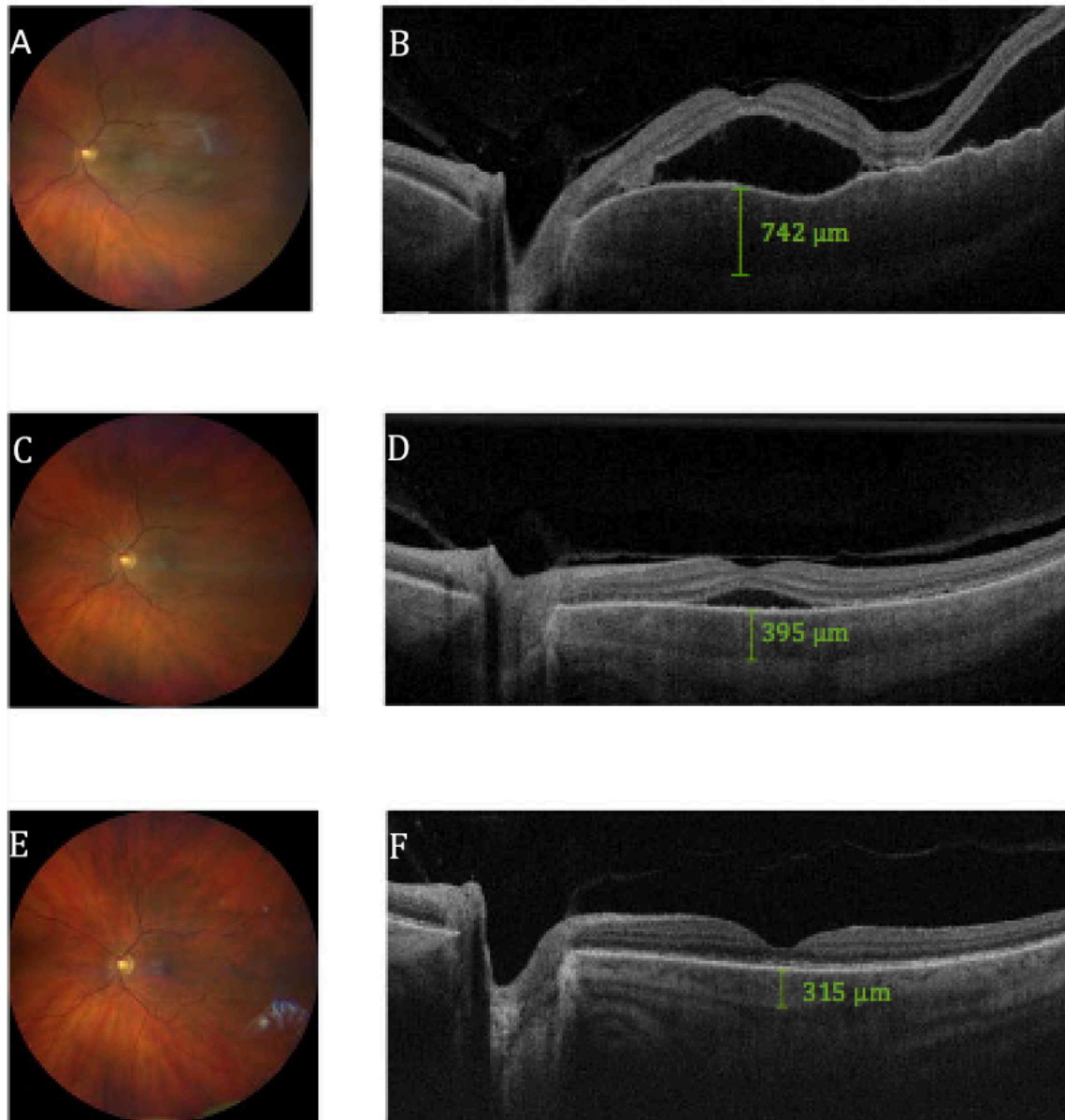
We reported a series of patients with uveitis and retinopathy secondary to ICIs or targeted therapy for malignant melanoma. This was the largest series of VKHD-like panuveitis induced by melanoma treatment and the occurrence of choroidal changes was described for the first time. Tagawa *et al* have showed that in eyes with VKHD, a thickened choroid was associated with anterior segment recurrence, and this thickening was observed prior to recurrence. (53) Serial measurements of the choroidal thickness could be used to assess various stages of VKHD-like uveitis and could help to assess treatment response and recurrence. (53)

Our study has some limitations. First, as for any hospital-based study, our study has a potential selection bias due to the referral of study participants. Second, our sample size was small and the follow-up duration was short and variable. Also, in this study, the ocular prognosis was only based on the final visual acuity. The complications of uveitis were not recorded while cataract occurs in 40% of uveitis and for glaucoma, the rate is variable, ranging from 10 to 42% of uveitis cases. (54) In VKHD, previous reports have shown that the incidence of cataract ranged from 5% to 45% and glaucoma has been reported in 6-45% of eyes. (55) (56) A longer follow-up would be needed to assess secondary complications.

We reported two types of complications occurring in the treatment of advanced or metastatic melanoma. Targeted therapies (BRAF and MEK inhibitors) induce the occurrence of multifocal SRF likely by impairing water transport from the retina through the RPE. And both Immune Check Point inhibitors and targeted therapies induce serous retinal detachment with the subretinal fluid coming from the choroid by a mechanism close to VKHD in an immune reaction against the melanocytes of the choroid. Due to multimodal imaging, we found some differences between VKHD and VKHD-like panuveitis on multimodal imaging. The reasons of these differences are still unclear. That could be explained by the level of inflammation and the modulation of the immunomicroenvironment induced by ICIs and TCT.

II.6 TABLES AND FIGURES

Figure 1 : A case of Vogt-Koyanagi Harada disease-like uveitis (case 10)



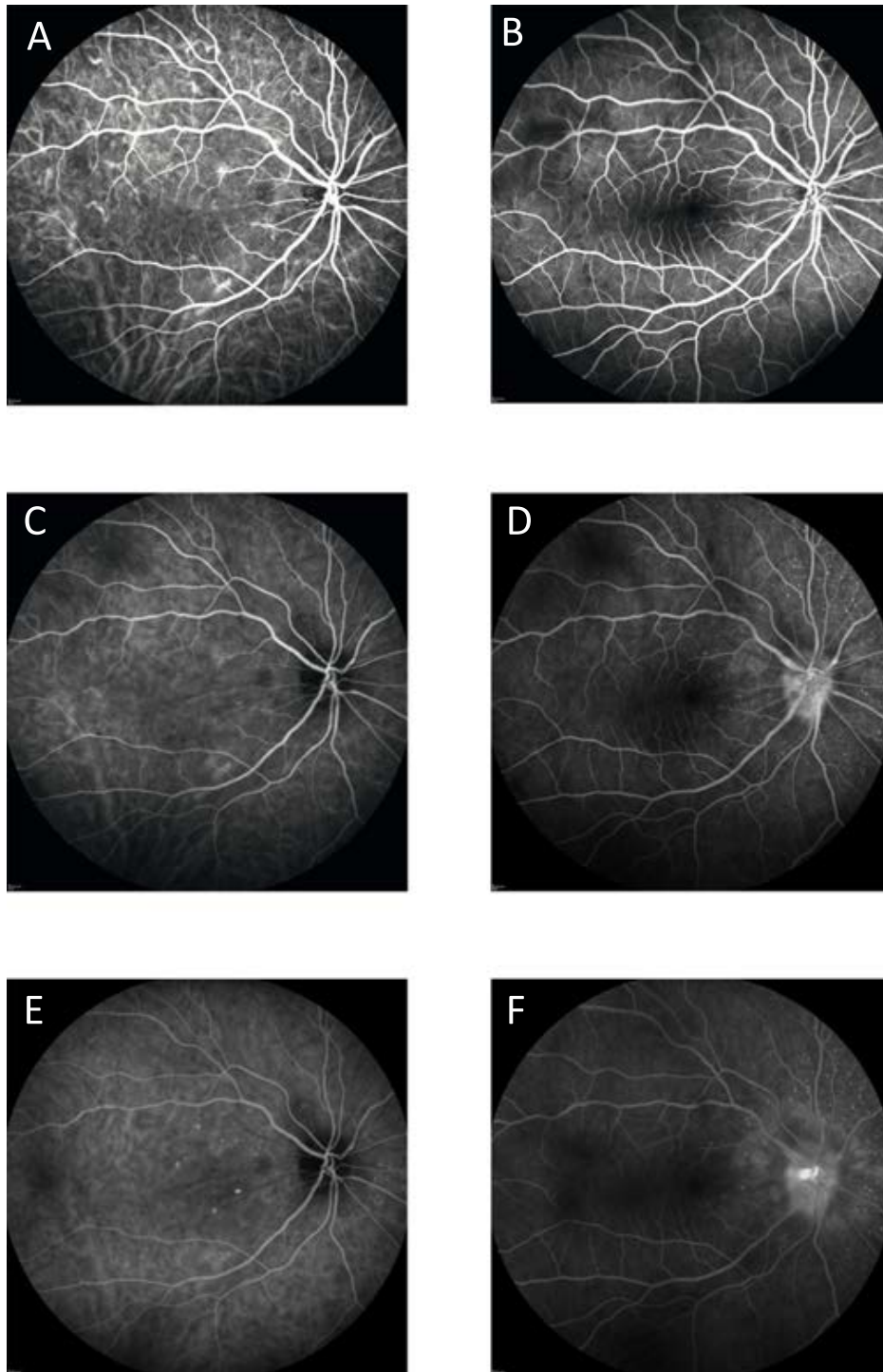
(A) Retinophotography at baseline, (B) OCT (PlexElite) at baseline

(C) Retinophotography after IV corticosteroids, (D) OCT (PlexElite) after IV corticosteroids

(E) Retinophotography one month after corticosteroids, (F) OCT (PlexElite) one month after oral corticosteroid initiation

Green marker : subfoveal choroidal thickness

Figure 2 : Fluorescein angiography (FA) and indocyanine green angiography (ICGA) of the case of Vogt-Koyanagi-Harada disease-like uveitis at baseline



ICGA frame sequence (A, C, E). (A) In the early stage: large choroidal stromal vessel hyperfluorescence and leaking fuzzy choroidal vessels but no delayed choroidal perfusion. (C) In the intermediate phase: no hypofluorescent dark spot. (E) In the late phase: hypofluorescent line representing choroidal folds.

FA frame sequence (B, D, F). (B) In the early stage : no delayed choroidal perfusion. (D) In the intermediate phase : numerous hyperfluorescent pin point foci of leakage around the optic nerve representing areas of choroiditis. (F) In the late phase : optic disc leakage and staining of FA in areas of SRD.

Table 1 : Patients characteristics

CASE	Sexe	Age	Treatment	time onset	Ocular toxicity	Eye	treatment discontinued	ophthalmologic treatment	Evolution	Final VA
1	Male	63	dabrafenib trametinib	9 months	SRD	OD	no	no	stable	20/20 and <20/200
2	Female	78	dabrafenib	5 months	AAU	OU	yes stop dabrafenib	topical	X	X
3	Female	42	nivolumab ipilimumab	21 days	AAU	OU	no	topical steroid	resolution	20/20
4	Male	33	vemurafenib cobimetinib	1 month	AAU	OD	yes stop both molecules	topical steroid	resolution	20/20
5	Male	71	encorafenib binimetinib	2 months	AAU	OD	no	topical steroid	resolution	20/20
6	Male	50	vemurafenib/cobimetinib	5 months	SRD	OS	yes stop cobimetinib	no	resolution	X
7	Male	45	vemurafenib	5 months	AAU	OU	yes stop vemurafenib	topical steroid	resolution	20/20
8	Male	57	dabrafenib	3 months	AAU	OU	yes stop dabrafenib	topical steroid	resolution	20/20
9	Male	33	ipilimumab	1 month	AAU	OU	yes stop ipilimumab	topical steroid	resolution	20/20
10	Male	33	ipilimumab nivolumab	15 days	AAU	OU	yes stop both molecules	topical steroid	resolution	20/20
11	Female	47	ipilimumab nivolumab	4 months	panuveitis	OU	yes stop both molecules	IV steroid	resolution	20/16 and 20/20
12	Female	57	dabrafenib trametinib	8 months	panuveitis	OU	yes stop both molecules	IV steroid	resolution	20/25
13	Male	83	pembrolizumab	1 day	panuveitis	OU	yes stop both molecules	IV steroid	recurrent	20/20
14	Male	61	dabrafenib trametinib	2 month	panuveitis	OU	yes stop both molecules	IV steroid	recurrent	20/20 and 20/100
	Male	61	dabrafenib trametinib	15 days	panuveitis	OU	yes stop pembrolizumab	IV steroid	recurrent	20/20 and 20/100
	Male	61	dabrafenib trametinib	6 weeks	SRD	OS	no	no	X	X

SRD serous retinal detachment, OD right eye, VA, visual acuity, AAU acute anterior uveitis, OU both eye, OS left eye, IV intraveinuous, X missing information

Table 2 : Bibliography of pseudo-VKHD with ICIs and targeted therapy for melanoma

no	patients	dermatological treatment	time onset	SRD	FA/ICG	fundus depigmentation	others ophthalmological signs	dermatological signs	treatment discontinued	ophthalmological treatment	VA evolution
diamantopoulos 2018	F 81	encorafenib binimetinib	6 months	oui	X	no	AAU	no	stop both	oral steroid ,retrobulbar injection	20/200 ->14/20
Bricout 2017	M 59	pembrolizumab	16 months	oui	no	no	no	vitiligo poliosis	stop both	intravenous steroid 1mg/kg	récurrent
Crosson 2016	F 54	ipilimumab	12 months	no	yes	yes	no	vitiligo poliosis	stop ipilimumab 2 months before VKH	no	20/20
Arai 2016	H 55	nivolumab	15 days	no	X	X	AAU	vitiligo poliosis	no	topical steroid	X
Wong	F 45	ipilimumab	15 days	yes	yes	no	no	vitiligo poliosis	no	intravenous steroid 1mg/kg	20/32, 20/10->20/20
Gambichler 2020	F 63	nivolumab	3 weeks	yes	X	X	AAU	vitiligo	stop both	intravenous steroid 1mg/kg	visual improvement
Fusumae 2018	F 52	vemurafenib	26 days	yes	yes	no	no	skin rash	lower dose	intravenous steroid 500mg*3	visual improvement
Apwattihakul 2019	F 46	vemurafenib	6 months	yes	yes	no	AAU	no	stop vemurafenib	oral steroid	20/80, count fingers ->20/30 20/40
Matsuo 2017	F 60	nivolumab then vemurafenib	1 months	yes	X	X	AAU	skin rash	stop vemurafenib	oral steroid	no recurrence
Obata 2019	F 63	nivolumab	10 days after second perfusion	yes	yes	yes	AAU	poliosis	stop nivolumab	topical steroid	20/30, 20/50 -> 20/20, 20/25
Fujimura 2018	M 73	dabrafenib trametinib nivolumab	3 months	yes	X	X	X	vitiligo	stop temporarily nivolumab	intravenous steroid 500mg*3	visual improvement
Fierz 2016	F 35	dabrafenib trametinib nivolumab	5 months	yes	X	X	X	X	stop temporarily nivolumab	intravenous steroid 500mg*3	visual improvement
Mihalovic 2019	M 43	ipilimumab	3 weeks	yes	yes	no	AAU	X	stop ipilimumab	topical steroid, oral steroid	20/80, <20/200 ->20/20, <20/200
Rapisuwon	F 68	ipilimumab nivolumab	4 weeks	yes	X	yes	AAU	vitiligo	no	topical steroid, oral steroid	X
Yoshida 2020	F 60	ipilimumab nivolumab	after second perfusion	yes	X	X	X	vitiligo	stop ipilimumab	oral steroid	X
Brambati 2020	H 63	ipilimumab then pembrolizumab	2 month after second perfusion	X	yes	yes	AAU	vitiligo	stop ipilimumab	oral steroid	X
Lim 2016	M 53	dabrafenib trametinib	2 months	yes	yes	X	AAU	X	stop both	intravenous steroid 1g*3	hand motion, 20/400 ->20/25
case 10	M 61	dabrafenib trametinib	2 months	yes	yes	X	AAU	X	stop temporarily dabrafenib	intravenous steroid 1g*3	20/100, count fingers ->20/25 20/40
case 11	M 59	ipilimumab nivolumab	4 months	yes	no	yes	AAU	no	yes	intravenous steroid 1g*3	20/200 -> 20/20
case 12	F 47	dabrafenib trametinib then pembrolizumab	8 months	yes	yes	yes	AAU	no	yes	intravenous steroid 1g*3	20/100 -> 20/30
case 13	F 57	dabrafenib trametinib	2 months	yes	yes	yes	AAU	no	yes	intravenous steroid 1g*3	20/40-> 20/20
	M 83	pembrolizumab	15 days	yes	no	yes	AAU	no	yes	intravenous steroid 1g*3	20/100, 20/200 ->20/20, 20/100

SRD serous retinal detachment, F female, M male
AAU acute anterior uveitis,, X missing information, VA visual acuity

II.7 REFERENCES

1. Michielin O, Hoeller C. Gaining momentum: New options and opportunities for the treatment of advanced melanoma. *Cancer Treat Rev.* sept 2015;41(8):660–70.
2. Ott PA, Hodi FS, Robert C. CTLA-4 and PD-1/PD-L1 Blockade: New Immunotherapeutic Modalities with Durable Clinical Benefit in Melanoma Patients. *Clin Cancer Res.* 1 oct 2013;19(19):5300–9.
3. Ascierto PA, Kirkwood JM, Grob J-J, Simeone E, Grimaldi AM, Maio M, et al. The role of BRAF V600 mutation in melanoma. *J Transl Med [Internet].* déc 2012 [cité 26 janv 2019];10(1). Disponible sur: <https://translational-medicine.biomedcentral.com/articles/10.1186/1479-5876-10-85>
4. Zhou AY, Johnson DB. Combinatorial Therapies in Melanoma: MAPK Inhibitors and Beyond. *Am J Clin Dermatol.* avr 2018;19(2):181–93.
5. Francis JH, Habib LA, Abramson DH, Yannuzzi LA, Heinemann M, Gounder MM, et al. Clinical and Morphologic Characteristics of MEK Inhibitor–Associated Retinopathy. *Ophthalmology.* déc 2017;124(12):1788–98.
6. Dimitriou F, Urner-Bloch U, Eggenschwiler C, Mitsakakis N, Mangana J, Dummer R, et al. The association between immune checkpoint or BRAF/MEK inhibitor therapy and uveitis in patients with advanced cutaneous melanoma. *Eur J Cancer.* févr 2021;144:215–23.
7. Mettler C, Monnet D, Kramkimel N, Tréluyer J-M, Mouthon L, Brézin A, et al. Ocular safety profile of BRAF and MEK inhibitors: data from the World Health Organization Pharmacovigilance Database. *Ophthalmology.* 14 mai 2021;
8. Choe CH, McArthur GA, Caro I, Kempen JH, Amaravadi RK. Ocular Toxicity in BRAF Mutant Cutaneous Melanoma Patients Treated With Vemurafenib. *Am J Ophthalmol.* oct 2014;158(4):831-837.e2.

9. Dalvin LA, Shields CL, Orloff M, Sato T, Shields JA. CHECKPOINT INHIBITOR IMMUNE THERAPY: Systemic Indications and Ophthalmic Side Effects. *Retina*. juin 2018;38(6):1063-78.
10. Whist E, Symes RJ, Chang JH, Chowdhury V, Lim L-A, Grigg JR, et al. UVEITIS CAUSED BY TREATMENT FOR MALIGNANT MELANOMA: A CASE SERIES. *Retin Cases Brief Rep* [Internet]. 19 juin 2019 [cité 30 juill 2020]; Publish Ahead of Print. Disponible sur: <https://journals.lww.com/01271216-900000000-98691>
11. Eisenhauer EA, Therasse P, Bogaerts J, Schwartz LH, Sargent D, Ford R, et al. New response evaluation criteria in solid tumours: Revised RECIST guideline (version 1.1). *Eur J Cancer*. janv 2009;45(2):228-47.
12. van der Noll R, Leijen S, Neuteboom GHG, Beijnen JH, Schellens JHM. Effect of inhibition of the FGFR-MAPK signaling pathway on the development of ocular toxicities. *Cancer Treat Rev*. oct 2013;39(6):664-72.
13. Stjepanovic N, Velazquez-Martin JP, Bedard PL. Ocular toxicities of MEK inhibitors and other targeted therapies. *Ann Oncol*. juin 2016;27(6):998-1005.
14. Duncan KE, Chang LY, Patronas M. MEK inhibitors: a new class of chemotherapeutic agents with ocular toxicity. *Eye*. août 2015;29(8):1003-12.
15. Alves C, Ribeiro I, Penedones A, Mendes D, Batel Marques F. Risk of Ophthalmic Adverse Effects in Patients Treated with MEK Inhibitors: A Systematic Review and Meta-Analysis. *Ophthalmic Res*. 2017;57(1):60-9.
16. Gavric AU, Ocvirk J, Mekjavic PJ. Ocular Changes in Metastatic Melanoma Patients Treated with MEK Inhibitor Cobimetinib and BRAF Inhibitor Vemurafenib. *Radiol Oncol*. 24 janv 2018;52(2):213-9.
17. Urner-Bloch U, Urner M, Jaberg-Bentele N, Frauchiger AL, Dummer R, Goldinger SM. MEK inhibitor-associated retinopathy (MEKAR) in metastatic melanoma: Long-term ophthalmic effects. *Eur J Cancer*. sept 2016;65:130-8.

18. Urner-Bloch U, Urner M, Stieger P, Galliker N, Winterton N, Zubel A, et al. Transient MEK inhibitor-associated retinopathy in metastatic melanoma. *Ann Oncol.* juill 2014;25(7):1437-41.
19. Stamer WD, Bok D, Hu J, Jaffe GJ, McKay BS. Aquaporin-1 channels in human retinal pigment epithelium: role in transepithelial water movement. *Invest Ophthalmol Vis Sci.* juin 2003;44(6):2803-8.
20. van Dijk EHC, Duits DEM, Versluis M, Luyten GPM, Bergen AAB, Kapiteijn EW, et al. Loss of MAPK Pathway Activation in Post-Mitotic Retinal Cells as Mechanism in MEK Inhibition-Related Retinopathy in Cancer Patients: *Medicine (Baltimore)*. mai 2016;95(18):e3457.
21. van Dijk EHC, Boon CJF. The differential diagnosis of central serous chorioretinopathy and other diseases associated with subretinal fluid in the macula. *Prog Retin Eye Res.* 11 mars 2021;100955.
22. Welsh SJ, Corrie PG. Management of BRAF and MEK inhibitor toxicities in patients with metastatic melanoma. *Ther Adv Med Oncol.* mars 2015;7(2):122-36.
23. Diamantopoulos PT, Stoungioti S, Anastasopoulou A, Papaxoinis G, Gogas H. Incomplete Vogt-Koyanagi-Harada disease following treatment with encorafenib and binimetinib for metastatic melanoma: *Melanoma Res.* déc 2018;28(6):648-51.
24. Bricout M, Petre A, Amini-Adle M, Bezza W, Seve P, Kodjikian L, et al. Vogt-Koyanagi-Harada-like Syndrome Complicating Pembrolizumab Treatment for Metastatic Melanoma. *J Immunother Hagerstown Md* 1997. mars 2017;40(2):77-82.
25. Crosson JN, Laird PW, Debiec M, Bergstrom CS, Lawson DH, Yeh S. Vogt-Koyanagi-Harada-like syndrome after CTLA-4 inhibition with ipilimumab for metastatic melanoma. *J Immunother Hagerstown Md* 1997. mars 2015;38(2):80-4.
26. Arai T, Harada K, Usui Y, Irisawa R, Tsuboi R. Case of acute anterior uveitis and Vogt-Koyanagi-Harada syndrome-like eruptions induced by nivolumab in a melanoma patient. *J Dermatol.* août 2017;44(8):975-6.

27. Wong RK, Lee JK, Huang JJ. BILATERAL DRUG (IPILIMUMAB)-INDUCED VITRITIS, CHOROIDITIS, AND SEROUS RETINAL DETACHMENTS SUGGESTIVE OF VOGT-KOYANAGI-HARADA SYNDROME. *Retin Cases Brief Rep.* 2012;6(4):423-6.
28. Gambichler T, Seifert C, Lehmann M, Lukas C, Scheel C, Susok L. Concurrent Vogt-Koyanagi-Harada disease and impressive response to immune checkpoint blockade in metastatic melanoma. *Immunotherapy.* 19 avr 2020;imt-2019-0206.
29. Fusumae T, Kamiya K, Maekawa T, Komine M, Murata S, Inoda S, et al. Vogt-Koyanagi-Harada disease-like uveitis induced by vemurafenib for metastatic cutaneous malignant melanoma. *J Dermatol.* juin 2018;45(6):e159-60.
30. Apivatthakakul A, Kunavisarut P, Rothova A, Pathanapitoon K. Development of Acute Vogt-Koyanagi-Harada-like Syndrome during the Treatment Course with Vemurafenib for Metastatic Melanoma. *Ocul Immunol Inflamm.* 2 avr 2020;28(3):505-8.
31. Matsuo T, Yamasaki O. Vogt-Koyanagi-Harada disease-like posterior uveitis in the course of nivolumab (anti-PD-1 antibody), interposed by vemurafenib (BRAF inhibitor), for metastatic cutaneous malignant melanoma. *Clin Case Rep.* 2017;5(5):694-700.
32. Obata S, Saishin Y, Teramura K, Ohji M. Vogt-Koyanagi-Harada Disease-Like Uveitis during Nivolumab (Anti-PD-1 Antibody) Treatment for Metastatic Cutaneous Malignant Melanoma. *Case Rep Ophthalmol.* avr 2019;10(1):67-74.
33. Fujimura T, Kambayashi Y, Tanita K, Sato Y, Hidaka T, Otsuka A, et al. HLA-DRB1*04:05 in two cases of Vogt-Koyanagi-Harada disease-like uveitis developing from an advanced melanoma patient treated by sequential administration of nivolumab and dabrafenib/trametinib therapy. *J Dermatol.* juin 2018;45(6):735-7.
34. Fierz F, Meier F, Chaloupka K, Böni C. Intraocular Inflammation Associated with New Therapies for Cutaneous Melanoma – Case Series and Review. *Klin Monatsblätter Für Augenheilkd.* 26 avr 2016;233(04):540-4.

35. Mihailovic N, Dyballa J, Herz S, Fluck M, Alnawaiseh M, Merté R-L, et al. [Vogt-Koyanagi-Harada-like uveitis under immune checkpoint inhibitor treatment for metastasized malignant melanoma]. *Ophthalmol Z Dtsch Ophthalmol Ges.* mai 2020;117(5):467-71.
36. Rapisuwon S, Izar B, Batenchuk C, Avila A, Mei S, Sorger P, et al. Exceptional response and multisystem autoimmune-like toxicities associated with the same T cell clone in a patient with uveal melanoma treated with immune checkpoint inhibitors. *J Immunother Cancer.* 04 2019;7(1):61.
37. Lim J, Lomax AJ, McNeil C, Harrisberg B. Uveitis and Papillitis in the Setting of Dabrafenib and Trametinib Therapy for Metastatic Melanoma: A Case Report. *Ocul Immunol Inflamm.* 28 nov 2016;1-4.
38. Brambati M, Giuffrè C, Marchese A, Bandello F, Modorati GM, Miserocchi E. A case of Vogt-Koyanagi-Harada-like uveitis secondary to dabrafenib/trametinib therapy for advanced melanoma. *Eur J Ophthalmol.* 1 oct 2020;112067212096204.
39. Yoshida S, Shiraishi K, Mito T, Sayama K. Vogt-Koyanagi-Harada-like syndrome induced by immune checkpoint inhibitors in a patient with melanoma. *Clin Exp Dermatol.* oct 2020;45(7):908-11.
40. Kawakami Y, Robbins PF, Rosenberg SA. Human melanoma antigens recognized by T lymphocytes. *Keio J Med.* juin 1996;45(2):100-8.
41. Yeh S, Karne NK, Kerkar SP, Heller CK, Palmer DC, Johnson LA, et al. Ocular and Systemic Autoimmunity after Successful Tumor-Infiltrating Lymphocyte Immunotherapy for Recurrent, Metastatic Melanoma. *Ophthalmology.* mai 2009;116(5):981-989.e1.
42. Ishihara K, Hangai M, Kita M, Yoshimura N. Acute Vogt-Koyanagi-Harada Disease in Enhanced Spectral-Domain Optical Coherence Tomography. *Ophthalmology.* sept 2009;116(9):1799-807.
43. Nakai K, Gomi F, Ikuno Y, Yasuno Y, Nouchi T, Ohguro N, et al. Choroidal observations in Vogt-Koyanagi-Harada disease using high-penetration optical

- coherence tomography. *Graefes Arch Clin Exp Ophthalmol.* juill 2012;250(7):1089-95.
44. Maruko I, Iida T, Sugano Y, Oyamada H, Sekiryu T, Fujiwara T, et al. SUBFOVEAL CHOROIDAL THICKNESS AFTER TREATMENT OF VOGT-KOYANAGI-HARADA DISEASE: *Retina.* mars 2011;31(3):510-7.
 45. Fardeau C, Tran THC, Gharbi B, Cassoux N, Bodaghi B, LeHoang P. Retinal fluorescein and indocyanine green angiography and optical coherence tomography in successive stages of Vogt-Koyanagi-Harada disease. *Int Ophthalmol.* 5 juin 2007;27(2-3):163-72.
 46. Yamaguchi Y, Otani T, Kishi S. Tomographic Features of Serous Retinal Detachment With Multilobular Dye Pooling in Acute Vogt-Koyanagi-Harada Disease. *Am J Ophthalmol.* août 2007;144(2):260-5.
 47. Inomata H, Sakamoto T. Immunohistochemical studies of Vogt-Koyanagi-Harada disease with sunset sky fundus. *Curr Eye Res.* janv 1990;9(sup1):35-40.
 48. Rao NA. Pathology of Vogt-Koyanagi-Harada disease. *Int Ophthalmol.* 5 juin 2007;27(2-3):81-5.
 49. Kakadia S, Yarlagadda N, Awad R, Kundranda M, Niu J, Naraev B, et al. Mechanisms of resistance to BRAF and MEK inhibitors and clinical update of US Food and Drug Administration-approved targeted therapy in advanced melanoma. *OncoTargets Ther.* 17 oct 2018;11:7095-107.
 50. Ben-Betzalel G, Baruch EN, Boursi B, Steinberg-Silman Y, Asher N, Shapira-Frommer R, et al. Possible immune adverse events as predictors of durable response to BRAF inhibitors in patients with BRAF V600-mutant metastatic melanoma. *Eur J Cancer.* sept 2018;101:229-35.
 51. Singh SR, Vupparaboina KK, Goud A, Dansingani KK, Chhablani J. Choroidal imaging biomarkers. *Surv Ophthalmol.* mai 2019;64(3):312-33.

52. Sugitani K, Hirano Y, Kurobe R, Hirahara S, Yasukawa T, Yoshida M, et al. Three-dimensional analysis of choroidal vessels in eyes with Vogt-Koyanagi-Harada disease before and after treatment. *Can J Ophthalmol J Can Ophtalmol*. 21 août 2020;
53. Tagawa Y, Namba K, Mizuuchi K, Takemoto Y, Iwata D, Uno T, et al. Choroidal thickening prior to anterior recurrence in patients with Vogt-Koyanagi-Harada disease. *Br J Ophthalmol*. avr 2016;100(4):473-7.
54. Brezin AP, Guillevin L, Société française d'ophtalmologie. Uvéites [rapport présenté à la] Société Française d'Ophtalmologie. Issy-les-Moulineaux: Elsevier-Masson; 2010.
55. AlBloushi AF, Alfawaz AM, AlZaid A, Alsalamah AK, Gikandi PW, Abu El-Asrar AM. Incidence, Risk Factors and Surgical Outcomes of Cataract among Patients with Vogt-Koyanagi-Harada Disease. *Ocul Immunol Inflamm*. 22 oct 2019;1-9.
56. Read RW, Rechodouni A, Butani N, Johnston R, LaBree LD, Smith RE, et al. Complications and prognostic factors in Vogt-Koyanagi-Harada disease. *Am J Ophthalmol*. mai 2001;131(5):599-606.

III CONCLUSIONS ET PERSPECTIVES

Notre étude a permis de décrire différents effets secondaires ophtalmologiques en lien avec l'immunothérapie et les thérapies ciblées lors du traitement systémique du mélanome. Bien que rare, les ophtalmologistes y vont être de plus en plus confrontés au vu du nombre croissant d'indications de ces traitements anti cancéreux.

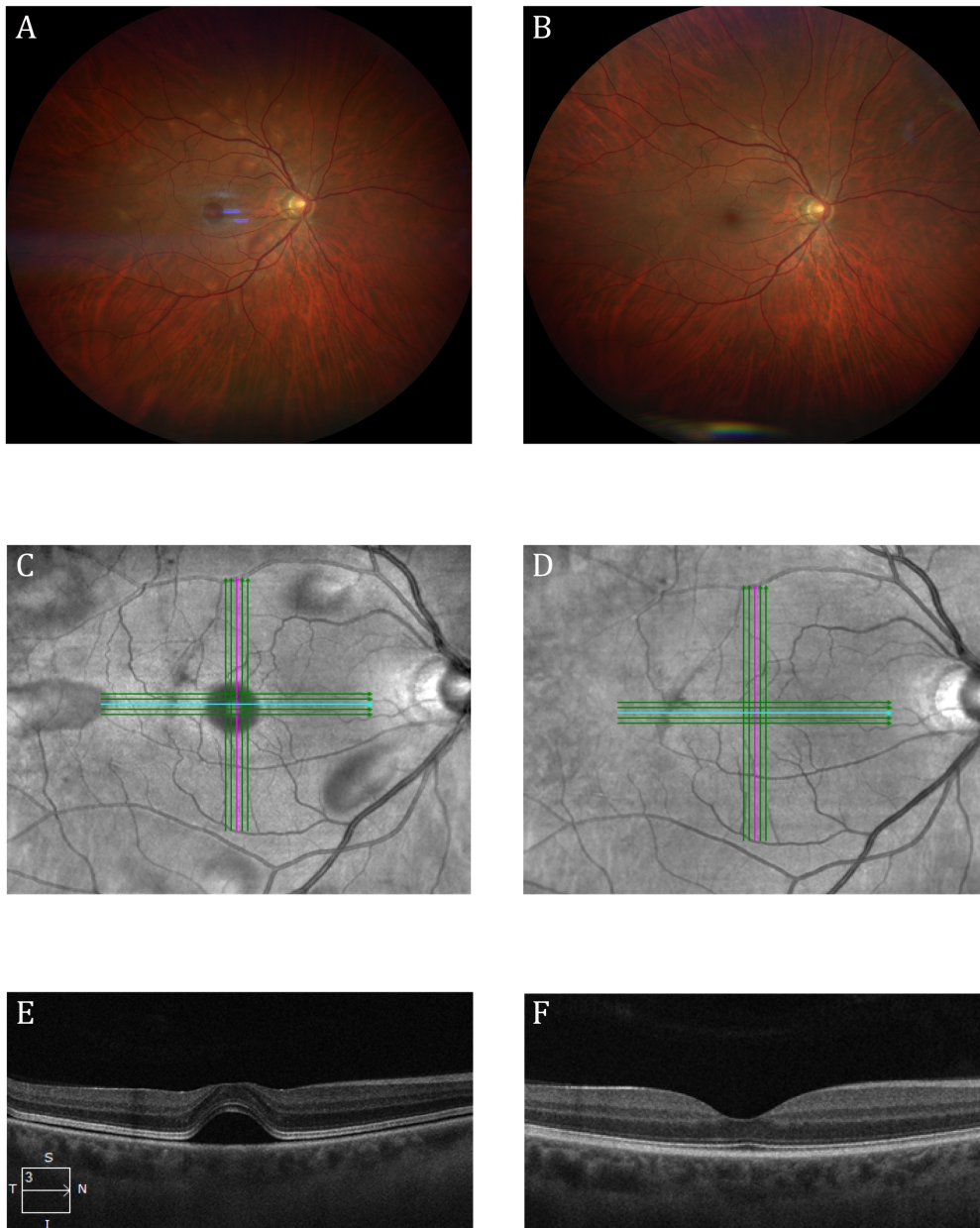
Les toxicités, telles que les UAA et MEKAR, sont le plus souvent modérées et répondent bien à un traitement local, ce qui est concordant avec les différentes études réalisées. (39) (40) (35) Cependant, certains cas plus sévères à type de pan uvéite sont à risque de séquelles visuelles importantes pouvant altérer la qualité de vie des patients. Il n'existe actuellement aucun consensus sur la prise en charge de ces effets indésirables ophtalmologiques et sur l'indication à la poursuite du traitement anti cancéreux. Dans la majorité des cas publiés, le traitement anti cancéreux est stoppé, ce qui peut modifier le pronostic vital du patient. (37) (31) (41) Récemment, Shahzad *et al* ont proposé un algorithme de prise en charge des patients présentant des symptômes oculaires sous immunothérapie. (42) Une consultation ophtalmologique urgente est essentielle afin de diagnostiquer et de grader un potentiel effet indésirable, d'autant plus que les symptômes oculaires ne sont pas toujours corrélés à la sévérité clinique. Une approche multidisciplinaire est alors indispensable afin d'éviter au maximum l'interruption du traitement anti cancéreux.

Par ailleurs, dans cette étude, presque tous les patients ont présenté une réponse anti tumorale au moins partielle pendant et après la résolution des effets secondaires ophtalmologiques. Ces résultats sont cohérents avec ceux décrits dans la littérature. (43) (44) Les effets secondaires immunologiques sembleraient être un marqueur d'efficacité du traitement anti cancéreux. Ben-Betzalel *et al* décrivait en plus un lien entre ces effets indésirables immunologiques sous thérapie ciblée et une réponse prolongée au traitement. (45) Une détection rapide de ces effets secondaires, notamment ophtalmologiques, pourrait avoir un rôle dans la décision clinique de poursuivre le traitement anti cancéreux ou de switcher pour une autre classe thérapeutique avant la progression de la maladie.

Enfin, notre étude a mis en évidence pour la première fois les modifications de la choroïde lors de pan uvéites de type Vogt Koyanada Harada en utilisant l'OCT swept source. Dans le syndrome de VKH, il a été démontré que l'épaisseur choroïdienne pouvait être un marqueur précurseur de la récurrence inflammatoire. (46) Comme dans le VKH, chez un patient de notre étude, l'épaisseur choroïdienne augmentait à nouveau lors de la réapparition d'une inflammation, même limitée au segment antérieur. Peut être que cette mesure de l'épaisseur choroïdienne pourrait aider à la prise en charge de ces pseudo-VKH en anticipant et traitant de manière précoce les récurrences sans nécessiter l'arrêt du traitement anti cancéreux. Ces résultats restent bien sûr à confirmer par d'autres études de plus grande taille.

IV FIGURES ET TABLES

Figure 1 : exemple d'une rétinopathie aux anti MEK



A, C, E Rétinophotographie couleur, Image en infra rouge, OCT maculaire d'une rétinopathie aux anti MEK à J3 du début du traitement : décollements séreux rétiniens (DSR) multiples, dont un DSR rétro fovéolaire.

B, D, F Rétinophotographie couleur, Image en infra rouge, OCT maculaire d'une rétinopathie aux anti MEK 1 semaine après diminution de dose : disparition des DSR

Table 1 : Classification des toxicités ophtalmologiques selon le CTCAE (Common Terminology Criteria for Adverse Events) version 5

AV acuité visuelle, UAA Uvéite antérieure aigue, X absence de grade 5

Diagnostic du CTCAE v5	RÉTINOPATHIE	UVEITE
GRADE 1	Asymptomatique	Asymptomatique avec trace de cellules
GRADE 2	AV>20/40 ou perte de moins de 3 lignes d'AV	UAA avec tyndall 1-2 +
GRADE 3	AV<20/40 ou perte de plus de 3 lignes d'AV	UAA tyndall > 3+ ou uvéite intermédiaire,postérieure ou panuvéite
GRADE 4	AV < 20/200	AV<20/200
GRADE 5	X	X

V BIBLIOGRAPHIE

1. Michielin O, Hoeller C. Gaining momentum: New options and opportunities for the treatment of advanced melanoma. *Cancer Treat Rev.* sept 2015;41(8):660-70.
2. Eggermont AMM, Kirkwood JM. Re-evaluating the role of dacarbazine in metastatic melanoma: what have we learned in 30 years? *Eur J Cancer.* août 2004;40(12):1825-36.
3. Agarwala SS. Temozolomide, a Novel Alkylating Agent with Activity in the Central Nervous System, May Improve the Treatment of Advanced Metastatic Melanoma. *The Oncologist.* 1 avr 2000;5(2):144-51.
4. Avril MF, Aamdal S, Grob JJ, Hauschild A, Mohr P, Bonerandi JJ, et al. Fotemustine Compared With Dacarbazine in Patients With Disseminated Malignant Melanoma: A Phase III Study. *J Clin Oncol.* 15 mars 2004;22(6):1118-25.
5. Chae YK, Arya A, Iams W, Cruz MR, Chandra S, Choi J, et al. Current landscape and future of dual anti-CTLA4 and PD-1/PD-L1 blockade immunotherapy in cancer; lessons learned from clinical trials with melanoma and non-small cell lung cancer (NSCLC). *J Immunother Cancer* [Internet]. déc 2018 [cité 26 janv 2019];6(1). Disponible sur: <https://jitc.biomedcentral.com/articles/10.1186/s40425-018-0349-3>
6. Atkins MB, Lotze MT, Dutcher JP, Fisher RI, Weiss G, Margolin K, et al. High-dose recombinant interleukin 2 therapy for patients with metastatic melanoma: analysis of 270 patients treated between 1985 and 1993. *J Clin Oncol Off J Am Soc Clin Oncol.* juill 1999;17(7):2105-16.
7. Hodi FS, O'Day SJ, McDermott DF, Weber RW, Sosman JA, Haanen JB, et al. Improved Survival with Ipilimumab in Patients with Metastatic Melanoma. *N Engl J Med.* 19 août 2010;363(8):711-23.
8. Larkin J, Chiarion-Sileni V, Gonzalez R, Grob JJ, Cowey CL, Lao CD, et al. Combined Nivolumab and Ipilimumab or Monotherapy in Previously Untreated Melanoma. *N Engl J Med.* 2 juill 2015;373(1):23-34.

9. Wolchok JD, Chiarion-Sileni V, Gonzalez R, Rutkowski P, Grob J-J, Cowey CL, et al. Overall Survival with Combined Nivolumab and Ipilimumab in Advanced Melanoma. *N Engl J Med*. 5 oct 2017;377(14):1345-56.
10. Mahoney KM, Freeman GJ, McDermott DF. The Next Immune-Checkpoint Inhibitors: PD-1/PD-L1 Blockade in Melanoma. *Clin Ther*. avr 2015;37(4):764-82.
11. Specenier P. Pembrolizumab use for the treatment of advanced melanoma. *Expert Opin Biol Ther*. 3 juin 2017;17(6):765-80.
12. Specenier P. Nivolumab in melanoma. *Expert Rev Anticancer Ther*. déc 2016;16(12):1247-61.
13. Scott LJ. Nivolumab: A Review in Advanced Melanoma. *Drugs*. août 2015;75(12):1413-24.
14. Long GV, Menzies AM, Nagrial AM, Haydu LE, Hamilton AL, Mann GJ, et al. Prognostic and Clinicopathologic Associations of Oncogenic in Metastatic Melanoma. *J Clin Oncol*. avr 2011;29(10):1239-46.
15. Ascierto PA, Kirkwood JM, Grob J-J, Simeone E, Grimaldi AM, Maio M, et al. The role of BRAF V600 mutation in melanoma. *J Transl Med [Internet]*. déc 2012 [cité 26 janv 2019];10(1). Disponible sur: <https://translational-medicine.biomedcentral.com/articles/10.1186/1479-5876-10-85>
16. Young K, Minchom A, Larkin J. BRIM-1, -2 and -3 trials: improved survival with vemurafenib in metastatic melanoma patients with a BRAFV600E mutation. *Future Oncol*. 1 mai 2012;8(5):499-507.
17. Ascierto PA, Minor D, Ribas A, Lebbe C, O'Hagan A, Arya N, et al. Phase II trial (BREAK-2) of the BRAF inhibitor dabrafenib (GSK2118436) in patients with metastatic melanoma. *J Clin Oncol Off J Am Soc Clin Oncol*. 10 sept 2013;31(26):3205-11.
18. Chapman PB, Hauschild A, Robert C, Haanen JB, Ascierto P, Larkin J, et al. Improved Survival with Vemurafenib in Melanoma with BRAF V600E Mutation. *N Engl J Med*. 30 juin 2011;364(26):2507-16.

19. Hauschild A, Grob J-J, Demidov LV, Jouary T, Gutzmer R, Millward M, et al. Dabrafenib in BRAF-mutated metastatic melanoma: a multicentre, open-label, phase 3 randomised controlled trial. *Lancet Lond Engl*. 28 juill 2012;380(9839):358–65.
20. Zhou AY, Johnson DB. Combinatorial Therapies in Melanoma: MAPK Inhibitors and Beyond. *Am J Clin Dermatol*. avr 2018;19(2):181–93.
21. Long GV, Flaherty KT, Stroyakovskiy D, Gogas H, Levchenko E, de Braud F, et al. Dabrafenib plus trametinib versus dabrafenib monotherapy in patients with metastatic BRAF V600E/K-mutant melanoma: long-term survival and safety analysis of a phase 3 study. *Ann Oncol*. juill 2017;28(7):1631–9.
22. Larkin J, Ascierto PA, Dréno B, Atkinson V, Liskay G, Maio M, et al. Combined vemurafenib and cobimetinib in BRAF-mutated melanoma. *N Engl J Med*. 13 nov 2014;371(20):1867–76.
23. Sun J, Zager JS, Eroglu Z. Encorafenib/binimetinib for the treatment of BRAF-mutant advanced, unresectable, or metastatic melanoma: design, development, and potential place in therapy. *OncoTargets Ther*. déc 2018;Volume 11:9081–9.
24. Trojaniello C, Festino L, Vanella V, Ascierto PA. Encorafenib in combination with binimetinib for unresectable or metastatic melanoma with BRAF mutations. *Expert Rev Clin Pharmacol* [Internet]. 17 janv 2019 [cité 23 janv 2019]; Disponible sur: <https://www.tandfonline.com/doi/full/10.1080/17512433.2019.1570847>
25. Brezin AP, Guillevin L, Société française d’ophtalmologie. Uvéites [rapport présenté à la] Société Française d’Ophtalmologie. Issy-les-Moulineaux: Elsevier-Masson; 2010.
26. Stjepanovic N, Velazquez-Martin JP, Bedard PL. Ocular toxicities of MEK inhibitors and other targeted therapies. *Ann Oncol*. juin 2016;27(6):998–1005.
27. Dalvin LA, Shields CL, Orloff M, Sato T, Shields JA. CHECKPOINT INHIBITOR IMMUNE THERAPY: Systemic Indications and Ophthalmic Side Effects. *Retina*. juin 2018;38(6):1063–78.
28. Alba-Linero C, Alba E. Ocular side effects of checkpoint inhibitors. *Surv*

Ophthalmol. 10 janv 2021;

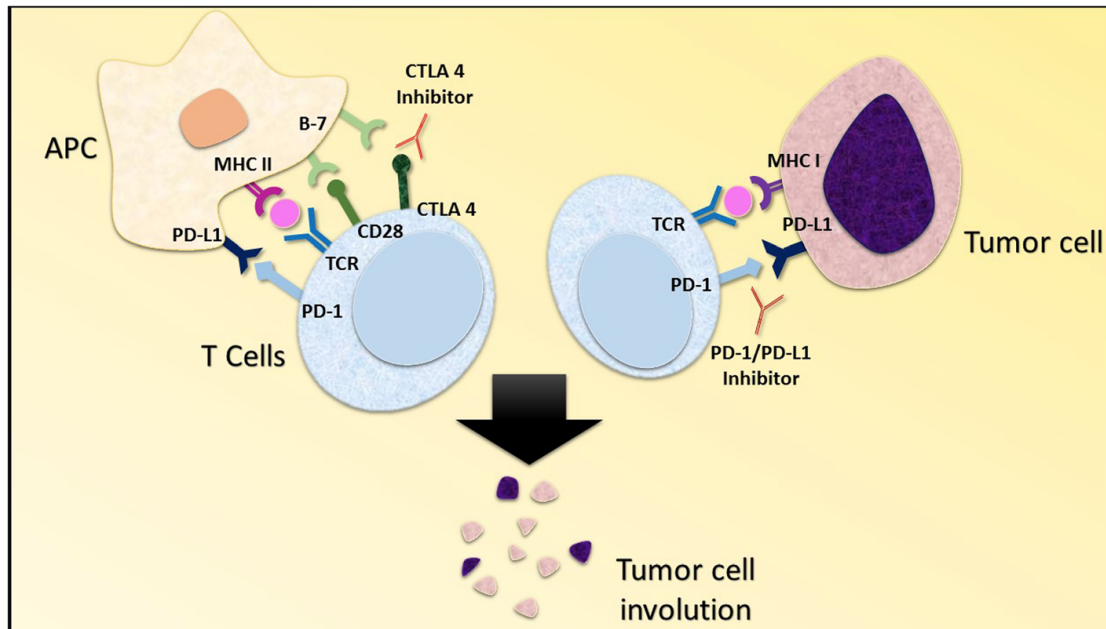
29. Sun MM, Levinson RD, Filipowicz A, Anesi S, Kaplan HJ, Wang W, et al. Uveitis in Patients Treated with CTLA-4 and PD-1 Checkpoint Blockade Inhibition. *Ocul Immunol Inflamm.* 2020;28(2):217-27.
30. Arai T, Harada K, Usui Y, Irisawa R, Tsuboi R. Case of acute anterior uveitis and Vogt-Koyanagi-Harada syndrome-like eruptions induced by nivolumab in a melanoma patient. *J Dermatol.* août 2017;44(8):975-6.
31. Bricout M, Petre A, Amini-Adle M, Bezza W, Seve P, Kodjikian L, et al. Vogt-Koyanagi-Harada-like Syndrome Complicating Pembrolizumab Treatment for Metastatic Melanoma. *J Immunother Hagerstown Md* 1997. mars 2017;40(2):77-82.
32. Crosson JN, Laird PW, Debiec M, Bergstrom CS, Lawson DH, Yeh S. Vogt-Koyanagi-Harada-like syndrome after CTLA-4 inhibition with ipilimumab for metastatic melanoma. *J Immunother Hagerstown Md* 1997. mars 2015;38(2):80-4.
33. Mettler C, Monnet D, Kramkimel N, Tréluyer J-M, Mouthon L, Brézin A, et al. Ocular safety profile of BRAF and MEK inhibitors: data from the World Health Organization Pharmacovigilance Database. *Ophthalmology.* 14 mai 2021;
34. Choe CH, McArthur GA, Caro I, Kempen JH, Amaravadi RK. Ocular Toxicity in BRAF Mutant Cutaneous Melanoma Patients Treated With Vemurafenib. *Am J Ophthalmol.* oct 2014;158(4):831-837.e2.
35. Urner-Bloch U, Urner M, Jaberg-Bentele N, Frauchiger AL, Dummer R, Goldinger SM. MEK inhibitor-associated retinopathy (MEKAR) in metastatic melanoma: Long-term ophthalmic effects. *Eur J Cancer.* sept 2016;65:130-8.
36. Urner-Bloch U, Urner M, Stieger P, Galliker N, Winterton N, Zubel A, et al. Transient MEK inhibitor-associated retinopathy in metastatic melanoma. *Ann Oncol.* juill 2014;25(7):1437-41.
37. Diamantopoulos PT, Stoungioti S, Anastasopoulou A, Papaxoinis G, Gogas H. Incomplete Vogt-Koyanagi-Harada disease following treatment with encorafenib and binimetinib for metastatic melanoma. *Melanoma Res.* déc 2018;28(6):648-51.

38. Lim J, Lomax AJ, McNeil C, Harrisberg B. Uveitis and Papillitis in the Setting of Dabrafenib and Trametinib Therapy for Metastatic Melanoma: A Case Report. *Ocul Immunol Inflamm.* 28 nov 2016;1-4.
39. Whist E, Symes RJ, Chang JH, Chowdhury V, Lim L-A, Grigg JR, et al. UVEITIS CAUSED BY TREATMENT FOR MALIGNANT MELANOMA: A CASE SERIES. *Retin Cases Brief Rep* [Internet]. 19 juin 2019 [cité 30 juill 2020]; Publish Ahead of Print. Disponible sur: <https://journals.lww.com/01271216-900000000-98691>
40. Dimitriou F, Urner-Bloch U, Eggenschwiler C, Mitsakakis N, Mangana J, Dummer R, et al. The association between immune checkpoint or BRAF/MEK inhibitor therapy and uveitis in patients with advanced cutaneous melanoma. *Eur J Cancer.* févr 2021;144:215-23.
41. Guedj M, Quéant A, Funck-Brentano E, Kramkimel N, Lellouch J, Monnet D, et al. Uveitis in Patients With Late-Stage Cutaneous Melanoma Treated With Vemurafenib. *JAMA Ophthalmol.* 1 déc 2014;132(12):1421.
42. Shahzad O, Thompson N, Clare G, Welsh S, Damato E, Corrie P. Ocular adverse events associated with immune checkpoint inhibitors: a novel multidisciplinary management algorithm. *Ther Adv Med Oncol* [Internet]. 12 févr 2021 [cité 27 avr 2021];13. Disponible sur: <https://www.ncbi.nlm.nih.gov/pmc/articles/PMC7887679/>
43. Rapisuwon S, Izar B, Batenchuk C, Avila A, Mei S, Sorger P, et al. Exceptional response and multisystem autoimmune-like toxicities associated with the same T cell clone in a patient with uveal melanoma treated with immune checkpoint inhibitors. *J Immunother Cancer.* 04 2019;7(1):61.
44. Gambichler T, Seifert C, Lehmann M, Lukas C, Scheel C, Susok L. Concurrent Vogt-Koyanagi-Harada disease and impressive response to immune checkpoint blockade in metastatic melanoma. *Immunotherapy.* 19 avr 2020;imt-2019-0206.
45. Ben-Betzalel G, Baruch EN, Boursi B, Steinberg-Silman Y, Asher N, Shapira-Frommer R, et al. Possible immune adverse events as predictors of durable response to BRAF inhibitors in patients with BRAF V600-mutant metastatic melanoma. *Eur J Cancer.* sept 2018;101:229-35.

46. Tagawa Y, Namba K, Mizuuchi K, Takemoto Y, Iwata D, Uno T, et al. Choroidal thickening prior to anterior recurrence in patients with Vogt-Koyanagi-Harada disease. *Br J Ophthalmol.* avr 2016;100(4):473-7.
47. Ott PA, Hodi FS, Robert C. CTLA-4 and PD-1/PD-L1 Blockade: New Immunotherapeutic Modalities with Durable Clinical Benefit in Melanoma Patients. *Clin Cancer Res.* 1 oct 2013;19(19):5300-9.
48. Niault TS, Baccarini M. Targets of Raf in tumorigenesis. *Carcinogenesis.* 1 juill 2010;31(7):1165-74.
49. van der Noll R, Leijen S, Neuteboom GHG, Beijnen JH, Schellens JHM. Effect of inhibition of the FGFR-MAPK signaling pathway on the development of ocular toxicities. *Cancer Treat Rev.* oct 2013;39(6):664-72.
50. Duncan KE, Chang LY, Patronas M. MEK inhibitors: a new class of chemotherapeutic agents with ocular toxicity. *Eye.* août 2015;29(8):1003-12.
51. Read RW, Holland GN, Rao NA, Tabbara KF, Ohno S, Arellanes-Garcia L, et al. Revised diagnostic criteria for Vogt-Koyanagi-Harada disease: report of an international committee on nomenclature. *Am J Ophthalmol.* mai 2001;131(5):647-52.

VI ANNEXES

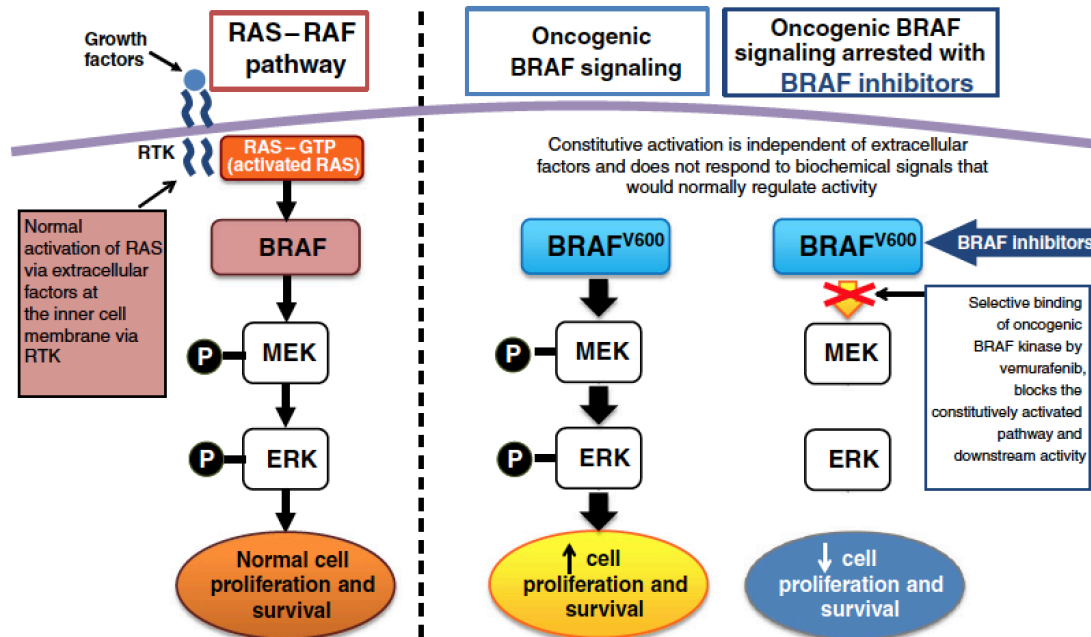
ANNEXE 1 IMMUNITÉ ANTI TUMORALE



Une réponse immunitaire anti tumorale est initiée quand les cellules présentatrices d'antigène présentent un antigène via le complexe majeur d'histocompatibilité aux lymphocytes T. L'activation des lymphocytes T nécessite deux signaux : premièrement, la reconnaissance de l'antigène par le récepteur des lymphocytes T (TCR) et deuxièmement un signal de co-stimulation délivré par les protéines de type B7, CD80 et CD86, situées à la surface des cellules présentatrices d'antigène. Ces dernières interagissent avec la protéine CD28 à la surface des lymphocytes T. Cela entraîne une activation des lymphocytes T et leur prolifération. Après cette activation, le CTLA4 (cytotoxic T lymphocyte antigen 4), exprimé à la surface du lymphocyte T se lie aussi au CD80 et au CD86. Plutôt que de stimuler les lymphocytes T, le CTLA4 entraîne une inhibition de la transmission du signal afin de réguler de manière négative le système immunitaire. (47) De plus, lorsque le récepteur CTLA4 est exprimé à la surface des lymphocytes T, il entraîne une inhibition de l'activation du CD28 qui possède un rôle dans l'immunité anti tumorale. Le récepteur de mort programmée de type 1, PD1, est exprimé à la surface des lymphocytes T cytotoxiques CD8. Ce récepteur interagit avec

les ligands PD-L1 et PD-L2 exprimés par la tumeur et entraîne une inhibition en aval du signal, ayant pour résultat la protection des cellules tumorales. (10) L'immunité anti tumorale dépend ainsi d'un équilibre permanent entre les signaux de co-activation et de co-inhibition.

ANNEXE 2 : VOIE MAPK ET SON RÔLE DANS LA FONCTION OCULAIRE



Normalement étroitement régulée, la voie MAPK joue un rôle clé dans la propagation et la modulation du signal de croissance pour permettre la prolifération et la division cellulaire. La voie MAPK exerce son effet à travers la phosphorylation et l'activation de protéines séquentielles dans la cascade d'activation cellulaire. Le facteur neurotrophique FGF (fibroblast growth factor) est exprimé au niveau de la rétine avec les taux les plus élevés au niveau de l'épithélium pigmentaire. Lorsqu'il se lie à son récepteur FGFR, il est responsable d'une activation de la voie MAPK via la liaison de la protéine Ras avec le GTP, adoptant alors sa forme active, l'autorisant à phosphoryler et activer la prochaine protéine kinase, Raf. Ce motif se répète à plusieurs étapes de la phosphorylation : activation de kinase qui amplifie la prolifération du signal entraînant l'activation de Ras, Raf et MEK, menant à l'activation des protéines kinases effectrices ERK. Enfin, les ERK ciblent le cytoplasme et noyau cellulaire pour permettre la croissance et la division cellulaire. (48) La voie MAPK semblerait avoir un rôle dans le maintien, la survie et la réparation de l'épithélium pigmentaire. (49) Par ailleurs, elle régulerait les jonctions cellulaires et le taux d'aquaporine 1 (ayant un rôle dans le transport actif de fluide en dehors de l'œil) au niveau de l'épithélium pigmentaire et interviendrait ainsi dans la prévention des décollements séreux rétiniens. (50)

ANNEXE 3 : CRITERES DIAGNOSTICS REVISITES DU SYNDROME VOGT KOYANAGI

HARADA

Complete Vogt-Koyanagi-Harada syndrome

1. No history of penetrating ocular trauma or surgery preceding the initial onset of uveitis
2. No clinical or laboratory evidence suggestive of other ocular disease entities
3. Bilateral ocular involvement [(a) or (b) must be met, depending on stage of disease]
 - a. Early manifestations
 1. Diffuse choroiditis, focal areas of subretinal fluid, bullous serous retinal detachments
 2. If equivocal fundus findings, then the following must be present:
 - a. Focal areas of delays in choroidal perfusion, multifocal areas of pinpoint leakage, large placoid areas of hyperfluorescence, pooling within subretinal fluid, and optic nerve staining
 - b. Diffuse choroidal thickening, without evidence of posterior scleritis by ultrasonography
 - b. Late manifestations
 1. History suggestive of prior disease based on findings in the following
 2. Ocular depigmentation: sunset glow fundus or Sigüeira's sign
 3. Other signs: nummular chorioretinal depigmented scars, RPE clumping or migration, or recurrent or chronic anterior uveitis
4. Neurological findings (may have resolved): meningismus, tinnitus, or CSF pleocytosis (Note: headache alone is not sufficient.)
5. Integumentary findings (not preceding the onset of uveitis): alopecia, poliosis, or vitiligo

Incomplete Vogt-Koyanagi-Harada syndrome

Criteria 1–3 and either 4 or 5 must be present

Probable Vogt-Koyanagi-Harada syndrome

Criteria 1–3 must be present

Am J Ophthalmol Vol 131. 2001:647–652.

(51)

La maladie de Vogt Koyanagi Harada est une maladie inflammatoire granulomateuse affectant les yeux, l'oreille interne, les méninges et la peau. Sa répartition est inégale dans le monde, constituant une cause rare d'uvéite dans les populations européennes mais très fréquente en Asie, dans les populations du bassin méditerranéen ou chez les Amérindiens. Sa physiopathologie est toujours mal connue, mais semble impliquer un processus auto immunitaire à médiation cellulaire, via les lymphocytes T, contre un antigène associé aux mélanocytes. Les patients atteints semblent avoir une prédisposition génétique, avec une fréquence augmentée de l'allèle HLA DRB1*04. Il s'agit d'une cause de panuvéite granulomateuse non infectieuse bilatérale associée à des décollements séreux rétiens. Le diagnostic est basé sur une combinaison de critères cliniques et paracliniques après avoir exclu d'autres causes d'uvéite. Le pronostic est en général favorable si la prise en charge initiale est suffisamment précoce et intensive par une corticothérapie systémique. (25) (51)

SERMENT D'HIPPOCRATE

Au moment d'être admise à exercer la médecine, je promets et je jure d'être fidèle aux lois de l'honneur et de la probité.

Mon premier souci sera de rétablir, de préserver ou de promouvoir la santé dans tous ses éléments, physiques et mentaux, individuels et sociaux.

Je respecterai toutes les personnes, leur autonomie et leur volonté, sans aucune discrimination selon leur état ou leurs convictions. J'interviendrai pour les protéger si elles sont affaiblies, vulnérables ou menacées dans leur intégrité ou leur dignité. Même sous la contrainte, je ne ferai pas usage de mes connaissances contre les lois de l'humanité.

J'informerai les patients des décisions envisagées, de leurs raisons et de leurs conséquences. Je ne tromperai jamais leur confiance et n'exploiterai pas le pouvoir hérité des circonstances pour forcer les consciences.

Je donnerai mes soins à l'indigent et à quiconque me les demandera. Je ne me laisserai pas influencer par la soif du gain ou la recherche de la gloire.

Admise dans l'intimité des personnes, je tairai les secrets qui me seront confiés. Reçue à l'intérieur des maisons, je respecterai les secrets des foyers et ma conduite ne servira pas à corrompre les mœurs.

Je ferai tout pour soulager les souffrances. Je ne prolongerai pas abusivement les agonies. Je ne provoquerai jamais la mort délibérément.

Je préserverai l'indépendance nécessaire à l'accomplissement de ma mission. Je n'entreprendrai rien qui dépasse mes compétences. Je les entretiendrai et les perfectionnerai pour assurer au mieux les services qui me seront demandés.

J'apporterai mon aide à mes confrères ainsi qu'à leurs familles dans l'adversité. Que les hommes et mes confrères m'accordent leur estime si je suis fidèle à mes promesses ; que je sois déshonorée et méprisée si j'y manque.

CARACTÉRISTIQUES CLINIQUES ET IMAGERIE MULTIMODALE DES UVÉITES ET RÉTINOPATHIES INDUITES PAR L'IMMUNOTHÉRAPIE ET LES THÉRAPIES CIBLÉES DANS LE MÉLANOME

Résumé : L'imagerie multimodale a permis de décrire les uvéites et rétinopathies secondaires aux inhibiteurs des points de contrôle immunitaire et thérapie ciblées dans le traitement du mélanome avancé et métastatique et d'améliorer ainsi la compréhension physiopathologique. Ces nouvelles thérapeutiques, via leur action sur le microenvironnement immunologique, semblent moduler la réaction inflammatoire. Il s'agit de la plus grande série de pseudo-VKH et les changements choroïdiens ont été décrits pour la première fois.

Mots clés : uvéite, rétinopathie aux anti MEK, inhibiteurs des points de contrôle immunitaire, thérapie ciblée, mélanome, syndrome de Vogt Koyanagi Harada.

CLINICAL CHARACTERISTICS AND MULTIMODAL IMAGING OF UVEITIS AND RETINOPATHY ASSOCIATED WITH IMMUNE CHECK POINT INHIBITORS AND TARGETED THERAPIES FOR MELANOMA

Abstract : We reported uveitis and retinopathy occurring in the treatment of advanced or metastatic melanoma. This was the largest series of VKHD-like panuveitis. Due to multimodal imaging, choroidal changes were described for the first time and could improve the understanding of the pathogenesis. The reasons of these differences are still unclear. The level of inflammation and the modulation of the immunomicroenvironnement induced by ICIs and TCT could explain that.

Keys words: uveitis, MEK inhibitors associated retinopathy, check point inhibitors, targeted therapies, melanoma, Vogt Koyanagi Harada disease.

Discipline: ophthalmology

UFR de sciences médicales
Université de Bordeaux, 146 rue Léo Saignat, 33076 Bordeaux Cedex