



**HAL**  
open science

# Indications d'extractions précoces de premières molaires permanentes

Raphaël Dahan

► **To cite this version:**

Raphaël Dahan. Indications d'extractions précoces de premières molaires permanentes. Chirurgie. 2020. dumas-03325209

**HAL Id: dumas-03325209**

**<https://dumas.ccsd.cnrs.fr/dumas-03325209>**

Submitted on 24 Aug 2021

**HAL** is a multi-disciplinary open access archive for the deposit and dissemination of scientific research documents, whether they are published or not. The documents may come from teaching and research institutions in France or abroad, or from public or private research centers.

L'archive ouverte pluridisciplinaire **HAL**, est destinée au dépôt et à la diffusion de documents scientifiques de niveau recherche, publiés ou non, émanant des établissements d'enseignement et de recherche français ou étrangers, des laboratoires publics ou privés.



Distributed under a Creative Commons Attribution - NonCommercial - NoDerivatives 4.0 International License

**THESE**

***POUR OBTENIR LE DIPLOME D'ETAT  
DE DOCTEUR EN CHIRURGIE DENTAIRE***

Présentée et publiquement soutenue devant la

Faculté d'Odontologie de Marseille  
(Doyen : Monsieur le Professeur Bruno FOTI)

Aix-Marseille Université  
(Président : Monsieur le Professeur Éric BERTON)

***Indications d'extractions précoces de  
premières molaires permanentes***

Présentée par

**DAHAN Raphaël**

Né(e) le 11/06/1994

A Marseille

(Bouches-du-Rhône)

Thèse soutenue le **Judi 29 Octobre 2020**

Devant le jury composé de

**Président : Professeur RUQUET Michel**

**Assesseurs : Professeur LE GALL Michel**

**Docteur GAUBERT Jacques**

**Docteur DAVID Laura**



**THESE**

***POUR OBTENIR LE DIPLOME D'ETAT  
DE DOCTEUR EN CHIRURGIE DENTAIRE***

Présentée et publiquement soutenue devant la

Faculté d'Odontologie de Marseille  
(Doyen : Monsieur le Professeur Bruno FOTI)

Aix-Marseille Université  
(Président : Monsieur le Professeur Éric BERTON)

***Indications d'extractions précoces de  
premières molaires permanentes***

Présentée par

**DAHAN Raphaël**

Né(e) le 11/06/1994

A Marseille

(Bouches-du-Rhône)

Thèse soutenue le **Judi 29 Octobre 2020**

Devant le jury composé de

**Président : Professeur RUQUET Michel**

**Assesseurs : Professeur LE GALL Michel**

**Docteur GAUBERT Jacques**

**Docteur DAVID Laura**



## ADMINISTRATION

Mise à jour : sept. 2020

### **Doyens Honoraires**

Professeur	Raymond SANGIUOLO†
Professeur	Henry ZATTARA
Professeur	André SALVADORI
Professeur	Jacques DEJOU

### **Doyen Assesseurs**

Professeur	Bruno FOTI
Professeur	Michel RUQUET
Professeur	Anne RASKIN

### **Directeurs de Départements**

Formation Initiale	Professeur	Michel RUQUET
Recherche	Professeur	Anne RASKIN
Formation Continue	Professeur	Frédéric BUKIET

### **Charges de missions**

Relations Internationales	Professeur	Hervé TASSERY
Internat et Diplômes d'études spécialisées	Professeur	Virginie MONNET-CORTI
Affaires générales	Docteur	Patrick TAVITIAN

### **Responsable des Services Administratifs et Techniques**

Madame	Katia LEONI
--------	-------------

## **LISTE DES ENSEIGNANTS**

### **PROFESSEURS DES UNIVERSITES – PRATICIENS HOSPITALIERS DES CSERD**

BUKIET Frédéric (58-01)  
FOTI Bruno (56-02)  
LE GALL Michel (56-01)  
MONNET-CORTI Virginie (57-01)  
ORTHLIEB Jean-Daniel (58-01)  
RASKIN Anne (58-01)  
RUQUET Michel (58-01)  
TARDIEU Corinne (56-01)  
TARDIVO Delphine (56-02)  
TASSERY Hervé (58-01)

### **PROFESSEUR DES UNIVERSITES**

ABOUT Imad (65)

### **PROFESSEURS EMERITES**

DEJOU Jacques  
HUE Olivier

### **MAITRES DE CONFERENCES DES UNIVERSITES – PRATICIENS HOSPITALIERS DES CSERD**

ABOUDHARAM Gérard (58-01)	LAN Romain (56-02)
BANDON Daniel (56-01)	LAURENT Michel (58-01)
BELLONI Didier (57-01)	LAURENT Patrick (57-01)
BOHAR Jacques (56-01)	MAILLE Gérald (58-01)
CAMOIN Ariane (56-01)	PHILIP-ALLIEZ Camille (56-01)
CAMPANA Fabrice (57-01)	POMMEL Ludovic (58-01)
CATHERINE Jean-Hugues (57-01)	PRECKEL Bernard-Éric (58-01)
GAUBERT Jacques (56-01)	RÉ Jean-Philippe (58-01)
GIRAUD Thomas (58-01)	ROCHE-POGGI Philippe (57-01)
GIRAudeau Anne (58-01)	STEPHAN Grégory (58-01)
GUIVARC'H Maud (58-01)	TAVITIAN Patrick (58-01)
JACQUOT Bruno (58-01)	TERRER Elodie (58-01)
LABORDE Gilles (58-01)	TOSELLO Alain (58-01)

### **MAITRES DE CONFERENCES DES UNIVERSITES ASSOCIES**

BALLESTER Benoît (58-01)  
BLANCHET Isabelle (56-01)  
MENSE Chloé (58-01)  
SILVESTRI Frédéric (58-01)

## **ASSISTANTS HOSPITALIERS ET UNIVERSITAIRES**

AL AZAWI Hala (56-01)	HAHN-GOLETTI Larissa (58-01)
ANTEZACK Angeline (57-01)	LIOTARD Alicia (58-01)
ARNIER Canelle (56-01)	MANSUY Charlotte (58-01)
BACHET-DORISON Damienne (56-01)	MARTIN William (56-01)
CAMBON Isabelle (56-01)	MATTERA Rémi (56-01)
CASAZZA Estelle (56-01)	MELLOUL Sébastien (57-01)
CASTRO Romain (57-01)	PARFU Anne (58-01)
DAVID Laura (56-01)	PASCHEL Laura (58-01)
DEVICTOR Alix (58-01)	PILLIOL Virginie (58-01)
DODDS Méline (58-01)	REPETTO Andréa (58-01)
DRAUSSIN Thierry (56-02)	ROMANET Yvan (57-01)
DUMAS Cathy (57-01)	SANTUNIONE Charlotte (58-01)
HADJ-SAID Mehdi (57-01)	VINAÏ Michael (56-01)

## **ASSISTANTS DES UNIVERSITES ASSOCIES**

GRINE Ghilès (57-01)  
HOUVENAEGHEL Brice (57-01)

Intitulés des sections CNU :

- 56<sup>ème</sup> section : Développement, croissance et prévention
  - 56-01 Odontologie pédiatrique et orthopédie dento-faciale
  - 56-02 : Prévention – Epidémiologie – Economie de la santé – Odontologie légale
- 57<sup>ème</sup> section : Chirurgie orale ; Parodontologie ; Biologie Orale
  - 57-01 : Chirurgie orale – Parodontologie – Biologie orale
- 58<sup>ème</sup> section : Réhabilitation orale
  - 58-01 : Dentisterie restauratrice – Endodontie – Prothèses – Fonction-Dysfonction – Imagerie – Biomatériaux

L'auteur s'engage à respecter les droits des tiers, et notamment les droits de propriété intellectuelle. Dans l'hypothèse où la thèse comporterait des éléments protégés par un droit quelconque, l'auteur doit solliciter les autorisations nécessaires à leur utilisation, leur reproduction et leur représentation auprès du ou des titulaires des droits. L'auteur est responsable du contenu de sa thèse. Il garantit l'Université contre tout recours. Elle ne pourra en aucun cas être tenue responsable de l'atteinte aux droits d'un tiers

## **REMERCIEMENTS**

**À Monsieur le Professeur Ruquet Michel,**

*Pour l'honneur que vous me faites en ayant accepté la présidence de ce jury.*

*Vous êtes constamment sollicité pour ce rôle, et vous l'endossez toujours avec gentillesse. Pour cela, je vous en remercie.*

*Veillez trouver ici le témoignage de toute ma gratitude pour l'enseignement de qualité que vous nous avez prodigué et de votre investissement pendant notre cursus. Merci d'avoir veillé au bon déroulement de nos études.*

*Soyez assuré de ma profonde reconnaissance.*

**À Monsieur le Professeur Le Gall Michel,**

*Je suis sincèrement honoré que vous ayez accepté de faire partie de mon jury de thèse.*

*Je vous remercie pour la transmission de votre passion, la richesse de votre enseignement et pour votre gentillesse.*

*Veillez trouver ici l'expression de mes sincères remerciements et de mon profond respect.*

**À Monsieur le Docteur Gaubert Jacques,**

*Vous m'avez fait l'honneur d'accepter de siéger dans ce jury. Je vous remercie pour votre disponibilité et pour votre sympathie.*

*Veillez recevoir l'expression de ma profonde considération.*

**À Madame le Docteur David Laura,**

*Je te remercie tout d'abord d'avoir accepté de diriger ce travail, tu as fait preuve d'une grande patience et j'espère que le résultat saura te satisfaire.*

*Je te suis reconnaissant pour tout le soutien, la grande disponibilité et l'aide précieuse que tu m'as apporté tout au long de ce travail.*

*Je te témoigne ici toute mon estime et ma gratitude.*

*À ma chère et tendre épouse Estelle, je te remercie infiniment de m'avoir soutenu tout au long de ses études et d'avoir cru en moi, je nous souhaite que de la réussite et tout le bonheur à venir avec la naissance très bientôt de notre petite princesse.*

*À mes parents qui n'ont jamais cessé d'être là pour moi à chaque occasion de ma vie, je ne vous remercierai jamais assez pour tout ce que vous avez fait pour moi depuis toujours et c'est grâce à vous si j'en suis là aujourd'hui, merci d'avoir cru en moi. Je sais que vous serez toujours fier de moi malgré la distance qui nous sépare.*

*À mes frères, ma sœur, mon beau-frère, neveux et nièce qui me manquent terriblement, je sais que vous êtes avec moi dans vos cœurs et j'ai une grande pensée pour vous.*

*À mes grands-parents, merci du fond du cœur pour votre soutien et votre affection.*

*À mes beaux-parents, merci d'avoir été très tôt pour moi une deuxième famille et pour toute l'affection et le soutien que vous m'avez apporté, je vous témoigne ici toute ma profonde reconnaissance.*

*Enfin à tous mes amis, merci pour votre aide, vos conseils et votre soutien au cours de ces études qui m'ont permis de persévérer et d'en arriver là aujourd'hui.*

# **SOMMAIRE**

<b>INTRODUCTION .....</b>	<b>1</b>
<b>I. GENERALITÉS SUR LES PREMIERES MOLAIRES PERMANENTES .....</b>	<b>2</b>
A. Embryologie .....	2
B. Typologie .....	3
C. Éruption.....	6
D. Occlusion et intérêts .....	8
<b>II. CRITERES DE CHOIX DES EXTRACTIONS PRECOSES DES PREMIERES MOLAIRES PERMANENTES .....</b>	<b>11</b>
A. Complications.....	11
1. La carie .....	11
2. MIH .....	16
3. La maladie parodontale .....	18
4. Troubles d'éruptions, rétention et ankylose.....	19
B. Quel âge est optimal pour extraire une première molaire ? .....	21
C. Choix des extractions en fonction de la classe d'angle et de l'encombrement .....	23
1. Rappel de la classification d'Angle .....	23
2. Choix des extractions en fonction du contexte initial.....	25
2.1. Les classes I.....	25
2.2. Les classes II.....	27
2.3. Les classes III.....	29
<b>III. MOYENS DE REMPLACEMENT DE LA PREMIERE MOLAIRES PERMANENTE.....</b>	<b>30</b>
A. Fermeture de l'espace d'extraction.....	30
1. La fermeture spontanée .....	31
2. La fermeture d'espace par un traitement orthodontique .....	32
2.1. La distalisation des secteurs latéraux et la rétraction du bloc antérieur au maxillaire .....	32
2.2. La distalisation des secteurs latéraux et la rétraction du bloc antérieur à la mandibule .....	35
2.3. La mésialisation des secondes molaires permanentes à la mandibule .....	37
B. La réouverture de l'espace .....	45
C. L'autotransplantation de dents de sagesse .....	47
D. Temporisation et solution implantaire ou prothétique.....	52
1. Le bridge conventionnel (2 piliers et un intermédiaire).....	53
2. Le bridge collé .....	54
3. Le bridge à ancrage coronaire partiel .....	55
4. La prothèse amovible partielle .....	55
5. L'implant .....	56
<b>IV. CONSEQUENCES DE L'AVULSION DES PREMIERES MOLAIRES PERMANENTES .....</b>	<b>57</b>
A. En l'absence de traitement orthodontique.....	57
1. Versions dentaires au maxillaire .....	57
2. Versions dentaires à la mandibule .....	59
3. Conséquences occlusales et parodontales .....	62
B. Associées à un traitement orthodontique .....	63
<b>CONCLUSION .....</b>	<b>66</b>
<b>LISTE DES FIGURES ET TABLEAUX .....</b>	<b>A</b>
<b>BIBLIOGRAPHIE.....</b>	<b>I</b>

## **INTRODUCTION**

La première molaire permanente représente la clef de voûte du système dentaire via son rôle primordial dans la croissance maxillo-mandibulaire, dans les fonctions masticatoires et occlusales ainsi que dans la protection des articulations temporo-mandibulaires. Toutefois, c'est la dent permanente la plus fréquemment et précocement extraite. En effet, son éruption se fait vers l'âge de six ans où l'hygiène dentaire est souvent perfectible. Sa structure est immature-fragile, sa morphologie occlusale complexe ce qui augmente sa vulnérabilité aux différentes atteintes carieuses, endodontiques, parodontales ou encore structurales telles que l'hypo minéralisation molaire-incisive.

En présence d'un délabrement ou d'une atteinte trop important de la première molaire permanente, le praticien devra prendre une décision primordiale pour son jeune patient : soit extraire, soit temporiser ou bien la traiter pour la conserver. Son choix se fera à partir de plusieurs paramètres : la perte de substance, l'état pulpaire, la susceptibilité carieuse, le stade d'édification radiculaire de la seconde molaire permanente, la présence du germe de la troisième molaire, l'âge dentaire du patient, les besoins orthodontiques (type de malocclusions ou présence d'encombrement), l'hygiène bucco-dentaire et enfin la compliance et coopération de l'enfant et des parents.

Nous aborderons dans un premier temps les caractéristiques anatomo-physiologiques de la première molaire permanente.

Dans un deuxième temps, nous décrirons les critères de choix des extractions précoces de premières molaires permanentes en fonction de l'âge du patient, de la présence d'atteintes carieuses, endodontiques ou bien parodontales et enfin, en fonction du type de malocclusions présentes.

Dans un troisième temps, nous détaillerons les différentes solutions thérapeutiques envisageables suite à l'avulsion de la première molaire permanente avec notamment la fermeture d'espace post-extractionnel via un traitement orthodontique ; le remplacement de la dent perdue par auto-transplantation de troisièmes molaires ou par une solution prothétique.

Enfin, nous développerons les conséquences liées à l'avulsion de la première molaire permanente en l'absence ou associés à un traitement orthodontique.

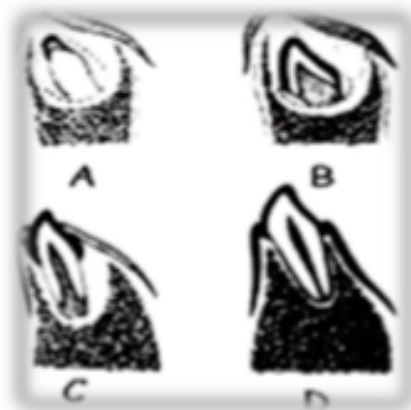# **I. GENERALITÉS SUR LES PREMIERES MOLAIRES PERMANENTES**

## **A. Embryologie**

Les bourgeons des molaires permanentes sont issus de la prolifération distale du bord libre de la lame dentaire et apparaissent en distal de la deuxième molaire temporaire entre le troisième et le quatrième mois.<sup>1</sup> La dent permanente se développe sur plusieurs années, depuis sa position intra-osseuse jusqu'à sa position fonctionnelle dans la cavité buccale en passant par plusieurs situations anatomiques.

Ces étapes sont aux nombres de quatre et sont résumées par Lautrou<sup>2</sup> :

- Le début de la calcification coronaire commençant par la formation de dentine au sommet des cuspidés
- La calcification coronaire
- L'éruption de la dent immature au sein de la cavité buccale (stade 8 de Nolla correspondant à l'édification de deux tiers de racine)
- La fin de la calcification apicale (stade 9 de Nolla) correspondant à la formation de la jonction cémento-dentinaire, à l'édification complète des racines avec des apex restants ouverts.<sup>1 2</sup>



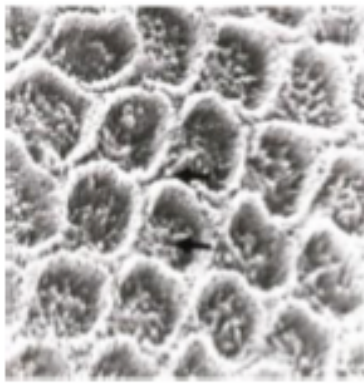
*Figure 1 : Schématisation des quatre principaux stades de développement.<sup>2</sup>*

- A. Début de la calcification de la couronne (Naissance)
- B. Achèvement de la couronne (3-4 ans)
- C. Apparition de la dent dans la cavité buccale (Dent immature à 6 ans)
- D. Calcification complète de la racine (Formation de la jonction cémento-dentinaire à l'âge de 9-10 ans)



## B. Typologie

La première molaire permanente est la dent la plus volumineuse. Elle possède la surface occlusale la plus étendue de la cavité buccale. Lors de son éruption, l'émail de la molaire est immature ; il s'agit d'une structure peu minéralisée et poreuse <sup>3</sup> avec un certain nombre de défauts structuraux qui favorisent la rétention et l'accumulation de la plaque bactérienne avec une initiation du processus carieux.



*Figure 2 : Email immature montrant une structure poreuse.<sup>3</sup>*

La dentine présente une composition voisine de celle de l'os. Elle contient :

- 70% de partie minérale
- 20% de structure organique
- 10% d'eau

Sa structure est cependant très différente de l'os. Elle est formée essentiellement de collagène de type I et d'hydroxyapatite carbonatée.

La compréhension des étapes de la création de la dentine tout au long de la vie (dentinogénèse) permet de mieux appréhender la susceptibilité accrue de cette dernière dans les premières années post-éruptives.

La dentine immature se caractérise par de larges tubulis dentinaires très perméables ayant pour conséquence une progression rapide des lésions carieuses une fois la jonction amélo-dentinaire atteinte .<sup>4 5</sup>

La susceptibilité de la dentine immature est en grande partie liée à la dentinogénèse qui est continue mais différente tout au long de la formation de la dent.

Ainsi, trois types de dentines sont formées et apposées pendant le développement dentaire :

- La dentine primaire : La dentine normale. Elle est composée de tubulis espacés. Elle est synthétisée par les odontoblastes au cours du développement jusqu'à la fin de l'édification radiculaire. <sup>6</sup>

- La dentine secondaire : Elle se dépose en réponse aux facteurs biomécaniques (variation de température, choc, irritation chimique) lorsque la rhizogenèse est complète et tout au long de la vie. <sup>6</sup>

- La dentine tertiaire (ou réactionnelle) : Elle est formée en réponse à une agression et se dépose uniquement dans la zone adjacente à l'irritation pulpaire. <sup>7</sup>

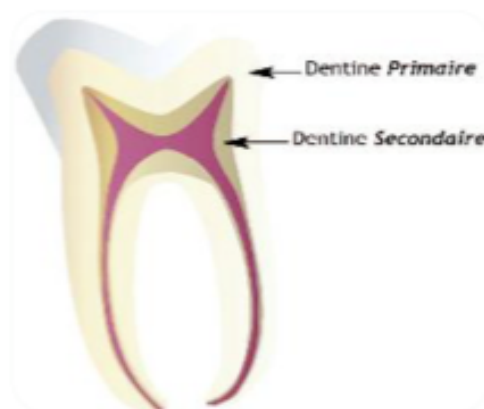


Figure 3 : Schéma illustrant la dentine primaire et secondaire. <sup>6</sup>

L'immaturation pulpaire est caractérisée par une importante vascularisation qui rend la dent moins sensible aux stimuli externes. De plus, l'immaturation nerveuse et l'absence de constriction apicale empêchent les voies nerveuses d'être comprimées en cas d'inflammation pulpaire. <sup>8</sup> Cliniquement, cela se traduit par une absence de douleurs en présence de lésions carieuses profondes qui va permettre une destruction coronaire rapide sans symptomatologie. <sup>4</sup>

La déminéralisation s'effectue de manière lente et en direction pulpaire au niveau de l'émail et de manière plus rapide au niveau de la dentine via de micropertuis.

Ceci a pour conséquence une cavitation retardée de l'émail et l'apparition d'une « carie cachée » qui aboutit à une destruction coronaire presque totale en trois ans et sans signes cliniques. <sup>7</sup>

En cas de nécrose, les cellules odontoblastiques seront détruites entraînant un arrêt de la formation apicale. Il est donc très important de conserver la vitalité pulpaire car c'est le seul organe capable de fabriquer de la dentine par ses odontoblastes.

La racine apparaît mince et plus ou moins courte selon son stade d'évolution. Ses parois dentinaires sont fines et fragiles contrairement au paquet vasculo-nerveux qui est volumineux. Il se situe dans un canal endodontique qui s'élargit à l'extrémité apicale laissant apparaître un apex largement ouvert aussi appelé «entonnoir apical».

La formation radiculaire se fait par prolifération épithéliale dans le tissu conjonctif via la gaine de Hertwig. Cette gaine permet la différenciation des cellules de la pulpe radiculaire en odontoblastes assurant la dentinogenèse de l'extrémité apicale de la racine.<sup>3</sup> La dent fait son éruption au stade 8 de Nolla. L'édification radiculaire sera complète environ 3-4 ans après l'éruption de la dent. Puis la gaine d'Hertwig se désintègre mettant la dentine à nu et en contact direct avec le conjonctif environnant. Cet événement entraîne la formation de cémentoblastes qui vont élaborer un ciment primaire acellulaire se situant au niveau des deux tiers coronaires de la surface radiculaire participant à la fermeture des orifices apicaux et la formation du ciment secondaire cellulaire recouvrant le ciment acellulaire ou la dentine au niveau du tiers apical de la surface radiculaire ainsi qu'au niveau des surfaces inter-radiculaires des dents pluriradiculées.<sup>3</sup>

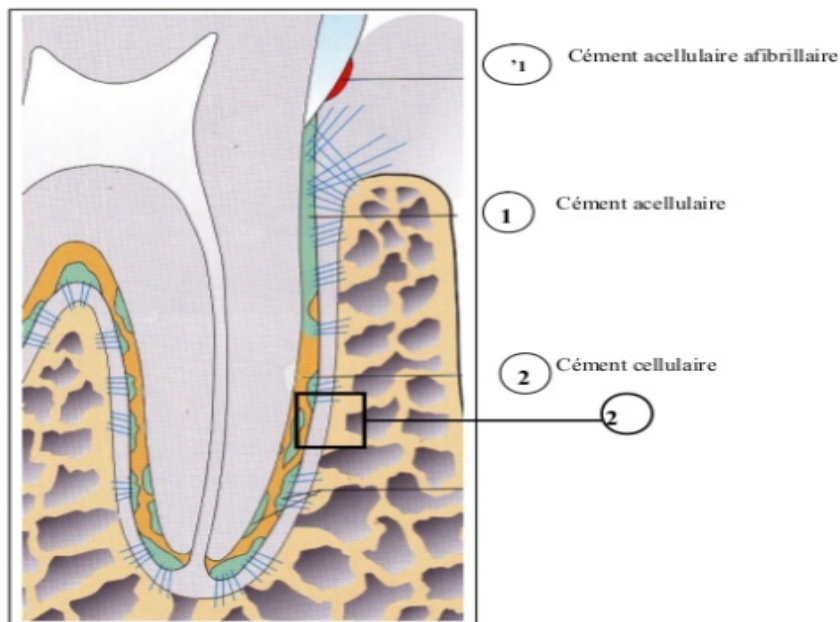
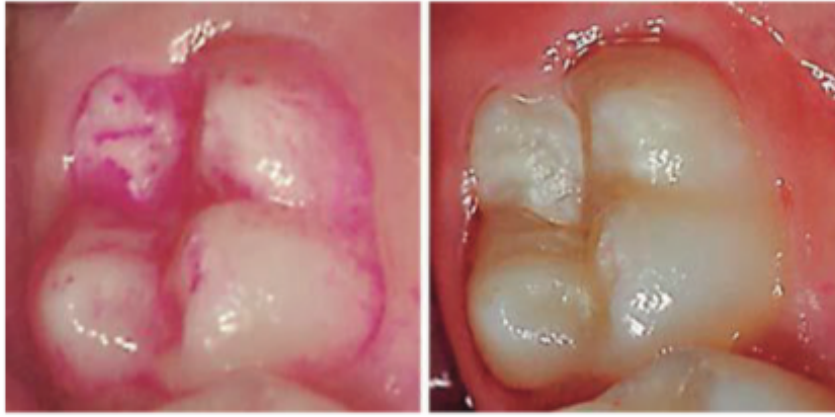

Figure 4 : Les différents types de ciments.<sup>9</sup>

### C. Éruption

Les premières molaires permanentes font leurs apparitions au fur et à mesure que la cavité buccale s'agrandit et que la branche montante mandibulaire recule. Elles sont qualifiées de dents « monophysaires » du fait de l'absence de dents succedonnelles. Elles apparaissent entre 6-7 ans en distal de la deuxième molaire temporaire et restent un certain temps (en moyenne 15 mois) sous le plan d'occlusion des molaires temporaires. Elles sont difficilement accessibles au nettoyage et l'auto-nettoyage salivaire est nettement moins efficace car la dent ne participe pas encore à la mastication. Leur brossage est ainsi beaucoup plus délicat du fait de la situation « en sous-occlusion ».<sup>10</sup> Cette période entre l'éruption de la dent et la maturation de l'émail est considérée comme cario-susceptible.

Carvalho et al. ont démontré dans une étude que la proportion de lésions carieuses actives était plus importante parmi les dents en cours d'éruption en comparaison avec les dents en occlusion fonctionnelle.<sup>11</sup>



*Figure 5 : Mise en évidence de la plaque dentaire sur une première molaire permanente en cours d'éruption avec un révélateur de plaque.<sup>12</sup>*

Les premières molaires permanentes peuvent parfois faire l'objet d'anomalies d'éruption liées à un échec ou à un retard d'éruption, une ankylose ou encore un défaut primaire d'éruption.

On parle d'échec d'éruption lorsqu'une ou plusieurs dents ne parviennent pas jusqu'à leur position fonctionnelle dans la cavité buccale.

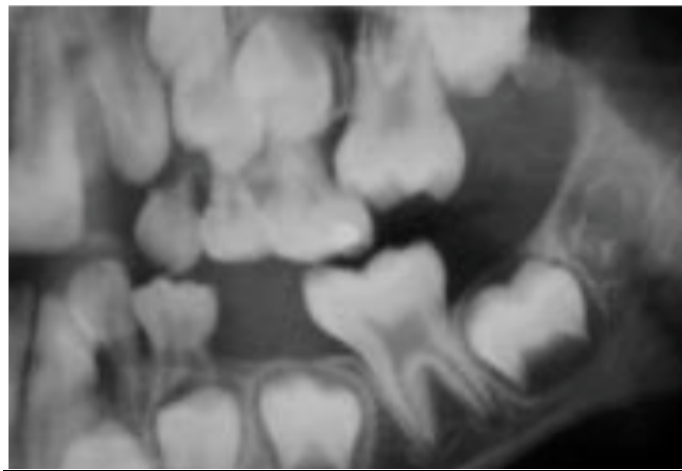
Le retard d'éruption est la pathologie d'éruption la plus répandue. Il se définit comme une éruption se déroulant à une date postérieure par rapport aux normes établies. De manière générale, on parle de retard pathologique six mois après les dates normales d'éruption pour les dents temporaires et un an après pour les dents permanentes. Un retard d'éruption peut-être liée à une anomalie locale telle que les malpositions du germe systémique (nutrition ou anomalies endocriniennes) ou encore génétique (syndrome de Down ou de Gorlin).<sup>13</sup>

L'ankylose est une fusion entre l'os et la racine avec un ligament parodontal absent. Dans le cas des dents immatures, elle entraîne un retard ou une absence d'éruption de la dent et un défaut de croissance vertical de l'os alvéolaire autour de la dent. Les étiologies de l'ankylose sont variées : problèmes métaboliques, génétiques et traumatiques.

Enfin, le défaut primaire d'éruption correspond à un échec partiel ou complet de l'éruption d'une dent lié à une anomalie des mécanismes biologiques d'éruption et en l'absence d'ankylose ou d'obstruction d'origine mécanique.

Les caractéristiques de cette pathologie ont été exposées par Frazier-Bowers et al. en 2010 <sup>14</sup> : Elle entraîne une infra-occlusion des dents affectées ayant pour conséquence un open-bite latéro-postérieur qui pourra toucher un ou plusieurs des quatre quadrants.

Par ailleurs, lorsque les premières molaires permanentes maxillaires font leur éruption en mésiale cela peut entraîner la résorption de la racine distale de la deuxième molaire temporaire et un encombrement dentaire.



*Figure 6 : Eruption mésiale d'une première molaire gauche maxillaire qui entraîne la résorption de la racine distale de la 65 et un encombrement maxillaire.* <sup>15</sup>

#### **D. Occlusion et intérêts**

La première molaire permanente est considérée comme la clef de l'occlusion. Son rôle est primordial dans :

- La croissance : La rencontre occlusale des premières molaires maxillaire et mandibulaires conditionne le développement maxillo-mandibulaire.<sup>16</sup>
- Le développement des arcades dentaires en assurant un développement distal de l'arcade dentaire
- Les cycles masticatoires où la première molaire assure un quart du coefficient masticatoire
- Les différentes fonctions occlusales : Calage, centrage et guidage.

Le rôle des molaires est principalement dédié à la fonction de calage pour assurer la stabilité de l'arcade.<sup>16</sup> Elles participent également au centrage.

Dans une organisation occlusale optimale (c'est-à-dire économe du système dentaire) elles ne participent pas au guidage.

Elles peuvent également assurer une protection de l'ATM dans des positions excentrées, lors d'une activité élévatrice importante ou lors d'un évènement traumatique.

- Le maintien de l'occlusion durant toute la période nécessaire au remplacement des dents temporaires par les dents définitives en formant un couple dentaire antagoniste qui assure une grande stabilité occlusale.<sup>1</sup>

Il est donc crucial de surveiller leur éruption et mise en bouche et d'aider si nécessaire.<sup>16</sup>

Dans un contexte d'occlusion « idéale », Andrews a décrit 6 clefs dans lesquelles les relations molaires sont primordiales :<sup>17</sup>

- Une relation molaire de classe I d'Angle :

- La face distale de la cuspide disto-vestibulaire de la première molaire supérieure est en contact avec le pan mésial de la cuspide mésio-vestibulaire de la deuxième molaire inférieure.

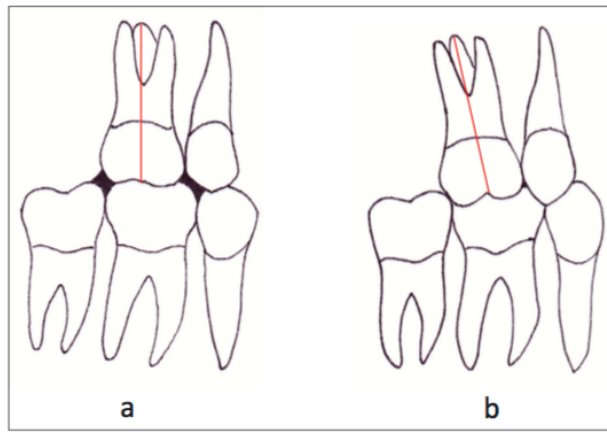


Figure 7 : Schéma montrant l'importance de l'inclinaison mésiale de la première molaire supérieure sur l'occlusion avec ses antagonistes.<sup>17</sup>

- (a) Classe I tendance II molaire avec grand axe vertical de la première molaire supérieure. Deuxième prémolaire en classe II dentaire et absence de contact avec la deuxième molaire mandibulaire.
- (b) Classe I molaire avec inclinaison mésiale de la première molaire maxillaire qui permet l'apparition d'un contact avec la deuxième molaire mandibulaire

- La cuspide mésio-vestibulaire de la première molaire supérieure doit être en contact avec le sillon séparant les cuspides mésio-vestibulaire et centrale de la première molaire mandibulaire.

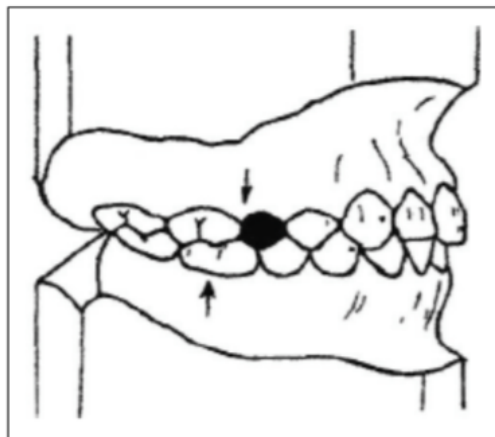


Figure 8 : Schéma représentant les rapports inter-arcades entre la deuxième prémolaire et la première molaire maxillaire avec la première molaire mandibulaire.<sup>18</sup>

- Une angulation radiculaire (« tip mésio-distal »). Le grand axe de la première molaire est orienté légèrement en mésial.
- Une inclinaison coronaire linguale ou vestibulaire en fonction de la dent concernée.



- Une absence de rotation. En effet la présence d'une rotation modifie l'espace mésio-distal de la dent et entraîne une occlusion inadaptée.
- Une absence de diastème. Nous recherchons des points de contacts pour assurer la stabilité.
- Une courbe d'occlusion peu marquée (courbe de Spee aplatie)

## **II. CRITERES DE CHOIX DES EXTRACTIONS PRECOCES DES PREMIERES MOLAIRES PERMANENTES**

La première molaire permanente est une dent vulnérable lors de son arrivée en bouche vers six ans liés à sa structure immature, sa position sur l'arcade et à l'hygiène bucco-dentaire pouvant être défailante au vu du jeune âge de l'enfant.

### **A. Complications**

La décision d'extraction de la première molaire permanente est une décision réfléchie et raisonnée qui doit s'inscrire dans un plan de traitement général. Elle nécessite une collaboration étroite et pluridisciplinaire.<sup>19</sup>

La première molaire permanente est la première dent à pouvoir être atteinte par la carie. Elle devra alors être restaurée par un soin ou une couronne si la lésion est très importante et peut nécessiter parfois une dévitalisation. Dans les cas extrêmes, la première molaire permanente devra être extraite car son délabrement empêchera de la conserver sur l'arcade.<sup>19</sup>

Plusieurs pathologies peuvent toucher la première molaire :

#### **1. La carie**

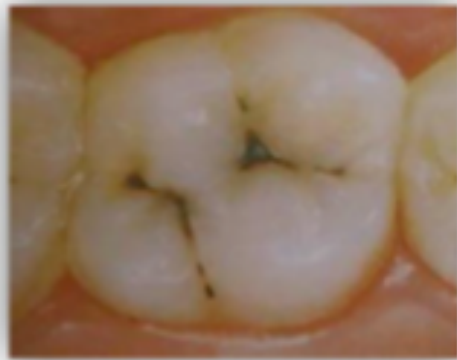La maladie carieuse est définie comme une pathologie infectieuse multifactorielle.

Elle résulte d'un déséquilibre entre les cycles de déminéralisation et de reminéralisation se produisant à la surface de la dent et aboutissant à la destruction progressive des tissus durs de la dent.<sup>20</sup>

Les premières molaires permanentes mandibulaires sont statistiquement plus atteintes que les premières molaires maxillaires. La carie se situe essentiellement sur les faces occlusales.

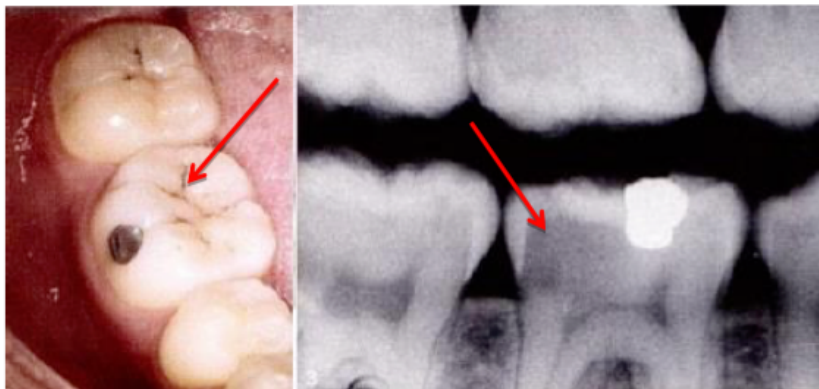
Deux formes cliniques concernent principalement la première molaire permanente immature :

- La carie évolutive des sillons, puits et fissures correspondant à des lésions quasi invisibles et inaccessibles au brossage.



*Figure 9 : Carie de sillons au niveau d'une première molaire permanente.*<sup>21</sup>

- La lésion carieuse dite cachée correspondant à une atteinte dentinaire profonde avec une évolution rapide et silencieuse seulement visible radiologiquement.<sup>21</sup>



*Figure 10 : Carie distale cachée de la 46 avec une atteinte dentinaire profonde.*<sup>21</sup>

Lors des délabrements de faibles à moyennes étendues, le dentiste mettra en place des restaurations directes type résine composite. Le composite présente de très bonnes qualités mécaniques, physico-chimiques et esthétiques tout en assurant le principe de conservation tissulaire maximale.<sup>22</sup>

Lors de délabrements de grande étendue, le dentiste aura recours à des reconstitutions en techniques semi-directes voir indirectes. On distinguera :

- L'inlay (pièce prothétique destinée à restaurer une perte de substance dentaire ne nécessitant pas de recouvrement cuspidiens)
- l'onlay (recouvrement d'une ou plusieurs cuspidés) pourront être envisagées.

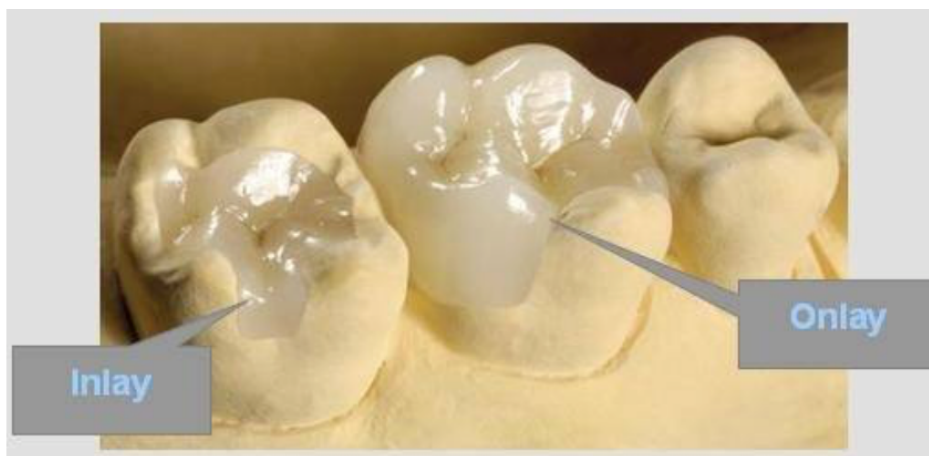

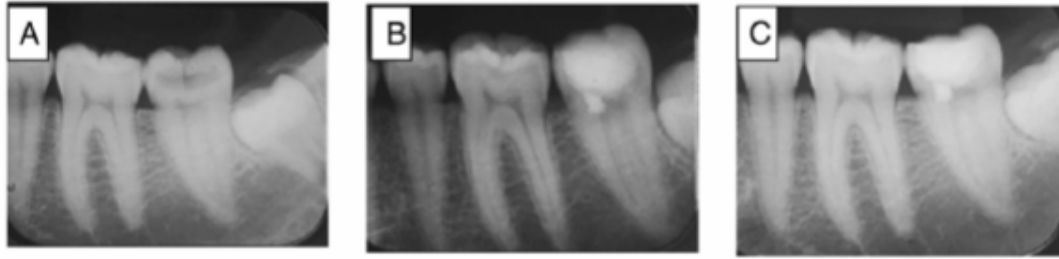
Figure 11 : Restaurations indirectes de molaires délabrées

(Source illustration du Dr Amouyal Richard Paris 16<sup>ème</sup>)

Ce type de pièce prothétique assure une économie tissulaire et une certaine qualité esthétique.<sup>22 23</sup>

Lors d'une exposition pulpaire de la première molaire permanente, le praticien aura recours à une pulpotomie. Elle pourra être partielle ou totale.

- La pulpotomie partielle consiste en l'élimination chirurgicale aseptique de la pulpe coronaire exposée sur une profondeur d'environ 2 mm afin de permettre une cicatrisation du tissu pulpaire coronaire et radiculaire résiduel. Elle constitue le traitement de choix face aux expositions pulpaires accidentelles, iatrogènes ou à la suite d'une lésion carieuse induisant une réponse inflammatoire pulpaire réversible des dents permanentes matures.<sup>24</sup>



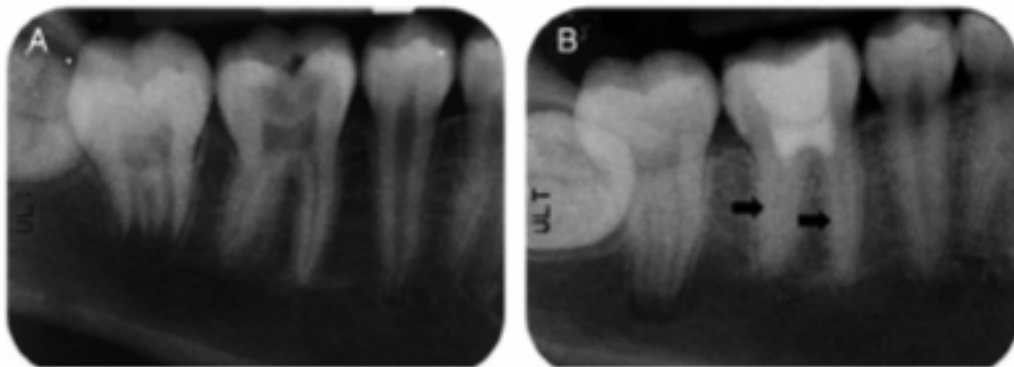
*Figure 12 : Radiographies représentant un traitement par pulpotomie partielle sur une deuxième molaire mandibulaire .<sup>25</sup>*

A : Radiographie préopératoire

B : Radiographie postopératoire

C : Radiographie à 12 mois

- Lorsque la pulpe présente une inflammation plus étendue et un volume pulpaire caméral réduit, on préférera une pulpotomie totale qui consiste en l'élimination de l'intégralité de la pulpe camérale jusqu'aux orifices canaux. Le matériau de coiffage sera donc placé au contact de la pulpe radiculaire.<sup>26</sup>

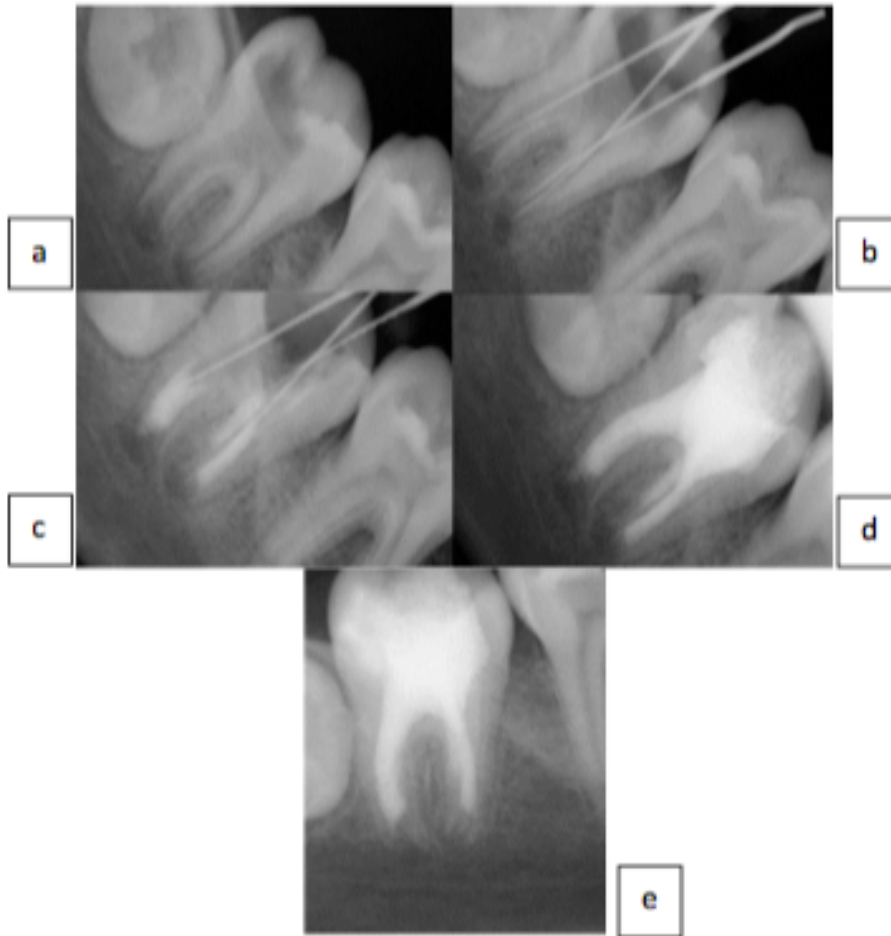


*Figure 13 : Radiographies représentant un traitement par pulpotomie totale sur une première molaire permanente avec le matériau de coiffage au contact de la pulpe radiculaire.<sup>27</sup>*

A : Radiographie préopératoire

B : Radiographie à 4 ans

- Dans certains cas où la pulpe est nécrosée mais que la dent est conservable, une pulpectomie devra être réalisée. Elle consiste à éliminer complètement le contenu canalaire et à obturer l'endodonte de façon définitive. Chez le sujet jeune, la première molaire permanente termine son apexogenèse vers l'âge de 9-10 ans. En présence d'une première molaire permanente immature, le praticien choisira de mettre en place un bouchon apical étanche de MTA dans un premier temps et une obturation définitive à la gutta percha dans un second temps.<sup>27</sup>



*Figure 14 : Mise en place d'un bouchon de MTA sur une 47 avec apex immatures*

a) Radiographie préopératoire b) Détermination de la longueur de travail c) Mise en place d'un bouchon apical de MTA de 4-5 mm d'épaisseur d) Obturation finale e) Réévaluation à 8 mois post-op. <sup>28</sup>

- Enfin lorsque le délabrement dentaire est trop important avec une perte de la vitalité pulpaire, l'indication d'avulsion de la première molaire permanente pourra être posée. L'indication d'avulsion dépend d'éventuels échecs de traitements endodontiques et conservateurs ou de leurs pronostics à court terme. <sup>29</sup>

Dans les échecs de traitements endodontiques, on retrouve :

- Les dents avec une reconstitution corono-radicaire trop volumineuse par rapport au tissu de soutien radicaire
- Les dents avec une infection avancée où l'anatomie des racines ne permet pas un accès suffisant au système canalaire

- Les dents infectées avec une perforation du plancher entraînant une lyse de l'os de soutien
- Les dents infectées associées à des fistules inaccessibles ou provoquant une lyse radiculaire
- Les dents présentant des fractures radiculaires dont la partie radiculaire est inférieure à celle de la partie coronaire.<sup>29</sup>

La décision d'extraction est prise en fonction de la fiabilité du traitement et du pronostic à long terme des restaurations coronaires et traitements endodontiques. Il est important de noter qu'une restauration coronaire volumineuse présente un risque de fracture et que le pronostic de maintien sur l'arcade d'une dent immature dépulpée est également compromis car les tissus dentinaires radiculaires sont de faible épaisseur avec un risque de fracture accru.

## 2. MIH

La MIH est une hypominéralisation d'origine systémique, d'au moins une première molaire permanente associée ou non selon la sévérité de l'atteinte, à un défaut de minéralisation des incisives permanentes. Le nombre de dents concernées augmente avec la sévérité de l'atteinte.<sup>30</sup>

Les premières molaires permanentes atteintes par la MIH peuvent se carier très rapidement. La présence de lésions carieuses peut cacher l'atteinte MIH et fausser ainsi le diagnostic.<sup>30</sup>

La MIH se caractérise par une anomalie qualitative de l'émail avec des opacités bien délimitées. Les défauts amélaire ne sont pas symétriques. L'émail de surface est lisse et dur mais reste mou et poreux sur sa surface la plus externe.<sup>31</sup>

Toutefois, nous pouvons distinguer trois types d'atteinte selon leur sévérité :

- Une atteinte légère avec au moins de 30% de surface dentaire affectée, une absence d'hypersensibilité, de caries et de perte d'émail.<sup>32</sup>

Dans ce cas, les traitements préconisés seront tout d'abord la prévention avec une motivation à l'hygiène et l'utilisation de dentifrices ou bains de bouche fluorés.

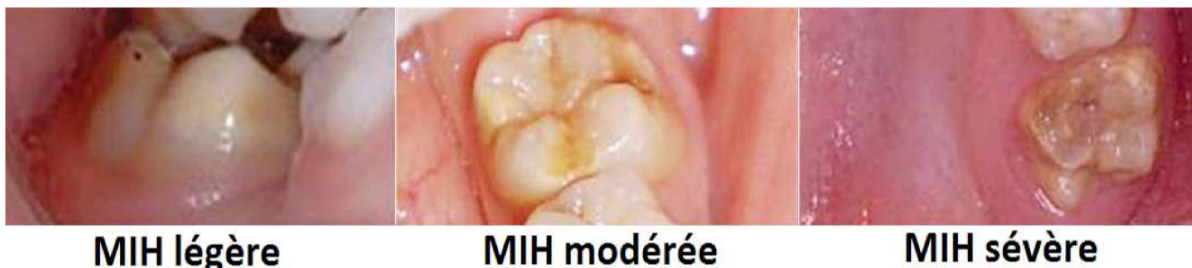Puis, le praticien pourra appliquer du vernis fluoré ou des crèmes topiques et enfin le scellement de sillons est recommandé car ce sont des dents sujettes aux caries.<sup>31 32</sup>

- Une atteinte modérée avec 31 à 49% de surface dentaire affectée, l'apparition de sensibilités ainsi qu'une perte d'émail localisée au tiers occlusal et/ou incisale de la dent affectée.

Dans ce contexte, des restaurations directes avec des résines type composite ou CVI (ciment verre ionomère) peuvent être mises en place avec une maintenance appropriée.<sup>31 32</sup>

- Enfin, une atteinte sévère avec plus de 50% de surface dentaire affectée, un délabrement coronaire significatif et la présence d'hypersensibilités anormales.

Lors d'atteintes sévères, des coiffes pédodontiques préformées peuvent être envisagées comme solution de temporisation en attendant la fin de la croissance et la fin de la maturation osseuse et gingivale ce qui permettra au patient de bénéficier de restaurations définitives de type inlay-onlay, couronnes ou coiffes définitives. Cependant dans certains cas avec un tel délabrement au niveau de la dent, l'indication d'avulsion pourra être indiquée.<sup>31 32</sup>



*Figure 15 : Trois type de MIH en fonction de la sévérité de l'atteinte*<sup>33</sup>

a) Légère b) Modérée c) Sévère

Cette première molaire permanente « compromise » pose une double problématique.

En denture mixte, la restauration coronaire est délicate en cas de grande perte de substance due à la faible hauteur de couronne et la fragilité des parois résiduelles. Le risque de fracture dentaire est augmenté d'autant plus que les forces occlusales sont très puissantes.

De même le pronostic d'une thérapeutique pulpaire (apexogénèse ou apexification) à long terme sur une dent de six ans est incertain dû à l'immaturation radiculaire, à la finesse des parois et au déficit de longueur radiculaire.<sup>34</sup>

### **3. La maladie parodontale**

La maladie parodontale est une maladie inflammatoire, d'origine infectieuse. Son évolution est aléatoire et son mode asynchrone. Elle est multifactorielle.

Elle est liée à un déséquilibre entre :

- La flore bactérienne plus ou moins abondante et agressive
- La réponse de l'hôte qui peut être plus ou moins adaptée et modifiée par des facteurs locaux ou environnementaux.<sup>35</sup>

Les parodontites sont des affections du parodonte qui entraînent sa destruction par lyse progressive pouvant aller jusqu'à la perte de la dent. Les conséquences sont irréversibles. La maladie parodontale atteint le parodonte profond (cément, desmodonte et os alvéolaire).<sup>35</sup>

Nous allons définir quelques critères décisionnels influençant la conservation ou non des premières molaires permanentes atteintes de parodontites :

- La profondeur de poche caractérisée par la distance entre la gencive libre marginale et le fond du sulcus (physiologiquement entre 1 à 3 mm). Elle sera significativement augmentée en fonction de la sévérité de l'atteinte.

L'avulsion de la dent concernée pourra être envisagée en présence d'une profondeur de poche variant de 7 à 8mm.<sup>36</sup>

- La mobilité de la dent est également un facteur décisionnel important. Une dent avec une mobilité de 3 selon la classification de Mùhlemann et Lindhe c'est-à-dire supérieure à 1 mm dans le sens vertical et horizontal aura un diagnostic défavorable. Son avulsion est envisagée.<sup>37</sup>

- L'atteinte de la furcation correspondant à la zone inter-radiculaire des dents pluriradiculées. Dans cette région, l'hygiène bucco-dentaire demeure difficile et les thérapeutiques de soutien et de régénération sont compromises.



En présence d'une atteinte de classe 3 qui correspond à des lésions transfixantes avec destruction horizontale de part en part, l'extraction doit être envisagée. <sup>38</sup>

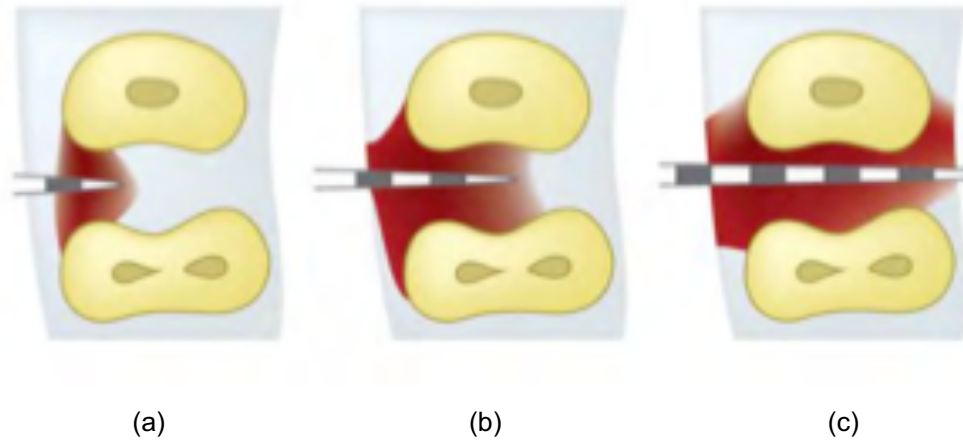


Figure 16 : Les types d'atteintes de furcations d'après la classification de HAMP et LINDHE  
38

- a) Classe I : la perte horizontale des tissus de soutien ne dépasse pas le 1/3 de la largeur de la dent (<3mm)
- b) Classe II : la perte horizontale des tissus de soutien dépasse le 1/3 de la largeur de la dent, mais n'atteint pas la largeur totale de l'espace inter radulaire (>3mm)
- c) Classe III : la destruction horizontale est « de part en part ».

On conclut d'après les trois points précédents que la sévérité d'une lésion parodontale peut nécessiter l'avulsion et le remplacement des dents atteintes par cette pathologie.

D'autres éléments sont à considérer tels que l'aspect esthétique de la dent, la persistance d'un parodonte non stabilisé et inflammatoire ou la non-intégration de la dent à un projet final.

#### 4. Troubles d'éruptions, rétention et ankylose

Dans la plupart des cas, les troubles de l'éruption sont attribués à un obstacle physique situé sur le chemin d'éruption qui peut entraîner une modification de position ou d'orientation axiale du germe. L'obstacle pourra être :

- Une dent surnuméraire
- Un fort encombrement

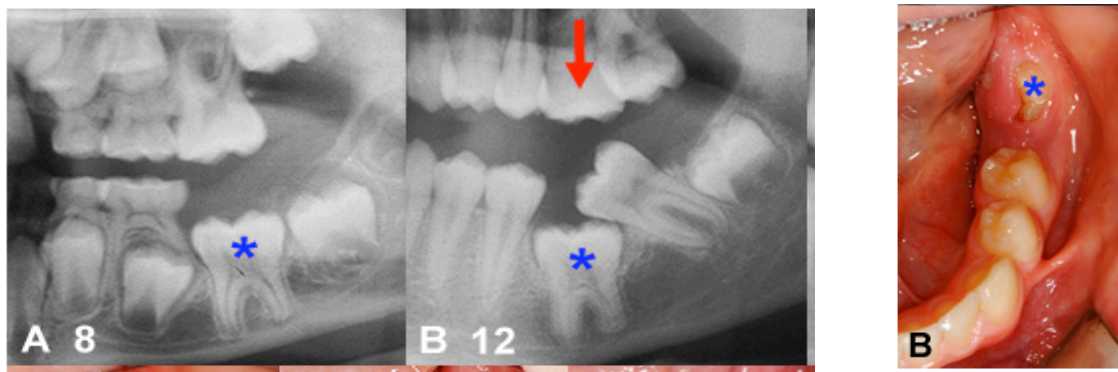
- Une tumeur
- Un kyste odontogène

La rétention secondaire est définie comme l'arrêt de l'éruption après l'émergence de la dent. Cette dernière est complètement formée mais se trouve dans l'incapacité d'atteindre le plan d'occlusion. <sup>39</sup>

Cette anomalie peut être associée à l'ankylose qui se produit en raison d'une altération du ligament parodontal ou de son processus réparatoire. Sur le plan histologique, le ligament est remplacé par du tissu calcifié.

L'ankylose des molaires a des répercussions cliniques importantes notamment chez les enfants. En effet, alors que la croissance se poursuit, les dents ankylosées ne peuvent atteindre leurs antagonistes avec pour conséquence une infraclusion progressive. La sévérité de la béance latérale dépendra de l'âge à laquelle l'anomalie est apparue et peut évoluer dans certains cas vers une réinclusion totale. <sup>39</sup>

Lors d'une ankylose de premières molaires permanentes, le plan de traitement doit prendre en compte le risque de défaut alvéolaire lié à l'extraction de cette dent ankylosée et les versions et gressions des dents adjacentes et antagonistes. Ces conséquences pourront nécessiter des corrections supplémentaires. <sup>39</sup>



*Figure 17 : Evolution d'une ankylose au niveau d'une 36 avec répercussions cliniques*

(Source : <https://www.orthodontisteenligne.com/ankylose-dentaire>)

- Patient de 8 ans présentant une 36 avec des signes d'ankylose en comparaison à son homologue droite
- Quelques années plus tard, cette molaire n'a toujours pas évolué. La deuxième molaire s'est incliné mésialement jusqu'à basculer par-dessus la dent ankylosée par manque de guide lors de son éruption. A noter également la bascule distale de la deuxième prémolaire et la dent antagoniste s'est égressée (flèche rouge).

## **B. Quel âge est optimal pour extraire une première molaire ?**

La période la plus favorable pour l'avulsion d'une première molaire mandibulaire délabrée est comprise entre 8-10 ans. C'est la période où le germe de la deuxième molaire est au stade 7 de Nolla, c'est-à-dire au moment de son édification radiculaire. En effet, lors de l'extraction précoce de la première molaire, la deuxième molaire permanente apparaît plus tôt sur l'arcade et pourra établir des points de contacts significatifs avec la deuxième prémolaire par dérive mésiale.<sup>40</sup>

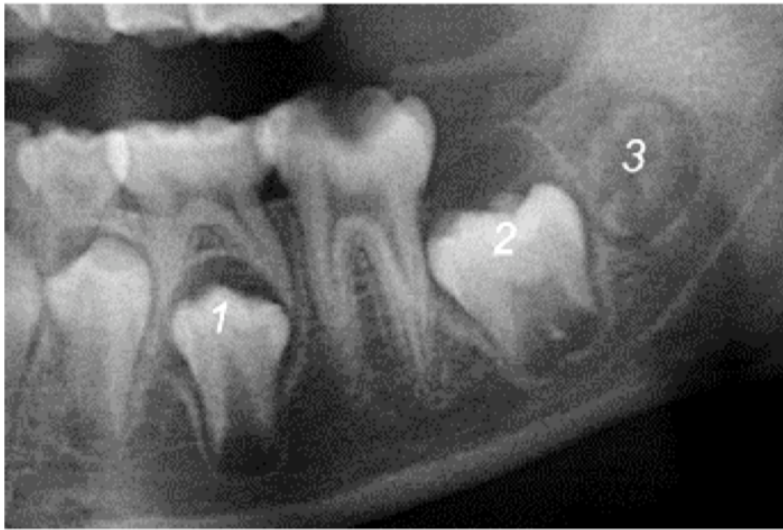La fenêtre d'extraction à la mandibule est plus étroite qu'au maxillaire car la probabilité d'assister à une fermeture spontanée et totale des espaces post-extractionnels est moins élevée.<sup>29</sup>

Au maxillaire, l'avulsion devra être réalisée avant l'éruption de la deuxième molaire permanente soit entre 6-12 ans ce qui offre une fenêtre de temps plus importante. Il faut noter qu'une angulation distale des secondes molaires maxillaires favorise la fermeture spontanée de l'espace libre d'avulsion. Ainsi au niveau de l'arcade maxillaire, il est possible d'obtenir un point de contact convenable entre la seconde molaire et la seconde prémolaire même si la première molaire permanente n'a pas été extraite à une période idéale.<sup>41</sup>

De même, l'égression de la molaire mandibulaire antagoniste est très rare car elle est en contact avec la seconde molaire temporaire et/ou la seconde prémolaire si elle est présente. De plus, la fermeture de l'espace au maxillaire est plus rapide que l'égression de la molaire mandibulaire.<sup>41</sup>

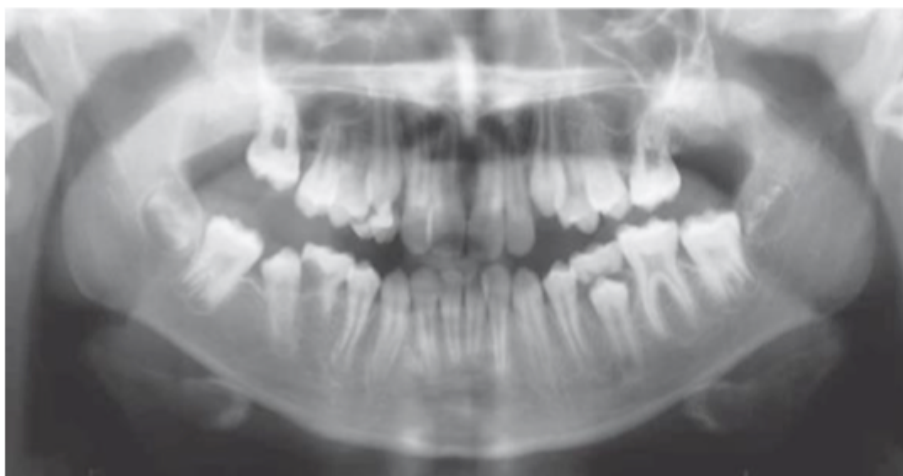
Enfin trois critères radiographiques sont à respecter pour obtenir une fermeture spontanée liée à l'extraction d'une première molaire mandibulaire :<sup>42</sup>

- 1) La seconde prémolaire doit être engagée dans la bifurcation radiculaire de la deuxième molaire temporaire
- 2) La deuxième molaire permanente doit avoir une angulation mésiale en relation avec la première molaire permanente
- 3) La troisième molaire permanente doit être présente. Si l'avulsion est réalisée avant l'âge de 8 ans, le germe de la dent de sagesse n'est en général pas visible radiologiquement. Il est alors difficile de prédire son potentiel à remplacer fonctionnellement une molaire absente.



*Figure 18 : Les trois facteurs radiographiques déterminant la fermeture spontanée de l'espace extractionnel d'une première molaire mandibulaire.*<sup>42</sup>

Suite à l'avulsion de la première molaire, la seconde prémolaire perd son guide d'éruption (racine mésiale de la première molaire permanente) et subit alors une dérive distale accompagnée d'une version et d'une rotation vers l'espace libre d'extraction. Il faut savoir qu'une dent se développe toujours dans l'espace de moindre résistance.<sup>41</sup> Plus rarement la seconde prémolaire peut faire son éruption précoce sur l'arcade en distal de la seconde molaire temporaire empêchant ainsi la mésialisation de la seconde molaire permanente avec la formation d'un diastème entre les deux prémolaires.



*Figure 19 : Eruption distale de la deuxième prémolaire empêchant la mésialisation de la seconde molaire et entraînant un diastème entre les prémolaires.*<sup>43</sup>

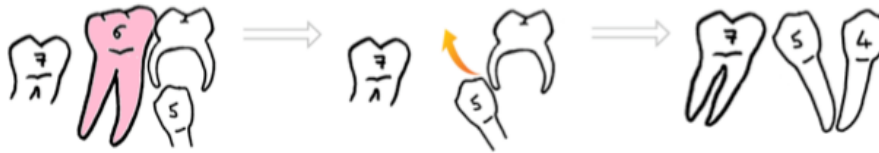

Figure 20 : Seconde prémolaire fait son éruption précoce en distal de la seconde molaire temporaire empêchant sa mésialisation.

Suite à ce constat à la mandibule, il a été préconisé d'extraire dans le même temps la seconde molaire temporaire et la première molaire mandibulaire délabrée afin de permettre l'éruption libre et verticale de la seconde prémolaire. <sup>41</sup>

Par ailleurs, il faut noter que la perte des premières molaires permanentes provoquerait une version linguale des incisives mandibulaires avec une augmentation du surplomb et du recouvrement incisif selon certaines études. <sup>44 45 46</sup>

A la suite de l'avulsion d'une première molaire permanente pendant ou après l'éruption de la seconde molaire permanente, la fermeture d'espace peut se révéler peu satisfaisante et s'accompagner de conséquences occlusales majeures : <sup>41</sup>

- Version et rotation mesio-linguale de la seconde molaire permanente mandibulaire
- Egression de la première molaire permanente antagoniste et l'interférence occlusale forme un frein à la mésialisation de la seconde molaire permanente inférieure.
- Migration et version distale de la seconde prémolaire

## **C. Choix des extractions en fonction de la classe d'angle et de l'encombrement**

### **1. Rappel de la classification d'Angle**

En Classe I, la cuspide méso-vestibulaire de la molaire supérieure est en occlusion avec le sillon de la molaire inférieure c'est-à-dire que la molaire mandibulaire est mésialée d'une demi-cuspide par rapport à son antagoniste.

En conséquence, la canine inférieure est en avance d'une demi-dent par rapport à la canine supérieure, ceci constitue ce qu'on appelle une "occlusion engrénante".

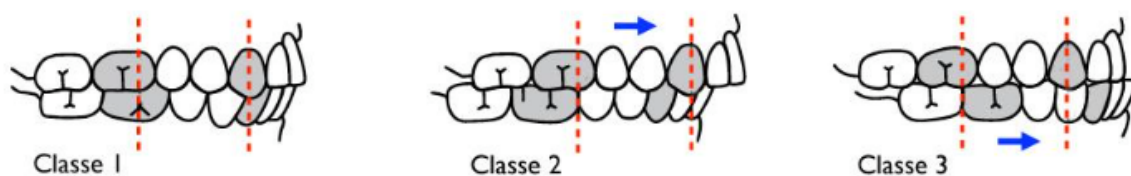
Lors d'une Classe II, la molaire supérieure est en position plus avancée (ainsi que le reste de la dentition) : la première molaire inférieure se trouve distalée par rapport à la première molaire supérieure.

Elle est divisée en deux subdivisions qui se différencient suivant l'inclinaison des incisives supérieures :

- Classe II Division 1 : On note une vestibulo-version des incisives centrales supérieures.
- Classe II Division 2 : On note une linguo-version des incisives centrales supérieures.

En présence d'une Classe III, la relation est inversée. En effet, la molaire supérieure est plus reculée qu'en position normale (classe I), la première molaire inférieure se trouve donc en position mésiale par rapport à la première molaire supérieure.

Au niveau antérieur, on pourra retrouver un bout à bout ou bien une relation inversée au niveau du bloc incisif.



*Figure 21 : Les 3 Classifications d'Angle*

1) Classe I d'angle 2) Classe II d'angle 3) classe III d'angle

## **2. Choix des extractions en fonction du contexte initial**

Il est conseillé d'évaluer le type de croissance du patient avant de prendre une décision d'avulsion quel que soit la dent.

Une dysharmonie dento-maxillaire (DDM) en fonction de sa quantité peut impliquer le recours à :

- Du stripping
- De la vestibulo-version
- De l'expansion
- Des extractions.

En cas d'encombrement important avec des premières molaires permanentes compromises, on privilégiera l'extraction de ces dernières pour corriger l'encombrement.<sup>47</sup> En effet, il est plus judicieux d'extraire des premières molaires permanentes délabrées plutôt que des prémolaires saines et d'utiliser l'espace libéré pour dissiper les dysmorphoses et la dysharmonie dento-maxillaire.

L'extraction équilibrée correspond à l'extraction d'une dent controlatérale afin de prévenir la déviation des milieux inter-incisifs.

L'extraction compensée quant à elle représente l'extraction de la dent antagoniste pour éviter son égression. Toutefois il faut noter que l'égression de la première molaire permanente mandibulaire est assez rare donc cela ne concerne que la première molaire permanente maxillaire.<sup>41 47</sup>

### **2.1. Les classes I**

#### *2.1.1. Classe I sans encombrement (ou < à 3mm)*

Dans cette situation occlusale avec les premières molaires mandibulaires délabrées, l'objectif est d'extraire la première molaire permanente à la période idéale pour permettre l'éruption de la seconde molaire permanente dans une position occlusale satisfaisante et qui facilite la fermeture optimale de l'espace.

L'avulsion de la première molaire permanente mandibulaire doit être compensée par celle de son antagoniste maxillaire si elle présente un risque d'égression. Cependant l'extraction sera inutile si la première molaire maxillaire est en contact occlusal avec la seconde molaire permanente mandibulaire.

Les extractions équilibrées restent rares car la déviation du milieu inter-incisif est le plus souvent négligeable en l'absence d'encombrements.<sup>29</sup> Cependant, elles assurent une symétrie droite gauche du calage.

Dans le cas d'une première molaire permanente maxillaire extraite, il n'est pas indiqué d'extraire la première molaire permanente mandibulaire en regard car l'égression est rarissime.

La fermeture de grands espaces résiduels lors d'encombrements minimaux peut avoir une répercussion négative sur l'esthétique du profil à cause de la rétraction des segments dentaires antérieurs maxillaire et mandibulaire si la mécanique n'a pas été bien pensée.<sup>40</sup> De plus chez l'adulte, la mésialisation des secondes molaires en place des premières molaires n'est pas sans risques de résorptions.

### *2.1.2. Classe I avec encombrement (surplomb acceptable)*

Il faut distinguer les cas d'encombrement postérieur et antérieur :

En présence d'un encombrement postérieur bilatéral, l'avulsion de la première molaire permanente doit permettre la résolution de l'encombrement et une fermeture spontanée de l'espace par l'éruption de la seconde molaire permanente.

Il est judicieux d'envisager l'extraction de la première molaire permanente controlatérale si seulement le pronostic de celle-ci est questionnable à long terme.<sup>29</sup> Si l'encombrement est unilatéral, l'extraction équilibrée est inutile mais un dispositif d'ancrage sera à mettre en place pour maintenir le centrage du milieu inter-incisif. Il pourra être envisagé dans le cas de premières molaires mandibulaires délabrées d'extraire les premières molaires maxillaires si un encombrement est présent dans la région prémolaire maxillaire.



Les cas d'encombrements postérieurs sont fréquemment associés à la perte prématurée de la deuxième molaire temporaire qui entraîne la migration mésiale de la première molaire permanente. Son avulsion permet donc de récupérer l'espace nécessaire à l'éruption de la deuxième prémolaire et de résoudre l'encombrement.

Si l'encombrement est antérieur, l'extraction des premières molaires permanentes n'aura qu'un effet insignifiant sur la réduction de l'encombrement.

Ainsi l'extraction devra être retardée jusqu'à ce que les secondes molaires permanentes fassent leur éruption et ensuite l'espace d'extraction sera exploité pour dissiper l'encombrement. Avant d'extraire des premières molaires, il faut toujours vérifier que les troisièmes molaires permanentes soient bien présentes.<sup>29</sup>

## **2.2. Les classes II**

La planification des extractions peut être plus difficile dans les cas de classe II avec les molaires abimées car lorsque toutes les dents sont saines alors il est conseillé d'extraire les deux premières prémolaires maxillaires et les deuxièmes prémolaires mandibulaires afin de faciliter la correction de la classe II.<sup>29</sup>

### *2.2.1. Classe II sans encombrement*

Concernant l'extraction des premières molaires permanentes mandibulaires, elles devront être effectuées au temps idéal, c'est-à-dire entre 8-10 ans pour permettre l'éruption mésiale de la seconde molaire et contrôler l'éruption de la deuxième prémolaire. L'extraction de la première molaire mandibulaire controlatérale n'est pas indiquée.

Par contre au maxillaire, l'extraction peut être exigée en fonction du plan de traitement pour corriger la classe II par rétraction du bloc antérieur maxillaire en cas de classe II par promaxillie.

Si l'extraction de la première molaire permanente maxillaire doit être exécutée immédiatement, deux solutions sont possibles :

- Mise en place immédiate d'un traitement orthodontique ayant pour objectif de mésialiser la deuxième molaire tout en contrôlant les effets parasites. La correction de la classe II s'effectue dans un second temps.

- Si l'extraction peut être différée, il est intéressant de restaurer la première molaire permanente afin d'attendre l'éruption de la deuxième molaire sur l'arcade et d'exploiter le pic de croissance pour corriger la classe II. La fermeture d'espace se fera dans un second temps.

Dans tous les cas, comme pour les classes I, il est primordial de pouvoir observer radiographiquement la présence de la troisième molaire pour décider de notre thérapeutique.<sup>29</sup>

### 2.2.2. Classe II avec encombrement

#### ➤ **Classe II division 1 :**

S'il s'agit d'une première molaire permanente mandibulaire compromise, son antagoniste maxillaire peut être en occlusion avec la deuxième molaire temporaire ou la seconde prémolaire mandibulaire. Ce contact occlusal évite l'égression de la première molaire maxillaire. Il n'y a pas alors d'indication d'extraction.

Dans une situation où la première molaire permanente maxillaire pourrait s'égresser, par manque de contact avec l'arcade mandibulaire, il faut mettre en place :

- Un appareil amovible pour suppléer la dent absente à la mandibule
- Un moyen d'ancrage maxillaire de type arc transpalatin, arc de nance ou mini vis

S'il s'agit d'une première molaire permanente maxillaire compromise, l'idéal est de la maintenir sur l'arcade via une restauration provisoire ou le traitement endodontique suivant le diagnostic jusqu'à ce que la seconde molaire maxillaire ait fait intégralement son éruption. Une fois les secondes molaires permanentes sur arcade, l'espace gagné par l'extraction bilatérale pourra être utilisé pour réduire le surplomb et aligner l'arcade dentaire.

Chaque cas étant unique, une analyse orthodontique complète et individualisée est recommandée avant d'exécuter n'importe quelles extractions.<sup>47</sup>

### ➤ **Classe II division 2 :**

S'il s'agit d'une première molaire permanente mandibulaire compromise, les extractions seront à éviter autant que possible car la palato-version des incisives maxillaire, l'excès de recouvrement incisif et le décalage sagittal des arcades rendent la fermeture très complexe. Il sera essentiel de consulter un orthodontiste spécialiste afin d'établir un plan de traitement adapté qui assurera :

- La correction du décalage sagittal et des compensations associées sans aggravation du profil
- La fermeture de l'espace sans répercussions néfastes au niveau esthétique

S'il s'agit d'une première molaire permanente maxillaire compromise, il est préférable de la conserver jusqu'à l'éruption complète de la seconde molaire.<sup>47</sup> De plus, il n'est pas recommandé de pratiquer des extractions équilibrées ou compensées.

A noter que l'extraction est contre-indiquée chez un patient hypodivergent avec une classe II division 2 car cette typologie complique la fermeture de l'espace notamment à l'arcade mandibulaire.<sup>47</sup>

### **2.3. Les classes III**

Le traitement des malocclusions de classe III est un véritable challenge clinique et une extraction inappropriée peut sévèrement compliquer le traitement avec des lourdes conséquences pour l'esthétique du patient.

Normalement la décompensation orthodontique passe par l'extraction des premières prémolaires mandibulaires et des secondes prémolaires maxillaires. En présence de premières molaires maxillaires permanentes délabrées, leur avulsion peut être une alternative intéressante pour éviter l'extraction de dents saines.

Deux solutions thérapeutiques se présentent à l'orthodontiste :

- L'orthopédie dento-faciale ou l'orthodontie c'est à dire la potentialisation de la croissance naturelle
- Et/ou la chirurgie orthognathique dans le cas où le patient ne présente plus de croissance.

L'avulsion inappropriée d'une première molaire permanente maxillaire peut entraîner un surplomb négatif antérieur et aggraver la classe III initial.

De même l'extraction non maîtrisée d'une première molaire permanente mandibulaire peut compliquer la prise en charge notamment en cas de traitement ortho-chirurgical. Suite à l'avulsion de premières molaires permanentes mandibulaires, une distalisation de l'arcade mandibulaire peut être réalisé à l'aide de moyens d'ancrages afin de corriger d'un point de vu dentaire la classe III par rétraction. Ce procédé permettra également une amélioration du profil grâce à la rétraction dentaire qui entraine un recul des tissus mous de l'étage inférieur.<sup>48</sup>

PMP délabrée	Classe I	Classe II	Classe III
PMP maxillaire	Extraction à l'âge optimal	Temporiser pour extraire lorsque DMP aura fait son éruption complète	A éviter, consulter un orthodontiste pour définir le plan de traitement
PMP mandibulaire	Extraction à l'âge optimal	Extraction à l'âge optimal, sauf en cas de classe II division 2 où il faut éviter les extractions	Possibilité d'extraire mais en accord avec l'orthodontiste

Figure 22 : Classe d'Angle et extraction de premières molaires permanentes délabrées.<sup>29 41</sup>

### **III. MOYENS DE REMPLACEMENT DE LA PREMIERE MOLAIRE PERMANENTE**

#### **A. Fermeture de l'espace d'extraction**

Chez l'enfant et l'adolescent, la solution idéale lorsque la première molaire est absente et que les critères sont réunis est la fermeture de l'espace. Cette dernière pourra être réalisée de façon spontanée ou orthodontique par mésialisation de la seconde molaire permanente en place de la première molaire permanente suivie de la dent de sagesse en place de la seconde molaire permanente.

La fermeture d'espace peut également être réalisée par distalisation des prémolaires et du secteur antérieur au moyen d'un traitement orthodontique ou être mixte par mésialisation des molaires et distalisation des prémolaires dans les cas d'une proalvéolie ou encore d'un encombrement.

Cependant, il faut noter que la fermeture orthodontique des espaces d'extraction de molaires, notamment à la mandibule, est souvent longue et complexe au vu de la composition de l'os mandibulaire et des racines des molaires mandibulaires.

Dans cette partie, nous verrons les différentes possibilités de fermeture d'espace de la première molaire et les différentes techniques orthodontiques pouvant être mises en œuvre afin d'y parvenir.

## **1. La fermeture spontanée**

La fermeture de l'espace suite à la perte des premières molaires peut être spontanée si les conditions sont favorables notamment à l'arcade maxillaire où l'os est moins dense et donc plus opportun à une mésialisation physiologique des dents postérieures. Lorsque le germe de la dent de sagesse est présent, cette solution permet par la dérive mésiale une fermeture d'espace sans intervention orthodontique ni restauration prothétique. Il s'agit d'une situation idéale qui sera mise en place chez un patient jeune et qui ne présente pas d'anomalie orthodontique.

Pour obtenir une fermeture spontanée il est nécessaire que plusieurs paramètres soient réunis tels que : <sup>49</sup>

- L'extraction de la première molaire permanente doit être réalisée entre 8-10 ans, quand la seconde molaire permanente n'a pas encore fait son éruption dans la cavité

buccale et que son germe se situe au niveau du collet de la première prémolaire. Cette situation favorise une arrivée mésiale du germe de la seconde molaire diminuant la dérive mésiale et ses effets parasites nécessaire à cette dernière pour fermer l'espace d'extraction. Deux points sont à vérifier :

- La présence des germes des troisièmes molaires.
- L'absence de malocclusions associées qui nécessiteraient la mise en place d'un traitement orthodontique.

Cependant, même en présence de ces conditions, la fermeture de l'espace peut être incomplète et un diastème résiduel peut persister entre la seconde prémolaire et la seconde molaire permanente, notamment à la mandibule où la fermeture est bien souvent plus complexe et incomplète.<sup>50</sup> Cela est due aux forces occlusales qui entraîne souvent une version et non une gression et à la densité osseuse beaucoup plus importante que celle du maxillaire.

## **2. La fermeture d'espace par un traitement orthodontique**

La fermeture orthodontique des espaces d'extractions des premières molaires permanentes pourra donc être réalisée en fonction de la situation clinique par :

- Distalisation des secteurs latéraux et antérieur
- Mésialisation des secteurs postérieurs
- Mixte : distalisation et mésialisation

### **2.1. La distalisation des secteurs latéraux et la rétraction du bloc antérieur au maxillaire** <sup>51 41 45 52</sup>

Un des objectifs recherchés par l'extraction des premières molaires permanentes compromises peut être la distalisation des secteurs latéraux c'est-à-dire le recul des

prémolaires puis des canines et enfin la rétraction du bloc incisif dans le but de corriger la ou les anomalies orthodontiques présentes en se servant des espaces libres post-extractionnels.

En présence d'une classe II dentaire avec absence des premières molaires permanentes, il faudra réaliser une distalisation des secteurs latéraux ainsi qu'une rétraction du bloc antérieur au maxillaire et une mésialisation éventuelle des secteurs postérieurs mandibulaires. En présence d'une dysharmonie dento-maxillaire mandibulaire associée, il sera nécessaire d'utiliser cet espace libre pour distaler les secteurs latéraux mandibulaires et/ou mésialer légèrement les secteurs postérieurs en fonction de la situation clinique. Si un décalage squelettique persiste alors il faudra envisager des TIM de classe II pour corriger la classe II via la croissance. Dans le cas où il n'y a plus de croissance, une prise en charge ortho-chirurgicale devra être mise en place.

Au maxillaire, dans le cas où une distalisation des secteurs latéraux est envisagée l'avulsion des premières molaires doit être différée au maximum car celles-ci servent de mainteneur d'espace. Dans l'idéal, elles devront être extraites qu'une fois la seconde molaire en occlusion fonctionnelle sur l'arcade. En effet, suite à l'avulsion des premières molaires, une mésialisation spontanée des secondes molaires permanentes se produit et l'espace disponible pour le recul des secteurs antérieurs et latéraux s'en trouve réduit.

En fonction de la situation clinique, le recours à un ancrage des secondes molaires peut s'avérer nécessaire afin d'optimiser l'espace libre de la première molaire pour assurer la rétraction des secteurs latéraux et antérieur au maxillaire. Différents moyens sont à la disposition de l'orthodontiste :

- Des ancrages dentaires de type arc transpalatin qui prendront appui sur les secondes molaires.

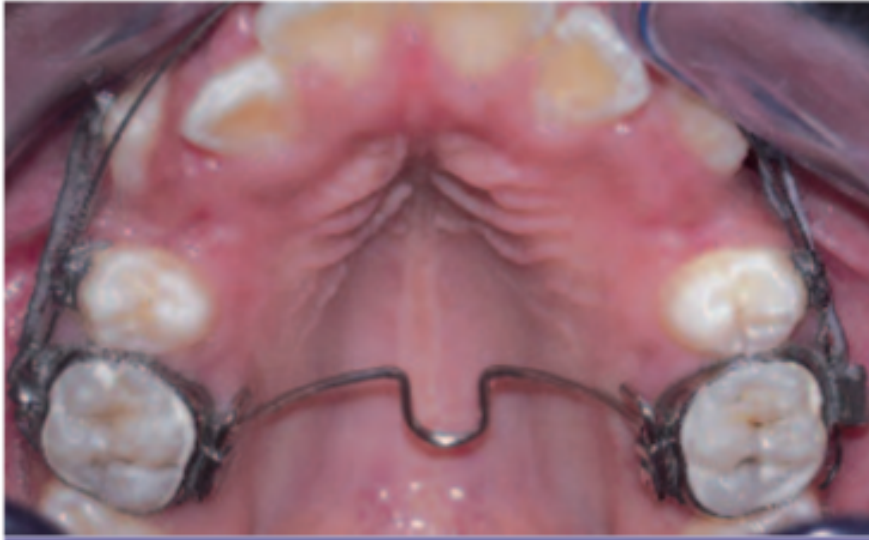

Figure 23 : Arc transpalatin<sup>53</sup>

- Des ancrages dento-muqueux de type arc de Nance ou Gosh-Nance pour rétracter les secteurs latéraux (attention à couper la pastille lors de la rétraction antérieure afin d'éviter les risques de résorptions)

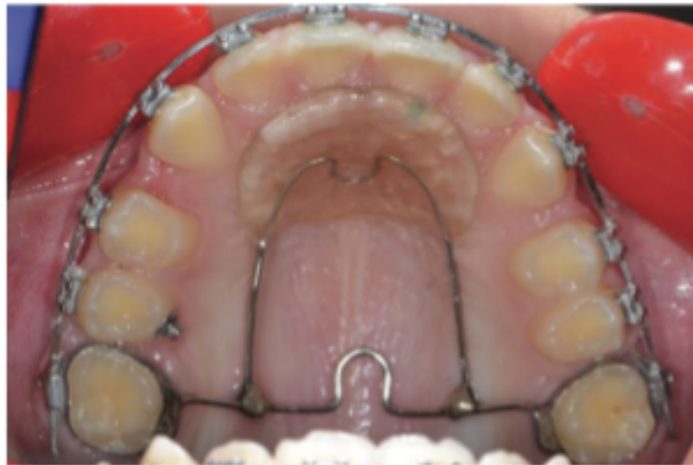

Figure 24 : Gosh Nance mis en place au maxillaire après avulsion des premières molaires dans le cadre d'une Classe II chez une patiente de 13 ans<sup>54</sup>

- Des ancrages squelettiques de type mini-vis ou mini-plaques dont le rôle est d'assurer un maintien strict des secondes molaires dans leur position initiale.

Le principe de la distalisation par ancrage dentaire et dento muqueux consiste à solidariser les secondes molaires entre elles via l'ancrage.



L'orthodontiste aura alors la possibilité de distaler les prémolaires et les canines via des sectionnels ou un arc continu.

Commençons par l'arc continu, le principe consiste à coller toute l'arcade et à ajouter l'ancrage dentaire ou dento muqueux au niveau des secondes molaires.

Une fois en acier, nous rétracterons les prémolaires puis les canines par glissement via un système de distalisation de type chaînette-ressort NITI et TIM intra-arcade.

Ce système de distalisation peut être complété par des TIM de classe II et III permettant de corriger la dysmorphose squelettique et dentaire associée.

Une fois la dent en contact avec la seconde molaire, il sera nécessaire de la ligaturer en 8 de façon à renforcer l'ancrage et ainsi de suite.

Il sera obligatoire de couper la pastille avant de débiter la rétraction du bloc antérieur afin d'éviter les résorptions. Cette rétraction se fera par glissement via un système de chaînette TIM ou ressort NITI sur clip.

Concernant les sectionnels, le principe consiste à réaliser un arc sectionnel de la canine à la seconde molaire.

On distalisera alors les dents une à une selon le même système que l'arc continu. On passera alors en arc continu pour prendre en charge les incisives, et la rétraction du bloc antérieur se fera de la même façon que pour un arc continu.

Enfin, le recours au système de gouttières Invisalign pour distaler l'arcade en cas d'extraction des premières molaires est intéressant et assure un traitement esthétique. La distalisation séquentielle est intégrée dans les gouttières grâce aux taquets, ainsi les dents sont distalées les unes après les autres. Des TIM ou autres accessoires vu précédemment en traitement multi-attaches pourront être associés pour accélérer les mouvements.<sup>55</sup>

## **2.2. La distalisation des secteurs latéraux et la rétraction du bloc antérieur à la mandibule**

Tout comme au maxillaire, l'extraction des premières molaires permanentes compromises mandibulaires peut être traité par la distalisation des secteurs latéraux puis la rétraction du bloc antérieur mandibulaire.

La perte de la première molaire pourra alors être transformée en avantage et servir à la correction de la malocclusion par exemple DDM ou classe III dentaire voir même squelettique par compensations dentaires.

Le recul des secteurs latéraux est à pondérer en fonction de la quantité d'espace nécessaire pour corriger la dysmorphose sagittale, de l'esthétique du patient et de l'encombrement. Si l'on ne peut pas pour des raisons occlusales ou esthétiques reculer les secteurs latéraux et antérieur alors une mésialisation de la seconde molaire pourra être envisagée.

Comme au maxillaire, l'avulsion des premières molaires avec fermeture d'espace par distalisation des secteurs latéraux doit être différée au maximum car celles-ci servent de mainteneur d'espace.

La mise en place d'un ancrage sera étudiée en fonction des cas. On retrouve à la mandibule plusieurs ancrages :

- Le lip bumper qui permettra de maintenir les deuxièmes molaires en place et de rééduquer la musculature de la lèvre inférieure.

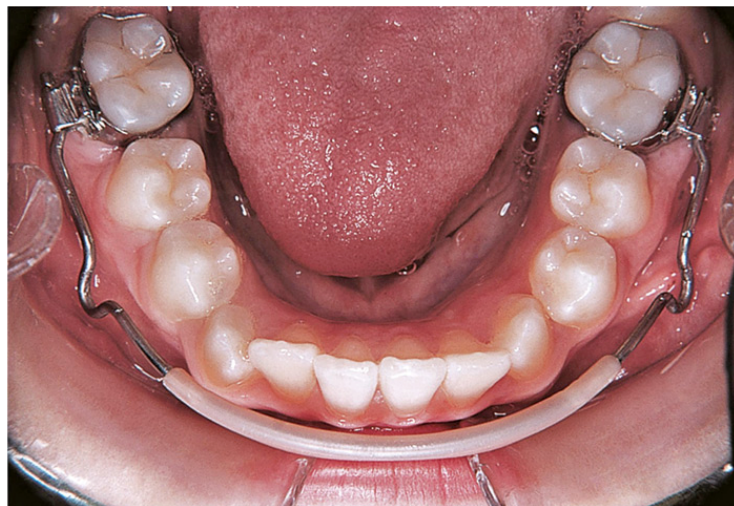

Figure 25 : Arc labial ou Lip bumper<sup>56</sup>

- Un ancrage dentaire type arc lingual qui maintient les secondes molaires mandibulaires et facilite la rétraction des prémolaires.

Attention une vestibulo-version des incisives est souvent associée, il faudra donc le déposer une fois la distalisation des prémolaires effectuée.

- Les ancrages osseux type mini-vis ou plaques. Elles permettent un ancrage strict et absolu des secondes molaires.

Comme au maxillaire plusieurs systèmes peuvent alors être mis en place tels que :

- L'arc droit
- Des sectionnels
- L'arc à boucles de rétractions
- Les gouttières

Les dents seront distalées à l'aide de chainettes élastomériques, de ressorts NiTi ou TIM utilisés seuls ou associés.

### **2.3. La mésialisation des secondes molaires permanentes à la mandibule**

Dans les cas où la mésialisation complète des secondes molaires permanentes n'a pas eu lieu et qu'on ne souhaite pas rétracter le secteur antérieur mandibulaire, il faudra fermer cet espace par mésialisation de la seconde molaire via un traitement orthodontique.

Les différentes techniques de mésialisation des secondes molaires décrites ci-dessous sont essentiellement utilisées à la mandibule.

La mésialisation de la seconde molaire maxillaire se fait de manière plus aisée par dérive mésiale, en travaillant par perte d'ancrage à l'aide de différents auxiliaires en raison de la moindre résistance de l'os maxillaire.<sup>57</sup>

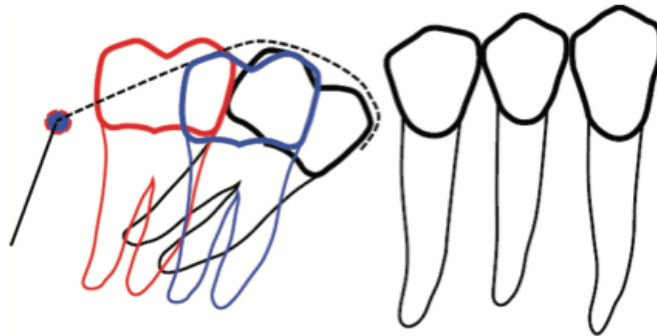
Cependant, lorsque l'avulsion de la première molaire s'est déroulée depuis un long moment, la seconde molaire présente généralement une mésio-version importante surtout au niveau de l'arcade mandibulaire.

Préalablement à toute technique de mésialisation, elle devra être redressée afin de permettre ensuite son déplacement en gression pure pour être mise au contact de la seconde prémolaire.

Différentes techniques peuvent être mise en œuvre telles que :

- Des courbures du 2ème ordre (tipback) sur un arc en continu ou des sectionnels

- Une mini-vis en distal de la seconde molaire dans la zone du trigone rétro molaire avec ancrage direct à la mini-vis par chaînette élastomérique et/ou ressort NITI. <sup>58</sup>



*Figure 26 : Redressement de l'axe de la seconde molaire mandibulaire à l'aide d'une mini-vis en distal dans le trigone rétro molaire. On observe un redressement et une ingression de la molaire (en bleu sur le schéma). Il reste impossible d'obtenir de cette façon une distogression vraie de la molaire (en rouge). <sup>58</sup>*

Une fois l'axe de la molaire redressé, le déplacement mésial peut avoir lieu. Les différentes techniques de mésialisation seront décrites ci-dessous.

L'ancrage du secteur antérieur est très important et délicat à gérer. La mésialisation de la molaire ne doit pas avoir lieu sans prendre de précautions particulières car elle peut induire un recul du secteur antérieur non désiré (principe d'action/réaction). L'ancrage pourra être strictement dentaire en ligaturant en 8 de prémolaire à prémolaire ou bien via un arc lingual soudé sur les secondes prémolaires. L'ancrage pourra également être osseux de type mini-vis ou plaques en réalisant une traction directe ou indirecte en fonction de la situation clinique.

### *2.3.1. Mésialisation de la seconde molaire permanente par ancrage dentaire*

Dans cette technique, les 1ères molaires mandibulaires sont mésialées au moyen d'arc à boucles de fermeture sur fil d'acier situés entre la seconde molaire et la deuxième prémolaire.

Après des étapes de traitement multi-attaches classique (alignement, nivellement), l'orthodontiste ligature en 8 de prémolaire à prémolaire et mettra en place un arc acier de type 18\*25 ou 19\*25 acier pour des gorges en 22\*28 et 16\*22 pour du 18\*25.

L'activation de la boucle se fait par ouverture de cette dernière environ 1mm tous les mois. En cherchant à se refermer, la boucle permet la mésialisation de la deuxième molaire mais également la rétraction du bloc antérieur.

Pour favoriser la mésialisation des secondes molaires, des tractions intermaxillaires de classe II sont rajoutées.

Dans le cas d'absence des premières molaires maxillaires, nous réaliserons le même dispositif avec un arc à boucles entre la seconde molaire et la seconde prémolaire sauf que nous mettrons en place des TIM de classe III pour favoriser la mésialisation des secondes molaires maxillaires.

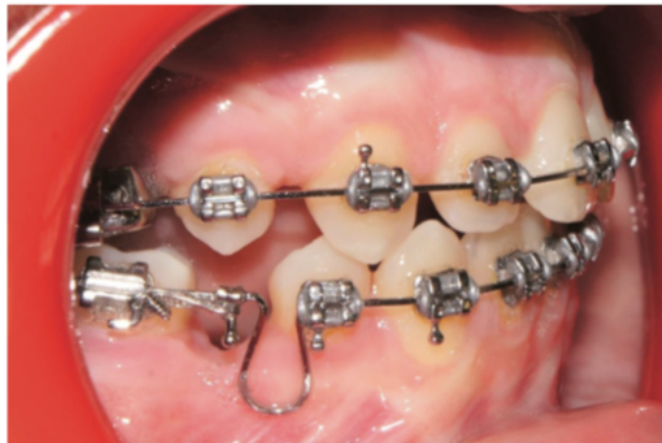
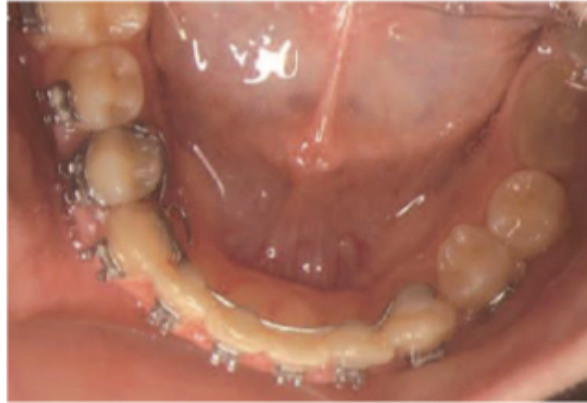

Figure 27 : Exemple d'un arc à boucle de fermeture.<sup>59</sup>

L'ancrage au niveau des dents antérieures peut être obtenu par :<sup>60</sup>

- Solidarisation des dents antérieures avec une ligature continue pouvant être tauroonnée ou non entre chaque dent (Ligature en 8).
- Ajout de torque radiculo-lingual actif sur les incisives mandibulaires mais cette méthode entraîne une vestibulo-version des incisives mandibulaires. Elle est donc rarement indiquée.
- Augmentation du 2<sup>ème</sup> ordre sur les canines (tip forward).

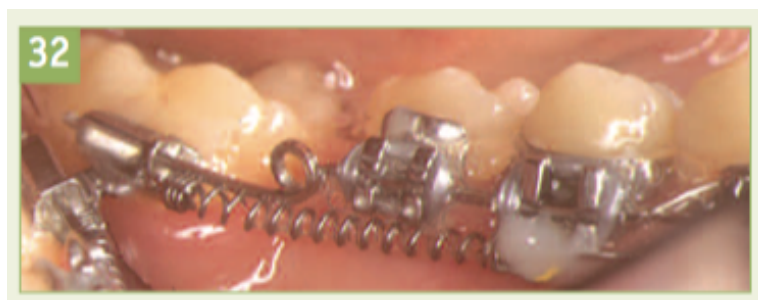- Arc lingual soudé sur bagues prenant appui sur les secondes prémolaires ou comme décrit par Bassigny au contact des cingulum, collé sur les incisives comme renfort d'ancrage pour mésialiser les secondes molaires dans le cas d'avulsions de premières molaires permanentes.<sup>51</sup>



*Figure 28 : Arc lingual collé sur les incisives mandibulaires et soudé sur la bague de la 44 afin de renforcer l'ancrage antérieur et de mésialiser la 37.*<sup>51</sup>

Différents auxiliaires de mésialisation sont à la disposition de l'orthodontiste tels que :

- Les chainettes élastomériques
- Des ressorts NiTi



*Figure 29 : Dispositif orthodontique de mésialisation de la seconde molaire via le principe de glissement et un ressort NiTi.*<sup>51</sup>

- Des Tractions inter-maxillaires (TIM)

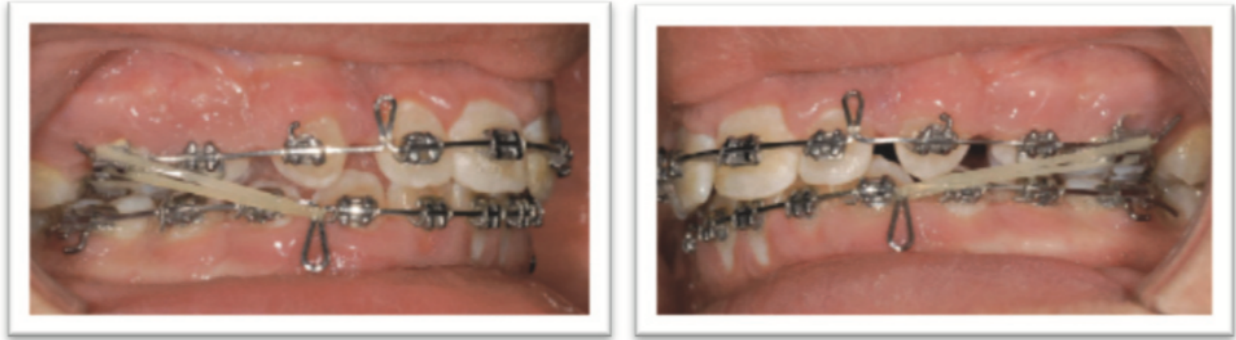

Figure 30 : TIM de Classe III permettant de mésialer les premières molaires maxillaires.<sup>61</sup>

Les inconvénients et les limites des techniques de mésialisation des deuxièmes molaires permanentes via un ancrage dentaire sont les effets parasites qu'elles engendrent :

- Un mouvement réciproque de recul du secteur antérieur car l'ancrage dentaire n'est pas un ancrage strict.<sup>62</sup>
- Une asymétrie de l'arcade avec déviation de la médiane inter-incisive du côté de l'extraction en cas de mésialisation unilatérale.<sup>63</sup>
- Une légère rétraction des tissus mous, notamment des lèvres avec une incidence sur le profil à prendre en compte en cas de recul antérieur.<sup>63</sup>

### 2.3.2. *Mésialisation de la seconde molaire permanente avec ancrage squelettique*<sup>64 62 54 65 60 66 67</sup>

Les ancrages squelettiques en orthodontie regroupent les mini-vis et les mini-plaques. Ce sont des ancrages absolus. Ils sont immobiles en présence de forces orthodontiques et simples d'utilisations.

Les mini-vis sont très faciles à poser et déposer avec une gêne réduite pour le patient. Elles sont quasiment toutes auto-forantes et auto-taraudantes, caractéristiques permettant une pose en un seul temps sans préforage. Leur mise en charge est progressive. Leurs dimensions réduites permettent de les envisager à peu près partout, y compris dans les espaces inter-radicaux.<sup>67</sup>

Ce sont des dispositifs temporaires qui permettent de renforcer l'ancrage dentaire dans certaines situations où l'on souhaite un maintien strict de l'ancrage en présence d'un support dentaire (agésies, extractions etc) ou parodontal insuffisant. Ces dispositifs sont fixés dans l'os. Il s'établit une interface os/mini-vis essentiellement fibreuse, on parle alors de fibro-intégration. <sup>54</sup>

L'ancrage obtenu est un ancrage mécanique qui dépend majoritairement de la stabilité primaire au moment de la pose.




Figure 31 : Exemples de systèmes d'ancrage squelettique : mini-vis à gauche et mini-plaque à droite. <sup>64</sup>

Leur utilisation dans les cas de mésialisation de la seconde molaire mandibulaire est judicieuse car ils permettent de déplacer la seconde molaire sans entraîner d'effets parasites au niveau du secteur antérieur.

Ils peuvent avoir un rôle de renfort d'ancrage antérieur : on parle alors d'ancrage indirect, ou bien elle peut servir directement de support au dispositif de mésialisation : on parle d'ancrage direct.

Le site d'implantation préférentiel pour mésialiser une seconde molaire permanente se situe dans l'espace inter-radicaire entre les canines et les premières prémolaires ou entre la première et la seconde prémolaire. La mise en place d'une mini-vis entre l'incisive latérale et la canine mandibulaire est également possible lorsqu'elle doit être utilisée comme ancrage indirect



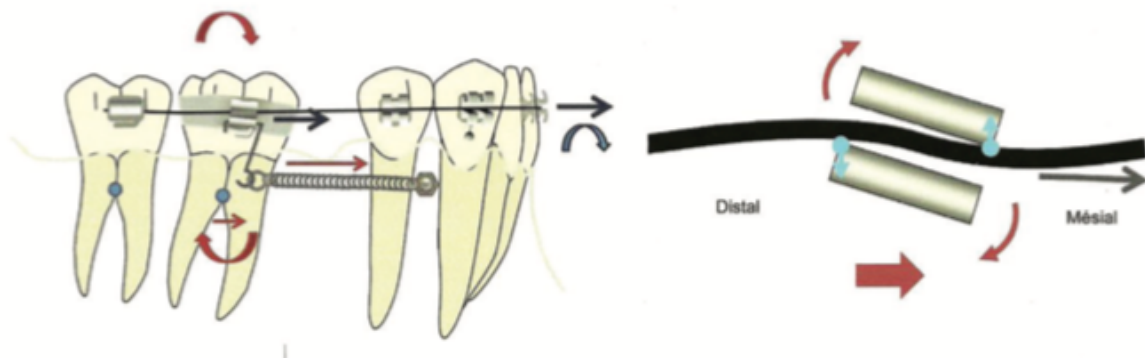
- **La mésialisation avec ancrage direct**

Le dispositif de mésialisation connecte directement la seconde molaire permanente à la minivis ou mini-plaque. Deux techniques sont décrites par Darqué et Ellouz : la mécanique par glissement et la mécanique à boucle.<sup>65</sup>

La mécanique par glissement consiste à établir une force de traction mésialante directement entre la dent et la mini-vis via une chaînette – un ressort NITI – un TIM. L'objectif est de se rapprocher du centre de résistance de la dent à l'aide d'un bras de levier mis en place au niveau du tube de la 7 afin de favoriser le glissement pure en se rapprochant ainsi du centre de résistance.

L'inconvénient de cette technique est qu'elle nécessite une hauteur de bras de levier assez longue, pour éviter la mésioversion de la molaire.<sup>65</sup> Cependant, cette hauteur sera limitée bien souvent par la profondeur du vestibule du patient et il se produira par conséquent une gression et une mésioversion molaire entraînant un effet de coin lié à la friction entre l'arc et le tube de la molaire.

Cet effet de coin transmet aux incisives une force mésialante provoquant leur vestibulo-version.<sup>65</sup>



*Figure 32 : Mésialisation d'une molaire par ancrage direct avec mécanique de glissement et à droite effet de coin lors de la mésioversion de la molaire.*<sup>65</sup>

La mécanique à boucle est mise en place sur une mini-vis ou mini-plaque. La jambe mésiale de la boucle est alors solidarisée à la mini-vis passivement afin d'éviter la transmission de forces vers le secteur antérieur et donc la vestibulo-version.

Cette technique permet de supprimer l'effet de coin vu au-dessus mais présente des inconvénients liés au volume de la boucle pouvant être inconfortable pour le patient, à la réduction de l'espace d'activation en fin de mésialisation et des difficultés à maîtriser le rapport moment/ force.

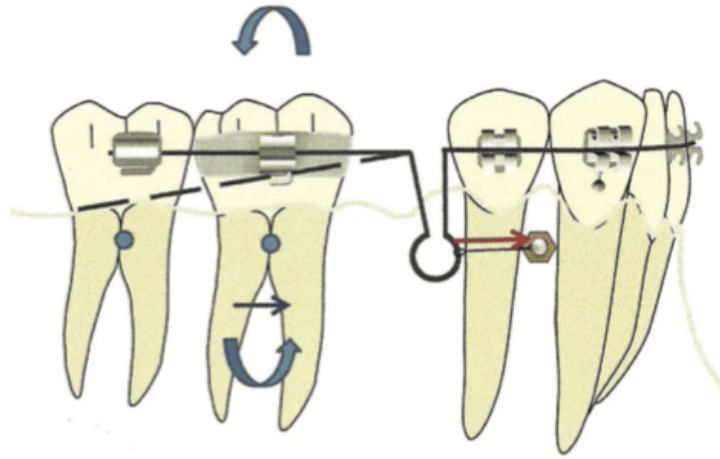


Figure 33 : Mésialisation par ancrage direct avec mécanique à boucle.<sup>65</sup>

- **La mésialisation avec ancrage indirect :**

Le secteur antérieur à l'espace édenté est solidarisé à la mini-vis et joue le rôle de renfort d'ancrage du secteur antérieur.<sup>64</sup>

Le système de traction s'établit de la seconde molaire à la seconde prémolaire via chaînette, TIM ou ressort. La seconde prémolaire est ancrée à la mini-vis à l'aide d'une ligature métallique par exemple ou par collage composite.

Cette technique permet d'éviter l'utilisation de boucle ou de bras de levier souvent inconfortable pour le patient et diminue les effets parasites sur le secteur antérieur.

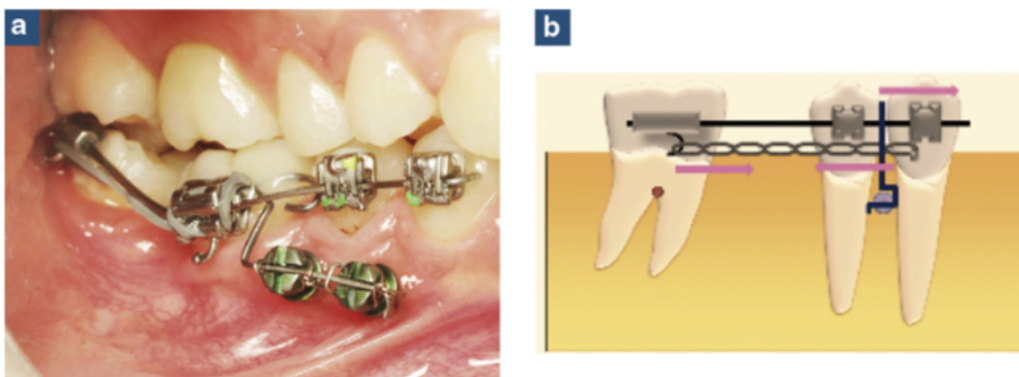


Figure 34 : Principe de l'ancrage indirect<sup>64</sup>

La mésialisation est obtenue par des techniques conventionnelles de type chaînettes, ressorts NiTi ou TIM. Toutefois, les chaînettes se désactivent rapidement (deux-trois semaines) ; les ressorts NiTi présentent l'avantage de ne pas se désactiver et de délivrer une force constante sans participation du patient à la différence des TIM qui nécessite un changement quotidien de la part du patient.

En fonction de la malocclusion, des tractions inter-maxillaires de classe 2 (TIM) peuvent corriger le décalage squelettique et aider à la mésialisation.

Au maxillaire, si nécessaire, la mésialisation molaire peut se faire également à l'aide d'ancrages squelettiques. Les techniques utilisées sont similaires à celles décrites pour la mandibule ci-dessus. Une mini-vis peut toutefois être ajoutée en palatin pour contrôler la rotation.<sup>65</sup>

## **B. La réouverture de l'espace<sup>58 68 66</sup>**

Lorsque les avulsions des premières molaires permanentes ont été menées depuis un certain moment et que l'espace n'a pas été préservé au moyen de mainteneurs d'espaces par exemple, ce dernier se réduit et devient alors incompatible avec une réhabilitation en raison des migrations des dents adjacentes et/ou antagonistes (égression de la molaire antagoniste, distalisation de la seconde prémolaire, rotation et version mésiale de la seconde molaire permanente...).

La mise en place d'un traitement orthodontique à visée pré-prothétique ou pré-autotransplantation est nécessaire pour rétablir l'espace nécessaire et de corriger les déplacements dentaires non désirés.

La réouverture de l'espace fait appel aux techniques orthodontiques conventionnelles mais aussi aux techniques d'ancrages squelettiques.

L'utilisation d'un ressort comprimé entre la seconde molaire et la seconde prémolaire délivre une force sur la couronne de la molaire versée qui entraîne son redressement et un déplacement distal de sa couronne. Réciproquement, une mésialisation du bloc antérieur a lieu qui pourra être contrecarrée par la mise en place d'un ancrage squelettique avec ancrage indirect.

Cette technique présente l'inconvénient de provoquer une légère égression de la seconde molaire permanente qui devra être corrigée par des courbures de deuxième ordre sur l'arc.

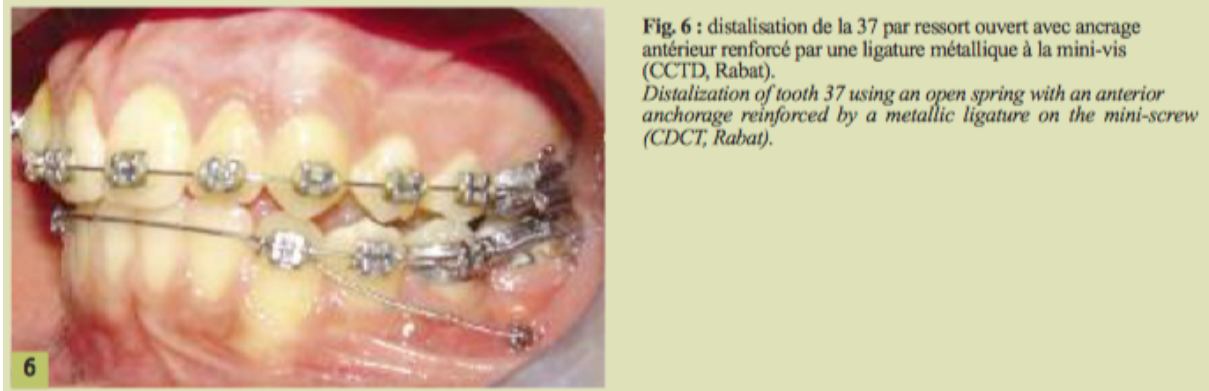


Figure 35 : Distalisation de la 37 dans le cadre d'une réouverture d'espace.<sup>69</sup>

Pour distaler la seconde molaire, nous pouvons avoir recours au maxillaire à un distal jet afin d'optimiser l'espace nécessaire à une future réhabilitation. Le distal jet est un système qui utilise comme ancrage une pastille de nance reliée grâce à des fils soudés aux deuxièmes prémolaires. Il s'agit donc d'un ancrage muqueux-dentaire.

Au niveau de la pastille de nance sont insérés deux tubes bilatéraux qui se terminent en baïonnette pour s'insérer dans les fourreaux palatins des secondes molaires maxillaires. Sur chaque tube coulisse un ressort en Ni-Ti de 250g maintenu en compression par un clip vissé.

Le système est activé une fois par mois en comprimant à nouveau le ressort afin de délivrer une force constante et légère.<sup>42</sup>

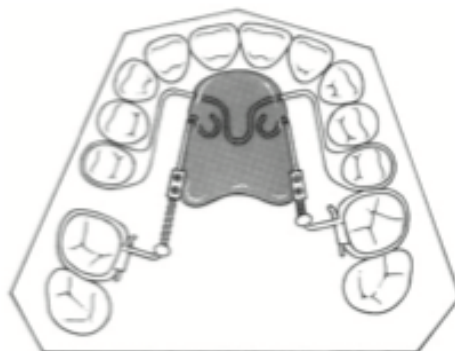


Figure 36 : Distal jet

Le déplacement obtenu est un recul molaire sans version ni rotation. L'ensemble piston/tube est situé approximativement au niveau du centre de résistance de la molaire pour théoriquement obtenir une translation pure de la molaire.<sup>43</sup>

Quand la distalisation est terminée, le distal jet peut être maintenu en contention en bloquant le système par de la résine et en coupant les bras reliant la pastille de nance aux prémolaires avant d'envisager la mise en place d'un mainteneur ou d'un implant.<sup>51</sup>

Avec un distal jet, l'orthodontiste peut attendre une distalisation de 2-3mm de la molaire maxillaire et une bascule distale de 3-4° de la molaire.

### **C. L'autotransplantation de dents de sagesse**

Les autotransplantations sont définies comme étant le déplacement d'un organe fonctionnel autogène, le transplant dentaire, d'un site donneur vers un site receveur. Elles peuvent intéresser à la fois les dents immatures et les dents matures avec un pronostic moins favorable.

L'autotransplantation est une technique chirurgicale qui consiste à placer chez le même sujet dans une cavité alvéolaire naturelle ou préparée artificiellement une dent récemment extraite et conservée ou un germe dentaire.

Elle est généralement employée en présence de premières molaires fortement délabrées et condamnées à l'extraction. Une étude préalable clinique et radiologique est obligatoire. Elle doit être rigoureuse et codifiée.<sup>70</sup>

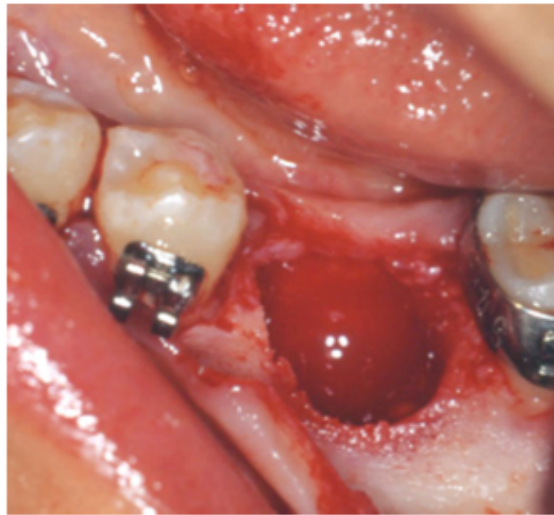
Un cliché rétro alvéolaire avec angulateur va permettre de mesurer le diamètre mésio-distal du transplant (au niveau de son plus grand diamètre coronaire) et également d'évaluer son degré d'édification radiculaire. Ce cliché permettra également d'évaluer l'orientation et la position de la dent de sagesse pour ne pas l'abimer.<sup>70</sup>

La situation idéale correspond à une transplantation initiée lorsque le transplant a un degré d'édification radiculaire compris entre les deux tiers / les trois quarts ou une longueur minimale de 8 à 10mm.

Cette situation permet d'assurer la stabilité du transplant tout en bénéficiant d'un apex largement ouvert pour une bonne cicatrisation pulpaire.

La technique opératoire privilégiée est celle des deux temps chirurgicaux :

Dans un premier temps, 15 jours avant la transplantation, l'avulsion de la première molaire délabrée sera pratiquée et l'alvéole réceptrice sera tout d'abord bien curetée, puis préparée avec l'élimination du septum inter-dentaire et l'élargissement de l'alvéole au moyen de forêts implantaire calibrés selon les dimensions du transplant.



*Figure 37 : Site receveur après curetage, élimination du septum inter-dentaire et élargissement alvéolaire.<sup>70</sup>*

Dans un second temps, deux à trois semaines plus tard, la transplantation sera programmée. On débutera par une incision rétro-molaire jusqu'en mésial de la deuxième prémolaire afin d'avoir une bonne visibilité. Puis, une incision intra-sulculaire coté lingual cette fois-ci est réalisée en préservant la vascularisation du lambeau. Le décollement devra être prudent pour ne pas léser le sac folliculaire du transplant.

Une alvéolectomie est réalisée autour du transplant, puis le chirurgien luxé ce dernier sur sa face mésiale au moyen d'un élévateur pour ne pas l'abimer. Une fois extrait, il faudra le mesurer de même que l'alvéole réceptrice.

Le sac folliculaire sera découpé pour garder une hauteur de 3 mm à partir de la jonction amélo-cémentaire. Cette collerette de sac folliculaire sera enfouie sous le lambeau du site receveur avant sa suture.

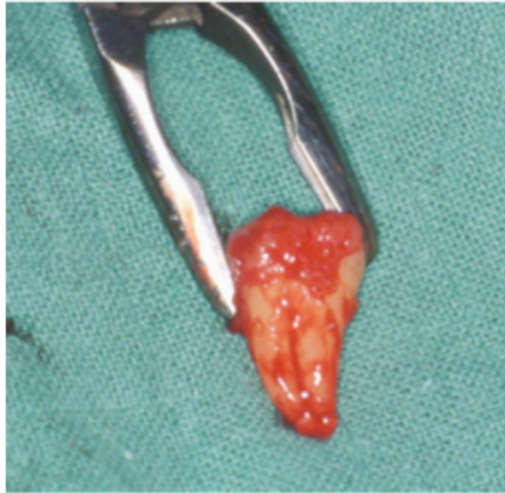

Figure 38 : Transplant avec son sac folliculaire.<sup>70</sup>

Pour finir, le transplant sera mis en place dans son alvéole réceptrice de manière non forcée et en sous occlusion. Les sutures mises en place seront de type Vicryl 4.0 avec des points matelassier verticaux tandis que le site receveur pourra être suturé au moyen de points simples.

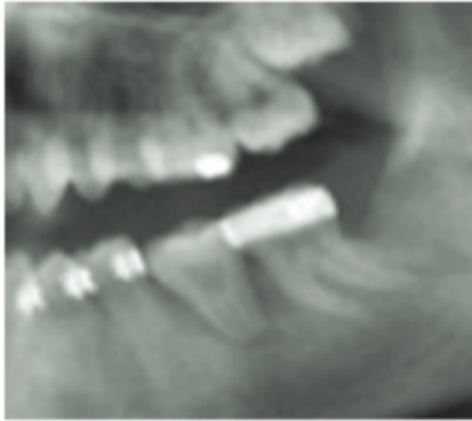
La contention consiste à mettre en place un arc en acier 16\*22 qui pourra être collé avec un ciment verre ionomère photopolymérisable. On parlera alors de contention semi-rigide qui sera déposée au bout de trois semaines.

La revascularisation est induite dès le quatrième jour dans 80% des cas. La régénération des fibres nerveuses quant à elle sera observée dans un délai de 1-8 mois.

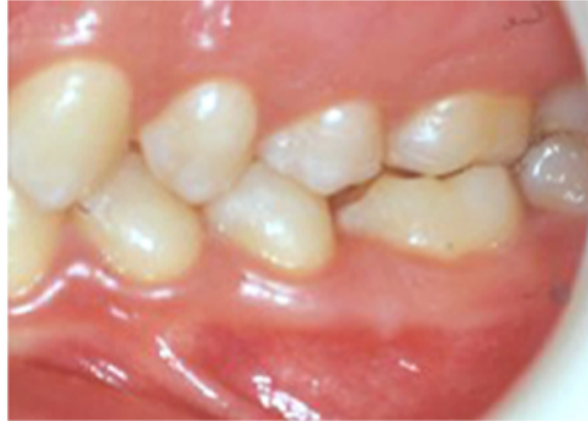Un suivi régulier sera établi à 1 et 2 semaines puis à un mois, 6 mois et 1 an.

70

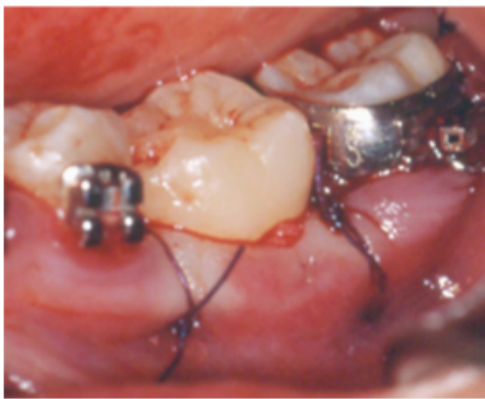



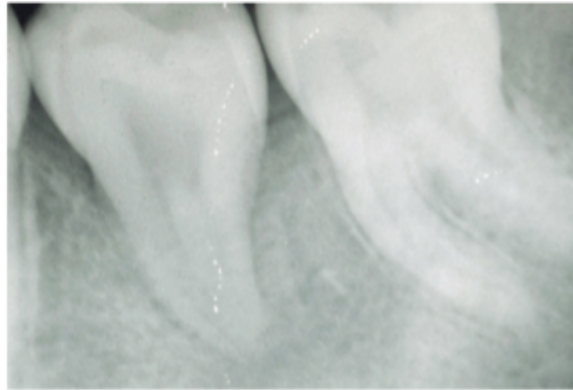
(A)



(B)



(C)



(D)

*Figure 39 : A) Transplant à J0 B) Vue latérale gauche du transplant à 5 ans  
c) Vue latérale gauche des sutures et du positionnement du transplant  
d) Rétroalvéolaire du transplant à 5 ans.<sup>70</sup>*

L'avantage majeur de cette technique est qu'elle peut être réalisée chez l'adolescent avant la fin de sa croissance à la différence des prothèses dento ou implanto-portées.<sup>71</sup> Elle présente également d'autres atouts :

- La dent transplantée garde sa proprioception et sa vitalité
- Elle peut être déplacée par traitement ODF si besoin
- Elle préserve le volume osseux alvéolaire pour la mise en place d'un implant à la fin de la croissance si nécessaire
- Elle est peu coûteuse à la différence des solutions prothétiques.

Aujourd'hui, avec un taux de réussite oscillant entre 80 et 95%, la transplantation dentaire est une technique qui offre des résultats satisfaisants surtout lorsqu'il s'agit de dents immatures.



On peut dire que c'est la technique de choix qui doit être mise en place chez l'enfant ou l'adolescent en cas d'extraction de la première molaire pour diverses raisons et de présence des dents de sagesse. Comme l'illustre la figure ci dessous, avant 20 ans le taux de réussite atteint un niveau proche de 100%. Ces résultats s'expliquent du fait que :

- Les individus en croissance possèdent des possibilités cicatricielles importantes, ce qui entraîne moins de risque d'ankylose radiculaire par respect du desmodonte et une formation normale de l'os alvéolaire qui l'entoure. De plus, il faut noter une moindre ingression passive de la dent remplacée. <sup>72</sup>
- Les greffons utilisés chez les moins de 20 ans présentent souvent des racines en cours d'édification avec des possibilités régénératrices supérieures à celles des dents matures. De plus, les conditions d'extraction sont moins traumatisantes pour le desmodonte. <sup>72</sup>

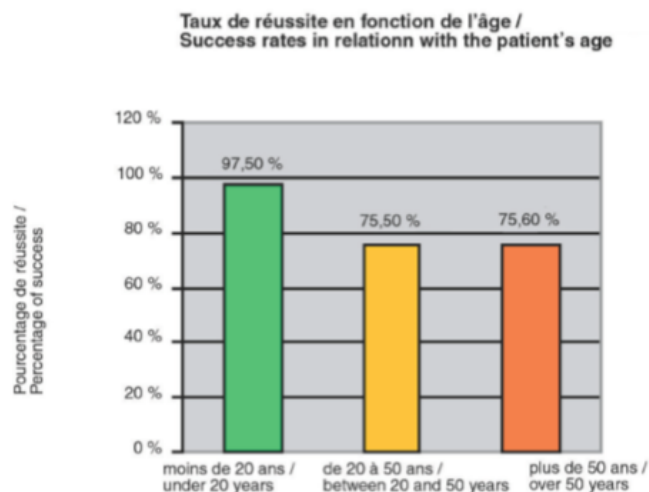


Figure 40 : Taux de réussite de la transplantation en fonction de l'âge. <sup>72</sup>

Chez l'adulte elle reste discutable car de nombreuses complications sont présentes :

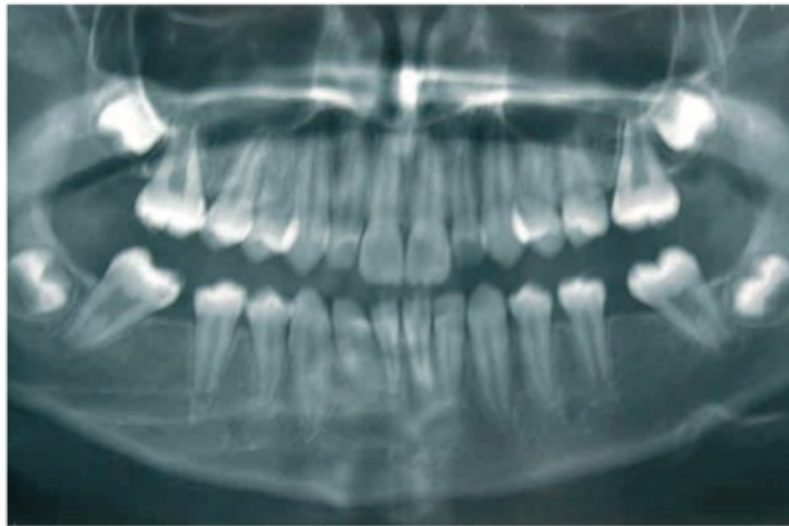- Ankylose
- Nécrose

Chez l'adulte, nous préférons une solution implantaire ou nous avons un meilleur recul.

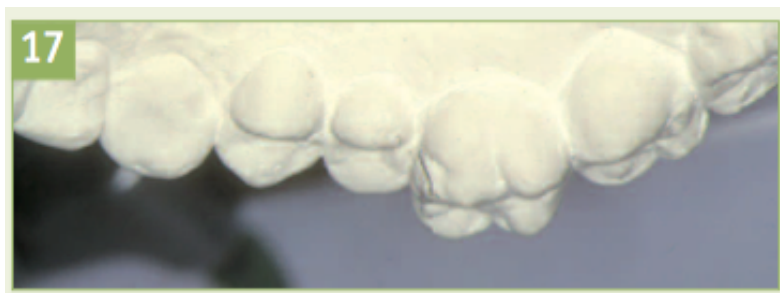## D. Temporisation et solution implantaire ou prothétique

Il est toutefois envisageable selon la situation clinique de maintenir ouvert ou de rouvrir l'espace libre d'extraction de la première molaire dans le but de réaliser une restauration prothétique de type dento ou implanto-portée.

En effet, en l'absence d'anomalie orthodontique et germes de troisièmes molaires, la solution prothétique pourra être mise en place en ayant préalablement recours à un mainteneur d'espace après l'avulsion afin de prévenir les effets parasites au niveau des dents bordant l'édentement.



(A)



(B)

*Figure 41 : Effets parasites lié à l'absence d'une première molaire*

A) Radio panoramique montrant la mésio-version de 37-47 après extraction de 36-46 et la mise en place de 17-27 en place de 16-26. <sup>73</sup>

B) Egression importante de la 16 du fait de l'absence d'antagoniste mandibulaire. <sup>51</sup>

Dans les cas de pertes bilatérales des premières molaires, il faudra envisager :

- Un arc lingual à la mandibule

- Un arc de nance - un gosh Nance ou un arc transpalatin au maxillaire

Ils sont scellés sur les secondes molaires permanentes et pourront être utilisés pour prévenir la migration mésiale physiologique des dents postérieures.

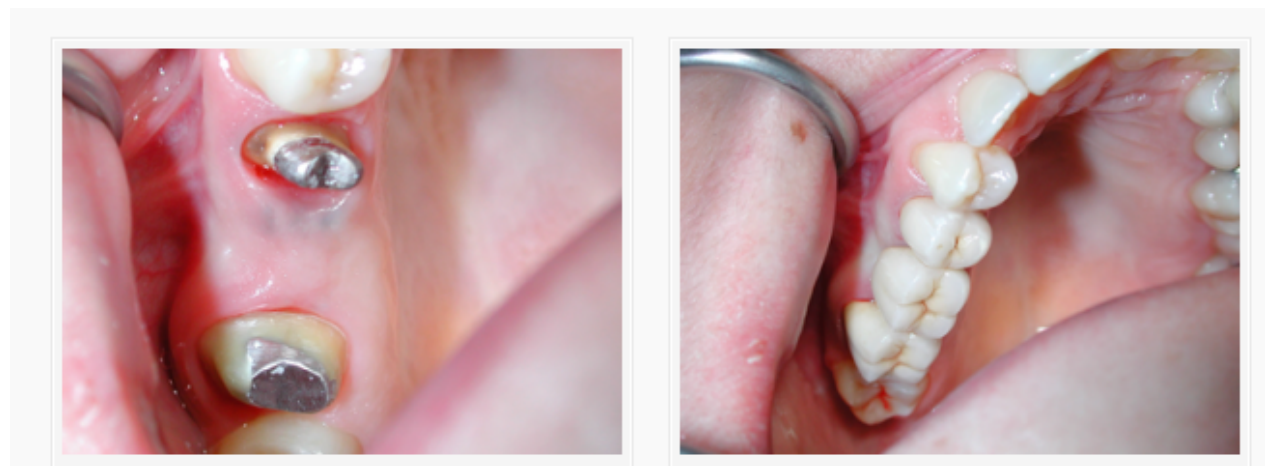
Chez l'enfant, les traitements prothétiques définitifs ne doivent pas être entrepris en raison de la croissance résiduelle notamment alvéolaire, avant 16 ans chez les filles et 18 ans chez les garçons. <sup>74</sup>

Différentes solutions prothétiques peuvent être envisagées dans le cadre du traitement d'un édentement postérieur unitaire.

### **1. Le bridge conventionnel (2 piliers et un intermédiaire)**

Il consiste réaliser des couronnes sur les dents bordant l'édentement afin de soutenir l'intermédiaire prothétique remplaçant la dent absente.

Lorsque les dents bordant l'édentement sont saines et ne présentent aucun délabrement, le bridge conventionnel apparaît comme une solution invasive car il nécessite la préparation de celles-ci entraînant alors une mutilation d'organes dentaires sains. <sup>75</sup>



*Figure 42 : Cas du Dr Abehsera Michel à Paris : Bridge céramo-métal 15-17 avec intermédiaire 16 (dans ce cas la 15 et la 17 étaient délabrées)*

## 2. Le bridge collé

Le bridge collé quant à lui est bien moins invasif. Il ne nécessite qu'une légère préparation de la face linguale des deux dents piliers bordant l'édentement mais il présente tout de même un risque fréquent de décollement des ailettes surtout en secteur postérieur du fait de l'importance des forces masticatoires.<sup>75</sup>



*Figure 43 : Bridge collé à ailettes de type « Maryland » remplaçant une molaire unitaire  
(Collection personnelle)*

Le bridge de Maryland présente deux ailettes métalliques en alliages métalliques non précieux sans perforations, nécessitant une préparation amélaire pour augmenter la surface d'adhésion et optimiser la rétention. Ce type de bridge demande une préparation tissulaire importante sacrifiant de l'émail et pouvant aller dans la dentine avec des risques de caries secondaires si l'ailette se décolle.<sup>76</sup>

Le bridge collé « Cantilever » ne comporte quant à lui qu'une seule ailette sur la dent pilier avec une pérennité plus importante dû à la diminution des décollements partiels et des caries sous-jacentes. La préservation tissulaire est accentuée avec le recours à une seule ailette.<sup>77</sup> Cependant, l'indication de choix du bridge collé cantilever est le traitement de l'édentement unitaire au niveau antérieur (incisive centrale ou latérale) au maxillaire ou à la mandibule.<sup>78</sup>

### 3. Le bridge à ancrage coronaire partiel

Le bridge à ancrage coronaire partiel aussi appelé bridge inlay/onlay repose sur le même principe que les bridges conventionnels. Sauf que pour ce dernier, le point d'appui n'est pas préparé selon les critères de préparation d'une couronne périphérique mais selon les principes de préparations des inlays/onlays. Ils trouvent donc leur intérêt lorsque des cavités sont présentes sur les dents adjacentes à l'édentement. Ils sont à privilégier par rapport aux bridges conventionnels car ils assurent une meilleur économie tissulaire et une préservation de la vitalité pulpaire.<sup>79</sup>

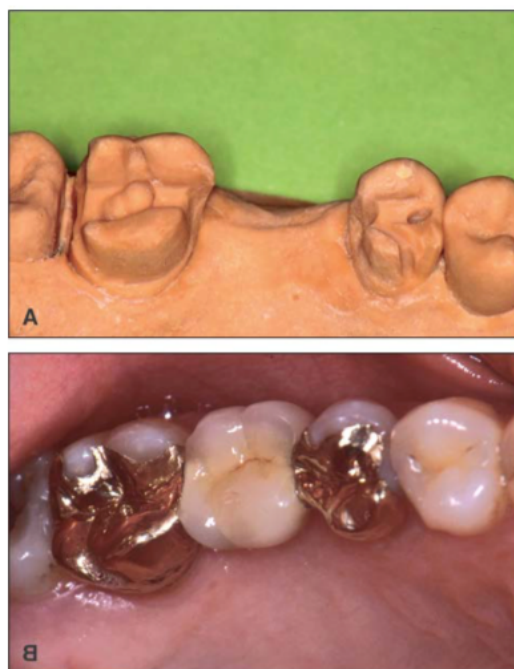


Figure 44 : Bridge à ancrage coronaire partiel.<sup>79</sup>

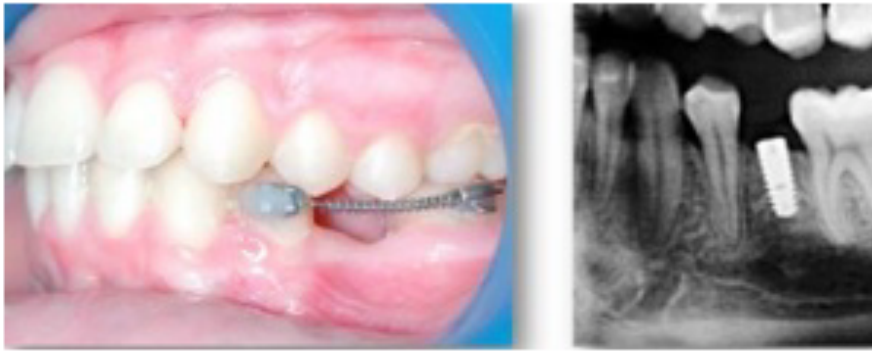
### 4. La prothèse amovible partielle

Les prothèses amovibles partielles peuvent être envisagées comme solution définitive ou transitoire dans le cadre d'une réhabilitation prothétique implantaire pour assurer le maintien de l'espace d'extraction en attendant la fin de la croissance chez l'adolescent. Elles permettront de lutter contre les effets parasites des dents adjacentes mais restent cependant source d'inconforts pour le patient en raison de l'encombrement, de la présence de crochets inesthétiques et de leur impact psychologique.

## 5. L'implant

La solution implantaire reste le meilleur choix dans le cas d'un édentement postérieur unitaire car elle n'entraîne aucun délabrement des dents adjacentes. De plus, c'est une solution fixe qui assure un bon résultat esthétique. Cependant, son coût est élevé et il faudra attendre la fin de la croissance de l'adolescent afin d'envisager la pose de l'implant.

Ainsi, un mainteneur d'espace pourra être utilisé afin de préserver l'espace libre d'extraction en attendant la fin de la croissance. <sup>68</sup>



*Figure 45 : Cas d'implantation d'une 46 <sup>80</sup>*

a) Maintien d'espace dans la zone édentée via un sectionnel pour préserver l'espace prothétique implantaire

b) Implant sur 46

Il peut apparaître pendant ce laps de temps une résorption de l'os alvéolaire sous-jacent, c'est pourquoi des greffes osseuses d'apposition pourront être réalisées préalablement ou bien simultanément à la pose de l'implant afin d'assurer la stabilité et la pérennité de l'implant. Une mini vis pourra également être mise en place pour maintenir le niveau osseux le temps de la mise en place de l'implant.

## **IV. CONSEQUENCES DE L'AVULSION DES PREMIERES MOLAIRES PERMANENTES**

Les dents bordant le site d'extraction effectuent des mouvements complexes. En effet, les espaces d'extractions sont généralement fermés par des déplacements dentaires tels que la mésialisation de la deuxième molaire ou la distalisation des prémolaires et la rétraction du bloc antérieur.

En l'absence de traitement orthodontique, il pourra y avoir des conséquences importantes notamment au niveau de l'occlusion et des tissus mous et parodontaux. En présence d'un traitement orthodontique, les conséquences seront dentaires avec un risque de résorption.

### **A. En l'absence de traitement orthodontique**

Les positions des dents adjacentes et antagonistes vont être modifiées suite à la perte de la première molaire permanente. Le degré de déplacement après extraction est plus important au maxillaire qu'à la mandibule dû aux forces de mastications, à l'anatomie dentaire et à la composition osseuse. Le trajet naturel d'éruption de la seconde molaire supérieure favorise la fermeture de l'espace tandis que celui de la seconde molaire mandibulaire engendre des versions.<sup>45</sup>

#### **1. Versions dentaires au maxillaire**

On constate une migration mésiale de la seconde molaire ainsi qu'une inclinaison palatine pouvant être à l'origine d'une occlusion inversée.

- Avant l'âge de 12 ans, cette dent pourra prendre la place de la première molaire avec parfois une rotation méso-palatine autour de sa racine palatine et une version mésiale qui augmente avec l'âge.<sup>45</sup>

L'égression de la dent antagoniste est assez rare car elle est en occlusion avec la seconde molaire supérieure.



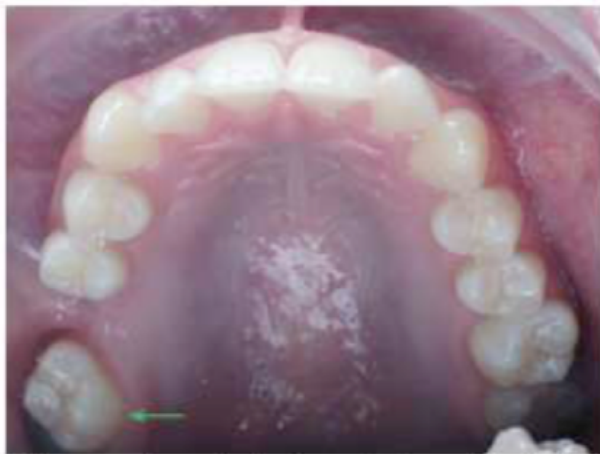

Figure 46 : Mésioversion et rotation de la 17 quelques années après l'avulsion de la 16. <sup>51</sup>

- Si l'avulsion est réalisée après 12 ans, cette dernière subira une version mésiale augmenté comme évoqué au-dessus, limitant la fermeture d'espace. Une infraclusion est également retrouvée.

Nous observons également une distalisation de la seconde prémolaire pouvant également concerner la canine. Si l'avulsion est réalisée avant l'âge de 8 ans, la seconde prémolaire perd son guide d'éruption et dérive en distale échappant à la zone de bifurcation radiculaire de la deuxième molaire temporaire dû à une moindre résistance de l'os alvéolaire à cet endroit. <sup>41 81</sup>

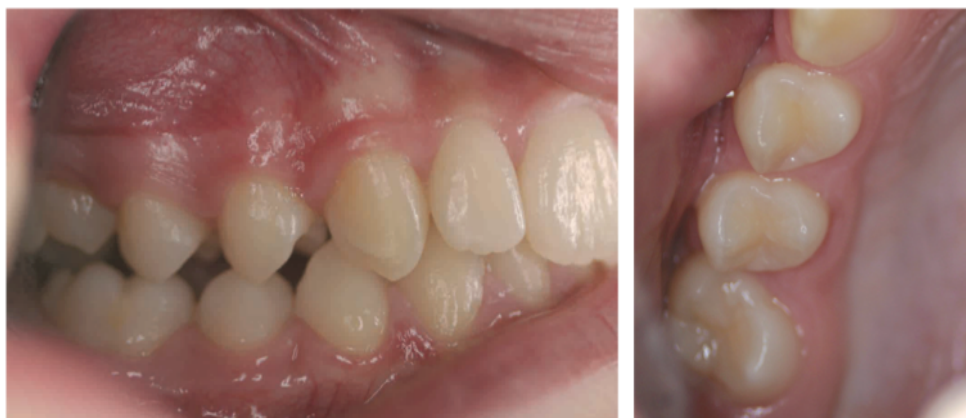

Figure 47 : Patiente de 12 ans avec extraction de la 16 entraînant une distalisation des prémolaires ; une mésiogression avec rotation méso-palatine de 17 et infraclusion résiduelle. <sup>45</sup>

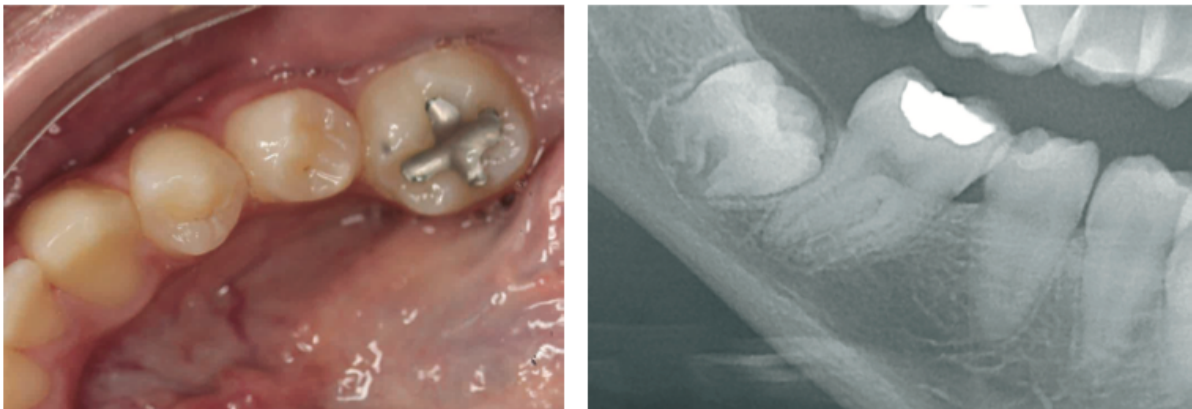
1) Vue inter-arcade droite 2) Vue occlusale



## 2. Versions dentaires à la mandibule

Une avulsion précoce de la première molaire permanente pourrait entraîner une mésiogression et version de la seconde molaire permanente associée et une rotation méso-linguale surnommée par Gills le « Rolling ». <sup>41</sup> Fréquemment, un diastème entre la seconde prémolaire et la deuxième molaire permanente persiste.

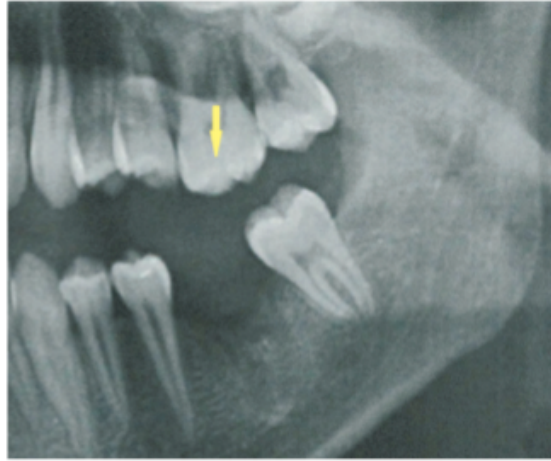
Il faut noter que plus l'avulsion est tardive plus la mésialisation des secondes molaires est diminuée induisant une chute du volume osseux dans le sens vestibulo-lingual et dans le sens vertical ce qui réduit les possibilités implantaires et rend complexe le déplacement mésial via un traitement orthodontique de la seconde molaire permanente dans l'espace d'extraction. <sup>82</sup>



*Figure 48 : Evolution de la 47 en rotation méso-linguale (« Rolling ») et mésoversion modérée après extraction de 46 à 11 ans pour raison endodontique. <sup>45</sup>*

1) Vues intra-orale occlusale b) Vue radiographique

En cas d'extraction uniquement des premières molaires permanentes mandibulaires, l'égression des antagonistes maxillaires est possible. Elles bloquent la mésialisation physiologique des secondes molaires permanentes mandibulaires. Ces dernières vont alors se méso-versées provoquant des interférences occlusales et une diminution de l'efficacité masticatoire. <sup>41</sup>

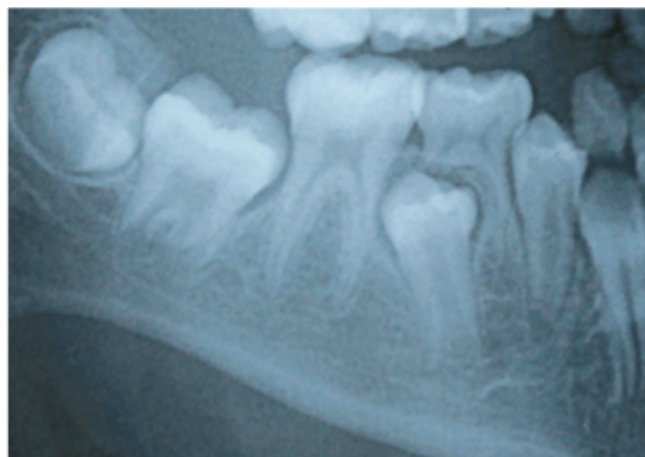


*Figure 49 : Egression de la 26 suite à l'avulsion de la 36 qui bloque la mésialisation de la 37.*  
45

Concernant la seconde prémolaire mandibulaire, un trajet d'éruption distal excessif peut-être constaté. La seconde prémolaire vient alors au contact de la dent de douze ans laissant un diastème important entre la première et la deuxième prémolaire. Cette disto-version peut s'accompagner de l'ouverture de diastèmes entre prémolaires et canines. La première prémolaire effectuant suite à la distalisation de la deuxième un léger mouvement distal.

Pour éviter cet effet parasite, il faut que la seconde prémolaire soit bien engagée dans la furcation de la deuxième molaire temporaire afin que cette dent temporaire lui serve de guide malgré l'absence de la première molaire permanente.

42



*Figure 50 : Orientation distale du germe de la 45 par manque d'engagement sous la bifurcation radiculaire de la deuxième molaire temporaire mandibulaire.*<sup>45</sup>

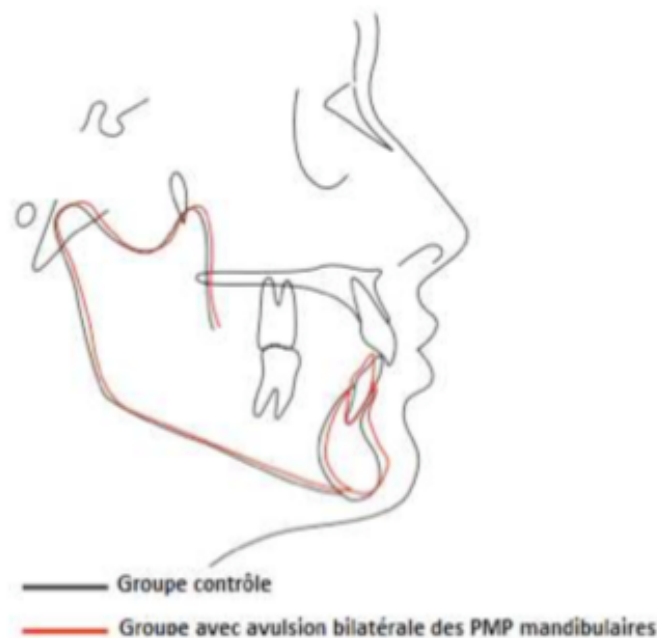
Au niveau des dents de sagesse, l'extraction des premières molaires permanentes entraîne une accélération de leur édification radulaire et de leur éruption ainsi qu'un redressement de leur axe.

Un bon positionnement spontané des dents de sagesse est favorisé si la mésialisation de la deuxième molaire permanente s'effectue lorsque la dent de sagesse est au stade d'éruption active.<sup>51</sup>

En revanche, si la troisième molaire est immature et sa gaine de Hertwig non encore constituée, il n'y aura pas mésialisation spontanée du germe de la troisième molaire.<sup>51 83</sup>

Enfin, le secteur antérieur, il a été constaté des répercussions au niveau de l'arcade mandibulaire suite à l'avulsion des premières molaires permanentes.

En effet, Normando et Cavacami retrouvent une rétrusion des incisives mandibulaires avec fermeture de l'angle inter-incisif.<sup>84</sup> De plus, les effets sur le recouvrement sont discutés car certaines études ont mis en évidence une augmentation de ce dernier.<sup>45 46</sup>



*Figure 51 : Effets de l'avulsion bilatérale des premières molaires mandibulaires sur les incisives on note une rétraction du bloc antérieur mandibulaire.<sup>85</sup>*

Au niveau du secteur antérieur maxillaire, les conséquences sont pratiquement nulles si ce n'est une diminution de l'encombrement dentaire maxillaire.

40

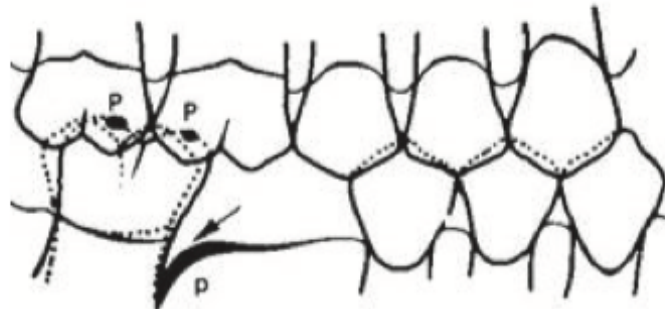
### 3. Conséquences occlusales et parodontales

Au niveau occlusal, il a été constaté suite à l'extraction des premières molaires une bascule du plan d'occlusion dans le sens anti-horaire avec une rupture du plan occlusal distal.

La perte d'une ou plusieurs molaires est responsable d'une mésio-linguo version de la deuxième molaire permanente qui peut aboutir à une occlusion en ciseaux ou articulé inversé à l'origine d'interférences occlusales non travaillantes. <sup>45</sup>

86

De même cette absence peut provoquer l'égression de son antagoniste à l'origine d'interférences occlusales. Cette égression bloque la dérive mésiale de la seconde molaire mandibulaire mais augmente sa version mésiale ayant pour conséquences l'apparition de prématurités. <sup>41 86</sup>



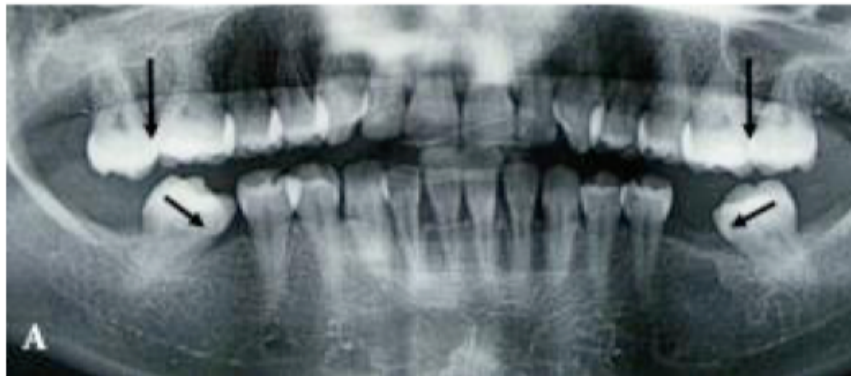*Figure 52 : Prématurités par une mésio-version de la deuxième molaire inférieure et l'égression de la première molaire permanente antagoniste. <sup>86</sup>*

Au niveau parodontal, l'absence de fermeture complète des espaces d'extractions de la première molaire permanente aboutit à un défaut du point de contact inter-dentaire avec pour conséquences :

- Des tassements alimentaires (syndrome du septum)
- La rétention de plaque

- Des poches parodontales en mésial de la seconde molaire et en distal de la seconde prémolaire
- Une inflammation du site

Les troubles occlusaux entraînent des surcharges occlusales qui sont défavorables pour le parodonte. <sup>45</sup>



*Figure 53 : Illustration de la migration dentaire des dents adjacentes et antagonistes à un édentement dans les trois sens de l'espace. <sup>80</sup>*

L'avulsion des premières molaires permanentes favorise une rotation mandibulaire antérieure qui peut provoquer des troubles de la croissance faciale par une diminution de la dimension verticale d'occlusion. <sup>87</sup>

## **B. Associées à un traitement orthodontique**

La résorption radiculaire est un processus pathologique qui induit la perte du cément, de la dentine et de l'os. Elles concernant les dents vitales ou dépulpées.

La pathogenèse d'une résorption dentaire requiert deux éléments initiateurs : une lésion du cément ou de la dentine et une stimulation inflammatoire, infectieuse ou pression excessive qui aboutit à une activation des ostéoclastes. <sup>88</sup>

Les premières étapes de la résorption radiculaire sont asymptomatiques et sont le plus souvent diagnostiquées par des examens cliniques et radiographiques de contrôle.

Les résorptions radiculaires apparaissent comme le résultat d'une activité cémentoclastique, odontoclastique et/ou ostéoclastique trop exacerbée par rapport à aux propriétés de régénération des cémentoblastes, odontoblastes et des ostéoblastes.<sup>89</sup>

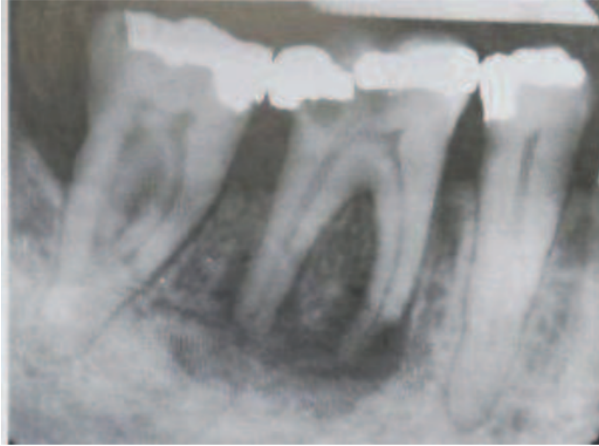
En orthodontie, les remaniements sont au cœur du processus thérapeutique. Tous les traitements s'accompagnent d'une résorption osseuse du côté en pression et d'une régénération osseuse du côté en tension.

Au cours des mouvements orthodontiques contrôlés, il y a mise en place des micro-résorptions radiculaires cémentaires auto-limitées et réversibles. On parle de résorptions de surface qui sont radiologiquement imperceptibles. Elles sont suivies d'une réparation spontanée avec formation d'un nouveau ciment. Il ne s'agit ni d'un processus physiologique, ni d'un processus pathologique mais d'un processus thérapeutique contrôlé tant que la dentine n'est pas atteinte.

Dans certains cas, le phénomène n'est plus auto-limité ce qui perturbe la réparation du ciment. L'action des cellules clastiques atteint la dentine sous-jacente. Il s'agit alors d'un processus pathologique puisqu'une fois que la dentine est atteinte, c'est irréversible. Ces résorptions peuvent toucher aussi bien l'apex que dans la zone cervicale. Des auteurs expliquent que la résorption radiculaire est significativement corrélée avec la durée, le type de mouvement et l'appareillage fixe du traitement orthodontique.<sup>90</sup>

On retrouve plusieurs formes cliniques de résorptions associées aux traitements orthodontiques : les résorptions externes, les résorptions transitoires, les résorptions inflammatoires ainsi que les résorptions apicales.

Les résorptions externes inflammatoires sont les plus fréquentes en orthodontie suite à un traitement long qui nécessite des forces élevées. Cette résorption externe peut se situer aussi bien sur les faces latérales des racines qu'à l'apex. A la radiographie, on peut observer un épaissement du ligament parodontal, une perte de la lamina dura et une lacune radio-claire plus ou moins arrondie accompagnée de la perte de dentine et de l'os adjacent. Une mobilité dentaire est également à souligner.<sup>91</sup>



*Figure 54 : Résorption externe inflammatoire d'une 46.<sup>91</sup>*

## **CONCLUSION**

La valeur et la situation stratégique des premières molaires permanentes au sein de l'arcade dentaire est donc majeure. Dès lors qu'un patient présente une atteinte pathologique sévère d'au moins une première molaire, il doit y avoir une concertation entre le chirurgien-dentiste et l'orthodontiste en tenant compte de la motivation et de l'implication du patient.

Avant de décider et planifier l'avulsion de la première molaire un ensemble de facteurs sont à évaluer : les indications et contre-indications, les limites de la dentisterie restauratrice et des différentes solutions prothétiques et enfin la malocclusion associée.

Effectuée au moment idéal, l'avulsion des premières molaires permanentes peut être une thérapeutique de choix. La fermeture spontanée des espaces d'extraction aboutit à une denture d'apparence tout à fait normale avec huit molaires saines et fonctionnelles. Si le patient nécessite un traitement orthodontique, l'avulsion des premières molaires permanentes peut également être une bonne solution. Dans le cas d'un encombrement dentaire important, le gain de place obtenu grâce à l'extraction des premières molaires permanentes permet d'éviter l'avulsion orthodontique de prémolaires saines souvent associée aux dents de sagesse. En présence d'une classe II ou III d'Angle, l'avulsion des premières molaires doit permettre de rétablir une occlusion type classe I d'Angle.



## LISTE DES FIGURES ET TABLEAUX

Figure 1 : Schématisation des quatre principaux stades de développement. <sup>2</sup> .....	2
Figure 2 : Email immature montrant une structure poreuse. <sup>3</sup> .....	3
Figure 3 : Schéma illustrant la dentine primaire et secondaire. <sup>6</sup> .....	4
Figure 4 : Les différents types de ciments. <sup>9</sup> .....	6
Figure 5 : Mise en évidence de la plaque dentaire sur une première molaire permanente en cours d'éruption avec un révélateur de plaque. <sup>12</sup> .....	7
Figure 6 : Eruption mésiale d'une première molaire gauche maxillaire qui entraîne la résorption de la racine distale de la 65 et un encombrement maxillaire. <sup>15</sup> .....	8
Figure 7 : Schéma montrant l'importance de l'inclinaison mésiale de la première molaire supérieure sur l'occlusion avec ses antagonistes. <sup>17</sup> .....	10
Figure 8 : Schéma représentant les rapports inter-arcades entre la deuxième prémolaire et la première molaire maxillaire avec la première molaire mandibulaire. <sup>18</sup> .....	10
Figure 9 : Carie de sillons au niveau d'une première molaire permanente. <sup>21</sup> .....	12
Figure 10 : Carie distale cachée de la 46 avec une atteinte dentinaire profonde. <sup>21</sup> .....	12
Figure 11 : Restaurations indirectes de molaires délabrées.....	13
Figure 12 : Radiographies représentant un traitement par pulpotomie partielle sur une deuxième molaire mandibulaire .....	14
Figure 13 : Radiographies représentant un traitement par pulpotomie totale sur une première molaire permanente avec le matériau de coiffage au contact de la pulpe radulaire. <sup>27</sup> .....	14
Figure 14 : Mise en place d'un bouchon de MTA sur une 47 avec apex immatures .....	15
Figure 15 : Trois type de MIH en fonction de la sévérité de l'atteinte <sup>33</sup> .....	17
Figure 16 : Les types d'atteintes de furcations d'après la classification de HAMP et LINDHE <sup>38</sup> .....	19
Figure 17 : Evolution d'une ankylose au niveau d'une 36 avec répercussions cliniques .....	20
Figure 18 : Les trois facteurs radiographiques déterminant la fermeture spontanée de l'espace extractionnel d'une première molaire mandibulaire. <sup>42</sup> .....	22
Figure 19 : Eruption distale de la deuxième prémolaire empêchant la mésialisation de la seconde molaire et entraînant un diastème entre les prémolaires. <sup>43</sup> .....	22
Figure 20 : Seconde prémolaire fait son éruption précoce en distal de la seconde molaire temporaire empêchant sa mésialisation. ....	23
Figure 21 : Les 3 Classifications d'Angle.....	24
Figure 22 : Classe d'Angle et extraction de premières molaires permanentes délabrées. <sup>29 41</sup> .....	30
Figure 23 : Arc transpalatin <sup>53</sup> .....	34

Figure 24 : Gosh Nance mis en place au maxillaire après avulsion des premières molaires dans le cadre d'une Classe II chez une patiente de 13 ans <sup>54</sup> .....	34
Figure 25 : Arc labial ou Lip bumper <sup>56</sup> .....	36
Figure 26 : Redressement de l'axe de la seconde molaire mandibulaire à l'aide d'une mini-vis en distal dans le trigone rétro molaire. On observe un redressement et une ingression de la molaire (en bleu sur le schéma). Il reste impossible d'obtenir de cette façon une distogression vraie de la molaire (en rouge). <sup>58</sup> .....	38
Figure 27 : Exemple d'un arc à boucle de fermeture. <sup>59</sup> .....	39
Figure 28 : Arc lingual collé sur les incisives mandibulaires et soudé sur la bague de la 44 afin de renforcer l'ancrage antérieur et de mésialiser la 37. <sup>51</sup> .....	40
Figure 29 : Dispositif orthodontique de mésialisation de la seconde molaire via le principe de glissement et un ressort NiTi. <sup>51</sup> .....	40
Figure 30 : TIM de Classe III permettant de mésialiser les premières molaires maxillaires. <sup>61</sup> .....	41
Figure 31 : Exemples de systèmes d'ancrage squelettique : mini-vis à gauche et mini-plaque à droite. <sup>64</sup> .....	42
Figure 32 : Mésialisation d'une molaire par ancrage direct avec mécanique de glissement et à droite effet de coin lors de la mésioversion de la molaire. <sup>65</sup> .....	43
Figure 33 : Mésialisation par ancrage direct avec mécanique à boucle. <sup>65</sup> .....	44
Figure 34 : Principe de l'ancrage indirect <sup>64</sup> .....	44
Figure 35 : Distalisation de la 37 dans le cadre d'une réouverture d'espace. <sup>69</sup> .....	46
Figure 36 : Distal jet.....	46
Figure 37 : Site receveur après curetage, élimination du septum inter-dentaire et élargissement alvéolaire. <sup>70</sup> .....	48
Figure 38 : Transplant avec son sac folliculaire. <sup>70</sup> .....	49
Figure 39 : A) Transplant à J0 B) Vue latérale gauche du transplant à 5 ans .....	50
Figure 40 : Taux de réussite de la transplantation en fonction de l'âge. <sup>72</sup> .....	51
Figure 41 : Effets parasites lié à l'absence d'une première molaire .....	52
Figure 42 : Cas du Dr Abehsera Michel à Paris : Bridge céramo-métal 15-17 avec intermédiaire 16 (dans ce cas la 15 et la 17 étaient délabrées) .....	53
Figure 43 : Bridge collé à ailettes de type « Maryland » remplaçant une molaire unitaire ....	54
Figure 44 : Bridge à ancrage coronaire partiel. <sup>79</sup> .....	55
Figure 45 : Cas d'implantation d'une 46 <sup>80</sup> .....	56
Figure 46 : Mésioversion et rotation de la 17 quelques années après l'avulsion de la 16. <sup>51</sup> .....	58
Figure 47 : Patiente de 12 ans avec extraction de la 16 entraînant une distalisation des prémolaires ; une mésiogression avec rotation mésio-palatine de 17 et infraclusion résiduelle. <sup>45</sup> .....	58

Figure 48 : Evolution de la 47 en rotation mésio-linguale (« Rolling ») et mésioversion modérée après extraction de 46 à 11 ans pour raison endodontique. <sup>45</sup> .....	59
Figure 49 : Egression de la 26 suite à l'avulsion de la 36 qui bloque la mésialisation de la 37 <sup>45</sup> .....	60
Figure 50 : Orientation distale du germe de la 45 par manque d'engagement sous la bifurcation radiculaire de la deuxième molaire temporaire mandibulaire. <sup>45</sup> .....	60
Figure 51 : Effets de l'avulsion bilatérale des premières molaires mandibulaires sur les incisives on note une rétraction du bloc antérieur mandibulaire. <sup>85</sup> .....	61
Figure 52 : Prématurités par une mésio-version de la deuxième molaire inférieure et l'égression de la première molaire permanente antagoniste. <sup>86</sup> .....	62
Figure 53 : Illustration de la migration dentaire des dents adjacentes et antagonistes à un édentement dans les trois sens de l'espace. <sup>80</sup> .....	63
Figure 54 : Résorption externe inflammatoire d'une 46. <sup>91</sup> .....	65

## **BIBLIOGRAPHIE**

- (1) Romerowski J, Bresson G. *Morphologie Dentaire Adulte*. EMC, Paris (Elsevier Masson SAS), Médecine Buccale, 28-005-H, 2011.
- (2) Lautrou A. *Anatomie Dentaire*. 2ème Éd, Masson. Paris, Milan, Barcelone, 1998.
- (3) Cauwels R. *Physiologie de l'apexogénèse*. Rev Francoph Odontol Pédiatr. 2008.
- (4) Saih H, Bensouda S, Ousehal L, Elarabi S. *Extraction « raisonnée » Des Dents de Six Ans En Denture Mixte ; à Propos d'un Cas Clinique*. Rev Francoph Odontol Pédiatrique. 2009.
- (5) Gouvernaire A. *La Dent de 6 Ans... Ou La Difficulté à Gérer La Pathologie de La Première Molaire Permanente Chez l'enfant...* Rev Odontostomatol Paris. 2001.
- (6) Simon S, Cooper P, Berdal A, Machtou P, Smith AJ. *Biologie Pulpaire : Comprendre Pour Appliquer Au Quotidien*. Rev Odontostomatol Paris. 2008.
- (7) Droz D, Courson F, Muller-Bolla M Et Al. *Recommandations Sur La Pratique de Scellement Des Puits et Fissures*. J Odonto-Stomatol Pédiatrique. 2004;11(4):223-228.
- (8) Goldberg M. *Histologie Du Complexe Dentino-Pulpaire*. EMC, Paris (Elsevier Masson SAS), Médecine Buccale, 2008.
- (9) Clergeau, Gurthault. *Le Cément Encycl. Méd Chir (Elsevier, Paris) Stomatologie*, 22-007-C-10, 1983:20p.
- (10) Ekstrand K.R, Christiansen J, Christiansen M.E. *Time and Duration of Eruption of First and Second Permanent Molars : A Longitudinal Investigation*. Community Dent Oral Epidemiol. 2003;31:344-350.
- (11) M.de La Dure Molla, C.Naulin-Ifi, C.Eid-Blanchot; *Carie et Ses Complications Chez l'enfant*. January 5, 2013.
- (12) Carvalho J, Ekstrand KR, Thylstrup A. *Dental Plaque and Caries on Occlusal Surfaces of First Permanent Molars in Relation to Stage of Eruption*. J Dent Res 1989;68(5):773-9.
- (13) L. Suri, E. Gagari, et H. Vastardis, « *Delayed Tooth Eruption: Pathogenesis, Diagnosis, and Treatment. A Literature Review* », Am. J. Orthod. Dentofacial Orthop., Vol. 126, n°4, p. 432-445, Oct. 2004.
- (14) S. A. Frazier-Bowers, C. P. Puranik, et M. C. Mahaney, « *The Etiology of Eruption Disorders—Further Evidence of a “Genetic Paradigm”* », Semin. Orthod., Vol. 16, n 3, p. 180-185, Sept. 2010.
- (15) Estelle Moulis, Carle Favre De Thierrens, Marie-Christine Goldsmith, Jacques-Henri Torres; *Anomalies de l'éruption*. January 1, 2002.
- (16) Orthlieb JD, Manière-Ezvan A. *Classe 2 Ou Classe 3 Molaire : Comment Établir Une Occlusion Fonctionnelle* Rev Orthop Dento Faciale 2019.
- (17) Andrews LF. *The Six Keys to Normal Occlusion*. Am J Orthod 1972;62:296–309.
- (18) Lejoyeux E, Flageul S. *Une Approche Bioprogressive*. Paris : Quintessence International, 1999.
- (19) A.Chafaie, R. Portier, *Restauration de La Dent de Six Ans : Problèmes et Solutions; Les Cahiers de l'A.D.F., n. 4, 1 Er Trimestre 1999*.

- (20) Marie-Cousin A, Huet A, Robert J.C, Sixou J.L. *Le Fluor Chez l'enfant En 2010. Inf Dent.* 2010;
- (21) Courson F., Vital S., Muller-Bolla M. *Restaurations Coronaires Sur Les Molaires Permanentes Immatures.* EMC, Paris (Elsevier Masson SAS), Médecine Buccale, 28-725-F-11, 2013.
- (22) Emmanuel I, Soenen A, Pia JP. *Restaurer sans Tenon et sans Couronne Les Dents Postérieurs.* *Fil Dent.* 2014;98:20-26.
- (23) Chambraud D. *Les Indications Des Inlays-Onlays . [Diplôme d'état de Docteur En Chirurgie Dentaire].* Université de Nantes ; 2013.
- (24) Chailertvanitkul et al., « *Randomized Control Trial Comparing Calcium Hydroxide and Mineral Trioxide Aggregate for Partial Pulpotomies in Cariously Exposed Pulp of Permanent Molars* ». P. Chailertvanitkul J. Paphangkorakit N. Sooksantisakoonchai N. Pumas W. Pairojamornyoot N. Leela-apiradee P. V. Abbott.
- (25) Taha NA, Khazali MA. *Partial Pulpotomy in Mature Permanent Teeth with Clinical Signs Indicative of Irreversible Pulpitis: A Randomized Clinical Trial.* *J Endod.* Sept 2017;43(9):1417-21.
- (26) Boukpepsi T, Clot D, Lasfargues J. *Gérer l'exposition Pulpaire Sur Une Dent Permanente.* *Réal Clin.* 2013;24(4):265-276.
- (27) Linsuwanont P, Wimonsutthikul K, Pothimoke U, Santiwong B. *Treatment Outcomes of Mineral Trioxide Aggregate Pulpotomy in Vital Permanent Teeth with Carious Pulp Exposure: The Retrospective Study.* *J Endod.* Févr 2017;43(2):225-30.
- (28) Kumar V, Zameer M, Prasad V, Mahantesh T. *Boon of MTA Apexification in Young Permanent Posterior Teeth.* *Case Rep Dent.* 2014:1-5.
- (29) Cobourne, M. T.; Williams, A.; Harrison, M. *National Clinical Guidelines for the Extraction of First Permanent Molars in Children.* *Br. Dent. J.* 2014, 217 (11), 643–648. <https://doi.org/10.1038/sj.bdj.2014.1053>.
- (30) Weerheijm KL, Duggal M, Mejare I, Papagiannoulis, L, Koch G, Martens LC, et al. *Judgement Criteria for Molar Incisor Hypomineralisation (MIH) in Epidemiologic Studies: A Summary of the European Meeting on MIH Held in Athens, 2003.*
- (31) Alves Dos Santos MP, et Maia LC *Molar Incisor Hypomineralization: Morphological, Aetiological, Epidemiological and Clinical Considerations /Contemporary Approach to Dental Caries.* *InTech, Rijeka, Croatia;* 2012:423-446.
- (32) Nishita G, Abhay KJ, Sonali S, and Jaspal S *Essentiality of Early Diagnosis of Molar Incisor Hypomineralization in Children and Review of Its Clinical Presentation, Etiology and Management.* *Int J Clin Pediatr Dent.* 2012 Sep-Dec;5(3):190-196.
- (33) Biondi AM, López Jordi Mdel C, Cortese SG, Alvarez L, Salveraglio I, Ortolani AM *Prevalence of Molar-Incisor Hypomineralization (MIH) in Children Seeking Dental Care at the Schools of Dentistry of the University of Buenos Aires (Argentina) and University of La Republica (Uruguay).* *Acta Odontol Latinoam.* 2012;25(2):224-30.
- (34) Bonnet AL, Lopez I, Berthet A, Jacquelin LF *Conserver Ou Extraire Une Dent de 6 Ans « compromise » Chez l'enfant.* *Le Fil Dentaire.* 2013 Avr;82:36-38.
- (35) Hazard C, Barthet P. *Efficacité A Long Terme Des Thérapeutiques Parodontales.* 2009.

- (36) Avila G, Galindo-Moreno P, Soehren S, Misch CE, Morelli T, Wang H-L. A Novel Decisionmaking Process for Tooth Retention or Extraction. *J Periodontol*. Mars 2009;80(3):476-91.
- (37) Guibert S. *La Contention En Parodontologie : Indications*. 2012.
- (38) Campard G, Verner C. Les Atteintes de Furcations : Quelles Stratégies Pour Quels Résultats ? Furcation Invasions: Which Strategies for Which Results? - *Ma Revue N° 03 Du 01/09/2013 - Revues - EditionsCdP.Fr [Internet]*. [Cité 10 Déc 2015].
- (39) Cohen-Levy J. ; Ankylose Des Premières Molaires Permanentes : Origine Genetique Ou Environnementale ? Rapport de Cas d'une Paire de Jumeaux Discordants. February 2, 2011.
- (40) Thunold K. Early Loss of the First Molars 25 Years after. *Rep Congr Eur Orthod Soc*. 1970:349-365.
- (41) Gill, D. S.; Lee, R. T.; Tredwin, C. J. Treatment Planning for the Loss of First Permanent Molars. *Dent Update* 2001, 28 (6), 304–308. <https://doi.org/10.12968/denu.2001.28.6.304>.
- (42) Teo, T. K.-Y.; Ashley, P. F.; Derrick, D. Lower First Permanent Molars: Developing Better Predictors of Spontaneous Space Closure. *Eur. J. Orthod*. 2016, 38 (1), 90–95. <https://doi.org/10.1093/ejo/cjv029>.
- (43) Conway M, Petrucci D. Three Cases of First Permanent Molar Extractions Where Extraction of the Adjacent Second Deciduous Molar Is Also Indicated. *Dent Update*. 2005;32(6):338-342.
- (44) Halicioğlu K, Toptas O, Akkas I, Celikoglu M. Permanent First Molar Extraction in Adolescent and Young Adults and Its Effect on the Development of Third Molar. *Clin Oral Investig*. 2014;18(5):1489-1494.
- (45) Legris, S. Extraction de la première molaire permanente et incidences orthodontiques. *Rev. Orthopédie Dento-Faciale* 2019, 53 (1), 63–88. <https://doi.org/10.1051/odf/2019007>.
- (46) Alkhadra T. A Systematic Review of the Consequences of Early Extraction of First Permanent First Molars in Different Mixed Dentition Stages. *J Int Soc Prev Community Dent* 2017 Sept-Oct ; 7(5) :223-26.
- (47) Ong DC-V, Bleakley JE. Compromised First Permanent Molars : An Orthodontic Perspective. *Aust Dent Journa*. 2010;55:2-14.
- (48) Zimmer B, Gaida S, Dathe H : Compensation of Skeletal Class III Malocclusion by Isolated Extraction of Mandibular Teeth: Part 2: Skeletal, Dentoalveolar and Soft Tissue Parameters in Comparison with Nonextraction Class III Therapies. *J Orofac Orthop*. 2016 Mar;77(2):119-28.
- (49) Jälevik B, Möller M. Evaluation of Spontaneous Space Closure and Development of Permanent Dentition after Extraction of Hypomineralized Permanent First Molars. *Int J Paediatr Dent* 2007;17(5):328-35.
- (50) Chateau M. *Orthopédie Dento-Faciale Tome I*. CdP. 1993. 333p.
- (51) Bassigny F. Que Faire En Présence d'une Première Molaire Très Délabrée Ou Déjà Extraite ? Plaidoyer Pour l'option Orthodontique. *Rev Odontostomatol Paris*. 2008;37:135-148.
- (52) Maniere-Ezvan A. Dents Permanentes Immatures Compromises, Quelles Décisions Thérapeutiques ? *Réal Clin* 2012; 23(4):311-319.


- (53) Benyahia H, Zaoui F. *Barre Palatine : Situations Cliniques et Analyse Biomécanique Actual.Odonto-Stomatol Numéro 258 Juin 2012.*
- (54) Bassigny F et Al. *Nouvelles Conceptions de l'ancrage En Orthodontie. CdP. (Guide Clinique) 2013. 195p.*
- (55) Dallel I, Bergeyron P, Chok A, Tobji S, Ben Amor A, *Dispositifs Intermaxillaires de Distalisation Des Molaires En Technique Multi-Attache et Avec Aligneurs Orthod Fr 2017 88 :355-366.*
- (56) Helder B Jacob, Peter H Buschang *Second Molar Impaction Associated with Lip Bumper Therapy December 2014 Dental Press Journal of Orthodontics 19(6):99-104.*
- (57) Nagaraj K, Upadhyay M, Yadav S. *Titanium Screw Anchorage for Protraction of Mandibular Second Molars into First Molar Extraction Sites. Am J Orthod Dentofacial Orthop 2008; 134(4):583-91.*
- (58) Bernadat G. *Traitement Des Pertes Molaires. Bull L'Union Natl Pour L'Intérêt L'Orthopédie Dento-Faciale 2009;(39): 4-16.*
- (59) Mathew A, Dauravu LM, Reddy SN, Kumar KR, Venkataramana V. *Ghost Teeth: Regional Odontodysplasia of Maxillary First Molar Associated with Eruption Disorders in a 10-Yearold Girl. J Pharm Bioallied Sci 2015;7(2) : 800-803.*
- (60) Boileau M-J. *Orthodontie de l'enfant et Du Jeune Adulte (Tome 1) Elsevier Masson; 2011. 263 p.*
- (61) Haim.F *Décompensation d'une Proalvéolie Mandibulaire Par Ancrage Minivis Maxillaire Dans Le Traitement d'une Classe II Division 1 d'Angle.Orthod Fr.Dec 2011 ;82(4):341-6.*
- (62) Baik U-B, Chun Y-S, Jung M-H, Sugawara J. *Protraction of Mandibular Second and Third Molars into Missing First Molar Spaces for a Patient with an Anterior Open Bite and Anterior Spacing. Am J Orthod Dentofacial Orthop 2012;141(6):783-95.*
- (63) Jacobs C, Jacobs-Müller C, Luley C, Erbe C, Wehrbein H. *Orthodontic Space Closure after First Molar Extraction without Skeletal Anchorage. J Orofac Orthop 2011;72(1):51-60.*
- (64) Thebault B, Bedhet N, Behaghel M, Elamrani K, ; *Interet De L'utilisation Des Plaques D'ancrage. Sont-Elles Compatibles Avec Une Pratique Orthodontique Quotidienne ? 2011.*
- (65) Ellouz S, Darqué F. *Mini Implants : L'orthodontie de Demain. Quintessence Internationale. 2012. (Les Essentiels). 250p.*
- (66) Bassigny F, Bonvarlet JM. *L'orthodontie Pré-Prothétique Pour Praticiens Initiés et Non-Initiés. CdP. 2009. (Guide Clinique).*
- (67) Peuch-Lestrade GR, Le Marie M, Guillaumot G, Decker A, ; *Miniscrews In Orthodontics; International Orthodontics 2009 ; 7 : 157-169.*
- (68) Costi A. *Préparation Orthodontique à l'implantologie. EMC-Médecine Buccale 2015 ; 10(5) :1-5.*
- (69) Alehyane N, Bouyahyaoui N, Benyahia H, Zaoui F. : *Focusing On The Mini-Screw and Orthodontic Anchorage ; Rev Odont Stomat 2011;40:204-221.*
- (70) J.-H. Catherine, O. Mockers, O. Richard, P. Roche-Poggi, L. Guyot, P. Olivi, C. Chossegros ; *Autotransplantation of an Immature Tooth. 2006.*
- (71) Ong D, Itskovich Y, Dance G. *Autotransplantation: A Viable Treatment Option For adolescent Patients with Significantly Compromised Teeth. Aust Dent J 2016; 61:396-407.*

- (72) Garcia A. *L'autogreffe Dentaire Est-Elle Toujours d'actualité ? Rev Odont Stomatol.* 2002; 31:177-190.
- (73) Douyère D, Courson F. *La Première Molaire Permanente Délabrée Chez l'enfant : Conserver, Temporiser Ou Extraire ? Rev Francoph Odontol Pediatr* 2008;3(3):103-110.
- (74) Lehmann N, Simon A, Tirlet G. *Edentement Unitaire : De l'observation Clinique à La Prise de Décision Thérapeutique. (1ère Partie). Rev OdontoStomatol* 2006;35:33-61.
- (75) Hebel K, Gajjar R, Hofstede T. *Single Tooth Replacement: Bridge vs Implant Supported Restoration. J Can Dent Assoc* 2000;66 :435-8.
- (76) Berger RJ., *The Maryland Bridge Signals a "New Era" in Restorative Dentistry, National Association of Dental Laboratories Journal, 1982 Oct;29(9):11-3.*
- (77) Attal JP., Tirlet G., *Le Cantilever : Une Nouvelle Géométrie Pour Les Bridges Collés Revue de La Littérature, Réalités Cliniques 2015. Vol. 26, N°1 : Pp. 25-34.*
- (78) HAS: *Rapport d'évaluation Technologique. Évaluation Des Prothèses Plurales En Extension (Bridges Cantilever) et Des Prothèses Plurales Collées (Bridges Collés) Avril 2016.*
- (79) S. Viennot, *Différents Types de Bridges, EMC Médecine Buccale, 23-270-A-20, 2005.*
- (80) Dussere LM. *Orthodontie et Première Molaire Mandibulaire; 20/09/2013; 2013.*
- (81) Rahhal AA. *Extraction Timing of Heavily Destroyed Upper First Permanent Molars. Open J Stomatol* 2014;4:161-8.
- (82) Cohen N, Cohen-Lévy J. *La Cicatrisation Post-Extractionnelle En Orthodontie. Rev Orthop Dento Faciale* 2014;48(2):155-72.
- (83) Saber, A. M.; Altoukhi, D. H.; Horaib, M. F.; El-Housseiny, A. A.; Alamoudi, N. M.; Sabbagh, H. J. *Consequences of Early Extraction of Compromised First Permanent Molar: A Systematic Review. BMC Oral Health* 2018, 18 (1), 59. <https://doi.org/10.1186/s12903-018-0516-4>.
- (84) Normando D, Cavacami C. *The Influence of Bilateral Lower First Permanent Molar Loss on Dentofacial Morfology – a Cephalometric Study. Dental Press J Orthod* 2010;15(6) :100-6.
- (85) Normando D, Cavacami C. *The influence of bilateral lower first permanent molar loss on dentofacial morfology - Search Results <https://pubmed.ncbi.nlm.nih.gov/?term=Normando+D%2C+Cavacami+C.+The+influence+of+bilateral+lower+first+permanent+molar+loss+on+dentofacial+morfology> (accessed Sep 26, 2020).*
- (86) Deniaud C, Brulin F. *Étude Clinique Des Mésoversions Molaires. Rev Orthop Dento Faciale* 1974;8(3):323-39.
- (87) Coulomb E, Hurel C, Portier R. *Extraction Raisonée de La Première Molaire Permanente. Pédodontie. Stratégie Thérapeutique. XXVIe Journées Internationales de La Société Française de Pédodontie. Montpellier. 7,8,9 Octobre 1994,158-168.*
- (88) Bartok R, Văideanu T, Dimitriu B, Vârlan C, Suciuc I, Podoleanu D. *External Radicular Resorption: Selected Cases and Review of the Literature. J Med Life.* 2012 Jun 12;5(2):145– 8.
- (89) Vásquez EC, Abelleira AC, Quintanilla JMS, Cobos MAR. *Correlation between Occlusal Contact and Root Resorption in Teeth with Periodontal Disease. J Periodontal Res.* 2011 Feb;46(1):82–8.



(90) Lopatiene K, Dumbravaite A. Risk Factors of Root Resorption after Orthodontic Treatment. *Stomatologija*. 2008;10(3):89–95.

(91) Ne RF, Witherspoon DE, Gutmann JL. Tooth Resorption. *Quintessence Int*. 1999 Jan;30(1):9–25.



## SERMENT MEDICAL

En présence des Maîtres de cette Faculté, de mes chers condisciples, devant l'effigie d'HIPPOCRATE.

Je promets et je jure, d'être fidèle aux lois de l'honneur et de la probité dans l'exercice de la Médecine Dentaire.

Je donnerai mes soins à l'indigent et n'exigerai jamais un salaire au-dessus de mon travail, je ne participerai à aucun partage clandestin d'honoraires.

Je ne me laisserai pas influencer par la soif du gain ou la recherche de la gloire.

Admis dans l'intérieur des maisons, mes yeux ne verront pas ce qui s'y passe, ma langue taira les secrets qui me seront confiés et mon état ne servira pas à corrompre les mœurs ni à favoriser le crime.

Je ne permettrai pas que des considérations de religion, de nation, de race, de parti ou de classe sociale viennent s'interposer entre mon devoir et mon patient.

Même sous la menace, je n'admettrai pas de faire usage de mes connaissances médicales contre les lois de l'humanité.

J'informerai mes patients des décisions envisagées, de leurs raisons et de leurs conséquences. Je ne tromperai jamais leur confiance et n'exploiterai pas le pouvoir hérité des connaissances pour forcer les consciences.

Je préserverai l'indépendance nécessaire à l'accomplissement de ma mission. Je n'entreprendrai rien qui dépasse mes compétences. Je les entretiendrai et les perfectionnerai pour assurer au mieux les services qui me seront demandés.

Respectueux et reconnaissant envers mes Maîtres, je rendrai à leurs enfants l'instruction que j'ai reçue de leur père.

Que les hommes m'accordent leur estime si je suis fidèle à mes promesses.

Que je sois déshonoré et méprisé de mes confrères si j'y manque.



## **DAHAN Raphaël – INDICATIONS D'EXTRACTIONS PRECOSES DE PREMIERES MOLAIRES PERMANENTES**

Th. : Chir. dent. : Marseille : Aix –Marseille Université : 2020

Rubrique de classement : Orthopédie dento-faciale

Résumé : La première molaire permanente représente la pierre angulaire de l'appareil manducateur par son rôle prépondérant dans les différentes fonctions occlusales et masticatoires ainsi que dans la croissance des arcades dentaires. Toutefois, du fait de sa susceptibilité aux différentes atteintes carieuses, elle peut être extraite très tôt chez un jeune patient. Dans l'idéal, la conservation et la préservation tissulaire sont privilégiées. Cependant, certaines complications endodontiques ou encore parodontales peuvent compromettre la conservation de cette dent plaçant le praticien face à un choix difficile. Dans ce contexte, de nombreux facteurs devront être étudiés tels que l'âge du patient ou encore la présence de dysharmonies dento-maxillaires. Dans ce cas, les extractions pourront être un moyen de résoudre les malocclusions notamment dans les cas de classe 2 ou 3 d'Angle. Pour remplacer la première molaire, l'orthodontiste dispose de nombreuses approches. La fermeture par distalisation des secteurs latéraux ou encore la mésialisation des secteurs postérieurs associés ou non à des ancrages squelettiques. L'ouverture par un traitement ortho-prothétique. Enfin, il faut souligner que les avulsions ne sont pas sans conséquences au niveau occlusal et parodontal et peuvent entraîner la présence de résorptions dentaires.

Mots clés : Première molaire permanente, extractions, orthodontie, mésialisation deuxième molaire, ancrage.

## **DAHAN Raphaël – INDICATIONS FOR EARLY EXTRACTION OF FIRST PERMANENT MOLARS**

Abstract : The first permanent molar represents the cornerstone of the manducatory apparatus by its predominant role in the various occlusal and masticatory functions as well as in the growth of the dental arches. However, due to its susceptibility to various caries diseases, it can be extracted very early in a young patient. Ideally, tissue conservation and preservation are preferred. However, certain endodontic or periodontal complications can compromise the conservation of this tooth placing the practitioner in front of a difficult choice. In this context, many factors will have to be studied such as the age of the patient or the presence of dento-maxillary dysharmonies. In this case, extractions may be a way to resolve malocclusions, especially in cases of Angle class 2 or 3. To replace the first molar, the orthodontist has many approaches. Closure by distalization of the lateral sectors or mesialization of the posterior sectors associated or not with skeletal anchors. Opening by ortho-prosthetic treatment. Finally, it should be stressed that avulsions are not without consequences at the occlusal and periodontal level and can lead to the presence of dental resorptions.

Key words : First permanent molar, extractions, orthodontics, mesialization second molar, anchorage.