



**HAL**  
open science

## Traumatologie dentaire : attitude d'urgence

Satsada Matthieu Phimpavong

► **To cite this version:**

Satsada Matthieu Phimpavong. Traumatologie dentaire : attitude d'urgence. Chirurgie. 2020. dumas-03327482

**HAL Id: dumas-03327482**

**<https://dumas.ccsd.cnrs.fr/dumas-03327482v1>**

Submitted on 27 Aug 2021

**HAL** is a multi-disciplinary open access archive for the deposit and dissemination of scientific research documents, whether they are published or not. The documents may come from teaching and research institutions in France or abroad, or from public or private research centers.

L'archive ouverte pluridisciplinaire **HAL**, est destinée au dépôt et à la diffusion de documents scientifiques de niveau recherche, publiés ou non, émanant des établissements d'enseignement et de recherche français ou étrangers, des laboratoires publics ou privés.



Distributed under a Creative Commons Attribution - NonCommercial - NoDerivatives 4.0 International License

**THESE**

**POUR OBTENIR LE DIPLOME D'ETAT  
DE DOCTEUR EN CHIRURGIE DENTAIRE**

Présentée et publiquement soutenue devant la

Faculté d'Odontologie de Marseille  
(Doyen : Monsieur le Professeur Bruno FOTI)

Aix-Marseille Université  
(Président : Monsieur le Professeur Éric BERTON)

***Traumatologie dentaire – attitude d'urgence***

Présentée par

**PHIMPHAVONG  
Satsada Matthieu**

Né(e) le 30/01/1994

A Gonesse

(Val d'Oise)

Thèse soutenue le **Judi 5 Novembre 2020**

Devant le jury composé de

Président : Professeur TARDIEU Corinne

Assesseurs : Docteur ROCHE-POGGI Philippe

Docteur GIRAUD Thomas

Docteur AL AZAWI Hala



**THESE**

**POUR OBTENIR LE DIPLOME D'ETAT  
DE DOCTEUR EN CHIRURGIE DENTAIRE**

Présentée et publiquement soutenue devant la

Faculté d'Odontologie de Marseille  
(Doyen : Monsieur le Professeur Bruno FOTI)

Aix-Marseille Université  
(Président : Monsieur le Professeur Éric BERTON)

***Traumatologie dentaire – attitude d'urgence***

Présentée par

**PHIMPHAVONG  
Satsada Matthieu**

Né(e) le 30/01/1994

A Gonesse

(Val d'Oise)

Thèse soutenue le **Jeudi 5 Novembre 2020**

Devant le jury composé de

Président : Professeur TARDIEU Corinne

Assesseurs : Docteur ROCHE-POGGI Philippe

Docteur GUIVARC'H Maud

Docteur AL AZAWI Hala

## ADMINISTRATION

*Mise à jour : sept. 2020*

### **Doyens Honoraires**

Professeur	Raymond SANGIUOLO†
Professeur	Henry ZATTARA
Professeur	André SALVADORI
Professeur	Jacques DEJOU

### **Doyen Assesseurs**

Professeur	Bruno FOTI
Professeur	Michel RUQUET
Professeur	Anne RASKIN

### **Directeurs de Départements**

Formation Initiale	Professeur	Michel RUQUET
Recherche	Professeur	Anne RASKIN
Formation Continue	Professeur	Frédéric BUKIET

### **Charges de missions**

Relations Internationales	Professeur	Hervé TASSERY
Internat et Diplômes d'études spécialisées	Professeur	Virginie MONNET-CORTI
Affaires générales	Docteur	Patrick TAVITIAN

### **Responsable des Services Administratifs et Techniques**

Madame	Katia LEONI
--------	-------------

## **LISTE DES ENSEIGNANTS**

### **PROFESSEURS DES UNIVERSITES – PRATICIENS HOSPITALIERS DES CSERD**

BUKIET Frédéric (58-01)  
FOTI Bruno (56-02)  
LE GALL Michel (56-01)  
MONNET-CORTI Virginie (57-01)  
ORTHLIEB Jean-Daniel (58-01)  
RASKIN Anne (58-01)  
RUQUET Michel (58-01)  
TARDIEU Corinne (56-01)  
TARDIVO Delphine (56-02)  
TASSERY Hervé (58-01)

### **PROFESSEUR DES UNIVERSITES**

ABOUT Imad (65)

### **PROFESSEURS EMERITES**

DEJOU Jacques  
HUE Olivier

### **MAITRES DE CONFERENCES DES UNIVERSITES – PRATICIENS HOSPITALIERS DES CSERD**

ABOUDHARAM Gérard (58-01)	LAN Romain (56-02)
BANDON Daniel (56-01)	LAURENT Michel (58-01)
BELLONI Didier (57-01)	LAURENT Patrick (57-01)
BOHAR Jacques (56-01)	MAILLE Gérald (58-01)
CAMOIN Ariane (56-01)	PHILIP-ALLIEZ Camille (56-01)
CAMPANA Fabrice (57-01)	POMMEL Ludovic (58-01)
CATHERINE Jean-Hugues (57-01)	PRECKEL Bernard-Éric (58-01)
GAUBERT Jacques (56-01)	RÉ Jean-Philippe (58-01)
GIRAUD Thomas (58-01)	ROCHE-POGGI Philippe (57-01)
GIRAUDEAU Anne (58-01)	STEPHAN Grégory (58-01)
GUIVARC'H Maud (58-01)	TAVITIAN Patrick (58-01)
JACQUOT Bruno (58-01)	TERRER Elodie (58-01)
LABORDE Gilles (58-01)	TOSELLO Alain (58-01)

### **MAITRES DE CONFERENCES DES UNIVERSITES ASSOCIES**

BALLESTER Benoît (58-01)  
BLANCHET Isabelle (56-01)  
MENSE Chloé (58-01)  
SILVESTRI Frédéric (58-01)

## **ASSISTANTS HOSPITALIERS ET UNIVERSITAIRES**

AL AZAWI Hala (56-01)	HAHN-GOLETTI Larissa (58-01)
ANTEZACK Angeline (57-01)	LIOTARD Alicia (58-01)
ARNIER Canelle (56-01)	MANSUY Charlotte (58-01)
BACHET-DORISON Damienne (56-01)	MARTIN William (56-01)
CAMBON Isabelle (56-01)	MATTERA Rémi (56-01)
CASAZZA Estelle (56-01)	MELLOUL Sébastien (57-01)
CASTRO Romain (57-01)	PARFU Anne (58-01)
DAVID Laura (56-01)	PASCHEL Laura (58-01)
DEVICTOR Alix (58-01)	PILLIOL Virginie (58-01)
DODDS Mélina (58-01)	REPETTO Andréa (58-01)
DRAUSSIN Thierry (56-02)	ROMANET Yvan (57-01)
DUMAS Cathy (57-01)	SANTUNIONE Charlotte (58-01)
HADJ-SAID Mehdi (57-01)	VINAÏ Michael (56-01)

## **ASSISTANTS DES UNIVERSITES ASSOCIES**

GRINE Ghilès (57-01)  
HOUVENAEGHEL Brice (57-01)

Intitulés des sections CNU :

- 56<sup>ème</sup> section : Développement, croissance et prévention
  - 56-01 Odontologie pédiatrique et orthopédie dento-faciale
  - 56-02 : Prévention – Epidémiologie – Economie de la santé – Odontologie légale
- 57<sup>ème</sup> section : Chirurgie orale ; Parodontologie ; Biologie Orale
  - 57-01 : Chirurgie orale – Parodontologie – Biologie orale
- 58<sup>ème</sup> section : Réhabilitation orale
  - 58-01 : Dentisterie restauratrice – Endodontie – Prothèses – Fonction-Dysfonction – Imagerie – Biomatériaux

L'auteur s'engage à respecter les droits des tiers, et notamment les droits de propriété intellectuelle. Dans l'hypothèse où la thèse comporterait des éléments protégés par un droit quelconque, l'auteur doit solliciter les autorisations nécessaires à leur utilisation, leur reproduction et leur représentation auprès du ou des titulaires des droits. L'auteur est responsable du contenu de sa thèse. Il garantit l'Université contre tout recours. Elle ne pourra en aucun cas être tenue responsable de l'atteinte aux droits d'un tiers.

***A Madame la Présidente du Jury,***

Madame le Professeur Corinne TARDIEU,

*Vous me faites un grand honneur en acceptant de présider le Jury de cette thèse.*

*Veillez trouvez ici l'expression la plus sincère de mon estime et de mon profond respect pour la qualité de votre encadrement et de votre enseignement tout au long de ce cursus.*

*Soyez assurée de toute ma gratitude pour m'avoir transmis l'envie de soigner les enfants.*



***A Monsieur le Directeur de thèse,***

Monsieur le Docteur Philippe ROCHE-POGGI,

*Je vous remercie de m'avoir fait l'honneur de diriger cette thèse. Merci encore pour votre disponibilité et l'aide que vous m'avez apporté pour la rédaction du document.*

*Je vous remercie pour la qualité de vos cours ainsi que votre encadrement à la clinique.*

*Veillez trouvez dans ce travail la marque de ma profonde reconnaissance et de toute mon estime à votre égard.*

A Monsieur le Docteur Thomas GIRAUD,

*Je vous remercie de l'honneur que vous me faites en acceptant de faire partie de ce Jury de thèse et je vous en suis reconnaissant.*

*Je vous remercie sincèrement pour la qualité de votre enseignement.*

*Veillez trouvez ici l'expression de ma gratitude et de ma profonde considération.*

A Madame le Docteur Hala AL AZAWI

*Vous me faites un grand honneur d'avoir accepté de faire partie de ce Jury de thèse.*

*Je vous remercie pour la qualité de votre encadrement et vos conseils à la clinique, j'ai pu apprécier votre gentillesse et votre disponibilité durant les vacances de pédodontie.*

*Veillez trouver dans ce travail la marque de ma plus grande estime et de toute ma sympathie à votre égard.*

# **Table des matières**

<b>Introduction</b> .....	<b>1</b>
<b>1. Épidémiologie</b> .....	<b>1</b>
1.1. Mécanismes des traumatismes dentaires.....	2
1.2. Caractéristiques des traumatismes dentaires.....	2
1.3. Répercussions des traumatismes dentaires.....	3
<b>2. Classifications</b> .....	<b>5</b>
<b>3. Consultation d'urgence</b> .....	<b>7</b>
3.1. Protocole.....	7
3.2. Description des étapes.....	7
3.2.1. L'appel téléphonique.....	7
3.2.2. Consultation du patient au cabinet.....	8
3.2.3. Historique du traumatisme.....	9
3.2.4. Anamnèse.....	9
3.2.5. Nettoyage des plaies et blessures.....	9
3.2.6. Examen exobuccal.....	10
3.2.7. Examen endobuccal.....	10
3.2.8. Examen radiographique.....	11
3.2.9. Photographies extra/intrabuccales.....	11
3.2.10. Traitement d'urgence.....	11
3.2.11. Certificat médical initial.....	12
3.2.12. Instructions.....	12
3.2.13. Prescriptions.....	12
3.2.13.1. Les antibiotiques.....	12
3.2.13.2. Les antalgiques.....	14
3.2.14. Rendez-vous de suivi.....	15
3.3. Arbre décisionnel diagnostique.....	15
3.4. Tests pulpaires et traumatismes dentaires.....	17
3.5. Prise en charge des risques médicaux.....	19
3.5.1. Risque infectieux.....	19
3.5.2. Risque hémorragique.....	22
3.5.3. Risque médicamenteux.....	24
3.5.4. Risque anesthésique.....	24

<b>4. Traitement d'urgence des traumatismes bucco-dentaires.....</b>	<b>24</b>
4.1. Base de traitement.....	24
4.1.1. Conduite à tenir face à l'accidenté.....	24
4.1.2. Choix des matériaux adaptés à la traumatologie dentaire.....	25
4.1.2.1. Matériaux de restauration.....	25
4.1.2.2. Thérapies pulpaire et matériaux de coiffage pulpaire.....	27
4.1.2.3. Contention dentaire : attelles et matériaux d'adhésion.....	31
4.2. Traumatismes des tissus mous.....	38
4.3. Traumatismes des tissus de soutien osseux.....	39
4.3.1. Fracture alvéolaire.....	39
4.4. Traumatismes des dents temporaires.....	41
4.4.1. Contusion & subluxation.....	41
4.4.2. Extrusion.....	42
4.4.3. Luxation latérale.....	43
4.4.4. Intrusion.....	45
4.4.5. Expulsion.....	46
4.4.6. Fracture amélaire.....	47
4.4.7. Fracture coronaire simple.....	48
4.4.8. Fracture coronaire complexe.....	49
4.4.9. Fracture corono-radiculaire simple.....	50
4.4.10. Fracture corono-radiculaire complexe.....	51
4.4.11. Fracture radiculaire.....	52
4.5. Traumatismes des dents permanentes.....	53
4.5.1. Contusion & subluxation.....	53
4.5.2. Extrusion.....	54
4.5.3. Luxation latérale.....	56
4.5.4. Intrusion.....	57
4.5.5. Expulsion.....	59
4.5.6. Fêlure amélaire.....	63
4.5.7. Fracture amélaire.....	63
4.5.8. Fracture coronaire simple.....	64
4.5.9. Fracture coronaire complexe.....	65
4.5.10. Fracture corono-radiculaire simple.....	67
4.5.11. Fracture corono-radiculaire complexe.....	69
4.5.12. Fracture radiculaire.....	71

<b>5. Certificat médical initial (CMI)</b> .....	<b>73</b>
<b>6. Complications et pronostic</b> .....	<b>75</b>
6.1. Complications.....	75
6.2. Séquelles.....	76
6.3. Pronostic.....	77
<b>Conclusion</b> .....	<b>79</b>
<b>Annexes</b> .....	
① Réalisation d'une contention aux urgences.....	A
② Collage d'un fragment coronaire.....	C
③ Réalisation d'une pulpotomie partielle / cervicale.....	D
④ Certificat médical initial en médecine bucco-dentaire – version adulte.....	E
⑤ Certificat médical initial en médecine bucco-dentaire – version enfant.....	F
⑥ Consignes post-opératoires pour les patients à risque hémorragique.....	G
⑦ Compte-rendu pour les patients sous AVK.....	H
<b>Bibliographie</b> .....	<b>I</b>

## ***Introduction***

La gestion des traumatismes bucco-dentaires est toujours délicate dans l'exercice du quotidien, ils constituent de manière générale des situations d'urgences et requièrent une prise en charge rapide car tout délai d'intervention joue en défaveur de la guérison. (1)

Les traumatismes bien définis et individualisés sont rares, ils occasionnent généralement des lésions touchant à la fois la dent et les structures parodontales d'où l'intérêt d'une approche multidisciplinaire.

Une étude menée au Brésil en 2011 a montré que les dentistes participants à l'étude (n=693 – spécialistes ou non) n'avaient pas les connaissances suffisantes pour prendre en charge les lésions desmodontales consécutives à un traumatisme dentaire (2).

Différents guides sur la traumatologie dentaire sont disponibles mais n'abordent essentiellement que le traitement d'urgence. Ce document a pour but de décrire la démarche que devrait suivre le chirurgien-dentiste face à un traumatisme bucco-dentaire dès réception de l'appel du patient jusqu'à la libération de ce dernier.

Nous commencerons par évoquer quelques données épidémiologiques soulevant notamment le problème de méthodologie des études menées puis nous aborderons chaque étape de la prise en charge d'urgence, celle ci démarrante dès la réception de l'appel téléphonique. Nous verrons aussi la prise en charge des risques médicaux, l'interprétation des tests pulpaires dans le contexte particulier des traumatismes dentaires et quels matériaux choisir pour la restauration, le coiffage pulpaire et la contention dentaire.

### **1. Epidémiologie**

Nous comptons de nombreuses études épidémiologiques en traumatologie dentaire.

L'inconvénient majeur est qu'il n'existe pas de systèmes de diagnostic ni de classifications des lésions universellement employés. Les auteurs utilisent des méthodologies ou des systèmes de classification différents, ce qui peut entraîner une grande variabilité dans les résultats.

Lam en expose un exemple dans son article : 2 études pourtant assez similaires (Brésil, 2006-2007, âge de l'échantillon 1-5ans, étude de la dentition primaire) montrent des valeurs de prévalence sensiblement différentes : 36,8% et 9,4%. Cet écart est notamment dû au fait que l'une des études n'inclut pas les lésions de type luxation (3-5).

Il apparaît nécessaire de standardiser les études et de créer un consensus permettant une méthodologie commune (3), la gestion clinique et la recherche en seront ainsi améliorées.

Exemple : proposer un protocole d'examen des traumatismes et les informations collectées permettraient de cocher les items d'un questionnaire associé à un arbre décisionnel diagnostique. Ceci permettrait d'améliorer la collecte des données mais également d'aider un praticien inexpérimenté à arriver au bon diagnostic.

### 1.1. Mécanismes des traumatismes dentaires

Les traumatismes peuvent être le résultat de 2 mécanismes d'action : **direct** et **indirect**. Un traumatisme direct se produit lorsque la dent se heurte directement à l'objet contendant alors qu'un traumatisme indirect est observé lorsque les mâchoires entrent en collision comme lors d'une chute ou d'un coup sur le menton (6).

Les traumatismes directs impliquent généralement les dents de la région antérieure alors que les indirects favorisent les lésions au niveau postérieur avec de possibles fractures de la symphyse ou des condyles mandibulaires (6).

### 1.2. Caractéristiques des traumatismes dentaires

Selon Glendor, 33% des tout-petits (âge préscolaire) ont subi un traumatisme de la denture temporaire tandis que 25% des enfants scolarisés et presque 33% des adultes ont souffert d'un traumatisme sur la denture permanente ; mais des variations peuvent exister à la fois entre et au sein des pays (7).

Petti et al. ont montré que plus d'un milliard de personnes vivent avec un traumatisme dentaire, ce qui en ferait la 5<sup>ème</sup> maladie / blessure la plus répandue selon le classement de la Global Burden of Disease (8-10).

Malgré des différences de construction et de méthodologie des études, certaines conclusions sont récurrentes.

1) **La chute est l'étiologie la plus fréquemment rencontrée**, surtout chez les enfants et les tout-petits. Le **sport** est souvent cité mais concerne plus la denture permanente et sa nature est une source de variation, les sports populaires et de contacts étant plus à risque (rugby, judo, basketball, football). (3,11,12)

2) **La dent la plus touchée est l'incisive centrale maxillaire**, suivie de l'incisive latérale maxillaire.



La plupart des traumatismes ne touchent qu'une dent mais certains évènements (sport, violence, accident de la route) rapportent une plus grande probabilité de lésions multiples. (3,13).

3) **Le domicile est la localisation la souvent rapportée suivi de l'école**, en partie parce que la majorité des études portent sur des enfants. Les terrains de sport, de jeux et la route sont également cités mais dans des proportions différentes. (3,11)

4) **Les déplacements** représentent les traumatismes les plus fréquemment rencontrés **en denture temporaire**. Tandis qu'**en denture permanente**, ce sont **la fracture amélaire et coronaire simple** qui sont plus souvent rencontrées (3,11,14,15).

### 1.3. Répercussions des traumatismes dentaires

#### **Répercussions dentaires et tissulaires :**

Les traumatismes peuvent entraîner des pertes de substance dentaire et selon la gravité, le pronostic de la dent peut être compromis et nécessiter son avulsion.

De plus en cas d'avulsion dentaire, la cicatrisation post-avulsionnelle entraîne généralement des changements anatomiques locaux importants (remodelage osseux).

#### **Répercussions fonctionnelles :**

Suite à un choc une dent peut devenir mobile et changer de position, il sera indiqué de la repositionner et de réaliser une contention pour favoriser sa guérison ; le patient devra alors éviter de solliciter la dent accidentée.

La perte prématurée d'une dent temporaire provoque une perte d'espace qui favorise, sinon aggrave, l'apparition d'encombrement et de malocclusion (16) ce qui peut avoir des répercussions sur le développement facial.

La perte d'une dent entraîne une perte d'efficacité dans les fonctions qu'elle occupait :

- Incisive : diminution de l'efficacité du guide antérieur, des capacités de préhension-incision-section, difficulté dans l'élaboration de nombreux sons ;
- Molaire : diminution de l'efficacité masticatoire.

#### **Répercussions esthétiques :**

Les traumatismes du secteur antérieur peuvent compromettre l'harmonie du sourire. La perte d'une incisive ayant une conséquence directe sur le sourire et donc sur l'harmonie du visage. Ces traumatismes peuvent aussi engendrer des lésions au niveau de la face qui peuvent nécessiter l'orientation du patient vers un service de chirurgie esthétique.

### Répercussions psychosociales :

Le sourire est un élément important du visage, il participe à la première impression que l'on donne aux personnes. Chez les enfants, les répercussions peuvent affecter leur développement psychologique ainsi que la qualité de vie.

### Répercussions financières :

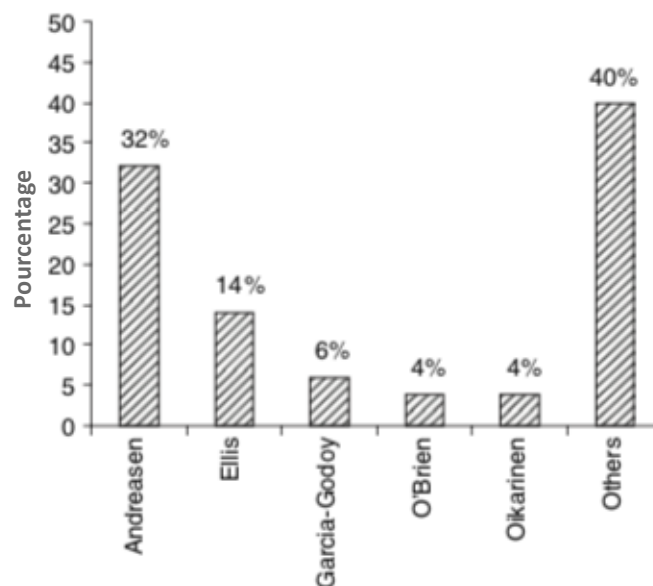
La réhabilitation peut être longue et coûteuse, surtout en cas de perte dentaire : coût direct (prothétique, implantaire) et indirect (perte de productivité, qualité de vie) (17).

Les traumatismes dentaires sont un problème de santé publique à cause de leur fréquence, de leur impact sur la productivité économique ainsi que la qualité de vie. Ils résultent d'un choc à la dent ou la bouche, qui peut survenir lors de toute activité.

La prévalence augmentera probablement dans les années à venir à cause d'une augmentation des comportements à risque. L'environnement et les activités de l'individu étant probablement des facteurs plus déterminants des traumatismes dentaires que l'âge et le sexe. (7)

## 2. Classifications

Il existe de nombreuses classifications des lésions traumatiques dentaires. Feliciano et Caldas en ont recensé 54 différentes utilisées dans des études menées entre 1936 et 2003 (Fig 1). (18).



**Figure 1 :** Distribution des études recensées selon le système de classification utilisé (n=164) - étude de Feliciano et Caldas. (18)

La classification d'Andreasen apparaît comme la plus utilisée à 32%.

Cependant la catégorie "autres" représente 40%, ce qui témoigne d'une grande disparité dans l'emploi des systèmes.

Les auteurs en ont conclu que ces systèmes ne sont pas adaptés aux études épidémiologiques et qu'il n'existe pas à ce jour de classification universellement reconnue (18). Pourtant elles ont un intérêt majeur en épidémiologie, dans l'enseignement et pour l'aspect médico-légal.

### **Classification d'Andreasen : (18-20)**

Elle semble être la plus complète car elle distingue plusieurs types de lésions selon le tissu touché ; ce qui permet de minimiser les interprétations. Les termes « complexe et simple » désignent respectivement l'implication ou non de la pulpe dentaire.

### **Traumatismes des tissus durs de la dent et de la pulpe :**

- Fêlure amélaire
- Fracture amélaire
- Fracture coronaire simple
- Fracture coronaire complexe
- Fracture corono-radiculaire simple
- Fracture corono-radiculaire complexe
- Fracture radiculaire

### **Traumatismes des tissus de soutien parodontaux :**

- Contusion
- Subluxation
- Extrusion
- Luxation latérale
- Intrusion
- Expulsion

### **Traumatismes des tissus de soutien osseux :**

- Comminution de l'alvéole – écrasement et compression de l'alvéole suite à une intrusion ou à une luxation latérale ;
- Fracture de l'alvéole– fracture confinée à la paroi alvéolaire buccale ou linguale ;
- Fracture du procès alvéolaire – fracture pouvant inclure ou non l'alvéole ;
- Fracture de la mandibule et du maxillaire – fracture des bases maxillaires ou de l'angle mandibulaire souvent associée à une fracture du procès alvéolaire.

## Traumatismes des tissus gingivaux et de la muqueuse buccale :

- Lacération – blessure superficielle ou profonde de la muqueuse résultant d’une déchirure causée par un objet tranchant ;
- Contusion – ecchymose causée par un objet contondant sans rupture de la gencive avec une hémorragie sous-muqueuse ;
- Abrasion – lésion superficielle produite par frottement de la muqueuse laissant une lésion sanguinolente superficielle.

### 3. La consultation d’urgence

#### 3.1. Protocole :

Le protocole de prise en charge des lésions traumatiques dentaires peut être divisé en plusieurs étapes (Tab 1).

1) L’appel téléphonique	8) Examen radiographique
2) Consultation du patient au cabinet	9) Photographie extra/intrabuccales
3) Historique du traumatisme	10) Traitement d’urgence
4) Anamnèse	11) Certificat médical initial
5) Nettoyage des plaies et blessures	12) Instructions
6) Examen exo-buccal	13) Prescriptions
7) Examen endobuccal	14) Rendez-vous de suivi

***Tableau I : Protocole de prise en charge des lésions traumatiques dentaires. (21)***

#### 3.2. Description des étapes

##### 3.2.1. L’appel téléphonique

Ce premier contact permet d’établir un diagnostic sommaire, il est important d’évaluer la situation d’un point de vue **bucco-dentaire** et **médicale** afin d’orienter le patient vers le cabinet ou vers l’hôpital.

S’il y a eu : perte de connaissance, céphalée, amnésie, vomissement, trouble convulsif, trouble oculaire, désorientation, perte d’équilibre, saignement de la tête – des oreilles ou tout autre **signe laissant suspecter un traumatisme crânien** ; il faudra **orienter le patient vers un service d’urgences médicales**.

Ce **diagnostic est vital**, les traumatismes crâniens entraînant la majorité des décès chez l’enfant (22,23).

Cet appel permet aussi de préparer la stratégie d'accueil, l'instrumentation et la pharmacopée nécessaire. (1)

**En cas d'expulsion dentaire**, nous donnerons les consignes à suivre en des termes simples :

- 1) Garder son calme, trouver la dent et la manipuler par la couronne ("la partie blanche").
- 2) Si la dent est intacte et paraît propre (absence de contamination visible), le patient peut la réimplanter dans l'alvéole. Si nécessaire nettoyage par rinçage à l'eau froide pendant 10 secondes en la tenant par la couronne et ne surtout pas gratter la racine pour enlever les débris.
  - ⇒ Il faut encourager le patient / le parent à réimplanter la dent et à mordre ensuite sur une compresse pour maintenir la dent dans sa position.
  - ⇒ **Avant de réimplanter, il faut s'assurer que la dent avulsée est une dent permanente** (pas de réimplantation des dents primaires).

3) En cas de doute ou si la réimplantation n'est pas possible (patient inconscient, etc.), la dent doit être conservée dans un milieu approprié :

Selon l'International Association for Dental Traumatology (IADT), la dent doit être « conservée dans du lait ou "un autre support de stockage approprié" » sans plus de précision sur la nature du support et si possible « préférer un milieu spécial tel qu'un milieu de culture tissulaire ou la solution de Hank (Hank's Balanced Salt Solution – HBSS)».

Dans ses recommandations, l'IADT n'évoque que les milieux suivants : le milieu de culture tissulaire, l'HBSS, la solution saline, le lait, la salive (24)

Pour utiliser la salive comme milieu de conservation, il existe 2 moyens :

- placer la dent dans la bouche sous la lèvre ou la joue
- faire cracher le patient dans un contenant puis y placer la dent.

Il faudra préférer la 2<sup>ème</sup> méthode si le patient est jeune et est susceptible d'avaler la dent.

L'eau n'est pas recommandée car elle entraîne une lyse cellulaire. (25)

**Milieux de conservation en cas d'expulsion dentaire ou de fracture dentaire : (24)**

- **Solution de Hank**
- **Sérum physiologique**
- **Salive**
- **Lait**

Des produits naturels sont étudiés comme potentiels milieux de conservation tels que la propolis ou l'eau de coco (26–32). Mais des études restent nécessaires et à l'heure actuelle, il faudrait éviter d'y recourir car les recommandations en faveur de ces produits sont basées sur des études menées in-vitro ou in-vivo sur des animaux.

3.2.2. Consultation du patient au cabinet : il faudra rassurer l'accidenté.

3.2.3. Historique du traumatisme : où, quand, comment ?

**Lieu de l'accident ?** Evaluation du risque de contamination.

**Heure de l'accident ?** Evaluation du délai écoulé entre l'accident et la consultation.

**Circonstances de l'accident ?** Zone d'impact, direction et intensité du choc. Ces informations orienteront l'examen sur les zones à investiguer.

3.2.4. Anamnèse

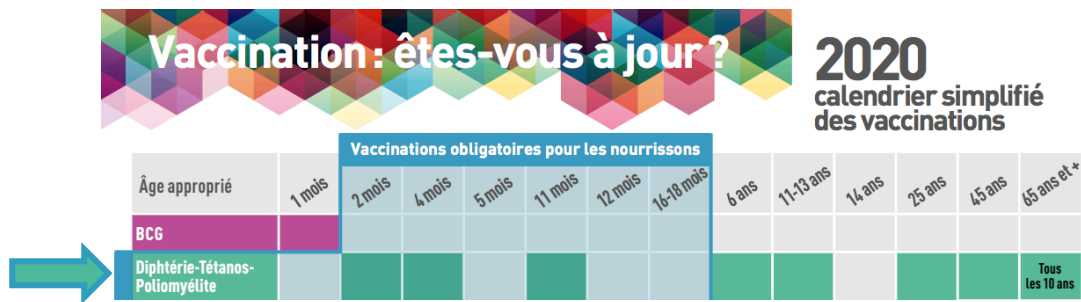Nous devons questionner le patient sur ses antécédents médicaux et chirurgicaux ainsi que sur ses allergies et traitements ou médicaments en cours pouvant influencer notre choix thérapeutique.

L'historique de la dent est aussi un élément intéressant à relever pour l'évaluation du pronostic (antécédents de traumatisme = baisse du potentiel de réparation).

Il est important de **contrôler les rappels de vaccination antitétanique** s'il y a un risque de contamination (dent expulsée ou souillée) (Fig 2).

En cas de rappel non réalisé, il faudra **contacter le médecin traitant** pour évaluer la nécessité d'une thérapie antitétanique.

Le Guide d'odontologie pédiatrique (2018) indique qu'il faudra réaliser si nécessaire : une injection d'immunoglobulines humaines (250 UI) dans un bras et d'une dose de vaccin dans l'autre. (21)



**Figure 2 : Calendrier des vaccinations 2020 – Inpes (33)**

3.2.5. Nettoyage des blessures péri- et intrabuccales : avec des compresses stériles et du sérum physiologique.

### 3.2.6. Examen exobuccal

En cas de choc important à la tête, nous devons nous assurer de l'absence de traumatisme crânien : test du réflexe pupillaire, absence de céphalée, de saignement auriculaire, etc.

**Examen des tissus externes** : présence d'hématome ou d'œdème au niveau de la face, de lésions pouvant nécessiter des sutures. Il faudra palper les rebords osseux à la recherche d'une éventuelle fracture ainsi que les tissus mous à la recherche de corps étranger.

### 3.2.7. Examen endobuccal

**Examen de l'occlusion** : nous examinerons les différents mouvements de la mâchoire ainsi que les ATM pour relever d'éventuelles modifications : limitation, déviation, craquement, claquement, interférence.

**Examen des muqueuses** : la langue, les joues, les lèvres, la gencive et les freins ; nous réaliserons une palpation digitale délicate à la recherche d'un éventuel corps étranger.

**Examen des dents et des tissus parodontaux** : l'examen sera d'abord visuel. Nous pouvons rechercher la présence de fêlure par transillumination en s'aidant d'une lampe à photopolymériser placée en palatin/lingual perpendiculairement au grand axe de la dent.

Nous compléterons l'examen par des tests supplémentaires sur les dents traumatisées et les dents adjacentes :

- Test de sensibilité pulpaire (thermique ou électrique) : le test est considéré positif si la dent réagit normalement au stimulus et négatif en l'absence de réponse (*l'interprétation des tests de sensibilité pulpaire sera vue plus loin*).

- Test de mobilité : réalisé avec une précelle ou par palpation digitale, ce test permet de quantifier de façon subjective la mobilité dentaire.
- Test de percussion : réalisé avec le manche d'un instrument métallique. Une réponse sera considérée positive lorsqu'elle entrainera une douleur, ce qui peut être le signe d'une fracture radiculaire ou d'une atteinte ligamentaire. Un son métallique clair est le signe d'un contact direct entre la dent et l'os alvéolaire.

### 3.2.8. Examen radiographique

Les radiographies sont une aide complémentaire essentielle au diagnostic. Nous devons les choisir en fonction des lésions suspectées.

Rétroalvéolaire : radiographie qui permet un examen de la dent et de ses tissus de soutien, d'évaluer le stade radiculaire et dès fois l'étendue de la lésion. Elle doit être réalisée avec un angulateur de Rinn pour minimiser les déformations. Il existe :

- Le cliché orthocentré : le cône de radio est positionné dans l'axe du porte film ;
- Le cliché angulé de 20° en mésial ou distal : pour les fractures coronaires et coronoradiculaires ;
- Le cliché angulé de 20° en apical ou occlusal pour les fractures radiculaires.

Mordu occlusal : le film est placé entre les arcades, le faisceau est dirigé sur la base du nez en formant un angle de 90° avec le film. Ce cliché permet d'étudier au niveau antérieur : les fractures radiculaires et alvéolaires, les déplacements axiaux, la position des germes.

Radiographie des tissus mous : permet de confirmer la présence de corps étranger au niveau des tissus mous. Pour le réaliser, il faudra diminuer l'exposition de 25 à 50%.

Panoramique : cliché de débrouillage qui permet une vue d'ensemble des dents et des structures avoisinantes. Ce cliché est intéressant pour observer les fractures osseuses.

Cone-beam (CBCT) : indiqué si le traumatisme concerne des structures impliquant le pronostic fonctionnel ou si la lésion s'étend au-delà du complexe alvéolo-dentaire. Toutefois il peut être difficile de faire réaliser un cone-beam au patient le jour du traumatisme à moins de posséder une machine directement au cabinet.

Le cone-beam peut aussi se révéler intéressant dans le suivi post-traumatique.



### 3.2.9. Photographies extra et intrabuccales (à visée médico-légale)

Ces photographies sont utiles pour le suivi post-traumatique, elles permettent d'apprécier les changements de teinte de la dent traumatisée.

### 3.2.10. Traitement d'urgence (traité plus loin)

### 3.2.11. Certificat médical initial en médecine bucco-dentaire (traité plus loin)

### 3.2.12. Instructions

Une mauvaise hygiène dentaire entrave la guérison, c'est pourquoi des mesures d'hygiène devront être mises en place : utilisation d'une brosse à dent très souple voir chirurgicale s'il y a des lésions gingivales ainsi qu'un bain de bouche à base de chlorhexidine 2 fois/jour pendant 1 semaine.

Le patient devra éviter de trop solliciter la dent et maintenir une alimentation molle pendant une certaine durée (Tab 2).

	F. amélaire F. coronaire	Contusion Subluxation Extrusion	Luxation latérale Intrusion F. corono-radiculaire / radiculaire / alvéolaire	Expulsion
<b>Dent temporaire</b>	✘	7 jours	14 jours	7 jours
<b>Dent permanente</b>	✘	7 jours	7 jours	14 jours

✘ = Aucune précaution nécessaire

**Tableau 2 : Durées conseillées de maintien d'une alimentation molle selon le type de dentures et de lésions** (21)

### 3.2.13. Prescriptions

La médication n'est pas obligatoire mais à adapter selon la situation clinique. Dans le cadre des traumatismes bucco-dentaires, nous pouvons être amenés à prescrire :

- ① Des antibiotiques ;
- ② Des antalgiques ;
- ③ Du bain de bouche à base de chlorhexidine (sans alcool chez les enfants) ;
- ④ Du matériel d'hygiène : brosse à dent souple ou chirurgicale, compresses stériles.

### 3.2.13.1. Les antibiotiques

D'après les recommandations parues en 2011 de l'AFSSAPS (maintenant devenue ANSM) : « Les traumatismes dentaires représentent des **“cas particuliers”** car ils offrent un terrain propice à des infections potentielles qui peuvent altérer le pronostic dentaire et peuvent nécessiter un traitement antibiotique probabiliste par voie systémique ». (34)

La prescription sera à adaptée selon :

- **le terrain du patient** : risque infectieux, radiothérapie dans la zone accidentée > 30 Grays, diabète non équilibré, mauvaise hygiène ;
- **le traumatisme subi** : dent ou plaie souillée, réimplantation.

Dans ces situations, les antibiotiques recommandés par l'AFSSAPS sont **l'amoxicilline** ou **la clindamycine** en cas d'allergie à la première molécule (Tab 3, Tab 9). (34)

Pour l'insuffisant rénal, la prescription s'orientera vers un macrolide ou apparenté macrolide (clindamycine) car l'élimination se fait par voie biliaire et fécale (amoxicilline – voie rénale). Si l'amoxicilline est indispensable, la posologie sera diminuée en fonction de la clairance de la créatinine. (35)

⇒ L'antibiothérapie n'est pas indiquée en cas de fracture amélaire ou coronaire sans atteinte pulpaire (36) ;

⇒ Chez la **population générale**, une antibiothérapie « **peut être envisagée et prolongée** dans les cas de fracture coronaire avec atteinte pulpaire, fracture radiculaire, luxation dentaire, intrusion ou extrusion dentaire, avulsion dentaire et les autres traumatismes incluant la lacération des tissus mous **selon le contexte clinique** » (Accord professionnel) (36) ;

⇒ Pour les **populations à risques** : Cf. Prise en charge des risques médicaux

		Adulte	Enfant
ATBp	Amoxicilline	2 g – v.o. ou i.v.	50 mg/kg v.o. ou i.v.
	Clindamycine	600 mg v.o. ou i.v.	20 mg/kg v.o. <sup>1</sup> ou i.v.
ATBc	Amoxicilline	2 g/jour en 2 prise – v.o. ou i.v. <sup>2</sup>	50 à 100 mg/kg/jour en en 2 prise – v.o. ou i.v. <sup>2</sup>
	Clindamycine	1200 mg/jour en 2 prise – v.o. ou i.v. <sup>2</sup>	25 mg/kg/jour en 2 prise – v.o. <sup>1</sup> ou i.v. <sup>2</sup>

**Tableau 3 : Posologies pour l'antibiothérapie probabiliste (ATBp) et l'antibiothérapie de couverture (ATBc) établies pour un patient à la fonction rénale normale (34)**

v.o. : voie orale

i.v. : voie intraveineuse

1 : du fait de sa présentation pharmaceutique disponible pour la voie orale, la clindamycine est recommandée chez l'enfant qu'à partir de 6 ans (prise de gélule ou comprimé contre-indiquée chez l'enfant de moins de 6 ans, par risque de fausse route). La clindamycine peut être utilisée par voie intraveineuse chez l'enfant à partir de 3 ans.

2 : relais oral le plus précoce possible avec amoxicilline ou clindamycine

### 3.2.13.2. Les antalgiques

- Le **paracétamol** est bien toléré aux doses thérapeutiques (Tab 4) et présente peu de contre-indications. La durée de médication sera de 3 jours.

- Les **AINS** sont plus efficaces que le paracétamol sur les douleurs post-opératoires (37). Ils ont montré leur efficacité chez les enfants dans les situations de traumatologie, en étant supérieurs aux antalgiques de palier 2, voire 3. (38)

La littérature ne permet pas de choisir un AINS plutôt qu'un autre en terme d'efficacité et de tolérance même si l'Ibuprofène est l'un des plus étudiés. (37)

Les effets indésirables sont rares s'ils sont prescrits aux posologies recommandées pour la voie orale (38) (Tab 4). La durée de médication doit être la plus courte possible (48 à 72h), surtout chez les personnes de plus de 65 ans.

En cas de varicelle, les AINS ne doivent pas être utilisés. Une déshydratation (pouvant favoriser une insuffisance rénale) doit être prévenue ou corrigée avant l'utilisation d'AINS. Sur un terrain infectieux, l'utilisation des AINS ne peut se faire qu'en association à un antibiotique pour éviter la propagation de l'infection (38).

- En cas d'insuffisance d'efficacité du Paracétamol seul ou de l'Ibuprofène seul, leur association est recommandée. (38)

Palier OMS	Dénomination commune internationale	Posologie	Contre-indications (CI)
I	Paracétamol	4g par 24h en 4 prises	• Insuffisance hépatocellulaire
I	Anti-inflammatoire non Stéroïdien (AINS)	600 à 1200mg/j en trois prises	<ul style="list-style-type: none"> <li>• Grossesse – CI dès la fin du 5<sup>e</sup> mois (&gt; 24 semaines d'aménorrhée)</li> <li>• Insuffisances hépatique, cardiaque ou rénale sévères</li> <li>• Antécédent d'hémorragie ou de perforation digestive sous AINS</li> <li>• Ulcération gastroduodénale</li> <li>• Hémorragie gastro-intestinale ou cérébro-vasculaire</li> </ul>

**Tableau 4 : Principales molécules antalgiques utilisées en Odontologie pour le traitement des douleurs faibles (35,39)**

#### 3.2.14. Rendez-vous de suivi

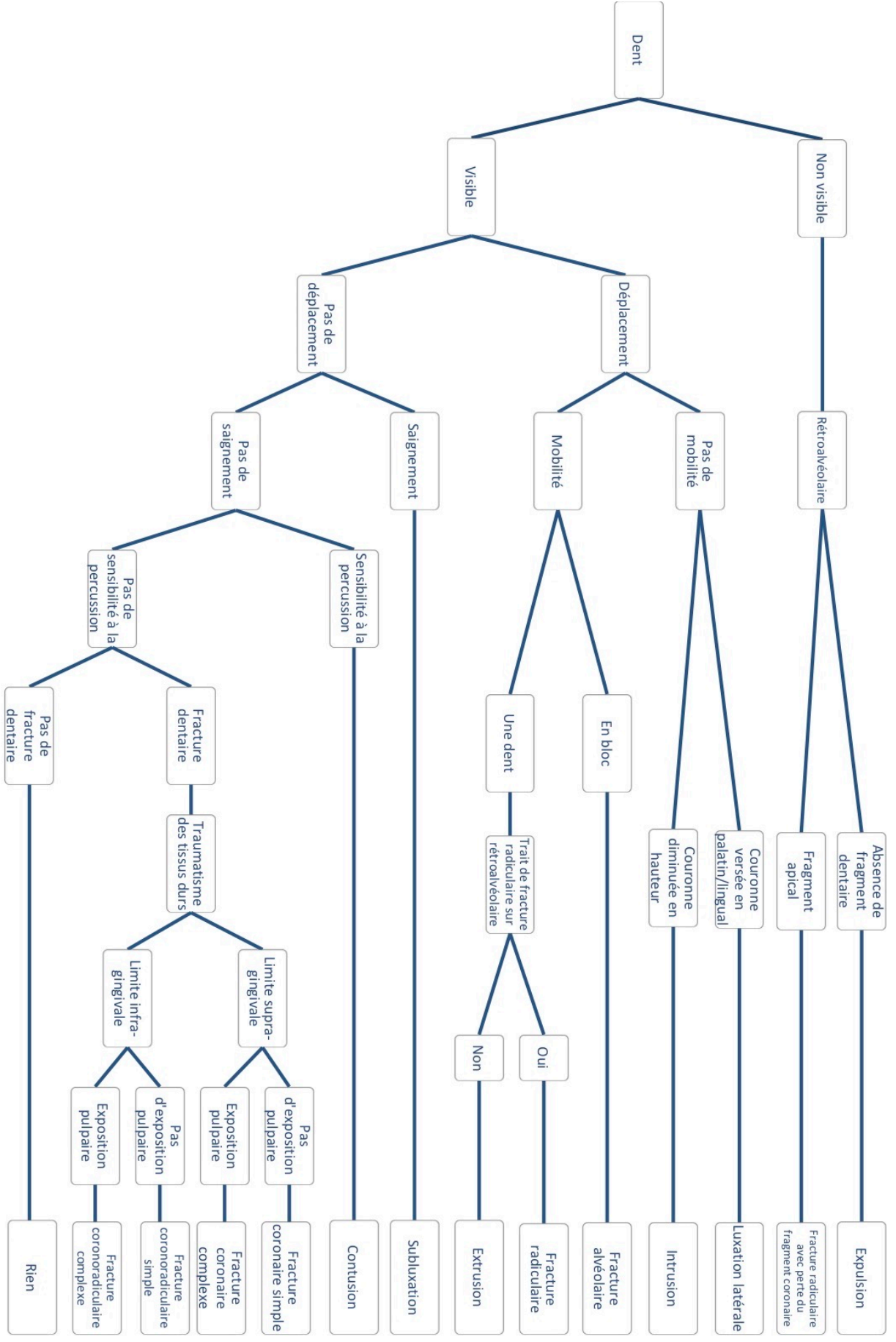
Nous contrôlerons l'apparition de signes cliniques et/ou radiologiques défavorables : contrôle de la vitalité pulpaire, test de percussion, changement de teinte coronaire, contrôle radiologique, évolution de la mobilité.

Pour les dents immatures, nous surveillerons la poursuite de l'édification radiculaire.

Une étude a montré que l'observance des patients déclinait au bout de 2 semaines. Or un suivi régulier permet la détection précoce des complications (15). Une amélioration de l'observance semble être obtenue lorsque les rendez-vous de suivi sont fixés avant de libérer le patient (40).

### 3.3. Arbre décisionnel diagnostique (Fig 3)

**Figure 3 : Arbre décisionnel de diagnostic des lésions traumatiques dentaires**



### 3.4. Tests pulpaire et traumatismes dentaires

Il existe 2 types de tests : les tests de vitalité et les tests de sensibilité.

- Les **tests de vitalité** (l'oxymétrie de pouls et la fluxmétrie laser doppler) : permettent une évaluation du flux sanguin, seul élément à garantir la vitalité pulpaire. Ce sont des méthodes objectives, non douloureuses, non anxiogènes (intérêt avec les enfants) et fiables si réalisées dans les conditions adéquates. (41,42)

Actuellement, ces tests présentent trop de contraintes pour être utilisés dans l'exercice du quotidien : mise en œuvre difficile, influence du tissu gingival, manque de matériels adaptés à l'usage dentaire, coût, reproductibilité variable, etc. (43,44)

- Les **tests de sensibilité** : (au froid, au chaud et électrique) donnent une indication indirecte de l'état pulpaire en évaluant de façon subjective la réponse nerveuse du patient. Grâce à leur simplicité d'utilisation, ils sont plus couramment utilisés.

Les tests de sensibilité se réalisent sur les dents traumatisées et les dents adjacentes pour pouvoir comparer les réponses ; les dents devront être préalablement isolées et séchées. Le test électrique ne produit pas d'interférence avec les pacemakers (45)

Selon Bastos, la précision de ces tests est faible peu de temps après le traumatisme, leur intérêt résidant surtout dans le suivi (46) et c'est le test électrique qui semble plus fiable que les tests thermiques pour le suivi de l'évolution pulpaire, notamment en cas de calcification coronaire post-traumatique (47,48).

Les tests de sensibilité sont difficiles à réaliser sur les enfants à cause de l'appréhension de la douleur, des comportements d'évitement, une difficulté à décrire le ressenti ; l'interprétation du stimulus devient encore plus subjective ce qui ne les rend pas fiables sur les dents temporaires (47).

#### ***Interprétation des résultats :***

→ Le jour du traumatisme, une réponse positive est un signe en faveur d'un meilleur pronostic pulpaire ; la dent aura moins de risque de développer une nécrose. (49)

→ L'absence de réponse (réponse négative) est fréquente, surtout dans les lésions de déplacement. Cela peut signifier :

- soit que la pulpe est incapable de répondre dû à une **sidération du paquet vasculo-nerveux** qui entraîne une perte de sensibilité, qui en premier lieu n'est pas liée à la perte de vitalité. (49)
- soit qu'il y a eu une déchirure totale de la pulpe, ce qui aura pour conséquence la nécrose pour une dent dont la croissance est terminée (49). Notons que pour une dent dont le développement radiculaire n'est pas achevé (dent immature), une revascularisation de la pulpe est possible lors de la cicatrisation. (50)

L'évolution post-traumatique est variable, la pulpe peut cicatriser ou se nécroser (51). En cas de cicatrisation, la dent retrouvera sa sensibilité mais s'il y a une oblitération pulpaire (dégénérescence calcique avec rétraction de la lumière canalaire), cette sensibilité peut être diminuée voir absente si l'oblitération est trop importante.

La sidération pulpaire est transitoire et peut durer jusqu'à 8 semaines selon Andreasen (6), 3 mois ou 6 mois pour Zadik (52).

Pourtant une période d'observation plus longue peut être nécessaire, la nécrose pulpaire post-traumatique pouvant apparaître jusqu'à 2 ans voir 6-7 ans après la survenue de l'incident (44,51,53).

Une **réponse initiale négative n'est pas indicatrice ou annonciatrice de nécrose**. Les tests de sensibilité doivent être considérés comme une aide au diagnostic et être interprétés en conjoncture avec d'autres éléments. Idem lors les rendez-vous de suivi.

Cette démarche de "Wait and see" explique qu'un test négatif ne peut justifier un traitement endodontique qu'en présence d'autres signes évocateurs.

Les conséquences sont qu'une complication peut survenir entre deux rendez-vous de contrôle d'où l'intérêt d'un suivi régulier (50). En effet la surface de la racine est souvent endommagée suite à un traumatisme et il risque de se produire en cas de nécrose non détectée une résorption radiculaire (51).

L'avantage est que nous laissons une chance à la dent de se revasculariser, ce qui est intéressant notamment chez les dents immatures qui ont un grand potentiel de cicatrisation (50).

### 3.5. Prise en charge des risques médicaux

#### 3.5.1. Risque infectieux :

La classification des patients à risque publiée par l’Afssaps en 2011 (36) distingue 2 types de « patient à sur-risque d’infection » : les **immunodéprimés** et ceux à **haut risque d’endocardite infectieuse (EI)**.

Chez ces patients, le risque est que le traumatisme ou l’acte thérapeutique génèrent une infection locale avec une potentielle extension (immunodéprimé) ou une infection à distance (EI).

Cas particuliers	Patients		
	Population générale	Immunodéprimé	À haut risque d’EI
Traumatisme alvéolo-dentaire avec ou sans effraction muqueuse ou osseuse	-	R	R
Réimplantation d’une dent luxée après traumatisme	-*	R	ACI

**Tableau 5 : Antibiothérapie probabiliste - de couverture pour les cas particuliers (Afssaps 2011) :** (34)

- : prescription non recommandée (accord professionnel)

R : recommandée (accord professionnel)

ACI : acte contre-indiqué (accord professionnel)

\* en l’absence d’argument scientifique, l’utilité de l’antibiothérapie curative n’est pas établie.

Les **patients immunodéprimés et à haut risque d’endocardite infectieuse** ayant subi un traumatisme alvéolo-dentaire avec ou sans effraction muqueuse ou osseuse devront  **systématiquement être mis sous antibiothérapie de couverture.** (Tab 5)

Celle-ci sera initiée **avant tout acte invasif** et **maintenue pendant 7 jours ou poursuivie jusqu’à la cicatrisation muqueuse** en cas d’effraction. (34)

Certains actes sont considérés comme invasifs et devront être pratiqués sous antibiothérapie prophylactique (ATBp) afin de limiter le risque infectieux (Tab 6) ; ces recommandations sont également valables lors du suivi.

L’ATBp consiste en une prise unique d’antibiotique dans l’heure qui précède l’acte.



Actes/Situations (selon recommandation ANSM 2011 et SFCO 2012)	Patients		
	Population générale	Immunodéprimé	À haut risque d'endocardite infectieuse
Anesthésie locale ou locorégionale dans un tissu non infecté	∅	∅	∅
Anesthésie intraligamentaire	∅	Recommandée (mais préférer anesthésie locale ou locorégionale)	ACI
Mise en place d'une digue	∅	∅	Recommandée
Soins endodontiques des dents temporaires	∅	Recommandée	ACI
Soins endodontiques des dents monoradiculées à pulpe vitale	∅	Recommandée	Recommandée (Acte en 1 séance)
Soins endodontiques des dents pluriradiculées à pulpe vitale, reprise de traitement (avec ou sans LIPOE)	∅	Recommandée	ACI
Allongement de couronne clinique	∅	Recommandée	ACI
Avulsion d'une dent sur arcade, alvéolectomie, séparation des racines	∅	Recommandée	Recommandée

**Tableau 6 : Antibiothérapie prophylactique selon le type d'acte (Afssaps 2011) : (34)**

∅ prescription non recommandée      ACI = acte contre-indiqué

⇒ Chez le patient immunodéprimé : « pour tous les actes invasifs, à l'exception de la pose d'une digue et de l'anesthésie locale dans un tissu non infecté, une antibiothérapie prophylactique est recommandée » (accord professionnel). (36)

⇒ Aujourd'hui chez le patient à haut risque d'EI se pose le problème de la prise en charge dans les situations de traumatologie. Selon l'Afssaps 2011, « **les pulpopathies, les parodontopathies et les traumatismes nécessitent l'extraction** ». (34)

Cette recommandation est à tempérer dans les situations de contusion, subluxation ou de fracture coronaire sans exposition pulpaire (Tab 7).

Des questionnements peuvent également émerger face à des fractures coronaires juxta-pulpaire sans effraction sur une dent monoradiculée : ne vaudrait-il pas mieux réaliser un traitement endodontique de principe que de prendre le risque d'attendre que la pulpe nécrose ce qui indiquerait l'extraction de la dent ? (Tab 7)

L'expérience du praticien devra jouer mais **lorsque la question de la conservation de la dent accidentée se pose, une attitude radicale d'extraction devra être retenue.**

Traumatismes	Immunodéprimé	EI
<b>Mise sous antibiothérapie de couverture quelque soit le type de traumatisme subi</b>		
Fracture amélaire ↳ Restauration	✓	✓
Fracture coronaire simple ↳ Restauration ± coiffage indirect	✓	A évaluer selon la situation clinique et le dossier médical
Fracture coronaire complexe ↳ Restauration + coiffage direct ↳ Pulpotomie ↳ Traitement canalaire	✓ ✓* ✓	ACI ACI ? monoradiculée / ACI pluriradiculée
Fracture corono-radulaire simple ↳ Stabilisation du fragment coronaire par collage	✓*	ACI
Fracture corono-radulaire complexe ↳ Stabilisation du fragment coronaire par collage	✓*	ACI
Fracture radulaire ↳ ± repositionnement ± contention ↳ ± traitement canalaire jusqu'au trait de fracture	✓* ✓*	ACI ACI
Fracture alvéolaire ↳ Repositionnement + contention	✓	✓
Contusion ↳ Nettoyage	✓	A évaluer selon la situation clinique et le dossier médical
Subluxation ↳ Nettoyage ± contention	✓	A évaluer selon la situation clinique et le dossier médical
Extrusion ↳ Repositionnement + contention	✓	ACI
Luxation latérale ↳ Repositionnement + contention	✓	ACI
Intrusion ↳ Repositionnement + contention	✓	ACI
Expulsion ↳ Réimplantation + contention	✓	ACI

**Tableau 7 : Résumé des thérapeutiques d'urgence réalisables ou contre-indiquées sur le patient à risque infectieux le jour du traumatisme :**

✓ = Acte réalisable

✓\* = Pas de contre-indication à l'acte mais la décision du traitement dépendra du contexte et de la situation clinique. Contactez le médecin traitant du patient pour discuter de la prise en charge

**ACI** = Acte contre-indiqué → Extraction de la dent

? = ambivalence des recommandations : les recommandations chirurgicales indiquent qu'une dent victime de traumatisme devrait être extraite pourtant selon les recommandations en endodontie, un traitement canalaire peut être réalisé sur une dent monoradiculée à pulpe vitale en 1 séance sous ATBp.

Nous prendrons bien sur en compte le délai de consultation (durée de contamination bactérienne) dans notre décision thérapeutique mais lorsqu'il existe un doute sur la conservation de la dent, son extraction sera indiquée.

### 3.5.2. Risque hémorragique : (54,55)

- Antiagrégants plaquettaires – **AAP**
- Antivitamines K – **AVK**
- Anticoagulants non AVK : **héparine** et anticoagulants oraux directs – **AOD**

Chez le **patient sous AVK**, il est primordial d'avoir un **bilan INR** datant de **moins de 24 heures** avant de réaliser tout acte sanglant mais il serait surprenant que le patient ait passé un tel bilan avant le traumatisme. Malheureusement en l'absence de celui ci, nous ne pouvons pas pratiquer d'acte à risque hémorragique.

Nous prescrivons donc au patient la réalisation d'un bilan INR. Dans les meilleurs délais, les résultats peuvent être obtenus sous 2 heures après la prise de sang mais cette étape bien qu'indispensable constitue une perte de temps et donc de chance pour le patient.

En fonction de la valeur de l'INR, le lieu de prise en charge diffèrera :

- **INR ≤ 3 et acte à risque modéré** : prise en charge en **cabinet de ville** possible ;
- **Acte à haut risque** ou **INR entre 3-4** ou s'il existe un **risque médical associé** (patient traité par l'association AVK / AAP): **prise en charge hospitalière** (54) ;
- Attention au risque thromboembolique si l'INR ≤ 2.

Chez les patients à risque hémorragique, les actes sanglants (Tab 8) devront être complétés avec une **technique d'hémostase locale** afin de prévenir un saignement post-opératoire. Il faudra rappeler le patient sous 24 à 48 heures pour vérifier son état.

Actes sans risque hémorragique	Actes à risque hémorragique modéré	Actes à haut risque hémorragique
• Anesthésie para-apicale, intra-ligamentaire ou intra-septale	• Avulsion en secteur localisé • Anesthésies autres que locorégionale	• Avulsion de plus de 3 dents • Avulsion dans différents quadrants • Avulsion de dents temporaires • Chirurgie parodontale, muco-gingivale

**Tableau 8 : Actes à risque hémorragique** : (54)

En cas de risque hémorragique, il faudra **éviter l'anesthésie locorégionale**.

Des actes tels que la **pulpotomie**, le **repositionnement dentaire** ou la **réimplantation** ne sont classés dans aucune des 3 catégories de risque, pointant une zone de floue dans la prise en charge des traumatismes dentaires chez le patient à risque hémorragique.

### **Technique d'hémostase locale : (56)**

1. Anesthésie sans vasoconstricteur ;
2. Nettoyage de la bouche et des abords de la plaie ;
3. Élimination du caillot mal organisé et curetage du tissu inflammatoire résiduel ;
4. Mise en place d'un matériau hémostatique local résorbable ;
5. Sutures : utilisation de fil tressé non résorbable et réalisation de point simple pour les petites plaies et point en U ou matelassier croisé pour les plus étendues ;
6. Compression locale avec une compresse stérile imbibée d'acide traxenamique ;
7. Si le saignement se poursuit, nous devons référer le patient vers un service hospitalier d'urgence.

**Les consignes post-opératoires** doivent être claires et comprises (voir annexes).

Pour le patient sous AVK, un **compte rendu opératoire** peut être réalisé pour informer tout praticien de l'intervention (voir Annexes). Dans le document, vont figurer entre autres : la date et la valeur du dernier INR connu, le type d'intervention, le praticien.

Chez le patient à risque hémorragique, nous devons faire attention à nos prescriptions :

- L'antalgique de première intention est le **paracétamol**. (54)
- L'utilisation d'acide acétylsalicylique à visée antalgique est contre-indiquée. (54)
- L'utilisation des AINS à visée antalgique est déconseillée quel que soit le traitement (AAP, AVK, Héparine, AOD). (39,54)  
Si des anti-inflammatoires sont nécessaires, il faudra privilégier les corticoïdes (en l'absence de contre-indication) en cure courte et sous surveillance. (54)
- Utilisation des antibiotiques :
  - AVK : les cyclines, les macrolides et le métronidazole nécessitent des précautions d'emploi (interaction avec les AVK et risque d'augmentation importante de l'INR ; informer le patient) (39),
  - AOD : l'utilisation des macrolides est déconseillée chez les patients traités par Apixaban et Rivaroxaban. (39)

#### **3.5.3. Risque médicamenteux :**

Il est important de connaître ou de vérifier les indications et effets indésirables des médicaments prescrits (Tab 4, Tab 9). Nous devons aussi faire attention que les molécules prescrites n'entraînent pas d'interactions dangereuses pour le patient.

Type	Dénomination Commune Internationale	Contre-indications
Béta-lactamine	<b>Amoxicilline</b>	<ul style="list-style-type: none"> <li>• Allergie aux bêta-lactamines</li> </ul> NB : Adapter la dose en fonction de la clairance de la créatinine chez l'insuffisant rénal
Lincosamide	<b>Clindamycine</b>	<ul style="list-style-type: none"> <li>• Allergie à la lincomycine ou clindamycine</li> <li>• Enfant de moins de 6 ans (forme gélule -risque de fausse route)</li> <li>• Allaitement</li> </ul>
Tétracycline	<b>Doxycycline*</b> Posologie : 200mg/j en 1 prise durant 14 jours  En dessous de 60kg : 200mg le premier jour puis 100mg les jours suivants	<ul style="list-style-type: none"> <li>• Allergie aux cyclines</li> <li>• Enfants de moins de 8 ans (coloration définitive des dents)</li> <li>• En association avec les rétinoïdes par voie orale (risque d'hypertension intracrânienne)</li> <li>• Grossesse</li> <li>• Allaitement (déconseillée – coloration des dents)</li> </ul>

***Tableau 9 : Contre-indications des antibiotiques recommandés en traumatologie dentaire (35,39,57-59)***

\*La Doxycycline est indiquée en cas d'expulsion chez l'enfant de plus de 12ans. (21)

#### 3.5.4. *Risque anesthésique :*

- Chez les **patients à risque hémorragique** : **l'anesthésie locorégionale est déconseillée** due au risque de **formation d'hématome expansif** en particulier celle du foramen mandibulaire (hématome pharyngé qui peut obstruer les voies aériennes). Il faudra privilégier les anesthésies para-apicale, intra-osseuse et intraligamentaire. (39,54)
- Chez les patients ayant subi une **radiothérapie cervico-faciale**, la prise en charge dépendra de la dose et du champ d'irradiation. Si le site a été irradié à **plus de 30 Grays** : les anesthésies intra-septale et intraligamentaire sont contre-indiquées et l'utilisation des vaso-constricteurs est déconseillée. (39,59)
- **Grossesse et allaitement** : la molécule anesthésique de choix est l'articaine. Le MEOPA est possible au 2<sup>ème</sup> et 3<sup>ème</sup> trimestres. (39,59)
- Chez les patients atteint de **phéochromocytome** : l'utilisation de vaso-constricteur est une contre-indication absolue. (60)
- Les injections intra-osseuses d'anesthésique local adrénaliné doivent être évitées chez les **patients arythmiques**. (60)

## **4. Traitements d'urgence des traumatismes bucco-dentaires**

### 4.1. Base de traitement :

#### 4.1.1. Conduite à tenir face à l'accidenté

Comme pour toutes autres urgences, le mot d'ordre est d'**écouter** le patient pour connaître le contexte d'apparition du traumatisme.

Il faudra faire preuve de patience et d'aménité pour **calmer et rassurer le patient** surtout s'il s'agit d'un enfant et qu'il est accompagné - stress des parents à gérer.

Nous devons **évaluer l'état de stress du patient** et voir s'il est capable de comprendre les informations données (risques, complications, protocole post-opératoire, etc) car le consentement éclairé est obligatoire et nous devons nous assurer que l'information est bien comprise et acceptée avec une preuve écrite à l'appui.

#### 4.1.2. Choix des matériaux adaptés à la traumatologie dentaire

##### 4.1.2.1. Matériaux de restauration

Lors d'une fracture avec perte de substance, il existe plusieurs moyens pour restaurer la dent : la restauration directe, indirecte ou le collage du fragment détaché. Le choix sera fonction de l'importance de la perte de substance et si le fragment est retrouvé. Nous aborderons ici le choix de matériau pour la restauration directe et le collage.

#### ***Restauration directe :***

Grâce au développement des techniques de collage, nous disposons à l'heure actuelle de divers matériaux de restauration chacun possédant ses avantages et inconvénients ainsi que des limites d'utilisation plus ou moins bien définies.

① Les ciments verres ionomères (CVI) : ces matériaux adhèrent à la dent et libèrent du fluor pendant et après leur prise. (61)

- Le ***CVI conventionnel*** est fragile et cassant, son utilisation est déconseillée dans les secteurs où il existe des sollicitations occlusales importantes. (61)

- Le ***CVI modifié par adjonction de résine (CVIMAR)*** : les propriétés mécaniques ont été augmentées grâce à la résine et l'adhérence des CVIMAR est supérieure à celle des CVI

conventionnels. Cependant la matrice résineuse est un site privilégié d'usure et la résistance à l'usure des CVIMAR est donc médiocre. (64)

Le CVIMAR permet une mise en forme immédiate et une injection en masse, il présente un temps de prise court et une bonne étanchéité.

Son caractère hydrophile associé à sa résistance à l'hydrolyse le rendent moins sensible à la manipulation que le CVI conventionnel mais surtout lui permet d'être utilisé dans des situations où l'isolation n'est pas optimale car ce matériau tolère l'humidité (avantage dans les cas de restauration sous-gingivale). (61-63)

Il est biocompatible et peut être utilisé pour le coiffage indirect (attention cependant à laisser une certaine épaisseur dentinaire entre le matériau et la pulpe) (62).

La pérennité des restaurations aux CVIMAR reste inférieure à celle des restaurations composites réalisées sous un champ opératoire étanche. (64)

Le CVIMAR est une solution intéressante dans les situations de : (64,65)

- Restaurations de temporisation chez l'enfant et l'adulte,
- Conditions d'isolation difficiles,
- Enfants peu coopérants.

## ② Les résines composites :

Les performances mécaniques des résines composites sont largement supérieures à celle des CVI (66). Il existe diverses consistances et un large panel de teinte ce qui leur confèrent l'avantage d'être très esthétique. Ce matériau doit être préféré dès que possible.

De plus les résines composites présentent un meilleur taux de survie que les CVI mais ce critère est fortement dépendant de la qualité du champ opératoire, une isolation optimale étant nécessaire pour assurer la pérennité de ces restaurations. (64)

La mise en œuvre demande donc plus de rigueur et de temps : isolation obligatoire, protocole d'adhésion strict, une bonne hygiène et un suivi régulier. (64,65)

Ce protocole de pose très strict et plutôt long peut poser des problèmes chez certains enfants non coopérants ou lorsque l'anatomie de la dent ne permet pas la pose de la digue mais aussi dans les grandes pertes de substance lorsque l'atteinte est sous-gingivale.

Dans le cas d'une atteinte infra-gingivale, la technique dite « sandwich » ouvert peut être envisagée. (64,65)

### ***Collage du fragment dentaire détaché :***

Si le fragment retrouvé est **intact**, il est préférable de procéder au collage car cela permet de répondre rapidement aux critères esthétiques et fonctionnels.

Il a été montré qu'en terme d'adhérence et de pérennité, le collage d'un fragment via un système adhésif permet d'obtenir des résultats aux moins équivalents à la reconstitution directe avec un matériau composite (67-69).

#### ① Contre-indications au collage d'un fragment dentaire : (21)

- Dent ou fragment cassés en plusieurs morceaux
- Fragment non repositionnable au niveau du trait de fracture

② Choix de l'adhésif : il existe plusieurs systèmes chacun présentant ses avantages et inconvénients. Actuellement les systèmes adhésifs à mordantage préalable (MR2 et MR3) semblent représenter la meilleure solution (70).

Le collage du fragment en utilisant seulement un système adhésif et sans composite peut être envisagé si le fragment se repositionne parfaitement sur la dent résiduelle.

Dans le cas contraire, une couche intermédiaire de composite permettra de combler les manques. Un meilleur rendu esthétique est obtenu en utilisant une masse dentine, évitant l'apparition d'une démarcation grise liée à la translucidité des masses émail (70).

Il est possible d'améliorer la rétention du fragment en augmentant la surface de collage, pour cela nous disposons de 2 techniques : réalisation d'une rainure dentinaire sur le fragment ou une rainure amélaire palatine sur la dent et le fragment avant ou après collage. Cette rainure sera par la suite comblée avec un composite fluide (21).

#### 4.1.2.2. *Thérapies pulpaire et matériaux de coiffage pulpaire*

Lors d'une exposition pulpaire, le choix du traitement dépendra : du degré d'exposition, du temps écoulé entre l'accident et le soin, du stade de développement radiculaire, de l'importance du saignement pulpaire et la possibilité d'obtenir une hémostase (71).

Nous distinguons le traitement canalaire des thérapeutiques de maintien de la vitalité pulpaire : le coiffage et la pulpotomie (comme traitement définitif).



→ Le traitement canalaire est indiqué : en cas de nécrose, d'exposition pulpaire étendue et prolongée (à évaluer selon l'état inflammatoire de la pulpe), d'intrusion ou d'expulsion de dent permanente.

→ L'objectif des thérapeutiques conservatrices est de préserver la vitalité et favoriser la guérison pulpaire à l'aide d'un biomatériau. Ces traitements doivent être préférés quand cela est possible, notamment sur les dents immatures pour promouvoir l'apexogénèse.

Le traitement d'une racine immature est difficile à cause du manque d'étanchéité apicale et une phase d'apexification est nécessaire. De plus les dents traitées semblent plus à risque aux fractures cervicales ; cette fragilité serait due à une longueur et une épaisseur radiculaires moindres (développement non terminée) (72,73).

Les indications de la pulpotomie: toujours coiffer un tissu sain et exempt de toute inflammation. (21)

- Pulpotomie partielle : inflammation limitée à 2-3 mm en surface du tissu pulpaire
- Pulpotomie cervicale : inflammation de l'ensemble de la pulpe camérale.

Contre-indications : inflammation étendue à l'ensemble de la pulpe (douleurs spontanées, absence d'hémostase), patient à haut risque d'EI. (21)

Une alternative pourrait être la technique de revitalisation qui consiste à induire un saignement intra-canalair par irritation mécanique des tissus péri-apicaux pour générer la formation d'un tissu semblable au complexe pulpo-dentinaire dans le canal. Les rapports de cas augmentent, témoignant de son potentiel thérapeutique. (74-77)

Dans notre arsenal, nous disposons entre autres des biomatériaux suivants : l'hydroxyde de calcium, le MTA®, le CVIMAR, la Biodentine™, le TheraCal®.

Hydroxyde de calcium (CaOH<sub>2</sub>) : matériau avec le plus long recul clinique (70 ans), il entraîne une nécrose de contact limitée en surface par sa faible solubilité. Il se désintègre graduellement et le pont dentinaire formé sous CaOH<sub>2</sub> présente des porosités importantes.

Lors sa mise en place, le CaOH<sub>2</sub> devra être recouvert avec du CVI avant la restauration finale au composite car il est dégradé par le mordantage acide.

Plusieurs articles ont démontré la supériorité des ciments silicates de calcium (MTA® et Biodentine™) sur l'hydroxyde de calcium. (78,79)

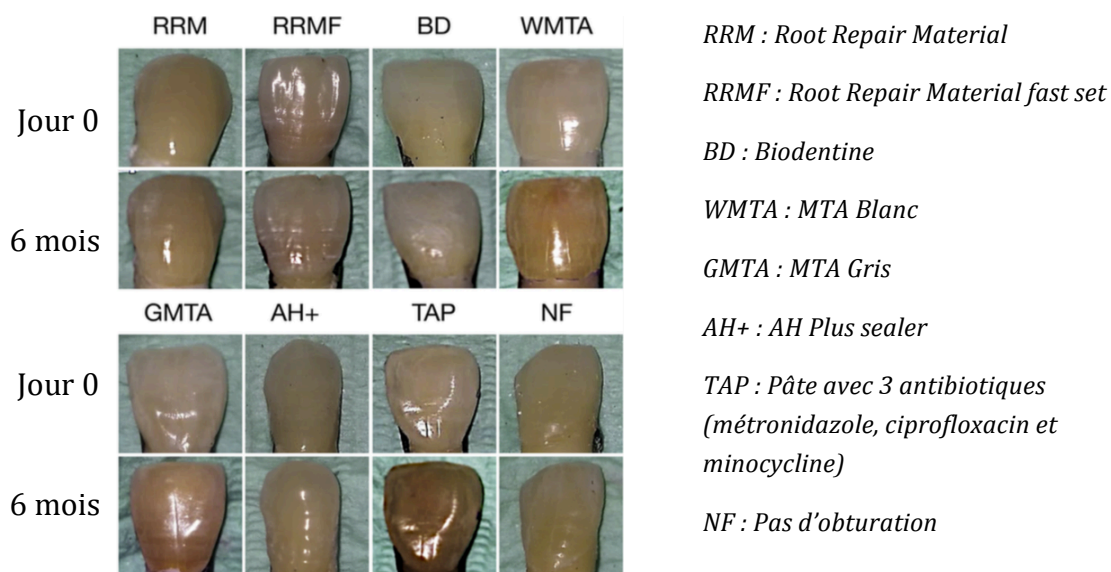
MTA® (White MTA et Grey MTA) : son recul clinique est important (20 ans). Ce matériau est biocompatible. Comparé au CaOH<sub>2</sub>, le MTA® présente une meilleure stabilité dans le temps, une étanchéité et une adhérence aux surfaces supérieures, il forme un pont dentinaire plus homogène et apporte des résultats plus rapides. (78–81)

Ses inconvénients sont : un temps de prise long (environ 4 heures), une manipulation difficile, son coût et de faibles propriétés mécaniques (nécessite d'être recouvert par une restauration).

Son utilisation dans le secteur antérieur est remise en question car il entraînerait l'apparition de coloration coronaire prononcée (Fig 4). (82–84)

A cause de son temps de prise, **la restauration se fera toujours en 2 temps** :

- 1) Coiffage, mise en place d'une boulette de coton et restauration provisoire (IRM, cavité) ;
- 2) Dépose de la restauration et vérification par sondage de la prise du MTA® avant la restauration définitive



**Figure 4 : Évolution de teinte de dents remplies avec différents matériaux (étude in-vitro) (84)**

CVIMAR : ce matériau peut représenter une option pour le coiffage indirect grâce à sa libération de fluor. Il adhère à la dent et peut servir de matériau de coiffage indirect et de restauration provisoire. Il peut être cytotoxique pour les cellules pulpaire et ne doit être utilisé qu'en présence d'une certaine épaisseur de dentine résiduelle. (85,86)

Biodentine™ : ce matériau possède une composition semblable au MTA®, ce qui lui confère des propriétés similaires. Les modifications apportées lui permettent de

présenter : un temps de prise plus court (12 min en bouche), une manipulation plus aisée, des propriétés mécaniques augmentées proches de la dentine, pas d'apparition de dyschromie coronaire. Elle n'a aucune propriété esthétique (aspect blanc) et a un coût assez élevé mais qui reste inférieur au MTA®. (78,84,87-89)

La Biodentine™ peut servir de substitut dentinaire, de matériau d'apexification (90) et de restauration provisoire (jusqu'à 6 mois dans le secteur postérieur) (91).

Il est recommandé de réaliser la restauration définitive environ 2 semaines après le coiffage pour permettre une maturation suffisante du matériau afin de résister à la rétraction du composite (92).

La Biodentine™ est une alternative intéressante au MTA®. (74,87,88)

TheraCal® : matériau à base de silicate de calcium auquel a été ajouté de la résine pour accélérer la vitesse de prise grâce à la photopolymérisation mais les particules de résine entraînent une cytotoxicité pulpaire. (93)

**Coiffage pulpaire direct :**

✓ Traumatismes du secteur postérieur : la Biodentine™ semble être le matériau de choix car elle peut servir à la fois de coiffage, substitut dentinaire et restauration provisoire.

✓ Traumatisme du secteur antérieur – le choix est plus délicat : le MTA® peut entraîner l'apparition de coloration, quant à la Biodentine™ de part son conditionnement (capsule prédosée et monodose de liquide) l'utilisation de petits apports entrainerait un gaspillage important et son utilisation comme restauration serait inesthétique du fait de sa couleur blanche. L'hydroxyde de calcium semble être, par défaut, une solution intéressante au niveau secteur antérieur.

**Coiffage pulpaire indirect :**

✓ Traumatisme du secteur postérieur : nous pouvons utiliser la Biodentine™, le CaOH<sub>2</sub> et le CVIMAR. Le CaOH<sub>2</sub> et le CVIMAR ont l'avantage d'être moins coûteux.

✓ Traumatisme du secteur antérieur : pour les mêmes raisons qu'avant (dyschromie, gaspillage, esthétique) le CaOH<sub>2</sub> et le CVIMAR sont des solutions intéressantes.

#### 4.1.2.3. Contention dentaire : attelles et matériaux d'adhésion

La contention est un facteur important de la guérison dentaire, elle protège et stabilise la dent accidentée en créant des conditions favorables à la régénération des tissus de support. (94). Une contention optimale permet donc de favoriser la cicatrisation, il est alors important de bien choisir l'attelle et le matériau qui assurera son adhésion.

L'IADT recommande l'utilisation de **contention flexible (sauf en cas de fracture alvéolaire - pas de consensus)** (14,24,95).

Une contention flexible autorise une certaine mobilité à la différence d'une contention rigide qui immobilise la dent et augmente le risque d'ankylose (96,97).

Les mouvements physiologiques apparaissant comme bénéfiques pour la cicatrisation parodontale (98,99) et pulpaire (100).

Pour assurer une stabilisation adéquate et autoriser les mouvements physiologiques, la contention doit inclure **de part et d'autre du traumatisme seulement une dent non traumatisée** (2 si les dents proximales sont des dents temporaires ou s'il y a plusieurs lésions associées). (21)

##### ***Paramètres influençant la rigidité de la contention :***

- Type d'attelle : matériau,
- Longueur de l'attelle : plus elle est importante, plus la rigidité augmente
  - Matériaux élastiques : la longueur influence la rigidité seulement dans la dimension horizontale et non verticale donc la transmission des forces fonctionnelles est préservée. (94)
- Dimensions des plots de résine : (94,101,102)
  - Attelle flexible : aucun effet ;
  - Attelle rigide : la taille des plots de composite semble augmenter la rigidité de ces attelles – surtout dans la dimension horizontale ;

Dans tous les cas, les plots de composite doivent être réduits en taille pour faciliter la dépose et limiter les dommages causés à l'émail.

La rigidité de la contention ne semble pas significativement liée à la position des dents qui servent d'ancrage.

Donc chez l'enfant en dentition mixte, en cas d'édentement ou d'éruption incomplète, il est possible de fixer la contention à la dent adjacente à l'édentement. (101)

**Dents temporaires :** selon l'IADT, la contention est recommandée seulement dans les situations de : (95)

- ⇒ fracture radiculaire avec un faible déplacement du fragment et sous réserve de coopération de l'enfant (durée non précisée dans les recommandations) ;
- ⇒ fracture alvéolaire (4 semaines).

**Pour les dents permanentes :** (Tab 9)

Dans les cas d'expulsion, Hinckfuss et Messer avancent que la durée de contention n'affecte pas le succès de guérison parodontale (103).

Andreasen et al. ont constaté qu'il n'y avait pas de différences significatives selon que la dent soit contenue 2 ou 4 semaines (étude portant sur 400 dents avulsées et réimplantées). (104)

Traumatismes	Types de contention	Durée de la contention
Subluxation	Flexible	Non systématique, 2 semaines au maximum pour le confort du patient
Extrusion	Flexible	2 semaines (si fracture alvéolaire associée, ajouter 3 à 4 semaines)
Luxation latérale	Flexible	4 semaines (si fracture alvéolaire associée, ajouter 3 à 4 semaines)
Intrusion	Flexible	4-8 semaines - uniquement après traitement par traction orthodontique ou chirurgicale
Expulsion	Flexible	2 semaines et jusqu'à 4 semaines si le temps extra-oral en milieu sec est supérieur à 1h ou en cas de fracture alvéolaire associée
Fracture radiculaire	Flexible	4 semaines pour une fracture au niveau du tiers apical ou moyen avec déplacement du fragment coronaire Jusqu'à 4 mois pour une fracture du tiers cervical
Fracture alvéolaire	Non précisé	4 semaines

**Tableau 9 : Durées de contention recommandées pour les dents permanentes selon l'IADT (approuvées par American Academy of Pediatric Dentistry) :** (14,24,95)

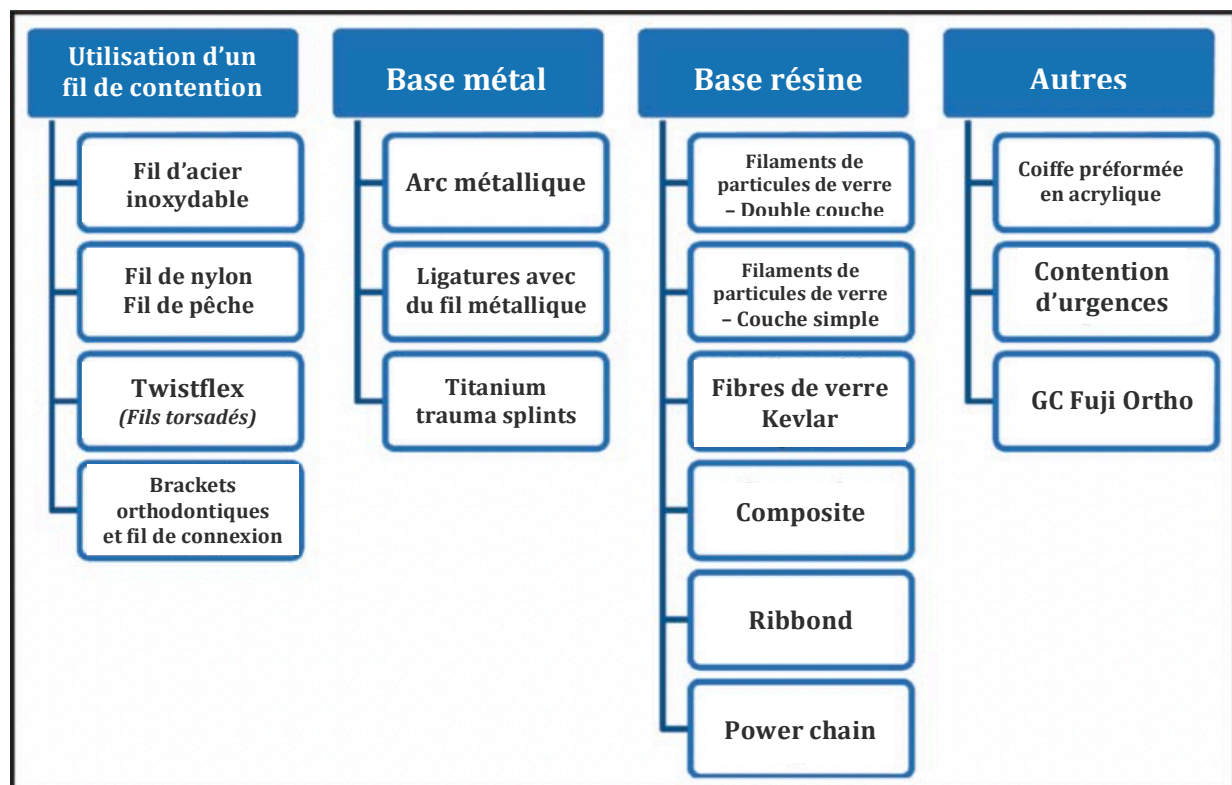
Certains auteurs et l'American Association of Endodontists (AAE) suggèrent que la durée de contention devrait être de 2 semaines dans les cas d'expulsion (Tab 10). (105,106)

Type de traumatisme	Type de contention	Durée de la contention
Subluxation	Flexible	2 semaines
Extrusion	Flexible	2 semaines
Luxation latérale	Flexible	2 semaines
Avulsion	Flexible	2 semaines
Intrusion	Flexible	4 semaines
Fracture radiculaire (1/3 moyen)	Flexible	4 semaines
Fracture alvéolaire	Flexible	4 semaines
Fracture radiculaire (1/3 cervical)	Flexible	4 semaines

**Tableau 10 : Durée de contention recommandée selon l'AAE : (106)**

Il n'y a pas de bénéfice à étendre la contention au delà des durées recommandées, que nous suivons les recommandations de l'IADT ou de l'AAE. Les risques étant une augmentation de l'incidence d'ankylose et de résorption de remplacement (99).

**Choix de l'attelle :**



**Figure 5 : Classification des contentions dentaires selon le type de matériau : (107)**

1) Fil d'acier inoxydable : la flexibilité de cette technique dépend du diamètre du fil d'acier, un diamètre de 0,3 à 0,4mm permet une bonne flexibilité alors qu'un diamètre supérieur entraîne une trop grande rigidité. (108,109)

2) Fil de nylon – fil de pêche (fishing line – FL) : la technique est similaire à la précédente mais le fil d'acier est remplacé par un fil de nylon.

3) Twistflex (TF) : même principe que le fil d'acier, cette technique couramment utilisée en orthodontie, emploie un ensemble de fils flexibles et torsadés entre eux.

4) Brackets orthodontiques et fil de connexion : technique employant des attaches orthodontiques scellées à la dent par une résine orthodontique et connectées par un fil flexible de NiTi de 0,14. L'inconvénient est que le fil peut exercer des forces sur la dent qui peuvent interférer avec la guérison ; c'est pourquoi une certaine expérience et une habitude d'utilisation du praticien est nécessaire (110). De plus, une gêne liée aux bagues peut être perçue (irritation des lèvres, inconfort de langage). (111)

5) Titanium trauma splint (TTS) : cette attelle en titane est large de 2,8mm pour une épaisseur de 0,2mm ce qui le rend facilement adaptable à l'arcade. Il présente une structure en maille rhomboïde dans laquelle le praticien coulera la résine, ce qui facilite sa mise en place. L'inconvénient est son coût relativement élevé (107).

6) Filaments de particules de verre – couche simple (Single-layer FiberGlass - SFG) : cette contention est utilisée partout dans le monde. Elle offre une flexibilité similaire au twistflex, est peu onéreuse, facile à appliquer, non invasive, nécessite peu de temps pour la pose et la dépose, elle est bien tolérée par le patient (esthétique + entretien aisé). Le matériau est cependant difficile à couper.

7) Filaments de particules de verre – double couche (Double-layer FiberGlass - DFG) : même principe que le SFG, mais plus épais. L'aspect esthétique n'est pas plaisant et la contention est trop rigide.

8) Attelles en fibres : utilisation de fibres renforcées avec du composite.

- Fibres de kevlar : aspect esthétique non plaisant et utilisation limitée ;
- Fibres de vectran : bonne résistance mais coût élevé ;
- Fibres de polyéthylène : bonne résistance aux chocs, élastique, flexible et esthétiquement plaisant.

9) Contention en résine composite : la résine est appliquée en inter-dentaire ce qui donne une contention rigide. Cette méthode n'est pas recommandée. (94)

10) Power chain (PC) : utilisation d'une attelle en caoutchouc qui offre une bonne flexibilité et est peu coûteux, les trous dans sa structure permettent de retenir la résine et d'assurer sa fixation.

11) Contention d'urgences : lorsque les patients sont vus en urgences médicales (cabinet dentaire fermé, accident grave avec des lésions multiples touchant plusieurs organes dont les dents), il est possible d'utiliser du Stomahesive® (approche proposé par le Dr Peter Foltyn) ; le matériau maintient grossièrement la dent et recouvre les fractures coronaires (réduction de la sensibilité) (105).

En urgence, il est aussi possible d'utiliser les gouttières orthodontiques ou le protège-dent du patient. (105)

Une étude in-vitro a comparé 5 types de contention (FL, TF, TTS, SFG, DFG, PC) selon les critères suivants : rigidité, rendu esthétique, temps de réalisation et coût.

- ⇒ FL et PC sont les contentions les moins rigides suivis par le TTS ;
- ⇒ PC et SFG sont les plus rapides à appliquer ;
- ⇒ FL a montré le meilleur rendu esthétique suivi par TTS et PC ;
- ⇒ TTS est le plus coûteux.

Les auteurs en ont conclu que :

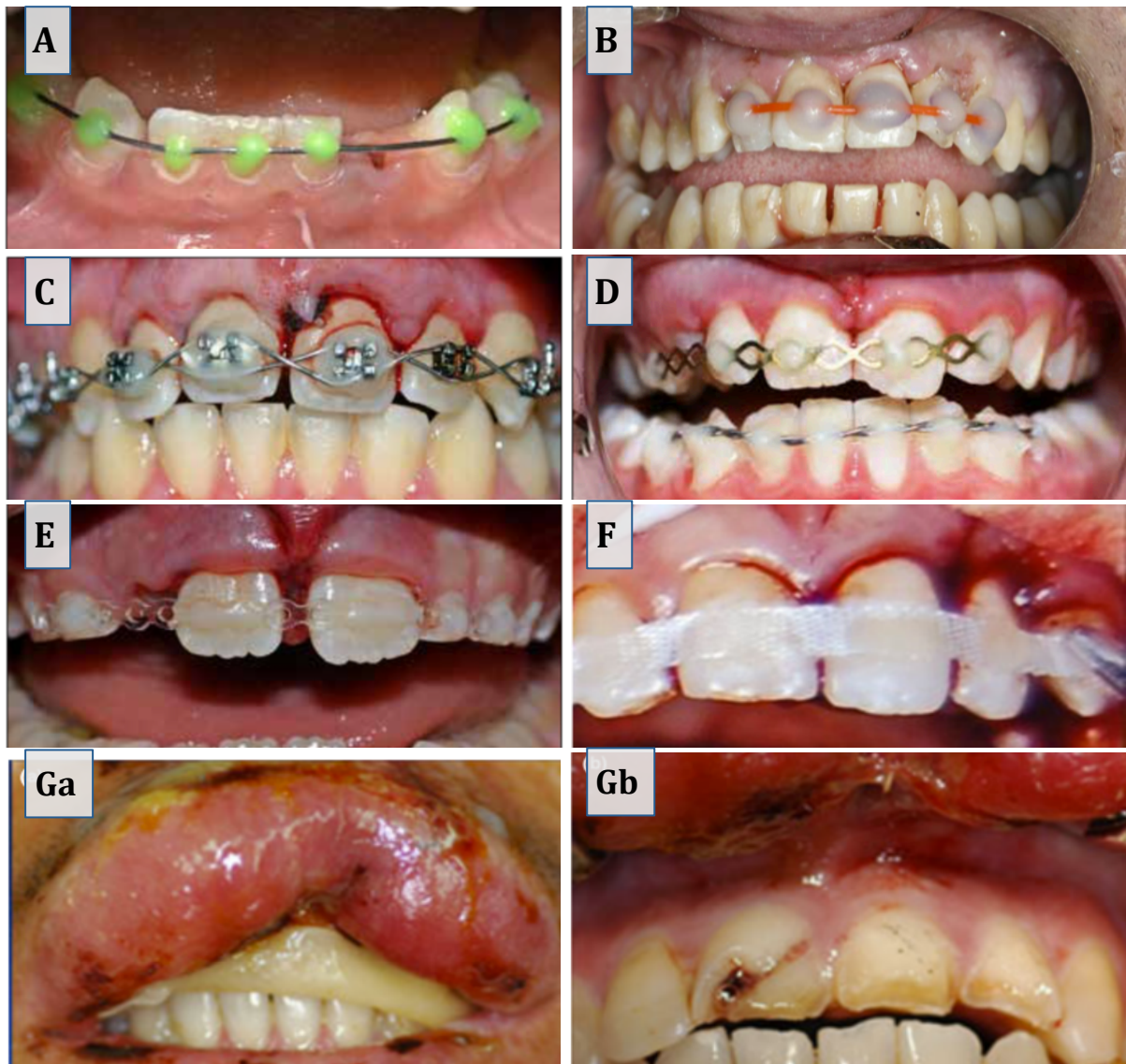
- Le DFG doit être évité pour réaliser des contentions flexibles car il est trop raide,
- La PC représente une nouvelle alternative intéressante offrant suffisamment de mobilité grâce à sa flexibilité (112). Des études en situation clinique sont encore nécessaires mais les évaluations réalisées jusqu'à présent montrent des résultats prometteurs. (94,107)

Ces différentes attelles sont pour la plupart déjà utilisées en pratique mais certaines ne sont pas décrites dans la littérature.

Une récente étude a montré que dans le domaine de la contention dentaire, la base de données est encore faible (113). Les études étant principalement menées sur des modèles in vitro ou sur des cadavres (108,112).

Le choix de l'attelle doit se faire selon : la flexibilité, le temps de mise en place, la facilité de pose et de dépose, le rendu esthétique, le coût mais aussi la dextérité et les préférences du praticien.





**Figure 6 :** Photographies intrabuccales de dispositifs de contention dentaires post-traumatiques

**A :** Contention fil d'acier + composite coloré (94)

**B :** Contention fil de nylon (whipper snipper nylon) + composite pourpre (Ultradent) (105)

**C :** Contention utilisant les bagues orthodontiques déjà en place, ligature en lacet passif (« laceback passive ligature ») (94)

**D :** Contention avec le titanium trauma splint au maxillaire et un fil double torsadé (plus rigide) à la mandibule à cause d'une fracture alvéolaire (94)

**E :** Contention avec le power chain (94)

**F :** Contention en fibres de verre collée avec une résine non chargée Optibond (105)

**Ga et Gb :** Contention avec du Stomahesive® réalisée dans un service d'urgences médicales, la contention a été enlevée pour révéler une fracture corono-radicaire sur la 11 et une fracture coronaire simple sur les 21 et 22. (105)

### Choix du système d'adhésion :

La fixation de l'attelle nécessite un matériau d'adhésion à la dent, la plupart des méthodes modernes utilisent les résines composites.

Ces résines requièrent une phase de mordantage, cette étape et la dépose du matériau sont susceptibles de causer des dégâts iatrogéniques et irréversibles à l'émail. (94)

Pour la dépose de la résine, Cehreli et all. conseillent d'utiliser à faible vitesse et sous irrigation des disques à polir de granulométrie moyenne, fine puis ultrafine ou une fraise carbure de tungstène à 16 lames. Ces instruments semblent causer moins de dégâts à l'émail que d'autres (détartreur H6/H7, fraise diamantée ultrafine, détartreur ultrasonique). (114)

Résine GC Fuji Ortho : technique proposée par le Dr. Hu et enseignée aux étudiants en dentaire de l'Université d'Adelaïde - Australie. (115) Cette résine présente les avantages d'être facile à appliquer, ne nécessite pas de mordantage de l'émail, est capable de résister aux contraintes durant la contention et est facile à déposer.

Elle peut être associée à un fil d'acier (diamètre 0,3-0,4mm) ou de nylon pour une contention flexible, la combinaison à un fil d'acier d'un diamètre de 0,8mm ou plus permet d'obtenir une contention rigide. (116)

Une alternative à cette résine est le GC Fuji 2 qui est plus souvent retrouvé dans les cabinets dentaires et possède des propriétés physiques et une manipulation similaires. (105)

⇒ L'utilisation de la résine GC Fuji (Ortho ou 2) peut être envisagée pour remplacer la résine composite.

Les recommandations de traitement pour les dents temporaires et permanentes s'appuient en grande partie sur les données tirées du :

- « Guide d'odontologie pédiatrique : la clinique par la preuve – 2018 » (21),
- « Guide clinique d'odontologie – 2014 » (117),
- des Guidelines de l'International Association of Dental Traumatology – 2012, approuvées par l'American Academy of Pediatric Dentistry. (14,24,95,118–120)

#### 4.2. Traumatismes des tissus mous : (21)

Ces blessures sont le plus souvent liées à des traumatismes faciaux, des lésions par morsure ou du fait de l'objet à l'origine de l'accident.

Nous commencerons par nettoyer les plaies avec des compresses stériles imbibées d'un antiseptique non alcoolisé à base de chlorhexidine ou de sérum physiologique.

Puis nous rechercherons une éventuelle atteinte des structures adjacentes (muscle, vaisseau, nerf) et la présence de corps étranger en portant une attention particulière aux lèvres (palpation digitale et confirmation par un examen radiographique).

Lorsqu'il s'agit de lésions dites « simples » de la cavité buccale, nous pouvons prendre en charge le patient au cabinet :

- Contusion des lèvres ou lacération de la muqueuse labiale interne ;
- Plaie du frein de la lèvre : simple déchirure ou plaie avec exposition osseuse ;
- Lésion de la face interne des joues ;
- Simple morsure de la langue ou plaie franche de la partie mobile de la langue.

Alors que d'autres situations nécessitent une prise en charge hospitalière :

- Plaie franche de la muqueuse labiale externe ou lésion avec perte de substance de la lèvre → Chirurgie esthétique ;
- Plaie franche de la langue avec une atteinte des plans profonds → Chirurgie maxillo-faciale.

La nécessité des points de suture est à évaluer selon la situation clinique, une simple surveillance peut suffire dans les cas de déchirure simple du frein de la lèvre.

Les sutures de la muqueuse buccale nécessitent l'utilisation :

- D'aiguille à pointe tapercut ou ronde, de 13-19 mm de longueur et d'un diamètre 4.0, 5.0 ou 6.0 ;
- De fil de suture :
  - a. Zones postérieures - accès difficile : fil tressé (moins susceptible de se desserrer) et résorbable ;
  - b. Zones antérieures : tissus peu abimés – monofilament non résorbable / tissus abimés, inflammatoire, œdème – fil tressé résorbable.

La prescription d'antibiotique est justifiée en cas de risque infectieux, plaies multiples, atteinte osseuse, plaie souillée ou d'automorsure.

**Rendez-vous de suivi à :** J7 pour contrôler les lésions. Chez les enfants, une lésion de la langue cicatrise rapidement (environ 1 mois).

### 4.3. Traumatismes des tissus de soutien osseux

#### 4.3.1. Fracture de l'os alvéolaire



***Figure 7 : Schéma d'une fracture de l'os alvéolaire (121)***

Lésion peu fréquente causée par un impact frontal diffusé au travers des tissus mous protecteurs et due en majorité à des actes de violence, des chutes ou des accidents de trafic. La fracture implique l'os alvéolaire mais peut s'étendre aux os adjacents.

Généralement la lésion concerne 2 dents (57%) mais peut impliquer jusqu'à 7 dents. La fréquence est plus élevée au maxillaire (74%) qu'à la mandibule (26%). (122)

**Diagnostic :** la fracture est souvent associée à une effraction de la muqueuse (73% des cas). Un bloc os + dents est mobile et généralement déplacé entraînant une modification de l'occlusion.

#### **Examen clinique :**

1. Test de sensibilité : une réponse négative n'est pas significative le jour de l'accident ;
2. Test de mobilité : mobilité d'un bloc dentaire ;
3. Examen radio : rétroalvéolaires (ortho/mésio/distocentrées) + mordue occlusal + panoramique dentaire :
  - Contrôle de l'intégrité des dents et de l'absence de traumatismes associés,
  - Évaluation de la fracture (étendue, tracé, position, atteinte des os adjacents).

#### **Traitement :**

Repositionnement du bloc, contrôle de l'occlusion puis contrôle radiologique avant la réalisation de la contention. La contention sera flexible ou rigide selon la situation (pas de consensus) et maintenue pendant 4 semaines.

Nous terminerons en suturant les lésions de la muqueuse.

Choix de la contention :

- **Contention flexible** : si le bloc osseux se repositionne spontanément et est parfaitement immobilisé par rapport aux autres éléments osseux périphériques ;
- **Contention rigide** : en cas de mobilité persistante après repositionnement.

Selon la coopération du patient surtout s'il s'agit d'un enfant, il peut être nécessaire de réaliser la séance sous MEOPA voir sous anesthésie générale.

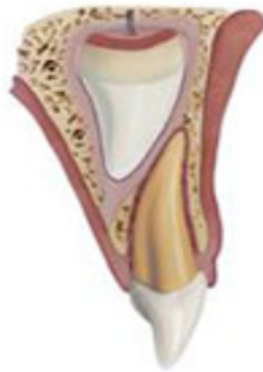***Informé des suites opératoires :***

Les dents concernées peuvent se nécroser, il faudra surveiller la vitalité pulpaire, l'apparition de signe de parodontite apicale ou de résorption inflammatoire externe.

***Rendez-vous de contrôle à :*** 4 semaines pour la dépose de la contention (dépose à évaluer selon la situation clinique, il faudra surveiller la consolidation osseuse), 8 semaines, 6 mois, 1 an puis tous les ans pendant 5 ans.

#### 4.4. Traumatismes des dents temporaires

##### 4.4.1. Contusion & subluxation



**Figure 8 : Schéma d'une contusion - subluxation d'une dent temporaire (121)**

Traumatismes légers du parodonte **sans déplacement de la dent** avec une atteinte réversible du ligament desmodontale et une possible lésion du paquet vasculo-nerveux.

**Diagnostic :** la dent peut être sensible au toucher, une douleur à la palpation et à la percussion est possible. Il n'y a pas de déplacement dentaire.

- Contusion : mobilité physiologique de la dent.
- Subluxation : mobilité de la dent associée à un saignement sulculaire.

**Examen clinique & radiographique :**

1. Test de sensibilité : non fiable sur les dents temporaires ;
2. Test de percussion : réponse positive ;
3. Examen radio : rétroalvéolaire : aucun signe radiologique.

**Traitement :**

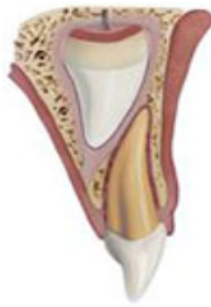Aucun traitement particulier n'est nécessaire, surveillance clinique et radiologique.

**Informé des suites opératoires - subluxation :**

La dent retrouvera une mobilité physiologique dans les 2 semaines. Dans de rares cas, une dyschromie peut apparaître, qui si associée à d'autres signes défavorables (douleurs, lésion radiologique, fistule) indiquera un traitement canalaire ou une extraction selon le stade de rhizolyse.

**Rendez-vous de contrôle à :** 1 semaine, 6-8 semaines.

#### 4.4.2. Extrusion



**Figure 9 : Schéma d'une extrusion d'une dent temporaire (121)**

Déplacement partiel et axial de la dent hors de l'alvéole avec un étirement ou une rupture du paquet vasculo-nerveux associée à une perte d'attache partielle du ligament desmodontal.

**Diagnostic :** la dent paraît plus « longue » que les dents adjacentes et elle est mobile.

**Examen clinique & radiographique :**

1. Test de sensibilité : non fiable ;
2. Test de mobilité : dent mobile, palpation digitale pour quantifier la mobilité ;
3. Test de percussion : positif ;
4. Examen radio : rétroalvéolaire :
  - Déplacement de la dent avec un élargissement desmodontal au niveau apical.

**Traitement :**

Nous prendrons en compte la mobilité dentaire, l'importance du déplacement, le stade de rhizalyse (immature/fermé/en cours de résorption) et la coopération de l'enfant.

1. Dent au stade 1 avec une légère extrusion (< 3mm) : nous laisserons la dent se repositionner spontanément ou alors repositionnement doux de la dent avec les doigts sous anesthésie.
2. Légère interférence occlusale : réaliser un simple meulage de la dent ;
3. Dent au stade 2 ou 3 associée à une occlusion perturbée ou une extrusion importante et une mobilité sévère : extraction de la dent.

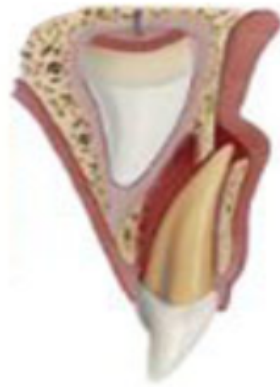Selon les recommandations de l'IADT, une contention n'est pas nécessaire.

**Informé des suites opératoires :**

En général pas de dommage sur le germe successional. Une résorption de la dent temporaire peut être décelée lors du suivi. Le pronostic sera plus défavorable en cas de lésion associée.

**Rendez-vous de contrôle à :** 1 semaine, 6-8 semaines, 6 mois puis à 1 an.

#### 4.4.3. Luxation latérale



***Figure 10 : Schéma d'une luxation latérale d'une dent temporaire (121)***

La dent est sortie de son axe et la couronne est le plus souvent déplacée en palatin. Il y a une rupture du paquet vasculo-nerveux et une perte d'attache partielle du ligament desmodontal.

La zone de compression peut être apicale ou cervicale selon le sens de déplacement. La luxation sera accompagnée d'une comminution ou d'une fracture de la paroi alvéolaire vestibulaire.

***Diagnostic :*** la dent n'est pas alignée avec les autres et peut perturber l'occlusion. Une absence de mobilité est à noter sauf en cas d'une fracture radiculaire ou alvéolaire associée.

#### ***Examen clinique & radiographique :***

1. Test de sensibilité : non fiable ;
2. Test de mobilité : palpation digitale pour quantifier la mobilité et vérifier au niveau de la muqueuse s'il y a une éventuelle fracture alvéolaire ;
3. Test de percussion : un son métallique signera un contact de la racine avec l'os.
4. Examen radio : rétroalvéolaire + mordue occlusal :
  - Vérifier les rapports entre la dent temporaire et le germe de la dent définitive :
    - Si la racine paraît plus courte que la controlatérale : déplacement de l'apex en vestibulaire – en direction opposée au germe ;
    - Si la racine paraît plus longue : déplacement en direction du germe successional ;
  - Nous noterons un élargissement desmodontal opposé au sens de déplacement,
  - Vérifier l'absence de fracture alvéolaire ou radiculaire.



**Traitement :**

Nous devons prendre en compte la mobilité de la dent, l'importance du déplacement, le stade de rhizalyse et la coopération de l'enfant.

1. Si l'apex est déplacé en palatin et que le follicule du germe paraît atteint : avulsion ;
2. Absence d'interférence occlusale : la dent se repositionnera spontanément sous l'effet de la pression linguale en 2-4 mois ;
3. Interférence occlusale légère : coronoplastie pour éliminer l'interférence ;
4. Dent au stade 1 et interférence occlusale : repositionnement doux de la dent sous anesthésie avec les doigts, selon les recommandations nous ne réaliserons pas de contention.
5. Si la dent est au stade 2 -3 et luxation sévère avec une interférence importante : nous procéderons à son avulsion.

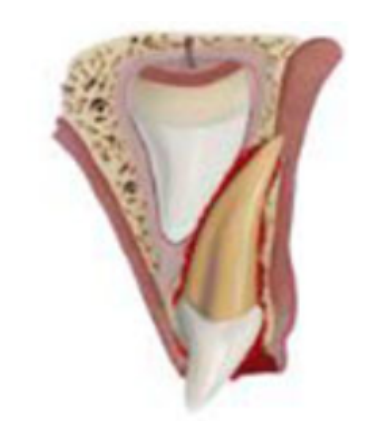**Informez des suites opératoires :**

Le pronostic sera plus défavorable si la luxation est associée à une fracture dentaire.

Lors du suivi, nous devons surveiller l'apparition de nécrose, fréquente dans les lésions de déplacement.

**Rendez-vous de contrôle à :** 1 semaine, 2-3 semaines, 6-8 semaines puis à 1 an.

#### 4.4.4. Intrusion



**Figure 11 : Schéma d'une intrusion d'une dent temporaire (121)**

Enfoncement partiel ou total de la dent dans l'alvéole, souvent dû à un choc vertical. Le follicule successionnel est fréquemment atteint.

L'intrusion sera associée à une comminution et une compression du paquet vasculo-nerveux ainsi que d'importantes lésions cémentaires et parodontales. Une fracture de la paroi alvéolaire vestibulaire est possible.

**Diagnostic :** la dent paraît plus courte que les dents adjacentes et ne présente aucune mobilité. En cas d'intrusion totale, la dent peut sembler absente en bouche.

#### **Examen clinique & radiographique :**

1. Test de sensibilité : non fiable ;
2. Test de mobilité : palpation de la dent pour vérifier l'absence de mobilité, nous noterons également la présence d'une voussure en vestibulaire ;
3. Test de percussion : son métallique signe d'un contact entre la racine et l'os ;
4. Examen radio : rétroalvéolaire + mordu occlusal :
  - Rechercher la proximité entre la dent et le germe successional :
    - Si la racine paraît plus courte que la controlatérale et que l'apex est visible : déplacement forcé de la dent en vestibulaire ;
    - Si la racine paraît plus longue : impaction de la dent en direction du germe successional ;
  - Nous noterons l'absence d'espace desmodontal.

**Traitement** - Comme précédemment, le traitement dépendra du sens de déplacement :

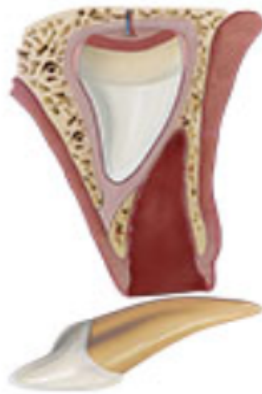1. Si la dent est impactée en direction opposée au germe de la dent permanente : abstention thérapeutique et surveillance ;
2. Si au contraire la dent est déplacée en direction du germe : avulsion dentaire.

***Informez des suites opératoires :***

Le pronostic est plutôt favorable avec une rééruption spontanée (partielle ou complète) en 1 à 6 mois dans 90% des cas même en cas d'intrusion complète et de déplacement à travers la table osseuse vestibulaire. (21)

***Rendez-vous de contrôle à :*** 1 semaine, 3-4 semaines, 6-8 semaines, 6 mois , 1 an puis tous les ans jusqu'à éruption de la dent permanente.

#### 4.4.5. Expulsion



***Figure 12 : Schéma d'une expulsion d'une dent temporaire (121)***

Déplacement complet de la dent en dehors de son alvéole. Le patient se présente parfois avec la dent expulsée si elle est retrouvée.

***Diagnostic*** : l'alvéole semble vide ou contient un caillot sanguin.

***Diagnostic différentiel*** : l'intrusion totale et la fracture radiculaire avec perte du fragment coronaire.

***Examen clinique & radiographique*** :

1. Examen de la dent expulsée et vérification de l'intégrité radiculaire ;
2. Examen radio : rétroalvéolaire + le mordue occlusal :
  - Nous confirmerons l'absence de fragment dentaire dans l'alvéole.

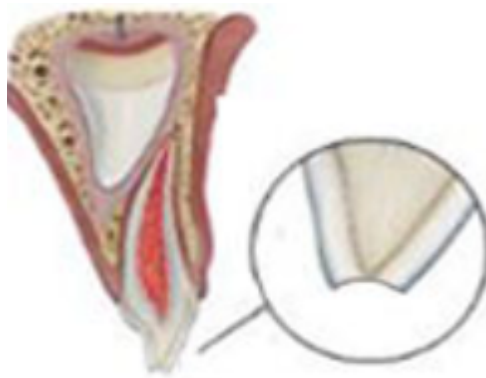
***Traitement*** : en denture temporaire, la réimplantation est contre-indiquée.

***Informé des suites opératoires*** :

Selon le sens et l'intensité du choc, il y a un risque de séquelle sur la dent permanente

***Rendez-vous de contrôle à*** : 1 semaine, 6 mois, 1 an puis tous les ans jusqu'à éruption de la dent permanente.

#### 4.4.6. Fracture amélaire



**Figure 13 : Schéma d'une fracture amélaire d'une dent temporaire (121)**

**Diagnostic :** la perte de substance est minime et visible, elle est limitée à l'émail.

**Examen clinique & radiographique :**

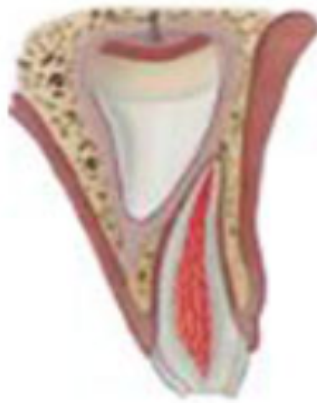1. Test de sensibilité : non fiable ;
2. Test de mobilité : mobilité physiologique ;
3. Test de percussion : négatif sauf en cas d'un traumatisme parodontal associé ;
4. Recherche d'éventuelle fêlure par transillumination : utilisation d'une lampe à photopolymériser placée en palatin/lingual perpendiculairement au grand axe de la dent ;
5. Examen radio : rétroalvéolaire :
  - Perte de substance limitée à l'émail.

**Traitement :**

Arrondir et polir les bords et angles vifs s'ils blessent la langue et/ou la lèvre. Nous pouvons réaliser une restauration directe en cas de perte de substance inesthétique.

**Rendez-vous de contrôle à :** 3-4 semaine

#### 4.4.7. Fracture coronaire simple



**Figure 14 : Schéma d'une fracture coronaire simple d'une dent temporaire (121)**

**Diagnostic :** la perte de substance est limitée à la couronne et n'implique pas la pulpe.

**Examen clinique & radiographique :**

1. Test de sensibilité : non fiable ;
2. Test de mobilité : mobilité physiologique,
3. Test de percussion : négatif sauf en cas d'un traumatisme parodontal associé ;
4. Examen radio : rétroalvéolaire :
  - Évaluation de la distance entre la pulpe et le trait de fracture.

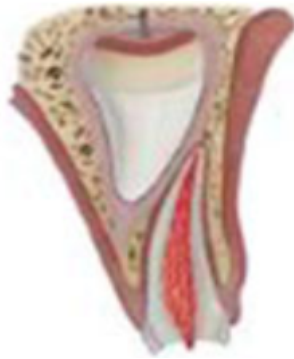**Traitement :**

Pour les dents temporaires, nous ne recollerons pas le fragment mais réaliserons une restauration au CVIMAR ou au composite en fonction de la coopération de l'enfant et de la difficulté de mise en place de la digue.

**Informé des suites opératoires :** le pronostic est favorable.

**Rendez-vous de contrôle à :** 3-4 semaines.

#### 4.4.8. Fracture coronaire complexe



**Figure 15 : Schéma d'une fracture coronaire complexe d'une dent temporaire (121)**

**Diagnostic :** la fracture concerne la couronne mais cette fois ci implique la pulpe qui sera visible à l'examen clinique.

**Examen clinique & radiographique :**

1. Test de sensibilité : non fiable ;
2. Test de mobilité : mobilité physiologique ;
3. Test de percussion : négatif sauf en cas d'un traumatisme parodontal associé ;
4. Examen radio : rétroalvéolaire :
  - Évaluation du stade physiologique de la dent.

**Traitement :**

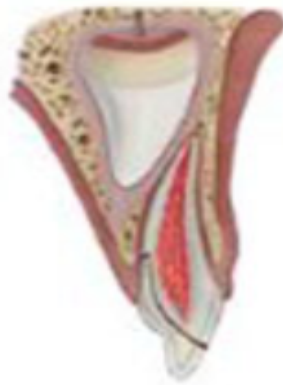1. Stade 1 et exposition < 48 heures : pulpotomie partielle (2 mm), désinfection à l'hypochlorite et coiffage direct avec de l'hydroxyde de calcium, MTA ou Biodentine™ pour préserver la vitalité pulpaire. Nous terminerons en réalisant une restauration au CVI ou au composite ;
2. Exposition > 48 heures et/ou stade 2 : réalisation d'une pulpectomie puis restauration au CVI ou au composite ;
3. Si l'enfant n'est pas coopérant et/ou stade 3 : avulsion.

**Informez des suites opératoires :**

Le pronostic dépend du stade de développement dentaire, du degré et de la durée d'exposition de la pulpe. Au stade 1 le pronostic sera favorable s'il y a poursuite du développement radiculaire et d'une barrière de tissu minéralisé.

**Rendez-vous de contrôle à :** 1 semaine, 6-8 semaines et 1 an.

#### 4.4.9. Fracture corono-radulaire simple



**Figure 16 : Schéma d'une fracture corono-radulaire simple d'une dent temporaire**  
(121)

**Diagnostic :** la fracture concerne la couronne et la racine mais n'implique pas la pulpe. La limite apicale est sous-gingivale et peut être difficile à évaluer.

Le fragment peut s'être détaché ou être maintenu par les fibres ligamentaires et dans ce cas il sera mobile.

#### **Examen clinique & radiographique :**

1. Test de sensibilité : non fiable ;
2. Test de mobilité : mobilité du fragment coronaire si celui est resté attaché ;
3. Test de percussion : négatif sauf en cas d'un traumatisme parodontal associé ;
4. Examen radio : rétroalvéolaire + mordue occlusal :
  - Évaluation de la proximité entre la pulpe et le trait de fracture,
  - La limite apicale de la fracture peut être difficile à évaluer à la radiographie,
  - Le mordue occlusal peut permettre de discerner les différents fragments.

#### **Traitement :**

1. Si la fracture ne concerne qu'une petite partie de la racine : avulsion du fragment mobile et restauration coronaire au CVIMAR et coiffage indirect s'il y a une proximité pulpaire ;
2. Si la limite apicale de la fracture est trop profonde : extraction de la dent.

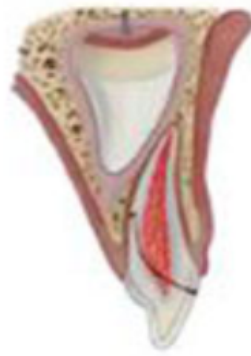#### **Informations des suites opératoires :**

Le pronostic est plutôt favorable en l'absence d'autres lésions associées.

**Rendez-vous de contrôle à :** 1 semaine, 6-8 semaines, 1 an puis tous les ans jusqu'à exfoliation.



#### 4.4.10. Fracture corono-radulaire complexe



**Figure 17 : Schéma d'une fracture corono-radulaire complexe d'une dent temporaire (121)**

**Diagnostic :** la fracture concerne la couronne, la racine et implique la pulpe. Le fragment peut s'être détaché ou être maintenu par les fibres ligamentaires. La limite apicale s'étend sous la gencive et peut être difficile à évaluer cliniquement et radiologiquement.

#### **Examen clinique & radiographique :**

1. Test de sensibilité : non fiable ;
2. Test de mobilité : mobilité du fragment coronaire si celui est resté attaché ;
3. Test de percussion : négatif sauf en cas d'un traumatisme parodontal associé ;
4. Examen radio : rétroalvéolaire + mordue occlusal :
  - Évaluation du stade physiologique de la dent et des limites de la fracture,
  - Le mordue occlusal peut permettre de discerner les différents fragments.

#### **Traitement :**

1. Si la dent est au stade 1 ou 2 avec une exposition pulpaire seulement au niveau de la couronne et un trait de fracture qui se termine au niveau du tiers cervical de la racine : réaliser une pulpotomie (partielle ou cervicale selon les besoins), puis coiffage pulpaire direct et restauration coronaire ;
2. Dent au stade 3 et/ou un trait de fracture profond avec une exposition de la pulpe au niveau de la racine : extraction de la dent.

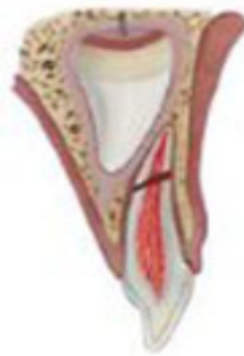#### **Informez des suites opératoires :**

L'étendue et la durée d'exposition pulpaire ainsi que le stade de développement influencent le pronostic de la dent.

Au stade 1 le pronostic sera favorable, s'il y a poursuite du développement radulaire et d'une barrière de tissu minéralisé.

**Rendez-vous de contrôle à :** 1 semaine, 6-8 semaines, 1 an puis tous les ans jusqu'à exfoliation.

#### 4.4.11. Fracture radiculaire



**Figure 18 : Schéma d'une fracture radiculaire d'une dent temporaire (121)**

**Diagnostic :** la fracture sépare la dent en 2 fragments : un apical et un coronaire. Le fragment coronaire peut être déplacé et mobile selon le niveau de fracture.

Une dyschromie coronaire transitoire est possible (teinte grisâtre - rougeâtre) et correspond à une hémorragie intra pulpaire.

**Diagnostic différentiel** avec la fracture alvéolaire (mobilité d'un bloc de dent).

**Examen clinique & radiographique :**

1. Test de sensibilité : non fiable ;
2. Test de mobilité : mobilité du fragment coronaire en fonction de la position du trait de fracture, plus elle est cervicale et plus le fragment sera mobile.
3. Test de percussion : positif ;
4. Examen radio : rétroalvéolaires (cliché orthocentré et clichés angulés selon le grand axe de la dent) :
  - Permet de confirmer le diagnostic et de situer le trait de fracture.

**Traitement :**

1. Sans déplacement : abstention thérapeutique et surveillance de la dent ;
2. Faible déplacement et sous réserve de la coopération de l'enfant : repositionnement de la dent puis contention flexible pendant 4 semaines ;
3. Déplacement important : extraction du fragment coronaire en laissant l'apex et surveillance de la résorption du fragment résiduel.

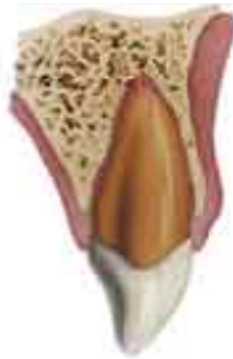**Informez des suites opératoires :**

Surveillance de l'éruption de la dent permanente.

**Rendez-vous de contrôle à :** 1 semaine, 6-8 semaines, 1 an puis tous les ans jusqu'à exfoliation.

## 4.5. Traumatismes des dents permanentes

### 4.5.1. Contusion & subluxation



**Figure 19 : Schéma d'une contusion - subluxation d'une dent permanente (121)**

Traumatismes légers du parodonte **sans déplacement de la dent** avec une atteinte réversible du ligament desmodontal ainsi qu'une lésion du paquet vasculo-nerveux.

**Diagnostic :** la dent peut être sensible au toucher en cas de choc important mais n'est pas déplacée. Pour la subluxation, nous noterons un saignement au niveau du sulcus.

#### **Examen clinique & radiographique :**

1. Test de sensibilité : le plus souvent positif (sinon sidération de la pulpe) ;
2. Test de percussion : positif en cas de choc important ;
3. Test de mobilité : contusion - mobilité physiologique / subluxation – faible mobilité ;
4. Examen radio : rétroalvéolaire : aucun signe radiologique.

#### **Traitement :**

Dans le cas de la subluxation, une contention flexible pourra être réalisée pour le confort du patient pendant 2 semaines maximum (facultatif).

#### **Instructions :**

Alimentation molle pendant 7 jours, brossage avec une brosse à dent souple et bain de bouche.

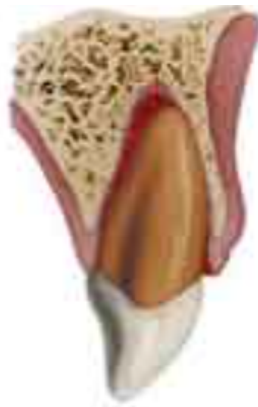#### **Informes des suites opératoires - subluxation :**

La dent retrouvera une mobilité physiologique dans les 2 semaines. Dans de rare cas une dyschromie coronaire peut apparaître, qui si associée à d'autres signes défavorables (douleurs, lésion radiologique, fistule) indiquera la réalisation d'un traitement canalair.

**Contusion - rendez-vous de contrôle à :** 4 semaines, 6-8 semaines puis 1 an.

**Subluxation - rendez-vous de contrôle à :** 2 semaines pour la dépose de la contention, 4 semaines, 6-8 semaines, 6 mois puis 1 an.

#### 4.5.2. Extrusion



**Figure 20 : Schéma d'une extrusion d'une dent permanente (121)**

Déplacement partiel et axial de la dent hors de son alvéole entraînant un étirement ou une rupture du paquet vasculo-nerveux ainsi qu'une perte d'attache partielle.

**Diagnostic :** la dent paraît « plus longue » que les dents adjacentes et nous noterons une mobilité importante de la dent traumatisée.

#### **Examen clinique & radiographique :**

1. Test de sensibilité : le plus souvent négatif sauf en cas de déplacement mineur ;
2. Test de percussion : positif et production d'un son sourd ;
3. Test de mobilité : mobilité importante et douloureuse pour le patient;
4. Examen radio : 3 rétroalvéolaires (ortho/mésio/distocentrées) + mordue occlusal :
  - Elargissement de l'espace desmodontal au niveau apical,
  - Contrôle de l'absence de fracture radiculaire et alvéolaire.

#### **Traitement :**

Selon le Guide Clinique d'Odontologie, le soin doit être réalisé « dans les heures qui suivent » l'incident avant que ne se forme le caillot sanguin dans l'espace libéré. Dans la pratique le traitement peut être effectué dans les 24h :

- Nettoyage de la zone avec du sérum physiologique ou de la chlorhexidine ;
- Repositionnement doux de la dent par pression digitale ;
- Réalisation d'une contention flexible pendant 2 semaines (+ 3-4 semaines supplémentaire si fracture alvéolaire associée).

En cas de prise en charge différée, le traitement de choix sera un repositionnement orthodontique :

- Les mouvements d'intrusion peuvent être initiés à 3 mois post-traumatisme ;

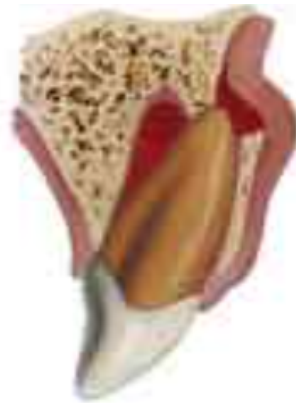- En attendant le début du traitement, nous pouvons réaliser sur les molaires des cales en CVIMAR pour éviter les contacts au niveau des incisives (facultatif) ;

***Informez des suites opératoires :***

Le pronostic dépend du stade d'édification radiculaire et de l'importance du déplacement. En cas de racine immature, le risque d'oblitération canalaire est majoré. Un traitement endodontique ne sera indiqué qu'en présence de signes cliniques et/ou radiologiques défavorables.

***Rendez-vous de contrôle à :*** 2 semaines pour la dépose de la contention, 4 semaines, 6-8 semaines, 6 mois, 1 an puis tous les ans pendant 5 ans.

#### 4.5.3. Luxation latérale



**Figure 21 : Schéma d'une luxation latérale d'une dent permanente (121)**

Déplacement latéral de la dent entraînant un étirement et/ou une rupture totale du paquet vasculo-nerveux selon la sévérité du traumatisme.

**Diagnostic :** la couronne est souvent déplacée et est bloquée en direction palatine.

#### **Examen clinique & radiographique :**

1. Test de sensibilité : le plus souvent négatif sauf en cas de déplacement mineur ;
2. Test de percussion : positif et production d'un son métallique (contact os-dent) ;
3. Test de mobilité : aucune mobilité sauf en cas de traumatisme associé ;
4. Examen radio : rétroalvéolaires (ortho/mésio/distocentrées) + mordus occlusal :
  - Elargissement de l'espace desmodontal du côté opposé au déplacement,
  - S'assurer de l'absence de fracture radiculaire et alvéolaire.

**Traitement :** le choix du traitement dépend du délai de prise en charge : (21)

1. Délai < 48 heures : repositionnement manuel
  - Anesthésie locale ;
  - Nettoyage de la zone avec du sérum physiologique ou de la chlorhexidine ;
  - Utilisation d'un davier pour désengager la dent de son verrou osseux en réalisant des mouvements de rotation de faible amplitude et en limitant la pression sur les parois alvéolaires ;
  - Repositionnement de la dent sous pression digitale douce ;
  - Réalisation d'une contention flexible pendant 4 semaines ;
  - En cas de fracture alvéolaire associée, repositionnement du fragment osseux et la contention flexible sera maintenue pour une durée de 3 à 4 semaines supplémentaires.

2. Délai > 48 heures : le traitement de choix est le repositionnement orthodontique qui sera initié à quelques semaines post- traumatisme.

Il faudra se coordonner avec l'orthodontiste pour démarrer les mouvements lorsque la dent sera stabilisée (pas de nécrose, pas de résorption). Un contrôle de la dent sera à réaliser tous les mois.

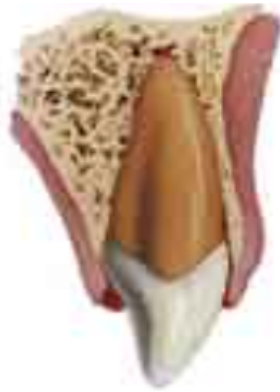***Informé des suites opératoires :***

Dans les lésions de déplacement, un suivi régulier est essentiel car le risque de nécrose est important.

Pour les dents immatures, nous surveillerons la poursuite de la rhizogénèse.

***Rendez-vous de contrôle à :*** 2 semaines, 4 semaines pour la dépose de la contention, 6-8 semaines, 6 mois, 1 an puis tous les ans pendant 5 ans.

#### 4.5.4. Intrusion



**Figure 22 : Schéma d'une intrusion d'une dent permanente (121)**

Enfoncement de la dent dans l'alvéole entraînant une comminution avec d'importantes lésions cémentaires et parodontales ainsi qu'un écrasement du paquet vasculo-nerveux. La dent peut être partiellement ou totalement intruse.

#### **Diagnostic :**

Nous noterons une différence de hauteur entre les bords libres des dents ; la dent traumatisée semblant « plus courte » et est non mobile. Une fracture du procès alvéolaire peut être associée à l'intrusion.

#### **Examen clinique & radiographique :**

1. Test de sensibilité : négatif sauf en cas d'intrusion mineure ;
2. Test de percussion : positif et production d'un son métallique (contact dent-os) ;
3. Test de mobilité : aucune mobilité ;
4. Examen radio : rétroalvéolaire + mordure occlusal :
  - Absence totale ou partielle de l'espace desmodontal au niveau apical,
  - Evaluer le stade d'édification radiculaire,
  - S'assurer de l'absence de fracture alvéolaire.

#### **Traitement :**

Dans le cas d'un apex immature :

- Déplacement < 7 mm : abstention thérapeutique ; nous surveillerons la rééruption spontanée de la dent, celle-ci peut prendre entre 6 et 13 mois. En l'absence de mouvements dans les 4 semaines suivant le traumatisme, une traction orthodontique devra être réalisée en 4 semaines ;
- Déplacement > 7 mm : le traitement de choix est la traction orthodontique réalisée en 4 semaines. En cas d'échec, nous réaliserons une traction chirurgicale.



Dans le cas d'une dent permanente avec un apex mature :

- Déplacement < 3 mm : une rééruption spontanée de la dent est possible. Si dans les 4 semaines qui suivent le traumatisme nous ne constatons aucun mouvement, la dent sera tractée orthodontiquement en 4 semaines ;
- Déplacement entre 3 – 7 mm : réalisation d'une traction orthodontique en 4 semaines. En cas d'échec, nous procéderons à une traction chirurgicale avant que ne se développe une ankylose de la dent ;
- Déplacement > 7 mm : le traitement sera d'emblée une traction chirurgicale.

Dans le cas des tractions orthodontiques et chirurgicales, nous réaliserons une contention flexible au terme du traitement pendant une période de 4 à 8 semaines.

Lorsque cela est possible, l'abstention thérapeutique en vue d'une éventuelle rééruption devra être préférée car cette option permet d'obtenir une meilleure cicatrisation de l'os marginal et de la pulpe et donc un meilleur pronostic, surtout pour les dents immatures (123). Le temps jusqu'à la rééruption complète peut varier entre 1 et 8 mois (124).

***Informer des suites opératoires :***

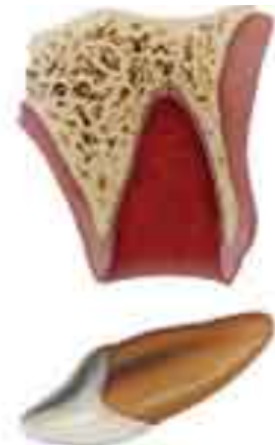L'intrusion est le traumatisme présentant le plus mauvais pronostic. Le risque d'ankylose et de résorption de remplacement est important.

La nécrose pulpaire est inévitable pour les dents permanentes matures (sujets de plus de 17 ans). Le soin d'urgence sera complété par un traitement endodontique 2 à 3 semaines après le traumatisme avec une première phase à l'hydroxyde de calcium puis obturation définitive une fois la dent repositionnée.

Alors que le pronostic est bon si la dent est immature et le déplacement minime, nous surveillerons la poursuite de l'édification radiculaire. Pour les dents immatures, la décision du traitement endodontique ne sera prise qu'en présence de signes cliniques et radiologiques défavorables.

***Rendez-vous de contrôle à :*** 2 semaines, 4 semaines, 6-8 semaines où on déposera une éventuelle contention, 6 mois puis tous les ans pendant 5 ans.

#### 4.5.5. Expulsion



***Figure 23 : Schéma d'une expulsion d'une dent permanente (121)***

Déplacement complet de la dent en dehors de son alvéole.

Le premier contact téléphonique est important pour évaluer la situation et donner les consignes à suivre (Cf. Appel téléphonique).

#### ***Diagnostic :***

La dent semble absente et l'alvéole apparaît vide ou contient un caillot sanguin.

#### ***Examen clinique et radiographique :***

1. Vérifier l'intégrité structurelle de la dent notamment l'extrémité apicale si la dent a été retrouvée et non réimplantée ;
2. Examen radio : cliché rétroalvéolaire :
  - Confirmation du diagnostic et de l'absence de fragment résiduel dans l'alvéole,
  - En cas de dent non retrouvée : permet d'écarter les possibilités d'intrusion totale ou de fracture radiculaire avec perte du fragment coronaire.

***Traitement :*** plusieurs cas peuvent se présenter selon la situation de la dent avulsée.

Situation n°1 : Dent déjà réimplantée sur le lieu de l'accident :

- Nettoyage de la zone avec du sérum physiologique ou de la chlorhexidine ;
- Vérification clinique et radiologique du bon repositionnement de la dent ;
- Sutures des dilacérations gingivales ;
- Réalisation d'une contention flexible pendant 2 semaines maximum. En cas de fracture alvéolaire associée, la période de contention sera de 4 semaines.

Situation n°2 : Dent non réimplantée et conservée dans un milieu adéquat ou temps extra oral en milieu sec < 60 min

- Manipulation de la dent par la couronne et nettoyage au sérum physiologique ;
- Anesthésie locale ;
- Irrigation de l'alvéole au sérum physiologique pour éliminer le caillot sanguin et examen des parois alvéolaires à la recherche de fracture à repositionner ;
- Réimplantation douce de la dent par pression digitale légère ;
- Suture des dilacérations gingivales ;
- Contrôle clinique et radiologique de la position de la dent ;
- Réalisation d'une contention flexible pendant 2 semaines. En cas de fracture alvéolaire associée, la période de contention sera de 4 semaines.

Pour une dent immature : immersion pendant 5 minutes dans un mélange de sérum physiologique et le contenu d'une gélule de Doxycycline ou dans une solution de Doxycycline ou Minocycline (21).

Tsilingaridis remet en question cette manipulation car elle n'entraînerait pas de meilleurs résultats de survie pulpaire ou de guérison parodontale que l'immersion dans une solution saline (125).

Situation n°3 : Dent non réimplantée et temps extra-oral en milieu sec > 60 min

- Elimination des débris et des restes de tissus nécrotiques sur la racine avec une compresse, ne pas gratter la racine pour ne pas léser le ciment ;
- Si possible, immersion de la dent 5 min dans une solution de fluorure de sodium (Duraphat® 50mg/mL ou Fluorex® 1mg/mL ou Zymaduo® 300 UI) ;
- Anesthésie locale ;
- Irrigation de l'alvéole avec du sérum physiologique pour éliminer le caillot sanguin et examiner les parois alvéolaires (recherche d'éventuelle fracture) ;
- Rinçage de la dent avec du sérum physiologique pendant 2 minutes ;
- Réimplantation lente de la dent sous pression digitale douce ;
- Suture des dilacérations gingivales ;
- Contrôle clinique et radiologique de la position de la dent ;
- Réalisation d'une contention flexible pendant 4 semaines.

Chez l'enfant, l'ATBc à prescrire est : (21)

⇒ La Pénicilline pour les enfants de < 12 ans

⇒ La Doxycycline pour les enfants de > 12 ans

Pour les adultes, les molécules de choix sont l'amoxicilline ou la clindamycine. (34)

### ***Informez des suites opératoires :***

Les dents immatures ont moins de risque de se nécroser car une revascularisation est possible (125), alors que pour les dents matures il y a 100% de risque de nécrose.

Situations 1 et 2, un traitement endodontique viendra compléter la prise en charge :

- Pour les dents matures : il sera réalisé 7 à 10 jours après la réimplantation et avant la dépose de la contention avec une phase initiale à l'hydroxyde de calcium;
- Pour les dents immatures : la décision du traitement sera prise après un suivi de 3 mois et sous réserve de signes cliniques et radiographiques défavorables.

Situation n°3 : le traitement endodontique peut être réalisé à 2 moments :

- Traitement extra-oral le jour de l'accident : le canal sera préparé et obturé avant la réimplantation de la dent.
- Ou 7 à 10 jours après la réimplantation et avant la dépose de la contention avec une phase initiale à l'hydroxyde de calcium;

Selon Giannetti et Murri, un traitement extra-oral ne serait pas suivi d'une plus grande fréquence de résorption radiculaire que le traitement différé (différences constatées non significatives) (126).

Pourtant un traitement différé permet de réaliser le soin sans la contrainte du temps (urgence non prévue, planning de la journée) tout en respectant les impératifs inhérents au traitement endodontique (champ opératoire, irrigation NaOCl, etc.) et la phase d'hydroxyde de calcium ne peut être que bénéfique pour aider à limiter la résorption radiculaire.

Les risques d'ankylose et de résorption apicale sont élevés car la racine a subi de nombreux dégâts.

L'ankylose peut entraîner chez les enfants et adolescents un défaut de croissance osseuse verticale. La dent se retrouvera en infraposition et peut nécessiter un traitement par décoronation pour préserver le volume osseux.

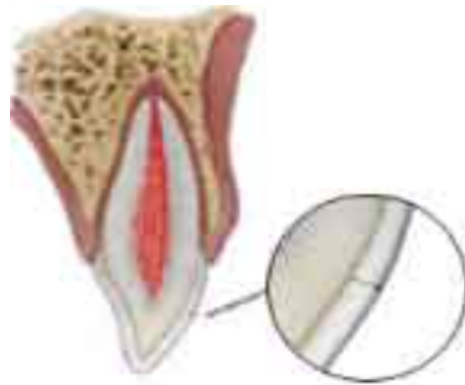Il est donc possible d'envisager chez les enfants et adolescents de ne pas obturer la dent définitivement.

***Dans les situations 1 et 2, rendez-vous de contrôle à :***

- 7-10 jours : initier le traitement canalaire pour les dents matures et mise en place d'hydroxyde de calcium ;
- 2 semaines : dépose de la contention ;
- 4 semaines : obturation définitive si absence de signes de résorption et lamina dura intacte.  
Sinon renouvellement de l'hydroxyde de calcium jusqu'à stabilisation ou disparition des symptômes puis obturation (contrôle tous les 3 mois).
- 3 mois, 6 mois, 1 an puis tous les ans pendant 5 ans – surveillance clinique et radiographique.

***Dans la 3<sup>ème</sup> situation, rendez-vous de contrôle à :*** 7-10 jours pour initier le traitement canalaire et mise en place d'hydroxyde de calcium, 4 semaines pour la dépose de la contention puis surveillance clinique et radiographique à 3 mois, 6 mois, 1 an puis tous les ans pendant 5 ans.

#### 4.5.6. Fêlure amélaire



***Figure 24 : Schéma d'une fêlure amélaire d'une dent permanente (121)***

Fracture incomplète de l'émail (crack) sans perte de substance.

**Diagnostic :** la fêlure peut être visible d'emblée ou par transillumination en utilisant une lampe à photopolymériser placée perpendiculaire à la dent en palatin, la lésion crée une solution de continuité qui empêche la diffusion de la lumière.

Une sensibilité au froid peut être ressentie mais celle ci est le plus souvent inexistante.

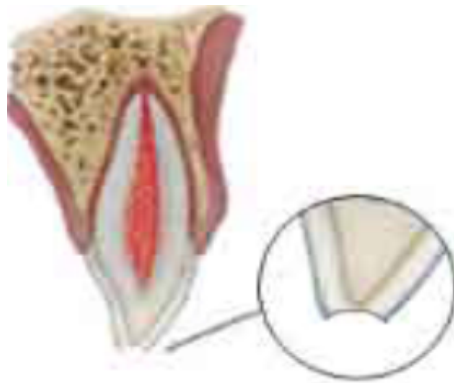
***Examen clinique & radiographique :***

1. Test de sensibilité : réponse positive le plus souvent ;
2. Test de percussion : négatif. En cas de test est positif nous rechercherons un traumatisme parodontal ou une fracture radiculaire.

***Traitement :***

1. Absence de sensibilité au froid : abstention thérapeutique
2. Présence d'une sensibilité au froid : infiltration de la fêlure avec une résine de scellement de sillon ou un composite fluide.

#### 4.5.7. Fracture amélaire



**Figure 25 : Schéma d'une fracture amélaire d'une dent permanente (121)**

**Diagnostic :** la perte de substance est limitée à l'émail, elle est généralement visible. Le patient peut ressentir une légère sensibilité au froid.

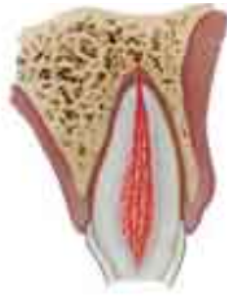**Examen clinique & radiographique :**

1. Test de sensibilité : réponse positive sauf en cas de traumatisme associé ;
2. Test de percussion : réponse négative sauf en cas de traumatisme parodontal ou de fracture radiculaire associés ;
3. Test de mobilité : mobilité normale ;
4. Examen radio : rétroalvéolaire pour confirmer l'absence d'autres lésions.

**Traitement :**

1. Perte de substance minime et absence de sensibilité au froid : arrondir et polir les bords et angles vifs pour prévenir des blessures de la langue et/ou de la lèvre.
2. Perte de substance inesthétique et/ou présence d'une sensibilité au froid : nettoyage de la dent et restauration avec un composite fluide ou nano-hybride.

#### 4.5.8. Fracture coronaire simple



**Figure 26 : Schéma d'une fracture coronaire simple d'une dent permanente (121)**

**Diagnostic :** la perte de substance est limitée à la couronne et n'implique pas la pulpe. Selon la proximité pulpaire, le patient pourra ressentir une sensibilité au froid plus ou moins importante.

**Examen clinique & radiographique :**

1. Test de sensibilité : le plus souvent positif, si négatif - sidération pulpaire ;
2. Test de percussion : réponse négative, en cas de réponse positive suspecter une fracture radiculaire ou un traumatisme parodontal associés ;
3. Test de mobilité : mobilité normale ;
4. Examen radio : rétroalvéolaires (ortho/mésio/distocentrées) + mordus occlusal + clichés des lèvres et des joues en cas de lésions de ces tissus :
  - Evaluation de la proximité pulpaire avec le trait de fracture, du stade d'édification radiculaire chez les adolescents,
  - Contrôler l'absence de fracture radiculaire ou de déplacement,
  - Recherche de fragment dentaire ou de corps étranger dans les tissus mous.

**Traitement :**

1. Si le fragment est perdu : restauration au composite. En cas de perte de substance importante, nous privilégierons la technique par stratification ;
2. Si le fragment est retrouvé et intacte : collage du fragment ;

Si le trait de fracture est proche de la pulpe (pulpe visible en transparence), nous réaliserons un coiffage indirect.

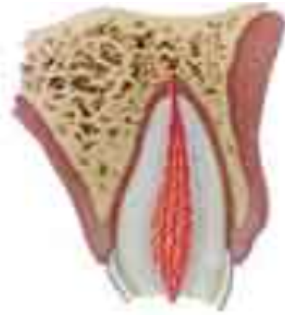**Informé des suites opératoires :**

Le pronostic est favorable et le risque de nécrose est faible (<1 %), ce risque augmentera en cas : de traumatisme associé, un délai de prise en charge prolongé (agression thermique et chimique de la pulpe).

**Rendez-vous de contrôle à :** 6-8 semaines puis à 1 an. Dans le cas d'une dent immature, la surveillance sera poursuivie jusqu'à la fermeture de l'apex (contrôle tous les ans).



#### 4.5.9. Fracture coronaire complexe



**Figure 27 : Schéma d'une fracture coronaire complexe d'une dent permanente (121)**

**Diagnostic :** la fracture implique la couronne et la pulpe qui sera visible à l'examen clinique. La sensibilité est augmentée en raison de l'exposition pulpaire.

#### **Examen clinique & radiographique :**

- 1 Test de sensibilité : le plus souvent positif, si négatif - sidération pulpaire ;
- 2 Test de percussion : réponse négative, en cas de réponse positive suspecter une fracture radiculaire ou un traumatisme parodontal associés ;
- 3 Test de mobilité : mobilité normale ;
- 4 Examen radio : rétroalvéolaires (ortho/mésio/distocentrées) + mordus occlusal + clichés des lèvres et des joues en cas de lésions de ces tissus :
  - Evaluation du stade d'édification radiculaire chez les adolescents,
  - Vérifier des signes de déplacement ou de fracture radiculaire,
  - Recherche de fragment dentaire ou de corps étranger dans les tissus mous.

#### **Traitement :**

Le choix du traitement dépendra du stade physiologique de l'apex, de l'âge du patient, du délai de prise en charge et de l'étendue de l'exposition pulpaire.

Pour les dents immatures, il est préférable de conserver la vitalité pulpaire avec un coiffage direct ou une pulpotomie partielle. Ce traitement est également indiqué chez le jeune patient avec une dent complètement développée.

1. Délai < 24 heures et exposition pulpaire < 1 mm : coiffage direct puis restauration au composite ou collage du fragment ;
2. Délai entre 24 h et 3 jours et exposition pulpaire < 4 mm : nous réaliserons une pulpotomie partielle sur une hauteur de 2 mm, coiffage direct puis une restauration ou le collage du fragment ;

3. Délai > 3 jours et exposition > 4 mm et test de sensibilité positif: nous réaliserons une pulpotomie cervicale, coiffage direct puis une restauration ou le collage du fragment.

Si lors de la pulpotomie, nous n'obtenons pas de saignement (pulpe nécrosée) ou au contraire pas d'hémostase dans les 5 minutes (pulpe inflammatoire) ; il faudra réaliser une technique d'apexification et un traitement endodontique à la fermeture de l'apex.

Pour les dents matures: le traitement de choix sera généralement la pulpectomie. Toutefois un coiffage direct ou une pulpotomie partielle peuvent aussi être envisagés en cas d'exposition pulpaire peu étendue et récente.

***Informez des suites opératoires :***

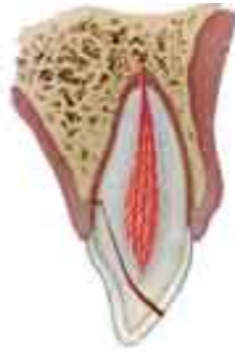Pour les dents immatures, le pronostic est favorable.

Le risque de nécrose sera augmenté en cas : de traumatisme associé, un délai de prise en charge prolongé (agression thermique et chimique de la pulpe) mais dépendra aussi du diamètre d'exposition pulpaire (< ou > à 2 mm).

***Rendez-vous de contrôle à :*** 1 semaine, 4 semaines, 8 semaines puis 1 an.

Le suivi est prolongé par un rendez-vous tous les ans jusqu'à la fermeture de l'apex pour les dents immatures.

#### 4.5.10. Fracture corono-radulaire simple



**Figure 28 : Schéma d'une fracture corono-radulaire simple d'une dent permanente**  
(121)

#### **Diagnostic :**

La fracture concerne la couronne et la racine mais pas la pulpe. Le fragment coronaire est généralement peu déplacé et reste attaché par les fibres du ligament desmodontal. Le trait de fracture généralement unique peut être oblique ou verticale (rare) mais des fractures multiples sont possibles.

#### **Examen clinique & radiographique :**

- 1 Test de sensibilité : généralement réponse positive du fragment apical, si négatif - sidération pulpaire ;
- 2 Test de percussion : réponse positive ;
- 3 Test de mobilité : mobilité du fragment coronaire ;
- 4 Examen radio : rétroalvéolaires (ortho/mésio/distocentrées) + mordue occlusal :
  - Évaluation du trait de fracture (limites, tracé et proximité pulpaire) ainsi que du stade d'édification radulaire chez les adolescents.

La limite apicale sous gingivale peut être difficile à évaluer cliniquement et radiographiquement due à la proximité entre les 2 fragments à ce niveau.

Le tracé d'une fracture oblique est presque perpendiculaire au faisceau du cône de radio, ce qui rend son évaluation délicate d'où la nécessité de varier les angulations. Idem pour une fracture verticale mésio-distale (6).

#### **Traitement :**

Le traitement ne peut se faire de façon idéale dans l'urgence. Nous devons **séparer la prise en charge en 2 parties** : une phase d'urgence et le traitement définitif qui sera initié à 1-2 semaines maximum pour ne pas compromettre le pronostic.

L'objectif du traitement d'urgence est de stabiliser temporairement le fragment coronaire mobile par collage à la dent elle-même ainsi qu'aux dents adjacentes, si la situation clinique le permet. (21)

Si le fragment coronaire s'est détaché et n'a pas été retrouvé, nous réaliserons une restauration de la dent avec un ciment verre ionomère. Idem en cas de fractures multiples (avulsion des fragments puis restauration).

### ***Informé des suites opératoires :***

Peu d'études ont été menées sur le pronostic des fractures corono-radicaux.

Il s'agit d'une des lésions posant le plus de problèmes, une des difficultés étant de recréer l'espace biologique (127). En urgence, le respect de l'espace biologique n'est pas une priorité et sera géré lors d'une séance ultérieure.

Le traitement définitif sera initié 1 à 2 semaines après le traumatisme pour ne pas compromettre le pronostic.

Il existe différentes thérapeutiques et plusieurs facteurs doivent être pris en compte : la position de la fracture, la conservation de la dent, le secteur dentaire, la demande du patient, le coût, la durée et la complexité du traitement.

- 1) Avulsion du fragment et restauration de la perte de substance,
- 2) Avulsion du fragment, élévation coronaire (exposition de la fracture et gingivectomie ± ostéotomie) et restauration de la dent,
- 3) Extrusion orthodontique ou chirurgicale du fragment apical,
- 4) Avulsion de la dent et réhabilitation prothétique ou implantaire.

L'avulsion est inévitable en cas de fracture avec une extension apicale importante, le cas extrême étant la fracture verticale.

Chez les enfants/adolescents, il peut être intéressant d'enfouir le fragment radicaux pour limiter le remodelage osseux post-extractionnel en vue d'une perspective implantaire.

D'autres traitements que ceux recommandés par l'IADT peuvent aussi être envisagés :

- Exposition chirurgicale de la fracture + restorative alveolar interface (RAI) :

**RAI** : consiste en une modification de la morphologie dentaire en adoucissant les angles et en polissant la zone fracturée pour donner une surface « smooth » (douce). Dans

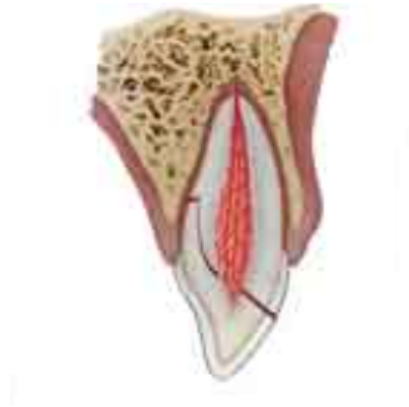notre cas, l'odontoplastie a pour but de créer une surface radiculaire compatible à une nouvelle attache, cette procédure permet d'éviter de réduire la longueur radiculaire, nécessite moins de temps que l'extrusion orthodontique et réduit les besoins d'ostéotomie. (127-130)

- Extraction - réimplantation intentionnelle avec une rotation à 180°.

Grâce à la rotation, une limite sous-gingivale du côté palatin peut devenir supragingivale du côté vestibulaire grâce à l'inclinaison des incisives (131).

Il est possible de combiner cette technique à l'extrusion chirurgicale pour limiter les besoins d'extrusion de 1 à 2 mm et maximiser les contacts entre la racine et l'os (132,133).

#### 4.5.11. Fracture corono-radicaire complexe



**Figure 29 : Schéma d'une fracture corono-radicaire complexe d'une dent permanente (121)**

#### **Diagnostic :**

La situation est similaire au cas précédent avec en plus l'implication de la pulpe. Les symptômes sont normalement peu nombreux et sont limités à de faibles douleurs provoquées par la mobilisation du fragment coronaire. (6)

**Examen clinique & radiographique :** idem que la fracture corono-radicaire simple

**Traitement :** comme précédemment, le traitement sera séparé en 2 phases.

En urgence, nous stabiliserons temporairement le fragment mobile par collage à la dent elle-même et aux dents adjacentes, si la situation clinique le permet.

En présence de fractures multiples ou si le fragment s'est détaché et n'a pas été retrouvé, une restauration temporaire avec un ciment verre ionomère sera réalisée.

Nous réaliserons en plus :

- ⇒ Sur les dents immatures : une pulpotomie partielle ou cervicale selon l'importance de l'exposition pulpaire et le délai écoulé avant la prise en charge ;
- ⇒ Chez le patient jeune avec une racine complètement formée, la pulpotomie est également le traitement de choix pour préserver la vitalité pulpaire ;
- ⇒ Sur les dents matures le traitement de choix sera généralement la pulpectomie. Mais selon la position de la fracture, l'étendue de l'exposition pulpaire et le délai de consultation, nous pouvons envisager de sectionner la pulpe sur 2mm et de réaliser un coiffage avec de la Biodentine™.

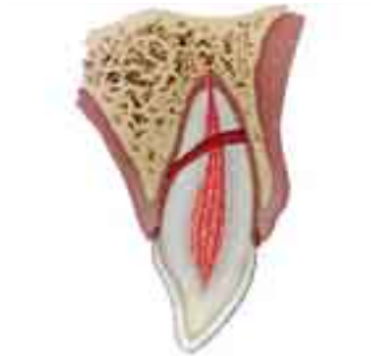Les dents immatures ont un potentiel de cicatrisation important et nous devons préserver la vitalité pulpaire. De plus, l'édification radiculaire n'étant pas terminée, les racines sont courtes et les parois fragiles d'où l'intérêt de promouvoir l'apexogénèse.

***Informé des suites opératoires :*** similaire à la situation précédente.

La pulpe étant impliquée, si nous décidons de préserver la vitalité pulpaire alors un suivi strict de la dent devra être instauré pour surveiller la guérison : absence de signes cliniques et radiologiques défavorables, pour les dents immatures poursuite de l'édification radiculaire.

Toutefois, selon le traitement définitif choisi, un traitement endodontique devra être réalisé notamment pour les dents matures.

#### 4.5.12. Fracture radulaire



**Figure 30 : Schéma d'une fracture radulaire simple d'une dent permanente (121)**

**Diagnostic :** la fracture est située au niveau de la racine avec une possible rupture du paquet vasculo-nerveux entre les 2 fragments. Une dyschromie transitoire et un saignement au niveau du sulcus peuvent être observés à l'examen clinique.

Nous distinguons 3 situations selon la localisation de la fracture : tiers cervical, moyen et apical.

Selon la profondeur de la fracture, le fragment coronaire peut être plus ou moins mobile et être déplacé ou non (luxation ou extrusion associée).

#### **Examen clinique & radiographique :**

1. Test de sensibilité : le plus souvent négatif mais non significatif (sidération) ;
2. Test de percussion : réponse positive ;
3. Test de mobilité : mobilité du fragment coronaire selon la profondeur du trait de fracture (tiers cervical - mobilité importante et tiers apical peu/pas de mobilité)
4. Sondage parodontal : recherche d'une communication entre la fracture et la cavité orale ;
5. Examen radio : rétroalvéolaires (cliché orthocentrée et clichés angulés de 20° selon le grand axe de la dent en apical et occlusal) + mordue occlusal :
  - Évaluation du trait de fracture : position et tracé (oblique ou horizontal d'où l'intérêt d'angler la radio selon l'axe de la dent).

#### **Traitement :**

Si le fragment coronaire est déplacé, le traumatisme sera traité comme une luxation. (6)

En cas de déplacement du fragment coronaire, le traitement d'urgence consistera en un repositionnement du fragment déplacé dans les meilleurs délais (avant la formation du caillot) puis nous réaliserons une contention flexible.



La durée de cette contention variera selon la localisation de la fracture :

- Fracture du tiers apical et moyen : contention pendant 4 semaines,
- Fracture du tiers cervicale (situation la plus défavorable) : la contention peut être maintenue jusqu'à 4 mois.

***Informez des suites opératoires :***

Il est envisageable de surveiller l'évolution de la pulpe jusqu'à au moins 1 an avant de pouvoir statuer sur l'état pulpaire. (14)

Le Guide d'odontologie pédiatrique indique que « toute dent permanente qui présente une fracture radiculaire sans communication avec la cavité buccale doit être considérée comme vivante ». (21)

Cependant dans le cas où la fracture communiquerait avec la cavité orale, les auteurs n'indiquent pas si une prise en charge particulière était nécessaire.

La nécrose pulpaire se développe généralement dans le fragment coronaire et les premiers signes radiologiques apparaissent dans les 3-4 premiers mois (100).

En cas de nécrose, un traitement endodontique du fragment coronaire sera alors indiqué pour préserver la dent, celui-ci sera géré comme une dent permanente immature avec le trait de fracture pour limite apicale.

Lors du suivi, des signes de réparation entre les fragments peuvent être constatés à l'examen radiologique. Plus la dent est immature, meilleur sera le pronostic de la réparation.

**Rendez-vous de contrôle à :** 4 semaines pour la dépose de la contention (sauf dans le cas des fractures du tiers cervicale où la contention peut être prolongée jusqu'à 4 mois), 8 semaines, 6 mois, 1 an puis tous les ans pendant 5 ans.

## **5. Certificat médical initial (CMI)**

Il s'agit d'un certificat médical réalisé lors de la consultation du patient au cabinet. Il doit être systématiquement rédigé et établi, dans la mesure du possible, dans les plus brefs délais après l'accident (24h à 48h).

Pour un enfant, nous devons préciser l'identité de l'accompagnant.

La rédaction du CMI est considérée comme un acte médico-légal et il peut être réclamé par les assurances, les organismes sociaux et les autorités judiciaires.

Ce document permet de constater un dommage corporel et de fixer un état : description des lésions de la victime suite à son accident. Ceci permettra à la victime d'obtenir la réparation des dommages subis (jusqu'à 10 ans après la majorité dans le cas des enfants).

Le CMI se doit d'être clair, intelligible, concis et exhaustif.

Si un premier certificat a été réalisé par un médecin, à la suite d'une précédente consultation en urgences médicales, nous devons mentionner « **certificat médical initial en médecine bucco-dentaire** ».

En l'absence de ce qualificatif, il sera considéré comme un « certificat médical complémentaire » qui n'a pas la même valeur en tant que preuve.

Docteur *Nom Prénom*

Adresse :

Tel :

N°RPPS :

Date : ..... / ..... / .....

### Certificat médical initial en médecine bucco-dentaire

Je soussigné(e), Dr *Nom Prénom*, certifie avoir examiné en ce jour Mr/Mme *Nom Prénom* né(e) le *jour / mois / année* demeurant à *adresse du patient*.

Celui-ci (celle-ci) m'a déclaré avoir été victime d'un accident survenu le *date* à *heure de l'accident* (soit *X heures* avant la prise en charge) à *lieu*.

En ce jour, j'ai pu constater à l'examen clinique :

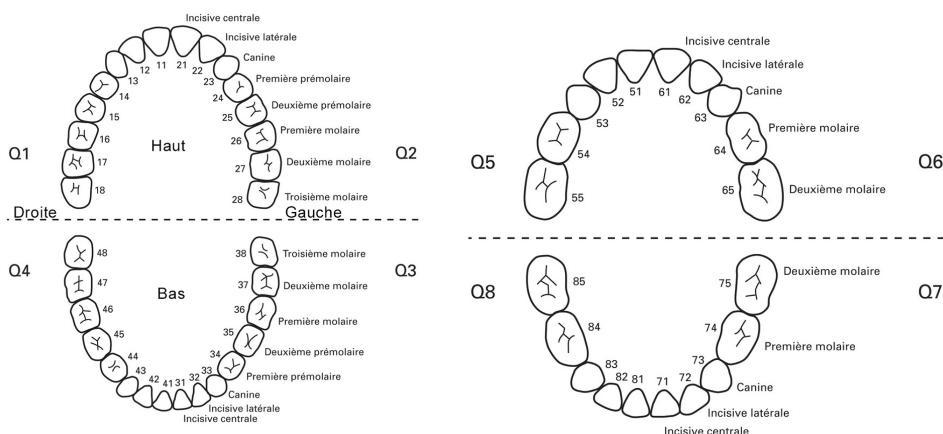
Examen exobuccal : *description des lésions des tissus externes, hématomes, œdèmes.*

Examen endobuccal :

- au **niveau fonctionnel** : *limitation / déviation de l'ouverture buccale, troubles de l'ATM (claquement, craquement) ou un problème d'occlusion ;*

- au **niveau des tissus mous péri et intrabuccaux** : (lèvres, langue, joues, gencive) *dilacération, hématome ;*

- au **niveau osseux** : *fractures osseuses suspectées (préciser localisation, si présence de douleur à la palpation, de mobilité) et confirmées ou non par un examen radiographique.*



- Les **dents concernées** par le traumatisme sont (+ **description des lésions**) : *préciser la place de la dent sur l'arcade, le type de traumatisme des tissus parodontaux et/ou des tissus durs dentaires.*

Examen radiographique rétroalvéolaire et/ou panoramique : *état des ATM, fracture, confirmation des informations précédentes ou ne révèle rien à ce jour.*

Avant l'accident, *Nom Prénom* nous avait déjà consulté le *date* ; les dents traumatisées étaient (*description de l'état antérieur des dents*).

**Le traitement d'urgence à consister en** : (*description des actes réalisés, prescription*)

**À court, moyen et long terme**, il est nécessaire de ... (*préciser les thérapeutiques*) et une surveillance clinique et radiologique régulière doivent être entreprises pour évaluer les suites et conduire les soins appropriés.

Toutes les réserves sont à émettre :

- sur le devenir pulpaire et radiculaire des dents traumatisées et de ses voisines pour lesquelles toute complication serait l'objet d'une aggravation de l'état ;

- éventuellement le traitement ODF en cours ;

- le plan esthétique et fonctionnel.

Certificat rédigé et remis en main propre à la demande de l'intéressé pour servir et valoir ce que de droit.

Fait à ..... Le ..... / ..... / .....

Signature :

**Figure 31: Exemple de Certificat Médical Initial (21,134,135)**

## **6. Complications, séquelles et pronostic**

### **6.1. Complications**

Un de nos objectifs est de préserver et favoriser la guérison de la pulpe et des tissus péri-radicaux tout en minimisant la survenue et/ou la gravité des complications.

Cette guérison dépend de la capacité de la pulpe à maintenir son intégrité en présence d'une vascularisation réduite (**ischémie**), de perte de substance (**rupture des barrières naturelles**) et la présence de **bactéries**. (3)

Cette triade de facteurs limite la guérison et entraîne des complications :

- Pulpaire : nécrose, infection, calcification, résorption interne ;
- Péri-radicaux : lésion apicale, arrêt du développement radicaux, ankylose, résorption externe inflammatoire, récession gingivale, cicatrisation fibreuse ;
- Autres : malocclusion, dyschromie, difficulté à manger, esthétique, inconfort. (3)

Les nécroses et les situations nécessitant une avulsion dentaire se produisent généralement durant les 6 premiers mois mais ces complications peuvent survenir jusqu'à 2-3 ans après le traumatisme (en cas d'oblitération canalaire, une nécrose peut se manifester jusqu'à 10 ans après) d'où l'importance du suivi (136,137).

Il peut être intéressant de remplacer la visite annuelle de contrôle après la 1<sup>ère</sup> année post-traumatisme par une visite biannuelle (un contrôle tous les 6 mois) (136).

Il existe 2 phénomènes de résorption temporaire qui font partie du processus de guérison de la dent et qui ne doivent pas conduire à un traitement canalaire :

- **Transient apical breakdown (TAB)** : processus temporaire de résorption localisée à l'apex qui affecte la racine et l'os environnant.

Il survient dans des cas modérés d'extrusion, de luxation latérale et dans une moindre mesure pour les subluxations (138).

Son incidence reste peu élevée, il ne se produit que sur les dents à racine complète avec un apex fermé ou à moitié fermé et n'apparaît pas chez les dents à apex ouvert (138).

Cliniquement : la dent ne présente aucune symptomatologie et un test de percussion négatif. Une dyschromie coronaire grise peut apparaître ainsi qu'une modification voire une disparition de la sensibilité aux tests pulpaux. Ces paramètres reviendront à la normale à la fin du processus. (139)

Radiologiquement : expansion du ligament desmodontal localisée généralement à l'apex associée à une résorption apical ou une radio-transparence péri-apicale. (139)

Le diagnostic d'un TAB ne doit pas conduire à un traitement canalaire car le processus se résout tout seul. Une fois terminé, les conséquences sont généralement une résorption apicale de la surface radiculaire et/ou une oblitération canalaire. (138,139)

- **Transient marginal breakdown** : processus transitoire de résorption de l'os marginal.

Ce phénomène est observé dans les cas de luxation latérale et d'intrusion lorsque le ligament est comprimé, l'épithélium de jonction est déchiré et l'os endommagé. Le transient marginal breakdown fait parti du processus de guérison de l'os marginal.

Cliniquement : une perte d'attache évidente est observée ainsi qu'une résorption de l'os crestale avec la présence d'un tissu de granulation.

Mais en présence de plaque dentaire et de bactéries, cette perte d'attache peut devenir permanente et avec le temps, une récession gingivale peut apparaître due à la perte osseuse. Donc une bonne hygiène orale est importante.

## 6.2. Séquelles

Les traumatismes sur les dents temporaires peuvent causer des séquelles sur les dents permanentes en raison de la proximité anatomique du germe successional ; leur prévalence est élevée : entre 20 et 75% (21).

Les séquelles les plus fréquentes sont : l'anomalie d'éruption (60.7%), l'hypoplasie amélaire (25%) et le white spot (14.3%) (140).

Selon Lenzi et al, plus l'enfant est jeune et plus les séquelles seront fréquentes et sévères. L'intrusion et l'expulsion sont associées aux troubles les plus graves (141).

- Séquelles coronaires : coloration, hypoplasie amélaire, dilacération coronaire ;
- Séquelles radiculaires : arrêt de l'édification radiculaire, dédoublement - duplication radiculaire, angulation radiculaire, dilacération radiculaire ;
- Séquelles touchant l'ensemble du germe : séquestration du germe, formation odontoïde ou « odontome-like », anomalie de l'éruption (ectopique, précoce, retardée ou inclusion).

Nous pouvons résumer de la façon suivante : (21)

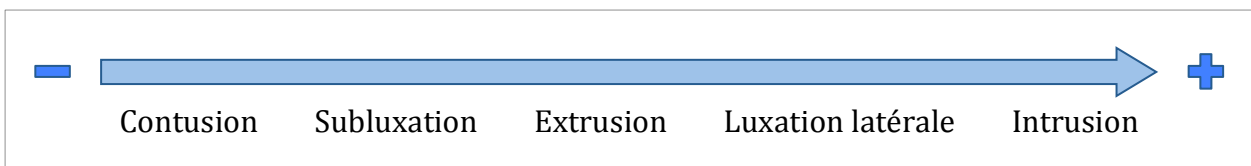- Jeune enfant < 4 ans : les séquelles sont plus fréquentes et sévères, touchant surtout la couronne ;
- Enfant > 4 ans : la prévalence est plus faible et touche principalement la racine.

### 6.3. Pronostic

L'appréciation du pronostic doit reposer sur une **évaluation individuelle de différents facteurs** en s'aidant de la littérature comme d'un guide, d'où l'importance des études épidémiologiques ; une large base de données permettra d'améliorer les estimations.

Le type de traumatisme : plus la lésion sera importante et touchera de structure, plus le pronostic sera mauvais. Une fracture coronaire si elle est associée à une lésion parodontale concomitante aura plus de risque de développer une nécrose (142-144).

Les lésions de déplacements sont les plus susceptibles de rompre l'afflux vasculo-nerveux ; la sévérité et la direction du déplacement influent sur le risque d'ischémie.



**Figure 32 : Probabilité de nécrose selon le type déplacement traumatique** (3,145)

Gestion immédiate : des gestes simples et réalisables par des non-professionnels peuvent améliorer le pronostic mais ils sont peu connus de la population et des professionnels de santé et de la petite enfance (manipulation de la dent, milieu de conservation, réimplantation, etc.) (146).

Historique de la dent : une dent avec un antécédent de traumatisme aura un moins bon pronostic à cause d'un potentiel réparateur déjà diminué.

Test pulpaire : un test positif le jour du traumatisme indique qu'il y a un risque plus réduit de nécrose. A contrario, un test négatif le jour de l'accident n'a pas de réelle valeur informative mais sera surtout utile lors du suivi pour évaluer l'évolution pulpaire.

Traitement d'urgence : l'objectif est de limiter la propagation bactérienne et de protéger la pulpe. Dans la mesure du possible les soins conservateurs devront être privilégiés en cas de proximité ou d'implication pulpaire surtout sur les dents immatures.

Dans les lésions de déplacements, un repositionnement correct de la dent et sa contention permettront de favoriser la guérison vasculaire et desmodontale.

Délai entre l'accident et la prise en charge :

- Dans les situations de fracture, un délai prolongé favorise l'invasion bactérienne ;
- Dans les lésions de déplacements, le processus de cicatrisation débute suite au traumatisme et un caillot sanguin se forme dans l'espace libéré. Si le délai de traitement est trop important, le repositionnement devra se faire par un traitement orthodontique (plus long) ;
- Dans le cas d'une expulsion c'est une véritable course contre la montre pour limiter la nécrose des cellules desmodontales et le risque de résorption.

Racine immature : selon Andreasen et Kahler, le diamètre apical a une influence significative sur le risque de nécrose : un diamètre plus large ( $\geq 1.2\text{mm}$ ) développent moins de nécrose qu'un diamètre inférieur ( $\leq 0.7\text{mm}$ ). (145)

Une revascularisation de la pulpe est plus susceptible de se produire sur une dent avec une racine immature, une dent immature possède donc un meilleur potentiel de guérison et un meilleur pronostic qu'une dent mature.

L'information du patient est essentielle, il doit être prévenu des complications qui peuvent survenir malgré des soins correctement réalisés.

Le patient doit être conscient de l'importance d'un suivi régulier pour diagnostiquer de façon précoce toutes complications et s'assurer de la guérison de la dent et de la pulpe ou à défaut du maintien de la dent pour préserver des conditions propices à un futur traitement prothétique ou implantaire.

La littérature doit servir de support à nos estimations, mais les données sont variables en raison des différences de méthodologies, des facteurs comportementaux, culturels et environnementaux des études.

## ***Conclusion***

La gestion des traumatismes dentaires peut être complexe et nécessite souvent une approche pluridisciplinaire.

Au vu de la diversité des lésions, le chirurgien-dentiste doit savoir poser un diagnostic correct et connaître les différents traitements possibles, les techniques de réalisation et les matériaux disponibles. Il faut s'aider de la littérature comme d'un support de réflexion, la prise en charge étant spécifique à chaque cas.

Les complications des traumatismes dentaires représentent un défi perpétuel pour le chirurgien-dentiste pour dispenser un traitement qui assure des résultats favorables face à de nombreux facteurs de complications.

Au terme du soin d'urgence, il est impératif de rédiger le certificat médical initial, document important d'un point de vue médico-légal.

Une campagne de sensibilisation du public (port du casque et du protège dents, des gestes urgents) et une formation des "encadrants et premiers soignants" (infirmier(e), maîtresse, instituteur) permettraient d'améliorer la prise en charge et le pronostic.

La gestion des traumatismes devant être envisagée dès la survenue de l'incident plutôt qu'à partir de la consultation. Ceci souligne l'importance des premiers soins apportés, des informations données lors de l'appel téléphonique et la nécessité d'informer et éduquer le grand public.



# **ANNEXE**

## **Réalisation d'une contention aux urgences :**

### ***Durée de contention des dents temporaires (IADT) : (95)***

- fracture radiculaire avec faible déplacement du fragment et sous réserve de la coopération de l'enfant (durée non précisée dans les recommandations)
- fracture alvéolaire (4 semaines).

***Tableau 9 : Durée de contention des dents permanentes (IADT) : (14,24)***

<b>Traumatismes</b>	<b>Types de contention</b>	<b>Durée de la contention</b>
Subluxation	Flexible	Non systématique, 2 semaines au maximum pour le confort du patient
Extrusion	Flexible	2 semaines (si fracture alvéolaire associée, ajouter 3 à 4 semaines)
Luxation latérale	Flexible	4 semaines (si fracture alvéolaire associée, ajouter 3 à 4 semaines)
Intrusion	Flexible	4-8 semaines – uniquement après traitement par traction orthodontique ou chirurgicale
Expulsion	Flexible	2 semaines et jusqu'à 4 semaines si le temps extra-oral en milieu sec est supérieur à 1h ou en cas de fracture alvéolaire associée
Fracture radiculaire	Flexible	4 semaines pour une fracture au niveau du tiers apical ou moyen avec déplacement du fragment coronaire Jusqu'à 4 mois pour une fracture du tiers cervical
Fracture alvéolaire	Non précisé	4 semaines

### **Matériel : (21)**

- ⇒ Matériel pour anesthésie si nécessaire, rouleaux de coton salivaire, compresses ;
- ⇒ Acide orthophosphorique à 35% et système adhésif ou système adhésif automordant, résine composite, spatule de bouche, lampe à photopolymériser ;
- ⇒ Pince bec oiseau, pince 139 pour courber les fils d'acier, ciseau ou pince pour couper le fil de contention ;
- ⇒ Attelle de contention ;
- ⇒ Contre-angles (CA) bague bleu, rouge ou turbine; brosse pour CA ; fraises diamantées flamme bague rouge, disques et pâtes à polir ;
- ⇒ Papier à articuler si contention sur une face entrant en occlusion.

### ***Protocole de réalisation d'une contention (21,110)***

1. Traiter le traumatisme ;
2. Préparation de l'attelle : mesure de la longueur nécessaire (en utilisant du fil dentaire), mise en forme de l'attelle en vestibulaire selon l'anatomie de l'arcade, elle doit être en contact avec toutes les surfaces dentaires sans exercer de pression sur celles-ci ;
3. Nettoyage des surfaces à coller ;
4. Mise en place d'un champ opératoire (l'isolation est essentielle pour assurer un bon collage) : à défaut de pouvoir mettre en place la digue, nous devons optimiser le champ opératoire avec des rouleaux de coton salivaire, des aspirations endobuccales et respecter les étapes de collage ;
5. Mordançage pendant 20 secondes des faces incluses dans la contention (sur les deux tiers de leur hauteur au maximum), rincer et sécher ;
6. Application de l'adhésif et photopolymérisation ;
7. Mise en place de l'attelle :
  - a. En commençant par les extrémités : application de plots de résine composite à l'abri de lumière intense puis le fil est noyé dans la résine, vérification de l'absence d'interférence, photopolymérisation, ajout de résine composite si nécessaire ;
  - b. Repositionnement ensuite des dents traumatisées dans leur position initiale par pression digitale et tout en les maintenant en place, application de plots de composite et photopolymérisation.
8. Contrôle de l'occlusion et polissage délicat.

### ***Recommandation :***

- \* L'utilisation d'une résine de couleur différente de la dent permettra de guider la dépose du matériau.
- \* Application de plots ponctuel de résine pour faciliter la dépose, elle ne doit pas déborder sur les dents adjacentes (rigidification de la contention) ni sur la gencive.
- \* La finition se fait par ajout de fine couche de résine en veillant à laisser un aspect lisse pour éviter et/ou limiter le polissage et faciliter l'hygiène.

## **Collage d'un fragment coronaire :**

### **Matériel : (21)**

- Radiographie rétroalvéolaire
- Matériel pour anesthésie / Digue / Lame de bistouri / Papier à articuler / Matrice transparente / Lampe à photopolymériser
- Contre-angles (CA) bague bleu, rouge ou turbine ; brosse pour CA ; fraises diamantées flamme et olive bague rouge, disques et pâtes à polir
- Hydroxyde de calcium, MTA® ou Biodentine™ en cas d'exposition pulpaire
- Système adhésif ± acide orthophosphorique à 35%, microbrossettes
- Résine de scellement des sillons, composite fluide ou nanochargé.

### ***Les étapes du protocole de collage : (21,70)***

1. Nettoyage du fragment avec du sérum physiologique de chlorhexidine à 0,12%,
2. Vérification de la concordance entre le fragment et la dent résiduelle,
3. Anesthésie local et pose du champ opératoire,
4. Nettoyage de la dent résiduelle et mise en place de la matrice transparente,
5. Coiffage pulpaire direct/indirect si nécessaire. Il faudra dans ce cas réaliser un espacement dans la partie antagoniste du fragment dentaire,
6. Préparation des surfaces selon le système adhésif choisi : appliquer de l'adhésif sur la dent à reconstituer et sur le fragment,
7. Collage des surfaces et photopolymérisation - avec ou sans composite \* ; un meilleur résultat esthétique est obtenu en utilisant un composite teinte dentine,
8. Dépose du champ opératoire,
9. Contrôle de l'occlusion et élimination des excès d'adhésif.

\* Le collage via un système adhésif seul peut être envisagé seulement si le fragment se repositionne parfaitement.

Amélioration de la rétention du fragment en augmentant la surface de collage :

- ⇒ Soit rainure dentinaire sur le fragment
- ⇒ Soit rainure amélaire palatine sur la dent et le fragment avant ou après collage.  
Cette rainure sera par la suite comblée par un composite fluide (21).

## **Réalisation d'une pulpotomie partielle / cervicale**

### **Matériel : (21)**

- Radiographie rétroalvéolaire
- Matériel pour anesthésie
- Digue
- Kit de fraise (boule diamantée sur turbine, boule sur contre-angle bague bleu, Zekrya endo)
- Hypochlorite de sodium à 2,5%
- Sérum physiologique
- Boulettes de coton ou cônes de papier de gros diamètre
- Porte-amalgame avec embouts fins ou MTA gun Maillefer
- Matériau de coiffage : hydroxyde de calcium, MTA®, Biodentine™
- Ciment verre ionomère, composite

### **Protocole de réalisation d'une pulpotomie cervicale (21)**

1. Anesthésie locale et pose de la digue dentaire ;
2. Désinfection avec une solution d'hypochlorite de sodium à 2,5% (NaOCl) ;
3. En fonction de l'exposition pulpaire, de sa taille et du délai de prise en charge, nous réaliserons un coiffage direct ou une pulpotomie (partielle sur 2 à 3mm ou cervicale) à l'aide d'une fraise boule diamantée stérile sur turbine ou sur contre angle bague rouge ;
4. Obtenir l'hémostase par compression d'une boulette de coton stérile légèrement humidifiée avec du sérum physiologique ou NaOCl ;
5. Elimination du caillot sanguin par rinçage au sérum physiologique ;
6. Séchage avec une boulette de coton ou des pointes de papier stérile (ne pas utiliser l'air spray = dessiccation du tissu pulpaire) ;
7. Mise en place du matériau de coiffage sans compression excessive par plusieurs apports ;
8. Restauration étanche par CVIMAR, composite ou recollage du fragment.

Docteur  
Adresse :  
Tel :  
N° Adeli/RPPS :

Date : ..... / ..... / .....

### Certificat médical initial en médecine bucco-dentaire

Je soussigné(e) Dr..... certifie avoir examiné en ce jour Mr/Mme..... ;  
né(e) le ..... / ..... / ..... demeurant à .....

Celui-ci (celle-ci) m'a déclaré avoir été victime d'un accident survenu le ..... / ..... / ..... ;  
à .....h..... (Soit ..... heures avant la prise en charge) à .....

En ce jour, j'ai pu constater à l'examen clinique :

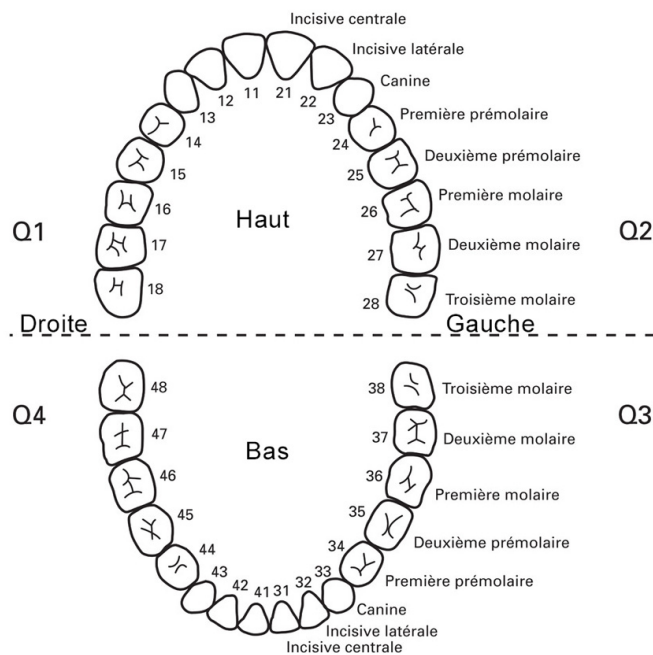
Exobuccal :

Endobuccal :

- au **niveau fonctionnel** :

- au **niveau des tissus mous péri/intrabuccaux** : (lèvres, langue, joues, gencive)

- au **niveau osseux** :



Les **dents concernées** par le traumatisme sont (**+description des lésions**) :

Examen radiographique rétroalvéolaire et/ou panoramique :

Avant l'accident, Mr/Mme..... nous avait déjà consulté. Le ..... / ..... / ..... ;  
les dents traumatisées étaient :

**Le traitement d'urgence à consister en :**

**À court, moyen et long terme**, il est nécessaire de .....  
et une surveillance clinique et radiologique régulière doit être entreprise pour évaluer  
les suites et conduire les soins appropriés.

Toutes les réserves sont à émettre sur :

- le devenir pulpaire et radiculaire des dents traumatisées et de ses voisines pour  
lesquelles toutes complications serait l'objet d'une aggravation de l'état ;
- *éventuellement le traitement ODF en cours ;*
- le plan esthétique et fonctionnel.

Certificat rédigé et remis en main propre à la demande de l'intéressé pour servir et  
valoir ce que de droit.

Fait à ..... Le ..... / ..... / .....  
Signature :

Docteur  
Adresse :  
Tel :  
N° Adeli/RPPS :

Date : ..... / ..... / .....

### Certificat médical initial en médecine bucco-dentaire

Je soussigné(e) Dr..... certifie avoir examiné en ce jour ..... ;  
né(e) le ..... / ..... / ..... demeurant à .....  
Accompagné de (*préciser lien de parenté*) .....

Celui-ci (celle-ci) m'a déclaré avoir été victime d'un accident survenu le ..... / ..... / ..... ;  
à .....h..... (Soit ..... heures avant la prise en charge) à .....

En ce jour, j'ai pu constater à l'examen clinique :

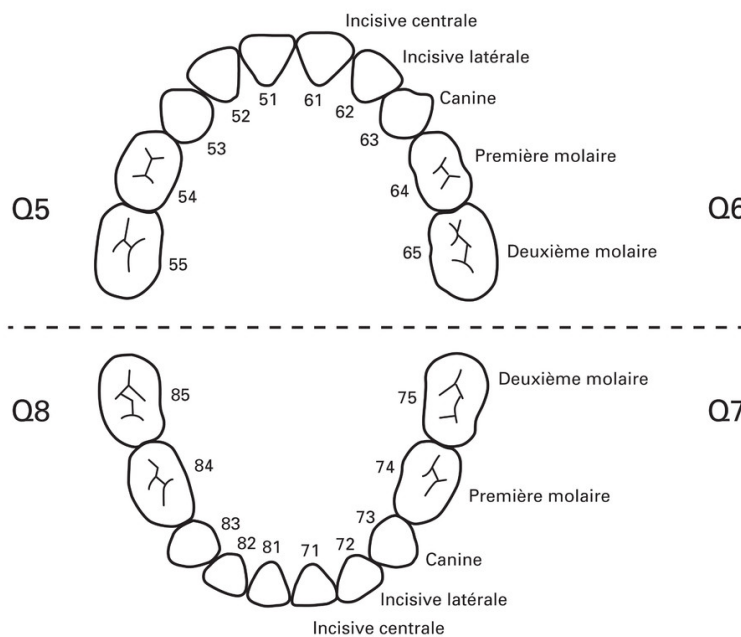
Exobuccal :

Endobuccal :

- au **niveau fonctionnel** :

- au **niveau des tissus mous péri/intrabuccaux** : (lèvres, langue, joues, gencive)

- au **niveau osseux** :





Les **dents concernées** par le traumatisme sont (**+description des lésions**) :

Examen radiographique rétroalvéolaire et/ou panoramique :

Avant l'accident, ..... nous avait déjà consulté. Le ..... / ..... / ..... ; les dents traumatisées étaient :

**Le traitement d'urgence à consister :**

**À court, moyen et long terme**, il est nécessaire de .....  
et une surveillance clinique et radiologique régulière devra être assurée jusqu'à établissement de la denture adulte stable vers l'âge de 17 ans.

Toutes les réserves sont à émettre :

- sur la pérennité des dents traumatisées, des collatérales et des dents successionales ;
- éventuellement le traitement ODF en cours ;
- le plan esthétique et fonctionnel.

Une attention particulière devra être respectée pendant le traitement orthodontique dont pourrait bénéficier l'accidenté.

Certificat remis en main propre à Mr/Mme ....., réalisé à la demande de ..... pour servir et valoir ce que de droit.

Fait à ..... Le ..... / ..... / .....  
Signature :

## **Consignes post-opératoires pour les patients à risque hémorragique (54,55) :**

*Ce document est destiné à vous informer sur le maintien de votre traitement anticoagulant, ses avantages et ses risques. Nous vous recommandons de le lire attentivement.*

### **Quels sont les avantages du maintien de votre traitement anticoagulant ?**

La prise quotidienne de votre traitement anticoagulant/antiplaquettaire limite le risque de récurrence d'un accident thromboembolique (angine de poitrine, infarctus du myocarde, accident vasculaire cérébral, claudication des membres inférieurs). Son arrêt, même pour quelques jours, en vue d'une extraction dentaire, ne peut donc se concevoir sans risque. Aussi, son maintien est justifié et préférable.

### **Quels sont les inconvénients et les risques associés à son maintien ?**

Le maintien de votre traitement anticoagulant augmente le risque de saignement post-opératoire. Celui-ci est facilement limité lors d'une extraction dentaire par l'utilisation de moyens locaux pour contrôler le saignement. En revanche, la pérennité du caillot dans le temps nécessite de votre part le respect de certaines précautions.

### **Quelles sont les mesures post-opératoires à respecter ?**

#### IL FAUT :

- Appliquer une poche de glace contre la région opérée, le plus tôt possible après l'opération le jour de l'intervention.
- Privilégier une alimentation molle et froide ou tiède durant la première semaine post-opératoire.
- Se brosser les dents normalement en évitant de toucher le site opératoire.

#### IL NE FAUT PAS :

- Fumer ou boire de l'alcool car cela retarde la cicatrisation.
- Boire ou manger chaud les premiers jours.
- Faire des bains de bouche antiseptiques le jour de l'intervention.
- Faire des bains de bouche antiseptiques pour arrêter un saignement.
- Passer la langue sur la plaie, aspirer ou cracher.

#### NE VOUS INQUIETEZ PAS SI :

- Vous observez les premiers jours des tâches de sang sur votre oreiller.
- Vous crachez les premiers jours de petites quantités de sang.
- Vous avez un « bleu », une ecchymose.
- Vous saignez : mordez sur une compresse stérile pendant 20 minutes. A renouveler si nécessaire.

#### EN CAS DE SAIGNEMENT NON CONTROLABLE :

- Vous devez nous contacter au numéro de téléphone suivant : .....
- En cas d'absence, n'hésitez pas à vous rendre au service des urgences de l'hôpital ou à consulter votre médecin traitant.

**Compte rendu opératoire pour les patients sous AVK (54) :**

*Ce document est destiné à informer tout praticien sur l'intervention que vous venez de subir. Nous vous recommandons de le conserver précieusement et de le présenter si nécessaire.*

**Date de l'intervention :**

**Lieu et praticien ayant réalisé l'intervention (nom, adresse, téléphone) :**

**Type et posologie du traitement anticoagulant suivi :**

**Autres traitements suivis par le patient :**

**Allergies connues présentées par le patient :**

**Pathologies connues du patient :**

**Date et valeur du dernier INR connu :**

**Type d'intervention :**

**Classification du risque hémorragique :**

**Protocole d'hémostase locale utilisé :**

**Prescriptions post-opératoires :**

Signature :

Fait à ....., le ..... / ..... / .....

## **I) Bibliographie**

1. Camoin A. Traumatologie dentaire: les gestes d'urgence. Chir Dent Fr. 15 juin 2017.
2. Pedrini D, Panzarini SR, Poi WR, Sundefeld MLMM, Tiveron ARF. Dentists' level of knowledge of the treatment plans for periodontal ligament injuries after dentoalveolar trauma. Braz Oral Res. août 2011;25(4):307-13.
3. Lam R. Epidemiology and outcomes of traumatic dental injuries: a review of the literature. Aust Dent J. 2016;61(S1):4-20.
4. Granville-Garcia AF, Menezes VAD, Lira PICD. Dental trauma and associated factors in Brazilian preschoolers. Dent Traumatol. 2006;22(6):318-22.
5. Oliveira LB, Marcenes W, Ardenghi TM, Sheiham A, Bönecker M. Traumatic dental injuries and associated factors among Brazilian preschool children. Dent Traumatol. 2007;23(2):76-81.
6. Andreasen JO, Andreasen FM, Andersson L. Textbook and Color Atlas of Traumatic Injuries to the Teeth. John Wiley & Sons; 2018. 1064 p.
7. Glendor U. Epidemiology of traumatic dental injuries - a 12 year review of the literature. Dent Traumatol. déc 2008;24(6):603-11.
8. Petti S, Glendor U, Andersson L. World traumatic dental injury prevalence and incidence, a meta-analysis—One billion living people have had traumatic dental injuries. Dent Traumatol. 2018;34(2):71-86.
9. Petti S, Andreasen JO, Glendor U, Andersson L. The fifth most prevalent disease is being neglected by public health organisations. Lancet Glob Health. 1 oct 2018; 6(10):e1070-1.
10. Vos T, Allen C, Arora M, Barber RM, Bhutta ZA, Brown A, et al. Global, regional, and national incidence, prevalence, and years lived with disability for 310 diseases and injuries, 1990–2015: a systematic analysis for the Global Burden of Disease Study 2015. The Lancet. oct 2016;388(10053):1545-602.
11. Azami-Aghdash S, Azar FE, Azar FP, Rezapour A, Moradi-Joo M, Moosavi A, et al. Prevalence, etiology, and types of dental trauma in children and adolescents: systematic review and meta-analysis. 2015;13.
12. Kırzioğlu Z, Öz E. Changes in the aetiological factors of dental trauma in children over time: An 18-year retrospective study. Dent Traumatol. 2019;35(4-5):259-67.
13. Glendor U. Aetiology and risk factors related to traumatic dental injuries--a review of the literature. Dent Traumatol Off Publ Int Assoc Dent Traumatol. févr 2009;25(1):19-31.

14. DiAngelis AJ, Andreasen JO, Ebeleseder KA, Kenny DJ, Trope M, Sigurdsson A, et al. International Association of Dental Traumatology guidelines for the management of traumatic dental injuries: 1. Fractures and luxations of permanent teeth. *Dent Traumatol.* 1 févr 2012;28(1):2-12.
15. Ritwik P, Massey C, Hagan J. Epidemiology and outcomes of dental trauma cases from an urban pediatric emergency department. *Dent Traumatol.* avr 2015;31(2):97-102.
16. Jasmin JR, Perrier d'Arc G, Bayada F, Israël L. Effets de la perte prématurée des dents temporaires sur l'établissement de l'occlusion. *Rev Orthopédie Dento-Faciale.* avr 1980;14(2):117-26.
17. Andersson L. Epidemiology of Traumatic Dental Injuries. *Pediatr Dent.* 3 avr 2013;35(2):102-5.
18. Feliciano KMP da C, Caldas A de F. A systematic review of the diagnostic classifications of traumatic dental injuries. *Dent Traumatol.* avr 2006;22(2):71-6.
19. Charland R, Silvail P, Champagne M, Mercier R, Gagnon S, Shoghikian E, et al. Traumatismes des dents antérieures primaires et permanentes : Première partie : Classification. *J Dent Qué.* 2005;42:447-53.
20. Pagadala S, Tadikonda DC. An overview of classification of dental trauma. *Int Arch Integr Med.* sept 2015;2(9):157-64.
21. Collège des Enseignants en Odontologie Pédiatrique, Muller-Bolla M. Guide d'odontologie pédiatrique : la clinique par la preuve. CdP. 2018. (Guide Clinique).
22. Widmer RP, McNeil DW, McNeil CB, Hayes-Cameron L. Child development, relationships and behaviour management. In: Cameron AC, Widmer RP, éditeurs. *Handbook of Pediatric Dentistry (Fourth Edition)* [Internet]. Mosby; 2013 [cité 8 mai 2020]. p. 9-24. Disponible sur: <http://www.sciencedirect.com/science/article/pii/B978072343695900002X>
23. Davido N, Yasukawa K. Médecine orale et chirurgie orale - Parodontologie. In: *Médecine orale et chirurgie orale, parodontologie.* Paris: Maloine; 2016. p. 336.
24. Andersson L, Andreasen JO, Day P, Heithersay G, Trope M, DiAngelis AJ, et al. International Association of Dental Traumatology guidelines for the management of traumatic dental injuries: 2. Avulsion of permanent teeth. *Dent Traumatol.* 2012;28(2):88-96.
25. Trope M. Clinical management of the avulsed tooth : present strategies and future directions. *Dent Traumatol.* 2002;18(1):1-11.
26. Mahal NK, Singh N, Thomas AM, Kakkar N. Effect of three different storage media on survival of periodontal ligament cells using collagenase-dispase assay. *Int Endod J.* 2013;46(4):365-70.

27. Özán F, Polat ZA, Er K, Özán Ü, Değer O. Effect of Propolis on Survival of Periodontal Ligament Cells: New Storage Media for Avulsed Teeth. *J Endod.* 1 mai 2007;33(5):570-3.
28. Casaroto AR, Hidalgo MM, Sell AM, Franco SL, Cuman RKN, Moreschi E, et al. Study of the effectiveness of propolis extract as a storage medium for avulsed teeth. *Dent Traumatol.* 2010;26(4):323-31.
29. Souza BDM, Lückemeyer DD, Reyes-Carmona JF, Felipe WT, Simões CMO, Felipe MCS. Viability of human periodontal ligament fibroblasts in milk, Hank's balanced salt solution and coconut water as storage media. *Int Endod J.* 2011;44(2):111-5.
30. de Paula Reis MV, Moura CCG, Soares PBF, Leoni GB, Souza-Neto MD, Barbosa DZ, et al. Histologic and Micro-Computed Tomographic Analyses of Replanted Teeth Stored in Different Kind of Media. *J Endod.* mai 2014;40(5):665-9.
31. Gopikrishna V, Thomas T, Kandaswamy D. A quantitative analysis of coconut water: a new storage media for avulsed teeth. *Oral Surg Oral Med Oral Pathol Oral Radiol Endodontology.* 1 févr 2008;105(2):e61-5.
32. Moreira-Neto JJS, Gondim JO, Raddi MSG, Pansani CA. Viability of human fibroblasts in coconut water as a storage medium. *Int Endod J.* 2009;42(9):827-30.
33. Santé Publique France. Calendrier-vaccinal avril 2020.pdf. [cité 15 sept 2020]; Disponible sur: [https://vaccination-info-service.fr/var/vis/storage/original/application/download/DT07-016-20PC%20Carte%20postale%20vaccination%20avril%202020\\_bd\\_v2.pdf](https://vaccination-info-service.fr/var/vis/storage/original/application/download/DT07-016-20PC%20Carte%20postale%20vaccination%20avril%202020_bd_v2.pdf)
34. Lesclous P. Prescription des antibiotiques en pratique bucco-dentaire - Recommandations. 2011 [cité 6 mai 2020]; Disponible sur: [https://www.ansm.sante.fr/var/anms\\_site/storage/original/application/9d56ce8171a4a370b3db47e702eab17f.pdf](https://www.ansm.sante.fr/var/anms_site/storage/original/application/9d56ce8171a4a370b3db47e702eab17f.pdf)
35. Armengol V, Dupas C, Hyon I, Gaudin A. Endodontie et patients à risques. *Réal Clin.* 2014;25(1):11-24.
36. Lesclous P. Prescription des antibiotiques en pratique bucco-dentaire - Argumentaire. *Médecine Buccale Chir Buccale.* nov 2011;17(4):334-46.
37. HAS. Prévention et traitement de la douleur postopératoire en chirurgie buccale - Recommandations. 2005 [cité 17 mai 2020]; Disponible sur: [https://www.has-sante.fr/upload/docs/application/pdf/douleur\\_chirurgie\\_buccale\\_recos.pdf](https://www.has-sante.fr/upload/docs/application/pdf/douleur_chirurgie_buccale_recos.pdf)
38. Haute Autorité de Santé. Prise en charge médicamenteuse de la douleur chez l'enfant alternatives à la codéine - fiche memo [Internet]. [cité 22 févr 2020]. Disponible sur: [https://www.has-sante.fr/upload/docs/application/pdf/2016-02/prise\\_en\\_charge\\_medicamenteuse\\_de\\_la\\_douleur\\_chez\\_lenfant\\_alternatives\\_a\\_la\\_codeine\\_-\\_fiche\\_memo.pdf](https://www.has-sante.fr/upload/docs/application/pdf/2016-02/prise_en_charge_medicamenteuse_de_la_douleur_chez_lenfant_alternatives_a_la_codeine_-_fiche_memo.pdf)
39. Association dentaire française, éditeur. Risques médicaux: guide de prise en charge par le chirurgien-dentiste. Paris: Association dentaire française; 2013.

40. Zorc JJ, Scarfone RJ, Li Y, Hong T, Harmelin M, Grunstein L, et al. Scheduled Follow-up After a Pediatric Emergency Department Visit for Asthma: A Randomized Trial. *Pediatrics*. 1 mars 2003;111(3):495-502.
41. Jafarzadeh H. Laser Doppler flowmetry in endodontics: a review. *Int Endod J*. 2009;42(6):476-90.
42. Jafarzadeh H, Rosenberg PA. Pulse Oximetry: Review of a Potential Aid in Endodontic Diagnosis. *J Endod*. 1 mars 2009;35(3):329-33.
43. Chen E, Abbott PV. Dental Pulp Testing: A Review. *Int J Dent [Internet]*. 2009 [cité 27 mars 2020];2009. Disponible sur: <https://www.ncbi.nlm.nih.gov/pmc/articles/PMC2837315/>
44. Reversat Q. Tests de vitalité et traumatismes dentaires [Thèse d'exercice : Chirurgie Dentaire]. Université Toulouse III - Paul Sabatier; 2015.
45. Wilson B, Broberg C, Baumgartner J, Harris C, Kron J. Safety of electronic apex locators and pulp testers in patients with implanted cardiac pacemakers or cardioverter/defibrillators. *Br Dent J*. avr 2007;202(7):402-402.
46. Bastos JV, Goulart EMA, Côrtes MI de S. Pulpal response to sensibility tests after traumatic dental injuries in permanent teeth. *Dent Traumatol*. 1 juin 2014;30(3):188-92.
47. Jafarzadeh H, Abbott PV. Review of pulp sensibility tests. Part I: general information and thermal tests. *Int Endod J*. 2010;43(9):738-62.
48. Jafarzadeh H, Abbott PV. Review of pulp sensibility tests. Part II: electric pulp tests and test cavities. *Int Endod J*. nov 2010;43(11):945-58.
49. Filippi A, Pohl Y, Arx T von. Comportement de la pulpe après un traumatisme. Diagnostic, conséquences, thérapie. *Rev Mens Suisse Odontostomatol [Internet]*. 2001 [cité 22 avr 2020];(111). Disponible sur: <https://docplayer.fr/23286531-Comportement-la-pulpe-apres-un-traumatisme-diagnostic-consequences-therapie.html>
50. Alghaithy RA, Qualtrough AJE. Pulp sensibility and vitality tests for diagnosing pulpal health in permanent teeth: a critical review. *Int Endod J*. févr 2017;50(2):135-42.
51. Chala S, Abdalloui F. Quand entamer le traitement endodontique des dents permanentes traumatisées? Critères cliniques de décision. 8 mai 2009 [cité 7 mai 2020];36(1). Disponible sur: <https://www.sop.asso.fr/admin/documents/ros/ROS0000199/2043.pdf?v1.06>
52. Zadik D, Chosack A, Eidelman E. The prognosis of traumatized permanent anterior teeth with fracture of the enamel and dentin. *Oral Surg Oral Med Oral Pathol*. févr 1979;47(2):173-5.
53. Andreasen FM, Pedersen BV. Prognosis of luxated permanent teeth--the development of pulp necrosis. *Endod Dent Traumatol*. déc 1985;1(6):207-20.

54. De Mello G. Recommandations pour la prise en charge des patients sous traitement anti-vitamines K en chirurgie bucco-dentaire. *Médecine Buccale Chir Buccale*. 2006;12(4):188.
55. Samson J. Prise en charge des patients sous agents antiplaquettaires en odontostomatologie Recommandations. *Médecine Buccale Chir Buccale*. 2005;11:55.
56. Sklarcyk T. Hémostase en chirurgie orale: guide de bonnes pratiques [Thèse d'exercice : Sciences du Vivant]. Université de Lorraine; 2017.
57. CLINDAMYCINE MYLAN - EurekaSanté par VIDAL [Internet]. EurekaSanté. [cité 3 juin 2020]. Disponible sur: <https://eurekasante.vidal.fr/medicaments/vidal-famille/medicament-gp6838-CLINDAMYCINE-MYLAN.html>
58. DOXYCYCLINE ARROW - EurekaSanté par VIDAL [Internet]. EurekaSanté. [cité 4 juin 2020]. Disponible sur: <https://eurekasante.vidal.fr/medicaments/vidal-famille/medicament-gp1320-DOXYCYCLINE-ARROW.html>
59. Association dentaire française, éditeur. Risques médicaux: guide de prise en charge par le chirurgien-dentiste mise à jour 2016 sur 14 risques. Paris: Association dentaire française; 2016. (Dossiers ADF).
60. Société Francophone de Médecine Buccale et de Chirurgie Buccale. Emploi des vasoconstricteurs en odonto-stomatologie Recommandations. *Médecine Buccale Chir Buccale* [Internet]. 2003 [cité 18 juin 2020];9(2). Disponible sur: [https://societechirorale.com/documents/Recommandations/recommandations\\_vasoconstricteurs.pdf](https://societechirorale.com/documents/Recommandations/recommandations_vasoconstricteurs.pdf)
61. Attal JP. Les ciments verres ionomères (CVI) [Internet]. Société Francophone de Biomatériaux Dentaire; 2009. Disponible sur: <http://campus.cerimes.fr/odontologie/enseignement/chap11/site/html/cours.pdf>
62. Tyas MJ. Milestones in Adhesion: Glass-ionomer Cements. *J Adhes Dent*. déc 2003;5(4):259-66.
63. Manuel des solutions restauratives - GC (MAN\_Restorative\_Solutions\_fr-FR).pdf [Internet]. [cité 21 sept 2020]. Disponible sur: [https://europe.gc.dental/sites/europe.gc.dental/files/products/downloads/fuji2lc/manual/MAN\\_Restorative\\_Solutions\\_fr-FR.pdf](https://europe.gc.dental/sites/europe.gc.dental/files/products/downloads/fuji2lc/manual/MAN_Restorative_Solutions_fr-FR.pdf)
64. Reynal F. Gestion des grandes pertes de substance des molaires temporaires [Thèse d'exercice : Chirurgie Dentaire]. Université Aix-Marseille; 2016.
65. Compagnon J. Composites versus Ciments verre-ionomère en Odontologie Pédiatrique, lequel l'emportera ? [Thèse d'exercice : Chirurgie Dentaire]. Université du Droit et de la Santé Lille 2; 2016.
66. Gebhard C. Les ciments verres ionomères en odontologie conservatrice: données actuelles [Thèse d'exercice : Sciences du Vivant]. Université de Lorraine; 2016.
67. Farik B, Munksgaard EC, Andreasen JO. Impact strength of teeth restored by fragment-bonding. *Dent Traumatol*. 2000;16(4):151-3.



68. Sengun A, Ozer F, Unlu N, Ozturk B. Shear bond strengths of tooth fragments reattached or restored. *J Oral Rehabil.* 2003;30(1):82-6.
69. Andreasen FM, Norén JG, Andreasen JO, Engelhardt S, Lindh-Strömberg U. Long-term survival of fragment bonding in the treatment of fractured crowns: a multicenter clinical study. *Quintessence Int Berl Ger* 1985. oct 1995;26(10):669-81.
70. Derbanne M. Traumatismes et collage. 10 points Clés. 2008; Les 10 points clés du collage:46-51.
71. Matrullo S. Traitement de l'exposition pulpaire de la dent permanente immature vitale [Thèse d'exercice : Chirurgie Dentaire]. Université Aix-Marseille; 2019.
72. Cvek M. Prognosis of luxated non-vital maxillary incisors treated with calcium hydroxide and filled with gutta-percha. A retrospective clinical study. *Endod Dent Traumatol.* avr 1992;8(2):45-55.
73. Al-Jundi SH. Type of treatment, prognosis, and estimation of time spent to manage dental trauma in late presentation cases at a dental teaching hospital: a longitudinal and retrospective study. *Dent Traumatol.* 2004;20(1):1-5.
74. Altaï M, Cathro P, Broberg M, Richards L. Endodontic regeneration and tooth revitalization in immature infected sheep teeth. *Int Endod J.* mai 2017;50(5):480-91.
75. Zizka R, Sedy J, Voborna I. Retreatment of failed revascularization/revitalization of immature permanent tooth - A case report. *J Clin Exp Dent.* 2018;0-0.
76. Nevins AJ, Cymerman JJ. Revitalization of Open Apex Teeth with Apical Periodontitis Using a Collagen-Hydroxyapatite Scaffold. *J Endod.* juin 2015;41(6):966-73.
77. Faizuddin U, Solomon RV, Mattapathi J, Guniganti SS. Revitalization of traumatized immature tooth with platelet-rich fibrin. *Contemp Clin Dent.* 2015;6(4):574-6.
78. Bogen G, Chandler NP. Pulp preservation in immature permanent teeth. *Endod Top.* 2010;23(1):131-52.
79. Tran X v., Gorin C, Willig C, Baroukh B, Pellat B, Decup F, et al. Effect of a Calcium-silicate-based Restorative Cement on Pulp Repair. *J Dent Res.* déc 2012;91(12):1166-71.
80. Bonte E, Beslot A, Boukpepsi T, Lasfargues J-J. MTA versus Ca(OH) in apexification of non-vital immature permanent teeth: a randomized clinical trial comparison. *Clin Oral Investig.* juill 2015;19(6):1381-8.
81. Gauthier L. Les réactions du complexe pulpo-dentinaire suite à la mise en place de matériaux de coiffage indirect sur dent permanente: revue systématique de littérature. 2018.
82. Pariokh M, Torabinejad M. Mineral Trioxide Aggregate: A Comprehensive Literature Review—Part III: Clinical Applications, Drawbacks, and Mechanism of Action. *J Endod.* 1 mars 2010;36(3):400-13.


83. Belobrov I, Parashos P. Treatment of Tooth Discoloration after the Use of White Mineral Trioxide Aggregate. *J Endod.* 1 juill 2011;37(7):1017-20.
84. Kohli MR, Yamaguchi M, Setzer FC, Karabucak B. Spectrophotometric Analysis of Coronal Tooth Discoloration Induced by Various Bioceramic Cements and Other Endodontic Materials. *J Endod.* nov 2015;41(11):1862-6.
85. de Souza Costa CA, Aparecida Giro EM, Lopes do Nascimento AB, Teixeira HM, Hebling J. Short-term evaluation of the pulpo-dentin complex response to a resin-modified glass-ionomer cement and a bonding agent applied in deep cavities. *Dent Mater.* déc 2003;19(8):739-46.
86. Costa CA de S, Teixeira HM, Nascimento ABL do, Hebling J. Biocompatibility of resin-based dental materials applied as liners in deep cavities prepared in human teeth. *J Biomed Mater Res B Appl Biomater.* 2007;81B(1):175-84.
87. About I. Biodentine: from biochemical and bioactive properties to clinical applications. *G Ital Endodonzia.* nov 2016;30(2):81-8.
88. Rajasekharan S, Martens LC, Cauwels RGEC, Anthonappa RP, Verbeeck RMH. Biodentine™ material characteristics and clinical applications: a 3 year literature review and update. *Eur Arch Paediatr Dent.* 1 avr 2018;19(2):129-129.
89. Gueguen N. Description de l'utilisation de Biodentine™ dans la pratique clinique actuelle des chirurgiens-dentistes de Nouvelle-Aquitaine.
90. Vidal K, Martin G, Lozano O, Salas M, Trigueros J, Aguilar G. Apical Closure in Apexification: A Review and Case Report of Apexification Treatment of an Immature Permanent Tooth with Biodentine. *J Endod.* mai 2016;42(5):730-4.
91. Koubi G, Colon P, Franquin J-C, Hartmann A, Richard G, Faure M-O, et al. Clinical evaluation of the performance and safety of a new dentine substitute, Biodentine, in the restoration of posterior teeth — a prospective study. *Clin Oral Investig.* janv 2013;17(1):243-9.
92. Hashem DF, Foxton R, Manoharan A, Watson TF, Banerjee A. The physical characteristics of resin composite–calcium silicate interface as part of a layered/laminate adhesive restoration. *Dent Mater.* mars 2014;30(3):343-9.
93. Giraud T. Coiffage pulpaire direct: le choix du biomateriau au carrefour des phénomènes d'inflammation et de régénération de la pulpe dentaire [Thèse de doctorat : Sciences du Mouvement Humain]. Université Aix-Marseille; 2018.
94. Sobczak-Zagalska H, Emerich K. Best Splinting Methods in Case of Dental Injury-A Literature Review. *J Clin Pediatr Dent.* mars 2020;44(2):71-8.
95. Malmgren B, Andreasen JO, Flores MT, Robertson A, DiAngelis AJ, Andersson L, et al. International Association of Dental Traumatology guidelines for the management of traumatic dental injuries: 3. Injuries in the primary dentition. *Dent Traumatol.* 2012;28(3):174-82.

96. Kristerson L, Andreasen JO. The effect of splinting upon periodontal and pulpal healing after autotransplantation of mature and immature permanent incisors in monkeys. *Int J Oral Surg.* 1 août 1983;12(4):239-49.
97. Andreasen JO. The effect of splinting upon periodontal healing after replantation of permanent incisors in monkeys. *Acta Odontol Scand* [Internet]. 2 juill 2009 [cité 6 mars 2020]; Disponible sur: <https://www.tandfonline.com/doi/pdf/10.3109/00016357509004636?needAccess=true&>
98. Chung W-C, Tu Y-K, Lin Y-H, Lu H-K. Outcomes of autotransplanted teeth with complete root formation: a systematic review and meta-analysis. *J Clin Periodontol.* avr 2014;41(4):412-23.
99. Andreasen JO. Periodontal healing after replantation of traumatically avulsed human teeth: Assessment by mobility testing and radiography. *Acta Odontol Scand.* 1 janv 1975;33(6):325-35.
100. Andreasen JO, Andreasen FM, Mejàre I, Cvek M. Healing of 400 intra-alveolar root fractures. 2. Effect of treatment factors such as treatment delay, repositioning, splinting type and period and antibiotics. *Dent Traumatol.* 2004;20(4):203-11.
101. Zhu Y, Chen H, Cen L, Wang J. Influence of abutment tooth position and adhesive point dimension on the rigidity of a dental trauma wire-composite splint. *Dent Traumatol.* 2016;32(3):225-30.
102. Franz F, Potapov S, Petschelt A, Berthold C. Influence of adhesive point dimension and splint type on splint rigidity – Evaluation by the dynamic Periotest method. *Dent Traumatol.* 2013;29(3):203-11.
103. Hinckfuss SE, Messer LB. Splinting duration and periodontal outcomes for replanted avulsed teeth: a systematic review. *Dent Traumatol.* 2009;25(2):150-7.
104. Andreasen JO, Borum MK, Jacobsen HL, Andreasen FM. Replantation of 400 avulsed permanent incisors. 4. Factors related to periodontal ligament healing. *Endod Dent Traumatol.* avr 1995;11(2):76-89.
105. Kahler B, Hu J-Y, Marriot-Smith CS, Heithersay GS. Splinting of teeth following trauma: a review and a new splinting recommendation. *Aust Dent J.* 2016;61(S1):59-73.
106. American Association of Endodontists. The Treatment of Traumatic Dental Injuries. *Endod Colleagues Excell* [Internet]. 2014 [cité 20 mai 2020]; Disponible sur: [http://www.aae.org/specialty/wp-content/uploads/sites/2/2017/06/ecfe\\_summer2014-final.pdf](http://www.aae.org/specialty/wp-content/uploads/sites/2/2017/06/ecfe_summer2014-final.pdf)
107. Jamal S, Motiwala MA, Ghafoor R. Conventional and contemporary approaches of splinting traumatized teeth: A review article. *J Pak Med Assoc.* 2020;70(2):7.
108. Kwan SC, Johnson JD, Cohenca N. The effect of splint material and thickness on tooth mobility after extraction and replantation using a human cadaveric model. *Dent Traumatol.* août 2012;28(4):277-81.

109. Berthold C, Thaler A, Petschelt A. Rigidity of commonly used dental trauma splints. *Dent Traumatol.* 2009;25(3):248-55.
110. Leonardon N. Les contentions dentaires en traumatologie [Thèse d'exercice : Chirurgie Dentaire]. Université d'Aix-Marseille II; 2002.
111. Arx TV, Filippi A, Lussi A. Comparison of a new dental trauma splint device (TTS) with three commonly used splinting techniques. *Dent Traumatol.* 2001;17(6):266-74.
112. Ben Hassan MW, Andersson L, Lucas PW. Stiffness characteristics of splints for fixation of traumatized teeth. *Dent Traumatol.* avr 2016;32(2):140-5.
113. Kahler B, Heithersay GS. An evidence-based appraisal of splinting luxated, avulsed and root-fractured teeth. *Dent Traumatol.* 2008;24(1):2-10.
114. Cehreli ZC, Lakshmipathy M, Yazici R. Effect of different splint removal techniques on the surface roughness of human enamel: a three-dimensional optical profilometry analysis. *Dent Traumatol.* 2008;24(2):177-82.
115. Marriot-Smith C, Marino V, Heithersay GS. A preclinical dental trauma teaching module. *Dent Traumatol.* juin 2016;32(3):247-50.
116. Hu J-Y, Heithersay G. An evaluation of alternate splinting adhesives in the management of dental trauma. *Aust Dent J.* 2011;56(4):S16.
117. Zunzarren R. Guide clinique d'odontologie. Elsevier Health Sciences; 2019. 374 p.
118. Diangelis AJ, Andreasen JO, Ebeleseder KA, Kenny DJ, Trope M, Sigurdsson A, et al. Guidelines for the Management of Traumatic Dental Injuries: 1. Fractures and Luxations of Permanent Teeth. *Pediatr Dent.* 2013;39(6):401-11.
119. Andersson L, Andreasen JO, Day P, Heithersay G, Trope M, DiAngelis AJ, et al. Guidelines for the Management of Traumatic Dental Injuries: 2. Avulsion of Permanent Teeth. *Pediatr Dent.* 2013;39(6):412-9.
120. Malmgren B, Andreasen JO, Flores MT, Robertson A, DiAngelis AJ, Andersson L, et al. Guidelines for the Management of Traumatic Dental Injuries: 3. Injuries in the Primary Dentition. *Pediatr Dent.* 2013;39(6):420-8.
121. Dental Trauma Guide – Dental treatment guidelines for primary and permanent teeth. [Internet]. [cité 6 nov 2020]. Disponible sur: <https://dentaltraumaguide.org/>
122. Andreasen JO, Lauridsen E. Alveolar process fractures in the permanent dentition. Part 1. Etiology and clinical characteristics. A retrospective analysis of 299 cases involving 815 teeth. *Dent Traumatol.* déc 2015;31(6):442-7.
123. Costa LA, Ribeiro CCC, Cantanhede LM, Santiago Júnior JF, de Mendonça MR, Pereira ALP. Treatments for intrusive luxation in permanent teeth: a systematic review and meta-analysis. *Int J Oral Maxillofac Surg.* févr 2017;46(2):214-29.

124. Tsilingaridis G, Malmgren B, Andreasen JO, Malmgren O. Intrusive luxation of 60 permanent incisors: a retrospective study of treatment and outcome. *Dent Traumatol.* 2012;28(6):416-22.
125. Tsilingaridis G, Malmgren B, Skutberg C, Malmgren O. The effect of topical treatment with doxycycline compared to saline on 66 avulsed permanent teeth - a retrospective case-control study. *Dent Traumatol.* juin 2015;31(3):171-6.
126. Giannetti L, Murri A. Clinical evidence and literature to compare two different therapeutic protocols in tooth avulsion. *Eur J Paediatr Dent.* :9.
127. Castro MAMD, Poi WR, Castro JCMD, Panzarini SR, Sonoda CK, Trevisan CL, et al. Crown and crown-root fractures: an evaluation of the treatment plans for management proposed by 154 specialists in restorative dentistry. *Dent Traumatol.* 2010;26(3):236-42.
128. Almeida ALPF, Esper LA, Sbrana MC, Cunha MJS, Gregghi SLA, Carrilho GPB, et al. Relationship Between Periodontics and Restorative Procedures: Surgical Treatment of the Restorative Alveolar Interface (Rai)--Case Series. *J Indian Prosthodont Soc.* déc 2013;13(4):607-11.
129. da Cruz MK, Martos J, Silveira LFM, Duarte PM, Neto JBC. Odontoplasty associated with clinical crown lengthening in management of extensive crown destruction. *J Conserv Dent JCD.* 2012;15(1):56-60.
130. Neto JBC, da Cruz MK, Barbosa RP de S, Masotti AS, Duarte PM, Martos J. Periodontal surgery associated with odontoplasty in the esthetic functional rehabilitation of a fractured anterior tooth. *Gen Dent.* déc 2010;58(6):e236-239.
131. Kim D-S, Shin DR, Choi G-W, Park SH, Lee JW, Kim S-Y. Management of complicated crown-root fractures using intentional replantation: two case reports. *Dent Traumatol.* 2013;29(4):334-7.
132. Elkhadem A, Mickan S, Richards D. Adverse events of surgical extrusion in treatment for crown-root and cervical root fractures: a systematic review of case series/reports. *Dent Traumatol.* 2014;30(1):1-14.
133. Faghihian R, Eshghi A, Mosleh H, Akhlaghi N. Management of complicated crown-root fracture in central incisors using intentional replantation with 180° rotation: A case report. *Dent Hypotheses.* 10 janv 2017;8(4):113.
134. Image arcade permanente [Internet]. [cité 7 mai 2020]. Disponible sur: <https://www.guidedessoins.com/wp-content/uploads/2015/05/numerotation-des-dents.jpg>
135. Image arcade temporaire [Internet]. [cité 7 mai 2020]. Disponible sur: <http://monde.ccdmd.qc.ca/media/image1024/57378.jpg>

136. Lin S, Pilosof N, Karawani M, Wigler R, Kaufman AY, Teich ST. Occurrence and timing of complications following traumatic dental injuries: A retrospective study in a dental trauma department. *J Clin Exp Dent*. 2016;8(4):429-36.
137. Bücher K, Neumann C, Thiering E, Hickel R, Kühnisch J. Complications and survival rates of teeth after dental trauma over a 5-year period. *Clin Oral Invest*. 2013;8.
138. Andreasen FM. Transient apical breakdown and its relation to color and sensibility changes after luxation injuries to teeth. *Endod Dent Traumatol*. févr 1986;2(1):9-19.
139. Ne RF, Witherspoon DE, Gutmann JL. Tooth resorption. *Quintessence Int*. janv 1999;30(1):9-25.
140. Bardellini E, Amadori F, Pasini S, Majorana A. Dental Anomalies in Permanent Teeth after Trauma in Primary Dentition. *J Clin Pediatr Dent*. janv 2017;41(1):5-9.
141. Lenzi MM, Alexandria AK, Ferreira DMTP, Maia LC. Does trauma in the primary dentition cause sequelae in permanent successors? A systematic review. *Dent Traumatol*. avr 2015;31(2):79-88.
142. Lauridsen E, Hermann NV, Gerds TA, Ahrensburg SS, Kreiborg S, Andreasen JO. Combination injuries 1. The risk of pulp necrosis in permanent teeth with concussion injuries and concomitant crown fractures. *Dent Traumatol*. 2012;28(5):364-70.
143. Lauridsen E, Hermann NV, Gerds TA, Ahrensburg SS, Kreiborg S, Andreasen JO. Combination injuries 2. The risk of pulp necrosis in permanent teeth with subluxation injuries and concomitant crown fractures. *Dent Traumatol*. 2012;28(5):371-8.
144. Lauridsen E, Hermann NV, Gerds TA, Ahrensburg SS, Kreiborg S, Andreasen JO. Combination injuries 3. The risk of pulp necrosis in permanent teeth with extrusion or lateral luxation and concomitant crown fractures without pulp exposure. *Dent Traumatol*. 2012;28(5):379-85.
145. Andreasen FM, Kahler B. Pulpal Response after Acute Dental Injury in the Permanent Dentition: Clinical Implications—A Review. *J Endod*. mars 2015;41(3):299-308.
146. Gomez de Cedron J. Les traumatismes dentaires chez l'enfant: prévenir la perte de chance par l'éducation du public [Thèse d'exercice : Sciences du Vivant]. Université Paris Descartes; 2019.



## SERMENT MEDICAL

En présence des Maîtres de cette Faculté, de mes chers condisciples, devant l'effigie d'HIPPOCRATE.

Je promets et je jure, d'être fidèle aux lois de l'honneur et de la probité dans l'exercice de la Médecine Dentaire.

Je donnerai mes soins à l'indigent et n'exigerai jamais un salaire au-dessus de mon travail, je ne participerai à aucun partage clandestin d'honoraires.

Je ne me laisserai pas influencer par la soif du gain ou la recherche de la gloire.

Admis dans l'intérieur des maisons, mes yeux ne verront pas ce qui s'y passe, ma langue taira les secrets qui me seront confiés et mon état ne servira pas à corrompre les mœurs ni à favoriser le crime.

Je ne permettrai pas que des considérations de religion, de nation, de race, de parti ou de classe sociale viennent s'interposer entre mon devoir et mon patient.

Même sous la menace, je n'admettrai pas de faire usage de mes connaissances médicales contre les lois de l'humanité.

J'informerai mes patients des décisions envisagées, de leurs raisons et de leurs conséquences. Je ne tromperai jamais leur confiance et n'exploiterai pas le pouvoir hérité des connaissances pour forcer les consciences.

Je préserverai l'indépendance nécessaire à l'accomplissement de ma mission. Je n'entreprendrai rien qui dépasse mes compétences. Je les entretiendrai et les perfectionnerai pour assurer au mieux les services qui me seront demandés.

Respectueux et reconnaissant envers mes Maîtres, je rendrai à leurs enfants l'instruction que j'ai reçue de leur père.

Que les hommes m'accordent leur estime si je suis fidèle à mes promesses.

Que je sois déshonoré et méprisé de mes confrères si j'y manque.





## **PHIMPHAVONG Satsada Matthieu – Traumatologie dentaire : attitude d'urgence**

Th. : Chir. dent. : Marseille : Aix –Marseille Université : 2020

Rubrique de classement : Chirurgie orale

### Résumé :

Les traumatismes dentaires font partis des situations auxquelles un chirurgien-dentiste peut être confronté dans l'exercice du quotidien. Ce document a pour but de décrire l'attitude d'urgence que devrait tenir le chirurgien-dentiste face à un traumatisme bucco-dentaire. En premier lieu, nous décrivons les différents temps de la consultation clinique en insistant sur l'interrogatoire concernant les risques médicaux, les examens cliniques et para-cliniques. Nous proposons un arbre décisionnel et détaillons pour chaque lésion, le traitement le plus adapté. Nous proposons un cadre type pour la rédaction du certificat médical initial et enfin nous passons en revue les différentes complications à redouter selon le type de traumatisme rencontré.

Mots clés : Urgence / Traumatologie / Chirurgie orale / Traumatismes dentaires / Lésions et blessures / Fracture dentaire / Luxation dentaire / Contention dentaire

## **PHIMPHAVONG Satsada Matthieu – Dental trauma : emergency attitude**

### Abstract:

Dental trauma are part of situations that a dental surgeon may face in his daily practice. The purpose of this document is to describe the emergency attitude that a dental surgeon should adopt in face of dental trauma. First, we describe the different steps of the clinical consultation, insisting on the interrogatory regarding medical risks, then the clinical and para-clinical examinations. We propose a decision tree and we detail for each injuries, the most suitable treatment. We propose a framework for the writing of the initial medical certificate and finally we review the various complications to fear depending to the type of trauma encountered.

Key words : Emergency / Traumatology / Oral surgery / Dental trauma / Tooth injuries / Dental fracture / Dental dislocation / Dental splint