



HAL
open science

Contrôle de la fonction de guidage dans les restaurations esthétiques antéro-maxillaires

Alice Audibert

► **To cite this version:**

Alice Audibert. Contrôle de la fonction de guidage dans les restaurations esthétiques antéro-maxillaires. Chirurgie. 2020. dumas-03327782

HAL Id: dumas-03327782

<https://dumas.ccsd.cnrs.fr/dumas-03327782>

Submitted on 27 Aug 2021

HAL is a multi-disciplinary open access archive for the deposit and dissemination of scientific research documents, whether they are published or not. The documents may come from teaching and research institutions in France or abroad, or from public or private research centers.

L'archive ouverte pluridisciplinaire **HAL**, est destinée au dépôt et à la diffusion de documents scientifiques de niveau recherche, publiés ou non, émanant des établissements d'enseignement et de recherche français ou étrangers, des laboratoires publics ou privés.



Distributed under a Creative Commons Attribution - NonCommercial - NoDerivatives 4.0 International License

THESE

***POUR OBTENIR LE DIPLOME D'ETAT
DE DOCTEUR EN CHIRURGIE DENTAIRE***

Présentée et publiquement soutenue devant la

Faculté d'Odontologie de Marseille
(Doyen : Monsieur le Professeur Bruno FOTI)

Aix-Marseille Université
(Président : Monsieur le Professeur Éric BERTON)

***Contrôle de la fonction de guidage dans les
restaurations esthétiques antéro-maxillaires***

Présentée par

AUDIBERT Alice

Né(e) le 13/07/1994

A Sisteron

Alpes de Haute Provence

Thèse soutenue le **Mercredi 18 novembre 2020**

Devant le jury composé de

Président : Professeur RASKIN Anne

Assesseurs : Professeur ORTHLIEB Jean-Daniel

Docteur GIRAUDEAU Anne

Docteur LIOTARD Alicia

THESE

***POUR OBTENIR LE DIPLOME D'ETAT
DE DOCTEUR EN CHIRURGIE DENTAIRE***

Présentée et publiquement soutenue devant la

Faculté d'Odontologie de Marseille
(Doyen : Monsieur le Professeur Bruno FOTI)

Aix-Marseille Université
(Président : Monsieur le Professeur Éric BERTON)

***Contrôle de la fonction de guidage dans les
restaurations esthétiques antéro-maxillaires***

Présentée par

AUDIBERT Alice

Né(e) le 13/07/1994

A Sisteron

Alpes de Haute Provence

Thèse soutenue le **Mercredi 18 novembre 2020**

Devant le jury composé de

Président : **Professeur RASKIN Anne**

Assesseurs : **Professeur ORTHLIEB Jean-Daniel**

Docteur GIRAUDEAU Anne

Docteur LIOTARD Alicia

ADMINISTRATION

Mise à jour : sept. 2020

Doyens Honoraires	Professeur	Raymond SANGIUOLO ⁺
	Professeur	Henry ZATTARA
	Professeur	André SALVADORI
	Professeur	Jacques DEJOU

Doyen Assesseurs	Professeur	Bruno FOTI
	Professeur	Michel RUQUET
	Professeur	Anne RASKIN

Directeurs de Départements	Formation Initiale	Professeur	Michel RUQUET
	Recherche	Professeur	Anne RASKIN
	Formation Continue	Professeur	Frédéric BUKIET

Charges de missions	Relations Internationales	Professeur	Hervé TASSERY
	Internat et Diplômes d'études spécialisées	Professeur	Virginie MONNET-CORTI
	Affaires générales	Docteur	Patrick TAVITIAN

Responsable des Services Administratifs et Techniques	Madame	Katia LEONI
--	--------	-------------

LISTE DES ENSEIGNANTS

PROFESSEURS DES UNIVERSITES – PRATICIENS HOSPITALIERS DES CSERD

BUKIET Frédéric (58-01)
FOTI Bruno (56-02)
LE GALL Michel (56-01)
MONNET-CORTI Virginie (57-01)
ORTHLIEB Jean-Daniel (58-01)
RASKIN Anne (58-01)
RUQUET Michel (58-01)
TARDIEU Corinne (56-01)
TARDIVO Delphine (56-02)
TASSERY Hervé (58-01)

PROFESSEUR DES UNIVERSITES

ABOUT Imad (65)

PROFESSEURS EMERITES

DEJOU Jacques
HUE Olivier

MAITRES DE CONFERENCES DES UNIVERSITES – PRATICIENS HOSPITALIERS DES CSERD

ABOUDHARAM Gérard (58-01)	LAN Romain (56-02)
BANDON Daniel (56-01)	LAURENT Michel (58-01)
BELLONI Didier (57-01)	LAURENT Patrick (57-01)
BOHAR Jacques (56-01)	MAILLE Gérald (58-01)
CAMOIN Ariane (56-01)	PHILIP-ALLIEZ Camille (56-01)
CAMPANA Fabrice (57-01)	POMMEL Ludovic (58-01)
CATHERINE Jean-Hugues (57-01)	PRECKEL Bernard-Éric (58-01)
GAUBERT Jacques (56-01)	RÉ Jean-Philippe (58-01)
GIRAUD Thomas (58-01)	ROCHE-POGGI Philippe (57-01)
GIRAUDEAU Anne (58-01)	STEPHAN Grégory (58-01)
GUIVARC'H Maud (58-01)	TAVITIAN Patrick (58-01)
JACQUOT Bruno (58-01)	TERRER Elodie (58-01)
LABORDE Gilles (58-01)	TOSELLO Alain (58-01)

MAITRES DE CONFERENCES DES UNIVERSITES ASSOCIES

BALLESTER Benoît (58-01)
BLANCHET Isabelle (56-01)
MENSE Chloé (58-01)
SILVESTRI Frédéric (58-01)

ASSISTANTS HOSPITALIERS ET UNIVERSITAIRES

AL AZAWI Hala (56-01)	HAHN-GOLETTI Larissa (58-01)
ANTEZACK Angeline (57-01)	LIOTARD Alicia (58-01)
ARNIER Canelle (56-01)	MANSUY Charlotte (58-01)
BACHET-DORISON Damienne (56-01)	MARTIN William (56-01)
CAMBON Isabelle (56-01)	MATTERA Rémi (56-01)
CASAZZA Estelle (56-01)	MELLOUL Sébastien (57-01)
CASTRO Romain (57-01)	PARFU Anne (58-01)
DAVID Laura (56-01)	PASCHEL Laura (58-01)
DEVICTOR Alix (58-01)	PILLIOL Virginie (58-01)
DODDS Mélina (58-01)	REPETTO Andréa (58-01)
DRAUSSIN Thierry (56-02)	ROMANET Yvan (57-01)
DUMAS Cathy (57-01)	SANTUNIONE Charlotte (58-01)
HADJ-SAID Mehdi (57-01)	VINAÏ Michael (56-01)

ASSISTANTS DES UNIVERSITES ASSOCIES

GRINE Ghilès (57-01)
HOUVENAEHEL Brice (57-01)

Intitulés des sections CNU :

- 56ème section : Développement, croissance et prévention
 - 56-01 Odontologie pédiatrique et orthopédie dento-faciale
 - 56-02 : Prévention – Epidémiologie – Economie de la santé – Odontologie légale
- 57ème section : Chirurgie orale ; Parodontologie ; Biologie Orale
 - 57-01 : Chirurgie orale – Parodontologie – Biologie orale
- 58ème section : Réhabilitation orale
 - 58-01 : Dentisterie restauratrice – Endodontie – Prothèses – Fonction-Dysfonction – Imagerie – Biomatériaux

L'auteur s'engage à respecter les droits des tiers, et notamment les droits de propriété intellectuelle. Dans l'hypothèse où la thèse comporterait des éléments protégés par un droit quelconque, l'auteur doit solliciter les autorisations nécessaires à leur utilisation, leur reproduction et leur représentation auprès du ou des titulaires des droits. L'auteur est responsable du contenu de sa thèse. Il garantit l'Université contre tout recours. Elle ne pourra en aucun cas être tenue responsable de l'atteinte aux droits d'un tiers

REMERCIEMENTS

A mon jury de thèse,

Madame la Professeur Anne RASKIN, présidente du jury,

Je vous remercie de me faire l'honneur et le plaisir de présider cette thèse.

Trouvez ici ma sincère reconnaissance pour votre spontanéité, votre gentillesse et votre soutien. J'ai pu avoir la chance de faire partie d'une des vacations de l'IGH durant ma 6e année, ces moments passés de partages et d'enseignements ont été très plaisants et enrichissants.

Je vous assure ma profonde sympathie et gratitude.

Monsieur le Professeur Jean-Daniel ORTHLIEB ,

Je vous remercie pour le temps que vous m'avez consacré en acceptant de diriger la rédaction de cette thèse.

Trouvez dans ce travail ma profonde reconnaissance pour votre bienveillance, vos conseils, et votre réactivité lors de l'élaboration de cette thèse.

Je vous remercie également pour votre enseignement tout au long de ces années d'études notamment lors des matinées passées avec vous lors de ma dernière année.

Recevez toute ma considération et mes infinis remerciements.

Madame le Docteur Anne GIRAUDEAU,

Je vous remercie pour avoir accepté de siéger au sein de ce jury.
Votre disponibilité, vos conseils ainsi que votre sympathie ont été un soutien
lors des vacances cliniques.

Veillez trouver ici l'expression de mes sentiments les plus respectueux.

Madame le Docteur Alicia LIOTARD,

Je te remercie pour avoir accepté de siéger au sein de ce jury, pour ton soutien, ta présence et tes conseils au cours de l'année que nous avons passée en tant que binôme mais aussi pour l'élaboration de cette thèse.

Un grand merci.

Sommaire

I.	Introduction	1
II.	Revue de littérature	2
	a. Restauration esthétique	2
i.	Gradient thérapeutique	2
ii.	Les différentes techniques de restauration esthétique	3
	a) Les restaurations directes : les techniques de stratification	5
	b) Les restaurations adhésives en céramique (RAC)	6
iii.	Les références esthétiques	8
	b. La fonction de guidage	13
i.	Anatomie	13
	a) L'articulation temporo-mandibulaire (ATM)	13
	b) Les dents antérieures maxillaires	14
ii.	Terminologie	17
iii.	Cinématique mandibulaire	18
iiii.	Les fonctions occlusales	19
	a) Le guidage antérieur	20
	i) La pente de guidage	22
	(a) Calculer la pente de guidage	29
	(i) Les pentes condyliennes	30
	(b) Contrôler les pentes de guidage sur l'articulateur	32
III.	Protocole	32
	a. Etape 1 : Consultation initiale	33
	b. Etape 2 : Analyse de l'esthétique	34
	c. Etape 3 : Analyse occlusale	40
	d. Etape 4 : Wax up	41
	e. Etape 5 : Essayage du projet thérapeutique	42
	f. Etape 6 : Restauration définitive	42
IV.	Conclusion	43

Bibliographie

I. Introduction

Dans notre société la demande esthétique devient de plus en plus prépondérante. Le chirurgien-dentiste est confronté à ce titre à un diktat qui provient de cette tendance et doit s'y conformer. Mais cette thèse vise à souligner que lors de la réhabilitation du secteur antérieur il est primordial de ne pas oublier de restaurer la fonction de guidage. En effet les dents antérieures jouent un rôle important dans la phonation, la mastication, la déglutition et la stabilité du système dentaire ; ce serait donc une erreur de prendre en compte seulement le côté esthétique. Il faut étudier les reconstructions dentaires dans leur globalité.

L'occlusodontie intervient donc dans toutes les reconstitutions, quelles soit postérieures, antérieures, directes ou indirectes.

II. Revue de littérature

a. Restauration esthétique

i. Gradient thérapeutique (1,2)

Aujourd'hui, les demandes esthétiques de nos patients sont de plus en plus pressantes. Cependant même si la demande est principalement esthétique, les impératifs biologiques, biomécaniques et fonctionnels sont indissociables à celle-ci. C'est pourquoi la préservation tissulaire est une approche essentielle à tout traitement de restauration esthétique. Le dentiste a accès à un large éventail de thérapeutiques, qui ont été classées par les Dr G. Tirlet et J-P. Attal (1) dans un Gradient thérapeutique allant de la technique la plus conservatrice (l'orthodontie) à la plus mutilante (restaurations périphériques).

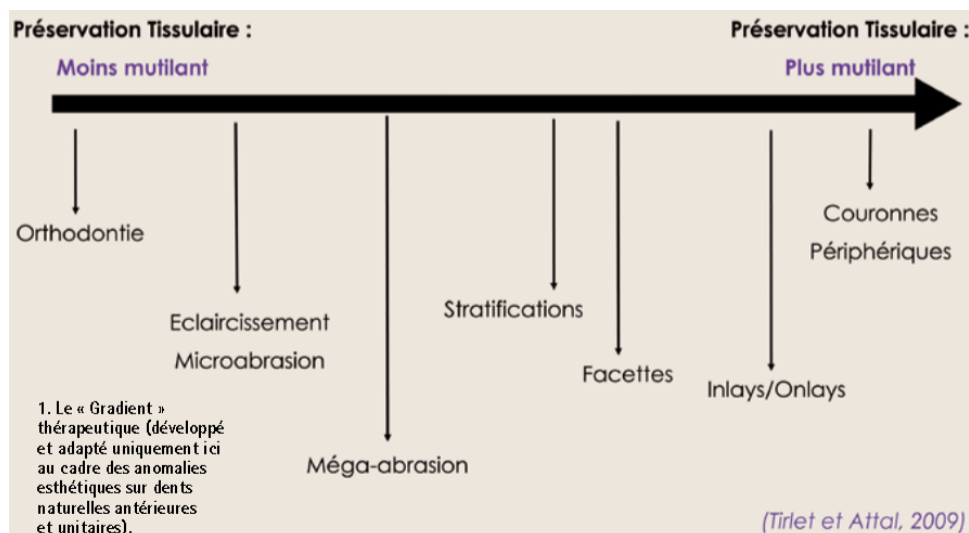


Fig. 1 : Le gradient thérapeutique (Cf. TIRLET et ATTAL) (1)

Lors d'une demande esthétique les chirurgiens-dentistes seront guidés par ce gradient thérapeutique afin d'utiliser les techniques les moins invasives possibles (celles se trouvant le plus à gauche). Ceci est valable quel que soit l'âge du patient mais encore plus s'il s'agit d'un patient jeune. Selon les cas il est possible d'associer plusieurs thérapeutiques, par exemple l'orthodontie permet souvent de simplifier les traitements et d'utiliser une technique peu mutilante, le résultat est ensuite évalué avec le patient et si cela n'est pas suffisant on passe à une thérapeutique un peu plus mutilante.

ii. Les différentes techniques de restauration esthétique (2–9)

Il existe plusieurs techniques de restauration avec différentes indications :

- La restauration en technique directe :

Les restaurations directes en résine composite permettent une préservation tissulaire maximale, à un moindre coût pour le patient, de façon rapide tout en ayant de bons résultats esthétiques et fonctionnels. Elle a aussi comme avantage le fait d'être réversible et facilement réparable.

Les indications pour ces techniques sont :

- Les pertes de substances de petite à moyenne étendue, dues aux lésions carieuses, à un traumatisme, ou aux usures.
- Les dysplasies mineures
- La modification de forme.

Cependant ce type de restauration a ses limites :

- les restaurations directes sont opérateur dépendant,
- la plaque dentaire adhère plus facilement sur le composite que sur la céramique,
- la maintenance est fréquente,
- l'étendue de la restauration doit être limitée car les propriétés mécaniques du composite sont insuffisantes en cas de grosses pertes de substances, de plus dans ces cas-là cette technique s'avèrera être trop compliquée à réaliser pour avoir un bon rendu esthétique, il vaudra mieux choisir une technique indirecte.

- Les restaurations en technique indirecte :

Il s'agit de restaurations adhésives en céramique (RAC) dont les préparations sont plus ou moins délabrantes. Les RAC ont un très bon rendu esthétique, une bonne biocompatibilité, des propriétés mécaniques meilleures que le composite, et de bons résultats à long terme. Cependant la procédure est plus longue, plus délabrante, et plus coûteuse pour le patient que la technique directe.

Les indications sont :

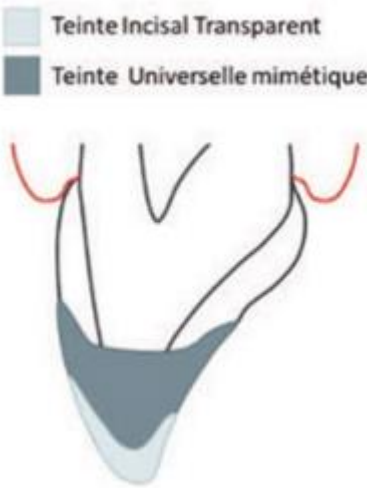
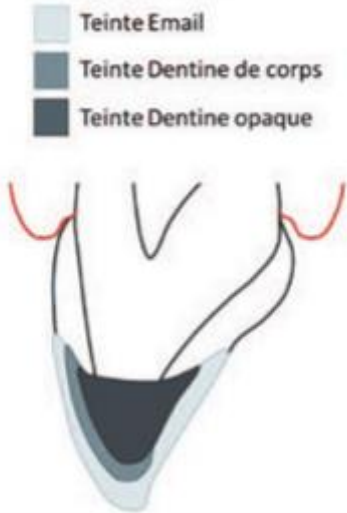
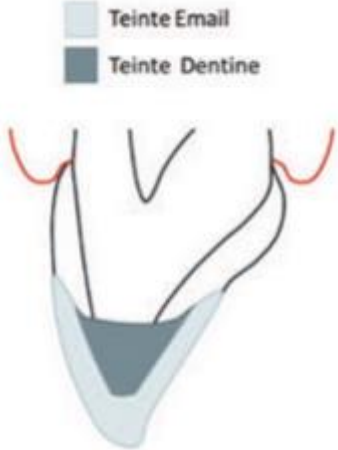
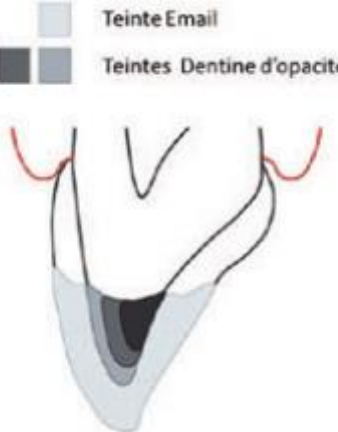
- La correction de couleur en cas de coloration dues aux tétracyclines, de dents réfractaires aux éclaircissements externes, ou de fluorose.
- La correction de forme en cas de dent riziforme, de fermeture des diastèmes et des triangles noirs, et l'allongement du bord libre.
- Les anomalies de structures telles une fracture coronaire étendue, la perte d'émail par l'érosion, l'usure ou le délabrement carieux, les malformations congénitales ou acquises de l'émail.
- En cas d'anomalie de position.

Les contre-indications des RAC sont :

- les contraintes occlusales et les malocclusions,
- un soutien parodontal faible,
- un manque d'hygiène,
- une malposition majeure.
- les patients jeunes (-18 ans)

a) Les restaurations directes : les techniques de stratification (4,10)

Tableau 1 : Les différentes techniques de stratification.

Stratification classique en 2 couches	Stratification classique en 3 couches
 <p>(Cf. DECERLE) (10)</p>	 <p>(Cf. DECERLE) (10)</p>
Défaut : effet grisé	Difficulté de gestion de l'épaisseur des couches
Technique du « Natural Layering Concept »	Stratification en 3 couches selon Vanini
 <p>(Cf. DECERLE) (10)</p>	 <p>(Cf. DECERLE) (10)</p>
Composites avec les mêmes propriétés optiques que l'émail et la dentine	Couches obliques
Résultats esthétiques	Intégration naturelle des restaurations

b) Les restaurations adhésives en céramique (RAC) (2,3,9,11,12)

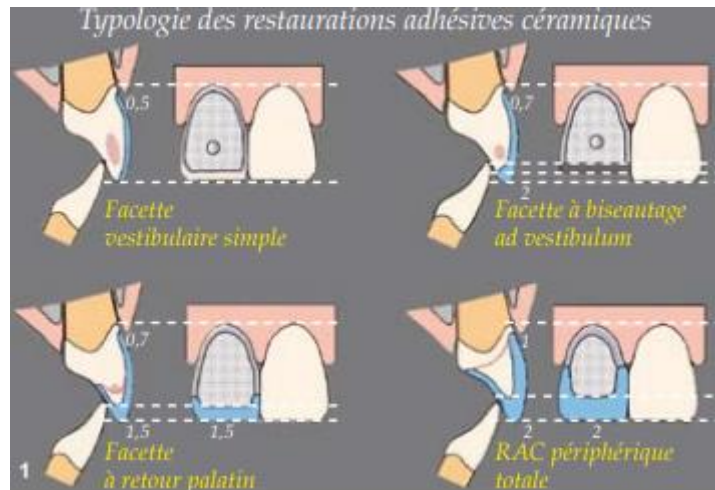


Fig.2 : Les différentes préparations pour RAC (Cf. LASSERRE, LABORDE) (3)

Les facettes vestibulaires simples répondent très bien au concept d'économie tissulaire car elles nécessitent une simple préparation pelliculaire dans l'émail. Les facettes à biseau ad vestibulum, et les facettes à retour palatin sont un peu moins économes en tissu, et les restaurations adhésives totales sont quant à elles les plus mutilantes.

Selon le matériau utilisé pour les restaurations adhésives leurs propriétés et le délabrement de la dent sera différent.

Tableau 2 : Les principales propriétés des céramiques utilisées lors des RAC en antérieure.

Céramiques	Feldspathiques	Feldspathiques renforcée à la leucite	Disilicate de lithium	Zircone
Epaisseur de réduction	Facette : 0.5 mm Couronne : Cervical 0,5 mm Tier moyen 1mm Occlusal 1,5 mm	Cervical : 0.5 à 0.7 mm Tiers moyen : 1 à 1.5 mm	Facette : ≥ 0.3 mm Couronne : 1 mm	Cervical : 1mm Tiers moyen 1,5mm Occlusal : 1,5 à 2mm
Propriétés esthétiques	La + translucide	Différents niveaux de translucidité et d'opacité	Différents niveaux de translucidité et d'opacité	La plus opaque La moins esthétique mais intéressant pour cacher un pilier fortement coloré ou du métal
Résistance à la flexion	90 MPa Faible	160 MPa	360 MPa	900 à 1300 MPa La plus résistante
Tenacité (MPa.m ^{1/2})	1.6	1.3	2.3	6-12

Tableau 3 : Recommandations des différents matériaux selon l'indication des RAC en antérieure.

	Facettes	Couronne	Bridge	Bridge à ailette
Feldspathiques	+++	-	---	---
Feldspathiques renforcées à la leucite	+++	-	---	---
Disilicate de lithium	+++	+++	-	++
Zircone	-	++	+++	++

Pour choisir quel matériau utiliser il faut prendre en compte plusieurs critères : les propriétés esthétiques, la teinte de la dent sous-jacente, les contraintes occlusales, les parafunctions et les matériaux déjà présents en bouche.

iii. Les références esthétiques (9,12–17)

L'analyse de l'esthétique dentaire se fait par une vue globale du visage. Il ne faut pas seulement regarder les dents, mais aussi tout ce qui les entoure : la gencive, les lèvres, les yeux etc. La vue d'ensemble du visage permet de vérifier l'équilibre et l'harmonie du sourire dans celui-ci.

- Les éléments de référence de la face au repos sont :
 - Le **plan sagittal médian** (PSM) joint la glabelle et le Pogonion qui est la pointe du menton
 - Les lignes horizontales : elles sont utilisées comme références pour l'inclinaison du plan d'occlusion.
 - La **ligne bi pupillaire** (LBP), passant par les deux pupilles doit être perpendiculaire au plan sagittal médian (PSM). Elle permet de voir s'il existe une inclinaison du maxillaire, si celle-ci n'est pas parallèle au plan d'occlusion. Attention la ligne bipupillaire ne peut pas servir de référence esthétique s'il y a une asymétrie verticale des orbites. Dans ce cas-là on utilisera la ligne bi commissurale (LBC) si celle-ci est parallèle à la ligne horizontale du cadre de référence du Ditramax. Si ce n'est pas le cas on utilisera la bissectrice entre la LBP et la LBC.
 - La **ligne bi commissurale**, relie les deux commissures labiales.

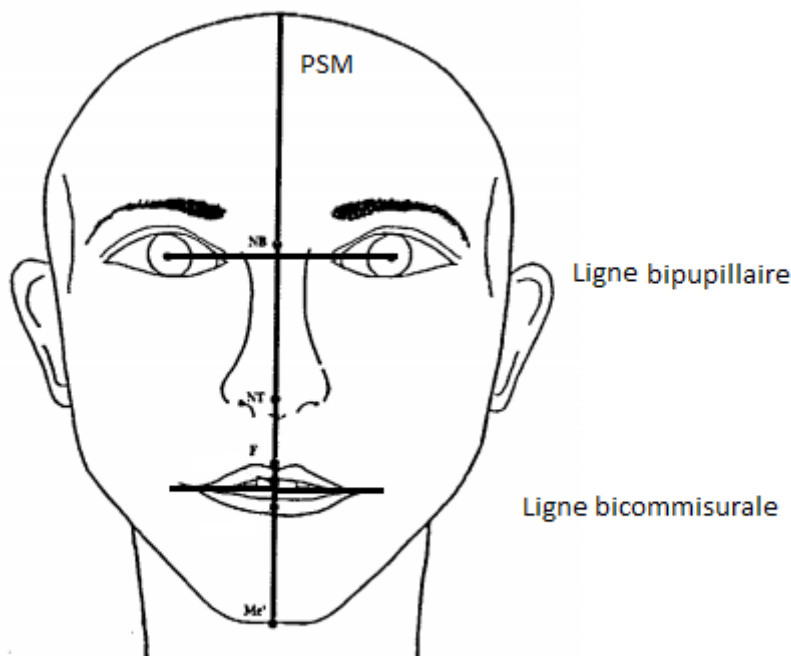


Fig. 3 : Les éléments de références de la face au repos

- Les éléments de référence de la face lors du sourire sont :
 - La **ligne du sourire** qui est plus basse chez les personnes âgées que chez les jeunes et qui est aussi en général plus haute chez les femmes.

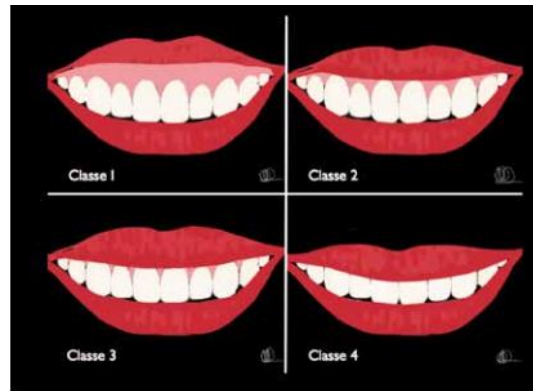


Fig. 4 : Classification de la ligne du sourire (Cf. DODDS) (13)

- La **ligne incisive** qui passe par les bords libres des incisives maxillaires. Elle peut être concave, plane ou convexe.
- La **ligne interincisive**, doit être parallèle au PSM et dans l'idéal correspondre à celui-ci. En cas d'angulation de cette ligne par rapport au PSM le sourire sera disharmonieux, cependant si la ligne interincisive et le PSM sont parallèles mais qu'il existe un léger décalage le sourire restera harmonieux.



Fig. 5 : Aspect du sourire selon la position de la ligne interincisive (Cf. Etienne et Anckenmann)(9)

- Les éléments de référence du profil au repos sont :
 - La **forme du profil** : Dans le cas d'un maxillaire proéminent ou d'un profil convexe, il faut que les restaurations antérieures maxillaires soient moins dominantes pour ne pas aggraver le profil. Et on fait des restaurations plus proéminentes lors de profil concave ou de maxillaire rétracté afin de rééquilibrer le profil.
 - Le **plan de Ricketts**, c'est la ligne allant de la pointe du nez jusqu'au menton. Idéalement la lèvre supérieure doit être à 4mm de celui-ci et la lèvre inférieure à 2mm. Si la lèvre supérieure est à plus de 6 mm le profil est concave, si les lèvres touchent le plan de Ricketts le profil est considéré comme convexe.
 - L'**angle naso-labial**, qui varie de 90 à 100° chez les hommes et de 100 à 120° chez les femmes. Si cet angle est plus obtus cela signifie qu'il y a une proéminence du maxillaire et inversement s'il est plus aigu.

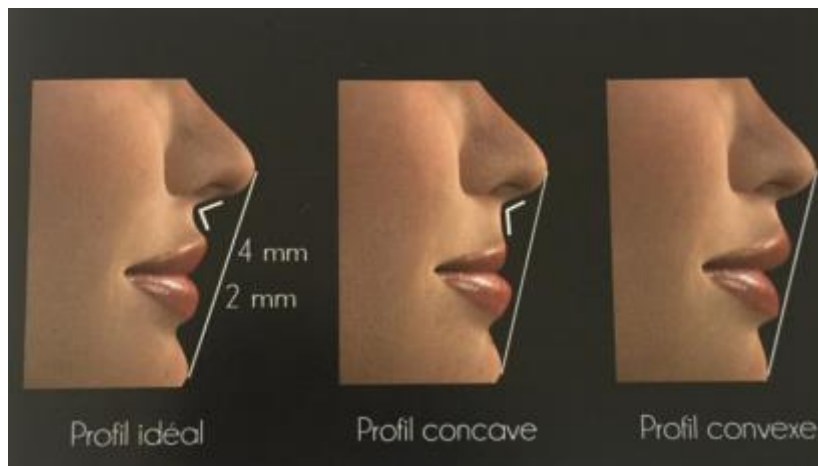


Fig. 6 : Profil idéal, concave ou convexe en fonction du plan de Ricketts et de l'angle naso-labial (Cf Etienne et Anckenmann)(9)

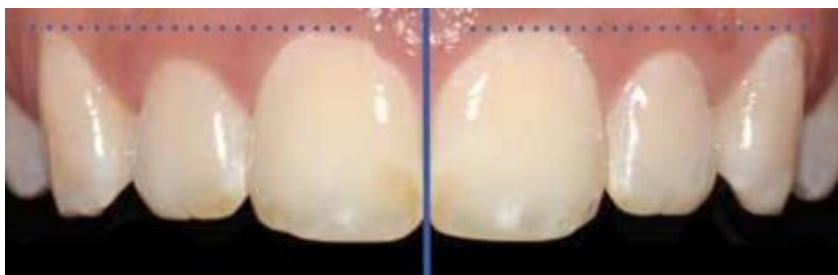
- Le **soutien de la lèvre supérieure** sert de guide à la situation des dents. Dans le cas d'une lèvre fine, peu soutenue, il sera possible de faire des dents plus vestibulées ou bien de coller directement les facettes sans aucune préparation de la dent. A l'inverse en cas d'une lèvre proéminente il faudra éviter de vestibuler les dents.
- Les **rapports avec la lèvre inférieure**

Une fois l'analyse de la vue globale du visage faite on peut se recentrer sur l'analyse du sourire en regardant les lèvres, les gencives et les dents lors du sourire naturel.

- Les éléments de références dento-faciales sont :
 - Le **nombre de dents visibles lors du sourire**
 - Le « **plan** » **esthétique**, défini par les bords libres des incisives et par les pointes cuspidiennes des canines et prémolaires.
 - Les **corridors latéraux**
 - La **quantité de gencive exposée**
 - Le **bord incisif maxillaire**
 - La **courbe de la lèvre inférieure** doit correspondre au « plan » esthétique.
 - Le **contour labial** est un guide pour la situation des dents
 - Les **références phonétiques** : lors du son S on vérifie que le patient ne zézye pas et lors du son F que les bords libres des incisives centrales maxillaires affleurent le vermillon de la lèvre inférieure.

Lors de la vue dentaire nous analysons l'équilibre entre le blanc et le rose grâce aux éléments micro-esthétiques qui sont :

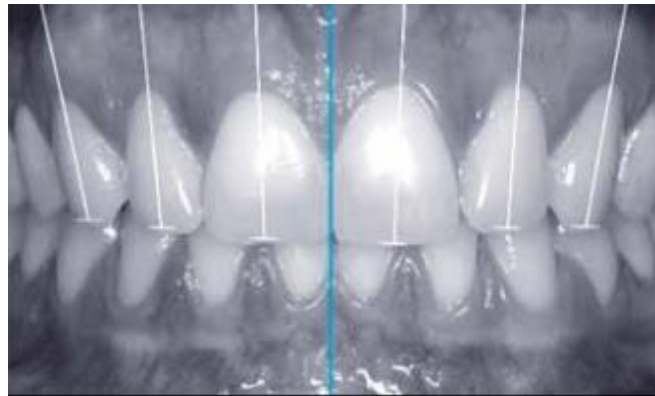
- La **symétrie des tissus mous**, et la **ligne des collets** : les collets des incisives centrales doivent être les plus symétriques possibles car ce sont les plus proches de l'axe de symétrie vertical, ensuite plus on s'éloigne de cet axe moins la dissymétrie des collets rendra le sourire disharmonieux. De plus les collets des canines sont en générales au même niveau ou légèrement plus apicaux que ceux des incisives centrales, et ceux des incisives latérales doivent se situer 1 à 1,5 mm en dessous.



(Cf RUFENACHT) (16)

- Le **sommet des festons gingivaux** est en général déporté en distal.
- Les **papilles**
- La **proportion des dents** : le rapport largeur/longueur des incisives centrales maxillaires doit être de 75 à 80%. Les canines doivent être moins larges que les incisives centrales maxillaires de 1 à 1,5 mm et les latérales de 2 mm à 3mm.

- La **position du bord libre** des incisives centrales doit idéalement être située au même niveau que la pointe canine, et le bord libre des incisives latérales qui doit être légèrement au-dessus.
- L'**axe des dents**, qui est de distal en mésial dans le sens apico-incisal, est de plus en plus incliné de mésiale en distale.



(Cf. DODDS) (13)

- Les **embrasures**
- Les **lignes de transitions**
- Les **zones de contact** : le point de contact mésial est plus coronaire que le distal.
- Les **angles interincisifs** s'ouvrent des incisives centrales aux prémolaires.
- L'**état de surface** : modifie la réflexion de la lumière. Plus une dent est jeune, plus l'état de surface est marqué, la lumière est réfléchie, et plus la dent est claire.

b. La fonction de guidage

i. Anatomie

a) L'articulation temporo-mandibulaire (ATM) (18–22)

L'ATM est l'articulation qui unit la mandibule à l'os temporal. Cette articulation est composée de surfaces articulaires et d'un système musculaire.

Les surfaces articulaires sont : le condyle mandibulaire qui prolonge la branche montante de la mandibule, et la fosse mandibulaire de l'os temporal ainsi que son tubercule articulaire.

Entre le condyle et l'os temporal se trouve un disque articulaire biconcave.

Cette articulation est mobilisée par les muscles masticateurs classés en trois groupes :

- Les muscles élévateurs comprenant le masséter, le temporal et le ptérygoïdien médial.
- Les muscles abaisseurs qui sont les muscles supra-hyoïdien et infra-hyoïdien.
- Les muscles propulseurs : le ptérygoïdien latéral dont le chef supérieur accompagne la fermeture et la rétraction et le chef inférieur la protraction.

Les ligaments quant à eux permettent de limiter les mouvements.

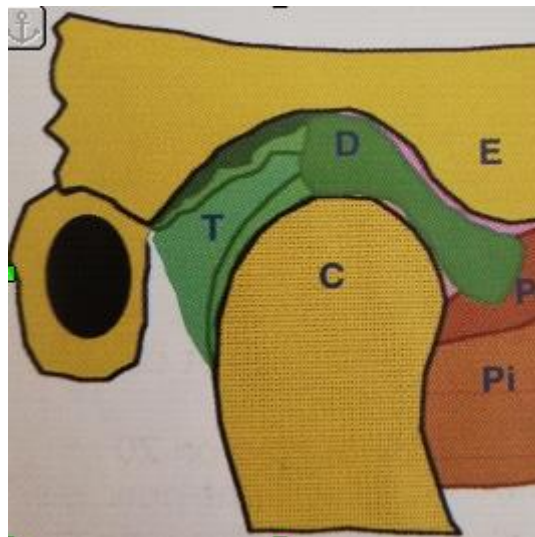


Fig. 7 : L'articulation temporo-mandibulaire en OIM (cf. ORTHLIEB)

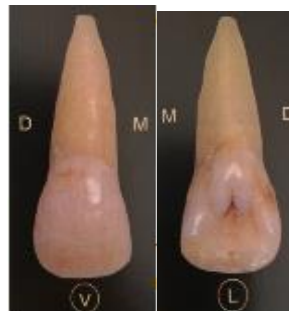C : condyle, E : éminence temporale, D : disque, T : fibres du temporal, P : ptérygoïdien supérieure, Pi : Ptérygoïdien inférieur

b) Les dents antérieures maxillaires (19,23–25)

Les dimensions moyennes des couronnes (19) :

	Incisive centrale	Incisive latérale	Canine
Hauteur	10,5 mm	9 mm	10 mm
Diamètre mésio-distal (MD) coronaire	8,5 mm	6,5 mm	7,5 mm
Diamètre MD cervical	7 mm	5 mm	5,5 mm
Diamètre vestibulo-lingual (VL) coronaire	7 mm	6 mm	8 mm
Diamètre VL cervical	6 mm	5 mm	7 mm

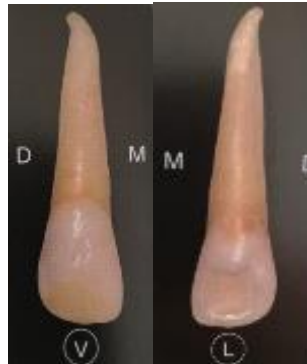- Incisives centrales maxillaires :



- vue vestibulaire : la couronne à une forme trapézoïdale dont les contours divergent à partir du collet. Le contour distal est plus court et plus convexe avec un angle lui aussi plus arrondi. Les points de contact ne se situent pas au même niveau (distal : jonction 1/3 occlusal et 1/3 moyen, mésial : 1/4 occlusal). La face vestibulaire est convexe.

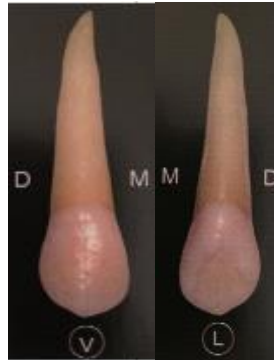- vue palatine : La face linguale est marquée par un relief convexe. Elle est bordée par des crêtes marginales mésiale et distale qui partent de chaque côté du cingulum, et meurt au niveau du bord libre. La moitié cervicale de cette face est occupée par le cingulum. Ces 2 éléments anatomiques délimitent la fosse linguale.

- Incisives latérales maxillaires :



- vue vestibulaire : La couronne est plus arrondie que l'incisive centrale. Sa hauteur est nettement plus importante que le diamètre mésio-distal. Le contour mésial est régulièrement convexe avec son point de contact se situant au niveau du 1/3 occlusal. Le contour distal est quant à lui fortement convexe avec un point de contact se situant dans le 1/3 moyen. Le bord incisif est lui aussi régulièrement convexe avec un angle distal plus arrondis
- Vue palatine : similaire à l'incisive centrale

- Canine :



- vue vestibulaire : Les contours proximaux de la couronne divergent fortement à partir d'un collet étroit. Les points de contact se situent au niveau du 1/4 occlusal en mésial et à la jonction du 1/3 moyen et du 1/3 occlusal en distale. Le contour mésial est régulièrement convexe quant au distal il est plus rectiligne du collet jusqu'au point de contact puis peut être en forme de « S » jusqu'à la pointe canine.

- vue palatine : La face linguale est plus étroite que la vestibulaire, elle est limitée en mésial et distal par les crêtes marginales qui naissent du cingulum et s'étendent jusqu'au arrêtes cuspidiennes. Le cingulum quant à lui est volumineux, il se prolonge par une coulée d'émail formant une arrête médiane jusqu'à la pointe cuspidienne. Entre les crêtes marginales et l'arrête médiane se trouve deux zones concaves : une fosse mésiale large mais peu profonde et une fosse distale étroite mais plus marquée.

ii. Terminologie (18)

Occlusion d'intercuspidie maximale (OIM) (18) :

« Position d'occlusion où le rapport d'engrènement dentaire se caractérise par le plus grand nombre de contacts inter arcades et où l'intensité des contractions isométriques est maximale.»

Dans l'idéale l'OIM doit être une position précise, unique, centrale et reproductible de la mandibule.

Relation Centrée (RC) (18) :

Définition donnée par le collège national d'occlusodontologie en 2001 :

« Situation condylienne de référence la plus haute, réalisant une coaptation bilatérale condylo-disco-temporale, simultanée et transversalement stabilisée, suggérée et obtenue par contrôle non forcé, réitérative dans un temps donné et enregistrable à partir d'un mouvement de rotation mandibulaire sans contact dentaire. »

La RC est une position de référence mandibulaire indépendante des dents. C'est la position la plus haute et la plus médiane, des condyles dans la fosse mandibulaire, elle est reproductible et enregistrable.

Le RC a été de nouveau définie par le collège national d'occlusodontologie en 2016 comme étant la capacité du mouvement axial terminal (MAT) caractérisée par une rotation « pure » dans un mouvement abaissement-élévation (environ 15 mm d'amplitude au niveau incisif).

iii. Cinématique mandibulaire (18,26–28)

Il existe deux formes fondamentales de mouvement :

- La rotation : le condyle tourne autour de son axe contre la face inférieure du disque.
- La translation : le condyle et le disque se déplacent le long de la fosse mandibulaire.

Les mouvements de la mandibule sont :

- L'ouverture et la fermeture où la rotation du condyle est combinée à une translation sur le tubercule articulaire du condyle avec son disque vers l'avant. (Fig. 3 : 2 à 5)
- La propulsion/rétropulsion, est une translation vers l'avant de la mandibule avec le bord libre des incisives mandibulaires qui glissent sur les crêtes proximales des incisives maxillaires et le pan distal des canines maxillaires et son retour à l'OIM. (2 à 4)
- La rétrusion, est un mouvement de glissement vers l'arrière de la mandibule dans l'idéal contrôlé par le pan mésial de la cuspide palatine des premières prémolaires maxillaires.
- La diduction, est un glissement latéral de la mandibule. (2 à 7 et 2 à 8) Elle peut se faire en fonction canine (coté travaillant la canine mandibulaire glisse sur la face linguale de la canine maxillaire en provoquant une désocclusion postérieure) ou en fonction groupe (d'autres dents adjacentes participent au guidage lors de la diduction). La fonction canine est la plus simple à réaliser en cas de restauration.

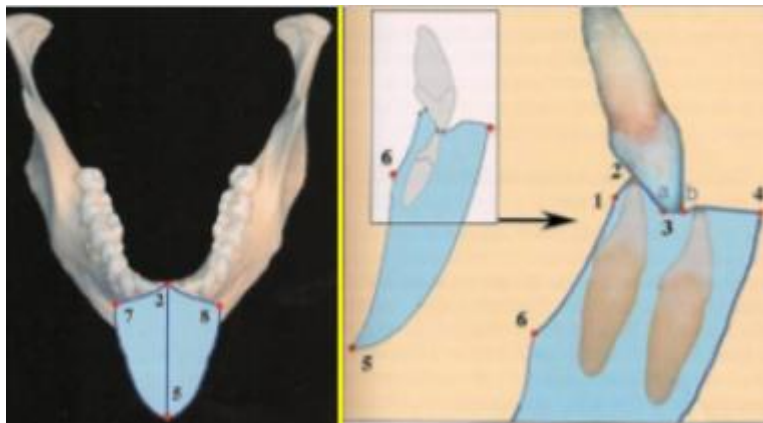


Fig. 8 : 1 : position de repos, 2 : OIM, 3 : Bout à bout incisif, 4 : propulsion maximale, 5 : ouverture maximale, 7 : diduction droite maximale, 8 : diduction gauche maximale (Cf. ORTHLIEB)

Le Diagramme de Posselt représente l'enveloppe limite des mouvements mandibulaires qui est défini par le guidage antérieur.

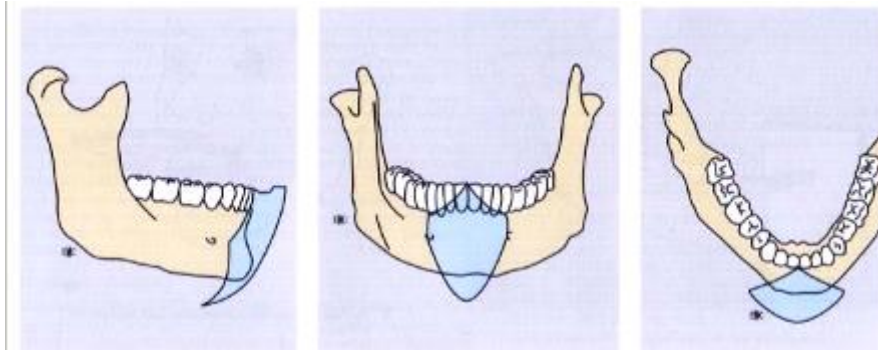


Fig. 9 : Diagramme de Posselt dans le plan sagittal, frontal et horizontal (Cf. ORTHLIEB)(28)

iii. Les fonctions occlusales (18,29)

Les fonctions occlusales représentent les conditions physiologiques d'affrontement des dents lors des fonctions manducatrices. Elles sont au nombre de trois :

- La fonction de calage, qui correspond à la stabilité dentaire et mandibulaire en OIM de façon durable. Pour cela les points de contact doivent être multiples et répartis de façon harmonieuse sur la totalité de l'arcade.
- La fonction de centrage, qui correspond à une position de référence mandibulaire non contraignante pour les structures.
- La fonction de guidage, qui correspond à des mouvements mandibulaires excentrés symétriques, simples et non bridés. Ces mouvements sont facilités par des contacts précis, ponctuels, symétriques, répétitifs, sur les dents antérieures car leur proprioception desmodontale est plus précise que sur les dents postérieures. Le trajet vers l'OIM doit être sans obstacle postérieur et sans limitation antérieure.

a) Le guidage antérieur (12,18,20,26,29,30)

La définition du guide antérieur est : « *relation dynamique (statique et cinématique) entre les dents antérieures des deux arcades au cours des déplacements fonctionnels.* »

Le guide antérieur correspond aux contacts entre les dents antérieures antagonistes lors des mouvements de translation mandibulaire (propulsion-rétropulsion et diductions). Il est composé du guide incisif lors de la propulsion/rétropulsion et du guide canin lors de la diduction.

Le guidage est assuré par les surfaces convexes des faces linguales des dents antéro-maxillaires :

- les crêtes proximales des incisives maxillaires lors de la propulsion/rétropulsion,
- le pan mésial de l'arrête médiane de la canine lors de la diduction.

Les surfaces de guidage sont idéalement convexes, linéaires et symétriques.

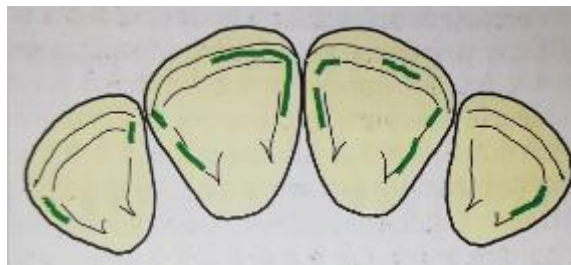


Fig. 10a : Surfaces de guidage incisif (Cf. ORTHLIEB)

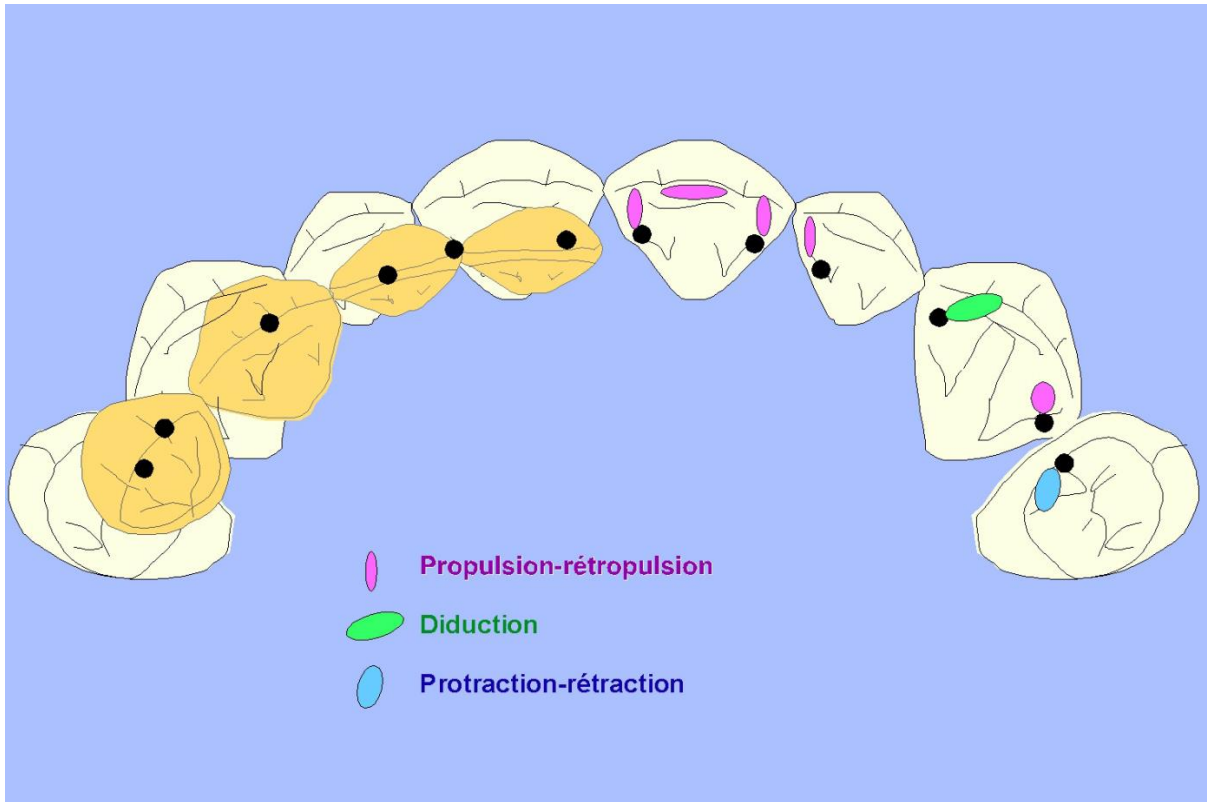


Fig. 10b : Surfaces de guidage (Cf. ORTHLIEB)

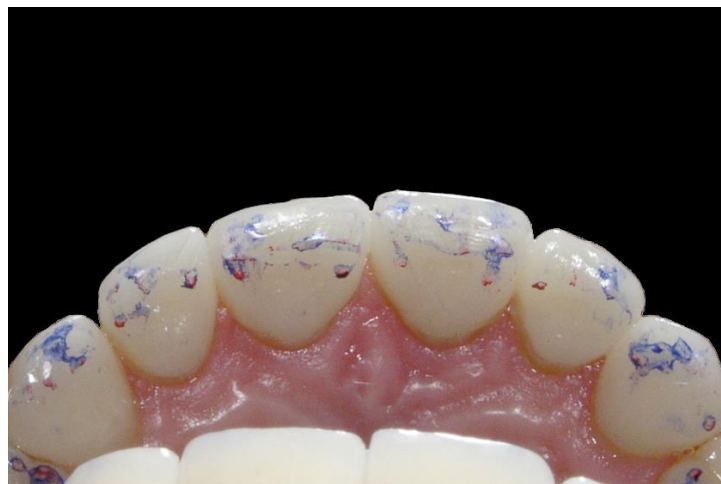

Fig. 10c : Surfaces de guidage (Cf. ORTHLIEB)

Le guidage antérieur permet l'intégralité des mouvements antérolatéraux de la mandibule vers l'occlusion d'intercuspidation maximale (ré-occlusion) sans qu'il n'y ait de contacts avec les dents postérieures, ce qui permet une diminution des surcharges dentaires, des contraintes articulaires et musculaires. C'est le principe de protection mutuelle : les dents antérieures protègent les dents pluricuspidées en provoquant leur désocclusion lors des mouvements et les dents postérieures protègent les dents antérieures lors de forces verticales.

i) La pente de guidage (18,26,29–55)

Les pentes de guidages antérieures dépendent du relief des faces linguales du bloc incisivo-canin maxillaire et de l'axe de ces dents. Elles sont très variables d'un individu à l'autre, car il existe une variabilité naturelle de l'inclinaison axiale des dents antérieures ainsi qu'une variabilité du profil de la face linguale. Pour être efficace les pentes de guidages doivent être symétriques, ouvertes vers l'avant et pas trop abruptes afin d'avoir un espace fonctionnel suffisant.

Le guidage a été décrit initialement par R.Slavicek selon deux inclinaisons S1 et S2. Le plan S1 représentant un trajet à tendance horizontale le long du cingulum, le trajet S2 représentant une pente plus verticale.

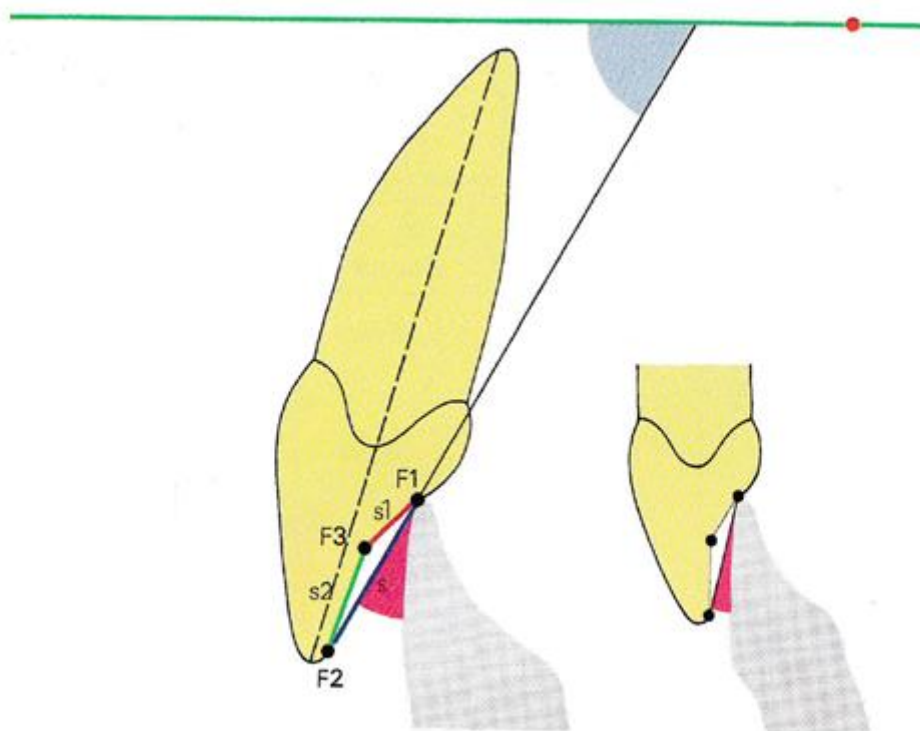


Fig. 11 : Le guidage selon R. Slavicek

Le triangle de Slavicek résume les déterminants d'une pente de guidage fonctionnelle.

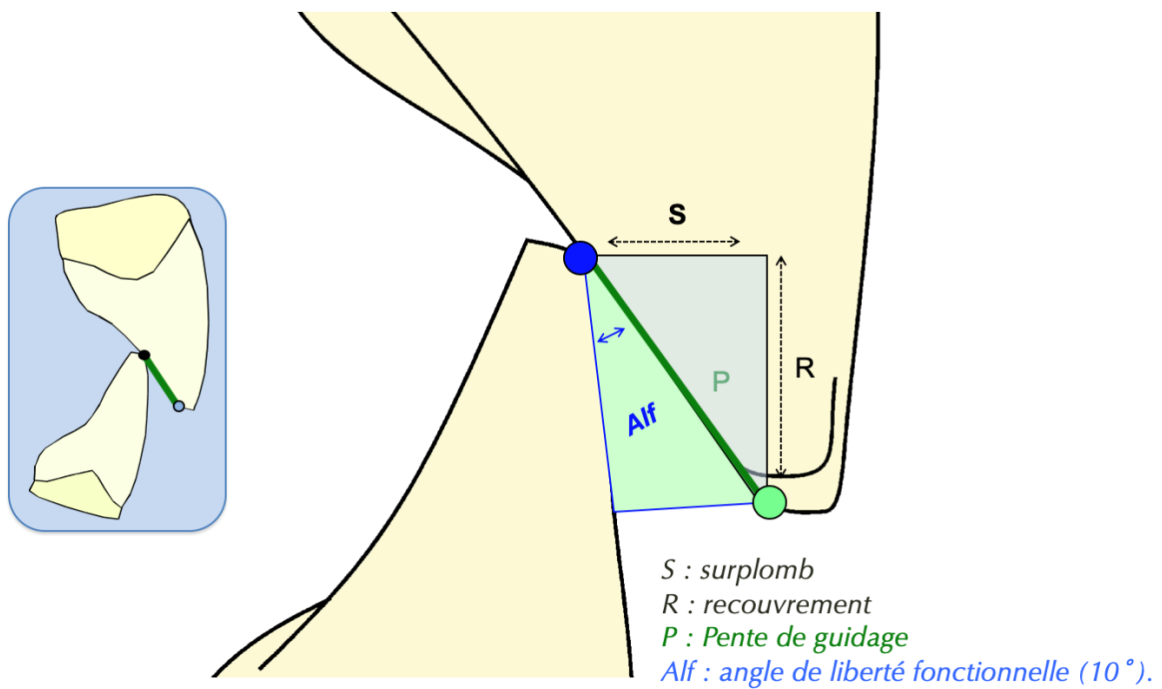


Fig. 12 : Triangle de Slavicek (Cf. ORTHLIEB)
S : surplomb, R : recouvrement, Alf : angle de liberté fonctionnelle

L'Alf correspond à l'espace permettant le mouvement de la mandibule vers l'avant et dépend du surplomb antérieur. Le surplomb doit être compris entre 3 et 4 mm pour avoir une pente de guidage fonctionnelle. Si le surplomb est inférieur à 3 mm il y a un risque de verrouillage du mouvement mandibulaire, le guidage sera alors dysfonctionnel (c'est souvent le cas dans les classe II-2). S'il est supérieur à 4 mm il y a un risque de guidage a fonctionnel.

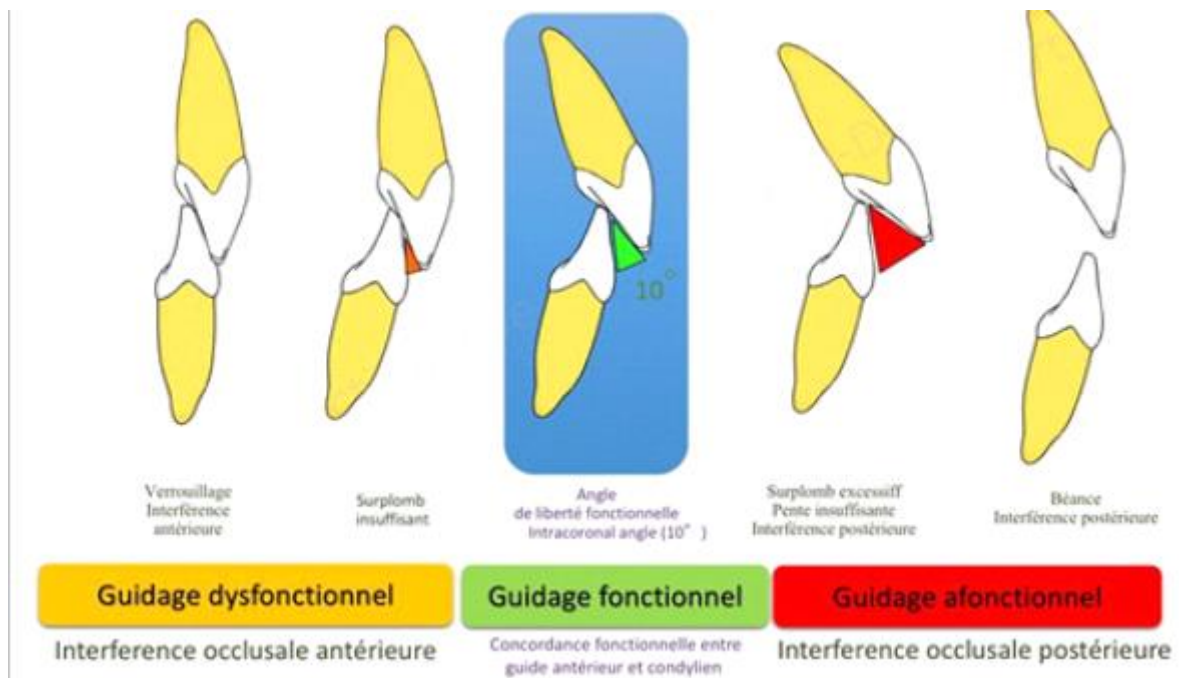


Fig. 13 : Le guidage antérieur en fonction de l'Alf (Cf. ORTHLIEB)

Le recouvrement incisif « normal » est compris entre 3 à 4mm. Si le recouvrement est inférieur à 3mm il s'agit d'une infraclusion, s'il est supérieur à 4 mm c'est une supraclusion. Le recouvrement canin quant à lui est plus important que le recouvrement incisif, il varie physiologiquement entre 3,5 et 6,5mm.

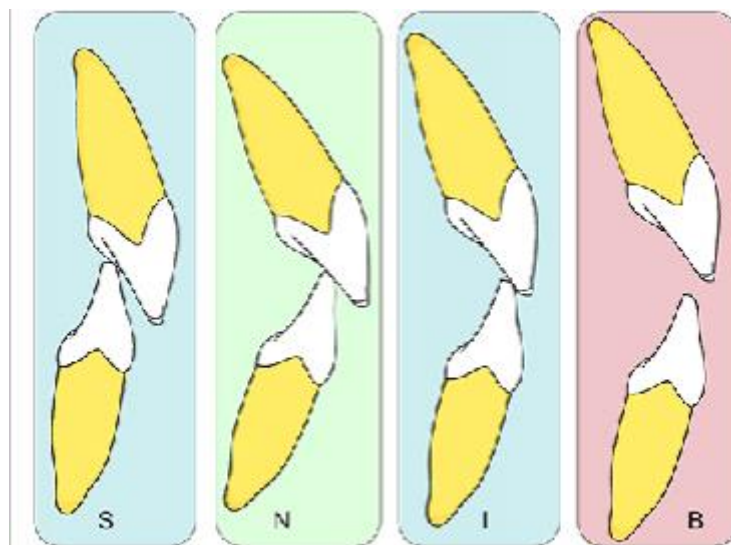


Fig. 14 : Recouvrement (Cf. ORTHLIEB)

S : supraclusion, N : normalité, I : infraclusion, B : béance

L'étude de Takei au sujet de l'inclinaison des pentes de guidage nous apporte des informations. Il a mesuré 5146 sujets Japonais et a proposé des valeurs moyennes pour les surfaces antérieures de guidage et les cuspides vestibulaires (cuspides guides) des prémolaires et molaires maxillaires. Sa conclusion révèle la proximité de la pente canine à la pente condylienne d'environ 50° ainsi qu'une pente incisive de 10° supérieure (environ 60°).

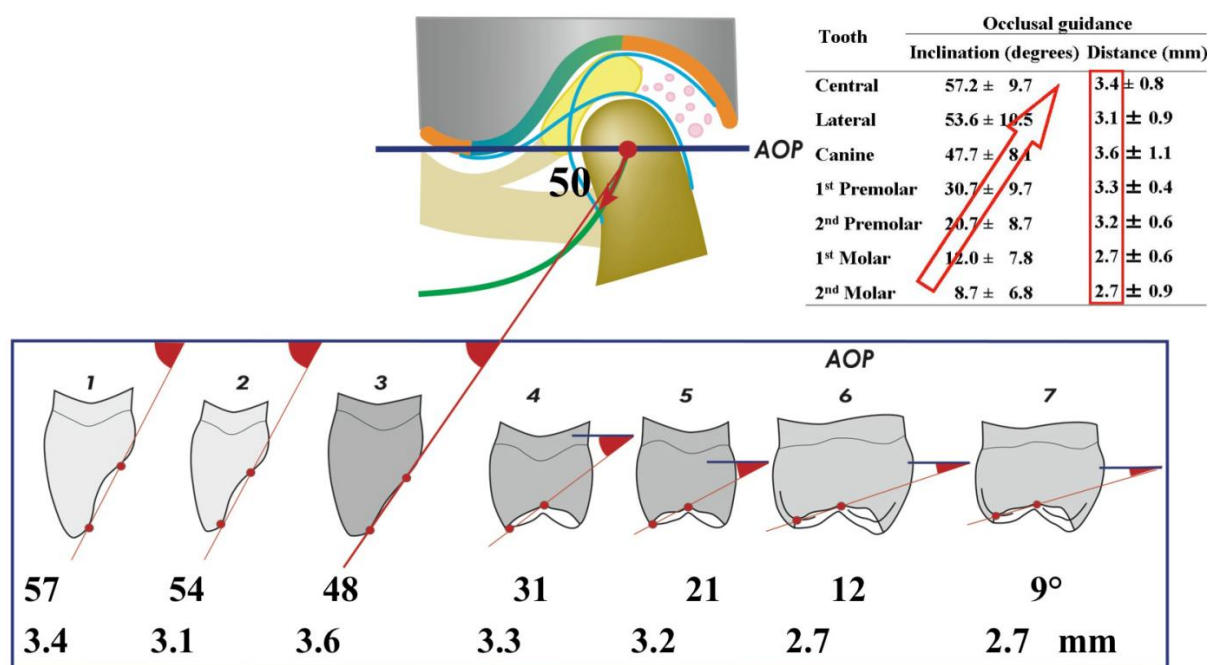


Fig. 15 : L'inclinaison des surfaces de guidage (Cf. TAKEI) (55)

Chez certains patients il existe une asymétrie du guidage qui est en relation avec une asymétrie de la pente incisive et /ou canine.

Planas a fait remarquer qu'une asymétrie du guidage entraîne une asymétrie de la mastication. En effet le patient aura tendance à mastiquer du côté où la pente canine est la plus faible car l'espace de désocclusion postérieur le sera aussi. Cependant, la notion de désocclusion n'a pas de réalité fonctionnelle, il faut penser en termes de retour vers l'OIM, c'est à dire de ré-occlusion. Le sujet mastiquera préférentiellement du côté où l'angle de ré-occlusion est le plus faible. Cet angle de ré-occlusion est dépendant de l'inclinaison de la pente condylienne, de la pente canine et de l'inclinaison et de la forme du plan d'occlusion.

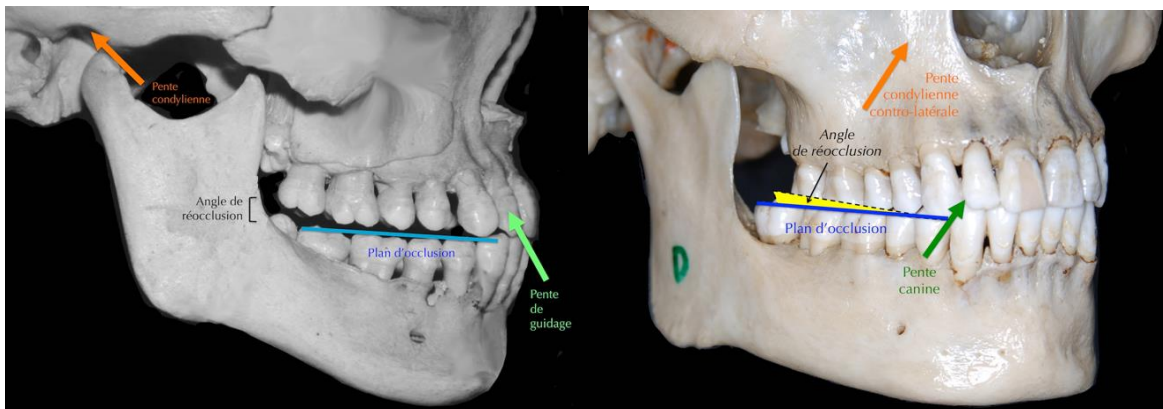


Fig. 15a : Les déterminants de l'angle de ré-occlusion en rétropulsion : la pente condylienne, le plan d'occlusion, la pente incisive. (Cf. MANIERE-EZVAN) (31)

Fig. 15b : Les déterminants de l'angle de ré-occlusion en diduction : la pente condylienne contro-latérale, le plan d'occlusion, la pente canine. (Cf. MANIERE-EZVAN)(31)

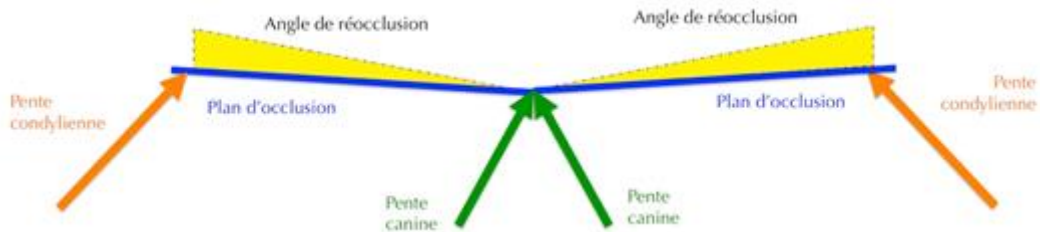


Fig. 16a : L'angle de ré-occlusion en diduction est symétrique si les 3 déterminants sont symétriques. (Cf. MANIERE-EZVAN)(31)

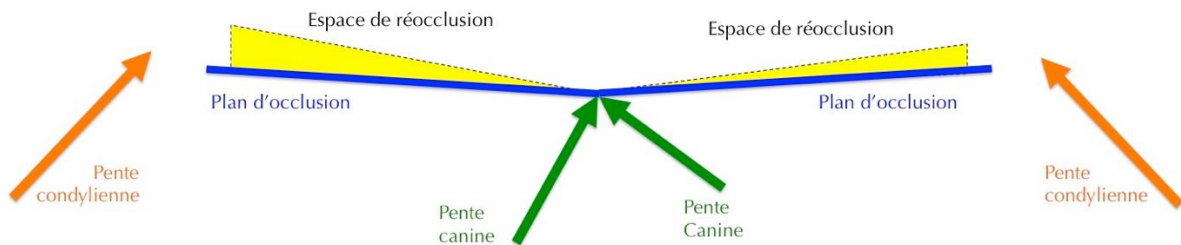


Fig. 16b : La pente canine asymétrique crée un angle de désocclusion gauche plus faible qui induira une mastication préférentielle gauche (Cf. MANIERE-EZVAN)(31)

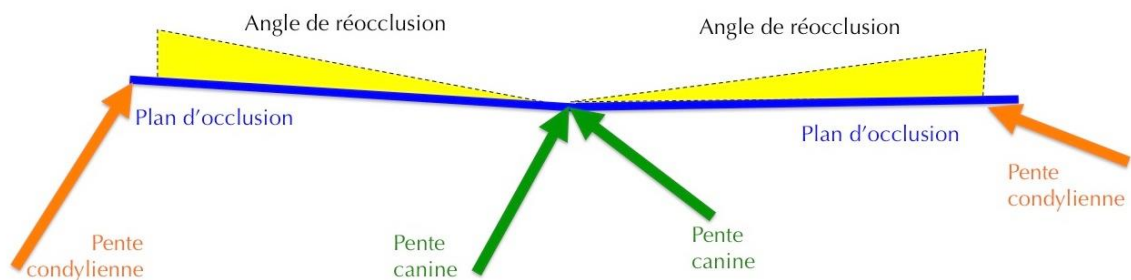


Fig.16c : Les déterminants sont asymétriques mais le jeu des compensations crée, dans ce cas, un angle de ré-occlusion symétrique et donc une mastication symétrique (Cf. MANIERE-EZVAN)(31)

En cas d'asymétrie du guidage les angles de ré-occlusion devront être symétrisés, soit par une équilibration additive ou soustractive au niveau de la face linguale de la canine, soit par une correction orthodontique.

(a) Calculer la pente de guidage (18,30,56)

Dans la littérature scientifique certaines études montrent une indépendance entre la pente de guidage et la pente condylienne. L'inclinaison de la pente de guidage serait alors choisie en fonction de l'espace de désocclusion postérieure.

D'autres études montrent quant à elles une corrélation entre les deux. Comme vu précédemment, Takei confirment que la pente canine correspond en moyenne à la pente condylienne, qu'elle fait en moyenne 50° et que la valeur moyenne de la pente incisive est quant à elle supérieure de 10°, son angle par rapport au plan Axio-Orbitaire (PAO) est donc de 60°.

Cependant le choix des pentes de guidage doit aussi se faire en fonction du plan d'occlusion (PO) car selon l'inclinaison de celui-ci on aura un espace de désocclusion plus ou moins grand. Or lors de la diduction les tables occlusales doivent être le plus rapprochées possibles pour permettre la mastication mais sans qu'il n'y ait de contact pour rester en fonction canine. La valeur moyenne du plan d'occlusion est de 10° par rapport au PAO. Si le plan d'occlusion est de 10°, la pente canine sera alors choisie proche de la pente condylienne controlatérale et la pente incisive fera de ce fait 10° de plus. Cependant si le PO est inférieur à 7° ou supérieure à 13° il faudra utiliser la table suivante pour choisir la pente incisive et enlever 10° à celle-ci pour avoir la pente canine.

		PENTE CONDYLIENNE sur PAO																			
		5	8	11	14	17	20	23	26	29	32	35	38	41	44	47	50	53	56	59	62
Plan d' Occlusion	-5	35	36	37	38	39	41	42	43	44	45	46	47	48	49	51	52	53	54	55	56
	-3	36	37	38	40	41	42	43	44	45	46	47	48	50	51	52	53	54	55	56	57
	-1	37	39	40	41	42	43	44	45	46	47	49	50	51	52	53	54	55	56	58	59
	1	39	40	41	42	43	44	45	47	48	49	50	51	52	53	54	55	57	58	59	60
	3	40	41	42	43	44	46	47	48	49	50	51	52	53	54	56	57	58	59	60	61
	5	41	42	43	45	46	47	48	49	50	51	52	53	55	56	57	58	59	60	61	62
	7	42	44	45	46	47	48	49	50	51	53	54	55	56	57	58	59	60	61	63	64
	9	44	45	46	47	48	49	50	52	53	54	55	56	57	58	59	60	62	63	64	65
	11	45	46	47	48	49	51	52	53	54	55	56	57	58	59	61	62	63	64	65	66
	13	46	47	48	50	51	52	53	54	55	56	57	59	60	61	62	63	64	65	66	67
sur PAO	15	47	49	50	51	52	53	54	55	56	58	59	60	61	62	63	64	65	66	68	69
	17	49	50	51	52	53	54	55	57	58	59	60	61	62	63	64	65	67	68	69	70
	19	50	51	52	53	54	56	57	58	59	60	61	62	63	65	66	67	68	69	70	71
	21	51	52	53	55	56	57	58	59	60	61	62	64	65	66	67	68	69	70	71	72
	23	53	54	55	56	57	58	59	60	61	63	64	65	66	67	68	69	70	71	73	74
	25	54	55	56	57	58	59	60	62	63	64	65	66	67	68	69	71	72	73	74	75
	27	55	56	57	58	59	61	62	63	64	65	66	67	68	70	71	72	73	74	75	76

Table I - Calcul de la pente incisive par la table de corrélation (Cf. ORTHLIEB)

Cette table de corrélation calcule la pente incisive en fonction du PO et de la pente condylienne. Elle prend en compte une concordance tripartite entre les trois déterminants du mouvement : l'inclinaison du PO, la pente condylienne et la pente de guidage qui rapportés au PAO définissent le quadrilatère de Vienne.

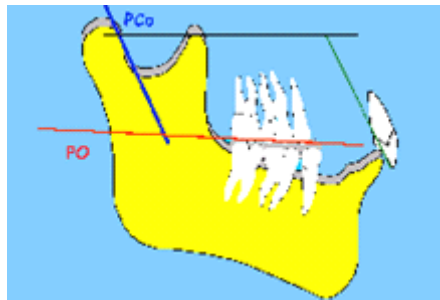


Fig. 17 : Quadrilatère de Vienne (Cf. ORTHLIEB)

L'intérêt de ces calculs est d'obtenir une désocclusion minimale pour éviter les interférences postérieures tout en maintenant une bonne efficacité masticatoire et une éventuelle protection de l'ATM, en cas de pression importante excentrée.

Nous pouvons donc grâce à une analyse céphalométrique du patient disposer de données pour proposer des pentes de guidage à reconstruire lors de notre traitement prothétique.

(i) Les pentes condyliennes (18,21,57,58)

La pente condylienne est l'angle formé par le plan axio orbitaire et le trajet du condyle. Elle mesure en moyenne 50° mais peut s'étendre sur une plage de 40° .

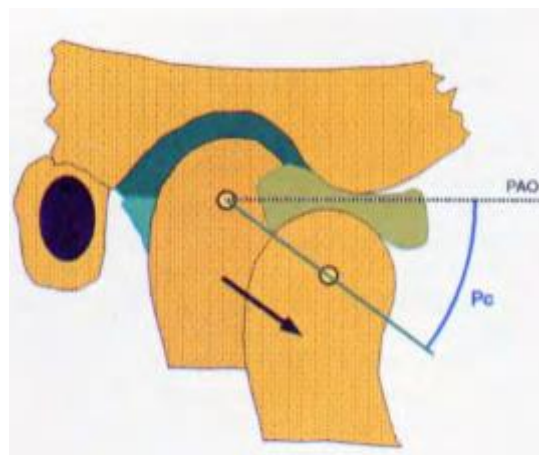


Fig. 18 : La pente condylienne (Cf ORTHLIEB) (18)

On peut mesurer la pente condylienne avec une condylographie mais son évaluation grâce à des « cires de mordues » en diduction est plus simple à réaliser ; elle est généralement suffisante.

Ces « cires de mordues » sont faites avec de la cire Moyco plus épaisse du côté orbitant afin de permettre l'indentation de celle-ci. Elles doivent recouvrir les dents pluricuspidées. Après entraînement du patient à réaliser des mouvements de diductions purs, les cires sont ramollies dans de l'eau chaude (51°) et la première cire est mise en place, en bouche. Puis on demande au patient d'effectuer une diduction, tout en le guidant jusqu'au bout à bout canin. Pour qu'il y ait une bonne stabilité des moulages il faut au moins 3 points d'appuis et pour plus de précision il est possible de rebaser l'enregistrement avec de la cire Aluwax. Il faut ensuite réaliser l'enregistrement avec la deuxième cire correspondant à la diduction inverse.

La cire de diduction droite permet d'évaluer et de programmer les valeurs de la pente condylienne du condyle gauche, et inversement. Pour cela il faut :

- Mettre les pentes condyliennes de l'articulateur à 0° et les angles de Bennett au maximum.
- Dévisser complètement les vis de blocages.
- Positionner l'articulateur sur sa branche supérieure, et mettre une « cire de mordue » sur le moulage maxillaire.
- Positionner le moulage mandibulaire solidaire de la branche inférieure, dans les indentations de la cire de mordue. Il existe un espace entre la sphère condylienne et le toit du boîtier condylien ainsi qu'entre la sphère condylienne et l'insert de Bennett.
- Vérifier que le condyle pivotant reste au contact du mur postérieur du boîtier condylien (pas de propulsion du condyle).
- Incliner le toit du boîtier condylien et l'insert de Bennett jusqu'au contact de la sphère condylienne coté condyle orbitant.
- Serrer la vis de blocage correspondante.
- Faire la même chose avec l'autre cire de diduction pour régler le deuxième boîtier.

On peut lire sur l'articulateur la valeur en degrés des pentes condyliennes.

S'il existe de fortes variations des pentes condyliennes elles peuvent être dépistées sur une simple radiographie panoramique.

La conduite à tenir lors de la programmation de l'articulateur est la suivante :

- En cas d'absence d'anomalie morphologique appréciable, programmer de façon arbitraire à 50° la pente condylienne.
- En présence d'une anomalie morphologie appréciable (arthrose ou tubercule articulaire apparaissant vertical sur la radiographie panoramique) ou s'il existe une indication de fonction groupe, programmer de façon individualisée la pente condylienne.

(b) Contrôler les pentes de guidages sur l'articulateur

(12,27,59,60)

Les articulateurs sont des instruments permettant d'affronter des moulages dans une situation spatiale proche de la réalité et de simuler les positions mandibulaires ainsi que les mouvements limites. L'articulateur est donc un outil précieux pour le diagnostic (l'analyse occlusale), le choix d'un plan de traitement, la simulation et la réalisation du traitement envisagé.

L'analyse occlusale sur l'articulateur permet une étude simplifiée par apport à l'examen clinique, car sans gêne avec la possibilité de regarder directement en vue postérieure.

Lors de l'analyse du guide antérieur on regarde les contacts en OIM, les contacts en propulsion et en diduction. L'articulateur devra être programmé en fonction de la pente condylienne du patient. Les moulages seront montés grâce à l'arc facial et les enregistrements en relation centrée.

III. Protocole

Etape 1 : Consultation initiale

Etape 2 : Analyse de l'esthétique

Etape 3 : Analyse occlusale sur l'articulateur

Etape 4 : Wax up

Etape 5 : Essayage du projet thérapeutique (mock-up, prothèse provisoire)

Etape 6 : Restauration définitive

a. Etape 1 : Consultation initiale (18,61,62)

1- Anamnèse :

Etablir deux questionnaires :

- un médical mettant en évidence les traitements médicamenteux, les antécédents médicaux et les problèmes de santé.
- l'autre dentaire sur le motif de la consultation, les habitudes d'hygiène et les traitements éventuels réalisés auparavant.

2- Examen exobuccal :

- Analyse des étages et de la symétrie de la face.
- Palpation musculaire et articulaire.
- Mesure de la cinématique mandibulaire.

3- Examen endobuccal :

- Examen des tissus mou.
- Bilan dentaire.
- Recherche des facettes d'usure.
- Examen clinique de l'occlusion :
 - Recherche d'anomalies de centrage (prématurité, déviation).
 - Analyse du calage (classe d'angle, stabilité de l'OIM, répartition, intensité et simultanéité des points de contact).
 - Analyse du guidage (interférences, recouvrement).

Le contrôle clinique se fait en demandant au patient de faire des mouvements incurtifs c'est à dire de retour vers l'OIM.

4- Examen radiographique

- Radiographie panoramique.
- Statuts rétro-alvéolaire (si besoin).
- Téléradiographie de profil sur laquelle on va mesurer le rapport PO/PAO pour pouvoir en fonction de celui-ci calculer les deux pentes incisive et canine optimales pour le patient.

5- Moulages d'étude

Réalisation des moulages d'études et de la double base engrenée.

b. Etape 2 : Analyse de l'esthétique (9,12–17,63)

1- Réalisation de photographie :

- du visage de face au repos, avec le sourire, et rire forcé, de profil au repos et avec le sourire,
- en intra buccale avec écarteur de bouche en occlusion, bouche ouverte et en vue occlusale.

2- Remplir la « Proposition de fiche d'analyse de l'esthétique ».

Proposition de fiche d'analyse de l'esthétique

Patient : _____ Date : _____

1. Anamnèse :

Que souhaiteriez-vous changer dans votre sourire ?

Avez-vous déjà modifié l'esthétique de votre sourire ?

Avez-vous des photos de votre sourire ou d'un sourire que vous aimez qui pourrait servir pour le traitement ? Si oui ajouter la photo

2. Analyse esthétique :

2.1. Sourire de face

Photo :



1 : Ligne bi pupillaire par rapport au plan d'occlusion :

- Parallèle
- Inclinée à droite
- Inclinée à gauche

2 : Ligne bi pupillaire par rapport à la ligne bi commissurale :

- Parallèle
- Inclinée à droite
- Inclinée à gauche

3 : Ligne médiane incisive par rapport au plan sagittal médian :

- Coïncide
- Décalée à droite
- Décalée à gauche
- Inclinée

4 : Classe du Sourire :

5 : Position des bords libres maxillaire par rapport à la lèvre inférieure :

- Affleures
- Légèrement recouverts
- A distance

6 : Nombre de dents visibles lors du sourire :

2.2. De face au repos

Photo :



1 : exposition des dents au repos : maxillaire mm, mandibulaire mm

2 : lèvre supérieure :

- Prominente
- Rétractée

3 : lèvre inférieure :

- Prominente
- Rétractée

2.3. De profil au repos

Photo :



1 : angle naso-labial :

- Environ 90°
- $< 90^\circ$
- $> 90^\circ$

2 : Plan de ricketts :

- Lèvre supérieure se situe àmm du plan.
- Lèvre inférieure se situe à mm du plan.

3 : forme du profil :

- Normal
- Convexe
- Concave

2.4. Analyse dentaire

1 : teinte :

2 : Ratio largeur/hauteur de l'incisive centrale maxillaire :

3 : Largeur incisive centrale maxillaire :

Largeur incisive latérale maxillaire :

Largeur canine maxillaire :

2.5. Analyse des tissus parodontaux

1 : Symétrie des tissus mous : oui non

2 : Position du zénith gingival légèrement déporté en distal : oui non

3- Montage du moulage maxillaire sur articulateur à l'aide de l'arc facial et enregistrement et transfert des lignes de référence esthétiques du visage sur le modèle maxillaire à l'aide du Ditramax.

Protocole d'utilisation du Ditramax :




Fig. 19 : Ditramax (63)

(a) support, (b) cadre principal, (c) régle, (e) tiges de Camper, (g) fourchette de morsure, (h) molette 1, (i) molette 2, (j) molette 3, (k) molette 4, (l) molette 5, (m) guide de marquage

- Enduire la partie supérieure et inférieure de la fourchette avec du silicone d'occlusion à prise rapide, la mettre en bouche et faire mordre de patient.
- Mettre en place le cadre principal sur la tige de la fourchette et verrouiller la molette 1.
- Mettre le bord inférieur du régle bipupillaire au niveau des pupilles du patient. Et en vision monoculaire, bascu-ler le cadre vers la droite ou la gauche jusqu'à alignement parfait du régle sur le centre des deux pupilles. Puis verrouiller la molette 2.
- Tourner la molette 3 dans le sens adé-quat jusqu'à ce que la graduation cen-trale du régle soit alignée sur le plan sagittal médian.
- Ajuster le cadre jusqu'à ce que les extrémités des deux tiges de Camper soient à égale distance des oreilles et verrouiller la molette 4. Faire ensuite basculer le cadre jusqu'à ce que les tiges soient pa-rallèles au plan de Camper et verrouiller la mollette 5.
- Enlever le disposi-tif, l'installer sur son support et retirer les tiges de Camper. Positionner ensuite le guide de mar-quage en le vissant la face inclinée côté cadre, à la hauteur la plus adaptée au modèle. Et enfin mettre en place le modèle maxillaire dans les indentations du silicone.
- Après vérification que la mine du stylet soit bien taillée, effectuer le marquage des parallèles des lignes de références, (LBP, plan de Camper et PSM). Terminer en appliquant une couche de vernis incolore pour éviter que les marquages ne disparaissent.

c. Etape 3 : Analyse occlusale sur l'articulateur

- Monter le moulage mandibulaire sur l'articulateur en RC
- Analyser les moulages en vérifiant :
 - l'intégrité des organes dentaires (délabrement, facettes d'usure, myolyses),
 - la continuité des arcades,
 - la courbe du Spee,
 - les courbes de Wilson.
- En OIM évaluer le calage en regardant :
 - la continuité de l'arcade,
 - l'axe des dents,
 - la répartition des contacts qui doivent être punctiformes,
 - la classe d'Angle,
 - le recouvrement,
 - le surplomb,
 - les rapports d'occlusion une dent/deux dents,
 - les courbes de Spee et de Wilson,
 - les migrations,
 - les prématurités,
 - les facettes d'usures,
 - la stabilité de l'OIM.
- Analyser le centrage : Examiner le différentiel ORC/OIM sagittal et transversal.
- En OIM analyser la qualité (sur/sous guidage) et le type de guidage en regardant :
 - la classe d'Angle,
 - le surplomb,
 - le recouvrement,
 - la position, l'inclinaison et la forme des dents antérieures,
 - l'espace de désocclusion,
 - les traces de guidage en diduction, propulsion et rétraction,
 - rechercher les interférences.

- Calcul des pentes de guidage optimales pour le patient :

<p>Absence d'anomalie articulaire, et du PO</p> <p style="text-align: center;">▼</p> <p>Pente canine 50°, Pente incisive 60°</p>	<p>Anomalie articulaire</p> <p style="text-align: center;">▼</p> <p>Mesure de la pente condylienne par une condylographie</p> <p style="text-align: center;">▼</p> <p>Pente canine = pente condylienne, Pente incisive = pente canine + 10°</p>	<p>PO < 7° ou >13° par rapport au PAO</p> <p style="text-align: center;">▼</p> <p>Evaluation de la pente condylienne grâce à la méthode des cires.</p> <p style="text-align: center;">▼</p> <p>Pente incisive calculée grâce à la table de corrélation Pente canine = pente incisive - 10°</p>
--	---	--

d. Etape 4 : Réalisation du wax up

Le wax up permet de visualiser sur le modèle le résultat esthétique et fonctionnel du projet thérapeutique. Il permettra aussi de réaliser des clés en silicone afin de faire les mock-up, et les provisoires, ainsi que d'autres clés pour vérifier les épaisseurs de préparation.

e. Etape 5 : Essayage du projet thérapeutique

Essayage du projet thérapeutique en réalisant un mock-up avec une clé en silicone faite à partir du wax up :

- Charger la clé de résine composite bis-acryl puis la mettre en bouche.
- Laisser polymériser puis enlever la clé.
- Retirer les excès si besoin.
- Vérifier l'occlusion, le guide antérieur.
- Valider avec le patient le projet esthétique.
- Effectuer des modifications si besoin et reprendre une empreinte pour avoir le résultat final.
- Laisser partir le patient avec le projet thérapeutique en bouche enfin qu'il puisse y réfléchir et avoir l'avis de son entourage.

Le mock-up tient habituellement en bouche de quelques heures à 48 heures.

Le mock-up pourra aussi être utilisé pour réaliser des chirurgies parodontales pouvant permettre par exemple, une modification du niveau des collets. Mais aussi lors de la préparation des dents qui sera faite mock-up en bouche afin d'effectuer la taille à minima des dents.

Dans le cas où la réalisation du mock-up est impossible, élaborer des prothèses provisoires.

Elaboration de la table incisive individualisée qui va permettre au prothésiste de réaliser des prothèses définitives avec des faces linguales identiques aux faces linguales validées lors du mock up et du port des prothèses provisoires.

Pour cela :

- Mettre de la cire chaude sur la table incisive.
- Manipuler l'articulateur en propulsion et en latéralité droite et gauche.

L'extrémité de la tige incisive va sculpter dans la cire la cinématique dento-dentaire antérieure. Cette table incisive individualisée va matérialiser le guidage antérieur fonctionnel. On va pouvoir créer cette table incisive individualisée à partir du moulage du mock up validé ou de l'arcade avec les provisoires.

f. Etape 6 : Restaurations définitives

- Préparation des dents à travers le mock-up.
- Empreinte.
- Réalisation des prothèses fixées provisoires à l'aide de la clé en silicone faite à partir du wax up.
- Essayage.
- Collage.

IV. Conclusion

Le souci esthétique est un paramètre majeur et déterminant à notre époque, mais il ne faut pas pour autant négliger le rôle essentiel des dents antérieures, il est donc nécessaire en plus de restaurer un sourire harmonieux, de rétablir la fonction de guidage. L'optimisation fonctionnelle du guidage antérieur est un élément qui probablement permet d'améliorer le confort occlusal, l'efficacité masticatoire et la durabilité du traitement prothétique, qui est fondée sur :

- l'obtention de contact en OIM (initiale ou nouvelle OIM thérapeutique) des dents antérieures
- la pente de guidage en harmonie avec le déterminant postérieur que sont les pentes condyliennes (concordance fonctionnelle)
- l'espace de ré-occlusion harmonieux et minimal pour favoriser la mastication (intégration de l'inclinaison et de la forme du plan d'occlusion (courbes occlusales).

Un traitement de restauration du secteur antérieur est réussi lorsque le patient a un sourire qui lui plaît et qu'il se sent bien. Pour obtenir un résultat optimal il faut en permanence durant le traitement vérifier l'esthétique et la fonction.

Bibliographie :

1. TIRLET G, Attal J. Le gradient thérapeutique des traitements esthétiques. 25 nov 2009;41, 42.
2. Magne P, Belser U, Liger F. Restaurations adhésives en céramique sur dents antérieures: approche biomimétique. Paris: Quintessence; 2003.
3. LASSERRE J-F, LABORDE G, KOUBI S, LAFARGUE H, COUDERC G, MAILLE G, et al. Restaurations céramiques antérieures : préparations partielles et adhésion. 2010;21(3):183 95.
4. TAHRI M, ATASH R, CETIK S. le role esthétique de la stratification du composite en secteur antérieure. févr 2017;(260):30 8.
5. Hickel R, Heidemann D, Staehle HJ, Minnig P, Wilson NHF, German Scientific Association for Operative Dentistry, et al. Direct composite restorations: extended use in anterior and posterior situations. Clin Oral Investig. juin 2004;8(2):43 4.
6. Hugo B, Denner W. Esthetics with resin composite: basics and techniques. London; Chicago: Quintessence; 2009.
7. Korkut B, Yanikoglu F, Tagtekin D. Direct Midline Diastema Closure with Composite Layering Technique: A One-Year Follow-Up. Case Rep Dent. 2016;2016:6810984.
8. Andreasen JO, Lauridsen E, Gerds TA, Ahrensburg SS. Dental Trauma Guide: a source of evidence-based treatment guidelines for dental trauma. Dent Traumatol Off Publ Int Assoc Dent Traumatol. avr 2012;28(2):142 7.
9. Étienne O. Restaurations esthétiques en céramique collée. 2016.
10. Decerle N, Turpin Y-L, Desa C, Hennequin M. Le point sur la stratification esthétique des composites. déc 2011;(256):341 52.
11. LABORDE G, LASSERRE J, BOTTI S, KOUBI S, LAFARGUE H, COUDERC G, et al. Restaurations céramiques antérieures (1) : les préparations périphériques. Réal Clin. 2010;21(3):41 51.
12. Levine J. Dentisterie esthétique : le sourire. ELSEVIER-MASSON; 2017.
13. Dodds M, Laborde G, Devictor A, Maille G, Sette A, Margossian P. Les références esthétiques : la pertinence du diagnostic au traitement. stratégie prothétique. juin 2014;14(3).
14. FINELLE G, LEHMANN N, COACHMAN C. Technique de prévisualisation du sourire dans la réhabilitation implantaire du secteur antérieur. ROS. sept 2015;44(3):162 74.
15. Sette A, Laborde G, Dodds M, Maille G, Margossian P. Analyse biométrique des symétries/asymétries faciales. Stratégie prothétique. juin 2014;14(3):165 71.
16. Rufenacht C. Structural esthetic rules. In: fundamentals of esthetics. Chicago: Quintessence international; 1992. p. 67 132.
17. Laborde G, Maille G, Margossian P. Les références esthétiques du visage: une aide à la perception. In: Prothèse fixée, approche clinique. CdP. p. 55 76. (JPIO).
18. Orthlieb JD. Occlusodontie pratique. Ruel-Malmaison: Editions CdP; 2000.
19. Tilotta F. Anatomie dentaire. EDUCA Books; 2018.
20. Dawson PE, Liger F, Perelmuter S, Samama Y. Les problèmes de l'occlusion : Évaluation, diagnostic et traitement. Paris: Julien Prélat; 1977.
21. Orthlieb J-D, Brocard D, Schittly J, Manière-Ezvan A. l'occlusodontie pratique préface de R. Slavicek. In: CPD. 2000.

22. Shillingburg HT, Hobo S, Whitsett LD. Bases fondamentales de prothèse fixée. Paris: Ed. cdp; 1998.
23. Fradeani M. Réhabilitation esthétique en prothèse fixée. In: Analyse esthétique. Quintessence International. Paris; 2006. p. 35 62.
24. Paris J, Faucher A. Le guide esthétique. In: Quintessence International. Paris; 2003. p. 105 240.
25. Moores C, Thomsen F, Jensen E, Yen P. Mesiodistal crown diameters of the deciduous and permanent teeth in individuals. 1957;36(1):39 47.
26. Orthlieb J-D, El Zorbhi A, Kordi M, Perez C. La fonction de guidage : un modèle biomécanique pour un concept thérapeutique. Cah Prothèse. déc 2004;(128).
27. Posselt, Fissore YJ. Physiologie de l'occlusion et réhabilitation. 1968.
28. Orthlieb JD, Mantout B. cinématique mandibulaire. Éditions Scientifiques et Médicales. 1997;
29. Duminil G, Laplanche O, Carlier J-F, Ré J-P, Simonet P, Orthlieb J-D. L'occlusion. Paris: Espace I.d; 2013.
30. Michielin M, Damiani M-G, Orthlieb J-D, Simon J. Analyse statistique des interrelations fonctionnelles entre guide antérieur et déterminant postérieur. Cah Prothèse. juin 1990;(70):53 65.
31. Manière-Ezvan A, Orthlieb JD. Critères de finitions en cas d'asymétrie. In: Asymétrie et Fonction Quintessence publishing. Paris; 2017.
32. Orthlieb JD, Laplanche O, Preckel E. La fonction occlusale et ses dysfonctionnements. 1996;7(2):131 43.
33. Orthlieb JD, Darmouni L, Pédinielli A, Louvin-Darmouni J. Fonctions occlusales : aspects physiologiques de l'occlusion dentaire humaine. EMC. 2013;(28-160B):1 10.
34. Okeson J, Okeson J. Management of temporomandibular disorders and occlusion. 7^e éd. St. Louis, Missouri: Mosby; 2013. 488 p. (Elsevier).
35. Gausch K, Kulmer S. The role of retro-discusion in the treatment of the TMJ patient. In 1977. p. 29 32.
36. Gausch K, Kulmer S, Moser F, Slavicek R. Richtlinien der ARGE prothetik und gnathologie für eine zeitgemässe diagnostik des kau-sytems. 1979;31(31):12 6.
37. Slavicek R. Das Kauorgan. Klosterneuburg: gamma. 2000;
38. Farella M, Michelotti A, Iodice G, Milani S, Martina R. Unilateral Posterior Crossbite is Not Associated with TMJ Clicking in Young Adolescents. J Dent Res. févr 2007;86(2):137 41.
39. Daskalogiannakis J, Bolender CJ. Glossaire des termes d'orthodontie. 2002.
40. Amat P. L'orthodontie fondée sur les faits : aussi simple que de compter 1, 2, 3. L'Orthodontie Bioprogressive. 2011;2(19):45 52.
41. McNamara JA. Orthodontic treatment and temporomandibular disorders. Oral Surg Oral Med Oral Pathol Oral Radiol Endod. janv 1997;83(1):107 17.
42. Seligman DA, Pullinger AG. Analysis of occlusal variables, dental attrition, and age for distinguishing healthy controls from female patients with intracapsular temporomandibular disorders. J Prosthet Dent. janv 2000;83(1):76 82.
43. Egermark I, Magnusson T, Carlsson GE. A 20-year follow-up of signs and symptoms of temporomandibular disorders and malocclusions in subjects with and without orthodontic treatment in childhood. Angle Orthod. avr 2003;73(2):109 15.

44. Magnusson T, Egermarki I, Carlsson GE. A prospective investigation over two decades on signs and symptoms of temporomandibular disorders and associated variables. A final summary. *Acta Odontol Scand.* avr 2005;63(2):99-109.
45. Ishizaki K, Suzuki K, Mito T, Tanaka EM, Sato S. Morphologic, functional, and occlusal characterization of mandibular lateral displacement malocclusion. *Am J Orthod Dentofac Orthop Off Publ Am Assoc Orthod Its Const Soc Am Board Orthod.* avr 2010;137(4):454.e1-9; discussion 454-455.
46. Zsigmondy O. Über die Bewegungen des Unterkiefers beim Kauakt. *Osterr Z Stomatol.* 2012;6:175-84.
47. Planas P. La réhabilitation neuro-occlusale. In Paris: Masson; 1992.
48. Lauret J, Le Gall M. La mastication, une réalité oubliée par l'occlusodontologie ? *Cah Prothèse.* 85:31-50.
49. Orthlieb J-D. *Gnathologie fonctionnelle.* Vol. 2. 2011.
50. Ruzicka B, Stainer M, Niederwanger A, Kulmer S. Anatomische und funktionelle Details der Schneidezähne natürlich gewachsener unbehandelter Jugendlicher und MeBwerte der Seitenzähne im internationalen Vergleich. *mai 1999;*(3):45-53.
51. Brunelle JA, Bhat M, Lipton JA. Prevalence and Distribution of Selected Occlusal Characteristics in the US Population, 1988–1991. *J Dent Res.* févr 1996;75:706-13.
52. Hirsch C, John MT, Drangsholt MT, Mancl LA. Relationship between overbite/overjet and clicking or crepitus of the temporomandibular joint. *J Orofac Pain.* 2005;19(3):218-25.
53. Tonni I, Pregarz M, Ciampalini G, Costantinides F, Bodin C. Overjet and Overbite Influence on Cyclic Masticatory Movements: A CT Study. *ISRN Radiol.* 2013;2013:1-6.
54. Orthlieb J-D, Amat P. Relations occlusodontie-orthodontie : entretien avec Jean-Daniel Orthlieb. *Orthod Fr.* sept 2010;81(3):167-88.
55. Takei J, Akimoto S, Sato S. Inclination of occlusal guidance and occlusal planes in different skeletal frames and different age groups considering sequential functional guidance occlusion. *Poster Congrès IaaID Krems; 2008.*
56. Zoghby AE, Ré J-P, Perez C. Functional harmony between the sagittal condylar path inclination and the anterior guidance inclination. *sept 2009;*2(3):131-6.
57. Le Gall MG, Lauret J-F. *La fonction occlusale: implications cliniques.* Rueil-Malmaison: Éd. CdP; 2011.
58. Dupas P-H. Les articulateurs semi-adaptables comment ? pourquoi, quand ? In: *CDP.* 1995.
59. El Bernoussi J. Rôle des prothèses provisoires dans la restauration du guide antérieur en prothèse fixée. *Odontostomatol Trop.* :17-20.
60. Hobo S. Twin-tables technique for occlusal rehabilitation: Part II—Clinical procedures. *J Prosthet Dent.* oct 1991;66(4):471-7.
61. Shillingburg HT, Hobo S, Whitsett LD. *Bases fondamentales de prothèse fixée.* Paris: Ed. cdp; 1998.
62. Jarder V, Derrier G. Examen clinique de l'édenté partiel et indications thérapeutiques générales. In: *odontologie.* EMC. 2002.
63. Notice d'utilisation Ditramax

SERMENT MEDICAL

En présence des Maîtres de cette Faculté, de mes chers condisciples, devant l'effigie d'HIPPOCRATE.

Je promets et je jure, d'être fidèle aux lois de l'honneur et de la probité dans l'exercice de la Médecine Dentaire.

Je donnerai mes soins à l'indigent et n'exigerai jamais un salaire au-dessus de mon travail, je ne participerai à aucun partage clandestin d'honoraires.

Je ne me laisserai pas influencer par la soif du gain ou la recherche de la gloire.

Admis dans l'intérieur des maisons, mes yeux ne verront pas ce qui s'y passe, ma langue taira les secrets qui me seront confiés et mon état ne servira pas à corrompre les mœurs ni à favoriser le crime.

Je ne permettrai pas que des considérations de religion, de nation, de race, de parti ou de classe sociale viennent s'interposer entre mon devoir et mon patient.

Même sous la menace, je n'admettrai pas de faire usage de mes connaissances médicales contre les lois de l'humanité.

J'informerai mes patients des décisions envisagées, de leurs raisons et de leurs conséquences. Je ne tromperai jamais leur confiance et n'exploiterai pas le pouvoir hérité des connaissances pour forcer les consciences.

Je préserverai l'indépendance nécessaire à l'accomplissement de ma mission. Je n'entreprendrai rien qui dépasse mes compétences. Je les entretiendrai et les perfectionnerai pour assurer au mieux les services qui me seront demandés.

Respectueux et reconnaissant envers mes Maîtres, je rendrai à leurs enfants l'instruction que j'ai reçue de leur père.

Que les hommes m'accordent leur estime si je suis fidèle à mes promesses.

Que je sois déshonoré et méprisé de mes confrères si j'y manque.

AUDIBERT Alice – Contrôle de la fonction de guidage dans les restaurations esthétiques antéro-maxillaires

Th. : Chir. dent. : Marseille : Aix –Marseille Université : 2020

Rubrique de classement : Occlusodontie

Résumé :

La demande esthétique des patients étant croissante, lors de la restauration des dents antéro-maxillaires, le praticien doit prendre en compte les impératifs esthétiques du patient mais doit aussi prendre en compte l'économie tissulaire ainsi que les impératifs fonctionnels. Pour cela plusieurs possibilités thérapeutiques existent mais elles doivent toutes être réalisées en contrôlant l'architecture occlusale afin d'obtenir un guidage fonctionnel. Le but de ce travail est d'étudier ces différents impératifs afin de proposer un protocole permettant le traitement de ces cas occluso-esthétiques.

Mots clés : Guidage antérieur,
Pente de guidage,
Fonction antérieure,
Restauration,
Esthétique,
Occlusion

AUDIBERT Alice – Control of the guiding function in esthetic antero-maxillary restorations

Abstract:

Esthetic demand of patients being increasing, during the restoration of anteromaxillary teeth practitioner must take into account the esthetic demand of patient but must also take into account tissue economy as well as functional imperatives. Several therapeutic possibilities are proposed, but they must all be carried out by controlling the occlusal architecture in order to obtain functional guidance. The aim of this work is to study these different imperatives in order to propose a protocol allowing the treatment of these occluso-esthetic cases.

Key words : Anterior guidance,
Guiding slope,
Anterior function,
Restorations,
Esthetic,
Dental occlusion