



**HAL**  
open science

# Le puits d'accès angulé: nouveau concept, approche prothétique et chirurgicale

Luc Chevènement

► **To cite this version:**

Luc Chevènement. Le puits d'accès angulé: nouveau concept, approche prothétique et chirurgicale. Chirurgie. 2020. dumas-03330376

**HAL Id: dumas-03330376**

**<https://dumas.ccsd.cnrs.fr/dumas-03330376v1>**

Submitted on 31 Aug 2021

**HAL** is a multi-disciplinary open access archive for the deposit and dissemination of scientific research documents, whether they are published or not. The documents may come from teaching and research institutions in France or abroad, or from public or private research centers.

L'archive ouverte pluridisciplinaire **HAL**, est destinée au dépôt et à la diffusion de documents scientifiques de niveau recherche, publiés ou non, émanant des établissements d'enseignement et de recherche français ou étrangers, des laboratoires publics ou privés.



Distributed under a Creative Commons Attribution - NonCommercial - NoDerivatives 4.0 International License

**THESE**

***POUR OBTENIR LE DIPLOME D'ETAT  
DE DOCTEUR EN CHIRURGIE DENTAIRE***

Présentée et publiquement soutenue devant la

Faculté d'Odontologie de Marseille  
(Doyen : Monsieur le Professeur Bruno FOTI)

Aix-Marseille Université  
(Président : Monsieur le Professeur Éric BERTON)

***Le puits d'accès angulé : nouveau concept, approche  
prothétique et chirurgicale***

Présentée par

**CHEVÈNEMENT LUC**

Né le 14 Avril 1994

A Annecy

(Haute-Savoie)

Thèse soutenue le **Vendredi 27 Novembre 2020**

Devant le jury composé de

**Président : Professeur RUQUET Michel**

**Assesseurs : Docteur TAVITIAN Patrick**

**Docteur MAILLE Gérald**

**Docteur MENSE Chloé**

**Invité : Docteur SILVESTRI Frédéric**



**THESE**

***POUR OBTENIR LE DIPLOME D'ETAT  
DE DOCTEUR EN CHIRURGIE DENTAIRE***

Présentée et publiquement soutenue devant la

Faculté d'Odontologie de Marseille  
(Doyen : Monsieur le Professeur Bruno FOTI)

Aix-Marseille Université  
(Président : Monsieur le Professeur Éric BERTON)

***Le puits d'accès angulé : nouveau concept, approche  
prothétique et chirurgicale***

Présentée par

**CHEVÈNEMENT LUC**

Né le 14 Avril 1994

A Annecy

(Haute-Savoie)

Thèse soutenue le **Vendredi 27 Novembre 2020**

Devant le jury composé de

**Président : Professeur RUQUET Michel**

**Assesseurs : Docteur TAVITIAN Patrick**

**Docteur MAILLE Gérald**

**Docteur MENSE Chloé**

**Invité : Docteur SILVESTRI Frédéric**

## ADMINISTRATION

*Mise à jour : mars 2020*

### **Doyens Honoraires**

|            |                    |
|------------|--------------------|
| Professeur | Raymond SANGIUOLO† |
| Professeur | Henry ZATTARA      |
| Professeur | André SALVADORI    |
| Professeur | Jacques DEJOU      |

### **Doyen Assesseurs**

|            |               |
|------------|---------------|
| Professeur | Bruno FOTI    |
| Professeur | Michel RUQUET |
| Professeur | Anne RASKIN   |

### **Directeurs de Départements**

|                    |            |                 |
|--------------------|------------|-----------------|
| Formation Initiale | Professeur | Michel RUQUET   |
| Recherche          | Professeur | Anne RASKIN     |
| Formation Continue | Professeur | Frédéric BUKIET |

### **Charges de missions**

|  |            |                       |
|--|------------|-----------------------|
| Relations Internationales                  | Professeur | Hervé TASSERY         |
| Internat et Diplômes d'études spécialisées | Professeur | Virginie MONNET-CORTI |
| Affaires générales                         | Docteur    | Patrick TAVITIAN      |

### **Responsable des Services Administratifs et Techniques**

|        |             |
|--------|-------------|
| Madame | Katia LEONI |
|--------|-------------|

## **LISTE DES ENSEIGNANTS**

### **PROFESSEURS DES UNIVERSITES – PRATICIENS HOSPITALIERS DES CSERD**

BUKIET Frédéric (58-01)  
FOTI Bruno (56-02)  
MONNET-CORTI Virginie (57-01)  
ORTHLIEB Jean-Daniel (58-01)  
RASKIN Anne (58-01)  
RUQUET Michel (58-01)  
TARDIEU Corinne (56-01)  
TARDIVO Delphine (56-02)  
TASSERY Hervé (58-01)

### **PROFESSEUR DES UNIVERSITES**

ABOUT Imad (65)

### **MAITRES DE CONFERENCES DES UNIVERSITES – PRATICIENS HOSPITALIERS DES CSERD**

|                               |                               |
|-------------------------------|-------------------------------|
| ABOUDHARAM Gérard (58-01)     | LAURENT Michel (58-01)        |
| BANDON Daniel (56-01)         | LAURENT Patrick (57-01)       |
| BELLONI Didier (57-01)        | LE GALL Michel (56-01)        |
| BOHAR Jacques (56-01)         | MAILLE Gérald (58-01)         |
| CAMOIN Ariane (56-01)         | PHILIP-ALLIEZ Camille (56-01) |
| CAMPANA Fabrice (57-01)       | POMMEL Ludovic (58-01)        |
| CATHERINE Jean-Hugues (57-01) | PRECKEL Bernard-Éric (58-01)  |
| GAUBERT Jacques (56-01)       | RÉ Jean-Philippe (58-01)      |
| GIRAUD Thomas (58-01)         | ROCHE-POGGI Philippe (57-01)  |
| GIRAUDEAU Anne (58-01)        | STEPHAN Grégory (58-01)       |
| GUIVARC'H Maud (58-01)        | TAVITIAN Patrick (58-01)      |
| JACQUOT Bruno (58-01)         | TERRER Elodie (58-01)         |
| LABORDE Gilles (58-01)        | TOSELLO Alain (58-01)         |
| LAN Romain (57-01)            |                               |

### **MAITRES DE CONFERENCES DES UNIVERSITES ASSOCIES**

BLANCHET Isabelle (56-01)  
MENSE Chloé (58-01)

## **ASSISTANTS HOSPITALIERS ET UNIVERSITAIRES**

|                                 |                              |
|---------------------------------|------------------------------|
| AL AZAWI Hala (56-01)           | HAHN-GOLETTI Larissa (58-01) |
| ANTEZACK Angeline (57-01)       | LIOTARD Alica (58-01)        |
| ARNIER Canelle (56-01)          | MANSUY Charlotte (58-01)     |
| BACHET-DORISON Damienne (56-01) | MARTIN William (56-01)       |
| BALLESTER Benoît (58-01)        | MATTERA Rémi (56-01)         |
| CAMBON Isabelle (56-01)         | MELLOUL Sébastien (57-01)    |
| CASAZZA Estelle (56-01)         | PARFU Anne (58-01)           |
| CASTRO Romain (57-01)           | PASCHEL Laura (58-01)        |
| DAVID Laura (56-01)             | PILLIOL Virginie (58-01)     |
| DEVICTOR Alix (58-01)           | REPETTO Andréa (58-01)       |
| DODDS Mélina (58-01)            | ROMANET Yvan (57-01)         |
| DRAUSSIN Thierry (56-02)        | SANTUNIONE Charlotte (58-01) |
| DUMAS Cathy (57-01)             | SILVESTRI Frédéric (58-01)   |
| HADJ-SAID Mehdi (57-01)         | VINAÏ Michael (56-01)        |

## **ASSISTANTS DES UNIVERSITES ASSOCIES**

HOUVENAEGHEL Brice (57-01)  
LE FOURNIS Chloé (57-01)

Intitulés des sections CNU :

- 56<sup>ème</sup> section : Développement, croissance et prévention
  - 56-01 Odontologie pédiatrique et orthopédie dento-faciale
  - 56-02 : Prévention – Epidémiologie – Economie de la santé – Odontologie légale
- 57<sup>ème</sup> section : Chirurgie orale ; Parodontologie ; Biologie Orale
  - 57-01 : Chirurgie orale – Parodontologie – Biologie orale
- 58<sup>ème</sup> section : Réhabilitation orale
  - 58-01 : Dentisterie restauratrice – Endodontie – Prothèses – Fonction-Dysfonction – Imagerie – Biomatériaux

L'auteur s'engage à respecter les droits des tiers, et notamment les droits de propriété intellectuelle. Dans l'hypothèse où la thèse comporterait des éléments protégés par un droit quelconque, l'auteur doit solliciter les autorisations nécessaires à leur utilisation, leur reproduction et leur représentation auprès du ou des titulaires des droits. L'auteur est responsable du contenu de sa thèse. Il garantit l'Université contre tout recours. Elle ne pourra en aucun cas être tenue responsable de l'atteinte aux droits d'un tiers

Aux membres du Jury,



**A Monsieur le Professeur Michel RUQUET**

Vous avez toujours su vous montrer disponible et à l'écoute pour les internes, vos qualités humaines et professionnelles sont reconnues de tous. Je tiens à vous remercier pour la gentillesse et la bienveillance dont vous faites preuve au quotidien. Merci d'avoir accepté de présider ce Jury.

**A Monsieur le Docteur Patrick TAVITIAN**

Passionné parmi les passionnés, le futur de ma pratique sera fortement influencé par ma formation à vos côtés. Votre expérience et vos connaissances sont une aubaine pour l'implantologie Marseillaise. Vous êtes un savant mélange de rigueur et de gentillesse dont j'essaye de m'inspirer.

Merci d'avoir accepté de faire partie de ce Jury.

**Au Docteur Gérard MAILLE**

Je vous suis reconnaissant d'avoir dirigé ma thèse. Vous avez su être disponible et m'accorder généreusement une partie de votre temps à de nombreuses reprises. Votre franchise et votre franc-parler ont été une aide précieuse depuis mon arrivée à Marseille. Vous trouverez ici l'expression de mon plus grand respect et de ma gratitude. Merci d'avoir accepté de faire partie de ce Jury.

**Au Docteur Chloé MENSE**

Vous représentez légitimement pour l'ensemble des étudiants, qu'ils soient internes ou externes, l'exemple parfait d'une praticienne dévouée au corps hospitalo-universitaire. Vous savez transmettre vos connaissances avec une grande pédagogie.

À toi Chloé, travailler à tes côtés est extrêmement enrichissant, merci pour ta gentillesse, ton soutien et ton dynamisme, sans lesquels le quotidien au pavillon serait moins pétillant.

Merci d'avoir accepté de faire partie de ce Jury.

**Au Docteur Frédéric SILVESTRI**

J'ai traité mon premier cas en tant qu'interne à vos côtés. Depuis, vous continuez à m'épauler au quotidien. Votre vision d'ensemble et votre recul clinique me permettent d'appréhender les cas de manière différente et plus sereine.

Merci d'avoir accepté de faire partie de ce Jury.

|  |           |
|--|-----------|
| INTRODUCTION   | 1         |
| <b>Chapitre 1 - L'implantologie : généralités</b>  | <b>2</b>  |
| <b>1.1. L'implantologie : des débuts à nos jours</b>   | <b>2</b>  |
| <b>1.2. Implantologie orale : anatomie et positionnement</b>   | <b>5</b>  |
| 1.2.1. Obstacles anatomiques et fonctionnels   | 5         |
| 1.2.2. Plans et axes de référence en implantologie   | 6         |
| 1.2.3. Le positionnement implantaire idéal   | 7         |
| 1.2.3.1. Secteur antérieur maxillaire  | 7         |
| 1.2.3.2. Secteurs postérieurs maxillaires et mandibulaires   | 8         |
| 1.2.3.3. L'axe implantaire   | 8         |
| <b>1.3. Les différentes techniques de pose</b>   | <b>9</b>  |
| 1.3.1. La technique CLIP (Crestal Level Implant Positioning)   | 9         |
| 1.3.2. La technique par guide chirurgical  | 10        |
| 1.3.3. Edentement total, la technique du double scanner  | 11        |
| <b>Chapitre 2 - Le concept du puits d'accès angulé</b>   | <b>15</b> |
| <b>2.1 Présentation générale</b>   | <b>15</b> |
| 2.1.1. Définition du concept   | 15        |
| 2.1.2. Définition des composants   | 16        |
| 2.1.2.1 Tournevis et vis classiques  | 16        |
| 2.1.2.2 Tournevis et vis hexalobulaires  | 16        |
| 2.1.3. Analyse de la littérature : le cas du puits d'accès angulé  | 17        |
| <b>2.2. Les différentes déclinaisons de puits angulé</b>   | <b>18</b> |
| 2.2.1. Réhabilitations unitaires   | 18        |
| 2.2.1.1. Application du concept selon Nobel Biocare™ : le pilier en zirconie NobelProcera® ASC (Angulated Screw Channel) | 18        |
| 2.2.1.2 Application du concept selon Anthogyr : La dent transvissée Axin®  | 19        |
| 2.2.2. Réhabilitations plurales (partielles ou complètes)  | 20        |
| 2.2.2.1 Application du concept selon Nobel Biocare™ : Le pilier MUA : Multi-Unit Abutment                                | 20        |
| 2.2.2.2 Application du concept selon Anthogyr : Le système Inlink®   | 22        |
| <b>Chapitre 3 - Mise en pratique clinique du concept du puits d'accès angulé</b>   | <b>31</b> |
| <b>3.1. Réhabilitation unitaire</b>  | <b>31</b> |
| <b>3.2. Réhabilitation sectorielle plurale</b>   | <b>35</b> |
| <b>3.3. Réhabilitation complète</b>  | <b>36</b> |
| <b>3.4. Synthèse</b>   | <b>39</b> |
| 3.4.1. Nouveau paradigme dans le positionnement implantaire antérieur  | 39        |
| 3.4.2. Les avantages prothétiques du puits d'accès angulé  | 40        |
| 3.4.2.1 Préservation de l'occlusion  | 40        |
| 3.4.2.2 Résistance mécanique   | 41        |
| 3.4.2.3 Optimisation esthétique  | 41        |
| 3.4.3. Les avantages pour le praticien   | 42        |
| 3.4.4. Les avantages pour le prothésiste   | 42        |

CONCLUSION\_\_\_\_\_43

BIBLIOGRAPHIE\_\_\_\_\_ I à IV

ANNEXES\_\_\_\_\_ A à D

# INTRODUCTION

L'implantologie dentaire est un domaine médical en constante évolution. Récemment, le concept de puits d'accès angulé a fait son apparition dans le domaine des composants prothétiques supra-implantaires.

Le puits d'accès angulé appartient au domaine de l'accastillage prothétique supra-implantaire. Il s'agit d'un pilier prothétique spécifique, permettant de dissocier l'axe implantaire de l'axe de vissage de la vis prothétique, dans un angle compris entre 0° et 25°, et ce de manière tridimensionnelle.

Dans une démarche de qualité, de fiabilité et de durabilité, il convient d'être critique lors de l'arrivée de nouveaux composants, afin de juger librement de la bonne prescription des éléments prothétiques supra-implantaires.

L'objectif de ce travail est de présenter le concept de puits d'accès angulé. Nous étudierons en particulier les possibilités que ce dernier est susceptible d'offrir aux différents acteurs du plan de traitement qu'ils soient praticiens, prothésistes ou patients, tant sur le plan chirurgical, que prothétique.

Après avoir rappelé certaines généralités, nous présenterons dans un deuxième temps le concept des puits d'accès angulés et nous terminerons par la présentation d'une mise en pratique clinique de ceux-ci.



# Chapitre 1 - L'implantologie : généralités

## 1.1. L'implantologie : des débuts à nos jours

L'histoire et l'archéologie nous ont montré que depuis l'antiquité l'Homme a cherché un moyen de compenser les édentements par de multiples artifices d'origine minérale, animale ou humaine [1] [2] [3]. Ainsi, l'histoire de l'implantologie [4] se décline en 6 périodes distinctes, de l'antiquité à nos jours, soit période antique, période médiévale, période fondamentale, période pré-moderne, période moderne puis, période contemporaine.

### ❖ La période antique (JC à JC + 1000) :

C'est en Egypte, en Amérique latine et centrale, ainsi qu'au Moyen-Orient, que l'on retrouve les premières traces de l'implantologie. Les hommes utilisaient alors des dents d'animaux ou des dents sculptées dans l'ivoire.

### ❖ La période médiévale (de 1000 à 1800) :

Le chirurgien-barbier, ancêtre du dentiste actuel, effectuait des transplantations de dents humaines d'un patient à l'autre.

### ❖ La période fondamentale (de 1800 à 1910) :

Elle marque le début de l'implantologie endo-osseuse telle que nous la connaissons. Les matériaux utilisés étaient divers tels que le bois, la porcelaine ou des métaux (or, platine, argent, étain).

C'est en 1809 que Maggilio [4] pose le premier implant en or dans un site post-extractionnel. La prothèse fut réalisée après cicatrisation tissulaire. En 1888, Berry [4] introduit les principes de biocompatibilité et de stabilité primaire, en insistant sur la nécessité d'une stabilité immédiate de l'implant, ainsi que sur l'utilisation de matériaux « sûrs », évitant la transmission de maladies.

❖ La période pré-moderne (de 1910 à 1930) :

Cette période est marquée par Payne et Greenfield [5], deux praticiens de l'époque qui décrivent respectivement l'implantation d'un implant en forme de panier cylindrique en or, et celle d'un implant cylindrique creux en porcelaine rugueuse.

C'est à cette époque que le rapprochement entre l'implantologie orale et la chirurgie orthopédique se fait, introduisant les concepts de chirurgie propre, et de mise en fonction différée.

❖ La période moderne (de 1930 à 1978) :

Cette période se caractérise par l'étude des différents biomatériaux, ainsi que par l'introduction d'innovations chirurgicales et prothétiques. Au cours de cette période, trois grandes familles d'implants sont mises au point :

- les implants endo-osseux première phase : Il s'agit d'implants-vis en vanadium, créés par Alvin E. Strock en 1939 [6]. Avec son frère, celui-ci mettra également au point l'implant endodontique (Strock & Strock 1943 [7]),
- les implants sous-périostés : Mis au point par Dahl [4] en Suède, ils sont adaptés en fonction de la situation osseuse rencontrée. Lew [4] en 1951, sera le premier à effectuer des empreintes osseuses directes afin d'améliorer l'adaptation de l'implant,
- les implants endo-osseux phase deux : Cette seconde phase de 1950 à 1970, se caractérise tant par le nombre d'essais, que par le nombre d'échecs.

Au sein de ces trois familles, différents types d'implants sont créés avec :

- l'implant hélicoïdal en spirale de Formiggini [4] (acier inoxydable ou tantale),
- l'implant en double hélice spirale de Cherchève [8],
- l'implant aiguille en trépied de Scialom [4],
- l'implant lame en titane de Linkow [9],
- l'implant tridimensionnel de Juillet [4] également appelé implant-disk,
- etc...

Au début des années 1970 [10], arrivent les premiers implants en céramique frittée, et en carbone vitrifié. Durant cette période, l'objectif était de mimer le ligament alvéolo-dentaire à l'aide d'une interface fibreuse péri-implantaire, afin d'amortir les chocs à l'interface implant-os. Ainsi, l'ankylose avec le contact direct os-implant était considérée comme un handicap dans le pronostic implantaire.

Ces différents types d'implants mènent à de nombreux échecs à court et moyen terme (des taux de succès de l'ordre de 50% à court terme étaient parfaitement acceptés).

❖ La période contemporaine, « la période Brånemark » :

Bien que plus tardive, la période Brånemark trouve ses racines dans la période moderne, puisque l'année 1952 marque le début d'un changement drastique dans la discipline de la dentisterie. Au cours de ses travaux portant sur la microcirculation osseuse sur le lapin, le professeur Per-Ingvar Brånemark découvre le concept d'ostéo-intégration. En utilisant des composants optiques à base de titane en contact avec l'os, afin de visualiser la microvascularisation osseuse, il se rend compte au moment de les retirer, qu'il y avait une ostéo-intégration au titane [11] [12] [13].


Plus tard, en 1985, il définira l'ostéo-intégration comme « *une jonction anatomique et fonctionnelle directe en l'os vivant remanié, et la surface de l'implant mis en charge* » [14]. Contrairement à la fibro-intégration précédemment recommandée, l'ostéo-intégration permet l'obtention de taux de succès élevés à long terme.

Ainsi, Brånemark et son équipe sont reconnus pour avoir mis au point les principes biologiques de l'implantologie contemporaine, basés sur :

- l'obtention d'une apposition directe à l'interface os-implant,
- la mise en nourrice de l'implant, et sa mise en fonction différée.

Dès lors, selon la littérature, le taux de succès implantaire oscille entre 95 et 100%.

En 1965<sup>1</sup>, Gösta Larsson de Göteborg, fut le premier patient humain traité par implants oraux, selon le concept d'ostéo-intégration, par le professeur Brånemark.



*Image 1 : Per Ingvar Brånemark.*



*Image 2 : Gösta Larsson de Göteborg (à gauche).*

---

<sup>1</sup> Nobel Biocare France. <https://www.nobelbiocare.com/fr/fr/home/company/about-us/history.html>.

Nous avons vu avec ce rapide historique de l'implantologie orale, que les concepts implantaires ne sont pas statiques, et que chaque innovation est susceptible de modifier les pratiques.

Récemment, le puits d'accès angulé, élément prothétique supra-implantaire permettant de dissocier l'axe de vissage de la vis de prothèse de l'axe implantaire, fut proposé par les industriels afin :

- de simplifier la réalisation prothétique,
- d'améliorer la qualité des prothèses implanto-portées,
- et de généraliser le recours à la prothèse transvissée au détriment de la prothèse scellée.

Nous verrons comment cet élément, a priori basique, tend à modifier les pratiques chirurgicales et prothétiques.

## **1.2. Implantologie orale : anatomie et positionnement**

Le positionnement implantaire doit permettre d'obtenir un profil d'émergence prothétique cohérent avec la situation clinique, afin d'aboutir à une réhabilitation esthético-fonctionnelle optimale. Selon P. Tavitian [15], « *la phase prothétique doit précéder et finaliser la phase chirurgicale tant dans le raisonnement, que dans l'élaboration du plan de traitement* ».

C'est ce que P. Margossian & Coll [16] ont théorisé sous le terme de « *continuum chirurgico-prothétique* », qui explique que le positionnement implantaire est dicté par le contexte prothétique. Un implant mal positionné générera, à court ou moyen terme, une réorganisation tissulaire de son espace biologique [17]. Suite au remaniement osseux, les tissus mous vont se repositionner apicalement et être le plus souvent responsables de récessions vestibulaires, mais aussi de la perte des papilles interdentaires [18].

Selon M. Davarpanah [19] « *la situation est optimale lorsque l'axe implantaire (contexte anatomique), coïncide avec l'axe de la future couronne (contexte prothétique)* ».

Ainsi, le praticien doit naviguer entre les impératifs prothétiques et les contraintes anatomiques, afin de proposer une réhabilitation pérenne à long terme.

### 1.2.1. Obstacles anatomiques et fonctionnels

Le massif maxillo-facial est une zone corporelle à part, où se concentrent maintes structures anatomiques nobles, souvent avec de fortes proximités. Il convient de connaître ces structures, et de savoir les préserver au cours des diverses phases du traitement. Le praticien qui doit évoluer au sein de ces structures, doit parfois les éviter, parfois les déplacer, parfois les reconstruire.

|                             | Maxillaire  | Mandibule  |
|-----------------------------|---|--|
| <b>Obstacle Vasculaire</b>  | <ul style="list-style-type: none"> <li>- Artère palatine descendante</li> <li>- Artère alvéolo-antrale</li> </ul>   | <ul style="list-style-type: none"> <li>- Artère sub-linguale</li> <li>- Artère sub-mentale</li> <li>- Artère faciale</li> </ul>  |
| <b>Obstacle Cavitaire</b>   | <ul style="list-style-type: none"> <li>- Sinus maxillaire</li> <li>- Fosses nasales</li> <li>- Fosse canine</li> <li>- Fosses ptérygo-palatine</li> <li>- Canal incisif</li> <li>- Foramen grand palatin</li> </ul> |  |
| <b>Obstacle Osseux</b>      | <ul style="list-style-type: none"> <li>- Os de faible densité</li> <li>- Concavité pré-maxillaire</li> <li>- Crête osseuse fine</li> </ul>  | <ul style="list-style-type: none"> <li>- Fosse sub-mandibulaire</li> <li>- Crête osseuse fine</li> </ul>   |
| <b>Obstacle Nerveux</b>     |   | <ul style="list-style-type: none"> <li>- Nerf alvéolaire inférieur</li> <li>- Nerf lingual</li> <li>- Nerf mentonnier</li> <li>- Boucle mentonnière</li> <li>- Canal incisif mandibulaire</li> </ul> |
| <b>Obstacle fonctionnel</b> | <ul style="list-style-type: none"> <li>- ouverture buccale limitée en cas d'implantation postérieure (implant/foret + porte implant + tête de contre-angle)</li> </ul>  | <ul style="list-style-type: none"> <li>- ouverture buccale limitée en cas d'implantation postérieure (implant/foret + porte implant + tête de contre-angle)</li> </ul>                               |

*Tableau I : Les obstacles anatomiques et fonctionnels [20] [21] [22] [23]*

### 1.2.2. Plans et axes de référence en implantologie

Anatomiquement, on retrouve le plan mésio-distal, le plan vestibulo-lingual, le plan corono-apical, ainsi que les axes implantaire mésio-distal, vestibulo-lingual et corono-apical [24] [25] :

- le plan mésio-distal : il se définit comme le plan reliant les deux faces proximales (mésiale et distale) d'une dent,
- le plan vestibulo-lingual : il se définit comme le plan reliant les points du sommet des convexités des faces vestibulaires et linguales d'une dent,
- le plan corono-apical : il se définit comme le plan reliant l'apex d'une dent au point le plus coronaire de la couronne,
- l'axe mésio-distal : il s'inscrit dans le plan mésio-distal. Faire tourner l'implant autour de l'axe mésio-distal a une répercussion sur le positionnement implantaire dans le plan vestibulo-lingual. On parle de vestibulo-verser, ou linguo/palato-verser l'implant,

- l'axe vestibulo-lingual : il s'inscrit dans le plan vestibulo-lingual. Faire tourner l'implant autour de l'axe vestibulo-lingual a une répercussion sur le positionnement implantaire dans le plan mésio-distal. On parle de mésio-verser ou disto-verser l'implant,
- l'axe corono-apical : il s'inscrit dans le plan corono-apical. Agir sur l'axe corono-apical a une répercussion sur l'enfouissement de l'implant.

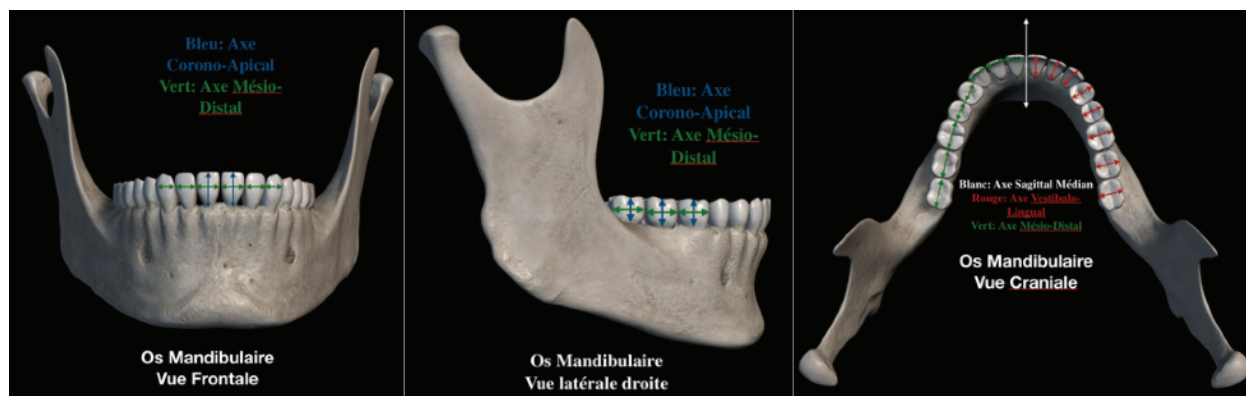

Image 3 : Axes de référence en implantologie (logiciel Anatomie 3D Atlas).

### 1.2.3. Le positionnement implantaire idéal

Le positionnement implantaire idéal est une résultante de l'ensemble des paramètres suivants, de sorte que :

- l'axe de sortie du puits d'accès prothétique soit situé au centre de la face occlusale des molaires et prémolaires, ou au niveau des faces linguales/palatines des incisives et canines,
- l'os disponible réalise un sertissage exhaustif de l'implant,
- le positionnement implantaire soit situé dans les zones de confort définies par Buser [26],
- le profil d'émergence implantaire assure une cohérence esthétique-fonctionnelle [27].

#### 1.2.3.1. Secteur antérieur maxillaire

- selon Tarnow, dans le plan mésio-distal, l'implant doit être centré, laissant au minimum 1,5mm d'os entre l'implant et la racine de la dent adjacente, ou 3mm d'os a minima entre deux implants (Tarnow et Al., 2000) [28]. Cette situation n'est pas valable lorsqu'un diastème est à préserver. Dans ce cas le positionnement implantaire sera déporté en direction opposée au diastème,
- dans le plan vestibulo-lingual, l'implant doit être positionné de sorte que la partie la plus vestibulaire du col implantaire affleure la ligne imaginaire reliant le bord libre des deux dents adjacentes, à l'édentement. Ceci permettra de préserver la table osseuse vestibulaire, et d'obtenir

un ancrage cortical palatin afin d'augmenter la stabilité primaire de l'implant. Une angulation de 0 à 15° autour de l'axe mésio-distal représente un choix optimal afin de limiter le stress imposé à l'os [29],

- dans le plan corono-apical, le col implantaire doit être positionné entre 2 et 4 mm au dessus d'une ligne reliant la jonction amélo-cémentaire (JAC) des dents adjacentes à l'édentement, afin d'obtenir un bon alignement des collets. Dans le cas de récessions tissulaires marginales sur les dents adjacentes, la position de la gencive marginale sert de référence dans le positionnement, en remplacement de la JAC [30].

#### 1.2.3.2. Secteurs postérieurs maxillaires et mandibulaires

- dans le plan mésio-distal l'implant doit être centré,
- dans le plan vestibulo-lingual, l'implant doit être centré également,
- dans le plan corono-apical, le col implantaire doit être positionné 2 à 4 mm au dessus de la ligne joignant les JAC des dents adjacentes, afin d'obtenir un bon alignement des collets.

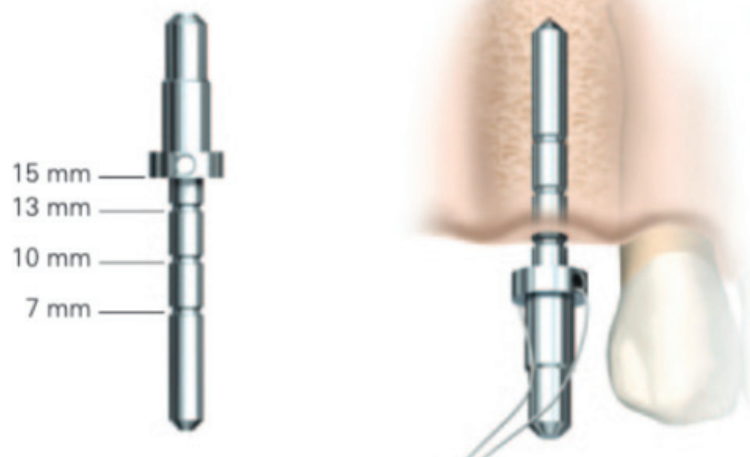
#### 1.2.3.3. L'axe implantaire

- l'axe vestibulo-lingual implantaire doit coïncider avec l'axe de la crête alvéolaire, afin d'éviter les perforations des tables corticales et d'éventuelles lésions de structures anatomiques adjacentes,
- l'axe mésio-distal doit respecter les axes des racines adjacentes à l'édentement, afin d'éviter leur lésion. Dans certains cas il est possible d'anguler l'implant afin d'éviter des structures anatomiques nobles, telles que le sinus maxillaire, ou le foramen mentonnier.

Lors de la chirurgie implantaire, les indicateurs de direction ou « pins de parallélisme », sont d'une aide précieuse au positionnement implantaire, en particulier au niveau des axes :

- à l'arcade maxillaire, l'indicateur de direction doit viser le sillon central de la dent mandibulaire pour les dents pluricuspidées, ou au niveau des faces vestibulaires des incisives et des canines,

- à l'arcade mandibulaire, cet indicateur doit viser les cuspidés palatines des dents pluricuspidées maxillaires, ou au niveau du cingulum des incisives et des canines maxillaires.



*Image 4 : Illustration de l'utilisation de l'indicateur de direction « Direction Indicator » Ø 2,0 / Ø 2,4 à 2,8 mm de Nobel Biocare™.*

### **1.3. Les différentes techniques de pose**

Afin de répondre au mieux, à l'ensemble de contraintes anatomiques, chirurgicales et prothétiques précédemment étudiées, les praticiens ont développé plusieurs techniques de complexité diverses. Celles-ci varient selon la situation clinique rencontrée et selon l'affinité du praticien pour une technique donnée.

#### 1.3.1. La technique CLIP (Crestal Level Implant Positioning)

La technique CLIP<sup>2</sup>, décrite par Exbrayat et Limbour, est une technique de positionnement implantaire permettant de placer le point d'impact du foret pointeur (trocart) au niveau créal. Ce positionnement est effectué à l'aide d'un wax-up, d'un pied à coulisse, et/ou d'une sonde parodontale millimétrique. Cette technique présente l'avantage de ne pas nécessiter de guide chirurgical ou radiologique, évitant ainsi un surcoût pour le patient.

En pratique, à l'aide du wax-up préalablement réalisé, on mesure la distance entre la face distale de la dent mésiale à l'édentement, et le centre de la dent à réhabiliter. On rapporte ces mesures sur l'examen radiologique afin de juger de la quantité osseuse correspondante.

Lors de la chirurgie, on reporte les distances au niveau de la crête édentée, afin de placer le point d'impact du foret implantaire.

<sup>2</sup> CLIP : La méthode de base de l'examen clinique en implantologie - Implant et omnipratique - Comptes-rendus des journées de formation - SOP. <https://www.sop.asso.fr/les-journees/comptes-rendus/5-implant-et-omnipratique/2>.






*Image 5 : 5-1 Wax-Up (Docteur Patrick Exbrayat) ; 5-2 Pied à coulisse implantaire ; 5-3 Sonde Parodontale millimétrique*

### 1.3.2. La technique par guide chirurgical

#### ❖ Guide chirurgical sans tube de guidage :

Un guide chirurgical en résine transparente est réalisé grâce au wax-up (préalablement validé) de la zone édentée.

Ce guide chirurgical est percé au niveau occlusal, afin de permettre le passage du foret pointeur ou du foret pilote (2mm).



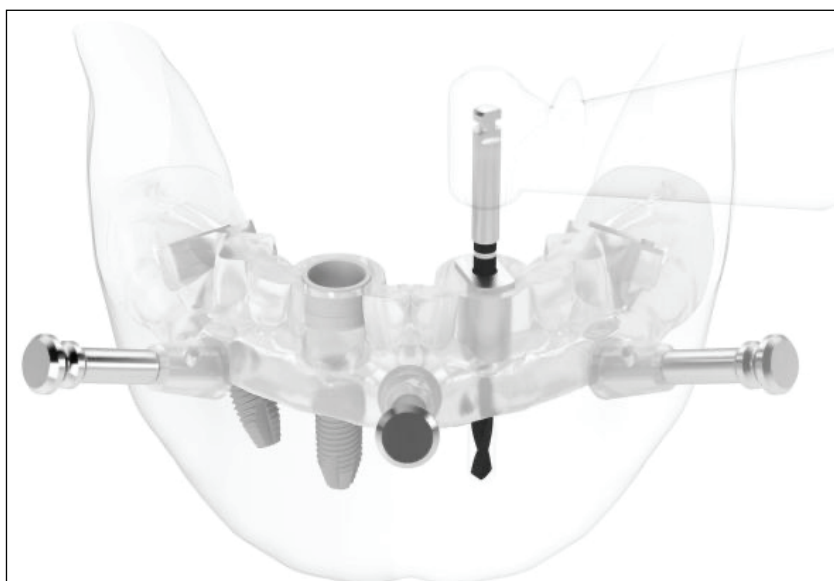
*Image 6 : Illustration de la technique par guide chirurgical sans tube de guidage (Docteur Patrick Exbrayat).*

#### ❖ Guide chirurgical radiologique avec tube de guidage :

A partir du wax-up préalablement validé, on fabrique un guide radiologique contenant des repères radio-opaques permettant leur visualisation sur les coupes tomodensitométriques. Ceci permettra de confronter le projet prothétique, avec la quantité osseuse disponible correspondante. Après validation de la faisabilité du plan de traitement implantaire, le guide radiologique est transformé en guide chirurgical, par l'intégration d'un tube ou fût de guidage permettant le passage à la longueur souhaitée du foret pointeur ou du foret pilote.

Certains guides disposent de la possibilité d'intégrer des douilles amovibles de différents diamètres, permettant le passage successif des différents forets, réalisant ainsi une chirurgie guidée à 100%. Dans ce cas le forage sera directif et ne permettra aucune modification per-opératoire [31].

Existe également la possibilité d'ajouter des clavettes au guide chirurgical, afin de permettre un ancrage osseux du guide, augmentant ainsi la stabilité et la précision de celui-ci lors de la chirurgie.



*Image 7 : Illustration du guide chirurgical avec tube de guidage et clavettes (Nobel Guide).*

### 1.3.3. Edentement total, la technique du double scanner

L'utilisation du CBCT pour la planification implantaire n'est plus à discuter de nos jours, même pour les cas a priori « simples ».

Lors de cas complexes, il est nécessaire de vérifier la compatibilité entre le projet prothétique et la situation anatomique (notamment osseuse). Pour cela, faire réaliser un examen complémentaire radiologique en utilisant un guide radiologique par la technique du double scanner, est d'une grande aide dans l'élaboration du plan de traitement.

Prenons le cas d'un patient édenté complet maxillaire, avec une prothèse amovible complète parfaitement réalisée, et souhaitant une prise en charge fixe par prothèse implanto-portée.

Dans ce cas précis, se posent plusieurs problématiques :

- le projet est-il réalisable,
- comment faire coïncider le positionnement implantaire avec le projet prothétique,
- quel sera le volume osseux disponible résultant,
- une amélioration osseuse préalable est-elle indiquée ?

La technique par double scanner permet de répondre à l'ensemble de ces questions :

- dans un premier temps, un duplicata de la prothèse totale est réalisé, auquel sont intégrés plusieurs repères radio-opaques non alignés (6 à 8),

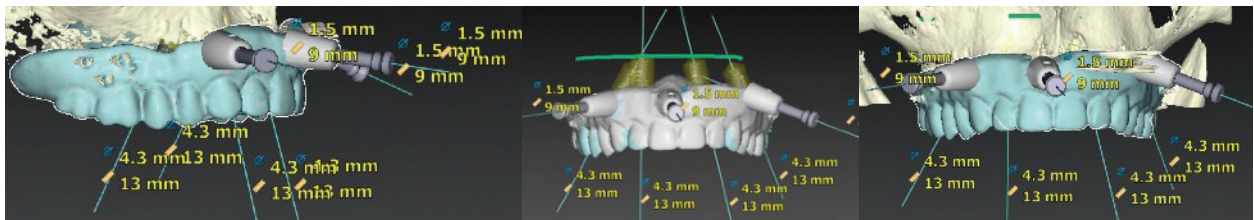
- dans un deuxième temps, le patient passe le CBCT avec ce duplicata en place. Il en résulte un CBCT patient + duplicata + repères radio-opaques. La visibilité de la prothèse sera relative, à cause du différentiel de radio-opacité trop important, entre l'os du patient et les structures résineuses du duplicata,

- dans un troisième temps, le radiologue réalise une acquisition du duplicata seul, permettant sa modélisation tridimensionnelle précise,

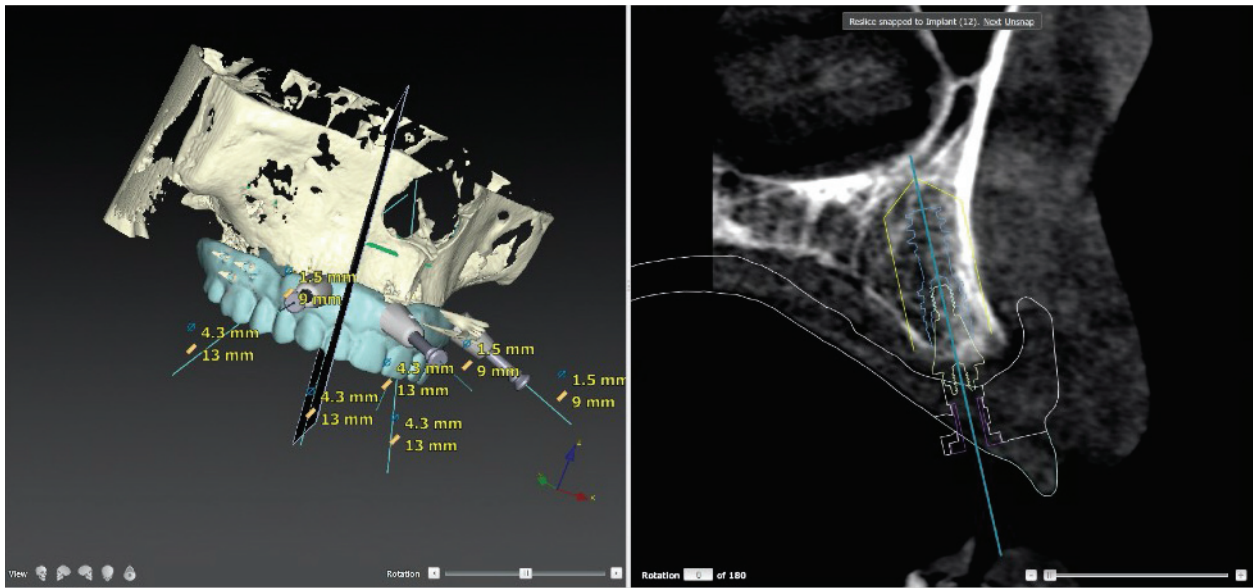
- dans un dernier temps, le logiciel va faire coïncider les deux examens radiologiques (grâce aux repères radio-opaques du duplicata), afin de repositionner précisément l'ensemble patient / prothèse. On parle de « matching » numérique, générant un « patient virtuel ».

Suite à cet examen, le praticien pourra faire coïncider le positionnement implantaire, avec le projet prothétique sur le logiciel de planification, et connaîtra ainsi le volume osseux disponible autour de chaque implant.

Un guide chirurgical pourra être réalisé suite à la planification implantaire, afin de rester dans une logique de positionnement implantaire guidé.

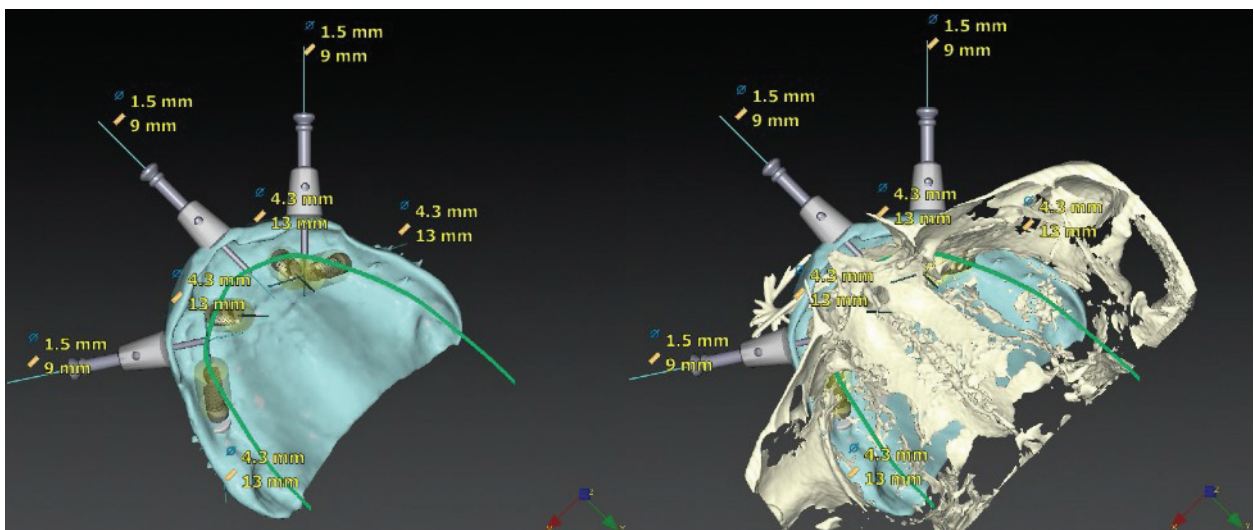


**Image 8 : Illustration d'une planification implantaire par technique du double scanner à partir de laquelle un guide chirurgical claveté est réalisé. Remerciements au Dr Patrick Tavitian.**



*Image 9 : Illustration de la concordance entre le projet prothétique et le positionnement implantaire.*

*Remerciements au Docteur Patrick Tavitian.*



*Image 10 : Illustration de la possibilité de visualiser l'intrados prothétique par soustraction du volume osseux.*

*Remerciements au Docteur Patrick Tavitian.*

|   | <b>Avantages</b>  | <b>Inconvénients</b>   |
|---|---|--|
| <b>Technique CLIP</b>                                       | <ul style="list-style-type: none"> <li>- Ne nécessite pas de guide chirurgical (surcoût / stérilisation)</li> <li>- Contrôle visuel</li> <li>- Permet des adaptations per-opératoires</li> <li>- Précision</li> </ul>   | <ul style="list-style-type: none"> <li>- Ne donne que la position du point d'impact implantaire crestal</li> <li>- Pas d'approche vestibulo-linguale</li> </ul>  |
| <b>Technique par guide chirurgical sans tube de guidage</b> | <ul style="list-style-type: none"> <li>- Permet de positionner le point d'impact implantaire crestal</li> <li>- Permet des adaptations per-opératoires</li> <li>- Approche du volume de la dent à restaurer</li> </ul>  | <ul style="list-style-type: none"> <li>- Ne donne que la position du point d'impact implantaire crestal</li> <li>- Manque de contrôle visuel lors du forage (limitée si guide transparent)</li> <li>- Imprécision du point d'impact sur la crête</li> <li>- Surcoût (guide + stérilisation)</li> <li>- Nécessite une parfaite stabilité en bouche</li> <li>- Risque de fraisage de la résine lors du forage</li> </ul> |
| <b>Technique par guide chirurgical avec tube de guidage</b> | <ul style="list-style-type: none"> <li>- Permet le passage de plusieurs forets sur toute leur longueur, ne se limitant pas ainsi au seul point d'impact crestal</li> <li>- Permet une précision augmentée du positionnement implantaire</li> <li>- Diminution du temps chirurgical</li> </ul> | <ul style="list-style-type: none"> <li>- Surcoût (guide + stérilisation)</li> <li>- Nécessite une planification implantaire sans faille</li> <li>- Chirurgie peu visuelle, peu d'appréciation personnelle</li> <li>- Ne permet pas d'adaptations per-opératoires</li> <li>- Difficulté de refroidissement des forets</li> <li>- Nécessite une parfaite stabilité en bouche</li> </ul>                                  |

*Tableau II : Avantages et inconvénients des différentes techniques de pose implantaires*

Nous avons vu au cours de ce premier chapitre, que l'implantologie orale est un vaste domaine soumis à de nombreuses contraintes, que celles-ci soient prothétiques, anatomiques ou fonctionnelles. De tout temps les praticiens ont cherché à optimiser les pratiques et à simplifier les procédures, afin d'obtenir des résultats toujours plus efficaces. Comment le concept de puits d'accès angulé est-il susceptible d'influencer les pratiques actuelles ?

## Chapitre 2 - Le concept du puits d'accès angulé

La dentisterie est un domaine en constante évolution. Récemment, le concept de puits d'accès angulé a permis d'ouvrir de nouvelles perspectives tant sur le plan chirurgical que prothétique, afin d'optimiser la qualité du traitement, et d'offrir aux patients des solutions toujours plus efficaces.

Nous verrons au cours de ce chapitre, que ce nouvel outil mis à disposition du praticien a pour vocation de simplifier la partie implantaire, ainsi que la réalisation prothétique, et qu'il ne s'agit pas de proposer un rattrapage d'axe suite à une erreur de positionnement implantaire. Selon G. Maille, il s'agit d'un composant destiné à optimiser le traitement, en combinant de façon systématique une position optimale des implants, un faible encombrement de la connexion et une angulation du puits d'accès [32].

Cependant, nous verrons que dans certains cas, le puits d'accès angulé est susceptible d'influencer le positionnement implantaire si son utilisation est correctement anticipée.

Les données concernant Anthogyr sont issues d'échanges avec Monsieur Hervé Richard. Il est en charge de la cellule « concepts techniques et tests recherche et développement » de l'industriel Anthogyr. Il est l'inventeur du pilier Inlink® dont découle également la dent Axin®.

### 2.1 Présentation générale

#### 2.1.1. Définition du concept

Le puits d'accès :

- est un élément constitutif des prothèses implantaires transvissées permettant le passage de la vis et du tournevis, afin d'effectuer le serrage et la liaison mécanique du couple implant (ou pilier) / prothèse,

- il appartient au domaine de l'arsenal prothétique, plutôt qu'au domaine chirurgical.

Anciennement, les puits d'accès n'offraient pas de possibilité d'angulation, de sorte que l'axe de vissage de la vis de prothèse était identique à l'axe implantaire.

A moins d'utiliser des piliers angulés, sur lesquels la prothèse venait se fixer dans un second temps, ou de réaliser des prothèses scellées sur un pilier personnalisé, le praticien n'avait aucun moyen de dissocier l'axe implantaire de l'axe prothétique.

Avec les puits d'accès angulés, ceci devient possible, sans avoir besoin de recourir à la prothèse scellée. Le puits d'accès angulé propose un rattrapage d'axe de 0 à 25 degrés, de manière



tridimensionnelle, permettant ainsi de dissocier l'axe implantaire de l'axe de serrage de la vis de prothèse, ou de l'axe pilier, afin de se placer dans la situation la plus idéale possible.

### 2.1.2. Définition des composants

L'émergence de ce nouveau concept est permise par la modification des vis de prothèses et de leurs ancillaires, ainsi que par l'évolution des techniques de fabrication des armatures prothétiques (CAO/CFAO, fraiseuses 5 axes, centres d'usinage etc...).

Anciennement les ancillaires étaient droits (à pans parallèles), et ne permettaient le vissage que dans l'axe de la vis.

Le concept de puits d'accès angulé est permis par l'arrivée des vis à têtes rotuliennes, couplées à un ancillaire hexalobulaire / rotulien (sphérique), de sorte que le vissage soit possible, même si le tournevis n'est pas dans l'axe de la vis.

#### 2.1.2.1 Tournevis et vis classiques

L'image 11 illustre le couple ancillaire droit / vis classique.

Il s'agit du tournevis six pans parallèle (à embout hexagonal) de Nobel Biocare™, couplé à une vis de prothèse à empreinte hexagonale creuse (six pans creux parallèles).

L'ensemble ne permet aucun degré d'angulation entre l'axe du tournevis et l'axe de la vis.

Ainsi, l'axe de serrage de la vis sera obligatoirement confondu avec l'axe de cette dernière. En l'absence de système intermédiaire destiné au rattrapage d'axes, la cavité du puits d'accès est obligatoirement positionnée sur le prolongement de l'axe implantaire.


#### 2.1.2.2 Tournevis et vis hexalobulaires

L'image 11-1 illustre le couple ancillaire / vis hexalobulaire.

Concernant le tournevis, on retrouve les termes d'ancillaire rotulien, ou d'ancillaire hexalobulaire.

De même pour la vis, on parle de vis à tête hexalobulaire, ou de vis à tête rotulienne.

L'ensemble formé par ces deux éléments permet une angulation entre l'axe de la vis et l'axe du tournevis, offrant la possibilité de dissocier l'axe de serrage, de l'axe de la vis.



*Image 11 : Couple ancillaire droit / vis classique. Image 11-1: Couple ancillaire rotulien / vis hexalobulaire (fabricant : NobelBiocare™).*

### 2.1.3. Analyse de la littérature : le cas du puits d'accès angulé

Le puits d'accès angulé est relativement nouveau dans l'arsenal thérapeutique à la disposition du praticien. Par exemple, la société Nobel Biocare™ a intégré le puits d'accès à son catalogue en 2015, l'industriel Anthogyr lui, l'a intégré en 2019 [33]. Ainsi, les données disponibles sur les moteurs de recherche scientifiques sont peu nombreuses, si bien qu'au début de cette thèse, seuls deux articles en rapport avec le sujet existaient.

Cependant, la littérature s'étoffe chaque jour.

Plusieurs questions relatives au fonctionnement du concept de puits d'accès angulé peuvent se poser, notamment :

- l'angulation du tournevis par rapport à l'axe de la vis a-telle une incidence sur le couple de serrage ?
- dans l'affirmative, comment varient les valeurs de couple en fonction de l'angulation ?
- l'ajout de la technologie du puits d'accès angulé est-elle fiable à long terme ?
- la technologie proposée est-elle réellement pertinente ?

Afin de répondre à ces questions, nous avons sélectionné quatre études relatives au sujet. Celles-ci sont référencées [34] [35] [36] [37] et expliquées en annexe. Les études A et B (annexes I et II), ne traitent pas à proprement parler du puits d'accès angulé en lui-même. En effet, elles sont menées sur des piliers implantaires classiques. Néanmoins, elles traitent de l'angulation entre les tournevis et les vis à tête hexalobulaire, que l'on retrouve dans le système des puits d'accès angulés.

Que retenir de ces études ?

La technologie du puits d'accès angulé est récente, si bien que les données de la littérature sont rares.

A ce jour, la fiabilité à court/moyen terme n'a été démontrée dans la littérature, que par une étude de 30 cas menée sur 1 an (annexe IV - étude D) utilisant le système de puits d'accès angulé d'un industriel unique. Il convient de réévaluer à plus long terme les succès et les échecs de ce type de restauration sur des échantillons plus conséquents et sur différents systèmes qui proposent la technologie. Néanmoins, il est évident que le nombre de puits d'accès angulé utilisés dans le monde est largement plus conséquent. Jusqu'à aujourd'hui, la littérature n'a pas révélé de cas problématiques.



Les puits d'accès angulés proposés par les fabricants offrent tous une angulation maximale de 25° de manière tridimensionnelle. Il faut être conscient du delta entre le couple de serrage recherché, et le couple de serrage effectif. Ce delta augmente fortement au-delà de 20° d'angulation (annexe I - étude A), il convient donc de limiter les cas d'angulation maximum et d'accorder une attention particulière au vissage des éléments prothétiques.

L'avancée technologique bien qu'a priori mineure, est en réalité extrêmement prometteuse dans la mesure où elle est utilisée en tant qu'outil d'optimisation prothétique. Si elle est détournée afin de proposer des solutions de rattrapage d'axes implantaires et / ou prothétiques non maîtrisés, le praticien s'expose à des problèmes mécaniques, voire biologiques récurrents.

## **2.2. Les différentes déclinaisons de puits angulé**

Le puits d'accès angulé n'est pas l'apanage d'un industriel unique, cependant très peu proposent cette technologie à l'heure actuelle. Nous étudierons comment les industriels Nobel Biocare™ et Anthogyr déclinent le puits d'accès angulé. En effet, ils sont précurseurs dans ce domaine.

### 2.2.1. Réhabilitations unitaires

#### 2.2.1.1. Application du concept selon Nobel Biocare™ : le pilier en zircone NobelProcera® ASC (Angulated Screw Channel)

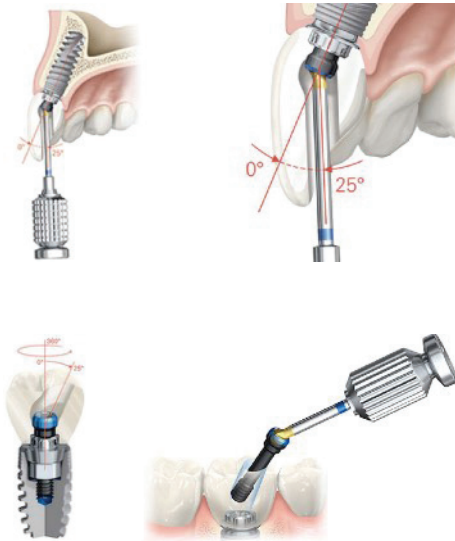
Dans les réhabilitations unitaires, le système NobelProcera® ASC<sup>3</sup> offre la possibilité d'anguler le puits d'accès prothétique de 25° par rapport à l'axe implantaire, et ce dans un rayon de 360°, permettant au praticien de placer le puits d'accès où il le souhaite.

Ce système se compose de plusieurs éléments :

- l'ancillaire rotulien Nobel Omnigrip : il dispose d'un embout hexagonal sphérique permettant l'angulation durant le vissage,
- la vis de prothèse à tête rotulienne Omnigrip,
- une embase titane de grade 5 (Ti 90 %, Al 6%, V 4%), mécaniquement fixée à la prothèse.
- le pilier ASC Abutment Zirconia, composé d'oxyde de zircone stabilisé à l'yttrium (<sup>39</sup>Y). Il contient le puits d'accès en lui-même, orientable de 0° à 25° par rapport à l'axe implantaire, et ce de manière tridimensionnelle. Ce puits a pour fonctions de permettre le passage du couple vis/tournevis jusqu'à la connectique implantaire, et le serrage de la vis au couple de 35 N.Cm préconisé par le fabricant.

---

<sup>3</sup> Notice pilier en zircone NobelProcera® ASC (Angulated Screw Channel) Nobel Biocare™ : [https://store.nobelbiocare.com/fr/fr/media/eifu/IFU3008\\_FR\\_FR\\_00.pdf](https://store.nobelbiocare.com/fr/fr/media/eifu/IFU3008_FR_FR_00.pdf)



*Image 12 : Illustration du piler ASC de la société Nobel Biocare™.*

#### 2.2.1.2 Application du concept selon Anthogyr : La dent transvissée Axin®

La dent transvissée Axin®<sup>4</sup> se compose d'un ensemble de trois éléments : une embase titane de grade 5 (Ti 90%, Al 6%, V 4%) dans laquelle est intégrée une vis de prothèse à tête rotulienne. Le tout est surmonté par un élément prothétique en zircone (Multi Layer, Opaque ou Translucide) [41].

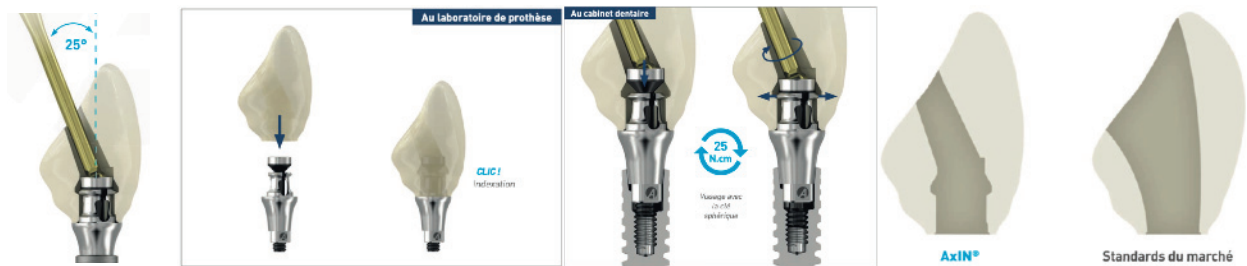Selon l'industriel, cette dent a été conçue afin d'éviter la fragilisation du pilier prothétique (liée au puits d'accès, et au passage de sa vis) et pour élargir les indications de prothèses transvissées, notamment en secteur antérieur.

Ce système consiste à intégrer la vis de prothèse non pas par le puits de vissage, mais par l'intrados prothétique. Le puits de vissage n'aura pour vocation que de permettre le passage de l'ancillaire rotulien, afin de visser la vis de prothèse. Il n'est donc pas nécessaire de dimensionner le puits d'accès pour le passage de la vis, mais uniquement pour le passage de l'ancillaire rotulien. On peut ainsi opérer une réduction dimensionnelle du puits d'accès. La rétention de l'ensemble est permise par la conception spécifique de l'embase titane. Celle-ci présente des ailettes, qui pendant le vissage, viendront s'enclencher par compression dans leur logement à l'intérieur de la couronne. Le couple de serrage préconisé par le fabricant est de 25 N.Cm.

<sup>4</sup> Notice dent transvissée Axin® Anthogyr : [https://www.anthogyr.fr/sites/default/files/FR\\_2019-10\\_C191\\_Panorama-AxIN-LR\\_0\\_0.pdf](https://www.anthogyr.fr/sites/default/files/FR_2019-10_C191_Panorama-AxIN-LR_0_0.pdf)

Ainsi la taille réduite du puits, combinée à son orientation, permettent :

- un meilleur soutien de la céramique (réduction du chipping, majoration de la résistance mécanique),
- d'éloigner le puits des faces visibles (esthétisme),
- mais également, d'éloigner le puits des bords libres et des zones de contact occlusales (maintien de l'occlusion).



*Image 13 : Illustration de la dent transviscée Axin® de l'industriel Anthogyr.*

### 2.2.2. Réhabilitations plurales (partielles ou complètes)

#### 2.2.2.1 Application du concept selon Nobel Biocare™ : Le pilier MUA : Multi-Unit Abutment

Le pilier Multi-Unit fut développé par Nobel Biocare™ dans les années 2000. La connexion de ce pilier est de type conique inversé, dérivé des connexions « plateau contre plateau » [38]. Il trouve sa place en tant qu'intermédiaire, entre la connectique implantaire et l'armature prothétique, dans les réhabilitations plurales, partielles ou complètes. Ses dimensions varient selon le système implantaire utilisé. Par exemple, pour les implants NobelParallel™ Conical Connection, il s'agit du pilier Multi-Unit Plus. Il est disponible en plusieurs hauteurs de cols (de 1,5mm à 4,5mm par paliers de 1mm) et en différentes angulations (droit, 17° et 30°).

Depuis, la quasi-totalité des industriels ont développé leur propre pilier Multi-Unit. Certains proposent également une solution de puits d'accès angulé sur pilier MUA. C'est notamment le cas de la société Anthogyr Simeda® dont nous verrons l'application dans les prochaines pages. L'industriel Nobel Biocare™ va proposer prochainement une solution de puits d'accès angulé sur armature NobelProcera®. Jusqu'ici, le seul moyen de dissocier l'axe implantaire de l'axe de vissage prothétique était l'utilisation de piliers MUA angulés, à 17° ou à 30°, illustrés sur les images 14 et 15.

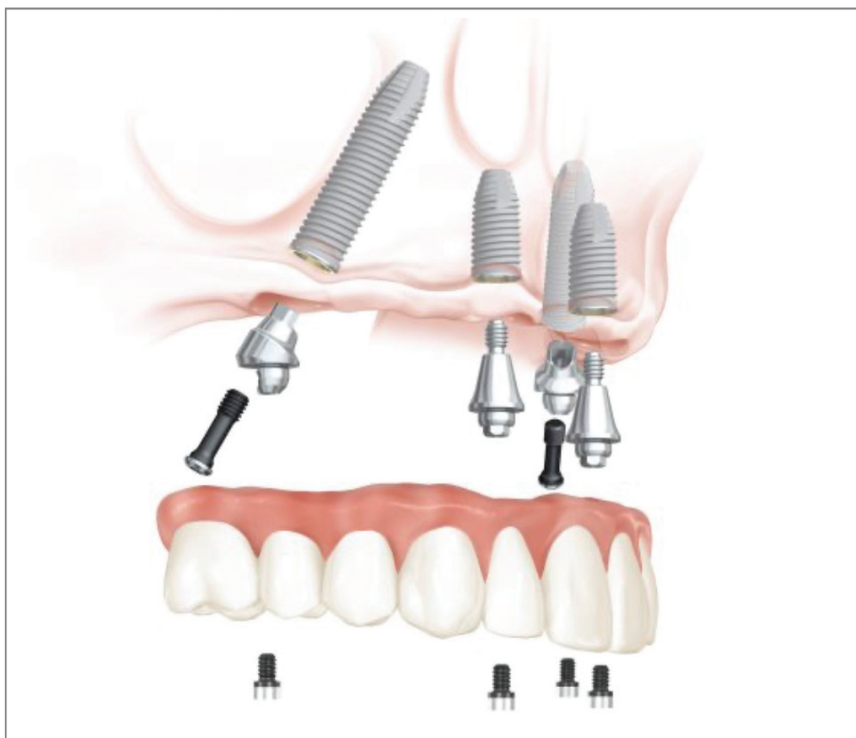


Image 14 : Utilisation de piliers MUA dans un traitement par All-On-4®<sup>5</sup> (Nobel Biocare™).




Image 15 : Piliers MUA Plus<sup>6</sup>, droit, angulé à 17°, angulé à 30° et dimensions dans le système NobelParallel™ Conical Connection.

<sup>5</sup> All-On-4® : <https://www.nobelbiocare.com/fr/fr/home/products-and-solutions/dental-prosthetic-solutions/multi-unit-abutment.html>

<sup>6</sup> Piliers Multi-unit Abutment Plus : [https://store.nobelbiocare.com/ca/fr/media/eifu/IFU1020\\_FR\\_FR\\_02.pdf](https://store.nobelbiocare.com/ca/fr/media/eifu/IFU1020_FR_FR_02.pdf)

### 2.2.2.2 Application du concept selon Anthogyr : Le système Inlink®

Inlink® est un type de connexion destiné aux prothèses plurales transvissées (partielles ou complètes). Dans le cas de la connectique Inlink®, il serait plus judicieux de parler d'écosystème Anthogyr. En effet, la connectique Inlink® s'intègre dans le système implanto-prothétique Axiom® Multi-Level®.

Ce système se compose de plusieurs éléments :

- les implants Axiom® qui se déclinent sous la game REG et PX.

Chaque game est disponible en deux variantes, respectivement Bone Level (BL), et Tissus Level (TL),

- le pilier Inlink®. Celui-ci est directement intégré à l'implant sur les implants TL, formant une structure monolithique. Sur les implants BL il s'agit d'un pilier transvissé dans l'implant. La connection pilier - structure prothétique est une connection type « plateau contre plateau » sans aucune partie engageante mâle-femelle, la liaison mécanique n'est assurée que par le couple composé du verrou de fixation prothétique (équivalent de la vis de prothèse) et de la bague de maintien,

- un verrou de fixation. Celui-ci peut être guidant ou non guidant, afin d'aider le praticien au positionnement de la structure prothétique,

- une bague de maintien,

- un logement spécifique, usiné dans l'intrados prothétique, destiné à recevoir le couple composé du verrou de fixation, et de la bague de maintien.

A l'image de la dent Axin®, le couple verrou - bague de maintien est introduit par l'intrados prothétique, et non pas par le puits d'accès. De nouveau, il n'est donc pas nécessaire de dimensionner le puits d'accès pour le passage de la vis, mais uniquement pour le passage de l'ancillaire rotulien, ce qui permet d'opérer une réduction dimensionnelle du puits d'accès.



*Image 16 : Illustration du système Inlink® de la société Anthogyr.*

## ❖ Résistance mécanique

Lors de la conception du pilier Inlink® en recherche et développement, l'objectif en termes de résistance était de produire une solution prothétique au moins aussi résistante que les restaurations plurales sur pilier Multi-Unit Axiom® (solution la plus communément utilisée).

Des tests de résistance ultime et de fatigue ont alors été réalisés selon la norme ISO 14801:2007<sup>7</sup>. Ils ont montré la comparabilité entre les deux solutions au regard de la résistance.

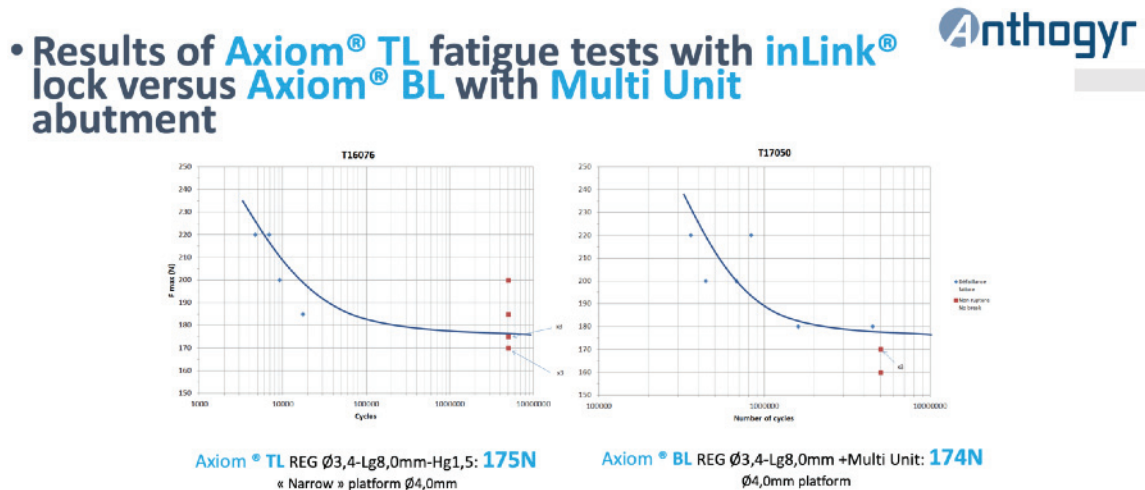


Image 17 : Résultats des tests de résistance en fatigue de l'implant Axiom® TL couplé au verrou Inlink® versus l'implant Axiom® BL couplé aux pilier Multi-Unit.

Lors d'un traitement implantaire, la phase de mise sous provisoire est une étape cruciale, particulièrement lors des protocoles de mise en charge immédiate. Les piliers provisoires angulés sont utilisés dans la moitié des prothèses provisoires. C'est la raison pour laquelle la résistance de ces composants doit être évaluée. Dans ces tests en résistance ultime des piliers angulés, cette résistance se situait à 465N sans échec implantaire.

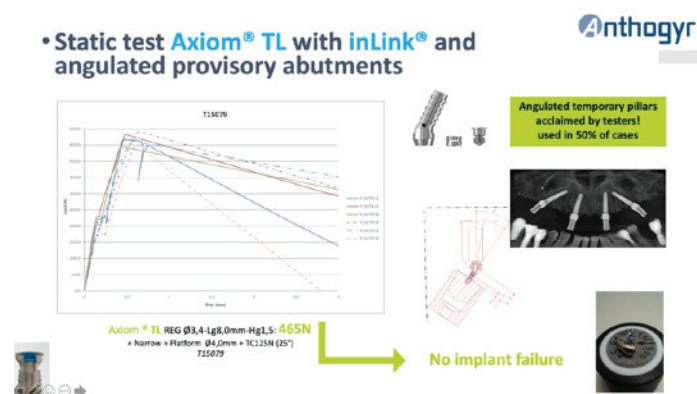


Image 18 : Tests de résistance ultime de l'implant Axiom® TL couplé à des piliers provisoires angulés.

<sup>7</sup> Norme ISO 14801:2007 : <https://www.iso.org/fr/standard/41034.html>

Afin d'assurer la pérennité d'un traitement implantaire, il convient de protéger les implants de charges trop importantes potentiellement nocives. Pour cela, un fusible est intégré dans la solution Inlink. Celui-ci se situe au niveau du verrou de fixation, où une gorge de rupture est intégrée afin de céder en cas de surcharge.



*Image 19 : A gauche, un verrou de fixation Inlink®. En orange, la gorge de rupture destinée à jouer le rôle de fusible en cas de surcharge mécanique. Au centre un verrou standard et sa bague de maintien. A droite un verrou guidant et sa bague de maintien.*

#### ❖ **Test de dévissage**

Lors des tests en ISO 14801:2007, aucun dévissage n'a été observé. Cependant, ces tests ne reproduisent pas les efforts masticatoires multi-directionnels. C'est la raison pour laquelle le service R&D d'Anthogyr a mis au point un test spécifique de dévissage, en appliquant des cycles de charge avec retournement à 180° de la prothèse. De nouveau, aucun dévissage n'a été observé.

#### ❖ **Performances de serrage**

L'un des avantages permis par le fait d'intégrer la vis de prothèse par l'intrados prothétique est la possibilité d'augmenter la taille (et donc la résistance mécanique) de celle-ci, sans avoir à augmenter les dimensions du puits d'accès. Ainsi, l'augmentation des dimensions de la vis, permet, en théorie, dans le cas du pilier Inlink®, de compenser la conception « plateau contre plateau » et l'absence de structure engageante mâle-femelle.

Selon les données de l'industriel, le verrou Inlink® fait 2,8mm de diamètre, et doit être vissé à 25 N.cm. Comparativement, la vis de prothèse Multi-Unit fait 1,4 mm de diamètre, et doit être vissées à 15 N.cm.





*Image 20 : Verrou Inlink® (25 N.Cm) versus vis de pilier Multi-Unit (15 N.Cm).*

❖ **Déport théorique maximal possible du puits d'accès en fonction de la hauteur prothétique : MUA vs Inlink**

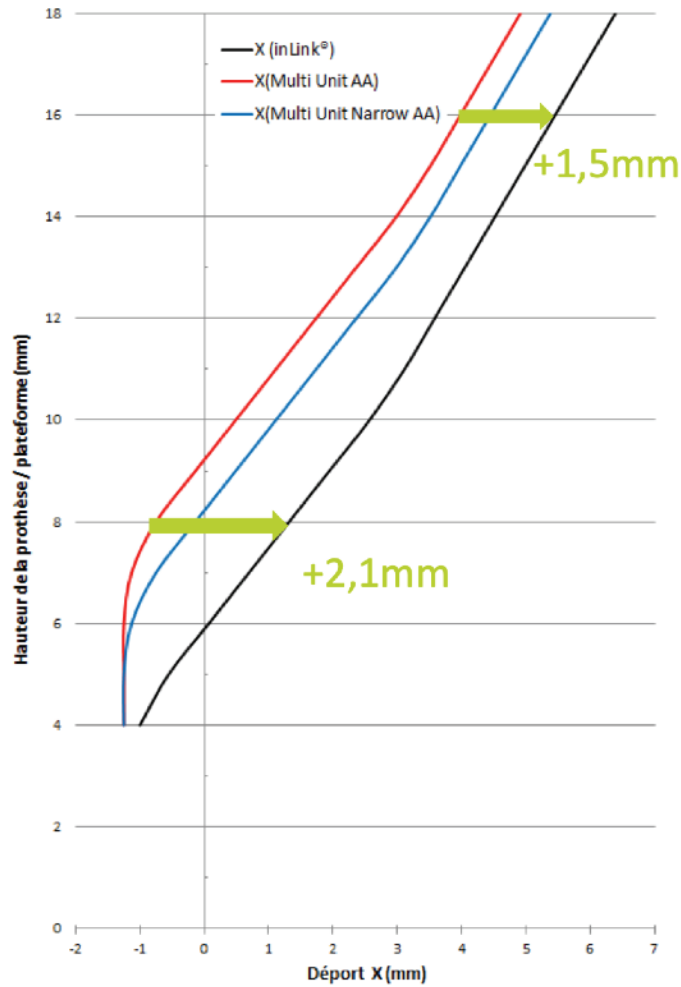
Ce graphique (image 21) représente le déport maximal possible du puits d'accès angulé en fonction de la hauteur prothétique :

- en rouge : la courbe d'un pilier Multi Unit Regular (Ø 4,8mm),
- en bleu : la courbe d'un pilier Multi Unit Narrow (Ø 4,0mm),
- et en noir : la courbe d'un pilier Inlink®.

On remarque que pour une hauteur prothétique de 8 à 10mm, le pilier Inlink® est susceptible d'offrir 2,1mm de déport supplémentaire comparativement à un pilier MUA régular (Ø 4,8mm).



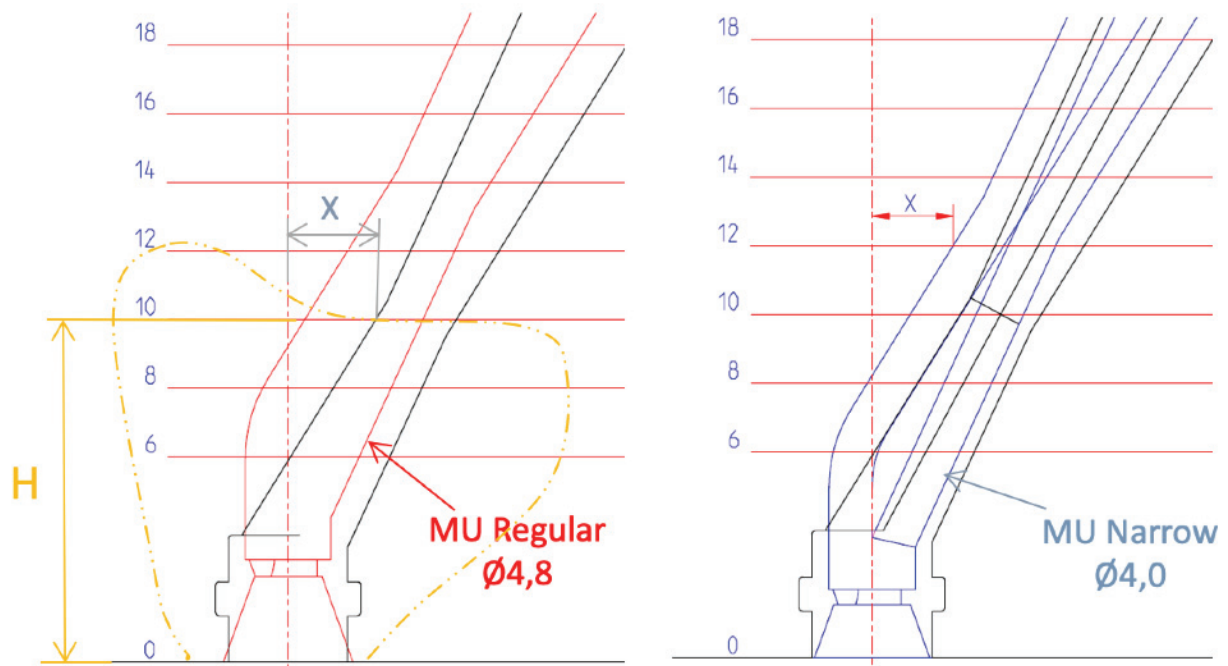
### Déport du bord du puits de vissage en fonction de la hauteur de la prothèse



*Image 21 : Graphique représentant le déport maximal possible du puits d'accès angulé en fonction de la hauteur prothétique*

Sur l'image 22, l'ajout de la ligne de plus grand contour d'une molaire permet de rendre le graphique plus schématique :

- sur le graphique de gauche, la comparaison est faite entre la courbe rouge du pilier Multi Unit Regular ( $\varnothing$  4,8mm), versus la courbe noire du pilier Inlink®,
- sur le graphique de droite, la comparaison est faite entre la courbe bleue du pilier Multi Unit Narrow ( $\varnothing$  4,0mm), versus la courbe noire du pilier Inlink®.

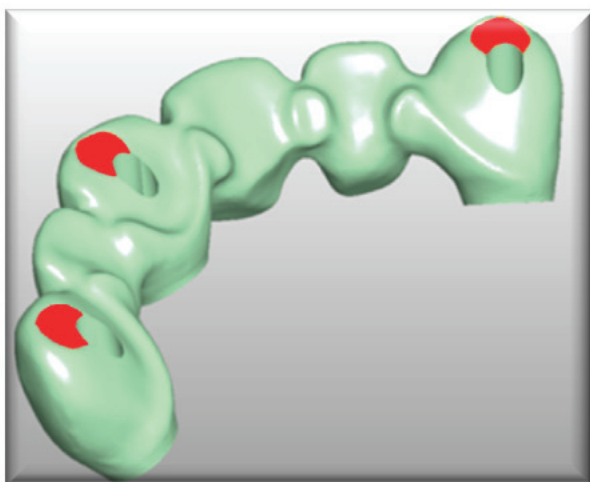


*Image 22 : Ajout de la ligne de plus grand contour d'une molaire au graphique illustré dans l'image 21*

*Image 23 : comparaison entre la courbe bleue du pilier Multi Unit Narrow (Ø 4,0mm), versus la courbe noire du pilier Inlink®.*

Dans les deux cas, il est possible d'observer une plus grande capacité de déport du pilier Inlink®, par rapport aux piliers MUA (Regular et Narrow).

Cette capacité de déport supérieure permet d'éloigner d'avantage le puits d'accès des surfaces stratégiques de la prothèse (bords libres, pointes cuspidiennes, faces vestibulaires, crêtes marginales, embrasures prothétiques etc...).

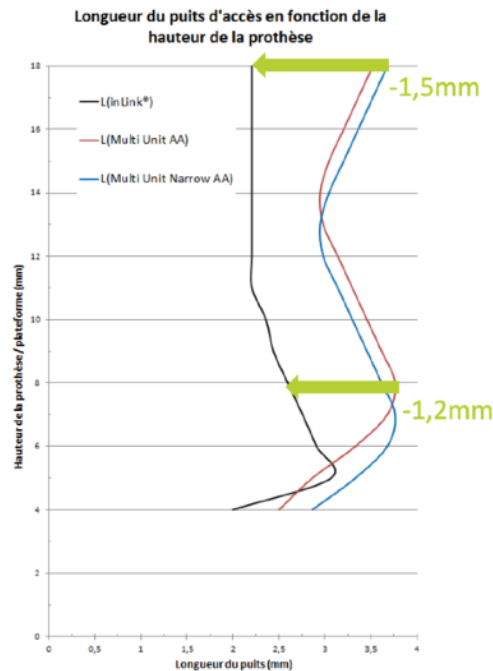


*Image 24 : Capacité de déport maximale qu'il est possible d'obtenir via l'utilisation du piliers Inlink®, comparativement à l'absence d'utilisation de ce système (zone rouge).*

### ❖ Dimensions du puits d'accès : MUA versus Inlink®

Ce graphique (image 25) représente la **longueur** du puits d'accès angulé en fonction de la hauteur prothétique :

- en rouge : la courbe d'un pilier Multi Unit Regular (Ø 4,8mm),
- en bleu : la courbe d'un pilier Multi Unit Narrow (Ø 4,0mm),
- et en noir : la courbe d'un pilier Inlink®.



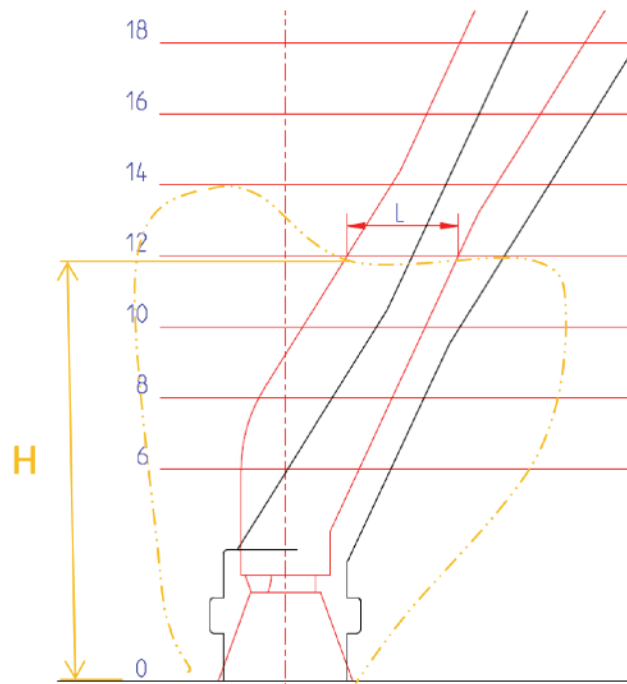
*Image 25 : Longueur du puits d'accès en fonction de la hauteur de la prothèse*

Pour une hauteur prothétique de 8mm :

- les puits d'accès des piliers MUA Regular (Ø 4,8mm) et Narrow (Ø 4,0mm), ont une hauteur de 3,5mm. Ils occupent ainsi environ 43% de la hauteur de la prothétique,
- le puits d'accès Inlink® fait 2,5mm de hauteur. Il occupe ainsi environ 31% de la hauteur prothétique,
- cette différence de plus de 10% permet de minimiser l'impact de la présence du puits d'accès sur la restauration prothétique transvissée.

De nouveau, sur l'image 26, l'ajout de la ligne de plus grand contour d'une molaire permet de rendre le graphique plus schématique :

- en rouge, la courbe d'un pilier Multi Unit Regular (Ø 4,8mm),
- en noir, la courbe d'un pilier Inlink®.



*Image 26 : Ajout de la ligne de plus grand contour d'une molaire au graphique illustré par l'image 25*

En termes de **largeur**, les puits d'accès angulés des piliers MUA font 2,5mm. La largeur du puits d'accès du pilier Inlink® fait 2mm.

Ceci est lié au fait que les puits d'accès des piliers MUA sont destinés à permettre le passage du tournevis et de la vis de prothèse. Le puits d'accès du pilier Inlink® n'est quant à lui destiné qu'au passage du tournevis, permettant ainsi une diminution de la largeur.

#### ❖ **Inlink® / MUA : Retour d'expériences**

Ces données furent proposées par Anthogyr afin de comparer leur système Inlink® à leur système Multi-Unit. En aucun cas il ne s'agit de dénigrer l'utilisation du pilier Multi-Unit ou celle du pilier Inlink®. Ces propos sont destinés à comparer deux systèmes différents, chacun avec ses avantages et ses inconvénients.

De même, concernant les comparaisons faites entre les industriels Nobel Biocare™ et Anthogyr, il ne s'agit pas d'opposer ces fabricants, mais d'exposer de la manière la plus objective possible les avantages et inconvénients de chacune des solutions qu'ils proposent.

En pratique clinique au « Pôle Odontologie, Centre dentaire, Hôpital de la Timone » à Marseille, nous avons pu relever les points suivants :

- lors de la réalisation de prothèses plurales implanto-portées, malgré un couple de serrage plus élevé du verrou Inlink® par rapport aux vis de pilier Multi-Unit (25 N.Cm versus 15 N.Cm), il ressort que nous sommes plus régulièrement confrontés à des situations de dévissage lors de l'utilisation de piliers Inlink®, comparativement à l'utilisation de piliers Multi-Unit. Est-ce dû au filetage du verrou Inlink® qui contient moins de spires que celui des vis de pilier Multi-Unit ? Est-ce dû à l'ajout de la bague de maintien qui entraîne un risque de dévissage supérieur ? Dans tous les cas, il ressort que bien que le couple de serrage soit supérieur sur le pilier Inlink®, cela ne compense pas la conception de connectique à plat et l'absence de structure engageante mâle-femelle,
- utilisation complexe du pilier Inlink® lors des étapes de mise en charge immédiate : le fait que le pilier Inlink® soit plan entraîne régulièrement une interposition de la gencive entre le pilier et la base du fût provisoire. Ceci rend la mise à fond de la prothèse particulièrement complexe dans certains cas. Le fait d'ajouter des verrous guidants n'aide qu'au positionnement prothétique. Le pilier Multi-Unit, par sa partie conique engageante mâle-femelle, joue un rôle de défecteur qui semble mieux repousser la gencive vers l'extérieur lors de l'insertion de la prothèse, facilitant ainsi la mise en contact en butée du pilier avec le fût provisoire,
- la mise à fond du couple verrou-bague de maintien du pilier Inlink® dans leur logement est parfois complexe à obtenir et nécessite un outillage spécifique. Il faut impérativement s'assurer du bon positionnement de ces deux éléments, afin d'éviter un risque de casse des ailettes de la bague de maintien, ou une désinsertion du couple verrou-bague de maintien lors du vissage,
- l'ensemble formé par le fût, la bague de maintien et le verrou est très sensible à l'encrassement, notamment lors des phases de réglage des maquettes d'occlusion où bien souvent de la cire est projetée au fond du fût. Le nettoyage se révèle être extrêmement complexe et nécessite parfois un démontage du couple verrou-bague de maintien, afin de pouvoir accéder à l'ensemble des pièces individuellement,
- qu'il s'agisse du pilier Inlink® ou du pilier Multi-Unit, collaborer avec un prothésiste habitué au système est absolument nécessaire.

Après avoir étudié les différentes déclinaisons du puits d'accès angulé proposées par les industriels Nobel Biocare™ et Anthogyr, voyons l'application clinique de ce concept d'un point de vue prothétique et chirurgical.

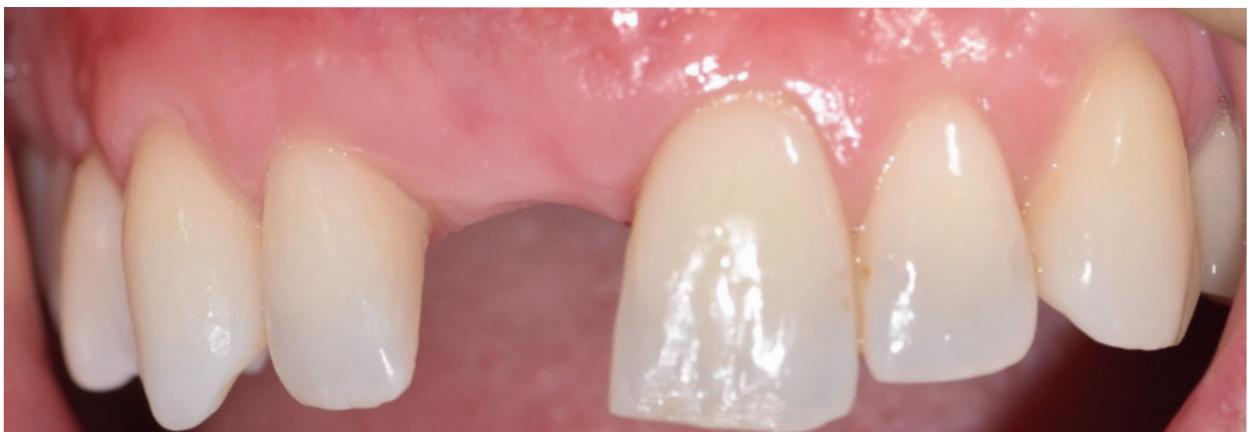# Chapitre 3 - Mise en pratique clinique du concept du puits d'accès angulé

## 3.1. Réhabilitation unitaire

Exposons le cas d'une réhabilitation unitaire antérieure. Ce type de réhabilitation relève du défi thérapeutique pour le chirurgien-dentiste, qui doit gérer un ensemble de facteurs afin d'obtenir un résultat satisfaisant pour le patient, et durable dans le temps.

Il s'agit notamment de :

- gérer la phase de mise sous provisoire, bien souvent avec une étape de mise en esthétique immédiate,
- faire coïncider la réalisation prothétique d'usage avec les dents adjacentes en termes de forme, de teinte et de position,
- gérer les tissus mous péri-implantaires à la fois en terme de quantité et de qualité de tissus kératinisés [39] [40] [41] et d'alignement des collets,
- intégrer l'éventualité d'un sourire gingival associé [42] afin de maintenir les résultats dans le temps.



*Image 27 : Photographie issue d'une première consultation chez une jeune femme ayant perdu la dent numéro 11 suite à un traumatisme.*

## Abord chirurgical

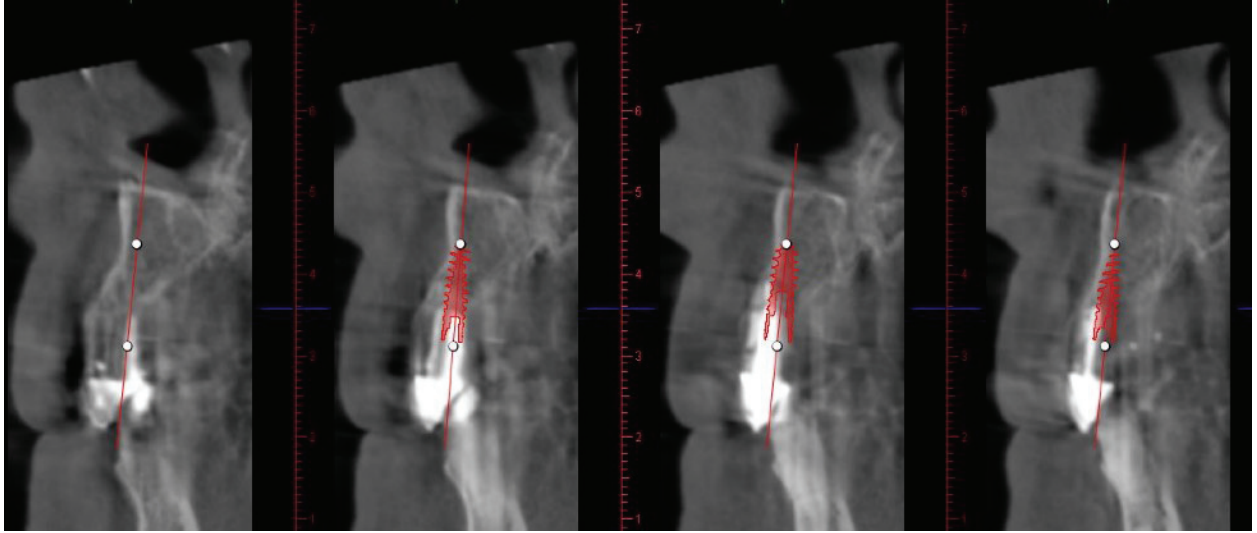
Prenons un cas clinique de réhabilitation prothétique implanto-portée d'une incisive latérale maxillaire droite (dent numéro 12), à avulser pour raisons endodontiques.

Ici, nous pouvons illustrer l'intérêt du puits d'accès angulé par rapport au positionnement tridimensionnel de l'implant. La prise en charge implanto-prothétique est planifiée en utilisant du matériel Anthogyr (Axiom® PX Ø 3,4mm x 10mm).

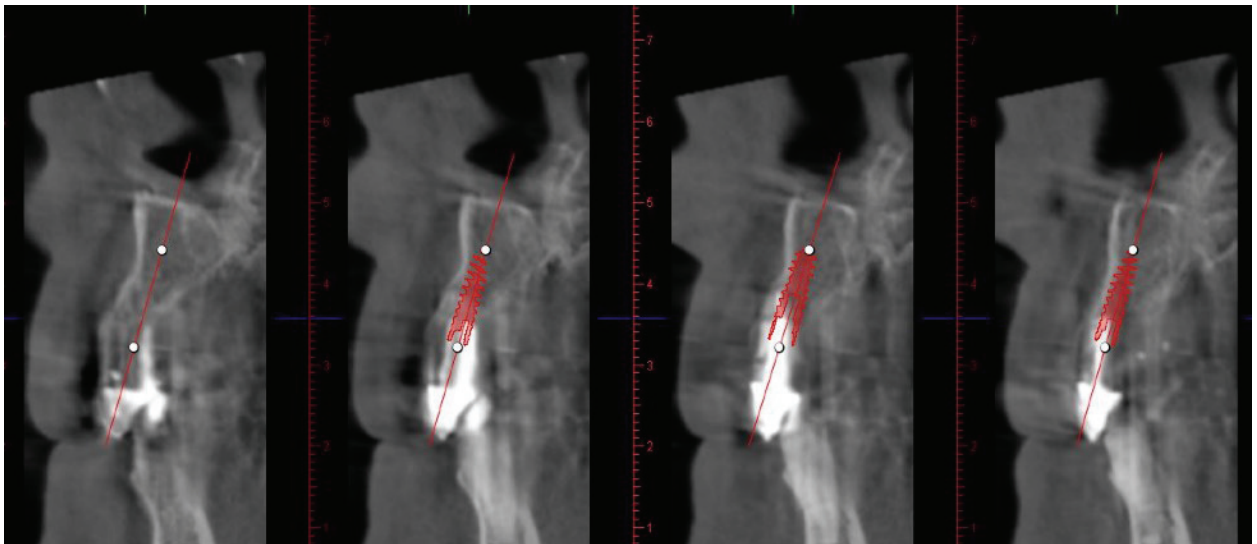
Cette première série de coupes CBCT (Image 28) illustre une situation clinique fréquente, soit la présence d'une concavité au niveau du prémaxillaire. Nous représentons ici le positionnement implantaire classique, avec une émergence du col implantaire relativement palatine, afin d'obtenir un positionnement du puits d'accès au niveau du cingulum de la dent à reconstruire. L'axe implantaire est quasiment vertical, et l'apex implantaire est très proche de la corticale vestibulaire, de sorte que le risque de fenestration apicale est dans ce cas important.

Cette seconde série de coupes CBCT (Image 29) illustre le positionnement qu'il est possible d'obtenir en anticipant l'intégration d'un puits d'accès angulé dans le plan de traitement. Le fait de pouvoir anguler le puits d'accès va permettre une modification du positionnement implantaire lors de la chirurgie, en particulier au niveau de l'axe de pose implantaire. L'émergence du col implantaire est quasiment identique, très légèrement plus vestibulaire. La composante qui varie beaucoup est celle de l'axe implantaire. Celui-ci est moins vertical, et plus proche de l'axe radiculaire initial. Il vise non plus le cingulum, mais le bord libre de la dent à reconstruire. Il en découle un positionnement de l'apex implantaire plus éloigné de la corticale vestibulaire, avec un risque de fenestration de celle-ci minoré.

Il est important de préciser que dans ce cas, le puits d'accès angulé n'est pas utilisé afin de rattraper l'axe d'un implant qui n'aurait pas été placé de manière idéale. Au contraire, son utilisation est anticipée a priori.



*Image 28: Coupes CBCT positionnement implantaire classique*



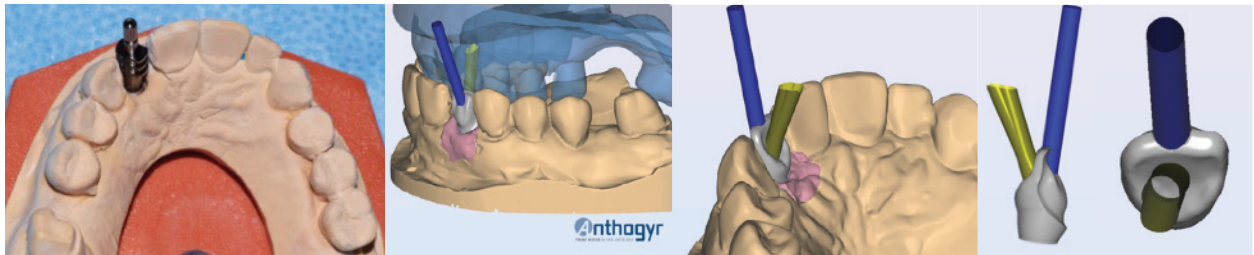
*Image 29: Coupes CBCT positionnement implantaire avec puits d'accès angulé*



## Abord Prothétique

Une prise d'empreinte classique avec transfert transvissé en technique pick-up est réalisée.

Il est possible de scanner cette empreinte via un scanner de laboratoire, et de coupler celle-ci au logiciel Simeda®. Ce dernier permettra la conception informatique de la prothèse, en intégrant la divergence d'axe souhaitée, entre l'axe implantaire et l'axe de vissage, afin de positionner le puits d'accès idéalement. Ici, c'est une dent transvissée Axin® qui est utilisée.

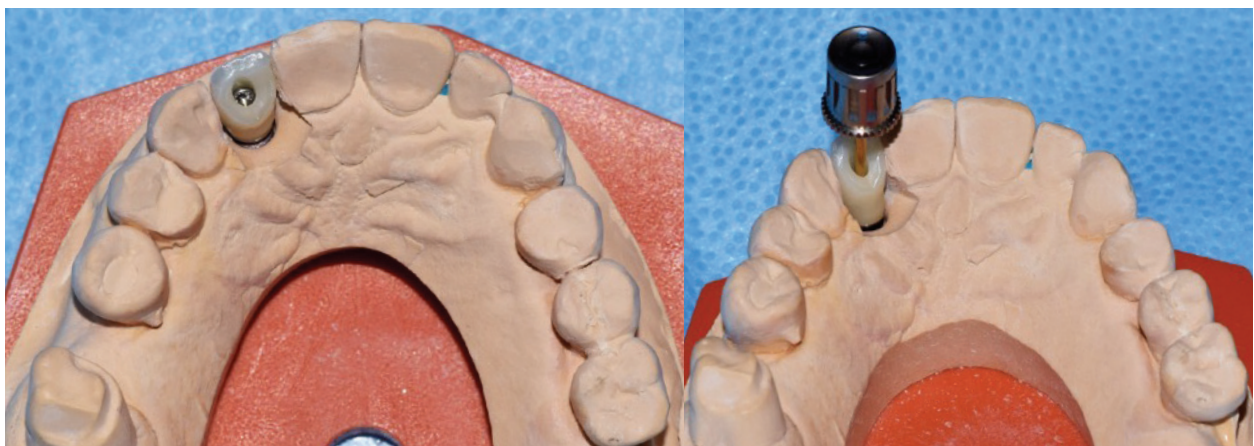


*Image 30 : Illustration d'un cas de restauration prothétique implanto-portée sectorielle unitaire (dent 12) via l'utilisation d'une dent transvissée Axin®. Remerciements au Docteur Éric Loyer.*

L'image 30 illustre :

- en bleu : l'axe implantaire. Celui-ci est proche de l'axe radiculaire théorique. En l'absence de composants permettant le rattrapage d'axes, le puits d'accès aurait émergé au milieu du bord libre, générant un écueil esthétique important,
- en vert : l'axe du puits d'accès prothétique angulé en direction palatine.

On note la divergence entre ces deux axes permise par le puits d'accès angulé.



*Image 31 : Prothèse d'usage transvissée sur le modèle en plâtre. On remarque un bord libre exempt de structure mécanique, ainsi qu'une face palatine exempte de surcontour. Remerciements au Docteur Éric Loyer .*

D'un point de vue chirurgical, le puits d'accès angulé a permis :

- le positionnement de l'implant dans le volume osseux disponible, évitant le recours à une technique de greffe osseuse (ROG) liée au risque élevé de fenestration apicale lors du forage implantaire et de la pose,
- un axe implantaire plus proche de l'axe radiculaire théorique, améliorant ainsi le profil d'émergence implantaire.

D'un point de vue prothétique, le puits d'accès angulé a permis :

- de dissocier l'axe implantaire de l'axe de vissage de la vis de prothèse, afin de déporter le puits d'accès en palatin, dans le but d'éviter une gêne esthétique liée à l'émergence du puits d'accès proche du bord libre,
- esthétiquement et fonctionnellement, le fait d'intégrer la vis de prothèse par l'intrados prothétique, a permis une diminution de la taille du puits d'accès, laissant plus de place à la cosmétique et une préservation de l'occlusion statique et dynamique.

### **3.2. Réhabilitation sectorielle plurale**

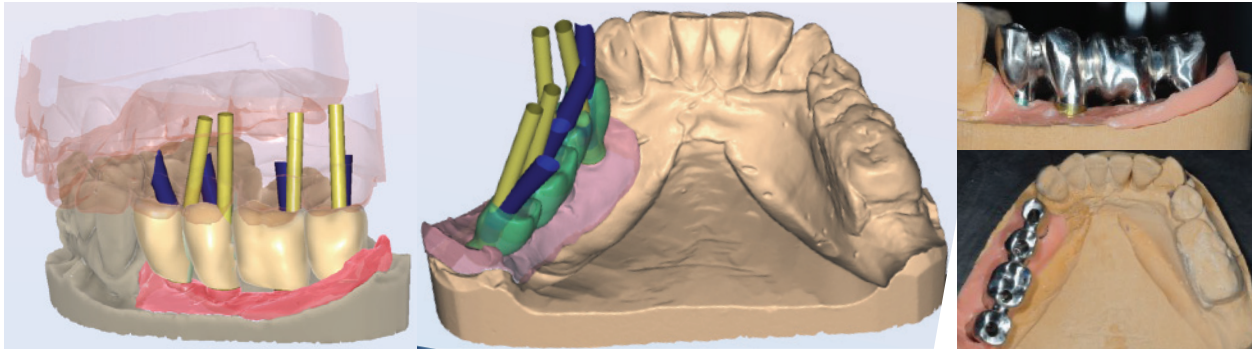
Exposons un cas clinique d'une réhabilitation prothétique implanto-portée sectorielle plurale.

L'un des écueils majeurs de ce type de réhabilitation, est la dénaturation de la prothèse via les puits d'accès dont le positionnement n'est pas toujours idéal.

Cela pose plusieurs problèmes :

- mécaniques : diminution de la résistance des dents prothétiques en cas de placement au niveau des crêtes marginales ou des pointes cuspidiennes, avec la génération de fissures, fractures et phénomènes de shipping, voire diminution de la résistance mécanique de l'armature,
- fonctionnels : dénaturation de l'occlusion générant une diminution de la fonction masticatrice,
- esthétiques : puits d'accès visibles, dénaturation de l'anatomie de l'organe dentaire recréé.

Dans ces cas cliniques, il a été possible de la même manière que précédemment, de dissocier les axes implantaires des axes de vissage prothétiques, afin de placer les puits d'accès dans des zones stratégiques, tant d'un point de vue mécanique, que fonctionnel ou esthétique.




*Image 32 : Illustration de la divergence entre en jaune : les axes implantaires, en bleu : les axes des puits d'accès prothétiques. Remerciements au Dr Gérald Maille.*

Dans ce cas de réhabilitation partielle, le logiciel Simeda® offre la possibilité d'anguler les puits d'accès lors de la conception virtuelle, permettant ainsi d'éviter les zones stratégiques de l'armature, à savoir les embrasures (34-35), les crêtes marginales (36), et les cuspides dentaires (34-37).

### **3.3. Réhabilitation complète**

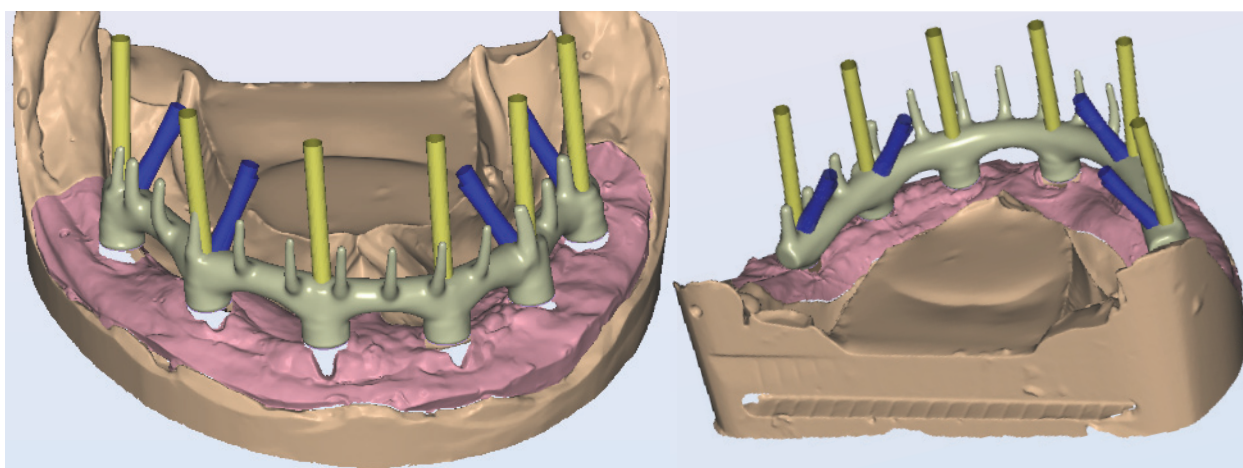
Voyons les étapes de conception d'une réhabilitation unimaxillaire complète, par prothèse implanto-portée de type Brånemark, sur laquelle la technologie du puits d'accès angulé est utilisée.



*Image 33 : Scannage de l'empreinte avec scans bodys en place. Remerciements au Docteur Éric Loyer.*

Une empreinte pick-up est prise de manière conventionnelle et coulée. Elle est validée à l'aide d'une clé en plâtre, puis scannée au laboratoire. On place des « scans body » permettant au logiciel de replacer informatiquement les analogues implantaires au sein de la planification prothétique.

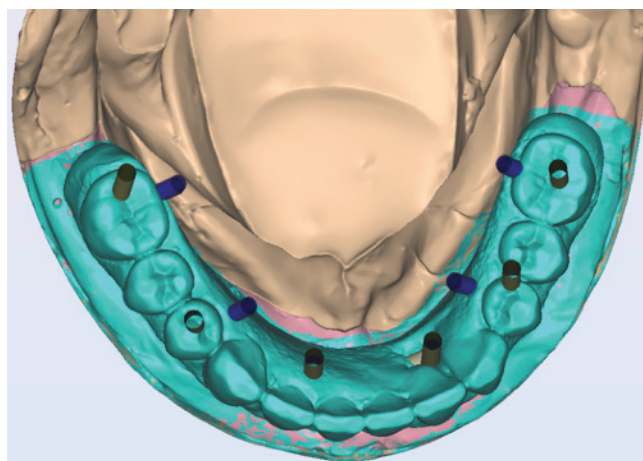
A l'issue de cette étape est obtenu un modèle de travail virtuel sur lequel sera confectionné le projet thérapeutique.



*Image 34 : angulation des puits d'accès (bleu) ; axes implantaires (jaune). Remerciements au Docteur Éric Loyer.*

L'armature transvissée est ainsi réalisée virtuellement. On fait apparaître les axes implantaires (en jaune), et les axes prothétiques (en bleu) librement angulés entre  $0^{\circ}$  et  $25^{\circ}$ , dans une rayon de  $360^{\circ}$ . On place ainsi tous les puits d'accès dans l'armature, laissant la fausse gencive et les dents prothétiques intactes.

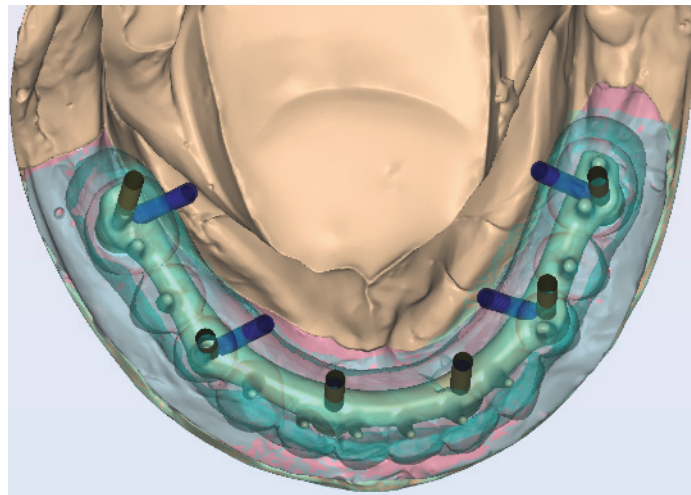
La virtualisation autorise une rotation tridimensionnelle, afin de visualiser librement l'ensemble des structures.



*Image 35 : Ajout des structures dentaires. Remerciements au Docteur Éric Loyer.*

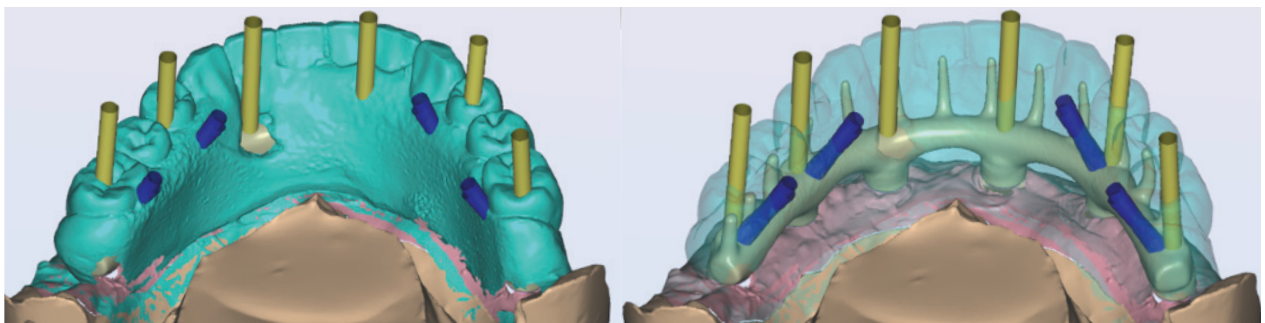


Suite à la validation de l'armature, les structures dentaires sont positionnées en cohérence avec le projet prothétique.



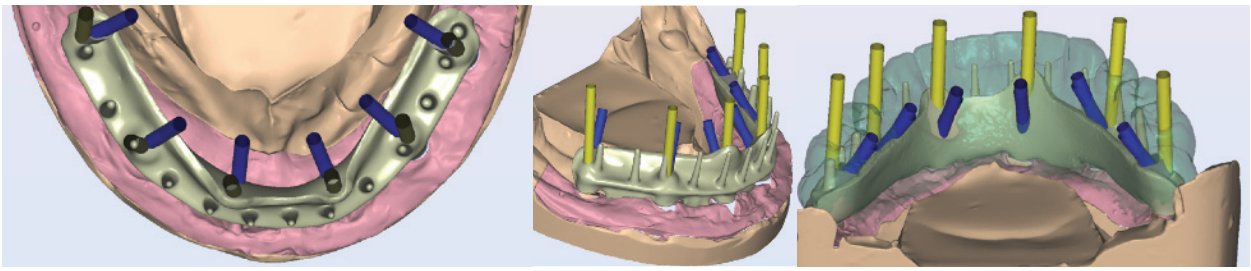
*Image 36 : Visualisation des différentes structures par transparence. Remerciements au Docteur Éric Loyer.*

On note la possibilité de visualiser par transparence l'armature à toutes les étapes de conception, et la possibilité de modifier le positionnement des puits d'accès en cas de nécessité.



*Image 37 : angulation des puits d'accès (bleu) ; axes implantaires (jaune). Remerciements au Docteur Éric Loyer.*

Sur ces vues linguales, on remarque bien que l'angulation des puits d'accès 34-36 / 44-46 permet de placer l'ensemble des puits d'accès en dehors des arcades dentaires, les axes 32-42 ne nécessitant aucune angulation. Ici, l'ensemble des faces occlusales des dents prothétiques sera indemne de toute structure prothétique.



*Image 38 : Conception barre en « L ». Remerciements au Docteur Éric Loyer.*

Sur ce même cas, nous avons également réalisé la conception d'une barre en « L ». Cette réalisation a permis de comparer le projet prothétique, avec la conception de la barre ronde précédemment illustrée, et de pouvoir choisir virtuellement la solution la plus adaptée.

### **3.4. Synthèse**

#### 3.4.1. Nouveau paradigme dans le positionnement implantaire antérieur

Comme nous l'avons vu précédemment, historiquement, dans le cas d'une réhabilitation unitaire antérieure maxillaire, l'axe implantaire était placé de sorte que le puits d'accès soit situé au niveau du cingulum de la dent à reconstruire.

Actuellement, en anticipant l'utilisation du puits d'accès angulé dès le début du plan de traitement, il est possible d'orienter l'axe implantaire de manière légèrement plus vestibulaire, afin que celui-ci ne vise non pas le cingulum de la dent à reconstruire, mais son bord libre. Ainsi, ce dernier devient la nouvelle référence d'émergence idéale pour l'axe des implants dans le secteur antérieur maxillaire [18], comme cela est le cas pour une dent naturelle. L'angulation du puits d'accès permettra dans un second temps, de déporter celui-ci en palatin, afin de ne pas dégrader le bord libre prothétique.

Ceci présente plusieurs avantages :

- le risque de fenestration apicale est minoré lors de la chirurgie implantaire,
- dans certains cas, cela peut éviter le recours à une greffe osseuse pré ou per implantaire,
- l'axe implantaire est plus proche de l'axe dentaire initial, ce qui assure un plus grand respect de l'anatomie osseuse du pré-maxillaire,
- l'axe du couple implant - prothèse est plus proche de l'axe radiculaire initial, permettant de préserver l'esthétisme, et d'inscrire la reconstruction dans la zone anatomique de la dent remplacée.

### 3.4.2. Les avantages prothétiques du puits d'accès angulé

D'un point de vue purement prothétique, le puits d'accès représente une zone « indésirable » puisqu'il est susceptible d'entraîner une dégradation mécanique, fonctionnelle et esthétique de la prothèse. Cependant, sa présence est une condition *sine qua non* à la confection de prothèses transvissées.

Ainsi, les praticiens, les industriels et les laboratoires, ont cherché des solutions afin de minimiser son impact et de le rendre le plus discret possible.

L'introduction du puits d'accès angulé s'inscrit dans une démarche de qualité et d'optimisation prothétique, visant à améliorer le triptyque mécanique, fonction et esthétique, permettant de fournir au patient une solution pérenne à court, moyen et long terme.

Ces trois aspects sont intimement liés et interdépendants.

#### 3.4.2.1 Préservation de l'occlusion

Selon J-D Orthlieb, « *L'occlusion dentaire est un état statique correspondant à tous les états possibles d'affrontements réciproques de deux arcades dentaires.*

*Les fonctions occlusales représentent les conditions physiologiques de l'affrontement des dents antagonistes dans l'ensemble des fonctions manducatrices. Il est possible de distinguer les fonctions occlusales en fonction de calage, fonction de centrage et fonction de guidage.*

*La trilogie « calage, centrage, guidage » définit simplement des rapports occlusaux » [43].*

La restauration de l'occlusion au sens large, ainsi que la restauration des fonctions occlusales, est l'un des objectifs majeurs des traitements prothétiques implantaires.

D'un point de vue prothétique, l'un des apports majeurs du puits d'accès angulé est de pouvoir restaurer l'occlusion, en limitant au maximum l'impact du puits d'accès sur celle-ci.

Le fait de disposer d'une solution à puits d'accès angulé a été avantageuse dans l'ensemble des situations cliniques que nous avons vu précédemment :

- dans le cas de prothèse complète implanto-portée, il a été possible de positionner la totalité des puits d'accès dans l'armature prothétique, laissant l'ensemble de la denture recréée intacte,

- dans les cas de prothèse sectorielle plurale, il a été possible de positionner les puits d'accès hors des zones d'occlusion stratégiques. En particulier, le fait de laisser les cuspidés

d'appui (palatine maxillaire, vestibulaire mandibulaire) intactes, est un avantage majeur dans la restauration d'une occlusion statique adaptée,

- dans le cas de réhabilitations unitaire, le déport palatin du puits d'accès combiné à la taille réduite de celui-ci, permet l'obtention d'une solution prothétique dont l'occlusion sera idéalement recréée.

#### 3.4.2.2 Résistance mécanique

Nous avons vu dans le cas de réhabilitation unitaire que le puits d'accès angulé avait permis de déporter celui-ci en direction palatine, laissant ainsi un bord libre et une face vestibulaire intacts. Le fait de placer le puits d'accès en palatin permet donc de fournir un volume de soutien à la céramique plus important, favorisant sa résistance mécanique. Il en découle une diminution du risque de shipping et de fractures de la céramique.

Dans le cas de la réhabilitation sectorielle plurale, nous avons vu l'intérêt mécanique du puits d'accès angulé : laisser les zones de fragilité de l'armature intactes. Ainsi les embrasures, les pointes cuspidiennes et les crêtes marginales ont été dégagées, permettant d'obtenir un volume d'armature plus conséquent au niveau de ces zones stratégiques.

De même dans le cas de réhabilitation complète il paraît évident que le fait de ne pas avoir de dents prothétiques dénaturées par un puits d'accès, favorise grandement la résistance mécanique de celles-ci.

#### 3.4.2.3 Optimisation esthétique

Dans l'ensemble des cas précédemment illustrés, l'angulation des puits d'accès a permis au praticien de placer ceux-ci de manière stratégique, afin de majorer au mieux l'esthétique de la réhabilitation.

Esthétiquement, l'angulation du puits d'accès permet :

- de majorer le volume de céramique, laissant au prothésiste plus de laxité pour parfaire celle-ci et,

- de préserver les faces vestibulaires, les bords libres, ainsi que les pointes cuspidiennes (cas unitaire et plurale sectoriel).



### 3.4.3. Les avantages pour le praticien

Le puits d'accès angulé présente également des avantages pour le praticien qui, s'il anticipe son utilisation, peut tirer un maximum de bénéfices de ce composant prothétique :

- le fait de pouvoir anguler le puits d'accès permet dans certains cas de réhabilitations postérieures, de diminuer la hauteur inter-arcades nécessaire au passage du tournevis. Il devient ainsi plus aisé de procéder aux différentes étapes prothétiques, de la mise en place des prothèses, jusqu'à la maintenance de celles-ci,

- l'angulation du puits d'accès, en permettant de placer celui-ci librement, offre au praticien un gain considérable :

- en termes d'ergonomie, le fait de préserver la morphologie occlusale rend les réglages occlusaux plus simples et plus rapides,

- esthétiquement, le fait de travailler sur des structures dentaires peu impactées par le puits d'accès angulé, voire exemptes de celui-ci, facilite grandement le maquillage des puits d'accès,

- en termes de qualité de maintenance et de pérennité, le fait de travailler avec des prothèses conçues de manière à maximiser la résistance mécanique, notamment des parties cosmétiques (céramique, dents prothétiques résineuses, fausse gencive, etc...), est un avantage majeur dans la prévention des cas de fractures prothétiques.

### 3.4.4. Les avantages pour le prothésiste

Je tiens à remercier Monsieur Sébastien Conflitti, gérant du laboratoire Eclat Dentaire à Marseille, pour sa disponibilité et son investissement, dans l'étude et la réalisation des étapes prothétiques, de nos cas communs. Il s'est intéressé très tôt au concept de puits d'accès angulé, au point d'écrire un article sur le sujet dans le magazine « Technologie Dentaire » [44].

Selon lui, le puits d'accès angulé apporte aux prothésistes plusieurs avantages :

- le libre placement du puits d'accès lors de la conception assistée par ordinateur (CAO), permet de maximiser l'homothétie de l'armature, offrant une meilleure gestion de l'esthétique et des contraintes mécaniques masticatoires,

- facilitation des étapes prothétiques de laboratoire (cosmétique, mise en moufle etc...),

- et élimination des conceptions supra-implantaires scellées, au profit des conceptions vissées.

# CONCLUSION

Le puits d'accès angulé se décline sous plusieurs formes en fonction des industriels et du cas clinique considéré.

Quelle qu'en soit la version, sa présence est liée au désir de déporter la cavité du puits d'accès dans une zone stratégique afin d'améliorer la résistance mécanique, préserver les fonctions occlusales et optimiser l'esthétique.

Cet élément supra-implantaire représente une avancée majeure dans le domaine de l'arsenal prothétique à disposition du praticien. Pour la première fois en implantologie, il est possible de dissocier l'axe implantaire de l'axe de vissage prothétique, sans avoir recours à un pilier angulé intermédiaire, ou de devoir recourir à la prothèse scellée avec un pilier personnalisé.

Cette innovation est grandement liée à l'évolution des ancillaires et des têtes de vis prothétiques proposés par les fabricants, lesquels ont su évoluer et intégrer ces avancées aux processus industriels.

Bien que cette innovation soit purement prothétique, dans certaines indications spécifiques elle est susceptible d'influencer la phase chirurgicale, notamment au niveau du positionnement implantaire. En outre, elle permet parfois d'éviter le recours à des techniques de greffes osseuses. Il s'agit d'un système d'optimisation prothétique et non pas d'un système de rattrapage d'axes implantaires défectueux. Son utilisation, méticuleuse et parcimonieuse, doit être anticipée dès les premières étapes du plan de traitement.

L'utilisation d'un système implanto-prothétique disposant d'une solution à puits d'accès angulé, présuppose la présence d'un duo praticien / prothésiste rodé à la méthode, afin d'optimiser la réhabilitation prothétique implanto-portée.

Ainsi, le puits d'accès angulé, depuis sa mise sur le marché, tend à modifier les techniques de travail de tous les acteurs du plan de traitement. Le montage directeur, la planification implantaire, les phases chirurgicales pré/per/post implantaires, la prothèse provisoire et définitive, tous sont impactés par cette innovation.

# **BIBLIOGRAPHIE**

1. BREMNER MDK. The Story of Dentistry from the Dawn of Civilization to the Present. Dental Items of Interest Publishing Co. / Henry Kimpton's Medical House. Brooklyn, New York; 1964. 335 p.
2. OUVRARD H. Évolution de l'implantologie à travers les âges. 1987;407-12.
3. MC KINNEY RV. Endosteal dental implants. Saint Louis : Mosby Year Book, 1991.
4. DAVARPANAH M, SZMMUKLER-MONCLER S, RAJZBAUM P. Historique de l'implantologie dentaire depuis l'antiquité à nos jours. In: JPIO Manuel d'implantologie clinique 3e édition. Cdp. (JPIO; vol. 3).
5. GREENFIELD J. Implantation of artificial crown and bridge abutments. The Dental cosmos; a monthly record of dental science. 1913;55:364-9.
6. STROCK EA. Experimental work on a method for the replacement of missing teeth by direct implantation of a metal support into the alveolus. American Journal of Orthodontics and Oral Surgery. 1939;25:466.
7. STROCK EA, STROCK MS. Further studies on the implantation of inert metals for tooth replacement. Alpha Omega. 1949;107-10.
8. CHERCHEVE R. Les implants endo-osseux. Paris; 1962. (Maloine).
9. LINKOW LI, CHERCHEVE R. Theories and Techniques of Oral Implantology. Vol. 1. Saint-Louis: CV Mosby Publishing Compagny Books; 1970. 718 p.
10. SANDHAUS S. Nouveaux aspects de l'implantologie. Prélat. Paris; 1966.
11. BRÅNEMARK P-I, BREINE U, ADDEL R, HANSON BO, LINSTROÖM J, OHLSSON A. Intraosseous anchorage of dental prosthesis. I. Experimental studies. Scandinavian Journal of Plastic and Reconstructive Surgery. 1969;(3):81-100.
12. BRÅNEMARK P-I, HANSON BO, ADDEL R, BREINE U, LINSTROÖM J, HALLEN O. Osseointegrated implants in the treatment of the edentulous jaw. Experience from a 10-year period. Scandinavian Journal of Plastic and Reconstructive Surgery. 1977;(16):11-32.

13. BRÅNEMARK P-I, P ENGSTRAND, OHRNELL LO, GRONDAHL K, NILSSON P, HAGBERG K. Brånemark Novum: a new treatment concept for rehabilitation of the edentulous mandible. Preliminary results from a prospective clinical follow-up study. *Clinical Implant Dentistry and Related Research*. 1999;(1):2–16.
14. BRÅNEMARK P-I, ZARB C, ALBREKTSSON T. Tissue-Integrated Prostheses. *Osseointegration in Clinical Dentistry*. Quintessence Publishing Company. 1985;11–76.
15. TAVITIAN P, HÜE O, ZARB GA, KLINEBERG I. Prothèses supra-implantaires Données et conceptions actuelles. *CdP*. 2017. (JPIO).
16. MARGOSSIAN P, VUILLEMIN M, TOUITOU C, PHILIP G, PASQUIER S. Restauration antérieure implantaire: le continuum chirurgico-prothétique. *AOnews le magazine dentaire qui nous rassemble*. 2017;13.
17. MARGOSSIAN P, VUILLEMIN M, SETTE A, GOEMAERE-DUMAZET E, PASQUIER S, PHILIP G. Changement de paradigme dans le positionnement implantaire antérieur. *QUINTESSENCE PUBLISHING*. 2019;16(3).
18. EVANS CD, CHEN ST. Esthetic outcomes of immediate implant placements. *Clinical Oral Implants Research*. 2008;19(1):73–80.
19. DAVARPANAH M, SZMMUKLER-MONCLER S, DAVARPANAH K, KHOURY P.M. Protocoles chirurgicaux en implantologie. In: *MANUEL D'IMPLANTOLOGIE CLINIQUE Consolidation des savoirs et ouvertures sur l'avenir*. Cdp. p. 247–53. (JPIO; vol. 4).
20. THOMAS A, RUFINOR F, CARPENTIER P. Le canal incisif mandibulaire: risque anatomique? Étude tomodensitométrique et applications cliniques. *ROS. SOP*. 2012;41(3):139–152.
21. SCHULTE E, SCHUMACHER U, SCHÜNKE M. Atlas d'anatomie Prométhée: Tête, cou et neuroanatomie. De Boeck Supérieur. 2016. (Sciences Medicales; vol. 2):42-49.
22. HANSEN JT, KAMINA P. *Mémofiches Anatomie Netter Tête et cou*. 5e édition. Elsevier Masson; 2020. 192 p.

23. DUPARC F, NORTON NS. Netter. Précis d'anatomie clinique de la tête et du cou. MASSON; 2009. 624 p.
24. ROMEROWSKI J, BRESSON G. Atlas d'anatomie dentaire fonctionnelle. Aspects cinétiques. Broché. EdP Sciences édit; 2016. 344 p. (Repères; vol. 1).
25. ROMEROWSKI J, BOCCARA E. Comprendre l'anatomie dentaire. Actual Odonto-Stomatol. 2017;(282):2.
26. BUSER D, MARTIN WC, BELSER UC. Optimizing esthetics for implant restorations in the anterior maxilla: anatomic and surgical considerations. The International Journal of Oral & Maxillofacial Implants. 2004;19:43–61.
27. FUNATO A, SALAMA M, TOMOHIRO I. Timing, positioning, and sequential staging in esthetic implant therapy: a four-dimensional perspective. The International Journal of periodontics & restorative dentistry. 2007;27(4):313–23.
28. TARNOW DP, CHOW SC, WALLACE SS. The Effect of Inter-Implant Distance on the Height of Inter-Implant Bone Crest. Journal of Periodontology. 2000;71(4):546–9.
29. SU J. The influence of implant angulation on stress distribution in maxillary central incisor – 3D finite element analysis. Clinical Oral Implants Research. 2019;30(S19):278–278.
30. DAVARPANAH M, SZMMUKLER-MONCLER S, DAVARPANAH K, KHOURY P.M. Protocoles chirurgicaux en implantologie. In: MANUEL D'IMPLANTOLOGIE CLINIQUE Consolidation des savoirs et ouvertures sur l'avenir. Cdp. 2008. p. 376. (JPIO; vol. 4).
31. MARGOSSIAN P, MARIANI P, LABORDE G. Guides radiologiques et chirurgicaux en implantologie. EMC (Elsevier Masson SAS, Paris), Odontologie, 23-330-A-05, 2009.
32. MAILLE G. Nouvelles possibilités pour les rattrapages d'axe en prothèse transvissée. AOnews le magazine dentaire qui nous rassemble. 2017;13.
33. ARDIC A, SOURBE JF. Axin, une solution angulée plus esthétique. Technologie Dentaire. 2020;(401):26.
34. OPLER R, WADHWANI C, CHUNG K-H. The effect of screwdriver angle variation on the off-axis implant abutment system and hexalobular screw. J Prosthet Dent. 2019;

35. HU E, PETRICH A, IMAMURA G, HAMLIN C. Effect of Screw Channel Angulation on Reverse Torque Values of Dental Implant Abutment Screws. *Journal of Prosthodontics*. 2019;28(9):969–72.
36. GOLDBERG J, LEE T, PHARK J-H, CHEE W. Removal torque and force to failure of non-axially tightened implant abutment screws. *Journal of Prosthetic Dentistry*. 2019;121(2):322–6.
37. POL CWP, RAGHOEBAR GM, MARAGKOU Z, CUNE MS, MEIJER HJA. Full-zirconia single-tooth molar implant-supported restorations with angulated screw channel abutments: A 1-year prospective case series study. *Clinical Implant Dentistry and Related Research*. 2019;22(1).
38. ETIENNE O, BAIXE S, WALTMANN E. Connexions implantaires: enjeux biologiques, mécaniques et esthétiques. In: *Prothèses supra-implantaires Données et conceptions actuelles*. CdP. 2017. p. 63. (JPIO).
39. MAYNARD JG, WILSON RD. Diagnosis and management of mucogingival problems in children. *Dental Clinics of North America*. 1980;24(4):683–703.
40. SEIBERT J, LINDHE J. Esthetics and periodontal therapy. *Journal of Clinical Periodontology*. 1989;3:477–514.
41. ZWEERS J, THOMAS RZ, SLOT DE, WEISGOLD AS, VAN DER WEIJDEN FG. Characteristics of periodontal biotype, its dimensions, associations and prevalence: a systematic review. *Journal of clinical periodontology*. 2014;41:958–71.
42. LIEBART M-F, FOUQUE-DERUELLE C, SANTINI A, DILLIER F-L, MONNET-CORTI V, GLISE J-M. Smile Line and Periodontium Visibility. *Perio*. 2014;1:17–25.
43. ORTHLIEB JD, DARMOUNI L, PEDINIELLI A, DARMOUNI JOUVIN J. Fonctions occlusales: aspects physiologiques de l'occlusion dentaire humaine. Elsevier Masson. EMC. 2013;11.
44. CONFLITI S. Implantologie: Apport des puits d'accès angulés. *Technologie Dentaire*. 2020; (401):19–24.

# ANNEXES

## ANNEXE I

[A/ The effect of screwdriver angle variation on the off-axis implant abutment system and hexalobular screw. \(PMID : 31307810\) \[35\]](#)

Le propos de cette étude est d'évaluer :

- l'effet d'une angulation maximale sur la vis de connexion implant-pilier ;
- les valeurs de couple obtenues avec un système utilisant une vis hexalobulaire ;
- et de déterminer comment varient les couples de serrage d'entrée (tête de vis) par rapport aux couples de serrage de sortie (corps de vis), selon l'angulation du tournevis.

Deux groupes de 10 ont été créés (N=20):

- Un groupe comprenant un pilier droit (n=10),
- Un groupe comprenant un pilier angulé à 28° (n=10).

Les couples d'entrée et les couples de desserrage ont été évalués à l'aide d'un dispositif de capteur de couple calibré.

Cinquante vis hexalobulaires ont été soumises à des variations d'angle de tournevis de 0°, 10°, 15°, 20°, 25° et 28°. Le couple d'entrée (tête de vis), et le couple de sortie (corps de vis) ont été enregistrés.

Des différences significatives existent dans les moyennes de couple de desserrage obtenues entre la connexion implant-pilier aux deux angles mesurés (0°, 28°).

En faisant varier les angles de serrage, des différences significatives apparaissent entre les couples d'entrée et les couples de sortie. Entre 0° et 15°, aucune différence statistiquement significative n'est relevée. Par contre, les valeurs de couple sont significativement réduites aux angulations 25° et 28°.

Conclusion : Les variations d'angulation peuvent affecter le torque de serrage de la vis et la précharge initiale. Aux angulation extrêmes, au-delà de 15°, les performances de la vis peuvent être affectées et avoir des répercussions cliniques, en particulier dans les zones soumises à de fortes charges occlusales.

## ANNEXE II

### B/Effect of screw channel angulation on reverse torque values of dental implant abutment screws. (PMID : 31560132)

Cette étude américaine (Bethesda MD) visait à comparer les valeurs de couples de desserrage des vis de piliers, selon différents angles de serrage.

Sur un total de 48 trios vis / pilier / analogue, trois groupes de 16 ont été créés :

- Un groupe trio vis / pilier / analogue vissé à un angle de 0° ;
- Un groupe trio / vis / pilier / analogue vissé à un angle de 10° ;
- Un groupe trio / vis / pilier / analogue vissé à un angle de 20° .

Chaque groupe était vissé à l'aide d'un guide dédié (0°, 10°, 20°), afin d'obtenir une angulation reproductible dans chaque groupe. Ils étaient vissés au couple de serrage de 35 Ncm à l'aide d'un tournevis universel, et d'une clé dynamométrique manuelle. Ils étaient de nouveau resserrés 10 minutes après le premier serrage.

Enfin une jauge numérique était utilisée afin de mesurer le couple de desserrage dans une position parallèle à l'analogue utilisé.

Tous les couples de desserrage mesurés n'ont pas atteint la valeur cible de 35 Ncm avec des valeurs dans chaque groupe 10% inférieures à cette valeur cible.

|                                     | 0°               | 10°              | 20°              |
|-------------------------------------|------------------|------------------|------------------|
| <b>Valeur de serrage</b>            | 35 Ncm           |                  |                  |
| <b>Valeur de desserrage moyenne</b> | 31,16 ± 1,12 Ncm | 32,07 ± 0,97 Ncm | 30,08 ± 0,88 Ncm |

Il est intéressant de constater ici que les couples de serrage à 10° sont les plus proches de la valeur cible

Conclusion : L'ensemble des valeurs de couples de desserrage n'ont pas atteint la valeur cible de 35 Ncm. Ceci signifie que les valeurs de couples de desserrage ont été significativement influencées par l'angulation de l'insertion du tournevis.



### ANNEXE III

C/ Removal torque and force to failure of non-axially tightened implant abutment screws.  
(PMID : 30139673)

Cette étude californienne in vitro avait pour but d'évaluer et de comparer les valeurs de couple de desserrage, et les valeurs de force de rupture de restaurations implantaire soumises à des charges cycliques.

Plus précisément, les valeurs de serrage de vis en Or conventionnelles serrées axialement ont été comparées aux valeurs de vis serrées de manière non axiale à trois angulations différentes.

28 implants à connexion hexagonale externe ont été intégrés dans de la résine acrylique, et divisés en 4 groupes. Des restaurations ont été fabriquées sur des piliers capables de différentes angulation de puits d'accès.

Ces « piliers dynamiques » (DA) ont été waxés à différentes angulations, puis coulés. Les restaurations ont été placées sur les implants, et serrées selon 4 groupes :

- Groupe 0GS : 0° d'angulation avec vis en Or vissée au couple de 35 Ncm (groupe contrôle) ;
- Groupe 0DAS : 0° d'angulation avec vis de pilier dynamique/angulé vissée à 25 Ncm ;
- Groupe 20DAS : 20° d'angulation avec vis de pilier dynamique/angulé vissée à 25 Ncm ;
- Groupe 28DAS : 28° d'angulation avec vis de pilier dynamique/angulé vissée à 25 Ncm.

Les valeurs de couple de desserrage ont été enregistrées en 2 temps à l'aide d'une jauge de couple numérique. Le premier relevé s'est fait après le serrage initial. Le second relevé s'est fait après passage de 1 200 000 cycles dans un simulateur de mastication à deux axes.

La résistance à la rupture des restaurations implantaire a été testée sous compression, jusqu'à la rupture en utilisant une machine de test universelle.

Les valeurs de couple de desserrage et de résistance à la rupture n'étaient pas statistiquement différentes parmi les groupes.

La vis a fracturé dans 5 cas sur les 28 (17,8%). Les autres échantillons ont échoué avec une fracture de l'implant.

Conclusion : Les valeurs de couple de desserrage et de résistance à la rupture des piliers angulés étaient comparables à celles obtenues avec la vis en Or.

L'angulation du pilier n'avait pas d'influence significative sur les forces de couples de desserrage des vis.

## ANNEXE IV

### D/ Full Zirconia single tooth molar implant-supported restorations with angulated screw channel abutment: A 1-year prospective case series study. (PMID: 31793193)

Cette étude Néerlandaise est une étude prospective en série de cas.

Son objectif est d'évaluer:

- les restaurations implantaire en full zircone avec des piliers à puits d'accès angulé, dans les régions maxillaires et mandibulaires,
- et leurs effets sur les tissus durs et les tissus mous péri-implantaires, durant une période d'un an.

L'étude inclut 30 patients, auxquels il ne manque qu'une seule molaire, un niveau osseux suffisant, et un site implantaire sans processus infectieux. Tous les patients ont reçu un implant à parois parallèles et à connectique conique, selon un protocole chirurgical en deux temps.

Trois mois après implantation était posée une restauration full Zircone transvissée, avec un pilier utilisant un puits d'accès angulé.

Des examens cliniques et radiologiques ont été réalisés à 1 mois et à 12 mois post-opératoire.


La satisfaction du patient était scorée à 1 mois, et à 12 mois.

La mesure du résultat principal était le succès ou non de la restauration.

Après 12 mois, tous les patients ont pu être évalués. Le taux de succès des restaurations était de 100%. Du début, jusqu'à la fin des 12 mois de suivi, la perte osseuse marginale moyenne était de 0,16mm. Les scores moyens de plaque, tartre, mucosite, saignement et profondeur de poche étaient faibles, dépeignant de bonnes conditions de santé péri-implantaire. La satisfaction des patients était grande, et avait augmenté après traitement.

#### Conclusion :

Les restauration implantaire en full zircone utilisant des puits d'accès angulés en région molaire ont d'excellentes performances clinique après une année de fonctionnement.



## SERMENT MEDICAL

En présence des Maîtres de cette Faculté, de mes chers condisciples, devant l'effigie d'HIPPOCRATE.

Je promets et je jure, d'être fidèle aux lois de l'honneur et de la probité dans l'exercice de la Médecine Dentaire.

Je donnerai mes soins à l'indigent et n'exigerai jamais un salaire au-dessus de mon travail, je ne participerai à aucun partage clandestin d'honoraires.

Je ne me laisserai pas influencer par la soif du gain ou la recherche de la gloire.

Admis dans l'intérieur des maisons, mes yeux ne verront pas ce qui s'y passe, ma langue taira les secrets qui me seront confiés et mon état ne servira pas à corrompre les mœurs ni à favoriser le crime.

Je ne permettrai pas que des considérations de religion, de nation, de race, de parti ou de classe sociale viennent s'interposer entre mon devoir et mon patient.

Même sous la menace, je n'admettrai pas de faire usage de mes connaissances médicales contre les lois de l'humanité.

J'informerai mes patients des décisions envisagées, de leurs raisons et de leurs conséquences. Je ne tromperai jamais leur confiance et n'exploiterai pas le pouvoir hérité des connaissances pour forcer les consciences.

Je préserverai l'indépendance nécessaire à l'accomplissement de ma mission. Je n'entreprendrai rien qui dépasse mes compétences. Je les entretiendrai et les perfectionnerai pour assurer au mieux les services qui me seront demandés.

Respectueux et reconnaissant envers mes Maîtres, je rendrai à leurs enfants l'instruction que j'ai reçue de leur père.

Que les hommes m'accordent leur estime si je suis fidèle à mes promesses.

Que je sois déshonoré et méprisé de mes confrères si j'y manque.



**CHEVENEMENT Luc** – Le puits d'accès angulé : nouveau concept, approche prothétique et chirurgicale

Th. : Chir. dent. : Marseille : Aix-Marseille Université : 2020

Rubrique de classement : Implantologie Orale / Prothèses dentaires implanto-portées

Résumé :

L'implantologie dentaire est un domaine médical en constante évolution. Récemment, le concept de puits d'accès angulé a fait son apparition dans le domaine des composants prothétiques supra-implantaires.

Le puits d'accès angulé appartient au domaine de l'accastillage prothétique supra-implantaire. Il s'agit d'un pilier prothétique spécifique, permettant de dissocier l'axe implantaire de l'axe de vissage de la vis prothétique, dans un angle compris entre 0° et 25°, et ce de manière tridimensionnelle.

Dans une démarche de qualité, de fiabilité et de durabilité, il convient d'être critique lors de l'arrivée de nouveaux composants, afin de juger librement de la bonne prescription des éléments prothétiques supra-implantaires.

L'objectif de ce travail est de présenter le concept de puits d'accès angulé. En particulier nous chercherons à déterminer les possibilités que ce dernier est susceptible d'offrir aux différents acteurs du plan de traitement (praticien, prothésiste et patient) tant sur le plan chirurgical, que prothétique.

Dans une première partie, nous ferons un point sur les généralités implantaires, la deuxième partie présentera le concept de puits d'accès angulé, puis, dans un dernier temps, nous présenterons une mise en pratique clinique du puits d'accès angulé.

Mots clés : Puits d'accès angulé - Implantologie Orale - Implantologie Dentaire - Implants dentaires - Prothèses Dentaires

**CHEVENEMENT LUC** – Angulated Screw channel : new concept, prosthetic and surgical approach

Abstract:

Dental implantology is a constantly evolving medical field. Recently, the concept of angulated screw channel has appeared in the field of prosthetic implant components.

The angulated screw channel belongs to the field of supra-implant prosthetic fittings. It is a specific prosthetic abutment, making it possible to dissociate the implant axis from the screwing axis of the prosthetic screw, at an angle between 0° and 25°, and this in three dimensions.

In an approach of quality, reliability and durability, it is advisable to be critical during the arrival of new components, in order to freely judge of the good prescription of the prosthetic supra-implant elements.

The objective of this work is to present the concept of angled access shafts. In particular we will seek to see the possibilities that the latter is likely to offer to the various actors of the treatment plan (practitioner, prosthetist and patient) both on the surgical plan, as prosthetic.

This presentation will be divided into three main chapters.

Firstable we will take stock of the implant generalities, secondly we will present the concept of an angulated screw channel, then, finally, we will present a clinical practice of the angulated access well.

MeSH: Angulated Screw Channel - Oral Implantology - Dental Implantology - Dental Implants - Dental Prosthesis

Adresse de l'auteur :

Chevènement Luc  
88 Avenue d'Aix les Bains  
74600 SEYNOD  
FRANCE