



HAL
open science

Rôle et apport de l'imagerie médicale dans l'investigation odontologique médico-légale

François Fuzier

► **To cite this version:**

François Fuzier. Rôle et apport de l'imagerie médicale dans l'investigation odontologique médico-légale. Sciences du Vivant [q-bio]. 2019. dumas-03338874

HAL Id: dumas-03338874

<https://dumas.ccsd.cnrs.fr/dumas-03338874v1>

Submitted on 9 Sep 2021

HAL is a multi-disciplinary open access archive for the deposit and dissemination of scientific research documents, whether they are published or not. The documents may come from teaching and research institutions in France or abroad, or from public or private research centers.

L'archive ouverte pluridisciplinaire **HAL**, est destinée au dépôt et à la diffusion de documents scientifiques de niveau recherche, publiés ou non, émanant des établissements d'enseignement et de recherche français ou étrangers, des laboratoires publics ou privés.



Distributed under a Creative Commons Attribution - NonCommercial - NoDerivatives 4.0
International License

UNIVERSITE PARIS DIDEROT - PARIS 7

FACULTE DE CHIRURGIE DENTAIRE

5, Rue Garancière 75006 PARIS

Année 2019

Thèse N°:

N° attribué par la bibliothèque :

THESE pour le DIPLOME D'ETAT DE DOCTEUR

en CHIRURGIE DENTAIRE

présentée et soutenue publiquement le

par **FUZIER François**

**ROLE ET APPORT DE L'IMAGERIE MEDICALE
DANS L'INVESTIGATION ODONTOLOGIQUE MEDICO-LEGALE**

Directeur de thèse : Docteur FELIZARDO Rufino

J U R Y

Mme la Professeure Laurence JORDAN	Président
Mme la Docteure Vanessa BAAROUN	Assesseur
M. le Docteur Stéphane BAREK	Assesseur
M. le Professeur Yves BOUCHER	Assesseur
Mme la Docteure Maria-Clotilde CARRA	Assesseur
M. le Docteur Rufino FELIZARDO	Assesseur

UNIVERSITE PARIS DIDEROT – PARIS 7

Présidente de l'Université :	Mme la Professeure Christine CLERICI
Doyenne de l'U.F.R. d'Odontologie :	Mme la Professeure Ariane BERDAL
Directrice Générale des Services :	Madame Pascale SAINT-CYR

JURY

Mme la Professeure Laurence JORDAN	Président
Mme la Docteure Vanessa BAAROUN	Assesseur
M. le Docteur Stéphane BAREK	Assesseur
M. le Professeur Yves BOUCHER	Assesseur
Mme la Docteure Maria-Clotilde CARRA	Assesseur
M. le Docteur Rufino FELIZARDO	Assesseur

Mme la Professeure Laurence JORDAN Docteur en Chirurgie Dentaire
Diplôme de Doctorat
Professeur des Universités - Praticien Hospitalier

Pour l'honneur que vous nous faites en acceptant la présidence du jury de cette thèse, ainsi que pour la qualité de votre enseignement et votre disponibilité tout au long de mon cursus à Garancière. Veuillez trouver ici l'expression de mon plus profond respect.

Mme la Docteure Vanessa BAAROUN Docteur en Chirurgie Dentaire
Maître de Conférences des Universités - Praticien Hospitalier

Pour l'honneur que vous nous faites en participant au jury de cette thèse, ainsi que pour la qualité de votre enseignement. Veuillez trouver ici l'expression de mon plus profond respect.

M. le Docteur Stéphane BAREK Docteur en Chirurgie Dentaire
Diplôme de Doctorat
Maître de Conférences des Universités - Praticien Hospitalier

Pour l'honneur que vous nous faites en participant au jury de cette thèse, ainsi que pour la qualité de votre enseignement. Veuillez trouver ici l'expression de mon plus profond respect.

M. le Professeur Yves BOUCHER Docteur en Chirurgie Dentaire
Diplôme de Doctorat
Professeur des Universités - Praticien Hospitalier

Pour l'honneur que vous nous faites en acceptant la participation au jury de cette thèse. Merci de l'intérêt que vous avez porté à cette thèse, et pour votre enseignement riche durant mes années de scolarité à Garancière. Veuillez trouver ici l'expression de ma profonde et respectueuse considération.

Mme la Docteure Maria-Clotilde CARRA Docteur en Chirurgie Dentaire
Maître de Conférences des Universités - Praticien Hospitalier

Pour l'honneur que vous nous faites en participant au jury de cette thèse, ainsi que pour la qualité de votre enseignement. Veuillez trouver ici l'expression de mon plus profond respect.

M. le Docteur Rufino FELIZARDO Docteur en Chirurgie Dentaire
Diplôme de Doctorat
Maître de Conférences des Universités - Praticien Hospitalier

Pour l'honneur que vous m'avez fait en acceptant la direction de ce travail de thèse, pour votre disponibilité, votre aide et votre bienveillance. Merci de l'intérêt que vous avez porté à cette thèse, merci aussi pour votre accompagnement tout au long de ce travail, pour vos conseils et votre patience. Merci enfin pour votre enseignement pendant mes années de scolarité à Garancière. Veuillez trouver ici l'expression de ma plus profonde reconnaissance et de mes sentiments les plus sincères

Table des matières

Introduction	3
1. Identification Odontologique Médico-Légale	4
1.1. Rappels historiques	4
1.1.1. Recours ponctuels	5
1.1.2. Développement d'une discipline	8
1.1.3. Exemples récents	9
1.2. Principes fondamentaux de l'identification odontologique médico-légale	13
1.2.1. Un recours systématique ?.....	14
1.2.2. Éléments à notre disposition.....	14
1.2.3. Deux familles d'identification	17
1.2.4. Formulaire d'IVC d'Interpol.....	18
1.2.5. Chronologie des évènements.....	23
2. Utilisation de l'imagerie pour l'identification odontologique médico-légale	27
2.1. Clichés à notre disposition	28
2.1.1. Clichés intra-oraux.....	28
2.1.2. Clichés panoramiques	29
2.1.3. Clichés tridimensionnels	30
2.2. Exploitation de l'imagerie tridimensionnelle pour l'identification des personnes... 32	32
2.2.1. Méthodologie	32
2.2.2. Estimation de l'âge	34
2.2.3. Estimation du sexe	35

2.2.4. Estimation de l'origine ethnique	36
2.2.5. Methode comparative.....	36
2.3. Apport de l'étude des éléments anatomiques	40
2.3.1. Eléments anatomiques sur les radiographies bidimensionnelles.....	40
2.3.2. Eléments anatomiques sur les radiographies tridimensionnelles	41
2.4. Apport de la radiographie tridimensionnelle <i>post mortem</i>	44
2.4.1. Intérêt relatif au formulaire d'INTERPOL actuel	45
2.4.2. Plus-value apportée par la réalisation de radiographies tridimensionnelles <i>post mortem</i>	46
3. Application au CBCT de la méthode de Kvaal pour l'estimation de l'âge	50
3.1. Introduction	50
3.2. Matériel et méthodes	50
3.3. Résultats	57
3.4. Discussion	68
3.5. Conclusion de l'étude	72
Conclusion	73
Bibliographie	75
Table des illustrations	79

Introduction

Au cours de ces dernières décennies, la technologie a fait des progrès fulgurants. L'imagerie médicale ne fait pas exception à la règle. Depuis la première radiographie humaine réalisée par Wilhelm Röntgen en 1895, une évolution considérable des techniques et de la sécurité a permis d'arriver aujourd'hui à une utilisation quotidienne de la radiographie dentaire par chaque chirurgien-dentiste.

En 1898, soit quelques années après la première radiographie humaine, Oscar Amêdo, aujourd'hui considéré comme le père de l'odontologie médico-légale, publie une thèse sur l'art dentaire en médecine légale. Il y décrit les principes fondamentaux de l'odontologie médico-légale.

Plus tard, lorsque l'imagerie dentaire devient davantage utilisée dans les cabinets, elle s'avère un outil précieux à exploiter pour répondre à ces principes de l'odontologie médico-légale.

En ce début de 21^{ème} siècle, force est de constater que l'imagerie médicale et dentaire continue de progresser. Un grand nombre de cabinets sont aujourd'hui équipés d'appareils radiographiques panoramiques, et, avec l'essor de l'implantologie notamment, d'appareils radiographiques tridimensionnels.

La question suivante s'impose alors : comment exploiter au mieux la mine d'informations qui nous est fournie par ces nouvelles techniques utilisées dans le cadre de la pratique de l'art dentaire ? En effet, sachant que l'imagerie est très utilisée en odontologie médico-légale (et en médecine légale de manière plus générale), il est tout à fait pertinent de chercher à tirer profit des progrès concernant cette technologie.

Un certain nombre de techniques d'exploitation de la radiographie bidimensionnelle a déjà été décrit depuis longtemps dans la littérature. Après avoir synthétisé les grands principes de l'odontologie médico-légale et les avoir illustrés par des exemples concrets, ce travail de thèse à chercher à montrer si une de ces techniques pourrait être appliquée telle quelle à l'imagerie tridimensionnelle.

1. Identification Odontologique Médico-Légale

Selon Charles Georget, Pierre Fronty et Michel Sapanet, dans leur ouvrage intitulé *L'identification comparative*, l'odontologie médico légale est une spécialité de l'odontologie se situant à la frontière entre la médecine, le droit, et les sciences. L'odontologiste médico-légal se doit donc d'avoir des compétences dans ces disciplines. Sa plus grande tâche concernera l'identification des corps de victimes (Georget et al. 2001).

En 1970, Keiser Neilsen définit l'identification odontologique médico-légale comme étant la branche de la dentisterie qui, dans l'intérêt de la justice, consiste en une prise en charge et une analyse appropriée des indices dentaires, et en l'évaluation et la présentation appropriée de ces découvertes dentaires (Adams et al. 2014). Là encore, la définition insiste sur le fait qu'il s'agit d'une discipline de la dentisterie à proprement parler.

Cette discipline en tant que telle est pourtant jeune. Nous verrons dans cette partie comment, après avoir été un recours ponctuel lors de certaines circonstances dramatiques, l'identification odontologique médico-légale est devenue une discipline à proprement parler.

1.1. Rappels historiques

De tous temps, il a été considéré normal d'identifier les cadavres. Sans cette pratique, on ne serait pas en mesure de connaître aussi bien l'histoire de la France et du monde qu'on peut la connaître aujourd'hui.

De nos jours, les raisons juridiques, judiciaires, politiques ou religieuses viennent s'ajouter à la simple curiosité. Il est devenu indispensable d'identifier les corps des personnes décédées (Laborier et al. 2014).

Pendant de nombreux siècles, ce fut le travail des proches des victimes, de la police ou des médecins. Les personnes étaient en général identifiées par ceux qui les reconnaissaient à leurs vêtements, leurs visages, leurs papiers d'identité, etc.

Les dents étant cachées par les joues et les lèvres, l'identification dentaire a, pendant longtemps, été négligée. Nous verrons toutefois qu'elle fut ponctuellement, et trop rarement, sans doute, un recours précieux.

1.1.1. Recours ponctuels

Avant de devenir une spécialité « officielle » de l'odontologie, un certain nombre de personnes décédées ont pu être identifiées par le moyen de leurs dents. C'est par exemple le cas du duc de Bourgogne, Charles le Téméraire, tué en 1477. Son page l'a reconnu par l'absence de certaines dents à la mâchoire supérieure, dents que le duc avait perdues précédemment lors d'une chute.

Le Dr Joseph Warren fut, lui, tué lors de la révolution américaine et identifié par le lieutenant Paul Revere qui lui avait confectionné une prothèse dentaire après avoir appris l'art dentaire, et qu'il a reconnue (Perrier 1998).

Néanmoins, l'événement marquant véritablement la naissance de l'histoire de l'odontologie médico-légale en France est l'incendie du Bazar de la Charité qui a eu lieu le 4 mai 1897.

Le Bazar de la Charité se tient dans un bâtiment d'environ 1000m², construit en bois et recouvert d'une bâche goudronnée. 1600 personnes en franchissent les portes, les mouvements sont difficiles, d'autant plus que les vêtements de l'époque étaient plutôt volumineux. Dans une petite pièce ont lieu des séances de cinématographie. Le matériel utilisé est hautement inflammable, de même que les locaux et les vêtements des personnes présentes. Vers 16h20 on entend le premier « au feu ! ». Les vapeurs d'éther diffusées par le matériel de cinématographie s'enflamment après qu'une allumette est craquée pour rallumer la lampe du cinématographe. Le feu s'étend à une vitesse considérable, et un grand nombre de personnes se trouvent piégées. Une fois le brasier éteint, le constat est alarmant. Parmi les débris on découvre des corps calcinés, souvent incomplets et méconnaissables.

Les cadavres sont transportés dans la salle Saint Jean et alignés les uns à côté des autres pour permettre aux proches de tenter d'identifier les leurs.

D'autre part, tout objet pouvant être utilisé pour l'identification (sacs, bijoux, etc.) est recueilli. Lorsqu'une personne pense reconnaître un des siens, elle signe une déclaration auprès d'un greffier et l'acte d'état civil est dressé. Le permis d'inhumer est alors délivré.

Après quelques heures, il reste une trentaine de corps, mais ceux-ci sont tellement mutilés qu'aucun indice sur leur identité ne peut être exploité par les proches ou les médecins légistes.

En revanche, les dents et parfois même les muqueuses buccales ont été préservées de la chaleur et du feu par les joues et les téguments de la face.

M. Albert Haus, consul du Paraguay, a alors l'idée de faire appeler les dentistes ayant potentiellement soigné les victimes. Quelques-uns sont en mesure de se rendre sur les lieux, parmi lesquels messieurs Burt, Brault, Davenport, Ducourneau et Godon.

Leur travail est rendu difficile par la rétractation des joues, durcies et rigides comme du cuir. En revanche, tous sont en possession de schémas détaillés des bouches de leurs patients. Ils parviennent à reconnaître des soins qu'ils ont réalisés, et de nombreuses victimes peuvent être rendues à leur famille.

L'exemple le plus connu est celui de la Duchesse d'Alençon, identifiée par le Docteur Davenport. Ses observations ont été recueillies par le Docteur Amoëdo, et retranscrites dans sa thèse (*L'art dentaire en médecine légale*). Le Docteur Davenport écrit :

« J'ai pour habitude de noter dans une fiche, pour chaque patient, au moment de la première consultation, les particularités les plus importantes de la bouche et des organes dentaires.

Je prends note spécialement de la perte ou de l'absence des dents et du changement de position des dents affectées par lesdites pertes. La présence des racines, des abcès, des dents mortes, lorsque la reconnaissance en est faite, est aussi notée, de même que celle des couronnes, ponts et plaques.

Chaque cavité atteinte est indiquée au crayon et à l'encre.

La forme de chaque obturation est marquée à l'encre sur le point original d'examen, et un numéro est placé en face, lequel envoie à un mémoire complet enregistré au dos de ladite fiche. De même que les matières employées, la méthode de traitement, tout est copié dans un registre comme un souvenir permanent et je conserve la fiche originelle ».

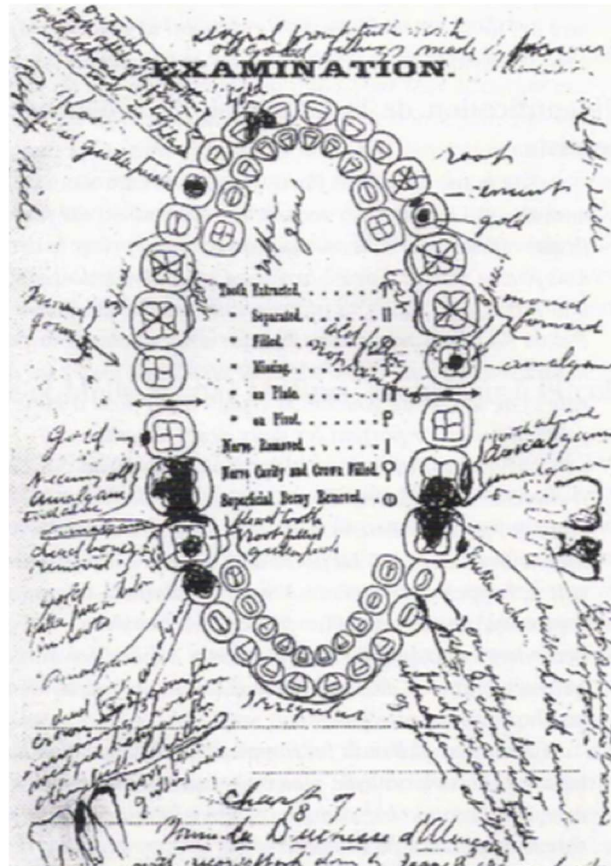


Figure 1 : Odontogramme de la duchesse d'Alençon par le Dr Davenport

Il ajoute :

« Ce fut avec ces notes que j'accompagnai le baron Lambert au Palais de l'Industrie et ce fut avec elles que je fus à même de prouver :

- 1° La non-identité d'un corps que l'on croyait être celui de la duchesse ;
- 2° Je pus trouver parmi les trente ou quarante corps affreusement brûlés, un cadavre que j'identifiai et je prouvai que c'était celui de la duchesse ».

Il est intéressant de noter les deux côtés de son travail : un premier travail d'exclusion, un second d'identification.

Dans le premier cas, il tira ses conclusions comme suit :

« Le premier corps examiné fut rejeté sur l'existence de certaines dents qui chez la duchesse étaient absentes. D'un autre côté, je reconnus que certaines dents, perdues depuis longtemps dans la bouche du premier cadavre, existaient, comme j'en avais connaissance, dans la bouche de la duchesse, et par-dessus tout cela il n'y avait rien dans cette bouche qui correspondait au mémoire des opérations faites par moi ».

Il décrit le second cas de la manière suivante :

« Après avoir examiné trente ou quarante bouches, j'en trouvai une (presque la dernière) dans laquelle je reconnus, même avec une bien mauvaise lumière, mon propre travail. (...) À ma requête, le corps fut porté à la lumière du jour, et assisté par M. de Dr Vibert (médecin-légiste), je pus vérifier dans toutes ses particularités tous les détails de ma fiche »(Amoëdo 1998).

Nous verrons dans la suite de cette thèse que les principes utilisés par le Dr Davenport pour l'identification de la duchesse sont encore les mêmes aujourd'hui.

1.1.2. Développement d'une discipline

L'intervention de chirurgiens-dentistes dans l'identification de ces personnes marque un tournant dans l'histoire de l'identification médico-légale. Le Dr Oscar Amoëdo, chirurgien-dentiste d'origine cubaine, l'a bien compris et a entrepris alors de rédiger une thèse intitulée *L'art dentaire en médecine légale*, en 1898. Si l'identification odontologique était déjà l'objet de travaux depuis quelques années, il souligne et condamne sa sous-exploitation. Ainsi peut-il dire :

« Notre vœu le plus cher serait que notre voix fût entendue et qu'à l'avenir le dentiste fût nommé dans certaines expertises où son intervention aura les plus heureux résultats ».

Dans son ouvrage, il commence par décrire les processus d'éruption des dents, et leur anatomie en fonction de l'âge, du sexe, des ethnies, etc. Il décrit les conséquences que peuvent avoir des maladies ou des professions sur les dents. On comprend aisément pourquoi il le fait dans le cadre de cette thèse : le but est d'identifier des cadavres. Savoir que tel corps était porteur de telle maladie, ou exerçait telle profession donne une première idée de la personne à laquelle on a affaire. C'est l'une des bases de l'identification estimative.

Il énonce également quelques vertus dont doit être doté l'expert odontologique médico-légal. Conscience, probité et honnêteté sont les maîtres mots. Néanmoins, il s'arrête plus longtemps sur la prudence. Dans un contexte de deuil pour les familles, il n'est pas question de jouer avec leurs émotions. Il faut leur donner des certitudes absolues en ce qui concerne leur(s) proche(s) disparu(s) (Amoëdo 1998).

Cet ouvrage ne tardera pas à devenir une référence pour la discipline. Amoëdo fini par être nommé professeur à l'école odontotechnique de Paris et en profite pour enseigner l'identification dentaire. Il est même nommé président de la société odontologique de France, à la suite de ses travaux.

Les techniques ont ensuite beaucoup évolué au cours du XX^{ème} siècle, mais il n'en demeure pas moins que cet ouvrage a révolutionné la dentisterie médico-légale, et donné une véritable légitimité aux chirurgiens-dentistes dans le cadre de l'identification des personnes victimes de catastrophes.

1.1.3. Exemples récents

Le siècle dernier a, hélas, été marqué par plusieurs catastrophes, d'ordre naturel, terroriste, ou accidentel. On constate que l'identification odontologique a une place prépondérante.

1.1.3.1. Crash du Concorde, 25.07.2000 – Catastrophe accidentelle

Le 25 juillet 2000, un Concorde de la compagnie Air France décolle de l'aéroport Roissy-Charles de Gaulle. Un incendie dans les réservoirs de carburants au moment du décollage entraîne son crash dans la commune de Gonesse. L'ensemble des personnes à bord trouve la mort, ainsi que 4 personnes présentes dans l'hôtel sur lequel l'avion s'est écrasé.

Les 9 membres de l'équipage sont français. Parmi les 100 passagers, 96 sont allemands, 2 danois, 1 autrichien et 1 américain.

Dans l'hôtel, 2 polonais, 1 indien et 1 algérien trouvent également la mort. Le nombre des victimes s'élève donc à 113.

L'Unité Gendarmerie pour l'Identification des Victimes de Catastrophes (UGIVC) est réquisitionnée sur place. Celle-ci est constituée de personnel militaire de la gendarmerie nationale, ainsi que de médecins et de dentistes du Service de Santé des Armées. Ce personnel bénéficie d'une formation initiale et continue spécifique.

Etant donné le grand nombre de victimes allemandes, l'UGIVC travaille avec l'aide de la BKA (Bundeskriminalamt), officiers rattachés à l'ambassade l'Allemagne à Paris.

Les corps sont envoyés à l'Institut Médico-Légal (IML) de Paris où les autopsies sont réalisées par 4 médecins légistes, 3 odontologistes et 1 radiologue.

Une autre équipe est chargée d'accueillir les familles et de recueillir toutes les données *ante mortem* (AM) possible.

Le 4 août 2000 cesse la collecte et la confrontation des données *ante-* et *post-mortem* (PM). Il s'agit du jour où l'ensemble des 113 victimes est formellement identifié. En octobre, les juges d'instruction se voient remettre le rapport complet.

Sur les 113 identifications, 112 ont pu être réalisées grâce aux odontologistes (Laborier et al. 2014).

1.1.3.2. Tsunami du Boxing Day, 26.12.2004 – Catastrophe naturelle

Le 26 décembre 2004 se produit un tremblement de Terre d'une magnitude comprise entre 9.1 et 9.3 à l'échelle de Richter, à l'origine du tsunami le plus meurtrier de l'histoire (Wright et al. 2015).

On estime à 250.000 le nombre de décès, dont près de 5.500 en Thaïlande. Le pays le plus meurtri est l'Indonésie. C'est celui qui se trouve le plus proche de l'épicentre du séisme.

En Thaïlande, étant donné le grand nombre de nationalités représentées, un centre multinational d'identification des victimes est installé à Phuket.

Une morgue temporaire est mise en place au temple de Wot Yan Yao, où des victimes européennes notamment sont entreposées. 31 équipes de différents pays travaillent ensemble pour l'identification de ces si nombreuses victimes.

Face à une telle catastrophe de masse, les équipes présentes requièrent des installations appropriées. Des tentes sont montées, de manière à pouvoir bénéficier de locaux techniques fonctionnels. Cette première étape, bien que réalisée avec ordre et volonté, dure à elle seule une semaine.

Le travail de toutes les équipes est coordonné par un centre international : le TTVI (Thai Tsunami Identification Center).

Le protocole d'identification dérive de celui préconisé par Interpol, mais a été soumis à des modifications apportées par les différentes équipes sur place.

Les données PM (*post mortem*) sont recueillies en premier, rapidement suivies des données AM (*ante mortem*).

Les données AM et PM sont confrontées par l'International Management Center. Elles sont comparées manuellement, mais également à l'aide du logiciel Plass Data[®]. Ce dernier enregistre trois éléments principaux : les empreintes digitales, l'ADN, et les données dentaires, cet ensemble constituant les preuves primaires. Les preuves secondaires sont celles du type signe distinctif personnel (bijoux, tatouages, etc.) (Kieser et al. 2006).

On constate que l'identification odontologique est majoritaire par rapport aux autres moyens d'identification. Par exemple, parmi les 71 français identifiés dans le cadre du TTVI, 34 l'ont été par l'exploitation des données odontologiques, et ce malgré un nombre trop important d'éléments AM non-exploitable (Schuliar et al. 2007).

1.1.3.3. Attentat de la Promenade des Anglais, 14.07.2016 – Catastrophe terroriste

Le jeudi 14 juillet 2016, la France est à nouveau victime d'une attaque terroriste. C'est la cinquième en 19 mois. Celle-ci a lieu à Nice, sur la « Promenade des Anglais » qui longe la mer. Après les feux d'artifice célébrant la fête nationale, un camion s'engage à toute vitesse sur l'avenue et parvient à percuter des personnes sur plus de 2km, avant que son chauffeur ne soit abattu.

La Direction Centrale de la Police Judiciaire met en action l'unité d'enquête criminelle ainsi que les équipes d'Identification de Victimes de Catastrophes - IVC (Disaster Victim Identification - DVI). Celles-ci ont pour mission d'identifier les corps et de communiquer les résultats aux proches des victimes.

Il avait déjà été fait appel aux équipes d'IVC à la suite des attentats du 13 novembre 2015 en France. Une application stricte du protocole d'Interpol avait alors été réalisée. Néanmoins, chaque catastrophe de masse a un caractère unique. La façon d'agir est donc légèrement différente à chaque fois. D'autant plus que les procédures peuvent être amenées à varier en fonction de l'expérience gagnée lors de précédentes interventions. Nous verrons dans ce cas que l'identification a pu être accélérée grâce à quelques modifications par rapport au

protocole utilisé le 13 novembre 2015 (attentats du Stade de France, des cafés et restaurants du Xème et XIème arrondissements et du Bataclan).

Après que l'emplacement de tous les corps, ou fragments de corps, a été répertorié, ceux-ci sont transférés à la morgue de l'Hôpital Universitaire de Nice. Tous les corps passent par le processus d'identification complet avant toute autre investigation ou autopsie, le cas échéant. Cette organisation a permis un gain de temps considérable par rapport à ce qui avait été fait le 13 novembre où tout avait été fait simultanément.

Le travail des 11 odontologistes sur place a été réalisé comme suit : chaque dentiste s'est vu désigner une zone de la morgue placée sous sa responsabilité. Il a alors procédé au recueil des informations *post mortem*, puis changé de zone et procédé au même recueil d'informations dans cette seconde zone. Ceci a permis de vérifier que les informations recueillies étaient bien concordantes pour les deux praticiens ayant travaillé sur une zone donnée. En cas de non-concordance, un troisième examen par un autre odontologiste était réalisé.

Les chirurgiens-dentistes avaient à leur disposition une radiographie numérique mobile, ce qui leur a permis de prendre des clichés rétro-alvéolaire de toutes les dents ayant subi une restauration, toutes les dents porteuses de prothèse, et tous les implants dentaires.

La collecte des données AM a été assistée par le Conseil National de l'Ordre, la Sécurité Sociale, les différents organismes d'assurance complémentaire, ainsi que les familles.

La catastrophe ayant eu lieu un jeudi 14 juillet, à la veille du week-end, on comprend que le recueil de données auprès des chirurgiens-dentistes ait été moins fructueux qu'il n'aurait pu l'être.

Ainsi, seules 18% des victimes ont été identifiées par leur données dentaires. La majorité a été identifiée par son ADN.

Le 19 juillet, les 84 personnes ayant perdu la vie, ainsi que les 4 personnes ayant été placées en soins intensifs sont identifiées (Quatrehomme et al. 2018).

1.1.3.4. Catastrophes individuelles

Le recours aux odontologistes médico-légaux n'a pas lieu uniquement dans le cadre des catastrophes de masse, mais aussi dans des cas où une seule victime est trouvée.

Des éléments d'identification secondaires peuvent largement orienter les professionnels vers une identité, mais celle-ci doit être confirmée par des éléments d'identification primaires.

En effet, un tragique fait divers illustre bien ce propos : cinq personnes, dont deux étudiantes se ressemblant (même gabarit, même couleur de cheveux et d'yeux) ont eu un accident de voiture fatal à quatre d'entre elles. Des connaissances de la rescapée l'ont identifiée visuellement comme étant sa camarade à qui elle ressemblait. Quand elle a commencé à aller mieux et à pouvoir s'exprimer, elle a pu déclarer sa véritable identité, à la stupeur générale (Hinchliffe 2011).

Afin d'éviter ce genre d'évènement, et même si des papiers d'identité sont retrouvés sur la victime, aucune identification ne doit être établie sans les éléments primaires. Dans son article sur l'identification odontologique, Hinchliffe mentionne le cas d'un jeune homme ayant été retrouvé mort dans une voiture ayant pris feu. Son identité n'a pas été établie sur la base de ses vêtements ou de son téléphone portable trouvé dans sa poche. En revanche, ses informations dentaires ont été recueillies et son identité a ainsi pu être établie sans doute (Hinchliffe 2011).

Il s'agit là d'une identification positive guidée par les éléments secondaires d'identification.

Il existe cependant des cas où l'on ne dispose d'aucune piste pour effectuer une comparaison avec les données dentaires d'une personne disparue. L'odontologiste médico-légal n'est pour autant pas systématiquement dispensé de son concours. En effet, son rôle peut être d'établir le profil de la personne retrouvée. Pretty et Sweet rapportent un cas où l'analyse du squelette de la personne décédée a permis d'établir qu'il s'agissait d'un homme caucasien âgé de 25 à 35 ans. Les traces de nicotine sur les dents suggèrent un fumeur. Il présente une légère parodontite et des traitements anciens correspondant aux standards canadiens. Il a en effet pu être identifié plus tard parmi les personnes portées disparues. Il s'agissait d'un homme blanc de 28 ans, fumeur (Pretty et Sweet 2001).

1.2. Principes fondamentaux de l'identification odontologique médico-légale

Comme cela a été vu précédemment, le recours à l'odontologie médico-légale dans le cadre de l'identification des victimes de catastrophes est de plus en plus fréquent. Toutefois, un certain nombre de questions peuvent encore être soulevées : y a-t-on recours de manière

systematique ? À quel moment du processus d'identification intervient-elle ? Dans quel contexte les experts odontologiques doivent-ils travailler ? Quelles sont les ressources qui sont à leur disposition ?

Nous nous efforcerons de donner quelques pistes pour répondre à ces questions dans ce paragraphe.

1.2.1. Un recours systématique ?

On pourrait penser qu'étant donné le nombre de différents éléments permettant de donner une identité à un corps (ADN, empreintes digitales, identification par un proche, etc.), avoir recours à un ou plusieurs odontologistes médico-légaux de manière systématique pourrait s'avérer inutile en de nombreux cas.

En réalité, c'est vrai dans le cas de l'identification médico-légale simple. Lorsque l'on retrouve un cadavre isolé, ou du moins un faible nombre de corps, comme c'est le cas dans la plupart des investigations criminelles, le recours à l'odontologiste médico-légal n'est pas systématique. Il peut cependant être fait appel à un odontologiste médico-légal dans un second temps, le cas échéant, comme cela a été évoqué précédemment.

En revanche, dans le cadre d'une catastrophe de masse, il faut mettre tous les moyens possibles en œuvre pour agir le plus vite et le plus efficacement possible. Il faut permettre aux proches des victimes d'entamer leur processus de deuil, et cela passe par l'identification formelle des leurs. Il y a beaucoup de corps à identifier et l'on peut être certain qu'il y en aura statistiquement au moins un qui ne pourra être identifié que par un odontologiste médico-légal. Aussi le recours à l'odontologiste médico-légal est-il systématique dans ce contexte d'identification des victimes de catastrophes.

Ainsi, INTERPOL consacre plusieurs pages de son protocole aux odontologistes.

1.2.2. Éléments à notre disposition

Le principe de l'identification odontologique est de tirer profit de tout ce qui est à notre disposition. Sur la scène du désastre il existe un certain nombre d'éléments que l'on peut

exploiter. Dans le cas où l'on effectue une identification comparative, on compare les données extraites de ces éléments *post mortem* à celles des éléments *ante mortem*.

Les éléments à la disposition des experts sont variables en fonction de ce que l'on trouve sur la scène de la catastrophe. Les experts doivent composer avec les éléments à leur disposition dans le cas d'une catastrophe de masse comme dans le cas où un seul corps est trouvé. Les informations à chercher ne varient pas spécialement dans un cas comme dans l'autre, néanmoins les catastrophes de masses sont extrêmement exigeantes en termes de protocole afin d'éviter toute perte de temps inutile alors qu'un grand nombre d'actions doivent être synchronisées. C'est la raison pour laquelle on développera davantage dans ce paragraphe ce qui est réalisé dans le cadre de catastrophes de masse.

1.2.2.1. *Éléments ante mortem*

Dans les cas isolés, les éléments d'identification secondaire sont fréquemment exploités (portefeuille retrouvé sur la victime, etc.) afin de cibler plus facilement les personnes auprès de qui chercher les éléments primaires d'identification. Des éléments circonstanciels, géographiques ou autres peuvent également contribuer à réduire le champ d'investigation. Les identités sont en général cherchées parmi les personnes portées disparues (Pretty et Sweet 2011).

Dans le cadre des catastrophes de masse, il existe une équipe chargée de faire la collecte de toutes les informations qui pourraient être utiles auprès des praticiens ayant soigné les victimes ainsi qu'auprès de leurs proches.

Il s'agit en particulier de tous les clichés radiographiques ayant pu être réalisés lorsque la victime était encore en vie, qu'ils soient bidimensionnels ou tridimensionnels.

Des modèles en plâtre peuvent également être récupérés. Des mesures sur ces modèles peuvent être effectuées lors du processus d'identification. On aura l'occasion de revenir sur ces mesures lorsque l'on abordera plus spécifiquement l'étape de rapprochement, ou « matching », entre les données *ante mortem* et *post mortem*.

Les courriers échangés entre les praticiens ayant vu le patient peuvent également fournir des informations précieuses. Par exemple, si le patient a été adressé pour des extractions à un

autre praticien, et qu'on a le courrier de compte-rendu de l'intervention, on sait que son corps n'aura pas de dents naturelles à l'emplacement des extractions. Il peut être porteur d'implants, de bridge ou de prothèse quelle qu'elle soit, mais pas de tissus dentaires aux sites mentionnés dans le courrier.

Certains praticiens prennent en photo leurs travaux. Récupérer ces photos intra-buccales peut être utile, ainsi que des photos prises par les proches de la victime, et sur lesquelles les dents apparaissent.

1.2.2.2. Éléments post mortem

Dans ce paragraphe on n'évoquera que les éléments corporels à notre disposition. Les outils dont on dispose pour les exploiter seront vus plus en détails plus tard.

Les corps sont malheureusement parfois démembrés, ou extrêmement délabrés par les conditions environnementales extrêmes (chaleur, humidité, etc.). Néanmoins, il y a certaines parties que l'on retrouve de manière quasi-systématique :

- Les crânes : leur analyse anthropomorphique peut donner une orientation quant à l'ethnie de la personne, ou à son sexe.
- Les éléments de la face et en particulier les mandibules qui sont des os très solides. Nous verrons dans un autre paragraphe la richesse des données que l'on peut obtenir à l'aide d'une simple mandibule (Mowafey et al. 2015).
- Les dents : avec un taux de minéralisation avoisinant les 97%, l'émail est la partie la plus minéralisée du corps, permettant une protection maximale des tissus dentaires, même dans le cadre de contraintes physico-chimiques extrêmes. Ainsi, les dents sont généralement le dernier tissu à souffrir de ces conditions extrêmes. De mêmes, les restaurations présentes sur ces dents ont une bonne résistance à la dégradation en milieu agressif. Par ailleurs, les joues et les téguments de la face ont un effet barrière qui permet une bonne préservation du milieu buccal, en particulier dans les cas d'agression par le feu. Elles peuvent ainsi être exploitées à plusieurs niveaux :
 - Pour la comparaison de clichés radiographiques, comme nous le verrons par la suite ;

- Pour effectuer des prélèvements d'ADN (ceux-ci sont parfois, lorsque cela est possible, réalisés par des prélèvements sanguins dans la veine subclaviaire, ou des prélèvements de tissus musculaires profonds). L'ADN nucléaire est analysé, ainsi que l'ADN mitochondrial, présent en plus grande quantité (il résiste mieux à des conditions extrêmes) et qui permet des rapprochements de parenté du côté maternel. Il est relativement aisé d'obtenir un échantillon ADN *ante mortem*, par exemple sur une brosse à dents ayant été utilisée par la personne (Hinchliffe 2011).
- Pour l'identification estimative, puisque leur niveau d'usure peut donner des renseignements sur l'âge, les habitudes alimentaires, etc. (Pretty et Sweet 2001).
- Les corps peuvent aussi nous donner des indices secondaires d'identification. Ce sont des indices qui permettent d'accélérer le processus et de mettre les odontologues médico-légaux sur une voie, mais qui ne constituent pas en eux-mêmes une preuve irréfutable de l'identité de la victime. Il peut s'agir de tatouages, de cicatrices, de bijoux (par exemple des piercings linguaux, pour rester dans la sphère buccale), etc. Ils doivent absolument être confirmés par les indices primaires d'identification, à savoir les empreintes digitales, l'ADN, les concordances dentaires (Quatrehomme et al. 2018).

1.2.3. Deux familles d'identification

Il existe deux grandes familles d'identification des corps : l'identification estimative, et l'identification comparative.

Comme cela a été déjà vu précédemment, l'identification comparative consiste en la comparaison des données *ante-* et *post-mortem*.

Mais, comme cela a déjà été mentionné plus tôt, il peut arriver que l'on n'ait aucun élément pouvant nous aiguiller sur la piste de l'identité d'un corps que l'on retrouve. On citera par exemple le cas de corps isolés, ainsi que les catastrophes de masse. Alors un certain nombre d'éléments peuvent être exploités pour établir un profil biologique de la victime : son sexe, son âge, voire son ethnie, son niveau socio-culturel, etc. Cela a pour but de faciliter la récolte

des éléments *ante-mortem*. C'est ce que les anglo-saxons appellent le « profiling » (Pretty et Sweet 2001).

1.2.4. Formulaire d'IVC d'Interpol

1.2.4.1. Introduction

Interpol a publié un guide sur l'identification des victimes de catastrophes en 1984. Entre temps, ce guide a été revisité plusieurs fois pour tenir compte de l'expérience acquise. Il a pour objectif de donner des lignes directrices sans être trop précis, de manière à pouvoir être utilisé au niveau international tout en permettant l'application des normes nationales. Il a été conçu pour les responsables de la planification stratégique mais également pour les techniciens chargés des opérations.

Dans le cadre de cette identification, il décrit une analyse *post mortem* (phase 2), *ante mortem* (phase 3), et une confrontation de ces analyses (phase 4).

Ce processus est reconnu à l'échelle internationale, et est schématisé comme suit :

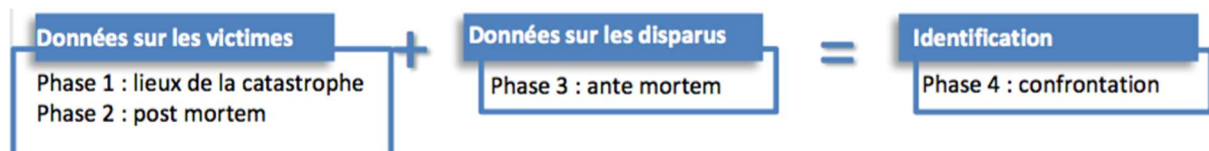


Figure 2 : Phases post-mortem

L'ensemble des données *post mortem* est enregistré sur un formulaire rose. Il s'agit de photographies, dactyloscopie, radiologie, odontologie, analyse ADN, examen du corps et autopsie. De même les données *ante mortem* sont enregistrées dans un formulaire jaune. Les données dentaires s'inscrivent donc dans un cadre bien plus large qui prend en compte un grand nombre de facteurs extra-odontologiques.

Toutes les informations à recueillir sont classées et organisées de manière ordonnée, pour éviter les oublis.

Examinons premièrement le formulaire *post mortem*.

1.2.4.2. Formulaire post mortem

Après le recueil des informations « administratives », les effets personnels trouvés sur le corps sont relevés, et le corps décrit. Suivent les données médico-légales non-dentaires, puis deux pages sont consacrées aux informations dentaires.

Premièrement, il s'agit de préciser ce qui est à notre disposition : les éléments corporels (arcades, dents isolées, fragments, etc.), puis les éléments radiographiques et photographiques.

Un espace est laissé pour préciser l'état du corps ou d'autres informations utiles. La page suivante est cruciale dans le cadre de l'identification dentaire à proprement parler.

Chaque dent, numérotée par son FDI, se voit attribuer une case dans laquelle des observations peuvent être inscrites. De plus, chaque dent est représentée sur un schéma dentaire, divisée en 5 cases : mésiale, distale, vestibulaire, linguale/palatine et occlusale. Cela permet d'avoir une vision globale et rapide de la denture au premier coup d'œil, avant d'entrer dans les détails.

630 Résultats dentaires (pour la dentition primaire, modifier le code FDI correspondant)																	
11														21			
12														22			
13														23			
14														24			
15														25			
16														26			
17														27			
18														28			
DROITE	18	17	16	15	14	13	12	11	21	22	23	24	25	26	27	28	GAUCHE
	48	47	46	45	44	43	42	41	31	32	33	34	35	36	37	38	
48																38	
47																37	
46																36	
45																35	
44																34	
43																33	
42																32	
41																31	

Figure 3 : Odontogramme d'INTERPOL

De la même manière que pour le corps, la présence de prothèses, implants, en somme de tout élément issu de l'intervention d'un soignant, est relevé. D'autres observations concernant les dents de la victime sont également à prendre en compte : l'occlusion, l'attrition, l'état du parodonte, les dents surnuméraires, les tâches ou toute autre information pertinente.

Il faut préciser le stade de denture et évaluer l'âge dentaire de la personne examinée.

1.2.4.3. Formulaire ante mortem

Chaque page du formulaire a le même en-tête pour une personne donnée. Sont indiqués le nom de famille, le ou les prénoms, la date de naissance. L'âge est précisé ainsi que le sexe de la personne. Enfin, un numéro *ante mortem* est attribué à la personne dont c'est le formulaire.

Nom de famille:	<input type="text"/>	N° AM :	<input type="text"/>
Prénom(s):	<input type="text"/>		
Date de naissance:	<input type="text"/> <small>Jour</small>	<input type="text"/> <small>Mois</small>	<input type="text"/> <small>Année</small>
	<input type="text"/> <small>Âge</small>	<input type="checkbox"/> <small>Homme</small>	<input type="checkbox"/> <small>Femme</small> <input type="checkbox"/> <small>Inconnu</small>

Figure 4 : en-tête

En bas de page, la personne ayant recueilli ces informations date et signe après avoir renseigné son identité et où la joindre.

Après les informations administratives, nominatives, les effets personnels, le signalement et les informations médicales sont indiquées par ordre, de manière que chaque grande partie du formulaire ait son pendant dans l'autre formulaire. Dans un souci de facilité de lecture, la mise en page est semblable dans les deux formulaires. Pour illustrer cela, on remarquera que les grilles concernant les effets personnels de la personne ainsi que son signalement sont parfaitement identiques et superposables, à l'exception près que le formulaire *post mortem* précise d'abord l'état dans lequel le corps a été trouvé dans la rubrique « signalement ». Cette même rubrique s'achève avec quelques précisions sur les empreintes digitales dans le formulaire *ante mortem*, alors que le *post mortem* consacre sa septième page aux informations sur les empreintes digitales. En quelque sorte, l'examen interne des données médico-légales du formulaire rose répond aux informations sur le dossier médical de la personne disparue.

Les pages 10 et 11 sont spécifiques à l'odontologie. Plusieurs praticiens ou établissements dentaires peuvent être associés à la personne disparue. Il convient alors de préciser sur quelle période la personne a été soignée par quel praticien. Le type de radiographies, leurs format (numérique ou non) et leur nombre est renseigné, ainsi que de potentiels autres matériels.

A partir de ces informations, l'odontogramme est rempli.

Pour clôturer cette partie, le contrôle qualité consiste en l'identité, la date et la signature du dentiste légiste (voire du deuxième dentiste légiste le cas échéant).

1.2.4.4. Comparaison des deux formulaires

En ce qui concerne la partie « odontologie » des deux formulaires, on constate leur grande similitude. L'identité des dentistes ayant suivi la personne disparue est donnée sur le formulaire jaune, mais le reste est similaire en tous points. La première des deux pages est consacrée au matériel à disposition (dans un cas il s'agit des images, ou autres éléments à préciser, alors que dans l'autre il s'agit des fragments humains premièrement, puis des images, et enfin de précisions complémentaires) alors que la seconde est axée sur l'odontogramme (« résultats dentaires »). La seule différence sur cette seconde page est l'estimation de l'âge dentaire qui est effectuée en *post mortem*.

Ce n'est pas par hasard que ces formulaires ont été conçus de la sorte.

Premièrement, pour faire face au grand nombre de sources différentes de recueil d'informations, il a fallu composer un formulaire unique de manière que les informations ne se perdent pas, tout en restant exploitables. Ceci explique également qu'il ait été choisi une couleur pour différencier les formulaires *ante* et *post mortem* (Sweet 2010).

D'autre part, selon le guide rédigé par INTERPOL, puisque l'on ne peut pas savoir quelles informations recueille l'équipe *ante mortem* lorsque l'on fait partie de la *post mortem* et inversement, il est recommandé d'enregistrer le maximum d'informations disponibles et de répondre aux normes de qualité les plus élevées possibles. C'est la raison pour laquelle un si grand nombre de champs différents existent, et que sont anticipés les détails de chaque

élément. Par exemple, il a été prévu à l'avance d'indiquer le poignet et l'orientation du port d'une montre, et pas uniquement le simple fait du port de la montre (INTERPOL 2018).

De plus, le processus de reconnaissance à l'aide du logiciel PlassData[®] fonctionne comme suit : les éléments d'identification primaires uniquement font foi. Autrement dit les données ADN, dactylographiques et dentaires. Si je suis un expert médico-légal et que je souhaite savoir quelle est l'identité de la personne dont je n'ai que le corps à l'aide de ces seuls éléments d'identification primaire, le nombre de formulaires à étudier par le logiciel est trop important pour être fait rapidement. C'est pourquoi il y a tant d'éléments d'identification secondaire dans le formulaire : le logiciel peut ainsi être orienté pour accélérer le processus. Il me propose alors la plus grande probabilité de concordance entre une identité et le corps que je cherche à identifier. Le dernier mot revient à l'humain qui prendra soin de vérifier que le corps et l'identité proposée correspondent bien (Sweet 2010).

Aux éléments d'identification secondaires, on peut également ajouter qu'il y a dans le formulaire PM une estimation de l'âge qui est réalisée : ça permet aussi de limiter le champ des possibles. Dans les cas isolés aussi : cela permet de cibler davantage les dossiers de personnes disparues à étudier.

Enfin, même si le nombre de victimes à déplorer à la suite d'une catastrophe est toujours trop important, il existe des situations où ce nombre est faible. On a vu juste au-dessus que c'étaient les humains qui concluaient à une concordance entre une identité et un corps. Aussi, il arrive dans certains cas que le recours au logiciel PlassData[®] ne soit pas nécessaire. Le fait que la mise en page des formulaires roses et jaunes soit le plus semblable possible (en particulier ce qui concerne le signalement et les effets personnels) aide grandement à ce que l'expert puisse comparer rapidement et sans erreur les deux formulaires, sans avoir besoin de perdre du temps à chercher les informations dont il a besoin (Sweet 2010).

1.2.5. Chronologie des évènements

Nous allons donner un aperçu des différentes étapes qui se succèdent pour que ce processus d'identification des corps puisse être le plus rapide et, surtout, le plus fiable possible. Pour illustrer cette chronologie, nous nous appuierons sur l'exemple concret du tsunami du Boxing Day en Thaïlande.

1.2.5.1. Cas général

Il est difficile d'établir une chronologie précise et standardisée de toutes les interventions d'identification des personnes victimes de catastrophes. Plusieurs actions sont souvent simultanées. Toutefois, il est nécessaire que la chronologie de ces actions soit logique et permette une efficacité maximale.

En premier lieu, avant que la catastrophe n'intervienne, les équipes se préparent à l'éventualité d'une intervention. Il faut en effet qu'elles se familiarisent avec les procédures pour être plus efficace au moment de l'appel. Cela consiste en des mises en situation, ou en étude de différents cas. La plupart des informations utiles pour se préparer à une situation de désastre de masse sont fournies par le DVI Standing Committee et l'IPSG (Interpol Secretariat General) de Lyon.

Ensuite, malheureusement, la catastrophe intervient.

La première phase consiste alors à accéder à la scène du drame. Dans certains cas, cet accès se fait sans difficultés majeures. En revanche, dans un cas comme celui du tsunami en Thaïlande, la destruction par la vague de toutes les infrastructures complique largement les choses. Or, il faut aller au plus vite pour limiter la dégradation des corps, en particulier dans un milieu si humide.

Dans certains cas, où le risque de propagation de maladies est minime, certaines équipes *post mortem* peuvent commencer à effectuer leur travail avant même que les corps ne soient collectés grâce au matériel à notre disposition aujourd'hui, comme les tubes radiologiques portatifs.

De manière générale, il est établi qu'une partie des spécialistes collecte toutes les données *ante mortem* possibles, alors qu'une autre équipe collecte les données *post mortem*, puis qu'une troisième s'occupe de la confrontation des données *ante-* et *post-mortem*. Les détails logistiques sont adaptés à chaque situation particulière.

Une équipe, la « recovery team », est chargée de collecter et de répertorier les corps et les effets personnels. Chaque corps doit porter un numéro unique, et tous les effets personnels reliés à ce corps portent ce même numéro. L'emplacement de chaque corps est également noté avant qu'il soit transporté.

L'équipe *post mortem* (du policier à l'odontologiste) examine les corps et couche toutes les informations utiles sur le formulaire *post mortem* d'Interpol. Les odontologistes prennent des photos, des radiographies, examinent les arcades en étant le moins mutilant possible (il existe des techniques de dissection ou autopsie orale permettant une dégradation la plus minime possible). Une estimation de l'âge dentaire peut être faite pour accélérer la comparaison entre les données *ante-* et *post-mortem*.

L'équipe *ante mortem*, quant à elle, est premièrement chargée d'établir une liste des personnes disparues dans les différents pays représentés et de les inscrire dans la base de données du logiciel prévu à cet effet. Les familles de ces personnes peuvent être en aide pour fournir les informations relatives aux dentistes ayant traité les personnes disparues. La police locale contacte alors ces dentistes et est chargée du recueil du maximum d'informations utiles. Celles-ci sont inscrites dans le formulaire d'Interpol avant d'être transmises au centre d'identification.

Les données sont entrées dans un logiciel prévu à cet effet au centre d'identification. Une fois que le logiciel donne ses résultats, ceux-ci doivent être vérifiés par un humain.

La dernière phase du processus ne doit pas être négligée. Il s'agit de la phase de débriefing. Sont alors analysés les points forts et les points à améliorer de l'intervention qui vient d'être faite, de manière ce que la prochaine soit encore plus efficace (Taylor et al. 2015).

1.2.5.2. Chronologie des évènements après le tsunami du Boxing Day en Thaïlande

Quand un désastre implique des personnes de différentes nationalités, les premiers spécialistes en IVC commencent le travail alors que ceux d'autres pays les rejoignent dès que possible. Six jours après le tsunami, les équipes d'odontologistes étaient au complet, alors qu'initialement seuls deux dentistes australiens étaient présents. Beaucoup de dentistes locaux, non spécialistes en odontologie médico-légale, prêtent main-forte aux équipes présentes sur les lieux. Dans le premier jour ayant suivi le tsunami, 50 dentistes Thaïlandais étaient déjà présents. Ils ont commencé leurs travaux au second jour, et au quatrième jour les opérations depuis la morgue telles qu'elles seront décrites un peu plus loin commencent.

Comme cela a été mentionné précédemment, la première phase d'accès aux corps est rendue difficile par la violence et le pouvoir destructeur du tsunami. Il faut rendre suffisamment praticable les routes, ou créer de nouveaux accès vers le lieu de la catastrophe. Le site étant évidemment privé d'électricité, il convient également de prévoir une énergie de substitution. Il est indispensable que les locaux dans lesquels les corps sont placés en attente de leur identification soient éclairés correctement, et surtout réfrigérés. En effet, une des priorités majeures concernant ces corps est d'éviter toute propagation de maladies.

Le tsunami ayant atteint un territoire tellement vaste, les équipes d'odontologistes sont intervenues en différents endroits. La numérotation unique n'a pas pu être réalisée car elle aurait nécessité une communication constante et irréalisable entre toutes les équipes. Pour pallier cette difficulté, il a été décidé d'inclure à ce numéro des données précisant le site sur lequel le corps a été trouvé et la nationalité des membres de l'équipe s'en chargeant. Chaque corps a ainsi pu être répertorié de manière unique, même si la numérotation ne correspondait pas exactement aux recommandations d'Interpol.

Pendant qu'une équipe répertoriait les corps en Thaïlande, une autre s'occupait de mettre à disposition des locaux réfrigérés.

Après la phase d'accès aux corps, la seconde phase, celle du recueil des données *post mortem*, est organisée comme suit. Les corps suivent un circuit où :

1. Les empreintes digitales sont collectées
2. Des pathologistes examinent les corps à la recherche de particularités médicales
3. Des prélèvements ADN sont effectués
4. Les odontologistes, enfin, ont soin de recueillir les informations buccales utiles, effectuent des radiographies puis procèdent à l'extraction de deux dents à des fins d'analyse ADN.

Après être passés par ces quatre étapes, les corps retournent à la morgue, à l'endroit exact d'où ils avaient été pris.

Afin de limiter le désordre et dans la volonté d'unifier les protocoles pour les odontologistes de toutes les nationalités représentées, les SOP (Standard Operating Procedures) sont rédigés au troisième jour par les équipes australiennes et hollandaises. Le mot d'ordre qui en ressort est que la vitesse peut être sacrifiée au profit de la précision. Autrement dit, tout doit être mis en œuvre pour qu'il n'y ait pas d'erreurs dans l'identification des personnes, quitte à aller un peu moins rapidement. Il faut ménager les personnes travaillant à cette identification, de manière qu'elles puissent travailler dans les meilleures conditions possibles et donner le meilleur d'elles-mêmes. Aussi, des pauses régulières sont instaurées, et les équipes sont remplacées aussi souvent que nécessaire.

Les SOP prévoient aussi que seuls des bite-wings (clichés rétro-coronaires) soient effectués sur les corps, en plus des clichés d'éléments jugés intéressants par les odontologistes, de manière à optimiser le nombre d'informations tout en se pliant aux restrictions budgétaires auxquelles on est nécessairement soumis.

La phase *ante mortem* est coordonnée par le TTVI-IMC (Thai Tsunami Victim Identification – Information Management Center). Comme cela a été mentionné plus haut, le recueil des données *ante mortem* appartient à la police locale des différents pays (le tout étant coordonné par Interpol). Ces données sont entrées dans un programme conçu à cet effet. Un des plus utilisés est le logiciel Plass Data[®]. C'est celui-ci qui a été utilisé pour la catastrophe du

Boxing Day en Thaïlande. Avant d'être entrées dans le programme, il est nécessaire que toutes les données soient analysées et standardisées.

Lorsque le centre d'identification a les données *ante-* et *post-mortem* à sa disposition vient alors la phase de réconciliation de ces données. Le logiciel Plass Data[®] fournit des résultats qui doivent être revus systématiquement par un membre odontologiste de l'équipe : le travail du logiciel doit toujours être vérifié par un humain.

Les données réconciliées sont ensuite présentées au Reconciliation Board of the Thai Tsunami Victim Identification Commission, qui doit donner son aval avant que le corps ne puisse être rendu à la famille de la victime.

2. Utilisation de l'imagerie pour l'identification odontologique médico-légale

Chaque année en France, selon les chiffres de la CNAMTS, plus de 3,6 millions de clichés panoramiques, et plus de 11 millions de clichés intra-oraux sont réalisés en moyenne dans les cabinets dentaires hospitaliers ou en ville.

Si ces clichés ont évidemment des objectifs thérapeutiques, il n'en demeure pas moins que leur nombre considérable nous interpelle, et que l'odontologiste médico-légal peut également chercher à exploiter ces données.

En effet, ces clichés sont témoins de l'historique des soins dont a bénéficié le patient. À l'heure où l'esthétique fait de plus en plus partie des préoccupations de nos contemporains, les restaurations métalliques, ou en tout cas détectables rapidement visuellement, se font de plus en plus rares. Aussi est-il difficile pour l'expert médico-légal de discerner à l'œil nu si une dent est indemne de restauration ou si elle est porteuse d'un composite de la même teinte que la dent, en particulier lorsque l'éclairage est médiocre et que le corps a subi de nombreux traumatismes en tous genres (Hinchliffe 2011).

Toutefois, la plupart des matériaux non distinguables à l'œil nu de tissus dentaires naturels sont porteurs d'éléments radio-opaques au sein même de leur composition. Aussi sont-ils bien plus facilement détectables radiographiquement que visuellement.

De plus, les radiographies ont l'avantage de pouvoir être réalisées de manière non-mutilante pour le corps examiné.

Ceci constitue autant de raisons pour lesquelles les odontologistes médico-légaux ont cherché à exploiter au mieux cette technique pour l'identification des victimes de catastrophes.

2.1. Clichés à notre disposition

Il existe plusieurs types de clichés radiographiques pris dans les cabinets dentaires : les clichés intra-oraux, panoramiques, et tridimensionnels.

Nous verrons dans ce paragraphe les caractéristiques de chacun, ainsi que leur exploitation en odontologie médico-légale.

2.1.1. Clichés intra-oraux

Il s'agit des radiographies rétro-coronaires (communément appelées « bite-wings ») et rétro-alvéolaires. Les premières permettent de visualiser la partie coronaire des dents du secteur prémolo-molaire maxillaire et mandibulaire sur le même cliché, alors que les secondes montrent l'ensemble d'une dent, de sa couronne à son apex.

On désigne ces radiographies « d'intra-orales » parce qu'elles sont réalisées avec un capteur placé directement dans la bouche du patient (Tohnak et al. 2007).

Les clichés radiographiques intra-oraux fonctionnent selon le principe suivant : des rayons X sont générés en direction d'un capteur placé dans la bouche du patient. Les rayons sont atténués par les structures osseuses et dentaires rencontrées sur leur chemin, et ils viennent rencontrer en quantité différente en fonction des structures présentes sur leur chemin le capteur de rayons. On obtient alors une image qui correspond à une projection en deux dimensions de l'ensemble des structures rencontrées par les rayons lors de leur trajet entre le tube émetteur de rayons et le capteur.

Afin d'avoir une image à la précision la plus importante possible, le capteur doit être placé de manière parallèle au plan formé par la dent que l'on souhaite radiographier, et la dent et le capteur doivent être perpendiculaires à la source de rayons (Tohnak et al. 2007).

Des techniques sont aujourd'hui utilisées dans les cabinets pour obtenir une image précise et reproductible. L'angulateur est un dispositif qui permet, grâce à une position correcte du capteur et de la source de rayons X, d'obtenir un cliché de meilleure qualité, reproductible et standardisé (Safi et al. 2015). Il n'est cependant pas utilisé de manière systématique par tous les praticiens sur leurs patients *in vivo*. Néanmoins, les clichés *post mortem* sont réalisés préférentiellement à l'aide d'angulateurs, dans le but d'avoir une image standardisée.

Leurs indications sont tellement nombreuses au cabinet dentaire qu'il existe de fait dans les cabinets de véritables bases de données extrêmement vastes pour ce genre de clichés. Celle-ci a donc tout intérêt à être exploitée par les odontologues médico-légaux qui cherchent à composer avec le plus d'informations *ante mortem* possible.

D'autre part, elles sont très facilement réalisables en *post mortem*. En effet, elles peuvent être réalisées de manière non-mutilante, et rapidement via l'utilisation de générateurs de rayons X portables couplés à des capteurs numériques (Hinchliffe 2011).

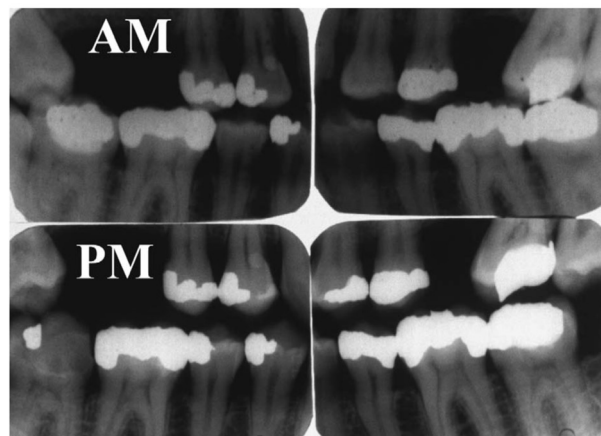


Figure 5 : Exemple de clichés AM et PM (Wood : Forensic aspects of maxillofacial radiology 2015)

2.1.2. Clichés panoramiques

La radiographie panoramique n'est pas à réaliser de manière systématique pour chaque nouveau patient en France. Elle est cependant indiquée lors de la présence de signes d'appel lors de l'examen clinique. (Haute Autorité de Santé 2006)

On dispose ainsi d'un nombre conséquent de clichés panoramiques qui sont à exploiter au mieux dans l'identification médico-légale.

Ils sont réalisés à l'aide d'une machine spécifique dont la source de rayons X et le capteur effectuent un mouvement simultané autour de la tête du patient (Tohnak et al. 2007).

Il existe un « plan-image » correspondant à une tomographie courbe à balayage rotatoire et à épaisseur variable. Il est conçu à partir de l'arcade « moyenne » pour une ethnie donnée. Le terme « panoramique » indique que ce cliché a pour objectif de montrer toutes les structures calcifiées de la face, néanmoins la courbe du plan de coupe étant conçue à partir d'une moyenne, il y a des structures hors du plan de coupe qui ne sont pas visibles, ou qui sont floues. On a une image en deux dimensions de toutes les structures présentes dans le plan de coupe d'un condyle à l'autre, mais il arrive fréquemment que des structures importantes, comme les incisives, soient floues (Doyon 1995).

Du fait de sa nature, le cliché panoramique donne au chirurgien-dentiste un grand nombre d'informations sur une seule et même image. On comprend donc son intérêt, même s'il souffre du manque de précision et ne peut en aucun cas se substituer aux clichés intra-oraux. Néanmoins, dans le cadre de l'identification odontologique, il est précieux. Il permet de constituer rapidement une formule dentaire, et un grand nombre d'informations sur la denture et l'historique dentaire, voire maxillo-facial, du patient peuvent être consignées dans les formulaires comme ceux d'Interpol (Singh et al. 2013). En *post mortem*, cette technique nécessite la dépose des arcades maxillo-mandibulaires sur les corps non squelettisés.

2.1.3. Clichés tridimensionnels

Il existe différents modes d'acquisition d'images tridimensionnelles. Il s'agit de la tomodensitométrie (ou MSCT : multislice computary tomography) et du CBCT (cone beam computed tomography).

Dans le domaine de l'odontologie, le CBCT, apparu dans les années 2000, supplante peu à peu la tomodensitométrie, de 20 ans son aînée. Il présente en effet un certain nombre d'avantages dont nous parlerons dans ce paragraphe.

2.1.3.1. Mode de fonctionnement

La tomodensitométrie consiste en une acquisition hélicoïdale de coupes multiples. Le tube radio et le capteur effectuent un mouvement de rotation simultané tout en se déplaçant dans la direction perpendiculaire aux plans de coupe.

L'image tridimensionnelle consiste alors en une série de coupes. Il est possible de reconstruire un volume à partir de ces coupes.

En contraste, et comme son nom l'indique, le rayon émis par le CBCT est conique. Le capteur est bidimensionnel, et permet l'acquisition d'une image tridimensionnelle. L'algorithme de la machine fournit immédiatement un volume, sans qu'il ait besoin d'être reconstitué à partir des coupes comme dans le cas de la tomodensitométrie (Duverneuil 2017).

2.1.3.2. Avantages et inconvénients

Un des avantages de ces images tridimensionnelles en odontologie médico-légale est d'avoir une image en trois dimensions de n'importe quelle région que l'on souhaite visualiser au niveau crânio-facial de manière non-invasive. On parle de plus en plus d'autopsie virtuelle dans le sens où l'on a accès à un grand nombre d'informations grâce au scanner médical sans avoir besoin d'ouvrir le corps (Eliášová et al. 2017).

Si le CBCT supplante peu à peu le scanner en application crânio-faciale, c'est parce qu'il présente un certain nombre d'avantages cliniques et une moindre exposition aux rayonnements ionisants. Dans le contexte post mortem c'est essentiellement sa capacité à fournir une image avec moins d'artéfacts que le scanner, dans un temps inférieur qui est mise en avant. Cependant cela n'est intéressant et possible que pour les examens odontologiques, il n'est d'aucune utilité dans l'exploration des tissus mous du fait de l'absence de résolution de densité de cette technologie.

Dans le cas où l'on n'aurait pas à notre disposition d'image tridimensionnelle *ante mortem*, il est possible, à l'aide de logiciels adaptés, d'obtenir une image en deux dimensions (de type rétro-alvéolaire, rétro-coronaire, ou panoramique) à partir de données scanner ou CBCT. De cette manière il sera possible de comparer toutes les données dento-osseuses maxillo-faciales *ante mortem* aux données *post mortem*, à l'aide du seul scanner ou CBCT *post mortem*.

2.2. Exploitation de l'imagerie tridimensionnelle pour l'identification des personnes

On a parlé jusqu'ici des ressources à notre disposition pour établir une identité à partir de ces ressources. On a notamment parlé de l'utilité d'avoir des clichés radiographiques. Ce paragraphe a pour objet d'exposer les grands principes qui régissent l'identification par la radiologie.

Lorsque l'on est dans le cadre d'un désastre de masse et qu'il convient d'identifier au plus vite le maximum de victimes, on cherche à se contenter des informations recueillies méthodiquement selon le protocole d'Interpol.

2.2.1. Méthodologie

Comme cela a largement été évoqué précédemment, le principe de l'identification des personnes est fondé sur une comparaison systématique des données *ante-* et *post-mortem* à notre disposition (Eliášová et al. 2017). C'est ce que l'on appelle l'identification comparative. Lorsque celle-ci est impossible, en particulier lors de l'absence d'identité supposée et donc de données *ante mortem* à notre disposition, on a recours à l'identification estimative (Saxena et al. 2010). Nous y reviendrons plus tard.

McKenna évoque cette identification comparative en affirmant qu'elle consiste en la comparaison de structures anatomiques et artificielles enregistrées en AM et en PM (McKenna 1999). L'histoire de l'identification odontologique lui donne raison, même si les structures « artificielles » jouent un rôle plus important que les structures anatomiques pour l'instant. Trengrove explique ce phénomène en soulignant qu'avec l'expansion des soins conservateurs, de plus en plus de dents sont soignées et non extraites en première intention. Aussi, les patients sont dotés de davantage de dents restaurées que jadis (Taylor et al. 2015). Cette affirmation tend à s'inverser dans nos sociétés où les actions de prévention conduisent à des restaurations *a minima* dans les populations jeunes.

D'autre part, les corps des victimes de catastrophes de masse, ou dans certains cas de catastrophe unitaire, subissent très souvent des conditions physico-chimiques extrêmes. Les

dents sont les structures corporelles leur résistant le mieux. Les matériaux utilisés pour les prothèses ou les restaurations métalliques ou non ont également une grande capacité de résistance aux conditions extrêmes (Pretty et Sweet 2001).

Ces structures dentaires et prothétiques, dont le patient était porteur alors qu'il était en vie sont donc pratiquement les seules structures que l'on peut retrouver peu ou prou intègres après la catastrophe.

L'exemple de l'identification *post mortem* de la duchesse d'Alençon est ancien mais illustre bien ce propos. La pauvre femme est décédée lors de l'incendie du Bazar de la Charité à Paris le 20 mai 1897. Son corps était calciné et méconnaissable, mais M. Davenport, son dentiste personnel, avait gardé des notes des soins qu'il avait réalisés chez ses différents patients, dont la duchesse. Aujourd'hui, on appellerait ces notes un « odontogramme ». Toujours est-il qu'il a été en mesure d'identifier dans la cavité buccale de l'un des corps calcinés non encore identifiés les soins qu'il avait apportés à la duchesse (Laborier et al. 2014).

Pretty et Sweet ont listé de manière presque exhaustive les différentes structures que l'on pouvait observer dans le cadre de l'odontologie médico-légale dans leur article *A look at forensic dentistry – Part 1 : the role of teeth in the determination of human identity*. Ils les ont résumées dans un tableau organisé en trois parties : une première concernant les dents, une seconde au sujet des tissus parodontaux, et une troisième mentionnant les caractéristiques anatomiques.

Toutes les observations potentielles sur les dents sont évoquées, de leur présence ou absence, à la présence de restaurations exogènes, leur type, etc. en passant par le positionnement des dents, les morphologies et pathologies liées à la couronne, aux racines, à la chambre pulpaire et aux canaux ainsi que les pathologies périapicales.

D'autre part, les auteurs soulèvent que la morphologie et les pathologies liées à la gencive et au ligament parodontal peuvent être relevées, ainsi que les données concernant la *lamina dura* et le process alvéolaire.

Enfin, les données non-dentaires sont encore trop peu analysées, mais elles peuvent faire l'objet d'observations très pertinentes : en effet, les sinus maxillaires, l'épine nasale antérieure, le canal mandibulaire et son foramen, les processus coronoïdes et condyliques

ainsi que l'articulation temporo-mandibulaires peuvent et devraient être davantage observés. La présence d'autres pathologies liées à cette zone oro-faciale doit aussi être analysée (Pretty et Sweet 2001).

Il existe différentes méthodes pour recenser ces informations, en particulier en *post mortem*. Dans leur article sur l'autopsie virtuelle, Franco et al. signalent que les données post mortem sont relevées à partir d'observations visuelles, photographiques et radiographiques (Franco et al. 2013).

Si le recueil des données *post mortem* est relativement aisé lorsque les corps sont à la disposition des experts, il n'en est pas de même pour les données *ante mortem* puisqu'il faut passer par la liste de données des personnes disparues (Taylor et al. 2015).

A tel point que dans certains cas, on ne possède même aucune données *ante mortem*. Aucune identification comparative n'est donc possible. On effectue alors une estimation du profil biologique de la personne décédée ou « profiling » (Saxena et al. 2010). Ceci a notamment pour but de donner une première direction dans la recherche des données *ante mortem* (Pretty et Sweet 2001).

Le profil biologique consiste ainsi entre autres en la détermination du sexe et de l'âge de la personne. En déterminant son sexe on réduit de moitié le nombre de dossiers à examiner pour identifier son identité. La détermination de l'âge apporte une information supplémentaire précieuse pour, finalement, abaisser au maximum le nombre de personnes disparues pouvant potentiellement correspondre au corps examiné. Le but est, bien-entendu, de réduire ce nombre à l'unité, et que l'identité de la personne soit établie (Taylor et al. 2015).

2.2.2. Estimation de l'âge

Il existe différentes manières d'estimer l'âge d'une personne, qu'elles soient morphologiques ou radiographiques. Nous en évoquerons quelques-unes. L'expert odontologique médico-légal devra choisir la technique la plus appropriée en fonction de la situation particulière à laquelle il est confronté (Pittayapat et al. 2012).

Cette estimation est de moins en moins précise à mesure que l'âge de la personne est avancé. Pour estimer l'âge d'un enfant à un jeune adulte, les stades d'éruption et de calcification des

dents sont les outils les plus précieux. Passé ce stade, on aura davantage recours à l'étude de l'usure, des dépôts de dentine secondaire, ou autres procédés semblables (Taylor et al. 2015). En ce qui concerne l'estimation de l'âge via les stades de calcification et d'éruption des dents, Khorate et al. font un parallèle entre le stade de calcification en années et ce qui est observable à la radiographie. Au moment de l'éruption de la dent, la moitié de la racine est déjà formée et visible à la radiographie. Trois ans plus tard, la racine a atteint une longueur normale mais l'apex est encore ouvert à la radiographie. Il faut attendre une année supplémentaire pour que les apex soient complètement fermés. Ainsi, grâce au nombre toujours croissant d'informations statistiques sur les âges d'éruption des dents, on peut obtenir une estimation relativement précise de l'âge de la personne porteuse de ces dents dans la mesure où tous les apex ne sont pas encore totalement fermés, c'est-à-dire jusqu'aux alentours de 22 ans environ (Khorate et al. 2014).

Il existe aussi des techniques consistant en la mesure de l'ouverture des apex radiculaires (Halilah et al. 2018).

Pour gagner encore en précision, on notera que les femmes sont légèrement en avance sur les hommes et que les dates d'éruption ne sont pas les mêmes en fonction du sexe. Aussi est-il encore préférable d'établir le sexe de la victime avant d'estimer son âge (Dedouit et al. 2014).

Kvaal et al. ont décrit une méthode ayant pour but d'estimer l'âge d'un adulte en fonction de la taille de sa pulpe. Nous reviendrons sur cette technique dans un autre paragraphe (Kvaal et al. 1995).

Pour les personnes adultes, les techniques plus fréquemment utilisées sont des méthodes impliquant notamment l'étude des ratios des volumes internes à la couronne, mesurables au micro CT (Asmai et al. 2018), l'étude des lignes d'apposition de ciment au niveau radiculaire (mais il s'agit d'un travail si fastidieux qu'il n'est pas utilisé suite à une catastrophe de masse) (Mohan et al. 2018).

2.2.3. Estimation du sexe

L'estimation du sexe d'un individu fait appel à l'étude de données mesurables et visuelles. Dans le corps humain, les parties les plus dimorphiques sont l'os coxal et le crâne. La sphère

oro-faciale est donc impliquée dans l'identification du sexe de la victime. En effet, la forme générale du crâne, du front, du processus mastoïde et des *ramus* mandibulaires sont autant d'éléments dimorphiques analysables pour déterminer le genre du corps examiné. Néanmoins, ceci implique que le corps ait suffisamment avancé sa croissance. Chez les jeunes enfants, en l'absence de tissus mous lorsque le corps a été sévèrement délabré, il est parfois impossible de déterminer le sexe de la victime (Dedouit et al. 2014).

2.2.4. Estimation de l'origine ethnique

L'origine ethnique d'une personne peut également être estimée par l'étude de son crâne, et on peut dire si elle avait un physique caucasien, asiatique ou africain (Verma et al. 2014). D'un point de vue strictement dentaire, certaines formes des dents sont caractéristiques de certaines ethnies : des incisives maxillaires en forme de pelles, les tubercules de Carabelli ou les prémolaires aux multiples cuspides sont des indicateurs ethniques.

De plus l'étude des restaurations dentaires peut fournir un certain nombre d'informations. La qualité ou certains types de traitements se retrouvent plus particulièrement dans certains pays. L'absence de traitement dentaire, la présence de colorations dentaires, etc. peuvent établir un profil socio-économique de la personne ou renseigner sur ses habitudes alimentaires ou tabagiques (Pretty et Sweet 2001).

2.2.5. Méthode comparative

Dans le cadre d'une catastrophe de masse, après le recueil des données AM et PM, celles-ci sont entrées dans un logiciel informatique par une équipe dédiée à cette tâche. Le logiciel compare alors les bases de données pour les caractéristiques clé. Il s'agit d'une aide initiale. Le but de cette comparaison informatisée est de donner des combinaisons *ante* et *post mortem* suffisamment similaires pour mériter une évaluation humaine plus en détails. En aucun cas le logiciel n'établit-il une identité. Des experts étudient alors les dossiers *ante* et *post mortem* qui ont été rapprochés par le logiciel. Il y a en général des différences entre ces deux dossiers. Celles-ci doivent être explicables pour qu'une identité soit établie (Hinchliffe 2007). Si une dent est absente dans un dossier *ante mortem*, et présente dans le *post mortem*,

il est clair qu'il ne peut s'agir de la même personne, les dents ne repoussant pas. En revanche, l'inverse pourrait être expliqué par le laps de temps entre la prise des clichés du dossier AM et la date du décès de la personne, temps pendant lequel sa dent peut avoir été retirée. C'est la raison pour laquelle il est important que ce soient des experts qui effectuent cette comparaison finale, car leur expérience est irremplaçable. Il a néanmoins été montré que l'utilisation d'un logiciel permettant un rapprochement préalable des dossiers AM et PM constituait une aide considérable et une augmentation du nombre d'identifications pertinentes (Page et al. 2018).

Ainsi, si le dernier mot est donné à l'humain, il n'en demeure pas moins que l'utilisation d'un logiciel permet un gain de temps et de qualité d'identification indispensable. Leur utilisation date des années 1970 mais a considérablement évolué depuis.

Le logiciel utilisé par INTERPOL est le logiciel PlassData[®]. Les informations entrées dans le logiciel doivent être standardisées pour permettre au logiciel de pouvoir les comparer. La numérotation FDI (Fédération Dentaire Internationale) est utilisée (Taylor et al. 2015).

Tous les items à remplir dans le logiciel sont standardisés. Ademir Franco et al. en ont fait une synthèse dans leur article *Feasibility and validation of virtual autopsy for dental identification using the interpol dental codes* (Franco et al. 2013) - voir figure 6.

Il a par ailleurs été montré que dans des cas où peu de personnes sont impliquées dans la catastrophe, un nombre limité d'informations peut être entré dans le logiciel sans mettre en péril son efficacité. En revanche, dans le cas de catastrophes de masse, il est préférable d'entrer davantage d'informations dans le logiciel pour l'exploiter au maximum et en tirer le meilleur profit (Hinchliffe 2011).

Finalement la comparaison des dossiers amène à la conclusion que l'identification est :

- Certaine
- Probable
- Possible
- Exclue
- Ne peut pas être réalisée

La qualification de « probable » ou « possible » au lieu de « certaine » repose essentiellement sur le manque de données.

Table 1
List of Interpol dental codes.

Presence or absence of teeth		+PRE (present)	+LINE (unerrupted)	+ERU (erupting)	+IMX (impacted)	+MIS (missing)	+MJA (missing jaw fragment)
+EDE edentulous		+APL (aplasia)	+SOX (socket)	*NAD (no abnormality detected)		*TRE (treated)	*REV (retained)
+NON (no information)							
<i>Tooth position</i>							
+PVE facial version		+ROT (rotation)	+MAL (malposition)	+CRO (crowding)	+TIL (tilted)	+DIA (diastema)	-LVE (linguoversion)
<i>Drivers</i>							
+RRX residual root		+CFR (crown fracture)	+ATT (attrition)	+CAR (caries)	-CAV (cavity)		
<i>Dental restorative materials</i>							
Fixed prosthesis and implants							
+PON/UIP (pont/unidentified pontic)			+POX (post)	+CAN (cantilever)	+FPX (implant)	-UIB (unidentified bridge)	+UIC (unidentified crown)
+INL/UII (inlay/unidentified inlay)			+ABU (abutment tooth)	+COX (core)			
<i>Removable prosthesis and its components</i>							
+FUD (full upper denture)		+PUD (partial upper denture)	+PLD (partial lower denture)	+CLA (clasp)	-FLD (full lower denture)		
<i>Orthodontic appliances</i>							
+SPL (splint)		+FOA (fixed orthodontic appliance)					
<i>Crown and root fillings</i>							
+UIF (unidentified filling)		+RFX (root filling)					
<i>Materials</i>							
-MTF (metal bridge)		-GOB (gold bridge)	-MEB (metal bridge nonprecious)	-TCB (tooth colored bridge)	-ACB (acrylic bridge)	-ETB (etch bridge)	-MCB (metal ceramic bridge)
-POB (porcelain bridge)		-TEB (temporary bridge)	-MTP (metal pontic)	-GOP (gold pontic)	-MEP (metal pontic, nonprecious)	-TCP (tooth colored pontic)	-ACP (acrylic pontic)
-MCP (metal ceramic pontic)		-POP (porcelain pontic)	-TEP* (temporary pontic)	-MTC (metal crown)	-AMC (amalgam crown)	-COC (gold crown)	-MEC (metal crown, nonprecious)
-SHC (shell crown)		-STC (steel crown)	-TCC (tooth colored crown)	-ACC (acrylic crown)	-MCC (metal ceramic crown)	-POC (porcelain crown)	-VEC (veneer crown)
-TEC (temporary crown)		-JEW (tooth jewellery)	-MCF (metal filling)	-AMF (amalgam filling)	-COF (gold filling)	-TCF (tooth colored filling)	-CEF (ceramic filling)
-COF (composite filling)		-FIS (fissure sealing)	-GIF (glass ionomer)	-TEF (temporary filling)	-MTI (metal inlay)	-COI (gold inlay)	-CEI (ceramic inlay)
-POI (porcelain inlay)		-TCI (tooth colored inlay)					
<i>Clinically observable</i>							
-ARR (abrasion)		-ERU (erosion)	-FLU (fluorosis)	-ACA (acute caries)	-CCA (chronic caries)	-ROV (root visible)	-NOO (normal occlusion)
-CAL (calculus)		-SMO (smoker)	-TAT (tattoo)	-EBT (edge-to-edge bite)	-SOU (sound)	-SRT (scissors bite)	-HBT (horizontal overlap)
-DBT (deep bite)		-INT (intact)	-DIO (distal occlusion)	-APB (apical periodontitis)	-MAP (marginal periodontitis)	-MEO (mesial occlusion)	-IMV (impacted visible)
<i>Case specific</i>							
+SPA (spacing)		*EXT (extracted)	*FRX (root fracture)	*PPX (parapulpal pin)	*DIS (displacement)	+MIG (migration)	*IRX (instrument fracture)
*DEX (denticle)		*REX (resorption)	*MAM (missing AM)	*MPM (missing PM)	*DIX (dilation)	*SPO (supraposition)	*APX (aplectomy)
*HUD (hybrid upper denture)		*PEX (perforation)		*HLD (hybrid lower denture)	*HLD (hybrid lower denture)		*ROA (removable orthodontic appliance)

+ : Detected Interpol codes; - : Interpol codes not detected; and * : Interpol codes not available in the present sample.

Figure 6 : items standardisés

Une fois l'identité établie par l'ensemble des disciplines médico-légales, le rapport définitif de réconciliation est présenté au comité d'identification et le corps, si l'identification est validée, est rendu aux proches (Taylor et al. 2015).

Ainsi, force est de constater que l'identification est, à ce jour, essentiellement fondée sur la comparaison d'éléments exogènes dans les dossiers AM et PM. Cela pose néanmoins un problème dans les cas où il n'y a pas d'éléments exogènes dans la sphère oro-faciale, que le patient ait toutes ses dents ou qu'il soit édenté total. On peut donc s'interroger sur la façon de remédier à cette difficulté. Les éléments exogènes étant exclus de l'analyse, il faut trouver un moyen d'exploiter les données endogènes du patient il s'agit d'un second niveau de lecture des images centré sur les caractéristiques anatomiques et morphométriques.

S'il n'est pas ici question de substituer l'examen odontologique légal par un examen odontologique « virtuel » sur scanner, certains promoteurs du système Virtuopsy© n'hésitent pas à franchir le pas.

Plusieurs raisons forment obstacle :

- La présence de reconstructions métalliques fortement artéfactantes (amalgames, inlay-cores en NiCr, couronne coulées...) qui empêchent une analyse pertinente des faces proximales des dents adjacentes.
- La composition de certaines reconstructions esthétiques qui sont peu décelables en scanner aux résolutions utilisées en IVC donc moins fines qu'en scanner dentaire habituel.
- Présence d'éléments exogènes créant des artéfacts tels que les gravats et concrétions couvrant les corps carbonisés.

Ainsi, une analyse fine visant à remplir la section « odontologique » du formulaire DVI Interpol prendrait alors un temps important et sans garanties concernant les éléments cités plus haut. D'autre part, il est recommandé de prendre un maximum de clichés PM sur les corps pour maximiser les chances d'avoir des clichés semblables aux AM. Néanmoins, il est possible de simuler des clichés rétro-alvéolaires ou coronaires à partir de clichés tridimensionnels. La prise systématique d'un CBCT ou scanner des dépouilles permettrait de s'affranchir d'un grand nombre de clichés PM et aboutirait à un gain de temps conséquent. La comparaison informatisée de clichés pourrait aussi offrir une piste utile à analyser. Cette technique est

désormais intégrée aux protocoles IVC de l'Institut Médico-Légal de Paris avec des praticiens de l'Unité d'Identification Odontologique du Conseil National de l'Ordre des Chirurgiens-Dentistes.

2.3. Apport de l'étude des éléments anatomiques

A ce jour, l'étude systématique des éléments anatomiques n'est pas encore intégrée au formulaire d'INTERPOL. En effet, de tels éléments ont leur place dans la rubrique « renseignements complémentaires », mais il ne leur est pas consacré de lecture systématique.

2.3.1. Eléments anatomiques sur les radiographies bidimensionnelles

Les radiographies bidimensionnelles peuvent contenir un certain nombre d'informations exploitables en IOML, en particulier les radiographies à champ large (téléradiographie de profil, radiographie panoramique).

Un certain nombre d'éléments atypiques peuvent être observés sur une radiographie panoramique, qu'ils soient dentaires ou non. Dans sa thèse, Vivien Poubeau les a classés en plusieurs catégories en fonction de leur localisation. Au-delà de la région alvéolo-dentaire, les régions des tissus durs et mous environnants, de l'articulation temporo-mandibulaire et des cavités aériennes peuvent révéler des informations précieuses pour l'identification médico-légale.

Il s'agit essentiellement de calcifications puisque les structures calcifiées sont radio-opaques, donc visibles à la radio. La présence de corps étrangers peut aussi être relevée. Il ne s'agit donc pas exactement de structures anatomiques en tant que telles, mais d'altération de ces structures. Ces altérations pourraient mériter d'être signalées.

Dans la région de l'articulation temporo-mandibulaire, on peut remarquer des remodelages ou des hypoplasies condyliennes. Ces dernières pouvant être congénitales, on peut les considérer comme des caractéristiques propres à l'individu (Poubeau 2016).

Une des structures anatomiques dont l'étude sur une radiographie bidimensionnelle a été la mieux décrite est les sinus frontaux. Un des arguments en faveur de leur étude est qu'ils ne risquent pas de créer des artéfacts radiographiques, contrairement aux restaurations dentaires, et sont moins déformés que les dents sur des clichés pris de face (Beaini et al. 2015). D'autre part, après avoir atteint leur anatomie définitive aux alentours de 20 ans, les sinus frontaux ont une stabilité dimensionnelle remarquable dans le temps, et sont généralement protégés par les structures osseuses environnantes en cas de traumatismes. Ils constituent donc un sujet d'analyse fiable.

Enfin, ils sont extrêmement variables d'un individu à l'autre, même entre deux jumeaux homozygotes (Cossellu et al. 2015).

Yoshino et al. ont décrit un certain nombre d'éléments à relever sur une radiographie 2D pour l'analyse et la description individuelle des sinus frontaux.

2.3.2. Eléments anatomiques sur les radiographies tridimensionnelles

La radiographie tridimensionnelle permet de détecter davantage d'éléments que la radiographie bidimensionnelle puisqu'elle s'affranchit des problèmes liés à la superposition des structures calcifiées. Elle permet aussi de les étudier plus en détails puisqu'une dimension supplémentaire y est apportée. Nous verrons par la suite qu'un certain nombre d'études analysent les formes, les mesures, les angles mesurables sur les clichés 3D.

Ces données sont suffisamment précises pour être fiables (Ahlowalia et al. 2013).

2.3.2.1. Choix des mesures

Puisque l'on sait que l'on peut mesurer des volumes, des angles, des longueurs, il convient maintenant de savoir quelles structures mesurer. Dans le cadre de l'identification, on va chercher à mesurer des données soumises à une forte variabilité inter-individuelle.

Il est établi depuis des décennies que les troisièmes molaires sont les dents présentant l'anatomie la moins prévisible et la plus aléatoire. Néanmoins, peu d'études ont pour l'instant été menées sur le potentiel identificatoire de cet élément anatomique. De plus, il s'agit de

dents fréquemment extraites, et des bouches indemnes de caries peuvent ne pas présenter de dents de sagesse. L'intérêt de leur étude est donc limité.

En revanche, un certain nombre d'études montrent l'apport de l'analyse des sinus frontaux et du canal mandibulaire dans l'identification odontologique médico-légale.

2.3.2.2. Sinus frontaux

Les sinus frontaux ne sont visibles à la radio qu'à partir de l'âge de 5 à 6 ans et se développent jusqu'à l'âge de 20 ans environ. Une fois leur développement terminé, les sinus frontaux ne sont sujets à quasiment aucune modification anatomique. Très peu de pathologies peuvent en altérer la forme (Choi et al. 2018). De plus, ils sont très rarement absents (Beaini et al. 2015).

L'étude des sinus frontaux est déjà réalisée aujourd'hui lors de l'absence de dents. Dans un premier temps, elle a consisté en la superposition des contours des sinus. On a ensuite ajouté des données angulaires et des mesures pour plus de pertinence des résultats. Cependant, cela nécessite la comparaison d'images de même taille et de même angulation (Cossellu et al. 2015).

L'arrivée du CBCT a permis une approche tridimensionnelle et des mesures plus précises que sur des radios classiques en deux dimensions.

Historiquement, deux grandes approches ont été décrites. La première en 1987, par Yoshino et al. sur des clichés bidimensionnels. La seconde en 2005, par Cameriere et al., qui s'appuie sur celle de Yoshino et al.

Yoshino décrit six variables à analyser :

- La taille de la région des sinus frontaux
- L'asymétrie bilatérale
- La supériorité d'un côté par rapport à l'autre
- Les contours des bords supérieurs
- Les septums partiels
- Les cellules supra-orbitales.

A l'issue de son étude, il conclut qu'il y a près de 23.000 combinaisons possibles de ces variables. En d'autres termes, l'étude des sinus, même en 2D mais à l'aide de cette classification, est très pertinente (Yoshino et al. 1987).

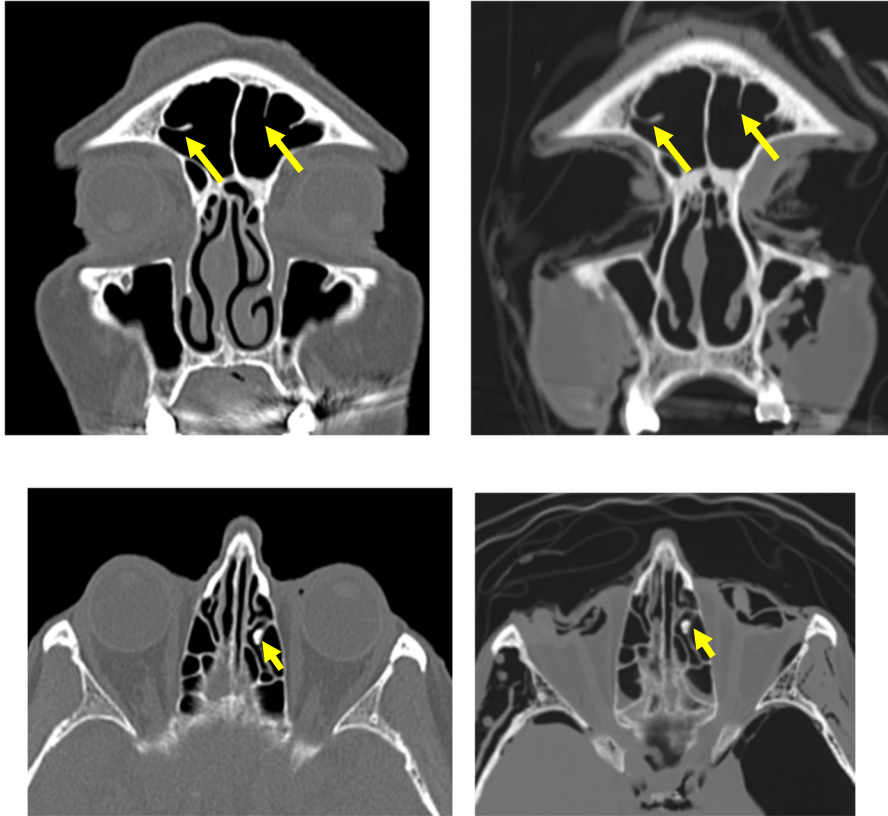


Figure 7 : dossier AM (colonne de gauche) et PM (droite) permettant de comparer les structures du sinus frontal en vue coronale comprenant les septa et cloisons de refend en coupe fine coronale enfin un ostéome ethmoïdal en coupe axiale
RF@IMLParis

2.3.2.3. Canal mandibulaire

Dans la région symphysaire, il y a des canaux et foramen accessoires du canal mandibulaire variables en nombre, en taille et en morphologie. C'est la raison pour laquelle les études ayant pour but l'identification odontologique médico-légale s'intéressent à cette région particulière.

Dans leur étude, Mowafey et al. montrent que la région symphysaire d'une même mandibule enregistrée avec deux machines différentes est parfaitement superposable par le logiciel utilisé, et que les images de deux mandibules différentes ne peuvent jamais se superposer.

De plus, sans avoir recours à l'utilisation d'un logiciel, les examinateurs ont été capables de reconnaître visuellement les images provenant de la même mandibule avec beaucoup de précision et de reproductibilité.

Les auteurs concluent que la ligne médiane mandibulaire du canal neurovasculaire peut être utilisée au même titre que les empreintes digitales (Mowafey et al. 2015).

2.4. Apport de la radiographie tridimensionnelle *post mortem*

L'utilisation du scanner post mortem se fait une place de plus en plus importante dans le domaine médico-légal.

L'autopsie classique consistant en l'étude physique des corps de victimes tend à être précédée le plus souvent possible l'étude de l'imagerie médicale tridimensionnelle du corps de la victime. Ces examens sont indiqués dans les cas de : mort non naturelle ou de crime suspecté, d'évènements traumatiques, de noyades (ou submersion vitales), de victimes de tirs, de strangulation (suicide ou homicide) mais surtout dans les situations de victimes carbonisées, putréfiées, de corps très endommagés. Il permet la vision des zones anatomiques non accessibles en autopsie de routine comme le viscérocrâne, les espaces profonds de la face, les zones scapulaires, les extrémités, la jonction craniocervicale.

Il met en évidence des fractures même de petite taille dans des zones anatomiques difficiles d'accès en macroscopie. Il nous informe de la biomécanique de la fracture, permet de déterminer le point d'impact, sa direction et parfois la forme de l'objet contondant (Decker et coll. 2019).

D'autre part, on peut y avoir recours pour des raisons sanitaires, par exemple dans le cas d'un sinistre ayant eu lieu dans une zone contaminée. Elle ne nécessite pas forcément l'ouverture des sacs mortuaires (Trochesset et al. 2014).

Dans une étude rétrospective Danoise entre 2006 et 2011 seulement 15% des autopsies auraient pu être intégralement remplacées par des scanner post mortem. Il faudra souvent y adjoindre des biopsies guidées, très chronophages et dont la faible taille des fragments ainsi que l'absence de marqueurs d'orientation peu s'avérer non contributive au diagnostic (Leth et Thomsen 2013).

Pour rester dans le même ordre d'idée, les odontologistes médico-légaux ont cherché à exploiter ces reconstruction 3D du corps entier. Néanmoins, un grand nombre d'artéfacts sont à déplorer dans la région orale comme nous l'avons vu. C'est la raison pour laquelle il a été proposé par certains auteurs (Murphy et al. 2015) d'utiliser de préférence le CBCT, mais cela contraint l'utilisation d'appareil en position décubitus peu nombreux sur le marché.

2.4.1. Intérêt relatif au formulaire d'INTERPOL actuel

Il a été vu précédemment qu'à l'heure actuelle, les formulaires d'INTERPOL sont remplis essentiellement par l'observation des radiographies rétro-coronaires et rétro-alvéolaires AM et PM. La forme, la position et la nature des restaurations sont inscrites dans le formulaire, et la comparaison a lieu après que le logiciel a réduit au minimum le nombre de correspondances possibles entre deux dossiers.

Or l'analyse du CBCT permet d'évaluer de manière assez précise quelles sont les dents porteuses de restaurations, mais également la position, la forme et le type de restauration (Murphy et al. 2012).

Ruder et al. montrent qu'il permet aussi de comparer le nombre de dents présentes sur l'arcade, le nombre de dents présentant des restaurations, la position et la forme des restaurations (comme vu précédemment), ainsi que la position relative des dents (Ruder et al. 2016).

D'autre part, pour faciliter la comparaison des clichés AM et PM, il est possible d'extraire des images en deux dimensions à partir du CBCT. Cela peut être utile lorsque l'on ne sait pas quelles sont les données AM qui seront à disposition des experts (Murphy et al. 2012). D'autant plus qu'en jouant sur les réglages à sa disposition, l'expert peut générer du CBCT des images en deux dimensions présentant la même région anatomique, le même champ et la même région anatomique que les radiographies *ante mortem* à disposition (Trochesset et al. 2014).

Dans leur article intitulé *Guidelines for reproducing geometrical aspects of intra-oral radiographs images on cone-beam computed tomography*, Curi et al. expliquent comment

extraire des CBCT des images semblables aux clichés intra-oraux AM en termes de champ et d'orientation. La technique est la suivante : il faut repérer trois points facilement reconnaissables sur la radiographie en deux dimensions. Il peut s'agir d'un apex, d'une pointe cuspidienne, ou quoi que ce soit qui puisse être retrouvé facilement sur le cliché tridimensionnel. Les angles et les distances entre ces trois points précis sont mesurés. Ensuite, ces points sont marqués sur la radio tridimensionnelle et l'extrapolation de la radio 3D en radio 2D est réalisée de manière à retrouver ces angles et distances mesurées sur le cliché original AM. Dans la technique qu'ils décrivent, ils isolent alors les dents du reste et cherchent à les superposer sur les deux clichés pour prouver qu'il s'agit d'une seule et même personne (Curi et al. 2017).

Il est clair que dans le cadre d'une catastrophe de masse, il est impossible de réaliser ce genre d'opération pour tous les clichés puisque ce serait beaucoup trop fastidieux, et surtout chronophage. Néanmoins, il demeure utile de savoir que l'on peut extraire des images en deux dimensions des CBCT, avec n'importe quelle angulation, et cela peut s'avérer utile pour certains cas particuliers (cas d'identification unitaire, cas qui porteraient à confusion, qui n'auraient pas pu être identifiés plus classiquement).

2.4.2. Plus-value apportée par la réalisation de radiographies tridimensionnelles *post mortem*

2.4.2.1. Généralités

On a vu précédemment que l'on pouvait utiliser l'imagerie tridimensionnelle au même titre que l'imagerie bidimensionnelle pour exploiter les formulaires d'INTERPOL tels qu'ils sont à l'heure actuelle. Ruder et al. ont montré dans leur article *Validation of post mortem dental CT for disaster victim identification* qu'on obtenait au moins la même précision lors de la comparaison de clichés PM réalisés à l'aide de scanners avec des clichés AM en deux dimensions que lors de la comparaison de clichés en 2D AM et PM (92% contre 93%). Plusieurs études ont montré en outre que la réalisation de scanners post mortem sur les cadavres constituait un apport important en termes d'organisation, de rapidité, mais aussi de qualité et d'efficacité.

Plusieurs auteurs évoquent le fait que l'utilisation de l'imagerie numérique en trois dimensions permettrait la réduction du nombre de spécialistes requis sur place. En effet, les informations numériques peuvent leur être transmises à distance (Sidler et al. 2007). Les équipes à distance pourraient ainsi s'occuper de générer les radiographies 2D à partir des volumes scanners. Plus de personnes pourraient être impliquées dans ce travail puisqu'un grand nombre de soucis logistiques (accueil des personnes, logement, etc.) ne constitueraient plus une barrière (Trochesset et al. 2014). Ce processus a été exploité lors de l'examen des 119 victimes de l'incendie de la Tour Grenfell à Londres en 2017, le Royaume Uni étant équipé alors de 8 unités mobiles de scanner en réseau avec des radiologues réalisant les interprétations à distance. Toujours pour le même auteur, l'utilisation du CBCT est un véritable pas en avant par rapport à l'utilisation du scanner corps entier. En effet, l'acquisition de l'image ne prend que trente secondes et la reconstitution est plus courte. L'image ne souffre pas autant des artéfacts.

De plus, il arrive souvent que l'on trouve sur des CBCT ante mortem des éléments non dentaires à découverte fortuite, comme la présence de sinus paranasaux, la calcification du ligament stylo-hyoïde, la calcification de l'artère carotide ou de la glande submandibulaire, qui constituent autant d'éléments remarquables pouvant aider à l'identification d'une personne (Togan et al. 2016).

Ces affirmations sont toutefois à relativiser dans un contexte de catastrophe et de protocoles IVC. En effet le CBCT ne se limite qu'à l'étude des tissus minéralisés, sans être exploitable pour les tissus mous à l'inverse du scanner médical post mortem. Il est étonnant de faire la promotion d'une technique in fine plus limitative que le scanner pour l'ensemble de la prise en charge PM de la victime et pas seulement le volet dentaire. Cela amènerait les équipes de radiologues médico-légaux à procéder à deux examens et non un seul (scanner et CBCT), processus extrêmement chronophage en cas de nombreuses victimes, source de manipulations supplémentaires des corps et donc de retard d'identification. A l'instigation des docteurs Steve Toupenay et Rufino Felizardo de l'UIO, ce sont les volumes dento-osseux des volumes « tête et cou » des scanners post mortem qui sont utilisés pour un appui radiologique aux équipes d'identification odontologique dans le cadre de missions IVC à l'IML de Paris.

2.4.2.2. Evaluation de l'âge dentaire

Comme cela a été décrit plus haut dans cette thèse, l'estimation de l'âge dentaire peut se faire de plusieurs façons.

Chez les enfants et les adolescents, on étudiera le stade de la denture et l'état de calcification des apex. Cela peut se faire sur des clichés rétro-alvéolaires ou des radiographies panoramiques.

Il est extrêmement facile d'obtenir un analogue au cliché panoramique classique à partir d'un CBCT. L'étude de la dentition peut donc se faire de manière totalement similaire.

On a vu d'autre part que les CBCT permettaient l'étude des volumes de manière très précise. Or une manière d'évaluer l'âge dentaire chez les adultes consiste en l'étude du ratio des volumes de la pulpe et de la couronne dentaire. On peut donc concevoir l'avantage qu'une radiographie tridimensionnelle peut présenter dans l'étude d'un ratio de volumes, par rapport à une radiographie bidimensionnelle. A ce sujet, les résultats d'une étude expérimentale réalisée dans le cadre de cette thèse suivront dans une partie suivante.

2.4.2.3. Evaluation du sexe

Cela fait des années que les experts médico-légaux ont l'habitude d'analyser les os des victimes pour obtenir des informations sur leur identité, notamment sur leur sexe. Le bassin, le fémur et le crâne sont les trois os les plus fiables pour ce genre d'analyse. Néanmoins, ils ne sont pas toujours disponibles dans les cas de traumatismes, les victimes étant parfois malheureusement démembrées.

Il a été vu dans un paragraphe précédent l'utilité du sinus frontal dans le cadre de l'identification médico-légale. Dans leur article *The frontal sinus cavity exhibits sexual dimorphism in 3D cone-beam CT Images and can be used for sex determination*, Choi et al. estiment à environ 80% la précision de la détermination du sexe d'une personne suite à l'étude de ses sinus frontaux. Les variables exploitées pour cette détermination sont multiples. On peut citer le volume, la régularité, le diamètre de Féret, l'amplitude, etc. On précisera quand même que ces études ont été faites sur des personnes âgées de plus de 20 ans, âge auquel les sinus frontaux ont terminé leur évolution. On n'a pour l'instant pas démontré

l'utilité de l'étude des sinus frontaux, ou plus généralement des os de la face dans la détermination du sexe d'une personne de moins de 20 ans (Choi et al. 2018).

Ainsi, l'analyse tridimensionnelle des sinus frontaux n'est pas utile uniquement dans le cadre de l'identification comparative, mais aussi estimative. Certains os (bassin, fémur) sont, lorsque cela est possible, également, voire premièrement, étudiés, mais force est de constater que les simples radiographies bidimensionnelles ne peuvent pas fournir autant d'information que les CBCT, qui sont capables de fournir un grand nombre d'informations nécessaires aux experts.

2.4.2.4. *Simulation de visages*

La reconstruction faciale à partir de clichés radiographiques tridimensionnels de la face n'est en aucun cas une technique de première intention (Curi et al. 2017).

Le but de cette technique est de pouvoir faire identifier une personne par un ami ou de la famille.

Dans leur étude *Validation of a computer modelled forensic facial reconstruction technique using CT data from live subjects A pilot study*, Short et al. ont étudié l'efficacité de cette technique. Ils ont tenté de reconstruire des visages à partir de CBCT et les ont comparés à une série de visages prédéterminée. Les résultats de l'étude ne sont pas complètement satisfaisant. La simulation des tissus mous en particulier n'est pour l'instant pas facilement réalisable. Dans un contexte où les émotions sont particulièrement sollicitées, il ne semblerait pas sage de soumettre une reconstruction faciale à la reconnaissance des proches. On pourrait éventuellement envisager de comparer les reconstructions faciales à des photos fournies par les proches, mais uniquement dans le cas où la comparaison serait réalisée par une personne neutre (logiciel informatique ou expert). Néanmoins, le taux d'erreur est aujourd'hui encore trop important pour que cette technique soit utilisée à large échelle. Nul doute qu'à l'avenir les résultats seront bien meilleurs (Short et al. 2014).

3. Application au CBCT de la méthode de Kvaal pour l'estimation de l'âge

3.1. Introduction

Comme cela a été mentionné dans la partie 3.4.2.2., l'estimation de l'âge des individus peut fréquemment se faire par la mesure des volumes pulpaire. Cette estimation peut intervenir dans le cadre de l'identification de personnes décédées, mais également sur des personnes vivantes. Dans ces deux cas de figure, il convient d'être minimalement invasif : par respect pour le corps de la personne décédée et pour la préservation de la santé de la personne vivante.

Les études fondées sur l'imagerie présentent l'avantage majeur de préserver tous les tissus humains d'une quelconque détérioration.

Kvaal et ses collaborateurs ont décrit une technique estimative fondée sur le principe du rétrécissement du volume pulpaire tout au long de la vie. A l'issue de leur étude, ils ont élaboré des formules permettant d'obtenir une approximation de l'âge de la personne en fonction de la valeur de différents ratios de mesures réalisées sur des radiographies rétro-alvéolaires.

Le but de l'étude menée dans le cadre de cette thèse est d'évaluer si la technique élaborée par Kvaal peut être appliquée aux mesures réalisées sur CBCT, et le cas échéant, chercher à la rendre applicable au CBCT.

3.2. Matériel et méthodes

L'étude a été menée sur un échantillon aléatoire de 47 personnes, âgées entre 22 et 81 ans pris au sein de la base de données des examens CBCT préopératoires habituels, sans indications d'examens dédiés, conformément à la déclaration CNIL CHX0971607f.

En effet, ces études du volume pulpaire ne sont pertinentes qu'à l'âge adulte, lorsque les apex sont totalement formés. Pour des populations plus jeunes, on privilégiera l'étude de la dentition.

Tous les CBCT ont été réalisés à l'hôpital Rothschild (Dr. FELIZARDO – Pole odontologie APHP Paris), entre 2014 et 2017 sur un appareil PLANMECA PROMAX MiD mis en service en septembre 2013 sur des focales de 10x10cm, sous des tensions de 90kV et une résolution des voxels 150 microns.

Sur cet échantillon, on compte 29 femmes, et 18 hommes. L'âge moyen est de 50,34 ans.

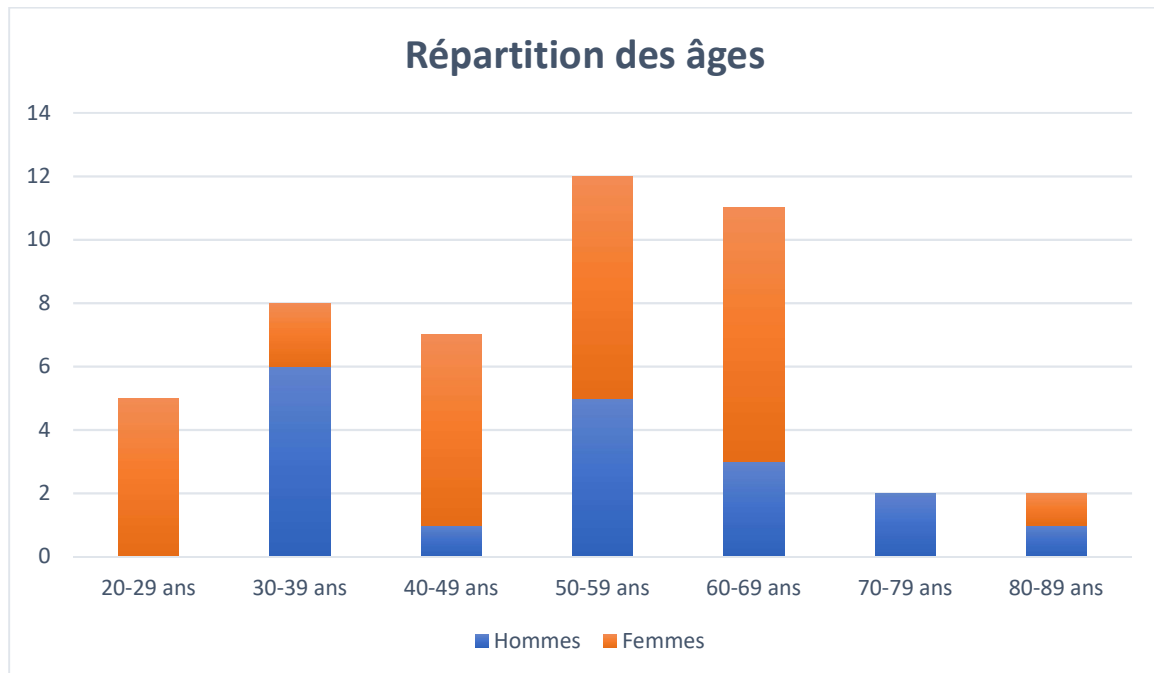


Figure 8 : répartition des âges

Kvaal et al. ont choisi les critères d'inclusion suivants :

- Patients de plus de 20 ans
- Dent ne présentant pas de restauration
- Dent ne présentant pas de lésion carieuse
- Dent n'ayant pas subi de traumatisme
- Dent ne présentant pas de pathologie périapicale
- Dent n'étant pas en rotation
- Dent en fonction normale.

Le choix de dents non cariées ou non restaurées a pour motivation d'établir une évaluation du volume pulpaire dans son état le plus naturel, sans création de dentine réactionnelle à une agression.

Les dents étudiées sont des dents monoradiculées, préférentiellement les incisives et seconde prémolaire maxillaires, ou incisive latérale, canine et première prémolaire mandibulaire.

Dans cette étude, nous nous sommes contenté des dents maxillaires. L'absence ou la présence de rotation n'a pas été prise en compte. En effet, Kvaal et al. ont mené leur étude sur des radiographies bidimensionnelles, prises à l'angulateur. La rotation des dents entraîne nécessairement une déformation dans ce cas de figure. La radiographie tridimensionnelle permet de s'affranchir de cet écueil, puisque la dent peut être observée dans les trois dimensions de l'espace.

D'autre part, toujours selon Kvaal et al., il n'y a pas de différences significatives entre une même dent du côté droit ou du côté gauche.

Les formules établies par ces chercheurs impliquent soit une dent unitaire, soit un ensemble de dents, allant de 3 à 6 dents.

Ainsi, les critères d'inclusion ont été les suivants : patient de plus de 20 ans, présentant au minimum trois dents maxillaires saines parmi les incisives et les secondes prémolaires, c'est-à-dire non cariées, non restaurées, ne montrant pas de séquelles radiographiques de traumatisme, ne présentant pas de pathologie péri-apicale ni de traitement endodontique.

Les CBCT ont été analysés sur le logiciel PLANMECA Romexis Viewer®. La date de réalisation de l'examen et la date de naissance du patient sont renseignées dans le logiciel, aussi une simple soustraction permet-elle d'obtenir l'âge réel des patients. Cet âge est renseigné sur un tableur Excel®.

Le traitement statistique des données (kappa, corrélation et analyse de régression) à été réalisé par les logiciels XLSTAT © et MiniTab®.

Méthodologie de mesures :

Les mesures sont réalisées à distance des dates d'acquisition. Leur réalisation a suivi la procédure décrite par Kvaal et coll. en 1995 pour l'imagerie 2D avec 9 mesures millimétriques suivantes :

t : longueur totale de la dent

p : longueur de la pulpe

r : longueur de la racine

a : diamètre radulaire à la jonction amélocementaire

a' : diamètre canal pulpaire à la jonction amélocementaire

b : diamètre radulaire à la moitié de la longueur de la dent

b' : diamètre canal pulpaire à la moitié de la longueur de la dent

c : diamètre radulaire à la moitié de la longueur de la racine

c' : diamètre canal pulpaire à la moitié de la longueur de la racine

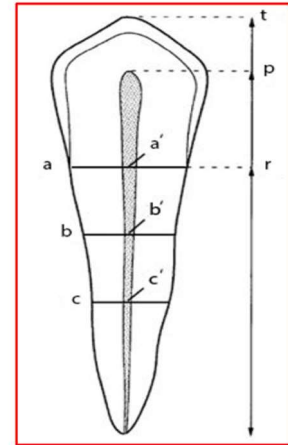


Figure 9 : mesures de Kvaal

Redressement du volume CBCT en fenêtre de visualisation MPR de sorte que la position des dents sur les coupes sagittale et coronale autorise un grand axe de la dent vertical et que la cavité pulpaire soit bien visible :

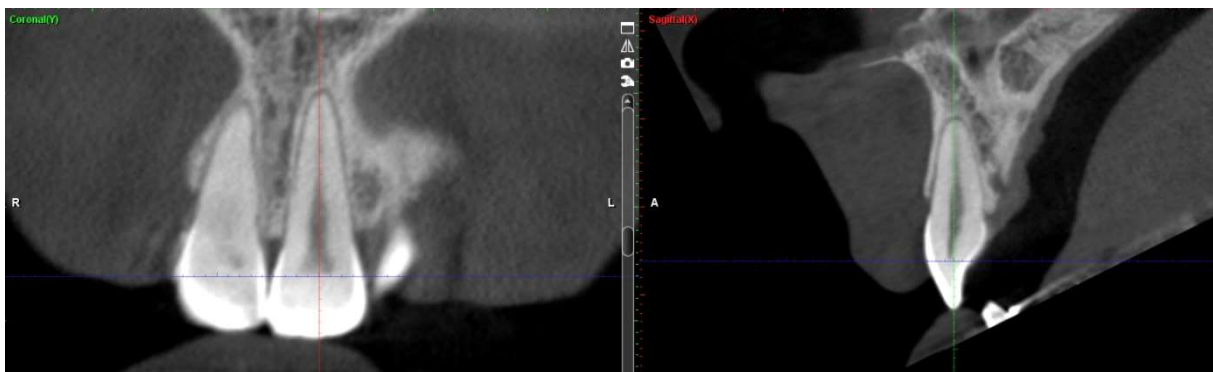


Figure 10 : positionnement vertical

La mesure de la longueur de la dent (Fig. 11) se fait sur la coupe coronale grâce à l'outil « mesure » du logiciel PLANMECA Romexis Viewer©. La mesure est réalisée le long de la droite représentant la position du plan de la coupe sagittale.

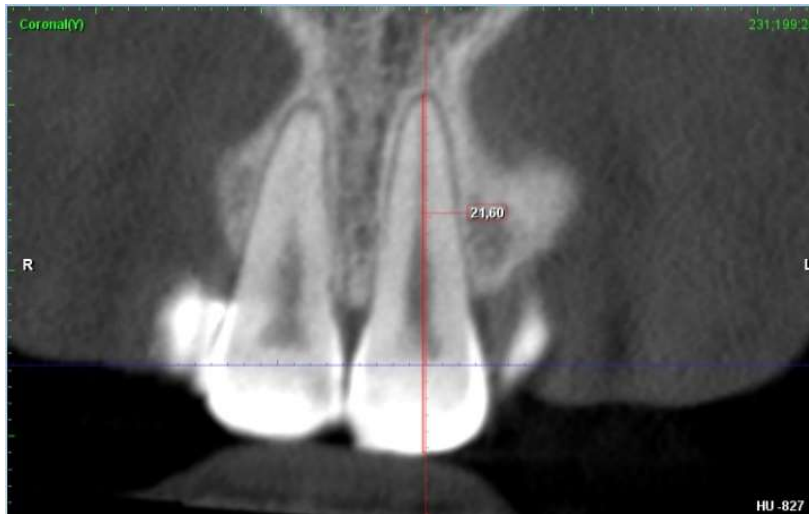


Figure 11 : mesure de la dent

De manière à exploiter au mieux la précision du CBCT, le plafond de la chambre pulpaire est localisé sur la coupe axiale.

On fait défiler les plans de coupe successifs dans le sens corono-apical jusqu'à la première apparition de l'image de la cavité pulpaire (Fig. 12).

Le plan axial marqué en bleu sur le logiciel et horizontal sur l'image de la coupe coronale donne le point de départ coronal de la mesure.

La mesure se fait alors dans le sens corono-apical jusqu'à l'apex radiographique, toujours le long de la droite représentant la position du plan de la coupe sagittale.

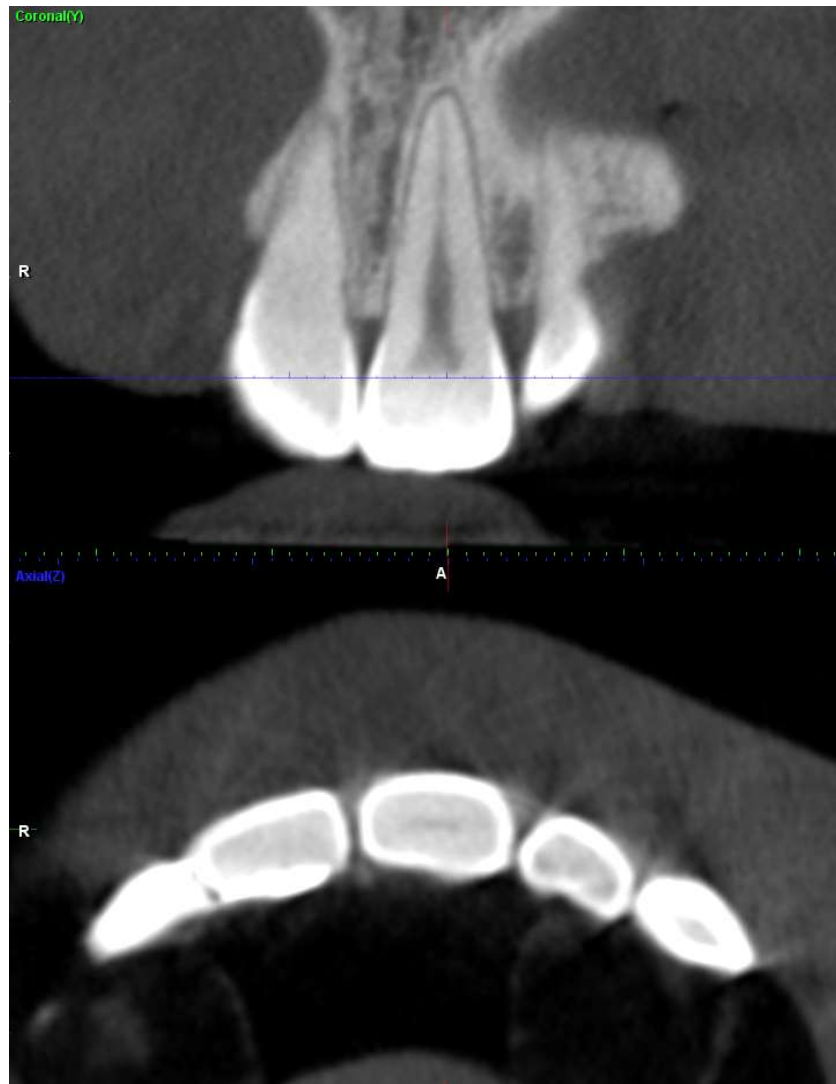

Figure 12 : positionnement de la pulpe

La position du point A est localisée à la jonction amélo-cémentaire (JAC) en mésial de la dent, tel que cela est décrit par Kvaal. Ensuite le point C est localisé, à mi-distance entre la position du point A et l'apex radiographique de la dent. Le point B est situé au milieu de la distance entre les points A et C (Fig. 13).

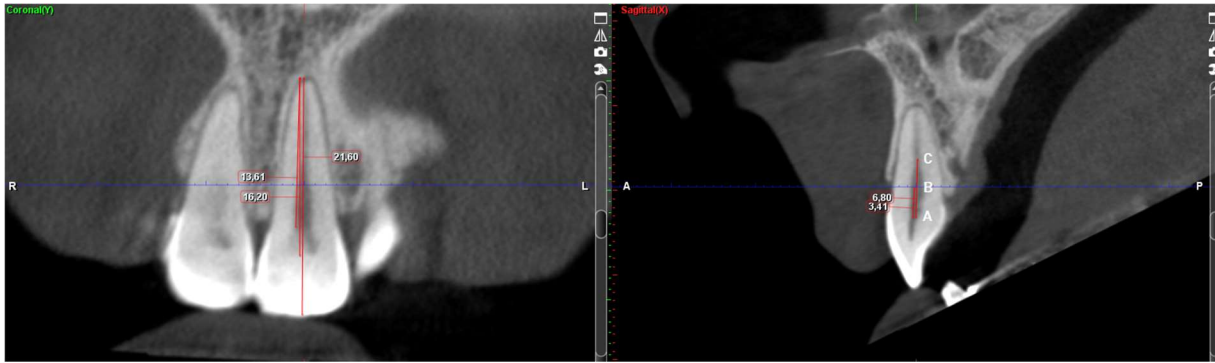


Figure 13 : positionnement des points A, B, et C

Les mesures horizontales sont toujours réalisées à l'aide du logiciel, dans la direction mésio-distale (Fig. 14).

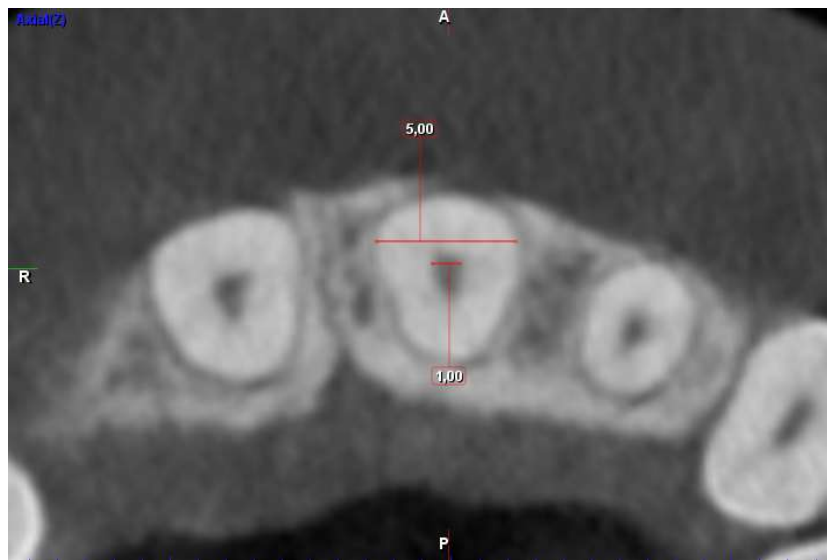

Figure 14 : mesures horizontales

Chaque mesure est ensuite intégrée dans une feuille de calcul (Draft Age Estimation Quicksheets 2018) reprenant les formules de régression de l'article original de Kvaal fournie au Dr. Felizardo par le Dr. Derek Draft (Université du Michigan dept Forensic Odontology USA).

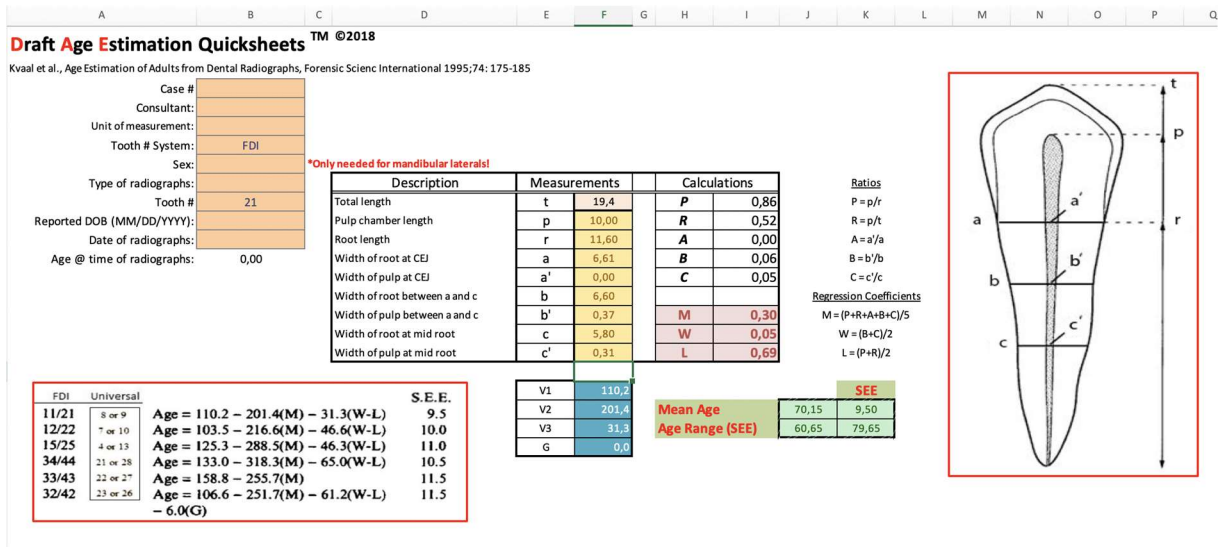


Figure 15 : Feuille de calcul Draft Age Estimation Quicksheets 2018

Les calculs automatisés des ratios de longueur, de taille de la pulpe et largeur (M, W, L) et de régression permettent d'éditer un âge moyen en fonction de la dent ou du groupe de dents considérées et ce avec un écart type de +/- 9,5 ans.

3.3. Résultats

Chacun des 47 dossiers a bénéficié de 9 mesures par dent (incisive médiale) et groupes de 3 dents soit 1269 mesures reportées sur tableur et sur feuilles de calcul DAE.

Calibration :

Le coefficient de corrélation intra-examineur a été réalisé en prenant un sous échantillon aléatoire de 10 dossiers dans le groupe de départ. Une seconde série de mesures et d'estimation d'âge a été réalisée trois semaines après la première série.

Dans cette évaluation, c'est la classe d'âge par dizaine qui a été évaluée (10/19, 20/29 etc.), et non la valeur précise du fait des 9 mesures millimétriques pour chaque dossier créant, de fait, trop de variables permettant d'obtenir le même âge moyen.

Ici le coefficient Kappa de Cohen est de 0,72.

Âges réels :

Statistiques descriptives :

Variable	Observations	Minimum	Maximum	Moyenne	Ecart-type
RÉEL	47	22,000	81,000	50,340	15,180

Figure 16 : statistiques descriptives

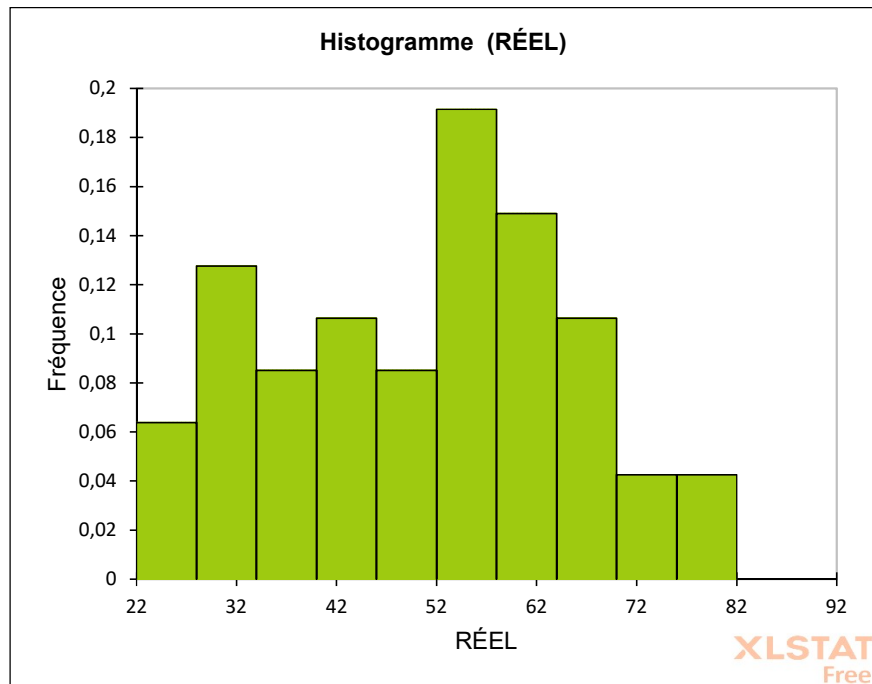


Figure 17 : histogramme (RÉEL)

Statistiques descriptives pour les intervalles (RÉEL) :

Borne inférieure	Borne supérieure	Effectif	Fréquence	Densité
22	28	3	0,064	0,011
28	34	6	0,128	0,021
34	40	4	0,085	0,014
40	46	5	0,106	0,018
46	52	4	0,085	0,014
52	58	9	0,191	0,032
58	64	7	0,149	0,025
64	70	5	0,106	0,018
70	76	2	0,043	0,007
76	82	2	0,043	0,007

Figure 18 : statistiques descriptives pour les intervalles (RÉEL)

Matrice de corrélation de Pearson combinant les mesures sur une dent, trois dents et par rapport à l'âge réel :

On note la distribution linéaire des points attendue lors de la comparaison entre mesures sur une dent et trois dents avec des coefficients de corrélation élevés ($r=0,948$ $p=0$).

On retrouve une corrélation de 67,5% sur les mesures faites sur une seule dent et 65,9% avec les mesures étendues et combinées de trois dents.

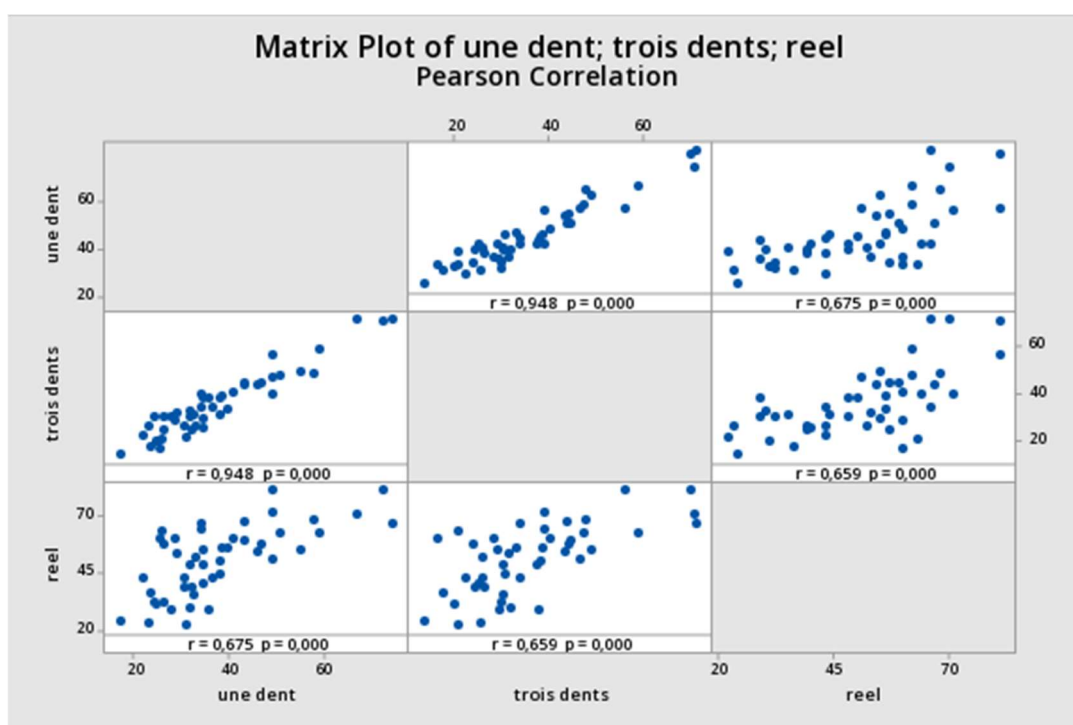


Figure 19 : matrice de corrélation Pearson (une dent, trois dents, réel)

Estimation de l'âge sur 1 dent :

Statistiques descriptives :

Variable	Observations	Minimum	Maximum	Moyenne	Ecart-type
REEL	47	22,000	81,000	50,340	15,180
Age 1 dent	47	17,430	74,110	37,896	13,064

Figure 20 : statistiques descriptives une dent

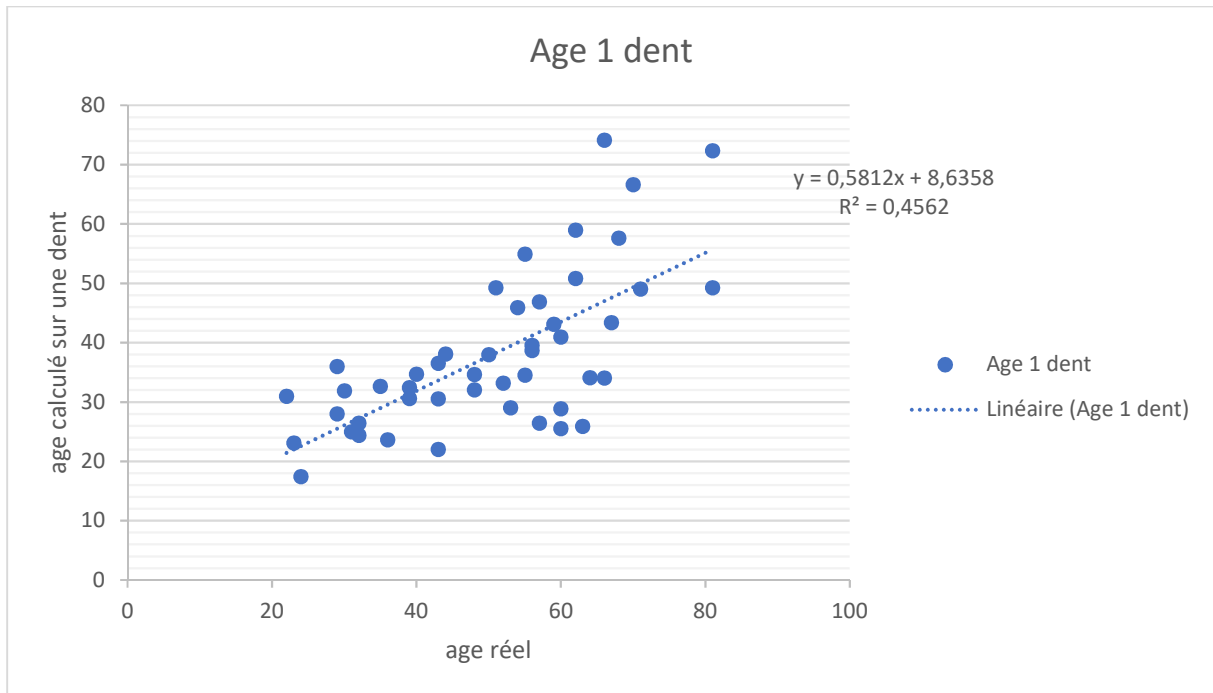


Figure 21 : âge calculé sur une dent, en fonction de l'âge réel

Régression de la variable une dent :

Coefficients d'ajustement (une dent) :

Observations	47,000
Somme des poids	47,000
DDL	45,000
R²	0,456
R ² ajusté	0,444
MCE	94,869
RMCE	9,740
MAPE	20,099
DW	1,664
Cp	2,000
AIC	215,923
SBC	219,624
PC	0,592

Figure 22 : régression de la variable une dent

Ici R^2 correspond au coefficient de détermination du modèle. Le R^2 s'interprète comme la proportion de la variabilité de la variable dépendante expliquée par le modèle. Plus le R^2 est proche de 1, meilleur est le modèle. L'inconvénient du R^2 est qu'il ne prend pas en compte le nombre de variables utilisées pour ajuster le modèle.

R^2 ajusté correspond au coefficient de détermination ajusté du modèle. Le R^2 ajusté peut être négatif si le R^2 est voisin de zéro. Le R^2 ajusté est une correction du R^2 qui permet de prendre en compte le nombre de variables utilisées dans le modèle.

Les graphiques suivants permettent de visualiser les résultats mentionnés ci-dessus.

Ici il n'y a qu'une seule variable explicative dans le modèle. Le premier graphique affiché permet de visualiser les valeurs observées, la droite de régression et les deux types d'intervalles de confiance autour des prévisions.

Le second graphique permet quant à lui de visualiser les résidus normalisés en fonction de la variable explicative. En principe, les résidus doivent être distribués de manière aléatoire autour de l'axe des abscisses. L'observation d'une tendance ou d'une forme révélerait un problème au niveau du modèle.

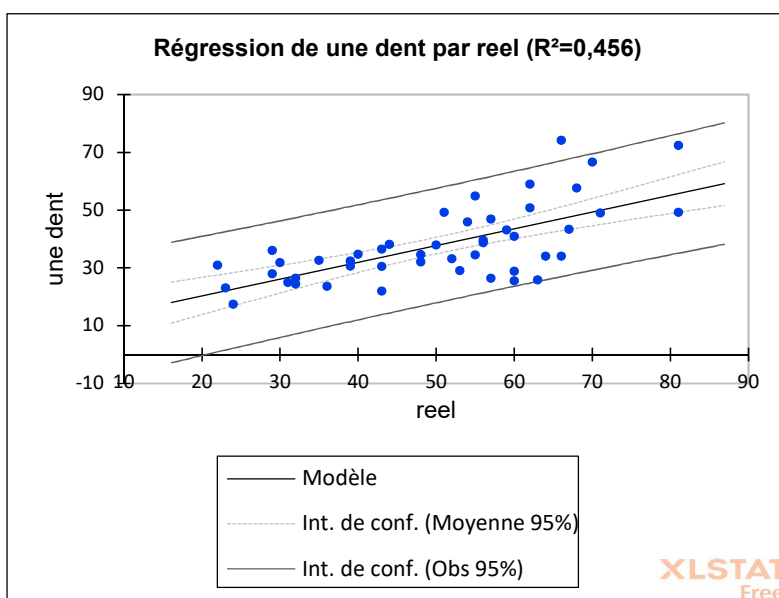


Figure 23 : régression de une dent par reel

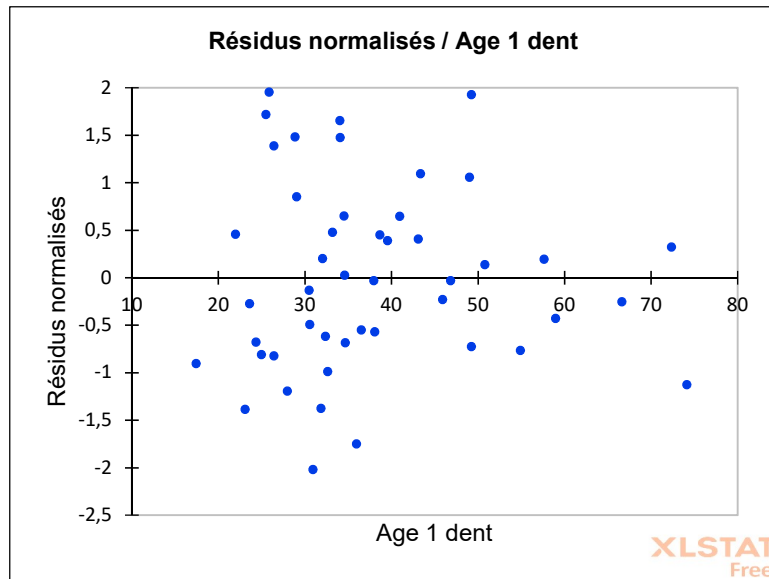


Figure 24 : Résidus normalisés / Age 1 dent

On obtient ainsi l'équation du modèle pour les mesures sur une dent :

$$\text{une dent} = 8,63581615572051 + 0,581241183719838 * \text{reel}$$

Interprétation : étant donné le R^2 , 46% de la variabilité de la variable dépendante une dent est expliquée par la variable explicative.

Évaluation de l'âge en mesures combinées sur trois dents :

Statistiques descriptives

Variable	Observations	Minimum	Maximum	Moyenne	Ecart-type
REEL	47	22,000	81,000	50,340	15,180
Age 3					
dent	47	13,650	71,150	35,619	13,758

Figure 25 : statistiques descriptives trois dents

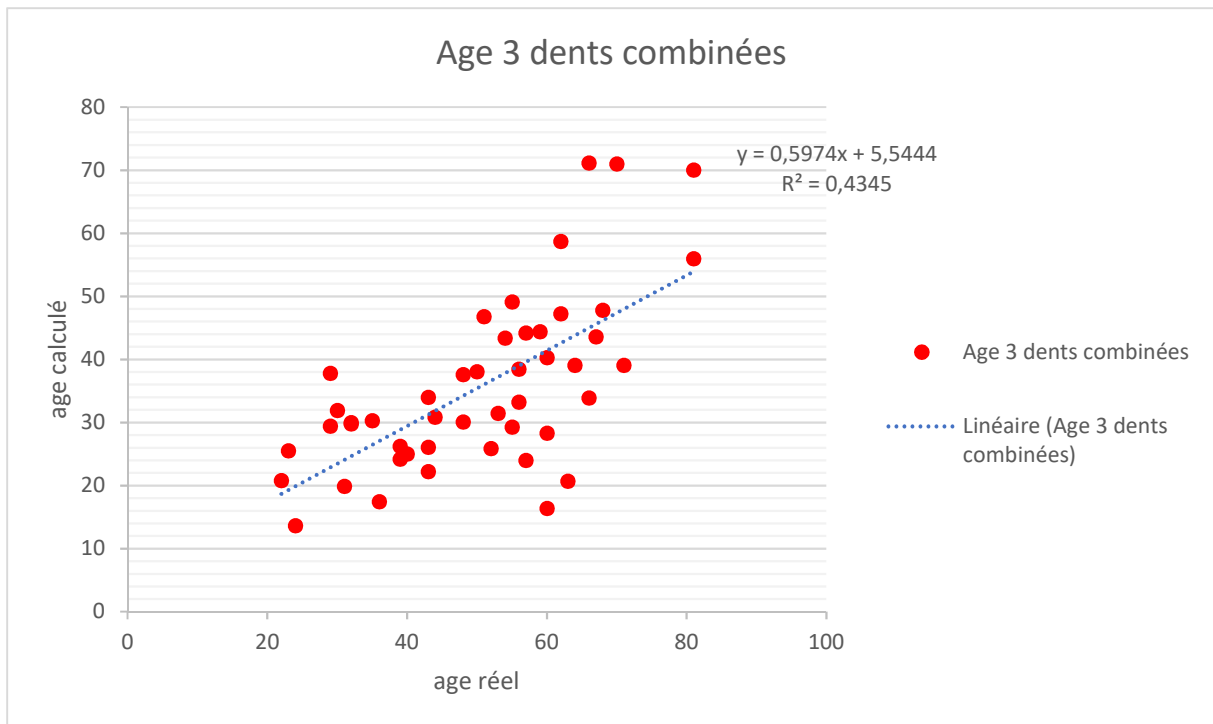


Figure 26 : âge calculé sur 3 dents en fonction de l'âge réel

Régression de la variable trois dents :

Coefficients d'ajustement (trois dents) :

Observations	47,000
Somme des poids	47,000
DDL	45,000
R²	0,435
R ² ajusté	0,422
MCE	109,416
RMCE	10,460
MAPE	25,765
DW	1,566
Cp	2,000
AIC	222,629
SBC	226,329
PC	0,616

Figure 27 : régression de la variable trois dents

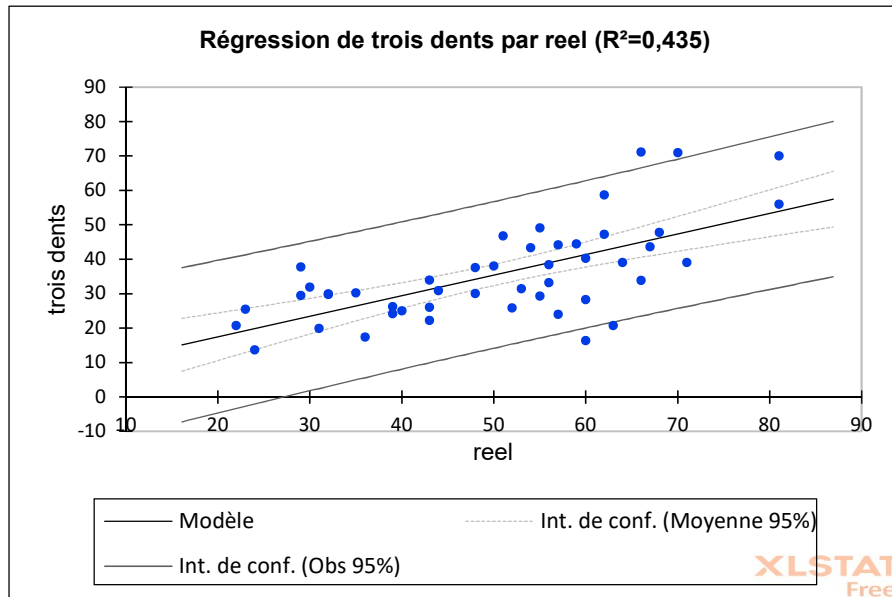


Figure 28 : régression de trois dents par réel

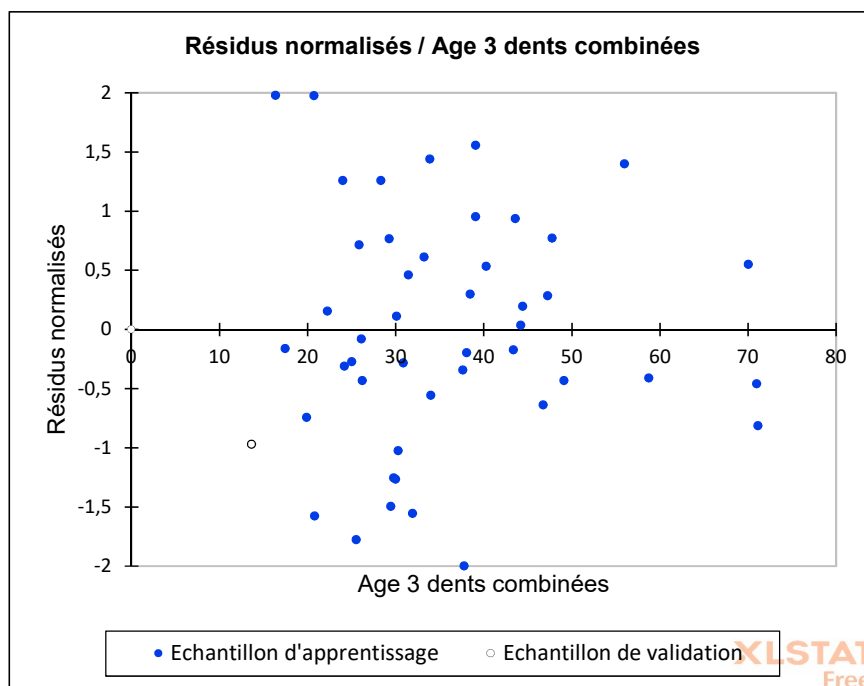


Figure 29 : résidus normalisés / âge trois dents combinées

On obtient ainsi l'équation du modèle pour les mesures sur trois dents :

$$\text{Evaluation âge sur trois dents} = 5,54442562210724 + 0,597431105562536 * \text{réel}$$

Interprétation : étant donné le R^2 , 43% de la variabilité de la variable dépendante trois dents est expliquée par la variable explicative.

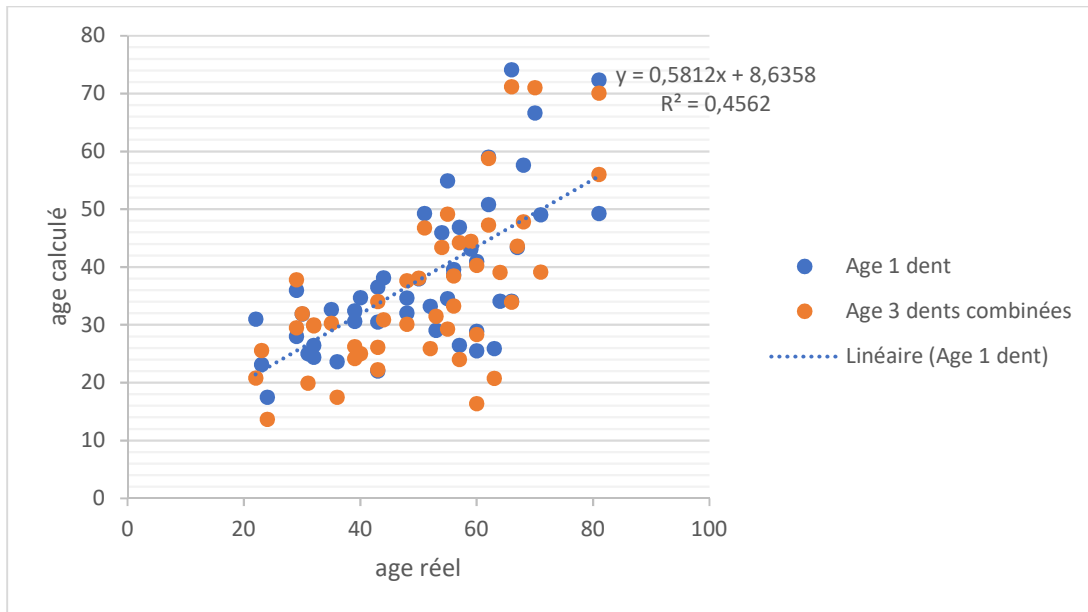


Figure 30 : âge calculé en fonction de l'âge réel (1 dent et 3 dents)

Résultats par genre :

Echantillon féminin :

Statistiques descriptives

Variable	Observations	Minimum	Maximum	Moyenne	Ecart-type
Age 1 dent	29	17,430	74,110	37,710	12,166
Age 3 dents	29	13,650	71,150	35,045	13,256
Age réel	29	22,000	81,000	49,655	15,354

Figure 31 : statistiques descriptives sur l'échantillon féminin

Synthèse pour tous les Y féminins :

	Age 1 dent	Age 3 dents combinées
R²	0,412	0,432
F	18,937	20,553
Pr > F	0,000	0,000
Age réel	18,937	20,553
	0,000	0,000

Figure 32 : synthèse pour tous les Y féminins

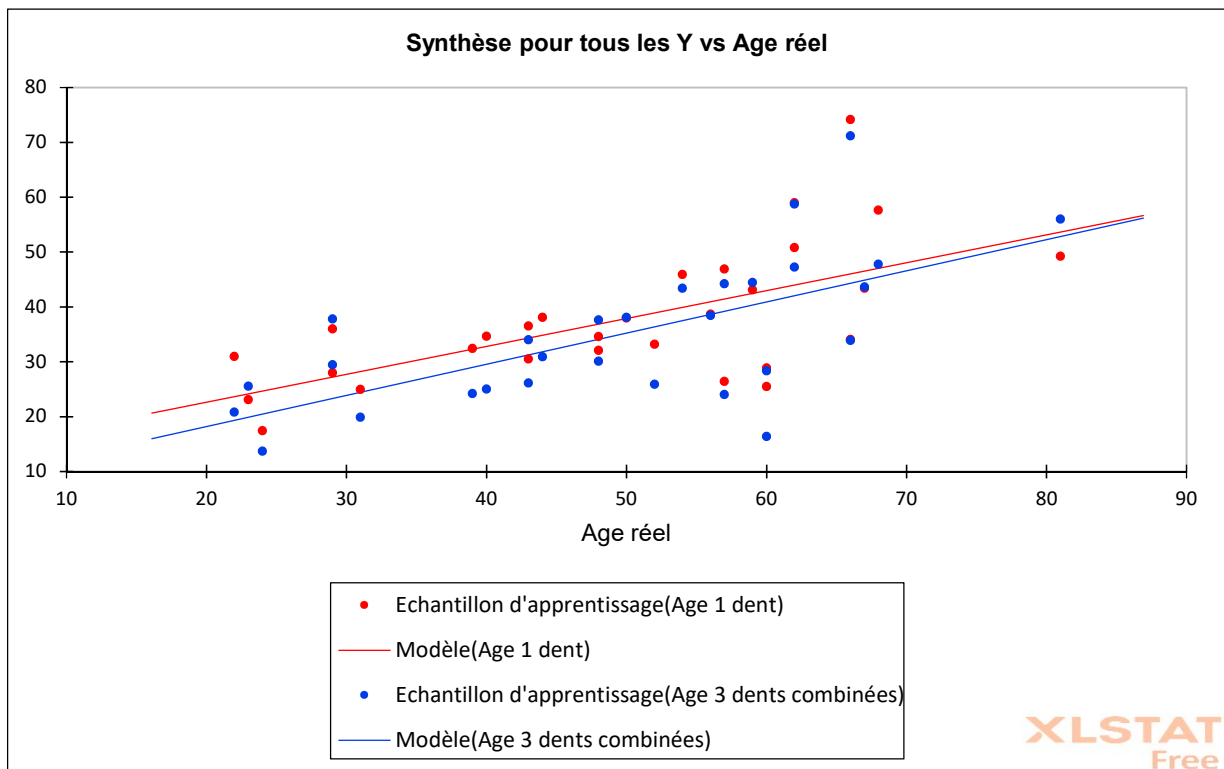


Figure 33 : synthèse pour tous les Y vs âge réel

Résultats échantillon masculin

Statistiques descriptives :

Variable	Observations	Minimum	Maximum	Moyenne	Ecart- type
Age 1 dent	18	21,990	72,340	38,194	14,759
Age 3 dents combinées	18	17,450	70,980	36,544	14,876
Age réel	18	30,000	81,000	51,444	15,271

Figure 34 : statistiques descriptives échantillon masculin

Synthèse pour tous les Y masculins :

	Age 1 dent	Age 3 dents combinées
R²	0,532	0,438
F	18,159	12,484
Pr > F	0,001	0,003
Age réel	18,159	12,484
	0,001	0,003

Figure 35 : synthèse pour tous les Y masculins

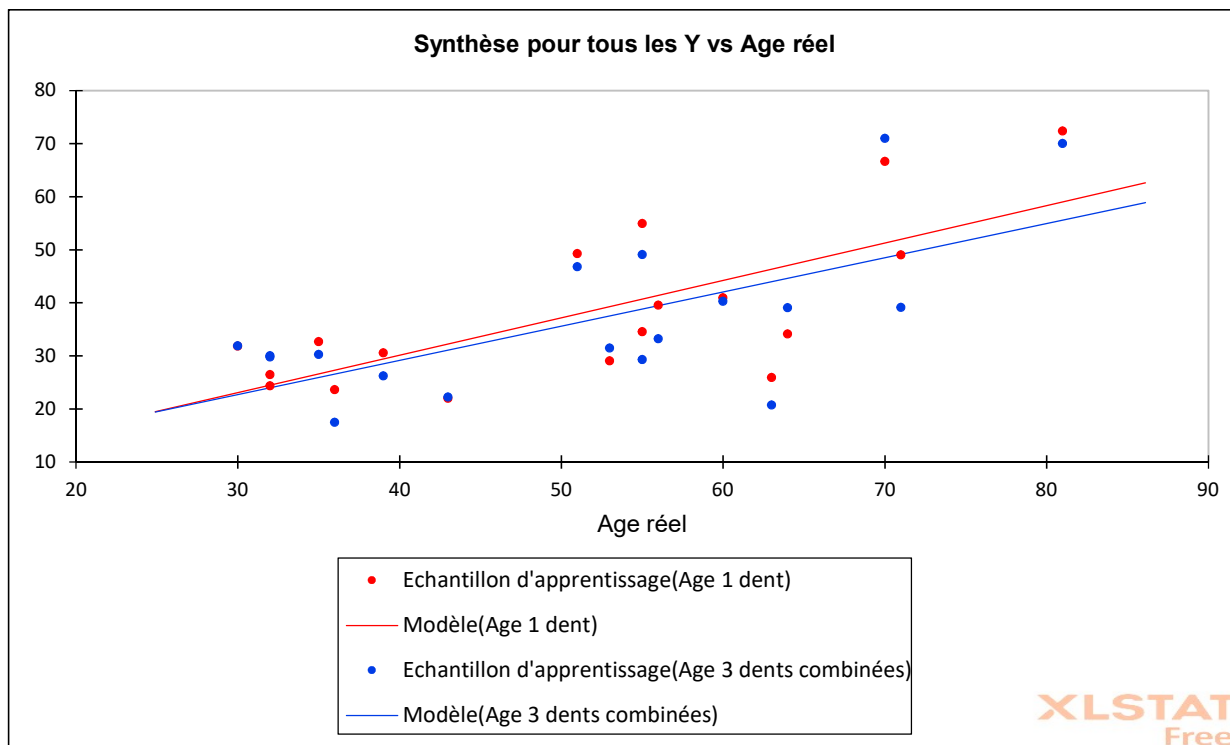


Figure 36 : Synthèse pour tous les Y vs âge réel

3.4. Discussion

Pour leur étude de 1995, Kvaal et al. ont fondé leur réflexion sur la perte du volume pulpaire avec le vieillissement. Les résultats qu'ils ont obtenus reposent sur une technique utilisant l'imagerie bidimensionnelle. A l'instar de Penaloza et al., le but de cette étude de thèse a été de chercher à trouver un outil supplémentaire à utiliser en identification estimative (Penaloza et al. 2016).

L'idée initiale a été que l'on peut raisonnablement penser qu'en augmentant la précision du support de travail, on augmenterait la précision des résultats. En l'occurrence, en travaillant sur des clichés en trois dimensions, et avec des outils de mesure perfectionnés, on s'attend à obtenir des résultats d'âge estimé plus conformes à l'âge réel.

Pour pouvoir comparer précisément la technique en trois dimensions par rapport à la technique en deux dimensions de Kvaal, il a été décidé de se conformer le plus possible aux critères d'inclusion élaborés par Kvaal et son équipe. D'autres auteurs n'ont pas hésité à inclure dans l'étude des canines, ou des dents ayant subi des restaurations coronaires n'atteignant pas la pulpe (Penaloza et al. 2016).

L'erreur standard de l'application de la technique de Kvaal aux différentes populations varie entre +/- 8,5 et 13 ans. On considère que les erreurs de moins de 10 ans sont acceptables dans l'évaluation médico-légale. De plus, il existe des possibilités pour réduire l'intervalle d'âge dans lequel devrait se situer la victime, en particulier lorsque celle-ci est un jeune adulte. En effet, l'étude de la dentition permet de donner un âge minimum à une personne. Par exemple si ses troisièmes molaires sont toutes apexifiées, on peut raisonnablement établir que la victime a plus de 21 ans. Si l'intervalle donné par l'étude tridimensionnelle est compris entre 10 et 30 ans, mais que toutes les dents de sagesse sont apexifiées, on peut réduire l'intervalle entre 21 et 30 ans.

Il existe des différences de calcul pour l'évaluation de l'âge entre les dents maxillaires et mandibulaire, mais pas entre les deux côtés de la mâchoire. Dans notre étude nous n'avons inclus que des dents maxillaires. Aucun changement de calcul n'a donc dû être réalisé pour adapter la formule au maxillaire étudié. En revanche, certaines études sur le volume pulpaire, notamment celle de Ge et al. de 2015 montrent que l'équation doit changer en fonction du sexe de la personne (Bjørk et al. 2018). Dans le cadre de cette étude et en utilisant la feuille de calcul Draft Age Estimation Quicksheets 2018, cela n'a pas été réalisé.

D'autres auteurs, comme Kazmi et al., ont réalisé une étude sur les volumes pulpaires de canines. Ils rappellent que la plupart des études ne montrent pas ou peu de différences entre les hommes et les femmes dans les modèles de régression, même si certaines études semblent présenter un coefficient de corrélation supérieur chez les femmes. En revanche, à l'issue de leur étude, ils concluent qu'inclure le sexe dans les équations améliore la précision de l'estimation, et qu'il serait presque plus pertinent d'estimer le sexe d'une personne à partir de ses volumes pulpaires que d'estimer son âge (Kazmi et al. 2019). Leur étude porte sur la canine, dent qui n'a pas été étudiée ici, mais il pourrait être pertinent de chercher à creuser la corrélation entre le sexe et les volumes pulpaires des canines.

Dans le cas présent, on constate un meilleur coefficient de corrélation chez les hommes seuls que chez les femmes seules (entre 0,412 et 0,432 chez les femmes, respectivement pour l'analyse sur 1 et 3 dents, et entre 0,438 et 0,532 chez les hommes, respectivement pour l'analyse sur 3 et 1 dent – Fig. 32 et 35).

Lorsque les échantillons d'hommes et femmes sont étudiés ensemble, R^2 est compris entre 0,435 et 0,456, respectivement pour l'analyse sur 3 et 1 dent (Fig. 22 et 27). C'est un

coefficient faible si on le compare à celui des études de Kvaal et de Cameriere. Pour Kvaal, on a un R^2 compris entre 0,60 et 0,70 pour 1 dent maxillaire, et de 0,74 pour la combinaison de 3 dents maxillaires. Le R^2 de l'étude de Cameriere sur les volumes pulpaire s'élève à 0,85. Ainsi, le coefficient de corrélation obtenu dans l'étude est relativement faible. Néanmoins, il reste supérieur à celui obtenu dans un grand nombre d'études. Il varie souvent de 0,14 (Valenzuela et al.) à 0,64 (Singhal et al.) (Neduchezhian et al. 2018). Penalosa et al., qui ont également appliqué la méthode de Kvaal au CBCT, ont un coefficient de corrélation R^2 dans le sens vestibulo-lingual compris entre 0,37 et 0,39 (Penalosa et al. 2016). Ceux-ci précisent d'ailleurs que leur coefficient de corrélation est meilleur lorsque les mesures ont été réalisées dans le sens vestibulo-lingual que dans le sens mésio-distal. Cette valeur de R^2 reste néanmoins faible. Ceci peut s'expliquer par le fait que l'analyse statistique utilisée à été l'analyse de régression. Or les différents auteurs s'accordent pour souligner que l'évolution du volume pulpaire en fonction de la formation de dentine secondaire n'est pas linéaire. En effet, la courbe a plutôt une forme en S. Le volume pulpaire diminue relativement rapidement au début de la vie, jusqu'à environ 30 ans, puis se stabilise, avant de diminuer à nouveau plus rapidement à partir de 60 ans environ. Cela est montré par Kazmi et al.

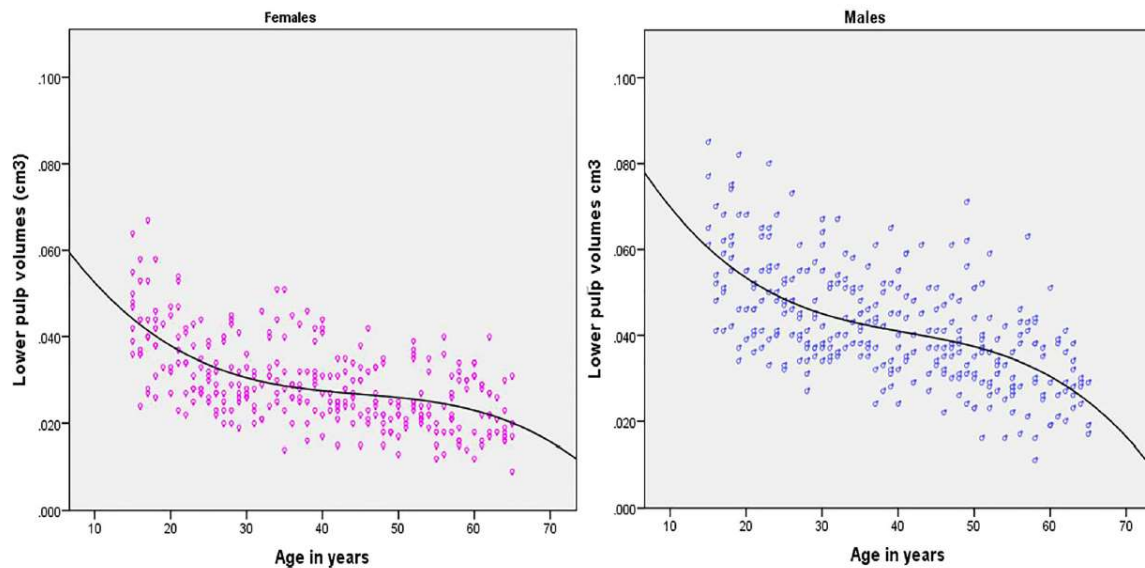


Figure 37 : évolution du volume pulpaire en fonction de l'âge

On peut donc s'interroger sur la pertinence de l'utilisation d'une analyse de régression, d'autant plus que dans l'échantillon étudié dans notre étude, la majorité des personnes se situe dans la zone plus stable (27 des 47 personnes de l'échantillon ont entre 30 et 60 ans).

De plus l'échantillon est faible. Bjork et Kvaal soulignent bien qu'un échantillon plus large et une meilleure répartition entre les hommes et les femmes donnent de meilleurs résultats (Bjork et al. 2018).

Malgré ce qui vient d'être dit sur l'analyse de régression, Kvaal et Cameriere arrivent à de bons coefficients de corrélation. On pourrait expliquer les valeurs moins satisfaisantes de l'étude par des mesures moins fiables et reproductibles. En effet, on note dans un certain nombre d'études qu'une des principales limitations de l'utilisation du CBCT pour les mesures pulpaires était l'absence de limite claire entre la pulpe et la dentine. Cela affecte la précision intra et inter-examineur. Rappelons que le Kappa de Cohen est de 0,72. Les limites sont souvent plus floues que sur des radiographies rétro-alvéolaires (Penaloza et al 2016).

Ceci explique que Lee et al., toujours dans une étude sur les canines maxillaires, choisissent d'effectuer leurs mesures dans le sens vestibulo-lingual et aient une meilleure corrélation avec les mesures de la coupe sagittale de la canine qu'avec les coupes horizontales. En effet, plus les distances mesurées sont importantes, plus la zone de flou est faible en proportion (Lee et al. 2017). C'est ce qui est souligné par la plupart des auteurs, et que nous avons constaté dans le cas présent. Une des solutions pour limiter cet écueil serait de paramétrer les machines utilisées pour effectuer des coupes plus larges. Penaloza et al. constatent dans leur étude que la machine ayant la moins bonne résolution procure des résultats plus pertinents.

Ainsi, il est indéniable que le potentiel de l'imagerie tridimensionnel est vaste, mais qu'il y a encore beaucoup de travail pour chercher à l'exploiter au mieux. Bjork et Kvaal lui-même soulignent qu'on peut s'interroger sur la pertinence de l'étude de ratios mêlant la dent à la pulpe pour évaluer la formation de dentine secondaire, puisque les dimensions de la dent peuvent être affectées par des éléments extérieurs comme l'attrition, etc.

Le champ d'investigation est vaste, et les techniques largement perfectibles. Aujourd'hui il semble quand même que la meilleure précision pour l'évaluation de l'âge soit obtenue en combinant plusieurs techniques (CBCT, IRM, radiographies des mains, des poignets, des clavicules, etc.).

3.5. Conclusion de l'étude

L'étude a été réalisée sur des CBCT dans le but d'évaluer la pertinence de l'application de la technique de Kvaal à l'imagerie tridimensionnelle. On constate plusieurs obstacles à l'utilisation optimale des clichés et logiciels à notre disposition. Paradoxalement il apparaît que la détermination des zones de coupes optimales pour réaliser les mesures du protocole de Kvaal et al. en CBCT sont sources d'erreurs de jugement sur les frontières entre pulpe et dentine comparativement à un technique 2D intra-orale. Dans la méthode originale, ces frontières sont le résultat de la sommation des images dentinaires et pulpaires intégrant toute l'épaisseur de la dent. Ainsi les équations de régression décrites en 1995 doivent être revues et re-paramétrées pour s'adapter à une méthode sectionnelle plus fine. Pour ce faire l'exploitation d'un plus large échantillon de sujets est nécessaire.

Conclusion

Après avoir fait un tour de l'histoire de l'odontologie médico-légale, on se rend bien compte que cette discipline est aujourd'hui totalement intégrée dans le processus d'identification médico-légale. Le combat d'Amoëdo pour intégrer davantage l'odontologie à la médecine légale a donc été gagné.

Afin de toujours progresser, aller plus vite et plus efficacement dans le processus si important d'identification des personnes victimes de catastrophes, on a vu que l'étape de débriefing fait partie intégrante du processus. Il est essentiel de toujours chercher à remettre en question les protocoles, de façon à les adapter au mieux à chaque situation. On peut chercher aussi à les adapter aux techniques nouvelles qui se développent chaque jour.

Dans le cadre de l'imagerie, on n'a pu que constater l'essor de la radiographie en trois dimensions ces dernières années. Plusieurs études ont déjà été menées dans la littérature pour chercher à exploiter davantage cette nouvelle dimension.

Comme un certain nombre de techniques fondées sur l'imagerie en deux dimensions ont déjà été décrites, on a cherché à en faire l'application à partir de clichés tridimensionnels. Puisque l'on peut, a priori, recréer n'importe quel cliché en deux dimensions à partir d'un CBCT, il semble logique que les techniques déjà décrites soient applicables à ces clichés. On peut même penser que la qualité des résultats serait meilleure puisque les CBCT sont dotés d'une plus grande précision que les radiographies intra-orales classiques.

Toutefois, l'étude qui a été menée n'aboutit pas à cette conclusion. En effet, la précision des clichés constitue un piège pour les opérateurs, puisqu'elle est à l'origine de l'apparition de zones de flou, et de contrastes moins prononcés que sur les clichés intra-oraux classiques.

De plus, les outils disponibles à l'heure actuelle sur les logiciels d'étude des radiographies 3D ne sont pas adaptés à l'utilisation optimale de ces clichés dans le contexte de cette étude.

Les études menées par d'autres chercheurs aboutissent aux mêmes conclusions. On peut alors se demander s'il ne serait pas pertinent de chercher à élaborer de nouvelles techniques exploitant mieux les ressources à notre disposition en 2019, plutôt que de chercher à adapter des anciennes techniques aux nouvelles technologies.

Toujours est-il qu'il ne fait aucun doute que ces nouvelles technologies constitueront à l'avenir un atout majeur, non seulement dans le cadre de la pratique quotidienne de l'art dentaire dans les cabinets, mais aussi dans toutes les disciplines de la dentisterie, y compris la branche médico-légale.

Bibliographie

Adams C, Carabott R, Evans S. Forensic Odontology - An Essential Guide. 1^{re} éd. Hoboken : Wiley; 2014.

Ahlowalia MS, Patel S, Anwar HMS, Cama G, Austin RS, Wilson R, et al. Accuracy of CBCT for volumetric measurement of simulated periapical lesions. *Int Endod J.* 2013;46(6):538-46.

Amoëdo O. L'art dentaire en médecine légale [Thèse d'exercice : médico-légale]. [Paris]: Université de Paris; 1898.

Asami R, Aboshi H, Iwawaki A, Ohtaka Y, Odaka K, Abe S, et al. Age estimation based on the volume change in the maxillary premolar crown using micro CT. *Leg Med Tokyo Jpn.* 2018;37:18-24.

Beaini TL, Duailibi-Neto EF, Chilvarquer I, Melani RFH. Human identification through frontal sinus 3D superimposition: Pilot study with Cone Beam Computer Tomography. *J Forensic Leg Med.* 2015;36:63-9.

Bjørk MB, Kvaal SI. CT and MR imaging used in age estimation: a systematic review. *J Forensic Odontostomatol.* 2018;1(36):14-25.

Cameriere R, Ferrante L, Mirtella D, Rollo FU, Cingolani M. Frontal sinuses for identification: quality of classifications, possible error and potential corrections. *J Forensic Sci.* 2005;50(4):770-3.

Choi IGG, Duailibi-Neto EF, Beaini TL, da Silva RLB, Chilvarquer I. The Frontal Sinus Cavity Exhibits Sexual Dimorphism in 3D Cone-beam CT Images and can be Used for Sex Determination. *J Forensic Sci.* 2018;63(3):692-8.

Cossellu G, De Luca S, Biagi R, Farronato G, Cingolani M, Ferrante L, et al. Reliability of frontal sinus by cone beam-computed tomography (CBCT) for individual identification. *Radiol Med (Torino).* 2015;120(12):1130-6.

Curi JP, Beaini TL, Silva RHA da, Melani RFH, Chilvarquer I, Crosato EM. Guidelines for reproducing geometrical aspects of intra-oral radiographs images on cone-beam computed tomography. *Forensic Sci Int.* 2017;271:68-74.

Decker SJ, Braileanu M, Dey C, Lenchik L, Pickup M, Powell J, Tucker M, Probyn L. Forensic Radiology: A Primer. *Acad Radiol.* 2019;26(6):820-830.

Dedouit F, Savall F, Mokrane F-Z, Rousseau H, Crubézy E, Rougé D, et al. Virtual anthropology and forensic identification using multidetector CT. *Br J Radiol.* 2014;87(1036):20130468.

Doyon D. Cahiers de radiologie. Masson; 1995

Duverneuil N. Imagerie dentaire, sinusienne et maxillo-faciale. 1^{re} éd. Paris : Médecine Sciences Publications; 2017.

Eliášová H, Dostálová T. 3D Multislice and Cone-beam Computed Tomography Systems for Dental Identification. Prague Med Rep. 2017;118(1):14-25.

Franco A, Thevissen P, Coudyzer W, Develter W, Van de Voorde W, Oyen R, et al. Feasibility and validation of virtual autopsy for dental identification using the Interpol dental codes. J Forensic Leg Med. 2013;20(4):248-54.

Georget C, Fronty P, Sapanet M. L'identification comparative. Atlantique; 2001.

Halilah T, Khdaïri N, Jost-Brinkmann P-G, Bartzela T. Age estimation in 5-16-year-old children by measurement of open apices: North German formula. Forensic Sci Int. 2018;293:103.e1-103.e8.

Hinchliffe JA. Disaster dentistry. Br Dent J. 2007;202(8):493-4.

Hinchliffe J. Forensic odontology, part 1. Dental identification. Br Dent J. 2011;210(5):219-24.

INTERPOL. Guide INTERPOL sur l'identification des victimes de catastrophe. 2018.

Kazmi S, Mânica S, Revie G, Shepherd S, Hector M. Age estimation using canine pulp volumes in adults: a CBCT image analysis. Int J Legal Med. 2019

Khorate MM, Dinkar AD, Ahmed J. Accuracy of age estimation methods from orthopantomograph in forensic odontology: A comparative study. Forensic Sci Int. 2014;234:184.e1-184.e8.

Kieser JA, Laing W, Herbison P. Lessons Learned from Large-scale Comparative Dental Analysis Following the South Asian Tsunami of 2004. J Forensic Sci. 2006;51(1):109-12.

Kvaal SI, Kolltveit KM, Thomsen IO, Solheim T. Age estimation of adults from dental radiographs. Forensic Sci Int. 1995;74(3):175-85.

1.

Laborier C, Cérimo D, Welsch P, Rallon C. Histoire de l'odontologie médico-légale récente. Son évolution, ses motivations. [Internet]. 2014 [consulté le 15 janv 2019]. Disponible sur: https://www.biusante.parisdescartes.fr/sfhad/vol20/2015_12.pdf

Lee S-M, Oh S, Kim J, Kim Y-M, Choi Y-K, Kwak HH, et al. Age estimation using the maxillary canine pulp/tooth ratio in Korean adults: A CBCT buccolingual and horizontal section image analysis. J Forensic Radiol Imaging. 2017;9:1-5.

Leth PM, Thomsen J. Experience with post-mortem computed tomography in Southern Denmark 2006-11 Journal of Forensic Radiology and Imaging 1 (2013)161–166.

Marroquin Penaloza TY, Karkhanis S, Kvaal SI, Nurul F, Kanagasingam S, Franklin D, et al. Application of the Kvaal method for adult dental age estimation using Cone Beam Computed Tomography (CBCT). *J Forensic Leg Med.* 2016;44:178-82.

McKenna CJ. Radiography in forensic dental identification--a review. *J Forensic Odontostomatol.* 1999;17(2):47-53.

Mohan N, Gokulraj S, Thomas M. Age estimation by cemental annulation rings. *J Forensic Dent Sci.* 2018;10(2):79-83.

Mowafey B, Van de Castele E, Youssef JM, Zaher AR, Omar H, Politis C, et al. Can mandibular lingual canals be used as a forensic fingerprint? *J Forensic Odontostomatol.* 2015;33(2):26-35.

Murphy M, Drage N, Carabott R, Adams C. Accuracy and Reliability of Cone Beam Computed Tomography of the Jaws for Comparative Forensic Identification: A Preliminary Study*. *J Forensic Sci.* 2012;57(4):964-8.

Nedunchezian K, Aswath N, Srinivasan V. Age estimation using radicular dentine transparency: A new innovative approach. *J Forensic Dent Sci.* 2018;10(1):22-6.

Page M, Lain R, Kemp R, Taylor J. Validation studies in forensic odontology – Part 1: Accuracy of radiographic matching. *Sci Justice.* 2018;58(3):185-90.

Perrier M. Introduction à l'odontostomatologie médico-légale. *Rev Mens Suisse Odontostomatol.* 1998;108(3):237-46.

Pittayapat P, Jacobs R, De Valck E, Vandermeulen D, Willems G. Forensic odontology in the disaster victim identification process. *J Forensic Odontostomatol.* 2012;30(1):1-12.

Poubeau V. Découvertes fortuites observées sur les radiographies panoramiques lors des premières consultations. [Thèse d'exercice : chirurgie dentaire]. [Paris] : Université Paris Diderot ; 2016.

Pretty IA, Sweet D. A look at forensic dentistry – Part 1: The role of teeth in the determination of human identity. *Br Dent J.* 2001;190(7):359-66.

Quatrehomme G, Unité Police d'Identification de Victimes de Catastrophes, Toupenay S, Delabarde T, Padovani B, Alunni V. Forensic answers to the 14th of July 2016 terrorist attack in Nice. *Int J Legal Med.* 2018;133(1):277-87.

Ruder TD, Thali YA, Rashid SNA, Mund MT, Thali MJ, Hatch GM, et al. Validation of post mortem dental CT for disaster victim identification. *J Forensic Radiol Imaging.* 2016;5:25-30.

Safi Y, Esmaeelinejad M, Vasegh Z, Valizadeh S, Aghdasi MM, Sarani O, et al. Utility of a Newly Designed Film Holder for Premolar Bitewing Radiography. *J Clin Diagn Res JCDR.* 2015;9(11):TC04-07.

Sarment DP, Christensen AM. The use of cone beam computed tomography in forensic radiology. *J Forensic Radiol Imaging*. 2014;2(4):173-81.

Saxena S, Sharma P, Gupta N. Experimental studies of forensic odontology to aid in the identification process. *J Forensic Dent Sci*. 2010;2(2):69-76.

Schuliar Y, Jam D. Organisation de l'unité gendarmerie d'identification des victimes de catastrophes (UGIVC) exemples de mise en oeuvre. *Rev Francoph Lab*. 2007;2007(392):59-68.

Short LJ, Khambay B, Ayoub A, Erolin C, Rynn C, Wilkinson C. Validation of a computer modelled forensic facial reconstruction technique using CT data from live subjects: a pilot study. *Forensic Sci Int*. 2014;237:147.e1-147.e8.

Sidler M, Jackowski C, Dirnhofer R, Vock P, Thali M. Use of multislice computed tomography in disaster victim identification—Advantages and limitations. *Forensic Sci Int*. 2007;169(2):118-28.

Singh S, Bhargava D, Deshpande A. Dental orthopantomogram biometrics system for human identification. *J Forensic Leg Med*. 2013;20(5):399-401.

Sweet D. INTERPOL DVI best-practice standards—An overview. *Forensic Science International*. 2010;201(1):18-21.

Taylor J, Kieser J. *Forensic Odontology: Principles and Practice*. Hoboken : John Wiley & Sons; 2015.

Togan B, Gander T, Lanzer M, Martin R, Lübbers H-T. Incidence and frequency of nondental incidental findings on cone-beam computed tomography. *J Cranio-Maxillo-fac Surg Off Publ Eur Assoc Cranio-Maxillo-fac Surg*. 2016;44(9):1373-80.

Tohnak S, Mehnert AJH, Mahoney M, Crozier S. Synthesizing Dental Radiographs for Human Identification. *J Dent Res*. 2007;86(11):1057-62.

Trochesset DA, Serchuk RB, Colosi DC. Generation of intra-oral-like images from cone beam computed tomography volumes for dental forensic image comparison. *J Forensic Sci*. 2014;59(2):510-3.

Verma AK, Kumar S, Rathore S, Pandey A. Role of dental expert in forensic odontology. *Natl J Maxillofac Surg*. 2014;5(1):2-5.

Wright K, Mundorff A, Chaseling J, Forrest A, Maguire C, Crane DI. A new disaster victim identification management strategy targeting “near identification-threshold” cases: Experiences from the Boxing Day tsunami. *Forensic Sci Int*. 2015;250:91-7.

Yoshino M, Miyasaka S, Sato H, Seta S. Classification system of frontal sinus patterns by radiography. Its application to identification of unknown skeletal remains. *Forensic Sci Int*. 1987;34(4):289-99.

Table des illustrations

Figure 1 : odontogramme de la duchesse d'Alençon par le Dr Davenport.....	7
Figure 2 : phases post mortem.....	18
Figure 3 : odontogramme d'INTERPOL.....	19
Figure 4 : en-tête.....	20
Figure 5 : Exemple de clichés AM et PM (Wood : Forensic aspects of maxillofacial radiology 2015.....	29
Figure 6 : items standardisés.....	38
Figure 7 : dossier AM (colonne de gauche) et PM (droite) permettant de comparer les structures du sinus frontal en vue coronale comprenant les septa et cloisons de refend en coupe fine coronale enfin un ostéome ethmoïdal en coupe axiale RF@IMLParis.....	43
Figure 8 : répartition des âges.....	51
Figure 9 : mesures de Kvaal.....	53
Figure 10 : positionnement vertical.....	53
Figure 11 : mesure de la dent.....	54
Figure 12 : positionnement de la pulpe.....	55
Figure 13 : positionnement des points A, B, et C.....	56
Figure 14 : mesures horizontales.....	56
Figure 15 : Feuille de calcul Draft Age Estimation Quicksheets 2018.....	57
Figure 16 : statistiques descriptives.....	58
Figure 17 : histogramme (REEL).....	58
Figure 18 : statistiques descriptives pour les intervalles (REEL).....	58
Figure 19 : matrice de corrélation Pearson (une dent, trois dents, réel).....	59
Figure 20 : statistiques descriptives une dent.....	59
Figure 21 : âge calculé sur une dent, en fonction de l'âge réel.....	60
Figure 22 : régression de la variable une dent.....	60
Figure 23 : régression de une dent par réel.....	61

Figure 24 : Résidus normalisés / Age 1 dent.....	62
Figure 25 : statistiques descriptives trois dents.....	62
Figure 26 : âge calculé sur 3 dents en fonction de l'âge réel.....	63
Figure 27 : régression de la variable trois dents.....	63
Figure 28 : régression de trois dents par réel.....	64
Figure 29 : résidus normalisés / âge trois dents combinées.....	64
Figure 30 : âge calculé en fonction de l'âge réel (1 dent et 3 dents).....	65
Figure 31 : statistiques descriptives sur l'échantillon féminin.....	65
Figure 32 : synthèse pour tous les Y féminins.....	66
Figure 33 : synthèse pour tous les Y vs âge réel.....	66
Figure 34 : statistiques descriptives échantillon masculin.....	67
Figure 35 : synthèse pour tous les Y masculins.....	67
Figure 36 : Synthèse pour tous les Y vs âge réel.....	68
Figure 37 : évolution du volume pulpaire en fonction de l'âge.....	70

Les opinions émises dans les dissertations présentées doivent être considérées comme propres à leurs auteurs, sans aucune approbation ni improbation de la Faculté de Chirurgie Dentaire.

FUZIER François. Rôle et apport de l'imagerie médicale dans l'investigation odontologique médico-légale. 2019. 81 p. : ill., graph., tabl. Réf. Biblio. : 75-78

Sous la direction du Docteur FELIZARDO Rufino

Th : Chir Dent. : Paris 7 : 2019

RESUME :

L'investigation odontologique médico-légale a pour but d'établir ou de cerner une identité.

L'imagerie médicale occupe une place majeure dans ce processus. En France, chaque année 3,6 millions de clichés panoramiques et plus de 11 millions de radiographies intra-orales sont réalisés en moyenne dans les cabinets dentaires hospitaliers ou de ville. Ces données sont mobilisables lors de la collecte d'informations préalables à la confrontation des données ante- et post-mortem lors des étapes d'identification de victimes isolées ou de masse. Il est relativement aisé d'établir une correspondance entre ces clichés grâce à la présence d'éléments exogènes (restaurations, prothèses, corps étrangers), mais la prévalence des lésions carieuses et, *a fortiori*, de ces éléments exogènes allant diminuant grâce aux nombreuses mesures de prévention, le défi actuel est de réussir à identifier ou cerner des profils grâce aux éléments anatomiques propres aux individus.

Avec l'essor de l'imagerie tridimensionnelle, le cadre de vue classique du petit cliché intra-oral que nous connaissons tous s'agrandit ainsi avec une multiplication des informations anatomiques osseuses, dentaires, leurs particularités, des marqueurs de soins, des séquelles d'accidents formant une archive individuelle peu exploitée en soins courants mais précieuse lors d'une identification odontologique.

Cette thèse a eu pour but de décrire l'état actuel des techniques d'imagerie en odontologie médico-légale, ainsi que d'évaluer si les techniques utilisées avec l'imagerie 2D pouvaient s'appliquer à l'imagerie 3D, notamment la technique d'évaluation de l'âge à partir des volumes pulpaire, décrite par Kvaal et al. en 1995.

TITRE en anglais : Contribution of medical imagery in forensic odontology

DISCIPLINE : Odontologie médico-légale

MOTS-CLES Français : Odontologie légale (FMeSH) ; Imagerie diagnostique (FMeSH) ; Tomodensitométrie à faisceau conique (FMeSH) ; Imagerie tridimensionnelle (FMeSH) ; Méthode (FMeSH) ; Identification légale

MOTS-CLES Anglais : Forensic odontology (MeSH) ; Diagnostic imaging (MeSH) ; Cone beam computed tomography (MeSH) ; Imaging, Three-Dimensional (MeSH) ; Methods (MeSH) ; Forensic identification