



HAL
open science

L'implantation immédiate couplée à la temporisation immédiate des implants unitaires dans le secteur maxillaire antérieur : la clé du succès esthétique ?

Dina Aben-Danan

► **To cite this version:**

Dina Aben-Danan. L'implantation immédiate couplée à la temporisation immédiate des implants unitaires dans le secteur maxillaire antérieur : la clé du succès esthétique ?. Sciences du Vivant [q-bio]. 2019. dumas-03339837

HAL Id: dumas-03339837

<https://dumas.ccsd.cnrs.fr/dumas-03339837v1>

Submitted on 9 Sep 2021

HAL is a multi-disciplinary open access archive for the deposit and dissemination of scientific research documents, whether they are published or not. The documents may come from teaching and research institutions in France or abroad, or from public or private research centers.

L'archive ouverte pluridisciplinaire **HAL**, est destinée au dépôt et à la diffusion de documents scientifiques de niveau recherche, publiés ou non, émanant des établissements d'enseignement et de recherche français ou étrangers, des laboratoires publics ou privés.



Distributed under a Creative Commons Attribution - NonCommercial - NoDerivatives 4.0 International License

UNIVERSITE PARIS DIDEROT - PARIS 7

FACULTE DE CHIRURGIE DENTAIRE

5, Rue Garancière 75006 PARIS

Année 2019

Thèse N°:

N° attribué par la bibliothèque :

THESE pour le DIPLOME D'ETAT DE DOCTEUR

en CHIRURGIE DENTAIRE

présentée et soutenue publiquement le

par **Dina ABEN-DANAN**

**L'IMPLANTATION IMMEDIATE COUPLEE A LA TEMPORISATION IMMEDIATE
DES IMPLANTS UNITAIRES DANS LE SECTEUR MAXILLAIRE ANTERIEUR :
LA CLE DU SUCCES ESTHETIQUE ?**

Directeur de thèse : Docteur Anne BENHAMOU / Docteur Hervé TARRAGANO

J U R Y

M. le Professeur Yvon ROCHE	Président
M. le Docteur Hervé TARRAGANO	Assesseur
Mme le Docteur Géraldine LESCAILLE	Assesseur
M. le Docteur Charles GOSSIOME	Assesseur
Mme le Docteur Juliette ROCHEFORT	Assesseur

UNIVERSITE PARIS DIDEROT-PARIS 7

Présidente de l'Université :

Mme la Professeure Christine CLERICI

Doyenne de l'U.F.R. d'Odontologie :

Mme la Professeure Ariane BERDAL

Directrice Générale des Services :

Madame Pascale SAINT-CYR

JURY

M. le Professeur Yvon ROCHE

Président

M. le Docteur Hervé TARRAGANO

Assesseur

Mme le Docteur Géraldine LESCAILLE

Assesseur

M. le Docteur Charles GOSSIOME

Assesseur

Mme le Docteur Juliette ROCHEFORT

Assesseur

M. le Professeur Yvon ROCHE

Docteur en Chirurgie Dentaire
Docteur d'état en Odontologie
Professeur des Universités - Praticien
Hospitalier

Pour l'honneur que vous nous faites en participant au jury de cette thèse, pour la qualité de votre enseignement et votre disponibilité au sein du service d'odontologie de Rothschild. Veuillez trouver ici l'expression de mon plus profond respect.

M. le Docteur Charles GOSSIOME

Docteur en Chirurgie Dentaire
Assistant Hospitalo-Universitaire

Pour l'honneur que vous nous faites en participant au jury de cette thèse, pour la qualité de votre enseignement et votre disponibilité au sein du service d'odontologie de Rothschild. Veuillez trouver ici l'expression de mon plus profond respect.

**Mme la Professeure Géraldine
LESCAILLE**

Docteur en Chirurgie Dentaire
Professeur des Universités - Praticien
Hospitalier

Pour l'honneur que vous nous faites en participant au jury de cette thèse, pour la qualité de votre enseignement et votre disponibilité au sein du service d'odontologie de Rothschild. Veuillez trouver ici l'expression de mon plus profond respect.

Mme la Docteure Juliette ROCHEFORT

Docteur en Chirurgie Dentaire
Maître de Conférences des Universités
Associée

Pour l'honneur que vous nous faites en participant au jury de cette thèse, pour la qualité de votre enseignement et votre disponibilité au sein du service d'odontologie de Rothschild. Veuillez trouver ici l'expression de mon plus profond respect.

M. le Docteur Hervé TARRAGANO

Docteur en Chirurgie Dentaire
Maître de Conférences des Universités -
Praticien Hospitalier

Pour l'honneur que vous nous faites en participant au jury de cette thèse, pour la qualité de votre enseignement et votre disponibilité au sein du service d'odontologie de Rothschild. Veuillez trouver ici l'expression de mon plus profond respect.

TABLE DES MATIÈRES

INTRODUCTION.....	5
1. L'ESTHÉTIQUE EN IMPLANTOLOGIE	7
1.1. Évaluation de l'esthétique en dentisterie et en implantologie.....	7
1.1.1. Symétrie du visage et des dents.....	7
1.1.2. Évaluation systématique de l'esthétique du sourire	10
1.1.3. Les indices de succès esthétique : les indices papillaires.....	12
1.2. Paramètres influençant les résultats esthétiques en implantologie.....	16
1.2.1. Paramètres relatifs au patient	16
1.2.2. Paramètres relatifs à l'implant.....	17
1.2.3. Paramètres chirurgicaux	17
1.2.4. Paramètres prothétiques	17
2. CONCEPT DE MISE EN ESTHÉTIQUE IMMÉDIATE APRÈS IMPLANTATION POST-EXTRACTIONNELLE	18
2.1. La mise en esthétique immédiate	18
2.1.1. Définition de la mise en esthétique immédiate	18
2.1.2. Conditions nécessaires à la mise en esthétique immédiate	19
2.1.3. Indications de la mise en esthétique immédiate	20
2.1.4. Contre-indications de la mise en esthétique immédiate.....	20
2.2. L'Implantation post extractionnelle	20
2.2.1. Définition de l'implantation post-extractionnelle	20
2.2.2. Conditions nécessaires à l'implantation post-extractionnelle	21
2.2.3. Indications de l'implantation post-extractionnelle.....	21
2.2.4. Contre-indications de l'implantation post-extractionnelle.....	22
2.3. La mise en esthétique immédiate après implantation post-extractionnelle.....	23
2.3.1. Définition	23

2.3.2.	Conditions nécessaires	23
2.3.3.	Indication.....	24
2.3.4.	Contre-indications	24
2.3.5.	Intérêt de coupler les techniques d'EII et de MEI.....	24
2.3.6.	Facteurs de risques	26
2.4.	Protocole de mise en charge immédiate après implantation post-extractionnelle : Chronologie de réalisation	27
2.4.1.	Diagnostic.....	27
2.4.2.	Planification du projet prothétique.....	32
2.4.3.	Phase chirurgicale	33
2.4.4.	Phase prothétique	35
2.4.5.	Maintenance	36
2.5.	Études cliniques comparatives des résultats esthétiques observés avec différentes stratégies de traitement.....	36
3.	GESTION OPTIMALE DES FACTEURS AYANT UN IMPACT SUR LE RÉSULTAT ESTHÉTIQUE FINAL DE LA RESTAURATION LORS DE L'UTILISATION COMBINÉE DES TECHNIQUES D'IMPLANTATION IMMÉDIATE ET DE TEMPORISATION IMMÉDIATE.....	42
3.1.	Sélection de l'implant.....	42
3.1.1.	Analyse des repères osseux et gingivaux	42
3.1.2.	Choix de la géométrie de l'implant.....	43
3.2.	Gestion chirurgicale de l'esthétique et préservation du site.....	44
3.2.1.	Extraction atraumatique avec préservation osseuse.....	44
3.2.2.	Stabilité primaire et positionnement idéal de l'implant	44
3.2.3.	Aménagement des tissus durs péri-implantaires : réalisation d'une régénération osseuse guidée (ROG).....	53
3.2.4.	Aménagement des tissus mous péri-implantaires	57
3.2.5.	Études cliniques comparatives des résultats esthétiques observés avec ou sans utilisation d'une greffe de tissu conjonctif enfoui.....	62

3.3.	Gestion prothétique de l'esthétique.....	63
3.3.1.	Au niveau des Piliers prothétiques	63
3.3.2.	Au niveau de la prothèse fixée provisoire	68
3.3.3.	Au niveau de la prothèse fixée d'usage.....	75
3.4.	Influence de l'hygiène bucco-dentaire et de la maintenance sur la stabilisation des résultats esthétiques à long terme.....	83
4.	PRÉSENTATION ET ANALYSE D'UN CAS CLINIQUE.....	84
	CONCLUSION.....	91
	BIBLIOGRAPHIE	93

INTRODUCTION

Aux impératifs d'ostéo-intégration et de fonctionnalité, s'ajoute, pour un succès clinique implantaire à long terme dans le secteur antérieur, un véritable challenge esthétique, un défi temporel d'obtenir une restauration finale qui reproduise l'« ad-integrum ».

Pour satisfaire des patients aux exigences croissantes, ce succès esthétique, qui a longtemps été négligé, fait actuellement l'objet d'études cliniques grandissantes.

Toutes se lancent ainsi dans une quête constante de l'approche implantaire et prothétique, du « Gold standard », garantissant un résultat esthétique optimal, avec une architecture finale des tissus mous et durs péri-implantaires qui mime celle des dents voisines.

Dans cette recherche actuelle de la perfection, la technique de mise en temporisation immédiate après implantation post-extractionnelle intéresse de nombreux auteurs. Elle est très certainement la plus séduisante pour le patient en termes de confort psychologique et de gain de temps.

L'objectif de ce travail est de déterminer, en nous basant sur diverses études cliniques comparatives, si cette stratégie de traitement représente, lorsque les conditions le permettent, la technique de choix pour le rendu esthétique final des restaurations. Cette technique requiert une approche pluridisciplinaire depuis la planification jusqu'à l'insertion de la restauration prothétique finale. L'intérêt serait donc d'établir une conduite à tenir au niveau implantaire, chirurgical et prothétique, pour une intégration optimale et pérenne de la restauration supra-implantaire finale et l'harmonie du sourire du patient.

Il paraît indispensable, dans un premier temps, de définir la notion d'esthétique en implantologie, de présenter certains critères et outils d'évaluation esthétique, ainsi que certains paramètres externes ou internes favorisant ou compromettant le résultat esthétique final de la restauration.

La deuxième partie sera consacrée au concept de mise en temporisation immédiate après implantation post-extractionnelle, en mettant en évidence sa balance bénéfices/risques, et en établissant ensuite une synthèse des résultats esthétiques obtenus dans de nombreuses études cliniques comparatives rapportées par la littérature.

Ensuite, nous montrerons que cette philosophie de traitement requiert de nombreuses exigences et procédures complémentaires chirurgicales, prothétiques et hygiéniques pour

anticiper, sublimer, stabiliser les résultats esthétiques à long terme et prévenir du risque d'échec.

Enfin, nous présenterons quelques cas cliniques.

1. L'ESTHÉTIQUE EN IMPLANTOLOGIE

1.1. Évaluation de l'esthétique en dentisterie et en implantologie

« *Est beau ce qui plait universellement, sans concept* » (Kant, Critique de la faculté de juger, 1790). Ainsi, le sourire de chacun est certes unique, mais il existe des éléments communs qui s'associent pour donner un sourire esthétiquement agréable pour tous.

De la même façon, il existe des éléments identifiables qui peuvent porter atteinte à l'esthétique du sourire.

La restauration du sourire pour le praticien implique la quantification systématique de ces éléments positifs et négatifs.

1.1.1. Symétrie du visage et des dents

Les caractéristiques dento-faciales ne nécessitent pas d'être complètement symétriques pour transmettre la beauté. Cependant, une asymétrie importante proche du milieu du visage ou du milieu des dents porte toujours atteinte à l'esthétique.

L'évaluation de la symétrie du visage et des dents en déterminant la position du milieu du visage à l'aide d'un McCoy Facial Tri-Square (Padget instruments). Il forme une perpendiculaire à la ligne bi-pupillaire en son centre.

La symétrie du visage est facilement évaluée en déterminant si le milieu du nez, le philtrum de la lèvre supérieure et le milieu du menton coïncident avec le milieu du visage.

Un visage harmonieux est considéré comme étant divisé en trois étages égaux par quatre lignes de référence :

- étage supérieur : de la racine des cheveux à la glabelle ;
- étage moyen : de la glabelle au point sous nasal ;
- étage inférieur : du point sous nasal au pogonion.

Les lignes séparant ces étages doivent être parallèles entre elles et perpendiculaires au plan sagittal médian.

La symétrie dentaire est évaluée par rapport au milieu du visage : l'axe des milieux dentaires maxillaire et mandibulaire doit être parallèle au milieu du visage. De plus, le clinicien doit évaluer les plans incisif, occlusal et gingival dont l'orientation doit être parallèle à la ligne bipupillaire (figure 1).

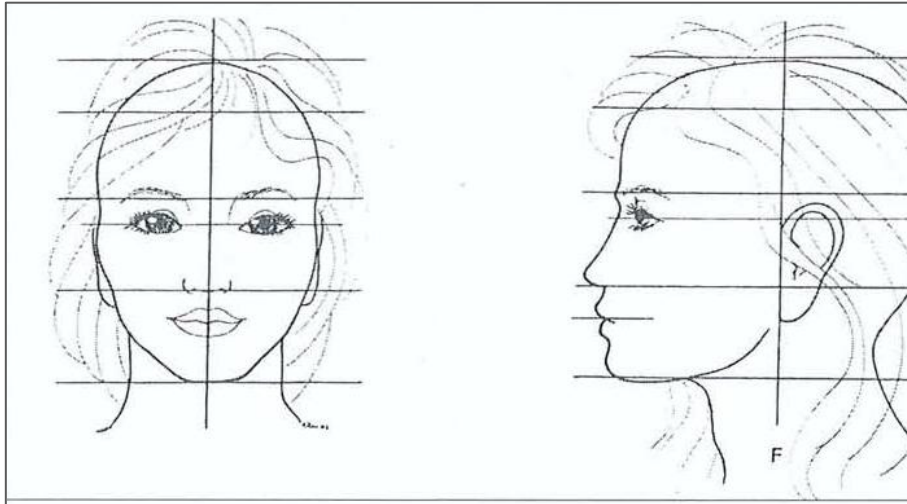


Fig 1. Les lignes de référence horizontales (Chiche G., Pinault A., 1996)

1.1.1.1. Ligne de la lèvre supérieure

La relation idéale des dents maxillaires avec la ligne de la lèvre supérieure est le point de départ de la restauration de l'esthétique dentaire. La visibilité moyenne des incisives maxillaires par rapport aux lèvres au repos est de 1,91 mm chez l'homme et 3,40 mm chez la femme. Les patients jeunes tendent à découvrir davantage les dents maxillaires que les patients âgés.

Une visibilité de plus de 3 mm de tissu gingival lors d'un sourire modéré est qualifiée de « sourire gingival ».

1.1.1.2. Lèvre inférieure

Le plan incisif maxillaire doit suivre la courbe douce de la lèvre inférieure lorsque le patient est détendu et sourit modérément. De plus, si le patient prononce les lettre « f » ou « v », les bords incisifs doivent avoir un contact précis avec le vermillon interne de la lèvre inférieure ou avec sa limite sèche-humide.

1.1.1.3. Plan incisif

- **Orientation** : il doit être parallèle à la ligne bi-pupillaire et suivre la courbe douce de la lèvre inférieure lorsque le patient sourit.
- **Morphologie** : il doit suivre soit une convexité douce de l'incisive centrale à la canine, soit un motif « aile de mouette » où la longueur du bord incisif des incisives latérales est légèrement plus courte que celle des dents adjacentes.

1.1.1.4. Proportions et relations dentaires

Concernant les proportions de l'incisive centrale maxillaire, un ratio Largeur/Longueur de 75% à 80% est considéré comme esthétiquement attrayant. Il existe une relation agréable dent à dent qui se répète périodiquement avec des incisives centrales apparaissant plus larges que les incisives latérales et les incisives latérales plus larges que les canines en vue frontale.

L'inclinaison axiale et les rotations des dents antérieures contribuent grandement à un impact visuel harmonieux : Une augmentation progressive de l'inclinaison mésiale des couronnes de l'incisive centrale à la canine améliore grandement l'esthétique de la denture en renforçant l'impact visuel de proportions dentaires agréables qui diminuent en taille à partir de la ligne du milieu.

Une autre relation visuelle esthétique importante au niveau des dents antérieures implique les **zones de connexions**. Il s'agit de l'aire où les dents maxillaires adjacentes semblent se toucher. La hauteur de la papille proximale, la profondeur des embrasures incisales et les inclinaisons axiales des dents les définissent. Les zones de connexion idéales pour une esthétique optimale du sourire sont les suivantes, en vue latérale :

- **50 %** de la longueur des incisives centrales maxillaires pour la zone de connexion entre ces dents ;
- **40 %** de la longueur des incisives centrales pour la zone de connexion entre incisives centrale et latérale maxillaires ;
- **30 %** de la longueur de l'incisive centrale pour la zone de connexion entre l'incisive latérale et la canine.

Ces proportions font apparaître des dents diminuant en taille à partir de la ligne du milieu.

1.1.1.5. Plan gingival et contour gingival

Le plan gingival doit être parallèle à la ligne bi pupillaire, ou, si celle-ci est inclinée, perpendiculaire au milieu de la face. De plus, il doit être parallèle au plan incisif. Une légère inclinaison est acceptable.

Chiche et Pinault 1996 (20) posent deux schémas ou morphologies esthétiquement agréables pour le contour gingival :

- **une ligne courbe** telle que la limite gingivale de l'incisive latérale soit juste coronaire à l'incisive centrale adjacente et à la canine. Si la ligne courbe est trop accentuée, le contour gingival devient déplaisant.
- **une ligne droite** telle que les limites gingivales de l'incisive centrale, de l'incisive latérale et de la canine sont sur le même niveau unilatéralement.

Ces deux schémas peuvent exister des deux côtés ou être différents pour chaque côté.

1.1.2. Évaluation systématique de l'esthétique du sourire

L'impression première que l'on a d'un individu est souvent basée sur ce que l'on perçoit de son visage. Le regard et le sourire constituent les deux pôles attractifs du visage. En effet, lors d'une relation sociale, ils focalisent toute notre attention et communiquent tous les types d'émotions, verbales et non verbales, d'un individu.

En odontologie, le sourire et le rire représentent la première exposition de l'esthétique dentaire dans le cadre labial.

Notre objectif, dans la réalisation d'une restauration dentaire esthétique, est d'améliorer, voire de mimer, l'apparition et l'illusion du naturel dentaire mis en scène par le sourire.

➤ 1^{ère} étape : noter la ligne du sourire

La ligne du sourire se définit comme le tracé d'une ligne imaginaire qui suit le bord inférieur de la lèvre supérieur étirée par le sourire.

Dans le but essentiel d'étudier la composante gingivale, Liébart et collaborateurs 2004 ont étudié la visibilité du parodonte en fonction de la position de la ligne du sourire au cours d'un sourire naturel et d'un sourire forcé et ont élaboré une classification qui est utilisée comme référence par la plupart des praticiens (figures 2 et 3) :

Tableau 1 : Classification de la ligne du sourire par Liébart et collaborateurs 2004. (7)	
Classe 1 : ligne du sourire TRÈS haute	Plus de 2mm de gencive marginale sont visibles ou plus de 2mm apicalement à la jonction amélo-cémentaire (JEC) sont visible sur un parodonte réduit, mais sain. Cela peut être apparenté au SOURIRE GINGIVAL.
Classe 2 : ligne du sourire haute	De 0 à 2mm de gencive marginale ou apicalement à la JEC sont visibles.
Classe 3 : ligne du sourire moyenne	Ne présente que les espaces interdentaires remplis ou pas par les papilles.
Classe 4 : ligne du sourire basse	Le parodonte n'est pas visible.

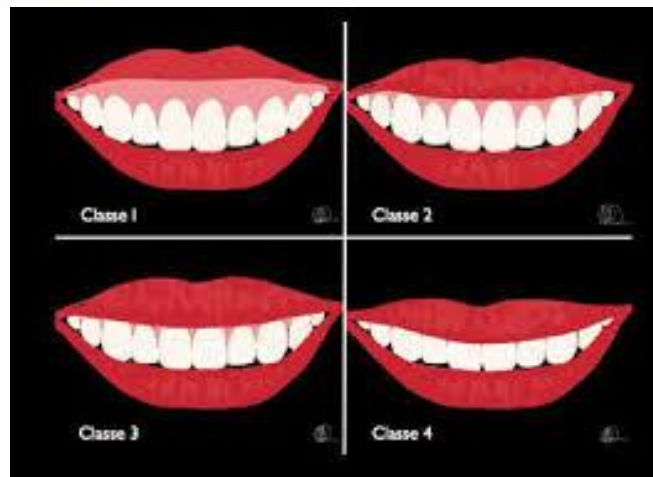

Fig 2 et 3. Classification de la ligne du sourire (Liébart et al., 2004)

Le type de sourire de notre patient peut présenter une difficulté majeure lorsque celui-ci est gingival puisque, le risque esthétique est accentué du fait de la visibilité du parodonte. Il est parfois difficile de recréer une architecture parodontale idéale. Ainsi si le patient a une attente esthétique forte il est primordial de lui expliquer au préalable les risques liés au traitement.

➤ **2^{ème} étape : analyse du sourire dans trois positions différentes (figure 4)**

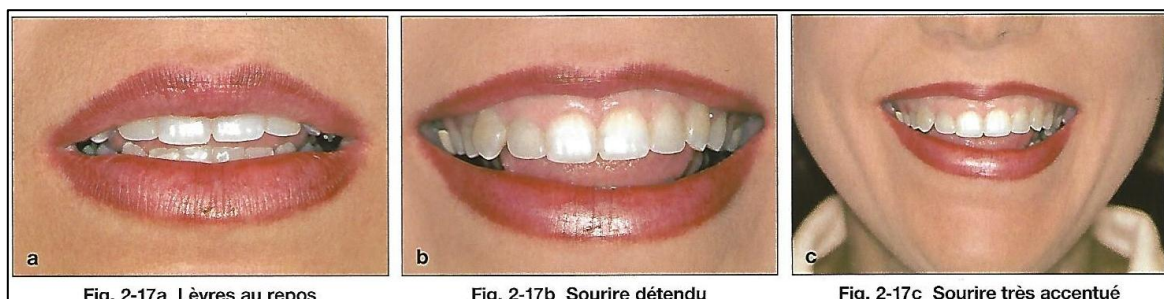


Fig 4. Évaluation de l'esthétique du sourire selon trois positions différentes (Sclar A., 2005)

1.1.3. Les indices de succès esthétique : les indices papillaires

Morphologiquement décrite pour la première fois par Cohen en 1959, la papille interdentaire correspond au volume gingival occupant l'espace compris entre les surfaces proximales de deux dents contiguës.

Elle n'agit pas seulement comme une barrière biologique dans la protection des structures parodontales, mais joue aussi un rôle critique dans l'esthétique.

Une perte papillaire crée :

- **un préjudice esthétique** : des trous noirs interdentaires visibles lorsque le sourire découvre les embrasures cervicales dentaires ;
- **des problèmes de phonation** ;
- **des problèmes de rétention salivaire voir de rétention alimentaire.**

➤ 3^{ème} étape : étude des papilles

❖ « Papilla Index Score » (PIS) - JEMT (1997)

Classification de la perte des papilles comprenant cinq degrés notés de 0 à 4 principalement utilisée pour les couronnes sur implant et les dents naturelles voisines.

On distingue trois lignes de référence pour la mesure des papilles : l'une passe par le zénith de la gencive marginale, l'autre par le point de contact et la dernière se situe à mi-distance des deux premières (figures 5 et 6).

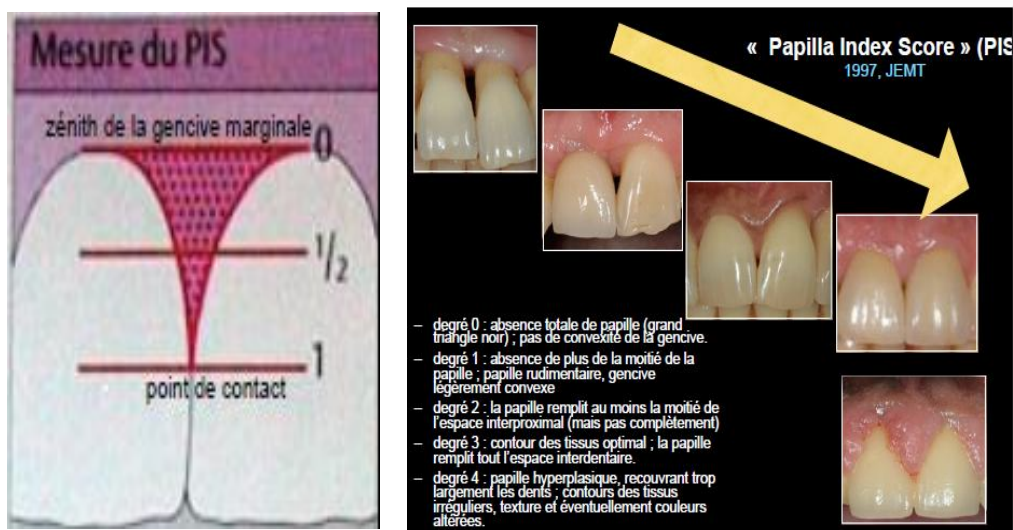


Fig 5 et 6. Le Papille Index Score (Jemt, 1997)

❖ « L'Indice de Présence Papillaire (IPP) » - Cardaropoli, Corrente (2004)

Système d'évaluation de la hauteur des papilles interproximales.

❖ « Classification de la perte de la hauteur papillaire » - Nordland et Tarnow (1998)

Les points de référence sont :

- la jonction émail-cément (JEC) vestibulaire et interproximale des dents naturelles ;
- le point de contact interdentaire.

Classe I : définie lorsque la papille est retrouvée entre le point de contact et la JEC interproximale (sans visibilité de la JEC interproximale) ;

Classe II : diminution modérée de la papille ;

Classe III : diminution sévère de la papille ;

Classe IV : absence de papille (figure 7).

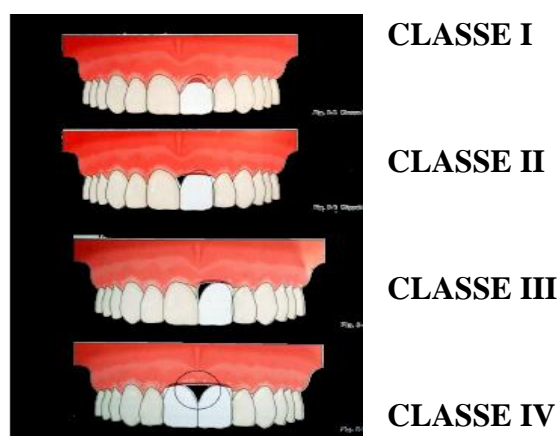

Fig 7. Classification de la perte de hauteur papillaire (Nordland et Tarnow, 1998)

➤ 4^{ème} étape : étude des tissus mous

❖ « Pink Esthetic Score » (PES) - Furhauser et al. (2005)

Une étude de Furhauser et coll. (2006) évalue la reproduction d'un nouveau score, le PES (Pink Esthetic Score) des tissus mous péri-implantaires pour les implants unitaires.

20 observateurs (5 spécialistes en prothèse, 5 chirurgiens, 5 orthodontistes et 5 étudiants en médecine) ont reçu des photographies de 30 couronnes sur implant unique.

7 variables ont été évaluées VS une dent de référence naturelle (figure 8) :

- papille mésiale ;
- papille distale ;
- niveau des tissus mous ;
- contour des tissus mous ;
- défaut de procès alvéolaire ;
- couleur des tissus mous ;
- texture des tissus mous.

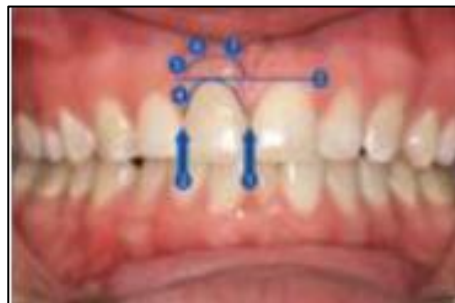

Fig 8. Variables prises en comptes dans la mesure du Pink Esthetic Score (Furhauser et al., 2006)

En utilisant un système 0-1-2, zéro étant la plus basse et 2 étant la plus haute valeur, le score maximum de PES était donc de 14.

Chaque observateur a reçu comme instruction de réaliser deux évaluations à un intervalle de 4 semaines.

A la seconde évaluation, les photographies ont été évaluées dans un ordre inverse.

Les PES moyens des évaluations de la première fois (n=600) étaient de 9,46+- 3,81 et de 9,24+- 3,80 la seconde fois. La différence entre ces deux moyennes n'était pas significative (P=0,6379). Le PES moyen en relation pour les implants sur dent unique variait de 2,28 à 13,8 avec des déviations standards de 0,46 à 3,51. Les restaurations de moindre qualité et les excellentes affichaient les plus petites déviations standards.

Le PES total moyen était de 10,6 pour les spécialistes en prothèse, 9,2 pour les chirurgiens, 9,9 pour les étudiants et 7,6 pour les orthodontistes.

Le PES évalue donc les tissus mous para-implantaires autour des implants uniques. Un aboutissement objectif des différents protocoles chirurgicaux ou prothétiques peut être estimé.

Les orthodontistes étaient clairement plus critiques que les autres observateurs.

➤ 5^{ème} étape : détermination de l'esthétique des couronnes implantaires dans les tissus mous péri-implantaires

❖ « Crown Aesthetic Index » (« index esthétique implant-couronne ») - Meijer et Raghoobar (2006)

Il s'agit d'un index pour noter l'esthétique des couronnes implanto-portées unitaires et de leurs tissus mous périphériques.

Cet index évalue les tissus péri-implantaires à travers neuf items :

- dimension mésio-distale de la couronne ;
- position du bord incisif de la couronne ;
- convexité labiale de la couronne ;
- couleur et translucidité de la couronne ;
- état de surface de la couronne ;
- position de la marge labiale de la muqueuse péri-implantaire ;
- position de la muqueuse dans les embrasures proximales ;
- contour de la surface labiale de la muqueuse ;
- couleur et texture de la muqueuse labiale.

❖ « White esthetic score (WES) » (« l'esthétique du blanc ») - Belser et al. (2009)

En 2009, Belser et al. propose d'allier le PES et le WES afin de pouvoir apprécier l'esthétique global d'un traitement implantaire antérieur au niveau de son intégration vis-à-vis des tissus mous et par rapport au rendu de la couronne sur implant.

Le WES renseigne sur l'esthétique des tissus dentaires, du « blanc », et s'évalue ainsi :

- la forme générale de la dent ;
- le volume général de la dent ;
- la teinte et saturation (couleur) ;

- la texture ;
- la translucidité et caractérisation.

Chaque critère est noté de 0 à 2 avec un score maximal total de 10.

1.2. Paramètres influençant les résultats esthétiques en implantologie

Plusieurs paramètres sont à prendre en compte avant la mise en place d'un implant dans une zone où l'esthétique est primordiale.

Nous décrirons plus tard comment optimiser le résultat final esthétique de la restauration implantoportée en jouant sur certains de ces paramètres.

1.2.1. Paramètres relatifs au patient

➤ Concernant le patient lui-même et identifiables lors de l'anamnèse :

- âge ;
- état de santé ;
- médications en cours ;
- habitudes alimentaires ;
- hygiène, maintenance ;
- tabac, alcool ;
- bruxisme ;
- motivation ;
- exigence.

➤ Paramètres anatomiques :

- biotope parodontal ;
- arcade complète ou dents absentes ;
- caractéristiques du secteur à implanter : limitations anatomiques, défauts osseux, épaisseur des tissus kératinisés ;
- caractéristiques des dents adjacentes (récessions gingivales, teinte, alignement, diastème, état parodontal...) ;
- frein aberrant ;

- profondeur du vestibule ;
- occlusion et fonction occlusale.

1.2.2. Paramètres relatifs à l'implant

- design ;
- longueur ;
- diamètre ;
- état de surface ;
- type de connexion.

1.2.3. Paramètres chirurgicaux

- différentes techniques chirurgicales envisageables ;
 - sans lambeaux (flapless),
 - implantation en 1 ou 2 temps chirurgicaux,
 - implantation différée ou immédiate,
- positionnement de l'implant dans les trois dimensions de l'espace ;
- procédures chirurgicales complémentaires de préservation ou d'augmentation du site implantaire (ROG, greffes par apposition osseuse, greffe épithélio-conjonctive ou de tissu conjonctif enfoui) ;
- pose et choix de la restauration prothétique provisoire.

1.2.4. Paramètres prothétiques

- choix de la prothèse : vissée ou scellée ;
- type de pilier ;
 - matériaux,
 - forme,
 - usiné ou CFAO (Conception et Fabrication Assistées par Ordinateur),
- matériau de la prothèse d'usage ;
- limites de la restauration par rapport à l'espace biologique ;
- vissages / dévissages des piliers prothétiques.

2. CONCEPT DE MISE EN ESTHÉTIQUE IMMÉDIATE APRÈS IMPLANTATION POST-EXTRACTIONNELLE

2.1. La mise en esthétique immédiate

2.1.1. Définition de la mise en esthétique immédiate

La mise en esthétique immédiate ou mise en temporisation immédiate après implantation consiste à mettre en place une couronne provisoire esthétique dans le même temps opératoire que la pose d'un implant. Cette couronne provisoire n'interfère pas dans l'occlusion et ce jusqu'à la mise en place de la couronne d'usage 3 à 6 mois plus tard.

Cette mise en temporisation immédiate peut être réalisée dans un site osseux cicatrisé ou consécutivement à une technique d'extraction/implantation immédiate.

Les différentes chronologies d'interventions dans un traitement de mise en esthétique immédiate :

➤ la prothèse provisoire est préparée avant l'intervention

Il n'y a pas d'empreinte prise après la chirurgie ; le laboratoire n'intervient pas après la pose des implants (figure 9).

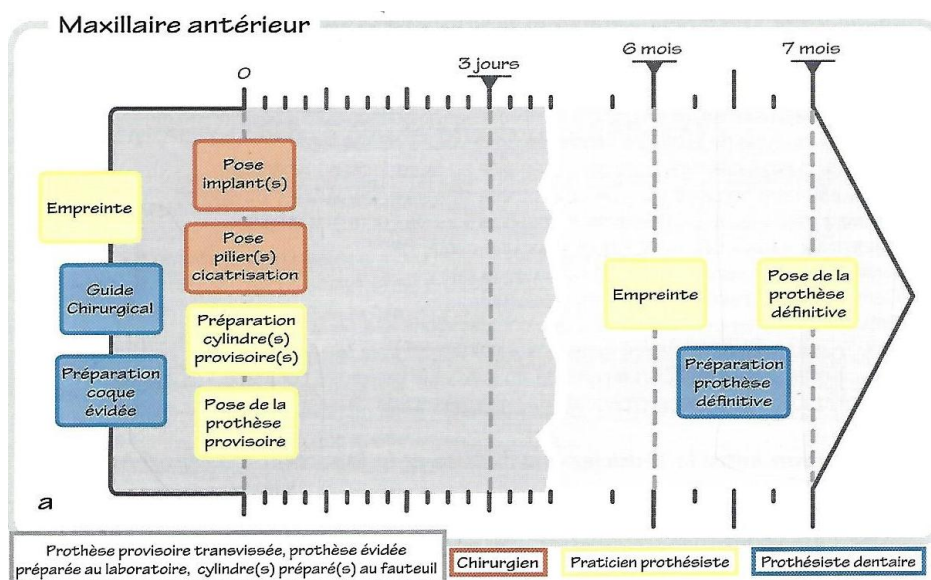


Fig 9. Temps opératoire et prothétique consécutifs (Davaranah M. et al., 2007)

➤ **la prothèse provisoire est préparée dans les 72 heures**

Une prise d’empreinte a lieu après la pose des implants ; le laboratoire intervient après la pose des implants (figure 10).

(Prothèse définitive = prothèse d’usage)

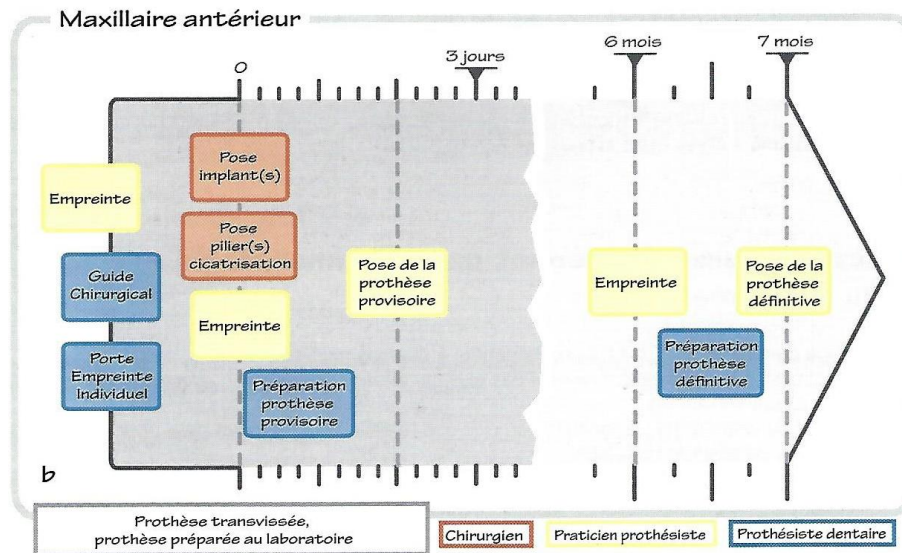


Fig 10. Temps opératoire et prothétique décalés dans le temps (Davaranah M. et al., 2007)

➤ **la prothèse provisoire réalisée par CFAO à l’aide d’un logiciel de planification (exemple : SIMPLANT)**

Les empreintes du patient peuvent être réalisées par les méthodes conventionnelles à l’aide de matériaux d’empreinte ou bien à l’aide d’une caméra optique.

Les images 3D du patient obtenues par le CBCT (Cone Beam) sont alors « matchées » avec celles des empreintes et intégrées dans le logiciel de planification. Un wax-up virtuel est réalisé. Il est alors possible de planifier virtuellement la pose de l’implant et de réaliser un guide de forage. Puis, il sera possible de réaliser une couronne provisoire esthétique grâce à ce guide et à l’impression 3D du modèle.

2.1.2. Conditions nécessaires à la mise en esthétique immédiate

- **une parfaite stabilité de l’implant lors de la pose : ancrage primaire ;**
 - hauteur osseuse disponible dans le sens occluso-cervical pour l’implantation > 11,5 mm afin d’envisager la pose d’un implant de 10 mm minimum,

- largeur osseuse disponible dans le sens vestibulo-lingual > 6mm,
- qualité osseuse disponible : os dense ou normal (type I-III),
- nombre d'implants : 1 à 4,
- torque d'insertion de l'implant > 30 Nm,
- couple de vissage > 40 N /cm,
- stabilité primaire suffisante : supérieure à 35 N/cm,
- **contrôle des micromouvements : < 150 microns ;**
- **maintien de la prothèse en sous-occlusion.**

2.1.3. Indications de la mise en esthétique immédiate

- toute extraction dans le secteur antérieur sans présence d'un foyer infectieux ;
- une expulsion dentaire traumatique avec préservation du capital osseux dans les cas où la dent n'est pas réimplantable ;
- la rhizalyse d'une dent temporaire associée à l'agénésie de la dent permanente.

2.1.4. Contre-indications de la mise en esthétique immédiate

- stabilité primaire de l'implant insuffisante ;
- impossibilité de poser l'implant dans la position idéale dans les trois dimensions ;
- maintien en sous-occlusion de la prothèse provisoire impossible à réaliser en protrusion ;
- bruxomanie ;
- un potentiel de cicatrisation déficient associé à un état de santé général dégradé (diabète, cholestérol, ...) ou à un risque de contamination (mauvaise hygiène, tabagisme, absence de gencive kératinisée...).

2.2. L'Implantation post extractionnelle

2.2.1. Définition de l'implantation post-extractionnelle

Le protocole d'extraction et implantation immédiate consiste à mettre en place l'implant dans l'alvéole non cicatrisée de la dent qui vient d'être extraite. Depuis quelques années l'extraction implantation a fait l'objet de nombreuses études cliniques et expérimentales. C'est une technique aujourd'hui validée par la littérature scientifique. Elle permet de réduire

les temps opératoires et s'affiche aujourd'hui comme une alternative au protocole traditionnel d'implantation dans une alvéole cicatrisée. Notons que cette technique devra être si nécessaire accompagnée d'une greffe conjonctive et/ou osseuse.

Une étude réalisée chez le chien par Vignoletti F et coll. 2012 montre des résultats très intéressants. Cette étude compare la résorption alvéolaire entre une alvéole dans laquelle un implant est placé immédiatement en position plus palatine et une alvéole contrôle avec cicatrisation spontanée. Les extractions sont réalisées de façon atraumatique avec un lambeau et les dimensions des crêtes alvéolaires sont mesurées à 1, 2, 4 et 8 semaines. Les résultats montrent une différence significative entre les deux groupes concernant la résorption verticale de la paroi alvéolaire vestibulaire en faveur de l'implantation immédiate. La mise en place de l'implant diminuerait la résorption alvéolaire physiologique de la paroi vestibulaire.

Certaines études semblent observer les mêmes résultats alors que d'autres ne montrent aucune différence significative mais d'importants biais sont à prendre en compte comme le positionnement tridimensionnel de l'implant. En effet, plus l'implant est positionné en palatin moins on observera une résorption de la paroi alvéolaire vestibulaire (Tomasi et coll. 2010).

2.2.2. Conditions nécessaires à l'implantation post-extractionnelle

- hygiène bucco-dentaire contrôlée ;
- absence de maladie systémique chronique ;
- consentement du patient ;
- présence de dents adjacentes ;
- os résiduel au niveau apical > 4 mm après extraction ;
- possibilité de stabiliser l'implant dans la position idéale exigée par la prothèse.

2.2.3. Indications de l'implantation post-extractionnelle

- les traumatismes, telles que les expulsions dentaires traumatiques, les fractures ou fêlures radiculaires, les résorptions radiculaires ;
- les échecs endodontiques définitifs, dans le cas de lésions apicales persistantes, malgré un traitement adéquat, ou bien de perforations radiculaires prothétiques ou endodontiques ;
- les échecs prothétiques, telles que les fractures radiculaires ou reprises de caries sous des prothèses fixées piliers de couronnes ou de bridges ;

- les caries intractables, telles que les caries radiculaires sous-gingivales par exemple ou dans le cas de rapports couronnes cliniques/racines cliniques défavorables après élongation coronaire ;
- le remplacement de dents lactéales résiduelles ou avec rhyzalyse ;
- le remplacement des débris radiculaires.

La décision passe par la prise en compte de différents paramètres dont cinq sont à retenir :

- la surface radiculaire développée de la dent extraite et la qualité de l'os du site concerné ;
- l'étiologie de l'extraction ;
- l'anatomie de la lésion ;
- la stabilité primaire de l'implant ;
- la possibilité de poser l'implant dans la situation idéale requise par la future prothèse.

2.2.4. Contre-indications de l'implantation post-extractionnelle

- contre-indications générales à l'implantation ;
- stabilité primaire de l'implant insuffisante ;
- destruction du site alvéolaire pendant l'extraction ;
- perte osseuse interproximale sévère sans papille interdentaire ;
- parodonte fin (contre-indication relative) ;
- fenestration et/ou déhiscence des parois osseuses résiduelles (contre-indication relative) ;
- manque d'adaptation de l'implant en rapport avec l'anatomie de l'alvéole. Un minimum de 3 parois résiduelles est nécessaire au succès de l'EII ;
- position ectopique de la dent à remplacer. Le décalage du site d'extraction avec le site d'implantation ne permet pas son remplacement extemporané ;
- l'implant ne peut pas être posé dans la bonne position (contre-indication absolue) ;
- présence d'un foyer infectieux aigu ou chronique péri-apical ;
- mauvaise hygiène bucco-dentaire ;
- absence de motivation du patient ;
- parodontites non traitées (contre-indication absolue).

2.3. La mise en esthétique immédiate après implantation post-extractionnelle

2.3.1. Définition

On appelle « **extraction, implantation et mise en esthétique immédiate** » (EII MEI) le fait de réaliser simultanément : l'extraction de manière atraumatique, la mise en place de l'implant et enfin la mise en place de la prothèse provisoire **en inoclusion** le jour de l'intervention ou, dans les 48h qui suivent la pose. La technique permet de tout regrouper en un seul temps opératoire.

2.3.2. Conditions nécessaires

Les conditions relatives à l'implantation post-extractionnelle et celles nécessaires à la temporisation immédiate doivent être réunies et favorables pour envisager cette technique.

Voici un arbre décisionnel prenant en compte les principaux facteurs de réussite d'une mise en esthétique immédiate. Le praticien devra à tout moment si l'un de ces critères n'est pas présent, renoncer à la mise en esthétique immédiate. Il faudra alors réaliser une augmentation osseuse et/ou gingivale afin de retrouver une situation clinique favorable en vue d'une implantation retardée ou différée (figure 11).

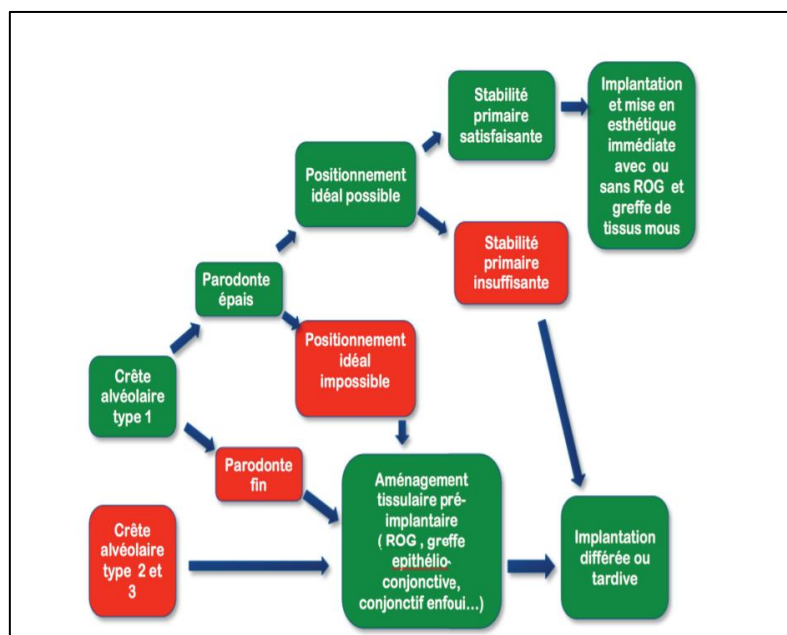


Fig 11. Arbre décisionnel de l'implantation immédiate avec mise en esthétique immédiate (Davaranah et al., 2007)

2.3.3. Indication

La EII MEI est indiquée dans le cas d'un remplacement d'une dent dans un secteur esthétique.

2.3.4. Contre-indications

- contre-indications à l'implantation post-extractionnelle ;
- contre-indications à la mise en esthétique immédiate ;
- stabilité primaire de l'implant pouvant être suffisante pour l'EII mais pas pour la MEI ;
- occlusion trop serrée du patient ne permettant pas de faire une temporisation ;
- mauvais positionnement de l'implant ne permettant pas de mettre une temporisation.

2.3.5. Intérêt de coupler les techniques d'EII et de MEI

2.3.5.1. Intérêts pour le patient

- Esthétique

La pose immédiate d'un implant dans un site d'extraction permet de limiter la résorption osseuse qui a lieu après extraction et de maintenir le capital osseux du site. De plus, ces techniques permettent de préserver au mieux la gencive marginale et les papilles de la dent naturelle fraîchement extraite.

Le patient bénéficie ainsi d'un traitement qui permet de rétablir rapidement ses attentes esthétiques. Une prothèse provisoire implanto-portée durant la phase de cicatrisation osseuse permet en effet de répondre à ses besoins courants de socialisation.

- Meilleur confort

Une seule intervention, sans délai d'attente post-extractionnel, et l'absence d'une prothèse amovible provisoire inconfortable.

- Psychologique

Le facteur « psychologique » intervient dans la chronologie du traitement d'une manière décisive. Dans le cas d'une prothèse défaillante ou à la suite d'un traumatisme nécessitant une extraction dentaire, le patient peut émettre le désir de ne pas rester, ne serait-ce un instant,

sans une solution prothétique fixe. Le port éventuel d'une prothèse amovible est un frein à l'acceptation des traitements implantaires en zone esthétique.

2.3.5.2. Intérêts pour le praticien

- Optimisation de la cicatrisation

Les suites opératoires (douleurs, œdèmes, contraintes non contrôlées exercées sur les implants) sont plus faciles à gérer avec une prothèse fixe qu'avec une prothèse amovible. Le site d'extraction possède un haut potentiel cicatriciel et ostéogénique.

Par ailleurs, le port d'une prothèse amovible qui appuie sur les tissus les rend plus fins et la vis de couverture risque d'être exposée. Une augmentation gingivale est alors nécessaire au 2^{ème} temps chirurgical.

Cela permet donc un soutien des papilles et un guidage de la cicatrisation.

- Gain de temps

La gestion de la temporisation est plus simple avec une prothèse fixe. Les rebasages successifs et fréquents de la prothèse amovible ne sont plus nécessaires. En effet :

- la solution amovible provisoire passe par de nombreuses séances de rebasage à la résine molle. Ces séances sont longues, laborieuses, elles exigent des contrôles plus fréquents ;
- une solution provisoire sous forme de bridge collé peut également être envisagée. Cependant, il doit être déposé et recollé à chaque séance prothétique ce qui accroît le temps total consacré au traitement.

Ainsi la mise en esthétique immédiate permet de réduire le nombre de séances nécessaires au traitement et au suivi post-opératoire. La gestion du temps de cabinet est ainsi optimisée.

- Satisfaction du patient

Pour le praticien, les solutions temporaires non implanto-portées sont une source d'insatisfaction et de difficulté car :

- les patients sont confrontés à une situation inconfortable du fait de l'instabilité de la prothèse provisoire ;
- ils doivent s'adapter à des déficiences esthétiques et fonctionnelles ;
- le praticien est sollicité pour de nombreux ajustements.

2.3.6. Facteurs de risques

2.3.6.1. Risques chirurgicaux

- manque de prédictibilité due au traumatisme possible de l'alvéole lors de l'extraction ou de l'évaluation pré-chirurgicale du défaut osseux ;
- difficulté de la fermeture du site opératoire ;
- difficulté de positionnement tridimensionnel de l'implant ;
- nécessité d'augmentation osseuse dans la majorité des cas ;
- nécessité d'augmentation gingivale dans de nombreux cas ;
- charges supérieures appliquées à l'implant.

2.3.6.2. Risque esthétique

- Le niveau de la ligne de sourire : plus la ligne est basse plus elle cache la jonction implant-prothèse et moins les papilles seront visibles. Les contraintes esthétiques sont alors limitées et le cas est plutôt favorable à la MEI. À l'inverse, si la ligne de sourire laisse apparaître la gencive les exigences esthétiques sont importantes et une asymétrie de collets ou un défaut de papilles peut provoquer un échec. Il faut alors évaluer le biotype parodontal.
- Un biotype parodontal favorable avec corticale vestibulaire épaisse, des collets peu festonnés et la présence de gencive kératinisée limitera les risques de résorption et sera favorable à la MEI. A l'inverse un biotype fin avec gencive festonnée présente un risque important d'échec esthétique.

2.4. Protocole de mise en charge immédiate après implantation post-extractionnelle : Chronologie de réalisation

2.4.1. Diagnostic

2.4.1.1. Anamnèse

La première consultation doit débiter classiquement par un entretien avec le patient. Cet entretien doit permettre de :

- définir les **besoins et les souhaits** du patient et de préciser **ses attentes en matière de confort et d'esthétique**.

La part importante donnée à l'esthétique dans notre société ainsi que les progrès permanents de la dentisterie entraînent une demande esthétique croissante. Pouvons-nous toujours répondre à cette demande ? Il est un impératif de savoir si la demande de notre patient est cohérente avec la situation clinique. Dans le cas contraire, il faut expliquer à notre patient qu'il sera difficile d'obtenir le résultat souhaité ;

- cerner le **profil psychologique du patient**, sa demande et sa motivation ;
- retracer brièvement l'**histoire dentaire** ayant abouti à la situation actuelle.

L'entretien initial permet également de prendre en compte :

- **l'âge** : chez le patient âgé, la durée de l'intervention doit être limitée et le temps de cicatrisation peut parfois être rallongé. Chez le patient trop jeune, il faudra être prudent et savoir le faire patienter ;
- **l'état de santé** du patient constitue un facteur fondamental de décision avant d'envisager un traitement implantaire ou chirurgical. Il est recommandé de faire remplir aux patients **un questionnaire médical** confidentiel, imprimé, rempli et signé précisant :
 - leurs antécédents médicaux et chirurgicaux,
 - leurs pathologies éventuelles,
 - leurs allergies,
 - leurs traitements médicaux en cours,

- **la consommation de tabac et d'alcool et autres addictions**

Le tabac est un facteur aggravant la maladie parodontale, il influera de façon négative sur le succès implantaire en provoquant une hypoxie ainsi qu'une vasoconstriction des tissus péri-implantaires. Il faudra sensibiliser notre patient sur ce point et le faire arrêter ou du moins le faire diminuer.

Face à certaines pathologies, il est judicieux de prendre contact avec le médecin traitant du patient pour avoir des précisions sur la gravité de la pathologie et obtenir son accord sur l'intervention chirurgicale envisagée.

Ainsi, nous mettrons en évidence, après cet entretien médical, certaines **contre-indications à la pose d'implants**.

2.4.1.2. Examen clinique

➤ Examen exo buccal

L'examen clinique commence classiquement par l'examen des articulations temporo-mandibulaires et de **l'ouverture de la bouche**.

Il faut analyser avec attention **la ligne du sourire** et le rapport entre la lèvre supérieure et la ligne des collets. Un sourire gingival peut constituer une difficulté pour le traitement des dents antérieures.

➤ Examen endo buccal

Il est nécessaire de déterminer :

- **le niveau d'hygiène buccal** : il est primordial d'évaluer la qualité de l'hygiène de notre patient. En effet un contrôle de plaque régulier ainsi qu'une maintenance parodontale est nécessaire en vue d'une pérennité de notre traitement implantaire. Il est de notre devoir de sensibiliser nos patients ;
- **la situation des tissus mous** ;
- **le rapport entre le bord cervical de la dent à réhabiliter et les dents adjacentes** ;
- **la qualité de la gencive** ;

Afin d'évaluer le biotype parodontale Kan and coll. 2010 montrent qu'une évaluation du biotype parodontal sans différence significative avec une mesure directe peut être réalisée à l'aide d'une sonde parodontale : si on observe par transparence dans le sulcus de la sonde parodontale c'est un parodonte fin, dans le cas contraire un parodonte épais (figure 12).

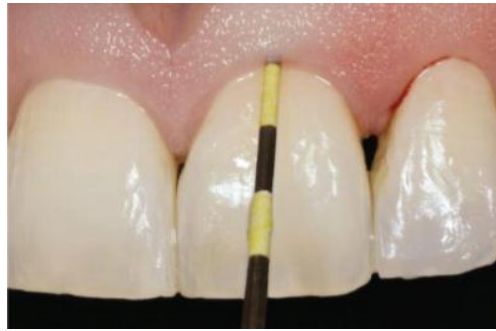


Figure 12: Photo illustrant l'évaluation d'un biotype épais selon la technique de Kan and coll. (Davarpanah et al., 2007)

La présence d'un parodonte fin est un facteur de risque puisqu'il sera parfois difficile de masquer les parties métalliques de l'implant et du pilier alors qu'un parodonte épais nous permettra une meilleure intégration esthétique.

- **la quantité de gencive attachée :** elle se situe entre la gencive libre et la ligne muco-gingivale qui la sépare de la muqueuse alvéolaire. Cette gencive se caractérise par la présence de kératine en surface qui lui permet une bonne résistance aux agressions mécaniques. Elle protège l'os alvéolaire, facilite le contrôle de la plaque et permet donc de lutter contre l'inflammation tissulaire.

Son épaisseur, sa forme et sa couleur jouent un rôle dans le résultat esthétique final. Ainsi, une quantité minimum de cette gencive attachée est nécessaire en vue d'une restauration prothétique implanto-portée et si cela n'est pas le cas, des aménagements pré implantaires seront nécessaires. Une hauteur de gencive kératinisée de 3 mm sera le minimum nécessaire ;

- **la présence et la qualité des papilles :** en vue d'une restauration prothétique implanto-portée il est important d'analyser le contour gingival du patient. La présence ou non de papilles sur les dents adjacentes et leurs morphologies est un facteur essentiel à prendre en compte. En effet, si celles-ci sont longues et fines il sera plus difficile d'obtenir un résultat parfait alors que des papilles épaisses et courtes seront plus faciles à régénérer. La

distance entre le sommet alvéolaire interproximal et le point de contact déterminera la possibilité d'obtenir une régénération papillaire. Selon Tarnow, il nous sera impossible d'obtenir un volume papillaire ad integrum si la distance entre le sommet alvéolaire et le point de contact dépasse 5mm ;

- **évaluer la valeur intrinsèque des dents restant sur l'arcade** : leur vitalité par les tests thermiques, les mobilités éventuelles et l'existence d'une maladie parodontale ;
- **la forme des dents** est à prendre en compte dans la gestion du cas, on décrit classiquement trois types de dents :
 - des dents carrées,
 - des dents ovoïdes,
 - des dents triangulaires,

La présence de dents carrées augmentera la surface de contact dentaire, l'espace papillaire sera par conséquent réduit ce qui rendra sa régénération plus aisée contrairement à des dents triangulaires avec de longues papilles fines où le point de contact se situe plus coronairement ;

- **palpation digitale de la crête osseuse pour sentir le volume osseux disponible**, facteur clé de la faisabilité et de la réussite du traitement implantaire. Une concavité vestibulaire est un facteur important à ne pas négliger ;
- **examen occlusal complet** : il est important de vérifier qu'il n'existe pas de prématurité ou de contacts ... Il est également important de vérifier s'il existe l'espace nécessaire pour la pose d'une couronne provisoire en inoclusion fonctionnelle. Nous analyserons aussi l'orientation du plan d'occlusion.

Dans le cadre de restauration implanto-portée dans les secteurs antérieurs nous devons reconstituer les fonctions de centrage et de guidage. Il faudra s'assurer au préalable par une analyse occlusale de la présence d'un calage postérieur, d'une position d'intercuspidie maximale (ou OIM) ainsi que de l'absence d'interférences ou para fonctions type bruxisme.

Pour conclure, la prise en compte de ces facteurs de risques est une étape essentielle qui nous permettra de déterminer le risque esthétique de notre patient afin de programmer si nécessaire une chirurgie d'aménagement pré-implantaire.

2.4.1.3. Examen radiologique

Un orthopantomogramme ainsi qu'un cone-beam sont les examens généralement réalisés.

- **L'examen panoramique** réalisé de façon quasi systématique en début de traitement permet :
 - de noter immédiatement les dents manquantes et les dents incluses ;
 - de visualiser les lésions osseuses de la dent concernée et des dents adjacentes qui pourraient mettre le site traité en danger ;
 - de réaliser une estimation du volume osseux ;
 - de réaliser une estimation de la position des obstacles anatomiques : sinus, fosses nasales, canal palatin.

- **Le cône-beam est indispensable pour déterminer si l'implant peut être posé dans la position idéale pour une restauration prothétique esthétique.** Il permet :
 - de déterminer si le **volume osseux présent** est suffisant pour recevoir un implant ;
 - de réaliser des mesures osseuses précises dans les 3 dimensions de l'espace ;
 - de vérifier la présence, le niveau de résorption et l'épaisseur de la table vestibulaire si importante pour le succès esthétique ;
 - de localiser avec précision les concavités ainsi que les éventuels obstacles anatomiques qui risquent d'interférer avec le maintien de l'implant dans l'enveloppe osseuse.

- **Les clichés rétro-alvéolaires et bilan long cône** donnent des mensurations fidèles sans déformations. Ils permettent :
 - de confirmer un diagnostic de fracture radiculaire, de lésion apicale, de résorption interne ou externe, de dépassement de pâte d'obturation ;
 - de réaliser une estimation précise de la hauteur osseuse disponible et du niveau de l'os par rapport aux racines ;
 - de diagnostiquer une maladie parodontale.

2.4.2. Planification du projet prothétique

2.4.2.1. Réalisation de modèles d'études et photos

Après l'observation clinique du patient et l'étude de sa radiographie panoramique, il est recommandé de prendre **des empreintes d'étude** et de réaliser des photos.

En effet, ces photos, voire même vidéos, sont nécessaires au prothésiste pour réaliser les couronnes provisoires et définitives. Par ailleurs, il est important de garder une trace visuelle car le patient oublie son état initial.

Ces empreintes seront réalisées en alginate avec des portes-empreintes du commerce et seront coulées puis montées en articulateur à l'aide d'un arc facial et d'une cire d'occlusion. Ce montage permet de noter les éventuelles prématurités et de réaliser une analyse occlusale.

Ensuite, **un wax-up** ou une cire ajoutée de diagnostic est réalisé : il s'agit d'un montage en cire qui préfigure la future prothèse sur implant au niveau de la dent à extraire.

L'empreinte optique est également un moyen fiable et plus rapide pour transférer une empreinte à son laboratoire de prothèse. Le laboratoire réalise ensuite un montage directeur sur ordinateur (CAO). Elle s'effectue en trois étapes successives avec une caméra intra-orale :

- empreinte optique de la (ou les) dent concernée par le praticien en bouche ou du modèle de travail par le laboratoire ;
- empreinte optique de l'arcade antagoniste par le praticien ou modèle antagoniste par le laboratoire ;
- empreinte des arcades ou des modèles en occlusion.

L'enregistrement des rapports occlusaux se fait par un scannage de la face vestibulaire du secteur intéressé en occlusion. Le logiciel met alors les deux arcades en OIM par recalage automatique ou manuellement. Un fichier est généré par la suite par le logiciel de prise d'empreinte et une image 3D du modèle s'affiche sur l'écran.

2.4.2.2. Réalisation d'un guide chirurgical

Nous réaliserons ensuite, à partir du projet prothétique, **un guide chirurgical**.

Ce guide chirurgical sera conçu soit à partir d'un projet prothétique en cire conçu sur le modèle de travail soit en technique CFAO.

Ce guide peut servir simplement pour marquer le point d'émergence de l'implant, mais peut également être un guide de forage s'il a été réalisé à partir de l'étude virtuelle.

2.4.3. Phase chirurgicale

➤ Extraction de la dent

Avant extraction, la dent est détartrée si nécessaire.

Selon la cause de l'extraction, traumatique ou infectieuse, le traitement antibiotique débute 2 heures ou 3 jours avant la chirurgie.

Il est bon de rappeler ici qu'une lésion infectieuse d'origine endodontique n'est pas une contre-indication en elle-même mais à cause des lésions osseuses qu'elle provoque.

Une **extraction a-traumatique** avec respect des tables osseuses sera réalisée. La préservation de la paroi vestibulaire est primordiale, l'extraction devra être réalisée avec précaution.

On évitera les mouvements d'écrasement de la corticale, les alvéolectomies et régularisation de crête ainsi que l'utilisation de l'élévateur. On privilégiera alors l'utilisation des periotomes, la découpe de la dent peut être nécessaire. D'autre part, l'absence d'incision et de décollement permettra de maintenir une vascularisation tissulaire et de ne pas exposer les crêtes osseuses, cela permettra de diminuer la résorption.

Cette étape est importante pour le succès de l'intervention, elle est l'un des facteurs clés de la réussite de ce protocole. Si la préservation de la paroi alvéolaire vestibulaire n'est pas obtenue il faudra reporter la mise en place de l'implant. Une fois la dent extraite, on réalisera un nettoyage minutieux de l'alvéole d'extraction à l'aide d'une curette afin d'éliminer le tissu de granulation et les résidus desmodontaux. L'utilisation de grosses fraises boules sous irrigation abondante est parfois utile.

Il convient ensuite d'évaluer la présence, la position et l'importance des défauts muqueux ou osseux après extraction de la dent (figure 13).

Le protocole de EII et MEI n'est envisageable qu'en présence de défauts modérés nécessitant un aménagement de crête reposant essentiellement sur des techniques de chirurgie plastique (tissus mous).

Un défaut sévère contre-indique l'utilisation de cette technique.

	<i>Seibert, 1983 [13]</i>	<i>Allen et al. 1985 [2]</i>	<i>Wang et Shammari, 2002 [18]</i>
Morphologie du défaut			
Horizontal	I	B	H
Vertical	II	A	V
Combiné	III	C	C
Sévérité du défaut			
Léger	NC	< 3 mm	≤ 3 mm
Modéré	NC	3–6 mm	4–6 mm
Sévère	NC	> 6 mm	≥ 7 mm

NC : non communiqué.

Fig 13. Classification des défauts muqueux et osseux (Bouchard P. et al., 2014)

Un autre paramètre à évaluer est le niveau d'attache des dents bordants l'édentement et la présence ou non de papilles résiduelles adjacentes.

Palaci (2001) propose une classification des défauts de la papille et du tissu vestibulaire après extraction de la dent :

- **dans le sens vertical**

CLASSE I : papille intacte ;

CLASSE II : perte partielle de papille ;

CLASSE III : perte importante de papille ;

CLASSE IV : absence de papille.

- **dans le sens horizontal**

A : tissu vestibulaire (TV) intact ou légèrement réduit ;

B : perte modérée des TV ;

C : perte sévère des TV ;

D : perte extrême des TV.

➤ Pose de l'implant

- analyse des repères osseux et gingivaux ;
- choix de la géométrie de l'implant ;
- préparation du site osseux ;
- pose du guide chirurgical ;
- séquence de forage à travers le guide chirurgical ;
- positionnement 3D de l'implant en translation palatine en essayant d'avoir l'émergence de l'implant au niveau du cingulum de la future couronne.

➤ Régénération osseuse guidée

Comblement du hiatus os/implant (Gap) avec des copeaux osseux récupérés lors du forage ou bio-oss.

➤ Grefe de tissu conjonctif enfoui prélevé au niveau du palais

➤ Pose d'une membrane

➤ Pose d'un pilier de cicatrisation, pilier provisoire vissé qui émerge de l'alvéole d'extraction.

➤ Sutures autour du pilier de cicatrisation si lambeau.

➤ Radiographie panoramique de contrôle pour vérifier le placement juxta ou sous-crestal adéquat de l'implant et ses rapports avec les obstacles anatomiques.

2.4.4. Phase prothétique

- pose d'une **couronne provisoire** en résine scellée ou transvissée en sous occlusion le jour de la pose de l'implant ;
- après 4 à 6 mois de maturation des tissus mous et d'ostéo-intégration, la stabilité clinique des implants est testée avant d'entreprendre la confection de la prothèse d'usage. L'esthétique est évaluée ;
- réalisation de l'empreinte ;

- essai puis pose de la prothèse au fauteuil ;
- contrôle radiologique.

2.4.5. Maintenance

La prothèse implantaire ne se termine pas au moment de la pose de la prothèse.

Des contrôles réguliers devront être réalisés deux fois par an les trois premières années puis une fois par an les années suivantes.

Ces visites de maintenance doivent toujours comporter trois examens :

- un contrôle radiographique ;
- un contrôle parodontal ;
- un contrôle occlusal.

2.5. Études cliniques comparatives des résultats esthétiques observés avec différentes stratégies de traitement

Les études cliniques analysées ont été synthétisées sous forme de tableau afin de permettre une comparaison pratique des résultats esthétiques (tableau 1).

Les termes et abréviations utilisés dans ce tableau sont les suivants :

- période : laps de temps entre la pose des implants et l'observation des résultats esthétiques.
- NC : Non Communiqué
- PES : Pink Esthetic Score
- WES : White Esthetic Score
- IES : Implant Esthetic Score
- PIS : Papille Index Score

Tableau 1 : tableau comparatif des études cliniques

ETUDE	PERIODE	NB D' IMPLANTS	GROUPES	TYPE D'IMPLANTATION	RESTAURATION PROTHETIQUE			UTILISATION D'UNE ROG		AMENAGEMENT DES TISSUS MOUS	RESULTATS ESTHETIQUES		
					Immédiate ou différée	Matériaux	Occlusion	Pré-implantation	Post-implantation		Radiologiques: tissus durs	Tissus mous: Indices esthétiques	Niveau de satisfaction du patient
1 Felipe et al., 2011 (33)	4 mois après la mise en esthétique	106	54	Immédiate	Couronne provisoire immédiate	Acrylic cimentée	Pas de contact		Comblement du GAP	NC	NC	PES similaires: pas de différence statistiquement significative (p>0,005).	Identique: 50 patients de chaque groupe "absolument satisfaits".
			17						Pas de comblement du GAP				
			12	Différée (4 mois après extraction)	Différée	Préservation de l'alvéole: bio oss, membrane résorbable.	Si nécessaire: bio oss, membrane résorbable.						
2 De Kok et al., 2006 (28)	12 à 30 mois	43	1	Immédiate	Couronne provisoire immédiate	Résine cimentée	Pas de contact		NC	Chirurgie sans lambeaux sauf un.	7,5% des sites avec une diminution de l'os marginal supérieure à 1 mm.	PIS(papille index score) identique à celui pré-opératoire: maintenance de la papille. Régénération de la papille (classe I et II) dans tous les cas sauf un (classe III).	NC
3 Cosyn et al., 2011 (17)	3 ans	30	1	Immédiate	Couronne provisoire immédiate	Screw retained	Pas de contact		Comblement du GAP au bio oss.	Lambeau mucoperiosté incluant les papilles des dents adjacentes.	Diminution de l'os marginal d'environ 1 mm.	52% des cas avec maintien du niveau de la papille mésiale; 56% des cas avec maintien du niveau de la papille distale; 40% des cas avec maintien de la gencive marginale. PES moyen:10,48 WES moyen:8,17 Resultats considérés comme parfaits.	NC
4 Den Hartog et al., 2011 (30)	18 mois	62	31	Différée(3 mois après extraction)	Couronne provisoire immédiate	NC	Pas de contacts		Débris osseux autogènes issus du forage+bio oss+membrane de collagène.	NC	56% des cas avec une diminution du niveau de l'os marginal inférieur à 1mm: pas de différence significative entre les 2 groupes (p<0,005).	PIS: pas de différence significative entre les 2 groupes. PES et WES: pas de différence significative entre les 2 groupes (p<0,05).	Haut niveau de satisfaction des patients Pas de différence significative entre les 2 groupes.
			31		Couronne provisoire différée (3 mois après implantation)								
5 Di Alberti et al., 2012 (31)	1 an	70	25	Immédiate	Couronne provisoire immédiate	Résine acrylic screw retained	En contact		Comblement du GAP au bio oss + membrane biogide	NC	Pas de signes de diminution du niveau de l'os marginal.	Préservation des papilles Pas de signes de récession gingivale.	Haut niveau de satisfaction des patients Pas de différence significative entre les 2 groupes.
45	Différée												

ETUDE	PERIODE	NB D'IMPLANTS	GROUPES	TYPE D'IMPLANTATION	RESTAURATION PROTHETIQUE			UTILISATION D'UNE ROG		AMENAGEMENT DES TISSUS MOUS	RESULTATS ESTHETIQUES		
					Immédiate ou différée	Matériaux	Occlusion	Pré-implantation	Post-implantation		Radiologiques: tissus durs	Tissus mous: Indices esthétiques	Niveau de satisfaction du patient
6 Tiziano et al., 2017 (81)	6 ans	35	22	Immédiate	Couronne provisoire immédiate	Résine acrylic	Pas de contact	NC	NC	Diminution du niveau de l'os marginal similaire pour les groupes: pas de différence statistiquement signifiante	IES (implant esthétique score) moyen:7 (sur une échelle de 9) Pas de différence significative entre les 2 groupes	NC	
			13										
7 Grandi et al., 2013 (41)	1 an	50	25	Immédiate	Couronne provisoire immédiate	NC	Pas de contact	NC	NC	Diminution moyenne du niveau de l'os marginal similaire pour les deux groupes	Niveau idéal de la gencive marginale plus fréquent en implantation différée (83,3%) qu'en immédiate (52,1%). Présence de papilles au niveau idéal aussi fréquent pour les deux groupes.	NC	
			25	Différée	Couronne provisoire différée (4 mois après implantation)								
8 Felice et al., 2011 (33)	1 an	50	25	Immédiate (II)	Couronne provisoire immédiate sur 21 implants	NC	Pas de contact	Comblement du GAP avec un substitut osseux phycogénic(bone algae derived).	NC	Niveau de l'os marginal similaire pour les deux groupes, pas de différence statistiquement significative: perte de 0,13 mm pour II et de 0,19 mm pour ID (p<0,005).	PES moyen: 12,42 pour II et 12,28 pour ID. Pas de différence significative entre les deux groupes (p<0,05).	Haut niveau de satisfaction des patients: pas de différence significative entre les 2 groupes.	
			25	Différée (ID)	Couronne provisoire immédiate sur 6 implants		Substitut osseux phycogénic+membrane de collagène au niveau de l'avéole d'extraction.						
9 Esposito et al., 2015 (32)	1 an	106	54	Immédiate (II)	Couronne provisoire immédiate sur 5 implants	NC	Pas de contact	Comblement du GAP avec de l'os bovin anorganic.	NC	Niveau de l'os marginal: différence statistiquement significative entre les deux groupes: perte de 0,2 mm pour II et de 0,29 mm pour ID (p=0,006).	PES moyen: 13 pour II et 12,8 pour ID. Pas de différence significative entre les deux groupes (p<0,05).	Haut niveau de satisfaction des patients: pas de différence significative entre les 2 groupes.	
			52	Différée (ID)	Couronne provisoire immédiate sur 1 implant		Os bovin+membrane de collagène résorbable.						
10 Felice et al., 2016 (34)	4 mois après couronne définitive	210	70	immédiate (II)	NC	NC	Pas de contact	comblement du gap+membrane résorbable si nécessaire.	NC	Niveau de l'os marginal: pas de différence statistiquement significative entre les trois groupes: perte de 0,17 mm pour II, de 0,20 mm pour IID et de 0,24 mm pour ID(p<0,05)	PES moyen: 12,48 pour II, 12,8 pour IID et 11,71 pour ID. II existe donc une différence statistiquement significative entre les trois groupes (p>0,05), II et IID semblent donner de meilleurs résultats esthétiques.	Haut niveau de satisfaction des patients Pas de différence significative entre les trois groupes	
			70	différée de 6 semaines (IID)									
			70	différée de 4 mois (ID)									bio oss+membrane resorbable dans l'alvéole d'extraction

ETUDE	PERIODE	NB D'IMPLANTS	GROUPE	TYPE D'IMPLANTATION	RESTAURATION PROTHETIQUE			UTILISATION D'UNE ROG		AMENAGEMENT DES TISSUS MOUS	RESULTATS ESTHETIQUES		
					Immédiate ou différée	Matériaux	Occlusion	Pré-implantation	Post-implantation		Radiologiques: tissus durs	Tissus mous: Indices esthétiques	Niveau de satisfaction du patient
11 Pour et al., 2018 (70)	1 an	40	22	Immédiate	NC	NC	NC	NC	NC	NC	PES moyen: 8,54 pour II et 8,10 pour ID. Pas de différence significative entre les deux groupes (p<0,05).	NC	
			18	Différée									
12 Arora et al., 2018 (5)	1 an	30	15	Immédiate	NC	NC	NC	NC	Niveau de l'os marginal: pas de différence statistiquement significative entre les deux groupes.	PES moyen: 9,40 pour II et 9,27 pour ID. Pas de différence significative entre les deux groupes (p<0,05).	NC		
			15	Différée (4 à 6 semaines)									
13 Bonnet et al., 2018 (12)	1 an	39		Immédiate	Couronne provisoire immédiate		Pas de contact		Comblement du GAP avec de l'os bovin.	Extraction sans lambeaux. Greffe de tissu conjontif enfoui.	NC	Différence statistiquement significative entre le PES moyen à un an (5,64) et quatre ans (7,07) après la pose de l'implant.	NC
14 Noelken et al., 2018 (63)	5 ans	37		Immédiate	Couronne provisoire immédiate		Pas de contacts		Comblement du GAP avec de l'os autogène.	Extraction sans lambeaux.	Baisse moyenne du niveau de l'os marginal inférieure à 1 mm.	PES moyen: 11,7 à cinq ans	NC
15 Arora et al., 2018 (6)	3 ans	40	20	Immédiate	Couronne provisoire immédiate (EII)	NC	NC	NC	NC	Niveau de l'os marginal: pas de différence statistiquement significative entre les deux groupes.	PES moyen:11,1 pour EII et 10,3 pour EID. WES moyen:8,4 pour EII et 7,8 pour EID. Il n'y a pas de différence statistiquement significative entre les deux groupes (p<0,05). Hauteur de la papille distale significativement supérieure pour EII.	NC	
			20		EID								

DISCUSSION

Les études cliniques réalisées sur des patients ayant tous bénéficié d'une EII avec MEI (De Kok et al. (2006), Cosyn et al. (2011), Bonnet et al. (2018), Noelken et al. (2018)) ont toutes obtenu un succès esthétique avec des indices esthétiques aux valeurs moyennes très élevées : une régénération papillaire intégrale (dans tous les cas sauf un) constatée dans l'étude de Kok et al. (2006) et un PES moyen excellent évalué dans l'étude de Cosyn et al. (2011) (PES moyen : 10,48) et de Noelken et al. (2018) (PES moyen : 11,7).

L'étude de Bonnet et al. (2018) a obtenu un PES moyen moins concluant (7,07) mais qui reste tout de même satisfaisant.

En revanche, aucune de ces études ne s'est intéressée au niveau de satisfaction du patient pour confirmer ce succès esthétique implantaire.

Les études de Felice et al. (2016), Pour et al. (2018), Arora et al. (2018) réalisées sur deux groupes de patients, l'un ayant bénéficié d'une EII et l'autre d'une EID (extraction implantation différée) ne révèlent aucune différence statistiquement significative du PES moyen, élevé pour les deux groupes.

En revanche, nous ignorons si une MEI a été effectuée après implantation.

La satisfaction du patient n'est mentionnée que par l'étude de Felice et al. (2016) et ne présente pas de différence significative entre les deux groupes, en moyenne hautement satisfaits.

Les études de Felipe et al. (2011), Den Hartog et al. (2011), Grandi et al. (2013) réalisées sur deux groupes, l'un ayant bénéficié d'une EII avec MEI et l'autre d'une EID avec MED (mise en esthétique différée) ont également obtenu un succès esthétique similaire pour les deux groupes. En effet, elles présentent des PES moyens similaires et élevés pour les deux groupes, sans différence statistiquement significative.

L'étude de Grandi et al. (2013) mentionne tout de même un niveau idéal de la gencive marginale plus fréquent en EID avec MED mais une présence de papilles à des niveaux idéales aussi fréquente pour les deux groupes.

Les études de Felipe et al. (2011) et de Den Hartog et al. (2011) ne montrent pas de différence significative du niveau de satisfaction des patients, élevé pour les deux groupes.

Les études de Felice et al. (2011) et Esposito et al. (2015) réalisées sur deux groupes de patients, l'un ayant bénéficié d'une EII et l'autre d'une EID présentent les résultats esthétiques les plus satisfaisants. En effet, les PES moyens mesurés sont les plus élevés des études mentionnées, sans différence statistiquement significative pour les deux groupes (PES moyen : 12,42 avec EII et 12,28 avec EID dans l'étude de Felice et al. (2011) et PES moyen : 13 avec EII et 12,8 avec EID dans l'étude de Esposito et al. (2015)).

En revanche, l'étude de Esposito et al. (2015) mentionne une différence statistiquement significative du niveau de l'os marginal, avec une baisse moyenne plus importante dans le cas d'une EID.

Les patients sont en moyenne hautement satisfaits dans les deux groupes, sans différence significative.

Ces études, quant à elles, n'analysent pas la différence des résultats esthétiques obtenus entre les implants ayant bénéficiés d'une MEI et ceux ayant bénéficié d'une MED.

L'étude de Di Alberti et al. (2011) constate également une préservation papillaire intégrale et un haut niveau de satisfaction du patient pour les implants ayant bénéficié d'une MEI après EII comme pour ceux ayant bénéficié d'une MEI après EID.

Pour conclure, les différentes études cliniques rapportées montrent, pour la plupart, que le protocole de EII avec MEI a le même taux de succès implantaire esthétique que le protocole d'implantation différé. En effet, il n'existe pas de différence statistiquement significative tant au niveau des indices de succès esthétique qu'au niveau de la satisfaction du patient, élevés pour les deux protocoles. La mise en place d'implants après extraction ne semble pas diminuer la résorption alvéolaire qui est inévitable mais elle est similaire à celle observée en implantation différée.

Selon ces études, il semble que l'EII avec MEI, associé ou non à des greffes tissulaires, permet un maintien optimal du volume tissulaire.

Cependant, il est à noter que ces études n'ont pas beaucoup de recul ni assez de patients. Des études à long terme seraient nécessaires.

3. GESTION OPTIMALE DES FACTEURS AYANT UN IMPACT SUR LE RÉSULTAT ESTHÉTIQUE FINAL DE LA RESTAURATION LORS DE L'UTILISATION COMBINÉE DES TECHNIQUES D'IMPLANTATION IMMÉDIATE ET DE TEMPORISATION IMMÉDIATE

Les extractions-implantations immédiates avec MEI unitaires dans les secteurs antérieurs au maxillaire montrent de très bons résultats cliniques à long terme. Néanmoins, le véritable défi n'est pas seulement la survie implantaire mais l'obtention d'un résultat esthétique et le maintien dans le temps.

Jusqu'à présent, la présence d'une corticale osseuse vestibulaire a été considérée comme un critère déterminant dans le choix de la technique. La présence d'un défaut de cette corticale, qui est par définition appelée à disparaître, a souvent justifié des reconstructions tissulaires péri-implantaires nécessitant plusieurs étapes et interventions.

À partir des années 2010, de nombreux articles scientifiques viennent recentrer les options thérapeutiques vers des techniques *a minima* qui respectent des principes biologiques incontournables : préservation de la vascularisation, stabilité primaire de l'implant, maintien du volume des tissus en place, modelage des volumes tissulaires grâce à la couronne provisoire immédiate et maturation guidée des tissus.

En nous appuyant sur ces principes biologiques, nous présentons une démarche clinique étape par étape qui permet, par préservation tissulaire, d'obtenir des résultats immédiatement esthétiques et stables dans le temps.

3.1. Sélection de l'implant

3.1.1. Analyse des repères osseux et gingivaux

- détermination du biotype parodontal ;
- analyse de la situation générale des tissus mous et plus spécifiquement au niveau du site implantaire : alignement des bords cervicaux, profils d'émergences, niveau des papilles.

L'objectif esthétique est de **maintenir le bord cervical de la gencive et les papilles au plus près de leur niveau actuel.**

L'implant est encadré par des dents naturelles, la papille sera donc soutenue par le parodonte des dents adjacentes.

Pour maintenir le bord gingival au plus près de son niveau actuel, l'accès osseux se fait sans élever de lambeau.

3.1.2. Choix de la géométrie de l'implant

3.1.2.1. Le type d'implant (forme, design)

Nous choisissons un implant intégrant le concept de « **platform-switching** » dans sa macro-géométrie. Ce concept nécessite :

- une plate-forme évasée de l'implant ;
- des piliers standards dont le diamètre est inférieur de 0,70 mm par rapport au col de l'implant.

Les implants cylindro-coniques ou à col évasé, sont à privilégier. Ils permettent :

- d'améliorer la stabilité primaire en prenant appui sur la crête osseuse ;
- de mieux combler l'alvéole d'extraction, une meilleure adaptation de l'implant à la géométrie de l'alvéole ;
- une meilleure assise prothétique pour les couronnes.

3.1.2.2. Longueur, diamètre de l'implant

Le diamètre de l'implant choisi répond aux critères suivants :

- la corticale vestibulaire doit être préservée, il est recommandé de laisser une distance de 2 mm entre la partie interne de la table vestibulaire et le bord externe de l'implant ;
- une distance inter-implantaire supérieure ou égale à 3 mm et une distance dent-implant supérieure ou égale à 1,5 mm doivent être maintenues.

3.1.2.3. La surface de l'implant

Le sablage et le mordantage du titane permettent d'obtenir des temps d'ostéo-intégration plus courts en favorisant le tropisme cellulaire et la fixation des ostéoblastes.

L'état de surface joue un rôle important durant la phase de cicatrisation osseuse car la tolérance aux micromouvements des implants à surface rugueuse est supérieure à celle des implants à surface usinées. C'est pourquoi **les implants à surface rugueuse sont à privilégier dans la MCI et la MEI.**

3.2. Gestion chirurgicale de l'esthétique et préservation du site

3.2.1. Extraction atraumatique avec préservation osseuse

Avant extraction, la dent est détartrée si nécessaire. Selon la cause de l'extraction, traumatique ou infectieuse, le traitement antibiotique débute 2 heures ou 3 jours avant la chirurgie.

L'extraction atraumatique respecte les tables osseuses, surtout la table vestibulaire. Les sites post-extractionnels sont soigneusement nettoyés de tout tissu de granulation.

3.2.2. Stabilité primaire et positionnement idéal de l'implant

3.2.2.1. Stabilité primaire de l'implant

Quel que soit le protocole de mise en charge, la stabilité primaire des implants joue un rôle important dans le pronostic de l'intégration des implants.

Cette exigence de stabilité primaire est d'autant plus importante lorsque les implants vont porter une restauration provisoire.

Les implants sont alors soumis à des contraintes biomécaniques dès la pose et toutes les conditions doivent être réunies pour maintenir l'amplitude des micromouvements en deçà du seuil de tolérance (inférieur à 150 microns pour les surfaces rugueuses).

Facteurs permettant d'optimiser la stabilité primaire :

- bonne qualité osseuse : os dense ;
- morphologie implantaire appropriée : implant cylindro-conique ou à col évasé ;
- forage apical : un forage de 3-5 mm au-delà de la limite apicale est effectué afin d'augmenter la stabilité primaire de l'implant.

3.2.2.2. Position 3D optimale de l'implant

La présence de papilles et un bord marginal de la gencive stable dans le temps sont deux éléments importants pour le résultat esthétique.

Pour préserver dans le temps le capital des tissus mous péri-implantaires au niveau de la gencive marginale et des papilles, trois principes doivent être respectés :

- tout tissu mou doit être soutenu par un tissu osseux sous-jacent. Quand le sommet d'une crête osseuse se déplace en direction apicale, les tissus mous migrent en conséquence ;
- pour assurer la pérennité d'une papille, une distance maximale est à respecter entre le niveau osseux et le point de contact entre deux dents ;
- une distance minimale est à respecter entre deux implants ou entre un implant et une dent afin de maintenir le capital des tissus mous.

Ces principes soulignent l'importance de la présence d'une crête osseuse entre les structures pour soutenir la papille. Ils justifient tous les efforts de positionnement 3D qui tendent à la préserver.

➤ Dans le sens Mésio-distal : respect des septas osseux

L'axe mésio-distal de l'implant est parallèle à l'orientation verticale de la couronne réhabilitée soutenue par l'implant.

Il est indiqué par le guide chirurgical.

Pour maintenir le capital osseux entre des structures adjacentes, l'implant est placé au milieu de l'espace à reconstruire tout en respectant les distances minimales :

- la distance minimale à maintenir **entre 2 implants est de 3 mm** ;

- la distance minimale à maintenir **entre un implant et une dent adjacente est de 1,5 mm mais 2 mm sont conseillés** (figure 14).

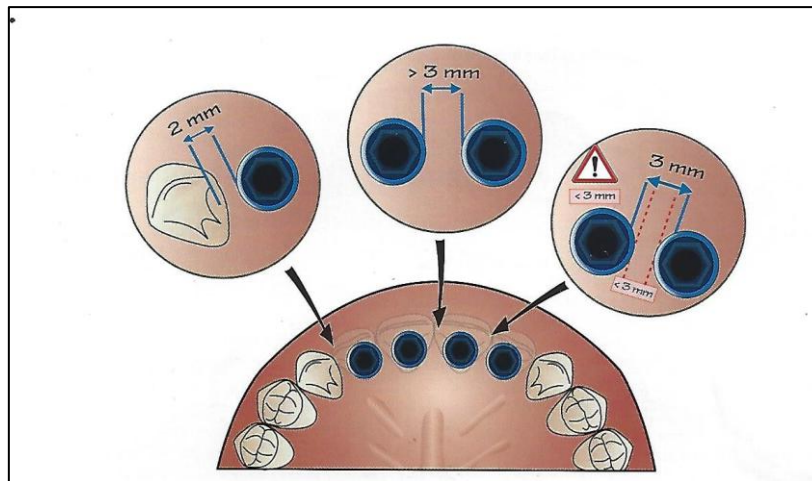


Fig 14. Schéma des distances à respecter dans le plan méso-distal entre structures adjacentes (Davarpanah et al., 2007)

Certaines perturbations, d'origine infectieuses ou biomécaniques, induisent des agressions chroniques au niveau du joint implant-pilier proche de la crête osseuse (figure 15). L'espace biologique se réorganise, il en résulte une lyse osseuse (figure 16).

Une lyse osseuse **verticale et horizontale** se met en place autour des implants, Verticalement, elle se traduit par la migration apicale du niveau osseux péri-implantaire. Horizontalement, elle provoque une perte osseuse latérale sur une distance équivalente.

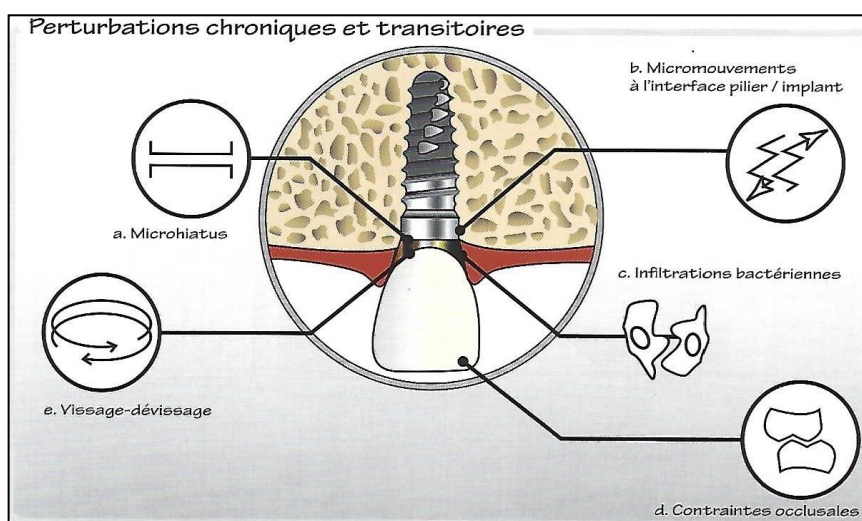


Fig 15. Perturbations chroniques et transitoires ayant lieu au niveau du joint implant-pilier (Davarpanah et al., 2007)

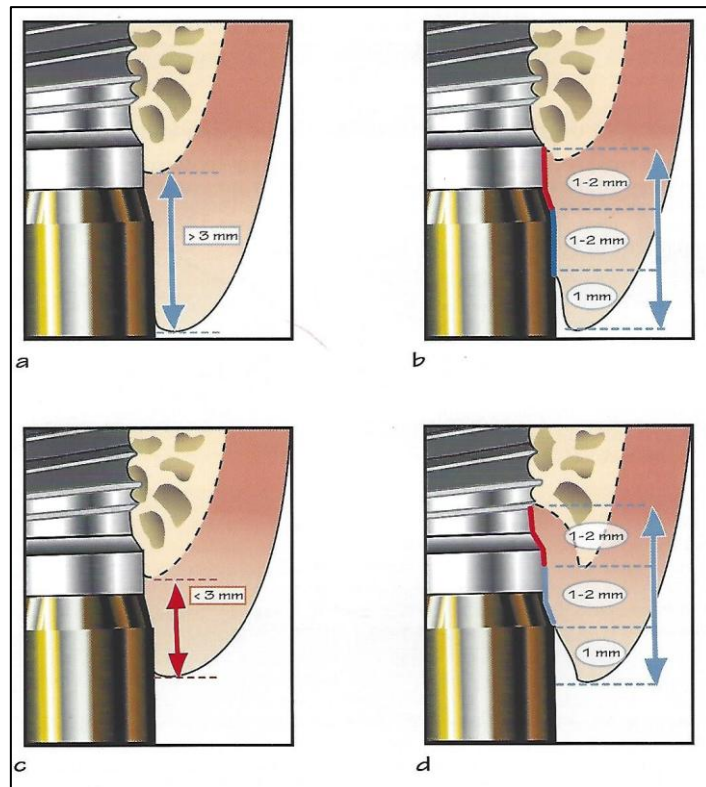


Fig 16. Schéma du principe de conservation de l'espace biologique (Davaranah et al., 2007)

Durant les premiers mois de fonction, une lyse osseuse en forme de cratère peut prendre place autour du joint implant-pilier.

Son rayon est de 1-1,5 mm. Elle est dû à l'expression du principe de conservation de l'espace biologique dans les plans mésio-distal et vestibulo-lingual par une lyse horizontale. Sur une distance de 1 à 1,5 mm la crête osseuse se résorbe et se cratérise.

- Quand la distance entre deux implants est inférieure à 3 mm, la crête osseuse inter-implantaire est résorbée sur toute sa hauteur. Elle ne peut donc plus soutenir la papille.
- En revanche, lorsque la distance entre deux implants est supérieure à 3 mm, la crête osseuse inter-implantaire est préservée. La papille reçoit le support osseux dont elle a besoin, l'esthétique peut être maintenue sur le long terme (figures 17 et 18).
- Quand la distance entre une dent et un implant est inférieure à 1,5 mm, le cratère initié sur le pourtour du joint atteint l'os adjacent à la dent. Le parodonte est érodé et n'assure plus de soutien à la papille.
- Quand la distance entre la dent et l'implant est supérieure à 1,5 mm, la cratérisation n'atteint pas l'os adjacent et la papille reçoit le soutien nécessaire.

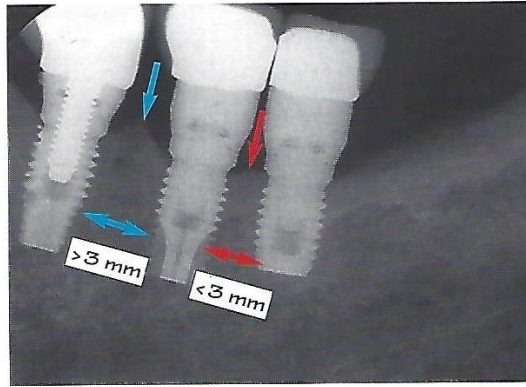


Fig 17. Mise en évidence de la lyse osseuse verticale et horizontale et du principe de distance minimale entre deux implants (Davaranah et al., 2007)

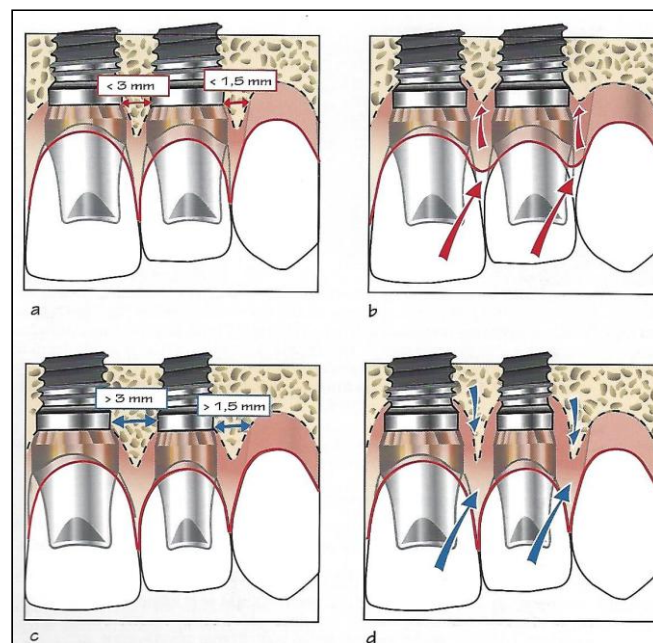


Fig 18. Schéma du principe déterminant la distance minimale entre deux implants ou entre un implant et une dent (Davaranah et al., 2007)

➤ **Dans le sens Vestibulo-palatin : respect de la table osseuse vestibulaire**

L'angulation prononcée du bloc antérieur du maxillaire fait qu'un forage dans l'axe de l'alvéole pourrait mener soit à l'effraction de la table externe, souvent déjà fine et fragile, soit à une épaisseur au sommet de la table inférieure à 2 mm. Dans ce dernier cas, la résorption en direction apicale peut intéresser la table vestibulaire sur toute son épaisseur. Elle est accompagnée d'une récession gingivale avec des conséquences souvent inesthétiques.

La solution consiste à **décaler en direction palatine l'axe de l'implant par rapport à la dent** de manière à laisser **une distance d'au moins 2 mm entre le bord externe de l'implant et le rebord de la table vestibulaire** (figure 19).

Pour ce faire, une encoche à l'aide d'une fraise boule est réalisée au tiers inférieur de l'alvéole sur la table palatine de façon à éviter d'être emporté par l'alvéole au moment du forage.

Les autres forets sont passés selon la séquence classique. L'implant est décalé en direction palatine (figure 20).

De ce fait, il existe un espace libre pour la régénération osseuse. Les tissus mous reçoivent alors le soutien nécessaire et l'esthétique peut être maintenue dans le temps.

Cet axe peut être intégré dans le guide chirurgical.

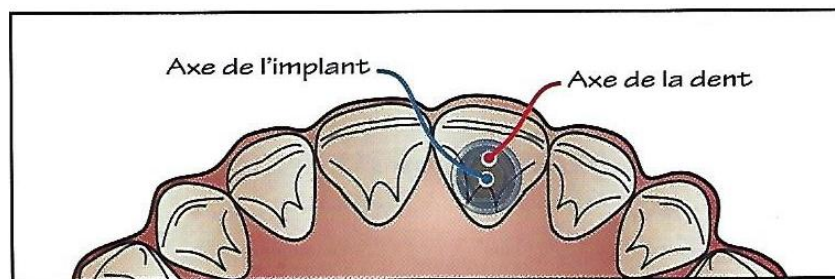


Fig 19. Décalage palatin de 5 degrés entre l'axe de la dent et l'axe de l'implant (Davarpanah et al., 2007)

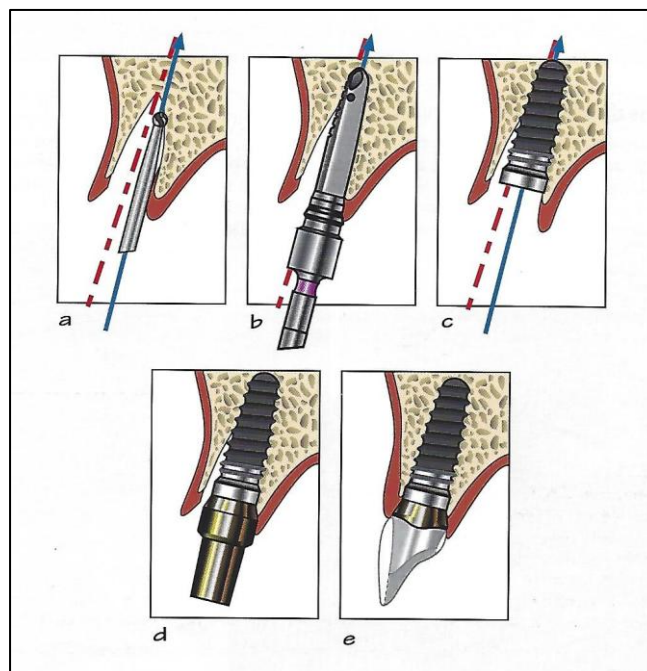


Fig 20. Préparation de l'axe de l'implant, décalé par rapport à l'axe de la dent, et ses conséquences sur les tissus mous (Davarpanah et al., 2007)

Buser et al. 2004 préconisent le positionnement de l'implant à 1 mm en palatin d'une ligne imaginaire passant par le point d'émergence des dents adjacentes (figure 21). Une position plus vestibulée risque de provoquer une résorption osseuse vestibulaire avec un risque de récession.

Une position trop palatine aboutie à une transition trop marquée du profil d'émergence, empêchant une bonne prophylaxie.

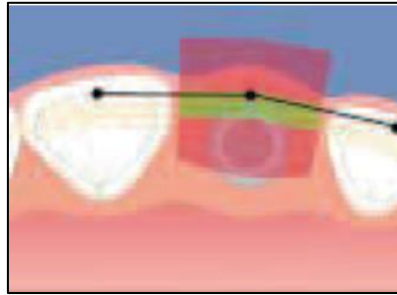


Fig 21. Position vestibulo-linguale de l'implant (Buser et al., 2004)

Pour une restauration transvissée, l'axe de l'implant doit être dirigé vers le cingulum pour dissimuler le puit d'accès à la vis et réserver assez d'épaisseur en vestibulaire pour la céramique cosmétique. Cependant, un axe trop palatin rend difficile l'aménagement d'un profil d'émergence permettant une hygiène adéquate et une transition douce entre le col de l'implant et la couronne prothétique. Dans ce cas de figure, l'implant devra être plus enfoui pour compenser ce décalage.

➤ Dans le sens vertical

Le positionnement vertical de l'implant détermine le niveau des trois tissus concernés : os, tissu conjonctif et épithélium, c'est-à-dire la localisation de l'espace biologique.

Ce positionnement vertical prend en compte la différence entre l'espace biologique autour des dents adjacentes, de l'ordre de 2 mm, et l'espace biologique autour de l'implant qui est évalué à 3 mm.

Le résultat esthétique est fonction de l'obtention de ces paramètres :

- alignement des collets ;
- présence des papilles ;
- non-visibilité du col implantaire ;
- profil d'émergence ;
- qualité, quantité, couleur, texture des tissus mous.

L'enfouissement de l'implant détermine le point de départ de la zone de transition d'où commence l'évasement vers un profil d'émergence naturel.

Il doit prendre en compte le niveau du bord marginal de la future restauration, idéalement situé au même niveau que la dent contro-latérale pour une meilleure symétrie des collets, à condition que le volume des tissus disponibles le permette.

En l'absence de récession gingivale, Buser et al. 2004 recommandent de situer le col de l'implant à 1 mm en apical de la jonction émail-cément de la dent contro-latérale. En règle générale, ils préconisent un enfouissement de 2 à 3 mm apicalement au zénith du feston gingival de la future restauration. Une position trop coronaire conduit à un profil d'émergence inadapté difficile à nettoyer. Une position trop apicale peut entraîner une résorption osseuse puis une récession muqueuse avec allongement de la couronne clinique.

Enfin, après la mise en place de l'implant, il est important de vérifier stabilité primaire de celui-ci. Si elle est satisfaisante, la réalisation de la couronne provisoire peut être envisagée. Un serrage de l'implant à 35N/cm semble être un pré-requis indispensable au succès de l'intervention.

Il existe pour chaque système implantaire des clés dynamométriques ou des clés à cliquet permettant un vissage contrôlé des implants (figure 22).



Fig 22. Photo d'une clef dynamométrique permettant de contrôler le torque (Davarpanah et al., 2007)

3.2.2.3. Le guide chirurgical

➤ Intérêts

Le guide est un élément important pour la réussite du traitement implantaire en général et particulièrement dans le secteur antérieur. Les informations recueillies lors des premiers examens cliniques et radiologiques vont permettre la réalisation d'un guide d'imagerie qui sera transformé en guide chirurgical. Le guide d'imagerie transfère les informations de positionnement déterminées sur le modèle d'étude au niveau des images radiographiques. Le guide chirurgical transfère les informations de positionnement des implants validées par les examens radiographiques au niveau du site chirurgical (figure 23).

Ce guide doit remplir certains objectifs : être facile à placer et à retirer, assurer un bon contraste pour le diagnostic radiographique, être rigide et stable et ne pas empêcher : la réclinaison des tissus mous, la visualisation des indicateurs de profondeur, et le refroidissement du site chirurgical lors du forage.

Il permettra ainsi la détermination et le placement correct de l'implant afin d'obtenir un profil d'émergence idéal et un bon soutien des tissus mous péri-implantaires (GOSSEIN J.-P., 2005).

➤ Techniques d'élaboration

❖ À partir d'un projet en cire conçu sur le modèle de travail

Un projet en cire réalisé par le prothésiste dentaire qui met en évidence le contour final de la gencive marginale, la face vestibulaire et la forme des embrasures de la restauration envisagée. Une gouttière, guide chirurgical, sera alors réalisée à partir de ce projet en cire.

❖ Guide chirurgical assisté par informatique (CFAO)

Le patient va réaliser un examen de tomodensitométrie type cône beam ou scanner.

Les informations sont alors transmises au logiciel, par exemple SimPlant (SUDBRINK SD., 2005). Le volume osseux sera ainsi visualisé dans les trois plans de l'espace ; la taille et la forme de l'implant vont être choisis dans la base de données du logiciel, en fonction du futur projet prothétique permettant ainsi une simulation virtuelle plus que réaliste. Après l'étude et la planification virtuelle de la future pose de l'implant, le guide chirurgical stéréolithographique est alors réalisé par l'intermédiaire du système CAO/CAM. La pose de l'implant sera ainsi être

exécutée dans les mêmes conditions que celles définies par informatique (MISCHKOWSKI RA. et al, 2006).

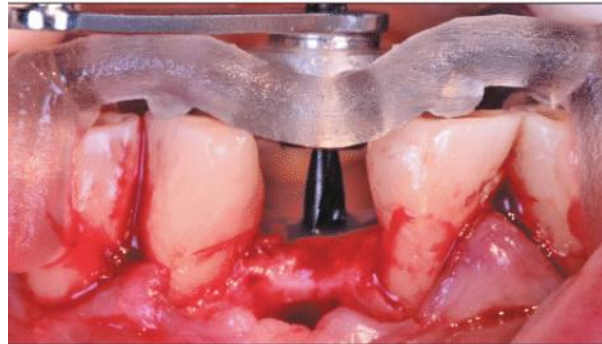


Fig 23. Forage à l'aide d'un guide chirurgical statique pour optimiser la position implantaire (Noharet R. et al., 2014)

3.2.3. Aménagement des tissus durs péri-implantaires : réalisation d'une régénération osseuse guidée (ROG)

Le chirurgien doit envisager une augmentation osseuse guidée à chaque fois que des zones fines sont observées au niveau de la corticale vestibulaire pendant l'extraction de la dent ou la pose de l'implant. Il peut s'agir de déhiscences osseuses, fenestrations ou hiatus os-implant. Cela permet d'éviter plus tard des complications esthétiques inattendues en rapport avec l'apposition et la résorption de la crête osseuse alvéolaire avec exposition d'une partie de l'implant en titane.

3.2.3.1. Définition de la Régénération Osseuse Guidée (ROG)

La régénération Osseuse Guidée (GBR dans la littérature anglo-saxonne) est une technique de reconstruction osseuse des défauts osseux de faible volume.

Elle consiste à placer une membrane qui va servir de barrière à la prolifération des cellules épithéliales et conjonctives. Ces membranes peuvent être résorbables ou non résorbables. La ROG peut avoir lieu dans une étape préliminaire à la pose d'implants : nous parlerons de préservation alvéolaire. Elle peut avoir lieu dans le même temps opératoire que l'extraction de la dent et la pose de l'implant.

La durée de cicatrisation post opératoire est dans ce cas de 4 à 6 mois et permet une colonisation osseuse au sein du matériau de comblement et autour de l'implant.

Les matériaux utilisés peuvent être d'origine humaine (allogreffe), d'origine bovine ou porcine (xéno greffe) ou d'origine synthétique (greffe alloplastique) (figure 24).

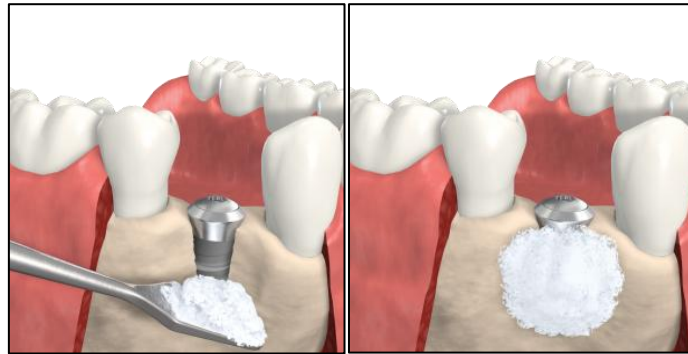


Fig 24. Apport d'un biomatériau de comblement après implantation immédiate

3.2.3.2. Principe de la ROG

Le concept de régénération osseuse guidée repose sur les principes suivants (Fugazzotto et coll. 2003, Wang et coll. 2004) :

- maintien de l'espace nécessaire à la régénération osseuse ;
- cet espace sera favorable à l'angiogenèse et à la formation osseuse ;
- maintien et protection du caillot sanguin, source même de la régénération osseuse ;
- mise en place d'une barrière contre l'invasion cellulaire du tissu conjonctif et épithélial gingival, empêchant ainsi la compétition cellulaire, défavorable à la minéralisation osseuse, d'avoir lieu ;
- sutures gingivales obtenues et maintenues avec une bonne gestion des forces postopératoires sous-jacentes.

3.2.3.3. Indications de la ROG

- présence de déhiscences et fenestration péri-implantaires ;
- défauts résiduels intra-osseux péri-implantaires (comblement du hiatus entre l'os et l'implant ;
- augmentations localisées de la crête osseuse.

Il est d'usage de choisir un diamètre d'implant inférieur à celui de l'alvéole.

L'implant n'occupera donc pas entièrement l'alvéole d'extraction, il en résulte un hiatus (gap) entre l'implant et l'alvéole.

- **Si le hiatus est inférieur à 1,5 mm** : il semble que cet espace se régénère spontanément, avec une perte osseuse verticale minimale.
- **Si le hiatus est supérieur à 1,5 mm** : il existe une perte osseuse qui intéresse tant la corticale vestibulaire que l'os péri-implantaire.

Afin de préserver l'esthétique, il est recommandé de combler le hiatus.

Le comblement du hiatus est réalisé soit avec de l'os autogène du patient, soit avec un matériau de substitution osseuse, soit les deux.

Le comblement du hiatus est réalisé après insertion de l'implant (figures 25 et 26).

Le but est de recréer et maintenir un soutien adéquat du contour gingival ou de la papille.

Comblé la partie apicale du hiatus n'est pas nécessaire car l'espace intra-osseux se comble de lui-même.

Parfois il est possible de récupérer l'os de forage et de l'incorporer dans la partie supérieure du hiatus entre implant et alvéole.

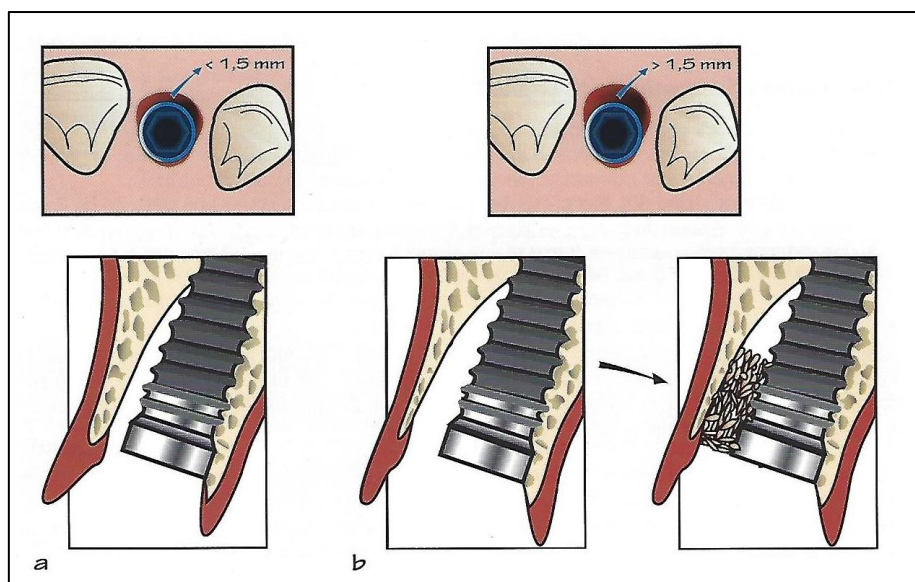


Fig 25. Gestion du hiatus entre l'implant et les parois de l'alvéole (Davarapanah et al., 2007)

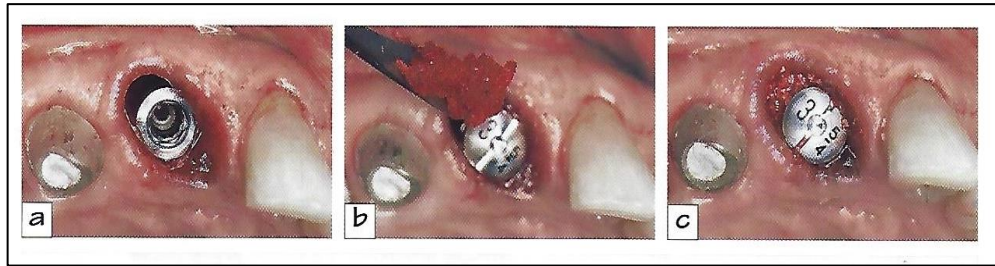


Fig 26. Comblement du hiatus entre l'implant et les parois de l'alvéole (Davaranah et al., 2007)

3.2.3.4. Technique de ROG

La ROG peut se faire avec ou sans lambeau.

Dans le cas d'une ROG avec lambeau, les incisions doivent se faire à distance du site à régénérer et un lambeau de pleine épaisseur est réalisé. Un débridement complet du tissu de granulation et voire même décorticaliser l'os sur lequel le biomatériau sera mis en place car cela est considéré comme une stimulation endostée et libère des facteurs de croissance favorables à la cicatrisation. Le biomatériau sera mis en place afin de recréer le volume osseux à régénérer. Il sera recouvert en totalité par la membrane de ROG choisie. Celle-ci sera découpée sans angle coupant pour la gencive et adaptée avec rigueur sur le biomatériau. Elle sera fixée par des petites vis ou des clous et suturée aux gencives si cela est possible. Le biomatériau doit être correctement stabilisé par la membrane. Les fibres gingivales seront relâchées au bistouri au niveau de la muqueuse libre afin de pouvoir suturer hermétiquement le lambeau sans qu'il y ait de surtensions excessives.

3.2.3.5. Les biomatériaux de comblement osseux

Les matériaux utilisés en régénération osseuse guidée ont généralement vocation à aider le maintien de l'espace nécessaire à la régénération osseuse.

Ils ont une action ostéoconductrice. Seul l'os autogène est ostéoinducteur. En ce qui concerne l'os autogène comme biomatériau de régénération osseuse, Schenk et coll. (1994), montrent que toutes les cellules d'os autogène qui se trouvent à plus d'un millimètre d'une source vasculaire ne pourront pas survivre. Les matériaux rencontrés fréquemment sont les biomatériaux allogéniques (d'origine humaine, minéralisés ou déminéralisés) (Feuille et coll. 2003, Mellonig 2006), d'origine animale (xénogreffes) (Hallmann et coll. 2002) ou synthétiques (Bêta Phosphate Tricalcique ou Hydroxyapatite) (Beyen et coll. 2008).

3.2.3.6. Les membranes de ROG

Les membranes ont pour fonction de protéger le caillot sanguin qui s'est formé autour et entre les particules de biomatériau afin que l'angiogenèse puis la minéralisation osseuse puissent se faire. Elle va agir également comme un mainteneur d'espace nécessaire à la reconstitution du volume osseux à recréer. Enfin, la membrane de ROG va servir à lutter contre l'invasion cellulaire du caillot sanguin par les cellules conjonctives et épithéliales issues de la gencive. Ces membranes peuvent être soit non résorbables, soit résorbables. Les auteurs rapportent qu'il n'y a pas de différence significative en termes d'efficacité entre les unes et les autres (Moses et coll. 2005).

3.2.4. Aménagement des tissus mous péri-implantaires

3.2.4.1. Application des principes de chirurgie plastique en implantologie : tracés d'incisions esthétiques

L'application des principes de chirurgie plastique en implantologie dicte l'utilisation de lambeaux qui incorporent des incisions invisibles et facilitent des procédures de reconstruction en permettant la fermeture des plaies sans tension, tout en préservant la vascularisation des limites du lambeau.

➤ Avantages des incisions curvilignes

Une incision qui suit un chemin curviligne est par définition plus longue qu'une incision droite. Lorsque des incisions curvilignes sont utilisées, un plus grand volume de tissu muqueux peut être incorporé dans le lambeau, ce qui améliore son élasticité globale. Cela permet la coaptation passive du lambeau et, si nécessaire, un repositionnement coronaire sans empêcher la vascularisation des limites du lambeau.

La forme curviligne facilite la fermeture précise de la plaie en offrant un guide visuel au chirurgien.

De plus, l'augmentation de la longueur de l'incision donne l'opportunité pour la réalisation de sutures additionnelles, si nécessaire, afin de stabiliser précisément les lambeaux pendant la fermeture de la plaie.

En réalisant une incision parallèlement à des éléments anatomiques existants tels que des concavités interproximales et la jonction muco-gingivale ou à travers eux, l'incision curviligne est facilement dissimulée et devient moins visible comparativement à une incision linéaire.

L'incision curviligne est initiée avec tension dans la muqueuse alvéolaire à la profondeur du vestibule, apicalement à la papille inter-proximale des dents adjacentes au site. Une incision de décharge facilite le déplacement coronaire du lambeau. L'incision se poursuit coronairement au travers de la concavité inter-proximale, suit une légère courbe puis continue dans la jonction muco-gingivale en direction du site implantaire.

Le chemin de cette incision forme un motif sinueux en s'étendant au-delà de la crête alvéolaire au travers des tissus attachés et se termine sur la face palatine ou linguale de la crête. Généralement, l'utilisation de cette incision permet une correction invisible et esthétique des défauts de petit volume des tissus durs et des tissus mous simultanément à la pose d'un implant.

3.2.4.2. Chirurgie muco-gingivales : greffe de tissu conjonctif libre enfoui

➤ Définition

C'est une intervention chirurgicale consistant en un prélèvement de greffon de tissu conjonctif qui sera fixé sous un lambeau dans le but d'améliorer la qualité du tissu gingival et/ou le recouvrement radiculaire.

➤ Indications

Les greffes de tissu conjonctif sont indiquées pour recréer un bandeau de gencive kératinisée et pour **rétablir une convexité vestibulaire alvéolaire identique à celle des dents adjacentes.**

La greffe de tissus mous est presque toujours indiquée pour contrer la perte de volume des tissus durs qui se produit de manière prévisible chez un patient avec un **parodonte fin et festonné.**

Selon l'expérience de l'auteur Sclar A-G (2005), la nécessité de réaliser une greffe de tissus mous est constante et n'est pas influencée par le type de l'implant ou par l'emploi d'une technique enfouie versus non enfouie.

➤ Avantages

Les greffes de tissu conjonctif présentent les avantages suivants :

- le tissu conjonctif greffé bénéficie d'un apport nutritif ayant une double origine : le périoste et la face interne du lambeau de recouvrement ;
- elles évitent les dyschromies et les défauts de texture caractéristiques des greffes épithélio-conjonctives ;
- elles présentent un faible risque de brides cicatricielles ;
- elles présentent un faible risque de nécrose ;
- elles entraînent souvent un gain de volume (surtout pour les déficits horizontaux) ;
- les douleurs post-opératoires sont limitées car la cicatrisation au niveau du palais est une cicatrisation en première intention.

➤ Techniques

La mise en place de l'implant est réalisée classiquement dans un premier temps.

La zone de prélèvement se trouve au palais, entre la zone des papilles bunoïdes, sous le collet palatin de la canine, voire de l'incisive latérale, jusqu'à la face distale de la première molaire.

Un lambeau palatin d'épaisseur partielle est levé pour permettre le prélèvement du greffon conjonctif. Le greffon est positionné et suturé sur la face vestibulaire du site implantaire puis recouvert par le lambeau d'accès vestibulaire (cf cas clinique).

- **Approche crestale**

Des incisions de décharge tracées à distance des papilles bordants la crête sont indispensables. Elles permettront la souplesse nécessaire aux augmentations verticales (figure 27).

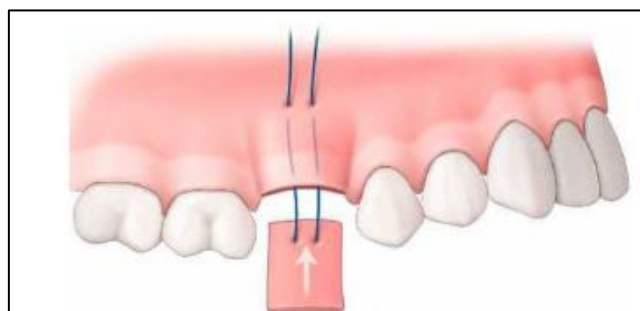


Fig 27. Greffon conjonctif enfoui, approche crestale avec incisions centrées (Bouchard P. et al., 2014)

- **Approche vestibulaire**

Une autre variante consiste à effectuer une incision vestibulaire sans incision de décharge ni sulculaire, à partir de laquelle un tunnel est réalisé en demi-épaisseur.

Cette poche vestibulaire aménagée latéralement au défaut est ensuite refermée après avoir accueilli le greffon conjonctif (figure 28).

Cette approche ne convient qu'aux défauts horizontaux.

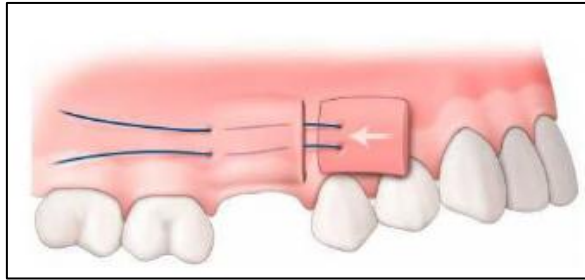


Fig 28. Greffon conjonctif enfoui en tunnel, approche vestibulaire avec incision latérale
(Bouchard P. et al., 2014)

Quel que soit l'accès, la vascularisation par le lambeau pédiculé est optimale et l'esthétique finale très favorable.

➤ **Risques**

La greffe de conjonctif libre enfoui est une technique chirurgicale qui a largement fait ses preuves. Toutefois, elle peut présenter des types de risques thérapeutiques :

- une migration du greffon si sa fixation par sutures est insuffisante ;
- une nécrose par manque de vascularisation du greffon.

3.2.4.3. Utilisation des PRF

Le concept du PRF est basé sur la centrifugation du sang total sans anticoagulants (J. Choukroun et al. 2001) (figure 29).

Les PRF sont des Plaquettes Riches en Fibrine utilisées en chirurgie dentaire pour favoriser la cicatrisation et la croissance osseuse. Les PRF sont obtenues après centrifugation du sang.

Plusieurs tubes de 10 ml de sang sont prélevés avec une simple prise de sang pour être ensuite centrifugés.

À la fin de la centrifugation, on obtient un caillot de fibrine contenant les plaquettes et une majorité des cellules blanches.

Ce caillot de fibrine appelé « Platelet Rich Fibrin » ou PRF va libérer, de manière progressive et constante, des facteurs de croissance ou cytokines dans le milieu (VEGF, PDGF, TGF Beta, thrombospondine).

L'objectif attendu de ces facteurs de croissance est d'accélérer la cicatrisation muqueuse et osseuse.

Les PRF sont mélangées au greffon osseux pour combler un défaut de l'os. Elles peuvent aussi être utilisées sous forme de membrane pour obturer une ouverture de sinus, recouvrir des implants ou combler les poches parodontales.

De très nombreuses publications internationales sont disponibles et démontrent l'efficacité du PRF dans de nombreuses procédures : chirurgie orale (implantologie, greffes osseuses, chirurgie parodontale, extractions, etc.), chirurgie orthopédique, chirurgie esthétique et chirurgie dermatologique.

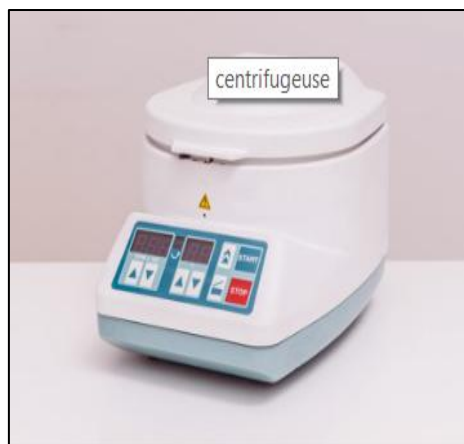

Fig 29. Centrifugeuse permettant d'obtenir les PRF (Site internet de la clinique dentaire Elysée-ponthieu)

3.2.5. Études cliniques comparatives des résultats esthétiques observés avec ou sans utilisation d'une greffe de tissu conjonctif enfoui

Une étude de Wouter G et al. 2018 évalue les changements volumétriques des tissus mous autour des implants placés immédiatement dans l'alvéole d'extraction, ayant ensuite bénéficié d'une mise en esthétique immédiate avec ou sans greffe de tissu conjonctif enfoui.

60 patients ont participé à cette étude. Tous les implants ont été placés immédiatement après extraction de la dent. Un groupe de 30 patients (groupe test) ont bénéficié parallèlement d'une greffe de tissu conjonctif enfoui. L'autre groupe de 30 patients (groupe contrôle) n'a pas reçu de greffe.

Les paramètres cliniques, photographies digitales et les impressions conventionnelles ont été obtenus après extraction (T_{pré}) et 12 mois après la pose de la couronne définitive (T₁₂).

Les empreintes ont été digitalisées par un scanner en laboratoire et une analyse volumétrique a été réalisée entre T_{pré} et T₁₂. 25 patients de chaque groupe étaient éligibles à T₁₂.

Les changements moyens d'épaisseurs de la muqueuse ne révélaient pas une différence significative entre les deux groupes. (-0,68 pour le groupe test et -0,49 pour le groupe control, $p < 0,05$).

On observait cependant une différence significative du niveau de la muqueuse buccale entre les deux groupes avec un changement moyen de +0,20 pour le groupe test et de -0,48 pour le groupe control.

Le PES est quant à lui était similaire pour les deux groupes.

Pour conclure, cette étude ne montre pas à T₁₂ de réduction significative de la perte de volume des tissus mous après réalisation d'une greffe de tissu conjonctif enfoui consécutive à une pose d'implant placé immédiatement après extraction et suivi d'une temporisation immédiate. Elle laisse donc supposer qu'une greffe de tissu conjonctif enfoui ne peut pas à elle seule compenser entièrement la perte osseuse sous-jacente.

On constate cependant une différence significative à T₁₂ du niveau de la gencive marginale qui se trouve bien plus haute coronairement lorsqu'une greffe de tissu conjonctif est réalisée préalablement.

3.3. Gestion prothétique de l'esthétique

3.3.1. Au niveau des Piliers prothétiques

3.3.1.1. Concept de « platform switching »

Le concept de « **platform switching** » a été introduit dans la littérature par Lazzara et Porter en 2006 et proposée comme une aide à la stabilité des tissus péri-implantaires.

Le « *platform switching* » ou décalage du joint implant-pilier, consiste à connecter un implant de diamètre donné avec un pilier de diamètre réduit (figure 30) : il y a donc un simple déport de pilier par rapport à la tête de l'implant.

La connexion implant-pilier

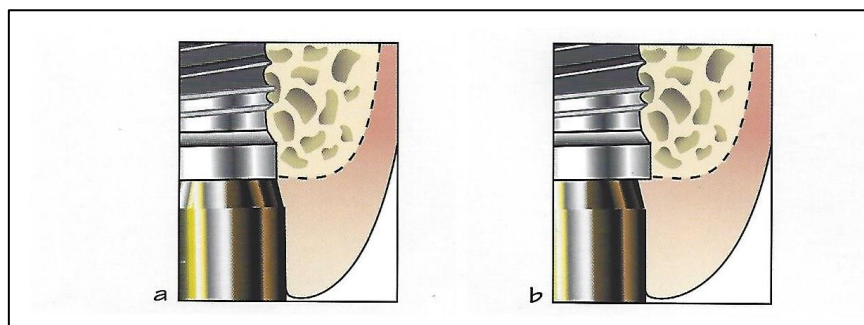
La connexion est la partie de la prothèse qui rentre à l'intérieur de l'implant.

Cette connexion peut être cônica, hexagone interne, hexagone externe, octogone interne, tri-rainure etc.

Les connexions cônica induisent « de fait » un platform switching.

Pour les autres connexions, il est possible de l'obtenir en utilisant un pilier de diamètre réduit par rapport au col implantaire.

Certains auteurs aujourd'hui semblent inverser « la mode » du platform switching et affirment que ce dernier crée une fragilité au niveau du col de l'implant, qui reçoit alors les forages avec moins de résistance que les connexions conventionnelles.



- a. Joint implant-pilier classique en bout à bout
- b. Joint implant-pilier avec « platform switching »

Fig 30. Principe de « platform switching » (Davaranah et al., 2007)

Les premiers arguments scientifiques ont été étayés par des données obtenues à partir d'études cliniques longitudinales basées sur des clichés radiologiques standardisés, démontrant un effet bénéfique de l'utilisation du platform switching sur la préservation de l'os péri-implantaire.

Hurzeler M et Al. 2007, dans leur étude clinique prospective portant sur 22 implants mettent en évidence une perte d'os péri-implantaire moins importante autour du « platform switching » qu'autour d'une connexion standard. Cette différence est statistiquement significative entre le début et un an après la mise en place de la restauration supra-implantaire définitive.

Prosper et Al. 2009 (71), dans leur étude clinique comparative randomisée portant sur l'évaluation radiologique de 360 implants, démontrent que la technique de « platform switching » en comparaison avec une technique standard de restauration supra-implantaire permet de préserver de manière significative l'os crestal péri-implantaire ($p < 0,001$).

Le « platform switching » permet d'éloigner la jonction pilier-implant du bord de l'implant ce qui limite l'influence des micro-mouvements et de l'infiltrat inflammatoire sur l'os crestal péri-implantaire. En effet, la « fusée inflammatoire » semble être détournée horizontalement ou vers le haut ce qui se traduirait par la préservation verticale de la crête osseuse et une faible lyse verticale. De plus, le diamètre du pilier étant diminué, l'épaisseur des tissus mous est plus importante. Une meilleure vascularisation est alors obtenue, ce qui la rend plus résistante aux agressions et plus esthétique.

Les connections côniques « cône Morse » induisent une réduction du diamètre du pilier au contact de l'implant ce qui aboutit au concept de « platform switching » et par conséquent à une augmentation de la toile de col de l'implant diminuant les microdéformations et donc les contraintes transmises à l'os péricrestal. Cette connectique laisse ainsi une épaisseur disponible pour les tissus mous plus importante avec un impact esthétique positif.

3.3.1.2. Choix du matériau du pilier et influence sur la réponse des tissus gingivaux

Une des premières études menée chez le chien Beagle par Abrahamsson et son équipe en 1998 montrait une absence de formation d'attache épithélio-conjonctive au contact de l'or à l'origine d'une résorption osseuse et d'une formation d'attache au contact du titane de l'implant. Parallèlement, l'attache épithélio-conjonctive obtenue au contact de l'alumine était similaire à celle obtenue au contact du titane, du point de vue morphologique et de la composition cellulaire, si ce n'est un infiltrat inflammatoire légèrement plus important à la jonction implant-pilier en alumine qu'avec le pilier en titane.

Ces résultats sont en accord avec ceux trouvés en 2008 par Welander lors d'une étude menée chez le chien Labrador où il compare des piliers surcoulés en or à des piliers en titane et en zircon :

- les piliers en or sont à l'origine d'une résorption osseuse contrairement piliers en titane et en zircon ;
- le tissu conjonctif à 2 et 5 mois de cicatrisation est moins mature (moins dense en fibroblastes et collagène et plus riche en leucocytes et tissu résiduel) ;
- l'épithélium est plus long et a migré apicalement ;
- l'infiltrat inflammatoire épithélial est plus important qu'au niveau des piliers en zircon mais similaire par rapport aux piliers en titane.

La surface des piliers en or est moins favorable au développement d'une attache épithélio-conjonctive que le titane ou le zircon, qui eux présentent des résultats similaires, c'est-à-dire une dimension stable à 2 et 5 mois du manchon épithélio-conjonctif.

Ainsi, **lorsque la réhabilitation présente des exigences esthétiques**, les piliers en alliage précieux semblent être à éviter. Ils semblent interférer avec le tissu conjonctif et induire une migration apicale de l'attache épithélio-conjonctive.

Des piliers en titane ou en zircon seraient donc à préférer, ils seraient mieux tolérés que les matériaux précédemment cités. Ils sont préparés au laboratoire ou au fauteuil selon le déroulement choisi du traitement.

3.3.1.3. Forme du pilier et profil d'émergence prothétique

Le pilier est préparé de manière à donner **un profil d'émergence esthétique** à la couronne dès la pose de l'implant.

La phase provisoire commence immédiatement après la pose des implants, elle constitue l'occasion d'augmenter le volume des tissus mous néoformés en jouant sur la forme du pilier.

Un pilier occupant un volume réduit dans la partie transgingivale pourrait être préférable car il permettrait la prolifération d'un tissu gingival néoformé dans cet espace alloué. Cet excès de tissus mous permettrait un modelage secondaire lors de l'étape de la prothèse définitive.

Un autre moyen d'obtenir de la gencive en excès durant la phase provisoire serait de façonner un pilier provisoire à géométrie concave plutôt que convexe dans la partie transgingivale.

3.3.1.4. Pilier provisoire ou définitif ? Influence des dévissages sur les tissus mous

Dans la plupart des cas, les piliers de la prothèse de temporisation sont provisoires, c'est-à-dire qu'ils sont dévissés lors de la préparation de la prothèse définitive. Le dévissage a lieu lors de la prise d'empreinte de la prothèse finale ainsi que lors de sa pose.

Cependant, les manipulations répétées du pilier prothétique, peut influencer sur le niveau osseux et donc sur le soutien des tissus mous.

En effet, quand un pilier est posé immédiatement après la pose de l'implant, les tissus mous se repositionnent sur le pilier et une attache muco-épithéliale se développe. Le dévissage et le revissage du pilier perturbent l'attache formée. Cette dernière peut migrer en direction apicale, vers le col implantaire. Cette migration, suivant la règle de la conservation de l'espace biologique, induit à son tour une lyse osseuse apicale sous forme de cratérisation autour du col de l'implant, et s'accompagne d'une récession gingivale (figure 31).

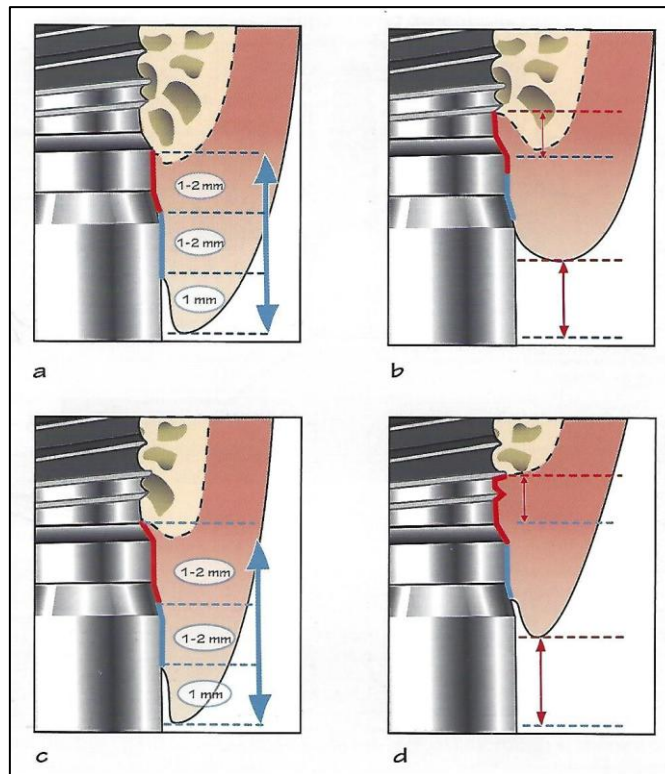


Fig 31. Migration apicale de la limite de l'épithélium de jonction suite à la manipulation répétée des piliers de cicatrisation (Davarpanah et al., 2007)

Dans le cas d'un **biotope parodontal fin**, l'établissement de l'espace biologique provoque une perte osseuse verticale supplémentaire suivie d'une récession gingivale plus importante encore.

Dans un site du secteur antérieur, l'esthétique risque d'être déficiente.

Il est donc préférable, chez les patients au parodonte fin, de placer immédiatement un pilier définitif à la fin de la chirurgie. Ce pilier, en titane ou en zircone, ne sera plus dévissé durant le traitement afin de ne plus modifier la position haute de l'attache épithéliale.

Une empreinte est ensuite prise, elle est adressée au laboratoire pour confectionner la prothèse finale.

3.3.2. Au niveau de la prothèse fixée provisoire

3.3.2.1. Critères de réalisation pour un guidage optimal de la cicatrisation des tissus mous

La restauration prothétique provisoire a un rôle primordial dans le développement optimal de la **forme des tissus mous et du profil d'émergence**.

Elle doit avoir une forme qui puisse supporter la gencive marginale et interproximale environnantes. La forme des restaurations provisoires et définitives sculpte cette gencive environnante. La prothèse doit s'évaser progressivement à partir de l'implant et façonner l'entonnoir des tissus mous de manière à ce que l'émergence prothétique soit de forme et de volume idéal.

➤ Profil d'émergence

Comme nous l'avons vu précédemment, les restaurations implanto-portées provisoires jouent un rôle essentiel pour **aménager les contours gingivaux péri-implantaires**.

Un aspect optimal de ces tissus peut être obtenu par modification progressive de la couronne provisoire.

En effet, des ajouts ponctuels de résine acrylique sont souvent nécessaires quelques jours après la mise en place de la couronne provisoire pour modifier progressivement le profil d'émergence, fermer les espaces inter-dentaires et stimuler la croissance des tissus interproximaux.

Ce profil d'émergence devra être enregistré et transmis au laboratoire pour la confection du pilier et de la prothèse définitive.

La couronne pourra alors être mise en place sans qu'aucune modification tissulaire ne soit nécessaire.

➤ Position du point de contact et influence sur la régénération papillaire

Tout tissu mou doit être soutenu par un tissu osseux sous-jacent.

Cela signifie que quand le sommet d'une crête osseuse se déplace en direction apicale, les tissus mous migrent en conséquence.

Ainsi, la papille, pour être présente, doit recevoir un support de la crête osseuse interdendaire ou inter-implantaire. Il faut alors déterminer la distance « sommet de la crête alvéolaire-sommet de la papille » compatible avec un soutien efficace de la papille.

Selon Tarnow et al. 2003, cette distance entre le point de contact le plus apical et le sommet de la crête osseuse ne doit jamais dépasser 5 mm afin d'éviter la présence de trous noirs. En effet de nombreuses études ont démontré qu'il était nécessaire que cette mesure soit inférieure à ces 5 mm afin d'avoir toutes les chances d'obtenir une papille remplissant entièrement les espaces interproximaux (figure 32). Cette distance devra également être respectée lors du passage à la prothèse définitive.

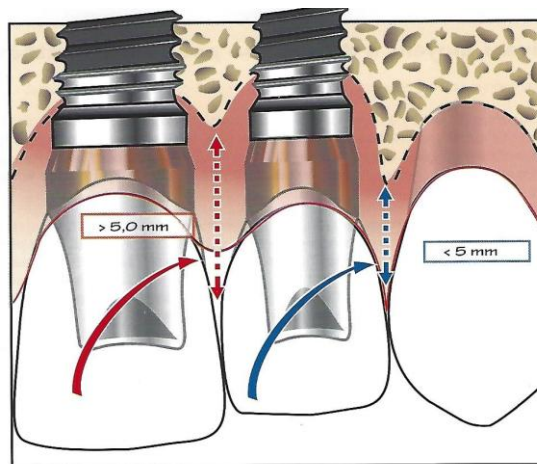


Fig 32. Schéma du principe déterminant la distance entre la crête osseuse et le point de contact interdentaire le plus apical pour les dents et pour les implants (Davarpanah et al., 2007)

Certaines exigences esthétiques requièrent la présence de la pleine dimension des papilles même durant la phase de temporisation.

Pour répondre à cette demande, il peut être tentant d'abaisser le point de contact intercoronaire afin de donner l'impression d'un remplissage complet des papilles.

Cette approche est cependant déconseillée durant cette phase car le rôle de la prothèse transitoire est de favoriser la formation des papilles et d'organiser l'émergence des tissus mous immédiatement après la chirurgie. L'abaissement du point de contact entre les couronnes adjacentes de la prothèse provisoire risque de limiter l'expression de la pleine dimension des tissus mous. Cela est particulièrement le cas des papilles entre dent et implant

où le phénomène de « creeping papilla » (« augmentation rampante » de la papille au cours du temps le long de dents naturelles) a été observée.

En revanche, moduler la hauteur des points de contact de la prothèse définitive pour créer une impression d'intégrité des papilles est justifié, car les tissus mous ont alors atteint leur maturation.

Dans le cas d'une réhabilitation immédiate d'un site postextractionnel, les papilles existantes étaient stabilisées par une dent naturelle. L'implantation conduit inévitablement à une légère perte osseuse. La papille stabilisée sur le système implantoporté sera nécessairement plus petite que la papille originale.

La solution consiste à préparer une couronne provisoire implantoportée présentant des points de contact proximaux identiques à ceux de la dent extraite afin de se rapprocher au mieux des papilles naturelles.

3.3.2.2. Techniques d'élaboration

➤ Scellée, transvissée ?

Il existe plusieurs techniques de réalisation de la coiffe provisoire.

Dans tous les cas, celle-ci ne devra pas être démontée avant l'ostéo-intégration complète du/des implants.

Le mode de fixation est déterminé en fonction de certains critères :

- l'espace prothétique disponible ;
- l'occlusion ;
- la demande esthétique ;
- la préférence du praticien.

Tableau 2 : comparaison de la prothèse provisoire transvissée et scellée

	<u>Prothèse provisoire transvissée</u>	<u>Prothèse provisoire scellée</u>
<u>Définition</u>	Le vissage de la prothèse s'effectue directement sur l'implant ou sur un pilier intermédiaire, lui-même vissé sur l'implant.	La prothèse est solidarisée aux piliers intermédiaires par scellement.
<u>Protocole</u>	Après extraction de la dent, mise en place de l'implant et augmentation osseuse, le pilier provisoire est vissé et ajusté. La coiffe provisoire solidarisée au pilier est ensuite dévissée pour effectuer les finitions du profil d'émergence. Ce dernier, sous dimensionné en vestibulo-palatin pour éviter une rétraction des tissus mous, est réalisé avec du composite fluide hors bouche, à l'aide d'un analogue d'implant. Pour finir, un polissage approfondi de l'état de surface est nécessaire.	Après mise en place et ajustage du pilier provisoire sur l'implant, on réalisera un rebasage de la couronne provisoire (réalisée au laboratoire ou moule-ion) puis un polissage approfondi.
<u>Avantages</u>	<ul style="list-style-type: none"> • Le démontage de la prothèse est aisé ; • Le praticien peut vérifier la stabilité clinique des implants, sans perturber l'ostéo-intégration ; • La fixation de la prothèse évite l'utilisation d'un ciment de scellement susceptible de fuser, de s'interposer entre l'implant et la gencive, entre l'implant et l'os et éventuellement de compromettre la cicatrisation osseuse. <p>Ce mode de fixation est particulièrement indiqué dans le cas d'un site post-extractionnel.</p>	<ul style="list-style-type: none"> • La temporisation scellée s'imposera lorsque l'axe implantaire ne permet pas une émergence du pilier en palatin ; • Le rattrapage d'une angulation vestibulo-linguale est plus aisée ; • L'anatomie des tables occlusales est respectée ; • Le scellement permet la pose d'un pilier définitif chez un patient présentant un biotope parodontal fin ou lorsque l'exigence esthétique est importante.

<p><u>Inconvénients</u></p>	<ul style="list-style-type: none"> • L'émergence des vis se fait sur la table occlusale, elle altère son anatomie. • La présence d'un orifice sur la face occlusale fragilise la reconstitution, le risque de fracture est augmenté. • Pour les incisives, l'axe de l'implant doit être palatin par rapport au bord incisif, cela limite les conditions d'application. 	<ul style="list-style-type: none"> • Le ciment de scellement risque de fuser dans les tissus mous environnants et de provoquer une inflammation voire l'échec de l'ostéo-intégration. Le risque de fusée est plus présent encore dans un site post-extractionnel. <p><u>Le scellement de la prothèse provisoire :</u></p> <ul style="list-style-type: none"> • Est déconseillé lorsque les implants sont très enfouis ; • Exige une exécution rapide afin de s'ajuster au temps de prise du ciment ; • Ne permet pas de vérifier la stabilité des implants mis en charge durant la période d'ostéo-intégration, car les forces exercées lors du descellement peuvent compromettre l'ostéo-intégration ; • Induit un risque de descellement.
<p><u>Indications pour l'édentement unitaire ou partiel au maxillaire antérieur</u></p>	<p>À condition que les cheminées d'émergence soient palatines par rapport au bord incisif.</p>	<p>Permet une meilleure gestion de l'esthétique et du profil d'émergence. Si l'axe de l'implant est trop vestibulé, la gestion de l'esthétique est aléatoire, une solution scellée est plus adaptée.</p>

➤ **La prothèse provisoire réalisée par CFAO**

Les outils d'analyse virtuelle permettent d'aller plus loin dans la chirurgie guidée associée à la planification prothétique grâce au jumelage des données. Il est possible de réaliser, sur la base des données de numérisation prothétiques et radiologiques jumelées (du wax-up et du scanner), avant la pose de l'implant, un pilier ou une couronne hybride idéale individualisé suivant les critères de modélisation du profil d'émergence. Dans le cas où la planification

n'est pas possible, les systèmes de conception et de fabrication assistés par ordinateur, utilisés au cabinet, permettent de réaliser directement après la pose de l'implant une empreinte optique et une restauration provisoire adaptée en quelques minutes.

Il s'agit d'une couronne provisoire transvissée monobloc hybride en PMMA.

Le logiciel de CAO nous fait une proposition de restauration en prenant compte l'axe souhaité ainsi que la morphologie des dents voisines. Il est aussi possible de faire une copie en miroir de la dent controlatérale, ou encore une conception biogénérique. La proposition peut être corrigée à l'aide de différents outils numériques afin d'ajuster les morphologies ou de supprimer tous contacts occlusaux.

L'état de surface obtenu par usinage est qualitativement supérieur à ce que l'on peut obtenir avec les techniques classiques utilisant des piliers provisoires et de la résine auto polymérisée en bouche. La cicatrisation des tissus mous après la pose de l'implant est meilleure.

La réalisation d'un design approprié de la restauration provisoire au moment de sa pose permet de véritablement guider les tissus dans leur position idéale.

Cependant, cette stratégie n'est possible qu'en présence d'un volume tissulaire suffisant, c'est-à-dire lorsque l'approche chirurgicale préalable a permis, de manière préventive, de préserver ou d'optimiser les tissus mous environnants.

Quelle que soit la technique utilisée, **il sera primordial que la couronne provisoire soit en sous occlusion, elle ne doit ni intervenir en statique ni en dynamique.**

On veillera enfin à donner des conseils très stricts au patient, il ne devra pas brosser la zone opérée pendant 48 heures puis le brossage s'effectuera à l'aide d'une brosse à dent chirurgicale. Il commencera à effectuer des bains de bouche sans pression après 48 heures post-opératoire. Le patient devra éviter cette zone lors de l'alimentation, en effet toute pression ou tension sur le site et la dent est à proscrire. On effectuera un contrôle de la cicatrisation à une semaine ainsi qu'une vérification de l'occlusion.

➤ Empreinte adaptée pour la restauration d'usage

Pour obtenir une empreinte précise à visée esthétique, le praticien ne pourra se contenter des techniques traditionnelles d'empreinte. Il faudra donc réaliser un transfert d'empreinte personnalisé pour éviter que les tissus mous ne s'affaissent lors de l'empreinte.

Plusieurs techniques sont envisageables :

- la technique du **transfert personnalisé après empreinte du berceau gingival** peut également convenir : le transfert d'empreinte est solidarisé au col de l'implant, un polyvinylsiloxane de basse viscosité est immédiatement injecté dans le sulcus péri-implantaire. Sur le modèle, la résine acrylique est injectée dans le sulcus afin de réaliser la personnalisation du transfert ;
- la technique du **transfert personnalisé en bouche** : la personnalisation étant effectuée par une empreinte compressive à la résine chémo polymérisable disposée autour du transfert unitaire ;
- **la méthode de Hind (1997), la plus fiable** : la couronne et le pilier provisoire sont retirés et un pilier de cicatrisation standard est placé pour éviter l'affaissement des tissus mous sur la tête de l'implant. Un analogue d'implant est fixé sur le pilier provisoire et la couronne provisoire. Un godet en plastique est rempli de matériaux à empreinte polyéther et le tout y est enfoui jusqu'aux surfaces de contacts interproximales. Lorsque le matériau est polymérisé, il est découpé et la couronne et le pilier sont replacés en bouche. Au laboratoire, le transfert d'empreinte correspondant est vissé sur l'analogue inclus dans les polyéthers. Un composite fluide est injecté autour du transfert pour obtenir le duplicata exact du collet de la couronne provisoire. L'empreinte finale, avec le transfert d'empreinte personnalisé, est faite 15 jours après avec un matériau de basse viscosité pour enregistrer les moindres détails. Une couronne céramo-céramique est alors réalisée, reproduisant exactement le profil d'émergence établi au cours de la temporisation ;
- **l'empreinte optique** pour une Conception et Fabrication Assistée par ordinateur (CFAO détaillée plus bas).

➤ Les différentes options de traitement

- prothèse fixe provisoire transvissée, posée immédiatement après la chirurgie ; coque fabriquée au préalable au laboratoire, pilier préparé au fauteuil ;
- prothèse fixe provisoire transvissée, posée dans les 24 à 48 heures, réalisée entièrement au laboratoire ;

- prothèse fixe provisoire scellée, posée immédiatement après la chirurgie ; coque fabriquée au préalable au laboratoire, pilier préparé au fauteuil ;
- prothèse provisoire scellée posée dans les 24-48 heures ; pilier provisoire et prothèse préparés au laboratoire ;
- prothèse fixe provisoire scellée posée dans les 24-48 heures ; pilier définitif et prothèse préparés au laboratoire.

3.3.3. Au niveau de la prothèse fixée d'usage

3.3.3.1. Transvissée ou scellée ?

Les prothèses temporaires et définitives peuvent être fixées de différentes manières afin de répondre à leurs exigences spécifiques.

La figure illustre l'éventail des possibilités (figure 33) :

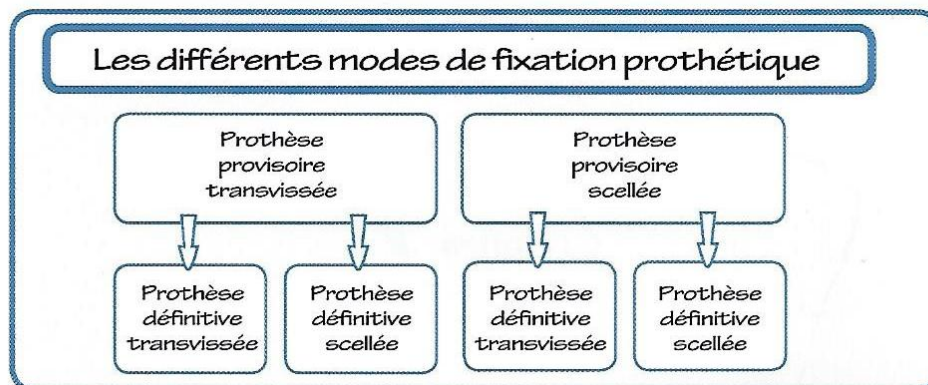


Fig 33. Diagramme illustrant l'ensemble des possibilités de fixation lors de la temporisation et lors de la phase prothétique finale (Davarpanah et al., 2007)

Bien que la littérature actuelle soit plus favorable à la prothèse transvissée, il est parfois impossible au maxillaire antérieur d'avoir le trou d'accès à la vis au niveau du cingulum. Un pilier CFAO sera donc réalisé pour supporter une couronne scellée.

➤ Avantages de la prothèse d'usage scellée :

- la réalisation des prothèses est proche de la prothèse classique pour le praticien et le prothésiste (Block et al., 1997);
- le nombre de composants nécessaires pour la réalisation et la fixation d'une prothèse scellée est inférieur à celui des systèmes vissés (Block et al., 1997);

- d'après Misch CE (1999), les piliers modifiables permettent de corriger la divergence entre l'axe implantaire et l'axe prothétique idéal. Une restauration scellée permet donc de concevoir des bords incisifs dans l'axe de l'implant. Ceci permet aux forces occlusales d'être transmises dans l'axe de la prothèse et de l'implant. Les charges sublies par l'os s'en trouvent diminuées ;
- elle permet le maintien d'un profil d'émergence esthétique qui respecte les tissus du parodonte (Misch CE, 1999);
- l'esthétique et l'hygiène sont bien meilleures pour des prothèses scellées par rapport aux prothèses vissées. En effet, dans le cas des couronnes scellées au niveau antérieur, l'implant se trouve sous le bord incisif (alors qu'il se situe sous le cingulum pour une couronne vissée). Par conséquent, son profil d'émergence ne nécessite pas une augmentation du bombé pour compenser le recul du corps de l'implant. L'excès de bombé nuit à l'hygiène de la zone cervicale car il favorise l'accumulation de plaque. S'il est trop vestibulé, l'axe du pilier destiné au scellement peut être corrigé de la même façon qu'une préparation sur dent naturelle. Une prothèse vissée trop vestibulée ne peut être, quant à elle, modifiée sans utiliser un moignon angulé. En effet, la position du bord incisif est limitée en arrière par la position cingulaire du puits d'accès de la vis qui se trouve forcément dans le prolongement du corps de l'implant (Misch CE, 1999) ;
- les composants de la supra-structure d'une prothèse scellée sont plus résistants. Dans le cas d'un dispositif vissé, il y a des risques de fracture ou de desserrage de la vis à long terme. C'est d'autant plus vrai qu'à chaque serrage et desserrage, le matériau de la vis se fracture (Misch CE, 1999) ;
- les limites de la prothèse peuvent être enfouies légèrement sous la gencive dans les zones esthétiques ;
- le ciment de scellement joue aussi un rôle de joint plus ou moins imperméable qui empêche la pénétration des bactéries entre la couronne et le pilier. Cela évite la prolifération bactérienne au niveau du sulcus.

➤ **Inconvénients de la prothèse d'usage scellée (Block et al., 1997) :**

- absence de mécanisme de rupteur de force. Lors de charges occlusales excessives, la petite vis présente sur les prothèses vissées se casse. Ce signal d'alerte n'existe pas sur les couronnes scellées ;

- le démontage de la couronne en cas de problème est beaucoup plus compliqué que pour une prothèse vissée ;
- la difficulté de visualisation et d'élimination de l'excès de ciment au niveau marginal de la couronne : la présence de ciment de scellement résiduel peut entraîner une inflammation péri-implantaire des tissus mous associés à une perte osseuse. Cependant, si la limite pilier- prothèse n'est pas trop enfouie, et que l'on attend bien la prise complète du ciment avant d'éliminer les excès, ce problème peut être évité.

L'analyse pré-implantaire et la connaissance de ces divers avantages et inconvénients aideront donc le praticien à orienter son choix entre ces différentes options prothétiques.

3.3.3.2. Choix du matériau

La céramo-métallique ou la céramo-céramique s'impose pour des raisons esthétiques.

En implantologie, seules les céramiques alumineuses sont utilisées de part leurs propriétés mécaniques suffisamment élevés pour résister aux contraintes de forces auxquelles elles sont soumises. Si au début ces céramiques avaient un gros défaut esthétique, elles peuvent aujourd'hui bénéficier d'un maquillage qui leur donne un aspect plus naturel.

Les céramiques feldspathiques, qui à ce jour ont très certainement le rendu esthétique le plus élevé (grande translucidité, luminosité, possibilité de maquillage en profondeur) ont des propriétés mécaniques bien trop faibles pour l'utilisation préconisée en implantologie.

En revanche, la technique du « Cut back » se réalise dans les secteurs esthétiques en CFAO : elle consiste à usiner dans un premier temps, à partir d'un bloc de céramique, la pièce prothétique. Celle-ci sera par la suite réduite d'un tiers sur sa face incisale (cette réduction peut être prise en compte par l'ordinateur directement à l'étape d'usinage). La reconstruction de la face occlusale se fera manuellement, à l'aide d'une poudre composée en générale de céramique feldspathique pour obtenir un aspect esthétique idéal.

Les céramiques polycristallines à base de Zircane sont largement préconisées dans les secteurs esthétiques.

Une couronne Zirconie est une couronne céramo-céramique constituée de deux couches distinctes :

- une chape en oxyde de zirconium (réalisée par CFAO) ;
- une partie superficielle dite « cosmétique » constituée de vitro-céramique montée et cuite couche par couche par un céramiste.

Les propriétés optiques des couronnes Zircones facilitent la tâche du céramiste qui n'a plus besoin de cacher le métal. Il n'y a pas de risque d'entrevoir un liseré gris disgracieux cervical contrairement à la couronne céramo-métallique. L'oxyde de zirconium n'est pas transparent à la lumière et ne laisse pas entrevoir la couleur grise du pilier en titane.

La technique de fabrication par CFAO est bien plus précise qu'une coulée métallique. La couronne est donc plus étanche et plus pérenne dans le temps et les risques de reprise de caries sous la couronne sont diminués. De plus, les couronnes en zirconie limitent l'adhérence de la plaque bactérienne.

3.3.3.3. Conception et Fabrication Assistée par Ordinateur (CFAO)

La CFAO a fortement contribué au développement de la prothèse fixée céramo-céramique. Ces conceptions, qui ne nécessitent pas d'infrastructure métallique, procurent de nombreux avantages esthétiques et une bonne tolérance tissulaire. Il existe différentes techniques de CFAO :

- **la CFAO directe ou « chairside »** se caractérise par l'exécution de toutes les étapes de conception de la couronne au sein du cabinet, idéalement réalisées au cours de la même séance.

Exemple : Technologie Cerec (Chairside Economical Restoration of Esthetic Ceramics).

Le matériel se présente sous la forme d'une unité de prise d'empreinte optique disposant d'un ordinateur pour la CAO (Conception Assistée par Ordinateur) et d'une machine-outil pour la FAO (Fabrication Assistée par Ordinateur) ;

- **la CFAO semi-directe** : l'empreinte optique intra-buccale est réalisée au cabinet dentaire. Les phases de CAO et FAO sont réalisées en laboratoire ou en centre d'usinage. Elle permet la réalisation des bridges, l'usinage d'une chape en zirconie et la

production des restaurations esthétiques en céramique stratifiée qui ne peuvent être conçues entièrement en cabinet ;

- **La CFAO indirecte** : l’empreinte réalisée classiquement est transmise au prothésiste qui se charge de sa coulée et de sa numérisation. La CFAO gérée intégralement au laboratoire, comprend un scanner optique qui numérise l’empreinte ou le modèle, un logiciel de CAO/FAO et une machine-outil.

➤ L’empreinte optique

L’empreinte optique peut se faire à trois niveaux :

- au niveau d’un corps / pilier de scannage ;
- au niveau d’un pilier prothétique, quand ce dernier est préformé ;
- au niveau d’un pilier de cicatrisation de type Encode.

Au niveau d’un corps / pilier de scannage :

Nous allons décrire cette empreinte en prenant l’exemple du système Tibase.

La première étape avant l’empreinte est celle du retrait du pilier de cicatrisation.

Pour éviter le collapsus des tissus mous péri-implantaire, un enregistrement rapide du profil d’émergence gingival doit être réalisée après le dévissage du pilier de cicatrisation (figure 34).

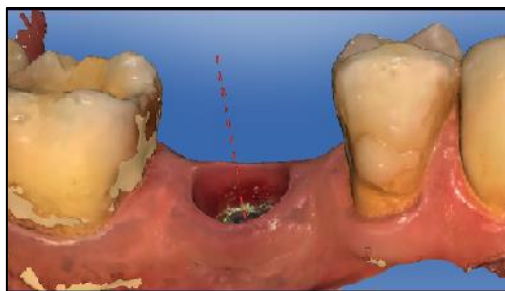


Fig 34. Enregistrement du profil d’émergence (Moussally, 2016).

Les systèmes d’empreinte optique qui ne nécessitent pas de poudrage des surfaces qui sont à enregistrer, sont dans cette situation les plus adaptés pour l’enregistrement du profil d’émergence, car le poudrage laisse plus de temps à la gencive de s’affaisser.

Le tibase est dans un second temps mis en place sur l’implant et le corps de scannage y est fixé (figure 35).

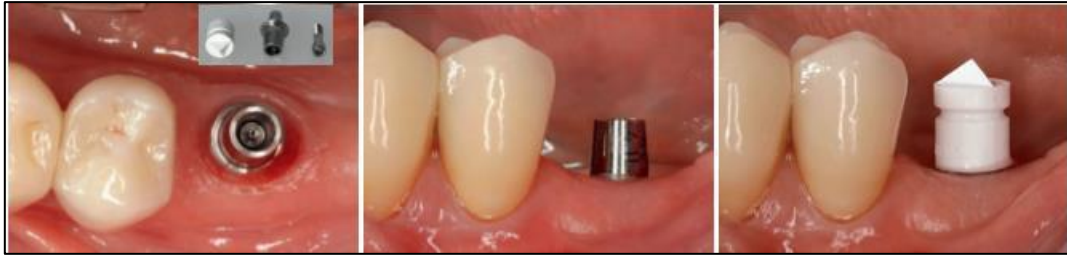

Fig 35. Vissage du Tibase Sirona et insertion du corps de scannage (Mahl et al., 2014)

Puis le scan du Tibase est réalisé dans les illustrations ci-dessous avec le CEREC AC et sa caméra bluecam après poudrage à l'oxyde de titane. Ce scan est réalisé jusqu'à acquisition complète des dents adjacentes, arcade opposée et occlusion (figure 36).

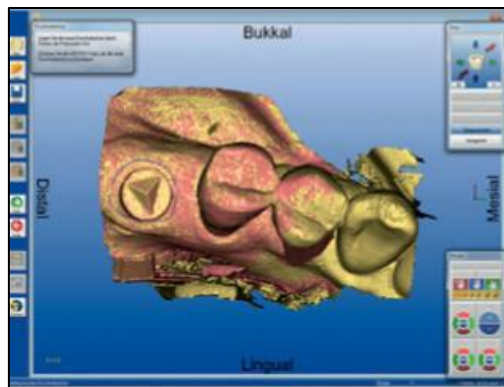


Fig 36. Scan du Tibase avec la caméra bluecam (Mahl et al., 2014)

Au niveau du pilier prothétique

Les piliers prothétiques sont dans ce cas préformés. Ils sont vissés à l'implant et préparés par fraisage en fonction de la configuration des tissus mous. Le scan est ensuite réalisé jusqu'à acquisition complète des dents adjacentes, arcade opposée et occlusion.

Au niveau du pilier de cicatrisation de type encode

Le pilier encode a été proposé par le laboratoire Biomet3i. Il a une double fonction en agissant à la fois comme un pilier de cicatrisation et comme un corps de scannage et son utilisation impose la mise en place des implants de la marque Biomet3i. Cela permet d'éviter la survenue d'une inflammation des tissus gingivaux péri-implantaires en évitant les vissages et dévissages répétés du pilier de cicatrisation avant empreinte.

➤ La CAO (Conception Assistée par Ordinateur)

Après la prise de l’empreinte optique il faut procéder dans un premier temps à l’élaboration du pilier et de la couronne d’usage. Dans la majorité des cas, les systèmes d’élaboration du pilier permettent de réaliser directement la couronne prothétique qui s’y adapte.

Prenons le cas du système Tibase. Le résultat de l’empreinte optique a abouti au scan ci-dessous (figure 37).

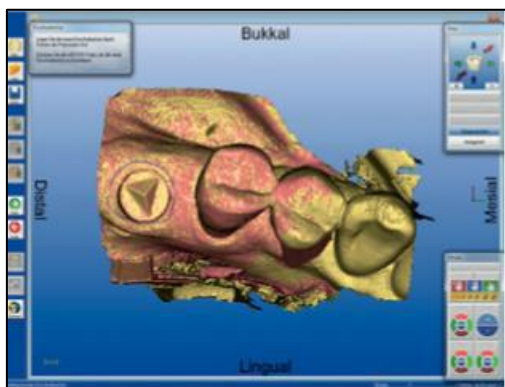


Fig 37. Résultat de l’empreinte optique du Tibase (Mahl et al., 2014)

La position de l’implant et son inclinaison est retranscrite au logiciel CAO par l’intermédiaire du corps de scannage. Il est ainsi nécessaire que ce dernier élément soit ajusté au mieux pour un transfert précis de la situation de l’implant.

Un tracé de limite est alors effectué autour du corps de scannage. Ce tracé correspond au contour d’émergence de la reconstruction prothétique définitive. Sur le plan clinique, il est important de déterminer dans un premier temps le positionnement de la couronne de l’implant et sa forme. Ces éléments conditionneront dans l’étape ultérieure la conception appropriée du pilier correspondant (figure 38).

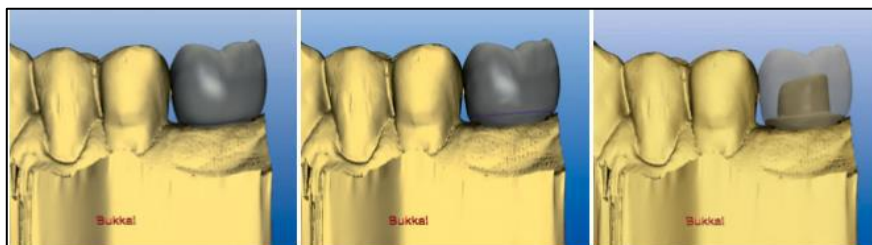


Fig 38. Conception de la couronne et du pilier (Mahl et al., 2014)

➤ La FAO (Fabrication Assistée par Ordinateur)

Après la modélisation, une adaptation du pilier peut être usinée en cas de nécessité de rattrapage angulaire par rapport à l'axe implantaire (la couronne sur implant sera alors scellée ou collée), ou alors la couronne est usinée directement (elle pourra alors être transvissée).

C'est à ce moment qu'on choisit la nature du matériau qui sera utilisé pour réaliser la couronne et ou l'adaptation de pilier.

Après l'usinage, l'ergot de la pièce prothétique est retiré avec une fraise carbure de silicium et le pilier de cicatrisation est retiré. Le pilier est positionné, et son bon positionnement est vérifié radiographiquement. La pièce prothétique est alors essayée en bouche afin de s'assurer de sa bonne adaptation.

Une fois cette étape validée, on peut passer à la caractérisation de la pièce :

- soit par maquillage direct avec des maquillants composite fluide photopolymérisés pour des pièces en composite ou en Enamic (Polymer Infiltrated Ceramic Network PICN) ;
- soit en suivant le protocole ci-dessous pour des pièces en céramique :
 - ✓ mise en place d'une pâte (Object fix) dans l'intrados de la couronne (en comblant bien les puits dans le cadre d'une couronne transvissée pour que les maquillants ne coulent pas à l'intérieur) puis insertion d'une tige de cuisson (qui ne doit pas toucher les parois de la couronne),
 - ✓ maquillage et glaçage de la pièce avec des maquillants céramiques (essentiellement du verre teinté),
 - ✓ cristallisation.

➤ Pose des pièces prothétiques

Avant l'assemblage des éléments, le pilier et la couronne seront d'abord essayés en bouche afin de s'assurer de leur bonne adaptation. Il faut alors prêter attention à ces critères :

- assise ;
- adaptation marginale ;
- profil d'émergence ;
- point de couronne de la couronne.

Cas de la réalisation d'une couronne sur un pilier préformé

Dans le cas où le pilier utilisé est préformé, ce dernier sera vissé directement au niveau de l'implant.

Après la conception de la couronne, celle-ci sera solidarisée au pilier par une technique adhésive. Ces étapes d'association sont réalisées après le contrôle successif de la bonne adaptation du pilier et de la couronne.

Cas de la réalisation d'une couronne sur un pilier usiné

Prenons l'exemple du système Tibase. Après le scan du corps de scannage, la modélisation et l'usinage du pilier et de la couronne, vient l'étape de la pose des pièces prothétiques.

Le pilier issu de l'usinage va être collé au Tibase en dehors de la cavité buccale. Cette étape nécessite un traitement de surface du Tibase et du pilier puis la couronne sera scellée à l'ensemble Tibase-pilier.

3.4. Influence de l'hygiène bucco-dentaire et de la maintenance sur la stabilisation des résultats esthétiques à long terme

L'hygiène buccale et le contrôle de plaque doivent être adéquats car ce sont des facteurs essentiels du succès à long terme des implants dentaires. En effet, une fois l'ostéo-intégration obtenue, elle n'est pas irréversible et une présence bactérienne peut provoquer une perte d'attache et une ostéolyse appelée péri-implantite.

La maintenance doit être assurée par le patient et le praticien ; elle a pour objectif de préserver la santé des tissus péri-implantaires en évitant les échecs ou complications secondaires et donc de permettre le succès à long terme de l'ostéointégration. L'os et la muqueuse péri-implantaires peuvent développer des pathologies en relation avec une flore bactérienne buccale pathogène et/ou des forces occlusales excessives. Une maintenance insuffisante et/ou une hygiène bucco-dentaire défectueuse peut entraîner une péri-implantite, des résorptions osseuses, et des récessions gingivales qui sont nuisibles à l'esthétique. C'est pourquoi, il est important d'enseigner au patient l'importance du brossage et les techniques permettant de contrôler cette plaque. Il est conseillé de passer les brossettes interdentaires et un fil dentaire autour des piliers implantaires. Une brosse à dent électrique peut être d'une aide précieuse pour améliorer les résultats de brossage. Par ailleurs, le praticien doit assurer une maintenance régulière.

4. PRÉSENTATION ET ANALYSE D'UN CAS CLINIQUE

Nous présenterons ci-dessous un cas clinique détaillé traité au cabinet du Docteur Anne Benhamou puis nous analyserons les résultats esthétiques observés.

Il s'agit de la pose d'un implant antérieur encastré au niveau de la 23 avec la technique d'implantation post-extractionnelle et de mise en esthétique immédiate.

Le secteur « canine maxillaire » est considéré comme le plus difficile en esthétique implantaire.

- Motif de consultation

Madame F. présente une canine incluse avec persistance sur arcade de la canine temporaire cariée. La demande de la patiente est donc fonctionnelle et esthétique.

- Anamnèse

La patiente est en bonne santé et ne consomme aucun médicament spécifique. Aucune contre-indication à la pose d'implants est mise en évidence.

- Examen clinique

- L'examen exo-buccal révèle une ligne du sourire moyennement élevée (Classe 3 de Liébard) avec un visage symétrique.

- A l'examen endo-buccal, on ne note aucune maladie parodontale, des restaurations prothétiques en 17-27-46 et une supraclusion. L'hygiène est satisfaisante. Notons que les dents bordant l'édentement sont parfaitement saines. On observe une inégalité des côtés droit et gauche (figures 39, 40 et 41).

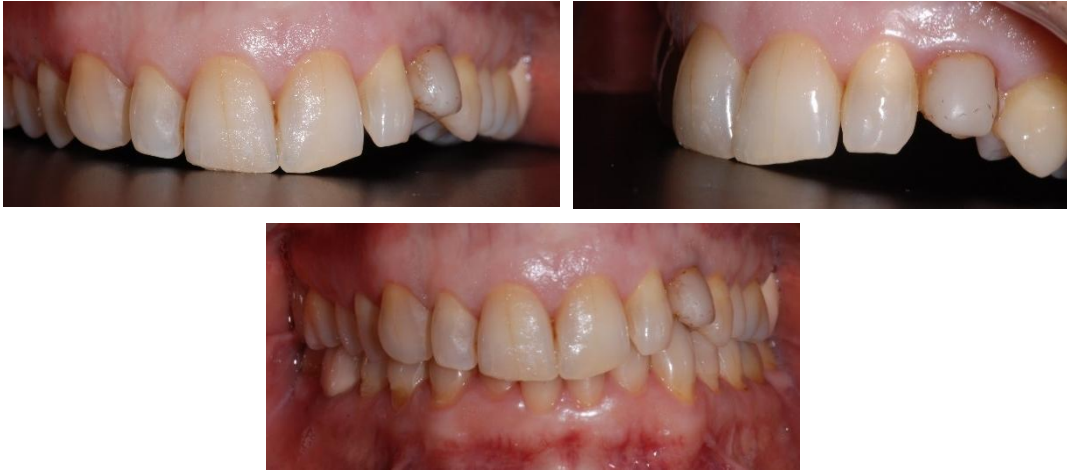

Fig 39, 40, 41. Examen endo-buccal

- **Examen radiologique**

L'examen panoramique montre la persistance de la canine temporaire 63 et révèle l'existence d'une canine incluse (figure 42).

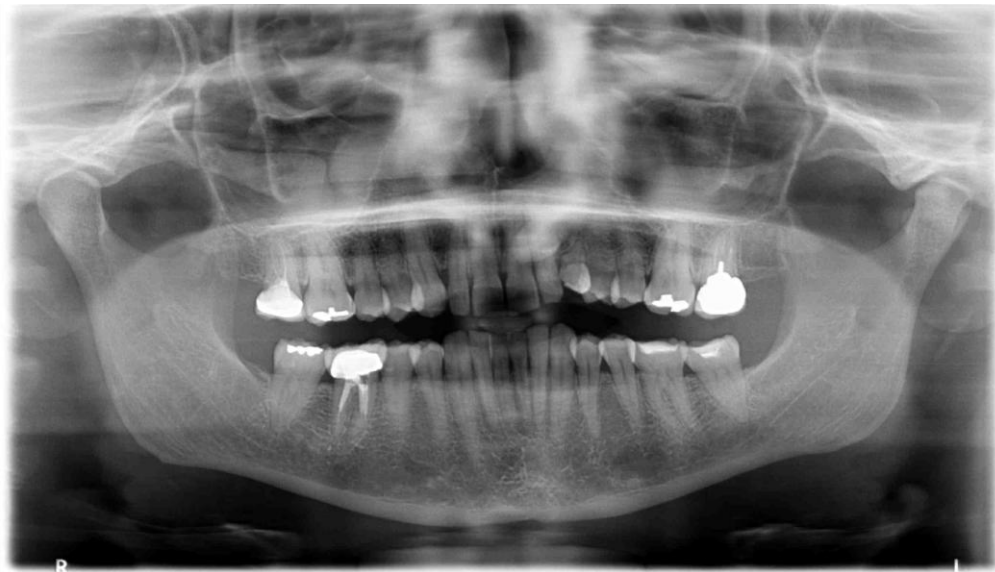

Fig 42. Examen panoramique

Le cône beam nous donne des précisions sur la position de la canine incluse ainsi que sur le volume osseux disponible au niveau du site. En effet, la canine se situe au niveau palatin et en position horizontale.

Le volume osseux autour de la canine est suffisant pour nous permettre d'envisager une extraction-implantation immédiate ainsi qu'une mise en esthétique immédiate.

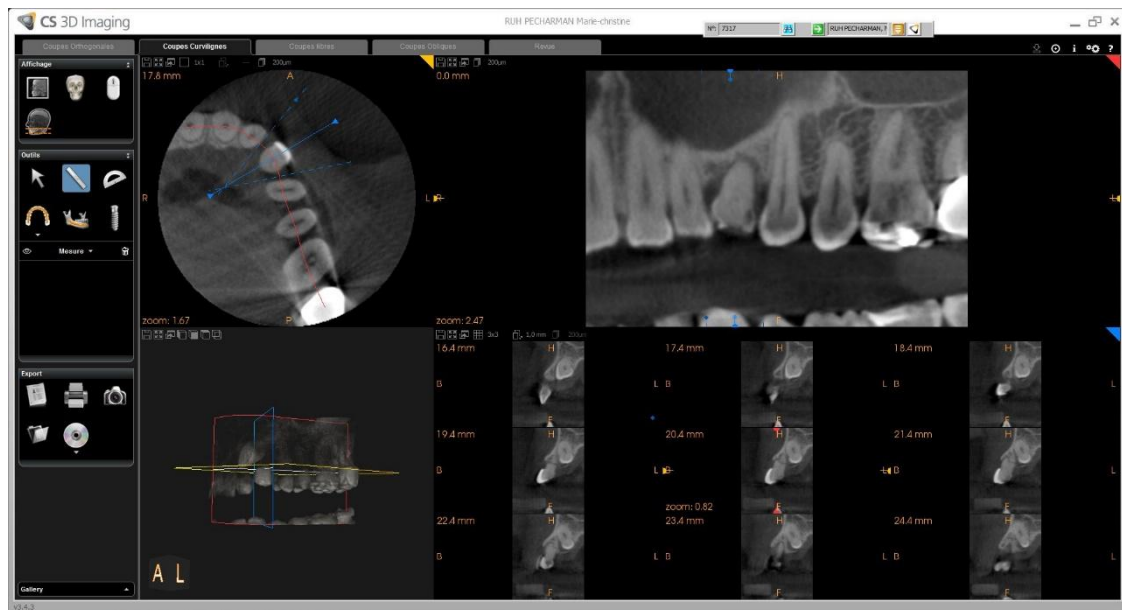


Fig43. Cône beam

- **Etablissement du plan de traitement**

La technique choisie est l'**extraction-implantation immédiate avec mise en esthétique immédiate**.

Récapitulatif des pré-requis :

- **biotype épais ;**
- **corticale vestibulaire préservée au moment de l'extraction ;**
- **possibilité de poser l'implant dans la position idéale requise par la prothèse ;**
- **stabilité primaire de l'implant suffisante (supérieure à 35 N/cm).**

Dans la même séance, le Docteur A. Benhamou réalise l'extraction a-traumatique de la canine incluse, la mise en place de l'implant et la mise en esthétique.

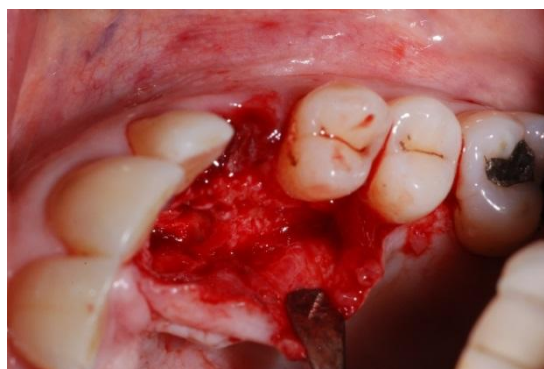


Fig 44. Extraction atraumatique de la 23 incluse ainsi que de la 63

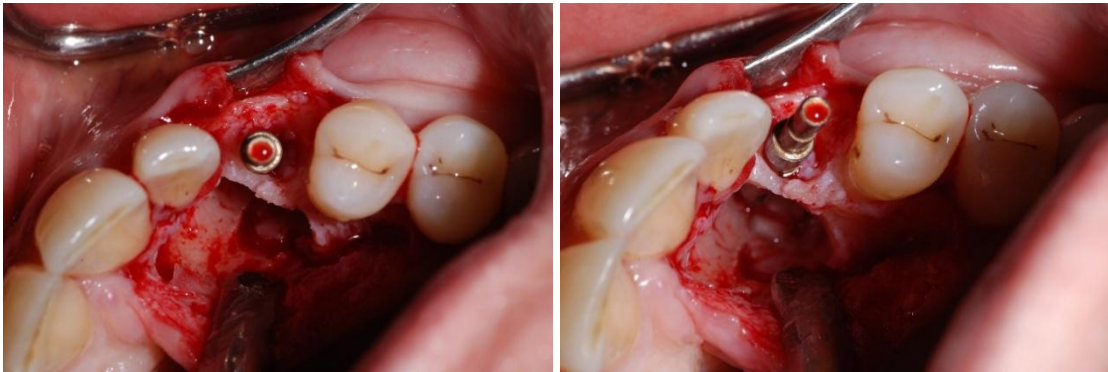

Fig 45. Pose de l'implant.

Notons que les paramètres de positionnement tridimensionnels de l'implant sont parfaitement respectés ; Distance avec les dents bordants l'édentement, degré d'enfouissement de l'implant et positionnement vestibulo-lingual.

Dans le système implantaire utilisé par le Docteur Anne Benhamou (Système Xive Dentsply Sirona) le pilier implantaire est le pilier provisoire.

Ce pilier servira de pilier provisoire pour la couronne provisoire réalisée dans la même séance.

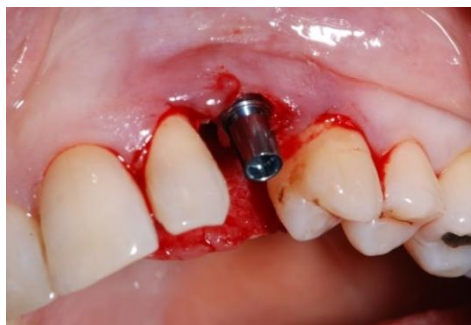

Fig 46. Pose du pilier de cicatrisation.

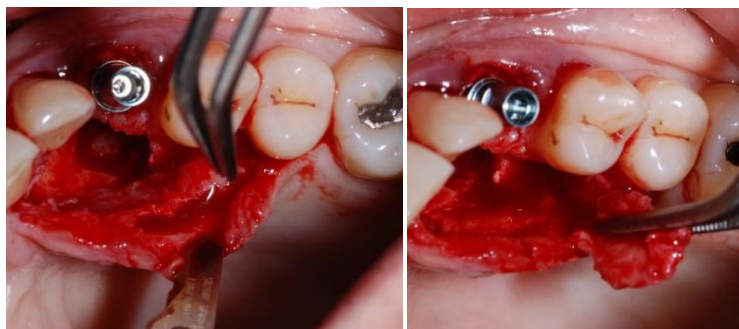


Fig 47. Prélèvement du greffon de tissu conjonctif en palatin.

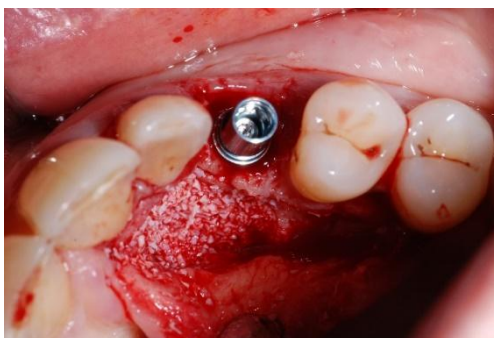

Fig 48. Comblement de la lacune osseuse palatine avec du bio-oss et des débris osseux issus du forage

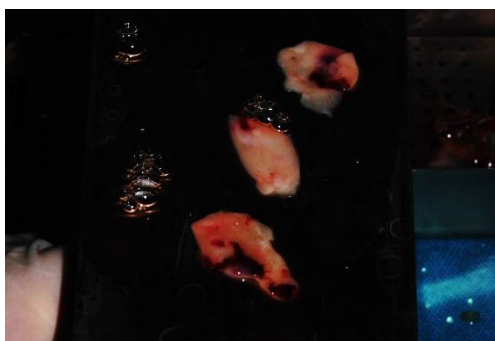


Fig 49. Extraction des PRF après passage en centrifugeuse

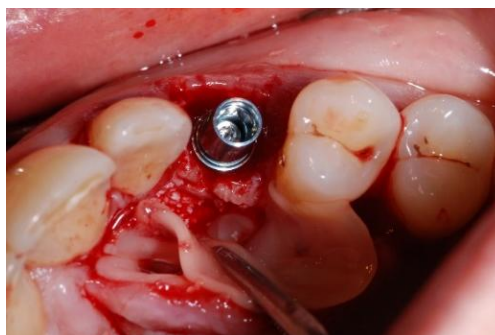


Fig 50. Mise en place des membranes de PRF

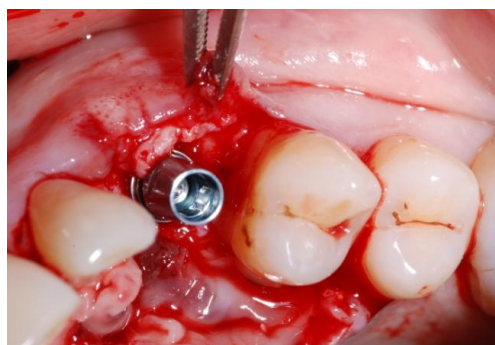


Fig 51. Enfouissement du greffon de tissu conjonctif en vestibulaire

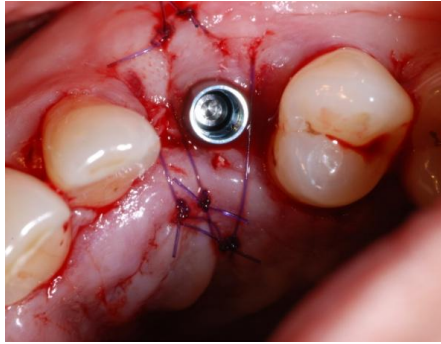


Fig 52. Suture du lambeau et du greffon de tissu conjonctif en vestibulaire

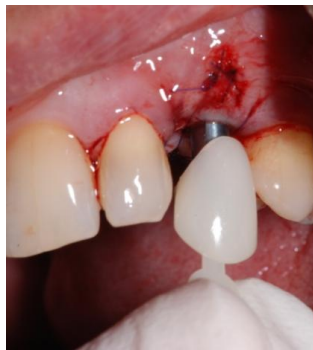

Fig 53. Choix de la coque provisoire préformée

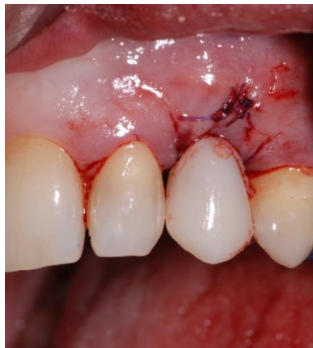

Fig 54. Pose de la couronne provisoire après ajustement des contours à la résine et polissage de la limite cervicale

- **Radiographie post-opératoire**

Le panoramique dentaire réalisé après la pose de l'implant nous montre un positionnement optimal de l'implant dans le sens mésio-distal (figure 55).

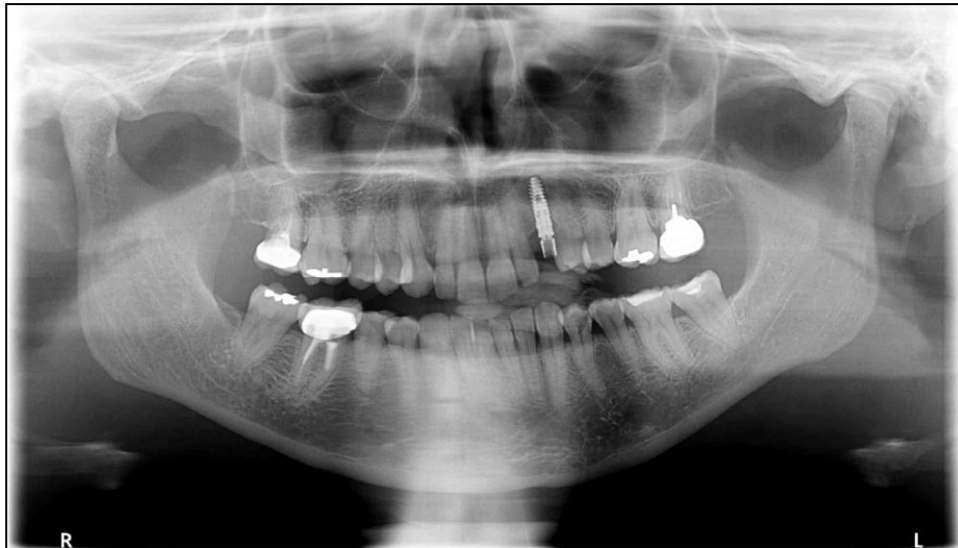

Fig 55. Panoramique dentaire post-opératoire

- **Période d'ostéointégration**

Par la suite, une période d'ostéointégration de 4 mois est observée. Durant cette phase, la patiente maintient une alimentation molle, n'utilise pas ses dents antérieures et son hygiène doit être très minutieuse.

- **A J+4 mois : Réalisation des étapes de prothèse**

La couronne provisoire a permis le soutien et la cicatrisation optimale des tissus mous, l'architecture gingivale est conservée. La dent provisoire est ensuite démontée. Une empreinte pick-up est réalisée puis envoyée au laboratoire avec les choix de la couleur de la couronne. La couronne définitive est ensuite réalisée.

On observe une intégration esthétique et fonctionnelle excellente. Les papilles sont parfaitement régénérées, le profil d'émergence correspond en tout point à la 23, l'harmonie du sourire est respectée (figures 56 et 57).

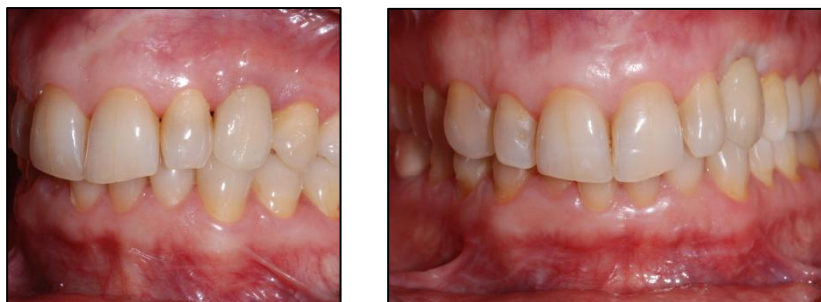

Fig 56 et 57. Pose de la couronne définitive à J+4 mois

CONCLUSION

L'extraction, implantation et temporisation immédiate d'une dent unitaire dans le secteur antérieur est la technique de choix lorsque l'indication est bien posée. Cette technique permet de conserver l'architecture des tissus mous et présente un avantage psychologique majeur pour le patient en lui permettant de retrouver un sourire immédiatement après l'intervention.

Bien qu'il n'existe pas de consensus scientifique concernant ce protocole, cette technique présente des taux de succès importants si le patient présente un biotype épais, si la corticale vestibulaire est préservée au moment de l'extraction, s'il est possible de poser l'implant dans la position idéale requise par la prothèse et si celui-ci est parfaitement stable au moment de la pose. La sélection du patient est primordiale pour la prédictibilité et la pérennité des résultats. Chaque cas est unique et nécessite une étude pré-prothétique pré-implantaire préalable. Si l'un des critères évoqués précédemment n'est pas obtenu en pré opératoire ou per opératoire, il faudra alors renoncer à la mise en esthétique immédiate voire à la mise en place de l'implant.

Il est à prévoir, dans la majorité des cas, une augmentation osseuse et une augmentation gingivale pour maintenir ou créer un volume indispensable à l'obtention et au maintien des résultats esthétiques.

Si la littérature est favorable à ce protocole, il faut néanmoins être très prudent et très précis sur la réalisation de chaque étape.

La satisfaction du patient, du fait du nombre limité d'interventions et du bénéfice d'une prothèse immédiate adaptée, est aujourd'hui un élément important dans toutes les études actuelles.

Il faut garder à l'esprit que ce protocole est praticien-dépendant et que le praticien doit toujours réfléchir à la balance bénéfices-risques avant de se lancer dans la restauration d'un sourire, qui peut devenir un cauchemar pour le patient et pour lui-même lorsqu'il y a un échec. En effet, les échecs esthétiques sont beaucoup plus longs et difficiles à gérer que si le praticien avait utilisé les protocoles standards.

BIBLIOGRAPHIE

Abrahamsson I., Berglundh T., Lindhe J. The mucosal barrier following abutment Dis/Reconnection. An experimental study in dogs. *J Clin Periodontol.* 1997;24(8):568-72.

Abrahamsson I., Berglundh T., glantz po, Lindhe J. The mucosal attachment at different abutments. An experimental study in dogs. *J Clin Periodontol.* 1998;25(9):721-27.

Antoun H., Guillot A.E. Extraction, implantation, temporisation immédiate dans les secteurs esthétiques. *Revue de la littérature. J Parodont Implant Orale.* 2007;26(4):303-19.

Antoun H., Cherfane P. Immediate implant placement and provisionalization after tooth extraction. [Internet]. 2009 [Consulté le 30 sept 2019]. Disponible sur: <https://medias.ifcia-antoun.com/publications/17/content/mise-en-esthetique-immEDIATE-numero-special-nobelbiocare-2010.pdf>

Arora H., Ivanovski S. Immediate and early implant placement in single tooth gaps in the anterior maxilla: a prospective study on ridge dimensional, clinical, and aesthetic changes. *Clin Oral Impl Res.* 2018;29:1143-54.

Arora H., Ivanovski S. Clinical and aesthetic outcomes of immediately placed single-tooth implants with immediate vs. delayed restoration in the anterior maxilla: A retrospective cohort study. *Clin Oral Implants Res.* 2018;29(3):346-52.

Atieh MA., Payne AG., Duncan WJ, Cullinan MP. Immediate restoration/loading of immediately placed single implants: is it an effective bimodal approach? *Clin Oral Implants Res.* 2009;20(7):645-59.

Bell C., Bell R., Bell B. Immediate Restoration of Nobel Active Implants Placed into Fresh Extraction Sites in the Anterior Maxilla. *J Oral Implantol.* 2014;40(4):455-8.

Belser UC., Grutter L., Vailati F., Bornstein MM., Weber HP., Buser D. Outcome evaluation of early placed maxillary anterior single-tooth implants using objective esthetic criteria: a cross-sectional, retrospective study in 45 patients with a 2- to 4- years follow-up using pink and white esthetic scores. *J Periodontol.* 2009;80(1):140-51.

Berglundh T., Lindhe J. Dimension of the periimplant mucosa. Biological with revisited. *J Clin Periodontol.* 1996;23(10):971-3.

Beyen I., Kasten P., Vogel J. Effect of platelet-rich plasma on the in vitro proliferation and osteogenic differentiation of human mesenchymal stem cells on distinct calcium phosphate scaffolds: the specific surface area makes a difference. *J Biomater Appl.* 2008;23(2):169-88.

Block MS., Kent JN., Guerra L. Implants in dentistry: essentials of endosseous implants for maxillofacial reconstruction. Philadelphia: Saunders; 1997.

- Bonnet F., Karouni M., Antoun H. Esthetic evaluation of periimplant soft tissue of immediate single-implant placement and provisionalization in the anterior maxilla. *Int J Esthet Dent*. 2018;13(3):378-92.
- Bouchard P, Frémont M, Sanz M. *Parodontologie & dentisterie implantaire. Volume 1, Médecine parodontale*. Paris: Lavoisier Médecine Sciences; 2014.
- Buser D., Martin W., Belzer UC. Optimising Esthetics for Implants restorations in the Anterior Maxilla: Anatomic and surgical considerations. *Int J oral Maxillofac Implants*. 2004;19(7):43-61.
- Cardaropoli D., Re S., Corrente G. The papilla presence index (PPI) / a new system to assess interproximal papillary levels. *Int J Periodontics Restor Dent*. 2004;24(5):488-92.
- Cosyn J., Eghbali A., De Bruyn H., Collys K., Cleymaet R., De Rouck. T Immediate single-tooth implants in the anterior maxilla: 3-years results of a case series on hard and soft tissue response and aesthetics. *J Clin Periodontol*. 2011;38(8):746-53.
- Crespi R., Cappare P., Gherlone E., Romanos GE. Immediate Versus Delayed Loading of Dental Implants Placed in Fresh Extraction Sockets in the Maxillary Esthetic Zone: A Clinical Comparative Study. *Int J Oral Maxillofac Implants*. 2008;23(4):753-8.
- Chaushu G., Chaushu S., Tzohar A., Dayan D. Immediate Loading of Single-tooth Implants: Immediate Versus Non-immediate Implantation. A Clinical Report. *Int J Oral Maxillofac Implants*. 2001;16(2):267-72.
- Chiche G., Pinault A. Artistic and scientific principles applied to esthetic dentistry. In: *Esthetics of anterior fixed prosthodontics*. Chicago: Quintessence: 1996. p. 13-32 et 53-74.
- Choukroun J., Adda F., Schoeffler C., Vervelle A. Une opportunité en paro-implantologie : le PRF. *Implantodontie*. 2001;42:55-62.
- Cosyn J., Pollaris L., Van der Linden F., De Bruyn H. Minimally invasive single implant treatment (M.I.S.I.T) based on ridge preservation and contour augmentation in patients with a high aesthetic risk profil: one-year results. *J Clin Periodontol*. 2015;42(4):398-405.
- Cosyn J., De Bruyn H., Cleymaet R. Soft Tissue Preservation and Pink Aesthetics around Single Immediate Implant Restorations: A 1-Year Prospective Study. *Clin Implant Dent Relat Res*. 2013;15(6):847-57.
- Cooper L. Objective criteria: guiding and evaluating dental implant esthetics. *J esthet restor dent*. 2008;20(3):195-205.
- Crespi R., Cappare P., E., Romanos GE. Immediate Occlusal Loading of Implants Placed in Fresh Sockets After Tooth Extraction. *Int J Oral Maxillofac Implants*. 2007;22(6):955-62.
- Davarpanah M, Szmukler-Moncler S. *Théorie et pratique de la mise en charge immédiate*. Paris: Quintessence International; 2007.

Davarpanah M, Jakubowicz-Kohen B, Caraman M, Kebir M. Les implants en odontologie. Rueil-Malmaison: Éditions CdP; 2004.

De kok IJ., Chang SS., Moriarty JD., Cooper IF. A Retrospective Analysis of Peri-Implant Tissue Responses at Immediate Load/Provisionalized Microthreaded Implants. *Int J Oral Maxillofac Implants.* 2006;21(3):405-12.

Délben JA., Goiato MC., Gennari-filho H., Gonçalves AssunçãoW., Dos santos DM. Esthetics in implant-supported prostheses: a literature review. *J Oral Implantol.* 2012;38(6):718-22.

Den hartog L., Raghoobar GM., Stellingsma K., Vissink A., Meijer HJ. Immediate non-occlusal loading of single implants in the aesthetic zone: a randomized clinical trial. *J Clin Periodontol.* 2011;38(2):186-94.

Di alberti L., Donnini F., Di alberti C., Camerino M., Sgaramella N., Lo muzio L. Clinical and Radiologic Evaluation of 70 Immediately Loaded Single Implants in the Maxillary Esthetic Zone: Preliminary Results After 1 Year of Functional Loading. *Int J Oral Maxillofac Implants.* 2012;27(1):181-6.

Esposito M., Jacotti M., Grandi G. Immediate loading of post-extractive versus delayed placed single implants in the anterior maxilla: outcome of a pragmatic multicenter randomized controlled trial 1-year after loading. *Eur J Oral Implantol.* 2015.8(4):347-58.

Felice P., Soardi E., Piattelli M., Pistilli R., Jacotti M., Esposito M. Immediate non-occlusal loading of immediate post-extractive versus delayed placement of single implants in preserved sockets of the anterior maxilla: 4-month post-loading results from a pragmatic multicentre randomised controlled trial. *Eur J Oral Implantol.* 2011;4(4):329-44.

Felice P., Zucchelli G., Cannizzaro G. Immediate, immediate-delayed and delayed (4 months) post-extractive single implants: 4-months post-loading data from a randomized controlled trial. *Eur J Oral Implantol.* 2016;9(3):233-47.

Feuille F., Knapp CL., Brunsvold MA., Mellonig JT. Clinical and histologic evaluation of bone-replacement grafts in the treatment of localized alveolar ridge defects. *Int J Periodontics Restorative Dent.* 2003.23(1):29-35.

Fugazzotto P. Régénération Osseuse Guidée avec matrice osseuse bovine et membrane résorbables et non résorbables. *PDR.* 2003;6(23):599-605.

Fürhauser R., Florescu D., Benesch T. Evaluation of soft tissue around single-tooth implant crowns: the Pink Esthetic Score. *Clin Oral Implant Res.* 2005;16(6):639-44.

Gardner DM. Platform switching as a means to achieving Implant esthetics. *N Y State Dent J.* 2005;71(3):34-7.

Gossein JP. Le point sur le guide chirurgical en implantologie : complexité ou simplicité ? *Chir Dent Fr.* 2005;75(2):33-41.

Grandi T., Garuti G., Samarani R., Guazzi P., Forabosco A. Immediate Loading of Single Post-Extractive Implants in the Anterior Maxilla: 12-Month Results from a Multicenter Clinical Study. *J Oral Implantol.* 2012;38(Spec No):477-84.

Grandi T., Guazzi P., Samarani R., Grandi G. Immediate provisionalisation of single post-extractive implants versus implants placed in healed sites in the anterior maxilla. *Eur J Oral Implantol.* 2013.6(3):285-95.

Hall JA., Payne AG., Purton DG., Torr B., Duncan WJ., De silva RK. Immediately Restored, Single-Tapered Implants in the Anterior Maxilla: Prosthodontic and Aesthetic Outcomes After 1 Year. *Clin Implant Dent Relat Res.* 2007;9(1):34-45.

Hallman M., Sennerby L., Lundgren S. Clinical and Histologic Evaluation of Implant Integration in the Posterior Maxilla after Sinus Floor Augmentation with Autogenous Bone, Bovine Hydroxyapatite or a 20:80 Mixture. *Int J Oral Maxillofac Implants.* 2002;17(5):635-43.

Hurzeler M., Fickl S., Zuhr O., Wachtel HC.. Peri-implant bone level around implants with platform-switched abutments: preliminary data from a prospective study. *J Oral Maxillofac Surg.* 2007;61(1):33-9.

Jemt T. Regeneration of gingival papillae after single implant treatment. *Int J Periodontics Restorative Dent.* 1997;17(4):326-33.

Jivraj S., Reshad M., Chee WW. Immediate loading of implants in the esthetic zone. *J Esthet Restor Dent.* 2005;17(5):320.

Kan JY., Morimoto T., Rungcharassaeng K., RoeP., Smith DH. Gingival biotope assessment in the esthetic zone: visual versus direct measurement. *Int J Periodontics Restorative Dent.* 2010;30(3):237-43.

Kan JY., Rungcharassaeng K., Lozada J. Immediate Placement and Provisionalization of Maxillary Anterior Single Implants: 1-Year Prospective Study. *Int J Oral Maxillofac Implants.* 2003;18(1):31-9.

Karamanis S., Angelopoulos C., Tsoukalas D., Parissis N. Immediate flapless implant placement and provisionalization: challenge for optimum esthetics and function: a case report. *J Oral Implantol.* 2008;34(1):52-8.

Kois JC. Predictable single tooth peri-implant esthetics: five diagnostic keys. *Compend Contin Educ Dent.* 2004;25(9):199-206.

Lazarof S, Hobo S, Nowzari H, Michel J-F, Cathelineau G. L'implant à mise en charge immédiate: l'implantologie esthétique du XXI^e siècle. Paris: Quintessence international; 1998.

Lazzara RJ., Porter SS. Platform switching: A new concept in implant dentistry for controlling post-restorative crestal bone levels. *Int J Periodontics Restorative Dent.* 2006;26(1):9-17.

Liebart MF., Fouque-deruelle C., Santini A. Smile line and periodontium visibility. *Perio.* 2004;1(1):17-25.

Mahl D., Glenz F., Marinello C. Prise d'empreintes numériques d'implants. *Swiss Dent J.* 2014;124(2):176-86.

Malchiodi L., Cucchi A., Ghensi P., Nocini P. Evaluation of the Esthetic Results of 64 Nonfunctional Immediately Loaded Postextraction Implants in the Maxilla: Correlation between Interproximal Alveolar Crest and Soft Tissues at 3 Years of Follow-Up. *Clin Implant Dent Relat Res.* 2013;15(1):130-42.

Meijer HJ., Stellingsma K., Meijndert L., Raghoobar GM. A new index for rating aesthetics of implant-supported single crowns and adjacent soft tissues— the Implant Crown Aesthetic Index. *Clin Oral Implants Res.* 2005;16(6):645-49.

Mellonig JT. Histologic and clinical evaluation of an allogeneic bone matrix for the treatment of periodontal osseous defects. *Int J Periodontics Restorative Dent.* 2006;26(6):561-9.

Mijiritsky E., Mardinger O., Mazor Z., Chaushu G. Immediate provisionalization of single-tooth implants in fresh-extraction sites at the maxillary esthetic zone: up to 6 years of follow-up. *Implant Dent.* 2009;18(4):326-33.

Misch CE. Diagnostic casts, preimplants prosthodontics, treatment prostheses and surgical templates. *Contemporary Implant Dentistry.* Chicago: Mosby; 1999.

Mischkowski RA., Zinser MJ., Neugebauer J., Klubler AC., Zoller JE. Comparison of static and dynamic computer-assisted guidance method in implantologie. *Int J Comp.* 2006;9(1):23-35.

Moses O., Pitaru S., Artzi Z., Nemcovsky CE. Healing of dehiscence-type defects in implants placed together with different Barrier Membranes. A comparative clinical study. *Clin Oral Implants Res.* 2005;16(2):210-9.

Moussally C. L'empreinte optique dans un cabinet d'omnipratique final [Internet]. *dento-reseau.com.* 2016 [Consulté le 16 Mai 2019]. Disponible sur: <http://dento-reseau.com/blog/quand-limplantologie-rencontre-la-cfao>.

Noelken R., Moergel M., Kunkel M. Immediate and flapless implant insertion and provisionalization using autogenous bone grafts in the esthetic zone: 5-year results. *Clin Oral Implants Res.* 2018;29(3):320-7.

Noelken R., Neffe BA., Kunkel M., Wagner W. Maintenance of marginal bone support and soft tissue esthetics at immediately provisionalized OsseoSpeed™ implants placed into extraction sites: 2-year results. *Clin Oral Implants Res.* 2014;25(2) :214-20.

Nordland WP., Tarnow DP. A classification system for loss of papillary height. *J Periodontol.* 1998;69(10):1124-6.

Olson M., Lindhe J. Periodontal characteristics in individuals with varying form of the upper central incisors. *J Clin Periodontol.* 1991;18(1):78-82.

Oyama K., Kan JY., Rungcharassaeng K., Lozada J. Immediate Provisionalization of 3.0-mm-Diameter Implants Replacing Single Missing Maxillary and Mandibular Incisors: 1-Year Prospective Study. *Int J Oral Maxillofac Implants.* 2012;27(1):173-80.

Palacci P., Ericsson I. *Esthétique et implantologie: gestion des tissus osseux et péri-implantaires.* Paris: Quintessence international; 2001.

Paul S., Held U. Immediate supracrestal implant placement with immediate temporization in the anterior dentition: a retrospective study of 31 implants in 26 patients with up to 5.5-years follow-up. *Clin Oral Implants Res.* 2013;24(6) :710-7.

Pour NN., Ghaedi B., Sohrabi M. Soft-tissue esthetics outcome of single implants: Immediate placement in fresh extraction sockets versus conventional placement in healed sockets. *J Indian Soc Periodontol.* 2018;22(3):249-53.

Prosper L., Redaelli S. A randomized prospective multicenter trial evaluating the platform-switching technique for the preservation of postrestorative crestal bone loss. *Int J Oral Maxillofac Implants.* 2009;24(2):299-308.

Rungcharassaeng, Kan J., Voshino S., Morimoto T., Zimmerman G. Immediate Implant Placement and Provisionalization With and Without a Connective Tissue Graft: An Analysis of Facial Gingival Tissue Thickness. *Int J Periodontics Restor Dent.* 2012;32(6):657-63.

Sammartino G., Marenzi G., Di Lauro AE., Paolantoni G. Aesthetics in oral implantology: biological, clinical, surgical, and prosthetic aspects. *Implant Dent.* 2007;16(1):54-65.

Scala R., Ghensi P., Cucchi A., Pistoia E. Postextraction implant placement with immediate provisionalisation and finalisation, using a simplified technique: technical notes and a case report. *Open Dent J.* 2012;6:164-9.

Schenk RK., Buser D., Hardwick WR., Dahlin C. Healing pattern of bone regeneration in membrane-protect defects: a histologic study in the canine mandible. *Int J Oral Maxillofac Implants.* 1994;9(1),13-29.

Sciar AG. *Considérations esthétiques et parodontales en implantologie.* Barcelone: Quintessence International; 2005.

Soardi CM., Bianchi AE., Zandanel E, Spinato S. Clinical and radiographic evaluation of immediately loaded one-piece implants placed into fresh extraction sockets. *Quintessence Int.* 2012;43(6):449-56.

Solakoglu O., Cooper IF. Immediate Implant Placement and Restoration in the Anterior Maxilla: A Tissue-Related Approach. Observations at 12 Months After Loading. *Int J Periodontics Restorative Dent.* 2006;26(6):571-9.

Sudbrink SD. Computer-guided implant placement with immediate provisionalization: a case report. *J Oral Maxillofac Surg.* 2005;63(6):771-4.

Tarnow DP., Elian N., Fletcher P. Vertical distance from the crest of bone to the height of the interproximal papilla between adjacent implants. *J Periodontol.* 2003;74(12):1785-8.

Tiziano T., Silvio T., Fabio S., Massimo D. Immediate Versus Delayed Loading of Postextraction Implants: A long-term Retrospective Cohort Study. *Implant Dent.* 2017;26(6):853-9.

Tomasi C., Sanz M., Cecchinato D. Bone dimensional variations at implants placed in fresh extraction sockets: a multilevel multivariate analysis. *Clin Oral Implants Res.* 2010;21(1):30-6.

Touati B., Rompen E., Van Dooren E. A new concept for optimizing soft tissue integration. *Pract Proced Aesthet Dent.* 2005;17(10):711-2.

Vignoletti F., Discepoli N., Muller A. Bone modeling at fresh extraction sockets: immediate implant placement versus spontaneous healing: an experimental study in the beagle dog. *J Clin Periodontol.* 2012;39(1):91-7.

Wang HL., Boyapati L. "PASS" principles for predictable bone regeneration. *Implant Dent.* 2006;15(1):8-17.

Welander M., Abrahamsson I., Berglundh T. The mucosal barrier at implant abutments of different materials. *Clin Oral Implants Res.* 2008;19(7):635-41.

Wouter G., Gerry M., Elise G., Ronald E., Henny J., Sven M. Immediate placement and provisionalization of implants in the aesthetic zone with or without a connective tissue graft: A 1-year randomized controlled trial and volumetric study. *Clin Oral Implant Res.* 2018;29(7):671-8.

Yong LT. Single stage immediate implant placements in the esthetic zone. *J Oral Implantol.* 2012;38(6):738-46.

Zuhr O., Schenk G., Schoberer U., Wachtel H., Bolz W., Hurzeler MB. La préservation du profil d'émergence facteur clé des restaurations implanto-portées esthétiques. *Titane.* 2005;2(3):46-55.

Les opinions émises dans les dissertations présentées doivent être considérées comme propres à leurs auteurs, sans aucune approbation ni improbation de la Faculté de Chirurgie Dentaire.

ABEN-DANAN Dina. L'implantation immédiate couplée à la temporisation immédiate des implants unitaires dans le secteur maxillaire antérieur : La clé du succès esthétique ? 2019. 101p. : ill., graph., tabl. Réf. Biblio. : 93-99.

Sous la direction du Docteur Anne BENHAMOU et du Docteur Herve TARRAGANO

Th : Chir Dent. : Paris 7 : année 2019

RESUME :

Dans cette recherche actuelle de la perfection, la technique de mise en temporisation immédiate après implantation post-extractionnelle intéresse de nombreux auteurs. Elle est très certainement la plus séduisante pour le patient en termes de confort psychologique et de gain de temps.

L'objectif de ce travail est de déterminer, en nous basant sur diverses études cliniques comparatives, si cette stratégie de traitement représente, lorsque les conditions le permettent, la technique de choix pour le rendu esthétique final des restaurations. Cette technique requiert une approche pluridisciplinaire depuis la planification jusqu'à l'insertion de la restauration prothétique finale. L'intérêt serait donc d'établir une conduite à tenir au niveau implantaire, chirurgical et prothétique, pour une intégration optimale et pérenne de la restauration supra-implantaire finale et l'harmonie du sourire du patient.

TITRE en anglais : Immediate implantation and immediate provisionalization of single tooth implant in Anterior Maxilla

DISCIPLINE : PROTHESES / IMPLANTOLOGIE

MOTS-CLES Français : Implants dentaires (FMeSH); Pose immédiate d'implant dentaire (FMeSH); Dentisterie esthétique (FMeSH); Mise en esthétique immédiate; Implantologie

MOTS-CLES Anglais : Dental implants (MeSH); Immediate dental implant loading (MeSH); Esthetics, dental (MeSH); Immediate provisionalization; Implantology
