



HAL
open science

La pulpotomie coronaire à visée définitive des dents permanentes matures vitales avec ou sans pulpopathie, associée ou non à une atteinte péri-apicale : une revue systématique de la littérature

Ana Ribeiro

► To cite this version:

Ana Ribeiro. La pulpotomie coronaire à visée définitive des dents permanentes matures vitales avec ou sans pulpopathie, associée ou non à une atteinte péri-apicale : une revue systématique de la littérature. Sciences du Vivant [q-bio]. 2021. dumas-03341987

HAL Id: dumas-03341987

<https://dumas.ccsd.cnrs.fr/dumas-03341987>

Submitted on 13 Sep 2021

HAL is a multi-disciplinary open access archive for the deposit and dissemination of scientific research documents, whether they are published or not. The documents may come from teaching and research institutions in France or abroad, or from public or private research centers.

L'archive ouverte pluridisciplinaire **HAL**, est destinée au dépôt et à la diffusion de documents scientifiques de niveau recherche, publiés ou non, émanant des établissements d'enseignement et de recherche français ou étrangers, des laboratoires publics ou privés.

U.F.R. D'ODONTOLOGIE

Année 2021

Thèse n°45

THESE POUR L'OBTENTION DU
**DIPLOME D'ETAT de DOCTEUR EN CHIRURGIE
DENTAIRE**

Présentée et soutenue publiquement

Par RIBEIRO, Ana

Né(e) le 15-12-1995 à Maia

Le 30-08-2021

**LA PULPOTOMIE CORONAIRE À VISÉE DÉFINITIVE DES DENTS
PERMANENTES MATURES VITALES AVEC OU SANS
PULPOPATHIE, ASSOCIÉE OU NON À UNE ATTEINTE PÉRI-
APICALE : UNE REVUE SYSTÉMATIQUE DE LA LITTÉRATURE**

Sous la direction du Docteur Sophia CASENAVE-ZIANE

Membres du jury :

Mme Marie-José BOILEAU
Mme Sophia CASENAVE-ZIANE
Mme Mathilde BOUDEAU
M. Christophe BOU
Mme Elsa GAROT
Mme Noélie THEBAUD

Professeur des Universités
AHU
AHU
MCU
MCU
MCU

Présidente
Directrice
Rapporteur
Assesseur
Assesseur
Assesseur

Président M. TUNON DE LARA Manuel

Directeur de Collège des Sciences de la Santé M. PELLEGRIN Jean-Luc

COLLEGE DES SCIENCES DE LA SANTE UNITE DE FORMATION ET DE RECHERCHE DES SCIENCES ODONTOLOGIQUES

Directrice	Mme BERTRAND Caroline	58-01
Directeur Adjoint à la Pédagogie	Mr DELBOS Yves	56-01
Directeur Adjoint – Chargé de la Recherche	M. CATROS Sylvain	57-01
Directeur Adjoint – Chargé des Relations Internationales	M.SEDARAT Cyril	57-01

ENSEIGNANTS DE L'UFR

PROFESSEURS DES UNIVERSITES

Mme	Caroline	BERTRAND	Prothèse dentaire	58-01
Mme	Marie-José	BOILEAU	Orthopédie dento-faciale	56-01
M	Sylvain	CATROS	Chirurgie orale	57-01
M	Raphaël	DEVILLARD	Dentisterie restauratrice et endodontie	58-01
Mme	Véronique	DUPUIS	Prothèse dentaire	58-01
M.	Bruno	ELLA NGUEMA	Sciences anatomiques et physiologiques - Biomatériaux	58-01
M.	Jean-Christophe	FRICAÏN	Chirurgie buccale – Pathologie et thérapeutique	57-01

MAITRES DE CONFERENCES DES UNIVERSITES

Mme	Elise	ARRIVÉ	Prévention épidémiologie – Economie de la santé – Odontologie légale	56-02
Mme	Audrey	AUSSEL	Sciences anatomiques et physiologiques	58-01
Mme	Cécile	BADET	Biologie Orale	57-01
M.	Etienne	BARDINET	Orthopédie dento-faciale	56-01
M.	Michel	BARTALA	Prothèse dentaire	58-01
M.	Cédric	BAZERT	Orthopédie dento-faciale	56-01
M.	Christophe	BOU	Prévention épidémiologie – Economie de la santé – Odontologie légale	56-02
Mme	Sylvie	BRUNET	Chirurgie buccale – Pathologie et thérapeutique	57-01
M.	Jacques	COLAT PARROS	Sciences anatomiques et physiologiques	58-01
M,	Jean-Christophe	COUTANT	Sciences anatomiques et physiologiques	58-01
M.	François	DARQUE	Orthopédie dento-faciale	56-01
M.	François	DE BRONDEAU	Orthopédie dento-faciale	56-01
M.	Yves	DELBOS	Odontologie pédiatrique	56-01
M,	Emmanuel	D'INCAU	Prothèse dentaire	58-01
Mme	Mathilde	FENELON	Chirurgie Orale	57-01
Mme	Elsa	GAROT	Odontologie pédiatrique	56-01
M.	Dominique	GILLET	Dentisterie restauratrice et endodontie	58-01
Mme	Olivia	KEROUREDAN	Dentisterie restauratrice et endodontie	58-01
M.	Jean-François	LASSERRE	Prothèse dentaire	58-01
M.	Yves	LAUVERJAT	Parodontologie	57-01
Mme	Odile	LAVIOLE	Prothèse dentaire	58-01
Mme	Javotte	NANCY	Odontologie pédiatrique	56-01

M.	Adrien	NAVEAU	Prothèse dentaire	58-01
M.	Philippe	POISSON	Prévention épidémiologie – Economie de la santé – Odontologie légale	56-02
M.	Patrick	ROUAS	Odontologie pédiatrique	56-01
M.	Johan	SAMOT	Biologie Orale	57-01
Mme	Maud	SAMPEUR	Orthopédie dento-faciale	56-01
M.	Cyril	SEDARAT	Parodontologie	57-01
Mme	Noélie	THEBAUD	Biologie Orale	57-01
M.	Eric	VACHEY	Dentisterie restauratrice et endodontie	58-01

AUTRES ENSEIGNANTS

M.	Cédric	FALLA	Prévention épidémiologie – Economie de la santé – Odontologie légale	56-02
M.	François	ROUZÉ L'ALZIT	Prothèse dentaire	58-01

ASSISTANTS

M.	Bastien	BERCAULT	Chirurgie Orale	57-01
M.	Baptiste	BERGES	Prothèse dentaire	58-01
Mme	Mathilde	BOUDEAU	Odontologie conservatrice – Endodontie	58-01
Mme	Virginie	CHUY	Prévention épidémiologie – Economie de la santé – Odontologie légale	56-02
M	Pierre-Hadrien	DECAUP	Prothèse dentaire	58-01
Mme	Laura	DONNET	Biologie Orale	57-01
Mme	Julia	ESTIVALS	Odontologie pédiatrique	56-01
Mr	Pierre-André	GUILLAUD	Parodontologie	57-01
Mme	Jane	GOURGUES	Prévention épidémiologie – Economie de la santé – Odontologie légale	56-02
Mr	Louis	HUAULT	Sciences anatomiques et physiologiques	58-01
Mme	Mathilde	JACQUEMONT	Parodontologie	57-01
Mme	Clémence	JAECK	Prothèse dentaire	58-01
Mr	Aymeric	JOUBERT DU CELLIER	Dentisterie restauratrice et endodontie	58-01
Mr	Jean-Baptiste	IRIBARREN	Dentisterie restauratrice et endodontie	58-01
Mme	Claudine	KHOURY	Prévention épidémiologie – Economie de la santé – Odontologie légale	56-02
Mme	Camille	LACAULE	Orthopédie dento-faciale	56-01
M.	Antoine	LAFITTE	Orthopédie dento-faciale	56-01
Mme	Léa	MASSE	Prothèse dentaire	58-01
Mme	Aude	MENARD	Prothèse dentaire	58-01
M	Florian	PITEU	Prothèse dentaire	58-01
Mme	Rawen	SMIRANI	Parodontologie	57-01
Mme	Florianne	VILLAT	Dentisterie restauratrice et endodontie	5801
M.	Clément	VACHEY	Odontologie conservatrice – Endodontie	58-01
M	Paul	VITIELLO	Prothèse dentaire	58-01
Mme	Sophia	ZIANE	Odontologie conservatrice – Endodontie	58-01
Mme	Laurie	FUCHS	Odontologie pédiatrique	56-01

REMERCIEMENTS

À ma Présidente de thèse

Madame le Professeur Marie-José BOILEAU
Professeur des Universités – Praticien Hospitalier
Sous-section Orthopédie dento-faciale 56-01

Je vous remercie sincèrement de l'honneur que vous me faites en acceptant la présidence de ce jury. Je vous remercie également pour tous les précieux enseignements que vous m'avez délivré durant ma formation.

Veillez trouver dans ce travail, Madame, l'assurance de mon admiration et de mon profond respect.

À ma Directrice de thèse

Madame le Docteur Sophia CASENAVE-ZIANE
Assistant Hospitalo-Universitaire
Sous-section Odontologie Conservatrice – Endodontie 58-01

Je vous remercie profondément d'avoir accepté de diriger cette thèse. Je vous serais éternellement reconnaissante pour votre présence et votre implication pendant mes études. Vos compétences, votre rigueur et votre gentillesse font de vous une enseignante extraordinaire. Je vous témoigne ma plus sincère gratitude pour tout ce que vous m'avez appris, pour votre sincérité, votre bienveillance ainsi que votre disponibilité.

Je suis très honorée d'avoir eu la chance de vous avoir en tant qu'enseignante et directrice de thèse. Ces moments à travailler ensemble resteront de très bon souvenirs. Vous trouverez dans ce travail l'expression de ma reconnaissance et de mon profond respect.

À mon Rapporteur de thèse

Madame le Docteur Mathilde BOUDEAU

Assistant Hospitalo-Universitaire

Sous-section Odontologie Conservatrice – Endodontie 58-01

Vous me faites l'honneur d'accepter de juger cette thèse en qualité de rapporteur.

Je ne pourrais oublier votre gentillesse et vos encouragements pendant les travaux pratiques. J'ai de très bons souvenirs à vos côtés pendant mes vacations cliniques à l'hôpital Saint-André.

Veillez recevoir mes remerciements les plus sincères et l'expression de ma plus profonde estime.

À mon Assesseur

Monsieur le Docteur Christophe BOU

Maître de Conférences des Universités – Praticien Hospitalier

Sous-section Prévention épidémiologie – Économie de la Santé – Odontologie légale 56-02

Je vous remercie de me faire l'honneur de prendre part à ce jury de thèse.

Je me souviendrais de votre bonne humeur, de vos extraordinaires compétences, de votre gentillesse et de votre si grande humilité. Je vous remercie d'avoir rendu mes vacations cliniques au sein de l'hôpital Saint-André si belles et enrichissantes. Vous me permettez d'exercer avec les formidables valeurs que vous m'avez transmises.

À mon Assesseur

Madame le Docteur Elsa Garot

Maître de Conférences des Universités – Praticien Hospitalier

Sous-section Odontologie pédiatrique 56-01

Je vous remercie pour l'honneur que vous me faites en acceptant de faire partie de mon jury de thèse. Je vous suis très reconnaissante pour l'aide précieuse que vous m'avez apportée lors de la rédaction de cette thèse, pour votre intérêt, vos conseils et votre soutien. Je vous remercie infiniment pour votre gentillesse, votre simplicité et votre bienveillance. Merci pour votre partage de connaissances, pendant les séances de monitorat et lors des consultations des plus petits souffrant de maladies rares, ce fut une expérience très enrichissante.

À mon Assesseur

Madame le Docteur Noélie THEBAUD

Maître de Conférences des Universités – Praticien Hospitalier

Sous-section Biologie Orale 57-01

Je vous remercie sincèrement d'avoir accepté de participer au jury de cette thèse. Ce travail est l'occasion de vous remercier pour la qualité de vos enseignements et pour l'investissement dont vous faites preuve auprès de tous vos étudiants et de vos patients. Merci de m'avoir permis de vous assister lors de vos blocs opératoires et de m'avoir transmis votre passion du soin de nos plus jeunes patients. Votre savoir-faire, votre patience et votre gentillesse sont à l'image de la formidable enseignante que vous êtes.

A toute mon équipe d'enseignants de l'hôpital Saint-André.

Aux Dr Badet, Dr Donnet, Dr Gremare, Dr Lopez-Nguyen, Dr Naveau, Dr Peli, Dr Samot. *Je vous remercie pour ces trois si belles années d'externat. Merci pour vos conseils, votre soutien, votre gentillesse et votre bienveillance.*

Aux d'enseignants de l'hôpital Pellegrin du lundi.

Aux Dr Decaup et Dr Masse. *Je vous remercie pour votre partage des connaissances, votre gentillesse et votre accompagnement lors de ma dernière année d'externat.*

À l'équipe d'enseignants d'odontologie pédiatrique.

Au Dr Estivals, *Bien plus qu'une enseignante, vous avez été à mes yeux un modèle d'humilité, de bonté et de douceur. Les moments partagés à vos côtés en tant que monitrice ont été précieux. Je vous souhaite une carrière universitaire brillante et épanouissante, à la hauteur de vos plus grandes attentes.*

Aux Dr Delbos, Dr Fuchs, *je vous remercie pour ces moments de partage et de bienveillance en tant que monitrice.*

À l'ensemble des enseignants et du personnel de la faculté d'Odontologie de Bordeaux.

À ma famille,

À Alban, *merci pour tout l'amour et le soutien inconditionnel que tu m'offres.*

À mes parents, *merci d'avoir cru en moi, même quand moi, je n'y croyais pas et de m'avoir soutenue à toute épreuve.*

À mes frères, Bruno et Victor, *merci pour votre soutien, pour votre légèreté et votre bonne humeur. Ces moments de bonheur ont été précieux.*

À mes grands-parents et parrains, *merci pour vos encouragements et votre amour.*

À ma belle-famille, *merci pour votre soutien et tous les bons moments partagés.*

À mes amis,

Alisa, merci de m'avoir choisie pour être ta témoin de mariage. Tu es une amie extraordinaire et je te souhaite le plus grand des bonheurs.

Maëlle et Chloée, je remercie le monde que nos chemins se soient croisés. Merci pour votre amitié sans faille, votre sincérité et votre écoute. Je ne vous remercie que trop d'avoir fait de cette dernière année la meilleure.

Gabrielle et Albane, vous êtes des femmes exceptionnelles et des amies merveilleuses, je vous souhaite une vie remplie d'amour et de folie.

Amandine et Sophie, mes dentistes pédiatriques préférées. Merci pour tout le soutien et la gentillesse que vous m'accordez. Je vous dois énormément. Merci de m'apprendre chaque jour davantage sur le plus joli des métiers. Votre amitié m'est précieuse.

Chloé, ma binôme de clinique, merci d'avoir partagé ces moments si importants avec moi.

Lena et Edward, des petits voyageurs qui nous manquent. Merci pour les moments partagés ensemble, j'espère vite vous retrouver.

Maëlle et Maxence, mes amis de chaque instant. Merci d'être toujours là, merci pour votre générosité et votre bienveillance.

Danaé, Cécilia, Aurore, Marie, beaucoup de beaux souvenirs sont gravés à jamais.

Éloïse, ma belle binôme de monitorat. Je te remercie pour ces bons moments passés et pour ta gentillesse.

Amandine, toi qui n'as jamais oublié mon anniversaire après ces quinze années d'amitié. Nous avons grandi ensemble et je te remercie pour tous ces moments partagés.

À mes copains humains et canins du parc de mériadeck, merci pour ces moments de rires et de joie. À Robbie, une amie pour la vie.

TABLE DES MATIÈRES

TABLE DES FIGURES.....	11
TABLE DES TABLEAUX	11
LISTE DES ABRÉVIATIONS	12
INTRODUCTION.....	13
PARTIE 1 : L'ENDODONTE ET LE DIAGNOSTIC DES PULPOPATHIES DES DENTS PERMANENTES MATURES.....	14
I. BIOLOGIE DU COMPLEXE PULPO-DENTINAIRE.....	14
A- ORGANISATION STRUCTURELLE ET CELLULAIRE DE LA PULPE DENTAIRE.....	14
B- VASCULARISATION PULPAIRE	15
C- INNERVATION PULPAIRE	16
II. PHYSIOLOGIE DE L'INFLAMMATION PULPAIRE	17
A- MÉCANISMES D'AGRESSION DE LA PULPE	17
1. Agressions mécaniques	17
2. Agressions chimiques.....	17
3. Agressions bactériennes (11).....	18
4. Agressions liées à des pathologies d'ordre systémique (13).....	18
B- MÉCANISMES DE DÉFENSE DE L'ORGANE PULPO-DENTINAIRE.....	19
1. Physiopathologie pulpaire	19
2. Réponse pulpaire à l'agression.....	20
III. CRITÈRES DE DIAGNOSTIC ET NOUVELLE CLASSIFICATION DES PULPOPATHIES.....	21
PARTIE 2 : LA PULPOTOMIE CORONAIRE À VISÉE DÉFINITIVE DES DENTS PERMANENTES MATURES : PROTOCOLES ET MATÉRIAUX BIOACTIFS	23
I. INTÉRÊT DE LA PULPOTOMIE COMME TRAITEMENT D'USAGE.....	23
II. PROTOCOLES DE PULPOTOMIE	24
A- LA PULPOTOMIE CORONAIRE PARTIELLE.....	24
1. Indications	24
2. Protocole (5, 30, 31, 32, 33, 34, 35).....	25
B- LA PULPOTOMIE CORONAIRE TOTALE	25
1. Indications	25
2. Protocole (6, 31, 32, 34, 35, 36, 39).....	26
C- PRONOSTIC.....	27
III. LES MATÉRIAUX BIOACTIFS	28
A- HYDROXYDE DE CALCIUM.....	28
B- MTA	28
C- BIODENTINE™	29
D- CALCIUM ENRICHED MIXTURE: CEM	30
IV. CONTRE-INDICATIONS	31

PARTIE 3 : LA PULPOTOMIE CORONAIRE À VISÉE DÉFINITIVE DES DENTS PERMANENTES MATURES VITALES, AVEC EXPOSITION PULPAIRE D'ORIGINE CARIEUSE ASSOCIÉE OU NON À UNE PULPOPATHIE, AVEC OU SANS ATTEINTE PÉRI-APICALE : UNE REVUE SYSTÉMATIQUE DE LA LITTÉRATURE..... 32

I. OBJECTIFS.....	32
II. MATÉRIEL ET MÉTHODE.....	34
A- QUESTIONS DE RECHERCHE.....	34
B- MÉTHODE DE SÉLECTION DES ÉTUDES	34
1. Types d'études sélectionnées	34
2. Populations étudiées	34
3. Protocole de réalisation	35
C- STRATÉGIE DE RECHERCHE BIBLIOGRAPHIQUE.....	35
1. Mots-clés et équation de recherche	35
2. Bases consultées	36
3. Stratégie de recherche.....	37
D- COLLECTE DES DONNÉES ET ANALYSE.....	38
1. Critères d'inclusion et d'exclusion	38
2. Stratégie de sélection des études	39
3. Stratégie d'extraction des données	41
4. Risque de biais inhérents à chacune des études.....	41
5. Quantification des résultats	41
6. Description des analyses complémentaires	41
III. RÉSULTATS	42
A- DESCRIPTION DES ÉTUDES	42
1. Sélection des articles	42
2. Caractéristiques des études sélectionnées.....	43
B- ANALYSE DES RÉSULTATS ET DES BIAIS	49
1. Extraction des données et considération des biais.....	49
2. Synthèse des résultats	66
3. Synthèse des biais.....	67
C- ANALYSES COMPLÉMENTAIRES	69
IV. DISCUSSION	70
CONCLUSION.....	74
BIBLIOGRAPHIE.....	76
ANNEXES.....	86
Annexe 1 : Articles exclus par le titre (n = 260).....	86
Annexe 2 : Articles exclus par le résumé (n = 31)	104
Annexe 3 : Articles exclus après lecture intégrale (n = 6).....	107
Annexe 4 : Grille d'extraction de données PICO	108
Annexe 5 : Échelle d'évaluation des biais selon la Cochrane Collection's.....	109
Annexe 6 : Grade des recommandations de la HAS.....	110

TABLE DES FIGURES

Figure 1 : Représentation schématique de la pulpotomie partielle (a) et de la pulpotomie complète (b)	27
Figure 2 : Diagramme de flux	42
Figure 3 : Nombre d'études publiées entre 2016 et 2021 incluses dans la revue	43
Figure 4 : Diagramme en bâtons empilés des risques de biais des études incluses	68

TABLE DES TABLEAUX

Tableau 1 : Proposition d'une nouvelle classification diagnostique de la pulpite (d'après Wolters et al., 2017 (29))	22
Tableau 2 : Mots-clés par catégorie et traduits en anglais	36
Tableau 3 : Bases de données utilisées et équation de recherche	36
Tableau 4 : Articles inclus dans la revue systématique (n = 12)	40
Tableau 5 : Synthèse des caractéristiques des essais inclus (ordre alphabétique du nom de l'auteur).....	44
Tableau 6 : Récapitulatif du risque de biais des études incluses dans la revue	68
Tableau 7 : Classification des articles inclus par grade et niveau de preuve (80)	69

LISTE DES ABRÉVIATIONS

AAE : American Association of Endodontists

ADN : Acide désoxyribonucléique

AG : Anesthésie générale

ASA : American Society of Anesthesiologists

Ca(OH)₂ : Hydroxyde de calcium

CEM : Ciment à mélange enrichi en calcium

CH : Hydroxyde de calcium

CHU : Centre hospitalier universitaire

CVI : Ciment verre ionomère

CVIMAR : Ciment verre ionomère modifié par adjonction de résine

DPC : Coiffage pulpaire direct

DOSS : Dentistry and Oral Sciences Source

DRP : Dentine réactionnelle péripulpaire

DRS : Dentine réactionnelle sclérotique

ECR : Traitement endodontique canalaire

EN : Échelle Numérique

EVA : Échelle visuelle analogique

Ex : Exemple

FP : Pulpotomie coronaire complète

HAS : Haute Autorité de Santé

IPC : Coiffage pulpaire indirect

IRM[®] : Ciment oxyde de zinc et eugénol renforcé en résine

MP : Pulpotomie coronaire partielle (ou miniature)

MTA[®] : Mineral Trioxyde Aggregate

NaOCl : Hypochlorite de sodium

PAI : Péri Apical Index

PRISMA : Proposed Reporting Items Systematic Reviews and Meta-Analysis

PRF : Fibrine riche en plaquettes

VPT : Thérapies pulpaires vitales

ZOE : Oxyde de zinc-eugénol

INTRODUCTION

La terminologie diagnostique recommandée par la conférence de consensus de l'*American Association of Endodontists* (AAE) indique que les dents permanentes matures cliniquement diagnostiquées avec une pulpite irréversible doivent être traitées par pulpectomie et obturation du canal radiculaire. Ce traitement a été imposé en s'appuyant sur le postulat selon lequel la pulpe vitale enflammée est incapable de cicatriser.

Différentes études histologiques ont cependant démontré que la pulpite irréversible cliniquement diagnostiquée n'implique pas la pulpe entière. À ces études s'ajoute un éditorial récent de l'*International Endodontic Journal* qui suggère que le diagnostic clinique de la maladie pulpaire devrait être réévalué en raison de la faible corrélation entre les symptômes cliniques, les tests de sensibilité pulpaire et l'état histologique réel de la pulpe (1-3).

Alors que les classifications proposées par Baume et Fiore-Donno en 1962 et par Woda *et al.* en 1999 nous semblent désormais obsolètes, les thérapies pulpaires vitales prennent quant à elles tout leur sens, car ces dernières permettent la préservation du mécanisme de défense immunitaire et du potentiel de régénération de la pulpe. Quelles sont donc aujourd'hui les indications de réalisation d'une thérapeutique pulpaire vitale et notamment de la pulpotomie coronaire à visée définitive des dents permanentes matures ?

Afin d'encourager le développement des procédures de maintien de la vitalité pulpaire et d'examiner leur réussite, nous avons décidé de réaliser une revue systématique de la littérature sur la pulpotomie coronaire à visée définitive des dents permanentes matures avec exposition pulpaire d'origine carieuse, associée ou non à une pulpopathie, avec ou sans atteinte du périapex.

Pour ce faire, dans une première partie nous exposerons les notions de biologie pulpaire et de physiologie d'inflammation pulpaire. Après cela, nous décrirons les protocoles ainsi que les matériaux utilisés lors des procédures de pulpotomie à visée définitive sur les dents permanentes matures. Dans notre troisième et dernière partie, nous détaillerons les résultats obtenus à partir de notre recherche.

PARTIE 1 : L'ENDODONTE ET LE DIAGNOSTIC DES PULPOPATHIES DES DENTS PERMANENTES MATURES

I. BIOLOGIE DU COMPLEXE PULPO-DENTINAIRE

A- ORGANISATION STRUCTURELLE ET CELLULAIRE DE LA PULPE DENTAIRE

La pulpe est un tissu conjonctif lâche spécialisé qui est présent au centre de la dent. Lors de sa formation, elle succède chronologiquement à la papille ectomésenchymateuse du germe dentaire. Lorsqu'elle se met en place, la pulpe se retrouve progressivement entourée au niveau coronaire et radiculaire par de la dentine. La pulpe mature est ainsi confinée dans un espace presque totalement clos et inextensible. Elle est divisée en une portion large à l'intérieur de la couronne dentaire appelée chambre pulpaire et en une portion plus étroite à l'intérieur de la racine nommée canal radiculaire (4).

La pulpe est un tissu conjonctif non minéralisé qui a différentes fonctions telles que des fonctions nutritives, neurosensorielles et réparatrices. Dentine et pulpe sont intimement liées d'un point de vue embryologique, histologique et fonctionnel. Elles constituent le complexe dentino-pulpaire, en permanente évolution, en symbiose avec l'organe dentaire (5).

Comme tous les tissus conjonctifs lâches, la pulpe est composée de cellules dispersées dans une matrice extracellulaire peu dense. La composante cellulaire regroupe différents types cellulaires dont des cellules responsables de propriétés dentinogénétiques (odontoblastes, cellules sous-odontoblastique) et d'autres de propriétés sensorielles (fibroblastes) ainsi que des cellules essentielles à la vascularisation pulpaire (cellules endothéliales par exemple) et à la défense pulpaire (cellules dendritiques, macrophages, lymphocytes) (4).

La pulpe joue un rôle primordial permettant la fonction des odontoblastes. Ces derniers sont des cellules spécialisées qui élaborent la dentine. Elles permettent un agencement cellulaire caractéristique en palissade qui circonscrit la partie la plus externe de la pulpe dentaire. Dans la couche odontoblastique nous pouvons observer un réseau de capillaires terminal ainsi que des fibres nerveuses (5).

Les cellules, la matrice extracellulaire, les nerfs et le riche réseau vasculaire pulpaire jouent un rôle primordial dans la réponse aux différentes agressions potentielles (5).

La portion centrale du tissu conjonctif contient quant à elle des fibroblastes, de larges vaisseaux sanguins ainsi que des éléments nerveux. Les fibroblastes sont les cellules les plus nombreuses du tissu conjonctif pulpaire et ils permettent la production tout comme le maintien du tissu pulpaire. Dans la région péri-vasculaire, des cellules mésenchymateuses indifférenciées et des cellules de défense telles que les macrophages sont fréquemment retrouvées (5).

B- VASCULARISATION PULPAIRE

La pulpe est un tissu très vascularisé. Environ 15% de son volume est occupé par des vaisseaux (5). Ces vaisseaux sanguins pénètrent dans la pulpe par le foramen apical, sous la forme d'une ou deux artérioles mesurant de 35 à 45 μm de diamètre issues des artères dentaires. Au niveau de la couronne, les artérioles principales se ramifient en artérioles secondaires qui vont elles-mêmes se ramifier pour former à la périphérie de la chambre pulpaire un petit réseau de capillaires de 5 à 10 μm de diamètre (4). La pulpe dentaire est un système microcirculatoire dont les vaisseaux les plus larges sont des artérioles et des veinules (6).

La vascularisation pulpaire est indispensable car en plus d'apporter nutriments et oxygène, elle fournit les moyens de détersion et d'évacuation des déchets ainsi que des matériaux toxiques.

Les anastomoses artério-veineuses présentes dans la pulpe contribuent à la régulation du débit sanguin et de la pression intrapulpaire. De plus, elles permettent également de dériver le flux sanguin et d'isoler une anse ou un groupe de capillaires périphériques lorsque ces derniers sont lésés au cours de processus inflammatoires (7).

Un réseau lymphatique est lui aussi également présent dans la pulpe. Le drainage s'effectue vers les ganglions sous-mentonniers et sous-mandibulaires, puis vers les ganglions cervicaux (4).

La compréhension de cette vascularisation pulpaire est indispensable. Elle est la clé des thérapeutiques pulpaires vitales (5).

C- INNERVATION PULPAIRE

La pulpe est l'un des tissus les plus innervés de tout l'organisme (5). À titre d'exemple, le nombre total de fibres nerveuses qui pénètrent à l'apex d'une dent humaine a été évalué à environ 1900 pour une incisive et 2600 pour une canine (4). Cette innervation est issue du nerf trijumeau. Puis en fonction des dents, les fibres nerveuses proviennent soit du nerf alvéolaire inférieur, du nerf alvéolaire postéro-supérieur, du nerf supérieur médian inconstant ou du nerf antéro-supérieur. Elles pénètrent par le foramen apical, remontent dans le canal radiculaire puis se divisent en formant le plexus nerveux sous-odontoblastique ou plexus de Raschkow (8).

Les fibres nerveuses pulpaires peuvent être classées en fonction du type de sensation (douleur vive, sourde, inconfort), du type de stimulus (mécanique, thermique, chimique) ou encore selon le type de conduction (rapide ou lente) (9). Ces fibres sont pour la plupart des fibres amyéliniques de type C (diamètre de 0,1 à 1 μm) qui représentent environ 70 à 90 % des fibres nerveuses des dents temporaires et définitives (4).

En plus de ces fibres nerveuses, la pulpe dentaire contient de multiples récepteurs tels que des nocicepteurs, des thermorécepteurs, des mécanorécepteurs, des récepteurs bactériens et des récepteurs aux cytokines et chimiokines. Nous y retrouvons aussi des récepteurs sensibles aux variations chimiques du milieu : les récepteurs ionotropiques (10).

À cela, s'ajoutent les fibres du système nerveux autonome sympathique et parasympathique, mais présentes en plus faible quantité (5).

II. PHYSIOLOGIE DE L'INFLAMMATION PULPAIRE

A- MÉCANISMES D'AGRESSION DE LA PULPE

Les pathologies pulpaire peuvent avoir différentes étiologies telles qu'une infection bactérienne, une agression chimique ou encore une agression physique.

1. Agressions mécaniques

Les agressions mécaniques peuvent être de diverses origines (11,12) :

- Forces orthodontiques,
- Abrasion,
- Attrition,
- Exposition dentinaire suite à une récession gingivale,
- Curetage carieux iatrogène,
- Séchage ou mordantage prolongés,
- Utilisation d'instruments rotatifs sans spray de refroidissement.

Il est important de noter qu'une inflammation pulpaire chronique peut se traduire par l'apparition de résorptions internes (11).

2. Agressions chimiques

Les agressions chimiques peuvent être elles aussi de différentes origines (12).

- Anesthésie locale iatrogène : les vasoconstricteurs contenus dans la plupart des solutions d'anesthésie locale utilisés en dentisterie restauratrice réduisent le flux sanguin pulpaire de moins de la moitié de son taux normal (13).
- Matériaux de restauration présentant une cytotoxicité,
- Produits d'éclaircissement dentaire : des études *in vitro* ont révélé que le principal agent de blanchiment, le peroxyde d'hydrogène, peut atteindre la pulpe après application sur l'émail (14).
- Produits de prise d'empreinte : des températures s'élevant jusqu'à 52 °C ont été enregistrées dans la pulpe pendant une prise d'empreinte avec une pâte thermoplastique.

3. *Agressions bactériennes (11)*

La source principale d'agression de la pulpe dentaire est l'infection bactérienne suite à une lésion carieuse. La contamination bactérienne peut avoir lieu soit de manière directe après une exposition pulpaire franche ; par exemple suite à un traumatisme ou à une lésion carieuse profonde. Elle peut également avoir lieu de manière indirecte via les *tubuli* radiculaires.

4. *Agressions liées à des pathologies d'ordre systémique (13)*

De multiples pathologies générales peuvent avoir des conséquences sur la pulpe et la dentine. Au niveau pulpaire, elles peuvent être à l'origine de nécroses, de calcifications ou encore de métaplasies. Bien que les facteurs locaux responsables des pathologies pulpaires et des altérations dentinaires soient généralement bien connus des cliniciens, les étiologies d'ordre générale susceptibles d'être impliquées dans ces phénomènes le sont quant à elles beaucoup moins. C'est la raison pour laquelle ces dernières ne sont donc que rarement évoquées dans le diagnostic étiologique des pulpopathies.

Alliot-Licht *et al.* (2004) ont, à travers une revue de la littérature, montré que les interférences entre l'organe pulpodentaire et l'organisme sont nombreuses et variées. (15) Diverses pathologies pulpodentaires peuvent être induites par un diabète non contrôlé, l'athérosclérose, l'hyperbilirubinémie, les pathologies rénales chroniques, l'oxalose, l'anachorèse, les troubles de la parathyroïde, l'hypervitaminose D, la sclérodermie, certaines tumeurs malignes, des maladies génétiques comme les rachitismes héréditaires, l'hypophosphatasie, l'ostéogenèse imparfaite et divers syndromes héréditaires rares, les carences diététiques en ions et en vitamines, les intoxications mercurielles, l'infection fongique à *Candida*, le zona ou encore la lèpre.

Certains traitements généraux comme les glucocorticoïdes, les tétracyclines, les suppléments fluorés et des traitements anticancéreux peuvent également avoir une influence sur la survenue des pathologies pulpaires (15).

B- MÉCANISMES DE DÉFENSE DE L'ORGANE PULPO-DENTINAIRE

1. *Physiopathologie pulpaire*

Il faut savoir qu'après une stimulation aiguë non-infectieuse, par exemple suite à un fraisage dentinaire profond ou un fraisage sans irrigation, les odontoblastes vont être lésés, les fibres nerveuses peuvent l'être également et cela peut aboutir à la libération de substances algogènes dans le milieu interstitiel (5). Les substances algogènes vont être à l'origine de la sensation douloureuse : la libération de neuropeptides vasoactifs déclenche des phénomènes inflammatoires et immunitaires tels que le recrutement de cellules de défense et la promotion des mécanismes de réparation cellulaire. Outre leur effet vasculaire, ces neuropeptides ont un effet neurotrope. En effet, la substance P par exemple, va sensibiliser les fibres nerveuses et abaisser le seuil de sensibilité douloureuse. Il en résulte alors une douleur provoquée ou spontanée après l'agression ainsi qu'une plus grande sensibilité aux tests de sensibilité thermique. (5)

Les bactéries restent néanmoins la cause majeure d'inflammation et d'infection pulpaire. En effet, une fois que les bactéries colonisent les canalicules dentinaires, les antigènes bactériens et/ou leurs produits métaboliques peuvent diffuser et engendrer des réponses immunitaires au sein de la pulpe (16).

La proximité des bactéries avec la pulpe augmente le risque de débordement des défenses, car la pulpe n'est en mesure que de contenir une agression modérée. D'après Mjör *et al.*, il a été observé des zones d'inflammation localisées, voire des zones de micro-abcès, sans que le phénomène inflammatoire ne soit étendu à toute la pulpe (17).

Suite à un processus infectieux, des neuropeptides et des cytokines vont avoir pour rôle de déclencher un remaniement vasculaire autour de la source infectieuse, avec pour objectif de fournir en permanence des cellules de défense qui vont essayer de contenir la progression bactérienne. (18)

Certaines des cytokines ou des chimiokines libérées lors de l'inflammation pulpaire (ex : le CGRP ou le CCL2) vont jouer un rôle déclencheur dans les douleurs nociceptives et neuropathiques (19).

2. Réponse pulpaire à l'agression

Face à une agression en provenance de la cavité buccale, la pulpe cherche à préserver sa vitalité en synthétisant un tissu cicatriciel appelé ***dentine tertiaire*** (4).

En fonction de la nature de l'agression (brève ou prolongée, de faible ou de forte intensité), la réponse pulpaire sera différente.

Une agression d'intensité faible ou modérée sera dans la plupart des cas résolue par une brève réponse inflammatoire suivie d'une ***dentinogenèse réactionnelle***.

Dans le cas d'une agression de plus forte intensité (ex : cas de carie profonde ou de traumatisme sévère), le processus de régénération pulpo-dentinaire localisé peut toutefois s'enclencher et conduire à la formation d'un pont dentinaire : ce processus est désigné de ***dentinogenèse réparatrice*** (5).

La ***dentine réactionnelle*** est produite par des odontoblastes différenciés et est souvent rencontrée sous des caries dentinaires initiales, évoluant de manière chronique le long de la jonction émail-dentine (20). Elle comprend deux parties distinctes sur le plan topographique : la ***dentine réactionnelle sclérotique*** (DRS) formée aux dépens de la lumière des tubules dentinaires et la ***dentine réactionnelle péripulpaire*** (DRP) formée au niveau de l'interface dentine-pulpe suite à l'accroissement du dépôt de la pré-dentine (4).

La formation de la ***dentine réparatrice*** fait suite à une nécrose des odontoblastes. Sous la zone carieuse ou traumatisée, la couche odontoblastique se désorganise et les jonctions intercellulaires disparaissent. Puis, les odontoblastes de remplacement déposent une matrice extracellulaire d'épaisseur croissante (4).

III. CRITÈRES DE DIAGNOSTIC ET NOUVELLE CLASSIFICATION DES PULPOPATHIES

Une pulpopathie est une maladie de la pulpe dentaire (21). De nombreux praticiens reconnaissent la difficulté à l'établissement d'un diagnostic clinique précis de l'état pathologique de l'organe pulpo-dentaire, compte tenu à la fois de la diversité des facteurs étiologiques et surtout des différentes formes histopathologiques qui peuvent caractériser une même lésion (22).

Un point extrêmement important à souligner est qu'il faut avoir à l'esprit que les catégories diagnostiques des maladies pulpaires correspondent moins à l'état physiologique de la pulpe qu'aux traitements possibles de cette dernière. La symptomatologie des pulpopathies est variée, avec des douleurs qualifiées de légères à intenses, ressenties et décrites, provoquées et/ou spontanées (23).

Le diagnostic actuel de la sévérité de l'inflammation pulpaire repose essentiellement sur le diagnostic clinique, qui lui-même, se base sur des symptômes de douleur et sur la réponse à des tests cliniques. Néanmoins, la douleur étant en partie subjective, le diagnostic clinique seul n'est pas assez fiable pour déterminer avec précision la sévérité de l'inflammation pulpaire (24), car d'un patient à l'autre le seuil de tolérance à la douleur est différent et par conséquent une même atteinte inflammatoire sera vécue différemment entre deux patients distincts. C'est grâce à la combinaison des informations de l'anamnèse, de l'examen clinique local, régional et général avec celles de l'imagerie que la décision thérapeutique pourra être optimisée (5).

La définition actuelle de la pulpite irréversible implique la présence d'un processus dégénératif sévère qui, sans traitement, entraînera une nécrose pulpaire suivie d'une parodontite apicale (25). Or, la différenciation entre pulpite réversible et irréversible est largement effectuée sur une base empirique. (26, 27) En effet, la classification diagnostique actuelle établie par Woda *et al* en 1999 (28) ne permet pas de connaître l'étendue de l'inflammation pulpaire *in situ*. De ce fait, la thérapeutique indiquée n'est pas toujours adaptée au véritable statut pulpaire et à son potentiel de cicatrisation.

C'est pour cette raison que Wolters *et al.* (2017) ont proposé de modifier les critères diagnostique de la pulpite ainsi que la terminologie et les modalités thérapeutiques associées. Ils

proposent alors de diviser le processus en quatre stades et de faire correspondre un traitement adapté à chacun d'eux (29).

Cette classification intitulée *Endolight* synthétisée dans le tableau 1 ci-dessous, a pour objectif une approche moins invasive, où le traitement endodontique complet n'est ici indiqué qu'en cas de nécrose pulpaire avec ou sans complications parodontales ou en cas d'impossibilité d'obtenir l'hémostase d'une pulpe radiculaire enflammée (29). Des études ultérieures sont attendues et devront valider cette proposition.

Terminologie	Critères diagnostiques	État histologique associé	Traitement associé
Pulpite initiale	Douleur provoquée au froid sans rémanence. Absence de douleur spontanée. Absence de sensibilité à la percussion.	Inflammation légère localisée et confinée à la pulpe coronaire.	Coiffage pulpaire indirect
Pulpite légère	Douleur intense provoquée au froid, au chaud et au sucré mais ne persistant pas plus de 20 secondes. Sensibilité possible à la percussion.	Inflammation localisée et confinée à la pulpe coronaire.	Coiffage pulpaire indirect
Pulpite modérée	Douleur intense provoquée au froid et rémanente (jusqu'à plusieurs minutes). Possible douleur spontanée mais cédant plus ou moins avec une médication antalgique. Sensibilité possible à la percussion.	Inflammation plus étendue mais toujours confinée à la pulpe coronaire.	Pulpotomie partielle ou totale
Pulpite sévère	Douleur sévère provoquée exacerbée au froid, au chaud et rémanente. Douleur spontanée, insomniente. La dent est sensible au toucher et à la percussion.	Inflammation sévère au niveau de la pulpe coronaire pouvant également s'étendre au niveau de la pulpe radiculaire.	Pulpectomie totale En l'absence d'hémostase, une pulpectomie devra être effectuée.

Tableau 1 : Proposition d'une nouvelle classification diagnostique de la pulpite (d'après Wolters et al., 2017 (29))

PARTIE 2 : LA PULPOTOMIE CORONAIRE À VISÉE DÉFINITIVE DES DENTS PERMANENTES MATURES : PROTOCOLES ET MATÉRIAUX BIOACTIFS

I. INTÉRÊT DE LA PULPOTOMIE COMME TRAITEMENT D'USAGE

L'amélioration des connaissances et de la compréhension de la biologie pulpaire amène à essayer de préserver davantage l'organe dentaire et sa vitalité, notamment dans le cas des lésions carieuses profondes avec ou sans exposition pulpaire accidentelle. Ceci est également permis grâce à l'amélioration des propriétés des biomatériaux, capables de promouvoir des réactions dentino-pulpaire de défense. Ces thérapeutiques de préservation de la vitalité pulpaire ont également pour objectif le respect des principes de l'économie tissulaire et elles permettent de repousser les indications des traitements endodontiques (30).

L'objectif principal des thérapeutiques pulpaires vitales va être de promouvoir la formation de dentine tertiaire (réactionnelle ou réparatrice) entre la pulpe et le matériau, en permettant aux cellules pulpaires d'exprimer leur potentiel dentinogénique (30).

Les indications de la réalisation d'une pulpotomie en tant que traitement permanent des dents permanentes matures vitales sont les suivantes :

- En cas de lésion carieuse profonde (atteignant le quart interne dentinaire) sans dentine résiduelle visible radiographiquement ou de pulpite modérée, il sera entrepris de réaliser un coiffage pulpaire, une pulpotomie partielle ou une pulpotomie complète en fonction de l'hémostase (30).
- En cas de pulpite irréversible ou pulpite sévère, les nouvelles données de la littérature suggèrent la réalisation d'une pulpotomie camérale à visée définitive si une hémostase peut être obtenue. Cependant, davantage d'études cliniques à haut niveau de preuve, de plus forte puissance, avec des échantillons plus larges sont nécessaires, afin d'actualiser les indications du traitement endodontique et ainsi modifier la place de cette technique dans la notion de gradient thérapeutique (4, 30).

II. PROTOCOLES DE PULPOTOMIE

Il est nécessaire de souligner qu'une asepsie stricte est nécessaire à l'ensemble des protocoles décrits ci-dessous, avec notamment la pose du champ opératoire et l'utilisation d'instruments stériles (5, 30). Les deux protocoles exposés seront ensuite illustrés schématiquement dans la figure 1 ci-dessous.

A- LA PULPOTOMIE CORONAIRE PARTIELLE

1. Indications

Il est important de faire la distinction entre pulpotomie partielle et le coiffage pulpaire. Lors de la réalisation d'une pulpotomie coronaire partielle, la partie inflammatoire et/ou infectée de la pulpe est éliminée afin de diminuer la charge bactérienne et de favoriser le processus de guérison pulpaire. C'est seulement dans un second temps que nous entreprenons la mise en place du matériau de coiffage. (5). Cependant, il est délicat d'estimer avec précision la profondeur du tissu à éliminer. De plus, cette technique complexe est difficile à maîtriser (5).

Avant la mise en œuvre du protocole opératoire, il sera nécessaire de distinguer la pulpe exposée suite à un traumatisme et celle exposée à cause d'une carie volumineuse ou lors du curetage carieux.

Dans le cas d'une exposition pulpaire d'origine traumatique dont le traitement est réalisé dans des délais brefs, une pulpotomie de quelques microns d'épaisseur sera suffisante, car le tissu pulpaire sera peu concerné par l'inflammation. (5)

Dans le cas d'une pulpe avec une exposition d'origine carieuse, cette dernière aura été en contact avec des toxines bactériennes et un tissu très acide (acide lactique de la carie) depuis plusieurs jours, semaines voire même plusieurs mois. De ce fait, l'inflammation pulpaire sera importante et la pulpotomie sera supérieure à 2 mm dans la plupart des cas (5).

2. Protocole (5, 30, 31, 32, 33, 34, 35)

- Réalisation d'une radiographie rétro-alvéolaire préopératoire.
- Anesthésie locale ou locorégionale.
- Réaliser une anesthésie de complément intra-osseuse en cas de sensibilité persistante.
- Isolation sous champ opératoire étanche.
- Désinfection de la dent avec une gaze imbibée d'hypochlorite de sodium à 5,25%.
- Curetage carieux avec une fraise ronde stérile à vitesse lente sous irrigation.
- Réalisation de la cavité d'accès en utilisant une fraise stérile à haute vitesse sous irrigation.
- Amputer le tissu pulpaire inflammatoire à l'aide d'une fraise ronde stérile sur une profondeur de 2 à 3 mm.
- Rinçage avec du NaOCl à 2,5%.
- Hémostase en plaçant une boulette de coton imbibée de NaOCl à 2,5% pendant 2 à 3 minutes sur la plaie pulpaire.
- Mise en place de l'agent de pulpotomie : MTA ou Biodentine™ sur environ 3mm.
- Mise en place d'un matériau de restauration provisoire.
- Réalisation d'une radiographie rétro-alvéolaire postopératoire.
- Réalisation de la restauration définitive dans une séance ultérieure.
- Suivi à 3-4 semaines, 3 mois, 6 mois, 12 mois puis tous les ans pendant les quatre premières années.

B- LA PULPOTOMIE CORONAIRE TOTALE

1. Indications

Le traitement d'urgence de la pulpite irréversible est la pulpotomie coronaire complète permettant le soulagement immédiat du patient.

Jusqu'ici, cette technique était réservée aux dents déciduales et aux dents immatures, mais elle semble confirmer son réel intérêt en tant qu'alternative thérapeutique à la pulpectomie et au traitement endodontique (5). En effet, Simon et al. ont publié en 2013 une étude préliminaire qui a confirmé l'intérêt de la pulpotomie camérale complète en tant que traitement d'usage (36).

De plus, d'autres études ont été publiées et tendent vers un taux de succès supérieur à 80 % (31, 37, 38).

2. *Protocole (6, 31, 32, 34, 35, 36, 39)*

- Réalisation d'une radiographie rétro-alvéolaire préopératoire.
- Anesthésie locale ou locorégionale.
- Réaliser une anesthésie de complément intra-osseuse en cas de sensibilité persistante.
- Isolation sous champ opératoire étanche.
- Désinfection de la dent avec une gaze imbibée d'hypochlorite de sodium à 5,25%.
- Curetage carieux avec une fraise ronde stérile à vitesse lente sous irrigation abondante à l'eau.
- Ouverture de la chambre pulpaire à la fraise boule stérile sous irrigation.
- Éviction du tissu pulpaire coronaire jusqu'à l'entrée des orifices canaux.
- Hémostase obtenue en comprimant avec une boulette de coton stérile imbibée d'hypochlorite de sodium ou d'une solution saline stérile pendant 2 à 5 minutes.
- Mise en place de l'agent de pulpotomie : MTA ou Biodentine™ sur environ 2 à 3mm.
- Mise en place d'un matériau de restauration provisoire (la Biodentine peut être utilisée comme matériau de restauration provisoire) ou mise en place directement sur l'agent de pulpotomie d'une résine composite ou d'un ciment verre ionomère.
- Réalisation d'une radiographie rétro-alvéolaire postopératoire.
- Suivi à 3-4 semaines, 3 mois, 6 mois, 12 mois puis tous les ans pendant les quatre premières années.

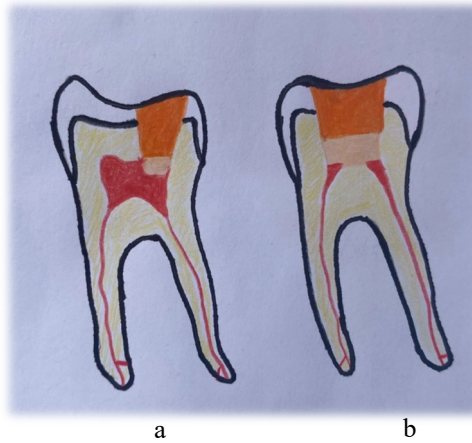


Figure 1 : Représentation schématique de la pulpotomie partielle (a) et de la pulpotomie complète (b)

Source : schéma réalisé par l'auteur

C- PRONOSTIC

Les données actuelles de la science indiquent que le taux de succès moyen de la pulpotomie camérale comme traitement d'usage des dents permanentes matures est supérieur à 80 % (32, 33, 34, 40).

Néanmoins, de multiples facteurs cliniques peuvent venir interférer avec le pronostic comme notamment l'âge du patient, le respect de l'asepsie pendant le soin, l'hémostase, le suivi à court, moyen et long terme du patient, l'utilisation d'aides optiques, *etc.* (30)

III. LES MATÉRIAUX BIOACTIFS

A- HYDROXYDE DE CALCIUM

Les matériaux et agents thérapeutiques contenant de l'hydroxyde de calcium ont de multiples indications en endodontie et en traumatologie dentaire (41).

L'hydroxyde de calcium ($\text{Ca}(\text{OH})_2$) a longtemps été considéré comme le *gold standard* en thérapie vitale pulpaire. Toutefois, il a comme inconvénients d'entraîner la formation d'un pont minéralisé poreux ainsi que de posséder une étanchéité et une résistance mécanique faibles. Actuellement, l'hydroxyde de calcium ne semble plus être le matériau idéal pour les thérapeutiques pulpaires vitales (27).

Ce matériau est une poudre blanche inodore, classé chimiquement comme une base forte qui au contact des fluides aqueux, se dissocie en ions calcium et hydroxyde. L'activité antimicrobienne du $\text{Ca}(\text{OH})_2$ est liée à cette libération d'ions hydroxyde dans un milieu aqueux, qui affecte principalement les membranes cytoplasmiques, les protéines et l'ADN (41).

Lorsqu'il est utilisé comme agent de coiffage pulpaire, l'hydroxyde de calcium peut entraîner la formation d'une barrière calcifiée. (41)

Ce matériau biocompatible, présente une faible résistance à la compression, incompatible avec les forces de condensation associées à la mise en place de certaines restaurations définitives (41).

B- MTA

Le MTA fait partie des ciments à base de silicate di et tricalcique. Il est bioactif, inducteur et conducteur pour la formation d'hydroxyapatite et va également solliciter les mécanismes de réparation pulpaire (30). Il possède aussi des propriétés antibactériennes et une insolubilité à long terme qui joue un rôle dans l'étanchéité coronaire (42, 43).

Le ProRoot[®] MTA est composé chimiquement de silicate tricalcique, de silicate bicalcique, d'aluminat tricalcique, d'aluminoferrite de tétracalcium, de gypse, d'oxyde de calcium et d'oxyde de bismuth (44).

Il existe toute une gamme de produits MTA disponibles dans le commerce, comme par exemple : MTA Angelus[®] (The Angelus, Londrina, Brésil), MM-MTA[™] (Micro-Mega, Besançon, France), Retro/Ortho MTA[®] (BioMTA, Seoul, République de Corée) et MTA Plus[™] (Avalaon Biomed, Houston, USA). Ces différents produits commercialisés varient dans leurs radiopacifiants (oxyde de bismuth, zircone, tungstate de calcium et tantalite) et présentent quelques différences mineures comme la présence de sulfate de calcium, de carbonate de calcium et de phyllosilicates (45).

Le MTA présente cependant des inconvénients comme notamment un long temps de prise, une manipulation compliquée et peut être à l'origine d'une décoloration de la couronne après l'application (45).

C- BIODENTINE[™]

La Biodentine[™] fait également partie des ciments à base de silicate calcique. Elle est présentée sous la forme de poudre et de liquide, à mélanger avec un vibreur pendant 30 secondes à 4 000 tours/min. C'est un matériau bioactif, inducteur, conducteur pour la formation d'hydroxyapatite, sollicitant également les mécanismes de réparation pulpaire (27, 46).

Ce matériau a attiré l'attention ces dernières années et a été préconisé à être utilisé dans diverses applications cliniques telles que les perforations radiculaires, l'apexification, les résorptions, les obturations rétrogrades, les procédures de coiffage pulpaire et le remplacement de la dentine. Elle présente de nombreux avantages tels qu'un temps de prise court et une résistante à la compression adéquate (47).

La Biodentine[™] est composée d'une poudre contenant du silicate tricalcique, du silicate dicalcique, du carbonate d'oxyde de calcium, de l'oxyde de fer, de l'oxyde de zirconium et d'un liquide contenant du chlorure de calcium et un polymère hydrosoluble.

Grace à diverses interactions avec les tissus durs et mous, ce matériau biocompatible permet un scellement marginal, empêchant les fuites marginales. La Biodentine™ permet la protection de la pulpe en induisant la synthèse de la dentine tertiaire. Contrairement à d'autres substituts dentinaires, l'application de Biodentine™ ne nécessite aucun conditionnement de la surface et le scellement de la restauration est assuré par une rétention micromécanique car la Biodentine™ pénètre dans les tubules dentinaires (48).

Une fois la réaction de prise terminée, la Biodentine™ peut être travaillée comme l'est la dentine naturelle. Elle permet également l'application de différents types d'adhésifs avant la mise en place d'une restauration d'usage avec de la résine composite (48).

Comparée à l'hydroxyde de calcium, la Biodentine™ est plus résistante mécaniquement en raison de sa composition et de sa faible porosité. Elle est moins soluble et possède une meilleure capacité d'étanchéité que l'hydroxyde de calcium (49, 50).

Des chercheurs ont conclu, après des expériences réalisées sur des dents extraites animales et humaines, que la Biodentine™ a un potentiel de coloration coronaire inférieur à celui du MTA (51,52). Néanmoins, cette dernière a une radio-opacité inférieure à celle du MTA (53).

D- CALCIUM ENRICHED MIXTURE: CEM

En 2008, Asgary a développé un nouveau matériau endodontique bioactif et biocompatible connu sous le nom de ciment à mélange enrichi en calcium (CEM). (54)

La composition chimique du CEM est plus proche de la dentine que celle du MTA. La poudre de ciment comprend diverses concentrations de sel de calcium, d'oxyde de calcium, de silicate de calcium et de phosphate de calcium, mélangées à une solution à base d'eau pour obtenir un mélange enrichi de ciment (55).

Le CEM est biologiquement actif, il possède des propriétés antibactériennes (56), induit la formation d'un pont dentinaire à son interface avec le tissu pulpaire et il a une cytocompatibilité comparable au MTA (57, 58).

Le CEM s'est révélé être un agent de pulpotomie comparable au MTA et tout aussi efficace pour le traitement par pulpotomie coronaire des dents permanentes matures avec pulpites irréversibles associées ou non à une parodontite apicale (54).

Il existe cependant un inconvénient ; le CEM peut être à l'origine d'une décoloration coronaire tout comme le MTA. La décoloration des dents suite à l'utilisation de CEM peut être expliquée par certains de ses composants chimiques tels que l'oxyde de calcium, le phosphate de calcium, le carbonate de calcium, le silicate de calcium, le sulfate de calcium, l'hydroxyde de calcium et le chlorure de calcium (59).

IV. CONTRE-INDICATIONS

Au niveau local, il existe trois critères d'exclusion pour les thérapeutiques bioconservatrices (30) :

- Dent dont la restauration nécessite un ancrage radiculaire,
- Hémostase impossible à obtenir dans un délai bref (temps supérieur à 4 minutes),
- Présence d'un tissu nécrotique au niveau de la chambre pulpaire ou d'un canal radiculaire.

Au niveau général, la réalisation de ces thérapeutiques chez des patients immunodéprimés ou à haut risque d'endocardite infectieuse devra être précédée d'une antibioprophylaxie (60).

PARTIE 3 : LA PULPOTOMIE CORONAIRE À VISÉE DÉFINITIVE DES DENTS PERMANENTES MATURES VITALES, AVEC EXPOSITION PULPAIRE D'ORIGINE CARIEUSE ASSOCIÉE OU NON À UNE PULPOPATHIE, AVEC OU SANS ATTEINTE PÉRI-APICALE : UNE REVUE SYSTÉMATIQUE DE LA LITTÉRATURE

I. OBJECTIFS

Depuis 2016 plusieurs articles sur la pulpotomie coronaire à visée définitive ont été publiés. Cette nouvelle méthode de traitement des dents cariées avec exposition pulpaire et/ou avec des pathologies pulpaire réversibles ou irréversibles, a une montée fulgurante dans notre pratique en odontologie. Les thérapeutiques pulpaire vitales apportent de nombreux avantages tant pour le patient que pour le praticien.

Nous allons citer maintenant plusieurs revues de la littérature déjà publiées et expliquer la pertinence de la nôtre.

En 2016, Alqaderi *et al.* publient une revue systématique et une méta-analyse étudiant la pulpotomie coronaire des dents permanentes matures postérieures. Leur étude visait à comparer le taux de succès de la pulpotomie coronaire à celui du traitement radiculaire. Les auteurs se sont uniquement concentrés sur les résultats des dents postérieures (61). Zanini *et al.* ont la même année réalisé un examen des critères d'évaluation des résultats de la pulpotomie des dents permanentes matures (62).

En 2019, Chen *et al.* publient une revue systématique et une méta-analyse évaluant les matériaux utilisés lors de la pulpotomie des dents permanentes immatures (63). Cushley *et al.* ont quant à eux publié une revue systématique visant à déterminer l'efficacité de la pulpotomie des dents permanentes matures présentant des symptômes de pulpite irréversible. Lors de la lecture de l'article, nous remarquons que les auteurs ont inclus des études datant de 1960 à aujourd'hui (64). De même, Li *et al.* rédigent une revue systématique de la littérature et une

méta-analyse visant à évaluer l'efficacité de la pulpotomie coronaire et les agents de pulpotomie associés sur les dents permanentes. Les dents permanentes matures et immatures ont été incluses dans l'étude (65). Zanini *et al.* ont quant à eux publié une recherche passant en revue les procédures et matériaux utilisés dans la littérature lors de la réalisation d'une pulpotomie coronaire complète des dents permanentes matures (66).

En 2020, Munir *et al.* ont cherché à évaluer l'efficacité et l'influence des agents de désinfection utilisés en thérapie pulpaire vitale. (67) Teja *et al.* ont examiné les thérapies pulpaires vitales en tant qu'alternatives au traitement endodontique des dents permanentes matures. Ils ont analysé différentes techniques telles que le coiffage pulpaire direct ou indirect et la pulpotomie coronaire partielle ou complète. (68) Zafar *et al.* ont quant à eux cherché à évaluer le succès clinique et radiographique de la pulpotomie coronaire des dents permanentes matures avec diagnostic de pulpite irréversible. Les chercheurs se sont concentrés sur les résultats de cinq études publiées entre 2015 et 2018 (69).

Enfin, en mars 2021, Lin *et al.* publient une revue systématique et une méta-analyse à un seul bras visant à évaluer le taux de réussite clinique et radiographique des pulpotomies coronaires totales ou partielles des molaires permanentes matures. Les auteurs ont inclus des articles publiés entre janvier 1980 et juin 2020. Des dents avec exposition pulpaire d'origine carieuse avec ou sans symptomatologie de pulpite réversible ou irréversible et atteintes ou non de parodontite apicale ont été incluses (70).

Dans notre présente étude, nous allons nous concentrer sur des résultats récents, respectant les dernières données acquises de la science et les procédés minimalement invasifs. Ainsi, seules les études publiées entre janvier 2016 et mars 2021 seront incluses. Les résultats des pulpotomies coronaires complètes ou partielles nous intéresseront, sur tout type de dent vitale permanente mature, quelles que soient sa symptomatologie pulpaire et l'atteinte ou non de son péri-apex.

L'objectif de notre étude sera d'examiner le succès clinique et radiographique de la pulpotomie coronaire partielle ou totale des dents permanentes matures vitales avec exposition pulpaire d'origine carieuse, présentant ou non une pulpopathie et/ou une atteinte péri apicale et d'évaluer si elle peut désormais être considérée comme un traitement d'usage.

II. MATÉRIEL ET MÉTHODE

A- QUESTIONS DE RECHERCHE

Nos questions de recherche seront les suivantes :

- La pulpotomie coronaire partielle ou totale est-elle efficace pour le traitement de dents permanentes matures avec exposition pulpaire d'origine carieuse, présentant ou non une pulpopathie et/ou une atteinte périapicale ? Peut-elle aujourd'hui être considérée comme un traitement d'usage ?
- Quelles sont les différentes étapes clé des procédures de pulpotomie partielle et totale à visée définitive sur les dents permanentes matures ?
- Quels matériaux utilisés en tant qu'agents de pulpotomie semblent faire consensus en 2021 ?
- L'âge du patient a-t-il une influence sur le taux de réussite ?

B- MÉTHODE DE SÉLECTION DES ÉTUDES

1. *Types d'études sélectionnées*

Les articles sélectionnés pour répondre à nos différentes questions de recherche étaient des essais cliniques randomisés ou non randomisés ainsi que des études expérimentales prospectives ou rétrospectives.

Les revues systématiques de la littérature et les méta-analyses, les études descriptives, les articles de discussion, les enquêtes, les guides d'expert n'ont pas été inclus.

Les articles éligibles devaient être en langue anglaise ou française.

Seuls les articles publiés entre janvier 2016 et mars 2021 ont été inclus.

2. *Populations étudiées*

Nous allons nous concentrer sur les dents permanentes matures c'est-à-dire à apex totalement fermé. La première molaire définitive est la première dent à se former complètement et sa fermeture apicale se fait à l'âge de 9 ans.

Ainsi, nous allons étudier la réalisation de cette procédure de pulpotomie sur des enfants ayant au moins 9 ans et sur l'ensemble de la population adulte. Les enfants et les adultes de sexe féminin ou masculin, ne présentant aucune pathologie médicale interférant avec le bon déroulé de la procédure et de ses résultats, c'est-à-dire en bonne santé générale (ASA I ou II), seront inclus. Les individus seront suivis en ambulatoire.

3. Protocole de réalisation

La revue systématique de la littérature a été établie selon la méthode du Proposed Reporting Items Systematic Reviews and Meta-Analysis (PRISMA) (71).

C- STRATÉGIE DE RECHERCHE BIBLIOGRAPHIQUE

1. Mots-clés et équation de recherche

Pour établir l'équation de recherche, des mots-clés ont été regroupés par catégories. Les termes utilisés sont les traductions anglaises des mots français pour désigner :

- | | |
|---------------|-----------|
| 1) Pulpotomie | 6) Mature |
| 2) Thérapie | 7) Adulte |
| 3) Pulpe | 8) Dent |
| 4) Vitale | 9) Dents |
| 5) Permanente | 10) Dent* |

Le tableau 2 ci-dessous regroupe les mots-clés par catégorie et traduits en anglais.

Catégories	Mots-clés	Traduction anglaise
1	Pulpotomie	Pulpotomy
	Thérapie	Therapy
	Pulpe	Pulp
	Vital	Vital
2	Permanente	Permanent
	Mature	Mature
	Adulte	Adult
3	Dent	Tooth
	Dents	Teeth
	Dent*	Dent*

Tableau 2 : Mots-clés par catégorie et traduits en anglais

Le tableau 3 ci-dessous montre que la même équation de recherche a été utilisée pour les trois bases de données consultées.

BASES DE DONNÉES	ÉQUATION DE RECHERCHE
PubMed	(pulpotomy OR (pulp AND vital AND therapy)) AND (permanent OR mature OR adult) AND (tooth OR teeth OR dent*)
Dentistry and Oral Sciences Source (DOSS)	
Scopus	

Tableau 3 : Bases de données utilisées et équation de recherche

2. Bases consultées

Une recherche documentaire complète a été entreprise dans les bases de données PubMed, Scopus et Dentistry and Oral Sciences Source (DOSS) au moyen d'une combinaison de mots-clés.

3. *Stratégie de recherche*

La recherche bibliographique a été réalisée sur les trois bases de données citées ci-dessus, en restreignant nos résultats aux articles publiés entre le 1^{er} janvier 2016 et le 15 mars 2021. Les mots clefs définis au préalable ont été combinés grâce à des opérateurs booléens de sorte à obtenir l'équation de recherche la plus exhaustive possible.

Suite à cela, l'équation de recherche sélectionnée a été celle dont les résultats nous paraissaient les plus adaptés.

Nous avons ainsi pu définir la phrase booléenne suivante : **(pulpotomy OR (pulp AND vital AND therapy)) AND (permanent OR mature OR adult) AND (tooth OR teeth OR dent*)** soumise aux 3 bases de données citées précédemment.

L'interface Google Scholar a elle aussi été brièvement explorée mais n'a pas été retenue car elle contenait principalement des articles ne respectant pas nos critères d'inclusion et d'exclusion ainsi que des doublons.

Le 15 mars 2021, sans restriction de date, nous avons trouvé un total de 1660 résultats :

- Sur PubMed : 714 résultats,
- Sur DOSS : 343 résultats,
- Sur Scopus : 603 résultats.

Nous avons ensuite restreint nos recherches aux cinq dernières années (de 2016 à aujourd'hui) et aux articles en anglais ou en français. Cette restriction dans le temps a été choisie afin d'étudier les résultats obtenus par des procédures répondant aux dernières données acquises de la science.

Nous avons ainsi obtenu 617 résultats :

- Sur PubMed : 233 résultats,
- Sur DOSS : 153 résultats,
- Sur Scopus : 231 résultats.

Après suppression des doublons, 309 références ont été sélectionnées pour la revue.

D- COLLECTE DES DONNÉES ET ANALYSE

1. Critères d'inclusion et d'exclusion

CRITÈRES D'INCLUSION :

- Population étudiée : sujets de 9 ans et plus en bonne santé générale (ASA I ou II),
- Dents permanentes matures avec apex fermés,
- Dents sans signes cliniques de nécrose pulpaire,
- Dents restaurables coronairement avec une bonne étanchéité,
- Études in vivo,
- Articles publiés en anglais ou en français, du 1^{er} janvier 2016 au 15 mars 2021,
- Protocole de pulpotomie coronaire partielle ou totale décrit,
- Types d'études : essais cliniques randomisés ou non randomisés, études expérimentales prospectives ou rétrospectives.

CRITÈRES D'EXCLUSION :

- Revues systématiques de la littérature, méta-analyses, études descriptives, articles de discussion, enquêtes, guides d'expert, rapports de cas, thèses et mémoires,
- Articles non-disponibles en texte intégral dans les réseaux de bibliothèques universitaires et sur les bases de données étudiées,
- Études animales et in vitro,
- Dents extraites après expérience pour analyse histologique,
- Articles n'évoquant pas la pulpotomie,
- Études réalisées sur des dents temporaires ou des dents permanentes immatures,
- Absence de coopération du patient,
- Saignement non contrôlé durant le traitement de pulpotomie,
- Présence d'une résorption coronaire et/ou radiculaire, externe ou interne,
- Études portant sur l'utilisation du formocrésol,
- Articles portant sur des dents traumatisées ou dens invaginatus,
- Études sur le coiffage pulpaire direct ou indirect,
- Articles ne comportant pas de résumé,
- Articles rétractés par le rédacteur en chef du journal.

2. Stratégie de sélection des études

Une première sélection des articles a été effectuée en se basant uniquement sur leur titre. Cela a permis d'éliminer les ressources dont le sujet traitait une problématique différente de celle étudiée ou dont le titre nous donnait déjà l'information du non-respect d'un critère d'inclusion ou d'exclusion. Ainsi, 260 articles ont été exclus. **Annexe 1 : Articles exclus par le titre (n = 260).**

De même, après lecture des résumés des 49 articles que nous avons sélectionnés par le titre, 31 nouveaux articles ont été exclus. **Annexe 2 : Articles exclus par le résumé (n = 31).**

Tous les articles ont été trouvés en texte intégral et les 18 articles sélectionnés par le résumé ont tous pu être lus attentivement.

Ainsi, après lecture intégrale des articles sélectionnés, une partie a été exclue selon les critères suivants :

- Critiques d'articles (Bakhurji 2020, Brignardello 2017, Brignardello 2018).
- Guide d'experts (Taha *et al.* 2020).
- Inclusion de dents présentant une exposition pulpaire à la suite d'un traumatisme récent et/ou de dents permanentes immatures (Kang *et al.* 2017, Kang *et al.* 2021).

Annexe 3 : Articles exclus après lecture intégrale (n = 6).

Parmi les 617 références potentiellement éligibles, seuls 12 articles ont été sélectionnés pour la revue systématique de la littérature, démontrant ainsi que peu d'études répondaient à nos critères d'inclusion et d'exclusion. Or, ces critères sont essentiels à l'analyse des résultats de la pulpotomie coronaire à visée définitive sur les dents permanentes matures vitales et à la généralisation de sa pratique vers un possible *gold standard* futur. Ces 12 articles sont présentés dans le tableau 4 ci-dessous.

Articles inclus	Auteurs	Titre	Revue / Année / Volume / Numéro / Pages	Type d'étude
(54)	Asgary et al.	Long-term outcomes of pulpotomy in permanent teeth with irreversible pulpitis: A multi-center randomized controlled trial	American Journal of Dentistry, 2017 ; vol. 30, No 3 : 151- 155	Essai clinique randomisé multicentrique
(72)	Asgary et al.	Treatment Outcomes of 4 Vital Pulp Therapies in Mature Molars	Journal of Endodontics, 2018 ; vol. 44, No 4 : 529-535	Essai clinique randomisé en groupes parallèles unicentrique
(73)	Eghbal et al.	Postendodontic Pain after Pulpotomy or Root Canal Treatment in Mature Teeth with Carious Pulp Exposure : A Multicenter Randomized Controlled Trial	Pain Research and Management, 2020 : vol.2020, Article ID 5853412, 14 pages	Essai clinique multicentrique randomisé et ouvert
(74)	Galani et al.	Comparative Evaluation of Postoperative Pain and Success Rate after Pulpotomy and Root Canal treatment in Cariously Exposed Mature Permanent Molars : A Randomized Controlled Trial	Journal of Endodontics, 2017 ; vol. 43, No 12 : 1953 - 1962	Essai clinique randomisé unicentrique
(75)	Kumar et al.	Comparative evaluation of platelet-rich fibrin, mineral trioxide aggregate, and calcium hydroxide as pulpotomy agents in permanent molars with irreversible pulpitis: A randomized controlled trial	Contemporary Clinical Dentistry, 2016 ; vol. 7, No 4 : 512 - 518	Essai clinique randomisé unicentrique
(76)	Kumar et al.	Efficacy of bio-dentine and mineral trioxide aggregate in pulpotomies of cariously exposed vital permanent teeth	Rawal Medical Journal, 2020 ; vol. 45, No 4 : 875 - 878	Essai clinique non randomisé unicentrique
(77)	Linan et al.	Long-term Outcomes of Full Pulpotomy in Permanent Molars for Patients Treated in a Single, Short Session under Special Conditions	Journal of Endodontics, 2020 ; vol. 46, No. 11 : 1597 - 1604	Étude expérimentale retrospective unicentrique
(78)	Linsuwanont et al.	Treatment Outcomes of Mineral Trioxide Aggregate Pulpotomy in Vital Permanent Teeth with Carious Pulp Exposure : The Retrospective Study	Journal of Endodontics, 2016 ; vol. 43, No. 2 : 225 - 230	Étude expérimentale retrospective unicentrique
(79)	Taha et al.	Assessment of Mineral Trioxide Aggregate pulpotomy in mature permanent teeth with carious exposures	International Endodontic Journal, 2017 ; vol 50 : 117 - 125	Étude expérimentale prospective unicentrique
(32)	Taha et al.	Partial Pulpotomy in Mature Permanent Teeth with Clinical Signs Indicative of Irreversible Pulpitis: A Randomized Clinical Trial	Journal of Endodontics, 2017 ; vol. 43, No 9 : 1417 - 1421	Essai clinique randomisé en groupes parallèles unicentrique
(31)	Taha et al.	Outcome of full pulpotomy using Biodentine in adult patients with symptoms indicative of irreversible pulpitis	International Endodontic Journal, 2018 ; vol 51 : 819 - 828	Étude expérimentale prospective unicentrique
(39)	Tan et al.	Long-term Pulpal and Restorative Outcomes of Pulpotomy in Mature Permanent Teeth	Journal of Endodontics, 2020 ; vol. 46, No. 3 : 383 - 390	Étude expérimentale prospective multicentrique

Tableau 4 : Articles inclus dans la revue systématique (n = 12)

3. *Stratégie d'extraction des données*

Après sélection des articles inclus dans la revue systématique de la littérature, nous avons procédé à l'extraction des données. Pour chaque étude, une grille d'extraction des données PICO a été élaborée. **Annexe 4 : Grille d'extraction de données PICO**. Les données des 12 études incluses ont alors été extraites et synthétisées au sein de cette grille.

4. *Risque de biais inhérents à chacune des études*

Les biais analysés et commentés pour chaque étude étaient les suivants :

- Biais de sélection : séquence de randomisation, dont le biais d'allocation : distribution des thérapeutiques.
- Biais de performance : « aveugle » des patients et de l'équipe de recherche.
- Biais d'attrition : analyse en intension de traiter ou per-protocole, outils d'analyse statistique mentionnés.
- Biais de déclaration : méthodologie de recueil de données.
- Conflits d'intérêt : laboratoire pharmaceutique instigateur de l'étude, étude réalisée au sein d'une unité de recherche universitaire.

Annexe 5 : Échelle d'évaluation des biais selon la Cochrane Collection's (81).

5. *Quantification des résultats*

L'hétérogénéité entre les articles sélectionnés (types d'études, présence ou non d'un groupe témoin, tranche d'âge des différents groupes, matériaux utilisés, données disponibles pour le lecteur, durée du suivi des patients et intervalle de temps entre les rendez-vous de rappel...) ne permet pas la quantification de leurs résultats. Des données concernant les résultats de la pulpotomie en fonction des agents de pulpotomie utilisées sont disponibles, cependant six revues de la littérature ont déjà été publiées sur cette thématique au cours des cinq dernières années.

6. *Description des analyses complémentaires*

Le niveau de preuve des articles scientifiques sélectionnés a été évalué en fonction des grades de recommandations de la HAS (80, **Annexe 6 : Grade des recommandations de la HAS**).

III. RÉSULTATS

A- DESCRIPTION DES ÉTUDES

1. Sélection des articles

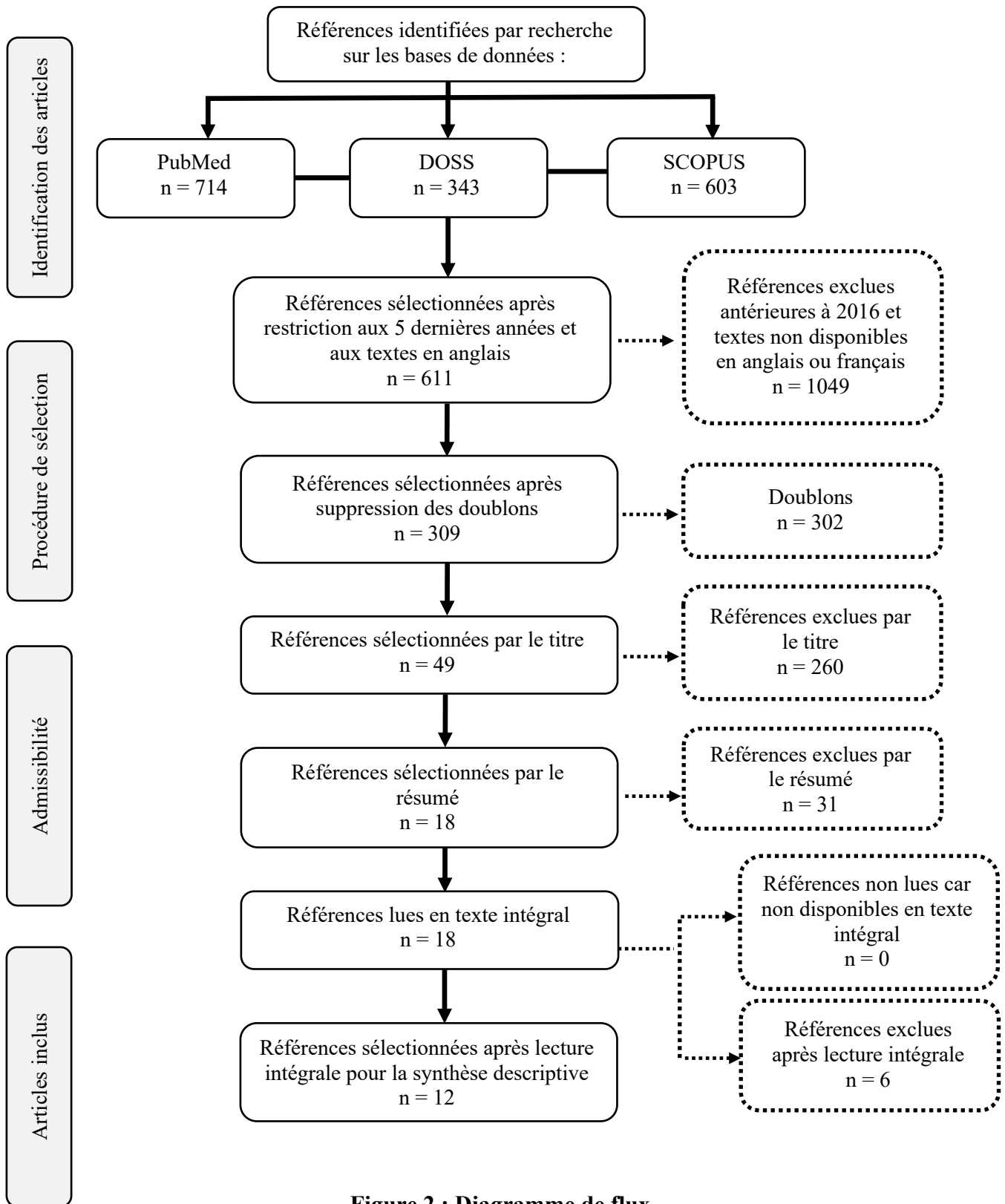


Figure 2 : Diagramme de flux

2. Caractéristiques des études sélectionnées

Parmi les douze études incluses, six étaient des essais cliniques randomisés, une était un essai clinique non randomisé, trois étaient des études expérimentales prospectives et deux étaient des études expérimentales rétrospectives. Leurs caractéristiques principales sont synthétisées dans le tableau 5 ci-dessous.

Les douze études incluses dans cette revue systématique de la littérature ont été publiées entre 2016 et 2020 de manière inhomogène comme nous le montre la figure 3 ci-dessous. La baisse du nombre d'études publiées en 2021 et incluses est à nuancer avec le fait que notre recherche s'est arrêtée en mars 2021. On peut donc espérer voir d'autres articles émerger au cours de l'année.

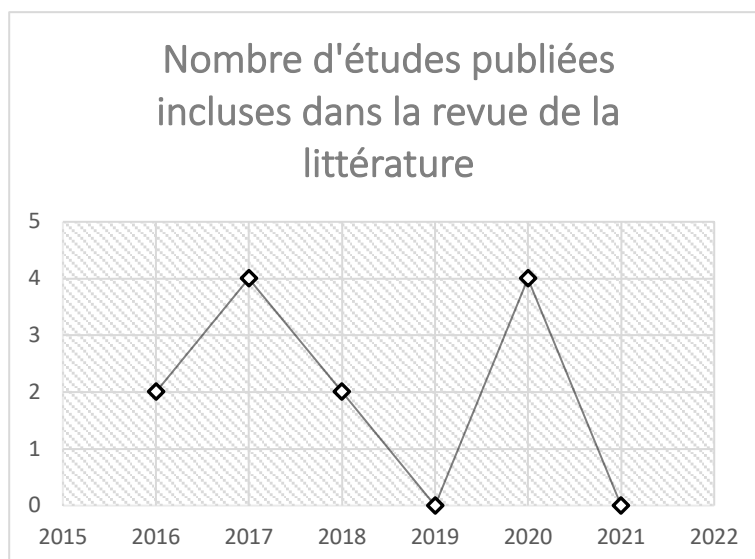


Figure 3 : Nombre d'études publiées entre 2016 et 2021 incluses dans la revue

Ces douze études ont enrôlé un total de 1844 patients, avec une taille d'échantillon variant de 43 à 550 patients.

Deux essais cliniques parmi les douze études étaient multicentriques.

Deux essais étaient contrôlés contre un traitement endodontique canalaire standard.

Dans les études expérimentales il n'y avait pas de groupe de comparaison.

Parmi les études, 3 étaient menées en Iran, 3 en Jordanie, 2 en Inde, 1 au Pakistan, 1 en France, 1 en Thaïlande et 1 à Singapour.

Tableau 5 : Synthèse des caractéristiques des essais inclus (ordre alphabétique du nom de l'auteur)

Auteur, Année	Pays	Taille de l'échantillon	Âge	Protocole de pulpotomie	Groupes de comparaison	Suivi	Résultats
Asgary, 2017 (54)	Iran	412 patients	9 à 65 ans	<p>Anesthésie locale à la lidocaïne 2% avec de l'épinéphrine 1/80000. Bain de bouche à la chlorhexidine 0,2%. Isolation sous digue.</p> <p>Ouverture de la chambre à la fraise boule stérile sous irrigation. Éviction du tissu pulpaire jusqu'à l'entrée des orifices canaux. Hémostase obtenue après irrigation et mise en place de morceaux de cotons stériles humidifiés d'une solution saline.</p> <p>Mise en place de 2mm d'agent de pulpotomie (MTA ou CEM). Mise en place de cavit. À une semaine le cavit a été remplacé par un amalgame.</p>	Oui : comparaison des agents de pulpotomie MTA et CEM.	1 jour, 1 semaine, 1 an, 2 ans, 5 ans.	Les taux de réussite à 5 ans étaient similaires.
Asgary, 2018 (72)	Iran	200 patients	12 à 75 ans	<p>FP : anesthésie (lidocaïne 2% avec 1/80 000 épinéphrine), élimination complète des caries, isolation sous digue, ouverture de la chambre pulpaire avec une fraise stérile et éviction de la pulpe coronaire. Puis irrigation de la chambre avec une solution saline et mise en place une boulette de coton stérile imbibée de chlorhexidine à 0,2% pendant 5 minutes pour obtenir l'hémostase. Mise en place ensuite de l'agent de pulpotomie (CEM) sur 2mm. Enfin, le ciment a été recouvert d'une couche de verre ionomère photopolymérisable et la cavité restante a ensuite été restaurée à l'aide d'un composite.</p> <p>MP : Après exposition pulpaire, une cavité de 1 mm de profondeur a été préparée avec une fraise diamantée stérile à bout rond. L'irrigation, l'hémostase, le coiffage pulpaire et la restauration étaient similaires à celles du groupe FP.</p> <p>DPC : La zone d'exposition pulpaire a été directement recouverte d'une couche de ciment CEM. L'irrigation, l'hémostase et la restauration étaient similaires avec le groupe FP.</p> <p>IPC : Les caries les plus proches de la pulpe ont été enlevées, sans aucune exposition pulpaire visible. Une épaisseur d'environ 2 mm du ciment CEM a été placée sur la paroi pulpaire. La restauration était similaire à celle du groupe FP.</p>	Oui : comparaison pulpotomie coronaire complète(FP), miniature (MP), coiffage pulpaire direct (DPC) et coiffage pulpaire indirect (IPC).	6, 12, 18, 24, 36, 48, 60 heures et à 3, 4, 5, 6 et 7 jours puis à 3 mois et 1 an.	Taux de réussite de 91% sans différence significative entre les taux de réussite clinique et radiographique entre IPC, DPC, MP ou FP.

Eghbal, 2020 (73)	Iran	550 patients	12 à 65 ans	<p>Bain de bouche à la chlorhexidine 0,2%. Anesthésie locale à la lidocaïne 2% avec de l'épinéphrine 1/80000. Curetage carieux.</p> <p>Isolation sous digue et désinfection de la dent avec de la chlorhexidine à 0,2%. Pulpotomie complète réalisée avec une fraise diamantée stérile à bout rond à grande vitesse avec une irrigation abondante. Pour l'hémostase une boulette de coton humidifiée avec de la chlorhexidine à 0,2% a été placée dans la chambre pulpaire pendant 5 minutes. L'agent de pulpotomie (MTA ou CEM) a ensuite été mis en place sur une épaisseur d'environ 2 à 3 mm.</p> <p>Au cours de la même séance ou lors d'une séance ultérieure, la cavité a été obturée de manière permanente en utilisant la technique sandwich.</p>	Oui : comparaison entre la pulpotomie coronaire complète au MTA ou CEM et l'ECR.	6, 12, 18, 24, 36 heures et à 3 jours, 4 jours, 5 jours, 6 jours, 7 jours.	PMTA / PCEM et ECR ont démontré une réduction postopératoire efficace et comparable de la douleur.
Galani, 2017 (74)	Inde	50 patients	15 à 50 ans	<p>Anesthésie locale à la lidocaïne 2% avec de l'épinéphrine 1/80000. Isolation sous digue.</p> <p>Curetage carieux à la fraise diamantée ronde à grande vitesse sous irrigation. Ouverture de la chambre pulpaire avec une fraise diamantée conique stérile.</p> <p>Éviction du tissu carieux jusqu'aux orifices canalaires. Hémostase effectuée avec une boulette de coton humidifiée avec de l'hypochlorite de sodium à 2,5% appliquée pendant 2 à 3 minutes.</p> <p>Rinçage de la chambre en utilisant 5 ml de NaOCl 2,5%. Mise en place du MTA sur 2 à 4 mm qui a ensuite été recouvert d'un ciment verre ionomère (Ketac).</p> <p>Lors du deuxième rendez-vous, prévu 4 à 7 jours après, les symptômes ont été réévalués et la restauration provisoire a été retirée. La dureté du MTA a été évaluée puis du Ketac a été placé comme base sur du MTA sur 3 à 4 mm de profondeur. Le reste de la cavité a été restauré avec un composite.</p>	Comparaison entre pulpotomie coronaire au MTA et ECR.	24 heures, 2 jours, 3 jours, 4 jours, 5 jours, 6 jours, 1 semaine, 6 mois.	Le taux de réussite global était de 85% dans le groupe pulpotomie et de 87,5% dans le groupe traitement canalair. Une différence significative dans l'incidence de la douleur et la réduction de la douleur a été trouvée entre les 2 groupes, avec des scores plus faibles rapportés dans le groupe pulpotomie.
Kumar, 2016 (75)	Inde	60 patients	14 à 32 ans	<p>Anesthésie locale à la lidocaïne 2% avec de l'adrénaline 1/80 000.</p> <p>Isolation sous digue. Excavation carieuse avec une fraise diamantée ronde stérile à grande vitesse. Réalisation de la cavité d'accès. Exérèse de la pulpe jusqu'aux orifices canalaires avec une fraise ronde diamantée stérile sous irrigation abondante.</p> <p>Hémostase par irrigation avec une solution saline stérile.</p>	Oui : comparaison des agents de pulpotomie CH, MTA et PRF.	24 heures, 7 jours, 6 mois, 1 an.	Aucune différence significative n'a été observée entre les résultats radiographiques des trois groupes testés. Les taux de réussite globaux (cliniques et radiographiques

				<p>Les dents ont ensuite été divisées en trois groupes en fonction de l'agent de pulpotomie :</p> <p>Groupe 1 : mise en place de CH sur 2 mm puis d'un matériau de restauration provisoire.</p> <p>Groupe 2 : mise en place de MTA sur 2 mm puis d'un matériau de restauration provisoire..</p> <p>Groupe 3 : mise en place d'un petit morceau de PRF recouvert d'une couche d'environ 2 mm d'épaisseur de MTA. Puis mise en place d'un matériau de restauration provisoire.</p> <p>24 heures après le matériau de restauration provisoire a été complètement retiré et une couche de ciment verre ionomère a été placée sur le CH / MTA.</p>			<p>combinés) des groupes CH, MTA et PRF à 1 an étaient 37,5%, 44,4% et 35,7%, respectivement.</p>
Kumar, 2020 (76)	Pakistan	60 patients	22 à 47 ans	<p>Anesthésie locale à la lidocaïne 2% avec de l'adrénaline 1/80 000. Isolation sous digue. Éviction du tissu pulpaire coronaire. L'hémostase a été obtenue avec la mise en place dans la chambre pulpaire de boulettes de coton stérile humides pendant 5 minutes. Mise en place de l'agent de pulpotomie (MTA ou Biodentine) recouvert ensuite d'un CVI. CVI remplacé par composite 7 jours après.</p>	Oui : comparaison des agents de pulpotomie Biodentine™ et MTA.	24 heures, 7 jours, 6 semaines.	<p>La biodentine a été efficace chez 82% des patients et le MTA chez 76% des patients sans différence significative entre les deux groupes</p>
Linaz, 2020 (77)	France	143 patients	9 à 64 ans	<p>Patients sous anesthésie générale.</p> <p>Après la mise en place de la digue en caoutchouc, le tissu carieux a été retiré sous irrigation avec une fraise ronde en carbure de tungstène avec une pièce à main à vitesse lente. Une fois la chambre pulpaire ouverte, une irrigation constante avec une solution d'hypochlorite à 2,5% a été utilisée pour chaque étape supplémentaire. La mise en forme de la cavité d'accès a été entreprise avec une fraise Endo-Z. Éviction du tissu pulpaire jusqu'aux orifices canalaires. Hémostase. Irrigation finale à l'hypochlorite de sodium puis séchage. Mise en place d'un ciment ZOE (IRM) dans la chambre pulpaire. La restauration définitive a été entreprise immédiatement après la procédure de pulpotomie en utilisant des couronnes préformées en acier inoxydable scellées avec du ciment verre ionomère.</p>	Absence de groupe de comparaison.	Aucun rappel systématique des patients n'a été effectué, à l'exception du rendez-vous de contrôle post-opératoire à un mois.	<p>Le taux de l'efficacité était de 91,7% dans les 24 mois et de 86,2% après une période de suivi de plus de 24 mois.</p>
Linsuwanont, 2016 (78)	Thaïlande	50 patients	7 à 68 ans	<p>Anesthésie locale à la mépivacaïne 2% avec adrénaline 1/100 000, curetage carieux avec excavateur ou une fraise carbure de tungstène à vitesse lente. Après exposition pulpaire, la cavité a été rincée avec de l'hypochlorite de sodium à 2,5%. Réalisation de la cavité d'accès. Exérèse du tissu pulpaire jusqu'aux orifices</p>	Absence de groupe de comparaison.	1 semaine, 1 an, 2 ans, 3 ans, 4 ans.	<p>48 des 55 dents des patients qui ont assisté aux rendez-vous de suivi ont été classées comme réussies (87,3%). Un</p>

				<p>canalaires. L'hémostase a été obtenue en irriguant avec de l'hypochlorite à 2,5% pendant 10 minutes. Une couche de 2 mm de MTA a été placée sur le tissu pulpaire exposé puis les dents ont été restaurées avec une restauration provisoire. La restauration d'usage a été mise en place 1 mois après la pulpotomie. Dans la plupart des cas, une digue en caoutchouc a été utilisée.</p>			<p>échec a été détecté dans 7 dents (12,7%).</p>
Taha, 2017 (79)	Jordanie	43 patients	10 à 59 ans	<p>Anesthésie locale et isolation sous digue.</p> <p>La couronne dentaire a été désinfectée avec du NaOCl à 5% avant l'excavation de la carie. Après exposition pulpaire, la pulpe a été amputée au niveau des orifices du canal à l'aide d'une fraise ronde stérile à grande vitesse sous irrigation. L'hémostase a été obtenue par l'application d'une boulette de coton humidifiée avec NaOCl à 2,5% pendant 2 min ; le temps de saignement a été enregistré.</p> <p>Après hémostase, le MTA a été placé dans la chambre au contact pulpaire sur une épaisseur de 2-3 mm et de l'IRM a été utilisé comme restauration temporaire.</p> <p>Les patients ont été revus après 1 semaine, et si la dent était asymptomatique, le MTA a été recouvert d'un CVI et restauré à l'aide de résine composite ou d'un amalgame. Une radiographie périapicale postopératoire a été prise.</p>	Absence de groupe de comparaison.	1 semaine, 3 mois, 6 mois, 1 an, 3 ans.	<p>Succès clinique global de 100% et 97,5% de succès radiographique la première année. Succès global de 92,7% à 3 ans.</p>
Taha, 2017 (32)	Jordanie	50 patients	≥ 20 ans	<p>Anesthésie locale à la lidocaïne 2% avec de l'épinéphrine 1/80000. Isolation sous digue. Désinfection de la dent avec de la gaze imbibée d'hypochlorite de sodium à 5,25% avant l'excavation des caries. La cavité a été préparée en utilisant une fraise stérile à haute vitesse sous irrigation, et les caries ont été éliminées en utilisant une grande fraise ronde à vitesse lente. Le tissu pulpaire exposé a été amputé à l'aide d'une fraise ronde stérile sur une profondeur de 2 à 3 mm. La plaie pulpaire a été rincée avec du NaOCl à 2,5%, et le saignement a été contrôlé en plaçant une boulette de coton imbibée du NaOCl à 2,5% pendant 2 à 3 minutes sur la plaie pulpaire.</p> <p>Une fois l'hémostase confirmée, chaque dent a été attribuée au hasard à l'un des deux bras parallèles par tirage au sort. Dans le premier groupe mise en place de MTA sur 3 mm et du matériau de restauration provisoire (IRM) pendant 1 semaine. Lors de la deuxième visite, si la dent était asymptomatique, l'IRM a été</p>	Oui : comparaison des agents de pulpotomie MTA et CH.	1 semaine, 6 mois, 1 an, 2 ans.	<p>La pulpotomie MTA a réussi dans 85% des cas contre 43% pour la pulpotomie CH. À 2 ans de suivi, 17 cas ont échoué, avec plus de cas d'échec avec CH que de cas d'échec avec MTA (MTA : 4, CH : 13). Cette différence était statistiquement significative.</p>

				<p>enlevé, une couche de CVI a été placée et la dent a été restaurée de façon permanente avec un amalgame ou une résine composite.</p> <p>Dans le groupe CH, une couche de CVI a été placée immédiatement sur le CH et la restauration finale a été placée lors de la même visite. Une radiographie périapicale postopératoire a été prise.</p>			
Taha, 2018 (31)	Jordanie	84 patients	19 à 69 ans	<p>Anesthésie locale avec de l'articaine 4% avec épinéphrine 1/100000. Isolation sous digue. Décontamination coronaire avec NaOCl 5% avant excavation des caries.</p> <p>Après exposition pulpaire, la pulpe a été amputée au niveau des orifices canaux (pulpotomie complète) à l'aide d'une fraise diamantée stérile à haute vitesse sous irrigation. L'hémostase a été obtenue par l'application d'une boulette de coton humidifiée avec du NaOCl à 2,5% pendant 2 min puis séchage avec boulette de coton sèche. Le temps de saignement a été enregistré. Mise en place d'une couche de 3 mm de Biodentine sur le tissu pulpaire.</p> <p>Après 12 min, une couche de CVIMAR a été placée sur la Biodentine et photopolymérisée pendant 20 secondes. Si une restauration à l'amalgame était choisie, elle était réalisée le jour même. Pour les restaurations en composite, un délai de 2 semaines avant la réalisation de la restauration d'usage devait être respecté.</p>	Absence de groupe de comparaison.	2 jours, 6 mois, 1 an.	<p>À 1 an, 59 patients ont assisté à un rappel, avec un succès clinique de 100% et un succès radiographique de 98,4%.</p> <p>Sept des huit cas de raréfaction périapicale qui ont assisté au rappel ont eu une amélioration du score du PAI. Une barrière tissulaire dure a été détectée radiographiquement dans quatre cas.</p>
Tan, 2020 (39)	Singapour	52 patients	21 à 75 ans	<p>Anesthésie locale à la mépivacaïne 2% avec épinéphrine à 1/100 000. Isolation sous digue. Curetage carieux. Après élimination complète des caries, la pulpe exposée a été éliminée à l'aide de fraises diamantées rondes stériles sous une irrigation abondante à l'eau. L'hémostase a été obtenue par pression directe à l'aide d'une boulette de coton stérile imbibée d'hypochlorite de sodium ou d'une solution saline stérile pendant 2 à 5 minutes.</p> <p>Ensuite, la Biodentine a été placée en contact direct avec les tissus pulpaire restants et a soit fonctionné comme une restauration provisoire ou a été immédiatement utilisée pour soutenir une restauration d'amalgame dentaire, de résine composite ou de ciment verre ionomère selon les besoins des patients.</p>	Absence de groupe de comparaison.	1 semaine, 6 mois, 1 an, 2 ans, 3 ans, 4 ans, 5 ans.	<p>La survie globale après pulpotomie était de 90,2%</p>

B- ANALYSE DES RÉSULTATS ET DES BIAIS

1. Extraction des données et considération des biais

Titre : Long-term outcomes of pulpotomy in permanent teeth with irreversible pulpitis: A multi-center randomized controlled trial (54)		
Article	Auteurs	Asgary et al.
	Langue et Pays	Anglais, Iran
	Source de publication	American Journal of Dentistry
	Année de publication	2017
Objectif de l'étude	Comparer les taux de réussite de la pulpotomie complète avec deux biomatériaux endodontiques sur dents vitales symptomatiques à apex fermé en présence de parodontite apicale.	
Méthode	Type d'étude	Essai clinique randomisé multicentrique en triple aveugle
	Randomisation	Randomisé par ordinateur, multicentrique
	Aveugle	Triple aveugle
Population	Lieu et date	Centre Iranien de recherche endodontique, date non connue
	Échantillon (patients évalués / patients assignés)	414 patients recrutés et 412 ont reçu un protocole de pulpotomie coronaire. 344 patients sont revenus au suivi à 2 ans. 304 patients sont revenus au suivi à 5 ans.
	Age, sexe	Âgés de 9 à 65 ans
	Critères d'inclusion	Douleur au niveau d'une molaire de type pulpite irréversible associée à une lésion carieuse volumineuse, test de sensibilité au froid positif sur la dent concernée, saignement lors de la réalisation de la cavité d'accès, demande d'extraction de la dent douloureuse pour des raisons financières, âgés de 9 à 65 ans, accord pour un suivi, consentement éclairé signé.
	Critères d'exclusion	Sujets malades, présentant un handicap physique ou mental, sujets enceintes ou allaitantes, dents avec signes diagnostic de parodontie marginale modérée ou sévère, dents non restaurables, présentant une résorption radiculaire interne ou externe, avec une calcification canalaire radiculaire ou associées à un abcès.
Intervention	Pulpotomie coronaire complète avec mise en place de 2mm de MTA comme agent de pulpotomie.	
Comparateurs	Pulpotomie coronaire complète avec mise en place de 2mm de CEM comme agent de pulpotomie.	
Résultats	Critère de jugement	Absence / présence de symptômes subjectifs, absence de signes radiographiques de maladie pulpaire / parodontale.
	Analyse statistique	Test du χ^2 et modèle de régression logistique binaire multiple.
	Résultats	En termes de résultats cliniques les taux de réussite à 2 et 5 ans des deux groupes étaient supérieurs à 98%, sans différences significatives. En termes de résultats radiographiques, le résultat à 2 ans de la pulpotomie coronaire complète avec le ciment MTA était significativement supérieur à la pulpotomie avec un ciment en mélange enrichi en calcium (CEM). Cependant les taux de réussite à 5 ans étaient similaires ($p=0,413$), l'âge et l'état périapical préopératoire n'a pas affecté les résultats du traitement.
Conclusion	Les biomatériaux MTA et CEM se sont avérés être des agents de pulpotomie tout aussi efficaces pour molaires permanentes matures humaines avec pulpite irréversible et parodontite apicale.	
ÉTUDE DES BIAIS		
Biais de sélection	Séquence de randomisation	Risque bas : randomisation élaborée par ordinateur.
	Allocation	Risque bas : chaque dentiste était chargé de recruter 18 patients : 9 pour chaque groupe (MTA ou CEM).
Biais de performance		Risque bas : triple aveugle
Biais d'attrition	Risque faible : utilisations de tests statistiques et résultats exhaustifs pour chaque sous-groupe.	
	Perdus de vue	Oui, 68 perdus de vue à 2 ans, 108 perdus de vue à 5 ans.
Biais de déclaration		Risque élevé : pas de protocole standardisé, risque d'erreurs de jugement.
Conflits d'intérêt		Risque élevé : essai géré par le Centre Iranien de Recherche Endodontique et le Dr Asgary est le créateur du ciment à base de silicate de calcium (CEM).

Titre : Treatment Outcomes of 4 Vital Pulp Therapies in Mature Molars (72)		
Article	Auteurs	Asgary et al.
	Langue et Pays	Anglais, Iran
	Source de publication	Journal of Endodontics
	Année de publication	2018
Objectif de l'étude	Évaluer et comparer le succès clinique et radiographique de 4 thérapies pulpaires vitales avec utilisation du CEM comme agent de pulpotomie.	
Méthode	Type d'étude	Essai clinique randomisé en groupes parallèles
	Randomisation	Randomisation par blocs et poches scellées utilisés pour l'allocation, avec une exception médicale et éthique qui était la prescription de l'IPC en absence d'exposition pulpaire après curetage carieux.
	Aveugle	Simple aveugle pour les patients.
Population	Lieu et date	Clinique dentaire Iman Khomeini à Téhéran en Iran en 2012.
	Échantillon (patients évalués / patients assignés)	200 patients (50 dans chaque bras de l'étude) ont été jugés nécessaires pour que l'étude soit significative et 302 patients ont été recrutés : IPC (N=84), DPC (N=73), MP (N=76), FP (N=69).
	Age, sexe	Patients âgés de 12 à 75 ans.
	Critères d'inclusion	Participants âgés de 12 à 75 ans avec une molaire permanente mature vitale présentant une carie profonde à proximité pulpaire immédiate. Présence de la dent opposée et d'au moins un contact proximal. État pulpaire sain, pulpite réversible ou pulpite irréversible. Les dents vitales présentant une parodontite apicale asymptomatique et symptomatique étaient éligibles.
	Critères d'exclusion	Dents présentant des signes de nécrose pulpaire. Patients souffrant de maladies systémiques ou de maladies parodontales chroniques.
Intervention	Pulpotomie coronaire complète (FP) avec CEM placé comme agent de pulpotomie.	
Comparateur 1	Pulpotomie miniature (MP) avec CEM placé comme agent de pulpotomie.	
Comparateur 2	Coiffage pulpaire direct (DPC) avec la zone d'exposition recouverte d'une couche de CEM.	
Comparateur 3	Coiffage pulpaire indirect (IPC) avec 2mm de CEM placé sur la paroi pulpaire.	
Résultats	Critère de jugement	Absence de douleur, vitalité pulpaire conservée et succès radiographique. L'échec est déterminé par la présence de signes ou symptômes d'inflammation ou d'infection.
	Analyse statistique	Test de Fisher, modèle de régression logistique, test ANOVA, test de Pearson chi-square.
	Résultats	Taux de réussite de 91% sans différence significative des taux de réussite clinique et radiographique entre IPC, DPC, MP ou FP
Conclusion	Les différentes techniques de thérapies pulpaires vitales avec CEM peuvent être recommandées pour la prise en charge des dents symptomatiques matures profondément cariées. De plus, dans les dents vitales à apex fermé, les signes cliniques de pulpite irréversible et la présence d'une parodontite apicale ne jouent pas un rôle important dans les résultats du traitement.	
ÉTUDE DES BIAIS		
Biais de sélection	Séquence de randomisation	Risque bas : randomisation par poches scellées.
	Allocation	Risque bas : seulement 50 patients calculés nécessaires pour chaque bras de l'étude, or chaque sous-groupe est > 50.
Biais de performance		Risque élevé : pas d'aveugle possible pour les intervenants.
Biais d'attrition	Risque faible : utilisations de tests statistiques et résultats exhaustifs pour chaque sous-groupe.	
	Perdus de vue	Oui, 12 perdus de vue à une semaine, 26 à 3 mois, 68 à 1 an.
Biais de déclaration		Risque bas : Outils et méthode de recueil de données référencés (EN, radiographies rétro-alvéolaires, test pulpaire électrique et test au froid).
Conflits d'intérêt		Risque élevé , le Dr Asgary est le créateur du CEM.

Titre : Postendodontic Pain after Pulpotomy or Root Canal Treatment in Mature Teeth with Carious Pulp Exposure : A Multicenter Randomized Controlled Trial (73)		
Article	Auteurs	Eghbal et al.
	Langue et Pays	Anglais, Iran
	Source de publication	Pain Research and Management (peer-reviewed)
	Année de publication	2020
Objectif de l'étude	Comparer la douleur post-opératoire suite à un traitement endodontique (ECR) avec la douleur post-opératoire suite à une pulpotomie au MTA (PMTA) ou au CEM (PCEM).	
Méthode	Type d'étude	Essai clinique multicentrique randomisé et ouvert
	Randomisation	Oui, les patients ont été répartis dans les trois bras de l'étude avec une randomisation simple. La randomisation a été réalisée par ordinateur immédiatement avant le début du traitement.
	Aveugle	Oui, double aveugle (évaluateurs et analyseurs).
Population	Lieu et date	7 centres universitaires situés dans 7 états d'Iran, de mars 2017 à mars 2018
	Échantillon (patients évalués / patients assignés)	Dans 7 centres universitaires, 550 dents cariées avec exposition pulpaire ont été incluses et réparties au hasard dans les différents sous-groupes : PMTA (n = 188), PCEM (n = 194) ou RCT (n = 168).
	Age, sexe	Patients âgés de 12 à 65 ans, 194 hommes et 356 femmes
	Critères d'inclusion	<ul style="list-style-type: none"> - Molaires vitales. - Des antécédents de douleur, indiquant une pulpite irréversible. - Exposition pulpaire lors de l'élimination des caries. - Patients âgés de 12 à 65 ans. - Patients qui ont accepté d'être disponibles pour des rendez-vous de rappel. - Patients qui ont approuvé et signé un consentement éclairé écrit.
	Critères d'exclusion	<ul style="list-style-type: none"> - Dents non vitales ou partiellement nécrotiques. - Hémostase non obtenue. - Dents qui nécessitaient des thérapeutiques compliquées, un allongement coronaire ou des couronnes prothétiques. - Dents avec maladies parodontales localisées/généralisées - Résorption radiculaire interne/externe ou calcification de la chambre pulpaire ou radiculaire. - Dents avec antécédents de traumatisme. - Dents immatures avec apex ouverts. - Patients souffrant de troubles systémiques qui pourraient perturber le processus de guérison des tissus. Femmes enceintes ou allaitantes. Patients handicapés physiques ou mentaux. Patients avec une mauvaise hygiène bucco-dentaire. Immigrants, susceptibles de quitter le pays au cours des deux années suivantes. Patients âgés de moins de 12 ans pour le traitement de la première molaire, de 17 ans pour le traitement de la deuxième molaire et patients de plus de 65 ans.
	Intervention	Traitement endodontique standard utilisant une instrumentation rotative (ECR).
Comparateurs	Pulpotomies coronaires complètes avec du ciment MTA ou CEM.	
Résultats	Critère de jugement	<p>Le critère de jugement principal était d'évaluer si les pulpotomies complètes avec du ciment MTA ou CEM diminuaient la douleur postopératoire chez les dents matures permanentes avec une pulpe exposée carieusement par rapport à l'ECR.</p> <p>Les critères de jugement secondaires consistaient à évaluer les associations probables entre le soulagement de la douleur suite au soin et les déterminants suivants : données démographiques, facteurs préopératoires / peropératoires / postopératoires.</p>
	Analyse statistique	Calcul de la taille de l'échantillon avec le logiciel PASS, analyse des données à l'aide du logiciel SPSS, test de variance ANOVA pour l'analyse des données

		démographiques, test du χ^2 de Pearson, test exact de Fisher, test ANCOVA, test de Kruskal Wallis, test de Kaplan-Meier (log-rank).
	Résultats	<p>Les données démographiques des participants étaient normalement distribuées et étaient homogènes. Les caractéristiques de base et conditions préopératoires étaient similaires. Mis à part le nombre de visites de traitement et la durée du traitement des procédures endodontiques, toutes les conditions peropératoires étaient similaires dans les trois bras de l'étude.</p> <p>Les conditions postopératoires, c'est-à-dire la réponse aux tests de sensibilité (uniquement dans les bras de pulpotomie), aux tests de percussion et la prise d'analgésiques étaient comparables dans tous les bras de l'étude.</p> <p>Il n'y avait pas de différences entre les bras pour la quantité de soulagement de la douleur.</p> <p>Le test ANOVA a montré qu'il n'y avait pas d'effets significatifs des différents facteurs inter et intra-sujets : sexe, état matrimonial, groupes d'âge et niveau d'éducation, présence ou absence de contact occlusal, attrition occlusale, restaurations coronaires, parodontopathies.</p> <p>Les cas de parodontite apicale ou d'élargissement du ligament desmodontal ont souffert de plus de douleur. Cependant, il n'y avait pas de résultats semblables pour les cas de pulpite irréversible.</p>
Conclusion	Dans la prise en charge des molaires permanentes matures symptomatiques ou asymptomatiques avec exposition pulpaire carieuse, PMTA / PCEM et ECR ont démontré une réduction postopératoire efficace et comparable de la douleur.	
ÉTUDE DES BIAIS		
Biais de sélection	Séquence de randomisation	Risque bas : randomisation réalisée par ordinateur immédiatement avant le début du traitement, sous la supervision du personnel administratif.
	Allocation	Risque bas : $n^{PMTA} = 188$, $n^{PCEM} = 194$, $n^{RCT} = 168$ Les différents bras de l'étude étaient homogènes en termes de données démographiques. Calcul de la taille de l'échantillon afin de s'assurer d'une étude avec une puissance suffisante (90%).
Biais de performance		Risque intermédiaire : pas d'aveugle possible pour les intervenants. De plus, 34 étudiants de troisième cycle (PGS) ayant des compétences similaires ont participé à l'étude mais seulement certains ont pu participer à un atelier de formation. Néanmoins, les PGS ont dû réussir le test final mis en place pour être considérés comme qualifiés pour l'essai.
Biais d'attrition	Risque faible : utilisation de tests statistiques et résultats exhaustifs pour chaque sous-groupe.	
	Perdus de vue	Non
Biais de déclaration		Risque bas : Outils et méthodes de recueil de données référencés (Échelle Numérique, enregistrement des résultats pré et post-endodontiques à 11 intervalles de temps directement sur la base de données de l'essai en ligne).
Conflits d'intérêt		Risque bas : L'essai a été géré par le Centre iranien de recherche endodontique et l'Institut de recherche en sciences dentaires de l'Université des sciences médicales Shahid Beheshti à Téhéran en Iran. La subvention de recherche a été financée par le sous-ministre de la Recherche de l'IMHME. Le bailleur de fonds n'a joué aucun rôle dans la conception ni la conduite de l'essai et l'analyse des données. Saeed Asgary est l'inventeur du ciment CEM. Néanmoins, tous les autres auteurs déclarent qu'il n'y a pas de conflit d'intérêt concernant la publication de cet article.

Titre : Comparative Evaluation of Postoperative Pain and Success Rate after Pulpotomy and Root Canal treatment in Cariously Exposed Mature Permanent Molars : A Randomized Controlled Trial (74)

Article	Auteurs	Galani et al.
	Langue et Pays	Anglais, Inde
	Source de publication	Journal of Endodontics
	Année de publication	2017
Objectif de l'étude	Évaluer le succès clinique et radiographique en tant que critère de jugement principal et l'intensité et la réduction de la douleur en tant que critère de jugement secondaire chez les patients présentant des molaires permanentes matures avec exposition pulpaire d'origine carieuse.	
Méthode	Type d'étude	Essai clinique randomisé unicentrique
	Randomisation	Oui à l'aide d'enveloppes dissimulées.
	Aveugle	Oui, simple aveugle (pour l'évaluation radiographique)
Population	Lieu et date	Rohtak en Inde, date non connue
	Échantillon (patients évalués / patients assignés)	Les sujets ont été recrutés parmi des patients référés au service universitaire d'odontologie à Rohtak. Parmi les 80 dents éligibles, 54 dents permanentes présentant des expositions pulpaires d'origine carieuse ont été randomisées et réparties entre les deux groupes. 27 dents ont été incluses dans chaque sous-groupe pulpotomie et RCT. Après 18 mois, 26 dents ont été analysées dans le groupe pulpotomie et 24 dans le groupe RCT.
	Age, sexe	Patients âgés de 15 à 50 ans, 26 hommes et 24 femmes
	Critères d'inclusion	Premières et deuxièmes molaires mandibulaires permanentes sans maladie parodontale et présentant une exposition pulpaire d'origine carieuse.
	Critères d'exclusion	Les patients étaient exclus s'ils étaient diabétiques, immunodéprimés, enceintes, avaient une réponse négative aux tests de vitalité, avaient des antécédents positifs d'utilisation d'antibiotiques au cours du dernier mois, avaient besoin d'une antibioprofylaxie, avaient pris des analgésiques au cours des 3 derniers jours, si la dent avait déjà été soignée, avait une lésion périapicale associée visible sur la radiographie, ou avait une pulpe inflammatoire dont le saignement ne pouvait pas être contrôlé en 5 minutes.
Intervention	Pulpotomie avec MTA comme agent de pulpotomie.	
Comparateur	Traitement endodontique standard (RCT)	
Résultats	Critère de jugement	- Critère de jugement principal : évaluer le succès clinique et radiographique de la pulpotomie coronaire définitive chez les patients présentant des molaires permanentes matures avec exposition pulpaire. - Critères de jugement secondaires : évaluer l'intensité et la réduction de la douleur chez ces mêmes patients.
	Analyse statistique	Le test de Kolmogorov-Smirnov a montré une distribution non normale des données. Le test de MannWhitney a été utilisé pour comparer les différences d'âge, les scores moyens de douleur et pour évaluer le succès global. Le test de Wilcoxon a analysé la réduction de la douleur sur 7 jours. Le test du chi ² a été utilisé pour analyser les données catégorielles. La régression logistique binominale a été utilisée pour trouver une association entre les facteurs pronostiques et le résultat. La fiabilité inter-examineur a été analysée avec la méthode Kappa de Cohen.
	Résultats	À la fin du suivi, le taux de réussite globale était de 85% dans le groupe pulpotomie et de 87,5% dans le groupe traitement canalaire. Une différence significative dans l'incidence de la douleur et la réduction de la douleur a été trouvée entre les 2 groupes avec des scores plus faibles rapportés dans le groupe pulpotomie.
Conclusion	La pulpotomie peut être un traitement alternatif pour la gestion des dents permanentes symptomatiques avec des lésions carieuses profondes.	

ÉTUDE DES BIAIS		
Biais de sélection	Séquence de randomisation	Risque incertain : la randomisation a été effectuée à l'aide d'enveloppes dissimulées.
	Allocation	Risque bas : calcul de la taille de l'échantillon afin d'obtenir une puissance suffisante (80%). 27 dents ont été incluses dans chaque sous-groupe : pulpotomie et RCT.
Biais de performance		Risque bas : Simple aveugle. Toutes les procédures endodontiques ont été réalisées par un seul opérateur. Toutes les radiographies périapicales ont été prises avec une machine à 70 Kvp avec une constante de temps d'exposition de 0,3 secondes pour toutes les radiographies et le capteur numérique Kodak5100 a été utilisée pendant toute la durée de l'étude.
Biais d'attrition	Risque faible : utilisations de tests statistiques (exemple : test du χ^2) et résultats exhaustifs pour chaque sous-groupe.	
	Perdus de vue	Oui, 4 (1 dans le groupe pulpotomie et 3 dans le groupe RCT).
Biais de déclaration		Risque bas : Outils et méthodes de recueil de données référencés : échelle visuelle analogique (EVA), aveugle pour l'évaluation radiographique par 2 endodontistes indépendants. Entre la pulpotomie et l'ECR, les valeurs de Kappa pour la concordance inter-évaluateurs étaient respectivement de 0,66 et 0,76 et la concordance a été jugée bonne.
Conflits d'intérêt		Risque bas : étude réalisée dans un cadre universitaire. Les auteurs nient tout conflit d'intérêt lié à cette étude.

Titre : Comparative evaluation of platelet-rich fibrin, mineral trioxide aggregate, and calcium hydroxide as pulpotomy agents in permanent molars with irreversible pulpitis: A randomized controlled trial (75)		
Article	Auteurs	Kumar et al.
	Langue et Pays	Anglais, Inde
	Source de publication	Contemporary Clinical Dentistry
	Année de publication	2016
Objectif de l'étude	Comparer les performances de l'hydroxyde de calcium (CH), de l'agrégat de trioxyde minéral (MTA) et de la fibrine riche en plaquettes (PRF) comme agents de pulpotomie dans des molaires permanentes matures avec pulpite irréversible	
Méthode	Type d'étude	Essai clinique randomisé unicentrique
	Randomisation	Oui, randomisation simple avec enveloppes
	Aveugle	Oui, double aveugle (participants et opérateur)
Population	Lieu et date	Département de Dentisterie Conservatrice et d'Endodontie de Rohtak en Inde, de décembre 2011 à novembre 2012.
	Échantillon (patients évalués / patients assignés)	60 patients ont été évalués. 20 participants ont été répartis dans chaque sous-groupe. Lors du soin 6 patients ont été exclus pour absence d'hémostase.
	Age, sexe	Âgés de 14 à 32 ans, 24 hommes et 18 femmes
	Critères d'inclusion	Patients présentant des caries occlusales des molaires mandibulaires permanentes matures vitales avec symptômes de pulpite irréversible.
	Critères d'exclusion	Patients atteints de maladies systémiques, sous traitement opioïde ou stéroïdien ou sous antibiotiques. Dents présentant une atteinte périapicale ou une perte osseuse crestale, des lésions carieuses proximales, une résorption interne ou externe, des canaux calcifiés, une hémostase non contrôlée ou au contraire une absence de saignement après la réalisation de la cavité d'accès.
Intervention	Pulpotomie coronaire complète avec utilisation de CH comme agent de pulpotomie.	
Comparateur 1	Pulpotomie coronaire complète avec utilisation de MTA comme agent de pulpotomie.	

Comparateur 2	Pulpotomie coronaire complète avec utilisation de PRF comme agent de pulpotomie.	
Résultats	Critère de jugement	L'échec clinique a été déterminé par les symptômes subjectifs exprimés par les participants et les signes objectifs enregistrés lors de l'examen clinique, y compris l'abcès, le gonflement des tissus mous ou le tractus sinusal.
	Analyse statistique	Les données démographiques ont été analysées à l'aide du test de Kruskal – Wallis. Les intensités moyennes de la douleur entre les trois groupes de traitement ont été comparées à l'aide du test de Kruskal-Wallis. Pour comparer la réduction de la douleur intragroupe à différents intervalles de temps, le test de Friedman a été utilisé. Les résultats radiographiques entre les trois bras de l'étude ont été comparés à l'aide du test du chi ² . La fiabilité interobservateur a été mesurée à l'aide du coefficient Kappa de Cohen.
	Résultats	Un taux de succès clinique de 93,75% a été atteint à 7 jours et a chuté à 85,4% à 12 mois. Aucune différence significative n'a été observée entre les résultats radiographiques des trois groupes testés. Les taux de réussite globaux (cliniques et radiographiques combinés) des groupes CH, MTA et PRF à 1 an étaient 37,5%, 44,4% et 35,7%, respectivement. Cette étude a rapporté un bon taux de réussite clinique de 85,4% à 12 mois. Cependant, lorsque le succès radiographique était également inclus, le taux de réussite global était beaucoup plus faible : 62,5% à 6 mois et 39,6% à 12 mois. On peut donc supposer que la principale cause d'échec du traitement par pulpotomie est la parodontite apicale asymptomatique.
Conclusion	La pulpotomie comme option de traitement pour les molaires mandibulaires avec pulpite irréversible a un taux de réussite clinique acceptable, cependant, le taux de réussite global à long terme demeure discutable. Il n'y a pas de différence significative entre les taux de succès de CH, MTA et PRF comme agents de pulpotomie dans les dents avec pulpite irréversible.	
ÉTUDE DES BIAIS		
Biais de sélection	Séquence de randomisation	Risque incertain : randomisation en utilisant des enveloppes contenant des codes d'assignation, distribuées au hasard aux participants par un consultant.
	Allocation	Risque faible : 20 participants ont été répartis dans chaque sous-groupe. La taille de l'échantillon a été calculée selon la méthode de Walters.
Biais de performance		Risque faible : double aveugle. L'ensemble de la procédure endodontique a été réalisée par un seul opérateur chez tous les participants et a été réalisée au sein d'un département spécialisé en endodontie postuniversitaire.
Biais d'attrition	Risque élevé : Les perdus de vues, les échecs immédiats et tardifs ont été exclus de l'étude et n'ont pas été pris en compte dans l'analyse statistique.	
	Perdus de vue	Oui, 5 patients ont été perdus de vue à 6 mois et 1 à 12 mois.
Biais de déclaration		Risque faible : utilisation d'une échelle numérique pour la déclaration de la douleur. L'évaluation des radiographies de suivi a été réalisée par deux observateurs indépendants qui ignoraient la répartition des groupes.
Conflits d'intérêt		Risque faible : les auteurs nient tout conflit d'intérêt. Il n'y a pas eu de soutien financier ni de parrainage pour la réalisation de cette étude.

Titre : Efficacy of bio-dentine and mineral trioxide aggregate in pulpotomies of cariously exposed vital permanent teeth (76)		
Article	Auteurs	Kumar et al.
	Langue et Pays	Anglais, Pakistan
	Source de publication	Rawal Medical Journal
	Année de publication	2020
Objectif de l'étude	Évaluer l'efficacité de la Biodentine™ et de l'agrégat de trioxyde minéral (MTA) dans les pulpotomies coronaires des dents permanentes vitales cariées avec exposition pulpaire.	
Méthode	Type d'étude	Essai clinique non randomisé unicentrique
	Randomisation	Les patients inclus dans l'étude ont bien été sélectionnés au hasard mais il n'y a pas eu de randomisation lors de la création des sous-groupes.
	Aveugle	Non
Population	Lieu et date	Département de dentisterie opératoire, Université de Liaquat au Pakistan, de septembre 2017 à janvier 2018.
	Échantillon (patients évalués / patients assignés)	60 patients sélectionnés au hasard : 30 patients ont été assignés au groupe Biodentine (n=30) et 30 patients au groupe MTA (n=30).
	Age, sexe	L'âge moyen était de 30,92 ± 7,30 ans (intervalle de 22 à 47 ans), sur 60 patients, 36 (60%) étaient des femmes et 24 (40%) des hommes
	Critères d'inclusion	Patients masculins ou féminins, de 18 à 50 ans, possédant une ou des dents permanentes vitales avec exposition pulpaire d'origine carieuse et souffrant d'une douleur préopératoire telle que EVA ≥ 1.
	Critères d'exclusion	Patientes enceintes, antécédents de maladie médicale grave, toute allergie connue, dents permanentes immatures, pulpe nécrosée, troisièmes molaires, dents avec pathologie périapicale visible sur la radiographie pré-opératoire.
Intervention	Pulpotomie coronaire avec utilisation de la Biodentine comme agent de pulpotomie.	
Compareurs	Pulpotomie coronaire avec utilisation du MTA comme agent de pulpotomie.	
Résultats	Critère de jugement	Toute douleur persistante spontanée ou prolongée était interprétée comme un échec.
	Analyse statistique	Utilisation du logiciel SPSS pour l'analyse et test du χ^2 avec $p \leq 0,05$.
	Résultats	24 heures après la pulpotomie la douleur était absente dans 63% des patients du groupe Biodentine et 67% des patients dans le groupe MTA ce qui était statistiquement non significatif. 7 jours après la douleur était absente dans 83% des patients dans le groupe Biodentine et 80% des patients dans le groupe MTA, ce qui était statistiquement non significatif. La biodentine a été efficace chez 82% des patients et le MTA chez 76% des patients sans différence significative dans les deux groupes ($p = 0,560$).
Conclusion	Dans la présente étude, la Biodentine était plus efficace comme agent de pulpotomie dans 82% des cas par rapport au MTA qui était de 76% des cas sans différence significative entre les deux matériaux.	
ÉTUDE DES BIAIS		
Biais de sélection	Séquence de randomisation	Risque élevé : les patients ont été sélectionnés au hasard et inclus dans l'étude mais il y a un manque d'information important sur l'inclusion.
	Allocation	Risque élevé : Il n'y a pas eu de randomisation lors de la création des deux sous-groupes MTA et Biodentine.
Biais de performance		Risque élevé : nous n'avons pas d'informations sur le nombre d'opérateurs ni leurs compétences cliniques.
Biais d'attrition	Risque élevé : critères d'inclusion et d'exclusion incomplets, pas d'aveugle, données incomplètes.	
	Perdus de vue	Oui, 4 perdus de vue : 3 dans le groupe Biodentine, 1 dans le groupe MTA.
Biais de déclaration		Risque important : Nous n'avons pas d'informations sur les évaluateurs, leur nombre ni leurs compétences cliniques.
Conflits d'intérêt		Risque bas : étude au sein d'un département universitaire. Les auteurs déclarent n'avoir aucun conflit d'intérêt.

Titre : Long-term Outcomes of Full Pulpotomy in Permanent Molars for Patients Treated in a Single, Short Session under Special Conditions (77)

Article	Auteurs	Linan et al.
	Langue et Pays	Anglais, France
	Source de publication	Journal of Endodontics
	Année de publication	2020
Objectif de l'étude	Évaluer le résultat à long terme de la pulpotomie complète des molaires permanentes réalisée avec de l'oxyde de zinc renforcé - ciment d'eugénol (IRM) immédiatement recouverte à l'aide de couronnes en acier inoxydable scellées avec un ciment verre ionomère sous anesthésie générale.	
Méthode	Type d'étude	Étude expérimentale rétrospective
	Randomisation	Non
	Aveugle	Oui, simple aveugle (pour les évaluateurs des données radiologiques).
Population	Lieu et date	Patients du CHU de Clermont-Ferrand traités sous AG entre novembre 2008 et juillet 2017.
	Échantillon (patients évalués / patients assignés)	Parmi les 608 dents (338 patients) traitées en une seule séance par pulpotomie complète avec IRM et couronnes préformées en acier inoxydable, 263 ont été évaluées après une période médiane de suivi de 24 mois.
	Age, sexe	Âgés de 7 à 93 ans pour l'ensemble du groupe d'étude avec 178 hommes et 160 femmes. Âgés de 9 à 64 ans pour le groupe de suivi qui a participé à l'analyse statistique, avec 76 hommes et 67 femmes.
	Critères d'inclusion	Absence d'un tractus sinusal ou de gonflement, santé périapicale ($PAI \leq 3$). L'indication d'anesthésie générale incluait des patients présentant des troubles anxieux et des atteintes carieuses importantes, des patients sous traitements médicamenteux, des patients présentant un handicap (physique, cognitif ou mental).
	Critères d'exclusion	Les patients étaient exclus si le traitement n'incluait pas au moins une molaire permanente traitée par pulpotomie complète et mise en place d'une couronne en acier inoxydable.
Intervention	Réalisation d'une pulpotomie complète avec IRM comme agent de pulpotomie et mise en place immédiate d'une couronne en acier inoxydable scellée avec un CVI.	
Comparateurs	Absence de comparateur.	
Résultats	Critère de jugement	Pulpotomie efficace s'il y a à l'examen clinique une absence de signes et de symptômes et si à l'évaluation radiographique on retrouve un $PAI \leq 3$ et une absence de résorption radiculaire.
	Analyse statistique	Analyse descriptive réalisée à l'aide d'Excel et les statistiques ont été réalisées à l'aide du logiciel SPSS Statistics Version 25. Test t de Student pour comparer l'ensemble du groupe avec le groupe de suivi en ce qui concerne l'âge, la durée moyenne de l'intervention sous AG et le nombre moyen de dents traitées sous AG. Des tests du χ^2 de Pearson ont été utilisés pour comparer l'ensemble du groupe avec le groupe de suivi en ce qui concerne le sexe, la typologie du patient, le type de dents traitées et aussi pour analyser l'impact de l'étiologie, de la maturité dentaire et des critères endodontiques sur les résultats.
	Résultats	89% des pulpotomies étaient efficaces, 7,6% avaient un résultat incertain et 3,4% étaient inefficaces. Le taux de l'efficacité était de 91,7% dans les 24 mois et de 86,2% après une période de suivi de plus de 24 mois.
Conclusion	Les résultats à long terme de la pulpotomie avec IRM sont similaires à ceux de la pulpotomie avec du ciment au silicate de calcium souvent retrouvée dans la littérature. Cette procédure ne doit pas être limitée aux patients traités sous anesthésie générale car elle est pertinente pour toutes les conditions particulières qui imposent la réalisation d'un traitement endodontique en une seule et courte séance, telles que les urgences dentaires lors de crises humanitaires ou de périodes pandémiques.	

ÉTUDE DES BIAIS		
Biais de sélection	Séquence de randomisation	Risque élevé : pas de randomisation.
	Allocation	Pas de sous-groupes.
Biais de performance		Risque incertain : simple aveugle. Pas d'informations sur les opérateurs.
Biais d'attrition	Risque faible : le test t de Student affirme une absence de différence significative entre l'ensemble du groupe et le groupe de suivi.	
	Perdus de vue	Oui, 195 patients perdus de vue ou dont les données étaient insuffisantes, soit un taux de suivi de 42,3%.
Biais de déclaration		Risque élevé : Aucun rappel systématique des patients n'a été effectué, à l'exception du rendez-vous postopératoire d'un mois. Néanmoins : évaluation clinique par le praticien habituel et évaluation des critères radiologiques par deux investigateurs calibrés. Parmi les facteurs testés, aucun critère statistique n'a nuit au résultat.
Conflits d'intérêt		Risque faible : étude réalisée dans un cadre universitaire. Les auteurs nient tout conflit d'intérêt.

Titre : Treatment Outcomes of Mineral Trioxide Aggregate Pulpotomy in Vital Permanent Teeth with Carious Pulp Exposure : The Retrospective Study (78)		
Article	Auteurs	Linsuwanont et al.
	Langue et Pays	Anglais, Thaïlande
	Source de publication	Journal of Endodontics
	Année de publication	2016
Objectif de l'étude	Analyser les résultats du traitement par pulpotomie au MTA des dents avec exposition pulpaire d'origine carieuse, y compris les dents présentant des signes et des symptômes de pulpite irréversible et la présence d'une radioclarité périapicale.	
Méthode	Type d'étude	Étude expérimentale rétrospective
	Randomisation	Non
	Aveugle	Non
Population	Lieu et date	Clinique d'endodontie de troisième cycle de la faculté de médecine dentaire au sein de l'université de Chulalongkorn entre 2007 et 2013.
	Échantillon (patients évalués / patients assignés)	66 dents permanentes vitales présentant une exposition pulpaire ont été incluses. 50 patients (un total de 55 dents) ont assisté à l'examen de suivi.
	Age, sexe	Âgés de 7 à 68 ans avec un âge moyen de 29 ans (médiane = 26 ans). Pas de données sur le sexe des participants.
	Critères d'inclusion	Dents permanentes vitales avec exposition pulpaire d'origine carieuse quels que soient leurs symptômes cliniques et la présence ou l'absence de radioclarité périapicale.
	Critères d'exclusion	Absence d'exposition pulpaire après curetage carieux, hémostase non contrôlée après 10 minutes ou morphologie coronaire après curetage carieux ne permettant pas une restauration étanche.
Intervention	Pulpotomie coronaire avec utilisation de ProRoot MTA comme agent de pulpotomie.	
Compareurs	Non	
Résultats	Critère de jugement	Les résultats du traitement ont été enregistrés comme un «succès» dans les cas où les résultats cliniques et radiographiques étaient normaux ou présentaient une radioclarité périapicale réduite.
	Analyse statistique	La fiabilité inter et intra-observateur a été évaluée à l'aide du coefficient Kappa de Cohen. La moyenne, l'écart type, la médiane, le minimum, le maximum et les fréquences ont été calculés pour l'analyse descriptive. L'intervalle de

		confiance de 95% pour le taux de réussite global et le taux de réussite à chaque période de rappel a été calculé. Le test exact de Fisher et le test χ^2 ont été utilisés pour étudier l'influence de chaque facteur sur les résultats du traitement.
	Résultats	48 des 55 dents incluses ont été classées comme réussies (87,3%). Un échec a été détecté dans 7 dents (12,7%). Les dents présentant une radioclarité périapicale pourraient être traitées par pulpotomie au MTA avec un taux de réussite élevé de 76%. 84% des dents présentant des signes cliniques de pulpite irréversible ont été traitées avec succès.
Conclusion	Les dents présentant une exposition pulpaire carieuse peuvent être traitées avec succès par pulpotomie au MTA. Les signes cliniques de pulpite irréversible et la présence d'une radioclarité périapicale ne doivent pas être considérés comme une contre-indication à la pulpotomie.	
ÉTUDE DES BIAIS		
Biais de sélection	Séquence de randomisation	Risque élevé : pas de randomisation.
	Allocation	Pas de sous-groupes.
Biais de performance		Risque élevé : Pas d'aveugle. Tous les traitements ont été effectués par des étudiants de troisième cycle de la clinique d'endodontie. Différents types de restauration ont été placés sur les dents après la pulpotomie : composite de résine (80%), recouvrement cuspidien avec une restauration en amalgame ou en composite de résine (12%), couronne céramo-métallique ou couronne entièrement en métal (8%). 9 dents ont présenté une restauration insatisfaisante, à savoir une coloration (3 dents), une marge en surplomb (1 dent), une infiltration marginale (2 dents) et une infiltration marginale avec carie secondaire (3 dents).
Biais d'attrition	Risque bas : Outils statistiques d'analyse mentionnés : la relation entre les résultats du traitement et les facteurs a été analysée au moyen d'une analyse univariée (test t de Student) et avec le test du χ^2 .	
	Perdus de vue	Oui, 11 perdus de vue.
Biais de déclaration		Risque incertain : Les résultats cliniques et radiographiques ont été évalués par 2 examinateurs. Le résultat de la fiabilité inter-observateur était $k = 0,90$, et le résultat de fiabilité intra-observateur était $k = 0.84$. On ne connaît cependant pas la formation ni les compétences cliniques de ces deux examinateurs. Évaluation subjective des signes cliniques pouvant être source de confusion.
Conflits d'intérêt		Risque faible : étude réalisée dans un cadre universitaire. Les auteurs nient tout conflit d'intérêt.

Titre : Assessment of Mineral Trioxide Aggregate pulpotomy in mature permanent teeth with carious exposures (79)		
Article	Auteurs	Taha et al.
	Langue et Pays	Anglais, Jordanie
	Source de publication	International Endodontic Journal
	Année de publication	2017
Objectif de l'étude	Évaluer le résultat de la pulpotomie complète des dents permanentes matures avec exposition pulpaire d'origine carieuse et présentant différentes symptomatologies pulpaires, en utilisant du MTA.	
Méthode	Type d'étude	Étude expérimentale prospective
	Randomisation	Non
	Aveugle	Non
Population	Lieu et date	Clinique postdoctorale d'endodontie à Irbid en Jordanie.

	Échantillon (patients évalués / patients assignés)	52 molaires permanentes matures répondant aux critères d'inclusion, de 43 patients, qui ont été référés à la clinique postdoctorale d'endodontie pour la prise en charge de lésions carieuses profondes symptomatiques.
	Age, sexe	Âgés de 10 à 59 ans, 26 patients féminins et 17 patients masculins.
	Critères d'inclusion	Molaire permanente vitale avec carie profonde et exposition ultérieure de la pulpe. Du tissu pulpaire vital hémorragique doit être présent dans tous les canaux après une pulpotomie complète. Diagnostic de pulpite réversible ou irréversible avec ou sans raréfaction périapicale. La dent doit être restaurable et exempte de maladie parodontale avancée. Tissus mous autour de la dent sans gonflement ni tractus sinusal. L'hémostase doit être obtenue. Patient avec des antécédents médicaux n'entravant pas l'essai clinique et la significativité des résultats.
	Critères d'exclusion	Critères d'inclusion non respectés.
Intervention	Pulpotomie coronaire complète avec utilisation de MTA comme agent de pulpotomie.	
Comparateurs	Non	
Résultats	Critère de jugement	Le résultat a été considéré comme réussi s'il y avait absence de signes cliniques et de symptômes de pulpopathie, absence d'atteinte radiculaire sur la radiographie de suivi, cicatrisation radiographique complète (score PAI 1 ou 2) ou diminution du score PAI initial.
	Analyse statistique	La fiabilité intra-observateur a été évaluée par l'indice de concordance kappa de Cohen. L'analyse statistique a été limitée au test du χ^2 en fonction de l'âge, du sexe, du diagnostic pulpaire et périapical.
	Résultats	Un échec immédiat s'est produit dans une dent. Le taux de rappel variait de 92% à 3 mois à 80,3% à 3 ans, avec un succès global de 100% clinique et 97,5% radiographique la première année, et 92,7% à 3 ans. Tous les cas de raréfaction périapicale étaient associés à une amélioration du score de l'indice périapical (PAI). Deux cas présentaient une nouvelle raréfaction périapicale associée à un délogement de la restauration permanente. Une barrière tissulaire dure a été détectée radiographiquement dans 5 cas et un rétrécissement du canal dans 7 cas.
Conclusion	À 3 ans, la pulpotomie coronaire complète au MTA a été très efficace à la fois cliniquement et radiographiquement dans les dents permanentes matures symptomatiques présentant des expositions pulpaires d'origine carieuse. Une dent présentant des signes et des symptômes suggérant cliniquement une pulpite irréversible peut encore avoir le potentiel de guérir après une pulpotomie coronaire complète car il est probable que la pulpe radiculaire soit enflammée de manière réversible.	
ÉTUDE DES BIAIS		
Biais de sélection	Séquence de randomisation	Risque élevé : absence de randomisation.
	Allocation	Pas de sous-groupes.
Biais de performance		Risque incertain : pas d'aveugle, on ne sait pas qui a effectué la procédure clinique ni ses compétences et expériences cliniques.
Biais d'attrition	Risque élevé : En raison du taux de réussite élevé, il n'y avait aucune différence entre les différents groupes d'âge ou les différentes catégories de diagnostic utilisant le test du χ^2 ($P > 0,05$), et par conséquent, aucune analyse statistique avancée n'a été effectuée.	
	Perdus de vue	Oui, 3 perdus de vue à 3 mois, 4 perdus de vue à 6 mois, 11 perdus de vue à 1 an, 10 perdus de vue à 3 ans.
Biais de déclaration		Risque bas : Test au froid, radiographie rétro-alvéolaires, index périapical (PAI). Toutes les radiographies de suivi ont été examinées par un endodontiste expérimenté deux fois à deux occasions différentes, sans se référer aux lectures précédentes.
Conflits d'intérêt		Risque bas : Les auteurs ont déclaré explicitement qu'il n'y a pas de conflits d'intérêts en relation avec cet article.

Titre : Partial Pulpotomy in Mature Permanent Teeth with Clinical Signs Indicative of Irreversible Pulpitis : A Randomized Clinical Trial (32)		
Article	Auteurs	Taha et al.
	Langue et Pays	Anglais, Jordanie
	Source de publication	Journal of Endodontics
	Année de publication	2017
Objectif de l'étude	Comparer le taux de succès de la pulpotomie partielle avec agrégats de trioxyde minéral (MTA) par rapport à l'hydroxyde de calcium (CH) dans les molaires permanentes matures symptomatiques.	
Méthode	Type d'étude	Essai clinique randomisé en groupes parallèles
	Randomisation	Oui
	Aveugle	Oui, double aveugle (patients et examinateurs)
Population	Lieu et date	Clinique d'endodontie d'études supérieures de Jordanie, Juin-Octobre 2014
	Échantillon (patients évalués / patients assignés)	61 patients ont été référés à des cliniques d'endodontie pour la prise en charge de caries profondes symptomatiques pendant une période de 4 mois. 11 patients ont été exclus de l'étude et 50 ont été randomisés. Groupe MTA : 27 dents chez 11 patients masculins et 16 féminins. Groupe CH : 23 dents chez 12 patients masculins et 11 féminins.
	Age, sexe	Âgés d'au moins 20 ans, 23 patients masculins et 27 patients féminins.
	Critères d'inclusion	Le patient doit être âgé de 20 ans minimum et une seule dent maximum par patient est incluse dans l'étude. Antécédents médicaux n'interférant pas avec la fiabilité des résultats. Caries profondes s'étendant aux 2/3 de la dentine. La dent doit donner une réponse positive aux tests au froid. La dent doit être restaurable et doit avoir une profondeur de sondage et une mobilité physiologique. Absence de signes de nécrose pulpaire, pas d'atteinte des voies sinusales ou de gonflement.
	Critères d'exclusion	Dents avec racines immatures, dents non restaurables, réponse négative aux tests au froid, présence d'un tractus sinusal ou d'un gonflement. Absence d'exposition de la pulpe après l'excavation des caries. Hémostase non obtenue dans les 6 minutes après la pulpotomie partielle. Saignement insuffisant après exposition pulpaire ; la pulpe est jugée nécrotique ou partiellement nécrotique.
Intervention	Pulpotomie partielle avec utilisation du MTA comme agent de pulpotomie.	
Comparateurs	Pulpotomie partielle avec utilisation du CH comme agent de pulpotomie.	
Résultats	Critère de jugement	Un cas a été cliniquement réussi lorsqu'il n'y avait pas d'antécédents de douleur ou d'inconfort spontané ou provoqué, associé à une réponse du test de froid positive, absence de sensibilité à la percussion ou à la palpation, mobilité dentaire normale et des tissus mous normaux autour de la dent. Un cas de réussite radiographique a été considéré en absence de signes de pathologie intra-radulaire, de résorption, et un indice périapical inférieur à 3.
	Analyse statistique	Coefficient Kappa de Cohen, test exact de Fisher, utilisation du logiciel Statistical Package for Social Science,
	Résultats	La pulpotomie MTA a réussi dans 85% des cas contre 43% pour la pulpotomie CH. À 2 ans de suivi, 17 cas ont échoué, avec plus de cas de CH que de cas de MTA (MTA : 4, CH : 13). Cette différence était statistiquement significative.
Conclusion	La pulpotomie partielle MTA peut être considérée comme une prise en charge à long terme appropriée pour les expositions carieuses symptomatiques des dents matures avec un succès > 80% après 2 ans. La pulpotomie avec CH n'est pas une alternative appropriée pour ces cas.	
ÉTUDE DES BIAIS		
Biais de sélection	Séquence de randomisation	Risque incertain : procédure de randomisation effectuée par tirage au sort par un assistant dentaire qui n'était pas impliqué dans l'étude.
	Allocation	Risque bas : $n^{MTA} = 27$, $n^{CH} = 23$

Biais de performance	Risque incertain : L'évaluation radiographique a été vérifiée par un endodontiste en aveugle avec une fiabilité intra-observateur élevée (0,95). Le traitement a été réalisé sous la supervision d'un endodontiste spécialisé par un étudiant diplômé qui a été calibré. Le type de restauration n'a pas été pris en compte lors de l'évaluation de l'échec (composite ou amalgame).
Biais d'attrition	Risque élevé : Exclusion des patients ne pouvant pas assister à tous les examens de contrôle, exclusion des échecs immédiats et des cas échoués à 6 mois. Pas de calcul de la taille de l'échantillon pour s'assurer que l'étude ait une puissance adéquate. Pas d'analyse statistique pour s'assurer que l'échantillon de départ soit comparable (âge, sexe, numéro de dent...).
	Perdus de vue
Biais de déclaration	Risque bas : Les patients ont eu une évaluation clinique et radiographique après 6 mois, 1 et 2 ans après l'opération. Toutes les dents ont été examinées cliniquement : douleur, inconfort, gonflement des tissus mous, tractus sinusal, profondeur de sondage, intégrité de la restauration coronaire, décoloration coronaire, mobilité et réponse aux tests au froid. Les radiographies ont été évaluées dans des conditions de visualisation optimales par un endodontiste expérimenté qui a été aveuglé du matériau de coiffage en masquant la couronne de la dent à 2 reprises. La fiabilité intra-observateur a été calculée par l'indice du coefficient Kappa de Cohen.
Conflits d'intérêt	Risque bas : étude réalisée au sein d'une unité de recherche universitaire. Les auteurs nient tout conflit d'intérêt lié à cette étude.

Titre : Outcome of full pulpotomy using Biodentine in adult patients with symptoms indicative of irreversible pulpitis (31)		
Article	Auteurs	Taha et al.
	Langue et Pays	Anglais, Jordanie
	Source de publication	International Endodontic Journal
	Année de publication	2018
Objectif de l'étude	Évaluer le résultat d'une pulpotomie coronaire complète à la Biodentine sur des dents permanentes matures présentant une exposition pulpaire d'origine carieuse et des symptômes de pulpite irréversible.	
Méthode	Type d'étude	Étude expérimentale prospective
	Randomisation	Non
	Aveugle	Non
Population	Lieu et date	Département de dentisterie conservatrice, université de Jordanie des sciences et de la technologie, d'avril à septembre 2016.
	Échantillon (patients évalués / patients assignés)	84 patients ont été référés à la clinique d'endodontie postdoctorale pour la prise en charge de leurs molaires permanentes cariées symptomatiques et ont été évalués pour inclusion selon des critères pré-établis. L'échantillon de l'étude était composé de 64 dents chez 52 patients suite à l'exclusion initiale de 16 dents lors de la procédure de pulpotomie.
	Age, sexe	Âgés de 19 à 69 ans (moyenne = 33,2 ans), 33 femmes et 34 hommes.
	Critères d'inclusion	Patients ≥ 18 ans, antécédents médicaux n'influençant pas les résultats de l'étude, molaires avec carie profonde s'étendant au moins aux 2/3 dentinaires, réponse positive aux tests au froid, diagnostic clinique de pulpite irréversible avec ou sans raréfaction périapicale, dent restaurable, profondeur de poche, de sondage et mobilité physiologiques, absence de signes de nécrose pulpaire.
	Critères d'exclusion	Dents avec racines immatures, dents non restaurables, réponse négative aux tests au froid, présence d'un tractus sinusal ou d'un gonflement, absence d'exposition de la pulpe après l'excavation des caries, hémostase non obtenue

		en 6 minutes après une pulpotomie coronaire complète, saignement insuffisant après exposition pulpaire.
Intervention	Pulpotomie coronaire complète avec utilisation de Biodentine comme agent de pulpotomie.	
Comparateurs	Non	
Résultats	Critère de jugement	Le résultat était considéré comme réussi si : Critères cliniques : aucun antécédent de douleur ou d'inconfort spontané sauf les 2 premiers jours après le traitement, aucune sensibilité à la palpation ou à la percussion, mobilité et profondeur de poche physiologiques, les tissus mous autour de la dent sont normaux sans gonflement ni tractus sinusal Critères radiographiques : pas de pathologie évidente sur la radiographie telle qu'une résorption radiculaire, une atteinte de la furcation ou nouvelle atteinte péri-apicale. Guérison radiographique complète (score PAI 1 ou 2) ou diminution du score PAI si une raréfaction périapicale était présente en préopératoire
	Analyse statistique	Étant donné qu'une seule procédure de traitement a été réalisée et que tous les cas ont été couronnés de succès sauf un, aucune analyse statistique n'était appropriée au suivi des patients. La fiabilité intra-observateur a été évaluée par le coefficient kappa de Cohen.
	Résultats	- Avant la pulpotomie, des signes cliniques et des symptômes indiquant une pulpite irréversible ont été établis sur toutes les dents et une raréfaction périapicale était présente dans neuf dents. - 2 jours après la pulpotomie, 93,8% des patients ont rapporté un soulagement complet de la douleur. À 6 mois, 63 des 64 patients ont assisté au rappel avec 98,4% de succès clinique et radiographique. À 1 an, 59 sur 63 ont assisté au rappel, avec un succès clinique de 100% et un succès radiographique de 98,4%. Sept des huit cas de raréfaction périapicale qui ont assisté au rappel ont eu une amélioration du score de l'indice périapical (PAI). Une barrière tissulaire dure a été détectée radiographiquement dans quatre cas.
Conclusion	La Biodentine a réussi en tant que matériau thérapeutique dans le traitement de la pulpotomie complète des dents adultes présentant une exposition pulpaire d'origine carieuse. Les signes cliniques indiquant une pulpite irréversible ne sont pas une contre-indication et la pulpotomie coronaire complète peut être considérée comme une approche thérapeutique alternative au traitement endodontique.	
ÉTUDE DES BIAIS		
Biais de sélection	Séquence de randomisation	Risque élevé : absence de randomisation
	Allocation	Pas de sous-groupes
Biais de performance		Risque incertain : Pas d'aveugle. La procédure clinique a été réalisée par un étudiant de troisième cycle sous supervision.
Biais d'attrition	Risque élevé : Les auteurs ont considéré qu'étant donné qu'une seule procédure de traitement a été réalisée et que tous les cas ont été couronnés de succès sauf un, aucune analyse statistique n'était appropriée au suivi des patients.	
	Perdus de vue	Risque bas : Oui, 1 perdu de vue à 6 mois et 4 perdus de vue à 1 an.
Biais de déclaration		Risque bas : Utilisation de questionnaires référencés pour l'évaluation de la douleur : échelle numérique (EN) et échelle visuelle analogique (EVA). Toutes les radiographies de rappel ont été examinées par un endodontiste expérimenté à deux reprises. La fiabilité intra-observateur a été évaluée par le coefficient kappa de Cohen.
Conflits d'intérêt		Risque bas : Les auteurs ont déclaré explicitement qu'il n'y a pas de conflits d'intérêt en relation avec cet article.

**Titre : Long-term Pulpal and Restorative Outcomes of Pulpotomy
in Mature Permanent Teeth (39)**

Article	Auteurs	Tan et al.
	Langue et Pays	Anglais, Singapour
	Source de publication	Journal of Endodontics
	Année de publication	2020
Objectif de l'étude	Examiner l'état immédiat et à long terme de la pulpe et de la dent restaurée suite à une pulpotomie coronaire partielle ou totale et identifier les prédicteurs potentiels d'échecs précoces et tardifs des dents asymptomatiques ou présentant seulement des symptômes bénins au moment du traitement.	
Méthode	Type d'étude	Étude expérimentale prospective multicentrique
	Randomisation	Non
	Aveugle	Non
Population	Lieu et date	Cliniques dentaires universitaires de Singapour et d'Australie, d'octobre 2013 à janvier 2016.
	Échantillon (patients évalués / patients assignés)	Sur une période de 28 mois, 102 patients présentant des caries profondes ont été examinés et 52 ont été sélectionnés pour recevoir une pulpotomie avec un total de 61 dents.
	Age, sexe	Âgés de 21 à 75 ans, 17 (32,7%) hommes et 35 (67,3%) femmes
	Critères d'inclusion	Patients âgés d'au moins 21 ans, en ambulatoire, en bonne santé ou présentant des conditions médicales contrôlées adaptées aux soins dentaires ambulatoires et capables d'assister aux visites de suivi programmées. Dents possédant une pulpe vitale avec des saignements à l'entrée des canaux radiculaires, temps nécessaire à l'hémostase de moins de 10 minutes, absence de douleur de la dent ou une douleur non qualifiée de pulpite symptomatique irréversible et des tissus apicaux déterminés radiographiquement normaux. Les dents recrutées pouvaient présenter une légère sensibilité à la percussion, un inconfort au test de morsure ou une sensibilité provoquée uniquement par des changements de température, mais sans douleur spontanée sévère ni sensibilité thermique persistante et elles n'étaient associées radiographiquement à une lésion apicale.
	Critères d'exclusion	Dents traumatisées, nécrose pulpaire, absence d'exposition pulpaire lors de l'élimination complète de la carie, perte sévère de la structure dentaire nécessitant une restauration très étendue, présence de maladie parodontale.
Intervention	Pulpotomie réalisée avec un ciment silicate tricalcique (Biodentine).	
Comparateurs	Non	
Résultats	Critère de jugement	L'échec était défini par une nécessité de réintervention telle qu'un traitement canalair, une extraction dentaire, ou simplement, la reprise de la restauration coronaire en raison de reprises carieuses et/ou de marges défectueuses.
	Analyse statistique	Toutes les analyses statistiques ont été effectuées à l'aide de SPSS Statistics 25. Les caractéristiques démographiques des patients ont été analysées de manière descriptive. Le taux de survie globale de la pulpe après pulpotomie, le taux d'échec précoce et le taux d'échecs tardifs ont été estimés avec un IC à 95%. Le test du χ^2 ou le test exact de Fisher, a été effectué pour évaluer les prédicteurs potentiels d'échecs précoces et tardifs.
	Résultats	La survie globale était de 90,2% ; 6 dents ont développé une pulpite irréversible ou une nécrose pulpaire alors que la restauration était intacte. La douleur préopératoire était un prédicteur potentiel d'un échec précoce. 11 échecs tardifs sont survenus entre 2 et 4 ans : 1 dent avec une restauration coronaire intacte présentait une nécrose pulpaire et une parodontite apicale asymptomatique, 4 présentaient des reprises carieuses entraînant une parodontite apicale

		asymptomatique, 4 restaient vitales et n'avaient besoin que de nouvelles restaurations, 1 était non restaurable et 1 a été extraite pour des raisons parodontales. Le type restauration définitive était un prédicteur potentiel d'un échec tardif (= 6 mois après la procédure).
Conclusion	<p>Deux recommandations cliniques ressortent de cette étude :</p> <p>1. Les complications pulpaires, bien que rares, sont susceptibles de survenir dans un court laps de temps après la procédure de pulpotomie. Après les premières 6 semaines, seulement 1 cas de nécrose pulpaire et une parodontite apicale sont survenues au cours des 5 années suivantes. Par conséquent, il est conseillé de retarder la restauration définitive à 6 semaines après pulpotomie.</p> <p>2. La décision concernant la restauration définitive doit être prise avant la réalisation de la pulpotomie. Les grandes restaurations directes peuvent avoir une courte durée de vie ; dans cette étude, 10 patients ont nécessité une intervention ultérieure en raison de la fracture de la restauration, de reprises carieuses ou de problèmes parodontaux et un traitement endodontique a été nécessaire dans 4 cas suite à défauts de restauration. Ce résultat montre la nécessité d'une sélection rigoureuse des cas, de la mise en place d'une restauration coronaire de bonne qualité ainsi que d'un contrôle ultérieur régulier des dents ayant subi une pulpotomie.</p> <p>Les expositions pulpaires d'origine carieuse dans les dents permanentes matures asymptomatiques peuvent être gérées de manière prévisible par pulpotomie coronaire à l'aide d'un ciment de silicate tricalcique. Les échecs à court terme étaient peu nombreux et gérés par pulpectomie. Une restauration coronaire appropriée est essentielle au succès à long terme.</p>	
ÉTUDE DES BIAIS		
Biais de sélection	Séquence de randomisation	Risque élevé : absence de randomisation
	Allocation	Absence de sous-groupes
Biais de performance		Risque intermédiaire : La pulpotomie coronaire partielle ou totale était réalisée par des étudiants en médecine dentaire sous surveillance de supérieurs. Pas d'aveugle.
Biais d'attrition		Risque bas : Outils statistiques d'analyse mentionnés : calcul de la taille d'échantillon nécessaire, analyses statistiques effectuées à l'aide de SPSS Statistics 25, utilisation du test du χ^2 , test exact de Fisher.
	Perdus de vue	Oui, 6 patients perdus de vue : 1 patient à 6 mois, 3 patients à 1 an, 1 patient à 2 ans et 1 patient à 3 ans.
Biais de déclaration		Risque bas : Des examens de suivi ont été réalisés par des cliniciens spécialisés non impliqués dans le traitement de pulpotomie à 1 semaine, 6 mois et 1 an puis tous les ans jusqu'à 5 ans. Utilisation d'outils et d'une méthode de recueil des données référencés : test au froid, test électrique, contrôle radiographique, contrôle de la plaque dentaire. Les profondeurs de sondage parodontal, la mobilité dentaire, l'intégrité des marges de restauration et la présence ou l'absence de reprises carieuses ont été notées, une évaluation radiographique des tissus apicaux a été réalisée à l'aide de la technique du bilan long cône.
Conflits d'intérêt		Risque bas : projet soutenu financièrement par le ministère de l'Éducation de Singapour. Étude réalisée dans un milieu universitaire. Les auteurs nient tout conflit d'intérêt lié à cette étude.

2. Synthèse des résultats

Cette revue, incluant douze articles et plus précisément six essais cliniques randomisés, un essai clinique non randomisé et cinq études expérimentales, avec un total de 1844 patients enrôlés, met en avant les résultats extrêmement prometteurs de la pulpotomie coronaire à visée définitive des dents permanentes matures vitales, avec présence ou absence de pulpopathies et/ou d'atteinte péri-apicale.

Deux essais cliniques contrôlés contre traitement endodontique canalaire standard (14, 15) ont démontré une réduction de la douleur post-opératoire comparable entre ces deux techniques (73) voir même statistiquement plus importante, avec des scores de douleur plus faibles (74) dans le traitement par pulpotomie.

Aucune différence significative n'a été trouvée entre la réalisation d'une pulpotomie coronaire complète ou d'une pulpotomie coronaire partielle (72). Asgary et ses pairs ont par ailleurs démontré que le taux de réussite était très bon après chacune de ces deux techniques : 91 %. Le choix devra donc se faire au moment de la thérapeutique, en fonction de l'état inflammatoire pulpaire.

En ce qui concerne le choix de l'agent de pulpotomie, un produit a été statistiquement reconnu comme moins efficace que les autres : l'hydroxyde de calcium (32). Alors que les taux de réussite des pulpotomies coronaires avec MTA, Biodentine ou CEM sont similaires et très bons (12, 14, 16), l'utilisation d'hydroxyde de calcium comme agent de pulpotomie est à l'origine d'un nombre d'échecs plus élevé (32). Une des études de notre revue met en avant que la Biodentine s'avère être plus efficace que le MTA en tant qu'agent de pulpotomie des dents permanentes matures (76).

Linaz et al. ont démontré à travers une étude expérimentale rétrospective que l'IRM utilisé en tant qu'agent de pulpotomie avait des résultats à long terme similaires à ceux de la pulpotomie au silicate de calcium (77). Il semble cependant important de souligner que dans cette étude, les dents soignées ont été immédiatement recouvertes d'une couronne en acier inoxydable scellée avec un CVI. Le matériau de restauration a un rôle fondamentalement important dans la réussite à long terme après pulpotomie.

Alors que certains auteurs affirment que la présence d'une pulpite réversible, irréversible ou encore d'une parodontite apicale n'est pas un facteur de risque, que le protocole opératoire ainsi que les taux de réussite sont semblables à ceux des dents permanentes matures sans pulpopathie ou atteinte périapicale (12, 13, 19) et que les dents avec raréfaction périapicale voient leurs scores PAI améliorés (79). D'autres, ont rapporté que les dents avec atteinte périapicale ou avec un élargissement desmodontal peuvent souffrir de douleurs plus importantes (73) que les dents sans atteinte du périapex et qu'à moyen terme les taux de réussite cliniques vont être bien plus élevés que les radiographiques, car la principale cause d'échec du traitement de la pulpotomie est la parodontite apicale asymptomatique (75).

Il faut rappeler qu'une dent présentant des signes et des symptômes suggérant cliniquement une pulpite irréversible peut encore avoir un potentiel de guérison après une pulpotomie coronaire complète car il est probable que la pulpe radiculaire soit enflammée de manière réversible (79).

Les résultats de ces douze études mettent en évidence que la pulpotomie coronaire des dents permanentes matures vitales doit être considérée comme un traitement alternatif au traitement des canaux radiculaires pour la gestion de lésions carieuses profondes et que la classification des pulpopathies en pulpite réversible ou irréversible doit être révisée.

3. Synthèse des biais

La synthèse des risques de biais pour l'ensemble des douze études incluses a été représentée au sein d'un tableau qui a lui-même été associé à un diagramme de représentation du risque global de biais (cf. tableau 6 et figure 4 ci-dessous).

L'évaluation du risque de biais a été réalisée individuellement pour chaque étude en utilisant les critères développés par la Cochrane Collaboration. **Annexe 5 : Échelle d'évaluation des biais selon la Cochrane Collection's**. Cet outil permet de coter chaque étude incluse dans la revue selon 6 types de biais : la couleur rouge indique un risque de biais élevé, la couleur verte un risque minime et la couleur jaune un risque incertain.

	Randomisation	Allocation	Biais de performance	Biais d'attrition	Biais de déclaration	Conflits d'intérêt
<i>Asgary et al. (54)</i>	+	+	+	+	-	-
<i>Asgary et al. (72)</i>	+	+	-	+	+	-
<i>Eghbal et al. (73)</i>	+	+	?	+	+	+
<i>Galani et al. (74)</i>	?	+	+	+	+	+
<i>Kumar et al. (75)</i>	?	+	+	-	+	+
<i>Kumar et al. (76)</i>	-	-	-	-	-	+
<i>Linás et al. (77)</i>	-	?	?	+	-	+
<i>Linsuwanont et al. (78)</i>	-	?	-	+	?	+
<i>Taha et al. (79)</i>	-	?	?	-	+	+
<i>Taha et al. (32)</i>	?	+	?	-	+	+
<i>Taha et al. (31)</i>	-	?	?	-	+	+
<i>Tan et al. (39)</i>	-	?	?	+	+	+

Tableau 6 : Récapitulatif du risque de biais des études incluses dans la revue

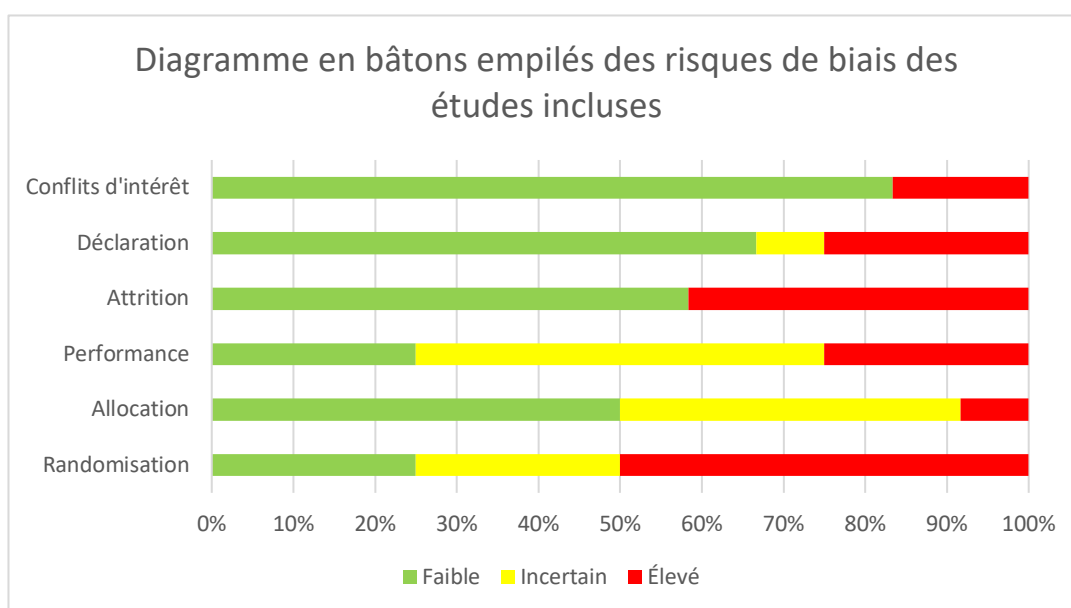


Figure 4 : Diagramme en bâtons empilés des risques de biais des études incluses

C- ANALYSES COMPLÉMENTAIRES

Le tableau 7 ci-dessous classe les 12 études incluses dans notre revue par grade et niveau de preuve.

Article	Type d'étude	Grade	Niveau de preuve
(54)	Essai clinique randomisé	A	1
(72)	Essai clinique randomisé	A	1
(73)	Essai clinique randomisé	A	1
(74)	Essai clinique randomisé	A	1
(75)	Essai clinique randomisé	A	1
(76)	Essai clinique non randomisé	C	4
(77)	Étude expérimentale retrospective	C	4
(78)	Étude expérimentale retrospective	C	4
(79)	Étude expérimentale prospective	B	2
(32)	Essai clinique randomisé	A	1
(31)	Étude expérimentale prospective	B	2
(39)	Étude expérimentale prospective	B	2

Tableau 7 : Classification des articles inclus par grade et niveau de preuve (80)

IV. DISCUSSION

L'objectif de notre travail était d'évaluer l'efficacité de la pulpotomie à visée définitive en tant que traitement d'usage des dents permanentes matures vitales présentant une exposition pulpaire d'origine carieuse associée ou non à une pulpopathie et/ou une atteinte périapicale.

Cette revue, incluant 12 études avec un total de 1844 patients, met en avant l'efficacité remarquable de la pulpotomie à visée définitive des dents permanentes matures. Le succès clinique au bout de 5 ans est de 90 % (39) à 98 % et plus (54).

Alors que certaines études ne mettent en évidence aucune différence significative entre les résultats cliniques et radiographiques des groupes utilisant divers agents de pulpotomie tels que le CH, le MTA ou PFR (75) ou encore entre le MTA et le CEM (54), d'autres comme celle de Taha *et al.* (2018) ont démontré que lors de la réalisation d'une pulpotomie partielle des dents permanentes matures avec signes et symptômes évocateurs d'une pulpite irréversible, le MTA obtient un taux de réussite largement supérieur au CH après 2 ans de suivi (32).

D'autres auteurs ont à leur tour démontré que la Biodentine™ s'avère être plus efficace que le MTA en tant qu'agent de pulpotomie des dents permanentes matures (76).

Une étude menée sur des patients opérés sous anesthésie générale nécessitant une seule et courte séance a montré un bon taux de réussite de l'utilisation de l'IRM comme agent de pulpotomie, recouvert immédiatement d'une couronne en acier inoxydable (77). Cependant, de sérieuses préoccupations sont soulevées concernant la capacité des couronnes préformées en acier inoxydable à satisfaire les mêmes prérequis que ceux d'une couronne conventionnelle : la qualité de l'ajustement cervical peut affecter le résultat à long terme du traitement pulpaire (77) par possible infiltration et percolation bactérienne.

Un autre point important à aborder est que dans la littérature, différents auteurs rapportent une augmentation des calcifications pulpaires après pulpotomie et prêchent alors pour la pulpectomie immédiate (82). Néanmoins, les études de notre revue ne mettent pas en évidence des oblitérations pulpaires après 1 an (16, 22), après 18 mois (74) ou après 5 ans de suivi (54). Cette oblitération canalaire est en réalité fréquemment constatée après une pulpotomie des dents déciduales. Dans les dents permanentes matures, seul l'hydroxyde de calcium semble entraîner un rétrécissement endodontique (54).

La qualité de la restauration coronaire est l'un des facteurs les plus importants du succès à long terme après pulpotomie coronaire. La recontamination bactérienne doit être évitée afin de pérenniser les résultats (13, 15, 19, 23). Après la mise en place de l'agent de pulpotomie, un fond de cavité en ciment verre ionomère surplombé d'une restauration en résine composite semble être une technique adéquate à la préservation de l'étanchéité coronaire en post-opératoire (74).

De plus, selon certains chercheurs, ce n'est pas la composition du matériau utilisé comme agent de pulpotomie qui est le concept clé d'une pulpotomie efficace, mais la prévention des infections bactériennes, avec notamment un maintien d'une aseptie efficace au cours de la procédure de soin en utilisant une digue dentaire et une désinfection à l'hypochlorite de sodium (77).

Les études de notre revue ont également démontré que la présence d'une parodontite apicale associée ou non à une pulpite irréversible n'influence pas les résultats de la pulpotomie des dents permanentes matures (12, 13, 19). En effet, l'inflammation périapicale précède la nécrose pulpaire totale et résulte d'une inflammation liée à la présence de produits bactériens s'étendant dans le tissu périapical, provenant d'une interaction complexe de médiateurs de l'inflammation, de cytokines et de neuropeptides provenant de fibres afférentes supplantant la pulpe et le périapex (31).

Différents auteurs ont démontré que le succès clinique et radiographique de la pulpotomie coronaire sur dents permanentes matures diagnostiquées avec une pulpite irréversible est similaire à ceux des dents sans diagnostic de pulpite irréversible (73) et est supérieur à 98 % (31).

Dans notre revue, un seul essai clinique a mis en avant un taux de réussite global (clinique et radiographique) à 1 an de seulement 39,6 % après une pulpotomie coronaire complète. Ces résultats semblent donc à relativiser.

En ce qui concerne la douleur post-opératoire, différents auteurs ont démontré que les patients traités par pulpotomie coronaire ressentaient moins de douleur que ceux traités avec un traitement canalair standard ou pulpectomie d'urgence (13, 14). Les patients présentant une parodontite apicale symptomatique ou un élargissement du ligament desmodontal ont cependant ressenti plus de douleur postopératoire après pulpotomie coronaire que ceux n'en présentant pas (73).

Un autre point à souligner est qu'il existe peu de preuves en faveur d'un effet défavorable de l'âge sur la réussite du traitement. (20,23) Une méta-analyse sur le sujet serait intéressante et pourrait être réalisée dans le futur afin de s'assurer de l'exactitude de cette affirmation.

Par ailleurs, la nécessité de parvenir à une évaluation précise de l'état de la pulpe est fondamentale pour pouvoir entreprendre le bon traitement (79). Les nouvelles découvertes concernant la pulpe dentaire et les thérapies pulpaires vitales mettent en avant que les classifications des pulpopathies tout comme leurs indications de traitement nécessitent une ré-examen majeure (73). Alors que certains auteurs ont utilisé dans la littérature le paramètre « temps d'arrêt du saignement lors de l'hémostase » comme point de référence pour faire distinction entre l'état réversible et irréversible de l'atteinte pulpaire (86), Linsuwanont et coll. ont démontré à travers une analyse statistique que ce paramètre ne peut pas être un tel indicateur et qu'il n'a aucun effet sur les résultats du traitement par pulpotomie coronaire (78).

Nous pouvons remarquer qu'aucune des études incluses dans notre revue n'a utilisé une méthode de diagnostic basée sur le flux sanguin pulpaire, or cette dernière peut apporter une meilleure compréhension de l'inflammation et une meilleure analyse des résultats. En effet, la douleur spontanée ou la persistance de la sensibilité à la percussion sont souvent utilisées comme prédicteurs cliniques du stade irréversible de la pulpe, mais il n'existe aucun outil fiable permettant de mesurer la distance à laquelle l'inflammation s'est propagée dans la pulpe. (15, 18, 22)

Ainsi, afin d'obtenir un diagnostic précis de l'état pulpaire, les tests de sensibilité doivent être remplacés par des tests de vitalité pulpaire : l'oxymétrie de pouls et la fluorimétrie doppler laser (73). Ces technologies de diagnostic se concentrent sur l'apport sanguin pulpaire et non sur l'apport nerveux (73).

Il faut néanmoins prendre un compte que les tests de vitalité pulpaire ne sont plus fiables une fois qu'un matériau a été placé dans la chambre pulpaire.

Différents biais ont été mis en évidence dans les études incluses dans notre revue, notamment liées à des études menées sans procédure de randomisation (17, 18, 19, 20, 22, 23), à des traitements effectués par étudiants sous la supervision d'un spécialiste (14, 21, 22, 23), au

fait que l'aveugle n'ait pas été entrepris dans certaines études (13, 17, 19, 20, 22, 23) ou encore à des périodes de suivi non-identiques : suivi 1 an (75) ou 2 ans (32) pour certaines recherches, 3 ans (20, 23) ou encore 5 ans pour d'autres (54).

De plus, un risque de conflit d'intérêt existe dans les essais cliniques menés par le Dr Asgary sur le ciment à base d'un mélange enrichi en calcium (CEM) car il en est lui-même le créateur (12,13).

L'amélioration des connaissances concernant la capacité de guérison de la pulpe irréversiblement enflammée a incité les chercheurs à explorer des méthodes moins agressives en endodontie, telle que la thérapie pulpaire vitale.

L'application clinique de la pulpotomie des dents permanentes matures peut constituer une véritable alternative thérapeutique future au traitement canalaire (79). En effet, le taux de réussite à long terme élevé observé dans notre revue indique la bonne prévisibilité de la pulpotomie à visée définitive, si bien que cette dernière devrait être considérée comme une alternative viable à la pulpectomie du canal radiculaire (39).

Néanmoins, certains auteurs de notre revue s'accordent sur le fait que seules des études à plus grande échelle et avec un temps de suivi des patients plus long permettront d'obtenir un consensus sur l'utilisation de la pulpotomie coronaire comme traitement définitif des dents permanentes matures vitales (13, 19, 21, 22) et ainsi espérer pouvoir un jour la définir comme un nouveau *gold standard*.

CONCLUSION

La thérapeutique des dents permanentes matures vitales symptomatiques est dans la pratique souvent effectuée par un traitement des canaux radiculaires. En plus d'être particulièrement longue et coûteuse, cette thérapeutique conduit à une élimination excessive des structures dentaires avec pour résultat une dent non-vitale plus sujette aux fractures radiculaires.

Avec les dernières avancées scientifiques en terme de matériaux utilisés comme agents de pulpotomie, la thérapie pulpaire vitale et tout particulièrement ici, la pulpotomie coronaire à visée définitive, a gagné en importance ces dernières années.

Parallèlement à ces avancées, les connaissances biologiques pulpaires ont également évolué et ont permis de mieux comprendre l'importance de l'évaluation de l'état inflammatoire de la pulpe. (5) De plus, Bjørndal et *al.* ont rapporté que 55% des traitements canalaires étaient effectués sur des dents avec des pulpes vitales. On peut donc en déduire que la pulpotomie à visée définitive des dents permanentes matures va prendre une place de plus en plus importante dans notre pratique endodontique et pourrait dans les années à venir être considérée comme une alternative à la pulpectomie et au traitement endodontique. (5, 84, 85).

Cependant, les patients recevant une VPT de dents permanentes matures avec une pulpite irréversible doivent être informés, de la même manière que ceux qui reçoivent un ECR, qu'aucun traitement ne peut atteindre un succès de 100 %, et par conséquent, un suivi à long terme est essentiel afin qu'une intervention supplémentaire puisse être initiée dans un délai optimal si nécessaire.

Il est important de noter qu'il persiste encore de nos jours une faiblesse des moyens de diagnostic pulpaire et que de nouveaux outils de diagnostic pulpaire sont indispensables et doivent être développés. C'est la raison pour laquelle de multiples équipes scientifiques travaillent sur la recherche d'outils basés sur la quantification de marqueurs biologiques de l'inflammation.

La pulpotomie coronaire des dents permanentes matures doit aussi pouvoir être considérée comme une réelle alternative à l'extraction dentaire des patients ayant des ressources

financières limitées ou n'ayant pas accès à des soins de niveau supérieur comme par exemple lors de missions humanitaires ou en période de pandémie.

À ce stade, des études à plus grande échelle et avec des temps de suivi plus longs semblent nécessaires afin de pouvoir affirmer que la pulpotomie peut devenir le traitement de choix des dents permanentes matures vitales, avec exposition pulpaire d'origine carieuse associée ou non à une pulpopathie.

BIBLIOGRAPHIE

1. Lin LM, Ricucci D, Saoud TM, Sigurdsson A, Kahler B. Vital pulp therapy of mature permanent teeth with irreversible pulpitis from the perspective of pulp biology. *Australian Endodontic Journal*. 2020 Apr;46(1):154–66.
2. Mejàre IA, Axelsson S, Davidson T, Frisk F, Hakeberg M, Kvist T, et al. Diagnosis of the condition of the dental pulp: a systematic review. *Int Endod J*. 2012 Jul;45(7):597–613.
3. American Association of Endodontists. Guide to clinical endodontics. 6th ed. Available from URL: www.aae.org. American Association of Endodontists Consensus conference recommended diagnostic terminology. *J Endod* 2013;35:1634.
4. Piette E, Goldberg M. La dent normale et pathologique. 1^{ère} éd. Bruxelles: De Boeck; 2001.
5. Simon S, Machtou P, Pertot WJ. Endodontie. 2^{ème} éd. Paris: CdP; 2020.
6. Hargreaves KM, Goodis HE, Tay F. Seltzer and Bender's Dental pulp. 2th ed. Chicago: Quintessence; 2012.
7. Heyeraas KJ, Kvinnsland I. Tissue pressure and blood flow in pulpal inflammation. *Proc Finn Dent Soc*. 1992;88(1):393–401.
8. Maurin J-C, Couble M-L, Thivichon-Prince B, Magloire H. Odontoblast: A key cell involved in the perception of dentinal pain. *Médecine sciences : M/S*. 2013 Mar 1;29:293–9.
9. Nair PN. Neural elements in dental pulp and dentin. *Oral Surg Oral Med Oral Pathol Oral Radiol Endod*. 1995 Dec;80(6):710–9.

10. Ichikawa H, Fukuda T, Terayama R, Yamaai T, Kuboki T, Sugimoto T. Immunohistochemical localization of gamma and beta subunits of epithelial Na⁺ channel in the rat molar tooth pulp. *Brain Res.* 2005 Dec 14;1065(1–2):138–41.
11. Simon S. *L'endodontie de A à Z – Traitement et retraitement.* Paris: CdP; 2018.
12. Torabinejad M, Walton ER, Fouad AF. *Endodontie Principes et pratique.* 5^{ème} éd. Issy-les-Moulineaux: Elsevier Masson; 2016.
13. Ahn J, Pogrel MA. The effects of 2% lidocaine with 1:100,000 epinephrine on pulpal and gingival blood flow. *Oral Surg Oral Med Oral Pathol Oral Radiol Endod.* 1998 Feb;85(2):197–202.
14. Gökay O, Tunçbilek M, Ertan R. Penetration of the pulp chamber by carbamide peroxide bleaching agents on teeth restored with a composite resin. *J Oral Rehabil.* 2000 May;27(5):428–31.
15. Alliot-Licht B, Armengol V, Dajeau-Trutaud S, Marion D. Facteurs étiologiques généraux de la pathologie pulpodentinaire. *EMC - Dentisterie.* 2004 Aug;1(3):312–25.
16. Warfvinge J, Dahlén G, Bergenholtz G. Dental pulp response to bacterial cell wall material. *J Dent Res.* 1985 Aug;64(8):1046–50.
17. Mjör IA, Tronstad L. Experimentally induced pulpitis. *Oral Surg Oral Med Oral Pathol.* 1972 Jul;34(1):102–8.
18. Rodd HD, Boissonade FM. Substance P expression in human tooth pulp in relation to caries and pain experience. *Eur J Oral Sci.* 2000 Dec;108(6):467–74.
19. Chung G, Jung SJ, Oh SB. Cellular and molecular mechanisms of dental nociception. *J Dent Res.* 2013 Nov;92(11):948–55.
20. Magloire H, Bouvier M, Joffre A. Odontoblast response under carious lesions. *Proc Finn Dent Soc.* 1992;88:257–74.

21. Lasgargues JJ, Machtou P. Dictionnaire Francophone des termes d'Odontologie Conservatrice. Edition 2010. Paris: L'information dentaire; 2010.
22. Ro RM. Evaluation of the precision of clinical diagnosis in pulpopathies. 2011;15(3):7.
23. Erdogan O, Malek M, Janal MN, Gibbs JL. Sensory testing associates with pain quality descriptors during acute dental pain. *European Journal of Pain*. 2019;23(9):1701–11.
24. Mejàre IA, Axelsson S, Davidson T, Frisk F, Hakeberg M, Kvist T, et al. Diagnosis of the condition of the dental pulp: a systematic review. *Int Endod J*. 2012 Jul;45(7):597–613.
25. Levin LG, Law AS, Holland GR, Abbott PV, Roda RS. Identify and define all diagnostic terms for pulpal health and disease states. *J Endod*. 2009 Dec;35(12):1645–57.
26. Mejàre I, Cvek M. Partial pulpotomy in young permanent teeth with deep carious lesions. *Endod Dent Traumatol*. 1993 Dec;9(6):238–42.
27. Qudeimat MA, Alyahya A, Hasan AA, Barrieshi-Nusair KM. Mineral trioxide aggregate pulpotomy for permanent molars with clinical signs indicative of irreversible pulpitis: a preliminary study. *International Endodontic Journal*. 2017 Feb;50(2):126–34.
28. Woda A., Domejean-Orliaguet S., Faulks D., Augusto F., Bourdeau L., et al. Réflexions sur les critères diagnostiques des maladies pulpaire et parodontales d'origine pulpaire. *Inform Dent* 43 : 3473-3478, 1999.
29. Wolters WJ, Duncan HF, Tomson PL, Karim IE, McKenna G, Dorri M, et al. Minimally invasive endodontics: a new diagnostic system for assessing pulpitis and subsequent treatment needs. *Int Endod J*. 2017 Sep;50(9):825–9.
30. Devillard R, Romieu O. Dentisterie restauratrice Endodontie – Référenciel internat. Paris: L'information Dentaire; 2021.

31. Taha NA, Abdelkhader SZ. Outcome of full pulpotomy using Biodentine in adult patients with symptoms indicative of irreversible pulpitis. *International Endodontic Journal*. 2018 Aug;51(8):819–28.
32. Taha NA, Khazali MA. Partial Pulpotomy in Mature Permanent Teeth with Clinical Signs Indicative of Irreversible Pulpitis: A Randomized Clinical Trial. *Journal of Endodontics*. 2017 Sep;43(9):1417–21.
33. Cohen S, Hargreaves KM. Pathways of the pulp, part I.2 Management of endodontic emergencies. St Louis: Mosby Elsevier; 2011.
34. Torabinejad M, Walton RE. *Endodontics: Principles and practice*. St Louis: Saunders Elsevier; 2009.
35. Boucher Y, Cohen E. *Urgences dentaires et médicales*. Paris: CdP; 2007.
36. Simon S, Perard M, Zanini M, Smith AJ, Charpentier E, Djole SX, et al. Should pulp chamber pulpotomy be seen as a permanent treatment? Some preliminary thoughts. *Int Endod J*. 2013 Jan;46(1):79–87.
37. Taha NA, Abdelkhader SZ. Full Pulpotomy with Biodentine in Symptomatic Young Permanent Teeth with Carious Exposure. *J Endod*. 2018 Jun;44(6):932–7.
38. Mutluay M, Arıkan V, Sarı S, Kısa Ü. Does Achievement of Hemostasis After Pulp Exposure Provide an Accurate Assessment of Pulp Inflammation? *Pediatr Dent*. 2018 Jan 1;40(1):37–42.
39. Tan SY, Yu VSH, Lim KC, Tan BCK, Neo CLJ, Shen L, et al. Long-term Pulpal and Restorative Outcomes of Pulpotomy in Mature Permanent Teeth. *Journal of Endodontics*. 2020 Mar;46(3):383–90.
40. Elmsmari F, Ruiz X-F, Miró Q, Feijoo-Pato N, Durán-Sindreu F, Olivieri JG. Outcome of Partial Pulpotomy in Cariously Exposed Posterior Permanent Teeth: A Systematic Review and Meta-analysis. *J Endod*. 2019 Nov;45(11):1296-1306.e3.

41. Mohammadi Z, Dummer PMH. Properties and applications of calcium hydroxide in endodontics and dental traumatology. *International Endodontic Journal*, 44, 697–730, 2011.
42. Poggio C, Beltrami R, Colombo M, Ceci M, Dagna A, Chiesa M. In vitro antibacterial activity of different pulp capping materials. *J Clin Exp Dent* 2015; 7: e584–e588.
43. Bhavana V, Chaitanya K P, Gandi P, Patil J, Dola B, Reddy R B. Evaluation of antibacterial and antifungal activity of new calcium-based cement (Biodentine) compared to MTA and glass ionomer cement. *J Conserv Dent* 2015; 18: 44–46.
44. Kang C-M, Seong S, Song JS, Shin Y. The Role of Hydraulic Silicate Cements on Long-Term Properties and Biocompatibility of Partial Pulpotomy in Permanent Teeth. *Materials (Basel)*. 2021 Jan 8;14(2).
45. Careddu R, Duncan HF. How does the pulpal response to Biodentine and ProRoot mineral trioxide aggregate compare in the laboratory and clinic? *British Dental Journal*. 2018 Oct 26;225(8):1–7.
46. Laurent P, Camps J, De Méo M, Déjou J, About I. Induction of specific cell responses to a Ca(3)SiO(5)-based posterior restorative material. *Dent Mater* 2008;24(11):1486–94.
47. Akshay Satwik T, Sarah Sathiyawathie R. Biodentine as a pulpotomy agent. *Drug Invention Today*. 2019;11(7):1617–21.
48. About I. Biodentine: from biochemical and bioactive properties to clinical applications. *Giornale Italiano di Endodonzia*. 2016;30(2):81–8.
49. Tran XV, Gorin C, Willig C, Baroukh B, Pellat B, Decup F, et al. Effect of a calcium-silicate based restorative cement on pulp repair. *J Dent Res* 2012;91(11):66–71.
50. Cox CF, Sübay RK, Ostro E, Suzuki S, Suzuki SH. Tunnel defects in dentin bridges: their formation following direct pulp capping. *Oper Dent* 1996;21(1):4–11.

51. Marconyak L J, Kirkpatrick T C, Roberts H W et al. A comparison of coronal tooth discoloration elicited by various endodontic reparative materials. *J Endod* 2016;42: 470–473.
52. Shokouhinejad N, Nekoofar M H, Pirmoazen S, Shamshiri A R, Dummer P M H. Evaluation and comparison of occurrence of tooth discoloration after the application of various calcium silicate-based cements: An ex vivo study. *J Endod* 2016;42:140–144.
53. Vall M, Duran-sindreu F. Influence of light and oxygen on the colour stability of five calcium silicate-based materials. *J Endod* 2013;39:525–528.
54. Asgary S, Eghbal MJ, Bagheban AA. Long-term outcomes of pulpotomy in permanent teeth with irreversible pulpitis: A multi-center randomized controlled trial. *American Journal of Dentistry*. 2017 Jun;30(3):151–5.
55. Asgary S Inventor. ‘Medical and dental biomaterial and method of use for the same’. US Patent No. 8, 105, 086.31 Jan. 2012.
56. Asgary S, Shahabi S, Jafarzadeh T, Amini S, Kheirieh S. The properties of a new endodontic material. *J Endod* 2008;34:990–3.
57. Asgary S, Eghbal MJ, Parirokh M, Ghanavati F, Rahimi H. A comparative study of histologic response to different pulp capping materials and a novel endodontic cement. *Oral Surg Oral Med Oral Pathol Oral Radiol Endod* 2008;106:609–14.
58. Mozayeni MA, Milani AS, Marvasti LA, Asgary S. Cytotoxicity of calcium enriched mixture cement compared with mineral trioxide aggregate and intermediate restorative material. *Aust Endod J* 2012;38:70–5.
59. Madani Z, Alvandifar S, Bizhani A. Evaluation of tooth discoloration after treatment with mineral trioxide aggregate, calcium-enriched mixture, and Biodentine® in the presence and absence of blood. *Dent Res J* 2019;16:377-83.

60. Agence française de sécurité sanitaire des produits de santé. (page consultée le 07/06/2021) Prescription des antibiotiques en pratique bucco-dentaire, [en ligne]. https://odonte.com/wp-content/uploads/2016/01/ansm_antibio_2011.pdf
61. Alqaderi H, Lee C-T, Borzangy S, Pagonis TC. Coronal pulpotomy for cariously exposed permanent posterior teeth with closed apices: A systematic review and meta-analysis. *Journal of Dentistry*. 2016 Jan;44:1–7.
62. Zanini M, Hennequin M, Cousson P-Y. A Review of Criteria for the Evaluation of Pulpotomy Outcomes in Mature Permanent Teeth. *Journal of Endodontics*. 2016 Aug;42(8):1167–74.
63. Chen Y, Chen X, Zhang Y, Zhou F, Deng J, Zou J, et al. Materials for pulpotomy in immature permanent teeth: a systematic review and meta-analysis. *BMC Oral Health*. 2019 Oct 23;19(1)
64. Cushley S, Duncan HF, Lappin MJ, Tomson PL, Lundy FT, Cooper P, et al. Pulpotomy for mature carious teeth with symptoms of irreversible pulpitis: A systematic review. *J Dent*. 2019 Sep;88:103158.
65. Li Y, Sui B, Dahl C, Bergeron B, Shipman P, Niu L, et al. Pulpotomy for carious pulp exposures in permanent teeth: A systematic review and meta-analysis. *J Dent*. 2019 May;84:1–8.
66. Zanini M, Hennequin M, Cousson Py, Cousson PY. Which procedures and materials could be applied for full pulpotomy in permanent mature teeth? A systematic review. *Acta Odontologica Scandinavica*. 2019 Oct;77(7):541–51.
67. Munir A, Zehnder M, Rechenberg D-K. Wound Lavage in Studies on Vital Pulp Therapy of Permanent Teeth with Carious Exposures: A Qualitative Systematic Review. *J Clin Med*. 2020 Apr 1;9(4).
68. Teja KV, Ramesh S. Pulpotomy as an alternative to root canal treatment in mature permanent teeth with closed apex: A review. *Biomedicine (India)*. 2020;40(2):111–4.

69. Zafar K, Nazeer M, Ghafoor R, Khan F. Success of pulpotomy in mature permanent teeth with irreversible pulpitis: A systematic review. *Journal of Conservative Dentistry*. 2020 Apr 3;23(2):121–5.
70. Galvin Sim Siang Lin, Abdul Rauf Badrul Hisham, Chia Yee Cher, Kah Kei Cheah, Nik Rozainah Nik Abdul Ghani, Tahir Yusuf Noorani. Success rates of coronal and partial pulpotomies in mature permanent molars: a systematic review and single-arm meta-analysis. *Quintessence International*. 2021 Mar;52(3):196–208.
71. Gedda M. Traduction française des lignes directrices PRISMA pour l'écriture et la lecture des revues systématiques et des méta-analyses. *Kinésithérapie, la Revue*. 2015 Jan 1;15(157):39-44.
72. Asgary S, Hassanizadeh R, Torabzadeh H, Eghbal MJ. Treatment Outcomes of 4 Vital Pulp Therapies in Mature Molars. *Journal of Endodontics*. 2018 Apr;44(4):529–35.
73. Eghbal MJ, Haeri A, Shahravan A, Kazemi A, Moazami F, Mozayeni MA, et al. Postendodontic Pain after Pulpotomy or Root Canal Treatment in Mature Teeth with Carious Pulp Exposure: A Multicenter Randomized Controlled Trial. *Pain Res Manag*. 2020;2020:5853412.
74. Galani M, Tewari S, Sangwan P, Mittal S, Kumar V, Duhan J. Comparative Evaluation of Postoperative Pain and Success Rate after Pulpotomy and Root Canal Treatment in Cariously Exposed Mature Permanent Molars: A Randomized Controlled Trial. *Journal of Endodontics*. 2017 Dec;43(12):1953–62.
75. Kumar V, Juneja R, Duhan J, Sangwan P, Tewari S. Comparative evaluation of platelet-rich fibrin, mineral trioxide aggregate, and calcium hydroxide as pulpotomy agents in permanent molars with irreversible pulpitis: A randomized controlled trial. *Contemporary Clinical Dentistry*. 2016 Oct;7(4):512–8.
76. Kumar K, Naz S, Memon P, Arshad MM, Rajput F, Shaikh MA. Efficacy of bio-dentine and mineral trioxide aggregate in pulpotomies of cariously exposed vital permanent teeth. *Rawal Medical Journal*. 2020;45(4):875–8.

77. Linas N, Decerle N, Munoz-Sanchez M-L, Faulks D, Collado V, Nicolas E, et al. Long-term Outcomes of Full Pulpotomy in Permanent Molars for Patients Treated in a Single, Short Session under Special Conditions. *Journal of Endodontics*. 2020 Nov;46(11):1597–604.
78. Linsuwanont P, Wimonstuthikul K, Pothimoke U, Santiwong B. Treatment Outcomes of Mineral Trioxide Aggregate Pulpotomy in Vital Permanent Teeth with Carious Pulp Exposure: The Retrospective Study. *Journal of Endodontics*. 2017 Feb;43(2):225–30.
79. Taha NA, Ahmad MB, Ghanim A. Assessment of Mineral Trioxide Aggregate pulpotomy in mature permanent teeth with carious exposures. *International Endodontic Journal*. 2017 Feb;50(2):117–25.
80. Niveau de preuve et gradation des recommandations de bonne pratique - État des lieux [Internet]. Haute Autorité de Santé. [cité 28 mai 2020]. Disponible sur : https://www.has-sante.fr/jcms/c_1600564/fr/niveau-de-preuve-et-gradation-des-recommandations-de-bonne-pratique-etat-des-lieux
81. Estimer le risque de biais dans les essais randomisés grâce à l’outil de Cochrane sur le risque de biais [Internet]. [cité 28 mai 2020]. Disponible sur : <https://www.nccmt.ca/fr/referentiels-de-connaissances/interrogez-le-registre/280>
82. Mass E, Zilberman U. Long-term radiologic pulp evaluation after partial pulpotomy in young permanent molars. *Quintessence Int*. 2011;42:547-54.
83. Wang Z, Pan J, Wright JT, et al. Putative stem cells in human dental pulp with irreversible pulpitis: an exploratory study. *J Endod* 2010;36:820–5.
84. Solomon RV, Faizuddin U, Karunakar P, Sarvani GD, Soumya SS. Coronal pulpotomy technique analysis as an alternative to pulpectomy for preserving the tooth vitality, in the context of tissue regeneration: a correlated clinical study across 4 adult permanent molars. *Case Rep Dent*. 2015;11:44-8.

85. Bjørndal L, Laustsen MH, Reit C. Root canal treatment in Denmark is most often carried out in carious vital molar teeth and retreatments are rare. *Int Endod J* 2006;39:785–90.
86. Matsuo T, Nakanishi H, Shimizu H, Ebisu S. A clinical study of direct pulp capping applied to carious-exposed pulps. *J Endod* 1996;22:551–6.

ANNEXES

Annexe 1 : Articles exclus par le titre (n = 260)

Articles exclus	Auteurs	Titre	Revue / Année / Volume / Numéro / Pages	Critères d'exclusion
1	Chen	2016 ASE undergraduate essay competition candidate information.	Australian Endodontic Journal. 2018 Apr;44(1):7–13	Revue.
2	Abuelniel et al.	A comparison of MTA and Biodentine as medicaments for pulpotomy in traumatized anterior immature permanent teeth: A randomized clinical trial.	Dental Traumatology. 2020 Aug;36(4):400–10	Pas sur les dents permanentes matures.
3	Bokhari et al.	Comparison of the Human Pulpal Pain Response to Biodentine and Mineral Trioxide Aggregate as Pulp Capping Agent.	Pakistan Oral & Dental Journal. 2016 Sep 30;36(3):464–7	Pas sur la pulpotomie.
4	Beretta et al.	A new method for deep caries treatment in primary teeth using ozone: a retrospective study.	Eur J Paediatr Dent. 2017 Jun;18(2):111–5	Pas sur les dents permanentes matures.
5	Mente et al.	Prospective Clinical Pilot Study on the Level of Matrix Metalloproteinase-9 in Dental Pulpal Blood as a Marker for the State of Inflammation in the Pulp Tissue.	J Endod. 2016 Feb;42(2):190–7	Pas sur la pulpotomie.
6	Zanini et al.	Review of Criteria for the Evaluation of Pulpotomy Outcomes in Mature Permanent Teeth.	Journal of Endodontics. 2016 Aug;42(8):1167–74	Revue.
7	Chin et al.	A survey of dental practitioners in Wales to evaluate the management of deep carious lesions with vital pulp therapy in permanent teeth.	British Dental Journal. 2016 Sep 23;221(6):331–8	Enquête auprès de praticiens.
8	Halawany et al.	A survey of pediatric dentists' caries-related treatment decisions and restorative modalities – A web-based survey.	Saudi Dental Journal. 2017;29(2):66–73	Pas sur les dents permanentes matures.
9	Revathy et al.	An unreported complication of dental trauma.	Journal of the Indian Society of Pedodontics & Preventive Dentistry. 2018 Apr;36(2):216–9	Pas sur les dents permanentes matures.
10	Vu et al.	Acemannan Used as an Implantable Biomaterial for Vital Pulp Therapy of Immature Permanent Teeth Induced Continued Root Formation.	Pharmaceutics. 2020 Jul 8;12(7).	Pas sur les dents permanentes matures.
11	Abhisek et al.	Aesthetic management of a fractured mandibular central incisor with two canals using fibre post.	BMJ Case Rep. 2020 Mar 12;13(3).	Rapport de cas.
12	Vehkalahti et al.	Age-specific findings on endodontic treatments performed by private dentists in Finland in 2012 and 2017: a nationwide register-based observation.	Int Endod J. 2020 Jun;53(6):754–63.	Enquête auprès de praticiens.

13	Othman et al.	An Evaluation on Deep Caries Removal Method and Management Performed by Undergraduate Dental Students: A Malaysia Experience.	Eur J Dent. 2020 Dec 26	Enquête auprès d'étudiants.
14	Tonini	An Innovative Method for Fragment Reattachment after Complicated Crown Fracture.	J Esthet Restor Dent. 2017 May 6;29(3):172-7	Rapport de cas.
15	Marques-Ferreira et al.	Anaesthesia in Dental Medicine with Local Infiltrative Anaesthetic Technique Versus Diploe Anaesthesia Delivery Systems: Efficacy and Behaviour, an Experimental Study.	Acta Med Port. 2017 Dec 29;30(12):848-53	Pas sur la pulpotomie.
16	Timothy et al.	Assessment of commonly used irrigants during pulpectomy in primary teeth in a hospital based setting-a retrospective study.	International Journal of Research in Pharmaceutical Sciences. 2020;11(Special Issue 3):1587-91	Pas sur les dents permanentes matures.
17	Nageh et al.	Assessment of Regaining Pulp Sensibility in Mature Necrotic Teeth Using a Modified Revascularization Technique with Platelet-rich Fibrin: A Clinical Study.	Journal of Endodontics. 2018 Oct;44(10):1526-33	Rapport de cas.
18	Priyank et al.	Assessment of the Incidence of Posttreatment Endodontic Flare-ups in Patients undergoing Single-sitting Root Canal Therapies: A Clinical Study.	J Contemp Dent Pract. 2016 Oct 1;17(10):849-52	Rapport de cas.
19	Huang et al.	Autologous transplantation of deciduous tooth pulp into necrotic young permanent teeth for pulp regeneration in a dog model.	J Int Med Res. 2019 Oct;47(10):5094-105	Pas sur les dents permanentes matures.
20	Assiry	Bi-rooted primary maxillary canines: A case report.	Journal of Medical Case Reports. 2019;13(1)	Rapport de cas et pas sur les dents permanentes matures.
21	Valadão et al.	Bioactive and biocompatible cement as a single element in pulpotomy of deciduous teeth: a randomized clinical trials.	RGO: Revista Gaúcha de Odontologia. 2020 Jan;68:1-8	Pas sur les dents permanentes matures.
22	Haikal et al.	Biodentine Pulpotomies on Permanent Traumatized Teeth with Complicated Crown Fractures.	Journal of Endodontics. 2020 Sep;46(9):1204-9	Pas sur les dents permanentes matures.
23	Soni et al.	iodontine Pulpotomy in Mature Permanent Molar: A Case Report.	Clin Diagn Res. 2016 Jul;10(7):ZD09-11	Rapport de cas.
24	Jain et al.	Biodentine: the new bioactive and biocompatible material of choice for direct pulp capping & pulpotomy in cariously exposed permanent teeth: A Case Report.	Clinical Dentistry (0974-3979). 2018 Nov;12(11):10-6	Rapport de cas.
25	Chinadet et al.	Partial Pulpotomy of a Young Permanent Molar with Signs and Symptoms Indicative of Irreversible Pulpitis and Periapical Lesion: A Case Report of a Five-Year Follow-Up.	Case Rep Dent. 2019;2019:8153250	Rapport de cas.
26	Prasanthi et al.	Biological Approach in the Management of Permanent Molars with Irreversible Pulpitis Using Platelet-Rich Fibrin as a	Journal of Interdisciplinary Dentistry. 2018 Jan;8(1):30-4	Rapport de cas.

		Pulpotomy Medicament: Case Reports with 2-Year Follow Up.		
27	Hellyer	Carious first molars: best practice.	British Dental Journal. 2020 Feb 14;228(3):163–163	Guide d'experts.
28	Nagi et al.	Case report: Immediate pain relief after partial pulpotomy of cariously exposed young permanent molar using mineral trioxide aggregate and root maturation, with two years follow-up.	F1000Research. 2018;7:1616	Rapport de cas.
29	Dursun et al.	CAD/CAM Composite Onlays for the Restoration Of Primary Molars.	J Clin Pediatr Dent. 2018;42(5):349–54	Pas sur les dents permanentes matures.
30	Ricucci et al.	Changes in the radicular pulp-dentine complex in healthy intact teeth and in response to deep caries or restorations: A histological and histobacteriological study.	J Dent. 2018 Jun;73:76–90	Pas sur la pulpotomie.
31	Zahran et al.	Characterization of Root Canal Microbiota in Teeth Diagnosed with Irreversible Pulpitis.	J Endod. 2021 Mar;47(3):415–23	Pas sur la pulpotomie.
32	Sahu et al.	Clinical & Radiographic Evaluation of Complete Pulpotomy in a Tooth with Irreversible Pulpitis: A Case Report.	Clinical Dentistry (0974-3979). 2021 Mar;9(3):22–5	Rapport de cas.
33	Liu et al.	Clinical and histopathological characterization of root resorption in replanted teeth: Two case reports.	Medicine (Baltimore). 2020 Jan;99(3):e18869	Rapport de cas.
34	Aly et al.	Clinical and radiographic evaluation of Biodentine and Mineral Trioxide Aggregate in revascularization of non-vital immature permanent anterior teeth (randomized clinical study).	International Journal of Paediatric Dentistry. 2019 Jul;29(4):464–73	Pas sur les dents permanentes matures.
35	Ramanandvignesh et al.	Clinical and Radiographic Evaluation of Pulpotomy using MTA, Biodentine and Er,Cr:YSGG Laser in primary teeth- A Clinical Study.	Laser Ther. 2020 Jul 17;29(1):29–34	Pas sur les dents permanentes matures.
36	Perea et al.	Clinical and radiographic evaluation of white MTA versus formocresol pulpotomy: A 48-month follow-up study.	American Journal of Dentistry. 2017 Jun;30(3):131–6	Utilisation du formocrésol
37	Nasrallah et al.	Clinical and Radiographic Evaluations of Biodentine™ Pulpotomies in Mature Primary Molars (Stage 2).	Int J Clin Pediatr Dent. 2018 Dec;11(6):496–504	Pas sur les dents permanentes matures.
38	Caliskan et al.	Clinical applications of bioaggregate in pediatric dentistry – Case reports.	Srpski Arhiv za Celokupno Lekarstvo. 2019;147(11–12):746–50	Rapport de cas.
39	Asgary et al.	Clinical applications of hydraulic calcium silicate-based biomaterials in paediatric endodontics.	Endodontic Practice Today. 2020 Jul;14(3):229–41	Revue.
40	Liu et al.	Clinical efficacy observation of direct pulp capping using iRoot BP Plus therapy in mature permanent teeth with carious pulp exposure.	Zhonghua Kou Qiang Yi Xue Za Zhi. 2020 Dec 9;55(12):945–51	Pas sur la pulpotomie.

41	Palanisamy et al.	A. Clinical management of primary mandibular first molars with atypical morphology: Report of two cases	Dental and Medical Problems. 2016;53(4):566–9	Rapport de cas.
42	Kuo et al.	Clinical outcomes for primary molars treated by different types of pulpotomy: A retrospective cohort study.	Journal of the Formosan Medical Association. 2018;117(1):24–33	Pas sur les dents permanentes matures.
43	Chrepa et al.	Clinical Outcomes of Immature Teeth Treated with Regenerative Endodontic Procedures—A San Antonio Study.	Journal of Endodontics. 2020 Aug;46(8):1074–84	Pas sur les dents permanentes matures.
44	Schmalz et al.	Clinical Perspectives of Pulp Regeneration	J Endod. 2020 Sep;46(9S):S161–74	Revue.
45	Schwendicke et al.	Recommendations on Carious Tissue Removal in Cavitated Lesions.	Monogr Oral Sci. 2018;27:162–6	Guide d'experts.
46	Lu et al.	Clinical study on autologous platelet-rich fibrin aided revascularization of immature permanent teeth	Beijing Da Xue Xue Bao Yi Xue Ban. 2018 Aug 18;50(4):672–9	Pas sur les dents permanentes matures.
47	Pavelić et al.	Cold atmospheric plasma for bleaching endodontically treated tooth: a new clinical approach.	Quintessence International. 2020;51(5):364–71	Pas sur la pulpotomie.
48	Bahman et al.	Combined effects of calcium hydroxide and photobiomodulation therapy on apexogenesis of immature permanent teeth in dogs.	J Photochem Photobiol B. 2020 Jun;207:111867	Études animales.
49	Scholtes et al.	Combined orthodontic, surgical, and restorative approach to treat a complicated crown-root fracture in a maxillary central incisor.	Am J Orthod Dentofacial Orthop. 2018 Oct;154(4):570–82	Rapport de cas.
50	Lee et al.	Combined Regenerative and Vital Pulp Therapies in an Immature Mandibular Molar: A Case Report.	Journal of Endodontics. 2020 Aug;46(8):1085–90	Rapport de cas.
51	Ahmadian et al.	Comparative evaluation of antimicrobial activity of three types of materials (Reinforced zinc oxide eugenol, MTA and Cem cement) used in deciduous teeth pulpotomy.	Scientific Journal of Kurdistan University of Medical Sciences. 2019;23(6):37–46	Pas sur les dents permanentes matures.
52	Bashyam et al.	Comparative study to evaluate the apical sealing ability of MTA plus and biodentin using a bacterial leakage model: In vitro study.	International Journal of Current Research and Review. 2021;13(2):55–61	Étude in vitro.
53	Shanmugaavel et al.	Comparison of Behavior and Dental Anxiety During Intranasal and Sublingual Midazolam Sedation - A Randomized Controlled Trial.	Clin Pediatr Dent. 2016;40(1):81–7	Pas sur la pulpotomie.
54	Sirohi et al.	Comparison of Clinical and Radiographic Success Rates of Pulpotomy in Primary Molars using Ferric Sulfate and Bioactive Tricalcium Silicate Cement: An in vivo Study.	Int J Clin Pediatr Dent. 2017 Jun;10(2):147–51	Pas sur les dents permanentes matures.
55	Rao et al.	Comparison of iRoot BP Plus and Calcium Hydroxide as Pulpotomy Materials in Permanent Incisors with	Journal of Endodontics. 2020 Mar;46(3):352–7	Dents traumatisées.

		Complicated Crown Fractures: A Retrospective Study.		
56	Ahmed et al.	Comparison of Post Operative Pain Frequency After Single Visit and Multiple Visits Root Canal Treatment with Rotary Instruments on Non-Vital Teeth.	Pakistan Oral & Dental Journal. 2017 Mar 31;37(1):158–60	Pas sur la pulpotomie.
57	Yaghooti Khorasani et al.	Comparison of the accuracy of conventional and digital radiography in root canal working length determination: An in vitro study.	Journal of Dental Research, Dental Clinics, Dental Prospects. 2017 Summer;11(3):161–5	Étude in vitro.
58	Linas et al.	Conservative and endodontic treatment performed under general anesthesia: A discussion of protocols and outcomes.	Special Care in Dentistry. 2019;39(5):453–63	Article de discussion.
59	Javed et al.	Conservative esthetic management of post orthodontic treatment discolored tooth with calcified canal: a case report.	Pan Afr Med J. 2020;37:254	Rapport de cas.
60	Schwendicke	Contemporary concepts in carious tissue removal: A review.	J Esthet Restor Dent. 2017 Nov 12;29(6):403–8	Revue de la littérature.
61	Seirawan et al.	Coronal discoloration related to bioceramic and mineral trioxide aggregate coronal barrier in non-vital mature teeth undergoing regenerative endodontic procedures.	World Journal of Dentistry. 2020;11(1):52–60	Pas sur la pulpotomie.
62	Alqaderi et al.	Coronal pulpotomy for cariously exposed permanent posterior teeth with closed apices: A systematic review and meta-analysis.	Journal of Dentistry. 2016 Jan;44:1–7	Revue de la littérature.
63	Abukabbos et al.	Cost Estimates for Bioactive Cement Pulpotomies and Crowns in Primary Molars.	Pediatr Dent. 2018 Jan 1;40(1):51–5	Pas sur les dents permanentes matures.
64	Brodén et al.	Cost-effectiveness of pulp capping and root canal treatment of young permanent teeth.	Acta Odontologica Scandinavica. 2019 May;77(4):275–81	Pas sur les dents permanentes matures.
65	Oliveira et al.	Delayed Treatment of Traumatized Primary Teeth with Distinct Pulp Response: Follow-Up until Permanent Successors Eruption.	Case Reports in Dentistry. 2017 Mar 29;1–4	Pas sur les dents permanentes matures.
66	Ha et al.	Dental Material Choices for Pulp Therapy in Paediatric Dentistry.	Eur Endod J. 2017;2(1):1–6	Pas sur les dents permanentes matures.
67	Mendes et al.	Dental procedures in primary health care of the Brazilian national health system.	International Journal of Environmental Research and Public Health. 2017;14(12).	Pas sur la pulpotomie.
68	Li et al.	Dentist-related factors influencing the use of vital pulp therapy: a survey among dental practitioners in China.	J Int Med Res. 2019 Jun;47(6):2381–93	Enquête auprès de praticiens.
69	Krupińska et al.	Different approaches to the regeneration of dental tissues in regenerative endodontics.	Applied Sciences (Switzerland). 2021;11(4):1–22	Article traitant les techniques de régénération.
70	Tziafas et al.	EDTA conditioning of circumpulpal dentine induces dentinogenic events in pulpotomized miniature swine teeth.	International Endodontic Journal. 2019 May;52(5):656–64	Études animales.

71	Singh et al.	Effect of Different Liners on Pulpal Outcome after Partial Caries Removal: A Preliminary 12 Months Randomised Controlled Trial.	Caries Research. 2019 Sep;53(5):547–54	Pas sur la pulpotomie.
72	Falkensammer et al.	Effect of extracorporeal shockwave therapy (ESWT) on pulpal blood flow after orthodontic treatment: a randomized clinical trial.	Clin Oral Investig. 2016 Mar;20(2):373–9	Pas sur la pulpotomie.
73	Borzabadi-Farahani et al.	Effect of low-level laser irradiation on proliferation of human dental mesenchymal stem cells; a systemic review.	J Photochem Photobiol B. 2016 Sep;162:577–82	Pas sur la pulpotomie.
74	Chompu-Inwai et al.	Effect of Nitrous Oxide on Pulpal Anesthesia: A Preliminary Study.	Anesth Prog. 2018;65(3):156–61	Pas sur la pulpotomie.
75	Raza et al.	Effect of Occlusal Reduction on Frequency of Post Operative Pain Relief, Following an Endodontic Instrumentation.	Pakistan Oral & Dental Journal. 2016 Dec 31;36(4):650–3	Pas sur la pulpotomie.
76	Korolenkova et al.	Effectiveness of fillings and stainless-steel pediatric crowns for primary molars restoration: the results of prospective randomized split mouth study	Stomatologiiia (Mosk). 2019;98(3):83–6	Pas sur les dents permanentes matures.
77	BaniHani et al.	Effectiveness, Costs and Patient Acceptance of a Conventional and a Biological Treatment Approach for Carious Primary Teeth in Children.	Caries Res. 2019;53(1):65–75	Pas sur les dents permanentes matures.
78	Demirel et al.	Effects of Root Maturation and Thickness Variation in Coronal Mineral Trioxide Aggregate Plugs Under Traumatic Load on Stress Distribution in Regenerative Endodontic Procedures: A 3-dimensional Finite Element Analysis Study.	Journal of Endodontics. 2021 Mar;47(3):492–492	Étude in vitro.
79	Kérouredan et al.	Efficacy of orally administered prednisolone versus partial endodontic treatment on pain reduction in emergency care of acute irreversible pulpitis of mandibular molars: study protocol for a randomized controlled trial.	Trials. 2017 Mar 28;18(1):141	Pas sur la pulpotomie à visée définitive.
80	Siang et al.	Endodontic Management of a Mature Mandibular First Permanent Molar That Survived for 20 Years after Complete Pulpotomy: A Case Report.	Archives of Orofacial Science. 2019 Dec;14(2):169–75	Rapport de cas.
81	Rodrigues et al.	Endodontic Microbiome of Fractured Non-vital Teeth in Dogs Determined by 16S rRNA Gene Sequencing.	Frontiers in Veterinary Science. 2019;6	Études animales.
82	Di Giorgio et al.	Endodontic treatment of the deciduous tooth.	Dental Cadmos. 2020;88(5):1–19	Pas sur les dents permanentes matures.
83	Jung et al.	Endodontics in the immature permanent dentition - Vital pulp therapy, apexification and regeneration.	Oralprophylaxe und Kinderzahnheilkunde. 2016;38(1):29–45	Pas sur les dents permanentes matures.
84	Schmalz et al.	Erratum to Clinical Perspectives of Pulp Regeneration [J Endodon 46 (2020) S161–S174]	Journal of Endodontics. 2021;47(2):335	Erratum

		(Journal of Endodontics (2020) 46(9S) (S161–S174), (S0099239920304489), (10.1016/j.joen.2020.06.037)).		
85	Duncan et al.	European Society of Endodontology position statement: Management of deep caries and the exposed pulp.	International Endodontic Journal. 2019 Jul;52(7):923–34	Guide d'experts.
86	Chauhan et al.	Evaluation and Comparison between Formocresol and Sodium Hypochlorite as Pulpotomy Medicament: A Randomized Study.	J Contemp Dent Pract. 2017 Nov 1;18(11):1029–33	Utilisation du formocrésol.
87	El-Tayeb et al.	Evaluation of antibacterial activity of propolis on regenerative potential of necrotic immature permanent teeth in dogs.	BMC Oral Health. 2019 Aug 6;19(1):174	Études animales.
88	Wu et al.	Evaluation of Chitosan Hydrogel for Sustained Delivery of VEGF for Odontogenic Differentiation of Dental Pulp Stem Cells.	Stem Cells International. 2019.	Pas sur la pulpotomie.
89	Taneja et al.	Evaluation of effectiveness of calcium hydroxide and MTA as pulpotomy agents in permanent teeth: A meta-analysis.	Pediatric Dental Journal. 2019;29(2):90–6	Méta-analyse.
90	Abuelniel et al.	Evaluation of Mineral Trioxide Aggregate and Biodentine as pulpotomy agents in immature first permanent molars with carious pulp exposure: A randomised clinical trial.	Eur J Paediatr Dent. 2021;22(1):19–25	Pas sur les dents permanentes matures.
91	Kabir et al.	Evaluation of perforated demineralized dentin scaffold on bone regeneration in critical-size sheep iliac defects.	Clin Oral Implants Res. 2017 Nov;28(11):e227–35	Pas sur la pulpotomie.
92	Mythraiye et al.	Evaluation of the Clinical and Radiological Outcomes of Pulpotomized Primary Molars Treated with Three Different Materials: Mineral Trioxide Aggregate, Biodentine, and Pulpotec. An In-vivo Study.	Cureus. 2019 Jun 2;11(6):e4803	Pas sur les dents permanentes matures.
93	Tozar et al.	Evaluation of the Efficacy of Erbium, Chromium-doped Yttrium, Scandium, Gallium, and Garnet Laser in Partial Pulpotomy in Permanent Immature Molars: A Randomized Controlled Trial.	Journal of Endodontics. 2020 May;46(5):575–83	Pas sur les dents permanentes matures.
94	Nagaraja et al.	Evaluation of vascular endothelial growth factor - A release from platelet-rich fibrin, platelet-rich fibrin matrix, and dental pulp at different time intervals.	Journal of Conservative Dentistry. 2020 Aug 7;23(4):359–63	Pas sur la pulpotomie.
95	Xian et al.	Exosomes with Highly Angiogenic Potential for Possible Use in Pulp Regeneration.	J Endod. 2018 May;44(5):751–8	Pas sur la pulpotomie.
96	Daltoé et al.	Expression of Mineralization Markers during Pulp Response to Biodentine and Mineral Trioxide Aggregate.	Journal of Endodontics. 2016 Apr;42(4):596–603	Pas sur la pulpotomie.

97	Chen et al.	Factors Related to the Outcomes of Cracked Teeth after Endodontic Treatment.	Journal of Endodontics. 2021 Feb;47(2):215–20	Pas sur la pulpotomie.
98	Sajadi et al.	Ferric sulfate versus calcium-enriched mixture cement in pulpotomy of primary molars: A randomized clinical trial.	Pesquisa Brasileira em Odontopediatria e Clinica Integrada. 2020;21:1–10	Pas sur les dents permanentes matures.
99	Lim et al.	From Endodontic Therapy to Regenerative Endodontics: New Wine in Old Bottles.	Curr Stem Cell Res Ther. 2020 Nov 16	Pas sur la pulpotomie.
100	Singh	From the Desk of the Editor.....the Endodontic Elixir	Journal of Conservative Dentistry. 2020 Oct 9;23(5):429–429	Article de discussion
101	Xiao et al.	Glial cell-derived neurotrophic factor promotes dental pulp stem cell migration.	J Tissue Eng Regen Med. 2018 Mar;12(3):705–14	Pas sur la pulpotomie.
102	El-Zekrid et al.	Healing Capacity of Autologous Bone Marrow–derived Mesenchymal Stem Cells on Partially Pulpotomized Dogs’ Teeth.	Journal of Endodontics. 2019 Mar;45(3):287–94	Études animales.
103	Çelik et al.	Heat Transfer and Thermal Stress Analysis of a Mandibular Molar Tooth Restored by Different Indirect Restorations Using a Three-Dimensional Finite Element Method.	J Prosthodont. 2017 Jul;26(5):460–73	Pas sur la pulpotomie.
104	Awawdeh et al.	Higher Maximal Occlusal Bite Force in Endodontically Treated Teeth Versus Vital Contralateral Counterparts.	J Endod. 2017 Jun;43(6):871–5	Pas sur la pulpotomie.
105	Arslan et al.	Histologic Evaluation of Regenerated Tissues in the Pulp Spaces of Teeth with Mature Roots at the Time of the Regenerative Endodontic Procedures.	Journal of Endodontics. 2019 Nov;45(11):1384–9	Article traitant les techniques de régénération.
106	Palma et al.	Histologic Evaluation of Regenerative Endodontic Procedures with the Use of Chitosan Scaffolds in Immature Dog Teeth with Apical Periodontitis.	J Endod. 2017 Aug;43(8):1279–87	Études animales.
107	Abbas et al.	Histopathological evaluation of different regenerative protocols using Chitosan-based formulations for management of immature non-vital teeth with apical periodontitis: In vivo study.	Aust Endod J. 2020 Dec;46(3):405–14	Pas sur les dents permanentes matures.
108	Hauert et al.	Horizontal root fracture with avulsion of the coronal segment: a case report with a 5-year follow-up.	Endodontic Practice Today. 2018 Dec;12(4):275–83	Dents traumatisées.
109	Lam et al.	Immediate restoration after mineral trioxide aggregate pulpotomy with amalgam condensation: an in vitro study.	Gen Dent. 2019 Jun;67(3):47–51	Étude in vitro.
110	Mangione et al.	Implanted Dental Pulp Cells Fail to Induce Regeneration in Partial Pulpotomies.	Journal of Dental Research. 2017 Nov;96(12):1406–13	Article traitant les techniques de régénération.
111	Hugar et al.	In vivo Comparative Evaluation of Mineral Trioxide Aggregate and Formocresol Pulpotomy in	Contemporary Clinical Dentistry. 2017 Jan;8(1):122–7	Pas sur les dents permanentes matures.

		Primary Molars: A 60-month Follow-up Study.		
112	Kaneko et al.	In vivo fate of bone marrow mesenchymal stem cells implanted into rat pulpotomized molars.	Stem Cell Research. 2019;38	Études animales.
113	Tsujino et al.	Intentional Partial Pulpotomy for Treatment of Immature Permanent Maxillary Incisor with Talon Cusp.	Bull Tokyo Dent Coll. 2017;58(4):247–53	Pas sur les dents permanentes matures.
114	Duggal et al.	Interventions for the endodontic management of non-vital traumatised immature permanent anterior teeth in children and adolescents: a systematic review of the evidence and guidelines of the European Academy of Paediatric Dentistry.	European Archives of Paediatric Dentistry. 2017;18(3):139–51	Pas sur les dents permanentes matures.
115	Elbay et al.	Intraligamentary and Supraperiosteal Anesthesia Efficacy Using a Computer Controlled Delivery System in Mandibular Molars.	J Clin Pediatr Dent. 2016;40(3):193–9	Pas sur la pulpotomie.
116	da Rosa et al.	Is a calcium hydroxide liner necessary in the treatment of deep caries lesions? A systematic review and meta-analysis.	Int Endod J. 2019 May;52(5):588–603	Revue systématique.
117	Subashri et al.	Knowledge and attitude of endodontic treatment of primary teeth among various specialists.	International Journal of Pharmaceutical Research. 2020;12(4):2188–98	Pas sur les dents permanentes matures.
118	Alex et al.	Knowledge and awareness of various dental biomaterials used in pediatric patients-a survey.	Indian Journal of Forensic Medicine and Toxicology. 2020;14(4):5794–802	Pas sur les dents permanentes matures.
119	Jain et al.	Knowledge, attitude, and practice regarding standardized treatment protocol for pulp therapy in deciduous dentition among general dental practitioners of Chennai, India- A questionnaire survey.	International Journal of Pharmaceutical Research. 2020;12(1):1808–16	Pas sur les dents permanentes matures.
120	Kataoka et al.	Late Effects of Head and Neck Radiotherapy on Pulp Vitality Assessed by Pulse Oximetry.	J Endod. 2016 Jun;42(6):886–9	Pas sur la pulpotomie.
121	Ngo et al.	Leptin Induces Odontogenic Differentiation and Angiogenesis in Human Dental Pulp Cells via Activation of the Mitogen-activated Protein Kinase Signaling Pathway.	J Endod. 2018 Apr;44(4):585–91	Pas sur la pulpotomie.
122	Martín-González et al.	Leptin stimulates DMP-1 and DSPP expression in human dental pulp via MAPK 1/3 and PI3K signaling pathways.	Arch Oral Biol. 2019 Feb;98:126–31	Pas sur la pulpotomie.
123	Peng et al.	Long-term treatment outcomes in immature permanent teeth by revascularisation using MTA and GIC as canal-sealing materials: a retrospective study.	International Journal of Paediatric Dentistry. 2017 Nov;27(6):454–62	Pas sur les dents permanentes matures.
124	Emara et al.	Maintaining pulpal vitality: Cost-effectiveness analysis on carious tissue removal and direct pulp capping.	J Dent. 2020 May;96:103330	Pas sur la pulpotomie.

125	Campos Soares et al.	Management of a Permanent Maxillary Lateral Incisor with Vital Pulp and Necrotic Dens Invaginatus Type III.	Journal of Dentistry for Children. 2017 Sep;84(3):149–51	Rapport de cas.
126	Tormes et al.	Management of a Severe Cervicofacial Odontogenic Infection.	J Contemp Dent Pract. 2018 Mar 1;19(3):352–5	Rapport de cas.
127	Sindi et al.	Management of bilaterally immature permanent teeth using various treatment modalities.	Saudi Endodontic Journal. 2018;8(3):222–7	Pas sur les dents permanentes matures.
128	Al-Zubaidi et al.	Management of coronal fracture of traumatized central incisor: Report of two cases.	Saudi Endodontic Journal. 2017;7(1):40–4	Rapport de cas.
129	Rathi et al.	Management of deep carious lesion with single visit indirect pulp capping: A case report.	Indian Journal of Forensic Medicine and Toxicology. 2020;14(4):6709–13	Rapport de cas.
130	Croft et al.	Management of deep carious lesions and pulps exposed during carious tissue removal in adults: a questionnaire study among dentists in Finland.	Clinical Oral Investigations. 2019 Mar;23(3):1271–80	Enquête auprès de praticiens.
131	Hameed et al.	Management of immature necrotic permanent teeth with regenerative endodontic procedures - a review of literature.	J Pak Med Assoc. 2019 Oct;69(10):1514–20	Pas sur les dents permanentes matures.
132	Harlamb et al.	Management of incompletely developed teeth requiring root canal treatment.	Australian Dental Journal. 2016 Mar 2;61:95–106	Pas sur les dents permanentes matures.
133	Smail-Faugeron et al.	Management of non-syndromic double tooth affecting permanent maxillary central incisors: a systematic review.	BMJ Case Rep. 2016 Jun 15;2016	Revue systématique.
134	Machado et al.	Management of progressive apical root resorption 13 years after dental trauma and primary endodontic treatment.	Gen Dent. 2016 Aug;64(4):74–6	Pas sur la pulpotomie.
135	Stangvaltaite et al.	Management of pulps exposed during carious tissue removal in adults: a multi-national questionnaire-based survey.	Clinical Oral Investigations. 2017 Sep;21(7):2303–9	Enquête auprès de praticiens.
136	Thomas et al.	Management of Traumatized Immature Vital Tooth: A Case Report.	J Pharm Bioallied Sci. 2019 May;11(Suppl 2):S481–4	Pas sur les dents permanentes matures.
137	Dave et al.	Management of Young Permanent Non-Vital Anterior Tooth with Revascularization.	Guident. 2019 Oct;12(11):27–8	Pas sur les dents permanentes matures.
138	Schwendicke et al.	Managing Carious Lesions: Consensus Recommendations on Carious Tissue Removal.	Adv Dent Res. 2016 May;28(2):58–67	Pas sur la pulpotomie.
139	Tsukiboshi et al.	Mandibular Premolars with Immature Roots and Apical Periodontitis Lesions Treated with Pulpotomy: Report of 3 Cases.	Journal of Endodontics. 2017 Sep 2;43:S65–74	Pas sur les dents permanentes matures.
140	Chen et al.	Materials for pulpotomy in immature permanent teeth: a systematic review and meta-analysis.	BMC Oral Health. 2019 Oct 23;19(1):N.PAG-N.PAG	Pas sur les dents permanentes matures.
141	Luo et al.	METTL3-mediated m6A modification regulates cell cycle progression of dental pulp stem cells.	Stem Cell Res Ther. 2021 Mar 1;12(1):159	Pas sur la pulpotomie.

142	Fouad et al.	Microbial Factors and Antimicrobial Strategies in Dental Pulp Regeneration.	Journal of Endodontics. 2017 Sep 2;43:S46–50	Article traitant les techniques de régénération.
143	Asgary et al.	Miniature Pulpotomy of Symptomatic Mature Permanent Teeth: A Report of Two Cases.	Iranian Endodontic Journal. 2016 Jan;11(1):75–8	Rapport de cas.
144	Fatima et al.	Minimal intervention treatment of crown-root fracture in a mature permanent tooth by MTA pulpotomy and Fragment Reattachment: A Case Report.	Aust Endod J. 2020 Dec 12	Rapport de cas.
145	Zalan et al.	MTA Cvek Pulpotomy Followed by Fragment Re-Attachment in Traumatized Young Permanent Maxillary Left Central Incisor - A Case Report.	Journal of the Pakistan Dental Association. 2021 Jan;30(1):70–3	Rapport de cas.
146	Santana et al.	Non-linear indices of heart rate variability during endodontic treatment.	Braz Oral Res. 2016;30	Pas sur la pulpotomie.
147	Nahvi et al.	Odontogenic cysts in children: Report of two cases.	Journal of Mazandaran University of Medical Sciences. 2017;27(148):159–65	Rapport de cas.
148	Mushtaq et al.	One Visit Endodontics in Teeth with Pulpal Necrosis and Asymptomatic Periapical Periodontitis.	Pakistan Oral & Dental Journal. 2017 Dec 31;37(4):616–21	Nécrose pulpaire.
149	Bhuyan et al.	Oral health conception in parents of indian cerebral palsy children: A self administer questionnaire study.	International Journal of Current Research and Review. 2021;13(3):83–7	Pas sur la pulpotomie.
150	Olivieri et al.	Outcome and Survival of Endodontically Treated Cracked Posterior Permanent Teeth: A Systematic Review and Meta-analysis.	Journal of Endodontics. 2020 Apr;46(4):455–63	Revue systématique.
151	Elmsmari et al.	Outcome of Partial Pulpotomy in Cariously Exposed Posterior Permanent Teeth: A Systematic Review and Meta-analysis.	J Endod. 2019 Nov;45(11):1296-1306.e3	Revue systématique.
152	BaniHani et al.	Outcomes of the conventional and biological treatment approaches for the management of caries in the primary dentition.	Int J Paediatr Dent. 2018 Jan;28(1):12–22	Pas sur les dents permanentes matures.
153	Awawdeh et al.	Outcomes of Vital Pulp Therapy Using Mineral Trioxide Aggregate or Biodentine: A Prospective Randomized Clinical Trial.	Journal of Endodontics. 2018 Nov;44(11):1603–9	Pas sur la pulpotomie.
154	Özgür et al.	Partial Pulpotomy in Immature Permanent Molars After Carious Exposures Using Different Hemorrhage Control and Capping Materials.	Pediatric Dentistry. 2017 Oct 9;39(5):364–70	Pas sur les dents permanentes matures.
155	Sharawy et al.	Partial Pulpotomy of Immature Anterior Permanent Teeth with Complicated Crown Fractures: Report of Two Cases.	International Dental Research. 2017 Dec;7(3):71–5	Rapport de cas.
156	Jiang et al.	Partial Pulpotomy of Immature Teeth with Apical Periodontitis using Bioceramics and Mineral Trioxide Aggregate: A Report of Three Cases.	Chin J Dent Res. 2016 Jun;19(2):115–20	Rapport de cas.

157	de Hoyos et al.	Partial pulpotomy on a lower permanent incisor with complicated fracture of the crown and open apex using Biodentine™ - 13-month follow-up: A case report.	Australasian Dental Practice. 2020 Feb 1;31(1):178–82	Pas sur les dents permanentes matures.
158	Tuloglu et al.	Partial Pulpotomy with BioAggregate in Complicated Crown Fractures: Three Case Reports.	Journal of Clinical Pediatric Dentistry. 2016 Winter;40(1):31–5	Rapport de cas.
159	Gomes et al.	Partial Pulpotomy with Mineral Trioxide Aggregate in Permanent Incisors with Complicated Crown Fracture: 5-Year Follow-Up.	Case Reports in Dentistry. 2020 Sep 7;1–6	Rapport de cas.
160	Uesrichai et al.	Partial pulpotomy with two bioactive cements in permanent teeth of 6- to 18-year-old patients with signs and symptoms indicative of irreversible pulpitis: a noninferiority randomized controlled trial.	International Endodontic Journal. 2019 Jun;52(6):749–59	Inclusion de dents immatures.
161	Chen et al.	PASS versus MBT™ for evaluation of anchorage control in three-dimensional measurements: a randomized controlled trial.	European Journal of Orthodontics. 2021 Feb;43(1):113–9	Pas sur la pulpotomie.
162	Hatzenbuehler et al.	Pediatric Dental Clinic-Associated Outbreak of Mycobacterium abscessus Infection.	J Pediatric Infect Dis Soc. 2017 Sep 1;6(3):e116–22	Pas sur la pulpotomie.
163	Krishnapriya et al.	Physiological Root End Closure in a Traumatized Young Permanent Tooth Using Collagen Particles as Pulpal Dressing.	J Clin Diagn Res. 2017 Jan;11(1):ZD43–4	Pas sur la pulpotomie.
164	Shresha R et al.	Post-Operative Pain and Associated Factors in Patients Undergoing Single Visit Root Canal Treatment on Teeth with Vital Pulp.	Kathmandu Univ Med J (KUMJ). 2018 Jun;16(62):220–3	Pas sur la pulpotomie.
165	Shafie et al.	Postoperative Pain following Pulpotomy of Primary Molars with Two Biomaterials: A Randomized Split Mouth Clinical Trial.	Iran Endod J. 2017;12(1):10–4	Pas sur les dents permanentes matures.
166	Çiçek et al.	Postoperative pain intensity after using different instrumentation techniques: A randomized clinical study.	Journal of Applied Oral Science. 2017;25(1):20–6	Pas sur la pulpotomie.
167	Casián-Adem et al.	Prefabricated Zirconia Crowns - A Solution to Treat Hypomineralized Permanent Molars: Report of a Case.	Journal of Clinical Pediatric Dentistry. 2021 Jan;45(1):8–11	Pas sur la pulpotomie.
168	Wang et al.	Preliminary Evaluation of Platelet Rich Fibrin-Mediated Tissue Repair in Immature Canine Pulpless Teeth.	Chin J Dent Res. 2016 Mar;19(1):49–54	Pas sur la pulpotomie.
169	Azim et al.	Prevalence of inter-appointment endodontic flare-ups and host-related factors.	Clin Oral Investig. 2017 Apr;21(3):889–94	Pas sur la pulpotomie.
170	Gopal et al.	Prevalence of vitality in fixed partial denture done by the	Indian Journal of Forensic Medicine and Toxicology. 2020;14(4):5592–600	Pas sur la pulpotomie.

		undergraduates - A retrospective study.		
171	Dube et al.	Preventive endodontics by direct pulp capping with restorative dentin substitute-biodentine: A series of fifteen cases.	Indian J Dent Res. 2018 Jun;29(3):268–74	Pas sur la pulpotomie.
172	Novais et al.	Priming Dental Pulp Stem Cells from Human Exfoliated Deciduous Teeth with Fibroblast Growth Factor-2 Enhances Mineralization Within Tissue-Engineered Constructs Implanted in Craniofacial Bone Defects.	Stem Cells Transl Med. 2019 Aug;8(8):844–57	Pas sur la pulpotomie.
173	Gorin et al.	Priming Dental Pulp Stem Cells With Fibroblast Growth Factor-2 Increases Angiogenesis of Implanted Tissue-Engineered Constructs Through Hepatocyte Growth Factor and Vascular Endothelial Growth Factor Secretion.	Stem Cells Transl Med. 2016 Mar;5(3):392–404	Pas sur la pulpotomie.
174	Lai et al.	Prognosis of teeth with external root resorption caused by adjacent impacted teeth	Hua Xi Kou Qiang Yi Xue Za Zhi. 2019 Jun 1;37(3):280–4	Pas sur la pulpotomie.
175	Çalışkan et al.	Prognostic factors in direct pulp capping with mineral trioxide aggregate or calcium hydroxide: 2- to 6-year follow-up.	Clinical Oral Investigations. 2017 Jan;21(1):357–67	Pas sur la pulpotomie.
176	Jiao et al.	Protection against HEMA-Induced Mitochondrial Injury In Vitro by Nrf2 Activation.	Oxid Med Cell Longev. 2019;2019:3501059	Pas sur la pulpotomie.
177	Miyashita et al.	Pulp management for caries in adults: Maintaining pulp vitality.	Cochrane Database of Systematic Reviews. 2016;2016(11)	Revue.
178	Wang et al.	Pulp prognosis following conservative pulp treatment in teeth with complicated crown fractures-A retrospective study.	Dental Traumatology. 2017 Aug;33(4):255–60	Étude impliquant des dents traumatisées.
179	Sui et al.	Pulp Stem Cell-Mediated Functional Pulp Regeneration.	J Dent Res. 2019 Jan;98(1):27–35	Pas sur la pulpotomie.
180	Conseil sur les affaires cliniques	Pulp Therapy for Primary and Immature Permanent Teeth.	Pediatric Dentistry. 2017 Oct;39(6):325–33	Guide d'experts.
181	Conseil sur les affaires cliniques	Pulp Therapy for Primary and Immature Permanent Teeth.	Pediatric Dentistry. 2018 Oct;40(6):343–51	Guide d'experts.
182	Kratunova et al.	Pulp therapy for primary and immature permanent teeth: an overview.	Gen Dent. 2018 Dec;66(6):30–8	Pas sur les dents permanentes matures.
183	Teja et al.	Pulpotomy as an alternative to root canal treatment in mature permanent teeth with closed apex: A review.	Biomedicine (India). 2020;40(2):111–4	Revue.
184	Li et al.	Pulpotomy for carious pulp exposures in permanent teeth: A systematic review and meta-analysis.	J Dent. 2019 May;84:1–8	Revue systématique.
185	Cushley et al.	Pulpotomy for mature carious teeth with symptoms of irreversible pulpitis: A systematic review.	J Dent. 2019 Sep;88:103158	Revue systématique.
186	El-Kateb et al.	Quantitative Assessment of Intracanal Regenerated Tissues after Regenerative Endodontic Procedures in Mature Teeth	J Endod. 2020 May;46(5):563–74	Pas sur la pulpotomie.

		Using Magnetic Resonance Imaging: A Randomized Controlled Clinical Trial.		
187	Siva Kumar et al.	Radiographic assessment of bone formation using rhBMP2 at maxillary periapical surgical defects: A case series.	Journal of Clinical and Diagnostic Research. 2016;10(4):ZR01-4	Pas sur la pulpotomie.
188	Wu et al.	Radiographic evaluation of immature traumatized incisors following different endodontic treatments.	Dental Traumatology. 2021 Apr;37(2):330-7	Pas sur les dents permanentes matures.
189	Herzog et al.	Rapid Bacterial Detection during Endodontic Treatment.	J Dent Res. 2017 Jun;96(6):626-32	Pas sur la pulpotomie.
190	Kamalova et al.	Reasons for 1-17-year-old children to visit A dentist during the covid-19 pandemic.	European Journal of Molecular and Clinical Medicine. 2020;7(7):546-58	Pas sur la pulpotomie.
191	Vieyra et al.	Reduction of postendodontic pain after one-visit root canal treatment using three irrigating regimens with different temperature.	Niger J Clin Pract. 2019 Jan;22(1):34-40	Pas sur la pulpotomie.
192	Saoud et al.	Regeneration and Repair in Endodontics-A Special Issue of the Regenerative Endodontics-A New Era in Clinical Endodontics.	Dent J (Basel). 2016 Feb 27;4(1)	Étude traitant les techniques de régénération.
193	Sabeti et al.	Regeneration of Pulp-Dentin Complex in a Tooth with Symptomatic Irreversible Pulpitis and Open Apex Using Regenerative Endodontic Procedures.	Journal of Endodontics. 2021 Feb;47(2):247-52	Étude traitant les techniques de régénération.
194	Arslan et al.	Regenerative Endodontic Procedures in Necrotic Mature Teeth with Periapical Radiolucencies: A Preliminary Randomized Clinical Study.	Journal of Endodontics. 2019 Jul;45(7):863-72	Étude traitant les techniques de régénération.
195	Kharchi et al.	Regenerative Endodontic Procedures, Disinfectants and Outcomes: A Systematic Review.	Prim Dent J. 2020 Dec;9(4):65-84	Revue traitant les techniques de régénération.
196	Tong et al.	Regenerative endodontic therapy (RET) for managing immature non-vital teeth: experiences and opinions of paediatric dental practitioners in the European and Arabian regions.	Eur Arch Paediatr Dent. 2020 Jun 13	Étude traitant les techniques de régénération.
197	Nazzal et al.	Regenerative endodontic therapy for managing immature non-vital teeth: A national survey of UK paediatric dental specialists and trainees.	British Dental Journal. 2018;224(4):247-54	Étude traitant les techniques de régénération.
198	Tzanetakis et al.	Regenerative endodontic therapy of immature permanent molars with pulp necrosis: a cases series and a literature review.	Eur Arch Paediatr Dent. 2020 Jul 16	Étude traitant les techniques de régénération.
199	Dash et al.	Regenerative endodontic treatment in maxillary central incisor: A 6-month case report.	Indian Journal of Forensic Medicine and Toxicology. 2020;14(4):8376-80	Étude traitant les techniques de régénération.
200	El Ashry et al.	Regenerative potential of immature permanent non-vital teeth following different dentin surface treatments.	Exp Toxicol Pathol. 2016 Mar;68(2-3):181-90	Étude traitant les techniques de régénération.

201	Tabatabayi	Regenerative property of PRF used as capping material in pulpotomy in dogs.	Biomedical Research (India). 2017;28(10):4634–9	Études animales.
202	Kato et al.	Relationship between periodontal parameters and non-vital pulp in dental clinic patients: a cross-sectional study.	BMC Oral Health. 2020 Apr 15;20(1):109	Pas sur la pulpotomie.
203	Yoshino et al.	Relationship between Time from Full Pulpotomy to Definitive Diagnosis of Vertical Root Fracture and Patient Age.	Bull Tokyo Dent Coll. 2017;58(1):65–70	Étude impliquant des dents traumatisées.
204	Schwendicke	Removing Carious Tissue: Why and How?	Monogr Oral Sci. 2018;27:56–67	Revue.
205	Dahake et al.	Response of stem cells from human exfoliated deciduous teeth (SHED) to three bioinductive materials - An in vitro experimental study.	Saudi Dent J. 2020 Jan;32(1):43–51	Pas sur la pulpotomie.
206	Dhiman et al.	Retrieval of extruded mineral trioxide aggregate using a novel suction device.	Contemporary Clinical Dentistry. 2018 Oct;9(4):663–6	Pas sur la pulpotomie.
207	Nagaveni et al.	Revascularization Induced Maturogenesis of Non-Vital Immature Permanent Tooth Using Platelet-Rich-Fibrin: A Case Report.	Journal of Clinical Pediatric Dentistry. 2016 Winter;40(1):26–30	Pas sur les dents permanentes matures.
208	Sowmiya et al.	Rotary instruments in pedodontics: An overview.	European Journal of Molecular and Clinical Medicine. 2020;7(2):6584–7	Pas sur la pulpotomie.
209	Ye et al.	Safety and efficacy assessment of allogeneic human dental pulp stem cells to treat patients with severe COVID-19: structured summary of a study protocol for a randomized controlled trial (Phase I / II).	Trials. 2020 Jun 12;21(1):520	Pas sur la pulpotomie.
210	Barros et al.	Selective, stepwise, or nonselective removal of carious tissue: which technique offers lower risk for the treatment of dental caries in permanent teeth? A systematic review and meta-analysis.	Clinical Oral Investigations. 2020 Feb;24(2):521–32	Pas sur la pulpotomie.
211	Tajmehar et al.	. Should we root treat children's first permanent molars?	Evidence-Based Dentistry. 2020 Dec;21(4):142–3	Pas sur la pulpotomie.
212	Zhu et al.	Silver-Doped Bioactive Glass/Chitosan Hydrogel with Potential Application in Dental Pulp Repair.	ACS Biomater Sci Eng. 2019 Sep 9;5(9):4624–33	Pas sur la pulpotomie.
213	Jo Wong	Similar treatment outcomes when performing endodontic therapy on permanent teeth in a single visit or multiple visits.	Journal of the American Dental Association (JADA). 2017 Sep;148(9):687–9	Pas sur la pulpotomie.
214	Manfredi et al.	Single versus multiple visits for endodontic treatment of permanent teeth.	Cochrane Database Syst Rev. 2016 Dec 1;12:CD005296	Pas sur la pulpotomie.
215	Pescia et al.	Spontaneous eruption of impacted maxillary incisors after surgical extraction of supernumerary teeth: a systematic review and meta-analysis.	Clinical Oral Investigations. 2020 Nov;24(11):3749–59	Pas sur la pulpotomie.
216	Bjørndal	Stepwise Excavation.	Monogr Oral Sci. 2018;27:68–81	Pas sur la pulpotomie.

217	Todea et al.	Study of the compatibility of new biomaterials in vital pulp therapy in pediatric dentistry.	Revista de Chimie. 2018;69(6):1524–6	Pas sur les dents permanentes matures.
218	Sadaf	Success of Coronal Pulpotomy in Permanent Teeth with Irreversible Pulpitis: An Evidence-based Review.	Cureus. 2020 Jan 23;12(1):e6747	Revue.
219	Blumer et al.	Success of Dental Treatments under Behavior Management, Sedation and General Anesthesia.	J Clin Pediatr Dent. 2019;43(6):413–6	Pas sur la pulpotomie.
220	Taylor et al.	Success of endodontic management of compromised first permanent molars in children: A systematic review.	International Journal of Paediatric Dentistry. 2020 May;30(3):370–80	Revue systématique.
221	Zafar et al.	Success of pulpotomy in mature permanent teeth with irreversible pulpitis: A systematic review.	Journal of Conservative Dentistry. 2020 Apr 3;23(2):121–5	Revue systématique.
222	Amin et al.	Success Rate of Treatments Provided for Early Childhood Caries under General Anesthesia: A Retrospective Cohort Study.	Pediatr Dent. 2016;38(4):317–24	Pas sur la pulpotomie.
223	Lin et al.	Success rates of coronal and partial pulpotomies in mature permanent molars: a systematic review and single-arm meta-analysis.	Quintessence International. 2021 Mar;52(3):196–208	Revue systématique.
224	Campagna et al.	Survival and Associated Risk Factors of Composite Restorations in Children with Early Childhood Caries: A Clinical Retrospective Study.	Pediatr Dent. 2018 May 15;40(3):210–4	Pas sur la pulpotomie.
225	Fernández et al.	Survival of Endodontically Treated Roots/Teeth Based on Periapical Health and Retention: A 10-year Retrospective Cohort Study.	J Endod. 2017 Dec;43(12):2001–8	Pas sur la pulpotomie.
226	Mustafa et al.	The Effect of Biodentine Maturation Time on Resin Bond Strength When Aged in Artificial Saliva.	Int J Dent. 2020;2020:8831813	Pas sur la pulpotomie.
227	Didilescu et al.	The effect of dental pulp-capping materials on hard-tissue barrier formation: A systematic review and meta-analysis.	Journal of the American Dental Association (JADA). 2018 Oct;149(10):903–17	Revue systématique.
228	Omidi et al.	The effect of different pulp-capping materials on proliferation, migration and cytokine secretion of human dental pulp stem cells.	Iranian Journal of Basic Medical Sciences. 2020;23(6):768–75	Pas sur la pulpotomie.
229	Bidar et al.	The Effect of Low Level Laser Therapy on Direct Pulp Capping in Dogs.	J Lasers Med Sci. 2016;7(3):177–83	Pas sur la pulpotomie.
230	Yang et al.	The effect of partial pulpotomy with iRoot BP Plus in traumatized immature permanent teeth: A randomized prospective controlled trial.	Dental Traumatology. 2020 Oct;36(5):518–25	Étude impliquant des dents traumatisées.
231	Topçuoğlu et al.	The effect of two different irrigation needles on post-operative pain after pulpectomy in primary molar teeth: A randomized clinical study.	Int J Paediatr Dent. 2020 Nov;30(6):758–63	Pas sur les dents permanentes matures.

232	Dawood et al.	The effect of working time on the displacement of Biodentine™ beneath prefabricated stainless steel crown: a laboratory study.	J Investig Clin Dent. 2016 Nov;7(4):391–5	Pas sur la pulpotomie.
233	Kallel et al.	The Incidence of Complications of Dental Trauma and Associated Factors: A Retrospective Study.	International Journal of Dentistry. 2020;2020	Pas sur la pulpotomie.
234	Doumani et al.	The knowledge about vital pulp therapy of permanent teeth among Saudi internship dentists and dental students.	Saudi Endodontic Journal. 2020;10(2):83–7	Enquête auprès de praticiens et d'étudiants en dentaire.
235	Careddu et al.	The management of deep carious lesions and the exposed pulp amongst members of two European endodontic societies: a questionnaire-based study.	Int Endod J. 2021 Mar;54(3):366–76	Enquête auprès de praticiens.
236	Debelian et al.	The use of premixed bioceramic materials in endodontics.	Giornale Italiano di Endodonzia. 2016;30(2):70–80	Revue.
237	Doumani et al.	The Vital Pulp Therapy of Permanent Teeth: A Dental Practitioner's Perspective from Saudi Arabia.	Journal of International Society of Preventive & Community Dentistry. 2020 Jun 5;10(3):300–8	Article de discussion.
238	Shetty et al.	Three-dimensional qualitative and quantitative analyses of the effect of periradicular lesions on the outcome of regenerative endodontic procedures: A prospective clinical study.	Clinical Oral Investigations. 2021 Feb;25(2):691–700	Pas sur la pulpotomie.
239	El Ashiry et al.	Tissue Engineering of Necrotic Dental Pulp of Immature Teeth with Apical Periodontitis in Dogs: Radiographic and Histological Evaluation.	Journal of Clinical Pediatric Dentistry. 2018 Sep;42(5):373–82	Études animales.
240	Şahin	Periodontal and restorative treatment in the traumatized permanent incisor with subluxation: a case report.	Acta Odontologica Turcica. 2020 Sep 2;37:69–69	Rapport de cas.
241	Saoud et al.	Treatment of Mature Permanent Teeth with Necrotic Pulps and Apical Periodontitis Using Regenerative Endodontic Procedures: A Case Series.	Journal of Endodontics. 2016 Jan;42(1):57–65	Dents nécrosées.
242	Asgary et al.	Treatment Outcomes of Full Pulpotomy as an Alternative to Tooth Extraction in Molars with Hyperplastic/Irreversible Pulpitis: A Case Report.	Iranian Endodontic Journal. 2017 Spring;12(2):261–5	Rapport de cas.
243	Huang et al.	Trigemino-cardiac reflex during non-surgical root canal treatment of teeth with irreversible pulpitis.	J Formos Med Assoc. 2018 Jun;117(6):512–7	Pas sur la pulpotomie.
244	Sonbol et al.	Undergraduate experience and self-assessed confidence in paediatric dentistry at the University of Jordan Dental School.	European Journal of Dental Education. 2017 Nov;21(4):e126–30	Pas sur la pulpotomie.
245	Mavridou et al.	Understanding external cervical resorption patterns in endodontically treated teeth.	International Endodontic Journal. 2017 Dec;50(12):1116–33	Pas sur la pulpotomie.
246	Alagl et al.	Use of platelet-rich plasma for regeneration in non-vital immature permanent teeth:	J Int Med Res. 2017 Apr;45(2):583–93	Pas sur la pulpotomie.

		Clinical and cone-beam computed tomography evaluation.		
247	Pigg et al.	National Dental Practice-Based Research Network Collaborative Group. Validity of Preoperative Clinical Findings to Identify Dental Pulp Status: A National Dental Practice-Based Research Network Study.	J Endod. 2016 Jun;42(6):935–42	Pas sur la pulpotomie.
248	de Almeida et al.	Violet LED for non-vital tooth bleaching as a new approach.	Photodiagnosis Photodyn Ther. 2019 Dec;28:234–7	Pas sur la pulpotomie.
249	Sabbagh et al.	Vital Pulp Therapy of a Symptomatic Immature Permanent Molar with Long-Term Success.	Iranian Endodontic Journal. 2016 Fall;11(4):347–9	Pas sur les dents permanentes matures.
250	Ashraf et al.	Vital Pulp Therapy with Calcium-Silicate Cements: Report of Two Cases.	Iran Endod J. 2017;12(1):112–5	Rapport de cas.
251	Ricucci et al.	Vital pulp therapy: histopathology and histobacteriology-based guidelines to treat teeth with deep caries and pulp exposure.	J Dent. 2019 Jul;86:41–52	Pas sur la pulpotomie.
252	Jepsen et al.	Vital root resection in severely furcation-involved maxillary molars: Outcomes after up to 7 years.	Journal of Clinical Periodontology. 2020;47(8):970–9	Pas sur la pulpotomie.
253	Tahmooressi et al.	Vital root resection with MTA: a pilot study.	Swedish Dental Journal. 2016 Mar;40(1):33–42	Pas sur la pulpotomie.
254	Strzecki et al.	Vital root submergence of immature permanent incisors after complicated crown-root fracture followed by orthodontic space maintenance: A presentation of two cases.	Dent Med Probl. 2018 Mar;55(1):91–8	Rapport de cas.
255	MacInnes et al.	What is the most effective endodontic medicament for pulpotomies in immature permanent teeth?	Evidence-Based Dentistry. 2020 Sep;21(3):108–9	Pas sur les dents permanentes matures.
256	Zanini et al.	Which procedures and materials could be applied for full pulpotomy in permanent mature teeth? A systematic review.	Acta Odontologica Scandinavica. 2019 Oct;77(7):541–51	Revue systématique.
257	Miyashita et al.	WITHDRAWN: Pulp management for caries in adults: maintaining pulp vitality.	Cochrane Database Syst Rev. 2016 Nov 28;11:CD004484	Article retiré
258	Zhao et al.	Wnt-Responsive Odontoblasts Secrete New Dentin after Superficial Tooth Injury.	J Dent Res. 2018 Aug;97(9):1047–5	Pas sur la pulpotomie.
259	Munir et al.	Wound Lavage in Studies on Vital Pulp Therapy of Permanent Teeth with Carious Exposures: A Qualitative Systematic Review.	J Clin Med. 2020 Apr 1;9(4)	Revue systématique.
260	Gonzalez-Lara et al.	Zinc Oxide-Eugenol Pulpotomy in Primary Teeth: A 24-Month Follow-up.	Journal of Clinical Pediatric Dentistry. 2016 Apr;40(2):107–12	Pas sur les dents permanentes matures.

Annexe 2 : Articles exclus par le résumé (n = 31)

Articles exclus	Auteurs	Titre	Revue / Année / Volume / Numéro / Pages	Critères d'exclusion
1	About	Biodentine: from biochemical and bioactive properties to clinical applications.	Giornale Italiano di Endodonzia. 2016;30(2):81–8	Revue.
2	Akshay Satwik et al.	Biodentine as a pulpotomy agent.	Drug Invention Today. 2019;11(7):1617–21	Revue.
3	Asgary et al.	Pulpotomy With Calcium Hydroxide May be an Effective Alternative to Root Canal Therapy in Vital Teeth.	Journal of Evidence Based Dental Practice. 2016 Mar;16(1):64–6	Critique d'article.
4	Bakhtiar et al.	Dental Pulp Response to RetroMTA after Partial Pulpotomy in Permanent Human Teeth.	Journal of Endodontics. 2018 Nov;44(11):1692–6	Dents extraites après expérience pour analyse histologique
5	Bakhtiar et al.	Human Pulp Responses to Partial Pulpotomy Treatment with TheraCal as Compared with Biodentine and ProRoot MTA: A Clinical Trial.	J Endod. 2017 Nov;43(11):1786–91	Dents extraites après expérience pour analyse histologique
6	Berrezouga et al.	Outcome of Initial Endodontic Treatment Performed, by One Specialist, in 122 Tunisian Patients: A Retrospective Study.	International Journal of Dentistry. 2018 Jul 30;1–10	Pas sur la pulpotomie.
7	Bimstein et al.	Cvek pulpotomy - revisited.	Dental Traumatology. 2016 Dec;32(6):438–42	Revue.
8	Bjørndal et al.	Randomized Clinical Trials on Deep Carious Lesions: 5-Year Follow-up.	Journal of Dental Research. 2017 Jul;96(7):747–53	Pas sur la pulpotomie.
9	Brignardello-Petersen	No evidence of differences between success of pulpotomy and root canal treatment in permanent teeth up to 2 years.	J Am Dent Assoc. 2019 Oct;150(10):e164	Revue systématique.
10	Cao et al.	Bioceramic Materials and the Changing Concepts in Vital Pulp Therapy.	J Calif Dent Assoc. 2016 May;44(5):278–90	Revue.
11	Careddu et al.	How does the pulpal response to Biodentine and ProRoot mineral trioxide aggregate compare in the laboratory and clinic?	British Dental Journal. 2018 Oct 26;225(8):1–7	Revue.
12	Eppa et al.	Comparative Evaluation of Three Different Materials: Mineral Trioxide Aggregate, Triple Antibiotic Paste, and Abscess Remedy on Apical Development of Vital Young Permanent Teeth.	Contemporary Clinical Dentistry. 2018 Apr;9(2):158–63	Inclusion de dents immatures.
13	Eren et al.	Assessment of alternative emergency treatments for symptomatic irreversible pulpitis: a randomized clinical trial.	Int Endod J. 2018 Apr;51 Suppl 3:e227–37	Sur le traitement d'urgence.
14	George	Is partial pulpotomy in cariously exposed posterior permanent teeth a viable treatment option?	Evidence-Based Dentistry. 2020 Sep;21(3):112–3	Revue.

15	Howard et al.	Synthesis and characterization of novel calcium phosphate glass-derived cements for vital pulp therapy.	J Mater Sci Mater Med. 2020 Jan 2;31(1):12	Pas sur la pulpotomie.
16	Koli et al.	Combination of Nonsurgical Endodontic and Vital Pulp Therapy for Management of Mature Permanent Mandibular Molar Teeth with Symptomatic Irreversible Pulpitis and Apical Periodontitis.	Journal of Endodontics. 2021 Mar;47(3):374–81	Combinaison d'endodontie non chirurgicale (NSET) et de thérapie pulpaire vitale (VPT).
17	Kusumvalli et al.	Clinical evaluation of biodentine: Its efficacy in the management of deep dental caries.	Indian J Dent Res. 2019 Apr;30(2):191–5	Pas sur la pulpotomie.
18	Lennon et al.	Minimally invasive endodontics - pulp fact or pulp fiction?	Journal of the Irish Dental Association. 2020 Jul 6;66(3):134–8	Absence de résumé.
19	Lin et al.	Vital pulp therapy of mature permanent teeth with irreversible pulpitis from the perspective of pulp biology.	Australian Endodontic Journal. 2020 Apr;46(1):154–66	Revue systématique.
20	Qudeimat et al.	Mineral trioxide aggregate pulpotomy for permanent molars with clinical signs indicative of irreversible pulpitis: a preliminary study.	International Endodontic Journal. 2017 Feb;50(2):126–34	Inclusion de dents immatures.
21	Ramazani et al.	Delayed miniature pulpotomy in a symptomatic mature molar.	Dental Research Journal. 2018 Jul;15(4):302–5	Rapport de cas.
22	Ravi Kalyan et al.	Preclinical Evaluation and Clinical Trial of Chlorhexidine Polymer Scaffold for Vital Pulp Therapy.	Journal of Clinical Pediatric Dentistry. 2019 Mar;43(2):109–15	Pas sur la pulpotomie.
23	Serin et al.	Comparison of the Shear Bond Strength of Silorane-Based Composite Resin and Methacrylate Based Composite Resin to MTA.	J Dent Res Dent Clin Dent Prospects. 2018;12(1):1–5	Étude in vitro.
24	Sharaan et al.	Could mineral trioxide aggregate pulpotomy replace root canal treatment in children and adolescents?	Endodontic Practice Today. 2019 Sep;13(3):217–25	Inclusion de dents immatures.
25	Sharma et al.	Vital Pulp Therapy Using Mineral Trioxide Aggregate (a Conservative Approach).	Guident. 2018 Jul;11(8):34–6	Rapport de cas.
26	Sharma et al.	Association between concentration of active MMP-9 in pulpal blood and pulpotomy outcome in permanent mature teeth with irreversible pulpitis – a preliminary study.	International Endodontic Journal. 2021 Apr;54(4):479–89	Corrélation entre la concentration de aMMP-9 dans le sang pulpaire et le résultat de la pulpotomie.
27	Shivanni et al.	Pulp therapies in young permanent maxillary molar with class I caries.	International Journal of Dentistry and Oral Science. 2019;2(Special Issue 7):1–4	Inclusion de dents immatures.
28	Taha et al.	Full Pulpotomy with Biodentine in Symptomatic Young Permanent Teeth with Carious Exposure.	Journal of Endodontics. 2018 Jun;44(6):932–7	Inclusion de dents immatures.

29	Trope	The Expanding Role of Vital Pulp Therapy.	Dent Today. 2016 Jun;35(6):82-5	Absence de résumé.
30	Yu et al.	Characteristics of Endodontic Emergencies during Coronavirus Disease 2019 Outbreak in Wuhan.	J Endod. 2020 Jun;46(6):730-5	Pas sur la pulpotomie.
31	Zafar et al.	The need for more evidence for MTA pulpotomy in mature permanent teeth with periapical rarefaction.	International Endodontic Journal. 2017 Nov;50(11):1104-1104	Lettre à l'auteur.

Annexe 3 : Articles exclus après lecture intégrale (n = 6)

Articles exclus	Auteurs	Titre	Revue / Année / Volume / Numéro / Pages	Critères d'exclusion
1	Kang et al.	A randomized controlled trial of various MTA materials for partial pulpotomy in permanent teeth.	Dent. 2017 May;60:8–13	Inclusion de dents traumatisées et de dents immatures.
2	Taha et al.	Conservative Management of Mature Permanent Teeth with Carious Pulp Exposure.	Journal of Endodontics. 2020 Sep 2;46:S33–41	Article de discussion.
3	Bakhurji	Mineral Trioxide Aggregate Could Have a Better Success Rate Than Calcium Hydroxide for Partial Pulpotomy of Symptomatic Mature Permanent Molars.	Journal of Evidence-Based Dental Practice. 2020 Mar;20(1)	Critique d'article.
4	Brignardello-Petersen	Mineral trioxide aggregate likely to have a better success rate than calcium hydroxide in mature permanent teeth undergoing partial pulpotomy.	Am Dent Assoc. 2017 Oct;148(10):e159	Critique d'article.
5	Brignardello-Petersen	No Apparent Differences in Postoperative Pain and Treatment Success Between Mature Permanent Teeth with Carious Pulp Exposure Treated with Pulpotomy or Root Canal Treatment After 1 and One-Half Years.	Journal of the American Dental Association (JADA). 2018 Feb;149(2):e50–e50	Critique d'article.
6	Kang et al.	The Role of Hydraulic Silicate Cements on Long-Term Properties and Biocompatibility of Partial Pulpotomy in Permanent Teeth.	Materials (Basel). 2021 Jan 8;14(2)	Inclusion de dents traumatisées et de dents immatures.

Annexe 4 : Grille d'extraction de données PICO

Tableau extraction de donnée PICO		
Article	Titre	
	Auteur	
	Langue et pays	
	Source de publication	
	Année de publication	
Objectif de l'étude		
Méthode	Type d'étude	
	Randomisation	
	Aveugle	
	Intention de traiter	
P opulation	Lieu et date	
	Échantillon (patients évalués / patients assignés)	
	Âge Sexe	
	Critères d'inclusion	
	Critères d'exclusion	
I ntervention		
C omparateurs		
O utcomes (Résultats)	Critère de jugement	
	Analyse statistique	
	Résultats	
Discussion	Notes	
Conclusion		

Annexe 5 : Échelle d'évaluation des biais selon la Cochrane Collection's

Table 8.5.a: The Cochrane Collaboration's tool for assessing risk of bias

Domain	Support for judgement	Review authors' judgement
<i>Selection bias.</i>		
Random sequence generation.	Describe the method used to generate the allocation sequence in sufficient detail to allow an assessment of whether it should produce comparable groups.	Selection bias (biased allocation to interventions) due to inadequate generation of a randomised sequence.
Allocation concealment.	Describe the method used to conceal the allocation sequence in sufficient detail to determine whether intervention allocations could have been foreseen in advance of, or during, enrolment.	Selection bias (biased allocation to interventions) due to inadequate concealment of allocations prior to assignment.
<i>Performance bias.</i>		
Blinding of participants and personnel <i>Assessments should be made for each main outcome (or class of outcomes).</i>	Describe all measures used, if any, to blind study participants and personnel from knowledge of which intervention a participant received. Provide any information relating to whether the intended blinding was effective.	Performance bias due to knowledge of the allocated interventions by participants and personnel during the study.
<i>Detection bias.</i>		
Blinding of outcome assessment <i>Assessments should be made for each main outcome (or class of outcomes).</i>	Describe all measures used, if any, to blind outcome assessors from knowledge of which intervention a participant received. Provide any information relating to whether the intended blinding was effective.	Detection bias due to knowledge of the allocated interventions by outcome assessors.
<i>Attrition bias.</i>		
Incomplete outcome data <i>Assessments should be made for each main outcome (or class of outcomes).</i>	Describe the completeness of outcome data for each main outcome, including attrition and exclusions from the analysis. State whether attrition and exclusions were reported, the numbers in each intervention group (compared with total randomized participants), reasons for attrition/exclusions where reported, and any re-inclusions in analyses performed by the review authors.	Attrition bias due to amount, nature or handling of incomplete outcome data.
<i>Reporting bias.</i>		
Selective reporting.	State how the possibility of selective outcome reporting was examined by the review authors, and what was found.	Reporting bias due to selective outcome reporting.
<i>Other bias.</i>		
Other sources of bias.	State any important concerns about bias not addressed in the other domains in the tool. If particular questions/entries were pre-specified in the review's protocol, responses should be provided for each question/entry.	Bias due to problems not covered elsewhere in the table.

Annexe 6 : Grade des recommandations de la HAS

Grade des recommandations	Niveau de preuve scientifique fourni par la littérature
A Preuve scientifique établie	Niveau 1 - essais comparatifs randomisés de forte puissance ; - méta-analyse d'essais comparatifs randomisés ; - analyse de décision fondée sur des études bien menées.
B Présomption scientifique	Niveau 2 - essais comparatifs randomisés de faible puissance ; - études comparatives non randomisées bien menées ; - études de cohortes.
C Faible niveau de preuve scientifique	Niveau 3 - études cas-témoins.
	Niveau 4 - études comparatives comportant des biais importants ; - études rétrospectives ; - séries de cas ; - études épidémiologiques descriptives (transversale, longitudinale).

Collège des Sciences de la Santé

UFR des Sciences Odontologiques

Serment

En présence de mes Maîtres et de mes condisciples, je promets et je jure d'être fidèle aux lois de l'honneur et de la probité dans l'exercice de l'art dentaire.

Je donnerai mes soins gratuits à l'indigent et n'exigerai jamais un honoraire au-dessus de mon travail. Ma langue taira les secrets qui me seront confiés. Admis à l'intérieur des maisons, mes yeux ne verront pas ce qui s'y passe.

Mes connaissances et mon état ne serviront ni à diffuser des propos non avérés, ni à corrompre les mœurs, ni à favoriser le crime.

Je ne permettrai pas que des conditions de croyance, de nation et de race viennent s'interposer entre mon devoir et mon patient.

Je promets et je jure de conformer strictement ma conduite professionnelle aux principes et aux règles prescrites par le code de déontologie.

Si je remplis ce serment sans l'enfreindre, qu'il me soit donné de jouir heureusement de la vie et de ma profession, honoré à jamais parmi les hommes. Si je le viole et que je me parjure, puissé-je avoir un sort contraire.



Vu, Le Président du Jury,

Date, Signature :

Vu, la Directrice de l'UFR des Sciences Odontologiques,

Date, Signature :

Vu, le Président de l'Université de Bordeaux,

Date, Signature

Titre : La pulpotomie coronaire à visée définitive des dents permanentes matures vitales avec ou sans pulpopathie, associée ou non à une atteinte péri-apicale : une revue systématique de la littérature

Résumé : **Objectif :** Une meilleure compréhension des phénomènes de guérison pulpaire a permis à la pulpotomie coronaire à visée définitive de gagner en importance ces dernières années. L'objectif de notre étude est d'examiner le succès clinique et radiologique de la pulpotomie partielle ou totale des dents permanentes matures vitales avec exposition pulpaire d'origine carieuse, présentant ou non une pulpopathie et/ou une atteinte péri-apicale et d'évaluer si elle peut désormais être considérée comme un traitement d'usage. **Matériel et méthode :** Il s'agit d'une revue systématique de la littérature réalisée selon les recommandations PRISMA. Les bases de données PubMed, DOSS et Scopus ont été interrogées. Une sélection s'est faite d'abord par la lecture des titres et des résumés puis par la lecture des textes complets. Les études répondant aux critères d'inclusion et d'exclusion ont été incluses. L'évaluation du risque de biais a été réalisée individuellement pour chaque étude en utilisant les critères développés par la Cochrane Collaboration. **Résultats :** 12 articles ont été inclus dans la revue. Les études ont mis en avant des taux de succès de la pulpotomie coronaire à visée définitive avoisinant les 90 %. Le MTA, le CEM et la Biodentine semblent se placer comme les agents de pulpotomie leaders avec des résultats supérieurs à l'hydroxyde de calcium. **Conclusion :** la pulpotomie coronaire à visée définitive des dents permanentes matures vitales peut désormais être considérée comme une véritable alternative à l'ECR. Néanmoins, des études à plus grande échelle et des suivis des patients à plus long terme semblent nécessaires afin que cette technique puisse un jour être inscrite en tant que véritable gold standard.

Mots clés : Pulpotomie, Thérapie pulpaire vitale, Dents permanentes matures, Pulpopathies

Title : Coronal pulpotomy for definitive purposes of vital mature permanent teeth with or without pulpopathy, associated or not with periapical damage: a systematic review of the literature

Abstract : **Aim :** A better understanding of the pulp healing phenomena has allowed the definite coronal pulpotomy, to gain in importance in recent years. The aim of our study is to examine the clinical and radiological success of the partial or total pulpotomy of the vital mature permanent teeth with pulp exposure of carious origin, with or without pulpopathy and/or periapical involvement and to assess whether it can be considered as a customary treatment. **Material and methods :** This is a systematic review following PRISMA recommendations, using the PubMed, DOSS and Scopus databases. The informations have been selected on a primary reading of the titles and the abstracts, which then led to a full reading of the articles. Studies meeting inclusion and exclusion criteria were included. The bias evaluation has been made for each study individually, using the criteria developed by the Cochrane Collaboration. **Results :** 12 articles have been included in the revue. Their studies present a rate of success of the definite coronal pulpotomy of almost 90%. The MTA, CEM and Biodentine seem to be the leading pulpotomy agents with even greater results than Calcium hydroxyde. **Conclusion :** The definite coronal pulpotomy of the vital mature permanent teeth can now be considered as an efficient alternative for ECR. However, both larger scales studies and a follow up of patients over a longer period would be necessary in order to one day make this treatment a standard procedure.

Keywords : Pulpotomy, Vital pulp therapy, Mature permanent teeth, Pulpopathies