HAL
open science

Apport de la TEP-TDM à la 18F-Fluorocholine dans la prise en charge chirurgicale des hyperparathyroïdies primaires avec bilan pré-opératoire discordant ou négatif

Navid Kooshki

To cite this version:

Navid Kooshki. Apport de la TEP-TDM à la 18F-Fluorocholine dans la prise en charge chirurgicale des hyperparathyroïdies primaires avec bilan pré-opératoire discordant ou négatif. Médecine humaine et pathologie. 2020. dumas-03342735

HAL Id: dumas-03342735

https://dumas.ccsd.cnrs.fr/dumas-03342735v1

Submitted on 13 Sep 2021

HAL is a multi-disciplinary open access archive for the deposit and dissemination of scientific research documents, whether they are published or not. The documents may come from teaching and research institutions in France or abroad, or from public or private research centers.

L'archive ouverte pluridisciplinaire **HAL**, est destinée au dépôt et à la diffusion de documents scientifiques de niveau recherche, publiés ou non, émanant des établissements d'enseignement et de recherche français ou étrangers, des laboratoires publics ou privés.

UNIVERSITÉ DE NICE SOPHIA-ANTIPOLIS
FACULTÉ DE MÉDECINE

THÈSE D'EXERCICE EN MÉDECINE

Pour le

Diplôme d'État de Docteur en Médecine

Apport de la TEP-TDM à la ^{18}F-Fluorocholine dans la prise en charge chirurgicale des hyperparathyroïdies primaires avec bilan pré-opératoire discordant ou négatif

Présentée et Soutenue publiquement à Nice,

le Jeudi 01 octobre 2020

Navid KOOSHKI

Né le 22 avril 1992, à Mashad (Iran)

DISCIPLINE : MÉDECINE NUCLÉAIRE

Président du Jury : Mr le Professeur Jacques DARCOURT

Assesseurs : Mr le Professeur Alexandre BOZEC
Mr le Docteur Nicolas GUEVARA
Mr le Docteur Olivier HUMBERT

Directrice de thèse : Mme le Docteur Danielle BENISVY

UNIVERSITÉ CÔTE D'AZUR
FACULTÉ DE MÉDECINE

Liste des enseignants au 1er septembre 2020 à la Faculté de Médecine de Nice

Doyen

Pr. BAQUÉ Patrick

Vice-doyens

Pédagogie	**Pr. ALUNNI Véronique**
Recherche	**Pr. DELLAMONICA jean**
Etudiants	**M. JOUAN Robin**
Chargé de mission projet Campus	**Pr. PAQUIS Philippe**
Conservateur de la bibliothèque	Mme AMSELLE Danièle
Directrice administrative des services	Mme CALLEA Isabelle
Doyens Honoraires	M. RAMPAL Patrick M. BENCHIMOL Daniel

UNIVERSITÉ CÔTE D'AZUR
FACULTÉ DE MÉDECINE

Liste des enseignants au 1er septembre 2020 à la Faculté de Médecine de Nice

PROFESSEURS CLASSE EXCEPTIONNELLE

M.	BAQUÉ Patrick	Anatomie - Chirurgie Générale (42.01)
M.	BERNARDIN Gilles	Réanimation Médicale (48.02)
Mme	BLANC-PEDEUTOUR Florence	Cancérologie – Génétique (47.02)
M.	BOILEAU Pascal	Chirurgie Orthopédique et Traumatologique (50.02)
M.	DARCOURT Jacques	Biophysique et Médecine Nucléaire (43.01)
M.	DRICI Milou-Daniel	Pharmacologie Clinique (48.03)
M.	ESNAULT Vincent	Néphrologie (52-03)
M.	GILSON Éric	Biologie Cellulaire (44.03)
M.	GUGENHEIM Jean	Chirurgie Digestive (52.02)
M.	HASSEN KHODJA Reda	Chirurgie Vasculaire (51.04)
M.	HÉBUTERNE Xavier	Nutrition (44.04)
M.	HOFMAN Paul	Anatomie et Cytologie Pathologiques (42.03)
Mme	ICHAI Carole	Anesthésiologie et Réanimation Chirurgicale (48.01)
M.	LACOUR Jean-Philippe	Dermato-Vénéréologie (50.03)
M.	LEFTHERIOTIS Georges	Chirurgie vasculaire ; médecine vasculaire (51.04)
M.	MARQUETTE Charles-Hugo	Pneumologie (51.01)
M.	MARTY Pierre	Parasitologie et Mycologie (45.02)
M.	MICHIELS Jean-François	Anatomie et Cytologie Pathologiques (42.03)
M.	MOUNIER Nicolas	Cancérologie, Radiothérapie (47.02)
M.	MOUROUX Jérôme	Chirurgie Thoracique et Cardiovasculaire (51.03)
M.	PADOVANI Bernard	Radiologie et Imagerie Médicale (43.02)
Mme	PAQUIS Véronique	Génétique (47.04)
M.	PAQUIS Philippe	Neurochirurgie (49.02)
M.	PRADIER Christian	Épidémiologie, Économie de la Santé et Prévention (46.01)
M.	QUATREHOMME Gérald	Médecine Légale et Droit de la Santé (46.03)
M.	RAUCOULES-AIMÉ Marc	Anesthésie et Réanimation Chirurgicale (48.01)
M.	ROBERT Philippe	Psychiatrie d'Adultes (49.03)
M.	SCHNEIDER Stéphane	Nutrition (44.04)
M.	TRAN Albert	Hépato Gastro-entérologie (52.01)

UNIVERSITÉ CÔTE D'AZUR
FACULTÉ DE MÉDECINE

Liste des enseignants au 1er septembre 2020 à la Faculté de Médecine de Nice

PROFESSEURS PREMIERE CLASSE

Mme	ASKENAZY-GITTARD Florence	Pédopsychiatrie (49.04)
M.	BARRANGER Emmanuel	Gynécologie Obstétrique (54.03)
M.	BÉRARD Étienne	Pédiatrie (54.01)
M.	BONGAIN André	Gynécologie-Obstétrique (54.03)
Mme	BREUIL Véronique	Rhumatologie (50.01)
M.	CASTILLO Laurent	O.R.L. (55.01)
M.	CHEVALLIER Patrick	Radiologie et Imagerie Médicale (43.02)
M.	DE PERETTI Fernand	Anatomie-Chirurgie Orthopédique (42.01)
M.	FERRARI Émile	Cardiologie (51.02)
M.	FERRERO Jean-Marc	Cancérologie ; Radiothérapie (47.02)
M.	FONTAINE Denys	Neurochirurgie (49.02)
M.	GUÉRIN Olivier	Méd. In ; Gériatrie (53.01)
M.	HANNOUN-LEVI Jean-Michel	Cancérologie ; Radiothérapie (47.02)
M	JEAN BAPTISTE Elixène	Chirurgie vasculaire (51.04)
M.	LEVRAUT Jacques	Médecine d'urgence (48.05)
M.	LONJON Michel	Neurochirurgie (49.02)
M.	PASSERON Thierry	Dermato-Vénéréologie (50-03)
M.	PICHE Thierry	Gastro-entérologie (52.01)
Mme	RAYNAUD Dominique	Hématologie (47.01)
M.	ROUX Christian	rhumatologie (50.01)
M.	ROSENTHAL Éric	Médecine Interne (53.01)
M.	STACCINI Pascal	Biostatistiques et Informatique Médicale (46.04)
M.	THOMAS Pierre	Neurologie (49.01)
M.	TROJANI Christophe	Chirurgie Orthopédique et Traumatologique (50.02)

UNIVERSITÉ CÔTE D'AZUR
FACULTÉ DE MÉDECINE

Liste des enseignants au 1er septembre 2020 à la Faculté de Médecine de Nice

PROFESSEURS DEUXIEME CLASSE

Mme	ALUNNI Véronique	Médecine Légale et Droit de la Santé (46.03)
M.	ANTY Rodolphe	Gastro-entérologie (52.01)
M.	BAHADORAN Philippe	Cytologie et Histologie (42.02)
Mme	BAILLIF Stéphanie	Ophtalmologie (55.02)
Mme	BANNWARTH Sylvie	Génétique (47.04)
M.	BENIZRI Emmanuel	Chirurgie Générale (53.02)
M.	BENOIT Michel	Psychiatrie (49.03)
M.	BERTHET Jean-Philippe	Chirurgie Thoracique (51-03)
M.	BOZEC Alexandre	ORL- Cancérologie (47.02)
M.	BREAUD Jean	Chirurgie Infantile (54-02)
M.	BRONSARD Nicolas	Anatomie Chirurgie Orthopédique et Traumatologique (42.01)
Mme	BUREL-VANDENBOS Fanny	Anatomie et Cytologie pathologiques (42.03)
M.	CHEVALIER Nicolas	Endocrinologie, Diabète et Maladies Métaboliques (54.04)
Mme	CHINETTI Giulia	Biochimie-Biologie Moléculaire (44.01)
M.	CLUZEAU Thomas	Hématologie (47.01)
M.	DELLAMONICA Jean	réanimation médicale (48.02)
M.	DELOTTE Jérôme	Gynécologie-obstétrique (54.03)
Mme	ESTRAN-POMARES Christelle	Parasitologie et mycologie (45.02)
M	FAVRE Guillaume	Néphrologie (44-02)
M.	FOURNIER Jean-Paul	Thérapeutique (48-04)
Mme	GIORDANENGO Valérie	Bactériologie-Virologie (45.01)
Mme	GIOVANNINI-CHAMI Lisa	Pédiatrie (54.01)
M.	IANNELLI Antonio	Chirurgie Digestive (52.02)
M.	ILIE Marius	Anatomie et Cytologie pathologiques (42.03)
M.	ORBAN Jean-Christophe	Anesthésiologie-réanimation ; Médecine d'urgence (48.01)
M.	ROHRLICH Pierre	Pédiatrie (54.01)
M.	RUIMY Raymond	Bactériologie-virologie (45.01)
Mme	SACCONI Sabrina	Neurologie (49.01)
Mme	SEITZ-POLSKI barbara	Immunologie (47.03)
M.	VANBIERVLIET Geoffroy	Gastro-entérologie (52.01)

UNIVERSITÉ CÔTE D'AZUR
FACULTÉ DE MÉDECINE

Liste des enseignants au 1er septembre 2020 à la Faculté de Médecine de Nice

MAITRES DE CONFÉRENCES DES UNIVERSITÉS - PRATICIENS HOSPITALIERS

M.	AMBROSETTI Damien	Cytologie et Histologie (42.02)
Mme	BERNARD-POMIER Ghislaine	Immunologie (47.03)
M.	CAMUZARD Olivier	Chirurgie Plastique (50-04)
Mme	CONTENTI-LIPRANDI Julie	Médecine d'urgence (48-04)
M.	DOGLIO Alain	Bactériologie-Virologie (45.01)
M.	DOYEN Jérôme	Radiothérapie (47.02)
M.	FOSSE Thierry	Bactériologie-Virologie-Hygiène (45.01)
M.	GARRAFFO Rodolphe	Pharmacologie Fondamentale (48.03)
Mme	HINAULT Charlotte	Biochimie et biologie moléculaire (44.01)
M.	HUMBERT Olivier	Biophysique et Médecine Nucléaire (43.01)
Mme	LAMY Brigitte	Bactérilogie-virologie (45.01)
Mme	LONG-MIRA Elodie	Cytologie et Histologie (42.02)
M.	LOTTE Romain	Bactériologie-virologie ; Hygiène hospitalière (45.01)
Mme	MAGNIÉ Marie-Noëlle	Physiologie (44.02)
M.	MASSALOU Damien	Chirurgie Viscérale (52-02)
Mme	MOCERI Pamela	Cardiologie (51.02)
M.	MONTAUDIE Henri	Dermatologie (50.03)
Mme	MUSSO-LASSALLE Sandra	Anatomie et Cytologie pathologiques (42.03)
M.	NAÏMI Mourad	Biochimie et Biologie moléculaire (44.01)
M.	SAVOLDELLI Charles	Chirurgie maxillo-faciale et stomatologie (55.03)
M.	SQUARA Fabien	Cardiologie (51.02)
M.	TESTA Jean	Épidémiologie Économie de la Santé et Prévention (46.01)
Mme	THUMMLER Susanne	Pédopsychiatrie (49-04)
M.	TOULON Pierre	Hématologie et Transfusion (47.01)
M.	TRAN Antoine	Pédiatrie (54.01)

UNIVERSITÉ CÔTE D'AZUR
FACULTÉ DE MÉDECINE

Liste des enseignants au 1er septembre 2020 à la Faculté de Médecine de Nice

PROFESSEUR DES UNIVERSITÉS

M.	DARMON David	Médecine Générale (53.03)

MAITRE DE CONFÉRENCES DES UNIVERSITÉS

Mme	GROS Auriane	Orthophonie (69)

PROFESSEURS AGRÉGÉS

Mme	LANDI Rebecca	Anglais

PRATICIEN HOSPITALIER UNIVERSITAIRE

M.	DURAND Matthieu	Urologie (52.04)
M.	SICARD Antoine	Néphrologie (52-03)

PROFESSEURS ASSOCIÉS

M.	GARDON Gilles	Médecine Générale (53.03)
Mme	MONNIER Brigitte	Médecine Générale (53.03)

MAITRES DE CONFÉRENCES ASSOCIÉS

Mme	CASTA Céline	Médecine Générale (53.03)
M.	GASPERINI Fabrice	Médecine Générale (53.03)
M.	HOGU Nicolas	Médecine Générale (53.03)

UNIVERSITÉ CÔTE D'AZUR
FACULTÉ DE MÉDECINE

Liste des enseignants au 1er septembre 2020 à la Faculté de Médecine de Nice

Constitution du jury en qualité de 4ème membre

Professeurs Honoraires

M. AMIEL Jean
M. ALBERTINI Marc
M. BALAS Daniel
M. BATT Michel
M. BLAIVE Bruno
M. BOQUET Patrice
M. BOURGEON André
M. BOUTTÉ Patrick
M. BRUNETON Jean-Noël
Mme BUSSIERE Françoise
M. CAMOUS Jean-Pierre
M. CANIVET Bertrand
M. CASSUTO Jill-patrice
M. CHATEL Marcel
M. COUSSEMENT Alain
Mme CRENESSE Dominique
M. DARCOURT Guy
M. DELLAMONICA Pierre
M. DELMONT Jean
M. DEMARD François
M. DESNUELLE Claude
M. DOLISI Claude
Mme EULLER-ZIEGLER Liana
M. FENICHEL Patrick
M. FUZIBET Jean-Gabriel
M. FRANCO Alain
M. FREYCHET Pierre
M. GASTAUD Pierre
M. GÉRARD Jean-Pierre
M. GIBELIN Pierre
M. GILLET Jean-Yves
M. GRELLIER Patrick
M. GRIMAUD Dominique
M. HOFLIGER Philippe
M. JOURDAN Jacques
M. LAMBERT Jean-Claude
M. LAZDUNSKI Michel
M. LEFEBVRE Jean-Claude
M. LE FICHOUX Yves
Mme LEBRETON Elisabeth
M. MARIANI Roger
M. MASSEYEFF René
M. MATTEI Mathieu
M. MOUIEL Jean
Mme MYQUEL Martine
M. ORTONNE Jean-Paul
M. PRINGUEY Dominique
M. SANTINI Joseph
M. SAUTRON Jean Baptiste
M. SCHNEIDER Maurice
M. THYSS Antoine
M. TOUBOL Jacques
M. TRAN Dinh Khiem
M. VAN OBBERGHEN Emmanuel

M.C.U. Honoraires

M. ARNOLD Jacques
M. BASTERIS Bernard
M. BENOLIEL José
Mlle CHICHMANIAN Rose-Marie
Mme DONZEAU Michèle
M. EMILIOZZI Roméo
M. FRANKEN Philippe
M. GASTAUD Marcel
M. GIUDICELLI Jean
M. MAGNÉ Jacques
Mme MEMRAN Nadine
M. MENGUAL Raymond
M. PHILIP Patrick
M. POIRÉE Jean-Claude
Mme ROURE Marie-Claire

UNIVERSITÉ CÔTE D'AZUR
FACULTÉ DE MÉDECINE

Liste des enseignants au 1er septembre 2020 à la Faculté de Médecine de Nice

PROFESSEURS CONVENTIONNÉS DE L'UNIVERSITÉ

M.	BERTRAND François	Médecine Interne
M.	BROCKER Patrice	Médecine Interne Option Gériatrie
M.	CHEVALLIER Daniel	Urologie
Mme	FOURNIER-MEHOUAS Manuella	Médecine Physique et Réadaptation
M.	JAMBOU Patrick	Coordination prélèvements d'organes
M.	LEBOEUF Mathieu	gynécologie- obstétrique
Mme	NADEAU Geneviève	uro-gynécologie
M.	ODIN Guillaume	Chirurgie maxilo-faciale
M.	PEYRADE Frédéric	Onco-Hématologie
M.	PICCARD Bertrand	Psychiatrie
M.	QUARANTA Jean-François	Santé Publique

REMERCIEMENTS

A Monsieur le Professeur Jacques Darcourt

Vous me faîtes l'honneur de présider mon jury de thèse. Je vous exprime mon profond respect et toute ma gratitude pour tout ce que vous m'avez appris pendant mon internat, pour votre expérience ainsi que le goût de l'excellence et de la réflexion. Travailler à vos côtés était pour moi un véritable privilège.

A Madame le Docteur Danielle Benisvy

Tu m'as fait l'honneur de diriger cette thèse et je te remercie de m'avoir confié ce travail. Je te serais toujours reconnaissant pour ton aide si précieuse tout au long de ce projet. Ta rigueur et ton perfectionnisme m'ont permis de toujours aller plus loin dans la réflexion. Je te remercie également de m'avoir formé à l'endocrinologie nucléaire. Je te serais toujours reconnaissant.

A Monsieur le Professeur Alexandre Bozec

Vous me faites l'honneur de participer à mon jury de thèse. Je vous suis très reconnaissant pour votre participation à ce projet. Soyez assurée de mon profond respect.

A Monsieur le Docteur Nicolas Guevara

Vous me faites l'honneur de participer à mon jury de thèse. Je vous remercie d'avoir accepté de juger mon travail ainsi que pour votre aide et vos conseils si précieux durant son élaboration. Soyez assuré de ma sincère reconnaissance et de mon profond respect.

A Monsieur le Docteur Olivier Humbert

Je te remercie Olivier de me faire l'honneur de juger mon travail. Tes conseils m'ont beaucoup aidé durant mon internat. Je te remercie également d'avoir pris le temps de me former durant mes deux semestres dans le service, et cela toujours avec bienveillance.

A mes maitres de stages m'ayant permis de me former et de me perfectionner dans ma spécialité,

Au Docteur Aurélie Schiazza : Merci de m'avoir formé à la médecine nucléaire, toujours dans la bonne humeur, mais aussi pour tes conseils « beauté » !

Au Docteur Colette Zwarthoed : Merci de m'avoir formé à la médecine nucléaire. Merci pour ta patience et ta gentillesse !

Au Docteur Mathieu-John Ouvrier : Merci Mathieu de m'avoir initié à la médecine nucléaire, notamment à l'imagerie ORL, ainsi que pour ta patience. Tes conseils m'ont beaucoup aidé durant mon internat et lors des réflexions sur mon avenir.

Au Docteur Micheline Razzouk, je vous remercie pour votre accueil dans votre service. Soyez assuré de ma reconnaissance et de mon profond respect.

Au Docteur Philippe Viau : Merci Philippe pour ton enseignement durant mon semestre à tes côtés.

Au Docteur Guillaume Nivaggioni : Merci guillaume pour ce semestre.

Au Docteur Marie Paquet : Je te remercie pour ta bienveillance et ton soutien. Ça a été un plaisir de travailler à tes côtés durant ce semestre.

Au Professeur Rouzet : Merci de m'avoir si bien accueilli dans votre service. Vos connaissances forcent mon admiration. Soyez assuré de ma reconnaissance et de mon profond respect.

Au Professeur Hyafil : Je vous remercie pour votre pédagogie, votre enseignement en cardiologie nucléaire mais également de m'avoir initié au monde de la publication.

Au Docteur Kostas Delaunay : A nos vacations de TEP et nos discussions interminables sur la musique. Tu étais quelqu'un de formidable, gentil et toujours bienveillant ! Tu nous as quitté beaucoup trop tôt ! Tu me manques.

Au Docteur Nidaa Mikail : Merci pour ta bonne humeur et tes connaissances que tu as su me transmettre. Les vacations du jeudi étaient toujours très agréables grâce à toi.

Aux docteurs Khadija Benali, Besma Mahida, Thierry Delbot, Renata De Paola Chequer, François Scalbert, Eve Piekarski : Merci d'avoir partagé avec moi vos connaissances durant mon stage dans votre service. Ce stage fut passionnant grâce à vous.

Au Professeur Faraggi : Merci de m'accueillir dans votre servie et de me permettre de me perfectionner en cardiologie. Soyez assuré de ma reconnaissance et de mon profond respect.

Au Docteur Benoit Paulmier : Merci pour ta gentillesse et ton enseignement.

Au Docteur Florent Hugonnet : Merci pour ces connaissances que tu m'as transmis durant ce dernier semestre d'internat.

Aux médecins qui m'ont permis de découvrir et de me former aux autres spécialités,

Aux Docteurs Annick Boscagli et Lauris Gastaud, : Merci beaucoup pour votre bienveillance mais également de m'avoir initié et formé à l'oncologie. Travailler à vos côtés a été une très belle expérience humaine et professionnelle.

Au Professeur Thyss : Merci de m'avoir si bien accueilli dans votre service. Soyez assuré de ma reconnaissance et de mon profond respect.

Au Docteur Guillaume Baudin : Je vous remercie de m'avoir formé à l'imagerie oncologique et la radiologie interventionnelle

Aux Docteurs Claire Chapellier, Céline Guez, Julie Sanglier, Alix Valfort et Amélie Pellegrin, merci de m'avoir permis de découvrir la radiologie au sein de votre service et de m'avoir formé au quotidien.

Au Professeur Padovani : Merci pour votre accueil et pour votre formation en imagerie thoracique. Mon semestre au sein de votre service a été très enrichissant et je me force à mettre pratique vos enseignements.

Au Docteur Yann Diascorn : Mon cher Yann, tu es une personne formidable et un modèle pour moi. Je te remercie pour ta gentillesse, ta pédagogie, mais également de m'avoir formé à l'imagerie cardio-thoracique.

Au Docteur Dorothée Ducreux : Merci pour votre enseignement en imagerie thoracique.

Au Docteur Charles Raffaelli : Merci pour votre enseignement durant mon semestre à vos côtés.

Aux Docteurs Sorin-Adrian Arhip, Federico Torre, Rany Jawhari : Merci pour votre enseignement en imagerie ostéo-articulaire.

Au Docteur Stéphane Chanalet : Merci pour votre enseignement en neuro-radiologie mais également au baby-foot.

A mes co-internes de médecine nucléaire (David, Anne-capucine, Victor, Pierre) même si nous n'avons pas eu la chance partager de stage ensemble.

Coline : Ça a été un plaisir de partager ce stage avec toi, tu as été une co-interne formidable et nous formions une équipe de choc au babyfoot !

Passy et Albert : Merci pour ces moments partagés à l'internat.

Chloé : Ça a été un plaisir de partager ces deux semestres avec toi dans nos spécialités respectives. Avec Vivien et Aurèle vous formez une très belle famille.

Margaux : Merci pour ta bonne humeur.

Marc et Leila : Mes premiers co-internes, merci pour ce merveilleux semestre.

Lucile : A nos vacations de scanner.

Julia et pierre : Merci pour ce semestre qui a été formidable à vos côtés malgré les grèves et la crise sanitaire.

Aux équipes soignantes que j'ai eu l'honneur de côtoyer,

A toute l'équipe d'onco-hématologie du CAL : Merci à vous toutes de m'avoir accompagné lors de mon premier stage d'internat. Vous faites un travail exceptionnel. Votre bonne humeur et gentillesse est un atout majeur dans cette spécialité.

A toute l'équipe de médecine nucléaire du CAL, j'ai adoré travailler à vos côtés durant ces deux stages, vous êtes une équipe formidable : Jeremy pour nos soirées foot/panini (je n'oublierais pas les mouchoirs lors du prochain OGCN/PSG) , Romain pour ta gentillesse, Florent et Vincent pour votre soutien lors des moments difficiles que j'ai pu connaître, pauline pour ta gentillesse et ton aide dans ce travail, Polo pour ton humour et nos soirées de folie, Raphael le marseillais, mais aussi Linda, Sonia, Elodie, Annie, Marco, Pierre. Mais également à tous les secrétaires, physiciens et préparateurs en radiopharmacie !

A tous les manipulateurs de médecine nucléaire (Archet, Monaco, Bichat) et de radiologie (Pasteur) et les secrétaires.

A mes amis avec qui j'ai partagé des moments inoubliables :

Maral, Aydin et Ashkan, plus que des amis, vous êtes ma seconde famille !

Caroline P, merci tout d'abord pour ton écoute, mais surtout d'être la personne que tu es.

Marion, à nos soirées à se déhancher sur la piste de dance.

Kévin, Soum, Anthony, à nos voyages et nos soirées, toujours inoubliables ! C'est toujours un plaisir de vous retrouver.

Sébastien, tu es vraiment une personne exceptionnelle. Nous avons partagé nos moments de doute et de stress lors de l'externat mais tu as toujours été un soutien sans faille. Merci d'avoir été la !

Yorick et Cédric, à nos soirées jusqu'au bout de la nuit !

Caroline B, merci pour ta gentillesse !

Romain, merci pour tes conseils et ton soutien.

Nour, A nos soirées et nos discussions sans fin.

David et Julien, merci de m'avoir accueilli lors de mon arrivé à Nice et de m'avoir soutenu durant ces 4 années. Vous faites partie de ma famille maintenant. Je vous en serai toujours reconnaissant !

Pour finir, à ma famille, qui est le pilier de ma vie,

Maman et Papa, merci pour votre soutien infaillible. Vous avez fait d'énormes sacrifices dans votre vie afin que je puisse arriver à ce stade et j'espère vous rendre toujours fier de moi. Je vous aime.

Nima, à notre enfance et nos années d'études passées ensemble. Tu es vraiment une personne exceptionnelle. Je suis fier d'être ton grand frère. Je t'aime.

Mes grands-parents, merci pour tous ce que vous m'avez appris et ces moments de famille qui me manquent tant.

Davood et Hanieh, merci pour ces moments partagés ensembles. Davood tu as toujours été un modèle pour moi.

A ma grand-mère Nahid,

A toi qui me manques tant,

Je te dédie ce travail.

TABLE DES MATIERES

Préambule ……p.17

I – Introduction ……p.27

II – Matériels et Méthodes ……...p.29

A) Scintigraphie des glandes parathyroïdes ……. p.30

B) TEP- TDM à la 18F-Fluorocholine ……..p.31

C) Evaluation de l'impact sur la prise en charge chirurgicale ……..p.32

D) Techniques chirurgicales et recueil des données anatomopathologiques ……p.33

E) Analyses statistiques ……p.33

III – Résultats ……...p.34

IV – Discussion ……p.45

V – Conclusion ……p.48

Références ……...p.49

Annexes ……...p.55

Abréviations ……p.56

Résumé ……p.57

Serment d'Hippocrate ……p.58

PREAMBULE

1. Généralité

Régulation phospho-calcique

Le calcium a un rôle physiologique important et contribue à la transduction de signaux, à l'activité enzymatique ou à la physiologie membranaire. Sa régulation est assurée principalement par deux hormones : parathormone (PTH) et 1,25-dihydroxycholécalciférol (métabolite active de la vitamine D) qui régulent l'absorption digestive, l'excrétion urinaire, le stockage et la libération osseuse du calcium.

Les cellules parathyroïdiennes synthétisent continuellement la PTH. Lors d'une baisse de la calcémie, on observe une augmentation de la sécrétion de PTH. Celle-ci intervient au niveau :

- Rénal : augmente la réabsorption rénale du calcium, diminue la réabsorption des phosphates et stimule la sécrétion et l'activité de la 1α-hydroxylase de la vitamine D,
- Osseux : stimule la libération du calcium de l'os vers le plasma.

La demi-vie de la PTH est de 2 à 4 minutes [1].

Histologie

Les glandes parathyroïdes sont au nombre de 4, de forme ovoïde, mesurant en moyenne 7 x 3 x 1 mm avec un poids variant de 20 à 50 mg. Elles sont localisées dans les loges thyroïdiennes. On distingue les glandes supérieures (P4) situées classiquement à la partie moyenne et postérieure du lobe supérieur de la glande thyroïde, et les glandes inférieures (P3) situées en projection du pôle inférieur de la glande thyroïde [2]. Exceptionnellement elles peuvent être au nombre de 3 ou être surnuméraire dans 1 à 5% des cas [3].

Dans 20% des cas [4] il existe une ectopie soit par anomalie de migration, congénitales, touchant plus fréquemment les P3 et de localisation cervicales (intra-thyroïdienne, rétro-œsophagienne, intra-laryngée, …) [2,5] soit par migration secondaire, acquises, de la glande hypertrophiée liée à la gravité (médiastinales).

Histologie

La glande parathyroïde contient deux types de cellules [6] :

- Les cellules principales, les plus nombreuses, ont un noyau volumineux et un cytoplasme peu abondant et clair. Elles sécrètent la PTH sous la dépendance du récepteur membranaire calcium sensible.

- Les cellules oxyphiles sont plus grandes et bien moins nombreuses que les cellules principales. Leurs noyaux sont plus petits, hyperchromatiques et centraux. Leur cytoplasme est acidophile et granulaire. Le rôle de ces cellules n'est pas connu.

2. L'hyperparathyroïdie primaire

Définition, Epidémiologie et Clinique

L'Hyperparathyroïdie primaire (HPP) est une maladie liée à la sécrétion excessive ou inadaptée de PTH par rapport au taux de calcium, par une ou plusieurs glandes parathyroïdiennes [7]. Elle est le plus souvent diagnostiquée devant la découverte fortuite d'une hypercalcémie asymptomatique ou devant une complication liée à l'hypercalcémie (lithiase, ostéoporose) [8,9].

Longtemps considérée comme une pathologie rare car paucisymptomatique, son incidence a fortement augmenté avec l'avènement des dosages biochimiques automatisés. Elle est aujourd'hui la 3e maladie endocrinienne après le diabète et les dysthyroïdies. L'incidence annuelle est de 21,6 cas pour 100 000 personnes [10] avec classiquement un sex-ratio de trois femmes pour un homme [11]. L'incidence augmente avec l'âge passant de 12-24 pour 100 000 personnes chez les sujets de moins de 50 ans à 196 pour 100 000 personnes chez les femmes âgées de 70 à 79 ans [11].

Etiologie

L'hyperparathyroïdie primaire est le plus souvent causée par un adénome parathyroïdien bénin unique (75 à 85%) ou multiple (5 à 6%) [12]. Plus rarement elle est en rapport avec une hyperplasie des quatre glandes (10 à 15%) ou avec un carcinome parathyroïdien (<1%).

Elle peut être sporadique ou entrer dans le cadre d'un syndrome familial : Néoplasie endocrinienne Multiple de type 1 (Syndrome de Wermer), de type 2A (Syndrome de Sipple) ou hyperparathyroïdies familiales isolées [13]. Enfin, des facteurs de risque environnementaux ont été décrits dans la littérature comme l'irradiation cervicale durant l'enfance ou la prise de médicament (lithium) [14,15].

3. Diagnostic biologique

Le diagnostic positif de l'HPP repose exclusivement sur la biologie. Il associe une hypercalcémie associée à une hyperparathormonémie ou à un taux inadapté de PTH [16].

Il existe en général une hypercalciurie et une hypophosphorémie. Les dosages de la vitamine D et de la créatininémie permettent d'éliminer une hyperparathyroïdie secondaire.

Durant les vingt dernières années, une nouvelle entité a été décrite associant une élévation du taux PTH associée à des calcémies normales appelée hyperparathyroïdie primaire normo-calcémique [10,17].

4. Diagnostic topographique

Une fois le diagnostic posé par l'exploration biologique, le traitement curatif repose sur la chirurgie avec l'ablation de la ou les glande(s) pathologique(s). Une excellente détection et localisation de l'affection parathyroïdienne causale est un enjeu majeur du bilan préopératoire permettant faciliter et de planifier la chirurgie. Actuellement, le bilan pré-opératoire repose sur l'échographie cervicale et la scintigraphie parathyroïdienne. En cas de discordance ou de négativité du bilan d'imagerie de 1ère intention, d'autres examens d'imagerie morphologiques (TDM triphasique, IRM cervicale) ou fonctionnels (TEP-TDM à la ^{18}F-Fluorocholine) peuvent être proposés.

4.1. L'échographie cervicale

L'échographie est un examen non invasif et de faible coût. Les parathyroïdes normales, de très petite taille, ne sont pas visibles à l'échographie. Les parathyroïdes pathologiques sont visualisées comme des structures de forme allongée ou aplatie, de 8 à 15 mm d'épaisseur, très hypoéchogènes et séparées du parenchyme thyroïdien par une capsule échogène (fig.1) [18].
Les performances diagnostiques de l'échographie varient énormément entre les études (65 à 85%) [19].

Figure 1. Exemple d'un adénome parathyroïdien P3 droite [18].

A : Coupe para-sagittale au pôle inférieur du lobe droit : nodule hypoéchogène allongé, de plus de 10 mm de grand axe.

B : Coupe transversale : la lésion est séparée du parenchyme thyroïdien par une cloison.

C : Coupe para-sagittale, doppler couleur : la lésion est bien vascularisée.

4.2. La scintigraphie des glandes parathyroïdes

Il n'existe pas à ce jour de radiopharmaceutique spécifique des glandes parathyroïdiennes. Le ^{99m}Tc-Sestamibie (^{99m}Tc-MIBI), radiopharmaceutique actuellement utilisé, est un cation lipophile qui s'accumule dans les mitochondries notamment des cellules oxyphiles des tissus parathyroïdiens [20]. Ce traceur n'est pas spécifique de la glande parathyroïde, il s'accumule par diffusion passive également dans les thyrocytes. Deux méthodes ont été développées pour éliminer l'image thyroïdienne parasite :

- La scintigraphie simple traceur double phase,
- La scintigraphie double traceur simple phase.

La technique simple traceur double phase profite de la rétention différentielle du traceur entre la thyroïde et la parathyroïde. Elle consiste en l'injection de ^{99m}Tc-MIBI et une acquisition planaire 10-20 minutes post-injection puis une acquisition planaire est réalisée 1,5 à 3heures post-injection. Il existe un wash-out du radiotraceur plus rapide au niveau du tissu thyroïdien par rapport au tissu parathyroïdien, permettant ainsi d'identifier la ou les glandes parathyroïdiennes anormales sur l'acquisition tardive.

La scintigraphie double isotope consiste en une soustraction d'image thyroïdienne grâce à l'utilisation d'un radiopharmaceutique plus spécifique de la thyroïde (^{123}I ou ^{99m}Tc). En cas d'utilisation de l'Iode 123 (^{123}I), l'acquisition en double isotope est réalisée de façon synchrone en utilisant une fenêtre en énergie centrée sur chacun des isotopes. En revanche, l'utilisation du pertechnétate de technétium (^{99m}Tc) comme traceur thyroïdien nécessite une acquisition des images en 2 temps séparés car le pic d'énergie est le même pour les deux radiopharmaceutiques. L'examen comprend la réalisation d'images planaires complétées par une tomoscintigraphie couplée au scanner (TEMP-TDM) permettant ainsi d'obtenir une localisation précise de la glande pathologique.

Dans une récente méta-analyse, Wei et al. [21] montrent que la sensibilité de la TEMP-TDM, de la TEMP et de la scintigraphie planaire étaient respectivement de 84% (IC 95% : 78-90%), 66% (IC 95% : 57-74%) et 63% (IC 95% : 51-74%) et la VPP pour ces 3 modalités étaient quant à elle de 95% (IC 95% : 92-98%), 82% (IC 95% : 73-89%) et 90% (IC 95% : 96-99%).

Ces techniques ont pour avantage d'être moins médecin dépendant comparativement à l'échographie cervicale. Elles permettent également la détection des ectopies médiastinales et des ectopies postérieures non vues en écho.

Les limites de ces techniques sont un temps d'acquisition important, une nécessité d'avoir le moins de mouvement possible lors de l'acquisition pour la scintigraphie de soustraction et une

difficulté à détecter les petites glandes. De plus, dans environ 15 à 20% des cas, ce protocole échoue à trouver la glande pathologique [22].

4.3. Tomodensitométrie cervicale

Le scanner est un examen de 2e intention en cas de discordance de l'échographie cervicale avec la scintigraphie. L'examen repose sur un protocole triphasique, décrit pour la première fois en 2006 par Rodgers et al. [23], avec la réalisation de trois acquisitions cervico-médiastinales (sans puis 45 et 70 secondes après injection de produit de contraste iodé). Le tissu parathyroïdien présente une hypodensité spontanée (<80 UH) par rapport au tissus thyroïdien, se rehausse très rapidement au temps artériel (>120 UH) et présente un wash-out rapide (diminution de plus de 20UH). Cependant la prise de contraste est aléatoire dans les zones d'artefact lié aux épaules. De plus cet examen est relativement irradiant [24] en raison de la nécessité de réalisation de trois acquisitions avec l'emploi de kilovoltage (kV) et de mAs élevés.

4.4. TEP-TDM à la 18F-Fluorocholine (TEP-FCH)

La choline est un précurseur de la biosynthèse des phospholipides composant essentiel des membranes cellulaires. Elle peut être utilisée dans trois voies métaboliques différentes : l'oxydation, l'acétylation et la phosphorylation. Cette dernière voie est augmentée dans un grand nombre de tumeurs malignes (prostate, sein, …). Dans ce cas, on observe une augmentation du transport cellulaire et de la phosphorylation de la choline avec augmentation de l'expression de la choline kinase [25].

La TEP-FCH a actuellement l'Autorisation de Mise sur le Marché dans le bilan d'extension et les récidives biologiques des néoplasies prostatiques ainsi que des carcinomes hépato-cellulaires. Quak Et al ont décrit pour la première fois en 2013, un adénome parathyroïdien de découverte fortuite chez un patient ayant bénéficié d'une TEP-FCH dans le cadre de suivi d'un cancer de prostate [26]. Il existe plusieurs hypothèses de cette fixation :

- La PTH activerait les phospholipides/Ca2+ dépendants des cholines kinases, entrainant une augmentation de l'absorption de la choline [27] ;
- La choline est un précurseur des phospholipides, nécessaire à la biosynthèse membranaire et à la prolifération cellulaire ;
- L'hypervascularisation des glandes pathologiques.

Depuis, de nombreuses études ont évalué l'intérêt de la TEP-FCH chez des patients présentant une HPP et ont mis en évidence d'excellents résultats dans une méta-analyse réalisée par Treglia

G. et al [28] avec une sensibilité de 95% (IC 95% : 92-97%), une VPP de 97% (IC 95% : 88-96%) et un taux de détection de 91% (IC 95% : 87-94%).
La TEP-FCH est actuellement utilisée en 2ème ligne et montre des performances diagnostiques supérieures à la TDM triphasique pour la détection des adénomes parathyroïdiens chez les patients présentant des HPP lorsque l'échographie et/ou la scintigraphie parathyroïdienne sont négatifs, douteux ou discordants [29]. Comparativement à la TEMP-TDM, la TEP-FCH présente une meilleure performance diagnostique, un meilleur contraste d'image, une acquisition plus rapide et une dosimétrie moindre [30]. Cependant, elle montre des coûts supérieurs à la scintigraphie et à l'échographie et ceci n'est pas négligeable compte-tenu de la prévalence de la maladie.

Le diagnostic d'adénome parathyroïdien est porté devant la visualisation d'un foyer nodulaire hyperfixant dans la zone de dispersion des glandes parathyroïdiennes eutopiques ou ectopiques. Ce foyer correspond classiquement à une image nodulaire hypodense par rapport au tissus thyroïdien.

5. Traitement

Les recommandations actuelles en France sont basées sur les recommandations de la Société française d'Endocrinologie de 2004 [31].
Elle recommande « l'intervention chirurgicale en première intention pour les patients atteints d'hyperparathyroïdie primitive asymptomatique si elle n'est pas rendue dangereuse par la coexistence d'autres pathologies ou par un état général précaire et après discussion avec le patient ».
Si la chirurgie première n'est pas possible ou pas souhaitée, une surveillance médicale peut être préconisée, en dehors de la présence de critères cités ci-dessous :

Age	<50 ans
Symptômes cliniques	Lithiase urinaire, chondrocalcinose, …
Hypercalcémie	≥ 110mg/L ou 2,75 mmol/L
Hypercalciurie	≥ 400mg/24h ou 10 mmol/24H
Insuffisance rénale	DFG < 60 ml/min/1,73m2
Diminution de la densité osseuse	Tscore ≤ -2,5

5.1. Traitement médical

Le traitement médical est recommandé en cas de contre-indication ou en l'absence de critère chirurgical. Il repose essentiellement sur les calcimimétiques qui sont des molécules mimant l'action du calcium extra-cellulaire en activant les récepteurs sensibles au calcium [32]. Elles agissent tout d'abord en diminuant la sécrétion de PTH puis en inhibant la croissance cellulaire des hyperplasies cellulaires. Ce traitement permet une amélioration des paramètres biologiques dans 80% des cas, dont le taux de calcium et de PTH, mais il n'aurait pas d'effet sur la minéralisation osseuse [33].

5.2. Traitement chirurgical

Le traitement chirurgical est le traitement de référence et le seul traitement curatif. F.Mandl réalise en 1925 la 1ère chirurgie d'adénome parathyroïdien. Jusqu'aux années 80, le traitement historique reposait sur la cervicotomie bilatérale avec une exploration systématique des quatre loges parathyroïdiennes et de la loge thymique. Cette méthode efficace permet la guérison dans plus de 95% des patients et est encore considérée comme l'intervention de référence [34,35].
Or la majorité des patients présentent une atteinte uni-glandulaire (85%) et les techniques de localisation pré-opératoire des glandes parathyroïdes présentent de bonnes performances diagnostiques, rendant inutile dans un grand nombre de cas une exploration bilatérale et laissant le champ ouvert aux explorations unilatérales voire focales.

Les techniques focalisées à ciel ouvert ou vidéoscopiques ont montré des performances excellentes avec des taux de guérison équivalents à l'exploration bilatérale associés à une diminution des complications post-opératoires, hypocalcémiques, récurrentielles et hémorragiques mais également une nette diminution du temps opératoire et du coût. (Anesthésie locale, chirurgie ambulatoire, …) [36,37,38]. L'indication d'un traitement chirurgical devant une pathologie bénigne quasiment asymptomatique, impose de disposer d'une chirurgie entrainant une mortalité nulle et une morbidité très modérée, c'est pourquoi ces techniques se sont largement répandues dans les années 2000.

5.2.1. Cervicotomie

La chirurgie conventionnelle nécessite une cervicotomie transverse (fig.2) et est pratiquée sous anesthésie générale. Elle consiste à identifier les quatre glandes parathyroïdes et à réséquer la ou les glandes pathologiques (analyse macroscopique peropératoire). En cas de négativité, elle permet d'explorer les aires de dispersions supérieures et les loges thymiques. Le taux de succès de cette chirurgie dans des mains entrainées est de 97,1% [39].

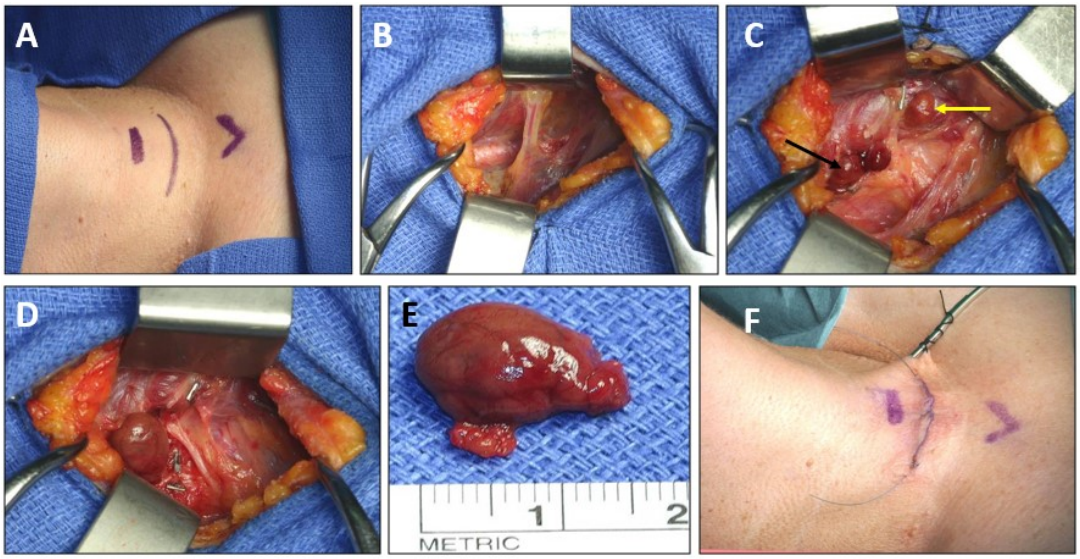

Figure 2. Abord chirurgical classique médian

A : Tracé de l'incision cutanée,

B : Abord de la loge thyroïdienne droite (visualisation de la veine thyroïdienne moyenne et de la gouttière vasculaire jugulo-carotidienne)

C : Après ligature de la veine thyroïdienne moyenne, visualisation d'une glande parathyroïde P3 capsulaire thyroïdienne normale (flèche jaune) et d'un adénome P4 rétro-récurrentiel (flèche noire)

D : Dissection de l'adénome et du nerf récurrent

E : Exérèse d'un adénome de 15 mm

F : Suture cutanée avec drainage.

5.2.2. Chirurgie ciblée

Les abords chirurgicaux unilatéral ou focal (fig.3) ont en commun une incision plus petite que dans les cervicotomies exploratoires et sont orientées vers les glandes d'un même côté (abord unilatéral) ou vers une seule glande (abord focal). Dans cette technique, les autres glandes ne sont la plupart du temps pas explorées.

Ainsi la morbi-mortalité opératoire est diminuée : raccourcissement du temps opératoire, allègement des protocoles anesthésiques (anesthésie locale plutôt que générale) ainsi qu'une diminution de l'hypocalcémie post-opératoire (0,1% vs 1,9%) [40], des symptômes cliniques (douleurs), des lésions du nerf récurrent (0,2% vs 5,2% paralysie transitoire), et des conséquences esthétiques (réduction de la cicatrice : 2 à 3 cm vs 6 à 8 cm) [41]. Enfin la diminution de la durée d'hospitalisation [37] permet de réduire les coûts de santé [42]. L'efficacité de la chirurgie mini-invasive est de 99,4% [39].

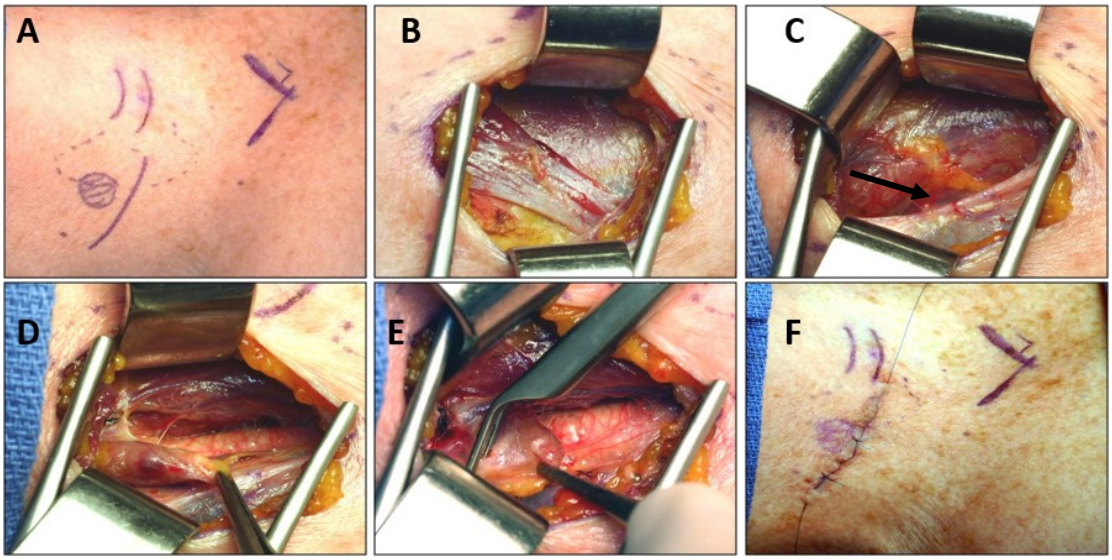

Figure 3 : Abord chirurgical latéral (chirurgie ciblée).

A : Tracé de l'incision cutanée latéro-cervicale après repérage du cricoïde et de la localisation probable de l'adénome parathyroïdien

B : Abord directe de loge thyroïdienne en dehors du muscle sterno-cléido-hyoïdien et en dedans du muscle omo-hyoïdien le long de l'axe vasculaire jugulo-carotidien

C : Dissection rétro-thyroïdienne et visualisation d'un adénome P4 (flèche noire)

D : Dissection de l'adénome au contact de sa capsule sans repérage systématique du nerf récurrent

E : Mise en place d'un clip au niveau du pédicule vasculaire de l'adénome

F : Suture en 2 plans sans drainage

5.2.3. Indications

Le type de chirurgie à réaliser fait encore débat aujourd'hui. La société européenne de chirurgie endocrinienne dans un rapport de 2009 [43] recommande plusieurs stratégies selon le contexte :

- Chez les patients sans antécédent chirurgical cervical, la cervicotomie bilatérale est considérée comme une option toujours possible et est la méthode de référence ;
- Une chirurgie ciblée peut être réalisée chez les patients avec une localisation pré-opératoire positive, sans antécédent familial d'HPP ni de goitre thyroïdien ;
- En cas d'HPP persistante ou récidivante : un abord sélectif après imagerie positive peut être réalisé si cela est possible sinon une exploration bilatérale est recommandée.

Les recommandations françaises de 2004 valident la possibilité d'utiliser des méthodes mini invasives eu égard aux possibilités locales [44].

ARTICLE

I- Introduction

Autrefois diagnostiquée à des stades évolués chez des patients présentant des lésions osseuses ou des épisodes répétés de lithiase rénale, l'hyperparathyroïdie primaire (HPP) est actuellement dépistée chez des patients peu, voire asymptomatiques, à la suite d'un dosage systématique de calcium. L'avènement des dosages biochimiques automatisés a entrainé une augmentation de son incidence. Elle est aujourd'hui la 3e maladie endocrinienne après le diabète et les dysthyroïdies [10]. L'incidence annuelle est de 21,6 cas pour 100 000 personnes [10]. Les femmes sont trois fois plus touchées que les hommes [11].

L'hyperparathyroïdie primaire est le plus souvent causée par un adénome parathyroïdien bénin unique (75 à 85%) ou multiple (5 à 6%) [12]. Plus rarement elle est en rapport avec une hyperplasie des glandes parathyroïdes (10 à 15%) ou un carcinome parathyroïdien (<1%) [12].

La connaissance de l'anatomie des glandes parathyroïdes est indispensable à la compréhension de l'imagerie et de la chirurgie parathyroïdiennes. Tout l'enjeu de la chirurgie et de l'imagerie réside dans l'identification des glandes pathologiques et dans leur localisation. Elles sont habituellement au nombre de 4 et localisées en arrière des tiers moyens et en dessous des lobes thyroïdiens [2]. Il existe des variations en nombre – agénésie d'une glande ou glande surnuméraire – dans 1 à 5% des cas [3]. Des ectopies sont décrites dans 20% des cas, ces localisations s'étendant de l'angle mandibulaire jusqu'au médiastin antéro-supérieur [4].

Le traitement de référence est l'exérèse chirurgicale de la glande atteinte afin d'éviter les complications osseuses et rénales et potentiellement cardiaques. Ce traitement repose sur une cervicotomie avec exploration systématique des quatre sites parathyroïdiens [34]. Malgré les très bons résultats de cet abord chirurgical, des techniques chirurgicales alternatives plus ciblées ou mini-invasives ont été développées en raison de la très grande proportion d'atteinte uniglandulaire en cause dans l'HPP [35]. Ces techniques sont basées sur un abord sélectif du site pathologique par un abord unilatéral ou ciblé sur un site avec des taux de guérison équivalents voire supérieurs à l'exploration bilatérale [39]. L'indication d'un traitement chirurgical devant une pathologie bénigne quasiment asymptomatique, impose de disposer d'une chirurgie entrainant une mortalité nulle et une morbidité très modérée.

L'imagerie dans l'HPP n'est pas un examen diagnostique mais une procédure de localisation pré-opératoire permettant de faciliter et de planifier la chirurgie. Le traitement sélectif nécessite un repérage pré-opératoire précis de la glande atteinte. Différentes méthodes d'imageries sont utilisées lorsque le diagnostic d'HPP a été confirmé. Actuellement, le bilan pré-opératoire repose sur l'échographie cervicale et la scintigraphie parathyroïdienne. Ces deux méthodes d'imagerie présentent d'assez bonnes performances diagnostiques avec une sensibilité respective de 76.1% et 78.9% et une VPP de 93.2% et 90.7% [19]. En cas de discordance ou de négativité du bilan d'imagerie de 1ère intention, d'autres examens d'imagerie morphologique peuvent être proposés tels que la tomodensitométrie (TDM) triphasique ou l'IRM cervicale, avec des performances diagnostiques peu convaincantes avec une sensibilité de 58% et 63,8% et une spécificité de 86% et 50% [45,46].

Quak et al [26] ont décrit pour la première fois un incidentalome parathyroïdien sur un examen de TEP-TDM à la 18F-Flurocholine (TEP-FCH) dans le cadre de suivi d'un cancer de prostate. Depuis plusieurs études ont évalué les performances diagnostiques de la TEP-FCH chez des patients présentant une HPP et ont mis en évidence d'excellents résultats avec une sensibilité de 95% (IC 95% : 92-97%), une VPP de 97% (IC 95% : 88-96%) et un taux de détection de 91% (IC 95% : 87-94%) [28].
La TEP-FCH montre des performances diagnostiques supérieures à la TDM triphasique et à l'IRM pour la détection des adénomes parathyroïdiens chez les patients présentant des HPP lorsque l'échographie et/ou la scintigraphie parathyroïdienne sont négatives, équivoques ou discordantes [47]. Sa place actuelle et le protocole optimal demeurent toutefois à préciser.

Notre travail a pour objectif d'évaluer l'impact de la TEP-FCH dans la stratégie de prise en charge chirurgicale des patients présentant une HPP, et en particulier dans quelle mesure cet examen peut influencer le chirurgien à opter pour une chirurgie mini-invasive sur une population de patients pour lesquels les examens de 1ère intention sont discordants, incertains ou négatifs.
Nous avons de plus étudié les performances diagnostiques de la TEP-FCH dans cette indication, et pour une meilleure compréhension des mécanismes de fixation de la Fluorocholine la cinétique d'accumulation du radiotraceur au sein des glandes pathologiques.

II- Matériels et méthodes

Nous avons réalisé une étude prospective chez 246 patients ayant bénéficié d'une exploration scintigraphique dans le cadre d'une HPP, au Centre de Lutte Contre le Cancer de Nice (Centre Antoine Lacassagne) entre septembre 2017 et septembre 2019.

Parmi ces patients, 92 présentaient une scintigraphie conventionnelle (^{123}I/^{99m}Tc-Sestamibi ou ^{99m}Tc/^{99m}Tc-Sestamibi) dont le résultat était négatif, incertain, ou discordant par rapport aux données de l'échographie. Les dossiers ont été discutés au sein de la réunion de concertation pluridisciplinaire thyroïde et parathyroïde (RCP) de notre institution réunissant des médecins nucléaires, endocrinologues et des chirurgiens ORL, pour valider l'indication d'un complément d'exploration par TEP-FCH.

Les examens échographiques avaient été préalablement réalisés par plusieurs opérateurs dans des centres différents sans connaissance préalable des données scintigraphiques.

Les données biologiques et échographiques étaient recueillies de manière prospective lors des consultations ayant lieu avant la réalisation de la scintigraphie parathyroïdienne.

Trente-six patients ont bénéficié d'une TEP-FCH dans cette indication. Le tableau 1 reprend les données démographiques et le profil biologique de la population étudiée.

Dans le cadre des pratiques de notre service, tous les patients ont été informés et ont donné leur consentement pour l'utilisation des données personnelles anonymisées extraites de leur dossier médical à des fins scientifiques ou épidémiologiques.

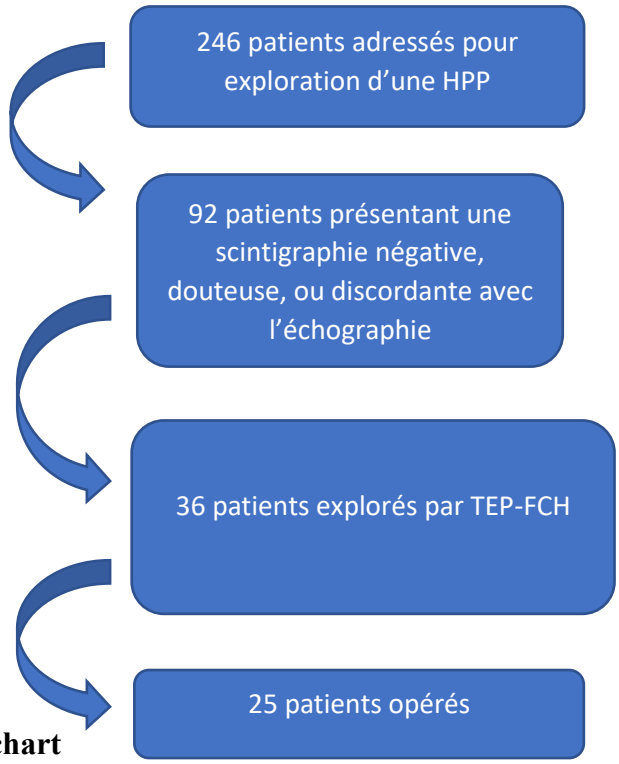

Figure 4. Flowchart

A) Scintigraphie des glandes parathyroïdes

Tous les patients ont bénéficié d'une scintigraphie planaire avec technique de soustraction numérisée d'image soit selon une technique double isotope (^{123}I/^{99m}Tc-Sestamibi), soit double traceur (^{99m}Tc/^{99m}Tc-Sestamibi) suivie d'une tomoscintigraphie couplée au scanner (TEMP-TDM) centrée sur la région cervicale et le médiastin. Les acquisitions statiques ont été réalisées sur une caméra Millennium VG (GE healthcare®) et les TEMP-TDM sur une caméra Discovery NM-CT 670 (GE healthcare®).

Protocole double traceur (^{99m}Tc /^{99m}Tc-Sestamibi)

Vingt minutes après l'injection de 50 à 150 MBq de pertechnétate de technétium (^{99m}Tc), on réalisait une acquisition statique au collimateur LEHR centrée sur la thyroïde d'une durée de 10 minutes (matrice 256 x 256, zoom 3). Le patient était maintenu immobile dans la même position pour l'injection de ^{99m}Tc-Sestamibi (400 à 740 MBq), on réalisait ensuite une deuxième image avec les mêmes paramètres d'acquisition. Une image statique de 5 minutes sur la région cervico-médiastinale était effectuée (collimateurs LEHR, matrice 256x256, zoom 1,64 ; fenêtre d'énergie centrée sur 140 keV (±10%), puis une TEMP-TDM centrée sur une région allant de l'angle mandibulaire à la face antérieure du cœur, réalisée avec des collimateurs LEHR (30 projections sur 180°, 30s par pas, matrice 128x128, zoom 1,60), centrée sur 140 keV (±10%).

Protocole double isotope (^{123}I/^{99m}Tc-Sestamibi)

La technique d'exploration ayant été optimisée en cours d'étude, 16 patients ont été explorés selon cette technique.

L'iode 123 (8 à 25 MBq) et le ^{99m}Tc-Sestamibi (400 à 740 MBq) étaient injectés par voie intra-veineuse, respectivement 2 heures et 5 minutes avant le début d'acquisition des images. Grâce à la caméra équipée d'un collimateur pin-hole (matrice 256x256, zoom 2), on réalisait une acquisition planaire de 15 minutes centrée sur le cou, en double isotope avec 2 fenêtres d'énergie centrées sur 140 keV (±5 %) et 165 keV (±4 %). L'acquisition grand champ cervico-thoracique et la TEMP-TDM étaient réalisées selon les mêmes paramètres techniques que décrits précédemment à l'exception de l'utilisation ici du double fenêtrage en énergie pour la tomoscintigraphie.

Traitement des images

Les images ont été reconstruites sur une console Xeleris® (GE healthcare®) à l'aide de l'algorithme itératif OSEM (10 itérations / 10 subsets), un post filtrage Butterworth (10/1) et une correction d'atténuation et de perte de résolution avec la profondeur.

Elles ont ensuite été exploitées et interprétées par un médecin nucléaire expérimenté.

B) TEP-TDM à la ^{18}F-Fluorocholine

Il était demandé à chaque patient de respecter un jeûne d'au moins 4 heures pour éviter l'apport de choline exogène et limiter un éventuel phénomène de compétition.

Les acquisitions étaient effectuées sur une caméra TEP-TDM Biograph mCT 40 (Siemens Healthineers®). Après la réalisation du scanner et l'injection intra-veineuse de 3 MBq/kg de ^{18}F-Choline, on procédait à l'acquisition TEP de 20 minutes en mode liste, centrée sur la région cervico-médiastinale.

Les données étaient ensuite reconstruites :

- En images dynamiques avec 20 enregistrements consécutifs de 1 minute ;
- En images statiques avec deux images sommées de 10 minutes (de 1 à 10 minutes et de 11 à 20 minutes).

Interprétation

Tous les examens ont été interprétés par un médecin nucléaire et un interne en médecine nucléaire. En cas de discordance, un médecin nucléaire expérimenté effectuait une relecture de l'examen.

La TEP-FCH était considérée comme positive en cas de foyer hypermétabolique en regard d'une lésion tissulaire visualisée dans une aire de dispersion eutopique ou ectopique des glandes parathyroïdes.

Une analyse semi-quantitative a été effectuée en mesurant les Standard Uptake Value maximum (SUVmax) grâce à des volumes d'intérêt (VOI) de 0,5 cm^3 placés en regard des foyers supposés parathyroïdiens. Le bruit de fond pris pour référence a été mesuré au sein de parenchyme thyroïdien controlatéral non nodulaire et exploité sous la forme de valeurs moyennes sur des VOI de 0,5 cm^3 (SUVmean).

Nous avons relevé les valeurs de :

- SUV précoces dynamiques chaque minute pendant 20 minutes,
- SUV précoces-1 calculés sur les images sommées de 1 à 10 minutes,
- SUV précoces-2 calculés sur les images sommées de 11 et 20 minutes.

Afin d'évaluer la valeur localisatrice de la TEP-FCH, toute fixation jugée pathologique était située par rapport à la thyroïde en 4 cadrans : supérieurs gauche (P4G), droit (P4D), inférieurs gauche (P3G), droit (P3D) ou ectopique.

Les résultats de la TEP-FCH ont été confrontés aux résultats de la chirurgie, de l'analyse histopathologique considérée comme le gold standard pour le calcul des performances diagnostiques de la TEP-FCH, et à la valeur de la PTH au décours immédiat de la chirurgie (délai de quelques jours).

C) Evaluation de l'impact sur la prise en charge chirurgicale

L'impact de la TEP-FCH sur le degré de confiance du chirurgien pour un abord unilatéral a été évalué pour chacun des 36 patients à l'aide de deux questionnaires anonymisés (cf annexe) remplis indépendamment par deux chirurgiens ORL experts en chirurgie des parathyroïdes.

Un premier questionnaire comprenant les données biologiques, échographiques et scintigraphiques a été adressé pour chaque patient séparément aux deux chirurgiens. Ceux-ci devaient se prononcer sur le degré de confiance : faible, moyenne, ou forte pour un abord chirurgical unilatéral, ou sur l'absence de geste chirurgical envisagé. Chaque réponse était ensuite convertie en valeur semi-quantitative allant de 1 (confiance faible) à 3 (confiance forte). Un score de 0 était affecté en cas d'absence de geste chirurgical envisagé.

Le second questionnaire était identique au premier et renseignait en plus, les résultats de la TEP-FCH. Ce second questionnaire était adressé aux chirurgiens en respectant un délai minimum d'un mois après le premier, pour limiter le risque de biais de mémoire.

D) Techniques chirurgicales et recueil des données anatomopathologiques

Les patients ont été opérés, certains hors de notre centre, soit par cervicotomie exploratrice soit par un abord chirurgical unilatéral voire ciblé sur une parathyroïde. La chirurgie était considérée comme satisfaisante quand l'analyse histopathologique confirmait l'existence d'une parathyroïde anormale hyperfonctionnelle (adénomateuse ou hyperplasique) associée à une normalisation du taux de PTH en post-opératoire immédiat.

E) Analyses statistiques

Des statistiques descriptives ont été réalisées pour définir les caractéristiques démographiques cliniques (âge, sexe), biologiques (calcémie, parathormonémie), d'imagerie (résultat de l'échographie, type et résultat de la scintigraphie et résultat de la TEP-FCH), chirurgicaux (type chirurgie, localisation des glandes pathologiques) et du score de confiance. Les variables quantitatives ont été décrites par la moyenne et l'écart type et les variables qualitatives en fréquence absolue et relative.

Le test de wilcoxon de rangs signés a été utilisé pour la comparaison de l'évaluation entre les deux chirurgiens lors de la 1ère et la 2e évaluations ainsi que pour l'analyse de l'évolution du score de confiance (variable semi-quantitative). Pour l'analyse de la cinétique de fixation (variable quantitative), un test Mann-Whitney a été utilisé en comparant la fixation parathyroïdienne au bruit de fond de référence à chaque minute et sur les reconstructions sommées.

Une analyse en sous-groupe, sur les 25 patients opérés, a été réalisée afin de comparer les résultats de la TEP-FCH au diagnostic final post-opératoire (chirurgie, histopathologie et biologie post-opératoire). Les performances diagnostiques de la TEP-FCH ont été calculées en analyse par lésion, exprimées par la sensibilité (Se), la spécificité (Sp), la valeur prédictive positive (VPP), la valeur prédictive négative (VPN) avec des intervalles de confiance à 95%.

Les analyses statistiques ont été réalisées en utilisant le logiciel XLSTAT statistical and data analysis solution (2020.1.3). Tous les tests statistiques ont été réalisés en hypothèse bilatérale avec un seuil de significativité de 5%.

III- Résultats

Caractéristiques démographiques

Parmi les 36 patients inclus, 27 patients étaient de sexe féminin (75%) et l'âge moyen était de 65 ans (+/- 12). La calcémie moyenne était de 2,61 mmol/L (+/- 0,18) et le taux de PTH moyen était de 127,2 µg/mL (+/- 54,5).

Caractéristiques		
Sexe		
Femme ; n (%)	27	75%
Homme ; n (%)	9	25%
Age (moy +/-DS)	65	+/-12
Calcémie en mmol/L (moy +/-DS)	2,61	+/-0,18
PTH en µg/mL (moy +/-DS)	127,2	+/-54,5

Tableau 1. Caractéristiques démographiques et biologiques de la population
PTH : parathormone, moy : moyenne, DS : déviation standard

La scintigraphie parathyroïdienne

Parmi les 36 patients inclus dans cette étude et présentant une scintigraphie négative, douteuse ou discordante par rapport aux données de l'échographie : 16 ont bénéficié d'une scintigraphie double isotope ^{123}I/^{99m}Tc-Sestamibi (44,4%) et 20 d'une scintigraphie double traceur ^{99m}Tc/^{99m}Tc-Sestamibi (55,6%). Dans tous les cas ont été effectués des clichés planaires et une TEMP-TDM. La scintigraphie était interprétée comme :

- positive mais discordante avec l'échographie chez 5 patients (13,9%),
- douteuse chez 17 patients (47,2%),
- et négative chez 14 patients (38,9%).

La répartition des foyers considérés comme correspondant à une parathyroïde hyperfonctionnelle est précisée dans le tableau 2. Les trois foyers ectopiques relevés étaient situés en positions rétro-trachéale, rétro-œsophagienne et latéro-oesophagienne basse (P4 ptosée) (fig. 5).

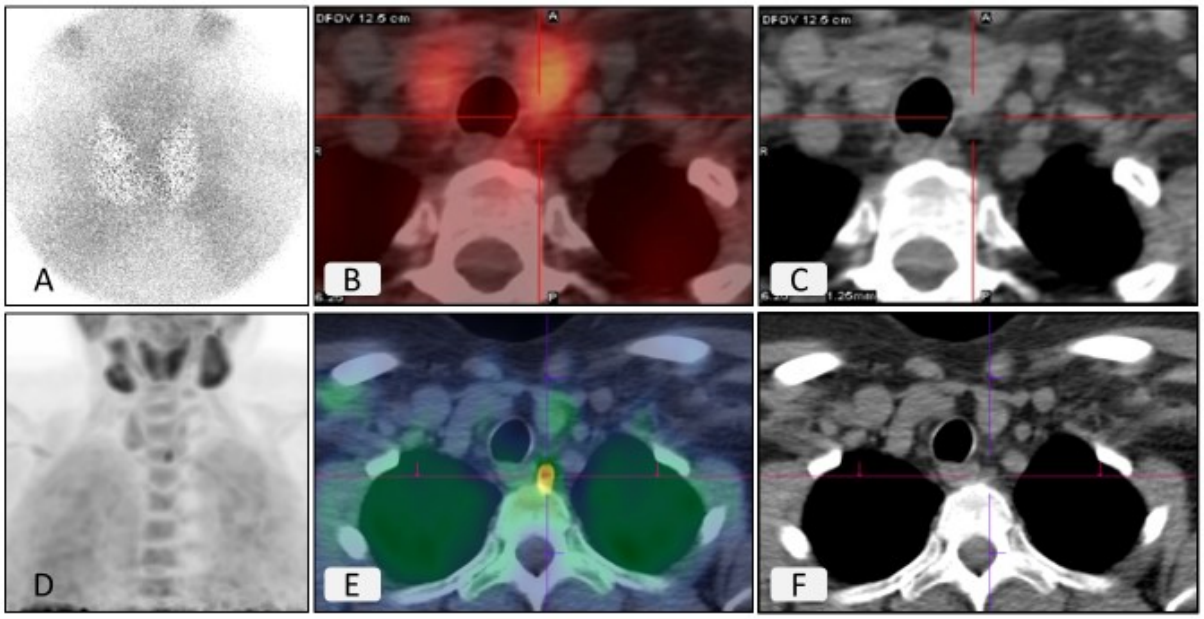

Figure 5. Exemple d'un adénome parathyroïdien ectopique (P4 ptosée) confirmé histologiquement chez une patiente de 53 ans présentant une scintigraphie parathyroïdienne douteuse.

A : Image de soustraction numérisée après injection de ^{123}I et de ^{99m}Tc-Sestamibi, absence de formation fixant le MIBI seul.

B-C : TEMP-TDM (B) et scanner (C) en coupe axiale montrant un foyer d'hyperfixation retro-thyroïdien gauche situé en dedans et en dessous du lobe thyroïdien, semblant correspondre à une image tissulaire hypodense, douteux.

D-F : TEP-FCH mettant en évidence un foyer d'hyperfixation cervical bas sur le MIP (D) en projection d'un nodule latéro-œsophagien gauche de 7 mm (E-F), situé sous le pôle inférieur du lobe thyroïdien.

TEP-TDM à la ^{18}F-Fluorocholine

La TEP-FCH réalisée chez ces 36 patients a montré la présence d'une atteinte uni-glandulaire chez 27 patients (75%), et une atteinte pluri-glandulaire chez 1 patient (2,8%). Chez ce patient 2 foyers douteux ont été décrits. Pour 8 patients (22,2%), dont 6 présentaient une hyperparathyroïdie primaire normo-calcémique, aucune lésion n'a été retrouvée.

Il existait une bonne concordance inter-observateur (k= 0,911) en analyse par lésion.

Glandes décrites	P3G	P3D	P4G	P4D	Ectopie	Total
TEP-FCH	2	7	10	6	4	29
Scintigraphie	4	7	9	10	3	33

Tableau 2. Répartition des glandes anormales visualisées en scintigraphie et en TEP-FCH

Les performances diagnostiques de la TEP-FCH ont été calculées après confrontation des résultats de la TEP-FCH à l'analyse histopathologique considérée comme le gold standard. Les

performances de la TEP-FCH en analyse par lésion pour les 25 patients opérés étaient les suivantes : sensibilité 83,3% (IC 95% : 63,4-93,8%), spécificité 97,6% (IC 95% : 86-100%), VPP 95,2% (IC 95% : 86,1-100%), VPN 90,9% (IC 95% : 82,4-99,4%).

Parmi les patients opérés, la TEP-FCH a permis de mettre en évidence une glande pathologique chez 19 patients (76%) dont la scintigraphie des parathyroïdes conventionnelle était négative ou douteuse.

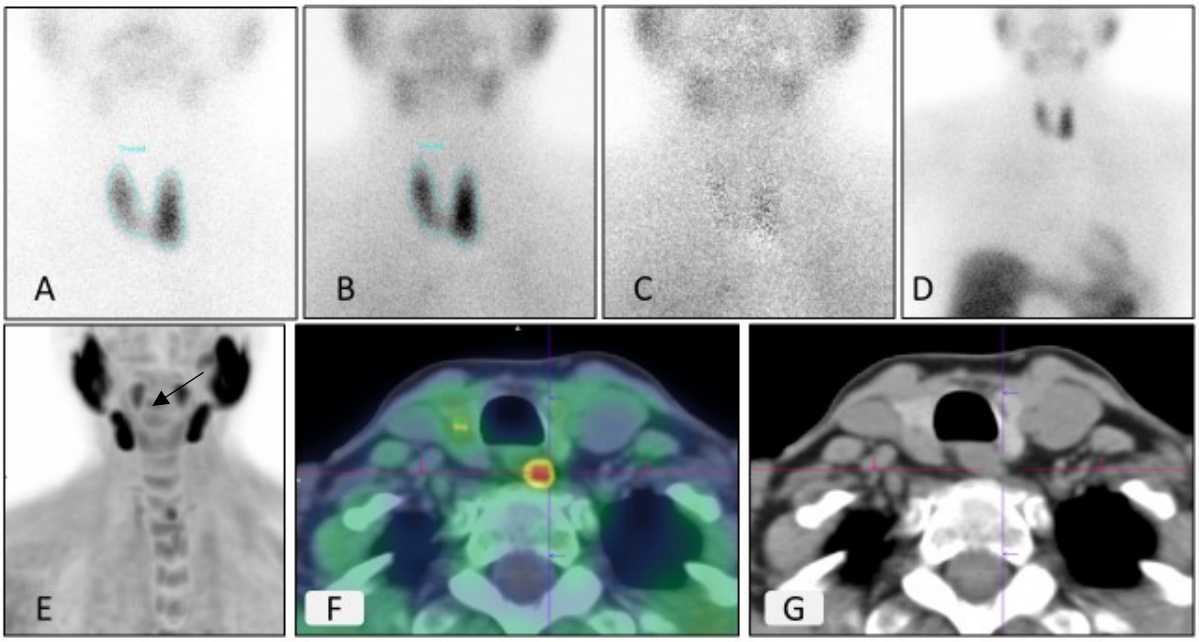

Figure 6. Exemple d'une hyperplasie de la glande P4 gauche confirmée histologiquement chez une patiente de 74 ans présentant une scintigraphie parathyroïdienne négative.

A : Image planaire au ^{99m}Tc, fixation globalement homogène du parenchyme thyroïdien.

B-C : Image planaire au ^{99m}Tc-Sestamibi et après soustraction numérisée, absence de formation fixant le MIBI seul.

D : Image planaire cervico-médiastinale au ^{99m}Tc-Sestamibi, absence d'hyperfixation évocatrice de glande parathyroïde hyperfonctionnelle ectopique.

E-G : TEP-FCH mettant en évidence un foyer d'hyperfixation latéro-cervical gauche sur le MIP (E) en projection d'un nodule latéro-œsophagien gauche (F-G), en position P4.

Elle n'a pas modifié le diagnostic topographique chez 5 patients (20%) dont :

- Deux patients pour lesquelles la TEP-FCH a confirmé l'atteinte de la glande décrite sur la scintigraphie,
- Trois patients pour lesquelles la TEP-FCH était négative, tout comme la scintigraphie.

Deux glandes pathologiques retirées chirurgicalement n'avaient pas été visualisées en TEP-FCH (patients 4 et 20) et correspondaient à des glandes hyperplasiques. La localisation des

glandes pathologiques chez les patients opérés (n=25) et la correspondance avec les examens d'imagerie scintigraphique et la TEP-FCH est détaillée dans le tableau 3.

	Scintigraphie	TEP-FCH	Chirurgie/Histologie
Patient 1	P4G, Ectopie (d)	P4G	P4G
Patient 2	P3D (d), Ectopie	P4G	P4G
Patient 3	P3D (d), P4G (d)	P4G	P4G
Patient 4	P3D, P4D, Glande surnuméraire (d)	Ectopie	P3G, Ectopie
Patient 5	P3D (d), P4G (d)	P4G	P4G
Patient 7	P3G (d), P4D (d)	P4G	P4G
Patient 8	0	P4G	P4G
Patient 10	0	P4G	P4G
Patient 12	0	P3D et P4D (d)	P3D et P4D
Patient 13	P3D, P3G (d)	P3D	P3D
Patient 14	P4G (d)	P4G	P4G
Patient 15	0	P4G	P4G
Patient 17	P4D (d)	P4D	P4D
Patient 19	P4D, P4G (d)	P4D	P4D
Patient 20	P4D (d)	P4D	P4G
Patient 21	0	P3D	P3D
Patient 22	P4D (d)	0	0
Patient 24	P4D (d)	0	0
Patient 26	P3D (d)	P3D	P3D
Patient 28	0	P3D	P3D
Patient 29	Ectopie (d)	Ectopie	Ectopie
Patient 32	0	P3D	P3D
Patient 33	P3D	P3D	P3D
Patient 35	0	P3G	0
Patient 36	0	P4D	P4D

Tableau 3. Répartition des glandes anormales visualisées en imagerie scintigraphique et en TEP-FCH et des glandes pathologiques retirées. (d) : image décrite mais douteuse.

Cinétique de la fixation

La cinétique de captation de la Fluorocholine a été évaluée grâce aux valeurs des SUVmax, mesurées au cours des 20 minutes après l'injection, et la courbe correspondant au bruit de fond environnant (SUVmean sur le parenchyme thyroïdien sain contro-latéral). Elle montre tout d'abord une augmentation de l'intensité de la fixation durant les 2 premières minutes sur les deux sites sans différence significative, correspondant à la phase vasculaire. Puis, il existe une nette diminution de l'intensité de la fixation des lésions parathyroïdiennes et de la thyroïde jusqu'à la 5e minute. De 5 à 20 minutes, la fixation thyroïdienne poursuit une faible diminution alors que la fixation des lésions parathyroïdiennes suit une phase en plateau (fig. 7). A partir de la 6e minute, la fixation des lésions supposées parathyroïdiennes est significativement supérieure à l'activité du bruit de fond de référence 3,75 et 2,78 ($p<0,001$). Le rapport SUVmax lésion/SUVmean thyroïde augmente progressivement durant les 20 minutes d'acquisition avec un maximum à 20 minutes à 1,73.

Les SUVmax des lésions parathyroïdiennes sur les images sommées de 1 à 10 min et de 11 à 20 min étaient de 3,73 (+/- 1,24) et 3,21 (+/- 1,26) respectivement. Les SUVmean de références du parenchyme thyroïdien sain controlatéral étaient de 3,07 (+/-0,66) et 1,98 (+/-0,38). La fixation des lésions parathyroïdiennes était significativement supérieure à l'activité thyroïdienne de référence sur les images sommées de 1 à 10 minutes ($p=0,011$) et de 11 à 20 minutes ($p<0,0001$).

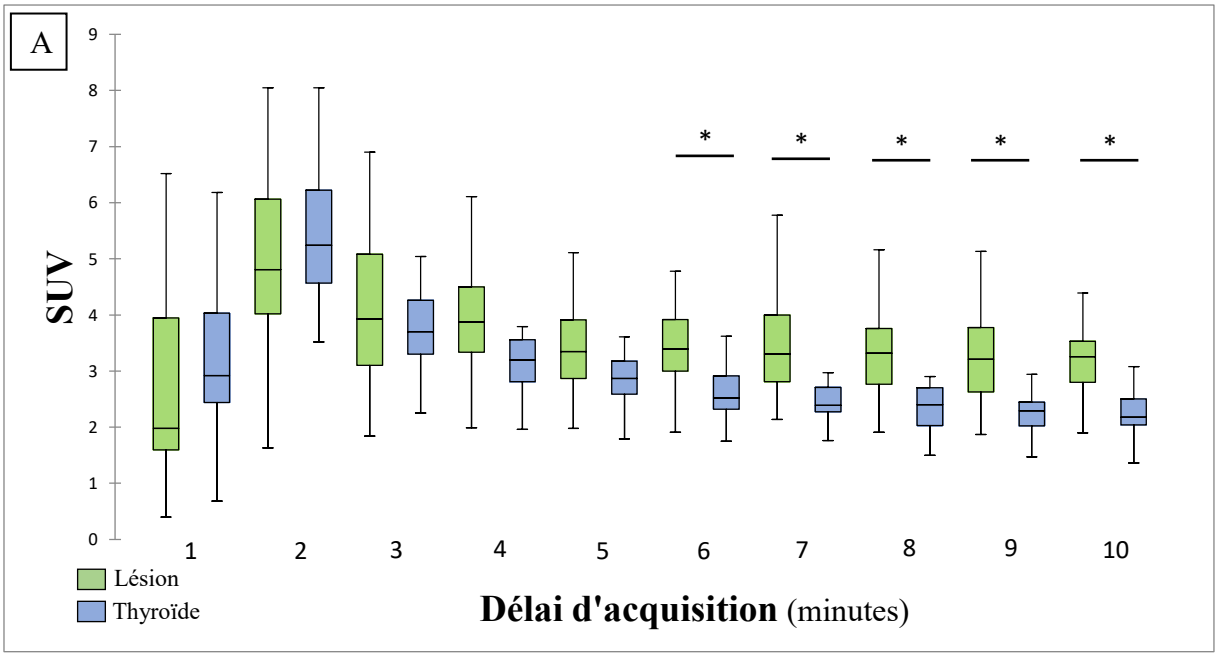

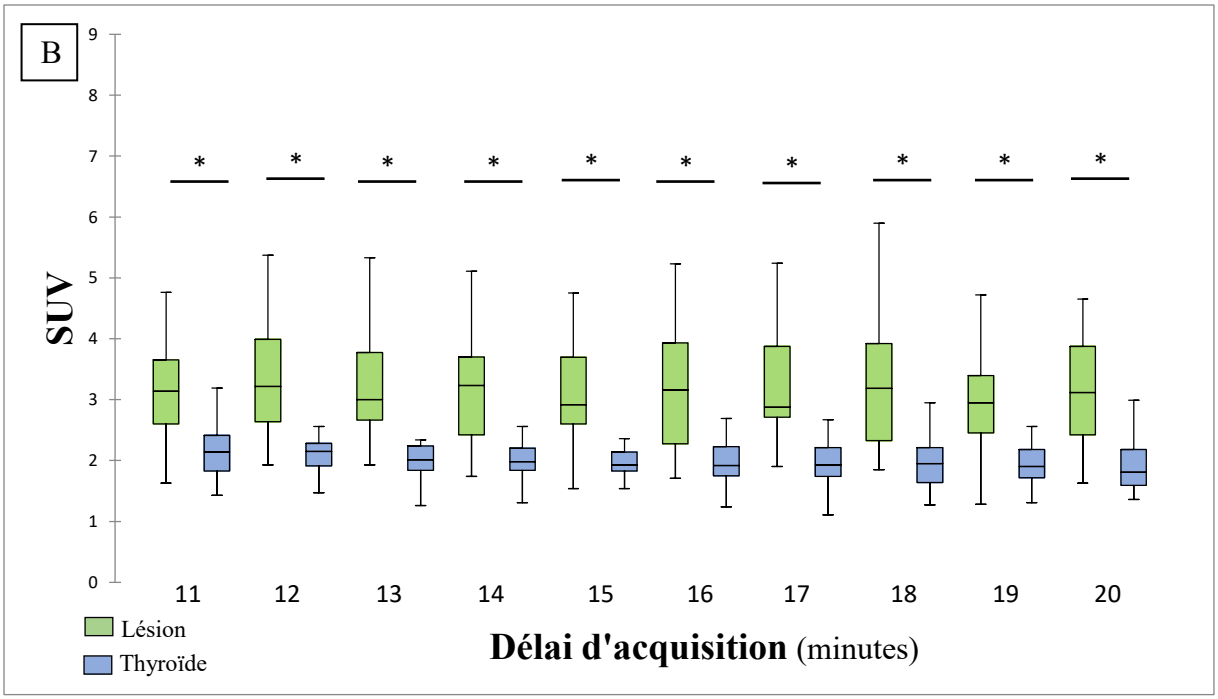

Figure 7. Evolution de la fixation des lésions parathyroïdiennes et du bruit de fond thyroïdien entre la 1ère et la 10ème minutes (A) et entre la 11ème et la 20ème minutes (B).

* Différence significative.

Evaluation de la confiance des chirurgiens pour un abord chirurgical unilatéral

Les questionnaires évaluant la confiance du chirurgien pour un abord unilatéral ont porté sur les 36 patients explorés par TEP-FCH et pour lesquels il existait une indication théorique de prise en charge chirurgicale. Il n'y avait pas de différence significative dans l'évaluation des patients entre les deux chirurgiens lors de l'évaluation n°1 (p=0,85) et l'évaluation n°2 (p=0,071). La figure 9 illustre l'évolution du degré de confiance pour un abord chirurgical unilatéral avant et après réalisation de la TEP-FCH pour chacun des chirurgiens. On note une amélioration d'au moins un niveau du score de confiance chez 26 patients/36 (72,2%) pour le chirurgien A et chez 23 patients/36 (63,9%) pour le chirurgien B (fig. 8). Il existait une amélioration de la confiance pour les deux chirurgiens chez 22 patients (61,1%) et seulement pour un chirurgien chez 5 patients (13,9%). Pour 9 patients (25%), il n'y avait aucune amélioration du score de confiance.

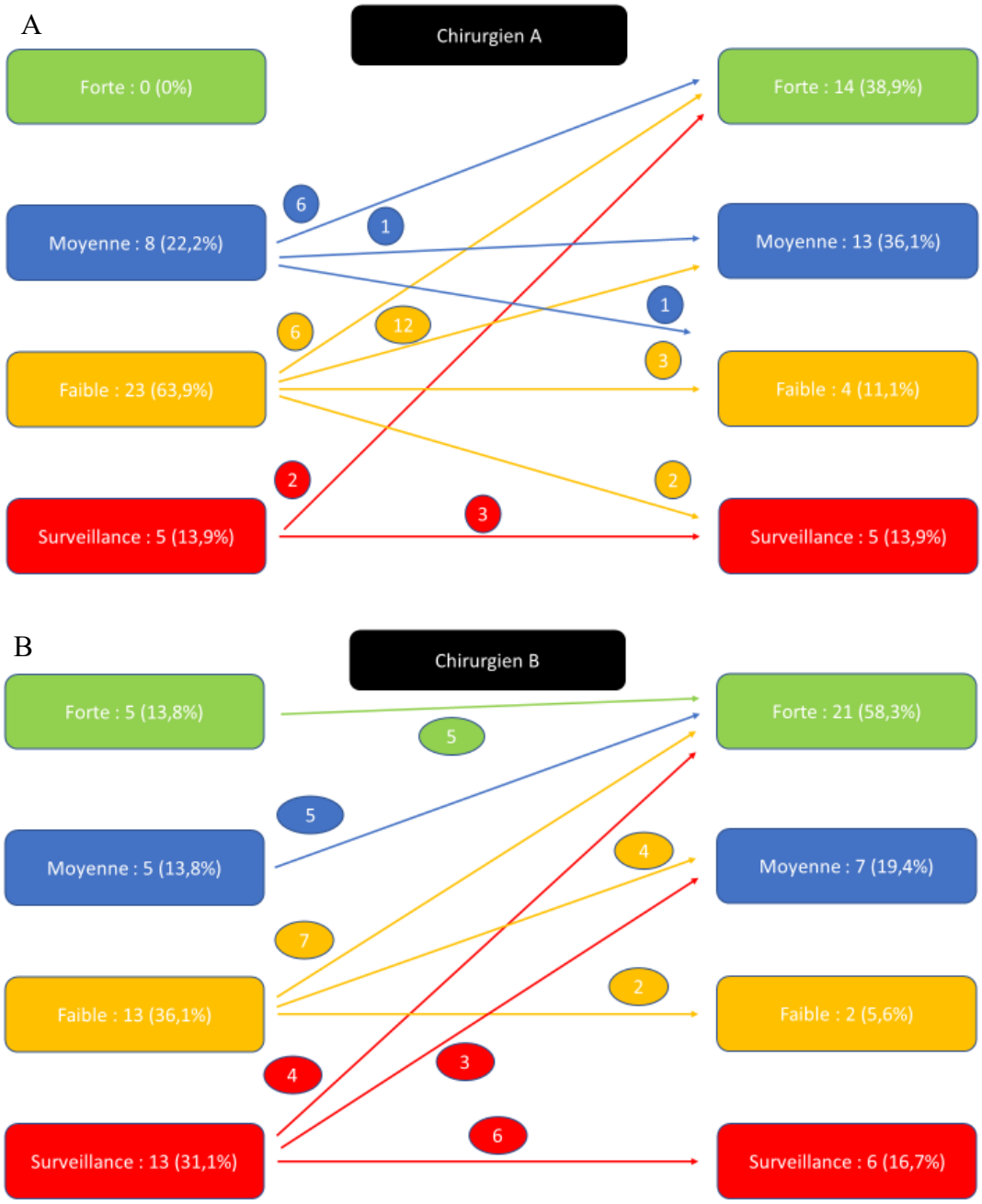

Figure 8. Evolution du degré de confiance pour un abord chirurgical unilatéral avant et après la réalisation de la TEP-FCH pour le chirurgien A (A) et le chirurgien B (B).

Le score de confiance moyen initial pour un abord chirurgical unilatéral, évalué par notre échelle semi-quantitative, était de 1,07 (+/- 0,85) et passait ensuite à 2,10 (+/- 1,09) avec les données de la TEP (p<0,0001).

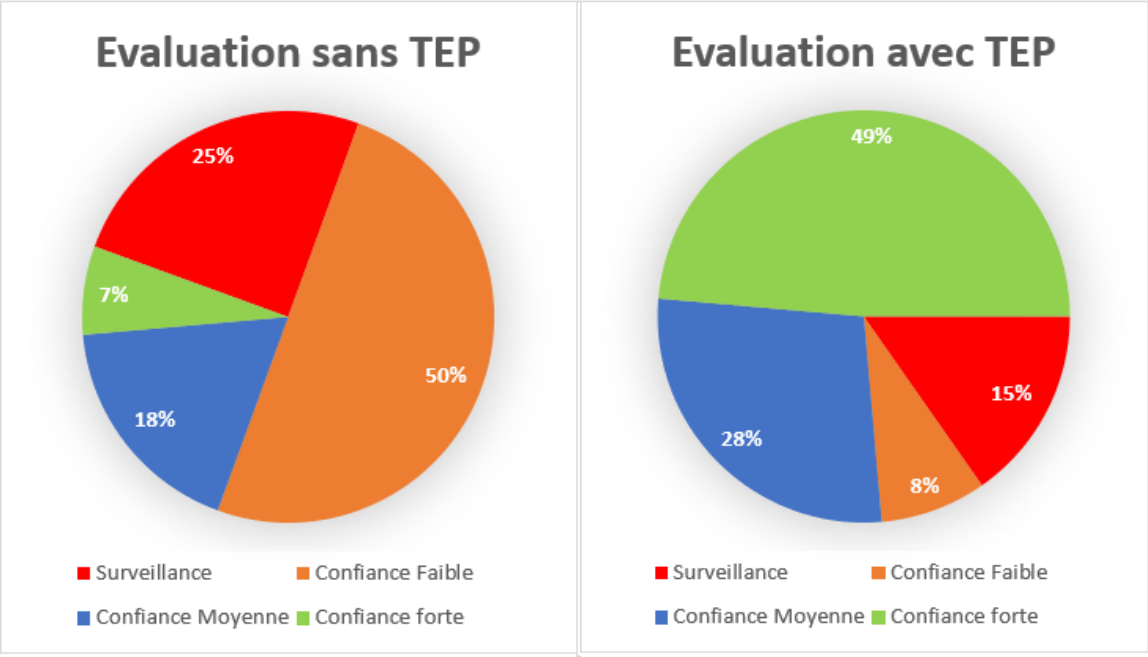

Figure 9. Répartition des patients selon le degré de confiance pour un abord chirurgical unilatéral sans et avec les résultats de la TEP-FCH

Chirurgie et correspondance anatomo-pathologiques

Parmi les 36 patients inclus, 25 avaient bénéficié d'une chirurgie à la fin de l'étude, 11 par exploration cervicale bilatérale (44%) et 14 par abord chirurgical unilatéral (56%) dont 3 par chirurgie ciblée (12%).

L'examen anatomopathologique a confirmé l'existence d'une ou plusieurs parathyroïdes pathologiques chez 22 patients et a permis l'analyse de 27 glandes dont 18 adénomes, 6 hyperplasies glandulaires et 3 glandes normales.

Chirurgie	P3G	P3D	P4G	P4D	Ectopie	Total
Glandes pathologiques	1	7	10	4	2	24

Tableau 4. Répartition de la localisation des glandes pathologiques retirées lors de la chirurgie.

Concernant les 11 patients qui n'ont pas bénéficié d'un traitement chirurgical, 5 avaient une TEP-FCH positive. La chirurgie n'a pas été réalisée en raison d'une contre-indication opératoire (n=2), d'un refus du patient (n=2) et un patient a bénéficié d'un traitement médical. Parmi les 6 patients non opérés, ayant une TEP-FCH négative, 5 ont bénéficié d'une surveillance clinico-biologique et un patient a été perdu de vue.

Dans notre population de patients opérés, nous avons comparé l'intensité de la fixation des glandes adénomateuses (n=17) aux glandes hyperplasiques (n=4) visualisées en TEP-FCH. Les lésions adénomateuses présentaient des valeurs moyennes de SUVmax plus élevées par rapport aux hyperplasies glandulaires durant les 20 minutes d'acquisition sans différence significative entre les deux groupes (fig. 10).

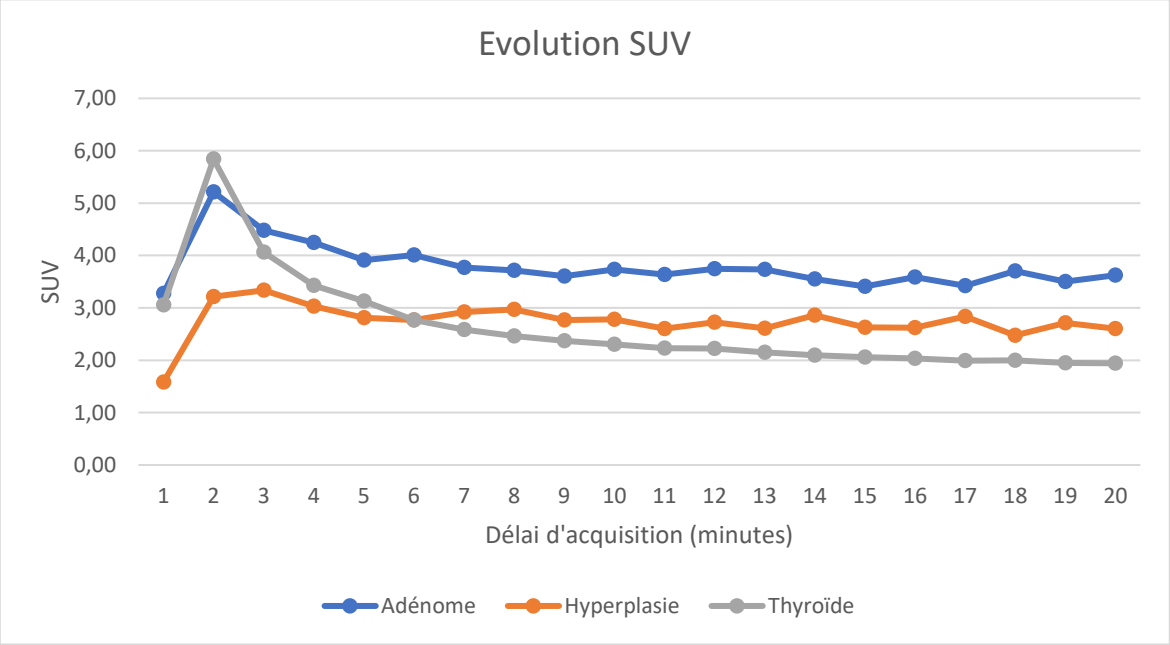

Figure 10. Tendance de l'évolution de la fixation selon le type histologique en comparaison au bruit de fond thyroïdien

	Calcémie (mmol/L)	PTH (µg/mL)	Echographie	Scintigraphie	TEP-FCH	Type chirurgie	Chirurgie/Histologie	Evolution
Patient 1	2,55	122,1	0	Douteuse (P4G, ectopie)	P4G	Bilatéral	P4G	Guérison
Patient 2	2,52	113,8	P3D	Douteuse (P3D, ectopie)	P4G	Bilatéral	P4G	Guérison
Patient 3	2,85	154,7	0	Douteuse (P3D, P4G)	P4G	Unilatéral	P4G	Guérison
Patient 4	2,88	104,7	0	Douteuse (P3D, P4D, glande surnuméraire)	Ectopie	Bilatéral	P3G, Ectopie	Guérison
Patient 5	2,65	218,0	0	Douteuse (P3D, P4G)	P4G	Bilatéral	P4G	Guérison
Patient 6	2,80	111,3	0	Positive (P4D)	P4D	0	NO	Contre-indication opératoire
Patient 7	2,45	112,0	0	Douteuse (P3G, P4D)	P4G	Bilatéral	P4G	Guérison
Patient 8	2,67	90,3	P3G	0	P4G	Unilatéral	P4G	Guérison
Patient 9	2,60	75,0	0	0	0	0	NO	Perdu de vue
Patient 10	2,70	136,0	0	0	P4G	Ciblé	P4G	Guérison
Patient 11	2,40	106,0	P4D	0	0	0	NO	Surveillance
Patient 12	2,55	123,2	P4D	0	P3D, P4D (douteuse)	Unilatéral	P3D et P4D	Guérison
Patient 13	2,63	149,1	0	Positive (P3G, P3D)	P3D	Bilatéral	P3D	Guérison
Patient 14	2,58	58,0	P4G	Douteuse (P4G)	P4G	Unilatéral	P4G	Guérison
Patient 15	2,65	108,0	P4D	0	P4G	Bilatéral	P4G	Guérison
Patient 16	2,30	105,9	0	Douteuse (P3G, P4G)	0	0	NO	Surveillance
Patient 17	2,46	170,4	0	Douteuse (P4D)	P4D	Ciblé	P4D	Guérison
Patient 18	2,60	105,6	0	Positive (P3G, P4G, P4D)	P3G	0	NO	Refus du patient
Patient 19	2,55	111,2	0	Douteuse (P4G, P4D)	P4D	Unilatéral	P4D	Guérison
Patient 20	2,70	123,0	0	Douteuse (P4D)	P4D	Bilatéral	P4G	Guérison

	Calcémie (mmol/L)	PTH (µg/mL)	Echographie	Scintigraphie	TEP-FCH	Type chirurgie	Chirurgie/Histologie	Evolution
Patient 21	2,58	186,0	P3D	0	P3D	Unilatéral	P3D	Guérison
Patient 22	2,30	116,3	0	Douteuse (P4D)	0	Bilatéral	0	Guérison
Patient 23	3,03	95,0	0	0	Ectopie	0	NO	Traitement médical
Patient 24	2,70	97,6	0	Douteuse (P4D)	0	Bilatéral	0	Guérison
Patient 25	2,50	89,0	0	0	0	0	NO	Surveillance
Patient 26	2,45	128,0	P3D	Douteuse (P3D)	P3D	Unilatéral	P3D	Guérison
Patient 27	2,65	193,8	0	Positive (P4G)	P4G	0	NO	Contre-indication opératoire
Patient 28	2,56	161,0	0	0	P3D	Unilatéral	P3D	Guérison
Patient 29	2,53	350,0	0	Douteuse (ectopie)	Ectopie	Unilatéral	Ectopie	Guérison
Patient 30	2,73	74,1	0	Douteuse (P4G)	Ectopie	0	NO	Refus du patient
Patient 31	3,08	87,7	P3G	0	0	0	NO	Guérison spontanée
Patient 32	2,75	61,4	P3D	0	P3D	Unilatéral	P3D	Guérison
Patient 33	2,65	102,0	0	Positive (P3D)	P3D	Unilatéral	P3D	Guérison
Patient 34	2,45	100,0	0	Douteuse (P4D)	0	0	NO	Surveillance
Patient 35	2,33	218,0	P3D	0	P3G	Bilatérale	0	Persistance HPP biologique
Patient 36	2,62	120,0	P4D	0	P4D	Ciblé	P4D	Guérison

Tableau 5. Synthèse des résultats biologiques, d'imagerie, histopathologiques et de l'évolution du profil biologique au décours immédiat de la chirurgie.

0 : Examen négatif, P3D : glande parathyroïde inférieure droite, P3G : glande parathyroïde inférieure droite, P4D : glande parathyroïde supérieure droite, P4G : glande parathyroïde supérieure gauche, NO ( ) : Patient non opéré.

IV- Discussion

De nombreux travaux [30,48,49,50] ont été entrepris depuis la découverte récente de la fixation de la Fluorocholine au niveau du tissu parathyroïdien hyperfonctionnel [26].
Ces travaux ont confirmé l'intérêt de ce radiopharmaceutique dans les hyperparathyroïdies primaires et secondaires, et visent à déterminer la place de la TEP-FCH par rapport aux autres techniques d'imagerie conventionnelle jusqu'ici réalisées en routine : couple échographie-scintigraphie principalement et de façon plus ponctuelle scanner injecté triphasique. Ces techniques ont des performances diagnostiques de l'ordre de 76,1% et 78,9% pour la sensibilité et de 93,2% et 90,7% pour la VPP [19], inférieures aux performances diagnostiques rapportées à la TEP-FCH : sensibilité de 95%, une VPP de 97%, et un taux de détection de 91% [28].

Les études récentes montrent d'excellents résultats de la chirurgie ciblée comparativement au traitement historique utilisant un abord chirurgical bilatéral avec un taux de succès supérieur lorsque la ou les glandes pathologiques ont été préalablement localisées. Ce travail est novateur car l'impact sur la prise en charge chirurgicale de la localisation pré-opératoire par TEP-FCH, de patients présentant une HPP, n'avait jusqu'alors jamais été étudié. Nous avons ciblé une population pour laquelle les examens conventionnels étaient négatifs, douteux ou discordants afin de mieux mettre en évidence la valeur ajoutée de la TEP-FCH.
Dans notre série, on constate une nette amélioration du niveau de confiance pour un abord chirurgical unilatéral, grâce aux données de la TEP-FCH. En effet, 22/36 patients présentaient une amélioration de la confiance pour les deux chirurgiens après la réalisation de la TEP-FCH. Sur les 14 patients pour lesquels le score de confiance n'était pas amélioré pour au moins un chirurgien, 5 patients étaient associés à un degré de confiance initial fort pour une chirurgie unilatérale, et 9 patients à un degré faible (≤ 1). Ces derniers avaient des tableaux biologiques discrets avec un taux de calcémie médian de 2,5 mmol/L (2,3-3,08) et de PTH de 100 µg/mL (75-123,2). Ces résultats confirment l'importance d'établir formellement le diagnostic positif d'hyperparathyroïdie primaire sur les éléments biologiques, en amont du bilan pré-opératoire, notamment devant un tableau d'hyperparathyroïdie primaire normo-calcémique.

Dans notre série, 26 patients sur 36 (75%) présentaient une lésion unique en TEP-FCH et auraient pu bénéficier d'une chirurgie ciblée. Ce résultat est concordant avec la littérature : l'équipe de Quak [51] avait également montré qu'une chirurgie bilatérale aurait pu être évitée chez 75% de leurs patients. Lorsque qu'un traitement chirurgical unilatéral est envisagé dans le

cadre d'une HPP, le repérage précis des glandes pathologiques est primordial. Or les examens d'imagerie de 1ère intention sont parfois mis en défaut. Ce travail montre que la TEP-FCH permet de localiser précisément les glandes pathologiques dans une majorité des cas (77,8%) lorsque le bilan d'imagerie pré-opératoire est non conclusif, et ainsi d'augmenter significativement la confiance du chirurgien pour un abord chirurgical unilatéral. Ceci permettrait d'éviter une exploration bilatérale systématique des sites parathyroïdiens et ainsi de réduire la morbi-mortalité et l'impact économique [36,37,38,40].
De plus, avec le développement des traitements percutanés radio-guidés (radiofréquence, cryothérapie), une localisation précise de la glande pathologique pourrait permettre un traitement non invasif dans les hyperparathyroïdies primaires chez les patients présentant une contre-indication opératoire. L'équipe de JU HA et al. a montré l'efficacité des traitements non invasifs par radiofréquence chez 27 patients présentant une contre-indication opératoire, avec une réduction significative de la taille des adénomes et une normalisation du bilan biologique chez 63,4% des patients à au moins 6 mois [52].

Les performances diagnostiques de la TEP-FCH dans notre étude étaient globalement comparables à ce qui a été retrouvé dans la littérature dans une indication analogue [48,51,53]. En analyse par lésion, la sensibilité dans notre travail a été estimée à 83%, pour des valeurs publiées dans la littérature allant de 76% [48] à 91,3% [51]. Les autres paramètres diagnostiques étaient meilleurs que ceux retrouvés dans la littérature respectivement 97,6%, 95,2% et 90,9% pour la spécificité, la VPP et la VPN versus 85%, 87,5 et 86% [48,51].
Cependant la TEP-FCH a été faussement négative pour 2 glandes. Un patient (patient n°20) présentait une TEP positive avec une lésion en position P4D. Cependant la chirurgie exploratrice cervicale bilatérale n'a mis en évidence qu'une glande hyperplasique de 10 mm en position P4G. Pour un autre patient présentant une lésion unique en TEP-FCH, la chirurgie a mis en évidence une seconde lésion hyperplasique de 6 mm, non visible en TEP. Ceci pourrait être expliqué en partie par la taille des lésions hyperplasiques qui sont souvent plus petites que les adénomes [54], parfois à la limite de la résolution spatiale de la TEP.
De plus, comme cela avait déjà été décrit [30, 53], nous avons constaté dans notre travail une fixation relativement plus faible de la Fluorocholine sur les 6 glandes hyperplasiques par rapport aux 18 adénomes de notre population. Dans l'étude de Michaud et al. [53], on notait des rapports de fixation (lésion/bruit de fond) à 1,8 pour les adénomes et 1,26 pour les hyperplasies.

Les mécanismes de fixation de la Fluorocholine au niveau des glandes parathyroïdiennes hyperfonctionnelles, qu'elles soient adénomateuses ou hyperplasiques, ne sont pas clairement connus à l'heure actuelle. Toutefois des travaux de spectroscopie métabolomique [55] montrent une concentration supérieure de métabolites de la choline dans les tissus adénomateux par rapport aux tissus hyperplasiques.

Pour tenter de comprendre les mécanismes de fixation de la Fluorocholine, notre idée était d'évaluer la cinétique de fixation de la Fluorocholine sur les glandes hyperfonctionnelles au cours des 20 premières minutes après l'injection. Les glandes parathyroïdiennes, très vascularisées, présentent un pic de fixation durant les premières minutes d'acquisition, correspondant à la phase vasculaire, s'ensuit une diminution, puis à partir de 5 minutes, une phase en plateau tandis que la fixation thyroïdienne poursuit une faible diminution. Le calcul du rapport signal sur bruit était meilleur en fin d'acquisition à 20 minutes. De nombreux travaux sur le délai optimal d'acquisition des images ont montré une fixation plus importante des lésions au temps précoce (5 minutes) mais un meilleur rapport signal sur bruit au temps tardif (1 heure ou 2 heures) [56,57].

Pour l'heure, il est difficile d'extrapoler la cinétique constatée à une hypothèse de fixation et métabolisme intra-cellulaire de la Fluorocholine. On sait toutefois que dans les cellules malignes prostatique il existe une augmentation de la choline kinase [58,59] expliquant l'affinité de ce radiopharmaceutique. De plus une étude ancienne publiée en 1987 [27] montrait déjà sur 3 patients opérés d'adénome parathyroïdien une augmentation de la synthèse cellulaire de choline kinase. Cette publication donne des pistes de réflexions sur le métabolisme intra-cellulaire de la choline.

Cette étude comporte un petit nombre de patients, mais avec 25 patients opérés, elle reste comparable aux autres travaux sur le sujet en termes d'effectif.

Une limite de notre travail réside dans l'absence de suivi biologique à moyen et long terme post-opératoire permettant de vérifier l'absence de récidive du tableau biologique d'HPP comme on peut le voir dans certaines situations d'atteintes multiglandulaires adénomateuses ou hyperplasiques.

V- Conclusion

Les performances diagnostiques, la reproductibilité, et le confort d'interprétation sont des éléments plaidant fortement en faveur de la TEP-FCH dans le bilan pré-opératoire des hyperparathyroïdies primaires et ces résultats ont été largement décrits dans la littérature.

Notre travail est original car il montre, en outre, que la TEP-FCH est également un outil précieux dans l'optimisation de la prise en charge chirurgicale des patients en permettant d'envisager plus volontiers une chirurgie ciblée, moins lourde en termes de morbi-mortalité et d'impact socio-économique.

Certes, il persiste des lacunes sur la place de la TEP-FCH dans cette indication, néanmoins sur le plan technique les multiples travaux convergent vers des protocoles uniformes qui sont aisés à mettre en place. Pour autant l'Autorisation de Mise sur le Marché de l'utilisation de la ^{18}F-Choline dans cette indication n'existe pas.

Dans ce contexte on peut s'interroger sur la place respective de la TEP-FCH et de la scintigraphie conventionnelle dans le futur.

Références

1. Massart C, Gauchez A-S. Caractéristiques immuno-analytiques de la parathormone (PTH). J immbio 2011;27(2):79-82.
2. Lappas D, Noussios G, Anagnostis P, Adamidou F, Chatzigeorgiou A, Skandalakis P. Location, number and morphology of parathyroid glands: results from a large anatomical series. Anat Sci Int 2012; 87:160–164.
3. Akerström G, Malmaeus J, Bergström R. Surgical anatomy of human parathyroid glands. Surgery. 1984;95(1):14-21.
4. Phitayakorn R, McHenry CR. Incidence and location of ectopic abnormal parathyroid glands. The American Journal of Surgery. 2006;191(3):418-23.
5. Noussios G, Anagnostis P, Natsis K. Ectopic Parathyroid Glands and their Anatomical, Clinical and Surgical Implications. Thieme Publishing Group; 2012; 120(10):604-10.
6. Thompson L. Head and Neck Pathology, Foundations in Diagnostic Pathology. 2e ed. Elsevier; 2012.
7. Fraser WD. Hyperparathyroidism. Lancet. 2009;374(9684):145-58.
8. Silverberg SJ, Locker FG, Bilezikian JP. Vertebral osteopenia: a new indication for surgery in primary hyperparathyroidism. J Clin Endocrinol Metab. 1996;81(11):4007-12.
9. Rejnmark L, Vestergaard P, Mosekilde L. Nephrolithiasis and Renal Calcifications in Primary Hyperparathyroidism. J Clin Endocrinol Metab. 2011;96(8):2377-85.
10. Marcocci C, Saponaro F. Epidemiology, pathogenesis of primary hyperparathyroidism: Current data. Annales d'Endocrinologie. 2015;76(2):113-5.
11. Yeh MW, Ituarte PHG, Zhou HC, Nishimoto S, Liu I-LA, Harari A, et al. Incidence and prevalence of primary hyperparathyroidism in a racially mixed population. J Clin Endocrinol Metab. 2013;98(3):1122-9.
12. Ruda JM, Hollenbeak CS, Stack BC. A systematic review of the diagnosis and treatment of primary hyperparathyroidism from 1995 to 2003. Otolaryngol Head Neck Surg. 2005;132(3):359-72.
13. Marx SJ. Hyperparathyroid genes: sequences reveal answers and questions. Endocr Pract. 2011;17(Suppl 3):18-27.
14. Szalat A, Mazeh H, Freund HR. Lithium-associated hyperparathyroidism: report of four cases and review of the literature. Eur J Endocrinol. 2009;160(2):317-23.
15. Cohen J, Gierlowski TC, Schneider AB. A prospective study of hyperparathyroidism in individuals exposed to radiation in childhood. JAMA. 1990;264(5):581-4.

16. Cormier C. Hyperparathyroïdies primitive et secondaire. EMC endocrinologie nutrition. 2013;10(1) :1-11[article 10-012-B-15].

17. Cusano NE, Silverberg SJ, Bilezikian JP. Normocalcemic Primary Hyperparathyroidism. J Clin Densitom. 2013 ;16(1):33-9.

18. Richard B. Hyperparathyroïdie primaire : échographie et scintigraphie. Journal de radiologie. 2009 ;90(3) : 397-408 ;

19. Cheung K, Wang TS, Farrokhyar F, Roman SA, Sosa JA. A meta-analysis of preoperative localization techniques for patients with primary hyperparathyroidism. Ann Surg Oncol. 2012;19(2):577-83.

20. Arbab AS, Koizumi K, Toyama K, Araki T. Uptake of technetium-99m-tetrofosmin, technetium-99m-MIBI and thallium-201 in tumor cell lines. J Nucl Med. 1996;37(9):1551-6.

21. Wei W-J, Shen C-T, Song H-J, Qiu Z-L, Luo Q-Y. Comparison of SPET/CT, SPET and planar imaging using 99mTc-MIBI as independent techniques to support minimally invasive parathyroidectomy in primary hyperparathyroidism: A meta-analysis. Hell J Nucl Med. 2015;18(2):127-35.

22. Asseeva P, Paladino NC, Guerin C, Castinetti F, Vaillant-Lombard J, Abdullah AE, et al. Value of 123I/99mTc-sestamibi parathyroid scintigraphy with subtraction SPECT/CT in primary hyperparathyroidism for directing minimally invasive parathyroidectomy. The American Journal of Surgery. 2019;217(1):108-13.

23. Rodgers SE, Hunter GJ, Hamberg LM, Schellingerhout D, Doherty DB, Ayers GD, et al. Improved preoperative planning for directed parathyroidectomy with 4-dimensional computed tomography. Surgery. 2006;140(6):932-41.

24. Hoang JK, Reiman RE, Nguyen GB, Januzis N, Chin BB, Lowry C, et al. Lifetime Attributable Risk of Cancer From Radiation Exposure During Parathyroid Imaging: Comparison of 4D CT and Parathyroid Scintigraphy. AJR Am J Roentgenol. 2015;204(5): W579-585.

25. Jadvar H. Prostate cancer: PET with 18F-FDG, 18F- or 11C-acetate, and 18F- or 11C-choline. J Nucl Med. 2011;52(1):81-9.

26. Quak E, Lheureux S, Reznik Y, Bardet S, Aide N. F18-choline, a novel PET tracer for parathyroid adenoma? J Clin Endocrinol Metab. 2013;98(8):3111-2.

27. Ishizuka T, Kajita K, Kamikubo K, Komaki T, Miura K, Nagao S, et al. Phospholipid/Ca2+-dependent protein kinase activity in human parathyroid adenoma. Endocrinol Jpn. 1987;34(6):965-8.

28. Treglia G, Piccardo A, Imperiale A, Strobel K, Kaufmann PA, Prior JO, et al. Diagnostic performance of choline PET for detection of hyperfunctioning parathyroid glands in hyperparathyroidism: a systematic review and meta-analysis. Eur J Nucl Med Mol Imaging. 2019;46(3):751-65.

29. Pretet V, Rotania M, Helali M, Ignat M, Vix M, Imperiale A. 18F-Fluorocholine PET and Multiphase CT Integrated in Dual Modality PET/4D-CT for Preoperative Evaluation of Primary Hyperparathyroidism. J Clin Med. 2020;9(6).

30. Beheshti M, Hehenwarter L, Paymani Z, Rendl G, Imamovic L, Rettenbacher R, et al. 18F-Fluorocholine PET/CT in the assessment of primary hyperparathyroidism compared with 99mTc-MIBI or 99mTc-tetrofosmin SPECT/CT: a prospective dual-centre study in 100 patients. Eur J Nucl Med Mol Imaging. 2018;45(10):1762-71.

31. Prise en charge de l'hyperparathyroïdie primaire asymptomatique Consensus d'experts de la SFEw

32. Filopanti M, Corbetta S, Barbieri AM, Spada A. Pharmacology of the calcium sensing receptor. Clin Cases Miner Bone Metab. 2013;10(3):162-5.

33. Wüthrich RP, Martin D, Bilezikian JP. The role of calcimimetics in the treatment of hyperparathyroidism. Eur J Clin Invest. 2007;37(12):915-922.

34. Adler JT, Sippel RS, Chen H. New trends in parathyroid surgery. Curr Probl Surg. 2010;47(12):958-1017.

35. Stephen AE, Mannstadt M, Hodin RA. Indications for Surgical Management of Hyperparathyroidism: A Review. JAMA Surg. 2017;152(9):878-82.

36. Udelsman R, Donovan PI, Sokoll LJ. One Hundred Consecutive Minimally Invasive Parathyroid Explorations. Ann Surg. 2000;232(3):331-9.

37. Kelly CWP, Eng C-Y, Shahed Quraishi M. Open mini-incision parathyroidectomy for solitary parathyroid adenoma. Eur Arch Otorhinolaryngol. 2014;271(3):555-60.

38. Benhami A, Chuffart E, Christou N, Liva-Yonnet S, Mathonnet M. Ambulatory surgery under local anesthesia for parathyroid adenoma: Feasibility and outcome. Journal of Visceral Surgery. 2018;155(4):253-8.

39. Udelsman R, Lin Z, Donovan P. The Superiority of Minimally Invasive Parathyroidectomy Based on 1650 Consecutive Patients With Primary Hyperparathyroidism. Annals of Surgery. 2011;253(3):585–591.

40. Schneider DF, Mazeh H, Sippel RS, Chen H. Is minimally invasive parathyroidectomy associated with higher recurrence compared to bilateral exploration? Analysis of over 1,000 cases. Surgery. 2012;152(6):1008-15.

41. Brunaud L, Ayav A, Bresler L, Boissel P. Mini-incisions pour thyroïdectomies et parathyroïdectomies. Annales de Chirurgie. 2006;131(1):62-7.

42. Benhami A, Chuffart E, Christou N, Liva-Yonnet S, Mathonnet M. Ambulatory surgery under local anesthesia for parathyroid adenoma: Feasibility and outcome. Journal of Visceral Surgery. 2018;155(4):253-8.

43. Bergenfelz AO, Hellman P, Harrison B, Sitges-Serra A, Dralle H. Positional statement of the European Society of Endocrine Surgeons (ESES) on modern techniques in pHPT surgery. Langenbecks Arch Surg. 2009;394(5):761-764.

44. Calzada-Nocaudie M, Chanson P, Contre-Devolx B, Delemer B,Estour B, Henry JF et al. Prise en charge de l'hyperparathyroïdie primaire asymptomatique, consensus d'experts de la SFE. Annales d'endocrinologie. 2006 ;67(1) :7-12.

45. Krakauer M, Wieslander B, Myschetzky PS, Lundstrøm A, Bacher T, Sørensen CH, et al. A Prospective Comparative Study of Parathyroid Dual-Phase Scintigraphy, Dual-Isotope Subtraction Scintigraphy, 4D-CT, and Ultrasonography in Primary Hyperparathyroidism. Clinical Nuclear Medicine. 2016;41(2):93–100.

46. Akbaba G, Berker D, Isik S, Aydin Y, Ciliz D, Peksoy I, et al. A comparative study of pre-operative imaging methods in patients with primary hyperparathyroidism: Ultrasonography, 99mTc sestamibi, single photon emission computed tomography, and magnetic resonance imaging. J Endocrinol Invest. 2012;35(4):359-64.

47. Treglia G, Trimboli P, Huellner M, GIiovanella L. Imaging in primary hyperparathyroidism: focus on the evidence-based diagnostic performance of different methods. Minerva Endocrinologica. 2018;43(2):133-43.

48. Grimaldi S, Young J, Kamenicky P, Hartl D, Terroir M, Leboulleux S, et al. Challenging pre-surgical localization of hyperfunctioning parathyroid glands in primary hyperparathyroidism: the added value of 18F-Fluorocholine PET/CT. Eur J Nucl Med Mol Imaging. 2018;45(10):1772-80.

49. Hocevar M, Lezaic L, Rep S, Zaletel K, Kocjan T, Sever MJ, et al. Focused parathyroidectomy without intraoperative parathormone testing is safe after pre-operative localization with 18F-Fluorocholine PET/CT. European Journal of Surgical Oncology (EJSO). 2017;43(1):133-7.

50. Thanseer N, Bhadada SK, Sood A, Mittal BR, Behera A, Gorla AKR, et al. Comparative Effectiveness of Ultrasonography, 99mTc-Sestamibi, and 18F-Fluorocholine PET/CT in Detecting Parathyroid Adenomas in Patients With Primary Hyperparathyroidism. Clin Nucl Med. 2017;42(12):491-7.

51. Quak E, Blanchard D, Houdu B, Le Roux Y, Ciappuccini R, Lireux B, et al. F18-choline PET/CT guided surgery in primary hyperparathyroidism when ultrasound and MIBI SPECT/CT are negative or inconclusive: the APACH1 study. Eur J Nucl Med Mol Imaging. 2018;45(4):658-66.

52. Ha EJ, Baek JH, Baek SM. Minimally Invasive Treatment for Benign Parathyroid Lesions: Treatment Efficacy and Safety Based on Nodule Characteristics. Korean Journal of Radiology. 2020;21.

53. Michaud L, Balogova S, Burgess A, Ohnona J, Huchet V, Kerrou K, et al. A Pilot Comparison of 18F-fluorocholine PET/CT, Ultrasonography and 123I/99mTc-sestaMIBI Dual-Phase Dual-Isotope Scintigraphy in the Preoperative Localization of Hyperfunctioning Parathyroid Glands in Primary or Secondary Hyperparathyroidism: Influence of Thyroid Anomalies. Medicine. Wolters Kluwer Health; 2015;94(41).

54. Guilmette J, Sadow PM. Parathyroid Pathology. Surgical Pathology Clinics. 019;12(4):1007-19.

55. Battini S, Imperiale A, Taïeb D, Elbayed K, Cicek AE, Sebag F, et al. High-resolution magic angle spinning 1H nuclear magnetic resonance spectroscopy metabolomics of hyperfunctioning parathyroid glands. Surgery. 2016;160(2):384-94.

56. Lalire P, Morland D, Dejust S, Ly S, Richard C, Zalzali M, et al. Optimisation du protocole d'acquisition de la TEP à la fluorocholine dans la détection des lésions parathyroïdiennes. Médecine Nucléaire. 2020;44(1):2-11.

57. Rep S, Lezaic L, Kocjan T, Pfeifer M, Sever MJ, Simoncic U, et al. Optimal scan time for evaluation of parathyroid adenoma with [18F]-fluorocholine PET/CT. Radiol Oncol. 2015;49(4):327-33.

58. Huchet V, Kerrou K, Balogova S, Nataf V, Montravers F, Talbot JN. Tomographie par émission de positons et cancer de la prostate. Med Nucl. 2008;32(8):409-417.

59. Calabria F, Chiaravalloti A, Cicciò C, Gangemi V, Gullà D, Rocca F, et al. PET/CT with 18F–choline: Physiological whole bio-distribution in male and female subjects and diagnostic pitfalls on 1000 prostate cancer patients: 18F–choline PET/CT bio-distribution and pitfalls. A southern Italian experience. Nuclear Medicine and Biology. 2017;51:40-54.

Annexes

Code patient ...

Fiche Patient 1

Indication : Hyperparathyroïdie primaire

Données biologiques :

- CA2+ : (Normes :)
- PTH : (Normes :)

Echographie cervicale :

- Résultat : ☐ **Négatif** ☐ **Douteux** ☐ **Positif**
- ☐ **P4D** ☐ **P3D** ☐ **P4G** ☐ **P3G** ☐ **Ectopie**

Compte Rendu

Scintigraphie parathyroïdienne :

- Résultat : ☐ **Négatif** ☐ **Douteux** ☐ **Positif**
- ☐ **P4D** ☐ **P3D** ☐ **P4G** ☐ **P3G** ☐ **Ectopie**

Compte Rendu

Images :

Devant ces données biologiques et d'imageries, quel est votre degré de confiance pour un abord chirurgical unilatéral ?

- ☐ *Pas de chirurgie, Surveillance clinico-biologique*
- ☐ *Confiance Faible*
- ☐ *Confiance Moyenne*
- ☐ *Confiance Forte*

Chirurgien :

Annexe 1. Questionnaire chirurgien 1

Code patient …

Fiche Patient 2

Indication : Hyperparathyroïdie primaire

Données biologiques :

- CA2+ : (Normes :)
- PTH : (Normes :)

Echographie cervicale :

- Résultat : ☐ **Négatif** ☐ **Douteux** ☐ **Positif**
- ☐ **P4D** ☐ **P3D** ☐ **P4G** ☐ **P3G** ☐ **Ectopie**

Compte Rendu

Scintigraphie parathyroïdienne :

- Résultat : ☐ **Négatif** ☐ **Douteux** ☐ **Positif**
- ☐ **P4D** ☐ **P3D** ☐ **P4G** ☐ **P3G** ☐ **Ectopie**

Compte Rendu

- Images :

TEP-TDM à la 18F-Fluorocholine :

- Résultat : ☐ **Négatif** ☐ **Douteux** ☐ **Positif**
- ☐ **P4D** ☐ **P3D** ☐ **P4G** ☐ **P3G** ☐ **Ectopie**

Compte Rendu

- Images :

Devant ces données biologiques et d'imageries, quel est votre degré de confiance pour un abord chirurgical unilatéral ?

☐ *Pas de chirurgie, Surveillance clinico-biologique*
☐ *Confiance Faible*
☐ *Confiance Moyenne*
☐ *Confiance Forte*

Chirurgien :

Annexe 2. Questionnaire chirurgien 2

Abréviations

PTH : Parathormone
HPP : Hyperparathyroïdie primaire

TDM : Tomodensitométrie
UH : Unité Hounsfield
IRM : Imagerie par Résonance Magnétique
TEMP-TDM : Tomoscintigraphie couplée au scanner
TEP : Tomographie par Emission de Positon
TEP-FCH : TEP-TDM à la ^{18}F-Fluorocholine

DFG : Débit de Filtration Glomérulaire

Se : Sensibilité
Sp : Spécificité
VPP : Valeur Prédictive Positive
VPN : Valeur Prédictive Négative

RCP : Réunion de Concertation Pluridisciplinaire

LEHR : Low Energy High-Resolution
OSEM : Ordered Subset Expectation Maximization
keV : kiloélectronVolt
SUV: Standart Uptake Value
SUVmax : SUV maximum dans un pixel
SUVmean : SUV moyen
VOI : Volume Of Interest

P3G : glande Parathyroïde inférieure Gauche
P3D : glande Parathyroïde inférieure Droite
P4G : glande Parathyroïde supérieure Gauche
P4D : glande Parathyroïde supérieure Droite

RESUME

Introduction : Notre étude a pour but d'évaluer l'impact de la TEP-FCH sur la prise en charge chirurgicale des hyperparathyroïdies primaires en cas de discordance ou de négativité du bilan d'imagerie de 1ère intention, et d'étudier la cinétique d'accumulation du radiotraceur au sein des glandes pathologiques.

Matériels et Méthodes : Il s'agit d'une étude monocentrique prospective réalisée de 2017 à 2019 incluant 36 patients atteints d'HPP et présentant un bilan d'imagerie discordant, douteux ou négatif. Nous avons évalué la confiance pour un abord chirurgical unilatéral grâce à deux questionnaires sans puis avec les résultats de la TEP-TDM. Une analyse de la cinétique de la fixation des glandes pathologiques et du bruit de fond a été réalisée durant les 20 minutes d'acquisition dynamique grâce aux mesures du SUVmax (lésions parathyroïdiennes) et du SUVmean (parenchyme thyroïdien contro-latéral).

Résultats : La sensibilité, spécificité, valeur prédictive positive, valeur prédictive négative de la TEP-FCH en analyse par lésion étaient de 83,3% (IC 95% : 63,4-93,8%), 97,6% (IC 95% : 86-100%), 95,2% (IC 95% : 86,1-100%), 90,9% (IC 95% : 82,4-99,4%) avec une excellente concordance inter-lecteur (k = 0,911). Il existait une amélioration de la confiance pour les deux chirurgiens chez 22 patients (61,1%) et seulement pour un chirurgien chez 5 patients (13,9%) avec une amélioration significative du score de confiance passant de 1,07+/-0,85 à 2,10 +/-1,09 ($p<0,0001$). Les lésions parathyroïdiennes avaient une fixation intense au lors des premières minutes de l'acquisition correspondant à l'arrivée vasculaire puis atteignaient une phase de plateau. La fixation était significativement supérieure au bruit de fond thyroïdien à partir de la 6ème minute ($p<0,001$). Le rapport SUVmax lésion/SUVmean thyroïde augmentait progressivement durant les 20 minutes d'acquisition avec un maximum à 20 minutes à 1,73.

Conclusion : Les performances diagnostiques, la reproductibilité, et le confort d'interprétation sont des éléments plaidant fortement en faveur de la TEP-FCH dans le bilan pré-opératoire des hyperparathyroïdies primaires et ces résultats ont été largement décrits dans la littérature. Notre étude montre que la TEP-FCH est également un outil précieux dans l'optimisation de la prise en charge chirurgicale des patients en permettant d'envisager plus volontiers une chirurgie ciblée.

Mots clés : Hyperparathyroïdie primaire, TEP-TDM, ^{18}F-Flurorocholine, impact chirurgical.

Serment d'Hippocrate

"Au moment d'être admis à exercer la médecine, je promets et je jure d'être fidèle aux lois de l'honneur et de la probité.

Mon premier souci sera de rétablir, de préserver ou de promouvoir la santé dans tous ses éléments, physiques et mentaux, individuels et sociaux.

Je respecterai toutes les personnes, leur autonomie et leur volonté, sans aucune discrimination selon leur état ou leurs convictions. J'interviendrai pour les protéger si elles sont affaiblies, vulnérables ou menacées dans leur intégrité ou leur dignité. Même sous la contrainte, je ne ferai pas usage de mes connaissances contre les lois de l'humanité.

J'informerai les patients des décisions envisagées, de leurs raisons et de leurs conséquences.

Je ne tromperai jamais leur confiance et n'exploiterai pas le pouvoir hérité des circonstances pour forcer les consciences.

Je donnerai mes soins à l'indigent et à quiconque me les demandera. Je ne me laisserai pas influencer par la soif du gain ou la recherche de la gloire.

Admis dans l'intimité des personnes, je tairai les secrets qui me seront confiés. Reçu à l'intérieur des maisons, je respecterai les secrets des foyers et ma conduite ne servira pas à corrompre les mœurs.

Je ferai tout pour soulager les souffrances. Je ne prolongerai pas abusivement les agonies. Je ne provoquerai jamais la mort délibérément.

Je préserverai l'indépendance nécessaire à l'accomplissement de ma mission. Je n'entreprendrai rien qui dépasse mes compétences. Je les entretiendrai et les perfectionnerai pour assurer au mieux les services qui me seront demandés.

J'apporterai mon aide à mes confrères ainsi qu'à leurs familles dans l'adversité.

Que les hommes et mes confrères m'accordent leur estime si je suis fidèle à mes promesses ; que je sois déshonoré et méprisé si j'y manque."