



**HAL**  
open science

# Réparation immédiate du nerf facial au cours des exérèses tumorales. Modalités et résultats. Étude rétrospective sur 20 cas

Clotilde Lambeaux

► **To cite this version:**

Clotilde Lambeaux. Réparation immédiate du nerf facial au cours des exérèses tumorales. Modalités et résultats. Étude rétrospective sur 20 cas. Médecine humaine et pathologie. 2021. dumas-03350425

**HAL Id: dumas-03350425**

**<https://dumas.ccsd.cnrs.fr/dumas-03350425>**

Submitted on 21 Sep 2021

**HAL** is a multi-disciplinary open access archive for the deposit and dissemination of scientific research documents, whether they are published or not. The documents may come from teaching and research institutions in France or abroad, or from public or private research centers.

L'archive ouverte pluridisciplinaire **HAL**, est destinée au dépôt et à la diffusion de documents scientifiques de niveau recherche, publiés ou non, émanant des établissements d'enseignement et de recherche français ou étrangers, des laboratoires publics ou privés.

**UFR DE SANTE DE ROUEN NORMANDIE**

**ANNEE 2021**

**THESE POUR LE  
DOCTORAT EN MEDECINE**

(Diplôme d'Etat)

Par

LAMBEAUX Clotilde

Née le 26 mars 1991 à TOULOUSE

PRESENTEE ET SOUTENUE PUBLIQUEMENT LE 2 SEPTEMBRE 2021

**REPARATION IMMEDIATE DU NERF FACIAL AU COURS DES EXERESSES  
TUMORALES. MODALITES ET RESULTATS. ETUDE RETROSPECTIVE SUR 20  
CAS.**

PRESIDENT DE JURY et DIRECTEUR DE THESE :

Pr Jean-Paul MARIE

MEMBRES DU JURY :

Pr DARROUZET Vincent

Pr DERREY Stéphane

Pr FARUCH Marie

**ANNEE UNIVERSITAIRE 2020 - 2021**

**U.F.R. SANTÉ DE ROUEN**

-----

DOYEN : **Professeur Benoît VEBER**

ASSESEURS : **Professeur Loïc FAVENNEC**  
**Professeur Agnès LIARD**  
**Professeur Guillaume SAVOYE**

<b>I - MEDECINE</b>
---------------------

**PROFESSEURS DES UNIVERSITES – PRATICIENS HOSPITALIERS**

Mr Frédéric <b>ANSELME</b>	HCN	Cardiologie
Mme Gisèle <b>APTER</b>	Havre	Pédopsychiatrie
Mme Isabelle <b>AUQUIT AUCKBUR</b>	HCN	Chirurgie plastique
Mr Jean-Marc <b>BASTE</b>	HCN	Chirurgie Thoracique
Mr Fabrice <b>BAUER</b>	HCN	Cardiologie
Mme Soumeya <b>BEKRI</b>	HCN	Biochimie et biologie moléculaire
Mr Ygal <b>BENHAMOU</b>	HCN	Médecine interne
Mr Jacques <b>BENICHOU</b>	HCN	Bio statistiques et informatique médicale
Mr Olivier <b>BOYER</b>	UFR	Immunologie
Mme Sophie <b>CANDON</b>	HCN	Immunologie
Mr François <b>CARON</b>	HCN	Maladies infectieuses et tropicales
Mr Philippe <b>CHASSAGNE</b>	HCN	Médecine interne (gériatrie)
Mr Moïse <b>COEFFIER</b>	HCN	Nutrition
Mr Vincent <b>COMPERE</b>	HCN	Anesthésiologie et réanimation chirurgicale
Mr Jean-Nicolas <b>CORNU</b>	HCN	Urologie
Mr Antoine <b>CUVELIER</b>	HB	Pneumologie
Mr Jean-Nicolas <b>DACHER</b>	HCN	Radiologie et imagerie médicale
Mr Stéfan <b>DARMONI</b>	HCN	Informatique médicale et techniques de communication
Mr Pierre <b>DECHELOTTE</b>	HCN	Nutrition

Mr Stéphane <b>DERREY</b>	HCN	Neurochirurgie
Mr Frédéric <b>DI FIORE</b>	CHB	Cancérologie
Mr Fabien <b>DOGUET</b>	HCN	Chirurgie Cardio Vasculaire
Mr Jean <b>DOUCET</b>	SJ	Thérapeutique - Médecine interne et gériatrie
Mr Bernard <b>DUBRAY</b>	CHB	Radiothérapie
Mr Frank <b>DUJARDIN</b>	HCN	Chirurgie orthopédique - Traumatologique
Mr Fabrice <b>DUPARC</b>	HCN	Anatomie - Chirurgie orthopédique et traumatologique
Mr Eric <b>DURAND</b>	HCN	Cardiologie
Mr Bertrand <b>DUREUIL</b>	HCN	Anesthésiologie et réanimation chirurgicale
Mme Hélène <b>ELTCHANINOFF</b>	HCN	Cardiologie
Mr Manuel <b>ETIENNE</b>	HCN	Maladies infectieuses et tropicales
Mr Thierry <b>FREBOURG</b>	UFR	Génétique
Mr Pierre <b>FREGER</b> ( <i>surnombre</i> )	HCN	Anatomie - Neurochirurgie
Mr Jean François <b>GEHANNO</b>	HCN	Médecine et santé au travail
Mr Emmanuel <b>GERARDIN</b>	HCN	Imagerie médicale
Mme Priscille <b>GERARDIN</b>	HCN	Pédopsychiatrie
M. Guillaume <b>GOURCEROL</b>	HCN	Physiologie
Mr Dominique <b>GUERROT</b>	HCN	Néphrologie
Mme Julie <b>GUEUDRY</b>	HCN	Ophtalmologie
Mr Olivier <b>GULLIN</b>	HCN	Psychiatrie Adultes
Mr Claude <b>HOUDAYER</b>	HCN	Génétique
Mr Fabrice <b>JARDIN</b>	CHB	Hématologie
Mr Luc-Marie <b>JOLY</b>	HCN	Médecine d'urgence
Mr Pascal <b>JOLY</b>	HCN	Dermato – Vénérologie
Mme Bouchra <b>LAMIA</b>	Havre	Pneumologie
Mme Annie <b>LAQUERRIERE</b>	HCN	Anatomie et cytologie pathologiques
Mr Vincent <b>LAUDENBACH</b>	HCN	Anesthésie et réanimation chirurgicale
Mr Hervé <b>LEFEBVRE</b>	HB	Endocrinologie et maladies métaboliques
Mr Thierry <b>LEQUERRE</b>	HCN	Rhumatologie
Mme Anne-Marie <b>LEROI</b>	HCN	Physiologie
Mr Hervé <b>LEVESQUE</b>	HCN	Médecine interne
Mme Agnès <b>LIARD-ZMUDA</b>	HCN	Chirurgie Infantile
Mr Pierre Yves <b>LITZLER</b>	HCN	Chirurgie cardiaque
M. David <b>MALTETE</b>	HCN	Neurologie
Mr Christophe <b>MARGUET</b>	HCN	Pédiatrie
Mme Isabelle <b>MARIE</b>	HCN	Médecine interne

Mr Jean-Paul <b>MARIE</b>	HCN	Oto-rhino-laryngologie
Mr Loïc <b>MARPEAU</b>	HCN	Gynécologie - Obstétrique
Mr Stéphane <b>MARRET</b>	HCN	Pédiatrie
Mme Véronique <b>MERLE</b>	HCN	Epidémiologie
Mr Pierre <b>MICHEL</b>	HCN	Hépatogastro-entérologie
M. Benoit <b>MISSET</b> ( <i>détachement</i> )	HCN	Réanimation Médicale
Mr Marc <b>MURAINÉ</b>	HCN	Ophthalmologie
Mr Christian <b>PFISTER</b>	HCN	Urologie
Mr Jean-Christophe <b>PLANTIER</b>	HCN	Bactériologie - Virologie
Mr Didier <b>PLISSONNIER</b>	HCN	Chirurgie vasculaire
Mr Gaëtan <b>PREVOST</b>	HCN	Endocrinologie
Mr Jean-Christophe <b>RICHARD</b> ( <i>détachement</i> )	HCN	Réanimation médicale - Médecine d'urgence
Mr Vincent <b>RICHARD</b>	UFR	Pharmacologie
Mme Nathalie <b>RIVES</b>	HCN	Biologie du développement et de la reproduction
Mr Horace <b>ROMAN</b> ( <i>détachement</i> )	HCN	Gynécologie - Obstétrique
Mr Jean-Christophe <b>SABOURIN</b>	HCN	Anatomie – Pathologie
Mr Mathieu <b>SALAUN</b>	HCN	Pneumologie
Mr Guillaume <b>SAVOYE</b>	HCN	Hépatogastrologie
Mme Céline <b>SAVOYE-COLLET</b>	HCN	Imagerie médicale
Mme Pascale <b>SCHNEIDER</b>	HCN	Pédiatrie
Mr Lilian <b>SCHWARZ</b>	HCN	Chirurgie Viscérale et Digestive
Mr Michel <b>SCOTTE</b>	HCN	Chirurgie digestive
Mme Fabienne <b>TAMION</b>	HCN	Thérapeutique
Mr Luc <b>THIBERVILLE</b>	HCN	Pneumologie
Mr Hervé <b>TILLY</b> ( <i>surnombre</i> )	CHB	Hématologie et transfusion
M. Gilles <b>TOURNEL</b>	HCN	Médecine Légale
Mr Olivier <b>TROST</b>	HCN	Anatomie -Chirurgie Maxillo-Faciale
Mr Jean-Jacques <b>TUECH</b>	HCN	Chirurgie digestive
Mr Benoît <b>VEBER</b>	HCN	Anesthésiologie - Réanimation chirurgicale
Mr Pierre <b>VERA</b>	CHB	Biophysique et traitement de l'image
Mr Eric <b>VERIN</b>	Les Herbiers	Médecine Physique et de Réadaptation
Mr Eric <b>VERSPYCK</b>	HCN	Gynécologie obstétrique
Mr Olivier <b>VITTECOQ</b>	HC	Rhumatologie
Mr David <b>WALLON</b>	HCN	Neurologie
Mme Marie-Laure <b>WELTER</b>	HCN	Physiologie

## MAITRES DE CONFERENCES DES UNIVERSITES – PRATICIENS HOSPITALIERS

Mme Najate <b>ACHAMRAH</b>	HCN	Nutrition
Mme Elodie <b>ALESSANDRI-GRADT</b>	HCN	Virologie
Mme Noëlle <b>BARBIER-FREBOURG</b>	HCN	Bactériologie – Virologie
Mr Emmanuel <b>BESNIER</b>	HCN	Anesthésiologie - Réanimation
Mme Carole <b>BRASSE LAGNEL</b>	HCN	Biochimie
Mme Valérie <b>BRIDOUX HUYBRECHTS</b>	HCN	Chirurgie Vasculaire
Mr Gérard <b>BUCHONNET</b>	HCN	Hématologie
Mme Mireille <b>CASTANET</b>	HCN	Pédiatrie
Mme Nathalie <b>CHASTAN</b>	HCN	Neurophysiologie
M. Vianney <b>GILARD</b>	HCN	Neurochirurgie
Mr Serge <b>JACQUOT</b>	UFR	Immunologie
Mr Joël <b>LADNER</b>	HCN	Epidémiologie, économie de la santé
Mr Jean-Baptiste <b>LATOUCHE</b>	UFR	Biologie cellulaire
M. Florent <b>MARGUET</b>	HCN	Histologie
Mme Chloé <b>MELCHIOR</b>	HCN	Gastroentérologie
M. Sébastien <b>MIRANDA</b>	HCN	Chirurgie Vasculaire
Mr Thomas <b>MOUREZ</b> ( <i>détachement</i> )	HCN	Virologie
Mr Gaël <b>NICOLAS</b>	UFR	Génétique
Mme Muriel <b>QUILLARD</b>	HCN	Biochimie et biologie moléculaire
Mme Laëtitia <b>ROLLIN</b>	HCN	Médecine du Travail
Mme Pascale <b>SAUGIER-VEBER</b>	HCN	Génétique
M. Abdellah <b>TEBANI</b>	HCN	Biochimie et Biologie Moléculaire
Mme Anne-Claire <b>TOBENAS-DUJARDIN</b>	HCN	Anatomie
Mr Julien <b>WILS</b>	HCN	Pharmacologie

## PROFESSEUR AGREGE OU CERTIFIE

Mr Thierry <b>WABLE</b>	UFR	Communication
Mme Mélanie <b>AUVRAY-HAMEL</b>	UFR	Anglais

## ATTACHE TEMPORAIRES D'ENSEIGNEMENT ET DE RECHERCHE à MI-TEMPS

Mme Justine <b>SAULNIER</b>	UFR	Biologie
-----------------------------	-----	----------

## II - PHARMACIE

### PROFESSEURS DES UNIVERSITES

Mr Jérémy <b>BELLIEN</b> (PU-PH)	Pharmacologie
Mr Thierry <b>BESSON</b>	Chimie Thérapeutique
Mr Jean <b>COSTENTIN</b> (Professeur émérite)	Pharmacologie
Mme Isabelle <b>DUBUS</b>	Biochimie
Mr Abdelhakim <b>EL OMRI</b>	Pharmacognosie
Mr François <b>ESTOUR</b>	Chimie Organique
Mr Loïc <b>FAVENNEC</b> (PU-PH)	Parasitologie
Mr Jean Pierre <b>GOULLE</b> (Professeur émérite)	Toxicologie
Mme Christelle <b>MONTEIL</b>	Toxicologie
Mme Martine <b>PESTEL-CARON</b> (PU-PH)	Microbiologie
Mr Rémi <b>VARIN</b> (PU-PH)	Pharmacie clinique
Mr Jean-Marie <b>VAUGEUIS</b>	Pharmacologie
Mr Philippe <b>VERITE</b>	Chimie analytique

### MAITRES DE CONFERENCES DES UNIVERSITES

Mme Cécile <b>BARBOT</b>	Chimie Générale et Minérale
Mr Frédéric <b>BOUNOURE</b>	Pharmacie Galénique
Mr Thomas <b>CASTANHEIRO MATIAS</b>	Chimie Organique
Mr Abdeslam <b>CHAGRAOUI</b>	Physiologie
Mme Camille <b>CHARBONNIER (LE CLEZIO)</b>	Statistiques
Mme Elizabeth <b>CHOSSON</b>	Botanique
Mme Marie Catherine <b>CONCE-CHEMTOB</b>	Législation pharmaceutique et économie de la santé
Mme Cécile <b>CORBIERE</b>	Biochimie
Mme Nathalie <b>DOURMAP</b>	Pharmacologie
Mme Isabelle <b>DUBUC</b>	Pharmacologie
Mme Dominique <b>DUTERTE- BOUCHER</b>	Pharmacologie
Mr Gilles <b>GARGALA</b> (MCU-PH)	Parasitologie
Mme Nejla EL <b>GHARBI-HAMZA</b>	Chimie analytique
Mme Marie-Laure <b>GROULT</b>	Botanique

Mr Chervin <b>HASSEL</b>	Biochimie et Biologie Moléculaire
Mme Maryline <b>LECOINTRE</b>	Physiologie
Mme Hong <b>LU</b>	Biologie
Mme Marine <b>MALLETER</b>	Toxicologie
M. Jérémie <b>MARTINET</b> (MCU-PH)	Immunologie
M. Romy <b>RAZAKANDRAINIBÉ</b>	Parasitologie
Mme Tiphaine <b>ROGEZ-FLORENT</b>	Chimie analytique
Mr Mohamed <b>SKIBA</b>	Pharmacie galénique
Mme Malika <b>SKIBA</b>	Pharmacie galénique
Mme Christine <b>THARASSE</b>	Chimie thérapeutique
Mr Frédéric <b>ZIEGLER</b>	Biochimie

#### **PROFESSEURS ASSOCIES**

Mme Cécile <b>GUERARD-DETUNCQ</b>	Pharmacie officinale
Mme Caroline <b>BERTOUX</b>	Pharmacie

#### **PAU-PH**

M. Mikaël **DAOUPHARS**

#### **PROFESSEUR CERTIFIE**

Mme Mathilde <b>GUERIN</b>	Anglais
----------------------------	---------

#### **ASSISTANTS HOSPITALO-UNIVERSITAIRES**

Mme Alice <b>MOISAN</b>	Virologie
M. Henri <b>GONDÉ</b>	Pharmacie

#### **ATTACHES TEMPORAIRES D'ENSEIGNEMENT ET DE RECHERCHE**

Mme Soukaina <b>GUAOUA-ELJADDI</b>	Informatique
Mme Clémence <b>MEAUSOONE</b>	Toxicologie

#### **ATTACHE TEMPORAIRE D'ENSEIGNEMENT**

Mme Ramla <b>SALHI</b>	Pharmacognosie
------------------------	----------------



## LISTE DES RESPONSABLES DES DISCIPLINES PHARMACEUTIQUES

Mme Cécile <b>BARBOT</b>	Chimie Générale et minérale
Mr Thierry <b>BESSON</b>	Chimie thérapeutique
Mr Abdeslam <b>CHAGRAOUI</b>	Physiologie
Mme Elisabeth <b>CHOSSON</b>	Botanique
Mme Marie-Catherine <b>CONCE-CHEMTOB</b>	Législation et économie de la santé
Mme Isabelle <b>DUBUS</b>	Biochimie
Mr Abdelhakim <b>EL OMRI</b>	Pharmacognosie
Mr François <b>ESTOUR</b>	Chimie organique
Mr Loïc <b>FAVENNEC</b>	Parasitologie
Mr Michel <b>GUERBET</b>	Toxicologie
Mme Martine <b>PESTEL-CARON</b>	Microbiologie
Mr Mohamed <b>SKIBA</b>	Pharmacie galénique
Mr Rémi <b>VARIN</b>	Pharmacie clinique
M. Jean-Marie <b>VAUGEOIS</b>	Pharmacologie
Mr Philippe <b>VERITE</b>	Chimie analytique

### III – MEDECINE GENERALE

#### PROFESSEUR MEDECINE GENERALE

Mr Jean-Loup **HERMIL** (PU-MG) UFR Médecine générale

#### MAITRE DE CONFERENCE MEDECINE GENERALE

Mr Matthieu **SCHUERS** (MCU-MG) UFR Médecine générale

#### PROFESSEURS ASSOCIES A MI-TEMPS – MEDECINS GENERALISTE

Mr Pascal **BOULET** UFR Médecine générale

Mr Emmanuel **LEFEBVRE** UFR Médecine Générale

Mme Elisabeth **MAUVIARD** UFR Médecine générale

Mr Philippe **NGUYEN THANH** UFR Médecine générale

Mme Yveline **SEVRIN** UFR Médecine générale

#### MAITRE DE CONFERENCES ASSOCIE A MI-TEMPS – MEDECINS GENERALISTES

Mme Laëtitia **BOURDON** UFR Médecine Générale

Mme Elsa **FAGOT-GRIFFIN** UFR Médecine Générale

Mr Emmanuel **HAZARD** UFR Médecine Générale

Mme Lucile **PELLERIN** UFR Médecine générale

## ENSEIGNANTS MONO-APPARTENANTS

### PROFESSEURS

Mr Paul <b>MULDER</b> (phar)	Sciences du Médicament
Mme Su <b>RUAN</b> (med)	Génie Informatique

### MAITRES DE CONFERENCES

Mr Sahil <b>ADRIOUCH</b> (med)	Biochimie et biologie moléculaire (Unité Inserm 905)
Mme Gaëlle <b>BOUGEARD-DENOYELLE</b> (med)	Biochimie et biologie moléculaire (UMR 1079)
Mme Carine <b>CLEREN</b> (med)	Neurosciences (Néovasc)
M. Sylvain <b>FRAINEAU</b> (med)	Physiologie (Inserm U 1096)
Mme Pascaline <b>GAILDRAT</b> (med)	Génétique moléculaire humaine (UMR 1079)
Mr Nicolas <b>GUEROUT</b> (med)	Chirurgie Expérimentale
Mme Rachel <b>LETELLIER</b> (med)	Physiologie
Mr Antoine <b>OUVRARD-PASCAUD</b> (med)	Physiologie (Unité Inserm 1076)
Mr Frédéric <b>PASQUET</b>	Sciences du langage, orthophonie
Mme Anne-Sophie <b>PEZZINO</b>	Orthophonie
Mme Christine <b>RONDANINO</b> (med)	Physiologie de la reproduction
Mr Youssan Var <b>TAN</b>	Immunologie
Mme Isabelle <b>TOURNIER</b> (med)	Biochimie (UMR 1079)

### **DIRECTEUR ADMINISTRATIF : M. Jean-Sébastien VALET**

*HCN - Hôpital Charles Nicolle*

*HB - Hôpital de BOIS GUILLAUME*

*CB - Centre Henri Becquerel*

*CHS - Centre Hospitalier Spécialisé du Rouvray*

*CRMPR - Centre Régional de Médecine Physique et de Réadaptation*

*SJ - Saint Julien Rouen*

Par délibération en date du 3 mars 1967, la faculté a arrêté que les opinions émises dans les dissertations qui lui seront présentées doivent être considérées comme propres à leurs auteurs et qu'elle n'entend leur donner aucune approbation ni improbation.

# Table des matières

1	Liste des abréviations.....	18
2	Introduction.....	19
3	Etat des connaissances.....	21
3.1	Le nerf facial (10).....	21
3.1.1	Trajet endocrânien :.....	23
3.1.2	Trajet intra-pétreux :.....	23
3.1.3	Trajet extra-crânien :.....	23
3.2	Régénérescence nerveuse.....	24
3.2.1	Rappels et définitions :.....	24
3.2.2	Classification des lésions nerveuses selon Seddon.....	26
3.2.3	Classification des lésions nerveuses selon Sunderland.....	26
3.2.4	Processus naturels de régénération et réparation.....	28
3.2.5	Survie du neurone.....	29
3.2.6	Modifications dans le corps cellulaire.....	29
3.2.7	La dégénérescence Wallérienne dans le moignon distal et le moignon proximal.....	30
3.2.8	Régénérescence de l'axone à partir de la partie proximale.....	31
3.2.9	Environnement favorable à la régénération– rôle des cellules de Schwann.....	33
3.2.10	Les obstacles à une bonne récupération.....	34
3.2.11	Les techniques utilisées ou à l'étude :.....	35
3.3	Régions où le nerf facial peut être atteint et type de lésion: (66).....	37
3.3.1	Localisation des lésions.....	37
3.3.2	Types de lésions.....	37
3.3.2.1	Les schwannomes du VII :.....	38
3.3.2.2	Le schwannome du VIII :.....	39
3.3.2.3	Le cholestéatome :.....	40
3.3.2.4	Les hémangiomes :.....	40
3.3.2.5	Les tumeurs parotidiennes :.....	42
3.3.2.6	Paragangliomes du nerf facial.....	42
3.3.2.7	Méningiomes.....	42
3.3.2.8	Paragangliomes Tympano-Jugulaires.....	43
3.4	Les voies d'abord du nerf facial :.....	44
3.5	Exploration électrophysiologique du nerf facial.....	48
3.6	Monitoring neurophysiologique du nerf facial.....	51
3.7	Examen clinique.....	54
3.8	Classification PFP.....	55
3.9	Description des techniques de réparations immédiates du nerf facial :.....	59
3.9.1	Les anastomoses facio faciales.....	59
3.9.2	Réparation du nerf facial au cours d'une lésion de l'APC :.....	61

3.9.3	Réparation du nerf facial au cours d'une lésion du rocher : .....	62
3.9.4	Réparation du nerf facial dans la parotide : .....	62
3.10	Place de la rééducation : .....	63
3.11	Techniques de réhabilitation statique : .....	63
4	Objectifs .....	65
5	Matériel et Méthodes .....	66
5.1	Caractéristiques de l'étude .....	66
5.2	Techniques de réparation : .....	67
5.3	Les variables cliniques et chirurgicales : .....	67
5.4	Méthode d'évaluation : .....	67
6	Résultats .....	69
6.1	Distribution de la population .....	69
6.2	Résultats généraux de notre population : .....	69
6.3	Résultats selon la topographie .....	71
6.3.1	Angle Ponto Cérébelleux .....	71
6.3.2	Rocher .....	72
6.3.3	Parotide .....	73
6.4	Résultats selon la technique chirurgicale : .....	74
6.4.1	Suture directe vs interposition : .....	74
6.4.1.1	Suture directe .....	74
6.4.1.2	Greffon d'interposition .....	74
6.4.2	Matériel de suture utilisé .....	76
6.5	Résultats finaux selon les caractéristiques des patients : .....	76
6.5.1	L'âge .....	76
6.5.2	Le sexe .....	77
6.5.3	HB préopératoire et la durée de la paralysie avant la chirurgie .....	77
6.6	SunnyBrook : .....	79
7	Discussion .....	81
7.1	Les caractéristiques de la population .....	81
7.2	Résultats selon l'âge : .....	81
7.3	Résultats selon le sexe : .....	82
7.4	Résultats selon le score d'House Brackmann pré opératoire : .....	82
7.5	Résultats généraux : .....	82
7.6	Résultats selon la topographie de la lésion : .....	84
7.7	Résultats selon la technique de réparation : .....	86
7.8	Résultats selon la technique d'anastomose : .....	87
7.9	Echelle de classification : .....	88
7.10	Réparation immédiate ou secondaire ? .....	89
7.11	Place de la transplantation nerveuse vascularisée : .....	91
7.12	Perspectives : .....	92

8	Conclusion.....	95
9	Bibliographie .....	96
10	Annexe.....	104





# **1 Liste des abréviations**

APC : Angle ponto cérébelleux

PFP : Paralysie faciale périphériques

HB : House et Brackmann

SB : SunnyBrook

CAK : Carcinome Adénoïde Kystique

N8 : Neurinome du VIII

N7 : Neurinome du VII

EPM : Evidemment pétro mastoïdien

PCS : Plexus cervical superficiel

TC : Tronc cérébral

CAI : Conduit auditif interne

MAI : Méat auditif interne

## **2 Introduction**

Les causes de paralysies faciales périphériques (PFP) sont multiples, d'origines traumatiques, pathologiques ou bien iatrogènes (1).

Durant les dernières décennies, la préservation de la fonction du nerf facial au cours des chirurgies de la base du crâne, otologique et parotidienne s'est progressivement améliorée grâce au développement des techniques microchirurgicales, de l'imagerie et du monitoring du nerf facial.

Les séquelles d'une lésion du nerf facial représentent un réel problème de santé publique. En effet, en cas de paralysie faciale les retentissements fonctionnels, psychologiques et sociaux sont importants (2) et ont un impact sur la qualité de vie des patients (3). L'objectif de la réparation du nerf facial est de retrouver une symétrie du visage au repos, aux mouvements volontaires, les mimiques faciales qui permettent l'expression des émotions ressenties, ainsi qu'une restauration des sphincters oraux et oculaires. Tout ceci sans perte significative des autres fonctions (4) et en réduisant le risque de syncinésies et de mouvements incontrôlés (5).

La réhabilitation la plus physiologique est la réhabilitation facio-faciale homolatérale, réalisée dans le même temps que le sacrifice du nerf facial avec ou sans greffon d'interposition. Elle permet dans les meilleurs cas d'obtenir un score de House Brackmann (HB) égal à III. En effet il a été montré que l'on ne pouvait pas obtenir mieux que HB III après une suture nerveuse ou une greffe. Le muscle frontal homolatéral à la réparation ne récupère jamais de façon satisfaisante. D'après Stennert, cela serait lié au fait qu'il y a une compétition antagoniste/agoniste entre le muscle risorius et le muscle frontal (6) (7). Les axones grandissent d'environ 1mm/jour (8). Il est admis qu'il faut un délai d'au moins un an pour évaluer les résultats des anastomoses nerveuses (9).

Mais la réparation immédiate est-elle plus efficace que la réparation secondaire ? Des études sont en cours de développement pour réaliser des substituts nerveux au moins aussi efficaces que les greffons nerveux. Notamment dans le laboratoire dirigé par le Pr Marie à Rouen, qui étudie la possibilité théorique de remplacement du greffon d'interposition par du nerf artificiel chargé en cellules d'intérêt.

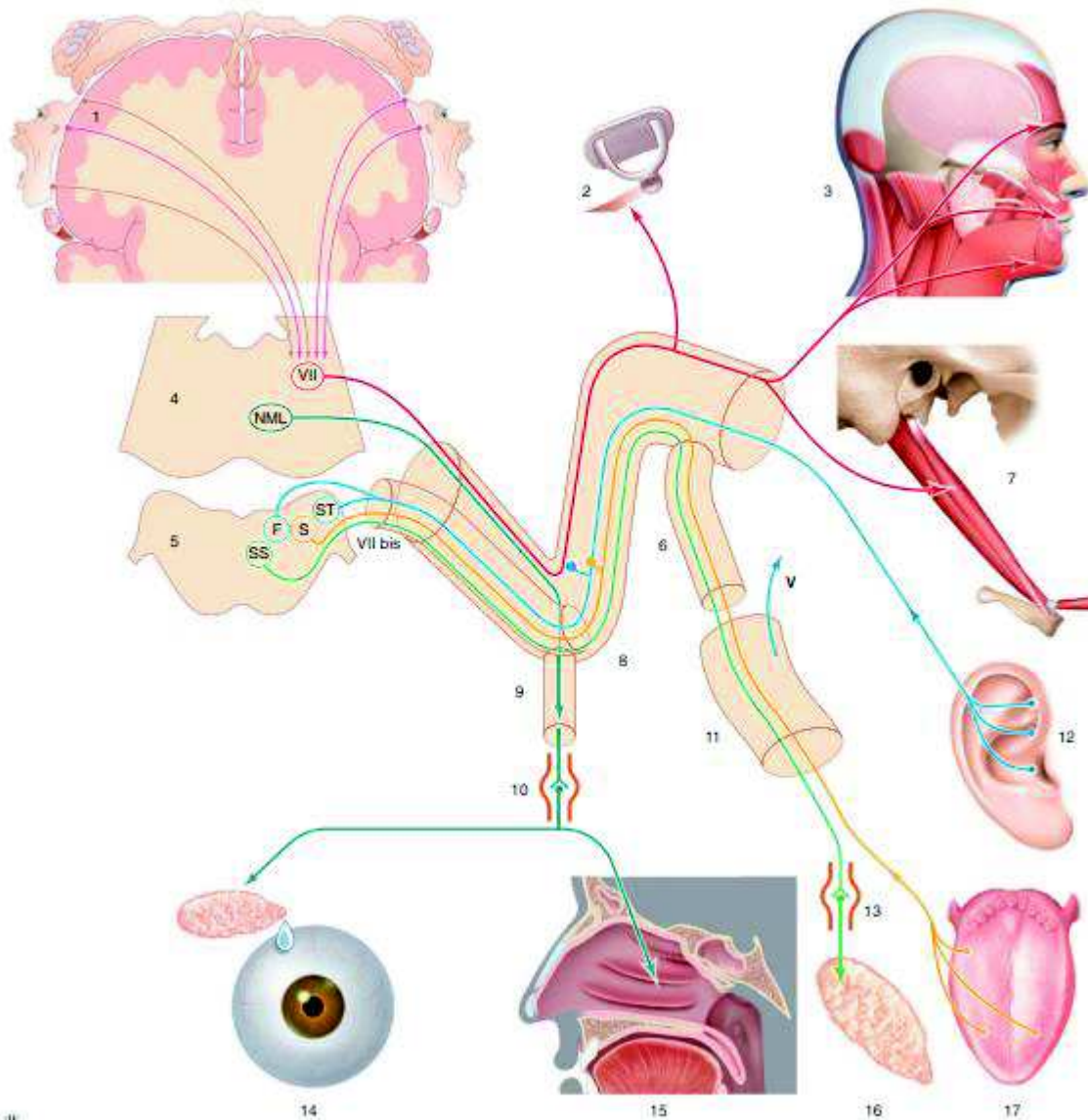
Cette étude a permis de rapporter notre expérience au CHU de Rouen sur les techniques utilisées dans la réparation immédiate du nerf facial par utilisation d'un greffon d'interposition ou d'une suture directe, en cas de lésion au cours d'une chirurgie d'exérèse tumorale parotidienne, du rocher ou bien de l'angle ponto cérébelleux. L'objectif était l'analyse des résultats post opératoires selon la topographie lésionnelle, la technique chirurgicale et les facteurs pronostiques de récupération à 12 mois et 18 mois post opératoire.

### **3 Etat des connaissances**

#### **3.1 Le nerf facial (10)**

Le nerf facial est un nerf mixte, issu du deuxième arc branchial. Il est constitué d'un contingent moteur pour les muscles peauciers de la face, muscles digastriques, muscles stylo-hyoïdien et muscle de l'étrier. Il est constitué aussi d'un contingent sécréteur parasympathique pour le système lacrymo-muco-nasal et le système salivaire, d'un contingent sensitif pour la zone cutanée de Ramsay-Hunt et d'un contingent sensoriel gustatif pour les 2/3 antérieurs de la langue (10).

Le nerf facial présente un noyau principal moteur. Le noyau se situe au niveau de la substance grise du pont, dans le tronc cérébral. Le nerf facial (figure 1) émerge du tronc cérébral au niveau de la partie moyenne du sillon bulbopontique entre le nerf abducens et le nerf cochléovestibulaire. Il va ensuite prendre une direction en avant et en dehors en accompagnant le nerf vestibulaire vers le conduit auditif interne. Il présente un trajet d'abord intracrânien, extra-osseux dans l'angle ponto-cérébelleux, puis intra-osseux dans l'os pétreux, suivi d'un trajet extracrânien (10).



**Figure 1** : Anatomie fonctionnelle du nerf facial : en rouge : nerf VII moteur ; en bleu : nerf VII sensitif ; en vert : nerf VII végétatif ; en jaune : nerf VII gustatif ; LMN : noyau lacrymo-muco-nasal ; FS : faisceau solitaire ; SS : noyau salivaire supérieur ; nerf VII : noyau moteur du nerf VII ; 1. Cortex moteur ; 2. muscle stapédien ; 3. muscles peauciers du visage et du cou ; 4. pont ; 5. moelle allongée ; 6. corde ; 7. muscles digastrique (ventre postérieur) et stylo-hyoïdien ; 8. ganglion géniculé ; 9. nerf grand pétreux ; 10. ganglion sphéno-palatin ; 11. nerf lingual ; 12. nerf sensitif Ramsay-Hunt ; 13. ganglion sous-mandibulaire ; 14. sécrétions lacrymales ; 15. sécrétions muco-nasales ; 16. sécrétions salivaires sous-mandibulaires ; 17. sensorialité gustative. *D'après l'EMC (11).*

### 3.1.1 Trajet endocrânien :

Le nerf facial émerge du tronc cérébral avec le VIIbis ou nerf intermédiaire de Wrisberg. La partie proximale des nerfs est dépourvue d'épinèvre. Les nerfs baignent dans le Liquide Cérébro Spinal. Cette portion mesure en moyenne 15,8mm. Après son émergence du tronc cérébral, le nerf facial forme le paquet acoustico facial avec le nerf vestibulaire (PAF). Il est situé légèrement au-dessous et en avant du nerf vestibulaire (12). Dans le méat auditif interne, il se situe au-dessus du nerf cochléaire et en avant des nerfs vestibulaires supérieurs et inférieurs (10).

### 3.1.2 Trajet intra-pétreux :

Il commence dans le méat auditif interne, puis se poursuit dans un conduit osseux : l'acqueduc de Fallope (ou canal facial). Il mesure entre 28 et 32mm de long et il divise le nerf facial intra-pétreux en trois portions.

- Première portion, labyrinthique VII.1 : elle mesure 3 à 5 mm, elle va du fond du conduit auditif interne au ganglion géniculé en formant le « genou du VII » qui repose sur le deuxième tour de spire de la cochlée. A partir du ganglion géniculé émergent les nerfs grand et petit pétreux superficiels (10).
- Deuxième portion, tympanique VII.2 : elle mesure environ 10-12mm. Elle commence à partir du « genou » et suit la paroi interne de la caisse du tympan en se terminant par le « coude du VII » situé entre la fenêtre ovale et le canal semi circulaire latéral (13).
- Troisième portion, mastoïdienne VII.3 : elle mesure environ 13mm. La portion mastoïdienne est un segment vertical, elle descend pour rejoindre le foramen stylomastoïdien (13).

Au cours de son trajet intra pétreux, le nerf facial donne naissance à cinq collatérales : le nerf grand pétreux superficiel, le nerf petit pétreux superficiel, le nerf du muscle stapédien, la corde du tympan et le nerf d'Arnold de manière inconstante (10).

### 3.1.3 Trajet extra-crânien :

Le nerf facial devient extra-crânien après son passage dans le foramen stylomastoïdien. L'artère stylo-mastoïdienne l'accompagne et vascularise le tronc du nerf

facial. Ses branches terminales vont, elles, être vascularisées par l'artère temporale superficielle, l'artère transverse de la face et l'artère faciale.

Il apparaît la plupart du temps en dedans de l'échancrure du digastrique. Le trajet extra-crânien commence par un segment très court de quelques millimètres dans l'espace rétro-stylien, en arrière du rideau stylien. Le rideau stylien est constitué du ventre postérieur du muscle digastrique, du ligament stylo-hyoïdien, du muscle stylo-hyoïdien, et du ligament stylo-mandibulaire (10).

Au cours de ce trajet rétro-stylien, le nerf facial donne naissance à plusieurs branches collatérales : le rameau sensitif du méat acoustique externe (zone de Ramsay Hunt), le rameau moteur auriculaire postérieur, les rameaux moteurs des muscles digastriques et stylo-hyoïdiens. Il traverse le rideau stylien d'arrière en avant au niveau du triangle stylo-digastrique, puis il fait son trajet dans la loge parotidienne (10).

Dans la loge parotidienne, le nerf facial va diviser la glande parotide en lobe superficiel et lobe profond. Le tronc du nerf facial se divise en deux branches : la branche cervico-faciale (inférieure) et la branche temporo-faciale (supérieure). La longueur totale entre le trou stylo-mastoïdien et la bifurcation est de 13mm environ. Les deux branches principales vont ensuite se diviser en de multiples branches qui vont se superficialiser pour aller innerver les différents muscles peauciers de la face et du cou (10).

## 3.2 Régénérescence nerveuse

### 3.2.1 Rappels et définitions :

Un neurone du système nerveux périphérique est composé de :

- un corps, appelé péricaryon ou corps cellulaire ou encore soma, contenant le noyau -bloqué en interphase et donc incapable de se diviser- et le cytoplasme. On trouve dans le cytoplasme le réticulum endoplasmique rugueux (formant les corps de Nissl), les appareils de Golgi, des mitochondries et des neurofilaments qui se regroupent en faisceaux pour former des neurofibrilles.

- deux types de prolongements : l'axone, unique, et les dendrites, nombreux.

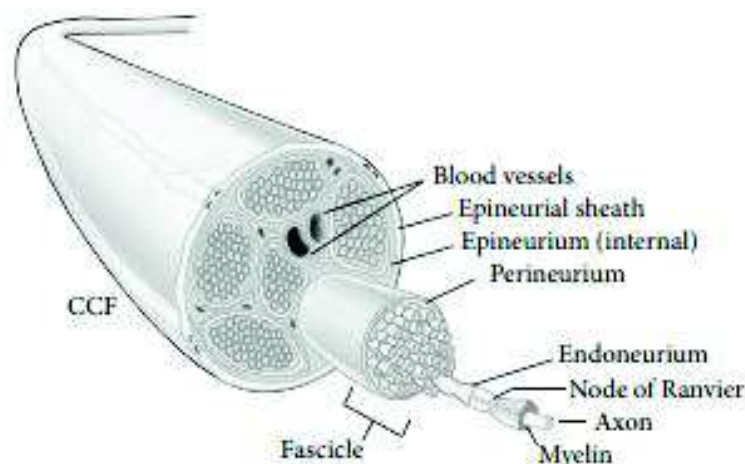
Les dendrites sont les récepteurs du potentiel d'action, qui longent l'axone jusqu'aux terminaisons axonales - aussi appelées arborisation terminale- qui innervent la cible (muscle, organe).

Chaque ramification terminale se termine par un renflement, le bouton terminal aussi appelé bouton synaptique dans lesquelles s'accumulent des vésicules synaptique contenant un neuro transmetteur qui sera libéré sous l'effet du potentiel d'action.

La vitesse de propagation est augmentée grâce à l'isolation de l'axone (dans le cas des axones myélinisés). La gaine de myéline, constituée par l'enroulement des cellules de Schwann autour de l'axone, améliore la conduction passive. Mais certains points ne sont pas isolés de manière à former le potentiel d'action : ce sont les nœuds de Ranvier. Le potentiel d'action se transmet de nœud en nœud.

Chaque axone (ou fibre nerveuse) est entouré par un tissu conjonctif appelé **endonèvre**.

Les axones sont regroupés en fascicules entourés par le tissu conjonctif appelé **périnèvre**. Un nerf est constitué d'un ensemble de fascicules et de vaisseaux sanguins, entourés par un tissu conjonctif appelé **épinèvre**.



**Figure 2** : Anatomie du nerf périphérique selon *Siemionow et al* (14)



### 3.2.2 Classification des lésions nerveuses selon Seddon

Deux systèmes de classifications des lésions nerveuses sont communément utilisés : la classification de Seddon, et la classification de Sunderland,

**Selon Seddon** (15) il existe trois types de lésions nerveuses : la neurotmesis, l'axonotmesis et la neurapraxie.

La neurapraxie est la difficulté de la conduction axonale en lien avec une altération de la myéline. Il n'y a pas de lésion nerveuse ; l'endonèvre, le périnèvre et l'épinèvre sont intacts, il s'agit d'une sidération. L'activité nerveuse reprend sans séquelles en général en quelques semaines.

L'axonotmésis correspond à un arrêt de la continuité de l'axone et de son recouvrement de myéline -mais avec préservation de la charpente du tissu conjonctif du nerf (l'épinèvre)- avec un arrêt de la conduction jusqu'à ce que la régénération se fasse. Celle-ci dépend du degré de désorganisation interne et de la distance au muscle. La récupération peut donner lieu à des réinnervations aberrantes notamment à la suite d'erreurs de trajectoire. Dans ces cas -là on peut avoir des apparitions de syncinésies et d'hypertonie en fonction de la sévérité de l'atteinte.

La neurotmesis est la section complète du nerf avec arrêt de la circulation. Il est nécessaire dans cette situation d'intervenir chirurgicalement pour rétablir la continuité nerveuse. Mais ce n'est pas sans séquelles, en effet il peut y avoir des trajets de repousse aberrants entraînant des syncinésies.

### 3.2.3 Classification des lésions nerveuses selon Sunderland

**La classification de Sunderland** (16) est constituée de 5 degrés et consiste en la subdivision de l'axonotmésis de la classification de Seddon en trois niveaux en fonction du degré d'altération du nerf et des capacités de régénération spontanée qui en résultent (figure 3).

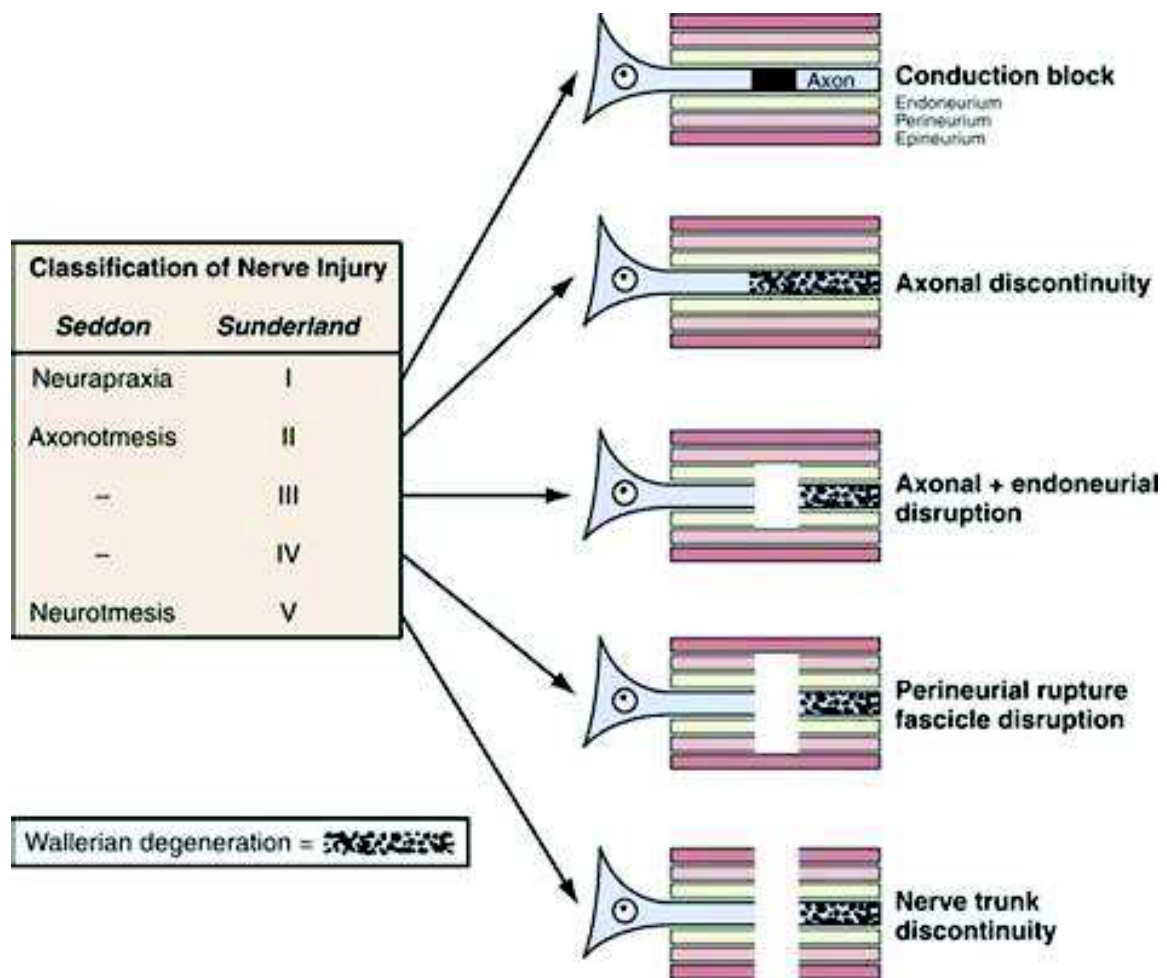
1<sup>er</sup> degré : il correspond à la neurapraxie de Seddon

2<sup>ème</sup> degré : il est inclus dans l'axonotmésis de Seddon et correspond au cas où l'axone est endommagé mais où l'endonèvre est intact (ce qui constitue les conditions optimales pour la régénération)

3<sup>ème</sup> degré : il est inclus dans l'axonotmésis de Seddon et correspond à une interruption de la fibre nerveuse, avec lésion de l'endonèvre. Le périnèvre et l'épinèvre ne sont pas lésés. La guérison de ce type de blessure est possible mais une intervention chirurgicale peut être nécessaire.

4<sup>ème</sup> degré : il est inclus dans l'axonotmésis de Seddon et correspond à une interruption de la fibre nerveuse, avec lésion de l'endonèvre et du périnèvre. Seul l'épinèvre est intact. Dans ce cas, une réparation chirurgicale est nécessaire.

5<sup>ème</sup> degré : il correspond à la neurotmésis de Seddon et est une transection complète du nerf. La guérison n'est pas possible sans un traitement chirurgical.



**Figure 3** : classification des blessures nerveuses selon Seddon et Sunderland selon « *neurosurgery.tv* »

### 3.2.4 Processus naturels de régénération et réparation

Les processus de régénération et de réparation faisant suite à une lésion d'un neurone moteur se produisent à de multiples niveaux, incluant :

- le corps cellulaire,
- le segment situé entre le corps cellulaire et la lésion (moignon proximal),
- le site de la lésion,
- le segment situé entre le site de la lésion et le muscle ou l'organe cible (moignon distal),
- le muscle ou l'organe cible.

Dans le cas des blessures légères (de type neurapraxie), le processus de régénération (remyélinisation) démarre immédiatement. Dans le cas de blessures plus sévères, il se produit une phase de choc initial après lesquelles les phases de régénération et de réparation s'étalent sur de nombreux mois.

La réparation se produit à travers 3 mécanismes (16) (17) :

- la remyélinisation
- la repousse collatérale à partir d'axones préservés
- la régénération axonale à partir du site de la blessure.

Les repousses collatérales peuvent permettre une réinnervation des muscles cibles en cas de lésion partielle du nerf, et peuvent être très efficaces dans le cas où de nombreux axones survivent. Dans le cas de lésions affectant moins de 20 à 30% des axones, la récupération est due de manière prédominante à la repousse collatérale à partir d'axones survivants qui se produit en 2 à 6 mois. Quand plus de 90% des axones sont lésés, le mécanisme principal de réparation est la régénération depuis le site de la lésion (16).

Les processus de régénération nerveuse et de réinnervation de la cible sont complexes et mettent en jeu une multitude de facteurs liés au neurone lui-même mais aussi à l'environnement de croissance et à la cible. Le neurone doit tout d'abord survivre et mettre en place une réponse métabolique efficace pour initier la régénération. En outre, l'environnement de croissance dans le moignon nerveux distal par rapport à la blessure doit fournir un support suffisant pour la régénération des

axones. Enfin, l'axone doit réinnerver la cible appropriée, et la cible doit garder la capacité d'être réinnervée et de récupérer de l'atrophie entraînée par la dénervation (18).

### 3.2.5 Survie du neurone

La condition nécessaire à la régénération axonale est la survie du neurone lésé. Celle-ci dépend entre autres du type de neurone, de l'âge, du degré de la lésion et de sa proximité par rapport au corps cellulaire. Les neurones moteurs sont moins sensibles à la mort cellulaire induite par une blessure que les neurones sensitifs. Dans le cas des mammifères, les neurones sensitifs et les neurones moteurs axotomisés sont plus susceptibles de mort cellulaire chez les nouveau-nés que chez les adultes. Les neurones moteurs de la moelle épinière sont moins sujets à la mort cellulaire que les neurones moteurs crâniens, notamment du fait de la distance généralement plus grande entre la lésion et le corps cellulaire dans le cas de blessures de nerfs spinaux (18). D'après Lo et al, 1995 (19), les neurones axotomisés meurent par apoptose, et ce, au moins en partie par privation de facteurs neurotrophiques exprimés par les tissus de la cible et par des cellules gliales (dont les cellules de Schwann), les fibroblastes, et les macrophages à proximité du corps cellulaire et de l'axone du neurone (20) (21) (22) (23). La survie neuronale après une axotomie est en effet favorisée par un apport de facteurs trophiques provenant de multiples sources, et incluant les neurotrophines, des cytokines neuropoïétiques, les facteurs de croissance Insuline-like (IGFs), les glial-cell-line-derived neurotrophic factors (GDNFs) (18).

### 3.2.6 Modifications dans le corps cellulaire

A la suite d'une axotomie, des signaux sont générés sur le site de la lésion et vont se propager de manière rétrograde jusqu'aux corps cellulaires des neurones lésés. En fonction de leurs capacités régénératives, ces neurones vont subir des modifications qui vont leur permettre de s'adapter (ou pas – cas des neurones du système nerveux central-), en passant du métabolisme inerte des neurones matures, au métabolisme anabolique des neurones qui se régénèrent, afin que des protéines associées à la croissance, telles que GAP-43, tubuline et actine, de nouveaux lipides, neuropeptides, et cytokines puissent être synthétisés pour soutenir la croissance de l'axone (24) (18). Ce basculement d'un « mode de transmission » vers un « mode de

croissance » se traduit par des modifications morphologiques, physiologiques et moléculaires caractéristiques (25) (26) (27) (28) (18), les modifications morphologiques les plus visibles du corps cellulaire neuronal étant la dissolution des corps de Nissl, l'excentrement et le grossissement du noyau, le gonflement cellulaire rassemblés sous le nom de **chromatolyse** ou « modifications chromatolytiques » (29) (30) (31). La chromatolyse est plus prononcée et se produit plus tôt pour les neurones ayant subi des lésions axonales près du corps cellulaire, suggérant une corrélation entre l'importance de la chromatolyse et l'ampleur de la croissance axonale nécessaire à l'établissement de connections avec les cibles (18). Il faut cependant noter que la chromatolyse n'est pas toujours un prérequis pour une régénération réussie (18).

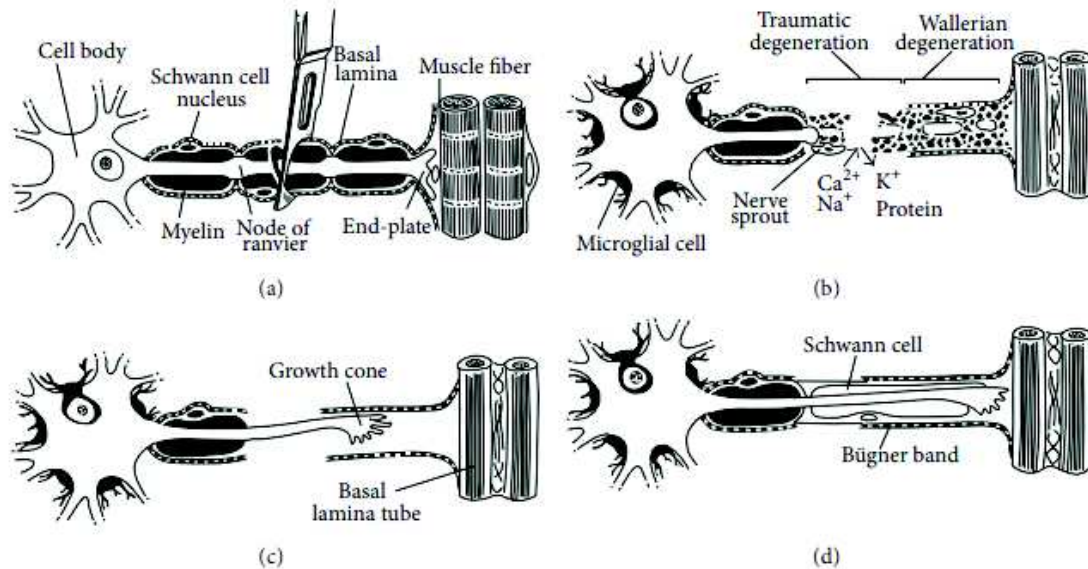
### 3.2.7 La dégénérescence Wallérienne dans le moignon distal et le moignon proximal

Dès qu'il y a une interruption d'un axone (32) (33) (16) , se produit dans la partie distale de l'axone, la dégénérescence Wallérienne. L'axone ainsi que la myéline dégèrent. Elle commence dans les 24 à 48h après la blessure du nerf périphérique. La myéline est transformée en graisse neutre et est phagocytée, initialement par les cellules de Schwann puis par des macrophages, mobilisés par les cellules de Schwann. Les débris de l'axone et de la gaine de myéline forment des ovoïdes qui sont digérés et qui disparaissent (34). Dans la partie proximale de l'axone endommagé, la dégénérescence se propage en partant de la lésion (« die-back ») et s'arrête au premier nœud de Ranvier dans le cas des blessures légères. Dans le cas de blessures plus sévères, elle peut se propager plus en amont de la lésion.

Au sein du moignon distal, alors que l'axone se désagrège et disparaît, les membranes du tissu conjonctif de soutien qui constituent l'endonèvre peuvent rester.

Une fois la résorption des débris terminée, les cellules de Schwann prolifèrent et tapissent l'endonèvre en formant un tunnel (cordons de Büngner), qui constitue une voie et un échaffaudage pour la régénération axonale (figure 4). La dégénérescence Wallérienne commence dans les heures qui suivent la blessure. En 6 à 8 semaines un moignon distal constitué uniquement de l'endonèvre est tapissé de cellules de Schwann.

Les éléments disponibles à l'heure actuelle indiquent que la dégénérescence axonale n'est pas un processus passif, mais une réponse programmée à la déconnection entre le corps cellulaire et l'organe cible (16).



**Figure 4** : Dégénérescence et régénérescence nerveuse après lésion d'un nerf périphérique selon *Lee and al* (35).

*A* : Lésion de l'axone.

*B* : Dégénérescence traumatique en regard de la zone de la lésion et dégénérescence wallérienne en distalité

*C* : Formation d'un cône de croissance vers la lame basale

*D* : Alignements des cellules de Schwann pour former les bandes de Büngner

### 3.2.8 Régénérescence de l'axone à partir de la partie proximale

Dans les heures qui suivent la blessure, la membrane de l'extrémité de la partie lésée se soude. Cette fermeture est un pré requis à la régénération axonale à partir du moignon proximal. La régénération axonale a lieu à partir du nœud de Ranvier le plus distal. Environ 50 à 100 germes apparaissent et mûrissent jusqu'au récepteur sensitif ou moteur dénervé (36).

L'axone est régénéré via la formation d'un cône de croissance, structure cellulaire transitoire et mobile. Le cône de croissance a pour fonction d'explorer l'environnement extracellulaire et de permettre de guider l'axone grâce à différentes molécules : les cônes de croissance développent des extensions ressemblant à des

doigts, les filopodia, qui explorent leur environnement, agissant comme des senseurs (16). Les cônes de croissance ont de remarquables capacités de détection de signaux de guidage reçus de l'environnement, signaux qui contrôlent l'avancée, la trajectoire, la ramification de l'extrémité de la pousse axonale.

La croissance axonale est initiée sans support direct du corps cellulaire en utilisant le matériel disponible localement dans l'axone (37) (18). Des éléments du cytosquelette préexistant sont transportés dans les pousses axonales filles émergeant du moignon proximal (38) (18). Les microtubules constituent des ponts entre les axones parents et les axones fils pour transférer les autres matériaux nécessaires pour la croissance axonale (39) (18).

Le matériel fourni par le corps cellulaire via le transport axonal est cependant la source majeure pour l'allongement axonal ultérieur (40), les axones ayant une faible capacité de synthèse de protéines pendant la formation du cône de croissance (41). L'allongement axonal est lent au départ, mais accélère pour atteindre une vitesse de croissance constante vers le 3<sup>ème</sup> jour après la blessure (18). La vitesse de régénération varie en fonction du type de blessure et de l'âge. La croissance des pousses axonales est plus rapide quand la gaine et la membrane de soutien du nerf sont préservées qu'en cas de section du nerf (42). Les estimations de vitesse de régénération varient entre 1 et 3 mm par jour (18).

En l'absence de structure « guide » telle que le moignon distal, les axones en cours de régénération forment un névrome, qui est un mélange de fibres nerveuses immatures et de tissu conjonctif, reflétant une croissance axonale résiduelle ou encore désorganisée (18).

Quand de nombreuses fibres nerveuses émanant d'un axone « parent » croissent dans l'environnement favorable du moignon distal, une moyenne de 5 pousses axonales par axone « parent » commencent à se régénérer (43) (44) (45). Les pousses axonales qui s'allongent de manière distale, comprennent une « unité de régénération » qui reste dans le moignon du nerf distal tant que l'axone n'a pas établi de connexion avec la cible. Une fois que la connexion avec la cible est établie, tous les axones « fils » sauf un sont progressivement retirés, ce processus pouvant prendre des mois et même des années (46). Cependant, le nombre total des branches dans



les segments nerveux régénérés dépasse celui des nerfs (47). Ce phénomène constitue le « branching » axonal collatéral.

### 3.2.9 Environnement favorable à la régénération– rôle des cellules de Schwann

Les cellules de Schwann font preuve d'une grande plasticité, qui est un prérequis à une régénération nerveuse réussie. Elles se développent à partir des crêtes neurales, une population de cellules particulièrement motiles pouvant évoluer en de multiples dérivés. La différenciation de ces précurseurs de cellules de Schwann en cellules de Schwann immatures et finalement en cellules de Schwann myélinisantes ou non myélinisantes, est gouvernée par une multitude de facteurs, certains, intrinsèques aux cellules de Schwann, d'autres provenant de l'axone ou de la matrice extra cellulaire (48).

Après la lésion d'un nerf périphérique, les cellules de Schwann forment des « cellules réparatrices ». Ces cellules hautement spécialisées sont dotées de caractéristiques uniques, telles que la capacité de phagocyter la myéline et de former des voies de régénération (les cordons de Büngner) pour permettre aux axones de régénérer leurs cibles. Elles augmentent leur synthèse de CAMs (cell adhesion molecules), telles que N-CAM, Ng-CAM/L1, N-cadherin et L2/HNK1, élaborent une membrane de soutien contenant de nombreuses protéines de matrice extracellulaire (MEC), telles que laminine, fibronectine et tenascine, et produisent de nombreux facteurs neurotrophiques et leurs récepteurs, préparant ainsi au sein du moignon distal un environnement favorable à la régénération axonale.

Ces cellules réparatrices partagent des caractéristiques avec les cellules de Schwann immatures en développement, ce qui conduit souvent à les considérer comme dé-différenciées. Cependant, en plus de l'expression de gènes immatures, les cellules de Schwann réparatrices activent des gènes liés à la blessure, tels que ceux impliqués dans le codage des neurotrophines, le recrutement de macrophages et la phagocytose, soutenant ainsi activement la réparation nerveuse (48).

La remyélinisation des axones régénérés commence lors du contact entre la membrane de l'axone et les cellules de Schwann qui induit une synthèse galactocérobroside (49), l'expression de protéines associées à la myéline dans les



cellules de Schwann (50) (51) -celles-ci se re différenciant en cellules matures-, et initie le développement en spirale de la gaine de myéline (52) (18). Ce sont les axones en croissance qui déterminent l'ampleur de la myélinisation (53), les cellules de Schwann formant des lamelles de myéline dont le nombre augmente proportionnellement à la taille des axones (54). Mais les axones régénérés tardent à retrouver la vitesse de conduction normale de l'axone « parent ». Ceci s'explique par les distances internodales anormalement courtes des gaines de myéline qui sont formées par trois fois plus de cellules de Schwann dans le moignon distal du nerf (55) (56). Ces distances entre nœuds de Ranvier augmentent progressivement au cours d'une réorganisation complexe des cellules de Schwann des gaines de myéline (54) (57).

### 3.2.10 Les obstacles à une bonne récupération

#### **-le facteur temps**

Le support de croissance fourni au niveau du nerf distal et la capacité des neurones axotomisés à régénérer les axones ne sont pas maintenus indéfiniment, même si la capacité du neurone à soutenir les tentatives de régénération persistent pendant au moins 12 mois (16). Les muscles dénervés trop longtemps s'atrophient.

#### **-l'impossibilité de traverser le site lésionnel**

Le cône de croissance produit une protéase qui aide à dissoudre les matériaux se trouvant sur son chemin - en complément de la dégénérescence Wallérienne-, mais dans le cas des blessures sévères qui interrompent les tubes d'endonèvre, les pousses axonales peuvent rencontrer des obstacles trop importants. Un facteur critique est la distance entre les moignons proximal et distal. Les axones ne parvenant pas à atteindre le moignon distal sont gaspillés. Ils se perdent dans le tissu adjacent, ou se retrouvent enfermés dans les cicatrices qui se forment invariablement dans l'espace séparant le moignon distal du moignon proximal (16).

Les cicatrices présentes dans les tissus entre les deux moignons entravent la régénération et conduisent à dévier les axones qui se régénèrent vers des tubes d'endonèvre correspondant à des fonctions différentes.

#### **-une réinnervation aberrante :**

*-repousse axonale vers une mauvaise cible*

Suite à des défauts de guidage de la repousse axonale, les muscles sont réinnervés par des axones « étrangers » qui ont été aiguillés vers et à l'intérieur de « mauvais » faisceaux nerveux (47) (58) (59) (60).

- *poly innervation de la jonction neuro musculaire*

C'est une conséquence du bourgeonnement axonal, par lequel les neurones moteurs survivants augmentent la taille de leurs unités motrices pour réinnervier les fibres musculaires dénervées de manière à compenser la perte d'unités motrices fonctionnelles et par là, les capacités motrices fonctionnelles (61).

Mais alors qu'en temps normal, une fibre musculaire est innervée par un unique neurone moteur le mécanisme de bourgeonnement axonal peut conduire à une « innervation poly neuronale » (47) ou une « hyperinnervation » (47) (62) des fibres musculaires, ayant des effets néfastes sur les capacités motrices.

Malgré l'idée que cette polyinnervation soit temporaire (63), elle peut persister sur une période plus longue (47).

La poly innervation a deux sources :

- le « branching » collatéral excessif sur le site de la lésion
- le « terminal sprouting » (bourgeonnement terminal)

### 3.2.11 Les techniques utilisées ou à l'étude :

#### - **La chirurgie**

En cas de neurotmésis, et certains cas d'axonotmésis, la chirurgie est nécessaire.

En cas de neurotmésis, elle permet tout d'abord d'aligner les deux extrémités de nerfs sectionnés. Dans la configuration la plus simple, une suture entre les deux moignons est possible. Dans d'autres cas, les extrémités des deux moignons sont trop éloignées, il est nécessaire d'assurer la jonction. Cela peut être réalisé par une autogreffe nerveuse dans la majorité des cas.

#### - **Voies complémentaires étudiées :**

Mais même avec la chirurgie, la récupération peut être très insuffisante, notamment à cause du phénomène de réinnervation aberrante.

Si ce phénomène est largement documenté (47), il y a eu jusqu'ici très peu d'avancées sur les moyens de l'éviter.

Un certain nombre de tentatives d'amélioration portant sur l'aiguillage de la repousse axonale ont échoué (64) (65). Il n'est pas possible techniquement de guider convenablement les milliers d'axones (et leurs branches dérivées) émergeant du moignon proximal de nerfs sectionnés. La plupart des efforts de recherche portent sur la réduction du « branching » collatéral et sur la réduction de la poly innervation.

### 3.3 Régions où le nerf facial peut être atteint et type de lésion: (66)

#### 3.3.1 Localisation des lésions

Elles peuvent se situer tout au long du trajet du nerf facial. Cela comprend donc les lésions qui dépendent directement du VII, comme les hémangiomes et les neurinomes du VII, ainsi que les lésions au contact du VII, soit :

- Les lésions situées dans l'angle ponto cérébelleux notamment les neurinomes de l'acoustique ou nerfs mixtes ou nerf facial, les méningiomes, les kystes épidermoïdes, métastases. Le VII à cette localisation peut être étiré, comprimé, sa place anatomique peut être modifiée ce qui rend la chirurgie plus compliquée. Dans ces circonstances on ne peut parfois pas éviter de section du nerf facial.

- Les lésions situées dans le rocher, notamment les cholestéatomes, neurinome du nerf facial intra pétreux, méningiome intra pétreux, paragangliome tympano-jugulaire.

- Les lésions situées dans la parotide : Outre l'hémangiome ou le neurinome du nerf facial, elles sont constituées aussi des lésions parotidiennes au voisinage du VII : métastases de mélanome, adénocarcinome, carcinome adénoïde kystique.

Parmi les tumeurs extrinsèques au nerf facial, les lésions bénignes peuvent entraîner un bloc de conduction nerveuse liée à une inflammation au contact du nerf ou bien une compression. Les tumeurs malignes peuvent, elles, entraîner une destruction nerveuse lié à leur envahissement.

Nous allons nous intéresser tout particulièrement aux lésions tumorales, mais bien évidemment il peut exister des lésions traumatiques entraînant des sections du nerf facial nécessitant une réparation immédiate, comme dans les cas de fractures du rocher ou de traumatismes faciaux.

#### 3.3.2 Types de lésions

Nous allons décrire plus précisément les principales lésions rencontrées, notamment dans notre étude :

### 3.3.2.1 Les schwannomes du VII :

Ce sont dans la majorité des cas des tumeurs bénignes dérivant des cellules de Schwann. Ils représentent moins de 1% des tumeurs intra pétreuses (67). Ils peuvent intéresser tout le trajet du nerf facial du tronc cérébral aux muscles faciaux (68), mais ils ont une prédilection pour le ganglion géniculé, le segment tympanique et le segment mastoïdien (69). Dans moins de 10% des cas ils se développent aux dépens de la partie extra crânienne du nerf facial.

Les schwannomes du VII sont la plupart du temps diagnostiqués par l'IRM des conduits auditifs interne et de l'angle ponto-cérébelleux. Il s'agit d'une masse réhaussée aux produits de contraste en séquence T1 dont le diagnostic n'est pas difficile à faire même en cas de petite taille (70). Cependant, il est difficile de faire la différence entre un neurinome vestibulaire et neurinome facial dans le conduit auditif interne car les signes cliniques et radiologiques sont similaires (71).

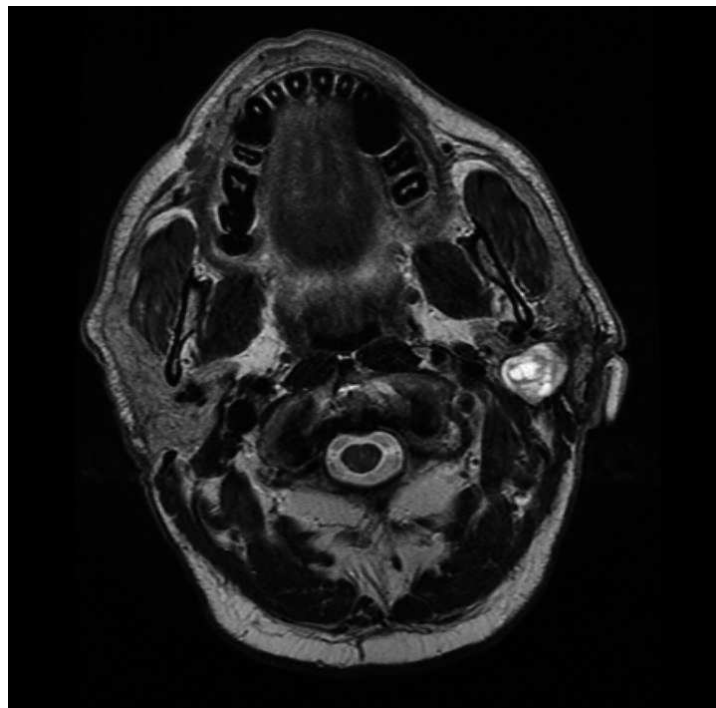
Ils touchent plus fréquemment les femmes, avec un âge moyen de 40 ans. Le mode de révélation est le plus souvent l'apparition de manifestations faciales qui peuvent être accompagnés de signes cochléo-vestibulaires (66).

La plupart du temps il s'agit d'une PFP d'apparition progressive mais les signes déficitaires peuvent être surajoutés ou précédés d'une hypertonie de repos ou des syncinésies. Dans certains cas il s'agit d'une installation brutale comme une PFP Idiopathique.

Lors d'une atteinte dans la partie extra-crânienne parotidienne, la PFP est rarement le mode de découverte du fait de la croissance lente et de l'absence de compression. La tumeur est révélée par l'apparition d'une masse parotidienne, indolore, ferme et mobile. Il est nécessaire d'éliminer un adénome pléiomorphe ou un cystadénolymphome comme diagnostics différentiels avant toute chirurgie (66).

De nombreux auteurs recommandent une chirurgie d'exérèse du schwannome quand la fonction faciale est altérée de manière sévère avec un House Brackmann (HB) supérieur ou égal à 4. Pour les patients ayant des HB inférieurs ou égaux à 3 on préfère une solution conservatrice car la plupart des études mettent en évidence que les techniques de réhabilitation ne permettent pas d'obtenir HB inférieur à 3 (66). Cependant, si la progression de la lésion fait courir un risque sur l'audition, une chirurgie peut être malgré tout discutée. Notamment en cas d'atteinte de la cochlée

par lyse osseuse de contiguïté ou une atteinte nerveuse en lien avec une compression du nerf cochléo-vestibulaire dans le méat acoustique interne ou l'angle ponto-cérébelleux (66). Le degré d'atteinte faciale peut être évalué cliniquement mais aussi par des électromyographies répétées qui peuvent mettre en évidence des atteintes nerveuses infracliniques. Il a été décrit par certains auteurs que l'augmentation de la perte axonale peut représenter un signe précurseur fiable de la dégradation clinique ce qui apporte une aide à la décision de prise en charge chirurgicale (66) (72).



**Figure 5 :** IRM séquence T2 de la parotide mettant en évidence un schwannome du VII intraparotidien

### 3.3.2.2 Le schwannome du VIII :

Il s'agit de la plus fréquente des tumeurs de l'angle ponto cérébelleux et de la fosse cérébrale postérieure chez l'adulte (80%). Son incidence est estimée à 10/1000000 par an (73).

C'est une tumeur bénigne qui se développe à partir de la gaine de Schwann de la branche supérieure ou inférieure du nerf vestibulaire. Le nerf vestibulaire représente le nerf de l'audition et de l'équilibre. Il est constitué de deux contingents nerveux : le nerf cochléaire et le nerf vestibulaire. Dans la majorité des cas, le schwannome du VIII

est unilatéral et isolé, sauf s'il s'intègre à la neurofibromatose de type 2 ou maladie de Recklinghausen. Bien qu'il se développe sur le nerf vestibulaire, le premier symptôme à apparaître est le plus fréquemment une hypoacousie de perception unilatérale qui évolue lentement (73). Il peut y avoir aussi des acouphènes et des vertiges. Dans certains cas il peut être révélé par une PFP du fait de la compression du nerf facial par la tumeur (73). Plus rarement il peut être découvert sur un syndrome cérébelleux ou bien des signes d'HTIC.

L'IRM cérébrale centrée sur les conduits auditifs internes permettra de visualiser le neurinome et caractériser sa taille et sa localisation qui peut être intracanaulaire ou bien située dans l'angle pontocérébelleux. L'IRM permettra de définir le neurinome grâce à un iso signal en T1, hyper signal T2 peu spécifiques, rehaussement gadolinium (tardif) et de le classer dans la classification de KOOS. Au cours de leur exérèse, du fait de leur contact rapproché avec le nerf facial, en fonction de la taille de la tumeur ou bien de l'adhérence de la tumeur au nerf facial, une lésion, de celui-ci, sera dans certains cas inévitable.

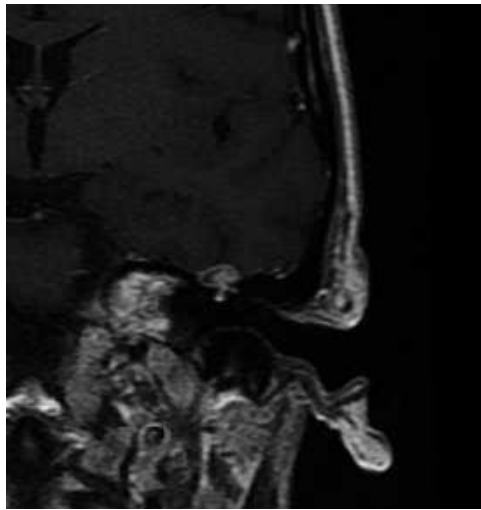
### 3.3.2.3 Le cholestéatome :

Le cholestéatome correspond à de l'épiderme situé dans l'oreille moyenne qui présente un potentiel de desquamation, migration et érosion. La paralysie faciale survient dans 1 à 2 % des cholestéatomes, et est due à leurs propriétés ostéolytiques. Elle n'est en général pas le premier symptôme d'un cholestéatome. Elle survient au décours d'un mécanisme inflammatoire, infectieux et compressif. En effet l'extension du cholestéatome peut entraîner une lyse osseuse du canal de Fallope. Parfois il existe d'emblée une déhiscence spontanée (74). La PFP peut être d'installation rapide ce qui peut faire penser en premier lieu, à tort, à une PFP idiopathique ; elle peut aussi être d'installation progressive. La prise en charge est chirurgicale et constitue une urgence après avoir effectué un bilan d'imagerie.

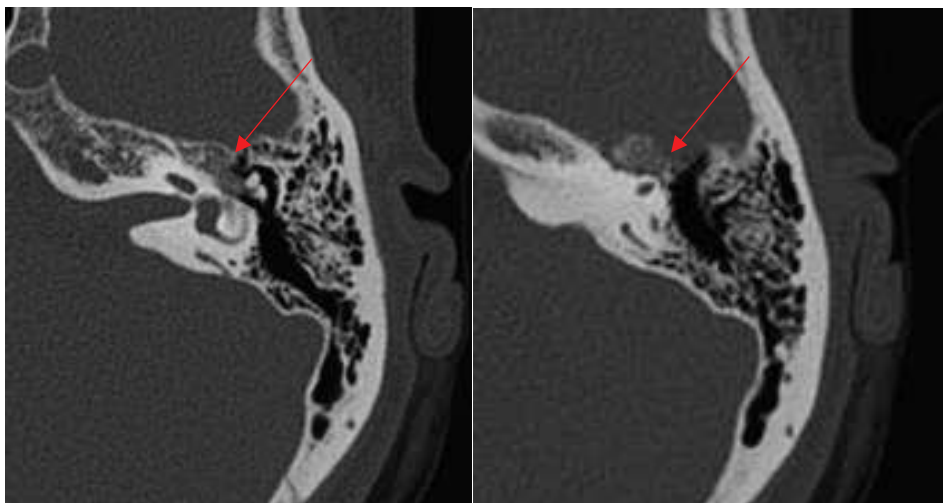
### 3.3.2.4 Les hémangiomes :

Ce sont des tumeurs relativement rares (elles représentent environ 0.7% des tumeurs intra-pétreuses) qui sont développées à partir du plexus vasculaire. Elles apparaissent plus fréquemment au niveau du ganglion géniculé et au niveau du méat auditif interne (75) (66). Ces tumeurs agressives sont à l'origine de PFP qui peuvent être brutales, progressives ou récurrentes, et de pertes auditives même lorsqu'elles

sont de petite taille ce qui les caractérisent par rapport au neurinome du VII qui ont une évolution lente et latente (76). Leur aspect radiologique est proche de celui des neurinomes même si à l'IRM (figure 6), du fait de leur composante vasculaire, ils apparaissent plus intenses (77). Au niveau du TDM des rochers (figure 7), on va observer de fines calcifications en regard du ganglion géniculé. L'os cortical de la loge peut apparaître soufflé, ou bien lysé dans les cas où la tumeur augmente de taille. Tout comme pour les schwannomes du VII, on sera amené à programmer une exérèse de lésion avec une réparation immédiate en cas de grade supérieur ou égal à IV (78).



**Figure 6 :** IRM mettant en évidence un hémangiome du ganglion géniculé oreille gauche



**Figure 7 :** TDM Rocher mettant en évidence un hémangiome du ganglion géniculé gauche (flèche rouge)



### 3.3.2.5 Les tumeurs parotidiennes :

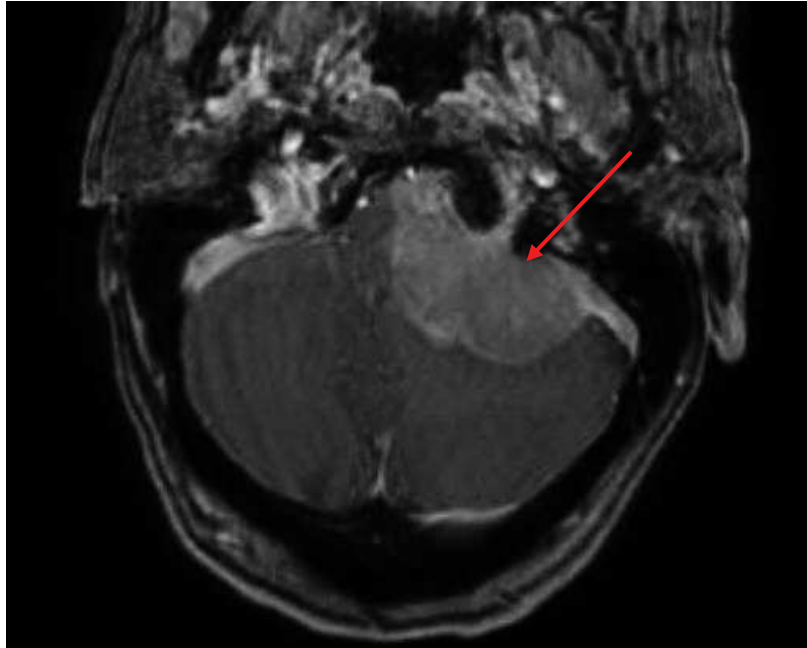
Les tumeurs parotidiennes malignes les plus fréquentes sont les carcinomes muco-épidermoïdes, le carcinome à cellules acineuses, les adénocarcinomes et les carcinomes adénoïdes kystique. Le diagnostic se fait grâce à l'imagerie et à la biopsie. Pour différencier l'origine bénigne ou maligne de la tumeur parotidienne, les radiologues calculent un coefficient apparent de diffusion (ADC) et analyse la courbe de perfusion au sein de la tumeur (7).

### 3.3.2.6 Paragangliomes du nerf facial

Ce sont des tumeurs très rares (66). Elles se situent la plupart du temps autour du foramen stylo-mastoïdien ou bien au niveau du segment mastoïdien. Une paralysie faciale d'aggravation progressive et des acouphènes pulsatiles sont le mode de révélation le plus fréquent. Au niveau de l'imagerie, on retrouve sur l'IRM une lésion iso intense en T1 et T2 en comparaison aux muscles. Après injection de produit de contraste on retrouve une prise de signal intense au temps artériel, en faveur d'un paragangliome (66). Sur le TDM on retrouve un rehaussement de la lésion après injection de produit de contraste et une érosion osseuse. L'exérèse chirurgicale est indiquée en cas de HB supérieur ou égal à 4, la réparation du nerf facial se fera dans le même temps. On peut discuter la radiothérapie en l'absence de symptôme (66).

### 3.3.2.7 Méningiomes

Il s'agit de tumeurs très rares, qui se développent aux dépens des cellules arachnoïdiennes. Elles se logent le plus fréquemment au niveau du ganglion géniculé et du méat auditif interne (66). Leur mode de révélation au niveau de l'angle ponto cérébelleux se fait par une atteinte du VII avec une paralysie faciale ou une atteinte du VIII avec une surdité accompagnée parfois de vertiges et des céphalées. Au scanner on retrouve une lésion hétérogène juxtaposé à un os condensé qui présente des spicules. A l'IRM on retrouve une lésion en hyposignal T1 (figure 8) qui présente une prise de signal hétérogène secondairement à l'injection de produit de contraste et on retrouve une lésion en hypersignal T2 avec le signe de la queue de comète. Il s'agit d'un épaissement et un rehaussement de la méninge occipitale (66).



**Figure 8** : IRM T1 avec injection de gadolinium mettant en évidence un méningiome (flèche rouge)

#### 3.3.2.8 Paragangliomes Tympano-Jugulaires

Ce sont des tumeurs neuroendocrines. Cliniquement on retrouve un acouphène pulsatile, une surdité et un examen otoscopique mettant en évidence une masse rougeâtre et battante rétro-tympanique. En cas de paralysie faciale périphérique associée, cela signifie que la tumeur présente une extension importante. L'exérèse chirurgicale peut aussi entraîner une PFP (66).

### 3.4 Les voies d'abord du nerf facial :

La voie d'abord (tableau 1) va dépendre de plusieurs facteurs qui sont le siège de la lésion et le type de geste que l'on souhaite réaliser (66).

**Tableau 1 :** L'accessibilité des différents segments du nerf facial en fonction de la voie d'abord chirurgicale (EMC (66))

	VTL	VSP	VRS	Voie mastoïdienne	Parotidectomie
APC	++	±	++	-	-
CAI	++	++	±'	-	-
SL	++	++	-	±''	-
GG	++	++	-	++	-
ST	++	+	-	++	-
SM	++	-	-	++	-
SP	-	-	-	-	++

EMC

VTL : Voie Trans Labyrinthique ; VSP : Voie Sus Pétreuse ; VRS : Voie Rétro Sigmoidienne ; APC : Angle Ponto Cérébelleux ; CAI : Conduit Auditif Interne, SL : Segment Labyrinthique du nerf VII ; GG : Ganglion Géniculé ST : Segment Tympanique ; SM : Segment Mastoïdien ; SP : nerf facial intraparotidien ; \* Fundus le plus souvent inaccessible sans lésion de l'oreille interne ; \*\* Nécessite une désarticulation ossiculaire

Dans les cas où la tumeur intéresse l'angle ponto-cérébelleux, pour avoir un contrôle tumoral et une exposition satisfaisante qui permette une réhabilitation nerveuse, il faut réaliser un abord trans-labyrinthique (figure 9 et 10), sus-pétreux (figure 11), rétrolabyrinthique ou rétro-sigmoïdien (66).

Lorsque la tumeur intéresse le trajet pétreux du nerf facial (66),

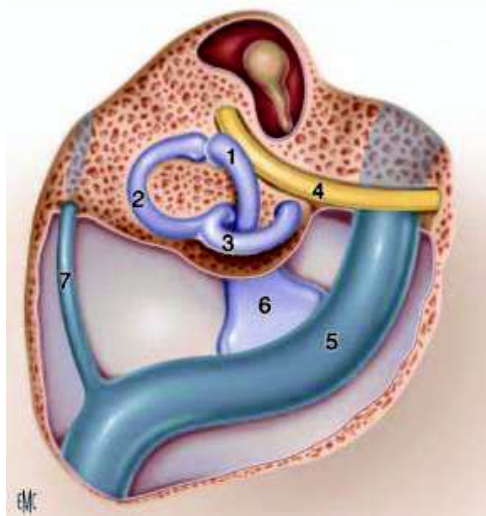
- Si l'audition est préservée, ce sont les **voies sus pétreuse et mastoïdienne** ou une association des deux qui sont utilisées pour exposer les différents segments du nerf.

- Pour aborder le segment labyrinthique et le ganglion géniculé il faut réaliser une voie sus pétreuse (figure 11), aussi appelée voie de la fosse cérébrale moyenne.
- Pour aborder le segment tympanique et le segment mastoïdien on utilise une voie mastoïdienne (figure 12).

Il sera nécessaire de désarticuler la chaîne ossiculaire avec une section de la tête du marteau et une ablation de l'enclume pour explorer correctement le segment tympanique.

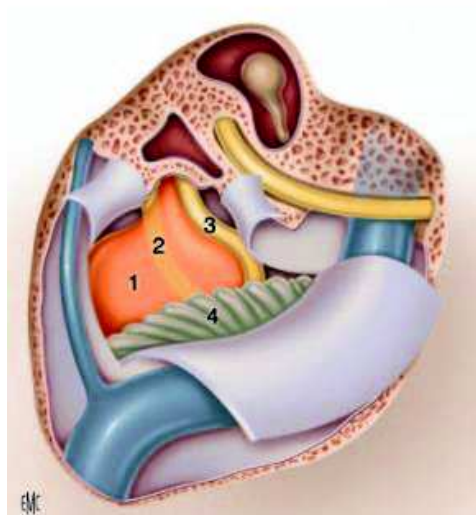
- Si l'audition est abolie, **une voie trans-labyrinthique** (figure 9 et 10) plus ou moins exclusion d'oreille pourra être envisagée, ce qui permettra une exploration de tous les segments du nerf (labyrinthique, tympanique et mastoïdien) (66).

Au cours de **son trajet extra-crânien**, le nerf est abordé par une voie classique de parotidectomie pour repérer le tronc à son émergence au niveau du trou stylo mastoïdien.



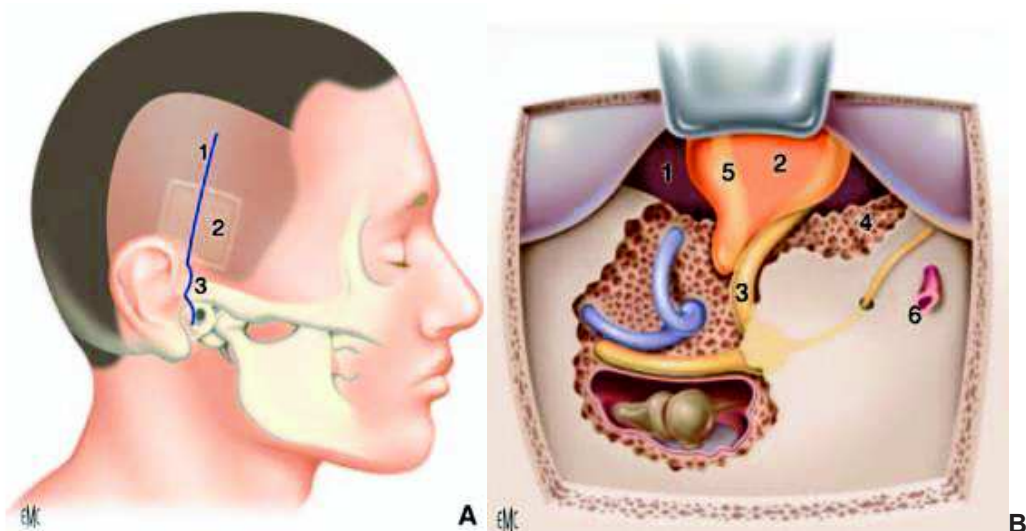
**Figure 9 :** Voie trans-labyrinthique droite. Exposition des structures repérées après fraisage mastoïdien. 1. Canal semi-circulaire latéral ; 2. Canal semi-circulaire supérieur ; 3. Canal semi-circulaire postérieur ; 4. Nerf facial ; 5. Sinus sigmoïde ; 6. Sac endolymphatique ; 7. Sinus pétreux supérieur.

Selon l'EMC « *Chirurgie du Méat Auditif Interne* » par Pr DARROUZET et al



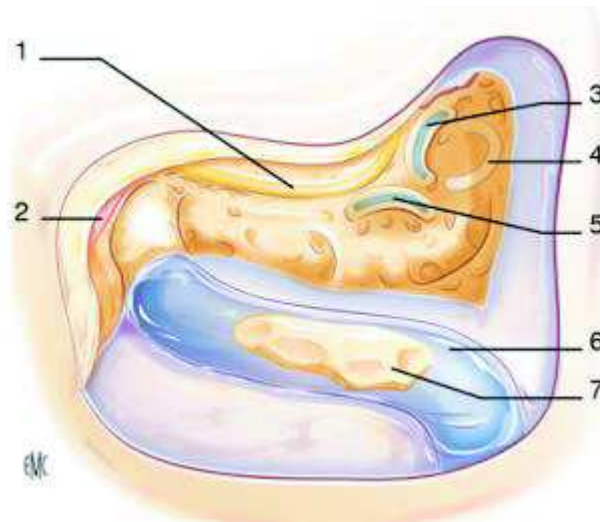
**Figure 10** : Voie translabyrinthique droite. L'ouverture de l'angle pontocérébelleux (APC) s'est faite grâce à un lambeau dure-mérien à charnière postérieure. On visualise : la tumeur (1), le nerf facial en transparence (2), courant sur la face profonde de la lésion, le nerf cochléaire associé au nerf vestibulaire inférieur (3), situés sur la face inférieure de cette dernière et le cervelet (4).

Selon l'EMC « Chirurgie du Méat Auditif Interne » par *Pr DARROUZET et al.*



**Figure 11** : Voie sus-pétreuse. **En A** : Dessin du tracé de l'incision cutanée (1). Le volet aperçu en transparence (2) est centré sur la racine de la zygoma (3). **En B** : Voie sus-pétreuse élargie. Dessin des structures visualisées. &. APC ; 2. Tumeur ; 3. Nerf facial ; 4. Fraisage préméatique de l'apex pétreux donnant accès à la partie médiale de l'APC ; 5. Nerf vestibulaire supérieur ; 6. Artère méningée moyenne sectionnée.

Selon l'EMC « Chirurgie du méat Auditif Interne » d'après *Pr DARROUZET et al.*



**Figure 12 :** Mastoïdectomie, avec repérage de la troisième portion du nerf facial. 1. Nerf facial (troisième portion) ; 2. Crête digastrique ; 3. Canal semi-circulaire latéral, supérieur (4) et postérieur (5) ; 6. Sinus latéral avec « Bill Island » (7).

Selon l'EMC « *Voies translabyrinthiques* » d'après G Michel et al

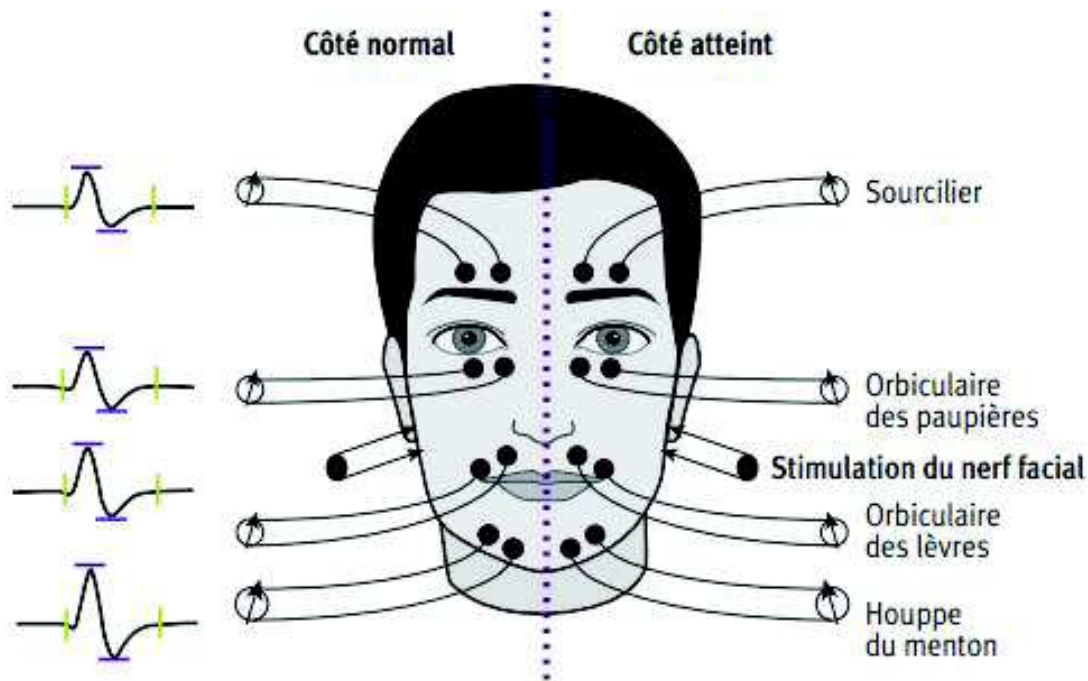
### 3.5 Exploration électrophysiologique du nerf facial

Lorsqu'un patient présente une paralysie faciale périphérique, on peut être amené à réaliser une exploration électrophysiologique. Ce qui va nous permettre de quantifier la perte axonale, connaître sa gravité, d'établir un pronostic de récupération, de guider notre conduite thérapeutique et de suivre l'évolution et la récupération nerveuse.

L'exploration physiologique va se faire grâce à l'électromyographie de stimulation (étude de la conduction nerveuse) et l'électromyographie de détection (étude de l'activité électrique du muscle) (79).

- **L'électromyographie de stimulation** se réalise des deux côtés de la face, de manière bilatérale en deux parties (79) (7).
  - o Etude de la portion extra crânienne (électroneurographie), réalisée en stimulant le nerf facial en avant du tragus avec un recueil au niveau du muscle sourcilier, l'orbiculaire des paupières, l'orbiculaire des lèvres et la houppe du menton grâce à des électrodes de surface, autocollantes, placées au contact (figure 13). On va analyser les variations d'amplitude qui sont le reflet de la perte axonale. Du côté sain, l'amplitude correspond à 100%. On exprimera la perte axonale en pourcentage par rapport au côté atteint. A compter du 10<sup>ème</sup> jour on peut avoir une abolition des réponses à la stimulation du VII du même côté ce qui est en faveur d'une dégénérescence axonale distale, sûrement totale. Ou bien une diminution des amplitudes des réponses à sa stimulation, accompagnées d'un allongement des latences distales ce qui est en faveur d'une dégénérescence partielle (79).

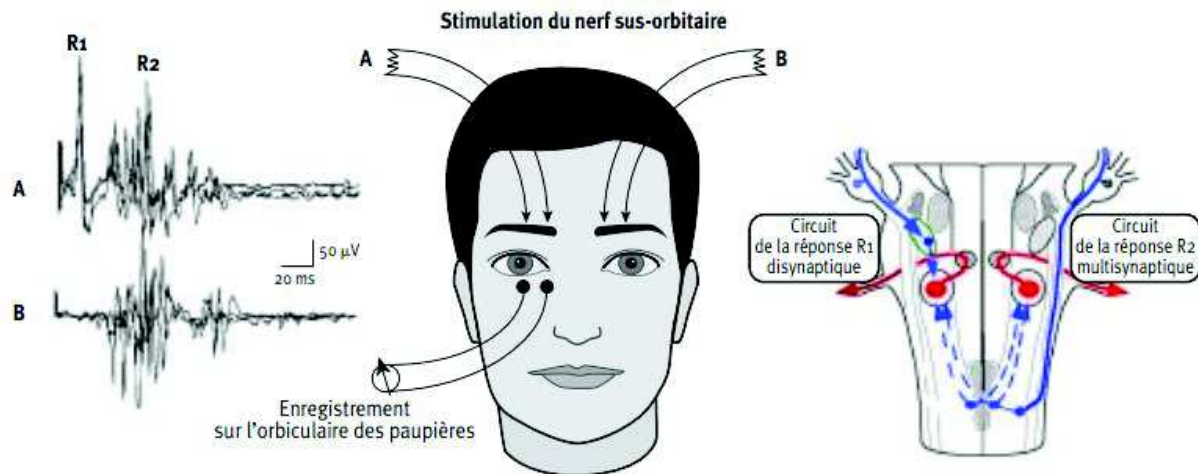




**Figure 13 :** Exploration de la portion extra crânienne selon *Willer et al (79)*

- Etude de la portion intra crânienne, par le réflexe de clignement ou naso-palpébral (*blink reflex*) (figure 14). Lorsque l'on stimule le nerf supra orbitaire (V1), on induit un clignement des yeux de manière bilatéral. Chez un sujet sans paralysie faciale, après la stimulation du V1 droit ou gauche on relève du coté homolatéral à la lésion une réponse R1 mono ou biphasique de forme et de latence courtes et stables (10ms). Sa latence et son amplitude donnent une idée de l'intensité et de l'extension de la compression nerveuse dans sa portion intracrânienne. La réponse R1 est suivie d'une deuxième réponse (R2) qui elle est polyphasique avec des formes et latences qui varient d'une stimulation à l'autre. Du côté controlatéral on ne relève que R2. Ce sont les réponses R2 qui entraînent l'occlusion synchrone des yeux. En cas de diminution de l'amplitude de R1 ou bien de l'absence de réponse cela signifie qu'il existe un bloc de conduction dans la portion intracrânienne proximale (79).





**Figure 14** : Exploration de la portion intracrânienne selon *Willer et al* (79)

- **L'électromyographie de détection** permet d'analyser l'impact de la dénervation et de la réinnervation sur les voies motrices (7). On enregistre les potentiels d'unités motrices grâce à des électrodes-aiguilles au niveau des mêmes muscles utilisés pour l'EMG de stimulation (sourcilier, orbiculaire des paupières, orbiculaire des lèvres et la houppe du menton). L'analyse se fera visuellement mais aussi à l'oreille. Au repos, en cas de paralysie faciale on recherchera une activité électrique anormalement présente. En cas de fibrillation au 10<sup>ème</sup> jour cela traduira une dénervation et cela sera un facteur de mauvais pronostic (80). A la contraction volontaire on analysera le recrutement spatio-temporel des potentiels d'unités motrices, au 10<sup>ème</sup> jour si il n'y a pas de contraction volontaire ou que les tracés sont pauvres cela sera aussi en faveur d'un facteur de mauvais pronostic (80).

### 3.6 Monitoring neurophysiologique du nerf facial

Le monitoring du nerf facial par visualisation directe des mouvements des muscles de la face a été imaginé en 1898 (81) (82). Puis ses applications ont été affinées avec l'introduction de l'électromyographie (EMG) en 1970 (83).

Le nerf facial est très exposé dans la chirurgie tumorale de l'angle ponto-cérébelleux (APC), de l'oreille, ainsi que de la parotide.

Le monitoring per opératoire du nerf facial a permis d'éviter de nombreuses lésions du nerf facial mais n'élimine pas le risque de PF. Il est important d'avoir conscience que l'absence de réponse électrique ne signifie pas que la zone stimulée n'est pas le nerf facial. Il est possible qu'il s'agisse d'un dysfonctionnement de l'appareil. Les données anatomiques et une bonne connaissance anatomique restent primordiales.

L'électro-neuro-myographie est la technique de monitoring la plus utilisée. Pour ce faire, le patient ne doit pas bénéficier de curare au cours de la chirurgie et l'opérateur ne doit pas utiliser la monopolaire.

**L'électroneurographie** permet le repérage du nerf facial et son suivi par détection de la survenue d'un bloc de conduction. En cas de souffrance du nerf on détecte une diminution de l'amplitude et une augmentation de la latence, en particulier une augmentation du seuil de la réponse. L'activité musculaire est enregistrée sur deux à quatre muscles en fonction de la zone de travail sur le nerf facial : le frontal, l'orbiculaire des paupières, l'orbiculaire des lèvres et le muscle mentonnier, en implantant des électrodes-aiguilles (7).

**L'électromyographie** correspond à l'enregistrement des potentiels d'unités motrices provoqués par la dissection grâce à des électrodes-aiguilles intramusculaires. L'électromyographie ou EMG permet de donner une alerte sur la proximité ou de l'étirement du nerf avec une analyse automatisée en temps réel de l'électromyogramme en per opératoire (84). Mais il existe des faux positifs (85) avec des décharges n'ayant pas de caractère pathologique lorsque par exemple le patient se réveille. Römstock et al. (86) ont décrit plusieurs types de décharges au cours des chirurgies de neurinome du VIII : les trains B et C qui ne sont pas des décharges pertinentes en ce qui concerne les résultats postopératoires, et les trains de type A qui

sont des décharges sinusoïdales et symétriques à haute fréquence et faible amplitude qui, elles, sont pertinentes.

L'EMG de détection, permet à l'opérateur d'être informé que le nerf facial a été manipulé ou tracté de manière assez suffisante pour entraîner une réponse électromyographique.

L'EMG de stimulation, permet à l'opérateur de localiser le nerf facial grâce à l'utilisation du stylet stimulateur durant les différentes étapes de dissection.

Deux à quatre électrodes (en fonction de la localisation de la lésion) sont positionnées sur le visage dans 4 muscles faciaux (le frontal, l'orbiculaire oculaire, l'orbiculaire des lèvres et le mentonnier) du côté de la chirurgie avant d'effectuer la déterision et le champage stérile. Il faut placer au niveau du torse ou au niveau de l'épaule une électrode de terre et une anode. Chaque électrode est reliée au boîtier qui est lui-même branché à la console. Le chirurgien utilise le stimulateur de manière stérile qui, lui, est relié à la cathode.

Au cours de la dissection du nerf facial, l'opérateur peut, pour vérifier la présence du nerf et son fonctionnement, placer le stimulateur sur le nerf, ce qui va entraîner une contraction musculaire qui va être détectée par les électrodes. Ainsi la console va émettre un signal visuel et sonore (7).

#### *Dans la chirurgie de l'angle ponto-cérébelleux :*

Dans cette chirurgie, les nerfs facial (VII) et vestibulo-cochléaire (VIII) sont tous les deux particulièrement exposés. La naissance du monitoring per opératoire a permis une amélioration de la préservation du nerf facial et de ses fonctions. En effet il facilite son repérage, et permet d'aider le chirurgien à adapter son geste en fonction des stimulations. Il ne permet pas de palier aux connaissances anatomiques mais devant des trajets modifiés du VII en présence de volumineuses tumeurs il reste indispensable (7).

#### *Dans la chirurgie du rocher :*

En France, le monitoring du nerf facial est utilisé au cours des chirurgies d'implants cochléaire et dans les chirurgies à risque. Les chirurgies à risque peuvent être identifiées à la suite du bilan d'imagerie préopératoire, notamment un trajet

anormal du VII, une lésion à son contact, une lyse du canal de Fallope ou bien du fait des antécédents chirurgicaux.

Mais il n'existe à l'heure actuelle aucune étude scientifique ayant prouvé le bénéfice de l'utilisation du NIM dans la chirurgie otologique (7).

*Dans la chirurgie de la parotide :*

Au cours d'une chirurgie de la parotide, le monitoring n'est pas indispensable mais est fortement conseillé dans le cadre de l'exérèse d'une tumeur maligne, d'une réintervention pour exérèse d'une tumeur du lobe profond après une radiothérapie, ou d'une tumeur de taille volumineuse ayant pu entraîner une déformation de la position du nerf, ou bien dans un contexte de parotidite chronique (7). A la fin de l'intervention, le monitoring permet de vérifier l'intégrité du nerf facial, par une stimulation au niveau du tronc facial qui doit entraîner une activité EMG sur les quatre muscles, et par une stimulation au niveau des branches principales.

### 3.7 Examen clinique

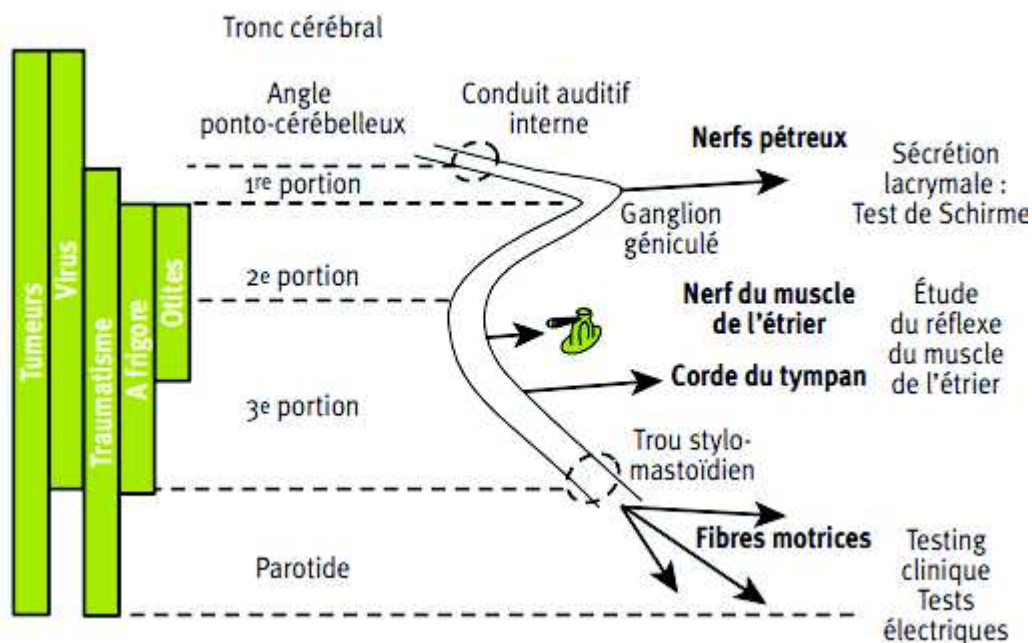
Au cours de l'examen clinique (figure 15) du nerf facial, on demande au patient de fermer les yeux, puis de les fermer fermement, de plisser le front, de hausser les sourcils, de montrer les dents, de sourire, de gonfler les joues, de faire un bisou (79).

Une atteinte des voies lacrymales avec une diminution lacrymale au test de Schirmer, est en faveur d'une lésion proximale au ganglion géniculé.

Une abolition du reflexe stapédien correspond à une lésion au niveau de l'oreille moyenne en amont de la branche du muscle de l'étrier, et est associée à une hyperacousie douloureuse sur les fréquences basses.

Une diminution ou une perte du goût dans les 2/3 antérieurs de la langue évoquent une atteinte en amont de la corde du tympan. Si elle est sévère, elle est en faveur d'une atteinte proximale de la corde du tympan.

Une diminution de la sensibilité dans la zone de Ramsay-Hunt évoque une lésion située en amont de la parotide.



**Figure 15** : Etiologies et diagnostic topographique des paralysies faciales d'après Willer JC et al (79)

### 3.8 Classification PFP

La Paralyse faciale est difficile à décrire, à évaluer, à mesurer et à suivre longitudinalement au cours du temps. Pourtant il est important de pouvoir la qualifier objectivement afin de pouvoir suivre de manière précise la récupération dans le temps d'un praticien à l'autre et de faciliter la communication entre eux (87).

Il existe de nombreuses classifications. La plus connue et la plus utilisée est celle **d'House Brackmann (HB)** (figure 16). Elle a été décrite en 1985. Elle tient compte de la symétrie au repos du visage, des mouvements volontaires, du tonus musculaire ainsi que des syncinésies (88).

La variabilité inter-observateur est assez faible. Le véritable problème avec la classification d'House Brackmann est le grade III (7). En effet le grade III est en général pour le chirurgien un résultat satisfaisant. Dans les études on note que des HB entre I et III correspondent à des résultats satisfaisants alors que des HB IV à VI sont des mauvais résultats. Cependant, beaucoup de patients avec un grade III sont gênés par un œil sec, une kératite et la plupart ont besoin d'une tarsorrhaphie latérale ou médiale, ou bien la mise en place d'un poids d'or dans la paupière supérieure (89).

Il lui est reproché de plus un manque de finesse dû au fait que les syncinésies intègrent les grades II, III et IV.

**Le consensus de Kyoto** a proposé d'affiner le grade III de la classification de House Brackmann au vu de son utilisation importante et de sa simplicité. Leur proposition a été de séparer le grade III en IIIA et IIIB afin de pouvoir évaluer la fonction lacrymale (7) (89). Le grade IIIA inclut une fermeture de l'œil complète sans inconfort oculaire avec ou sans utilisation de lubrifiant oculaire. Le grade IIIB inclut un œil sec et un inconfort avec une kératite d'exposition et la nécessité de lubrifiant oculaire ainsi que d'une tarsorrhaphie.

En 1996, Ross et al. ont décrit **l'échelle de Sunnybrook** (90) (figure 17) qui est une échelle plus fine que le HB puisqu'elle intègre dans son score le déficit facial et les déficits secondaires. Elle comprend trois temps distincts : l'analyse de la symétrie au repos, de la symétrie des mouvements volontaires et des syncinésies. Les mouvements volontaires analysés sont « plisser le front », « fermer les yeux sans forcer », « sourire bouche ouverte », « montrer les dents » et « plisser les lèvres », un score de 1 à 5 est donné pour chacun d'entre eux 5 correspondant à un mouvement

complet. Les syncinésies sont cotées de 0 à 3, 3 correspondant à des syncinésies sévères. On obtient ainsi un score pour chaque partie. On multiplie par 5 le score de symétrie de repos, par 4 le score des mouvements volontaires. On soustrait ensuite le score symétrie et le score syncinésie au score des mouvements volontaires et on obtient un score de composite. Un score de 100 traduit une fonction faciale normale et un score de 0 correspond à une paralysie faciale complète. Cependant elle reste subjective comme la classification de House Brackmann et ne prend pas en compte les modifications des sécrétions lacrymales ou de la fonction gustative. Au cours d'une revue de la littérature en 2015 par Fattah AY et al.(87) (7), 19 échelles cliniques d'évaluation ont été analysées pour définir les meilleurs critères d'évaluation des paralysies faciales que sont notamment l'objectivité, la rapidité, la sensibilité à juger les changements dans le temps, la reproductibilité, la rapidité d'exécution,. Cette étude a conclu que la classification de Sunnybrook était la plus fine, entre autres du fait de son analyse des syncinésies et de sa capacité à détecter des variations au cours du temps (87).



Grade	Description
<b>I</b>	<b>Fonction faciale normale</b>
	Fonction motrice normale Au repos, pas de déformation Mouvements actifs normaux
<b>II</b>	<b>Parésie légère</b>
	Fonction motrice : 80 % de fonction faciale estimée Au repos, pas de déformation, symétrie et tonus normaux Mouvements actifs : légère asymétrie aux mouvements sans contracture
	Parésie faiblesse/syncinésie uniquement à l'examen attentif
<b>III</b>	<b>Parésie modérée</b>
	Fonction motrice : 60 % de mobilité faciale estimée. Différence manifeste par rapport à l'autre côté, syncinésie, contracture Au repos, pas de déformation, symétrie et tonus normaux Mouvements actifs : frontaux encore présents, fermeture des paupières totale à l'effort maximal, de la bouche diminués Spasmes et syncinésies sont présents mais ne défigurent pas
<b>IV</b>	<b>Parésie moyenne</b>
	Fonction motrice : 40 % de mobilité faciale estimée. Asymétrie défigurante Au repos, pas de déformation, tonus normal Mouvements actifs : frontaux absents, de la bouche asymétriques, fermeture des paupières incomplète L'existence de syncinésies sévères ou d'un spasme entravant la mobilité faciale doit amener à classer dans ce grade
<b>V</b>	<b>Parésie marquée</b>
	Fonction motrice : 20 % de mobilité faciale estimée. Quelques mouvements résiduels visibles Au repos : asymétrie (ptose de la commissure labiale, pli nasolabial effacé) Mouvements actifs : frontaux absents, fermeture des paupières incomplète, de la bouche asymétriques. Quelques mouvements seulement sont perceptibles au niveau de l'œil et de la bouche À ce stade, pas de syncinésies ou spasme possible
<b>VI</b>	<b>Paralysie complète</b>
	Fonction motrice : aucun mouvement Au repos : atonie Mouvements actifs : aucun

**Figure 16** : D'après House et Brackmann (88) , traduction française par Pr FRANCO VIDAL (CHU de Bordeaux)



SCORE DE SUNNYBROOK (Version française)		
Symétrie de repos <small>(versus côté sain)</small>	Symétrie des mouvements volontaires <small>(versus côté sain)</small>	Syncinésies
<b>Fente palpébrale</b> <small>(versus côté sain)</small> Normale 0 Etroite 1 Large 1 Chirurgie paupière 1	Mouvement à léger mouvement déplacement latéral Mouvement modéré Mouvement presque complet Mouvement complet Syncinésies légères Syncinésies modérées Syncinésies sévères	Aucune Syncinésies légères Syncinésies modérées Syncinésies sévères
<b>Sillon naso-génien</b> Normal 0 Absent 2 Moins marqué 1 Plus marqué 1	Expression à tester Plisser le front 1 2 3 4 5 Fermer les yeux sans forcer 1 2 3 4 5 Sourire bouche ouverte 1 2 3 4 5 Montrer les dents 1 2 3 4 5 plisser les lèvres 1 2 3 4 5	SCORE 0 1 2 3 0 1 2 3 0 1 2 3 0 1 2 3 0 1 2 3
<b>Bouche</b> Normal 0 Commissure tombante 1 Commissure attirée vers le haut ou l'extérieur 1	Symétrie normale Asymétrie légère Asymétrie modérée Asymétrie sévère Asymétrie complète	
<b>TOTAL</b> <input type="text"/> <b>Score de symétrie</b> <b>TOTAL x 5</b> <input type="text"/>	<b>TOTAL</b> <input type="text"/> <b>Score mouvements volontaires</b> <b>TOTAL x 4</b> <input type="text"/>	<b>TOTAL</b> <input type="text"/>
<b>Nom</b> _____ <b>Prénom</b> _____ <b>Date de naissance</b> _____ <b>Date de l'examen</b> _____		Score mvts volontaires <input type="text"/> - Score symétrie <input type="text"/> = Score syncinésies <input type="text"/> = Score composite <input type="text"/>

Figure 17 : Source d'après Ross et al (90) traduit par Pr FRANCO VIDAL (CHU de Bordeaux)

### 3.9 Description des techniques de réparations immédiates du nerf facial :

Les techniques de réparation immédiate du nerf facial actuellement utilisées sont les anastomoses facio-faciales que sont la suture directe, les greffons d'interposition non vascularisés, les anastomoses XII/VII ou V/VII, la myoplastie temporale (91). Nous allons décrire ici les techniques que nous avons utilisées dans notre série, les anastomoses facio-faciales.

#### 3.9.1 Les anastomoses facio faciales

Pour obtenir une repousse axonale de qualité optimale il faut s'assurer d'une section franche des extrémités du nerf en utilisant des micro-instruments bien aiguisés. Les extrémités nerveuses doivent être en contact et sans tension (7).

La **suture directe** est utilisée s'il n'y a pas une grosse perte de substance. Elle doit être utilisée sans tension pour conserver la vascularisation nerveuse et permettre le processus de régénérescence.

Le **greffon d'interposition** est utilisé si la perte de substance nerveuse est trop importante et ne permet pas d'effectuer une anastomose facio faciale même après avoir réalisé un déroutement du nerf. La longueur du greffon prélevé doit être d'environ 20% plus élevée que la longueur de la perte de substance nerveuse. Il existe différents types de greffons nerveux (80) : le nerf sural, le nerf grand auriculaire, le nerf cutané antébrachial médial ou la branche descendante du nerf hypoglosse.

Les plus utilisés sont le nerf grand auriculaire et le nerf sural. Ces nerfs sont généralement utilisés parce que ce sont des nerfs sensitifs qui n'ont pas de fonction indispensable, ils ont un diamètre comparable au nerf facial et sont faciles à obtenir (1). Il est tout de même important d'informer le patient de la perte sensorielle postopératoire liée à l'exérèse du greffon - la perte sensitive pouvant être plus ou moins importante pour chaque patient-, ainsi que du risque de développer un névrome douloureux sur le site donneur (92). L'orientation du greffon n'a pas d'importance comme l'a démontré Nakatsuka et al, l'inversion de la polarité du nerf n'affecte la régénérescence nerveuse ni de manière électrophysiologique, ni de manière histologique (93). Il ne faut pas hésiter à bien recouper la partie proximale du nerf afin d'être sûr de sa vascularisation et de sa bonne qualité pour permettre une bonne

repousse axonale (94). De plus, il a été montré que la longueur du greffon n'a pas d'influence sur la récupération finale ce qui doit encourager à recouper le nerf dans sa partie proximale ou distale et à prendre un greffon assez long pour éviter toute tension (95).

Le **nerf grand auriculaire**, branche du plexus cervical superficiel, est le greffon le plus utilisé au cours des chirurgies otologiques, oto-neurochirurgicales et les chirurgies cervicales du fait de sa localisation très proximale. Pour y accéder on effectue une petite incision de 4 cm dans l'axe du muscle sternocléidomastoïdien. Il se situe 1cm au-dessous de l'apex mastoïdien en regard du muscle sternocléidomastoïdien. Sa division est précoce, inférieure à 10cm. Il faut éviter de l'utiliser pour une chirurgie de cancer de la parotide si un curage est nécessaire ou si l'on suspecte une atteinte de ce nerf par le cancer (7).

Le **nerf sural** est un nerf sensitif pour le territoire du bord latéral du pied, beaucoup moins facile d'accès. En effet pour l'aborder il va être nécessaire de réaliser un deuxième champ opératoire. Ce qui peut tout de même être un avantage car cela peut permettre à deux opérateurs de travailler en même temps du fait de l'éloignement du site de prélèvement par rapport au champ opératoire de la réparation (1). Pour le repérer on se place 2 cm en arrière de la malléole externe, il se situe entre les gastrocnémiens (les muscles jumeaux), pour se superficialiser dans le tiers inférieur de la jambe. Il s'agit d'un nerf très fasciculé qui peut être démultiplié, ce qui peut être intéressant pour la parotide ou pour une réparation du rocher vers la parotide, et qui est long, ce qui est utile pour les grosses pertes de substances. Le prélèvement du nerf sural peut entraîner des douleurs en regard du pied et de la jambe en post opératoire. Pour éviter une thrombophlébite, il pourra être nécessaire de prescrire une anticoagulation préventive (7).

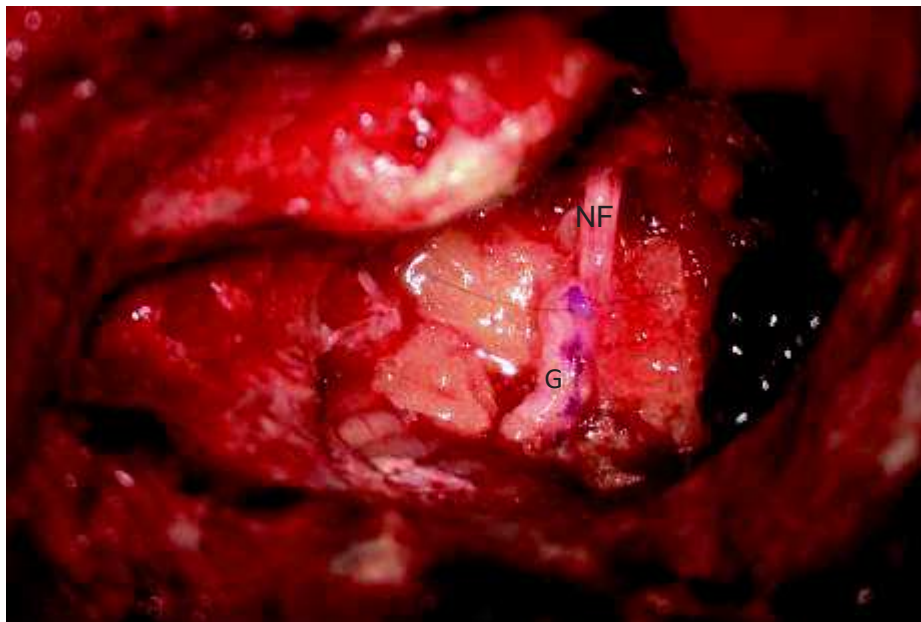
Les extrémités nerveuses sont simplement rapprochées puis collées en utilisant de la colle de fibrine qui assure une contention des extrémités nerveuses que l'on pourra éventuellement envelopper dans du fascia ou aponévrose temporal ou bien de la graisse autologue. Sinon elles sont suturées avec du fil de nylon 9.0 ou 10.0 avec utilisation de colle de fibrine en complément. Il est nécessaire qu'il n'y ait aucune tension au niveau des sutures. Les extrémités restantes ne doivent pas être l'objet d'un envahissement nerveux. Pour cela il faut bien les recouper quitte à prendre un

greffon plus long. Avant l'interposition de la greffe nerveuse on s'assure de bien recouper la massue axonale (7).

### 3.9.2 Réparation du nerf facial au cours d'une lésion de l'APC :

#### **Sans déroutement du nerf :**

On repère la portion proximale du nerf à la sortie du tronc cérébral et la portion distale du nerf au niveau du méat auditif interne. Si cela est possible sans tension on effectue une suture directe sinon on interpose un greffon nerveux (figure 18).



**Figure 18 :** Vue peropératoire d'un patient opéré par le Pr MARIE (JPM) d'un schwannome vestibulaire de l'APC au niveau de l'oreille gauche par voie translabyrinthique ayant nécessité un greffon d'interposition nerveux (plexus cervical superficiel). Nous voyons ici l'anastomose de la portion distale du nerf facial (dans le conduit auditif interne).

#### **Avec déroutement du nerf :**

Le déroutement est réalisé si la portion du nerf est trop courte pour tenter dans la majorité des cas une suture directe. On expose le nerf facial dans sa 3<sup>ème</sup> portion qui est sortie du canal osseux. On le sectionne au niveau du ganglion géniculé et on le dérouté pour réaliser l'anastomose facio faciale par suture directe ou bien par

greffon d'interposition nerveux avec la portion proximale du nerf à la sortie du tronc cérébral.

L'anastomose dans l'angle se fait en s'appuyant sur la portion osseuse restante du conduit.

### 3.9.3 Réparation du nerf facial au cours d'une lésion du rocher :

En cas de lésion au niveau de la 1<sup>ère</sup> portion du nerf facial, plus particulièrement au niveau du genou car c'est là que se situent la plupart des tumeurs : on effectuera une voie d'abord sus pétreuse et une antro-attico-mastoïdectomie avec tympanotomie postérieure pour exposer le nerf facial au niveau de son coude et de la 3<sup>ème</sup> portion. On pourra aussi réaliser une voie translabyrinthique qui va, certes, sacrifier l'audition, mais qui va permettre aussi de dérouter le nerf facial en cas de nécessité. En fonction de la localisation précise de la lésion et de son extension on sera amené à réaliser une suture directe entre les deux moignons du nerf facial ou bien une greffe facio faciale par le biais d'un greffon d'interposition entre le CAI et le VII.2 ou bien VII.1 et le VII.2 ou bien entre le VII.1 et le VII.3 si la lésion déborde sur la deuxième portion.

En cas de lésion au niveau de la 2<sup>ème</sup> portion du nerf facial : on réalisera une antro attico mastoïdectomie et on effectuera une suture directe entre les deux moignons au niveau du VII.2. Si la perte de substance est trop importante on réalisera une anastomose avec un greffon d'interposition entre le VII.1 et le VII.3.

En cas de lésion au niveau de la 3<sup>ème</sup> portion du nerf facial : on réalisera une antro attico mastoïdectomie et on effectuera une suture directe entre les deux moignons au niveau du VII.3. Ou bien une anastomose avec greffon d'interposition entre le VII.2 et le VII.3.

### 3.9.4 Réparation du nerf facial dans la parotide :

Les lésions peuvent se situer au niveau du tronc du nerf facial, ou au niveau d'une branche distale.

- Lorsque la lésion se situe au niveau du tronc, près de l'émergence du foramen stylo mastoïdien, il convient de rechercher le nerf dans la mastoïde pour y anastomoser la greffe. Dans ce cas on réalise un abord parotidien complété par

un abord intra pétreux avec un fraisage mastoïdien, permettant de retrouver le ventre postérieur du digastrique et la 3<sup>ème</sup> portion du nerf facial.

- Lorsque la lésion se situe au niveau d'une branche distale, on effectuera une dissection rétrograde et antérograde du nerf facial avec section de la zone atteinte et on réalisera une anastomose avec greffon nerveux d'interposition avec plus ou moins de ramification en divisant l'extrémité distale du greffon.

### 3.10 Place de la rééducation :

La rééducation est primordiale, elle doit être expliquée au patient avant l'intervention, quelle que soit la technique utilisée. Elle a une place fondamentale dans la réussite chirurgicale. Elle sera réalisée grâce aux compétences des orthophonistes et des masseurs kinésithérapeutes. Ils auront pour objectifs de retrouver une symétrie faciale au repos, les mouvements faciaux, de prévenir ou de limiter l'apparition de spasmes et de syncinésies, de permettre une récupération fonctionnelle (notamment, de l'articulation à la parole, la mastication, la déglutition etc.) et de permettre une amélioration de l'estime de soi du patient et de sa qualité de vie (96).

### 3.11 Techniques de réhabilitation statique :

La principale complication de la paralysie faciale périphérique est **l'innocclusion palpébrale** du côté homolatéral à la lésion ce qui peut entraîner à court terme, si l'œil n'est pas protégé, une kératite. C'est pourquoi il va falloir prendre en charge ce problème le plus précocement possible.

Il existe plusieurs solutions pour y pallier, tout d'abord le traitement médical avec des larmes artificielles, de la pommade vitamine A et la fermeture palpébrale nocturne par stéristrips placés de manière horizontale. Puis il existe des traitements chirurgicaux en l'absence de récupération satisfaisante. La tarsorrhaphie qui peut se réaliser sous anesthésie locale et qui est réversible en cas de récupération. La canthoplastie, l'alourdissement de la paupière supérieure par la mise en place d'une plaque d'or, l'allongement par interposition de *fascia lata* au niveau du muscle releveur de la paupière après sa section (7). On pourra aussi injecter de la toxine botulique dans le releveur de la paupière.

L'injection de toxine botulique pourra aussi être réalisée pour le traitement du spasme et des syncinésies, ainsi que pour la symétrisation du visage dans les muscles de la face du côté sain.

## **4 Objectifs**

L'objectif principal de notre étude était l'analyse de la fonction faciale après une réparation immédiate du nerf facial au cours d'une série de chirurgies d'exérèses tumorales à 12 puis 18 mois post opératoire à l'aide du score House et Brackmann.

Les objectifs secondaires de notre étude étaient l'analyse de la fonction faciale en fonction de la topographie de l'atteinte du nerf facial, et des facteurs pronostiques de récupération (l'âge, le sexe, la fonction faciale initiale et les techniques de reconstructions), ainsi que l'analyse des différences entre le SunnyBrook et l'House et Brackmann.



## **5 Matériel et Méthodes**

### **5.1 Caractéristiques de l'étude**

Nous avons réalisé une étude rétrospective sur tous les patients ayant bénéficié, d'une chirurgie d'exérèse tumorale sur le trajet ou à proximité du nerf facial, avec la nécessité et la volonté peropératoire de reconstruire la perte de substance nerveuse par une suture directe ou bien par un greffon d'interposition nerveux, sur une période de mai 2002 à janvier 2020, dans le service d'ORL du CHU de Rouen.

Les patients ont été opérés dans 95% des cas par le même chirurgien (JPM), un cas ayant été opéré par un autre chirurgien du service. Il s'agissait de lésions situées dans l'angle ponto-cérébelleux, au niveau du rocher ou de la parotide. Un minimum de suivi de 1 an était requis. Les patients ayant bénéficié des techniques de réanimation du nerf facial immédiates par myoplastie d'allongement du muscle temporal ainsi que les anastomoses hypo-glosso-faciales ou les anastomoses entre le nerf facial et le nerf masséterin n'ont pas été pris en compte.

Pour retrouver les patients dans les données du CHU, nous avons utilisé la classification commune des actes médicaux française fournie par le département d'informatique et d'information médicale de notre Centre Hospitalo-Universitaire.

**Les codes CDAM utilisés pour les patients opérés avant novembre 2005** étaient :

G303 : Suture du nerf facial avec déroutement

G304 : Greffe du nerf facial

J595 : Anastomose hypoglosso-faciale

Q814 : Suture du nerf cervico-facial au microscope

**Les codes CCAM utilisés pour les patients opérés à partir de novembre 2005** étaient :

ADCA001 : Déroutement et suture du nerf facial, par abord trans-mastoïdien

ADCA007 : Déroutement et suture du nerf facial, par abord trans-labyrinthique

ADEA001 : Autogreffe du nerf facial, par abord trans-mastoïdien

ADEA002 : Autogreffe du nerf facial extra-pétreux

ADEA003 : Autogreffe du nerf faciale avec déroutement, par abord trans-labyrinthique

## 5.2 Techniques de réparation :

Les techniques chirurgicales de réparation immédiate réalisées étaient la suture directe, les greffons d'interposition nerveux non vascularisés : le nerf sural, le nerf grand auriculaire (branche du plexus cervical superficiel) et la branche descendante du nerf hypoglosse. Les sutures ont été réalisées avec du fil 9.0, de la colle biologique, entourées plus ou moins avec du muscle, de l'aponévrose du muscle temporal ou bien de la graisse.

## 5.3 Les variables cliniques et chirurgicales :

**Les données cliniques** suivantes étaient analysées :

- L'âge
- Le sexe
- L'étiologie de la lésion tumorale initiale
- La localisation de la lésion par rapport au nerf facial.

**Les données chirurgicales** suivantes étaient analysées :

- Le type de réparation effectué
- Le matériel utilisé pour les sutures

## 5.4 Méthode d'évaluation :

Dans un premier temps, nous avons étudié les scores HB obtenus dans notre population à 12 mois puis 18 mois post opératoires. Nous avons défini un succès de la réparation immédiate si le score d'HB était au minimum de III (97) (98).

Dans un deuxième temps nous avons étudié les facteurs pouvant influencer la récupération faciale. Ces facteurs étaient la localisation de la lésion, le score d'HB en pré opératoire, la durée de la paralysie avant l'exérèse de la lésion, la technique de la réparation et de la suture ainsi que les caractéristiques des patients.

Un recensement des vidéos disponibles ayant été prises un an au moins après la chirurgie et avant toute réhabilitation statique (toxine botulique, tarsorrhaphie), et archivées dans les dossiers a été effectué. Elles ont été ensuite visionnées et analysées par trois ORL : un ORL expérimenté en otologie et en réhabilitation du nerf facial (chef de clinique et assistant), et par deux internes d'ORL. Chacun des membres

de ce jury a réalisé une évaluation du degré selon l'échelle HB et un test de SB sur la base de chacune de ces vidéos. Les examinateurs ont d'abord évalué la symétrie au repos, puis la symétrie des mouvements volontaires ainsi que la présence de syncinésie à la réalisation de chaque mouvement volontaire. Les résultats obtenus ont été comparés et une moyenne a été effectuée pour le score d'HB obtenu, pour le score global de SB ainsi que pour chaque partie du SB.

Les analyses statistiques ont été réalisées par un test exact de Fisher,  $p < 0.05$  indiquant des résultats significatifs.

## 6 Résultats

### 6.1 Distribution de la population

Trois sous-groupes ont été créés selon la topographie de la tumeur :

- Angle ponto cérébelleux
- Rocher
- Parotide

Les étiologies des lésions en fonction de chaque topographie par rapport au tronc cérébral jusqu'à la distalité du nerf facial, à savoir l'angle ponto-cérébelleux, le rocher et la parotide sont répertoriées dans le tableau 2.

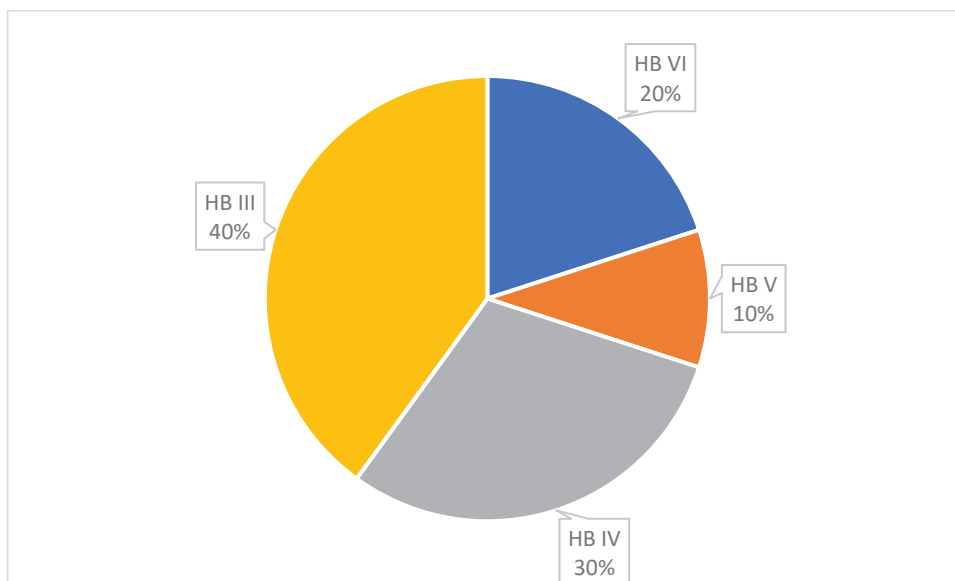
**Tableau 2** : Topographies des lésions

Lésion	Nombre de cas (%)	Angle ponto cérébelleux	Rocher	Parotide
Méningiome	1 (5)	1		
Neurinome des nerfs mixtes	1 (5)	1		
Neurinome du VII	4 (20)	1	1	2
Neurinome du VIII	5 (25)	5		
Carcinome adénoïde kystique	1 (5)			1
Adénocarcinome parotidien	4 (20)			4
Mélanome parotide	1 (5)			1
Cholestéatome du rocher	2 (10)		2	
Hémangiome	1 (5)		1	
Total	20 (100)	8	4	8

### 6.2 Résultats généraux de notre population :

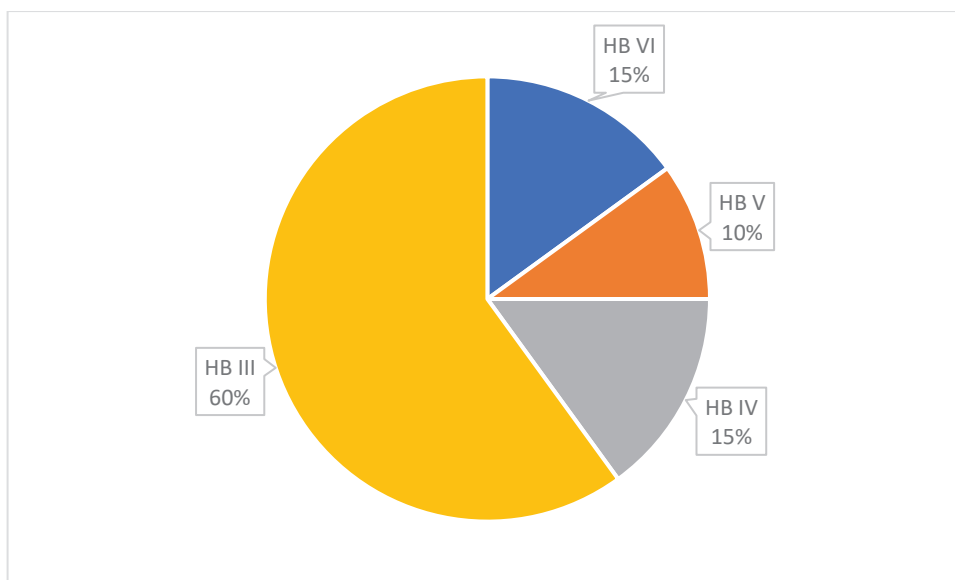
Au total sur les 20 patients de notre population d'étude :

- A 12 mois, huit patients ont récupéré une fonction faciale satisfaisante HB III, soit 40% de la population. 30% ont récupéré avec un score HB IV, 10% un score HB V et 20% un score HB VI (figure 19).



**Figure 19 :** Diagramme décrivant les résultats obtenus à 12 mois

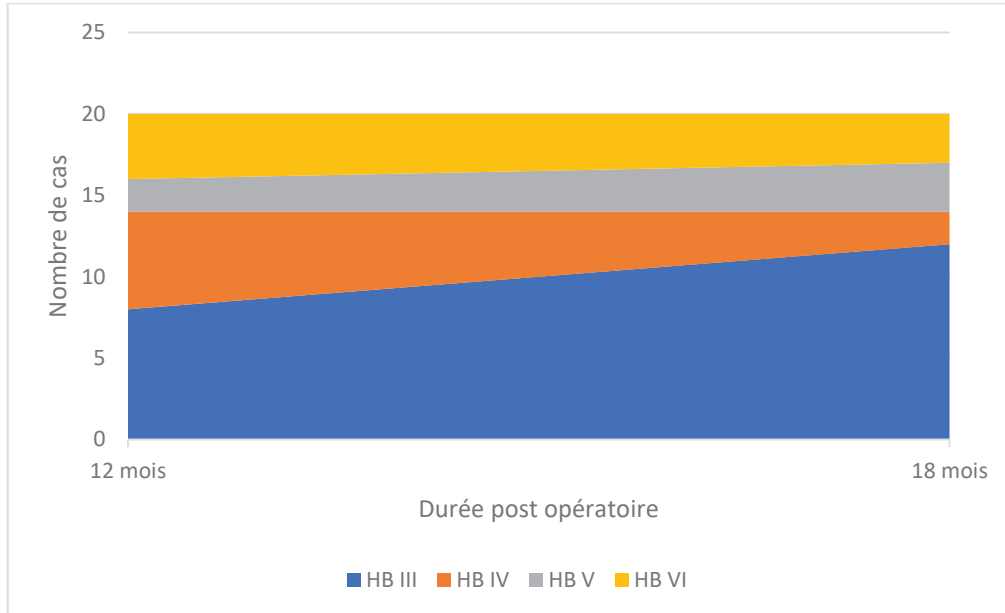
- A 18 mois, douze patients ont récupéré une fonction faciale satisfaisante correspondant à un HB à III, soit 60% de la population. 15% ont récupéré un score HB IV, 10% un score HB V et 15% un score HB VI (figure 20).



**Figure 20 :** Diagramme décrivant les résultats obtenus à 18 mois

On a pu constater au cours de notre étude, que les résultats post opératoires continuaient d'évoluer après 12 mois pour obtenir des résultats quasiment définitifs à 18 mois. Sur nos douze patients qui présentaient un score de HB satisfaisant à III à

18 mois post opératoire, huit avaient déjà un bon résultat à 12 mois mais quatre présentaient encore un score HB > III (cf figure 21).



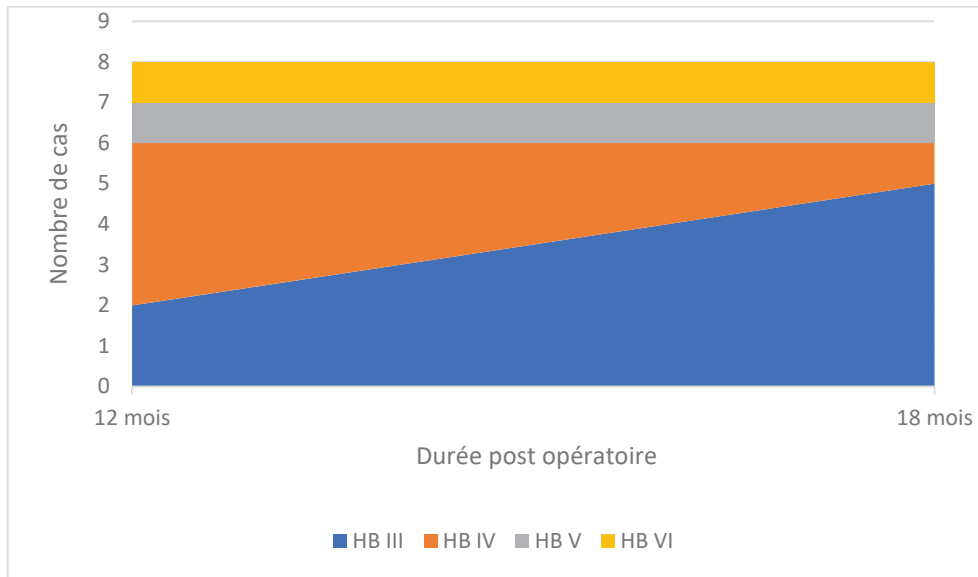
**Figure 21 :** Evolution de la récupération faciale selon le score d’HB en post opératoire entre 12 et 18 mois sur la population générale de notre étude

### 6.3 Résultats selon la topographie

Les résultats par topographies sont représentés, dans les tableaux 3 et 4, à 12 et 18 mois.

#### 6.3.1 Angle Ponto Cérébelleux

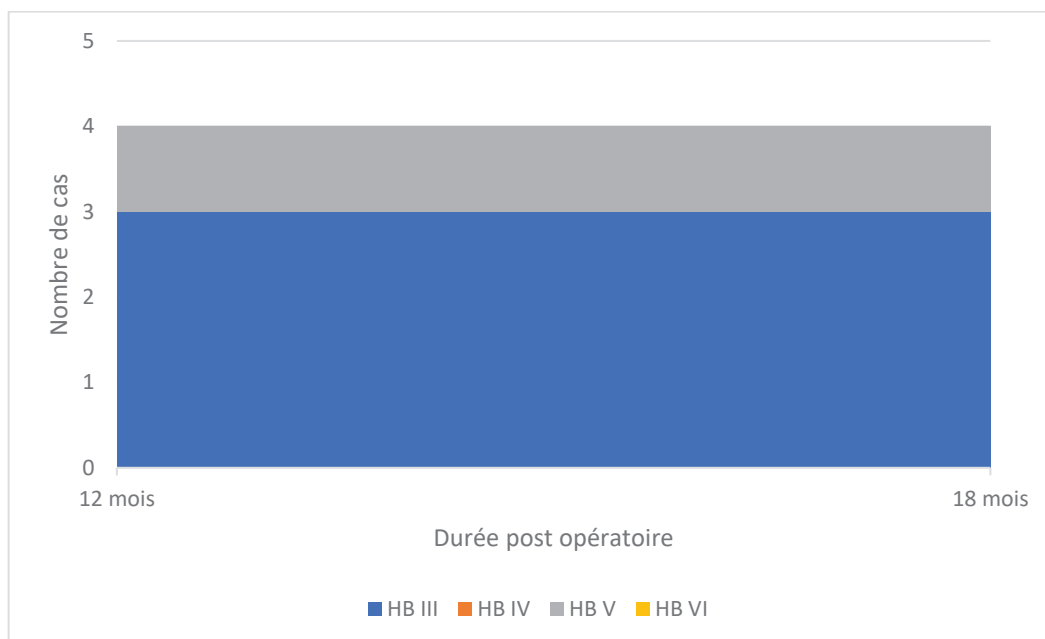
Huit patients ont été opérés d’une lésion au niveau de l’angle ponto cérébelleux. Deux ont récupéré une fonction faciale satisfaisante HB III à 12 mois (25%), et cinq à 18 mois (62,5%) (figure 22).



**Figure 22 :** Evolution de la récupération faciale selon le score d’HB en post opératoire entre 12 et 18 mois au niveau de l’APC

### 6.3.2 Rocher

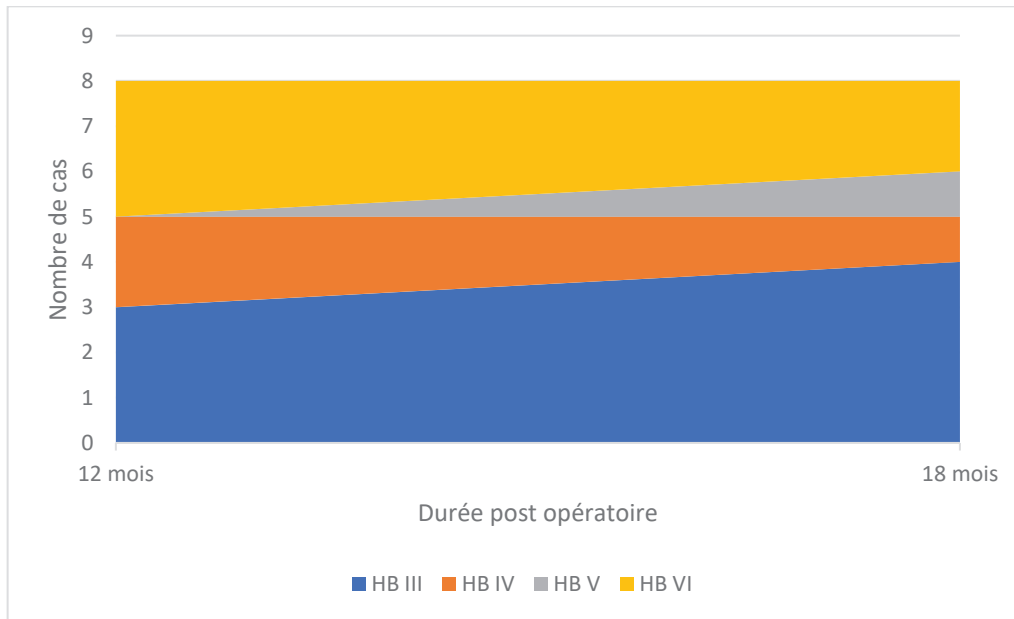
Quatre patients ont été opérés d’une lésion au niveau du rocher. Trois ont présenté une récupération satisfaisante de leur fonction faciale 12 mois (75%) et pas plus à 18 mois (75%) (figure 23).



**Figure 23 :** L’évolution de la récupération faciale selon le score d’HB en post opératoire entre 12 et 18 mois au niveau du rocher

### 6.3.3 Parotide

Huit patients ont été opérés d'une lésion au niveau de la parotide. Trois patients ont présenté une récupération satisfaisante de leur fonction faciale à 12 mois (37,5%) et quatre à 18 mois (50%) (figure 24). Dans notre étude nous avons une moyenne de 3,3 branches distales réparées.



**Figure 24** : Evolution de la récupération faciale selon le score d'HB en post opératoire entre 12 et 18 mois au niveau de la parotide

**Tableau 3** : Résultats à 12 mois des réparations immédiates en fonction de la topographie

	<b>HB III</b>	<b>HB IV</b>	<b>HB V</b>	<b>HB VI</b>
<b>APC (n=8)</b>	2 (25%)	4 (50%)	1 (12,5%)	1 (12,5%)
<b>Rocher (n=4)</b>	3 (75%)	0	1 (25%)	0
<b>Parotide (n=8)</b>	3 (37,5%)	2 (25%)	0	3 (37,5%)



**Tableau 4 :** Résultats à 18 mois des réparations immédiates en fonction de la topographie

	<b>HB III</b>	<b>HB IV</b>	<b>HB V</b>	<b>HB VI</b>
<b>APC (n=8)</b>	5 (62,5%)	1 (12,5%)	1 (12,5%)	1 (12,5%)
<b>Rocher (n=4)</b>	3 (75%)	1 (25%)	0	0
<b>Parotide (n=8)</b>	4 (50%)	1 (12,5%)	1 (12,5%)	2 (25%)

#### 6.4 Résultats selon la technique chirurgicale :

##### 6.4.1 Suture directe vs interposition :

Dans notre étude les techniques d'anastomose utilisées ont été la suture directe, ou bien l'anastomose par l'interposition d'un greffon nerveux non vascularisé (ici une branche du plexus cervical superficiel, un nerf sural ou bien la branche descendante du nerf hypoglosse.) (Figure 25 et 26).

##### 6.4.1.1 Suture directe

A 12 mois, 50% (1/2) des patients ayant bénéficié d'une réparation du nerf facial par suture directe ont récupéré un score HB III, le deuxième patient avait un score HB IV. A 18 mois tous les deux avaient un score de HB égal à III (100%). Il s'agissait, dans les deux cas, de lésions situées au niveau de l'angle ponto-cérébelleux : un neurinome de l'acoustique et un méningiome.

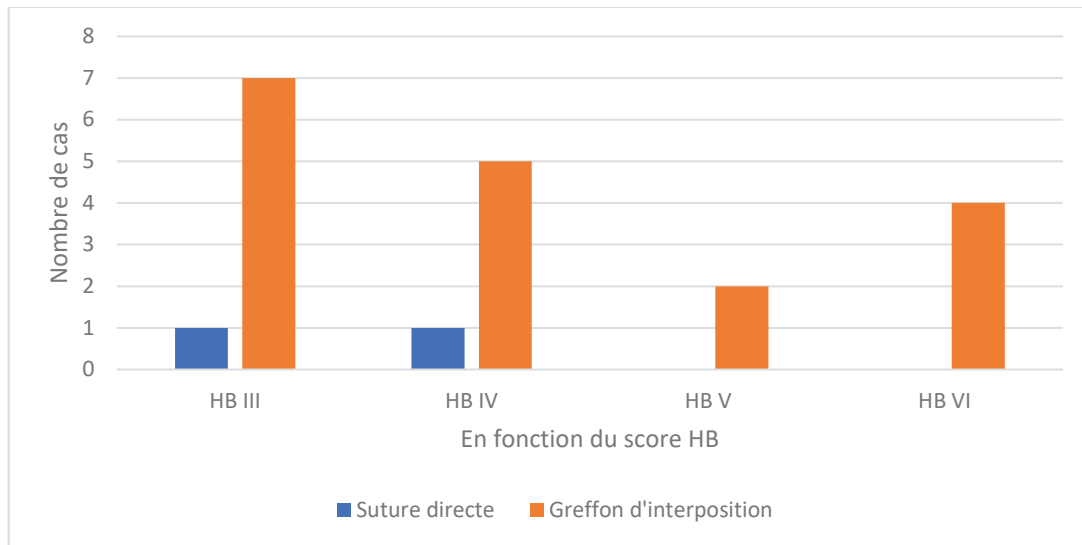
##### 6.4.1.2 Greffon d'interposition

A 12 mois, 38,9% des patients qui avaient bénéficié d'une réparation immédiate par interposition d'un greffon nerveux avaient un HB III, 27,8% un HB IV, 11,1% un HB V, 22,2% un HB VI. A 18 mois, 55,6% avaient un HB à III, 16,7% avaient un HB à IV, 11,1% avaient un HB à V et 16,7% un HB à VI.

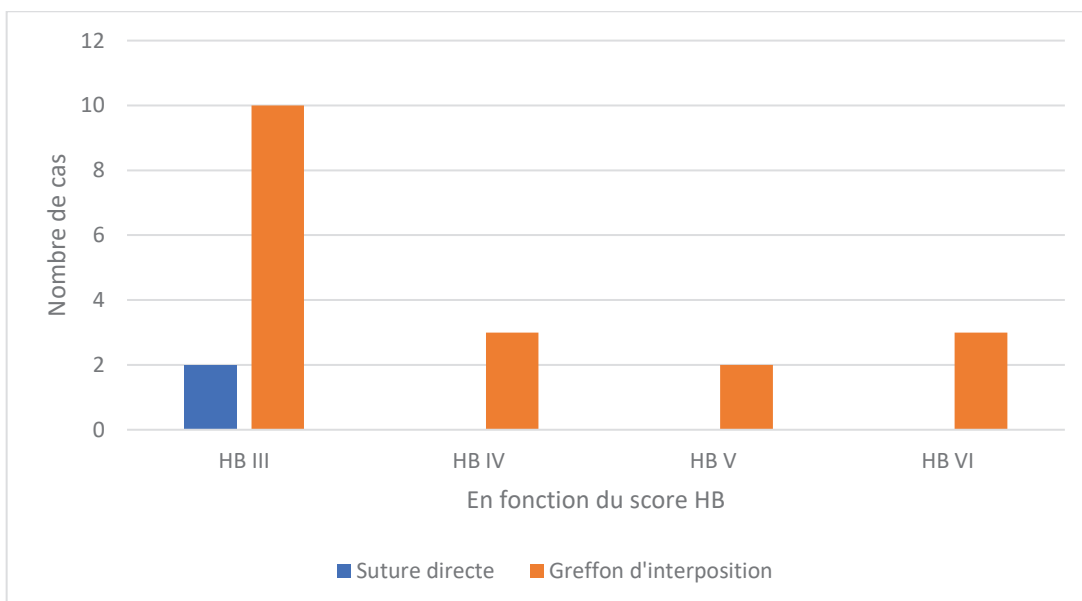
Au niveau de l'APC, 50% des patients ayant bénéficié d'une réparation immédiate par greffon d'interposition avaient un HB à III à 18 mois, 16,7% un score HB IV, 16,7% un HB à V et 16,7% un HB à VI.

Au niveau du rocher, 75% avaient un HB à III à 18 mois et 25% un HB à IV.

Au niveau de la parotide, 50% avaient un HB à III à 18 mois, 12,5% un HB à IV, 12,5% à HB à V et 25% un HB à VI.



**Figure 25 :** Résultats House Brackmann obtenus pour chaque technique à 12 mois de l'intervention



**Figure 26 :** Résultats House Brackmann obtenus pour chaque technique à 18 mois de l'intervention

#### 6.4.2 Matériel de suture utilisé

Au niveau de l'APC, le matériel de suture principalement utilisé au niveau de l'anastomose proximale (c'est-à-dire au niveau de la portion du nerf dépourvue d'épinèvre) était la colle biologique seule ou bien l'association de la colle et du fil.

Au niveau du rocher, il a été utilisé pour certains patients de la colle biologique seule et pour d'autres l'association du fil et de la colle.

Au niveau de la parotide il a été utilisé pour la plupart des patients l'association du fil et de la colle et les autres du fil seul (tableau 5).

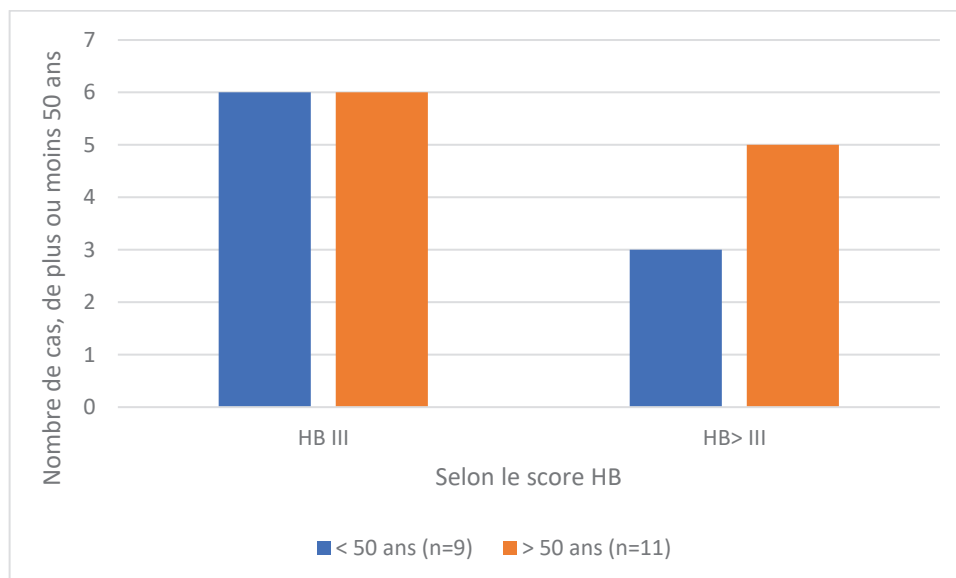
**Tableau 5** : Matériel de suture utilisé en fonction de la localisation de la lésion (*NB : il s'agissait de la suture proximale pour l'APC*)

	<b>COLLE</b>	<b>FIL + COLLE</b>	<b>FIL</b>
<b>APC (N=8)</b>	5 (62,5%)	3 (37,5%)	0
<b>ROCHER (N=4)</b>	2 (50%)	2 (50%)	0
<b>PAROTIDE (N=8)</b>	0	6 (75%)	2 (25%)

#### 6.5 Résultats finaux selon les caractéristiques des patients :

##### 6.5.1 L'âge

L'âge moyen au moment de la chirurgie étaient de 53,5 ans (entre 38 et 73 ans). Six patients de moins de 50 ans sur neuf ont récupéré une fonction faciale acceptable avec un grade HB III à 18 mois. Six patients de plus de 50 ans sur onze ont récupéré une fonction faciale avec un HB III. Soit un taux de succès de 66,7% pour les moins de 50 ans contre 54,5% pour les plus de 50 ans. (Figure 27).



**Figure 27 :** Influence de l'âge dans l'obtention d'un score final HB III

### 6.5.2 Le sexe

Dans notre étude nous avons obtenu chez 57,1% des femmes opérées un score d'HB à III à 18 mois de la chirurgie, contre 66,7% des hommes opérés.

### 6.5.3 HB préopératoire et la durée de la paralysie avant la chirurgie

Les statuts House Brackmann pré opératoires en fonction de la topographie de la lésion ont été répertoriés dans le tableau 6.

**Tableau 6 :** Le statut House Brackmann pré opératoire en fonction de la topographie

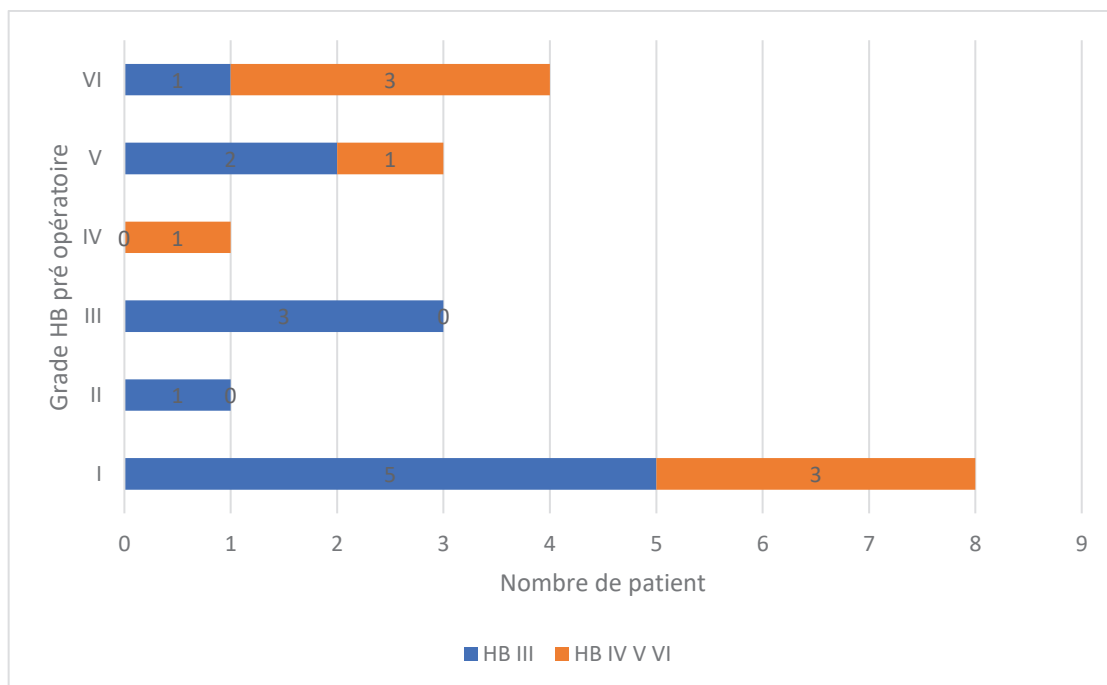
Topographie	Nombre de cas (%)	House Brackmann pré opératoire					
		I	II	III	IV	V	VI
APC	8 (40%)	8					
Rocher	4 (20%)	1		1		2	
Parotide	8 (40%)			1	1	2	4

Nous avons analysé les résultats obtenus selon le score HB à 18 mois post opératoire en fonction de l'HB préopératoire (figure 28).

Chez les patients ayant bénéficié d'une réparation du nerf facial dans l'angle ponto cérébelleux, aucun n'avait un HB modifié en préopératoire. Chez ces patients les autres signes cliniques (acouphènes, surdités) étaient plus parlants, et devant des signes de gravité, l'exérèse a dû être réalisée (HTIC notamment).

Chez les patients ayant bénéficié d'une réparation du nerf facial dans le rocher, trois d'entre eux (sur les quatre de notre étude) présentaient un HB modifié préopératoire. Deux patients présentaient un HB modifié depuis moins de <1 an avant la chirurgie et ont tous les deux récupéré une fonction faciale satisfaisante à 18 mois postopératoire (HB à III). Un seul patient présentait un HB modifié depuis plus d'un an et il n'a pas récupéré une fonction faciale satisfaisante : HB à IV.

Chez les patients opérés d'une lésion parotidienne, quatre patients avaient un HB modifié depuis moins d'un an, et trois sur quatre ont récupéré une fonction faciale satisfaisante à 18 mois avec un HB à III. Quatre patients avaient un HB modifié en pré opératoire depuis plus d'un an et un sur quatre ont récupéré une fonction faciale satisfaisante.



**Figure 28** : Influence du score d'HB préopératoire sur le score d'HB post opératoire à 18 mois après réparation immédiate du nerf facial quel que soit l'ancienneté de la PF pré opératoire.

## 6.6 SunnyBrook :

Le SunnyBrook (SB) est une échelle de classification des paralysies faciales périphériques cotée sur 100, 100 correspondant à la meilleure récupération possible. Les syncinésies sont cotées de 0 à 3, 0 correspondant à l'absence de syncinésie et 3 correspondant à des syncinésies sévères. Les mouvements volontaires sont cotés de 1 à 5, 1 correspondant à l'absence de mouvement, et 5 correspondant à des mouvements complets.

Toutes les vidéos n'ont pas pu être analysées : seulement 10 vidéos sur les 20 patients ont pu être considérées pour l'étude. En effet les vidéos archivées ne répondaient pas toutes aux critères analysés en ce qui concerne les mouvements volontaires, notamment le fait de « montrer les dents ».

Les moyennes des SB et des HB dans chaque sous-groupe ont été calculées après avoir calculé la moyenne pour chaque patient des scores obtenus par chacun des membres du jury (tableau 7).

**Tableau 7** : Score Sunnybrook et House Brackmann en fonction de la topographie des anastomoses après calcul des moyennes obtenues par chacun des membres du jury.

	APC (n=5)	Rocher (n=3)	Parotide (n=2)
Sunnybrook :	<b>46,6</b>	<b>49,3</b>	<b>54,5</b>
- Repos	5	6,7	2,5
- Mouvement	60,8	57,3	60
- Syncinésies	3,4	1,3	3
House&Brackmann	<b>3,4</b>	<b>3,5</b>	<b>3</b>

Pour un même grade III de House et Brackmann nous obtenons différents scores SunnyBrook avec des variations dans chaque sous score (tableau 8) :

- au niveau du score global de 48 à 64 sur 100,
- au repos de 0 à 10,
- au mouvement de 56 à 72,
- pour les syncinésies de 1 à 7.

**Tableau 8** : Variation du SunnyBrook pour un même score de HB III

	HB III (n=8)
Sunnybrook :	<b>57,7 [48-64]</b>
- Repos	5 [0-10]
- Mouvement	65,9 [56-72]
- Syncinésie	3,25 [1-7]

## 7 Discussion

### 7.1 Les caractéristiques de la population

Notre population d'étude était de petit effectif (n=20), ce qui lui donne une faible puissance. C'est pourquoi nos résultats ne sont pas significatifs. Un grand nombre d'études réalisées sur ce sujet sont aussi de faibles effectifs. En effet la prévalence, dans les différents centres, de lésions du nerf facial nécessitant une réparation immédiate reste faible avec les progrès de l'imagerie et du monitoring facial. Une étude multicentrique pourrait évaluer de manière plus fiable et représentative les résultats obtenus.

Peu d'études ont été publiées sur une population présentant des réparations immédiates du nerf facial liées à des lésions tumorales situées tout le long du trajet du nerf facial.

Nous avons analysé les résultats que nous avons obtenus selon l'âge, le sexe et le score d'HB préopératoire. Il aurait pu être intéressant d'analyser la récupération de la fonction faciale en fonction de la taille initiale de la lésion. Mais nous n'avons pas pu relever la taille des tumeurs dans tous les dossiers. Cependant, selon l'étude de Pradsa et al. la taille de la lésion n'influence pas de manière significative les résultats sur la récupération faciale (99).

### 7.2 Résultats selon l'âge :

Dans notre étude, nous retrouvons, toutes localisations confondues, de meilleurs résultats de récupération à 18 mois pour les patients de moins de 50 ans. Dans la littérature nous retrouvons d'autres études ayant mis en évidence une meilleure récupération chez les patients jeunes. Notamment l'étude de Reddy et al (100) sur la reconstruction du nerf facial après section au cours de la chirurgie de la parotide où tous les patients de moins de 30 ans avaient un score d'HB à III. De même l'étude de Prasad S. et al a mis en évidence de meilleurs résultats de récupération avec un HB à III chez les patients de moins de 40 ans (de manière significative) au cours de la réparation immédiate du nerf facial dans la chirurgie de la base du crâne (101). D'après May et al. cela pourrait s'expliquer du fait que les jeunes patients ont un plus grand potentiel de régénération nerveuse car ils ont plus de fibres nerveuses (102).



### 7.3 Résultats selon le sexe :

Il a été rapporté dans la littérature qu'après une blessure nerveuse les femmes ont tendance à maintenir une viabilité de la musculature faciale plus longtemps que les hommes ce qui pourrait entraîner chez elles de meilleurs résultats de récupération suite à une greffe nerveuse (101) (103). Dans nos résultats nous ne retrouvons pas de différence significative, toutes localisations confondues. Cela peut s'expliquer par le fait que nos effectifs ne sont pas comparables, et sont petits. Nous avons, en effet, dans notre étude 14 femmes et 6 hommes.

### 7.4 Résultats selon le score d'House Brackmann pré opératoire :

Dans notre étude, nous avons constaté au niveau du rocher et de la parotide, de meilleurs résultats de récupération de la fonction faciale à 18 mois chez les patients qui avaient un House Brackmann non modifié en pré-opératoire ou s'il était modifié depuis moins de 1 an. Au bout d'un an de paralysie faciale, la récupération commence à être plus compromise, après deux ans les muscles s'atrophient et les chances de récupération sont proches de zéro (101) (103). Dans la littérature certains auteurs décrivent de meilleurs résultats post opératoires si l'HB préopératoire est normal (HB à I) comme Arriaga et Brackmann (104), Prasad et al. (101) ou Bascom et al. (5). Alors que Malik et al (102) ne constatent pas d'association significative ; tout comme Gidley et al (105).

Ainsi, il apparaît au vu des résultats qu'il ne faut pas attendre que la fonction faciale soit trop dégradée avant d'opérer les patients chez qui il faudra sacrifier le nerf facial. Par exemple dans les cas de neurinome du nerf facial il est préférable d'attendre que le patient présente un HB à III s'il ne présente pas d'autres symptômes, en effet, on ne pourra pas obtenir un meilleur résultat qu'un HB à III. Peut-être faudrait-il intervenir rapidement quand il est atteint déjà un grade III et ne pas attendre que cela se dégrade plus ?

### 7.5 Résultats généraux :

De manière générale nous avons obtenu dans notre étude un taux de succès de 40% à 12 mois et de 60% à 18 mois. La plupart des auteurs rapportent des résultats avec un score de HB III entre 50 et 60%, les résultats pouvant être très variables de 5

à 86% (101). Un grade III correspond à un bon résultat, mais un grade IV peut aussi être considéré comme un résultat acceptable. Les patients ayant un grade IV du score d'HB ont en général une bonne symétrie au repos et grâce à de simples gestes on peut rétablir la fermeture palpébrale, par exemple avec une tarsorrhaphie ou bien la mise en place d'un poids d'or dans la paupière supérieure. Dans la littérature on retrouve que les grades III/IV sont obtenus dans 50 à 95% des cas (106). Nos résultats sont cohérents par rapport à ceux retrouvés dans la littérature (tableau 9).

**Tableau 9** : Comparaison de nos résultats obtenus après réparation immédiates du nerf facial toutes localisations confondues par interposition d'un greffon nerveux non vascularisé avec ceux de la littérature.

	<i>Nombre de cas</i>	<i>HB III</i>	<i>HB IV</i>	<i>HB V</i>	<i>HB VI</i>
<i>Sanchez et al (98)</i>	33	56%	NS	NS	NS
<i>Ösmen et al (106)</i>	155	68%	14,8%	5,2%	12,3%
<i>Falcioni et al (1)</i>	56	46,4%	25%	12,5%	16,1%
<b><i>Notre étude</i></b>	<b>18</b>	<b>55,6%</b>	<b>16,7%</b>	<b>11,1%</b>	<b>16,7%</b>

NS = Non Spécifié

Dans notre population nous avons 3 patients ayant pour résultat final un HB à VI. Ce qui correspond à un échec total. Nos résultats sont là aussi concordants avec ceux retrouvés dans littérature. Ösmen et al, toutes lésions et étages confondus, ont obtenu avec l'utilisation d'un greffon d'interposition 12,3% d'HB VI (106).

Pour deux de nos patients présentant un HB à VI, il s'agissait de tumeurs malignes se situant au niveau de la parotide. La réparation avait été réalisée avec un greffon d'interposition. Les patients avaient nécessité en post opératoire d'un traitement complémentaire par radiothérapie. Il existe des controverses sur les effets de la radiothérapie sur la récupération faciale après la mise en place d'un greffon nerveux non vascularisé. Certains auteurs décrivent les rayons comme agissant au détriment d'une bonne récupération alors que d'autres rapportent de bons résultats même après une radiothérapie (100). En prévision d'une radiothérapie post opératoire

il peut être préférable de mettre en place un greffon nerveux vascularisé pour optimiser les chances de récupération (107).

Le 3<sup>ème</sup> cas qui présentait un score d'HB à VI en post opératoire, correspondait à une femme de moins de 50 ans avec une lésion dans l'APC sans PFP en pré opératoire. On peut penser dans ce cas-là à un échec complet de l'anastomose facio-faciale avec peut-être une désunion au niveau d'une des anastomoses du greffon d'interposition ? La patiente a ensuite été traitée avec une anastomose hétéro nerveuse VII-XII.

On constate dans notre étude une amélioration des résultats au-delà de 12 mois avec une stagnation à 18 mois. Ce qui signifie que les résultats ne sont pas définitifs à 12 mois et qu'il ne faut pas considérer comme un échec un patient qui n'a pas obtenu un score HB à III à 12 mois. Ainsi d'après nos observations, il serait préférable d'évaluer les résultats à 18 mois plutôt qu'à 12 mois avant d'envisager une réparation secondaire.

### 7.6 Résultats selon la topographie de la lésion :

Les résultats à 18 mois que nous avons obtenus dans l'**Angle Ponto Cérébelleux** sont cohérents avec ceux retrouvés dans la littérature (tableaux 10 et 11).

**Tableau 10** : Comparaison de nos résultats obtenus après réparation immédiates du nerf facial dans l'APC par interposition d'un greffon nerveux non vascularisé avec ceux de la littérature.

	<i>Nombre de cas</i>	<i>HB III</i>	<i>HB IV</i>	<i>HB V</i>	<i>HB VI</i>
<i>Pradsa et al (101)</i>	213	50,7%	21,6%	18,8%	8,9%
<i>Stephanian et al (108)</i>	22	45%	36%	18%	-
<i>King et al (109)</i>	12	41,7%	17%	25%	17%
<i>Malik et al (102)</i>	25	56%	NS	NS	NS
<i>Wang et al (110)</i>	13	77%	23%	-	-
<i>Darrouzet et al (94)</i>	15	86,7%	13,4%	-	-
<b>Notre étude</b>	<b>6</b>	<b>50 %</b>	<b>16,7%</b>	<b>16,7%</b>	<b>16,7%</b>

NS = Non Spécifié

**Tableau 11** : Comparaison de nos résultats obtenus après réparation immédiates du nerf facial dans l'APC par suture directe avec ceux de la littérature

	<i>Nombre de cas</i>	<i>HB III</i>	<i>HB IV</i>	<i>HB V</i>	<i>HB VI</i>
<i>King et al. (109)</i>	12	66,7%	NS	NS	NS
<i>Malik et al. (102)</i>	13	84,6%	NS	NS	NS
<b>Notre étude</b>	<b>2</b>	<b>100%</b>	-	-	-

NS = Non Spécifié

Les résultats que nous avons obtenus dans **le rocher** avec réparation immédiate du nerf facial par greffon d'interposition semblent meilleurs que ceux obtenus dans la littérature (tableau 12). Ce qui peut s'expliquer du fait que nous n'avons que 4 patients chez qui nous avons réparé le nerf facial avec un greffon d'interposition en comparaison aux échantillons des autres séries.

**Tableau 12** : Comparaison de nos résultats obtenus après réparation immédiates du nerf facial dans le rocher par interposition d'un greffon nerveux non vascularisé avec ceux de la littérature

	<i>Nombre de cas</i>	<i>HB III</i>	<i>HB IV</i>	<i>HB V</i>	<i>HB VI</i>
<i>Magliulo et al. (111)</i>	7	57,1%		42,8%	
<i>Ösmen et al (106)</i>	22	32%	27%	NS	NS
<i>Falcioni et al (1)</i>	9	55,5%	11,1%	NS	NS
<b>Notre étude</b>	<b>4</b>	<b>75%</b>	<b>25%</b>	-	-

NS = Non spécifié

Au niveau de la **parotide**, nous avons obtenu à 18 mois des scores HB de III pour 50% des patients, IV pour 12,5%, V pour 12,5% et VI pour 25%. Tous ont bénéficié d'une réparation par un greffon d'interposition nerveux (PCS ou nerf sural). Nos résultats sont cohérents avec ceux obtenus dans la littérature pour cette même localisation (tableau 13).

**Tableau 13** : Comparaison de nos résultats obtenus après réparation immédiates du nerf facial dans la parotide par interposition d'un greffon nerveux non vascularisé avec ceux de la littérature

	<i>Nombre de cas</i>	<i>HB III</i>	<i>HB IV</i>	<i>HB V</i>	<i>HB VI</i>
<i>Iseki et al (112)</i>	33	12,1%	51,5%	33,3%	8%
<i>Reddy et al (100)</i>	12	75%	-	16,7%	8,3%
<b><i>Notre étude</i></b>	<b>8</b>	<b>50%</b>	<b>12,5%</b>	<b>12,5%</b>	<b>25%</b>

Au vu des données de la littérature, il semblerait que la récupération de la fonction faciale soit meilleure dans l'angle ponto cérébelleux puis dans le rocher et la parotide.

Nos résultats, montrent en revanche une meilleure récupération lorsque la réparation a eu lieu dans le rocher, puis au niveau de l'angle ponto cérébelleux puis au niveau de la parotide. Cependant nos groupes sont hétérogènes. En effet nous avons 8 patients dans le groupe APC, 8 dans le groupe parotide et seulement 4 dans le groupe rocher. Nos groupes ne sont donc pas comparables.

### 7.7 Résultats selon la technique de réparation :

Dans notre étude, il a été utilisé deux techniques de réparation immédiate : les sutures directes, et les greffons d'interpositions nerveux non vascularisés (branche du plexus cervical superficiel, branche descendante du XII, nerf sural).

Spector et al. dans leur étude rétrospective ont mis en évidence de meilleurs résultats avec la suture directe par rapport au greffon d'interposition. En effet ils décrivent une meilleure réinnervation avec moins de syncinésie (113). Arriaga et Brackmann ne retrouvent pas de différence significative entre les deux techniques (104) (98).

D'après nos observations il semblerait que l'on obtienne de meilleurs résultats avec la suture directe. Mais nous ne pouvons pas comparer de manière significative nos résultats obtenus entre la suture directe et l'anastomose facio faciale, car les groupes ont des effectifs très faibles et très hétérogènes (suture directe  $n=2$ , interposition d'un greffon non vascularisé  $n=18$ ). La question que l'on peut se poser

dans notre série est : est-ce que les résultats obtenus par suture directe sont meilleurs parce que c'est de la suture directe ou bien parce que l'anastomose est faite dans l'angle pontocérébelleux donc proche du tronc cérébral ?

Dans nos données nous n'avons pas l'orientation des greffons. Dans la littérature Nakatsuka et al ont décrit que leur orientation n'avait pas d'importance (114).

La taille du greffon utilisé était présente pour seulement deux patients c'est pour cela que nous ne l'avons pas décrite. Mais d'après la littérature il semblerait que la taille du greffon ne conditionne pas le résultat de la récupération nerveuse finale (95). En effet cela serait le passage des deux anastomoses de la greffe au cours de la régénérescence qui peut donner de mauvais résultats en comparaison avec la suture directe qui ne présente qu'une seule anastomose. C'est pourquoi, quand cela est possible, un déroutement du nerf peut être privilégié afin d'effectuer une suture directe. Tout en gardant à l'esprit que le déroutement peut fragiliser le nerf facial. En effet le fait de le sortir de son canal au niveau du rocher, peut induire des ischémies, ne donnant ainsi pas forcément de meilleurs résultats qu'une autogreffe nerveuse comme l'a mis en évidence Charachon et al. (115) (7). La durée pour retrouver des mouvements faciaux varie de 6 à 24 mois, en fonction de la longueur du greffon (116).

### **7.8 Résultats selon la technique d'anastomose :**

Dans notre étude, nous avons utilisé soit la suture standard au fil nylon 9.0, soit le fibrinocollage ou bien les deux plus ou moins entourés d'un manchon graisseux ou aponévrotique. Nous avons utilisé le fibrinocollage sans suture dans le rocher sur la moitié des patients et dans l'angle pontocérébelleux sur 62,5%. Dans la parotide la colle seule n'a jamais été utilisé.

Dans la littérature il a été décrit que la technique d'anastomose devrait être différente en fonction du site lésionnel (7). En effet dans l'angle ponto cérébelleux, les nerfs sur une certaine longueur n'ont pas d'épinèvre et l'espace y est restreint, ce qui rend plus difficiles les sutures. La suture peut causer, avec le traumatisme nerveux induit par l'aiguille et le fils, des difficultés à la régénérescence nerveuse (94). C'est pourquoi il serait préférable d'utiliser la technique de fibrinocollage pour les anastomoses nerveuses dans l'angle pontocérébelleux bien que le LCR puisse diluer

la colle. Dans l'étude du Pr Darrouzet et de son équipe, ils retrouvent de meilleurs résultats en utilisant de la colle et un emballage de la suture par rapport aux résultats obtenus dans la littérature avec la suture classique avec des points, au niveau de l'angle ponto cérébelleux (94). C'est ce qui a aussi été mis en évidence par Dort et Fish dans la prise en charge des Schwannomes du VII dans l'APC (95). Certains auteurs cependant comme Bacciui et al. ne décrivent pas de meilleurs résultats avec l'utilisation du fibrinocollage en comparaison avec la suture, si ce n'est un gain de temps opératoire (117).

Au contraire, dans le rocher et la parotide, les conditions sont plus favorables à la suture nerveuse. En effet le nerf facial se trouve plus superficiel et plus solide du fait de la présence d'épinèvre. Et l'on peut s'appuyer sur un support osseux ou graisseux pour effectuer la suture apportant au greffon des éléments nutritifs grâce à la vascularisation alentours (7).

Au niveau du rocher, le nerf est dans un environnement plus stable, en particulier au niveau de la deuxième portion du nerf facial. Le canal du facial sert de support osseux et permet de stabiliser l'anastomose sans nécessité d'une suture. Alors que dans la parotide, le nerf facial est contraint aux mouvements, notamment de mastication, c'est pour cela que l'on va privilégier la suture nerveuse, plus solide, qui en plus à cet endroit-là est moins traumatisante pour le nerf (7).

Ainsi, il serait donc préférable d'utiliser une technique d'anastomose par fibrinocollage à proximité de l'angle ponto cérébelleux, et une suture standard au fils 9.0 ou 10.0 au niveau de la parotide. Au niveau du rocher les deux sont utilisables.

Nos techniques sont en accord avec celles utilisées dans la littérature. Mais au vu du faible nombre de patients dans chaque étage du nerf facial, on ne peut pas comparer les résultats obtenus de manière significative.

### **7.9 Echelle de classification :**

Le meilleur résultat obtenu avec la classification de House Brackman en post opératoire après réparation immédiate du nerf facial est le grade III. Or le grade III comprend plusieurs caractéristiques et ne permet pas de comparer de manière fine et fiable les différents patients. Chez les patients pour lesquels on a pu obtenir des Sunnybrook, on note un écart qui peut être plus ou moins important entre les patients

ayant obtenu un grade III. Les échelles actuelles ne différencient pas les étages supérieurs et inférieurs et ne sont donc pas adaptées à l'évaluation des réhabilitation faciales post chirurgie. En effet, l'on sait que le territoire supérieur (le front) ne récupère jamais cliniquement après une réhabilitation (94). Il faudrait pouvoir créer une échelle post opératoire, différenciant à la fois les syncinésies (comme le fait l'échelle de SunnyBrook) et les différents étages de la face.

### 7.10 Réparation immédiate ou secondaire ?

La capacité de la VIIème paire des nerfs crâniens à se régénérer est importante. Il se pose dans la littérature la question de la différence de résultats entre la réparation immédiate et la régénération spontanée. La suture directe et l'autogreffe nerveuse sont considérées comme les meilleures méthodes de réhabilitation mais en cas d'échec il existe d'autres méthodes de réhabilitation secondaire :

**Les anastomoses hypoglossofaciales termino-terminales** qui sont les premières anastomoses hétéro nerveuses décrites. Pour envisager une anastomose VII-XII il faut une absence de récupération à 10 mois d'une lésion du VII après une chirurgie de l'APC ou du rocher, ou bien une section du VII avec impossibilité de réaliser une suture directe ou une autogreffe nerveuse, ou bien la présence d'une PF depuis plus d'1 an et de moins de 4 ans de paralysie faciale ainsi que les branches terminales du nerf facial intact (7). Mais cette technique entraîne un sacrifice du nerf hypoglosse (XII) homolatéral qui n'est pas sans conséquence. En effet, suite à la section du XII homolatérale, les patients vont avoir une atrophie de l'hémilangue homolatérale et un engourdissement qui peuvent causer des troubles de la déglutition et de l'articulation. Mais les techniques de rééducation actuelles, commencées au lendemain de l'intervention permettent de réduire les effets secondaires au niveau de l'hémi langue homolatérale (118). En cas de dysphagie pré existante, on ne peut pas réaliser d'anastomose hypoglosso faciale termino terminale (119).

**Les anastomoses hypoglossofaciales termino-latérales** décrites par May qui utilisent un greffon intermédiaire entre le nerf facial et le nerf hypoglosse en termino latérale (120). Cette technique permet de diminuer les effets sur la fonction du nerf hypoglosse.



**Les anastomoses hypoglossofaciales termino-latérales avec déroutement de la 3<sup>ème</sup> portion du VII (VII mastoïdien)** décrites par le Pr Darrouzet qui permet ainsi de rapprocher les deux nerfs sans utilisation de greffon d'interposition permettant ainsi de réduire les effets secondaires sur le nerf hypoglosse (121) (122).

**Les anastomoses hétéronerveuses massétérofaciale (VII-V)** sont parfois utilisées. La morbidité induite reste négligeable, l'amyotrophie est partielle, il n'y a pas de préjudice esthétique. La proximité des noyaux du VII et du V, facilite les connexions et les synergies du fait de la plasticité cérébrale permettant un sourire de qualité après l'anastomose. Elles ne pourront plus s'envisager après 4 ans de dénervation des muscles peauciers comme pour les anastomoses VII-XII. Il faut de plus que le V soit sain, notamment après une exérèse tumorale dans l'angle ponto cérébelleux qui aurait pu porter atteinte au V. Pour s'assurer de son bon fonctionnement moteur on palpe le muscle masséter quand le patient serre les dents et l'on s'assure de son bon fonctionnement sensitif en testant la sensibilité faciale.

**La myoplastie du temporale** décrite par Labbé (123) qui consiste à rétablir le sourire par transposition du muscle temporal innervé par le nerf trijumeau (V). Nous allons la privilégier lorsque la paralysie faciale date de plus de 4 ans, ou bien lorsque le nerf extra crânien n'est plus utilisable (notamment lors de parotidectomie totale avec sacrifice du nerf facial pour des tumeurs malignes de la parotide ou de volumineux schwannomes du VII intraparotidien). Les patients sont dans la plupart du temps satisfaits du sourire obtenu et pour la fermeture palpébrale on associe une tarsorrhaphie.

Dans la situation où il n'y a plus de VII ni de V utilisables donc, plus d'anastomose VII-XII ou VII-V possibles ni de myoplastie du muscle temporale (du fait de son innervation par le V), on peut envisager la réhabilitation par **lambeau libre du muscle gracile avec anastomose transfaciale** qui va permettre de retrouver un sourire spontané.

Dans la littérature il semblerait que la réparation immédiate soit à privilégier en première intention par rapport à la plastie secondaire. Kannan et al en 2019 ne met pas en évidence de supériorité significative de la réparation immédiate par rapport à la réparation secondaire mais une tendance à de meilleurs résultats tout de même pour la réparation immédiate et une meilleure satisfaction des patients (124). En 2005,

Malik et al. ont mis en évidence de meilleurs résultats avec la réparation immédiate par suture directe ou par greffon d'interposition par rapport à la réparation secondaire par anastomose hétéronerveuse VII-XII (102). Il y a en effet moins de risque de complications. Une plastie secondaire pourra toujours être envisagée en cas d'échec de la réparation immédiate par anastomose facio faciale. De plus, le fait de ne pas réparer le nerf immédiatement peut entraîner des régénérations aberrantes du moignon proximal, une fibrose nerveuse, des atrophies musculaires et des douleurs nerveuses. L'avantage de la réparation immédiate si elle fonctionne, c'est qu'elle permet d'éviter une deuxième opération. Le désavantage principal est qu'elle rallonge le temps opératoire sur des interventions qui sont déjà longues (109).

Wang et al en 2013 ont mis en évidence dans leur étude (de faible puissance) de meilleurs résultats avec une réparation immédiate par interposition d'un greffon de nerf sural qu'avec l'anastomose hypoglosso faciale (76,7% vs 66,7%).

Dans notre étude, nous n'avons pas retrouvé d'amélioration après 18 mois post opératoire de la réparation immédiate. Au vu de nos résultats et des données de la littérature il serait préférable en première intention d'effectuer une anastomose facio faciale si cela est possible. La suture directe est privilégiée sans tension, ou bien par un greffon d'interposition. Si au-delà de 18 mois, les patients n'ont pas récupéré et d'autant plus s'ils ont un HB à VI, nous pourrions réaliser une réhabilitation secondaire.

### 7.11 Place de la transplantation nerveuse vascularisée :

La chirurgie d'exérèse oncologique des parotides peut entraîner le sacrifice du nerf facial. Il a été décrit différents greffons nerveux vascularisés pour reconstruire la partie sacrifiée du nerf facial. Dans certains cas le sacrifice du nerf facial est associé à une perte de substance de la région parotidienne, qu'elle soit cutanée, osseuse, musculaire ou graisseuse. Il a été montré qu'un lambeau vascularisé contenant du tissu adipeux et un pédicule vasculaire, améliorerait la revascularisation grâce à des facteurs angiogéniques excrétés par les cellules souches dans le tissu adipeux ainsi que par l'approvisionnement en sang et le support environnemental (125). Actuellement aucune large étude comparative n'a permis de définir la supériorité des greffons nerveux non vascularisés et vascularisés l'un par rapport à l'autre dans la régénérescence nerveuse (125). Cependant dans les cas où le greffon mesure plus de 6 cm, où l'environnement n'est pas bien vascularisé, lorsqu'il existe une perte de

substance associée, une dénervation longue et lorsque la radiothérapie est nécessaire compromettant la vascularisation, il est préférable d'utiliser un greffon nerveux vascularisé plutôt qu'un greffon nerveux standard (126). Il faut garder à l'esprit aussi que l'utilisation d'un greffon vascularisé notamment avec lambeau est plus morbide que le prélèvement d'un greffon non vascularisé.

Plusieurs lambeaux ont été décrit pour permettre la reconstruction à la fois du nerf facial et d'une perte de substance associée dans les reconstructions de parotidectomie totales complexes (107) :

- Le lambeau chinois avec la branche superficielle du nerf radial utilisée comme un greffon nerveux vascularisé pour ponter un défaut du nerf facial après une chirurgie de la parotide (127).
- Le lambeau perforant gastrocnémien associé au nerf sural décrit par Kashiwa et al. (128).
- Le lambeau antérolatéral de cuisse associé à la branche motrice du nerf fémoral décrit par Xu et al. (129).
- Le lambeau antérolatéral de cuisse associé au nerf cutané fémoral latéral décrit par Lida et al. (130).
- Le lambeau perforant thoracodorsal avec le nerf moteur du muscle grand dorsal et le pédicule vasculaire latéro dorsal (107).

### **7.12 Perspectives :**

La réparation des nerfs périphériques représente un véritable défi. Lorsque cela est possible, il faut privilégier en premier lieu la réparation immédiate du nerf facial par anastomose facio faciale. Il s'agit du « gold standard ». Dans la majorité des cas il existe un intervalle trop important entre les deux parties du nerf empêchant une suture sans tension, c'est pourquoi l'on a recours aux greffons nerveux. Les plus utilisés dans la chirurgie ORL sont le plexus cervical superficiel et le nerf sural. Il est possible aussi d'utiliser le nerf cutané antébrachial médial ou la branche descendante du nerf hypoglosse comme cela a été le cas pour l'un des patients de notre série. Il est nécessaire de recouper les moignons nerveux pour permettre une meilleure repousse axonale (94). Le score de House Brackmann III est le meilleur que l'on puisse obtenir car le muscle frontal ne récupère jamais cliniquement et il y a toujours des syncinésies (104).

Il est important de préciser que l'efficacité de cette méthode dans la régénération nerveuse reste limitée. En effet dans notre étude on a pu observer un taux satisfaisant de réussite mais aussi un taux d'échec. La suture nerveuse entraîne des remaniements importants, les axones peuvent traverser l'anastomose, se ramifier et entraîner une réinnervation partielle et un risque de syncinésies (131). Les autres inconvénients sont également la perte de fonction au niveau du site donneur, ainsi que le risque de développer un névrome douloureux sur la zone de prélèvement (132). Les risques opératoires engendrés par une deuxième incision ne sont pas négligeables non plus, de même que la disponibilité des tissus qui reste limitée.

Pour pallier aux inconvénients que présente l'autogreffe, des chercheurs se sont intéressés à l'ingénierie tissulaire pour développer une alternative plus efficace en utilisant des biomatériaux (92) (133). Cependant les autogreffes nerveuses présentent un avantage considérable que représente la présence de voies pré établis à travers lesquelles les axones sont guidés jusqu'à atteindre la section distale du nerf sectionné (36). Lee et al ont montré en 2012 que les conduits nerveux de collagène ne sont pas aussi efficace que les greffons nerveux mais sont plus efficace si ils sont remplis d'une matrice de collagène et glycosaminoglycane (GAG) que s'ils sont vident, en améliorant le pontage nerveux et la récupération motrice fonctionnelle (134).

La fibrinoïde de soie polymère naturelle semble être prometteuse pour la fabrication d'un conduit de guidage nerveux. En effet, elle est biocompatible, biodégradable, elle possède des propriétés mécaniques robustes (135). Elle est fabriquée par les vers à soie *Bombyx mori*. L'examen des paramètres fonctionnel et morphologique montre que les greffons des fils de soie aident à la régénérescence du nerf périphérique avec des effets approchant ceux suscités par les autogreffes nerveuses. Il est nécessaire d'avoir un conduit de guidage nerveux efficace pour fournir un environnement qui favorise une repousse axonale saine et qui soit guidée avec des filaments de fils de soie orientés (132) (92). Le fils de soie grâce à ses propriétés peut soutenir l'incorporation de nombreux facteurs de croissance ou des molécules de bio signalisation (92). Il peut permettre de réaliser des conduits de guidage nerveux multicouches permettant de faciliter l'implantation chirurgicale et composés de micro conduits permettant d'augmenter la surface de régénérescence nerveuse et d'améliorer les capacités de guide du conduit (92).

Actuellement des perspectives de réparation sont à l'étude, notamment dans le laboratoire du Pr MARIE au CHU de Rouen, avec l'utilisation de fil de soie éventuellement chargé en facteurs de croissance/trophiques ou en cellules souches, en particulier avec les cellules souches olfactives ecto-mésenchymateuses. Elles sont situées dans la cavité nasale, et font parties du système nerveux périphérique, leur prélèvement est facile et ne détruit pas l'olfaction. Elles présentent une activité mitogène importante (136). De plus il n'a pas été observé de migration des cellules exogènes ce qui suggère un risque tumorigène et de métastases faibles (136).

L'équipe du Pr MARIE en 2020 a mis en évidence que la transplantation des cellules souches olfactives ecto-mésenchymateuse dans des conduits veineux chez des rats souffrant d'une lésion du nerf facial, permettaient une augmentation de l'amplitude et de la vitesse des mouvements vibrisses et une réduction des syncinésies buccales (137). Bonnet et al la même année ont mis en évidence sur des rats présentant une perte de substance du nerf péronier que les cellules souches augmentaient de manière significative la récupération locomotrice, maintenaient de manière partiel le phénotype contractile du muscle cible et augmentaient le nombre d'axones en croissance (138).

Ces études apportent des résultats prometteurs sur la réparation immédiate du nerf facial, pour améliorer les résultats de régénéscences nerveuses sans utiliser de matériel autologue ce qui limite les complications secondaires.

## **8 Conclusion**

La réparation immédiate du nerf facial au cours des exérèses tumorales, représente un véritable défi pour les chirurgiens ORL. Notre étude met en évidence de meilleurs résultats au niveau du rocher, de l'angle ponto cérébelleux puis de la parotide. Nos résultats généraux viennent conforter les résultats déjà publiés.

Lorsque nous sommes face à une lésion du nerf facial en peropératoire de l'exérèse d'une tumeur, nous devons tenter d'effectuer une réparation immédiate par anastomose facio faciale. Pour cela il est important de recouper les deux extrémités du nerf. Si une suture directe est possible sans tension il faut la privilégier. Sinon il est nécessaire d'effectuer un pontage avec, par exemple, une autogreffe nerveuse d'interposition non vascularisée. Avant de conclure à un échec de la prise en charge immédiate par l'anastomose facio-faciale il faut se laisser au moins un an voire 18 mois post opératoire. A partir de là, si le score d'HB n'est pas mieux que IV il pourra être envisagé une réparation secondaire.

Les contraintes qu'impliquent l'utilisation d'un greffon d'interposition ou la suture directe avec ou sans déroutement nous poussent à chercher d'autres moyens moins invasifs, comme l'utilisation de conduits en fils de soie chargés en facteurs de croissance ?

## 9 Bibliographie

1. Falcioni M, Taibah A, Russo A, Piccirillo E, Sanna M. Facial nerve grafting. *Otol Neurotol Off Publ Am Otol Soc Am Neurotol Soc Eur Acad Otol Neurotol*. mai 2003;24(3):486-9.
2. Neely J, Neufeld P. Defining functional limitation, disability, and societal limitations in patients with facial paresis: initial pilot questionnaire - PubMed. *Am J Otol*. 1996;17:340-342.
3. Ryzenman JM, Pensak ML, Tew JM. Facial paralysis and surgical rehabilitation: a quality of life analysis in a cohort of 1,595 patients after acoustic neuroma surgery. *Otol Neurotol*. mai 2005;26(3):516-21; discussion 521.
4. Hammerschlag PE. Facial reanimation with jump interpositional graft hypoglossal facial anastomosis and hypoglossal facial anastomosis: evolution in management of facial paralysis. *The Laryngoscope*. févr 1999;109(2 Pt 2 Suppl 90):1-23.
5. Bascom DA, Schaitkin BM, May M, Klein S. Facial Nerve Repair: A Retrospective Review. *Facial Plast Surg*. 2000;16(4):309-14.
6. Stennert E. Why Does the Frontalis Muscle "Never Come Back"? Functional Organization of the Mimic Musculature. In: *The Facial Nerve*. Berlin, Heidelberg: Eur Arch Otorhinolaryngol; 1994. p. 91-5.
7. Darrouzet V, Disant F, Tankéré F. Le nerf facial : de la paralysie faciale à la réhabilitation. 2020. (Rapport SFORL).
8. Jandali D, Revenaugh PC. Facial reanimation: an update on nerve transfers in facial paralysis. *Curr Opin Otolaryngol Head Neck Surg*. août 2019;27(4):231-6.
9. Vacher S, Hadjean E, Monteil JP, Rey A, Casteran JM, Contis H, et al. Hypoglossofacial anastomosis. Analysis and results on 12 cases and comparison with results of facio facial anastomosis. *Ann Oto-Laryngol Chir Cervico Faciale Bull Soc Oto-Laryngol Hopitaux Paris*. 1982;99(7-8):303-12.
10. Hitier M. Anatomie du nerf facial. In: *Encycl Med Chir*. 2016.
11. Barbut J, Tankéré F, Bernat I. Anatomie du nerf facial - ClinicalKey Student. 2017;32(2):1-19.
12. Lang J. Anatomy of the brainstem and the lower cranial nerves, vessels, and surrounding structures. *Am J Otol*. nov 1985;Suppl:1-19.
13. Ji S. The facial nerve in surgery of chronic otitis media. *Otolaryngol Clin North Am*. juin 1974;7(2).
14. Siemionow M, Brzezicki G. Chapter 8 Current Techniques and Concepts in Peripheral Nerve Repair. In: *International Review of Neurobiology*. Academic Press; 2009. p. 141-72.
15. Seddon HJ. Three types of nerve injuries. *Brain* 1943;66:237-48.
16. Campbell WW. Evaluation and management of peripheral nerve injury. *Clin Neurophysiol*. 1 sept 2008;119(9):1951-65.
17. Zochodne DW, Levy D. Nitric oxide in damage, disease and repair of the peripheral nervous system. *Cell Mol Biol Noisy--Gd Fr*. 1 sept 2005;51(3):255-67.
18. Fu SY, Gordon T. The cellular and molecular basis of peripheral nerve regeneration. *Mol Neurobiol*. févr 1997;14(1-2):67-116.

19. Lo AC, Houenou LJ, Oppenheim RW. Apoptosis in the Nervous System: Morphological Features, Methods, Pathology, and Prevention. *Arch Histol Cytol.* 1995;58(2):139-49.
20. Barde Y-A. Trophic factors and neuronal survival. *Neuron.* 1 juin 1989;2(6):1525-34.
21. Korsching S. The neurotrophic factor concept: a reexamination. *J Neurosci.* 1 juill 1993;13(7):2739-48.
22. Richardson PM. Neurotrophic factors in regeneration. *Curr Opin Neurobiol.* 1 oct 1991;1(3):401-6.
23. Richardson PM. Ciliary neurotrophic factor: A review. *Pharmacol Ther.* 1 janv 1994;63(2):187-98.
24. He Z, Jin Y. Intrinsic Control of Axon Regeneration. *Neuron.* 4 mai 2016;90(3):437-51.
25. Watson WE. Cellular responses to axotomy and to related procedures. *Br Med Bull.* mai 1974;30(2):112-5.
26. Grafstein B. Role of the nerve cell body in axonal regeneration. *Neuronal Plast.* 1978;
27. Gordon T. Dependence of peripheral nerves on their target organs. *Dependence Peripher Nerves Their Target Organs.* 1983;8:289-325.
28. Titmus MJ, Faber DS. Axotomy-induced alterations in the electrophysiological characteristics of neurons. *Prog Neurobiol.* 1 janv 1990;35(1):1-51.
29. Cragg BG. What is the signal for chromatolysis? *Brain Res.* 29 sept 1970;23(1):1-21.
30. Lieberman AR. The Axon Reaction: A Review of the Principal Features of Perikaryal Responses to Axon Injury. In: *International Review of Neurobiology.* Academic Press; 1971. p. 49-124.
31. Lieberman AR. Some factors affecting retrograde neuronal responses to axotonal lesion. *Essays Nerv Syst.* 1974;71-105.
32. Koeppen AH. Wallerian degeneration: history and clinical significance. *J Neurol Sci.* 15 mai 2004;220(1):115-7.
33. Stoll G, Müller HW. Nerve Injury, Axonal Degeneration and Neural Regeneration: Basic Insights. *Brain Pathol.* 1999;9(2):313-25.
34. Chaudhry V, Glass JD, Griffin JW. Wallerian Degeneration in Peripheral Nerve Disease. *Neurol Clin.* 1 août 1992;10(3):613-27.
35. Lee SK, Wolfe SW. Peripheral Nerve Injury and Repair. *JAAOS - J Am Acad Orthop Surg.* août 2000;8(4):243-52.
36. Grinsell D, Keating CP. Peripheral Nerve Reconstruction after Injury: A Review of Clinical and Experimental Therapies. *BioMed Res Int.* 3 sept 2014;2014:e698256.
37. McQuarrie IG. Effect of a conditioning lesion on axonal sprout formation at nodes of ranvier - McQuarrie - 1985 - *Journal of Comparative Neurology* - Wiley Online Library. *J Comp Neurol.* 1985;
38. McQuarrie IG, Lasek RJ. Transport of cytoskeletal elements from parent axons into regenerating daughter axons. *J Neurosci.* 1 févr 1989;9(2):436-46.
39. Miller R. Preferred microtubules for vesicle transport in lobster axons. *Science.* 1987;235(4785):220-2.



40. Kato S, Ide C. Axonal sprouting at the node of Ranvier of the peripheral nerve disconnected with the cell body. *Restor Neurol Neurosci.* janv 1994;6(3):181-7.
41. Davis L, Dou P, DeWit M, Kater SB. Protein synthesis within neuronal growth cones. *J Neurosci.* 1 déc 1992;12(12):4867-77.
42. Thomas PK. Changes in the endoneurial sheaths of peripheral myelinated nerve fibres during Wallerian degeneration. *J Anat.* avr 1964;98(Pt 2):175-82.
43. Gutmann E, Sanders FK. Recovery of fibre numbers and diameters in the regeneration of peripheral nerves. *J Physiol.* 1943;101(4):489-518.
44. Bray GM, Aguayo AJ. Regeneration of peripheral unmyelinated nerves. Fate of the axonal sprouts which develop after injury. *J Anat.* juill 1974;117(Pt 3):517-29.
45. Toft PB, Fugleholm K, Schmalbruch H. Axonal branching following crush lesions of peripheral nerves of rat. *Muscle Nerve.* 1988;11(8):880-9.
46. MacKinnon SE, Dellon AL, O'Brien JP. Changes in nerve fiber numbers distal to a nerve repair in the rat sciatic nerve model. *Muscle Nerve.* 1991;14(11):1116-22.
47. Rink S, Bendella H, Akkin SM, Manthou M, Grosheva M, Angelov DN. Experimental Studies on Facial Nerve Regeneration. *Anat Rec.* août 2019;302(8):1287-303.
48. Jessen KR, Mirsky R. The origin and development of glial cells in peripheral nerves. *Nat Rev Neurosci.* sept 2005;6(9):671-82.
49. Jessen KR, Mirsky R, Morgan L. Axonal signals regulate the differentiation of non-myelin-forming Schwann cells: an immunohistochemical study of galactocerebroside in transected and regenerating nerves. *J Neurosci.* 1 oct 1987;7(10):3362-9.
50. Lemke G, Chao M. Axons regulate Schwann cell expression of the major myelin and NGF receptor genes. *Development.* 1 mars 1988;102(3):499-504.
51. LeBlanc AC, Poduslo JF. Axonal modulation of myelin gene expression in the peripheral nerve. *J Neurosci Res.* 1990;26(3):317-26.
52. Bunge RP, Bunge MB, Eldridge CF. Linkage Between Axonal Ensheathment and Basal Lamina Production by Schwann Cells. *Annu Rev Neurosci.* 1986;9(1):305-28.
53. Simpson SA, Young JZ. Regeneration of fibre diameter after cross-unions of visceral and somatic nerves. *J Anat.* avr 1945;79(Pt 2):48-65.
54. Hildebrand C, Mustafa GY, Waxman SG. Remodelling of internodes in regenerated rat sciatic nerve: Electron microscopic observations. *J Neurocytol.* 1 déc 1986;15(6):681-92.
55. Vizoso AD, Young JZ. Internode length and fibre diameter in developing and regenerating nerves. *J Anat.* avr 1948;82(Pt 1-2):110-134.1.
56. Haftek J, Thomas PK. Electron-microscope observations on the effects of localized crush injuries on the connective tissues of peripheral nerve. *J Anat.* sept 1968;103(Pt 2):233-43.
57. Hildebrand C, Bowe CM, Remahl IN. Myelination and myelin sheath remodelling in normal and pathological PNS nerve fibres. *Prog Neurobiol.* 1 juin 1994;43(2):85-141.
58. Aldskogius H, Thomander L. Selective reinnervation of somatotopically appropriate muscles after facial nerve transection and regeneration in the neonatal rat. *Brain Res.* 4 juin 1986;375(1):126-34.

59. Esslen E. Electromyographic findings on two types of misdirection of regenerating axons. *Electroencephalogr Clin Neurophysiol.* 1 août 1960;12(3):738-41.
60. Ito M, Kudo M. Reinnervation by Axon Collaterals from Single Facial Motoneurons to Multiple Muscle Targets following Axotomy in the Adult Guinea Pig. *Cells Tissues Organs.* 1994;151(2):124-30.
61. Tam SL, Gordon T. Mechanisms controlling axonal sprouting at the neuromuscular junction. *J Neurocytol.* juin 2003;32(5-8):961-74.
62. Angelov DN, Neiss WF, Gunkel A, Streppel M, Guntinas-Lichius O, Stennert E. Nimodipine-accelerated hypoglossal sprouting prevents the postoperative hyperinnervation of target muscles after hypo glossal-facial anastomosis in the rat. *Restor Neurol Neurosci.* 1 janv 1997;11(1-2):109-21.
63. Hennig R, Dietrichs E. Transient Reinnervation of Antagonistic Muscles by the Same Motoneuron. *Exp Neurol.* 1 déc 1994;130(2):331-6.
64. Evans PJ, Bain JR, Mackinnon SE, Makino AP, Hunter DA. Selective reinnervation: a comparison of recovery following microsuture and conduit nerve repair. *Brain Res.* 20 sept 1991;559(2):315-21.
65. Mackinnon SE, Dellon AL, Lundborg G, Hudson AR, Hunter DA. A study of neurotrophism in a primate model. *J Hand Surg.* 1 nov 1986;11(6):888-94.
66. Barbut J. Tumeurs du nerf facial. *EMC.* 2018;33(1):1-11.
67. Rosenblum B, Davis R, Camins M. Middle fossa facial schwannoma removed via the intracranial extradural approach: case report and review of the literature. *Neurosurgery.* nov 1987;21(5):739-41.
68. Pulec JL. Facial nerve neuroma. *Ear Nose Throat J.* oct 1994;73(10):721-2, 725-39, 743-52.
69. O'Donoghue GM, Brackmann DE, House JW, Jackler RK. Neuromas of the facial nerve. *Am J Otol.* janv 1989;10(1):49-54.
70. Minovi A, Vosschulte R, Hofmann E, Draf W, Bockmühl U. Facial nerve neuroma: surgical concept and functional results. *Skull Base Off J North Am Skull Base Soc Al.* nov 2004;14(4):195-200; discussion 200-201.
71. Kang WS, Han JJ, Rhee J, Lee JH, Koo J-W, Chung JW. Surgical Outcomes of Intratemporal Facial Nerve Schwannomas According to Facial Nerve Manipulation. *J Int Adv Otol.* déc 2019;15(3):415-9.
72. Wilkinson EP, Hoa M, Slattery WH, Fayad JN, Friedman RA, Schwartz MS, et al. Evolution in the management of facial nerve schwannoma. *The Laryngoscope.* 2011;121(10):2065-74.
73. Kentala E, Pyykkö I. Clinical picture of vestibular schwannoma. *Auris Nasus Larynx.* 1 janv 2001;28(1):15-22.
74. Selesnick SH, Lynn-Macrae AG. The incidence of facial nerve dehiscence at surgery for cholesteatoma. *Acad Otol Neurotol.* mars 2001;22(2):129-32.
75. Mangham CA, Carberry JN, Brackmann DE. Management of intratemporal vascular tumors. *The Laryngoscope.* juin 1981;91(6):867-76.
76. Achilli V, Mignosi S. Facial nerve hemangioma. *Acad Otol Neurotol.* nov 2002;23(6):1003-4.

77. Yue Y, Jin Y, Yang B, Yuan H, Li J, Wang Z. Retrospective case series of the imaging findings of facial nerve hemangioma. *Eur Arch Otorhinolaryngol.* sept 2015;272(9):2497-503.
78. Eby TL, Fisch U, Makek MS. Facial nerve management in temporal bone hemangiomas. *Am J Otol.* mai 1992;13(3):223-32.
79. Willer JC. Exploration électrophysiologique d'une paralysie faciale périphérique. *Corresp En Nerf Muscles.* 2006;1(1):3.
80. Olivier Sterkers. Traumatisme du nerf facial. Monographies d'amplifon, 2009
81. Minahan RE, Mandir AS. Neurophysiologic intraoperative monitoring of trigeminal and facial nerves. *J Clin Neurophysiol Off Publ Am Electroencephalogr Soc.* déc 2011;28(6):551-65.
82. Delgado TE, Bucheit WA, Rosenholtz HR, Chrissian S. Intraoperative monitoring of facila muscle evoked responses obtained by intracranial stimulation of the facial nerve: a more accurate technique for facial nerve dissection. *Neurosurgery.* mai 1979;4(5):418-21.
83. Chiesa-Estomba CM, Larruscain-Sarasola E, Lechien JR, Mouawad F, Calvo-Henriquez C, Diom ES, et al. Facial nerve monitoring during parotid gland surgery: a systematic review and meta-analysis. *Eur Arch Otorhinolaryngol.* avr 2021;278(4):933-43.
84. Prell J, Rachinger J, Scheller C, Alfieri A, Strauss C, Rampp S. A real-time monitoring system for the facial nerve. *Neurosurgery.* juin 2010;66(6):1064-73; discussion 1073.
85. Prell J, Strauss C, Rachinger J, Alfieri A, Scheller C, Herfurth K, et al. Facial nerve palsy after vestibular schwannoma surgery: dynamic risk-stratification based on continuous EMG-monitoring. *Clin Neurophysiol Off J Int Fed Clin Neurophysiol.* févr 2014;125(2):415-21.
86. Romstöck J, Strauss C, Fahlbusch R. Continuous electromyography monitoring of motor cranial nerves during cerebellopontine angle surgery. *J Neurosurg.* oct 2000;93(4):586-93.
87. Fattah AY, Gurusinghe ADR, Gavilan J, Hadlock TA, Marcus JR, Marres H, et al. Facial nerve grading instruments: systematic review of the literature and suggestion for uniformity. *Plast Reconstr Surg.* févr 2015;135(2):569-79.
88. House JW, Brackmann DE. Facial Nerve Grading System. *Otolaryngol Head Neck Surg.* 1985;(93):146-7.
89. Kanzaki J, Tos M, Sanna M, Moffat DA, Monsell EM, Berliner KI. New and modified reporting systems from the consensus meeting on systems for reporting results in vestibular schwannoma. *Eur Acad Otol Neurotol.* juill 2003;24(4):642-8; discussion 648-649.
90. Ross BG, Fradet G, Nedzelski JM. Development of a sensitive clinical facial grading system. *Otolaryngol Head Neck Surg.* 1996;(114):380-6.
91. Baujat B, Gangloff P. Réhabilitation de la face paralysée - *ClinicalKey Student.* 2014;22(1):1-13.
92. Belanger K, Schlatter G, Hébraud A, Marin F, Testelin S, Dakpé S, et al. A multi-layered nerve guidance conduit design adapted to facilitate surgical implantation. *Health Sci Rep.* déc 2018;1(12):e86.
93. Nakatsuka H, Takamatsu K, Koshimune M, Imai Y, Enomoto M, Yamano Y. Experimental study of polarity in reversing cable nerve grafts. *J Reconstr Microsurg.* août 2002;18(6):509-15.
94. Darrouzet V, Franco-Vidal V, Liguoro D. Stitchless Fibrin Glue-Aided Facial Nerve Grafting after Cerebellopontine Angle Schwannoma Removal: Technique and Results in 15 Cases. *J Neurol Surg Part B Skull Base.* 17 juin 2014;75(S 02):s-0034-1384148.

95. Dort JC, Fisch U. Facial nerve schwannomas. *Skull Base Surg.* 1991;1(1):51-6.
96. Diels HJ. Facial Paralysis: Is There a Role for a Therapist? *Facial Plast Surg.* 2000;16(4):361-4.
97. Parhizkar N, Hiltzik DH, Selesnick SH. Facial Nerve Rerouting in Skull Base Surgery. *Otolaryngol Clin North Am.* août 2005;38(4):685-710.
98. Sánchez-Ocando M, Gavilán J, Penarrocha J, González-Otero T, Moraleda S, Roda JM, et al. Facial nerve repair: the impact of technical variations on the final outcome. *Eur Arch Otorhinolaryngol.* déc 2019;276(12):3301-8.
99. Prasad SC, Balasubramanian K, Piccirillo E, Taibah A, Russo A, He J, et al. Surgical technique and results of cable graft interpositioning of the facial nerve in lateral skull base surgeries: experience with 213 consecutive cases. *J Neurosurg.* févr 2018;128(2):631-8.
100. Reddy PG, Arden RL, Mathog RH. Facial nerve rehabilitation after radical parotidectomy. *The Laryngoscope.* 1999;109(6):894-9.
101. Prasad SC, Balasubramanian K, Piccirillo E, Taibah A, Russo A, He J, et al. Surgical technique and results of cable graft interpositioning of the facial nerve in lateral skull base surgeries: experience with 213 consecutive cases. *J Neurosurg.* 7 avr 2017;128(2):631-8.
102. Malik TH, Kelly G, Ahmed A, Saeed SR, Ramsden RT. A comparison of surgical techniques used in dynamic reanimation of the paralyzed face. *Otol Neurotol Off Publ Am Otol Soc Am Neurotol Soc Eur Acad Otol Neurotol.* mars 2005;26(2):284-91.
103. Hontanilla B, Marre D. Retrospective study of the functional recovery of men compared with that of women with long-term facial paralysis. *Br J Oral Maxillofac Surg.* 1 déc 2013;51(8):684-8.
104. Arriaga MA, Brackmann DE. Facial nerve repair techniques in cerebellopontine angle tumor surgery. *Am J Otol.* juill 1992;13(4):356-9.
105. Gidley PW, Gantz BJ, Rubinstein JT. Facial nerve grafts: from cerebellopontine angle and beyond. *Am J Otol.* nov 1999;20(6):781-8.
106. Özmen ÖA, Falcioni M, Lauda L, Sanna M. Outcomes of Facial Nerve Grafting in 155 Cases: Predictive Value of History and Preoperative Function. *Otol Neurotol.* oct 2011;32(8):1341-6.
107. Guyonvarch P, Benmoussa N, Moya-Plana A, Leymarie N, Mangialardi ML, Honart J-F, et al. Thoracodorsal artery perforator free flap with vascularized thoracodorsal nerve for head and neck reconstruction following radical parotidectomy with facial nerve sacrifice: Step-by-step surgical technique video. *Head Neck.* 2021;43(7):2255-8.
108. Stephanian E, Sekhar LN, Janecka IP, Hirsch B. Facial Nerve Repair by Interposition Nerve Graft: Results in 22 Patients. *Neurosurgery.* 1 juill 1992;31(1):73-7.
109. King TT, Sparrow OC, Arias JM, O'Connor AF. Repair of facial nerve after removal of cerebellopontine angle tumors: a comparative study. *J Neurosurg.* 1 mai 1993;78(5):720-5.
110. Wang Z, Zhang Z, Huang Q, Yang J, Wu H. Long-term facial nerve function following facial reanimation after translabyrinthine vestibular schwannoma surgery: A comparison between sural grafting and VII-XII anastomosis. *Exp Ther Med.* 1 juill 2013;6(1):101-4.
111. Magliulo, Terranova, Sepe, Cordeschi, Cristofar. Petrous bone cholesteatoma and facial paralysis. *Clin Otolaryngol Allied Sci.* 1998;23(3):253-8.
112. Iseli TA, Harris G, Dean NR, Iseli CE, Rosenthal EL. Outcomes of static and dynamic facial nerve repair in head and neck cancer. *The Laryngoscope.* 2010;120(3):478-83.

113. Spector JG, Lee P, Peterein J, Roufa D. Facial nerve regeneration through autologous nerve grafts: a clinical and experimental study. *The Laryngoscope*. mai 1991;101(5):537-54.
114. Nakatsuka H, Takamatsu K, Koshimune M, Imai Y, Enomoto M, Yamano Y. Experimental study of polarity in reversing cable nerve grafts. *J Reconstr Microsurg*. août 2002;18(6):509-15.
115. Charachon R, Tixier C, Lavieille JP, Reyt E. End-to-End Anastomosis Versus Nerve Graft in Intratemporal and Intracranial Lesions of the Facial Nerve. In: Stennert ER, Kreutzberg GW, Michel O, Jungehülsing M, éditeurs. *The Facial Nerve*. Berlin, Heidelberg: Springer; 1994. p. 281-3.
116. Conley J, Baker DC. The surgical treatment of extratemporal facial paralysis: An overview. *Head Neck Surg*. 1978;1(1):12-23.
117. Bacciu A, Falcioni M, Pasanisi E, Di Lella F, Lauda L, Flanagan S, et al. Intracranial facial nerve grafting after removal of vestibular schwannoma. *Am J Otolaryngol*. mars 2009;30(2):83-8.
118. Lamas G, Gatignol P, Barbut J, Bernat I, Tankéré F. Réhabilitation de la face paralysée par anastomose hypoglosso-faciale. Indications et résultats. *Ann Chir Plast Esthét*. 1 oct 2015;60(5):430-5.
119. Matos Cruz AJ, De Jesus O. Facial Nerve Repair. In: *StatPearls*. StatPearls Publishing; 2021.
120. May M, Sobol SM, Mester SJ. Hypoglossal-Facial Nerve Interpositional-Jump Graft for Facial Reanimation without Tongue Atrophy. *Otolaryngol Neck Surg*. 1 juin 1991;104(6):818-25.
121. Darrouzet V, Dutkiewicz J, Chambrin A, Stoll D, Bébéar JP. Hypoglosso-facial anastomosis: results and technical development towards end-to-side anastomosis with rerouting of the intratemporal facial nerve (modified May technique). *Rev Laryngol - Otol - Rhinol*. 1 janv 1997;118(3):203-10.
122. Darrouzet V, Guerin J, Bébéar J-P. New technique of side-to-end hypoglossal—facial nerve attachment with translocation of the infratemporal facial nerve. *J Neurosurg*. 1 janv 1999;90(1):27-34.
123. Har-Shai Y, Metanes I, Badarny S, Cuzin P, Gil T, Mayblum S, et al. Lengthening Temporalis Myoplasty for Facial Palsy Reanimation. :2.
124. Kannan RY, Hills A, Shelley MJ, Bisase B, Kapoor K, Norris P, et al. Immediate compared with late repair of extracranial branches of the facial nerve: a comparative study. *Br J Oral Maxillofac Surg*. févr 2020;58(2):163-9.
125. Saffari TM, Bedar M, Hundepool CA, Bishop AT, Shin AY. The role of vascularization in nerve regeneration of nerve graft. *Neural Regen Res*. 28 févr 2020;15(9):1573-9.
126. D'Arpa S, Claes KEY, Stillaert F, Colebunders B, Monstrey S, Blondeel P. Vascularized nerve. *Plast Aesthetic Res*. 15 juill 2015;2:183-94.
127. Urken ML, Weinberg H, Vickery C, Biller HF. The neurofasciocutaneous radial forearm flap in head and neck reconstruction: A preliminary report. *The Laryngoscope*. 1990;100(2):161-73.
128. Kashiwa K, Kobayashi S, Hayashi M, Honda T, Nasu W. Gastrocnemius Perforating Artery Flap Including Vascularized Sural Nerve. *J Reconstr Microsurg*. 2003;19(7):443-50.
129. Xu Z, Duan W, Tan X, Sun C. Reconstruction of Complex Total Parotidectomy Defect With a Chimeric Anterolateral Thigh Perforator Flap and Vascularized Motor Branch of Femoral Nerve Grafting. *J Oral Maxillofac Surg*. 1 déc 2015;73(12):2448.e1-2448.e7.

130. Iida T, Nakagawa M, Asano T, Fukushima C, Tachi K. Free Vascularized Lateral Femoral Cutaneous Nerve Graft with Anterolateral Thigh Flap for Reconstruction of Facial Nerve Defects. *J Reconstr Microsurg.* juill 2006;22(5):343-8.
131. Humphrey CD, Kriet JD. Nerve repair and cable grafting for facial paralysis. *Facial Plast Surg FPS.* mai 2008;24(2):170-6.
132. Belanger K, Dinis TM, Taourirt S, Vidal G, Kaplan DL, Egles C. Recent Strategies in Tissue Engineering for Guided Peripheral Nerve Regeneration. *Macromol Biosci.* avr 2016;16(4):472-81.
133. Gaudin R, Knipfer C, Henningsen A, Smeets R, Heiland M, Hadlock T. Approaches to Peripheral Nerve Repair: Generations of Biomaterial Conduits Yielding to Replacing Autologous Nerve Grafts in Craniomaxillofacial Surgery. *BioMed Res Int.* 2016;2016:3856262.
134. Lee J-Y, Giusti G, Friedrich PF, Archibald SJ, Kemnitzer JE, Patel J, et al. The Effect of Collagen Nerve Conduits Filled with Collagen-Glycosaminoglycan Matrix on Peripheral Motor Nerve Regeneration in a Rat Model. *JBJS.* 21 nov 2012;94(22):2084-91.
135. Altman GH, Diaz F, Jakuba C, Calabro T, Horan RL, Chen J, et al. Silk-based biomaterials. *Biomaterials.* févr 2003;24(3):401-16.
136. Jaloux C, Witters M, Véran J, Giraud L, Sabatier F, Lacroix R, et al. Utilisation des cellules souches olfactives dans la régénération des nerfs périphériques. *Bull Académie Natl Médecine.* 6 juill 2021;
137. Bense F, Montava M, Duclos C, Bisson A, Delarue Q, Mardion NB, et al. Syngeneic Transplantation of Rat Olfactory Stem Cells in a Vein Conduit Improves Facial Movements and Reduces Synkinesis after Facial Nerve Injury. *Plast Reconstr Surg.* 21 sept 2020;146(6):1295-305.
138. Bonnet M, Guiraudie-Capraz G, Marqueste T, Garcia S, Jaloux C, Decherchi P, et al. Immediate or Delayed Transplantation of a Vein Conduit Filled with Nasal Olfactory Stem Cells Improves Locomotion and Axogenesis in Rats after a Peroneal Nerve Loss of Substance. *Int J Mol Sci.* janv 2020;21(8):2670.

## 10 Annexe

Cas	Sexe	Age	Année	Durée de la PF avant intervention	Type de tumeur	Localisation de la tumeur	Voie d'abord	Site d'anastomose	Type de suture proximale	Type de suture distale	Pré opérative HB	Post opérative HB à 18 mois	Délai de récupération (mois)	Sunnybrook
1	H	61	2015	0	N8	APC	Voie Trans labyrinthique élargie	PCS : APC-MAI	Colle	Colle	I	V	Pas de récupération satisfaisante	<i>Pas de vidéo</i>
2	F	42	2009	6 ans	Hémangiome	Rocher	Voie sus-pétreuse + trans mastoïdienne	PCS : VII1-VII3	Colle	Fil (épi péri neural) - Colle	V	IV	Pas de récupération satisfaisante	22/100
3	F	43	2009	1 an	CAK	Parotide	Parotidectomie	PCS ramifié : VII3-4 branches distales	Fil + Colle	Fil + Colle	III	III	18	<i>Pas de vidéo</i>
4	H	55	2017	5 mois	N7	Parotide	Parotidectomie + trans mastoïdienne	PCS ramifié : déroutement Tronc facial-branches distales	Fil + Colle	Fil + Colle	VI	V	Pas de récupération satisfaisante	<i>Pas de vidéo</i>
5	F	48	2009	0	N8	APC	Voie trans labyrinthique	Suture directe	Fil + Colle	-	I	III	12	50/100
6	F	67	2002	<1 an	N7	Rocher	Voie sus pétreuse et trans mastoïdienne	PCS : CAI-VII2	Colle	Colle	II	III	12	62/100
7	F	56	2002	1 an	Adénocarcinome parotide	Parotide	Parotidectomie	Nerf sural : tronc facial-5 branches divisions 2 anast au niveau tronc en canon de fusil	Fil	Fil	VI	IV	Pas de récupération satisfaisante	<i>Pas de vidéo</i>
8	F	73	2015	2 ans	Adénocarcinome parotide	Parotide	Parotidectomie + abord sus pétreux	Branche descendante du XII : VII3-4 branches division	Fil	Fil	VI	VI	Pas de récupération satisfaisante	<i>Pas de vidéo</i>
9	H	43	2013	0	N8	APC	Voie trans labyrinthique élargie	PCS : déroutement : Tronc cérébral-VII3	Micro-fil + Colle	Fil + Colle	I	III	18	56/100
10	H	38	2016	0	N8	APC	Voie trans labyrinthique élargie	PCS : TC-CAI	Colle	Fil + Colle	I	III	18	49/100
11	F	45	2011	0	N7	APC	Voie rétrolyabyrinthique	PCS : TC-CAI	Colle	Colle	I	VI	Pas de récupération satisfaisante	<i>Pas de vidéo</i>



12	F	49	2007	0	Cholestéatome	Rocher	EPM	PCS : VII1-VII3	Fil + Colle	Fil + Colle	I	III	12	<i>Pas de vidéo</i>
13	F	60	2013	3 mois	Cholestéatome	Rocher	EPM	PCS : VII1-VII3	Fil + Colle	Fil + Colle	V	III	12	64/100
14	F	63	2017	0	N8	APC	Voie trans labyrinthique	PCS : TC-CAI	Fil + Colle	Fil + Colle	I	III	12	56/100
15	H	69	2014	2 mois	Adénocarcinome parotide	Parotide	Voie trans mastoïdienne	PCS : Tronc facial-2 branches	Fil + Colle	Fil + Colle	VI	III	18	<i>Pas de vidéo</i>
16	F	47	2015	5 mois	N7	Parotide	Parotidectomie + voie trans mastoïdienne	PCS : VII3-3 branches terminales	Fil + Colle	Fil + Colle	V	III	9	61/100
17	F	56	2018	3 ans	Mélanome	Parotide	Parotidectomie + voie trans mastoïdienne	Nerf sural : tronc facial-2 branches distales	Fil + Colle	Fil + Colle	VI	VI	Pas de récupération satisfaisante	<i>Pas de vidéo</i>
18	H	57	2006	<1 an	Adénocarcinome	Parotide	Parotidectomie	PCS : Tronc facial-3 branches distales	Fil : épi péri nerveux + Colle	Fil + Colle	III	III	12	48/100
19	F	41	2020	0	Neurinome des nerfs mixtes	APC	Voie trans labyrinthique	PCS : TC-VII3	Colle + graisse autologue	Colle + Fils	I	IV	Pas de récupération satisfaisante	22/100
20	F	57	2012	0	Méningiome	APC	Voie trans labyrinthique	Suture directe dans le CAI	Colle	-	I	III	18	<i>Pas de vidéo</i>

CAK : Carcinome Adénoïde Kystique  
 N8 : Neurinome du VIII  
 N7 : Neurinome du VII  
 EPM : Evidemment Pétro Mastoïdien  
 PCS : Plexus cervical Superficiel  
 TC : Tronc Cérébral  
 CAI : Conduit Auditif Interne  
 MAI : Méat Auditif Interne  
 APC : Angle Ponto Cérébelleux  
 HB : House Brackmann



## Résumé

**Introduction :** Lorsqu'une exérèse tumorale impose la résection du nerf facial, sa réhabilitation peut être immédiate ou différée. La qualité de la récupération et sa rapidité sont des éléments essentiels à la qualité de vie des patients. L'objectif de cette étude était de réaliser un bilan de notre expérience dans la réparation immédiate du nerf facial, facio faciale, lors d'une chirurgie d'exérèse tumorale à 12 et 18 mois post opératoire.

**Matériel et Méthodes :** Il s'agit d'une étude rétrospective monocentrique menée sur 20 patients ayant bénéficié d'une réparation immédiate du nerf facial dans un Centre Hospitalo-Universitaire, de mai 2002 à janvier 2020. Une analyse des House et Brackmann pré et post opératoires a été réalisée. Des sous-groupes ont été créés en fonction de la localisation vis-à-vis du tronc cérébral (angle ponto cérébelleux APC, rocher, parotide). Le suivi minimal était d'un an.

**Résultats :** Huit patients présentaient une lésion de l'APC, quatre du rocher et huit de la parotide. La suture directe a été réalisée sur deux patients et l'interposition d'un greffon nerveux sur dix-huit patients. A 12 mois 40% des patients présentaient un HB à III, à 18 mois, 60% des patients. Nous retrouvons un meilleur taux de récupération pour les patients ayant présenté une réparation au niveau du rocher (75%), puis de l'APC (62,5%), puis de la parotide (50%).

**Conclusion :** La réparation facio-faciale immédiate, avec ou sans interposition, permet une récupération de qualité (HB III) dans plus de la moitié des cas à 18 mois. De nouvelles techniques de réparation avec interposition sont en cours d'étude notamment avec du nerf artificiel éventuellement enrichis en cellules souches et facteurs de croissance.