



HAL
open science

Apport du flux numérique à la confection de plaques palatines passives chez les enfants atteints de fentes labio-palatines : une revue systématique de la littérature

Aude Camille Lecigne

► To cite this version:

Aude Camille Lecigne. Apport du flux numérique à la confection de plaques palatines passives chez les enfants atteints de fentes labio-palatines : une revue systématique de la littérature. Sciences du Vivant [q-bio]. 2021. dumas-03351213

HAL Id: dumas-03351213

<https://dumas.ccsd.cnrs.fr/dumas-03351213>

Submitted on 22 Sep 2021

HAL is a multi-disciplinary open access archive for the deposit and dissemination of scientific research documents, whether they are published or not. The documents may come from teaching and research institutions in France or abroad, or from public or private research centers.

L'archive ouverte pluridisciplinaire **HAL**, est destinée au dépôt et à la diffusion de documents scientifiques de niveau recherche, publiés ou non, émanant des établissements d'enseignement et de recherche français ou étrangers, des laboratoires publics ou privés.

U.F.R. D'ODONTOLOGIE

Année 2021

Thèse n°41

THESE POUR L'OBTENTION DU

**DIPLOME D'ETAT de DOCTEUR EN CHIRURGIE
DENTAIRE**

Présentée et soutenue publiquement

Par LECIGNE Aude Camille

Née le 26 Septembre 1995 à Bordeaux

Le 12 Juillet 2021

**APPORT DU FLUX NUMERIQUE A LA CONFECTION DE
PLAQUES PALATINES PASSIVES CHEZ LES ENFANTS
ATTEINTS DE FENTES LABIO-PALATINES : UNE REVUE
SYSTEMATIQUE DE LA LITTERATURE**

Sous la direction de : Adrien NAVEAU

Membres du jury :

Mme DUPUIS Véronique
M. NAVEAU Adrien
M. BOU Christophe
Mme MASSE Léa

Professeur des Universités
Maître de conférences des universités
Maître de conférences des universités
Assistante hospitalo-universitaire

Présidente
Directeur
Rapporteur
Assesneur

UNIVERSITE DE BORDEAUX

MAJ
11/01/2021

Président M. TUNON DE LARA Manuel

Directeur de Collège des Sciences de la Santé M. PELLEGRIN Jean-Luc

COLLEGE DES SCIENCES DE LA SANTE UNITE DE FORMATION ET DE RECHERCHE DES SCIENCES ODONTOLOGIQUES

<i>Directrice</i>	Mme BERTRAND Caroline	58-01
<i>Directeur Adjoint à la Pédagogie</i>	Mr DELBOS Yves	56-01
<i>Directeur Adjoint – Chargé de la Recherche</i>	M. CATROS Sylvain	57-01
<i>Directeur Adjoint – Chargé des Relations Internationales</i>	M.SEDARAT Cyril	57-01

ENSEIGNANTS DE L'UFR

PROFESSEURS DES UNIVERSITES

Mme	Caroline	BERTRAND	Prothèse dentaire	58-01
Mme	Marie-José	BOILEAU	Orthopédie dento-faciale	56-01
M	Sylvain	CATROS	Chirurgie orale	57-01
M	Raphaël	DEVILLARD	Dentisterie restauratrice et endodontie	58-01
Mme	Véronique	DUPOIS	Prothèse dentaire	58-01
M.	Bruno	ELLA NGUEMA	Sciences anatomiques et physiologiques - Biomatériaux	58-01
M.	Jean-Christophe	FRICAÏN	Chirurgie buccale – Pathologie et thérapeutique	57-01

MAITRES DE CONFERENCES DES UNIVERSITES

Mme	Elise	ARRIVÉ	Prévention épidémiologie – Economie de la santé – Odontologie légale	56-02
Mme	Audrey	AUSSEL	Sciences anatomiques et physiologiques	58-01
Mme	Cécile	BADET	Biologie Orale	57-01
M.	Etienne	BARDINET	Orthopédie dento-faciale	56-01
M.	Michel	BARTALA	Prothèse dentaire	58-01
M.	Cédric	BAZERT	Orthopédie dento-faciale	56-01
M.	Christophe	BOU	Prévention épidémiologie – Economie de la santé – Odontologie légale	56-02
Mme	Sylvie	BRUNET	Chirurgie buccale – Pathologie et thérapeutique	57-01
M.	Jacques	COLAT PARROS	Sciences anatomiques et physiologiques	58-01
M.	Jean-Christophe	COUTANT	Sciences anatomiques et physiologiques	58-01
M.	François	DARQUE	Orthopédie dento-faciale	56-01
M.	François	DE BRONDEAU	Orthopédie dento-faciale	56-01
M.	Yves	DELBOS	Odontologie pédiatrique	56-01
M.	Emmanuel	D'INCAU	Prothèse dentaire	58-01
Mme	Mathilde	FENELON	Chirurgie Orale	57-01
Mme	Elsa	GAROT	Odontologie pédiatrique	56-01
M.	Dominique	GILLET	Dentisterie restauratrice et endodontie	58-01
Mme	Olivia	KEROUREDAN	Dentisterie restauratrice et endodontie	58-01
M.	Jean-François	LASSERRE	Prothèse dentaire	58-01
M.	Yves	LAUVERJAT	Parodontologie	57-01
Mme	Odile	LAVIOLE	Prothèse dentaire	58-01
Mme	Javotte	NANCY	Odontologie pédiatrique	56-01

M.	Adrien	NAVEAU	Prothèse dentaire	58-01
M.	Philippe	POISSON	Prévention épidémiologie – Economie de la santé – Odontologie légale	56-02
M.	Patrick	ROUAS	Odontologie pédiatrique	56-01
M.	Johan	SAMOT	Biologie Orale	57-01
Mme	Maud	SAMPEUR	Orthopédie dento-faciale	56-01
M.	Cyril	SEDARAT	Parodontologie	57-01
Mme	Noélie	THEBAUD	Biologie Orale	57-01
M.	Eric	VACHEY	Dentisterie restauratrice et endodontie	58-01

AUTRES ENSEIGNANTS

M.	Cédric	FALLA	Prévention épidémiologie – Economie de la santé – Odontologie légale	56-02
M.	François	ROUZÉ L'ALZIT	Prothèse dentaire	58-01

ASSISTANTS

M.	Bastien	BERCAULT	Chirurgie Orale	57-01
M.	Baptiste	BERGES	Prothèse dentaire	58-01
Mme	Mathilde	BOUDEAU	Odontologie conservatrice – Endodontie	58-01
Mme	Virginie	CHUY	Prévention épidémiologie – Economie de la santé – Odontologie légale	56-02
M	Pierre-Hadrien	DECAUP	Prothèse dentaire	58-01
Mme	Laura	DONNET	Biologie Orale	57-01
Mme	Julia	ESTIVALS	Odontologie pédiatrique	56-01
Mr	Pierre-André	GUILLAUD	Parodontologie	57-01
Mme	Jane	GOURGUES	Prévention épidémiologie – Economie de la santé – Odontologie légale	56-02
Mr	Louis	HUAULT	Sciences anatomiques et physiologiques	58-01
Mme	Mathilde	JACQUEMONT	Parodontologie	57-01
Mme	Clémence	JAECK	Prothèse dentaire	58-01
Mr	Aymeric	JOUBERT DU CELLIER	Dentisterie restauratrice et endodontie	58-01
Mr	Jean-Baptiste	IRIBARREN	Dentisterie restauratrice et endodontie	58-01
Mme	Claudine	KHOURY	Prévention épidémiologie – Economie de la santé – Odontologie légale	56-02
Mme	Camille	LACAULE	Orthopédie dento-faciale	56-01
M.	Antoine	LAFITTE	Orthopédie dento-faciale	56-01
Mme	Léa	MASSE	Prothèse dentaire	58-01
Mme	Aude	MENARD	Prothèse dentaire	58-01
M	Florian	PITEU	Prothèse dentaire	58-01
Mme	Rawen	SMIRANI	Parodontologie	57-01
Mme	Florianne	VILLAT	Dentisterie restauratrice et endodontie	5801
M.	Clément	VACHEY	Odontologie conservatrice – Endodontie	58-01
M	Paul	VITIELLO	Prothèse dentaire	58-01
Mme	Sophia	ZIANE	Odontologie conservatrice – Endodontie	58-01
Mme	Laurie	FUCHS	Odontologie pédiatrique	56-01

A notre Présidente de thèse

Madame la Professeur Véronique DUPUIS

Professeur des Universités – Praticien Hospitalier

Sous-section Prothèse dentaire 58-01

A vous qui me faites l'honneur de présider mon jury de thèse.

Je vous remercie de l'enseignement que vous m'avez délivré tout au long de mon apprentissage.

Veillez trouver dans ce travail, le témoignage de ma vive reconnaissance et mon profond respect.

A notre Directeur de thèse

Monsieur le Docteur Adrien NAVEAU

Maître de conférences des Universités – Praticien Hospitalier

Sous-section Prothèse dentaire 58-01

A vous qui me faites l'honneur de diriger cette thèse.

Je tiens à vous remercier de m'avoir proposé ce sujet. Merci pour votre implication, votre disponibilité et votre bienveillance tout au long de ce travail.

Merci également pour vos précieux conseils, autant théoriques que pratiques durant cette année à l'hôpital Saint-André.

Veillez trouver dans ce travail, le témoignage de ma vive reconnaissance et mon profond respect.

A notre Rapporteur de thèse

Monsieur le Docteur Christophe BOU

Maître de Conférences des Universités – Praticien Hospitalier

Sous-section Prévention épidémiologie - Economie de la santé - Odontologie légale 56-02

A vous qui me faites l'honneur d'évaluer ce travail.

Je vous remercie de l'enseignement que vous m'avez délivré tout au long de mon apprentissage.

Veillez trouver dans ce travail, le témoignage de ma vive reconnaissance et mon profond respect.

A notre Assesseur

Madame le Docteur Léa MASSE

Assistante Hospitalo-Universitaire

Sous-section Prothèse dentaire 58-01

A vous qui me faites l'honneur de participer à ce jury en qualité d'assesseur.

Merci pour votre gentillesse et vos précieux conseils à l'hôpital Saint-André.

Veillez trouver dans ce travail, le témoignage de ma vive reconnaissance et mon profond respect.

A mes parents, pour votre amour, votre confiance et votre soutien au cours de mes études et dans tous mes projets.

A ma sœur, pour ton écoute, ton soutien et tes conseils dans tous les domaines de la vie.

A Anaïs, Mathilde, Célia et Manon, merci pour tout ce que l'on partage depuis tant d'années.

A Lucas, pour ta bienveillance, ton sourire et ton soutien à chaque instant. A nos projets futurs.

TABLE DES MATIERES

Introduction.....	9
I. Contexte de l'étude.....	11
1.1 Fentes labiopalatines.....	11
1.2 Prise en charge.....	14
1.2.1 Chirurgie de la lèvre.....	14
1.2.2 Chirurgie du palais.....	15
1.2.3 Traitement orthodontique des anomalies dento-maxillaires.....	16
1.3 Plaques palatines.....	18
1.3.1 Généralités.....	18
1.3.2 Conception et fabrication d'une plaque palatine obturatrice passive.....	19
1.3.3 Objectifs de la plaque palatine.....	21
1.3.4 Inconvénients de la plaque palatine.....	24
II. Matériel et méthodes.....	25
2.1 Protocole.....	25
2.2 Sources et stratégies de recherche.....	25
2.3 Sélection et évaluation des études.....	25
2.4 Analyse des informations extraites.....	26
III. Résultats.....	27
3.1 Publications sélectionnées.....	27
3.2 Apports du flux numérique.....	28
3.2.1 Gain de temps.....	28
3.2.2 Sécurité.....	29
3.2.3 Facilité de mise en œuvre.....	30
3.2.4 Autres apports du flux numérique.....	30
3.3 Difficultés rencontrées.....	34

IV. Discussion.....	35
4.1 Protocole par flux numérique.....	35
4.2 Critiques des résultats.....	37
Conclusion.....	39
Table des illustrations.....	40
Bibliographie.....	41
Annexe.....	46

Introduction

Les fentes labio-palatines sont les malformations congénitales de la face les plus fréquentes dans le monde. Elles surviennent entre la 4^{ème} et 12^{ème} semaine de gestation et sont dues à un défaut de croissance puis de fusion des différents bourgeons qui constituent le massif facial. Les conséquences sont nombreuses : esthétiques, fonctionnelles, psychologiques. Leur prise en charge est complexe, longue et variable d'une équipe médicale à l'autre. Elle se compose généralement de phases chirurgicales, orthodontiques, orthopédiques et prothétiques.

Depuis les années 1950, de nombreuses équipes médicales ont recours à une plaque palatine afin de combler la perte de substance créée par la fente. Les plaques palatines passives sont indiquées pour séparer les cavités orales et nasales dans les fentes intéressant le palais dur. Elles permettent de faciliter l'alimentation, la parole et l'implication des parents dans le traitement. Ces plaques doivent être renouvelées jusqu'à la véloplastie ou palatoplastie afin de suivre la croissance du maxillaire de l'enfant. (1,2)

Cependant, la réalisation de ces plaques présente des risques notamment lors de la prise d'empreintes conventionnelles. Une obstruction respiratoire, une cyanose, un déchirement de matériau dans les contre-dépouilles peuvent se produire. Cette étape est stressante pour de nombreux chirurgiens-dentistes non expérimentés.

Pour pallier ces risques, certaines équipes médicales se tournent vers un autre procédé : la réalisation des plaques palatines grâce à un flux numérique comprenant une empreinte numérique et une Conception et Fabrication Assistée par Ordinateur (CFAO). Ce procédé apparaît dans les années 1970 avec l'apparition de machines-outils à commande numérique. Historiquement utilisée pour la mécanique, elle s'applique aujourd'hui à d'autres domaines tels que la médecine. L'arrivée de scanners intra-oraux permet la réalisation d'empreintes précises et confortables pour les patients et praticiens, puis des logiciels informatiques guident la conception et fabrication des plaques palatines. Cela permet de travailler avec un flux de travail entièrement numérique, rapide et de réaliser des prothèses à moindre coût. (2)

L'hypothèse de cette étude est que la réalisation des plaques par un flux numérique permettrait de travailler à partir d'empreintes numériques, diminuant les risques liés aux

empreintes conventionnelles, puis de modéliser la plaque en trois dimensions et de la réaliser. Ce protocole, serait a priori moins stressant et plus accessible pour de nombreux praticiens.

L'objectif de cette étude est de préciser l'apport du flux numérique dans la réalisation des plaques palatines. Pour cela, nous avons réalisé une revue systématique de la littérature internationale sur Pubmed et Scopus.

Cette recherche sera précédée de différentes généralités pour comprendre le contexte dans lequel l'étude a été réalisée. Nous définirons les fentes labio-palatines, puis évoquerons leur prise en charge et enfin aborderons le thème des plaques palatines.

I. Contexte de l'étude

1.1 Fentes labio-palatines

Les fentes labio-palatines sont des dysmorphoses embryonnaires dues à une déficience de croissance des bourgeons faciaux constituant le massif facial conduisant à un défaut de leur fusion. Le développement de la face a lieu entre la 4^{ème} et la 12^{ème} semaine de gestation.

Entre la 4^{ème} et la 7^{ème} semaine, le palais primaire se développe : les deux bourgeons maxillaires fusionnent avec les deux bourgeons nasaux médians pour former le processus intermaxillaire. C'est à ce stade que les fentes labio-alvéolaires se forment.

Entre la 8^{ème} et la 12^{ème} semaine, le palais secondaire se développe à partir des processus palatins des bourgeons maxillaires et du septum nasal. C'est à ce stade que les fentes vélo palatines se forment. (3)

La fente peut donc intéresser le palais primaire et/ou secondaire mais également la lèvre.

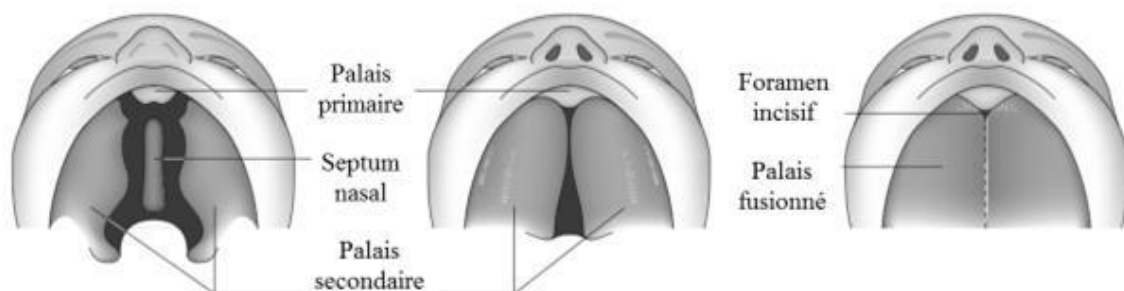


Figure 1 : Schémas du développement de la lèvre et du palais chez l'humain. (4)

Les fentes labiales et palatines comptent parmi les malformations congénitales de la face les plus fréquentes. Elles affectent 1 enfant sur 700 en France, 1 enfant sur 600 aux Etats-Unis et 1 enfant sur 300 en Asie. Les garçons sont plus concernés par les fentes labiales contrairement aux filles qui sont plus touchées par les fentes palatines. (3)

Dans la majorité des cas, les causes sont multifactorielles, à la fois génétiques et environnementales. En effet, des facteurs tels que la consommation d'alcool, de médicaments ou tabac durant la grossesse peuvent augmenter le risque de fente palatine pour l'enfant à

naître. Des gènes tels que le TGFA, TGFB3 et MSX1 ont été identifiés comme pouvant avoir un rôle important dans l'apparition de fentes labio-palatines. (4-6)

Ces fentes peuvent être associées ou non à un syndrome. Par ailleurs, les fentes peuvent être uni ou bilatérales, complètes ou non. Dans le cas d'une fente labiopalatine unilatérale, le palais est divisé en un fragment comportant la région incisive et un petit fragment ; la fente se situe au niveau de l'incisive latérale. Dans le cas d'une fente labiopalatine bilatérale, le tubercule médian comportant les incisives est projeté vers l'avant et isolé du palais secondaire. (3)

Il existe différentes classifications concernant les fentes labiopalatines, par exemple, celle de Kernahan et Stark (1958) basée sur des notions d'embryologie. Le foramen incisif est choisi comme point de référence entre palais primaire et secondaire. (3)

- Fentes du palais primaire : labiales ou labio maxillaires, uni ou bilatérales. Elles sont situées en avant du foramen incisif.
- Fentes du palais secondaire : vélaires ou vélo palatines. Elles sont situées en arrière du foramen incisif, sur la ligne médiane.
- Fentes du palais primaire et secondaire : labio palatines, uni ou bilatérales. Elles s'étendent de la lèvre en avant, jusqu'au voile du palais en arrière.

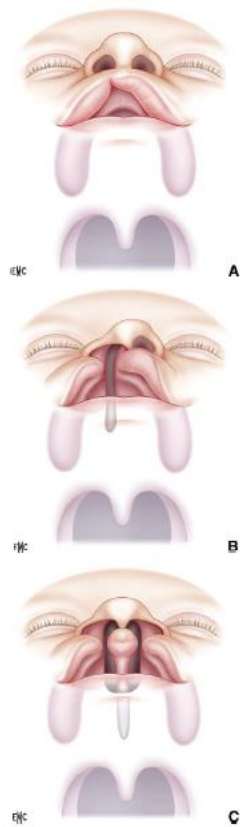


Figure 2 : Fentes du palais primaire d'après Kernahan, Starks et Harkins (3)

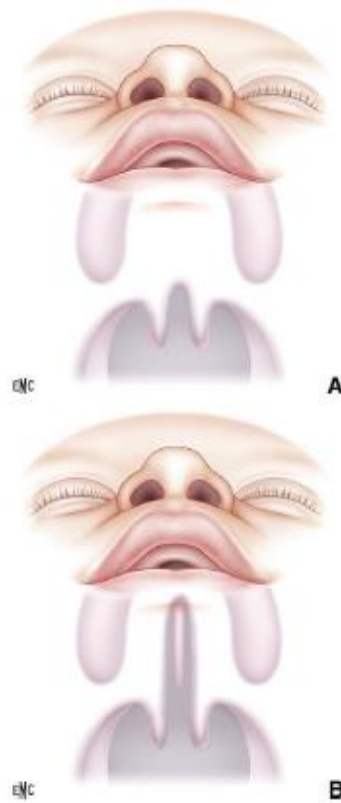


Figure 3 : Fentes du palais secondaire d'après Kernahan, Starks et Harkins (3)

En 1971, Kernahan modélise ces trois formes cliniques de fentes orofaciales à l'aide d'une configuration en Y :

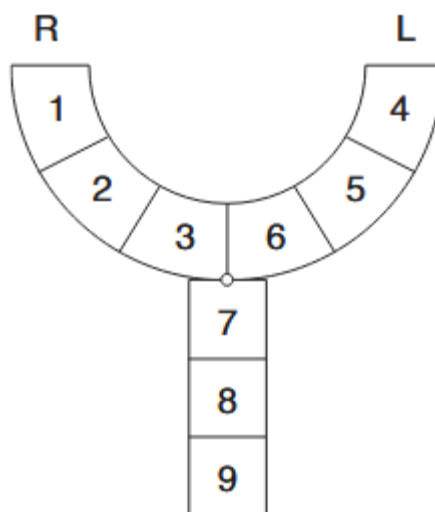


Figure 4 : Kernahan, configuration en Y, "1 et 4" pour la lèvre, "2 et 5" pour l'os alvéolaire, "3,6 et 7" pour le palais dur, "8 et 9" pour le palais mou. (3)

1.2 Prise en charge

Les conséquences de ces fentes palatines et labiopalatines sont multiples. Leur prise en charge est pluridisciplinaire et commence dès le dépistage anténatal réalisé au cours de la grossesse. En effet, trois échographies de dépistage sont réalisées lors d'une grossesse normale, entre 10 et 15 Semaines d'Aménorrhée (SA), entre 20 et 25 SA et entre 30 et 35 SA. Cela a pour but de détecter toute malformation, dont les fentes labiopalatines, de rechercher si ces fentes sont associées à un syndrome polymalformatif et de préparer les parents à l'accueil de leur nouveau-né dans les meilleures conditions possibles.

Dès la naissance, un bilan malformatif est réalisé. La prise en charge de ces fentes adhère à un calendrier thérapeutique qui diffère d'une équipe médicale à l'autre. Différentes phases de traitement sont nécessaires au rétablissement des fonctions et de l'esthétique : chirurgie de la lèvre, du palais et orthodontie. (6)

1.2.1 Chirurgie de la lèvre

L'impact esthétique est important pour l'entourage, un enfant différent peut-être difficile à accepter pour les proches. Face à cela, la rhino-chéiloplastie est essentielle et peut-être réalisée à différentes périodes de la vie du nourrisson. L'âge de cette chirurgie fait débat parmi les équipes médicales, certains préconisant une chirurgie précoce néonatale, d'autres, en grande majorité, opèrent entre 3 et 6 mois.

Certains auteurs préconisent la réalisation d'une chirurgie primaire précoce de la lèvre avant les 3 mois du nourrisson pour améliorer l'apparence.

C'est le cas de J. Mcheik, en 2006, qui a réalisé une étude par questionnaire mesurant l'impact psychologique chez les mères de l'annonce d'une fente palatine chez leur nourrisson. Des sentiments de détresse et d'angoisse chez les mères ont été repérés. Il a conclu que les mères étaient heureuses et soulagées après la chirurgie précoce qu'a subie leur enfant. (7)

En revanche, pour d'autres auteurs, la fermeture labiale retardée devrait être la règle soutenant que le risque anesthésique en période néonatale est élevé.

JC. Talmant en 2016, préconise une fermeture du voile du palais, de la lèvre et du nez à 6 mois puis une fermeture de la fente résiduelle du palais osseux à 18 mois. (8)

Des études américaines d'anesthésiologie conduites par TG. Hansen en 2009 et par AM. Brambrink en 2010 déconseillent les opérations chez les nourrissons de moins de 4 mois hors raison vitale. (9,10)

Concernant l'impact que pourrait avoir l'âge lors de l'opération de la lèvre sur la croissance antérieure du maxillaire, une étude menée par A. Küsel en 2020, a inclus 429 enfants atteints de fentes labiopalatines unilatérales. 3 groupes ont été formés, chacun des groupes a subi des opérations chirurgicales à différents moments de leur vie (entre 3 et 36 mois). L'analyse des céphalogrammes des enfants inclus durant 8 ans montre que la répercussion du calendrier et de la méthode chirurgicale ne sont pas d'une importance majeure concernant les résultats de croissance crânio-faciale. (11)

A contrario, en 2014, G. Farronato a réalisé une revue de littérature sur ce sujet et a conclu que l'opération précoce de la lèvre a un effet négatif sur la croissance du maxillaire antérieur et recommande de réaliser la chéiloplastie entre 3 et 6 mois. (12)

Quel que soit le calendrier thérapeutique des équipes médicales, la chéiloplastie est la première étape chirurgicale qui précède la chirurgie du palais ou palatoplastie.

1.2.2 Chirurgie du palais

Le but est d'améliorer le développement de la parole, minimiser l'inhibition de croissance du maxillaire et de clore la communication bucco-nasale. Pour ce faire, une chirurgie est nécessaire. Elle intervient entre douze mois et quatre ans en fonction des équipes médicales. Si la fente est d'une largeur trop importante, les équipes médicales ont tendance à retarder l'opération par manque de tissus. En attendant l'opération, les orthophonistes recommandent l'utilisation d'une plaque palatine pour éviter des phénomènes compensatoires pour la phonation.

En 2016, Talmant préconise une chirurgie du palais osseux à 18 mois. Il constate que la réduction de la fente palatine en un an est spectaculaire, l'opération est ainsi facilitée, permettant une suture en deux plans sans dénudation osseuse et sans fistule entre les âges de 14 à 20 mois. (8)

Une fois les phases chirurgicales réalisées, il est possible de passer au traitement orthodontique, variable en fonction des anomalies dento-maxillaires retrouvées.

1.2.3 Traitement orthodontique des anomalies dento-maxillaires

Les anomalies dento-maxillaires comprennent les anomalies de l'occlusion, souvent d'origine dentaire, et les anomalies de croissance du maxillaire. Ces désordres vont être pris en charge grâce à différents traitements orthodontiques.

➤ Anomalies de l'occlusion

Il est fréquemment retrouvé des anomalies de forme, de position, de taille et/ou de forme de l'incisive centrale, latérale et/ou de la canine dans la région de la fente. Il en résulte des troubles de l'occlusion dentaire. (13)

L'anomalie la plus fréquente est l'hypodontie. Les gènes liés aux agénésies (MSX1 et PAX9) sont également impliqués dans la formation des fentes labiopalatines. Dans 48,8% des cas, les agénésies se trouvent au niveau de la fente et dans 6,1% des cas, en dehors de la zone de la fente. (13)

L'incisive latérale est la plus concernée par les agénésies car elle est située au niveau de la fente. Dans le cas d'une fente labiopalatine unilatérale complète, cette dent est absente dans 58,7% du côté de la fente et dans 2,2% des cas du côté sain. Une anomalie de forme est également possible. L'incisive centrale peut présenter une rotation, ou des anomalies de forme et est alors incurvée, épaisse. La canine peut être l'objet d'une transposition ou d'une inclinaison responsable d'une occlusion latérale croisée. (14,15)

Les troubles occlusaux fréquemment retrouvés sont un articulé inversé antérieur et au niveau canin/prémolaire et une tendance à la classe III dentaire. Ces anomalies devront être prises en charge à l'aide de prothèses dentaires, d'orthodontie.

➤ Anomalie de la croissance du maxillaire

En fonction du type de fente, labio-alvéolaire, labiopalatine uni ou bilatérale, palatine, les segments maxillaires ne vont pas avoir le même schéma de développement.

Dans le cas de fentes labiopalatines complètes, nous retrouvons un hypo développement global du maxillaire. Le déséquilibre de la musculature orofaciale, notamment l'interposition de la langue dans la fente palatine ainsi que la discontinuité de la sangle nasolabiale joue un rôle important dans la pathogénie du développement. (16)

Le petit segment maxillaire, hypoplasique, ne subit pas sa poussée antérieure car il se retrouve séparé du septum nasal. La pression linguale et l'insertion labiale anormale entraîne un déplacement de la tubérosité en dehors et un recul de sa partie antérieure.

Le grand segment maxillaire, solidaire du prémaxillaire et de la cloison nasale, subit une poussée septale, linguale et de la bride musculaire orbiculaire, créant un mouvement en dehors. La résultante de ce processus est un décrochement d'un segment par rapport à l'autre.

Ces perturbations de croissance résultent de la malformation elle-même mais peuvent aussi être en lien avec les différentes interventions chirurgicales primaires. Les séquelles sur la croissance des fibroses cicatricielles des interventions chirurgicales primaires sont source de divergences entre les équipes médicales concernant le calendrier chirurgical. Certaines équipes ferment le palais de manière précoce pour permettre une meilleure phonation, d'autres sont adeptes de la chirurgie plus tardive rapportant qu'il y a moins d'effets délétères sur la croissance. (17,18)

En 2006, Liao et Mars ont réalisé une revue de littérature, et ont conclu au manque de preuves concernant les effets de l'âge de la chirurgie primaire sur la croissance faciale de patients porteurs de fentes labiopalatines. (17)

En 2015, Naqvi a réalisé une étude transversale chez des patients porteurs de fente labiopalatine unilatérale non syndromique opérés ou non. Il a conclu qu'un potentiel de croissance normal du maxillaire existe chez les patients non opérés. Dans le groupe ayant subi une opération, les patients présentaient une rétrognathie indiquant que la chirurgie des fentes labiopalatines affecte la croissance du maxillaire. (19)

➤ Prise en charge orthodontique

L'orthodontiste a un rôle prépondérant dans la prise en charge des anomalies dento-maxillaires. En effet, il va pouvoir suivre la croissance crânio-faciale de l'enfant et corriger les malpositions dentaires. (6)

En denture temporaire, un appareil interceptif est parfois nécessaire, la position de la langue sera décisive quant au choix de traiter à cet âge-là ou plus tardivement.

En denture mixte, un quad hélix ou disjoncteur peut être mis en place afin de corriger la dimension transversale du maxillaire et résoudre une occlusion inversée.

En denture définitive, si des agénésies sont présentes, la question d'ouvrir un espace ou de le fermer va se poser. Différentes possibilités seront envisageables : prothèse, implant, fermeture du diastème.

La collaboration de cet orthodontiste avec le chirurgien maxillo-facial de l'enfant est nécessaire pour une prise en charge cohérente et optimale. Le chirurgien-dentiste a également un rôle important dans cette prise en charge pour la réalisation de la plaque palatine obturatrice, pour donner des conseils aux parents concernant l'hygiène bucco-dentaire et dépister toute maladie carieuse ou anomalies dentaires.

1.3 Plaques palatines

1.3.1 Généralités

Les plaques palatines sont à la fois des prothèses puisqu'elles remplacent une partie du palais dur et une orthèse puisqu'elles ont une action orthopédique. Il existe différentes sortes de plaques palatines, certaines sont actives et fixes, d'autres passives et amovibles. (3)

Les plaques actives et fixes telles que l'appareil de Latham, ont pour but d'aligner les segments maxillaires avant la chirurgie. Cet appareil comprend deux parties reliées par une entretoise postérieure à charnière avec une longue vis qui se resserre. Les bords de la fente vont durant trois semaines se rapprocher. (20,21)

Cet appareil est petit à petit délaissé au profit des plaques palatines passives. En effet, différentes études ne montrent aucune efficacité de ces appareils, voire même un effet néfaste sur la croissance maxillaire. (22)

En 2004, Berkowitz a réalisé une étude rétrospective comparant l'occlusion dentaire chez des enfants atteints de fente labiopalatine unilatérale et bilatérale avec ou sans appareil de Latham. Il a conclu qu'une occlusion croisée antérieure est plus fréquente lorsqu'un appareil de Latham a été porté. (23)

Un autre appareil orthopédique est décrit par Grayson. Il s'agit d'un système préopératoire de modelage naso-alvéolaire repositionnant les parties osseuses orales mais également les tissus mous et cartilages nasaux à l'aide d'une tige nasale adjointe à la plaque passive. Cela permet un modelage du dôme nasal et des cartilages alaires vers l'extérieur et l'avant, corrigeant ainsi l'aplatissement de la narine. Cet appareil, en coordination avec la chirurgie améliore les résultats esthétiques. (24)

Les plaques palatines obturatrices passives permettent la séparation des cavités orale et nasale. Elles ont vu le jour dans les années 1950 grâce à Mc Neil à Glasgow. L'objectif était d'obtenir une diminution de la largeur de la fente afin de faciliter la chirurgie ultérieure. Puis le concept a été repris par Hotz en 1964 qui préconise la plaque dans le but de normaliser l'alimentation, les fonctions linguales, d'améliorer le développement du langage et de faciliter la chirurgie. Ces plaques sont portées en continu jusqu'à la véloplastie si l'intervention se déroule en deux temps ou jusqu'à la palatoplastie si elle est réalisée en une seule fois. (3)

Ici, notre intérêt se porte sur les plaques palatines obturatrices passives. Nous allons donc décrire leur conception et leurs buts.

1.3.2 Conception et fabrication d'une plaque palatine obturatrice passive

La plaque palatine obturatrice peut être réalisée peu de temps après la naissance du nouveau-né.

La première étape est celle de l'interrogatoire et de l'examen clinique. Il est indispensable de connaître l'état général du nouveau-né, notamment concernant la possible existence de troubles de la ventilation qui peut provoquer une apnée réflexe durant la prise d'empreinte ultérieure. Concernant l'examen clinique exobuccal, il faut apprécier : (3)

- L'aspect général de la face
- La forme de la fente labiale si présente

- La tonicité des lèvres

Concernant l'examen endobuccal, il faut apprécier :

- La localisation de la fente, sa largeur, la classer
- L'état de la muqueuse de recouvrement
- La forme des fragments latéraux et du bourgeon médian
- La tonicité de la langue et sa position

Lorsque tous les éléments sont réunis, l'empreinte peut être réalisée. L'enfant doit être à l'état vigile, il va modeler par ses mouvements faciaux les limites de l'empreinte. Elle est réalisée par un chirurgien-dentiste assisté d'un pédiatre ou réanimateur pédiatrique car la procédure est à risque de détresse ventilatoire. Le matériau le plus largement utilisé est un polyvinylsiloxane (VPS). Il peut être utilisé avec ou sans porte-empreinte (auquel cas on privilégiera un VPS lourd). L'avantage de ce matériau est sa stabilité dimensionnelle qui permet de couler plusieurs modèles en plâtre à partir d'une empreinte. De plus, il ne coule pas et permet de minimiser le risque d'ingestion ou d'inhalation du matériau par l'enfant. Il est également possible de réaliser cette empreinte à l'aide d'un alginate recouvert d'un film de cellophane afin que le matériau ne coule pas et ne se déchire pas au retrait de l'empreinte. L'enfant est alors placé en décubitus dorsal sauf dans les cas de difficultés respiratoires comme dans la séquence de Pierre Robin par exemple, où l'enfant sera placé en décubitus latéral.

Une fois l'empreinte réalisée et satisfaisante, elle est envoyée au laboratoire de prothèse pour la coulée du modèle en plâtre dur. Puis, la plaque est conçue à partir de ce plâtre. Elle peut être réalisée en silicone, en PMMA (résine auto polymérisable acrylique) ou en EVA (éthylène-acétate de vinyle).

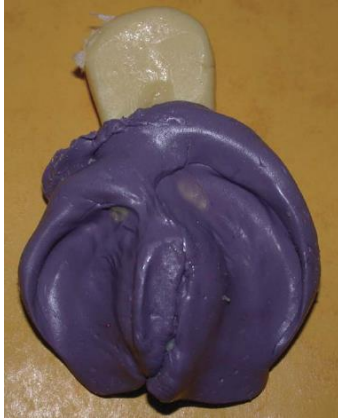

Figure 5 : Empreinte d'une fente unilatérale totale (3)

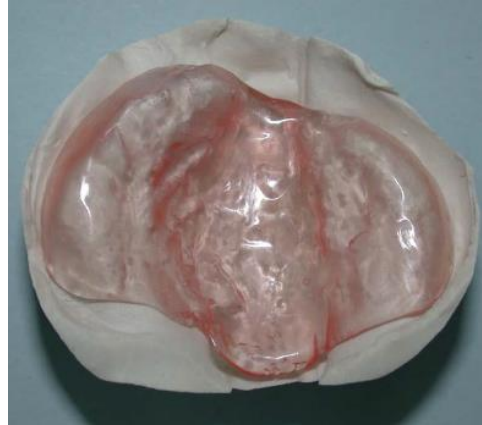

Figure 6 : Plaque palatine passive sur modèle en plâtre (3)

La plaque est ensuite essayée en bouche et validée par le chirurgien-dentiste. Elle doit être stable, l'enfant doit pouvoir téter avec. Cette plaque devra être portée en continu et nettoyée au savon et à l'eau plusieurs fois par jour. La bouche du nourrisson sera nettoyée chaque jour à l'aide d'une compresse imbibée d'eau et de bicarbonate de soude pour éviter tout développement fongique. Des rendez-vous de contrôle seront nécessaires pour vérifier l'adaptation de la plaque. Elle pourra être renouvelée tous les trois mois environ, en fonction de la croissance du nourrisson, et ce, jusqu'à l'intervention chirurgicale.

1.3.3 Buts de la plaque palatine

La plaque palatine possède différents avantages tels que normaliser la position de la langue, faciliter l'alimentation, permettre une déglutition physiologique.

➤ Eviter l'interposition linguale dans la fente

La langue, en présence d'une fente palatine, tente de compenser l'espace présent et entraîne une distorsion des structures osseuses et cartilagineuses exagérant la largeur du hiatus osseux. La plaque va donc servir de point d'appui à la langue qui empêche son intrusion dans la fente et va permettre de retrouver une anatomie palatine correcte, normalisant les praxies linguales telles que la déglutition physiologique, son rôle fonctionnel dans la croissance du maxillaire et le développement de la parole. (3)

En 2014, Sasaki a réalisé une étude comparant les mouvements de la langue durant la succion chez des nourrissons sains et des nourrissons atteints de fente labiopalatine porteurs de la plaque palatine obturatrice de Hotz ou non. Sa conclusion suggère que la plaque palatine obturatrice peut aider à empêcher le développement de mouvements anormaux de la langue. (25)

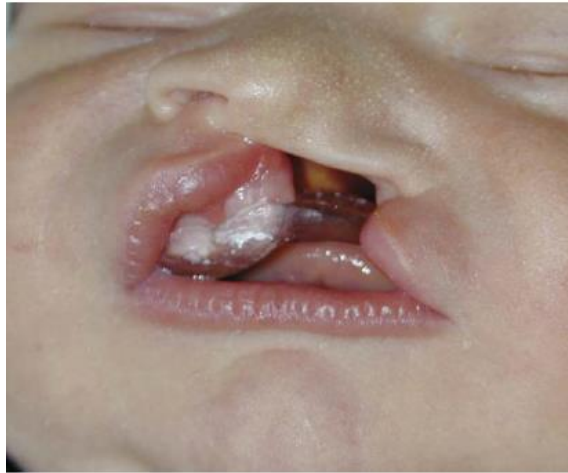

Figure 7 : La plaque palatine empêche l'intrusion linguale dans la fente (3)

➤ Faciliter l'alimentation

Des difficultés à l'alimentation sont présentes lors de la présence d'une fente labiopalatine, elles découlent des troubles de succion et de déglutition.

La succion, nécessaire lors de l'allaitement, se traduit par une pression négative créée en bouche par le nouveau-né. Lorsqu'une fente est présente, la cavité buccale n'étant pas close, il y a un passage d'air entre les cavités buccale et nasale. De ce fait, aucune pression négative ne peut être créée. De plus, le passage entre les cavités buccale et nasale ne permet pas une déglutition physiologique. Il peut se produire un passage de lait vers le nez, ce qui peut engendrer des séquelles oro-nasales telles que l'étouffement, un inconfort du nouveau-né, des irritations nasales. (3,26)

➤ Diminuer le jetage nasal

La communication bucco-nasale entraîne un passage de lait de la cavité buccale vers la cavité nasale. La plaque cloisonne la cavité buccale des fosses nasales. Cela évite les irritations de la muqueuse nasale par le lait, diminue la régurgitation et favorise la succion.

L'alimentation au sein ne génèrera pas une pression négative intrabuccale suffisante pour provoquer l'expulsion du lait, l'alimentation par biberon est donc recommandée. (3,27,28)

➤ Améliorer la phonation

La communication naso-buccale entraîne une fuite d'air vers les fosses nasales et un nasonnement peut être perçu, cela entraîne des troubles de la phonation.

Ces troubles seront réduits grâce à la chirurgie du palais qui permet de fermer la communication bucco-nasale. Celle-ci sera plus ou moins précoce, comme vu précédemment. La chirurgie précoce du palais permet de diminuer ces troubles et prévient les troubles de compensation articulaires responsables de troubles de la parole par la suite. En attendant cette chirurgie, la plaque palatine est vivement recommandée par les orthophonistes. (29-31)

➤ Impliquer les parents dans le traitement

La présence même de la fente ainsi que les difficultés d'alimentation chez le nourrisson sont souvent source de stress pour les parents. Les différents rendez-vous nécessaires à la confection et au suivi de la plaque palatine rassurent les parents qui sont pleinement impliqués dans la prise en charge de leur enfant aux côtés des équipes médicales. Le suivi effectué en attendant les chirurgies du palais et/ou de la lèvre leur permet de garder contact avec les professionnels de santé et de nouer une relation de confiance. Le fait également de faciliter l'alimentation grâce à cette plaque, de diminuer les épisodes d'étouffement de l'enfant, est souvent bénéfique pour les parents. (3,32)

➤ Guider la croissance des maxillaires

En 1965, Hotz et Gnoinski ont pour objectif de diminuer les séquelles cicatricielles de la chirurgie néfastes à la croissance. Ils utilisent les plaques palatines en défendant qu'elles permettent l'augmentation progressive de la dimension transversale du maxillaire. (33,34)

En 2000, Mishima a étudié les effets de la plaque palatine de Hotz sur la morphologie maxillaire de patients atteints de fente labiopalatine unilatérale avec ou sans plaque jusqu'à l'âge de quatre ans. La conclusion est que la plaque palatine permettrait d'éviter une verticalisation palatine grâce à un repositionnement lingual. (35)

En 2003, Yamada réalise une étude auprès de quinze enfants porteurs de fente labiopalatine unilatérale. Tous les enfants ont porté une plaque palatine de Hotz de leurs quinze jours de vie, jusqu'à la chéiloplastie prévue à trois mois. Leur morphologie nasolabiale et alvéolaire a été évaluée en pré et post traitement. Les résultats montrent une réduction de la largeur de la fente palatine et permet de faciliter la chirurgie. (36)

En revanche, Bongaarts, en 2004, 2006, et 2009, a réalisé différentes études évaluant l'effet de la plaque palatine passive sur les relations inter-arcades et les dimensions des arcs maxillaires chez 54 patients porteurs de fente labiopalatine unilatérale à quatre et six ans. Les résultats n'ont montré aucune différence significative entre les enfants porteurs de plaque palatine et les enfants non porteurs. Aucun effet clinique sur la croissance faciale et l'occlusion à six ans n'a été rapporté. (37-39)

1.3.4 Inconvénients de la plaque palatine

Il peut arriver que le port de la plaque entraîne des infections fongiques au niveau du palais. Il est donc primordial de bien nettoyer les muqueuses du nourrisson chaque jour pour éviter ces désagréments. (40)

De plus, la confection traditionnelle des plaques palatines présentent certains risques, notamment lors de la prise d'empreinte conventionnelle. En effet, cette dernière peut entraîner une cyanose ou une obstruction respiratoire. Des méthodes alternatives existent pour remédier à cela, c'est ce que nous avons cherché à décrire dans la partie suivante. (32,40)

Les plaques palatines passives sont largement utilisées par les différentes équipes médicales dans différents buts, cependant leur conception reste risquée et appréhendée par beaucoup de cliniciens.

II. Matériel et méthodes

Notre hypothèse est que le flux numérique permettrait de faciliter la réalisation des plaques en rendant le protocole de fabrication moins stressant et plus accessible pour de nombreux praticiens. Pour cela, nous avons réalisé une revue systématique de la littérature avec pour objectif de rechercher les applications du flux numérique permettant la simplification du protocole de réalisation des plaques palatines. Nous allons décrire successivement le protocole de recherche, les sources et stratégies de recherche, le mode de sélection et d'évaluation des études et le protocole d'analyse des informations extraites.

2.1 Protocole

Cette revue systématique de littérature a été réalisée selon le modèle PRISMA (Preferred Reporting Items for Systematic Reviews and Meta-Analysis).

2.2 Sources et stratégies de recherche

La recherche d'articles a été menée en fin d'année 2020, en utilisant les bases de données Pubmed et Scopus. Les publications devaient être en anglais et avoir moins de 10 ans (2010-2020).

Un algorithme de recherche a été créé et utilisé afin de sélectionner les articles correspondants au thème de souhaité : *((plate) OR (palatal plate) OR (orthopedic device) OR (obturator prosthesis) OR (nasopalveolar molding) OR (molding plate)) AND ((infant) OR (child) OR (children) OR (baby) OR (newborn)) AND (palatal cleft) AND ((CAD/CAM) OR (3D printing) OR (3D impression) OR (digital scanner) OR (optical impression) OR (additive manufacturing) OR (digital oral impression) OR (intraoral scanner) OR (prosthetic milling))*

2.3 Sélection et évaluation des études

Les critères d'inclusion sont :

- Articles en langue anglaise
- Participants enfants porteurs de fente labio-palatine
- Utilisation du flux numérique ou de la CFAO pour la réalisation des plaques palatines
- Evaluation de l'apport du flux numérique ou de la CFAO

Les critères d'exclusion sont :

- Utilisation du flux numérique ou de la CFAO dans un but autre que la confection des plaques palatines
- Participants adultes

2.4 Analyse des informations extraites

Les informations clés extraites des articles ont été recensées dans deux tableaux. Le premier comprend le type de l'étude, le nombre de participants, l'objectif de l'étude, la méthode utilisée, les difficultés rencontrées. Le second tableau met en avant les apports du flux numérique dans la procédure de conception et fabrication des plaques palatines.

III. Résultats

Nous allons envisager successivement les publications sélectionnées, les apports du flux numérique et les difficultés rencontrées.

3.1 Publications sélectionnées

L'algorithme de recherche dans les différentes bases de données a mis en évidence 52 études qui ont fait l'objet d'une première sélection à l'aide de leur résumé. Puis, 30 études ont été lues entièrement et jugées sur leur contenu, seulement 13 études portaient sur le sujet étudié dans cette revue de littérature et ont été incluses. Parmi elles, 10 sont des rapports de cas, 2 sont des études pilote et 1 est une étude longitudinale. Ces études proviennent pour 4 d'entre elles de Chine, 5 d'Allemagne, 1 d'Italie, 1 d'Ecosse, 1 d'Inde et 1 des Etats-Unis.

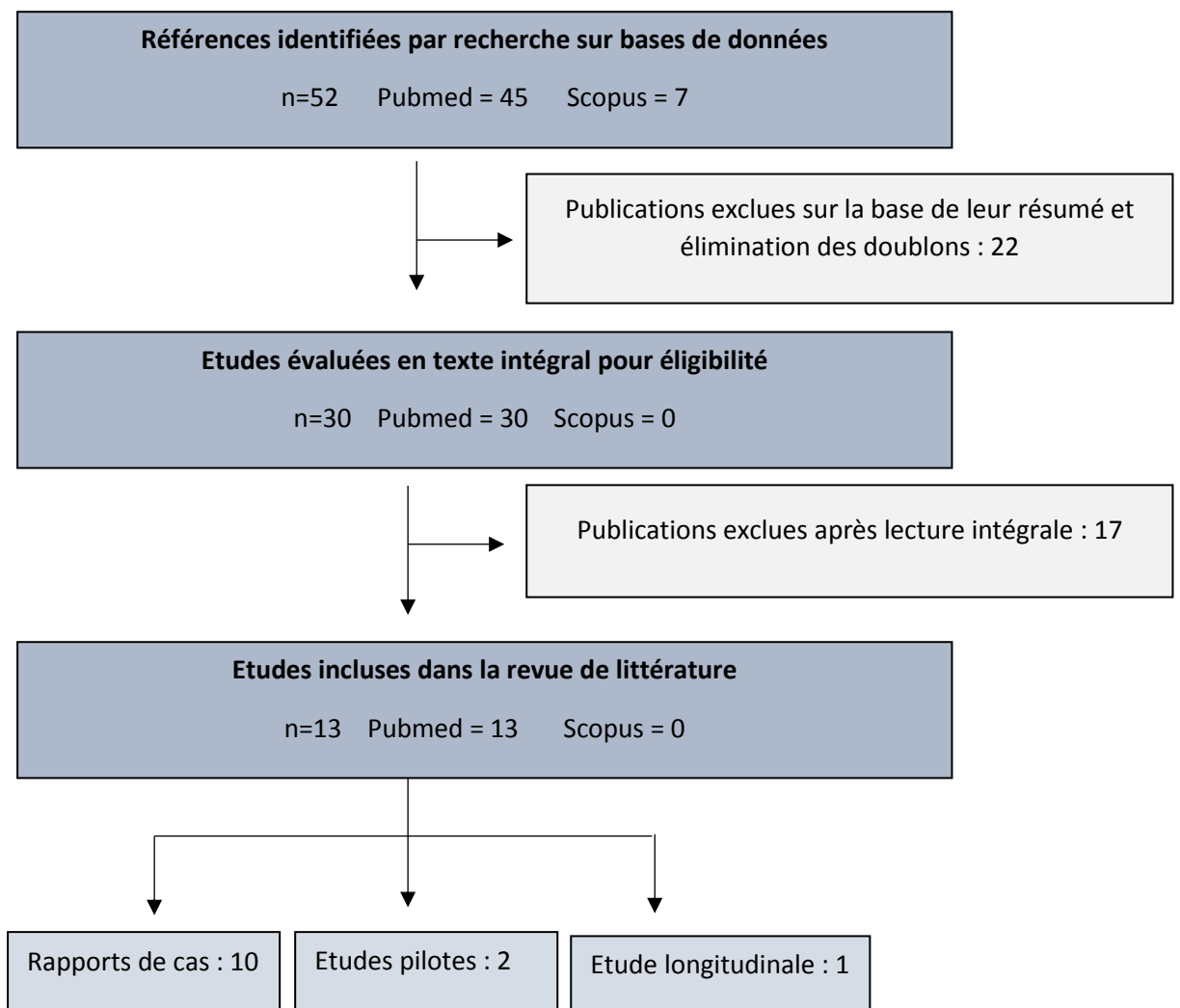


Figure 8 : Arbre de sélection des articles pour la revue de littérature

3.2 Apports du flux numérique

Nous allons décrire les différents apports du flux numérique retrouvés dans les articles sélectionnés, tels que le gain de temps, la sécurité, la facilité de mise en œuvre.

3.2.1 Gain de temps

Douze sur les treize articles sélectionnés évoquent un gain de temps grâce au flux numérique.

Tout d'abord, quatre articles rapportent le temps passé pour réaliser l'empreinte numérique. Dalessandri *et al.* rapporte avoir passé moins de 30 secondes, Krey *et al.* moins de 3 minutes et Xepapadeas *et al.* 1min16. Ces temps sont inférieurs aux méthodes traditionnelles qui impliquent plus souvent de refaire l'empreinte qui n'est pas optimale au premier essai.

Shanbhag *et al.* rapporte avoir scanné la majeure partie de la fente de manière instantanée mais a dû s'y reprendre à plusieurs fois pour obtenir les détails. En tout, 20 minutes ont été nécessaires pour avoir une empreinte numérique satisfaisante. Malgré cela, il rapporte un gain de temps d'un point de vue du protocole complet de fabrication de plaque par CFAO. (41,42,43,44)

Le gain de temps se retrouve également lors de la conception des plaques palatines grâce à la CFAO qui a duré entre 15 et 30 minutes pour Bous *et al.*, 10 à 15 minutes pour Grill *et al.* et lors de la fabrication de ces plaques. Environ 3 heures ont été nécessaires pour la fabrication dans l'étude de Krey *et al.*, 2 à 3 heures dans l'étude de Bous *et al.*. Xepapadeas *et al.* rapporte avoir passé 3h30 pour l'ensemble du processus de l'acquisition d'images à la production de plaques palatines. (42,43,45,46)

La méthode par flux numérique permet de réaliser une série de plaques à partir d'une seule empreinte, en une seule consultation grâce à des logiciels qui prévoient chaque étape de fermeture de la fente palatine. De plus, l'empreinte numérique peut être envoyée au laboratoire de prothèse directement de manière numérique ce qui est un gain de temps considérable par rapport à une empreinte conventionnelle envoyée par coursier.

Cette méthode permet aussi de réduire le nombre de consultations ainsi que les durées des consultations. Bous *et al.* rapporte une durée de consultation 20 à 30 minutes moins longues que des consultations traditionnelles ainsi qu'une diminution du nombre total de consultation de moitié. Shen *et al.* rapporte également une diminution du nombre de visites. (45,47)

Les plaques produites par CFAO sont souvent plus précises et adaptées que les plaques conçues et fabriquées de manière conventionnelle. Cela permet d'effectuer moins de retouches sur la plaque produite et favorise ainsi un gain de temps supplémentaire. (47,48)

En revanche, l'étude menée par Xepapadeas *et al.* en 2020 sur une population atteinte de trisomie 21 ne rapporte pas ce gain de temps. En effet, l'empreinte numérique a été réalisée en 4,15 minutes. Ceci est expliqué par la pathologie des patients qui leur confère souvent une hypotonie musculaire, une hypersalivation, une macroglossie. Il a donc été difficile de réaliser une empreinte numérique dans de bonnes conditions. (49)

3.2.2 Sécurité

Six sur les treize articles sélectionnés rapportent un gain de sécurité lors du protocole par flux numérique. (41,42,43,44,49,50)

Pour l'ensemble de ces articles, cette sécurité s'explique par l'absence de l'empreinte conventionnelle qui est à haut risque. Cette dernière doit être réalisée en présence d'un chirurgien-dentiste qui effectue l'empreinte, d'un pédiatre et d'un réanimateur pédiatrique. En effet, cette empreinte peut conduire à une apnée du nourrisson et rapidement amener à un arrêt cardio-respiratoire.

De plus, le risque de laisser du matériau à empreinte au niveau de la fente palatine, dans une contre-dépouille, est grand. Cela peut conduire à une infection au niveau de ce matériau et créer des complications.

Les études ne rapportant aucun gain de sécurité ont utilisé une empreinte conventionnelle numérisée à posteriori. Ils n'ont donc pas supprimé l'étape à risque de leur protocole. (45,46,47,48,51,52,53)

3.2.3 Facilité de mise en œuvre

Huit sur les treize articles sélectionnés rapportent une facilité de mise en œuvre du protocole par flux numérique. (41,42,45,46,47,48,50,51)

Cette facilité de mise en œuvre s'explique de différentes manières. Tout d'abord, lors de la conception de la plaque palatine de manière numérique, les retouches sont réversibles et une personnalisation totale de celle-ci est possible. Cela permet de faire plusieurs essais avant d'avoir le modèle définitif sans avoir à reprendre d'empreinte et à mettre en place un protocole long et invasif. De même, pour créer une série de plaques en une fois, il n'est pas utile de reprendre une empreinte, le logiciel va envisager les différents stades de fermeture de la fente par un algorithme.

Ce protocole est bien moins stressant pour les cliniciens qui n'ont pas à réaliser des empreintes difficiles, à risque, et qui peuvent revenir en arrière si une erreur de conception a été faite.

Trois articles rapportent une facilité de mise en œuvre moindre que les huit précédents mais bien présente. Cela s'explique dans deux des articles par la population étudiée représentée par des patients atteints de trisomie 21 ou de syndrome de Pierre Robin. En effet, la réalisation de l'empreinte numérique a été difficile à réaliser à cause de ces pathologies et des modifications morphologiques liées, cependant, elle est tout de même moins risquée et plus aisée qu'une empreinte conventionnelle. Dans le troisième article, la facilité de mise en œuvre n'est pas totale car lors de l'empreinte numérique, le bébé bougeait et pleurait, ce qui a eu pour conséquences des irrégularités au niveau de l'empreinte. L'opérateur a alors été obligé d'effectuer des modifications de l'empreinte à posteriori sur le logiciel MEDIT i500. (43,44,50)

Deux articles ne rapportent aucune information à ce sujet. (52,53)

3.2.4 Autres apports du flux numérique

Différents auteurs mettent en avant la précision du design de la plaque palatine. C'est le cas de Shanbhag *et al.* qui rapporte que la plaque palatine épouse parfaitement le palais du bébé malgré quelques retouches au fauteuil pour parfaire les détails. Zheng *et al.* rapporte

aussi cette précision au niveau de la conception et de la fabrication par impression de la plaque et souligne la possibilité de personnalisation de celle-ci. (44,51)

Figure 9 : Tableau regroupant les apports du flux numérique

Articles	Apports du flux numérique	Gain de temps	Sécurité	Facilité de mise en œuvre
K-F. Krey 2018 (42)	<ul style="list-style-type: none"> - Empreinte numérique mieux tolérée que l’empreinte conventionnelle par les patients - Traitement non invasif - < 3 minutes pour l’acquisition d’images - 3 heures pour la fabrication de plaque 	+++	+++	+++
D. Dalessandri 2019 (41)	<ul style="list-style-type: none"> - Pas de risque de laisser du matériau à empreinte au niveau de la fente palatine - Traitement non invasif - Moins de stress pour les mères - < 30 secondes pour l’acquisition d’images 	+++	+++	+++
J. Zheng 2019 (51)	<ul style="list-style-type: none"> - Précision - Possibilité de personnalisation de la plaque - Réduit le nombre de visites 	+++	Pas d’information car empreinte conventionnelle	+++
G. Shanbhag 2019 (44)	<ul style="list-style-type: none"> - Design de la plaque virtuel rapide et précis - La plus grande partie de la fente a été scannée instantanément mais 20 minutes ont été nécessaires pour l’acquisition totale des images car le bébé bougeait et pleurait 	+++	+++	++
FD. Grill 2018 (46)	<ul style="list-style-type: none"> - Réduction du nombre d’empreintes - 10-15 minutes pour créer une série de plaques avec la méthode rapide semi-automatisée 	+++	Pas d’information car empreinte conventionnelle	+++
AB. Xepapadeas 2020 (49)	<ul style="list-style-type: none"> - Accessible à tous les praticiens - 4,15 minutes pour l’acquisition d’images 	+	+++	++

AB. Xepapadeas 2020 (43)	<ul style="list-style-type: none"> - Parents satisfaits - 1min16 pour l'acquisition d'images - 3h30 pour l'ensemble du processus 	+++	+++	++
X. Gong 2012 (48)	<ul style="list-style-type: none"> - Diminue le temps de retouches de la plaque 	+++	Pas d'information car empreinte conventionnelle	+++
FX. Bauer 2017 (53)	<ul style="list-style-type: none"> - Parents satisfaits, rendez-vous moins longs - Plaques 30% moins chères que par méthode traditionnelle 	+++	Pas d'information car empreinte conventionnelle	Pas d'information
RM. Bous 2020 (45)	<ul style="list-style-type: none"> - Gain de temps de 20 à 30 minutes par consultation - 15 à 30 min pour la conception des plaques - 2 à 3h pour la fabrication totale des plaques - Diminution du nombre total de consultations de moitié - Si la plaque est cassée, elle peut facilement être reproduite à partir de l'empreinte numérique enregistrée 	+++	Pas d'information car empreinte conventionnelle	+++
EV. Chalmers 2016 (52)	<ul style="list-style-type: none"> - Confort - Fiabilité 	+++	Pas d'information	Pas d'information
Q. Yu 2011 (50)	<ul style="list-style-type: none"> - Procédure simplifiée - Ensemble des plaques palatines obtenues en une seule fois 	+++	+++	+++
C. Shen 2015 (47)	<ul style="list-style-type: none"> - Moulage nasoalvéolaire personnalisé - Diminution du nombre de visites et de retouches - Procédure moins lourde pour les patients, parents et cliniciens 	+++	Pas d'information car empreinte conventionnelle	+++

3.3 Difficultés rencontrées

Certaines difficultés ont été rapportées dans les différentes études incluses dans cette recherche.

Le coût du matériel est apparu comme un frein à l'utilisation du flux numérique dans deux études, celles de Shanbhag *et al.* et de Bous *et al.*. Tous les centres de soin ne peuvent donc pas en bénéficier. (44,45)

D'autre part, Krey *et al.* rapporte des difficultés quant à la réalisation de l'empreinte numérique en bouche. En effet, il a trouvé que les zones distales étaient difficiles à numériser car la tête de numérisation était un peu trop volumineuse. (42)

D'autres auteurs ont eu des difficultés quant à la réalisation de l'empreinte numérique mais pour d'autres raisons que Krey *et al.*. C'est le cas de Xepapadeas *et al.* qui a réalisé ses études auprès de patients atteints de trisomie 21 ou de syndrome de Pierre Robin. Ces patients ont des caractéristiques physiques telles qu'une macroglossie, une hypotonie musculaire, une rétrognathie pour le syndrome de Pierre Robin, rendant difficile la prise d'empreinte. (42,43,48)

En résumé, les études incluses pour cette recherche montrent de réels apports du flux numérique lors de la réalisation des plaques palatines en comparaison avec la méthode conventionnelle, que ce soit un gain de temps, de sécurité, de précision, une facilité de mise en œuvre. Quelques difficultés demeurent cependant lorsque nous sommes face à des patients présentant des pathologies systémiques, ce qui est aussi le cas lors d'un protocole de fabrication de plaque palatine de manière conventionnelle. Concernant le prix du matériel qui est encore aujourd'hui onéreux, il tend à baisser avec les nombreuses marques qui proposent ce type de matériel sur le marché.

IV. Discussion

Nos résultats montrent que le protocole de conception et fabrication des plaques palatines par flux numérique présente de nombreux avantages tels que le gain de temps, une sécurité lors de l'acquisition d'empreinte numérique et une facilité de mise en œuvre du protocole pour le praticien. Cette technique apparaît alors comme moins stressante et plus accessible pour de nombreux praticiens. Cela valide donc notre hypothèse selon laquelle la procédure de réalisation des plaques par flux numérique serait simplifiée et sécurisée, accessible à des praticiens non expérimentés.

Grâce aux différents articles étudiés, nous avons pu dégager un protocole par flux numérique commun à l'ensemble des équipes médicales lors de la conception de plaque palatine. Nous allons le décrire ci-après, puis nous pourrions revenir sur les résultats de cette étude.

4.1 Protocole par flux numérique

Le flux numérique permet d'obtenir des objets reproductibles à grande échelle. D'après cette revue de littérature, nous pouvons distinguer différentes phases constituant le protocole de réalisation d'une plaque palatine par flux numérique :

✓ Numérisation

Cette phase permet d'enregistrer la géométrie des tissus en bouche de manière atraumatique à l'aide d'une caméra optique intra-buccale. Différentes caméras existent en fonction des marques telles que la Trios de chez 3Shape ou la Medit-i500. La fente palatine est alors numérisée en trois dimensions. Les retouches de l'empreinte sont possibles, pour compléter des manques ou éliminer certaines parties inutiles. Par ailleurs, cette étape permet de créer une base de données par patient, exploitable à tout moment durant le traitement, contrairement à une empreinte conventionnelle non conservable sur le long terme. (2,41,42)

Les difficultés de cette étape sont de dégager correctement les tissus mous environnants tels que la langue, les joues qui peuvent interférer avec la prise d'empreinte. L'hypersalivation est également néfaste pour la bonne prise d'empreinte. (43,49)

Il est également possible de numériser un modèle en plâtre ou une empreinte physico-chimique réalisée au préalable ou afin de concevoir un porte-empreinte individuel par CFAO.

✓ Conception de la plaque palatine

Après la numérisation, le modèle obtenu est transféré sur un logiciel de conception. Il en existe plusieurs, tels que Meshmixer de chez Autodesk ou Exocad, par exemple. Cela permet de simuler le comportement des matériaux, l'aspect, la texture de la pièce à fabriquer. Le logiciel est capable de combler les contre-dépouilles ainsi que la fente afin d'apporter un support à la future plaque. Cette dernière est alors modélisée en trois dimensions, ajustée par rapport à la fente palatine et est totalement personnalisable. Les bords de la plaque peuvent être tracés point par point afin d'avoir un modèle le plus précis et adapté possible. L'épaisseur de la plaque est aussi choisie lors de la conception de celle-ci. Toutes les étapes de conception sont réversibles, il est donc possible de modifier la plaque à tout moment si une erreur a été commise. (2,51)

A cette étape, il est possible de prévoir l'évolution de fermeture de la fente grâce à un algorithme. Cela permet de créer une série de plaques en une fois, avec une seule empreinte numérique. (46,48,50)

D'autre part, il est aussi possible de modéliser un porte-empreinte individuel ou un modèle soclé à partir d'une empreinte primaire réalisée au préalable.

Cette phase demande un temps d'adaptation à l'opérateur qui doit prendre en main le logiciel, ce qui demande parfois du temps lors des premières utilisations.

✓ Fabrication

La fabrication par addition de type stéréolithographique permet de réaliser l'objet en additionnant des couches de matériau grâce à un faisceau laser qui polymérise couche après couche la résine. Les plaques peuvent être directement imprimées après la modélisation. Le fichier numérique est envoyé à l'imprimante et celle-ci s'exécute. Cette fabrication est rapide, extrêmement précise et peu chère lorsque le praticien possède l'ensemble du matériel nécessaire à cette fabrication. En effet, cela évite de passer par une étape de laboratoire plus

coûteuse. Après cette étape, la plaque sera essayée en bouche et retouchée si nécessaire. (2,42,49,54)

La fabrication par soustraction utilise des blocs de matériaux qui seront fraisés par une usineuse comportant 3 à 5 axes de fraisage. Cette méthode est faisable en CFAO semi-directe avec un usinage réalisé en laboratoire extérieur. Cela implique donc des coûts de production plus chers que la méthode additive en CFAO directe. Les études utilisant cette méthode pour la fabrication de la plaque palatine ont montré une précision moindre que la méthode par addition. (49,54)

Le flux numérique comporte toutefois quelques limites. Le coût du matériel (logiciels, scanners, imprimante) est important et ne permet pas à tous les praticiens d'y avoir accès. Cette méthode demande aussi une maîtrise des outils informatiques et donc une formation pour pouvoir réaliser un traitement de manière optimale. De plus, l'utilisation de la caméra intra-buccale peut nécessiter un certain savoir-faire lorsqu'elle est employée chez des patients atteints de pathologies affectant les tissus mous, la salivation ou étant non coopérants. (43,44,45,49)

4.2 Critiques des résultats

L'objectif principal de cette étude était de montrer que le flux numérique pouvait faciliter le protocole de réalisation des plaques palatines en rendant ce dernier moins stressant pour les praticiens et patients, et plus accessible.

Les études incluses dans cette recherche vont dans ce sens, elles montrent une facilité de mise en œuvre de la procédure par flux numérique, rendant plus accessible ces techniques par rapport aux méthodes conventionnelles. Les plaques peuvent être personnalisées, modifiées virtuellement à la convenance de l'opérateur.

Cependant, sept sur les treize articles sélectionnés utilisent le flux numérique dans l'ensemble de la procédure, c'est-à-dire qu'ils réalisent une empreinte numérique en bouche. Dans les six autres articles restant, l'empreinte est conventionnelle et le moulage en plâtre est ensuite numérisé. Ces études trouvent alors dans la CFAO une facilité de conception et de fabrication de la plaque palatine, mais n'exploitent pas toutes les possibilités de cette

méthode, notamment la réduction du risque lié à l’empreinte conventionnelle. (45,46,47,48,51,53)

De plus, le matériel utilisé diffère en fonction des études. Différentes marques de caméras optiques, d’imprimantes 3D, de logiciels de conception ont été utilisés. Il nous est impossible de savoir si le matériel utilisé influence la facilité ou rapidité de mise en œuvre.

D’autre part, toutes les études sélectionnées ne sont pas réalisées sur la même population. Certaines sont menées auprès de patients porteurs de trisomie 21, de syndrome de Pierre Robin, ce qui ajoute des difficultés dans le protocole par flux numérique. Les résultats de ces études ne sont donc pas comparables avec les études portant sur patients indemnes de pathologie générale. (43,49)

Enfin, peu d’articles sur le sujet sont présents dans la littérature. Les études sélectionnées pour réaliser cette revue de littérature sont de bas niveau de preuve. En effet, il s’agit pour la plupart de rapport de cas et le nombre de patients inclus dans chaque étude est faible. Seulement quatre études comportent plus de quinze patients. Il serait donc intéressant de réaliser de nouvelles études avec de plus grands échantillons et en utilisant le protocole par flux numérique dans sa totalité, de la prise d’empreinte numérique à la fabrication.

Conclusion

En conclusion, le flux numérique apparaît comme une alternative prometteuse à la réalisation de plaque palatine de manière conventionnelle. L'objectif de cette méthode est de simplifier une procédure conventionnelle appréhendée et mal maîtrisée par de nombreux praticiens. En effet, l'empreinte numérique permet une acquisition de données anatomiques de manière atraumatique, sécurisée pour le patient et confortable pour le praticien. Cette méthode permet de garder les données numériques acquises sur le long terme et de suivre la croissance maxillaire des enfants afin de créer et modifier des plaques palatines adaptées à tout âge. D'autres avantages sont retrouvés tels que le gain de temps à chaque étape de réalisation de la plaque, la précision lors de la conception et de la fabrication de la plaque et la facilité de mise en œuvre de cette procédure. Le flux numérique serait donc plus accessible à un grand nombre de praticien, diminuant leur stress et celui du patient.

Quelques freins quant à l'utilisation du flux numérique subsistent malgré tout. En effet, le coût du matériel est encore onéreux si le praticien utilise la méthode par CFAO directe, nécessitant d'acheter l'ensemble du matériel, y compris celui de fabrication. Cependant, le coût de fabrication des plaques palatines par la suite est moindre en comparaison avec une méthode conventionnelle dans laquelle un aller-retour dans un laboratoire de prothèse est nécessaire.

L'apprentissage de l'utilisation des logiciels informatiques peut également freiner les praticiens. En effet, un temps d'adaptation sera nécessaire pour maîtriser ces outils et gagner en rapidité de conception des plaques.

Cette méthode utilisant un flux numérique a tout de même tendance à se développer, que ce soit dans les centres de soins hospitaliers ou les cabinets libéraux. Il serait alors intéressant de réaliser d'autres études sur ce sujet incluant des échantillons de population plus importants.

TABLE DES ILLUSTRATIONS

Figure 1 : Schémas du développement de la lèvre et du palais chez l'humain. (4).....	11
Figure 2 : Fentes du palais primaire d'après Kernahan, Starks et Harkins (3).....	13
Figure 3 : Fentes du palais secondaire d'après Kernahan, Starks et Harkins (3).....	13
Figure 4 : Kernahan, configuration en Y, "1 et 4" pour la lèvre, "2 et 5" pour l'os alvéolaire, "3,6 et 7" pour le palais dur, "8 et 9" pour le palais mou. (3).....	13
Figure 5 : Empreinte d'une fente unilatérale totale (3).....	21
Figure 6 : Plaque palatine passive sur modèle en plâtre (3).....	21
Figure 7 : La plaque palatine empêche l'intrusion linguale dans la fente (3).....	22
Figure 8 : Arbre de sélection des articles pour la revue de littérature.....	27
Figure 9 : Tableau regroupant les apports du flux numérique.....	32

BIBLIOGRAPHIE

1. Centre de compétence des fentes labiopalatines. (page consultée le 25/02/2021). Les fentes labiopalatines, [En ligne]. <http://www.fente-palatine.com/index.html>
2. Naveau A, Grémare A, Plaire V, Ducret M, Loot M, Noirit-Esclassan E. Digital management of low cost presurgical plates for young patients with palatal cleft. French Journal of Dental Medicine. 2021 Mar.
3. Noirit-Esclassan E, Pomar P, Esclassan R, Terrie B, Galinier P, Woisard V. Intra-oral plates in newborn children with cleft lip and palate. EMC-Stomatologie. 2005;1(1)60-79.
4. Dixon MJ, Marazita ML, Beaty TH, Murray JC. Cleft lip and palate: understanding genetic and environmental influences. Nat Rev Genet. 2011 Mar;12(3):167-78.
5. Bender PL. Genetics of cleft lip and palate. J Pediatric Nurs. 2000 Aug ;(4):242-9.
6. Sharma AB, Chang TL, Brecht LE, Kaban LB, Vargevik K. Rehabilitation of cleft lip and palate and other craniofacial anomalies. In: Beumer III J, Marunick MT, Esposito SJ. Maxillofacial Rehabilitation: Prosthodontic and Surgical Management of Cancer-Related, Acquired, and Congenital Defects of the Head and Neck, Third Edition. Hanover Park IL: Quintessence Pub;2011 Nov. p.315-329.
7. Mcheik JN, Levard G. Réparation chirurgicale néonatale des fentes labiales : impact psychologique chez les mères. Arch Pediatr. 2006 Avr;13(4):346-51.
8. Talmant JC, Talmant JC, Lumineau JP. Traitement primaire des fentes labio-palatines. Ses grands principes. Ann Chir Plast Esthet. 2016 Oct;61:348-359.
9. Hansen TG. Anesthetic effects on the developing brain insights from epidemiology. Anesthesiology. 2009 Jan;110:1-3.
10. Brambrink AM, Evers AS, Avidan MS, Farber NB, Smith DJ, Zhang X, *et al.* Isoflurane-induced neuroapoptosis in the neonatal rhesus macaque brain. Anesthesiology. 2010 Apr;112(4):834-41.
11. Küsel A, Molsted K, Marcusson A, Heliövaara A, Karsten A, Bellardie H, *et al.* Scandcleft randomized trials of primary surgery for unilateral cleft lip and palate : maxillary growth at eight years of age. Eur J Orthod. 2020 Jan 27;42(1):24-29.
12. Farronato G, Kairyte L, Giannini L, Galbiati G, Maspero C. How various surgical protocols of the unilateral cleft lip and palate influence the facial growth and possible orthodontic problems? Which is the best timing of lip, palate and alveolous repair? literature review. Stomatologija. 2014;16(2):53-60.

13. Paradowska-Stolarz A, Dubowik M, Szelag J, Kawala B. Dental anomalies in the incisor-canine region in patients with cleft lip and palate - literature review. *Dev Period Med.* 2013 Dec;18(1):66-9.
14. Tortora C, Meazzini MC, Garattini G, Brusati R. Prevalence of abnormalities in dental structure, position, and eruption pattern in a population of unilateral and bilateral cleft lip and palate patients. *Cleft Palate Craniofac J.* 2008 Mar;45(2):154-62.
15. Vieira AR. Oral clefts and syndromic forms of tooth agenesis as models for genetics of isolated tooth agenesis. *J Dent Res.* 2003 Mar;82(3):162-5.
16. Kriens O. Data-objective diagnosis of infant cleft lip, alveolus, and palate. Morphologic data guiding understanding and treatment concepts. *Cleft Palate Craniofac J.* 1991 Apr;28(2):157-68.
17. Liao Y-F, Mars M. Hard palate repair timing and facial growth in cleft lip and palate: a systematic review. *Cleft Palate Craniofac J.* 2006 Sept;43(5):563-70.
18. Nollet PJPM, Katsaros C, Van't Hof MA, Kuijpers-Jagtman AM. Treatment outcome in unilateral cleft lip and palate evaluated with the GOSLON yardstick: a meta-analysis of 1236 patients. *Plast Reconstr Surg.* 2005 Oct;116(5):1255-62.
19. Naqvi ZA, Shivalinga BM, Ravi S, Munawwar SS. Effect of cleft lip palate repair on craniofacial growth. *J Orthod Sci.* 2015 Sept;4(3):59-64.
20. Georgiade NG, Latham RA. Maxillary arch alignment in the bilateral cleft lip and palate infant, using pinned coaxial screw appliance. *Plast Reconstr Surg.* 1975 July;56(1):52-60.
21. Latham RA, Kusy RP, Georgiade NG. An extraorally activated expansion appliance for cleft palate infants. *Cleft Palate J.* 1976 July;13:253-61.
22. Uzel A, Alparslan ZN. Long-term effects of presurgical infant orthopedics in patients with cleft lip and palate: a systematic review. *Cleft Palate Craniofac J.* 2011 Sept;48(5):587-95.
23. Berkowitz S, Mejia M, Bystrik A. A comparison of the effects of the Latham-Millard procedure with those of a conservative treatment approach for dental occlusion and facial aesthetics in unilateral and bilateral complete cleft lip and palate: part I. Dental occlusion. *Plast Reconstr Surg.* 2004 Janv;113(1):1-18.
24. Grayson BH, Santiago PE, Brecht LE, Cutting CB. Presurgical nasoalveolar molding in infants with cleft lip and palate. *Cleft Palate Craniofac J.* 1999 Nov;36(6):486-98.
25. Sasaki R, Arakaki K, Tamura F, Kikutani T, Sunakawa H. Analysis of tongue movements during sucking by infants with cleft lip and palate using a diagnostic ultrasound device: Changes during the six months after birth. *J Oral Maxillofac Surg Med Pathol.* 2014;26(4):456-463.

26. Andreu L. Elaboration d'un livret d'information sur les fentes maxillaires à l'attention des parents. Thèse d'exercice : chirurgie-dentaire : Toulouse : 2013 ; 3043.
27. Goyal M, Chopra R, Bansal K, Marwaha M. Role of obturators and other feeding interventions in patients with cleft lip and palate: a review. *Eur Arch Paediatr Dent*. 2014 Fev;15(1):1-9.
28. Saunders ID, Geary L, Fleming P, Gregg TA. A simplified feeding appliance for the infant with a cleft lip and palate. *Quintessence Int*. 1989 Dec;20(12):907-10.
29. Rohrich RJ, Rowsell AR, Johns DF, Drury MA, Grieg G, Watson DJ, et al. Timing of hard palatal closure: a critical long-term analysis. *Plast Reconstr Surg*. 1996 Aug;98(2):236-46.
30. Ysunza A, Pamplona MC, Mendoza M, García-Velasco M, Aguilar MP, Guerrero ME. Speech outcome and maxillary growth in patients with unilateral complete cleft lip/palate operated on at 6 versus 12 months of age. *Plast Reconstr Surg*. 1998 Sept;102(3):675-9.
31. Chapman KL, Hardin-Jones MA, Goldstein JA, Halter KA, Havlik RJ, Schulte J. Timing of palatal surgery and speech outcome. *Cleft Palate Craniofac J*. 2008 Mai;45(3):297-308.
32. Masarei AG, Wade A, Mars M, Sommerlad BC, Sell D. A Randomized Control Trial Investigating the Effect of Presurgical Orthopedics on Feeding in Infants With Cleft Lip and/or Palate. *Cleft Palate Craniofac J*. 2007 Mar;44(2):182-93.
33. Pahl-Andersen DDS Ph DB. Dental Treatment of Predental and Infant Patients with Clefts and Craniofacial Anomalies. *Cleft Palate Craniofac J*. 2000 Nov;37(6):528-32.
34. Hotz MM, Gnoinski WM, Nussbaumer H, Kistler E. Early maxillary orthopedics in CLP cases: guidelines for surgery. *Cleft Palate J*. 1978 Oct;15(4):405-11.
35. Mishima K, Mori Y, Sugahara T, Minami K, Sakuda M. Comparison Between Palatal Configurations in UCLP Infants with and without a Hotz Plate Until Four Years of Age. *Cleft Palate Craniofac J*. 2000 Fev;37(2):185-90.
36. Yamada T, Mori Y, Mishima K, Sugahara T. Nasolabial and alveolarmorphology following presurgical orthopaedic treatment in complete unilateral clefts of lip, alveolus and palate. *J Craniomaxillofac Surg*. 2003;31:343-347.
37. Bongaarts CAM, Kuijpers-Jagtman AM, Van 't Hof MA, Pahl-Andersen B. The effect of infant orthopedics on the occlusion of the deciduous dentition in children with complete unilateral cleft lip and palate (Dutchcleft). *Cleft Palate Craniofac J*. 2004 Nov;41(6):633-41.
38. Bongaarts CAM, Van 't Hof MA, Pahl-Andersen B, Dirks IV, Kuijpers-Jagtman AM. Infant orthopedics has no effect on maxillary arch dimensions in the deciduous dentition of children with complete unilateral cleft lip and palate (Dutchcleft). *Cleft Palate Craniofac J*. 2006 Nov;43(6):665-72.

39. Bongaarts CAM, Prahl-Andersen B, Bronkhorst EM, Prahl C, Ongkosuwito EM, Borstlap WA, et al. Infant orthopedics and facial growth in complete unilateral cleft lip and palate until six years of age (Dutchcleft). *Cleft Palate Craniofac J.* 2009 Nov;46(6):654-63.
40. VP Sabarinath, Hazarey PV, Ramakrishna Y, Vasanth R, Girish K. Caring for cleft lip and palate infants: Impression procedures and appliances in use. *J Indian Prosthodont Soc.* 2009 Aug;9(2):76-80.
41. Dalessandri D, Tonni I, Laffranchi L, Migliorati M, Isola G, Bonetti S, *et al.* Evaluation of a digital protocol for pre-surgical orthopedic treatment of cleft lip and palate in newborn patients : a pilot study. *Dent J.* 2019 Dec 9;7(4):111.
42. Krey KF, Ratzmann A, Metelmann PH, Hartmann M, Ruge S, Kordab B. Fully digital workflow for presurgical orthodontic plate in cleft lip and palate patients. *Int J Comput Dent.* 2018;21(3):251-259.
43. Xepapadeas AB, Weise C, Frank K, Spintzyk S, Poets CF, Wiechers C, *et al.* Technical note on introducing a digital workflow for newborns with craniofacial anomalies based on intraoral scans – part II : 3D printed Tübingen palatal plate prototype for newborns with Robin sequence. *BMC Oral Health.* 2020 Jun 16;20(1):171.
44. Shanbhag G, Pandey S, Mehta N, Kini Y, Kini A. A virtual noninvasive way of constructing a nasoalveolar molding plate for cleft babies, using intraoral scanners, CAD, and prosthetic milling. *Cleft Palate Craniofac J.* 2020 Feb;57(2):263-266.
45. Bous RM, Kochenour N, Valiathan M. : A novel method for fabricating nasoalveolar molding appliances for infants with cleft lip and palate using 3-dimensional workflow and clear aligners. *Am J Orthod Dentofacial Orthop.* 2020 Sep;158(3):452-458.
46. Grill FD, Ritschl LM, Bauer FX, Rau A, Gau D, Roth M, *et al.* A semi-automated virtual workflow solution for the design and production of intraoral molding plates using additive manufacturing : the first clinical results of a pilot-study. *Sci Rep.* 2018 Aug 7;8(1):11845.
47. Shen C, Yao CA, Magee 3rd W, Chai G, Zhang Y. Presurgical nasoalveolar molding for cleft lip and palate : the application of digitally designed molds. *Plast Reconstr Surg.* 2015 Jun;135(6):1007e-1015e.
48. Gong X, Yu Q. Correction of maxillary deformity in infants with bilateral cleft lip and palate using computer-assisted design. *Oral Surg Oral Med Oral Pathol Oral Radiol.* 2012 Nov;114(5 Suppl):S74-8.
49. Xepapadeas AB, Weise C, Frank K, Spintzyk S, Poets CF, Wiechers C, *et al.* Technical note on introducing a digital workflow for newborns with craniofacial

anomalies based on intraoral scans – part 1 : 3D printed and milled palatal stimulation plate for trisomy 21. BMC Oral Health. 2020 Jan 23;20(1):20.

50. Yu Q, Gong X, Wang GM, Yu ZY, Qian YF, Shen G. A novel technique for presurgical nasoalveolar molding using computer-aided reverse engineering and rapid prototyping. J Craniofac Surg. 2011 Jan;22(1):142-6.
51. Zheng J, He H, Kuang W, Yuan W. Presurgical nasoalveolar molding with 3D printing for a patient with unilateral cleft lip, alveolus and palate. Am J Orthod Dentofacial Orthop. 2019 Sep;156(3):412-419.
52. Chalmers EV, McIntyre GT, Wang W, Gillgrass T, Martin CB, Mossey PA. Intraoral 3D scanning or dental impressions for the assessment of dental arch relationships in cleft care : which is superior ?. Cleft Palate Craniofac J. 2016 Sep;53(5):568-77.
53. Bauer FX, Güll FD, Roth M, Ritschl L, Rau A, Gau D, *et al.* A prospective longitudinal study of postnatal dentoalveolar and palatal growth : the anatomical basis for CAD/CAM assisted production of cleft-lip-palate feeding plates. Clin Anat. 2017 Oct;30(7):846-854.
54. Thomas H. Conception et fabrication des obturateurs palatins : approche sur l'apport de l'assistance par ordinateur. Thèse d'exercice : chirurgie-dentaire : Bordeaux : 2017 ; 22.

Annexe 1 : Tableaux regroupant les différentes caractéristiques des articles inclus

Articles	Type d'étude	Objectifs	Matériel et méthodes	Résultats	Difficultés rencontrées
K-F. Krey 2018 (42)	Rapport de cas 2 patients	Travail entièrement numérique pour créer une plaque palatine chez des patients porteurs de fente labio-palatines dans le but de normaliser la position de la langue et du prémaxillaire	Empreinte numérique avec (Cerec 4.4) et obtention d'un modèle virtuel Conception de la plaque palatine car CAO (logiciel Adobe Meshmixer) puis impression en 3D de la plaque (Netfabb professionnel)	Plaques palatines bien tolérées, peu d'ajustements à faire après impression 3D	<ul style="list-style-type: none"> - Tête de numérisation un peu volumineuse - Zones distales difficiles à numériser
D. Dalessandri 2019 (41)	Etude pilote 6 patients	Evaluer la précision, la non-invasivité et l'impact sur les résultats cliniques de l'empreinte digitale dans le traitement orthopédique pré-chirurgical chez les nouveau-nés atteints de fentes labio-palatines	<p>2 groupes :</p> <ul style="list-style-type: none"> - Scanner intraoral (CS 3600 Carestream Dental) - Empreinte conventionnelle <p>Questionnaires destinés aux mères portant sur le caractère invasif de l'empreinte, la perception de la souffrance, les signes de traumatismes physiques</p>	Le protocole digital accélère la fabrication de la plaque avec une même précision que le protocole conventionnel et est non invasif Pas de différence significative entre le protocole digital et conventionnel concernant la réduction de la fente	<ul style="list-style-type: none"> - Ingestion et inhalation du matériau à empreinte conventionnelle - Régurgitations lors de l'empreinte conventionnelle

Articles	Type d'étude	Objectifs	Matériel et méthodes	Résultats	Difficultés rencontrées
G. Shanbhag 2019 (44)	Rapport de cas 1 patient	Décrire la méthode de fabrication numérique d'une plaque palatine	Empreinte numérique (Scan MEDIT-i500), design de la plaque en 3D (logiciel EXOCAD) puis usinage de la plaque avec une usineuse 5 axes	Plaque bien adaptée mais retouches nombreuses au fauteuil	<ul style="list-style-type: none"> - Plusieurs essais pour avoir les détails sur l'empreinte numérique - Matériel onéreux
FD. Grill 2018 (46)	Etude pilote 14 patients	Analyser l'efficacité des plaques issues de moulages intraoraux semi automatisés	<p>2 groupes :</p> <ul style="list-style-type: none"> - CAD/CAM Conventionnelle - Méthode rapide semi automatisée <p>Pour chaque groupe : empreintes conventionnelles puis moulages numérisés (3Shape) et création d'une série de plaque</p>	L'efficacité des plaques issues des 2 méthodes de fabrication est comparable	
AB. Xepapadeas 2020 (49)	Rapport de cas	Objectiver la faisabilité d'une méthode de conception numérique de plaques palatines chez les enfants atteints de malformations craniofaciales, ici trisomie 21	Empreinte numérique (3Shape), design du modèle de plaque en 3D (logiciel Dental designer) puis fabrication de la plaque par méthode additive (Netfabb premium + Soflex 170) ou soustractive	La plaque obtenue par méthode additive est plus ajustée que par méthode soustractive	<ul style="list-style-type: none"> - Empreinte difficile car hypotonie musculaire, beaucoup de salive, macroglossie - Difficulté pour obtenir les tubérosités et le fond du vestibule

Articles	Type d'étude	Objectifs	Matériel et méthodes	Résultats	Difficultés rencontrées
AB. Xepapadeas 2020 (43)	Rapport de cas	Présentation d'une production de plaques palatines avec extension vélaire à partir d'une empreinte numérique chez des patients atteints de syndrome de Pierre Robin	Empreinte numérique (3Shape), design du modèle de plaque en 3D (Model creator module) puis fabrication de la plaque par méthode additive (Soflex 170 + VPrint Splint)	Les plaques pour enfants atteints du syndrome de Pierre Robin sont une alternative à des méthodes chirurgicales. Les patients et parents sont satisfaits de la procédure numérique par rapport à une fabrication de plaque conventionnelle	- Prise d'empreinte numérique parfois difficile du fait de la rétrognathie des patients et de leurs difficultés respiratoires
X. Gong 2012 (48)	Rapport de cas 7 patients	Introduire une méthode de moulage maxillaire utilisant la CFAO et le prototypage rapide dans la prise en charge des fentes labio palatines bilatérales	Empreinte maxillaire à 10 jours de vie puis modèle numérisé (Vivid 910) et création d'une série de plaques palatines par prototypage rapide afin que l'enfant change de plaque chaque semaine	Simplification de la procédure de fabrication des plaques palatines, gain de temps car les plaques sont fabriquées en séries, en une seule fois Permet d'estimer l'objectif du traitement	
FX. Bauer 2017 (53)	Etude longitudinale 32 patients	Décrire la croissance palatine et alvéolaire chez 32 nouveau-nés avec une plaque palatine produite par CFAO	Empreinte maxillaire dans les premiers jours de vie puis une par mois durant 5 mois, les modèles obtenus sont numérisés. Des points de repères sont pris sur le maxillaire afin d'objectiver la croissance chaque mois puis des plaques palatines sont réalisées de manière semi automatisées	La croissance est la plus élevée durant les 2 premiers mois de vie	

Articles	Type d'étude	Objectifs	Matériel et méthodes	Résultats	Difficultés rencontrées
RM. Bous 2020 (45)	Rapport de cas 1 patient	Utiliser la CFAO pour la fabrication de plaques palatines afin de réduire le temps passé au fauteuil par le praticien et faciliter le processus de fabrication des plaques	Empreinte au silicone putty puis numérisation du modèle. Réalisation numérique des différentes étapes d'alignement des segments formant la fente palatine et impression des différents modèles Réalisation des plaques palatines pour chaque étape	Le temps requis pour la fabrication des plaques était de 2 à 3 heures. La fente a été réduite.	- Matériel onéreux
EV. Chalmers 2016 (52)	Rapport de cas 43 patients	Comparer les modèles obtenus par empreinte numérique et conventionnelle Evaluer le ressenti des patients/parents ou professionnel de santé	Empreintes conventionnelles + empreintes numériques (3Shape) pour obtenir des modèles directs et indirects chez des patients atteints de fente labio palatine unilatérale. Les patients ont répondu à un questionnaire pour évaluer le confort des empreintes, leur temps de mise en œuvre. Les parents et soignants ont également répondu à ce même questionnaire.	Les patients ont préféré l'empreinte numérique, plus confortable et moins longue à réaliser. Les parents et praticiens ont également préféré l'empreinte numérique pour les mêmes raisons. La fiabilité des modèles obtenus est supérieure avec l'empreinte numérique.	
J. Zheng 2019 (51)	Rapport de cas 1 patient	Diminuer la largeur de la fente labio-alvéolo-palatine, réduire la déformation des cartilages et tissus mous autour de la fente	Empreinte conventionnelle + arc facial puis numérisation du modèle (3Shape) Conception de la plaque palatine (Rhinceros 5) + crochet nasal par CAO puis impression 3D (Microplus 3D printer)	Diminution de la largeur de fente, amélioration de la forme de l'arcade, de la lèvre et du nez	

Articles	Type d'étude	Objectifs	Matériel et méthodes	Résultats	Difficultés rencontrées
Q. Yu 2011 (50)	Rapport de cas 5 patients	Etablir une méthode de moulage nasoalvéolaire en utilisant la CFAO et la technique de prototypage rapide pour les nourrissons atteints de fente labio-palatine unilatérale	Empreinte numérique dans les 2 premières semaines de vie, modèle numérique Plaques palatines fabriquées par prototypage rapide en une seule fois	La numérisation a permis d'estimer l'objectif du traitement, a simplifié la procédure de fabrication des plaques palatines	
C. Shen 2015 (47)	Rapport de cas 17 patients	Fabriquer l'ensemble des plaques palatines à partir d'un seul moulage grâce à la technologie tridimensionnelle	Empreinte conventionnelle et première plaque créée Planification de l'évolution de la fente par ordinateur et création de moulages 3D à chaque étape de modification de la fente + impression de plaque palatine correspondante	Représentation numérique des structures anatomiques précises La largeur de la fente a diminué Le nombre de visites est moindre par rapport à une thérapeutique conventionnelle	

Vu, Le Président du Jury,

Date, Signature :

Vu, la Directrice de l'UFR des Sciences Odontologiques,

Date, Signature :

Vu, le Président de l'Université de Bordeaux,

Date, Signature :

Collège des Sciences de la Santé

UFR des Sciences Odontologiques

Serment

En présence de mes Maîtres et de mes condisciples, je promets et je jure d'être fidèle aux lois de l'honneur et de la probité dans l'exercice de l'art dentaire.


Je donnerai mes soins gratuits à l'indigent et n'exigerai jamais un honoraire au-dessus de mon travail. Ma langue taira les secrets qui me seront confiés. Admis à l'intérieur des maisons, mes yeux ne verront pas ce qui s'y passe.

Mes connaissances et mon état ne serviront ni à diffuser des propos non avérés, ni à corrompre les mœurs, ni à favoriser le crime.

Je ne permettrai pas que des conditions de croyance, de nation et de race viennent s'interposer entre mon devoir et mon patient.

Je promets et je jure de conformer strictement ma conduite professionnelle aux principes et aux règles prescrites par le code de déontologie.

Si je remplis ce serment sans l'enfreindre, qu'il me soit donné de jouir heureusement de la vie et de ma profession, honoré à jamais ; parmi les hommes. Si je le viole et que je me parjure, puissé-je avoir un sort contraire.



Titre : Apport du flux numérique à la confection de plaques palatines passives chez les enfants atteints de fentes labio-palatines : une revue systématique de la littérature

Résumé : Les fentes labio-palatines sont les malformations congénitales de la face les plus fréquentes dans le monde. Les conséquences sont nombreuses : esthétiques, fonctionnelles, psychologiques. Leur prise en charge se compose généralement de phases chirurgicales, orthodontiques, orthopédiques et prothétiques. Depuis les années 1950, de nombreuses équipes médicales ont recours à une plaque palatine afin de combler la perte de substance créée par la fente et séparer les cavités orale et nasale. Cependant, la réalisation de ces plaques présente des risques notamment lors de la prise d'empreintes conventionnelles. Cette étape est stressante pour de nombreux chirurgiens-dentistes non expérimentés. Pour pallier ces risques, la réalisation des plaques palatines peut être faite grâce à un flux numérique comprenant une empreinte numérique et une Conception et Fabrication Assistée par Ordinateur (CFAO). Il est donc important de se demander, si la réalisation de plaques palatines grâce à un flux numérique diminuant les risques liés aux empreintes conventionnelles, est moins stressante et plus accessible pour de nombreux praticiens.

Cette revue systématique de la littérature montre l'état actuel des connaissances et met en avant le peu d'études sur ce sujet. Malgré cela, les études incluses dans cette recherche montrent de réels avantages du protocole par flux numérique, tel qu'une sécurité, un gain de temps et une facilité de mise en œuvre du protocole.

Mots clés : plaque palatine, flux numérique, prothèse maxillo-faciale

Title : Contribution of digital flow to the fabrication of passive palatal plates in children with cleft lip and palate : a systematic review of the literature

Abstract : Cleft lip and palate are the most congenital malformations of the face in the world. The consequences are numerous : aesthetic, functional , psychological. Their management generally consists of surgical, orthodontic, orthopedic and prosthetic phases. Since 1950's, many medical teams have used a palatal plate to fill the loss of substance created by the cleft and separate the oral and nasal cavities. However, the production of these plates presents risks, in particular when taking conventional impressions. This step is stressful for many inexperienced dentists. To mitigate these risks, the realization of palatal plates can be done thanks to a digital flow including a digital impression and a Computer Aided Design and Manufacturing (CAD/CAM). It is therefore important to ask, if the realization of palatal plate plates thanks to a digital flow reducing the risks associated with conventional impressions, is less stressful and more accessible for many practitioners.

This systematic review of the literature shows the current state of knowledge and highlights the few studies on this subject. Despite this, the studies included in this research show real advantages of the digital flow protocol, such as security, time saving, and ease of implementation of the protocol.

Keywords : palatal plate, digital flow, maxillofacial prosthetics