



HAL
open science

Les limites prothétiques profondes : la remontée de marge et l'adhésion : revue systématique de la littérature

Amaury de Braquilanges

► To cite this version:

Amaury de Braquilanges. Les limites prothétiques profondes : la remontée de marge et l'adhésion : revue systématique de la littérature. Sciences du Vivant [q-bio]. 2021. dumas-03351269

HAL Id: dumas-03351269

<https://dumas.ccsd.cnrs.fr/dumas-03351269v1>

Submitted on 22 Sep 2021

HAL is a multi-disciplinary open access archive for the deposit and dissemination of scientific research documents, whether they are published or not. The documents may come from teaching and research institutions in France or abroad, or from public or private research centers.

L'archive ouverte pluridisciplinaire **HAL**, est destinée au dépôt et à la diffusion de documents scientifiques de niveau recherche, publiés ou non, émanant des établissements d'enseignement et de recherche français ou étrangers, des laboratoires publics ou privés.

U.F.R. D'ODONTOLOGIE

Année 2021

Thèse n°52

THESE POUR L'OBTENTION DU

**DIPLOME D'ETAT de DOCTEUR EN CHIRURGIE
DENTAIRE**

Présentée et soutenue publiquement

Par Amaury DE BRAQUILANGES

Né(e) le 27 août 1995 à Saint Michel (16)

Le 09/09/2021

LES LIMITES PROTHETIQUES PROFONDES : LA REMONTEE DE MARGE ET L'ADHESION :

REVUE SYSTEMATIQUE DE LA LITTERATURE

Sous la direction de : Dr NOUREDDINE Ali

Membres du jury :

Mme DUPUIS Véronique

Président

Mme MENARD Aude

Rapporteur

M NOUREDDINE Ali

Directeur

Mme KEROUREDAN Olivia

Examineur

M NAVEAU Adrien

Examineur

UNIVERSITE DE BORDEAUX

MAJ
11/01/2021

Président M. TUNON DE LARA Manuel
Directeur de Collège des Sciences de la Santé M. PELLEGRIN Jean-Luc

COLLEGE DES SCIENCES DE LA SANTE UNITE DE FORMATION ET DE RECHERCHE DES SCIENCES ODONTOLOGIQUES

Directrice Mme BERTRAND Caroline 58-01
Directeur Adjoint à la Pédagogie Mr DELBOS Yves 56-01
Directeur Adjoint – Chargé de la Recherche M. CATROS Sylvain 57-01
Directeur Adjoint – Chargé des Relations Internationales M. SEDARAT Cyril 57-01

ENSEIGNANTS DE L'UFR

PROFESSEURS DES UNIVERSITES

Mme	Caroline	BERTRAND	Prothèse dentaire	58-01
Mme	Marie-José	BOILEAU	Orthopédie dento-faciale	56-01
M	Sylvain	CATROS	Chirurgie orale	57-01
M	Raphaël	DEVILLARD	Dentisterie restauratrice et endodontie	58-01
Mme	Véronique	DUPUIS	Prothèse dentaire	58-01
M.	Bruno	ELLA NGUEMA	Sciences anatomiques et physiologiques - Biomatériaux	58-01
M.	Jean-Christophe	FRICAIN	Chirurgie buccale – Pathologie et thérapeutique	57-01

MAITRES DE CONFERENCES DES UNIVERSITES

Mme	Elise	ARRIVÉ	Prévention épidémiologie – Economie de la santé – Odontologie légale	56-02
Mme	Audrey	AUSSEL	Sciences anatomiques et physiologiques	58-01
Mme	Cécile	BADET	Biologie Orale	57-01
M.	Etienne	BARDINET	Orthopédie dento-faciale	56-01
M.	Michel	BARTALA	Prothèse dentaire	58-01
M.	Cédric	BAZERT	Orthopédie dento-faciale	56-01
M.	Christophe	BOU	Prévention épidémiologie – Economie de la santé – Odontologie légale	56-02
Mme	Sylvie	BRUNET	Chirurgie buccale – Pathologie et thérapeutique	57-01
M.	Jacques	COLAT PARROS	Sciences anatomiques et physiologiques	58-01
M,	Jean-Christophe	COUTANT	Sciences anatomiques et physiologiques	58-01
M.	François	DARQUE	Orthopédie dento-faciale	56-01
M.	François	DE BRONDEAU	Orthopédie dento-faciale	56-01
M.	Yves	DELBOS	Odontologie pédiatrique	56-01
M,	Emmanuel	D'INCAU	Prothèse dentaire	58-01
Mme	Mathilde	FENELON	Chirurgie Orale	57-01
Mme	Elsa	GAROT	Odontologie pédiatrique	56-01
M.	Dominique	GILLET	Dentisterie restauratrice et endodontie	58-01
Mme	Olivia	KEROUREDAN	Dentisterie restauratrice et endodontie	58-01
M.	Jean-François	LASSERRE	Prothèse dentaire	58-01
M.	Yves	LAUVERJAT	Parodontologie	57-01
Mme	Odile	LAVIOLE	Prothèse dentaire	58-01
Mme	Javotte	NANCY	Odontologie pédiatrique	56-01

M.	Adrien	NAVEAU	Prothèse dentaire	58-01
M.	Philippe	POISSON	Prévention épidémiologie – Economie de la santé – Odontologie légale	56-02
M.	Patrick	ROUAS	Odontologie pédiatrique	56-01
M.	Johan	SAMOT	Biologie Orale	57-01
Mme	Maud	SAMPEUR	Orthopédie dento-faciale	56-01
M.	Cyril	SEDARAT	Parodontologie	57-01
Mme	Noélie	THEBAUD	Biologie Orale	57-01
M.	Eric	VACHEY	Dentisterie restauratrice et endodontie	58-01

AUTRES ENSEIGNANTS

M.	Cédric	FALLA	Prévention épidémiologie – Economie de la santé – Odontologie légale	56-02
M.	François	ROUZÉ L'ALZIT	Prothèse dentaire	58-01

ASSISTANTS

M.	Bastien	BERCAULT	Chirurgie Orale	57-01
M.	Baptiste	BERGES	Prothèse dentaire	58-01
Mme	Mathilde	BOUDEAU	Odontologie conservatrice – Endodontie	58-01
Mme	Virginie	CHUY	Prévention épidémiologie – Economie de la santé – Odontologie légale	56-02
M	Pierre-Hadrien	DECAUP	Prothèse dentaire	58-01
Mme	Laura	DONNET	Biologie Orale	57-01
Mme	Julia	ESTIVALS	Odontologie pédiatrique	56-01
Mr	Pierre-André	GUILLAUD	Parodontologie	57-01
Mme	Jane	GOURGUES	Prévention épidémiologie – Economie de la santé – Odontologie légale	56-02
Mr	Louis	HUAULT	Sciences anatomiques et physiologiques	58-01
Mme	Mathilde	JACQUEMONT	Parodontologie	57-01
Mme	Clémence	JAECK	Prothèse dentaire	58-01
Mr	Aymeric	JOUBERT DU CELLIER	Dentisterie restauratrice et endodontie	58-01
Mr	Jean-Baptiste	IRIBARREN	Dentisterie restauratrice et endodontie	58-01
Mme	Claudine	KHOURY	Prévention épidémiologie – Economie de la santé – Odontologie légale	56-02
Mme	Camille	LACAULE	Orthopédie dento-faciale	56-01
M.	Antoine	LAFITTE	Orthopédie dento-faciale	56-01
Mme	Léa	MASSE	Prothèse dentaire	58-01
Mme	Aude	MENARD	Prothèse dentaire	58-01
M	Florian	PITEU	Prothèse dentaire	58-01
Mme	Rawen	SMIRANI	Parodontologie	57-01
Mme	Florianne	VILLAT	Dentisterie restauratrice et endodontie	5801
M.	Clément	VACHEY	Odontologie conservatrice – Endodontie	58-01
M	Paul	VITIELLO	Prothèse dentaire	58-01
Mme	Sophia	ZIANE	Odontologie conservatrice – Endodontie	58-01
Mme	Laurie	FUCHS	Odontologie pédiatrique	56-01

Remerciements

A notre Présidente de thèse,

Madame le Professeur Véronique DUPUIS

Professeur des Universités – Praticien Hospitalier

Directrice de l'UFR des Sciences Odontologiques

Sous-section Prothèse

Je vous remercie pour l'honneur que vous me faites en présidant cette thèse. Veuillez trouver dans ce travail le témoignage de mon profond respect.

A notre Directeur de thèse,

Monsieur le Docteur Ali NOUREDDINE

Ancien Assistant Hospitalo-Universitaire

Sous-section Prothèse dentaire

Je vous remercie très sincèrement d'avoir accepté de diriger cette thèse. Merci pour vos encouragements et surtout pour tout le temps que vous m'avez consacré lors de sa rédaction.

A notre Rapporteur de thèse,

Madame le Docteur Aude MENARD

Assistant Hospitalo-Universitaire

Sous-section Prothèse dentaire

Je vous suis reconnaissant d'avoir accepté d'être rapporteur de cette thèse et pour la grande disponibilité dont vous avez fait preuve. Que cette thèse témoigne du profond respect que je vous porte.

A notre Assesseur,

Monsieur le Docteur Adrien NAVEAU

Maître de Conférences des Universités – Praticien Hospitalier

Sous-section Prothèse dentaire

Je tenais à vous remercier d'avoir accepté d'être membre du jury et pour l'enseignement que vous prodiguez à la faculté. Je vous prie de trouver dans ce travail toute l'expression de ma gratitude.

A notre Assesseur,

Madame le Docteur Olivia KEROUREDAN,

Maître de conférences des Universités – Praticien Hospitalier

Sous-section Dentisterie restauratrice et endodontie

Je vous remercie d'avoir accepté de participer à ce jury de thèse. Je suis reconnaissant de l'enseignement que vous nous avez dispensé ainsi que des précieux conseils que vous nous avez prodigués. Vous trouverez ici l'expression de mon plus profond respect.

A ma famille, grands-parents, parents, frère et sœur :

Merci pour tous les souvenirs que j'ai eu grâce à vous, j'ai hâte de partager encore beaucoup d'événements avec vous... Papa et maman, merci pour votre soutien pendant mes études vous étiez les personnes qui croyaient le plus en moi et ça m'a donné beaucoup de motivation.

A Sophie, ma fiancée :

Ma petite snouf, je te remercie pour ton énorme soutien. Nous sommes en train de construire une relation inoubliable, je t'aime.

A mes amis :

La team des gars sûrs, Guillaume, Thomas et Victor, toujours prêt pour n'importe quels événements, WEI, rallye, OB, Adren addict, ski, plage ect.. J'espère qu'on gardera contact pour en vivre encore beaucoup. A tous les autres de la faculté avec qui on a su partager de bons moments.

Paul, nous avons vécu tellement de temps l'un chez l'autre pendant notre enfance que mes souvenirs avec toi resteront à jamais. Même si nos chemins se sont un peu éloignés je sais qu'on restera toujours très proche l'un de l'autre.

Arnaud, Antoine, Cyprien, la meute nous avons partagé tellement de choses ensemble que je ne pourrai pas tous les noter, de la petite soirée au voyage en Croatie à perdre nos oreilles avec Steve. Vous me manquez et j'aimerais qu'on se rassemble plus souvent.

Les scouts, c'est toujours un vrai plaisir de se retrouver et de discuter du bon vieux temps avec ses multiples anecdotes de camps vécues ensemble.

Les amis de Camille Guérin, la PACES a été avec vous tellement plus agréable. Merci de m'avoir accueilli dans la résidence et de m'avoir soutenu pendant ces deux années. C'est en partie grâce à vous que j'ai pu réussir mon concours.

Table des matières

I. Introduction.....	9
II. Système de collage et restauration partielles indirectes.....	10
1. Généralités	10
a. Biocompatibilité.....	10
b. Adhésion et étanchéité.....	10
2. Classification	11
a. Approche historique, classification de DEGRANGE	11
b. Approche rationnelle	12
3. Scellement dentinaire immédiat (IDS).....	14
4. Composite de collage	15
a. Rappel des composites	15
5. Restaurations partielles collées indirectes.....	16
a. Définition	16
b. Principe.....	16
III. La remontée de marge.....	18
1. Définition.....	18
2. Pourquoi	18
• Problématique parodontale	19
3. Protocole opératoire	21
a. Matériel nécessaire pour la mise en place du champ opératoire	21
b. Protocole clinique.....	22
• Matricage	22
• Mise en place du matériau	24
• Finition	25
IV. Revue systématique de littérature	26
1. Matériel et méthode	26
a. Schéma d'étude	26
b. Définition des mots clés	26
c. Stratégie de recherche	27
d. Référencement des études.....	27

e.	Critères d'inclusions/d'exclusions	27
f.	Sélections des articles.....	28
2.	Résultats.....	29
a.	Recherche d'études	29
b.	Description des études	30
c.	Aspect biologique	52
d.	Aspect mécanique	52
e.	Aspect de l'adaptation de la marge.....	54
•	Variation des résultats sur l'adaptation marginale en fonction de la réalisation de la remontée de marge ou non.....	54
•	Autres variations des résultats.....	56
3.	Discussion.....	57
a.	Les différents facteurs pouvant potentiellement influencer la réussite du traitement	57
•	Les matériaux utilisés	57
•	Influence du nombre d'incrémentations et du type de composite	61
•	La profondeur de la limite de préparation.....	62
•	Influence du système de collage	63
•	Influence suivant le substrat de collage	63
•	Types de restauration indirecte	64
•	Finition et polissage.....	65
b.	Variation dans la méthode	66
•	Technique de mesure.....	66
•	Condition de réalisation	69
•	Biais	70
c.	Limites/inconvénients	70
d.	Conclusion	71
V.	<i>Cas clinique.....</i>	72
VI.	<i>Conclusion.....</i>	76
	<i>Liste des figures</i>	77
	<i>Liste des tableaux</i>	78
	<i>Bibliographie</i>	79
	<i>Annexe</i>	83

I. Introduction

La dentisterie moderne tend vers une économie tissulaire pour conserver le maximum de tissus dentaires sains. Au cours de l'histoire, il y a eu plusieurs méthodes pour prendre en charge les limites dentaires profondes avec le but d'augmenter la durée de vie des dents sur arcade.

Si les impératifs biologique, esthétique et mécanique sont respectés avec une élongation coronaire, la perte du tissu de soutien de la dent est importante au niveau de la dent concernée ainsi que sur les dents adjacentes. Pour respecter le concept d'économie tissulaire, la remontée de marge s'est développée dans les cabinets dentaires. En effet, c'est un procédé qui consiste à insérer un matériau en phase plastique pour élever de façon supra gingival la limite des restaurations collées indirectes. Cela permet de repositionner une limite profonde en supra-gingivale sans recours à des techniques chirurgicales.(1)

L'adaptation marginale avec un collage rigoureux est un des critères les plus importants du succès de la remontée de marge. C'est pourquoi de nombreuses études se sont intéressées aux qualités d'adhésion, de biocompatibilité et de mécanique de la remontée de marge issue de divers matériaux.

Il semble aujourd'hui intéressant de se demander quels résultats ont été obtenus pour les différents systèmes, dans quelles mesures ils peuvent varier d'un procédé à l'autre, et si certains facteurs peuvent avoir une influence sur la qualité de la remontée de marge.

Afin de tenter de répondre à ces interrogations une revue de la littérature a été menée et une discussion a été composée.

Ainsi, après avoir défini le système de collage, les restaurations partielles indirectes et la remontée de marge, il sera présenté les résultats de la revue systématique de la littérature.

Enfin, les techniques de réalisation seront ensuite illustrées dans un cas clinique.

II. Système de collage et restauration partielles indirectes

1. Généralités

Le système de collage contient des monomères qui sont susceptibles de pénétrer les microrugosités de l'émail et de la dentine avant de se lier par polymérisation au matériau de restauration. Pour que les monomères puissent s'infiltrer dans les microrugosités il faut mordancer au préalable avec de l'acide les deux tissus.(2)

a. Biocompatibilité

Pour qu'un adhésif soit biocompatible, il ne doit pas induire de réaction néfaste ni pour le praticien, ni pour le patient. Il ne doit pas être allergisant, ni toxique et ne doit pas avoir de potentiel mutagène. Un adhésif ne doit pas être cytotoxique pour la pulpe, l'idéal pour un matériaux de reconstitution dentaire est de promouvoir la cicatrisation dentino-pulpaire.(2)

b. Adhésion et étanchéité

Un adhésif doit avant tout coller. Il doit assurer de manière immédiate un joint adhérent suffisamment fort pour s'opposer aux contraintes de polymérisation du composite qu'on applique à sa surface. Par ailleurs, ce joint doit présenter une résistance précoce suffisante particulièrement lorsque la rétention est faible et que l'essentiel de la tenue est assuré par le collage.

Pour la réalisation de la remontée de marge il est nécessaire d'utiliser l'adhésion, cependant cette technique exige un protocole rigoureux. La limite de la lésion étant intrasulculaire et basse, elle devient difficile à restaurer avec un système adhésif. Car les protocoles adhésifs doivent être strictement mis à l'écart de l'environnement humide de la cavité buccale. C'est pourquoi, nous allons expliquer le fonctionnement du collage dans cette partie.

Des traitements de surface sont nécessaires pour obtenir des taux de survie et de succès élevés du composite indirecte. Chaque étape peut avoir un impact sur la longévité et les résultats esthétiques

des restaurations indirectes. L'adhésion semble être l'étape la plus critique. Il existe différents types d'adhésifs sur le marché (Figure 1), avec des monomères fonctionnels variés (Figure 2).(3)



Figure 1 : Exemple d'adhésifs universels présents sur le marché(3)

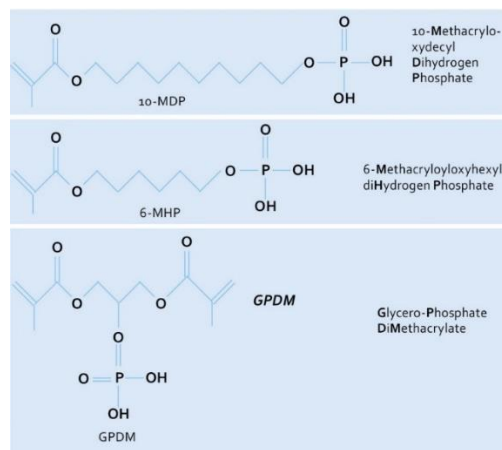


Figure 2 : Principaux monomères fonctionnels présents dans les adhésifs universels.(3)

2. Classification

a. Approche historique, classification de DEGRANGE

L'approche historique ne sera pas développée, il faut savoir qu'il y a des modifications au fil des années avec en tout 7 générations d'adhésif :

1e génération ou période des pionniers 1952-1982 : Le premier brevet d'un adhésif à usage dentaire a été déposé en 1951.

2e génération : Les esters méthacryliques de l'acide phosphorique 1980-1985

3e génération : Introduction de la notion de système adhésif 1985-1991

4e génération : Reconnaissance du concept du mordançage total 1990 : Elle est fondée sur le concept du mordançage simultané de l'émail et de la dentine. Au niveau de la dentine, l'attaque acide permet d'éliminer l'essentiel de la boue.

Le fonctionnement de la quatrième génération est basé sur plusieurs étapes :

- Mordançage à l'acide de la surface dentinaire
- Favoriser le mouillage et la pénétration de la surface traitée par un primaire
- Puis l'infiltration de résine adhésive qui va être polymérisée

5e génération : En 1995, il n'y a plus qu'un seul flacon, pour le primaire et la résine adhésive. Ils nécessitent toujours un mordançage préalable à l'acide phosphorique.

6e génération : L'auto-mordançage par des monomères 1995 : Dans cette classe, ce sont les deux premières étapes du collage qui sont réunies en une seule : le mordançage et le primaire.

7e génération : Les adhésifs « tout en un » 2000 : Ces produits regroupent en un seul conditionnement ou en un seul mélange les 3 étapes du collage. (2)

b. Approche rationnelle

Une autre approche est plus pertinente, elle est basée sur le principe d'action des différents systèmes adhésif et sur le nombre d'étapes d'utilisation.

On distinguera 2 grandes classes d'adhésifs :

- celle des produits qui requièrent un mordançage suivi d'un rinçage, en préalable à leur emploi (M&R).
- celle des produits que l'on applique directement sur les surfaces dentaires sans aucun traitement préliminaire. Cette classe regroupe tous les systèmes automordançants (SAM).

On peut distinguer dans chacune de ces classes, deux sub-divisions selon le nombre de séquences de mise en œuvre :

- 3 et 2 temps, pour les adhésifs classiques nécessitant un pré-mordançage.
- 2 et une étape pour les adhésifs auto-mordançants.

Il y a également les systèmes universels avec mordançage optionnel.

Le tableau ci-dessous résume les différents types de systèmes adhésifs (Tableau 1)

Type de système adhésif	Nom du système adhésif	Nombre de séquences mises en œuvre	Conditionnement	Formes commerciales
Avec mordantage et rinçage préalable	M&R III	3 étapes	Mordantage, primer et adhésifs conditionnés séparément	Optibond FLKerr Scotchbond MP-3M ESPE
	M&R II	2 étapes	Primer et adhésif dans le même flacon	One step plusBisisco STAE-SDI
Système automordant	SAM II	2 étapes	Acide et primer dans le même flacon	Clearfill SE Bond-Kuraray
	SAM I	1 étape	Tout en un	One up bondTokuyama
Universel		1 étape	Adhésif en flacon ou en unidose	-Scotchbond Universal, 3M -AdheSE Universal, Ivoclar Vivadent -All Bond Universal, Bisco(4)

Tableau 1 : Récapitulatif des différentes familles de systèmes adhésifs

3. Scellement dentinaire immédiat (IDS)

Le scellement retardé de la dentine est traditionnellement réalisé avec des restaurations indirectes. Il consiste à sceller la dentine après la phase provisoire lors de la séance de collage. Il a été démontré que cette technique ne fournit pas les meilleures conditions pour les procédures de collage. Le scellement immédiat de la dentine (IDS) ou hybridation dentinaire est une approche dans laquelle la dentine est scellée immédiatement après la préparation de la dent, avant de faire l'empreinte ou la restauration provisoire.

Lors de la préparation des dents pour des restaurations collées indirectes, il est possible que l'exposition dentinaire soit importante. La polymérisation immédiate d'un adhésif permet de limiter les sensibilités de la dentine fraîchement exposée.(5)

Le scellement dentinaire immédiat permet une meilleure résistance de liaison, moins de formations de fente, une diminution des fuites bactériennes et une réduction de la sensibilité après l'adhésion. Cette approche rationnelle de l'adhérence aurait également une influence positive sur la préservation de la structure dentaire, le confort du patient et la survie à long terme des restaurations indirectes collées.

Dans la littérature abondante concernant les avantages de l'utilisation de la technique IDS, des différences significatives ont été mises en évidence par rapport à l'absence de scellement immédiat. Les recherches dans ce domaine ne montrent aucune raison de ne pas recommander l'IDS dans la pratique moderne.

Pascal MAGNE précise qu'un mordantage total en trois étapes avec une résine adhésive chargée est recommandé. (6)

Cette procédure améliore la force de liaison microtensile par rapport au scellement retardé de la dentine. Cette technique élimine également tout problème concernant l'épaisseur de la couche hybride.(7)

L'IDS avec adjonction de composite est intéressant pour combler les contre-dépouilles qui inévitablement se forme lors de l'élimination des caries, fournir une géométrie de cavité correcte. Elle est également utile pour produire une épaisseur de matériau de restauration optimale.

De plus, il est possible de coller sans anesthésie, car la dentine exposée a déjà été hybridée et couverte d'une pré-couche de composite.

En cas de marges cervicales profondes sans violation de la largeur biologique, l'IDS est pratique pour déplacer les marges coronairement, en appliquant une couche de composite fluide renforcé (1 à 1,5 mm d'épaisseur).(8)

4. Composite de collage

a. Rappel des composites

Les composites peuvent être représentés par le schéma de la figure 3. (9)

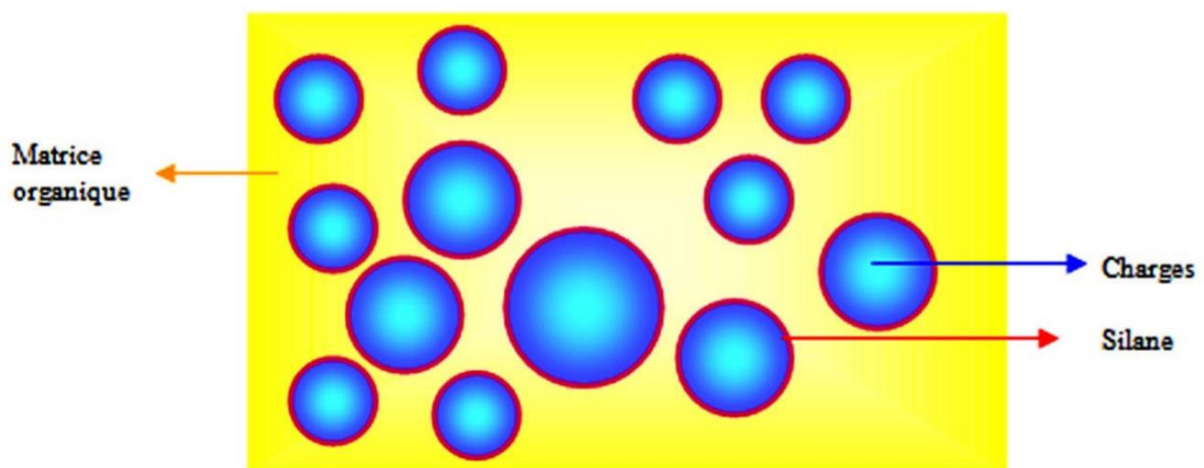


Figure 3 : Représentation schématique d'une résine composite(9)

- Utilisation des composites pour les restaurations prothétiques indirecte

Les composites à base de résine sont le matériau de choix pour le scellement adhésif. Les propriétés des matériaux et le comportement à l'usure des composites à base de résine de type hybride à particules fines sont supérieurs à ceux des autres matériaux. Les colles récentes présentent d'excellentes caractéristiques d'écoulement avec des épaisseurs de film moyennes comprises entre 8 et 21 microns. Pour un bon contrôle de l'ajustage de la restauration (pendant le collage), une radio-opacité élevée de la colle (après le collage) est indispensables. La viscosité et la teneur en charge du

composite appliqué pour le scellement n'influencent pas les caractéristiques d'usure dans la zone de scellement marginale in vivo. (10)

5. Restaurations partielles collées indirectes

a. Définition

Les restaurations partielles collées indirectes permettent de réaliser une reconstitution dentaire en accord avec le principe d'économie tissulaire.

Une « restauration indirecte adhésive » a été définie comme une restauration de couronne partielle réalisée en composite, en céramique ou en matériaux hybrides qui doit être assise passivement, et collée dans une cavité.

Dans les grandes cavités à couverture cuspidienne, il est cliniquement plus favorable d'utiliser une restauration indirecte collée comme premier traitement de choix.(8)

b. Principe

Le principe est de reconstituer les tissus dentaires manquants sans délabrer la dent comme lors de la réalisation d'une couronne. Car la couronne dentaire est ensuite scellée et la rétention est obtenue grâce à la rétention mécanique principalement. Ici on va utiliser l'adhésion comme système de rétention. Celle-ci décrite précédemment permet de diminuer la mutilation des dents.

Cette technique permet de diminuer fortement le retrait de durcissement qui se produit à l'extérieur de la cavité, améliorant l'étanchéité marginale. Le seul retrait de durcissement restant est dans la couche mince de résine-ciment.

Les restaurations partielles collées sont nommées différemment suivant la taille de la préparation. Il existe les inlays, onlays ou overlays (Figure 4, Figure 5). (11),(8)

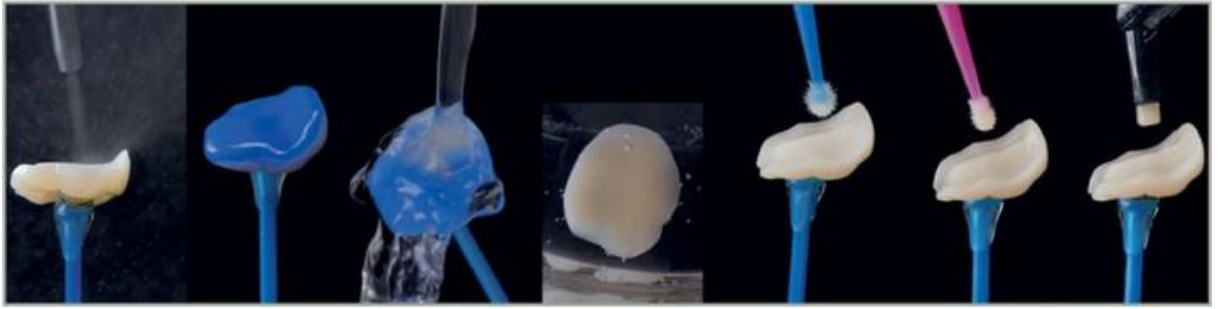


Figure 4 : Protocole de collage pour un Onlay : Sablage, Acide hydrofluorique, Rinçage, adhésif(11)

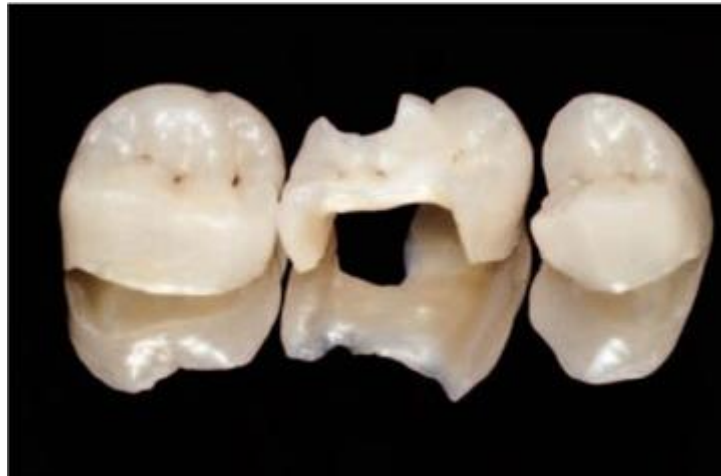

Figure 5 : Overlay (sur la droite et la gauche) et Onlay (au centre)(8)

III. La remontée de marge

1. Définition

Les causes des limites profondes sont multiples : fracture dentaire profonde, carie (le plus souvent proximal, résorption externe...)(12) Les limites sous gingivales compliquent le traitement des dents qui présentent des caries ou fractures profondes. Les limites profondes rendent plus difficile la lecture de la limite lors de la prise d’empreinte, mais gênent également l’isolation lors du collage de la pièce prothétique. En effet, l’isolation est indispensable pour obtenir un collage efficace et durable. Or, la pièce prothétique type onlay ou overlay ne pourra pas être collé sur une limite où l’isolation est difficile à obtenir.(1)

Le concept de relocalisation de la marge cervicale (CMR) consiste à placer un matériau en phase plastique pour élever en position supra-gingivale les limites des restaurations collées indirectes proximales (Figure 6). (13)

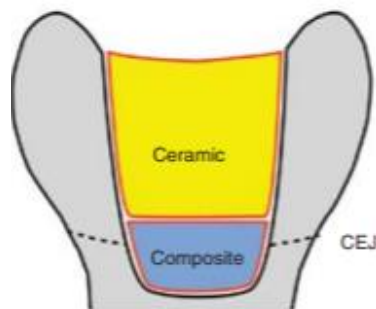


Figure 6 : Illustration d’une remontée de marge (13)

2. Pourquoi

La destruction de la face proximale présente une complexité pour la restauration. Il existe une multitude de modalités de traitement acceptable utilisé pour restaurer des dents présentant des défauts proximaux. Il est normalement recommandé que les dents présentant des lésions sous la jonction émail-cément (JEC) ou sous la gencive subissent une élévation chirurgicale.

Cependant, la remontée de marge permet de respecter le tissu parodontal et est une solution non-invasive pour le traitement des limites profondes. C'est une alternative à l'élongation coronaire. Ces deux techniques de traitement des limites dentaire profondes peuvent néanmoins être complémentaires. Elles sont parfois utilisées toutes les deux pour avoir un accès à la limite correct avec un lambeau et une petite chirurgie osseuse pour retrouver les 3 mm de hauteur nécessaire entre la limite de l'os alvéolaire et la limite de la dentine. Si cet espace n'est pas respecté, il existe un risque d'inflammation et de non-intégration de la prothèse avec le tissu parodontale avoisinant.

Ces situations sont sources de nombreuses complications :

-Lors de la réalisation du soin, il y a un accès difficile, une perte d'étanchéité, un saignement, une isolation complexe avec champ opératoire et une limite de préparation difficile d'accès pour l'empreinte.

-Lors de l'étape de réalisation de la prothèse, il peut y avoir des difficultés à voir correctement l'adaptation de la limite prothétique.

-Le polissage scrupuleux du joint ne peut pas être réalisé dans de bonnes conditions.

-Il y a une diminution de la qualité du profil d'émergence et du détournage par le prothésiste.

-Le patient aura plus de mal à réaliser une hygiène correcte.

-Il peut y avoir une inflammation gingivale due à une temporisation (excès de ciment marge en surcontour...)

-Le rebord gingival peut venir recouvrir la limite prothétique.

-Une épaisseur importante de la pièce prothétique qui amène à une difficulté de photopolymériser en profondeur.

- [Problématique parodontale](#)

Lors de la restauration, la limite se trouve au niveau d'une zone charnière du parodonte "l'espace biologique", qui correspond à l'attache supra crétal. Elle mesure environ 2 mm avec 0,97 d'attache épithéliale et 1,07 mm d'attache conjonctive. Au-dessus se situe le sulcus qui mesure environ 0,69 mm. (14)

Les études montrent que si l'attache épithéliale n'est pas préservée, une atteinte parodontale peut avoir lieu. Cela peut provoquer une inflammation gingivale, une résorption osseuse, une perte d'attache non-contrôlable. Ces changements seront visibles, cliniquement, par des poches parodontales et des récessions gingivales. [12]

Aujourd'hui, avec l'approche plus conservatrice de la dentisterie restauratrice, les anciennes procédures soustractives sont remplacées par des procédures additives. Compte tenu de cela, on pourrait proposer une élévation de la marge profonde (DME) au lieu de l'allongement de la couronne comme changement de paradigme pour les cavités profondes. (12)

Pour montrer l'intérêt de la remontée de marge nous allons nous appuyer sur une étude réalisée en 2019 par Ghezzi et al.

L'étude clinique visait à étudier la sécurité et la faisabilité des procédures de la remontée de marge dans les cas de caries profondes.

Les résultats montrent qu'aucune différence n'a été trouvée entre une approche de remontée de marge avec ou sans chirurgie. La profondeur de poche présente une valeur moyenne globale après 1 an de $2,5 \pm 0,64$ mm et une valeur moyenne globale après 5,7 ans de $2,3 \pm 0,49$ mm. Il n'y a pas non plus de différence au niveau du saignement au sondage, car les saignements sont présents dans 40% des cas après 1 an.

Les auteurs peuvent conclure que les procédures de remontée de marge n'affectent pas négativement l'état de santé parodontale des patients lorsque le compartiment conjonctif du tissu supra-crétal n'est pas violé.(15)

Les résultats de cette étude sont corrélés avec les résultats d'une étude rétrospective de Kuper et al. qui montrent qu'il n'existe pas de corrélation entre la présence de marge situé sous la JEC et la présence de lésions carieuses secondaires. (16)

L'intérêt de la remontée de marge se constate également avec les résultats des études qui la comparent à l'élongation coronaire. Elle a en effet l'avantage d'être non chirurgicale. Plard et al. confrontent la remontée de marge et l'élongation coronaire dans une revue de littérature. Ils observent dans les différentes études que les techniques d'élongation coronaire ou de remontée de marge n'affectent pas la quantité de plaques supra-gingivales. De plus, les indices gingivaux ne semblent pas être influencés par une remontée de marge ou une restauration placée après réalisation d'une élongation coronaire. Ils vont également évaluer si une différence majeure permet de retenir l'intérêt d'une technique par rapport à l'autre. Ce n'est pas le cas avec l'indice de plaque et l'indice

gingival car il n'y pas de différence significative. Il n'y a pas de différence significative de profondeur de sondage au niveau de restaurations infra-gingivales par rapport à des dents non restaurées. Au niveau de la perte d'attache, les résultats des études concernant l'élongation coronaire sont en accord et affirment l'augmentation de la perte d'attache à la suite de cette chirurgie. Les résultats cliniques obtenus à la suite d'une remontée de marge sont variables avec soit un maintien des valeurs initiales, soit une tendance à l'augmentation de la perte d'attache qui se stabilise au cours du temps. Pour conclure leurs propos, les auteurs estiment que la réussite de la restauration prothétique avec une remontée de marge ou une élongation coronaire est intimement liée à la maintenance parodontale personnelle et professionnelle.(17)

Au vu de cette conclusion, nous pouvons voir que selon la littérature actuelle la remontée de marge présente des résultats similaires à l'élongation coronaire. L'intérêt majeur est au niveau de l'économie tissulaire et de l'absence d'intervention chirurgicale et donc l'absence de délais de cicatrisation.

3. Protocole opératoire

a. Matériel nécessaire pour la mise en place du champ opératoire

Le champ opératoire a un objectif d'isolation de la dent et de la préparation. L'isolation permet de maintenir la préparation de la dent à l'abri de la salive qui pourrait amener des bactéries, mais également empêcher le collage correct du composite pour la remontée de marge. Le moyen utilisé pour maintenir l'isolation est la digue, elle est installée malgré les difficultés qu'une limite sous gingivale peut apporter.

La digue apporte un taux d'échec des restauration plus faible que lorsque l'isolation est faite avec des cotons salivaires.(18)

L'isolation du site clinique doit ainsi permettre au praticien de bénéficier d'un confort opératoire :

- Déflexion des tissus environnants : joues, langues, lèvres ;
- Visibilité accrue sur les limites des cavités avec diminution de la fatigue oculaire de l'opérateur ;
- Optimisation et simplification des étapes futures ;
- Prévention des blessures iatrogènes mécaniques et/ou chimique.

En effet, lorsque la limite est basse l'étanchéité recherchée avec la digue peut être difficile à obtenir. C'est pourquoi le matériel adéquat complet doit être utilisé pour la mise en place de la digue tel que (Figure 7) : (12)

- Du fil dentaire
- Téflon
- De la digue liquide si besoin
- Matrice
- Coin

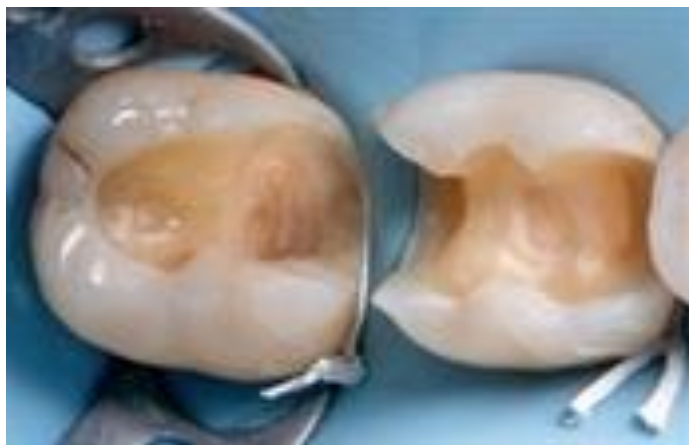

Figure 7 : Digue en place pour effectuer une remontée de marge (12)

b. Protocole clinique

- Matricage

Une fois que la digue est installée la suite du protocole de la remontée de marge est de poser une matrice pour guider le composite. La matrice doit être en métal, de préférence circumférentiel. (Tofflemire ou Automatrice)

L'utilisation d'une matrice modifiée pour l'élévation de la marge profonde, permet d'avoir un champ sec sans salives, et d'avoir une situation propre pour guider la remontée de marge.(19) (Figure 8) (20)

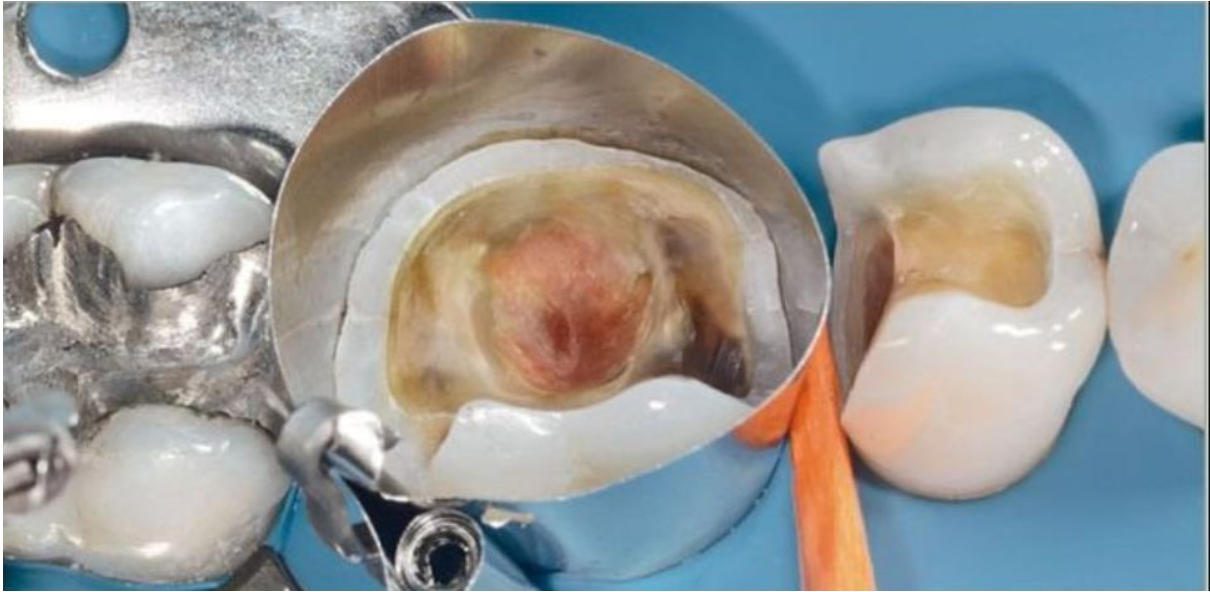

Figure 8 : Digue avec automatrice et coin en bois (20)

Pascal Magne décrit un protocole qui permet de reproduire le profil d'émergence de la dent. La dent possède anatomiquement une forme concave à la jonction entre la racine et la couronne puis une forme convexe au niveau de la couronne pour former un point de contact avec la dent adjacente. Cette anatomie est importante à reproduire pour éviter de créer des tassements alimentaires. Si le point de contact n'est pas assez présent ou s'il se transforme en surface de contact les tissus parodontaux environnant peuvent être affectés.

Ce protocole est appelé matrix-in-a-matrix. Contraignant et difficile à reproduire il permet un respect strict de l'anatomie dentaire. L'illustration ci-dessous montre l'utilisation de deux matrices. L'une est positionnée dans le sulcus verticalement pour reproduire la concavité de la dent et l'autre est installée horizontalement par-dessus (Figure 9).(1)



Figure 9 : Matrix-in-a-matrix(1)

Une autre solution est d'utiliser une auto-matrix avec un coin qui reproduit correctement le profil d'émergence de la dent. La matrice est associée à un coin interdentaire qui permet une application parfaite et une étanchéité au niveau cervical (Figure 10).(21)

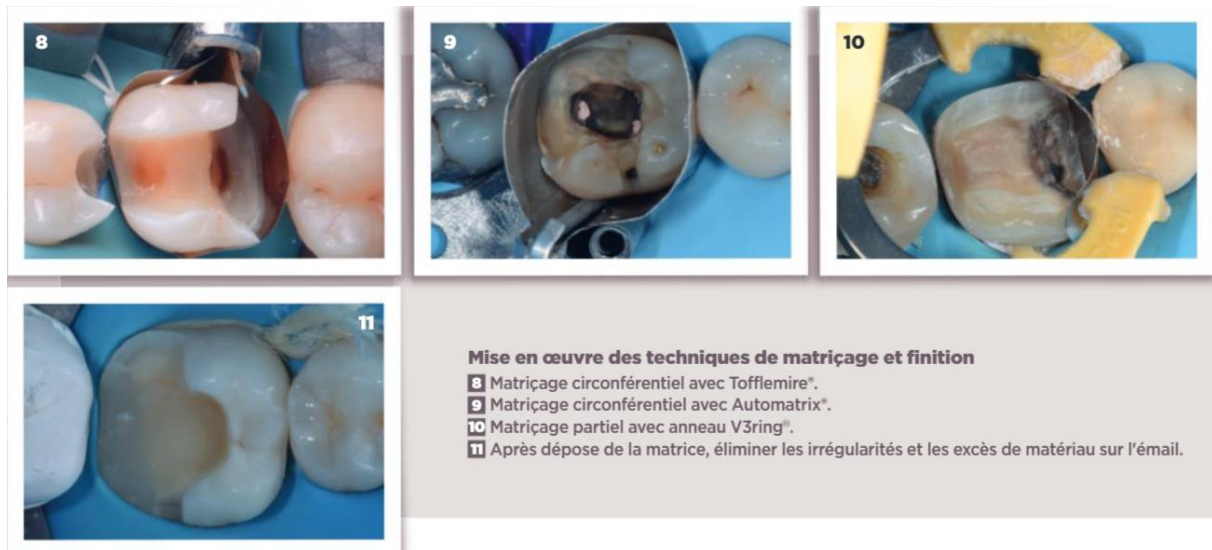

Figure 10 : Illustration de matrice utilisé pour la remontée de marge (21)

- [Mise en place du matériau](#)

La mise en place du matériau pour la remontée de marge peut nécessiter une préparation de surface préalable. C'est le cas pour le composite qui est collé sur la limite dentaire qui a besoin d'adhésif pour une adhésion correct et durable du matériau résineux.

Ensuite, les matériaux sont foulés dans la cavité formée par la matrice pour améliorer l'adaptation aux parois dentaire.

Il est également possible d'utiliser les propriétés thixotropiques des composites dans la technique d'insertion par ultrasons pour les composites de collage visqueux ou les composites de restauration conventionnels.

L'évaluation du surplomb est estimée plus facile lorsque la technique d'insertion par ultrasons est utilisée.(10)

- Finition

La finition consiste à un polissage rigoureux afin de limiter les rugosités est donc limiter l'accroche du biofilm sur la surface de la restauration. Le polissage se fait en utilisant une instrumentation à granulométrie décroissante. Les excès d'adhésif et de composite sont éliminés.

Une radiographie de contrôle est réalisée pour vérifier l'adaptation marginale.

Les points suivants sont un résumé des étapes nécessaire pour effectuer une remontée de marge avec une restauration indirecte collé dessus.

1. Curetage carieux ou retrait de la restauration antérieure.
2. Évaluation de l'émail et de l'épaisseur de la dentine, et par conséquent réduction des tissus non supportés.
3. Mise en place du champ opératoire et de la matrice.
4. Application de composite avec scellement immédiat de la dentine (IDS) et déplacement de la marge cervicale.
5. Préparation et finition de la cavité.
6. Empreinte définitive avec des élastomères ou avec une empreinte optique.
7. Réalisation de la restauration finale (composite ou céramique) au laboratoire.
8. Vérification de l'adaptation de la restauration.
9. Pose de la digue et procédure de collage avec composite photopolymérisable.
10. Finition, polissage et contrôle occlusal.

IV. Revue systématique de littérature

Aujourd'hui, l'utilisation des restaurations indirectes types inlay, onlay se répand dans les cabinets dentaires. La fiabilité de ces techniques de restaurations indirectes plus économes en tissus dentaires est donc acquise. Cependant, il arrive souvent que la limite dentaire à la suite du curetage carieux et de la préparation soit profonde et ne permette pas d'exploiter de manière optimale le protocole opératoire qui a été décrit.

Comme nous venons de le voir la remontée de marge est un moyen de faciliter les suites opératoires avec une meilleure visibilité de la limite pour l'empreinte, de mieux pouvoir respecter le protocole de collage et un nettoyage facilité pour le patient.

Cependant, cette solution thérapeutique reste difficile à pratiquer au quotidien, car elle demande beaucoup de temps pour être réalisée.

Notre hypothèse est que la survie des restaurations dentaires indirectes est la même avec ou sans remontée de marge. Et qu'elle n'est pas influencée par la remontée cervicale de la marge.

L'objectif de ce travail est d'étudier, sur la base de la littérature scientifique, la survie des dents bénéficiant d'une restauration indirecte selon qu'il y ait une remontée de marge ou pas. Et d'identifier les facteurs pouvant l'influencer.

1. Matériel et méthode

a. Schéma d'étude

Nous avons réalisé une revue systématique de la littérature conduite par le seul auteur pour faire le point sur la probabilité de bon fonctionnement de la remontée de marge.

La revue de littérature suivra les recommandations Prisma.

b. Définition des mots clés

La clef de recherche utilisée dans PubMed dans cette étude est :

(margin OR cervical OR margin OR proximal) AND (relocation OR elevation) AND (Indirect OR inlay* OR onlay* OR overlay*OR crown*))

Et les mots clés utilisés dans scopus et DOSS sont :

- Cervical margin relocation
- Deep margin elevation
- Proximal box elevation

c. Stratégie de recherche

Les bases de données électroniques PubMed, DOSS et Scopus ont été utilisées pour la recherche d'articles.

La recherche électronique finale a été conduite en novembre 2020.

d. Référencement des études

Tous les titres et tous les résumés ont été référencés avec le logiciel ZOTERO.

Les doublons ont été dénombrés puis supprimés.

e. Critères d'inclusions/d'exclusions

Les études étaient incluses si elles réunissaient les critères suivants :

- Sujet traitant de restauration indirect comme restauration final
- Sujet traitant de la remontée de marge
- Sujet prenant en compte les limites profondes
- Études en langue anglaise et langue française

Les critères d'exclusion étaient :

- Les thèses ou revues de littérature
- Les articles considérant un autre type de restauration finale que la restauration indirecte
- Les articles datant d'avant 2010

f. Sélections des articles

Une première sélection à partir des titres et résumés a été entreprise, éliminant ainsi les doublons et articles ne répondant pas aux critères d'inclusion.

Les articles restants ont été lus et évalués en lisant le texte intégral établissant ainsi une sélection finale.

De plus, les références bibliographiques des articles sélectionnés ont été passées en revue pour des inclusions possibles.

2. Résultats

a. Recherche d'études

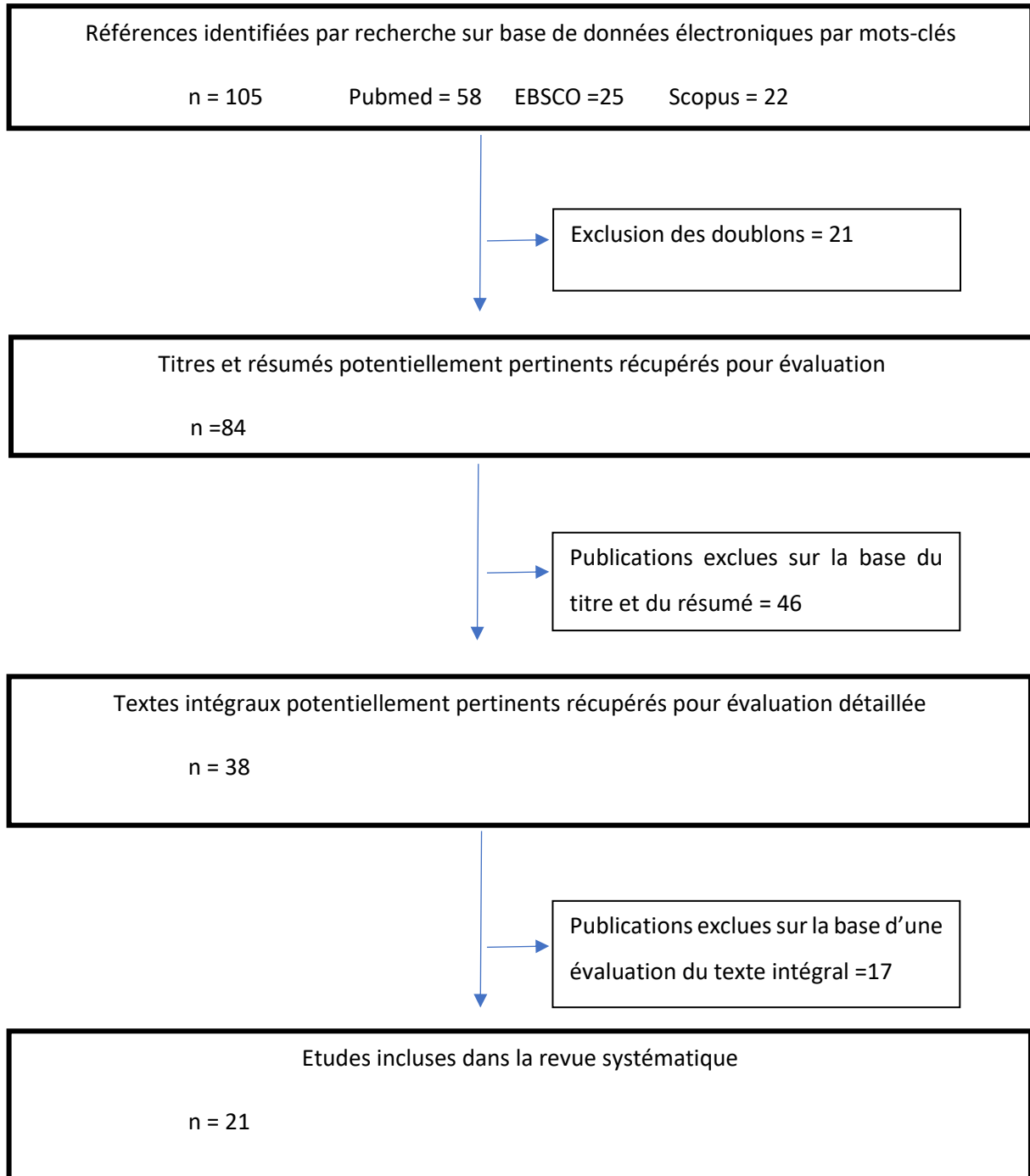


Figure 11 : Sélection des études incluses dans la revue systématique

Sur les 105 articles trouvés par le biais de recherches électroniques, nous avons retenus 21 études.

La recherche par les sources des articles a mené à 1 article supplémentaire. Ainsi, 22 ont été retenus au total.

Sur ces 22 études, nous avons :

- 1 essai contrôlé randomisé

- 14 études in vitro

- 1 essai clinique

- 3 études de cas cliniques

- 1 essai comparatif

- 1 étude rétrospective

- 1 étude préliminaire

b. Description des études

Les données des études retenues ont été résumées dans le tableau 2.

Article				Objectif de l'étude	Méthode	Type d'étude taille de l'échantillon	Durée de l'étude	Résultats
Titre	Auteur	Année	Ref					
Influence of cervical margin relocation (CMR) on periodontal health: 12-month results of a controlled trial	Marco Ferrari and al.	2018	(22)	<p>-Évaluer l'hémorragie au sondage sur des restaurations indirectes postérieures avec une marge interproximale déplacée cervicalement</p> <p>- et la corrélation possible entre la profondeur des marges interproximales et</p>	<p>-G1 : Remontée de marge</p> <p>-G2 : Limite en épaulement</p> <p>- L'hybridation de la dentine est réalisée avec G-Premio Bond et un composite à écoulement universel (GC Co. Tokyo, Japon).</p> <p>-Des couronnes pressées en disilicate de lithium (LS2) (LiSi</p>	-Essai comparatif -35 dents	12 mois	<p>-la remontée de marge était associée à une augmentation statistiquement significative des scores d'hémorragie au sondage par rapport à la restauration sans remontée de marge à 12 mois (53,0% contre 31,5% par site, respectivement) (p = 0,10).</p> <p>-L'indice gingival (IG) et l'indice de plaque (IP) n'étaient pas statistiquement différents entre les deux groupes</p> <p>-La distance linéaire entre la crête osseuse et la marge de restauration était de 2 mm dans 13 des 19 sites expérimentaux du groupe 1 et 6 sur 11 du groupe 2.</p>

				l'hémorragie au sondage.	Press, GC Co. Tokyo, Japon) ont été utilisées.			
Efficacy of Direct Restorative Materials in Proximal Box Elevation on the Margin Quality and Fracture Resistance of Molars Restored With CAD/CAM Onlays	Grubbs and al.	2020	(23)	-Etudier l'effet de quatre matériaux (2 à base de composites et 2 Verres ionomères) de restauration directe pouvant être utilisés dans la technique d'élévation de la boîte proximale (PBE)	-la résistance à la fracture de chaque groupe a été mesurée à l'aide d'une machine d'essai universelle. G1 : Ciment verre ionomère (GI) G2 : Ciment verre ionomère modifié par adjonction de résine (RMGI) -G3 : résine composite d'obturation en masse (RBC)	-Etude in vitro -75 dents		-La qualité de la marge était significativement plus faible pour le groupe CVIMAR que pour le groupe témoin au départ. -Tous les autres groupes - GI, RBC et BF - n'ont montré aucune différence par rapport au contrôle au départ ($p > 0,05$). - fatigue post-cyclique =Aucune différence significative ($p = 0,8735$). - la fatigue pré-cyclique, la fatigue post-cyclique ou le changement ($p = 0,9713, p = 0,528, p = 0,4385$, respectivement) n'ont pas montrés de différence. -Aucune différence significative n'a été observée pour la résistance à la rupture entre les groupes ou pour le type de rupture par matériau utilisé ($p = 0,1593, p = 0,77$, respectivement).

					-G4: Composite en vrac (BF) -G5: Contrôle sans CMR			
Influence of proximal box elevation on the marginal quality and fracture behavior of root-filled molars restored with CAD/CAM ceramic or composite onlays	Irina Ilgenstein and al.	2015	(24)	-étudier l'influence de l'élévation de la boîte proximale (PBE) avec la résine composite lorsqu'elle est appliquée à des défauts proximaux profonds dans des molaires avec des cavités mésio-occluso-distales (MOD).	G1= remontée de marge+ céramique feldspathique (Vita Mark II, CER) G2=remontée de marge+ blocs résine nano- céramique (Lava Ultimate, LAV) G3=boîte non élevée, feldspathique céramique (Vita Mark II, CER)	Essai contrôlé randomisé. 48 dents		-des pourcentages inférieurs de marges continues ont été observés dans les groupes G1-G3 par rapport aux évaluations pré-CT, mais pas significativement. -Pour le groupe G4-LAV, la qualité marginale après CT était significativement meilleure que dans tout autre groupe. La valeur moyenne de fracture la plus élevée a été enregistrée pour le groupe G4. Aucune différence significative n'a été trouvée pour cette valeur entre les groupes avec PBE par rapport aux groupes sans PBE, quel que soit le matériel utilisé. -PBE n'a eu aucun impact sur l'intégrité marginale ou le comportement à la fracture des molaires mandibulaires restaurées avec des onlays en céramique feldspathique. -Une réduction significative de la qualité marginale a été détectée à l'interface «onlay –composite de

					G4=boîte non élevée, résine nano- céramique blocs (Lava Ultimate, LAV)			collage» suivant CT dans échantillons restaurés avec des onlays en céramique (G1-PBE-CER), alors qu'aucune différence significative n'a été observée pour les dents restaurées avec onlays céramique nano-résine(G2-PBE-LAV).
Up to 12 years clinical evaluation of 197 partial indirect restorations with deep margin elevation in the posterior region	R A Bresse r and al.	2019	(25)	-évaluer les performances cliniques des restaurations indirectes partielles avec une remontée de marge et de comparer les effets de certaines variables de base sur la (qualité de) survie des restaurations.	-Les restaurations où les dents présentant des caries secondaires, une fracture, un décollement de la restauration indirecte, des caries radiculaires, une dégradation parodontale sévère ou une nécrose pulpaire ont été	-étude rétrospective -197 restaurations indirectes partielles	9 ans	N= 8 échecs absolus -conduisant à un taux de survie global cumulé de 95,9% (SE 2,9%) sur 12 ans, avec un temps d'évaluation moyen de 57,7 mois. -Cette étude à long terme montre l'applicabilité clinique possible de l'élévation des marges.

					considérées comme des échecs absolus. Les patients retenus pour l'études ont reçu des restaurations indirectes en association avec une remontée de marge entre 2007 et 2016.			
Influence of proximal box elevation on technique on marginal integrity of adhesively luted Cerec inlays	Veroni ka Müller et al.	2017	(26)	-évalué la qualité marginale des inlays Lava Ultimate dans les cavités proximales profondes avec et sans élévation de la boîte proximale (PBE) avant et après le	-Les boîtes proximales ont été élevée avec Filtek Supreme au-dessus de la JEC. - G A : collés avec Scotchbond	-Etude in vitro -24 molaires		-Aucune différence significative ($p > 0,05$) avant et après CT n'a été trouvée entre les trois groupes pour le collage de l'inlay à la dentine ou au composite PBE -Les intégrités marginales de la liaison des inlays directement à la dentine ne sont pas différentes de la liaison des inlays à une boîte proximale, qui a été élevée par un matériau de remplissage composite.

				chargement thermomécanique (CT).	Universal et Rely X Ultimate, - G B : collés avec Monobond Plus, Syntac et Variolink II - G C : collés avec Clearfil Ceramic Primer et Panavia SA Cement			
Cervical margin relocation: case series and new classification system	Carlo Ghezzi et al.	2019	(15)	-étudier la faisabilité des procédures d'élévation de la boîte proximale (PBE) dans les cas de caries profondes.	G1 : PBE non chirurgical G2 : PBE chirurgicale (approche gingivale) G3 : PBE chirurgicale (approche osseuse).	-Etude de cas cliniques - échantillons : 15 patients	1 an	-Aucune différence n'a été trouvée entre les trois approches PBE pour la profondeur de poche (valeur moyenne globale après 1 an: 2,5 ± 0,64 mm; valeur moyenne globale après 5,7 ans: 2,3 ± 0,49 mm) ou Hémorragie au sondage résiduelle (40% des cas après 1 an) - PBE n'affecte pas négativement l'état de santé parodontal des patients lorsque le compartiment conjonctif de la STA n'est pas violé.

					- Les critères de jugement = profondeur de la poche (PD) au sondage et le saignement résiduel au sondage après 1 an.			
Evaluation of the In Vitro Effects of Cervical Marginal Relocation Using Composite Resins on the Marginal Quality of	Spreafico et al.	2016	(27)	-évaluer l'effet de l'élévation de la boîte proximale (PBE) pour les couronnes conçues à l'aide de la technologie CFAO et fabriquées en résine pré-durcie ou en disilicate de lithium, avant et après le chargement thermomécanique	-Marges situées dans l'émail, sauf pour la boîte proximale mésiale où le bord cervical était à 2,0 mm sous la JEC	-Etude in vitro -échantillons de 40 molaires humaines		-Aucune différence statistiquement significative n'a été trouvée dans la qualité marginale avant et après le cycle thermomécanique (p> 0,05)

CAD/CAM Crowns								
Marginal sealing of relocated cervical margins of mesio-occluso-distal overlays	Köken et al.	2018	(28)	- étudié l'effet de l'élévation de la boîte proximale (PBE) sur l'étanchéité marginale avec deux composites de résine de viscosité différente, avant la cimentation adhésive de superpositions mésio-occluso-distales (MOD) de conception assistée par ordinateur composite / fabrication assistée par ordinateur	-Les marges proximales du côté mésial = 1 mm sous la jonction cémento-émail, du côté distal = 1 mm au-dessus G1 : composite hybride (GC Essentia MD) G2 : composite fluide (GC G-ænial Universal Flo) G3 : pas de cmr	-Etude In vitro -39 molaires humaines		-Le score de fuite à l'interface de la dentine-PBE composite ne différait pas significativement entre les deux composites testés, mais était significativement plus bas pour le groupe 3. -Dans tous les groupes, les scores étaient significativement plus élevés à l'interface dentine qu'à l'interface émail. -Le score médian de fuite était 2 pour les deux composites et 1 pour le groupe témoin, sans PBE -Le scellement directement à la dentine, sans PBE, semble être une meilleure méthode pour limiter les fuites sous les overlays CFAO.

Influence of proximal box elevation on bond strength of composite inlays	Da Silva et al.	2017	(29)	-évaluer l'influence de l'élévation de la boîte proximale sur la force de liaison microtensile (mTBS) des inlays composites au plancher de la boîte proximale, en utilisant soit un mordançage total soit un ciment de résine auto-adhésif (G-Cem).	<p>G1: Marge cervicale sous JEC/RelyX ARC</p> <p>G2: Elévation de la boîte proximale/RelyX ARC</p> <p>G3: Marge cervicale sous JEC/G-Cem</p> <p>G4: Elévation de la boîte proximale/G-Cem</p>	-Etude in vitro -24 molaires humaines		<p>-Kruskal-Wallis a révélé des différences statistiquement significatives entre les groupes expérimentaux ($p = 0,007$). Les deux ciments résineux ont montré des valeurs de résistance de liaison similaires lorsque la marge cervicale était située en dessous de JEC.</p> <p>-L'élévation de la boîte proximale a amélioré la force d'adhésion obtenue par le ciment de résine G-Cem.</p> <p>-Pour RelyX ARC, la position de la marge cervicale n'a pas affecté la force de liaison des incrustations composites.</p> <p>-L'élévation de la boîte proximale ne diminue pas la force d'adhérence des inlays composites au plancher proximal lorsqu'un mordançage total ou un ciment de résine auto-adhésif est utilisé.</p>
Clinical and histological reaction of periodontal tissues to subgingival	Carlo Bertol di et al.	2020	(30)	-comparer la réponse clinique et histologique des tissus parodontaux supracrestaux aux	<p>- Groupe A =Pas PBE</p> <p>-Groupe B=PBE</p>	-Essai clinique -29 personnes	3mois	<p>-Des diminutions significatives de score de plaque buccale complète (FMPS), score de saignement buccal complet (FMBS) et profondeur de sondage (PD) ont été observées ($p < 0,05$).</p> <p>-la distance entre point marqué coronaire (CM) et marge apicale de la reconstruction composite (AMR)</p>

resin composite restorations				restaurations composites sous-gingivales par rapport aux surfaces radiculaires naturelles				et CM-APP (bas du sulcus) étaient significativement différents ($p < 0,05$), suggérant un gain d'attachement après 3 mois. -Le niveau d'inflammation du tissu gingival était similaire dans les groupes A et B ($p > 0,05$).
Effect of Deep Margin Elevation on CAD/CAM-Fabricated Ceramic Inlays	T J Vertoll i, and al.	2020	(31)	-Évaluer l'effet de l'élévation profonde des marges sur l'intégrité structurelle et marginale des incrustations en céramique.	-G 1 (marge de l'émail) =bord gingival placé 1 mm en supragingival à la jonction cémento-émail (JEC) -G 2 (marge cémentaire) = marge gingivale	-Etude in vitro -40 troisième molaires		-Le groupe marge cémentaire avait un taux de fracture céramique significativement plus élevé (90%) par rapport aux autres groupes (10% dans les groupes marge d'émail et marge GI, $p = 0,007$; 0% dans le groupe CVIMAR, $p < 0,001$).

					<p>placée 2 mm en dessous de la JEC</p> <p>-G 3 = verre ionomère [GI], la marge gingivale placée 2 mm en dessous de la JEC, puis la marge a été élevée avec CVI à la JEC.</p> <p>-G 4 = verre ionomère modifié par résine</p>			
Effect of proximal box elevation with resin composite on marginal quality of resin	Matthias Rogge and al.	2012	(32)	-Évaluer la qualité marginale et la transition résine-résine des inlays composites en résine de laboratoire dans les cavités proximales	-PBE de 3 mm en utilisant des composites de résine avant et après le CT.	Etude in vitro -40 troisième molaires		-Le collage d'inlays composites en résine directement sur la dentine a montré des quantités similaires de marges sans espace dans la dentine par rapport à la PBE appliquée en trois couches consécutives ($p > 0,05$). Les groupes avec des ciments résineux auto-adhésifs pour PBE présentaient beaucoup plus de lacunes dans la dentine ($p < 0,05$).

composite inlays in vitro				profondes avec et sans élévation de la boîte proximale.				
Effect of proximal box elevation with resin composite on marginal quality of ceramic inlays in vitro	Roland Franke nberger and al.	2013	(33)	-Évaluer la qualité marginale et la transition résine-résine des inlays vitrocéramiques CFAO fraisés dans des cavités proximales profondes avec et sans élévation de la boîte proximale.	- élévation de la PBE de 3 mm en utilisant des composites de résine avant et après chargement thermomécanique	- étude in vitro -48 troisiemes molaires		-Le collage vitrocéramique sur la dentine a montré des quantités plus élevées de marges sans espace (92%, p <0,05). Le composite collé appliqué en trois couches a obtenu 84% de marges sans espace dans la dentine. -le collage avec des ciments résineux auto-adhésifs présentaient beaucoup plus de lacunes dans la dentine (p <0,05).
No correlation between two methodological approaches applied to	Jelena Juloski and al.	2020	(34)	-évalué la qualité des marges gingivales créées par la technique d'élévation de la boîte proximale (PBE)	-G1 : adhésif à mordantage total et composite fluide -G2 : adhésif universel et un composite fluide à	Etude in vitro -14 molaires humaines		-les résultats des tests statistiques (Wilcoxon signé-rank) ont montré des micro-fuites significativement plus faibles sur les côtés distaux, où la PBE n'a pas été réalisée, par rapport aux côtés mésiaux avec PBE (p = 0,000), pour les deux groupes séparément.

evaluate cervical margin relocation				à l'aide de différents matériaux	remplissage en vrac			<p>-Sur les deux sites du groupe 2 des scores de microfuites significativement plus faibles ont été enregistrés par rapport au groupe 1.</p> <p>-La PBE semble offrir une étanchéité moins adéquate de la marge supérieure à celle obtenue en collant la restauration directement sur la dentine sans PBE.</p>
In vitro evaluation of marginal and internal adaptation after occlusal stressing of indirect class II composite restorations with different resinous bases and interface	Rocca et al .	2012	(35)	-évalué l'influence de différentes bases composites et traitements de surface sur l'adaptation marginale et interne de restaurations indirectes de classe II, après mise en charge occlusale simulée	<p>-G témoin : pas de liner</p> <p>-Expérience 1 : Composite fluide traité par abrasion à l'air doux.</p> <p>-Expérience 2 : Composite fluide sablé.</p> <p>-Expérience 3 : Composite de restauration sablé</p> <p>- Tous les échantillons ont</p>	-Etude in vitro	-Trente-deux cavités	<p>- L'adaptation marginale à l'émail (occlusal ou proximal) n'a montré aucune influence de la présence et du type de liner ou du traitement de surface entre les quatre groupes avant et après la mise en charge. L'adaptation marginale à la dentine cervicale n'a pas non plus montré d'influence. Ces différences entre le pré-chargement et le post-chargement étaient significatives au sein des groupes, sauf pour l'expérience 2.</p> <p>- Une différence significative dans l'adaptation de la dentine entre pré- et post-chargement a été trouvée pour la comparaison entre groupe témoin et l'expérience 2, ce qui signifie une dégradation marginale plus sévère du groupe témoin due au chargement.</p>

treatments. "Post-fatigue adaptation of indirect composite restorations"					été soumis à 1 000 000 de cycles avec une charge excentrique de 100 N			-L'application d'une base composite sous des restaurations composites indirectes représente une alternative non invasive possible à l'allongement chirurgical
Elevation of an Amalgam-stained Margin With Resin-modified Glass Ionomer to Support an Indirect Ceramic Restoration:	B Hamm and al.	2019	(36)	-Evaluer si l'élévation de la marge proximale avec un CVI est un traitement efficace a 6 ans réalisé sans chirurgie.	-Observer les caries récurrentes le long de la marge mésiale élevée	Etude de cas	6 ans	- En six ans, il n'y a eu aucune carie récurrente.

A Six-year Case Report								
Deep margin elevation of CAD/CAM crowns using resin composite	G. Marchesi and al.	2013	(37)	-déterminer l'efficacité de l'élévation de la marge profonde en composite de résine (DME) avec une couronne en résine CFAO évaluant les microfuites marginale.	-En mésial =marge cervicale placée 2 mm sous la jonction ciment-émail - G0 = pas de pénétration du colorant jusqu'au 1/3 de l'interface restauration/dent - G2 = pénétration de 1/3 à 2/3 de la longueur de l'interface	-Etude in vitro -10 molaires humaines		-Aucune différence significative a été notée entre la limite avec et sans remontée de marge. (p>0,05)

					restauration / dent -G3 = pénétration supérieure aux 2/3 de la longueur de l'interface restauration / dent			
Fracture Resistance of CAD/CAM Crowns after Margin Relocation using Two Different Composite Resins	Giulio March esi and al.	2019	(38)	-évaluer l'effet de l'élévation de la marginale cervicale avec deux composites différents sur les fractures des couronnes molaires monolithiques en disilicate de lithium CFAO	- la limite mésiale= 2,0 mm sous la jonction ciment-émail. -G1 Composite conventionnel -G2 Composite fluide	-étude in- vitro -20 molaires humaines		-Aucune différence statistiquement significative n'a été trouvée entre les groupes ($p > 0,05$). -Les valeurs moyennes de rupture de charge (N) étaient de 1628 ± 296 N pour le groupe 1 et $1644 \pm$ 336 N pour le groupe 2.

Gingival tissue reaction to direct adhesive restoration: A preliminary study	Bertoli and al.	2018	(39)	-Observer les conséquences inflammatoires de la pose de résine composite directement sur une limite profonde.	-Restauration indirect final= couronne dentaire. -La largeur biologique des dents choisies a été respectée.	-étude préliminaire -8 patients		- L'inflammation est légèrement plus faible au niveau de la gencive proche des dents ($3,62 \pm 0,38$) que dans la gencive proche du composite ($3,75 \pm 0,26$), aboutit à une valeur p de 0,11 après test de Wilcoxon. - Les résultats mettent en évidence une différence minime, statistiquement non significative, du degré d'inflammation après le déplacement de la marge
Influence of a proximal margin elevation technique on marginal adaptation of ceramic inlays.	ZARUB A and al.	2013	(13)	-Évaluer l'effet d'une technique d'élévation de la marge proximale sur l'adaptation marginale des incrustations en céramique.	- G EN = marge dans émail - G DE = marge dans dentine - G DE 1In = 2mm en-dessous JCE élévation 1 incrémentation - G DE 2In = 2mm en-dessous JCE élévation 2 incrémentations	Etude in vitro -40 molaires humaines		Après CT, un pourcentage significativement plus faible de marges continues a été observé pour tous les groupes ($p < 0,0001$, respectivement). En outre, des différences significatives entre les groupes pourraient être enregistrées à ce moment. Ainsi, le pourcentage terminal de la marge continue du groupe EN ($90,0 \pm 6,4\%$) était significativement plus élevé que celui du groupe DE-2In ($83,2 \pm 7,1\%$) ($p = 0,0060$). Aucune différence significative dans le pourcentage terminal de marges continues n'a été observée lors de la comparaison des groupes DE-2In, DE-1In ($85,8 \pm 5,3$) et DE ($87,8 \pm 4,3\%$) ($p = 0,6011$ et

								<p>p = 0,7465, respectivement) - EN no margin elevation (enamel) 95.9 ± 4.7a 90.0 ± 6.4I</p> <p>DE-1In margin elevation (1 increment) 95.9 ± 3.7a 85.8 ± 5.3I, II</p> <p>DE-2In margin elevation (2 increments) 94.7 ± 3.7a 83.2 ± 7.1II</p> <p>DE no margin elevation (dentin) 97.0 ± 2.7a 87.8 ± 4.3I, II</p> <p>-Après cyclage thermomécanique, aucune différence significative n'a été observée entre les différents groupes par rapport à l'interface composite-inlay et dent-composite avec des marges dans la dentine.</p>
Influence of Deep Margin Elevation and preparation design on the fracture strength of indirectly	BRESSER and al.	2020	(40)	-étudier l'influence de l'élévation de marge et de la conception de la préparation sur la résistance à la rupture des	G1 =sans PBE G2 =incrustation avec PBE G3 = onlay sans PBE G4 = onlay avec PBE	-étude in vitro -60 molaires humaines		<p>-Les fractures catastrophiques, couronne-racine étaient plus fréquentes dans les onlays.</p> <p>-La PBE n'a pas influencé la réparabilité des fractures ou des types de fractures à un niveau statistiquement significatif (p> 0,05) et n'a pas eu d'influence statistique significative sur la résistance à la rupture (F (1,56) = 2,19, p = 0,15)</p>

restored molars				restaurations en disilicate de lithium.				<ul style="list-style-type: none"> - les onlays présentaient une résistance à la fracture plus élevée que les inlays (F (1,56) = 18,12, p = .00) - Aucun effet d'interaction significatif n'a été observé entre le PBE et la conception de la préparation (F (1,56) = 0,002, p = 0,97) - Les restaurations avec PBE étaient plus résistantes que les incrustations sans PBE (F (3,56) = 6,77, p = 0,001)
Deep margin elevation versus crown lengthening: biologic width revisited.	Sarfati , Alexandre and al.	2018	(12)	-Recherche de preuves scientifiques concernant les conséquences du DME avec différents matériaux, en particulier sur le parodonte environnant, d'un point de vue clinique et histologique.	-Proposer le PBE au lieu de l'élongation coronaire	Article avec rapport de cas	1 an, 1,5 ans et 2 ans	<p>-Cas clinique numéro 1 :</p> <p style="padding-left: 40px;">La gencive saine contre le composite mésial a été observée, sans gonflement ou BOP, aucune profondeur de poche supérieure à 3 mm, et aucune fixation clinique.</p> <p>-Cas clinique numéro 2 :</p> <p style="padding-left: 40px;">À 1,5 an de contrôle, aucune perte osseuse n'a été vue même si la limite composite était proche de la crête osseuse.</p> <p>-Cas clinique numéro 3 :</p>

								Le contrôle de 2 ans a montré une intégration parodontale idéale de la restauration.
--	--	--	--	--	--	--	--	--

Tableau 2 : Résumé des différentes études incluses

Légendes :

DME : Elévation de la marge profonde

CMR : Relocalisation des marges cervicales

PBE : Elévation de la boîte proximale

CFAO : Conception et fabrication assistées par ordinateur

CT : Chargement thermomécanique

JDC : Jonction Dentine Cément

JEC : Jonction Email Cément

CVI : Ciment verre ionomère

CVIMAR : Ciment verre ionomère modifié par adjonction de résine

STA : Tissu supra-crystal

c. Aspect biologique

La majorité des résultats au niveau biologique des études présentées sont globalement en accord pour dire que la relocalisation de la marge n'affecte pas le parodonte de manière significative. (41)(15)(30)(12)(39)

En accord avec ces résultats Bresser et al. n'ont pas pu démontrer de déclin de la santé parodontale dans le temps lorsque la largeur biologique est impliquée dans les procédures de restauration. (25)

Cependant Ferrari et al. montrent que l'impact au niveau parodontal n'est pas inexistant. (22) Car à 12 mois d'études la remontée de marge était associée à une augmentation des saignements de la gencive par rapport à une restauration sans remontée de marge.

De plus selon l'étude de Schätzle M et al. les restaurations placées dans le sulcus sont préjudiciables à la santé parodontale entraînant une perte d'attache significative qui est principalement détectée 1 à 3 ans après les procédures de restauration. (42)

Les études affirment que le fait d'apporter un matériau au niveau de la gencive n'est pas anodin. Bertoli et al. montrent que l'inflammation est légèrement plus faible au niveau de la gencive proche des dents ($3,62 \pm 0,38$) que dans la gencive proche du composite ($3,75 \pm 0,26$). Il faut souligner que les résultats de cette étude ont été obtenus après 3 mois de remontée de marge dans une population expérimentale de patients et des unités expérimentales sélectionnées avec des critères d'entrée par étapes très stricts. Les sujets sélectionnés étaient en bonne santé systémique, non-fumeurs et sans antécédents d'abus d'alcool, sans maladies parodontales ni maladies bucco-dentaires aiguës, et avec une compliance élevée. Les restaurations dans le sulcus sont compatibles avec la santé gingivale, à condition que l'espace biologique soit respectée et qu'une thérapie de soutien rigoureuse puisse être réalisée. (39)

Les résultats mettent en évidence une différence minime, statistiquement non significative, du degré d'inflammation après le déplacement de la marge. Mais l'inflammation semble maîtrisable et ne contre-indique pas la réalisation de la remontée de marge.

d. Aspect mécanique

Les résultats au niveau mécanique des études présentées sont globalement en accord pour dire que la remontée de marge est mécaniquement acceptable.

En effet selon Bresser et al. elle n'a pas eu d'influence statistiquement significative sur la résistance à la rupture.(40)

Marchesi and al. n'ont pas trouvé de différence statistiquement significative au niveau de la résistance mécanique entre les groupes les composites conventionnels et les composites fluides. Ils ont étudié les fractures des couronnes molaires monolithiques en disilicate de lithium CAD / CAM et n'ont également pas obtenu de différence significative sur la résistance mécanique de la pièce prothétique qui ne semble pas être influencée par le type de composite utilisé. (38)

Cette analyse est rejointe par l'étude de Grubbs et al. qui n'ont pas non plus observé de différences significatives pour la résistance à la rupture entre les groupes ou pour le type de rupture par matériau utilisé, sachant qu'ils ont comparés des ciments verre ionomère, des ciments verre ionomère modifiés par adjonction de résine, des résines composites d'obturation en masse et des composites en vrac. Dans l'ensemble, le matériau utilisé pour l'élévation de la boîte proximale n'a eu aucun effet sur la qualité des marges, la résistance à la fracture ou le mode de fracture. Dans leurs résultats ils ont obtenu que la résistance à la fracture, quel que soit le matériau utilisé, était similaire à celle du groupe témoin.(23) Par conséquent, la remontée de marge dans les paramètres de cette étude peut résister à une force de morsure maximale de 600 à 1200 N et résister à des forces pendant une mastication normale.(43)

Les matériaux utilisés ne semblent pas avoir d'impact sur la résistance de la remontée de marge. Cependant, la résilience plus élevée du matériau composite atténue la contrainte transférée aux marges de la restauration. Les résines composites possèdent des caractéristiques mécaniques similaires à la dentine qui pourrait réduire le stress généré dans le tissu dur résiduel. (24)

Une différence a été notée au niveau du type de fracture engendré suivant le type de reconstitution. L'élévation de la marge cervicale a conduit à des lignes de fracture verticales, tandis que les restaurations sans élévation présentaient une fracture horizontale de la partie distale de l'aile proximale au niveau de la couverture cuspidienne. Rocca et al. considèrent que la présence d'une telle couche contribue à absorber les contraintes résultant de la polymérisation du composite.(35)

e. Aspect de l'adaptation de la marge

- Variation des résultats sur l'adaptation marginale en fonction de la réalisation de la remontée de marge ou non

Il y a plusieurs études qui montrent des résultats d'adaptation marginale plutôt en faveur de la remontée de marge et d'autres en défaveur.

Les études qui montrent des résultats encourageants pour la remontée de marge sont les suivantes :

- **Marschesi** et al. montrent qu'aucune différence significative a été notée entre la limite avec et sans remontée de marge soumise à une charge thermomécanique.(37)
- L'adaptation de la limite selon **Hammond** et al. est correcte cliniquement car ils montrent que sur une durée de 6 années, il n'y a pas eu de caries récurrentes, le choix de la remontée de marge semble donc justifié.(36)
- **Roggendorf** et al. attestent que la remontée de marge appliquée en trois couches consécutives a des quantités de marges similaires par rapport au collage d'inlays composites directement sur la dentine ($p > 0,05$). (32)
- **Da silva** et al. déclarent que l'élévation de la boîte proximale a amélioré la force d'adhésion obtenue par le ciment auto-adhésif universel à base de résine G-Cem. L'élévation de la boîte proximale ne diminue pas la force d'adhérence des inlays composites au plancher proximal lorsqu'un mordantage total ou un ciment de résine auto-adhésif est utilisé.(29)
- **Spreafico** et al. révèlent que qu'aucune différence statistiquement significative n'a été trouvée dans la qualité marginale avant et après le cycle thermomécanique (27)
- **Muller** et al. prouvent que les intégrités marginales de la liaison des inlays directement à la dentine ne sont pas différentes de la liaison des inlays à une boîte proximale, qui a été élevée par un matériau de remplissage composite.(26)

- **Ilgenstein** et al indiquent que la remontée de marge n'a eu aucun impact sur l'intégrité marginale des molaires mandibulaires restaurées avec des onlays en céramique feldspathique.(24)
- **Zaruba et al.** affichent un pourcentage significativement plus faible de marges continues a été observé pour tous les groupes ($p < 0,0001$, respectivement) après cyclage thermomécanique. Et qu'après cyclage thermomécanique, les interfaces composites-inlay et dent-composite avec des marges dans la dentine ne présentent pas de différence significative.(13) En comparant les restaurations directes en composite avec les restaurations indirectes conventionnelles, Zaruba et al. ont montré que les marges directes en composite étaient inférieures à celles des restaurations indirectes.(44)
- **Rocca et al.** indiquent une différence significative dans l'adaptation de la dentine entre pré et post-chargement entre groupe témoin sans remontée de marge et l'expérience 2 avec un composite fluide sablé, ce qui signifie une dégradation marginale plus sévère du groupe témoin dû au chargement.(35)

Nous allons voir maintenant les études qui sont plutôt négatives vis-à-vis de la qualité de l'adaptation de la remontée de marge. Plusieurs auteurs trouvent des résultats qui indiquent qu'une restauration collée sur une remontée de marge donne une étanchéité moins adéquate de la marge qu'en collant sur la dentine sans remontée de marge :

- **Juloski** et al. ont montré des micro-fuites significativement plus faibles là où la remontée de marge n'a pas été réalisée, par rapport aux côtés mésiaux avec remontée de marge. La remontée de marge a altéré l'étanchéité des marges cervicales. (34)
- **Frankenberger** et al. affirment que le collage de la vitrocéramique sur la dentine a montré les quantités les plus élevées de marges sans espace (92%, $p < 0,05$). De plus, les pourcentages de marges sans hiatus étaient beaucoup plus élevé que les techniques directes.(33)
- Selon **Köken** et al. le score de fuite à l'interface de la dentine et la remontée de marge composite ne différait pas significativement entre un composite hybride et un composite fluide, mais était significativement plus bas pour le groupe sans remontée de marge.(28)

- **Ilgenstein** et al. dans leur étude démontrent que pour le groupe où l'onlay composite a été collé sans remontée de marge la qualité marginale après CT était significativement meilleur que tous les autres groupes.(24)

- [Autres variations des résultats](#)

Selon l'étude de **Frankenberger** et al. le composite collé appliqué en trois couches a obtenu 84% de marges sans espace dans la dentine. Alors que la remontée de marge avec des ciments résine auto-adhésifs présentait beaucoup plus de lacunes dans la dentine ($p < 0,05$). (33)

Ces résultats sont en accord avec ceux observés par **Roggendorf** et al. qui montrent que les groupes avec des ciments résine auto-adhésifs pour la remontée de marge présentaient beaucoup plus de lacunes dans la dentine ($p < 0,05$). (32)

Grubbs et al. ont indiqué que la qualité de la marge était significativement plus faible pour le groupe utilisant le ciment verre ionomère modifié par adjonction de résine que pour le groupe témoin au départ. Cependant, le groupe verre ionomère a eu une petite quantité de marges améliorées après le cycle par rapport aux autres groupes, qui ont tous connu des baisses de marges continues. En termes de qualité des marges dentinaires, le groupe CVI a montré une valeur positive inattendue du changement, 7,9%. Cette découverte indique que les marges de CVI étaient moins adaptées au départ qu'après que les échantillons aient subi 100 000 cycles de fatigue. Ce résultat peut être expliqué par l'expansion hygroscopique du CVI lorsqu'il est placé dans l'eau.(45) On peut théoriser que les échantillons de CVI ont subi un plus grand degré d'expansion hygroscopique que les autres matériaux, ce qui a entraîné une réduction de certains défauts marginaux.(23)

3. Discussion

a. Les différents facteurs pouvant potentiellement influencer la réussite du traitement

- Les matériaux utilisés

La revue systématique de Kielbassa sur la remontée de marge proximale a montré que divers matériaux de restauration réussissaient à maintenir des marges cliniquement acceptables après la remontée de marge.(46) Il a été démontré que la remontée de marge n'avait pas d'impact sur la résistance à la rupture quel que soit le matériau utilisé.

Le matériau idéal pour faire une remontée de marge est un matériau qui a un module d'élasticité le plus proche de celui de la dent. Le choix du matériau est controversé, car aucun matériau ne remplit parfaitement toutes les propriétés idéales. Il doit être adapté à la situation clinique, en prenant plusieurs facteurs en compte, notamment la localisation et la forme de restauration, de l'épaisseur de la remontée de marge et du risque carieux. [34]

Les verres ionomères :

De nombreuses études sont faites sur les Ciments Verres Ionomères (CVI) pour savoir si ce matériau est fiable lors de son utilisation pour la remontée de marge. Il a une adhésion intrinsèque à la dentine et à l'émail, mais l'avantage majeur du CVI est son caractère hydrophile associé à sa résistance à l'hydrolyse et à la déshydratation. Il est également remarquable par sa capacité à relarguer des ions fluor.

Cependant, l'inconvénient du CVI est sa faible résistance à la compression, à la flexion et à l'abrasion.(47)

Comme nous l'avons écrit précédemment la principale caractéristique d'un matériau pour être intégré aux tissus parodontaux est de pouvoir avoir un aspect de surface lisse. C'est un point majeur pour limiter les réactions inflammatoires. Or, sur ce point-là le CVI est moins performant. Il semblerait pourtant qu'en clinique l'inflammation du parodonte avec l'utilisation des CVI soit faible.

Deux études se contredisent sur le sujet :

Dans un rapport de cas, Dragoo et al.(48) ont fait des analyses histologiques. Les résultats montrent un accolement du tissu conjonctif contre le verre ionomère et une absence de cellules inflammatoires. Au-dessus, les auteurs observent un épithélium jonctionnel long et un sulcus peu profond.

Dans une autre étude sur un chien, Santamaria et al. (49) montrent des résultats différents, avec une résorption osseuse et une migration apicale de l'épithélium à cent jours.

Sur six mois et deux ans, Santamaria et al. (50) comparent les résultats cliniques de greffes conjonctives sur des racines avec une restauration au verre ionomère ou non. Les résultats cliniques en matière de recouvrement mais aussi les marqueurs de l'inflammation comme la profondeur de poche, le niveau d'attache, le saignement au sondage ne montrent pas de différence significative.

Du point de vue macroscopique, le verre ionomère est bien intégré par le parodonte. Ces résultats cliniques ont été confirmés du point de vue immunologique en analysant la composition du fluide gingival, du biofilm sous-gingival et ses bactéries. L'analyse par PCR n'a montré aucune différence quant à la présence bactérienne entre les groupes. La concentration de chacune des cyto/chémokines (IL-1bêta, IL-4, IL-6, IL-10...) n'a pas montré non plus de différences entre les deux groupes avec ou sans verre ionomère.

Le CVI, est donc toléré biologiquement, mais présente une solubilité dans l'eau qui accélère le vieillissement.

Le CVIMAR est un CVI auquel il a été ajouté de la résine pour augmenter sa résistance mécanique. En plus de sa meilleure résistance mécanique, il est plus utilisé pour l'élévation de la marge par rapport aux verres ionomères conventionnels en raison de sa capacité à développer une liaison covalente avec le composite de collage de l'onlay céramique.(36)

Une étude de VERTOLLI et al. a montré que l'utilisation du CVI et du CVIMAR pour l'élévation de la marge donnait une intégrité marginale cliniquement acceptable à cinq ans de simulation de service. Avec cette analyse et les propriétés susmentionnées des matériaux de restauration à base de verre ionomère, les praticiens peuvent envisager d'utiliser CVI ou CVIMAR. L'avantage des ciments verres ionomères se trouve dans la technique d'utilisation du CVI qui est plus simple que le protocole de collage du composite qui peut amener à des erreurs. De plus, le composite subit un retrait de polymérisation et des changements de taille avec les changements de température en raison de son coefficient de dilatation thermique, ce qui peut entraîner des micro-fuites, des caries secondaires et un échec de la restauration. Cependant, les changements de dilatation sont faibles avec des composites de moyenne viscosité. (31)

Les composites :

Avec les faibles propriétés mécaniques des verres ionomères ainsi que la dégradation des joints par absorption d'eau dans le temps, le composite paraît être une solution à privilégier pour les collages profonds sous-gingivaux. Néanmoins, la question de la biocompatibilité de la gencive face à ce matériau est posée.

Les études montrent que les indices de plaque sont plus importants autour des restaurations composites par rapport à l'émail. Les résultats étaient similaires au niveau de l'indice gingival et la quantité de fluide gingival, avec une inflammation gingivale plus élevée. (51)

Dietschi et coll. ont constaté que les matériaux avec un module élastique intermédiaire tel que les composites fluides avaient une adaptation marginale plus favorable par rapport aux matériaux rigides. Tandis que Rocca et al.(35) ont constaté que le type composite n'exerçait aucune influence significative sur l'adaptation marginale. Il en est de même avec l'adaptation des composites à faible retrait car lors de l'évaluation de l'adaptation marginale et des micro-fuites de différents composites à faible retrait comme le composite Filtek Silorane il n'a été noté aucune amélioration pour les espaces marginaux comparé au Filtek Z250. Les propriétés des composites à faible retrait ne semblent pas avoir la capacité de sceller les marges de restauration et d'empêcher les fuites.(52)

Néanmoins, les résines composites fluides peuvent être utilisées pour combler les contres dépouilles ou les zones difficiles d'accès pour un composite non-fluide. Mais comme pour le CVIMAR leur résistance mécanique n'est pas aussi élevée que le composite chargé, il ne faudra pas dépasser 1,5 mm, ou bien il faudra passer à un composite fluide semi-rigide avec un module d'élasticité dépassant 7 GPa. (35)

Afin d'avoir une bonne adaptation du composite Frese et al. proposent d'utiliser une fine couche de composite fluide (Tetric Evo Flow, Ivoclar Vivadent). Et au-dessus de la couche non polymérisée de résine fluide d'appliquer une autre couche de composite (Tetric Evo Ceram, Ivoclar Vivadent). Cette méthode permet au matériau visqueux d'être doucement pressé dans la résine fluide avant d'être photopolymérisé. C'est la technique « chasse-neige » qui est illustrée par la figure 12.(53)

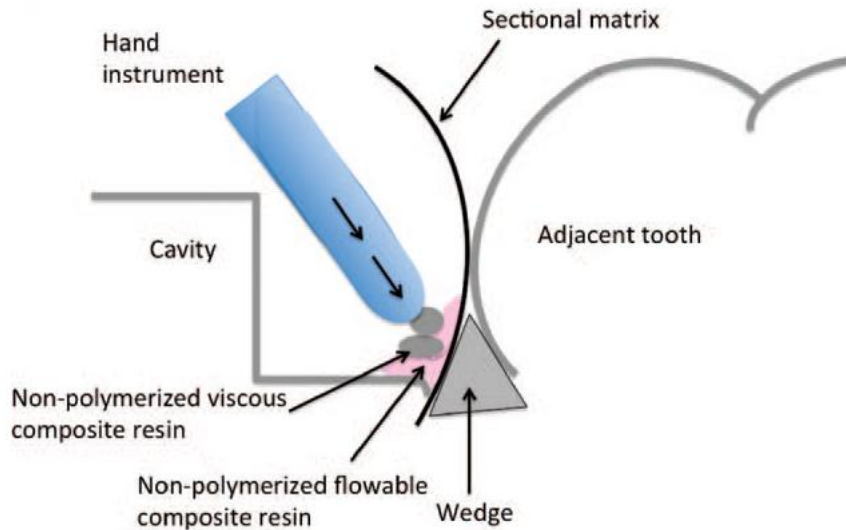


Figure 12 : La technique chasse neige (53)

Grubbs and al. ont également décrit dans leurs articles quatre matériaux de restauration directe dans « Efficacy of Direct Restorative Materials in Proximal Box Elevation on the Margin Quality and Fracture Resistance of Molars Restored With CAD/CAM Onlays »

Les quatre matériaux sont le verre ionomère de type II (GI), verre ionomère modifié par résine de type II (RMGI), composite de restauration (RBC), composite type « bulk fill » (BF), et un contrôle sans procédure d'élévation de la boîte.

Les résultats leur ont permis de conclure que dans les paramètres de cette étude, après fatigue mécanique, les matériaux RMGI, RBC et BF n'ont pas influencé les résultats en termes de qualité des marges et de résistance à la rupture. Par conséquent, les résultats collectifs suggèrent que ces matériaux pourraient convenir aux procédures de remontée de marge. Des tests supplémentaires pour les matériaux CVI sont nécessaires. (23)

Les propriétés des matériaux discutés pour la réalisation de la remontée de marge ont été résumées dans un tableau publié par kouassi et al (Tableau 3). (21)

Propriétés	CVIMAR	Composites fluides	Composites de viscosité moyenne
Aisance à la manipulation	Vert	Vert	Orange
Sensibilité à l'opérateur	Vert	Vert	Orange
Aptitude au polissage	Orange	Orange	Vert
Rétraction de prise	Orange	Rouge	Orange
Expansion thermique	Vert	Orange	Orange
Résistance à l'usure	Rouge	Rouge	Vert
Absorption des contraintes	Vert	Vert	Orange
Résistance mécanique	Rouge	Rouge	Vert
Dégradation hydro-chimique	Rouge	Rouge	Orange
Relargage	Vert	Orange	Orange
Étanchéité retardée	Rouge	Rouge	Orange

* Vert : favorable ; orange : moyennement favorable ; rouge : défavorable.

Tableau 3 : Evaluation comparative des différents matériaux de la remontée de marge(21)

Les deux principaux matériaux qui ressortent comme moyen de relocaliser les marges cervicales sont les CVIMAR et les composites. Comme le montre le tableau les propriétés mécaniques des CVIMAR sont insuffisantes. De plus, ils sont très sujets à la dégradation hydrique exacerbée par le contact avec l'acide compromettant la longévité de la remontée de marge.

Le composite de viscosité moyenne semble être le matériau de choix pour la remontée de marge au vu de ses caractéristiques mécanique et biologique importante lorsque son état de surface est lisse.

- Influence du nombre d'incrémentations et du type de composite

Les composites de moyenne viscosité doivent être posés en incrémentation pour diminuer le facteur C, qui est le rapport du nombre de parois de composite collés aux surfaces dentaire sur le nombre de parois de composite libres (Figure 13).(54)

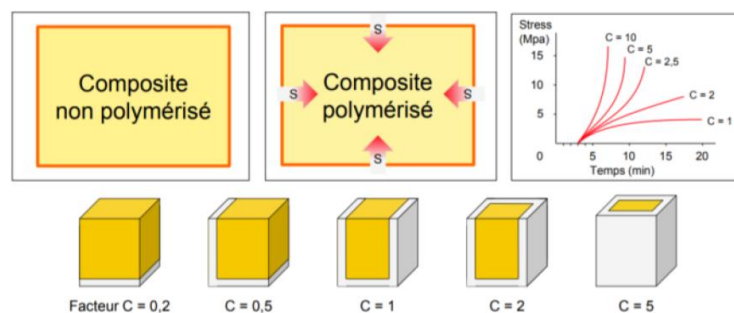


Figure 13 : Le facteur C(54)

Plus l'apport est élevé plus les contraintes exercées sur l'interface de collage lors de la polymérisation sont importantes. C'est pourquoi les incréments sont posés de manière oblique et par plusieurs petites doses.

Afin de faciliter leur mise en place, il est préconisé d'utiliser la thixotropie du matériau, le matériau peut également être préchauffé afin d'être parfaitement adapté aux parois dentaires.(21)

Cependant selon l'étude de Zaruba et al. aucune différence significative au niveau de la qualité des marges n'a été observée lors de la comparaison des groupes avec des composites collés avec 2 incréments, 1 incrémentation ou sans incrémentation directement sur la dentine.(13) Mais il faut prendre en compte que l'étude est réalisée in vitro sur une courte durée.

Nous allons maintenant parler du type de composite utilisé car il existe plusieurs composites sous différentes formes. La différence majeure se trouve entre les composites fluides ou chargés.

KOKEN et al. ont montré que la limite marginale ne différait pas entre les composites fluides et hybrides, et donc que les composites fluides et microhybrides conviennent à la remontée de marge.

L'utilisation de matériaux fluides peut amener d'importants retraits de prise qui augmente le risque de fuite dans une restauration de grande taille. De plus, ils ont des résistances mécaniques plus faibles. (55), (56) Les résultats des études de Rocca au contraire soutiennent l'utilisation de composites fluides comme base en tenant compte toutefois de certaines restrictions connues en ce qui concerne l'épaisseur du matériau et la teneur en charge. Leur adaptation à l'émail ou à la dentine n'a pas été influencée par le type de composite (fluide ou non) et n'a pas non plus été affectée par le traitement de surface de la base des doublures composites.(35) Les performances favorables des fluides peuvent s'expliquer par leur application et leur adaptation plus faciles au fond de la cavité(57).

Les performances d'un composite fluide et d'un composite compactable conventionnel n'a rapporté aucune différence significative en termes de micro-fuites(34)

- [La profondeur de la limite de préparation](#)

La remontée de marge est réalisée sur une dent qui présente une perte dentaire importante, or la perte d'une ou deux crêtes marginales est un facteur qui concentre les contraintes au niveau du collet de la dent.

Il faut prendre en compte dans chaque étude la profondeur de la limite. Nous avons vu que mécaniquement la hauteur de remontée de marge a des limites établies selon Rocca à 1,5 mm pour une remontée de marge en composite fluide. Dans son étude, il indique que le bord proximal est situé

à 1,0 mm sous la jonction ciment-émail. Or, dans une autre étude de Marchesi et al. indique une limite sous la jonction émail ciment de 2 mm et des variations dans les dimensions de préparation peuvent exister.(38) Cela peut amener des résultats différents d'une étude à l'autre.(35)

De plus, la longévité des restaurations dépend de la densité, la taille et l'orientation des tubulis de la dentine. Or, les tubulis dentinaires sont de plus en plus petits en direction cervicale ce qui défavorise le collage de la remontée de marge. Et les tubulis semblent avoir un impact sur la formation des espaces marginaux et des micro-fuites en raison de la variabilité biologique de ce tissu.(58)

- [Influence du système de collage](#)

Si le choix de l'utilisation du composite est retenu, il faut choisir le système adhésif. Or, plusieurs systèmes sont disponibles.

Roggendorf et al. et Frankenberger et al. estiment dans leur étude que les ciments résineux auto-adhésifs ne sont pas adaptés pour faire des relocalisations de marges cervicales, car ils présentent beaucoup de lacunes avec la dentine.

Il est à noter que les systèmes adhésifs universels ont donné des résultats prometteurs.(59)

Dans cette partie sur les systèmes de collage, nous pouvons nous demander si l'utilisation d'adhésif avec ou sans mordantage fait varier les résultats. Juloski et al. n'ont pas trouvé d'écart de marges entre le groupe avec mordantage et le groupe universel au niveau des remontées de marges. On pourrait donc supposer qu'il est préférable de ne pas mordancer le substrat lors du collage à la dentine cervicale profonde et d'utiliser un système adhésif universel. En fait, un possible sur-mordantage de la dentine sous-gingivale lorsque des adhésifs à mordantage total sont utilisés pour la remontée de marge, a déjà été soulevé comme une préoccupation par Rocca et al. (34)

- [Influence suivant le substrat de collage](#)

Il est connu que le collage est plus fort au niveau de l'émail, l'interface dent-composite dans l'émail est significativement meilleur que dans la dentine.(13)

Cela est confirmé également pour la remontée de marge, car suivant le type de tissu dentaire sur lequel nous collons le composite, les qualités du joint diffèrent. Cependant, les incrustations de la liaison à la

dentine ne diffèrent pas de la liaison à une boîte proximale, lorsqu'elle est élevée par un matériau de remplissage composite. (26)

Dans le cas de la remontée de marge, ROCCA et al. sont en accord avec ZARUBA et al. pour dire que le collage était satisfaisant au niveau de l'émail tandis que leur adaptation de la dentine s'est avérée améliorable et significativement dégradé suite à un chargement de fatigue. Or, la relocalisation de la marge se fait sur des limites profondes en cervicale avec une quantité d'émail faible. Les qualités d'adaptation cervicale étaient inférieures à celles trouvées dans les joints occlusaux, ceci suggère l'importance critique de cette interface et le potentiel d'adhésion moins favorable de la dentine cervicale.(35)

- [Types de restauration indirecte](#)

Dans la revue de littérature les restaurations indirectes en restaurations finales ne sont pas forcément les mêmes. Or, nous allons voir que celles-ci peuvent influencer les résultats en fonction du type de matériaux de la restauration indirect.

Fait intéressant, la plupart des études d'élévation de la marge ont montré que les restaurations indirectes en composite étaient comparables ou surpassaient les restaurations céramiques en termes de marges dentinaires suite à la fatigue.(23) Ilgenstein et al. montrent qu'une baisse significative de la qualité marginale a été détectée à l'interface entre le composite de la remontée de marge et l'onlay céramique après le chargement thermomécanique (G1-PBE-CER) alors qu'aucune différence significative n'a été observée pour les dents restaurées avec onlays à base de céramique nano-résine (G2-PBE-LAV).

Vertolli et al montrent qu'un manque d'intégrité structurelle de la céramique était plus important lorsqu'il y a de grandes hauteurs de restauration céramique occluso-cervical. Cette découverte expose un avantage supplémentaire potentiel de la remontée de marge sous les incrustations en céramique. Le fait de placer une restauration directe avec des hauteurs plus courtes en céramique proximale sont moins associées à la fracture et à l'échec de la restauration. À cinq ans de fonction simulée, il semble que les hauteurs proximales occluso-cervical des inlays céramiques supérieures à 5 mm commencent à augmenter les taux de fractures au-dessus des 10%. D'un point de vue mécanique pour maintenir les taux de survie au-dessus de 90% au bout de cinq ans de service pour les inlays en céramique, les cliniciens devraient envisager la remontée de marge lorsque la boîte proximale est supérieure à 5 mm de hauteur occluso-cervical.

Lorsqu'une préparation de la limite proximale d'un onlay en céramique se termine sous la jonction émail-cément, il est alors probable que la boîte aura une profondeur supérieure à 5 mm. Il faudra mieux dans ce cas réaliser une remontée de marge qui diminuera le risque de fracture.(31)

Une différence entre les types de restaurations indirects, onlay ou inlay, peut également avoir un impact sur le succès. Les onlays sont significativement plus résistants que les inlays. (40)

Wafaie et al. ont signalé des fractures catastrophiques, principalement dans des échantillons restaurés avec des inlays.(60) La cause de ces fractures a été attribuée à la forte contrainte de traction à l'interface due aux différents comportements de contrainte de la dentine, de la céramique et de la colle.

- [Finition et polissage](#)

Les auteurs indiquent que la différence de réaction parodontale tient à la présence ou non de plaque dentaire liée à la capacité de l'opérateur a parfaitement adapter les limites de la restauration et à pouvoir les polir correctement.

Une dernière polymérisation est réalisée avec une surface de glycérine induite sur le matériau pour empêcher la persistance d'une couche de monomère sur la surface dû à une inhibition de polymérisation par l'oxygène.

La création de surfaces lisses et non irritantes, associées à une excellente hygiène bucco-dentaire, sont des exigences de base pour éviter l'inflammation gingivale et parodontale. (61),(62) (Figure 14) (53)

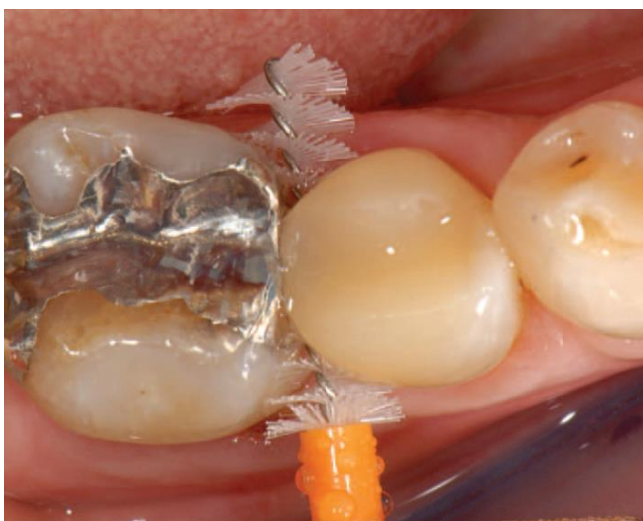

Figure 14 : Hygiène bucco-dentaire avec l'utilisation de brosse inter-dentaire(53)

b. Variation dans la méthode

Les différences concernant la méthode expérimentale ont été étudiées et critiquées.

- Technique de mesure

Nous devons relever ici le fait que les études effectuées n'ont pas toutes utilisées les mêmes forces de fatigue ce qui peut influencer les résultats. Par ailleurs, ces vieillissements peuvent varier en termes de durée ou de nombre de cycles.

Par exemple Marchesi et al. testent leurs échantillons jusqu'à rupture après chargement thermomécanique de 240000 cycles mécaniques x 50N et 7800 thermocycles entre 5 ° et 55 ° C à l'aide d'un simulateur de mastication alors que Grubbs et al. ont utilisé une charge cyclique de 65 N, 1,2 Hz pendant 100 000 cycles dans un bain-marie à 37 ° C constant. Ils n'ont pas soumis leurs échantillons à un thermocyclage. Il est donc difficile de généraliser les résultats.(23) En effet Vertoli et al. ont soumis les dents à 10 000 cycles de thermocyclage (5 ° C / 55 ° C) puis à 1 200 000 cycles de simulation de mastication verticale à 50 N de force.

Un autre inconvénient qui a été souligné dans l'interprétation des études est que le simulateur de mastication n'assurait qu'un chargement vertical, alors que dans la cavité buccale, les efforts sont toujours multidirectionnels (Figure 16).(31) C'est pourquoi dans l'étude de Rocca et al. les échantillons sont montés sur une base en caoutchouc semi-rigide pour permettre des mouvements de glissement tels que ceux rencontrés dans la dentition naturelle (Figure 15).(35)



Figure 15 : Appareil de fatigue utilisé pour simuler les contraintes masticatoires cycliques et la pression pulpaire(35)




Figure 16 : Echantillon dans une machine d'essai monté en résine acrylique(31)

BRESSER et al. ont réalisé des tests avec un angle de 15° afin de mieux simuler la situation clinique. Cela peut contribuer à une résistance à la fracture mesurée plus faible que dans d'autres études où la charge était dirigée axialement. La cellule de pesée ronde en acier inoxydable a été placée dans la fosse des cuspidés buccales de soutien. Dans d'autres études comparables, la cellule de pesée était placée perpendiculairement au grand axe des cuspidés buccales et linguales et la force résultante consistait uniquement en une direction normale et perpendiculaire. En modifiant l'inclinaison de la cellule de pesée à 15° , la force résultante se compose d'une force normale et d'une force de couple (Figure 17). (40)

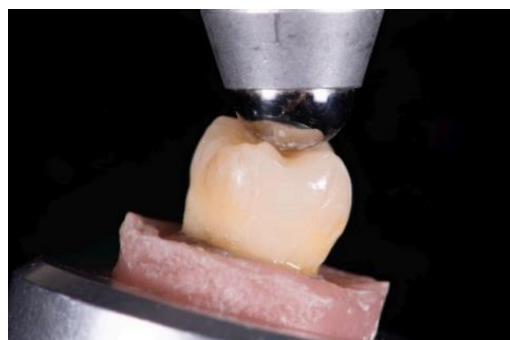


Figure 17 Machine d'essai universelle avec un angle de 15° (40)

Pour simuler le ligament parodontal Muller et al. ont enduit d'Impregum les racines de toutes les dents. les tests ont été faits avec un masticateur pour simuler les usures cliniques, ce qui est différent des autres test (Figure 18).(26)



Figure 18 : Simulateur de mastication(26)

Spreafico reconnaît dans son étude qu'il est difficile de simuler les facteurs qui influencent le comportement des restaurations in vivo. (63) Les limites de l'étude étaient la direction de la charge application, qui a été appliquée uniquement axialement, et la charge cyclique appliquée uniquement à 50 N a une fréquence de 1 Hz. (27)

Les études essais de simuler au mieux la situation clinique, mais avec des méthodes différentes et des forces et nombre de cycles différents toutes ses raisons peuvent amener des résultats variables.

Les études in vivo peuvent également être critiquées suivant la durée de l'étude :

Par exemple, la durée était de 12 mois d'étude clinique pour l'essai de Ferrari et al., il n'y avait aucun signe de perte osseuse (BL) ni de PPD interproximale pathologique > 5 mm. Cependant cela peut être dû au fait que le temps nécessaire pour développer une perte osseuse évidente et une profondeur de poche pathologique peut être plus long que la période d'observation d'un an.

- Condition de réalisation

Les paramètres de préparation des études ne sont pas à négliger. En effet, les études in vitro comportent des variations de la résistance à la rupture dans leurs échantillons. Cela pourrait s'expliquer par 2 facteurs. Les molaires humaines prélevées chirurgicalement sont conservées dans des substances variables : parfois seulement dans l'eau du robinet comme dans l'étude de Bresser et al. et certaines molaires ont été extraites 6 mois avant l'étude, d'autres quelques jours avant. La littérature soutient une diminution drastique de la microdureté des dents extraites lorsqu'elles sont conservées pendant plus de 2 mois(40)

Dans les conditions de réalisation des tests in vitro, nous pouvons remarquer un biais, car les dents d'essai n'avaient pas de contact proximal avec une dent adjacente pendant le chargement occlusal. Les surfaces proximales adjacentes des dents voisines dans la cavité buccale peuvent fournir un certain soutien et répartir plus uniformément les forces de mastication. De plus, une étude en laboratoire ne peut pas simuler la complexité de l'environnement buccal, ni renoncer au défi d'isoler le champ opératoire clinique sur des préparations dentaires postérieures difficiles d'accès. (31)

Comme il est intéressant d'envisager la remontée de marge associée à une chirurgie nous allons discuter des différentes possibilités de réalisation in vivo. En effet, la mise en place d'un champ opératoire étanche après une incision et le décollement d'un petit lambeau est une alternative pour ajuster au mieux la qualité de la marge. La chirurgie est utile pour obtenir une bonne visibilité et un bon état de surface.(21)

Pour illustrer ce propos, nous pouvons voir sur cette image un lambeau levé pour avoir un accès direct à la limite (Figure 19).(12)

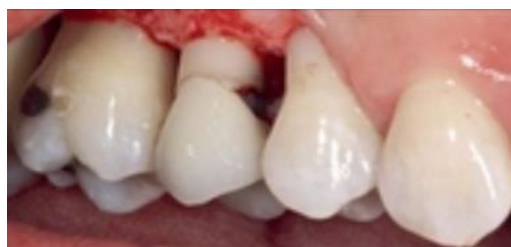

Figure 19 : Remontée de marge avec un lambeau préalable. (12)

Cependant, dans toutes les études sélectionnées pour la revue de littérature, aucune n'utilise de chirurgie, car l'un des avantages de la remontée de marge est de limiter le plus possible l'intervention chirurgicale.

Au niveau des conditions d'évaluation nous pouvons noter une différence dans l'analyse des fractures, car pour leur étude Grubbs et al. observent les fractures par un examen visuel alors que d'autres utilisent un microscope. (23)

- Biais

Les biais de la revue systématique de la littérature sont qu'elle n'a pas intégré les remontées de marge qui n'avaient pas de restauration indirecte en type de restauration finale. Il y a donc une restriction des résultats qui auraient pu être pertinents. Il semble que certains éléments tels que la qualité de l'isolation soient dépendantes de l'opérateur, dans le sens où la dextérité et l'exigence personnelle varient d'un praticien à l'autre. Cela pourrait constituer un biais

c. Limites/inconvénients

La remontée de marge donne une solution pour la gestion des limites profondes, cependant elle présente des limites :

Le premier inconvénient est biologique, en effet les limites profondes sont plus souvent amenées à être près du niveau osseux. Or, l'espace biologique doit être respecté, les études de Ferrari et al. et de Schätzle M et al. illustrent cette problématique.(22)(42) Ils montrent que l'hémorragie au sondage est plus importante lorsqu'il y a une remontée de marge et qu'il peut y avoir une majoration de la perte d'attache. Bertoldi et al. rajoutent que la gencive proche d'une dent est moins inflammatoire qu'une gencive accolée à un composite.(39)

Le deuxième inconvénient que nous pouvons évoquer est le risque de dégradation des joints, d'autant plus que la remontée de marge crée un joint supplémentaire par rapport à une pièce prothétique reposant directement sur la limite dentaire. Avec une interface « dent-remontée de marge » et l'interface « remontée de marge-restauration indirecte », le risque d'infiltration est plus élevé. Dans leurs études, Juloski et al. et Ilgenstein et al. ont montré des micro-fuites significativement plus faibles là où la remontée de marge n'a pas été réalisée. La qualité marginale d'un onlay composite collé sans remontée de marge après chargement thermomécanique était significativement meilleure. Même si

ces études sont moins nombreuses que celles indiquant qu'il n'y a pas de différence significative ça montre bien que la remontée de marge peut avoir un impact sur la qualité des joints.

d. Conclusion

L'ensemble des résultats de la revue de littérature ont permis d'obtenir une acceptabilité de la remontée de marge.

Cinq facteurs pouvant avoir une influence sur la qualité de la remontée de marge ont pu être identifiés: le protocole de réalisation, les matériaux et le nombre d'incrémentations, le type de substrat, le type de restaurations indirectes et le système de collage.

Les résultats des cas cliniques sont prometteurs et encouragent l'utilisation de cette thérapeutique. Même si certains points sont encore limitants comme l'intégration biologique et l'isolation, la remontée de marge est une solution thérapeutique de plus en plus pratiquée.

En effet, elles offrent une possibilité thérapeutique valable qui est mécaniquement acceptable. Les restaurations indirectes avec remontée de marge ont un bon taux de survie, mais un suivi plus long est nécessaire car une dégradation est observée dans le temps.

V. Cas clinique

Dans cette partie, nous allons vous présenter un cas clinique avec une remontée de marge réalisée en cabinet dentaire par le Dr NOUREDDINE. La dent à reconstituer est une prémolaire et présente après curetage du tissu carieux une limite profonde en mésiale.

Cette illustration montre que la limite proximale est trop profonde pour être exploitée avec un onlay collé directement sur la limite (Figure 20).

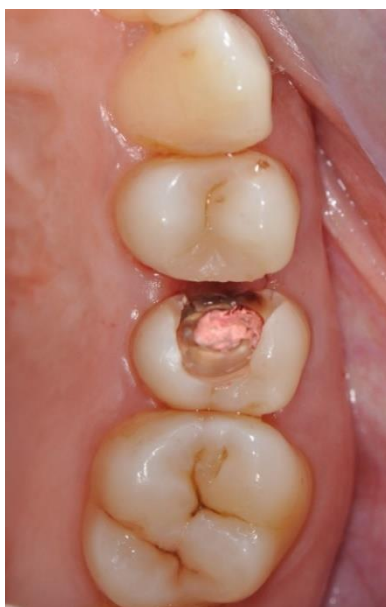

Figure 20 : Vue occlusale de la limite profonde en mésial de 25

Une limite intra sulculaire est difficile à reconstituer avec une méthode indirecte si une remontée de marge n'est pas réalisée. Et cela pour plusieurs raisons :

- Empreinte difficile à réaliser avec précision au niveau de la limite profonde
- Difficulté pour le prothésiste de visualiser correctement l'empreinte et de réaliser un profil d'émergence satisfaisant.
- Isolation difficile pour le collage de l'onlay directement sur la limite
- Inflammation gingivale due à une temporisation
- Rebord gingival qui recouvre la limite prothétique
- Epaisseur importante de la pièce prothétique avec une difficulté de photopolymériser en profondeur

C'est pourquoi il a été privilégié de faire une remontée de marge avant de réaliser une restauration indirecte collée.

La remontée de marge a été faite car l'isolation par la digue n'a pu être étanche en l'état (Figure 21).

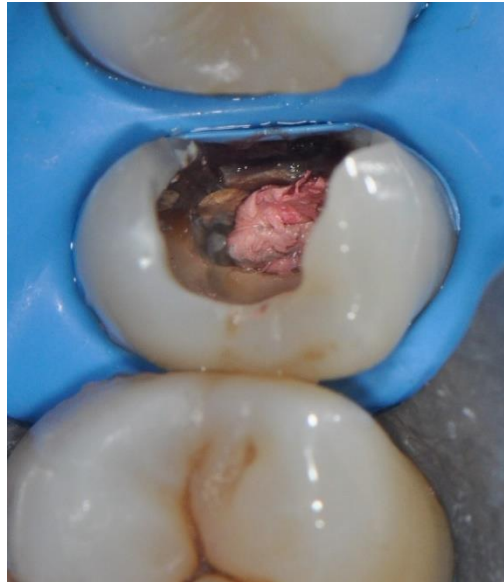

Figure 21 : Champ opératoire de première intention. Celui-ci n'est pas étanche à l'endroit de la lésion en raison de la limite profonde

Une matrice est appliquée en place afin de prolonger la digue, et un coin dentaire vient comprimer celle-ci afin d'assurer l'étanchéité du dispositif. La nécessité d'appliquer une matrice afin d'assurer l'isolation nous empêche de réaliser un collage d'inlay en l'état (Figure 22).

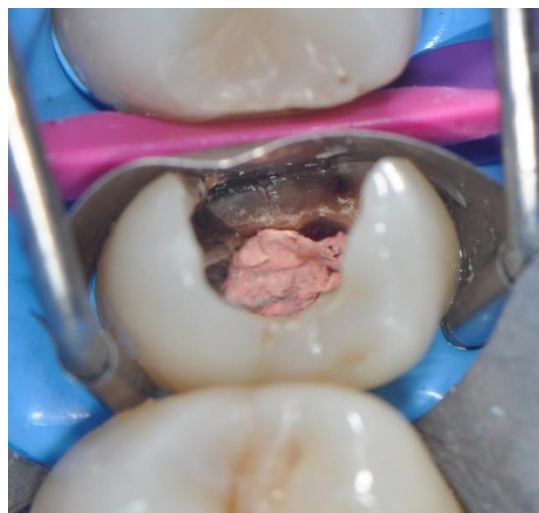

Figure 22 : Matrice Apis en place. Le champ opératoire est maintenant étanche.

Après application et polymérisation du composite liquide en plusieurs couches, la matrice est déposée. La préparation est terminée sous digue afin de situer les limites dans le champ d'isolation de la digue.

Lorsque l'essayage est validé, la digue est de nouveau posée pour le collage de la restauration indirecte sur la remontée de marge.

On peut voir sur la photo ci-dessous que l'accès à la limite prothétique est rendu plus facile grâce à la relocalisation de la marge en position supra gingivale (Figure 23,24).

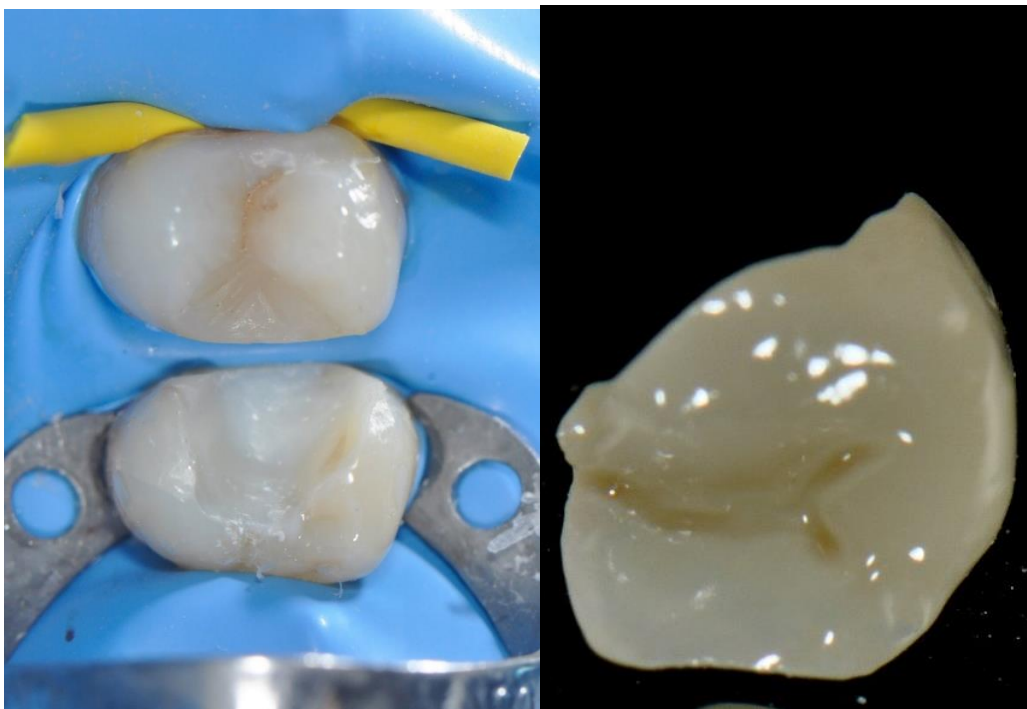


Figure 23 : Digue installée pour le collage de l'onlay sur la remontée de marge

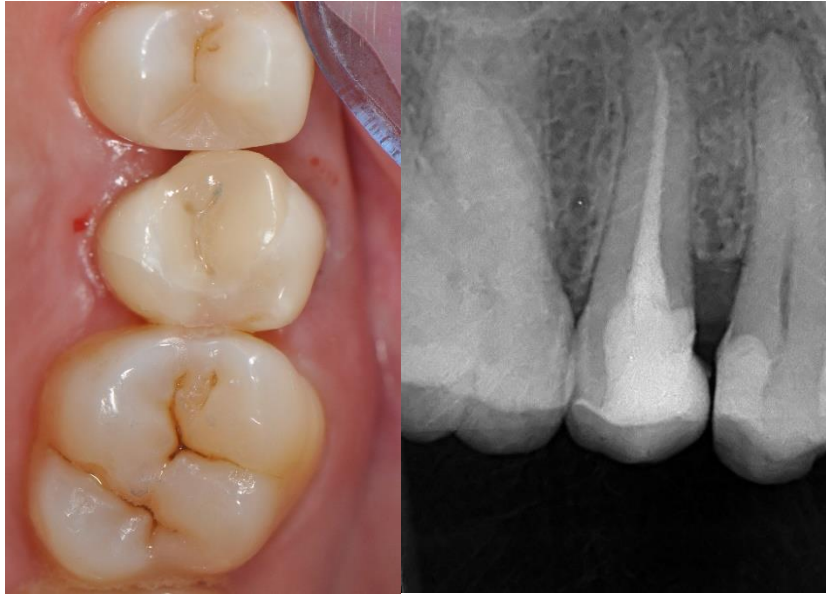

Figure 24 : Contrôle clinique et radiologique de l'adaptation final de l'onlay. Le continuum biologique est assuré, mais le profil d'émergence n'est pas parfaitement respecté.

VI. Conclusion

On peut conclure, qu'il y a actuellement de plus en plus de preuve scientifique qui pourrait soutenir l'utilisation de la remontée de marge, avant la restauration de limite intra-sulculaire profondes, avec des restaurations adhésives indirectes. (64)

Les deux matériaux exploitables pour la remontée de marge sont les ciments verres ionomères modifiés par adjonction de résine et le composite, même si son protocole est plus exigeant, le composite semble être plus employé aux vues de ses qualités mécaniques.

La mise en œuvre de la remontée de marge, avant et après le cyclage thermomécanique, n'a pas d'effet in vitro sur la qualité de la marge. C'est pourquoi, la remontée de marge, grâce à son économie tissulaire peut être retenue comme une option thérapeutique valable.

La revue systématique de la littérature montre donc que l'hypothèse, selon laquelle la survie des restaurations dentaires indirectes est la même avec ou sans remontée de marge, est confirmée. La remontée cervicale de la marge n'a pas d'influence négative sur la survie des restaurations indirectes, elle est même plutôt à favoriser lorsque la hauteur de la pièce prothétique en céramique est importante. Cependant, les études sur la remontée de marge sont pour la plupart des études in vitro, nous ne pouvons donc pas extrapoler ses résultats à des situations in-vivo. Il n'est pas possible de généraliser les résultats car l'environnement buccal n'est pas entièrement respecté lors d'une étude in vitro. Les études de cas présentent des résultats encourageant et montrent que la remontée de marge peut être une alternative sur le long terme lorsque l'hygiène bucco-dentaire est respectée.

Liste des figures

Figure 1	: Exemple d'adhésifs universels présents sur le marché(3).....	11
Figure 2	: Principaux monomères fonctionnels présents dans les adhésifs universels.(3).....	11
Figure 3	: Représentation schématique d'une résine composite(9).....	15
Figure 4	: Protocole de collage pour un Onlay : Sablage, Acide hydrofluorique, Rinçage, adhésif(11)..	17
Figure 5	: Overlay (sur la droite et la gauche) et Onlay (au centre)(8).....	17
Figure 6	: Illustration d'une remontée de marge (13).....	18
Figure 7	: Digue en place pour effectuer une remontée de marge (12).....	22
Figure 8	: Digue avec automatrice et coin en bois (20).....	23
Figure 9	: Matrix-in-a-matrix(1)	23
Figure 10	: Illustration de matrice utilisé pour la remontée de marge (21).....	24
Figure 11	: Sélection des études incluses dans la revue systématique.....	29
Figure 12	: La technique chasse neige (53).....	60
Figure 13	: Le facteur C(54)	61
Figure 14	: Hygiène bucco-dentaire avec l'utilisation de brossette inter-dentaire(53)	65
Figure 15	: Appareil de fatigue utilisé pour simuler les contraintes masticatoires cycliques et la pression pulpaire(35)	66
Figure 16	: Echantillon dans une machine d'essai monté en résine acrylique(31)	67
Figure 17	: Machine d'essai universelle avec un angle de 15°(40)	67
Figure 18	: Simulateur de mastication(26)	68
Figure 19	: Remontée de marge avec un lambeau préalable. (12)	69
Figure 20	: Vue occlusale de la limite profonde en mésial de 25.....	72
Figure 21	: Champ opératoire étanche avec pose de la digue.....	73

Figure 22	: Porte matrice Apis.....	73
Figure 23	: Digue installée pour le collage de l'onlay sur la remontée de marge	74
Figure 24	: Contrôle clinique et radiologique de l'adaptation final de l'onlay.....	75

Liste des tableaux

Tableau 1	: Récapitulatif des différentes familles de systèmes adhésifs.....	13
Tableau 2	: Résumé des différentes études incluses.....	50
Tableau 3	: Evaluation comparative des différents matériaux de la remontée de marge.....	61

Bibliographie

1. Magne P, Spreafico RC. Deep Margin Elevation: A Paradigm Shift. *Am J Esthet Dent.* 2012;2(2):11.
2. Degrange M, POURREYRON L. Les systèmes adhésifs amélo-dentaires. *Société Francoph Biomatériaux Dent.* 2010 2009;29.
3. Raux F. Faisons le point sur l'adhésion en 2019 [Internet]. *L'Information Dentaire.* 2019 [cité 3 oct 2020]. Disponible sur: <https://www.information-dentaire.fr/formations/faisons-le-point-sur-l-adhesion-en-2019/>
4. Mahdhaoui kods. Adhésifs universels [Internet]. *L'Information Dentaire.* 2018 [cité 19 nov 2020]. Disponible sur: <https://www.information-dentaire.fr/formations/adhesifs-universels/>
5. Qanungo A, Aras MA, Chitre V, Mysore A, Amin B, Daswani SR. Immediate dentin sealing for indirect bonded restorations. *J Prosthodont Res.* oct 2016;60(4):240-9.
6. Magne P. Immediate dentin sealing: a fundamental procedure for indirect bonded restorations. *J Esthet Restor Dent Off Publ Am Acad Esthet Dent Al.* 2005;17(3):144-54; discussion 155.
7. Magne P, Kim TH, Cascione D, Donovan TE. Immediate dentin sealing improves bond strength of indirect restorations. *J Prosthet Dent.* déc 2005;94(6):511-9.
8. Veneziani M. Adhesive restorations in the posterior area with subgingival cervical margins: new classification and differentiated treatment approach. *Eur J Esthet Dent Off J Eur Acad Esthet Dent.* 2010;5(1):50-76.
9. Raskin A. Les résines composites. *Société Francoph Biomatériaux Dent.* 2010 2009;37.
10. Krämer N, Lohbauer U, Frankenberger R. Adhesive luting of indirect restorations. *Am J Dent.* nov 2000;13(Spec No):60D-76D.
11. Ferraris F. Posterior indirect adhesive restorations (PIAR): preparation designs and adhesthetics clinical protocol. *Int J Esthet Dent.* Winter 2017;12(4):482-502.
12. Sarfati A, Tirlet G. Deep margin elevation versus crown lengthening: biologic width revisited. *Int J Esthet Dent.* 2018;13(3):334-56.
13. Zaruba M, Göhring TN, Wegehaupt FJ, Attin T. Influence of a proximal margin elevation technique on marginal adaptation of ceramic inlays. *Acta Odontol Scand.* mars 2013;71(2):317-24.
14. Alex et al. Lésions carieuses profondes et restaurations indirectes : intérêt de la remontée de marge. *L'Information Dentaire.* 2018
15. Ghezzi C, Brambilla G, Conti A, Dosoli R, Ceroni F, Ferrantino L. Cervical margin relocation: case series and new classification system. *Int J Esthet Dent.* 2019;14(3):272-84.

16. Kuper NK, Opdam NJM, Bronkhorst EM, Huysmans MCDNJM. The influence of approximal restoration extension on the development of secondary caries. *J Dent.* mars 2012;40(3):241-7.
17. Plard H, Gendrot M, Cass, Simoes ra, Perrin J, Turpin Y-L. Remontée de marge ou élongation coronaire avant restauration partielle collée ? [Internet]. *L'Information Dentaire.* 2020 [cité 3 oct 2020]. Disponible sur: <https://www.information-dentaire.fr/formations/remontee-de-marge-ou-elongation-coronaire-avant-restauration-partielle-collee/>
18. Keys W, Carson SJ. Rubber dam may increase the survival time of dental restorations. *Evid Based Dent.* mars 2017;18(1):19-20.
19. Browet S, Gerdolle D. Precision and security in restorative dentistry: the synergy of isolation and magnification. *Int J Esthet Dent.* 2017;12(2):172-85.
20. Dietschi D, Spreafico R. Evidence-based concepts and procedures for bonded inlays and onlays. Part I. Historical perspectives and clinical rationale for a biosubstitutive approach. *Int J Esthet Dent.* 2015;10(2):210-27.
21. Kouassi, G., A. Atlan, et B. Tchilalo. Matériaux de restauration utilisés pour les remontées de marge. *Editioncdp.fr.* janv 2015;Clinic 36, no 338 (2015) : 423-29.
22. Ferrari M, Koken S, Grandini S, Ferrari Cagidiaco E, Joda T, Discepoli N. Influence of cervical margin relocation (CMR) on periodontal health: 12-month results of a controlled trial. *J Dent.* 2018;69:70-6.
23. Grubbs TD, Vargas M, Kolker J, Teixeira EC. Efficacy of Direct Restorative Materials in Proximal Box Elevation on the Margin Quality and Fracture Resistance of Molars Restored With CAD/CAM Onlays. *Oper Dent.* févr 2020;45(1):52-61.
24. Ilgenstein I, Zitzmann NU, Bühler J, Wegehaupt FJ, Attin T, Weiger R, et al. Influence of proximal box elevation on the marginal quality and fracture behavior of root-filled molars restored with CAD/CAM ceramic or composite onlays. *Clin Oral Investig.* juin 2015;19(5):1021-8.
25. Bresser RA, Gerdolle D, van den Heijkant IA, Sluiter-Pouwels LMA, Cune MS, Gresnigt MMM. Up to 12 years clinical evaluation of 197 partial indirect restorations with deep margin elevation in the posterior region. *J Dent.* déc 2019;91:103227.
26. Müller V, Friedl K-H, Friedl K, Hahnel S, Handel G, Lang R. Influence of proximal box elevation technique on marginal integrity of adhesively luted Cerec inlays. *Clin Oral Investig.* 1 mars 2017;21(2):607-12.
27. Spreafico R, Marchesi G, Turco G, Frassetto A, Di Lenarda R, Mazzoni A, et al. Evaluation of the In Vitro Effects of Cervical Marginal Relocation Using Composite Resins on the Marginal Quality of CAD/CAM Crowns. *J Adhes Dent.* 2016;18(4):355-62.
28. Köken S, Juloski J, Sorrentino R, Grandini S, Ferrari M. Marginal sealing of relocated cervical margins of mesio-occluso-distal overlays. *J Oral Sci.* 2018;60(3):460-8.
29. Da Silva Gonçalves D, Cura M, Ceballos L, Fuentes MV. Influence of proximal box elevation on bond strength of composite inlays. *Clin Oral Investig.* janv 2017;21(1):247-54.

30. Bertoldi C, Monari E, Cortellini P, Generali L, Lucchi A, Spinato S, et al. Clinical and histological reaction of periodontal tissues to subgingival resin composite restorations. *Clin Oral Investig.* 2020;24(2):1001-11.
31. Vertolli TJ, Martinsen BD, Hanson CM, Howard RS, Kooistra S, Ye L. Effect of Deep Margin Elevation on CAD/CAM-Fabricated Ceramic Inlays. *Oper Dent.* 3 avr 2020;
32. Roggendorf MJ, Krämer N, Dippold C, Vosen VE, Naumann M, Jablonski-Momeni A, et al. Effect of proximal box elevation with resin composite on marginal quality of resin composite inlays in vitro. *J Dent.* déc 2012;40(12):1068-73.
33. Frankenberger R, Hehn J, Hajtó J, Krämer N, Naumann M, Koch A, et al. Effect of proximal box elevation with resin composite on marginal quality of ceramic inlays in vitro. *Clin Oral Investig.* 2013;17(1):177-83.
34. Juloski J, Köken S, Ferrari M. No correlation between two methodological approaches applied to evaluate cervical margin relocation. *Dent Mater J.* 2 août 2020;39(4):624-32.
35. Rocca GT, Gregor L, Sandoval MJ, Krejci I, Dietschi D. In vitro evaluation of marginal and internal adaptation after occlusal stressing of indirect class II composite restorations with different resinous bases and interface treatments. « Post-fatigue adaptation of indirect composite restorations ». *Clin Oral Investig.* oct 2012;16(5):1385-93.
36. Hammond B, Brackett M, Delash J, Brackett W. Elevation of an Amalgam-stained Margin With Resin-modified Glass Ionomer to Support an Indirect Ceramic Restoration: A Six-year Case Report. *Oper Dent.* déc 2019;44(6):560-5.
37. Marchesi G, Spreafico R, Frassetto A, Cadenaro M, Breschi L. Deep margin elevation of CAD/CAM crowns using resin composite. *Dent Mater.* janv 2013;29:e46-7.
38. Marchesi G, Spreafico R, Turco G, Fanton S, Cadenaro M, Breschi L. Fracture Resistance of CAD/CAM Crowns after Margin Relocation using Two Different Composite Resins. *J Adhes Dent.* sept 2019;21(5):462-462.
39. Bertoldi C, Zaffe D, Generali L, Lucchi A, Cortellini P, Monari E. Gingival tissue reaction to direct adhesive restoration: A preliminary study. *Oral Dis.* oct 2018;24(7):1326-35.
40. Bresser RA, van de Geer L, Gerdolle D, Schepke U, Cune MS, Gresnigt MMM. Influence of Deep Margin Elevation and preparation design on the fracture strength of indirectly restored molars. *J Mech Behav Biomed Mater.* 2020;110.
41. Oppermann RV, Gomes SC, Cavagni J, Cayana EG, Conceição EN. Response to Proximal Restorations Placed Either Subgingivally or Following Crown Lengthening in Patients with No History of Periodontal Disease. *Int J Periodontics Restorative Dent.* févr 2016;36(1):117-24.
42. Schätzle M, Land NP, Anerud A, Boysen H, Bürgin W, Løe H. The influence of margins of restorations of the periodontal tissues over 26 years. *J Clin Periodontol.* janv 2001;28(1):57-64.
43. Shinogaya T, Bakke M, Thomsen CE, Vilmann A, Matsumoto M. Bite force and occlusal load in healthy young subjects--a methodological study. *Eur J Prosthodont Restor Dent.* mars 2000;8(1):11-5.

44. Zaruba M, Kasper R, Kazama R, Wegehaupt FJ, Ender A, Attin T, et al. Marginal adaptation of ceramic and composite inlays in minimally invasive mod cavities. *Clin Oral Investig.* 2014;18(2):579-87.
45. Suiter EA, Watson LE, Tantbirojn D, Lou JSB, Versluis A. Effective Expansion: Balance between Shrinkage and Hygroscopic Expansion. *J Dent Res.* mai 2016;95(5):543-9.
46. Kielbassa AM, Philipp F. Restoring proximal cavities of molars using the proximal box elevation technique: Systematic review and report of a case. *Quintessence Int Berl Ger* 1985. oct 2015;46(9):751-64.
47. Attal JP. Les ciments verres ionomères (CVI). *Société Francoph Biomatériaux Dent.* 2010 2009;21.
48. Dragoo MR. Resin-ionomer and hybrid-ionomer cements: part II, human clinical and histologic wound healing responses in specific periodontal lesions. *Int J Periodontics Restorative Dent.* févr 1997;17(1):75-87.
49. Santamaria MP, Suaid FF, Carvalho MD, Nociti FH, Casati MZ, Sallum AW, et al. Healing patterns after subgingival placement of a resin-modified glass-ionomer restoration: a histometric study in dogs. *Int J Periodontics Restorative Dent.* oct 2013;33(5):679-87.
50. Santamaria MP, da Silva Feitosa D, Casati MZ, Nociti FH, Sallum AW, Sallum EA. Randomized controlled clinical trial evaluating connective tissue graft plus resin-modified glass ionomer restoration for the treatment of gingival recession associated with non-carious cervical lesion: 2-year follow-up. *J Periodontol.* sept 2013;84(9):e1-8.
51. van Dijken JW, Sjöström S. The effect of glass ionomer cement and composite resin fillings on marginal gingiva. *J Clin Periodontol.* mars 1991;18(3):200-3.
52. Hepdeniz OK, Ermis RB. Comparative evaluation of marginal adaptation and microleakage of low-shrinking composites after thermocycling and mechanical loading. *Niger J Clin Pract.* mai 2019;22(5):633-41.
53. Frese C, Wolff D, Staehle H. Proximal Box Elevation With Resin Composite and the Dogma of Biological Width: Clinical R2-Technique and Critical Review. *Oper Dent.* janv 2014;39(1):22-31.
54. Feilzer AJ, De Gee AJ, Davidson CL. Setting stress in composite resin in relation to configuration of the restoration. *J Dent Res.* nov 1987;66(11):1636-9.
55. Attar N, Tam LE, McComb D. Flow, strength, stiffness and radiopacity of flowable resin composites. *J Can Dent Assoc.* sept 2003;69(8):516-21.
56. Bonilla ED, Yashar M, Caputo AA. Fracture toughness of nine flowable resin composites. *J Prosthet Dent.* 1 mars 2003;89(3):261-7.
57. Boruziniat A, Gharaee S, Shirazi AS, Majidinia S, Vatanpour M. Evaluation of the efficacy of flowable composite as lining material on microleakage of composite resin restorations: A systematic review and meta-analysis. *Quintessence Int.* févr 2016;47(2):93-101.
58. Pashley DH. Dentin: a dynamic substrate--a review. *Scanning Microsc.* mars 1989;3(1):161-74; discussion 174-176.

59. Muñoz MA, Luque-Martinez I, Malaquias P, Hass V, Reis A, Campanha NH, et al. In vitro longevity of bonding properties of universal adhesives to dentin. *Oper Dent.* juin 2015;40(3):282-92.
60. Wafaie RA, Ibrahim Ali A, Mahmoud SH. Fracture resistance of prepared premolars restored with bonded new lab composite and all-ceramic inlay/onlay restorations: Laboratory study. *J Esthet Restor Dent Off Publ Am Acad Esthet Dent Al.* 2018;30(3):229-39.
61. Flores-de-Jacoby L, Zafiroopoulos GG, Ciancio S. Effect of crown margin location on plaque and periodontal health. *Int J Periodontics Restorative Dent.* 1989;9(3):197-205.
62. Paolantonio M, D'ercole S, Perinetti G, Tripodi D, Catamo G, Serra E, et al. Clinical and microbiological effects of different restorative materials on the periodontal tissues adjacent to subgingival class V restorations. *J Clin Periodontol.* mars 2004;31(3):200-7.
63. Heintze SD. How to qualify and validate wear simulation devices and methods. *Dent Mater Off Publ Acad Dent Mater.* août 2006;22(8):712-34.
64. Juloski J, Köken S, Ferrari M. Cervical margin relocation in indirect adhesive restorations: A literature review. *J Prosthodont Res.* juill 2018;62(3):273-80.

Annexes

May 13, 2021

Amaury de BRAQUILANGES
amaury.debraquilanges@laposte.net

Dear Sir(s),

We have received your request for the above-mentioned publication/person to reproduce the material cited below.

C Frese, D Wolff, HJ Staehle; Proximal Box Elevation With Resin Composite and the Dogma of Biological Width: Clinical R2-Technique and Critical Review. *Oper Dent* 1 January 2014; 39 (1): 22–31.
doi: <https://doi.org/10.2341/13-052-T> Figures 7 and 11

And

TJ Vertolli, BD Martinsen, CM Hanson, RS Howard, S Koolstra, L Ye; Effect of Deep Margin Elevation on CAD/CAM-Fabricated Ceramic Inlays. *Oper Dent* 1 November 2020; 45 (6): 608–617. doi: <https://doi.org/10.2341/18-315-L> Figure 3

Operative Dentistry, Inc. owns the copyright and gives permission for its reproduction, and if necessary, to redraw or modify the above material for layout. We further give permission for this work to be used in any medium, whether now known or hereafter developed, for distribution throughout the world. Full credit must be given to the original source, as indicated above. If the material will appear in a journal or periodical, Operative Dentistry requests two printed copies, and requires at least one printed copy of the publication in which the material above appears to be delivered to its offices free of charge. If the material will appear in an electronic only format, a digital copy of the published layout (as a .pdf) is required to be forwarded to our offices free of charge. For all other types of publication, Operative Dentistry requests the opportunity to purchase a copy of the material at production cost; details of the format and cost should be forwarded to the office, at the author's earliest convenience, in order for Operative Dentistry to place an order if so desired.

The undersigned represents Operative Dentistry, Inc., and has the right to grant permission for the use of the material described above, and hereby grants such permission.



Signature

Kevin B Matis

Printed Name

3 May 2019

Date

1 (317) 852-3162

Fax Number

Indiana University School of Dentistry • 1121 West Michigan St., Room S411 • Indianapolis, IN 46202-5186 • USA

office voicemail (+1) 317-350-4371 • fax (+1) 317-852-3162 • editor@jopdent.org • www.jopdent.org • www.jopdentonline.org

Associate Editors: Dr N Blaine Cook, Dr Kim DiFenderfer, Dr So Ran Kwon, Dr Camilla Sabatini • Associate ME: Dr Paul Y Hasegawa, Dr Barry O Evans, Dr Lawrence Vanzella • Editorial Assistant: Kevin B Matis • Director, Continuing Dental Education: Kevin B Matis • Printing Partner: Allen Press of Lawrence, Kansas

Reviewer Board: As listed at http://www.jopdent.org/journal/editorial_board.htm

Date: lun. 3 mai 2021 à 12:07

Subject: Autorisation d'utilisation de photo pour thèse d'exercice d'odontologie (

To: <francois.medard@1health.fr>

Bonjour,

Je suis étudiant en dernière année d'odontologie et je suis en train de rédiger ma thèse d'exercice. Je vous envoie ce mail pour vous demander les autorisations d'utilisation de l'images pour un usage non commercial venant de l'article publiée par Kouassi G. Le titre de l'article est :

-Matériaux de restauration utilisés pour les remontées de marge (figure évoquant la mise en oeuvre des techniques de matricage et finition numéro 8 ,9 ,10 11)

Nous vous demandons également les autorisations pour l'utilisation du tableau sur l'Evaluation comparative des différents matériaux de la remontée de marge publiée par le même auteur dans le même article :

-Matériaux de restauration utilisés pour les remontées de marge

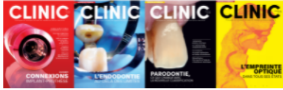Cordialement,
Amaury de BRAQUILANGES

De : Anne BOULANGER
A : amaury.debraquilanges@laposte.net



lundi 10 Mai, 22:50
13 Ko

Bonsoir Amaury,
Vous avez notre autorisation et celle des auteurs pour reproduire ces figures pour votre thèse en citant correctement la référence de l'article.
Bonne soirée,
Anne



Anne Boulanger
Directrice de la rédaction
CLINIC
0620265971

Subject :Authorization to use a photo for a thesis in dentistry
Date :03/05/21 10:12
From :amaury.debraquilanges<amaury.debraquilanges@laposte.net>
To :enquiries@taylorandfrancis.com



??Hello,

I am student in dentistry and I am writing my thesis. I am sending you this email to ask you for authorizations to use images for non-commercial use from the article published on your edition:

-Zaruba M, Göhring TN, Wegehaupt FJ, Attin T. Influence of a proximal margin elevation technique on marginal adaptation of ceramic inlays.
Figure 1

Thank you

Amaury de BRAQUILANGES

De : customercare@copyright.com
A : amaury.debraquilanges@laposte.net



mardi 4 Mai, 12:31
68 Ko

Dear Ms. De Braquilanges,
Thank you for contacting Copyright Clearance Center's RightsLink service. We act on behalf of copyright owners in providing permissions to our customers. Permission availability can vary depending on a Rightsholder and also on the permission type. My name is Uros and it would be my pleasure to assist you.

Based on the information you provided, I am happy to inform you that it is possible to obtain permission to republish the content from "In vitro evaluation of marginal and internal adaptation after occlusal stressing of indirect class II composite restorations with different resinous bases and interface treatments. □Post-fatigue adaptation of indirect composite restorations□" and would gladly guide you through the steps that you need to take.

Am 03.05.2021 um 13:12 schrieb amaury.debraquilanges <amaury.debraquilanges@laposte.net>:

Hello,

I am student in dentistry and I am writing my thesis. I am sending you this email to ask you for authorizations to use images for non-commercial use from the article published on your edition:

Titre de l'article: Deep margin elevation versus crown lengthening: biologic width revisited.
Source: International Journal of Esthetic Dentistry, Autumn2018, Vol. 13 Issue 3, p334-356, 23p, 57 Color Photographs, 2 Black and White Photographs Color Photograph; found on p343

Thank you
Amaury de BRAQUILANGES

De : Sonia Piskorowska
A : amaury.debraquilanges@laposte.net

lundi 3 Mai, 15:17
16 Ko

Dear Mr. Braquilanges,

I hope my email finds you well! Thank you for contacting us!

I'm glad to grant you permission for the reusage of the figures mentioned below.

Please mind that this authorisation is meant for the requested purpose only and that the source of the original publication should be indicated visibly.

Best regards,
sonia

Sonia A. Piskorowska

Copyrights & Foreign Rights &
Personal Assistant to Christian Haase

Quintessenz Verlags-GmbH
Ifenpfad 2-4, 12107 Berlin, Deutschland
www.quintessenz.de

Phone.: +49 (0)30 761 80 814
Fax: +49 (0)30 761 80 693

Executive Director: Christian Haase
Sitz/Registergericht: Berlin 93 HRB 15.582

De : 'amaury.debraquilanges' via abon <abon@information-dentaire.fr>
Envoyé : vendredi 30 avril 2021 15:48
À : abon@information-dentaire.fr
Objet : autorisation d'utilisation de photo pour thèse d'exercice d'odontologie

Bonjour,

Je suis étudiant en dernière année d'odontologie et je suis en train de rédiger ma thèse d'exercice. Je vous envoie ce mail pour vous demander les autorisations d'utilisation de l'image pour un usage non commercial venant de l'article publiée par RAUX Frederic. Le titre de l'article est : Faisons le point sur l'adhésion en 2019

- Publié le 03.07.2019. Paru dans L'Information Dentaire n°25 - 3 juillet 2019

Cordialement,
Amaury de BRAQUILANGES

De : amaury.debraquilanges
A : cwhaase@quintessenz.de

dimanche 2 Mai, 10:36
7 Ko

Hello,

I am a student in dentistry and I am writing my thesis. I am sending you this email to ask you for authorizations to use images for non-commercial use from the articles published on your edition:

-Ferraris F. Posterior indirect adhesive restorations (PIAR): preparation designs and adhesthetics clinical protocol. Int J Esthet Dent. Winter 2017;12(4):482-502. (Fig 28 Adhesive steps of the PIAR)

-Veneziani M. Adhesive restorations in the posterior area with subgingival cervical margins: new classification and differentiated treatment approach. Eur J Esthet Dent Off J Eur Acad Esthet Dent. 2010;5(1):50-76. (figure 35)

-Sarfati A, Tirlet G. Deep margin elevation versus crown lengthening: biologic width revisited. Int J Esthet Dent. 2018;13(3):334-56. (figure International Journal of Esthetic Dentistry, Autumn2018, Vol. 13 Issue 3, p334-356, 23p, 57 Color Photographs, 2 Black and White Photographs Color Photograph; found on p349)

- Dietschi D, Spreafico R. Evidence-based concepts and procedures for bonded inlays and onlays. Part I. Historical perspectives and clinical rationale for a biosubstitutive approach. Int J Esthet Dent. 2015;10(2):210-27. (source International Journal of Esthetic Dentistry, Summer2015, Vol. 10 Issue 2, p210-227, 18p, 32 Color Photographs, 2 Charts Color Photograph; found on p210)

-Magne P, Spreafico RC. Deep Margin Elevation: A Paradigm Shift. Am J Esthet Dent. 2012;2(2):11 (figure 5)

Thank you,
Amaury de BRAQUILANGES

De : amaury.debraquilanges
A : springernaturesupport@copyright.com

lundi 3 Mai, 12:19
10 Ko

Hello,

I am a student in dentistry and I am writing my thesis. I am sending you this email to ask you for authorizations to use images for non-commercial use from the articles published on your edition:

-Rocca GT, Gregor L, Sandoval MJ, Krejci I, Dietschi D. In vitro evaluation of marginal and internal adaptation after occlusal stressing of indirect class II composite restorations with different resinous bases and interface treatments. « Post-fatigue adaptation of indirect composite restorations ». Clin Oral Investig. (figure 1)

-Müller V, Friedl K-H, Friedl K, Hahnel S, Handel G, Lang R. Influence of proximal box elevation technique on marginal integrity of adhesively luted Cerec inlays. Clin Oral Investig

Titre de l'article: Influence of proximal box elevation technique on marginal integrity of adhesively luted Cerec inlays.
Source: Clinical Oral Investigations, Mar2017, Vol. 21 Issue 2, p607-612, 6p, 1 Color Photograph, 1 Diagram, 2 Charts, 1 Graph Color Photograph; found on p609

De : amaury.debraquilanges
A : sfd@outlook.fr

lundi 3 Mai, 12:47
3 Ko

Bonjour,

Je suis étudiant en dernière année d'odontologie et je suis en train de rédiger ma thèse d'exercice. Je vous envoie ce mail pour vous demander les autorisations d'utilisation de l'image pour un usage non commercial venant de l'article publiée par Raskin. Le titre de l'article est : les résines composites
Il s'agit de la figure numéro 1

Cordialement
Amaury de BRAQUILANGES

Collège des Sciences de la Santé

UFR des Sciences Odontologiques

Serment

En présence de mes Maîtres et de mes condisciples, je promets et je jure d'être fidèle aux lois de l'honneur et de la probité dans l'exercice de l'art dentaire.

Je donnerai mes soins gratuits à l'indigent et n'exigerai jamais un honoraire au-dessus de mon travail. Ma langue taira les secrets qui me seront confiés. Admis à l'intérieur des maisons, mes yeux ne verront pas ce qui s'y passe.

Mes connaissances et mon état ne serviront ni à diffuser des propos non avérés, ni à corrompre les mœurs, ni à favoriser le crime.

Je ne permettrai pas que des conditions de croyance, de nation et de race viennent s'interposer entre mon devoir et mon patient.

Je promets et je jure de conformer strictement ma conduite professionnelle aux principes et aux règles prescrites par le code de déontologie.

Si je remplis ce serment sans l'enfreindre, qu'il me soit donné de jouir heureusement de la vie et de ma profession, honoré à jamais parmi les hommes. Si je le viole et que je me parjure, puissé-je avoir un sort contraire.



Vu, Le Président du Jury,

Date, Signature :

Vu, la Directrice de l'UFR des Sciences Odontologiques,

Date, Signature :

Vu, le Président de l'Université de Bordeaux,

Date, Signature :

Titre : les limites prothétiques profondes : la remontée de marge et l'adhésion : Revue systématique de la littérature

Résumé :

Le développement de la remontée de marge, permet aujourd'hui de répondre au principe d'économie tissulaire. Elle consiste, lorsque les limites prothétiques sont profondes, au repositionnement coronaire des limites de préparation, en passant d'une situation intrasulculaire à supra-gingivale. L'objectif de ce travail est d'étudier, sur la base de la littérature scientifique, le succès des restaurations indirectes avec une remontée de marge ou non ; et aussi d'identifier les facteurs pouvant l'influencer. Notre hypothèse est que la survie des restaurations dentaires indirectes est la même avec ou sans remontée de marge, et qu'elle n'est pas influencée par la remontée cervicale de la marge.

Nous proposons, dans ce travail, de définir la remontée de marge et son protocole, présenter une revue systématique de la littérature comprenant 22 études sélectionnées et enfin l'étude d'un cas clinique. Les bases de données électroniques PubMed, DOSS et Scopus ont été utilisées pour la recherche d'articles. Les critères d'inclusions ont été : Sujet traitant de restauration indirecte comme restauration finale, sujet traitant de la remontée de marge, sujet prenant en compte les limites profondes et les études en langue anglaise et langue française. Les critères d'exclusions ont été : Les thèses ou revues de littérature, les articles considérant un autre type de restauration finale que la restauration indirecte et les articles datant d'avant 2010. Cette revue de littérature suggère que l'hypothèse de la survie des restaurations indirectes avec remontée de marge est correcte. De plus, les résultats des cas cliniques sont prometteurs et encouragent l'utilisation de cette thérapeutique.

Mots clés : Remontée de marge, Adhésion, Restauration indirecte, Limite profonde, Collage

Title: Deep prosthetic limits: deep margin elevation and adhesion: systematic review of the literature

Abstract :

With the latest evolvments in dental procedures, deep margin elevation is one technique in our arsenal of minimally invasive dentistry. It allows the coronal repositioning of deep prosthetic margins in order to obtain an environment more compatible with adhesive restorations. Based on a scientific literature review, the aim of our study is to compare the survival of indirect restorations with and without a deep margin elevation technique. Our hypothesis is that indirect restoration tooth survival depends neither on the deep margin elevation technique, nor on the cervical margin elevation technique.

In this paper, we will first define the deep margin elevation technique and its procedure. Then we will conduct a literature review based on 22 scientific articles PubMed, DOSS and Scopus were used for the literature review. And finally, we will go through a case report. Inclusion criteria were: topic about indirect restoration as final restoration, topic about the deep margin elevation technique, topic about deep margins, and language [studies published in English and French]. Exclusion criteria were: theses, literature reviews, papers published before 2010, and topic about another type of final restoration than indirect restoration. This review suggests that indirect restorations with marginal elevation have a similar survival rate as those without elevation. Furthermore, since case reports results are encouraging, the use of this technique can be recommended.

Keywords: Deep margin elevation, Adhesion, Indirect restoration, Deep margin, Collage

Discipline : Odontologie conservatrice

Intitulé et adresse de l'UFR : UFR d'Odontologie de Bordeaux