



**HAL**  
open science

# La Biologically Oriented Preparation Technique (BOPT) peut-elle devenir un gold standard de préparation périphérique en prothèse fixée ? Description, étapes de réalisation, et présentation d'un cas clinique

Elodie Cécile, Alexandra Gardes

## ► To cite this version:

Elodie Cécile, Alexandra Gardes. La Biologically Oriented Preparation Technique (BOPT) peut-elle devenir un gold standard de préparation périphérique en prothèse fixée ? Description, étapes de réalisation, et présentation d'un cas clinique. Sciences du Vivant [q-bio]. 2021. dumas-03351949

**HAL Id: dumas-03351949**

**<https://dumas.ccsd.cnrs.fr/dumas-03351949v1>**

Submitted on 22 Sep 2021

**HAL** is a multi-disciplinary open access archive for the deposit and dissemination of scientific research documents, whether they are published or not. The documents may come from teaching and research institutions in France or abroad, or from public or private research centers.

L'archive ouverte pluridisciplinaire **HAL**, est destinée au dépôt et à la diffusion de documents scientifiques de niveau recherche, publiés ou non, émanant des établissements d'enseignement et de recherche français ou étrangers, des laboratoires publics ou privés.

**U.F.R. D'ODONTOLOGIE**

Année 2021

Thèse n°56

THESE POUR L'OBTENTION DU

**DIPLOME D'ETAT de DOCTEUR EN CHIRURGIE  
DENTAIRE**

Présentée et soutenue publiquement

Par GARDES, Elodie, Cécile, Alexandra

Née le 26 juillet 1994 à Saint-Dizier

Le 13 septembre 2021

**La Biologically Oriented Preparation Technique (BOPT)  
peut-elle devenir un gold standard de préparation  
périphérique en prothèse fixée ?**

Description, étapes de réalisation, et présentation d'un cas  
clinique

Sous la direction du : Docteur Michel BARTALA

Membres du jury :

Mme BERTRAND Caroline  
M. BARTALA Michel  
M. D'INCAU Emmanuel  
M. FALLA Cédric

Professeur des Universités  
Maître de conférences des Universités  
Maître de conférences des Universités  
Ancien Assistant Hospitalo-Universitaire

Président  
Directeur  
Rapporteur  
Assesseur

# UNIVERSITE DE BORDEAUX

MAJ  
11/01/2021

**Président** M. TUNON DE LARA Manuel

**Directeur de Collège des Sciences de la Santé** M. PELLEGRIN Jean-Luc

## **COLLEGE DES SCIENCES DE LA SANTE UNITE DE FORMATION ET DE RECHERCHE DES SCIENCES ODONTOLOGIQUES**

<b>Directrice</b>	Mme BERTRAND Caroline	58-01
<b>Directeur Adjoint à la Pédagogie</b>	Mr DELBOS Yves	56-01
<b>Directeur Adjoint – Chargé de la Recherche</b>	M. CATROS Sylvain	57-01
<b>Directeur Adjoint – Chargé des Relations Internationales</b>	M.SEDARAT Cyril	57-01

### **ENSEIGNANTS DE L'UFR**

#### **PROFESSEURS DES UNIVERSITES**

Mme Caroline	BERTRAND	Prothèse dentaire	58-01
Mme Marie-José	BOILEAU	Orthopédie dento-faciale	56-01
M Sylvain	CATROS	Chirurgie orale	57-01
M Raphaël	DEVILLARD	Dentisterie restauratrice et endodontie	58-01
Mme Véronique	DUPUIS	Prothèse dentaire	58-01
M. Bruno	ELLA NGUEMA	Sciences anatomiques et physiologiques - Biomatériaux	58-01
M. Jean-Christophe	FRICAIN	Chirurgie buccale – Pathologie et thérapeutique	57-01

#### **MAITRES DE CONFERENCES DES UNIVERSITES**

Mme Elise	ARRIVÉ	Prévention épidémiologie – Economie de la santé – Odontologie légale	56-02
Mme Audrey	AUSSEL	Sciences anatomiques et physiologiques	58-01
Mme Cécile	BADET	Biologie Orale	57-01
M. Etienne	BARDINET	Orthopédie dento-faciale	56-01
M. Michel	BARTALA	Prothèse dentaire	58-01
M. Cédric	BAZERT	Orthopédie dento-faciale	56-01
M. Christophe	BOU	Prévention épidémiologie – Economie de la santé – Odontologie légale	56-02
Mme Sylvie	BRUNET	Chirurgie buccale – Pathologie et thérapeutique	57-01
M. Jacques	COLAT PARROS	Sciences anatomiques et physiologiques	58-01
M, Jean-Christophe	COUTANT	Sciences anatomiques et physiologiques	58-01
M. François	DARQUE	Orthopédie dento-faciale	56-01
M. François	DE BRONDEAU	Orthopédie dento-faciale	56-01
M. Yves	DELBOS	Odontologie pédiatrique	56-01
M, Emmanuel	D'INCAU	Prothèse dentaire	58-01
Mme Mathilde	FENELON	Chirurgie Orale	57-01
Mme Elsa	GAROT	Odontologie pédiatrique	56-01
M. Dominique	GILLET	Dentisterie restauratrice et endodontie	58-01
Mme Olivia	KEROUREDAN	Dentisterie restauratrice et endodontie	58-01
M. Jean-François	LASSERRE	Prothèse dentaire	58-01
M. Yves	LAUVERJAT	Parodontologie	57-01
Mme Odile	LAVIOLE	Prothèse dentaire	58-01
Mme Javotte	NANCY	Odontologie pédiatrique	56-01

M.	Adrien	NAVEAU	Prothèse dentaire	58-01
M.	Philippe	POISSON	Prévention épidémiologie – Economie de la santé – Odontologie légale	56-02
M.	Patrick	ROUAS	Odontologie pédiatrique	56-01
M.	Johan	SAMOT	Biologie Orale	57-01
Mme	Maud	SAMPEUR	Orthopédie dento-faciale	56-01
M.	Cyril	SEDARAT	Parodontologie	57-01
Mme	Noélie	THEBAUD	Biologie Orale	57-01
M.	Eric	VACHEY	Dentisterie restauratrice et endodontie	58-01

### **AUTRES ENSEIGNANTS**

M.	Cédric	FALLA	Prévention épidémiologie – Economie de la santé – Odontologie légale	56-02
M.	François	ROUZÉ L'ALZIT	Prothèse dentaire	58-01

### **ASSISTANTS**

M.	Bastien	BERCAULT	Chirurgie Orale	57-01
M.	Baptiste	BERGES	Prothèse dentaire	58-01
Mme	Mathilde	BOUDEAU	Odontologie conservatrice – Endodontie	58-01
Mme	Virginie	CHUY	Prévention épidémiologie – Economie de la santé – Odontologie légale	56-02
M	Pierre-Hadrien	DECAUP	Prothèse dentaire	58-01
Mme	Laura	DONNET	Biologie Orale	57-01
Mme	Julia	ESTIVALS	Odontologie pédiatrique	56-01
Mr	Pierre-André	GUILLAUD	Parodontologie	57-01
Mme	Jane	GOURGUES	Prévention épidémiologie – Economie de la santé – Odontologie légale	56-02
Mr	Louis	HUAULT	Sciences anatomiques et physiologiques	58-01
Mme	Mathilde	JACQUEMONT	Parodontologie	57-01
Mme	Clémence	JAECK	Prothèse dentaire	58-01
Mr	Aymeric	JOUBERT DU CELLIER	Dentisterie restauratrice et endodontie	58-01
Mr	Jean-Baptiste	IRIBARREN	Dentisterie restauratrice et endodontie	58-01
Mme	Claudine	KHOURY	Prévention épidémiologie – Economie de la santé – Odontologie légale	56-02
Mme	Camille	LACAULE	Orthopédie dento-faciale	56-01
M.	Antoine	LAFITTE	Orthopédie dento-faciale	56-01
Mme	Léa	MASSE	Prothèse dentaire	58-01
Mme	Aude	MENARD	Prothèse dentaire	58-01
M	Florian	PITEU	Prothèse dentaire	58-01
Mme	Rawen	SMIRANI	Parodontologie	57-01
Mme	Florianne	VILLAT	Dentisterie restauratrice et endodontie	5801
M.	Clément	VACHEY	Odontologie conservatrice – Endodontie	58-01
M	Paul	VITIELLO	Prothèse dentaire	58-01
Mme	Sophia	ZIANE	Odontologie conservatrice – Endodontie	58-01
Mme	Laurie	FUCHS	Odontologie pédiatrique	56-01

## Remerciements

### A notre Présidente de thèse,

Madame la professeur Caroline BERTRAND

Directrice de l'UFR d'odontologie – Professeur des Universités – Praticien Hospitalier

Sous-section Prothèse dentaire 58-01

*Je vous remercie pour l'honneur que vous me faites en acceptant de présider le jury de cette thèse.*

*Je vous remercie également pour votre pédagogie et votre accompagnement lors de mes vacations cliniques sur Xavier Arnozan.*

*Veillez trouver dans ce travail, le témoignage de mes sentiments respectueux.*

### A notre Directeur de thèse,

Monsieur le Docteur Michel BARTALA

Maitre de conférences des Universités – Praticien Hospitalier

Sous-section Prothèse dentaire 58-01

*Je vous suis extrêmement reconnaissante d'avoir accepté la direction de cette thèse. Vous m'avez permise de mener à bien ma rédaction, je vous remercie pour vos précieux conseils et pour m'avoir toujours guidé avec bienveillance.*

*Je vous remercie également pour votre pédagogie lors de vos enseignements à la faculté et lors de mes vacations cliniques sur Xavier Arnozan. J'ai apprécié votre gentillesse, votre rigueur, ainsi que votre sens du partage et de la transmission de votre expérience.*

*Veillez recevoir l'expression de ma reconnaissance et de mon plus grand respect.*

A notre Rapporteur de thèse,

Monsieur le Docteur Emmanuel D'INCAU

Maître de conférences des Universités – Praticien Hospitalier

Sous-section Prothèse dentaire 58-01

*Je vous remercie infiniment de vous être rendu disponible et pour le temps que vous avez consacré à la relecture de mon travail.*

*Je trouve également l'occasion de vous remercier pour votre pédagogie et la qualité de votre enseignement tout au long de mon cursus.*

*Veillez recevoir, à travers cette rédaction, l'expression de ma sincère gratitude et l'assurance de mes sentiments respectueux.*

A notre Assesseur,

Monsieur le Docteur Cédric FALLA

Ancien assistant Hospitalo-Universitaire

Sous-section Prévention épidémiologie – Économie de la santé – Odontologie légale 56-02

*Je vous remercie d'avoir accepté de siéger dans mon jury en qualité d'assesseur.*

*Je vous remercie également pour votre pédagogie, votre sympathie et votre bienveillance, qui m'ont aidé à progresser et prendre confiance en moi. Je garderai toujours en mémoire la bonne humeur que vous apportiez dans le service.*

*Veillez trouver dans ce travail l'expression de ma reconnaissance et de mes sentiments les plus sincères.*

# TABLE DES MATIERES

INTRODUCTION	8
<b>I. LES LIMITES CERVICALES EN PROTHESE FIXEE</b>	<b>10</b>
<b>I.1 CLASSIFICATION</b>	<b>10</b>
I.1.1 LIMITES CERVICALES LINEAIRES	10
a. Le congé	11
b. L'épaulement	11
I.1.2 AIRES DE FINITIONS	12
a. La mise de dépouille	12
c. La finition en trace ou en lame de couteau	13
<b>I.2 CHOIX DE LA LIMITE MARGINALE</b>	<b>14</b>
o Préservation des tissus gingivaux	15
• Ajustage marginal	15
• Localisation de la limite	16
• Profil et angle d'émergence	17
<b>II. BIOLOGICALLY ORIENTED PREPARATION TECHNIQUE</b>	<b>21</b>
<b>II.1 ORIGINES</b>	<b>21</b>
<b>II.2 ÉTAPES CLINIQUES</b>	<b>23</b>
II.2.1 CONTROLE PARODONTAL	23
II.2.2 PREPARATION SUPRA-GINGIVALE	24
II.2.3 PREPARATION INTRA-SULCULAIRE	25
a. Curetage sulculaire : intérêts	25
b. Mise en œuvre	26
II.2.4 PROVISoire ET PRISE D'EMPREINTE	28
II.2.5 LABORATOIRE	30
<b>II.3 AVANTAGES CLINIQUES ET BIOLOGIQUES</b>	<b>32</b>
II.3.1 AVANTAGES CLINIQUES	32
II.3.2 AVANTAGES BIOLOGIQUES	32
<b>III. EXEMPLE D'APPLICATION : CAS CLINIQUE REALISE PAR LE DOCTEUR BARTALA</b>	<b>34</b>
<b>IV. MATERIAUX CERAMIQUES</b>	<b>37</b>
<b>IV.1 RAPPELS</b>	<b>37</b>
<b>IV.2 CLASSIFICATION</b>	<b>37</b>
• Céramiques feldspathiques	38
• Vitrocéramiques	38
• Céramiques infiltrées	38
• Céramiques polycristallines	38

<b>IV.3</b>	<b>BIOCOMPATIBILITE</b>	<b>39</b>
<b>IV.4</b>	<b>CERAMIQUE ET BOPT</b>	<b>40</b>
<b>V.</b>	<b><u>DISCUSSION</u></b>	<b><u>43</u></b>
<hr/>		
	CONCLUSION	46
	REFERENCES BIBLIOGRAPHIQUES	47



# Introduction

---

Depuis plusieurs années, les chirurgiens-dentistes sont confrontés à un changement de paradigme dans leur pratique quotidienne. La biomimétique et la conservation tissulaire font aujourd'hui partie intégrante de nos traitements afin de restaurer l'intégrité biomécanique, structurelle et esthétique du tissu dentaire. Le gradient thérapeutique, décrit par Gil Tirlet et Jean-Pierre Attal (1) classe les thérapeutiques de la plus conservatrice à la plus mutilante, et délivre un axe de réflexion quant au traitement à mettre en place.

Que les dents soient pulpées ou déulpées, antérieures ou postérieures, les tissus dentaires sont aujourd'hui préservés autant que possible. Cela nous permet de faciliter notre capacité de réintervention et, *in fine*, de prolonger la durée de vie de l'organe dentaire sur l'arcade.

Les restaurations prothétiques périphériques, qui s'inscrivent au bout de la flèche du gradient thérapeutique parmi les traitements les plus mutilants de l'organe dentaire, trouvent toutefois encore certaines indications dans nos cabinets. En effet, les lésions carieuses ne s'étendent pas seulement horizontalement en direction de la chambre pulpaire, elles peuvent suivre également l'orientation des tubulis dentinaires et se développer apicalement au dépend de l'attache parodontale. Nous pouvons également citer comme indication la reprise d'anciens traitements prothétiques, la restauration de dents dyschromiées, ou encore la restauration de supports tissulaires fragilisés pour cause de fracture ou de fêlure par exemple.

Effectuées dans de bonnes conditions les coiffes prothétiques périphériques présentent un bon taux de survie clinique à long termes (2,3). Une étude longitudinale publiée en 2002 par Terry R. Walton (2) rapporte des taux d'échecs de restaurations céramo-métalliques équivalents à 2% entre 1 et 5 ans, 7% entre 5 et 10 ans, et 11% entre 10 et 15 ans. Il entend par échec l'apparition d'un défaut d'ajustage de la prothèse sur son support dentaire, notamment marginal, et également la nécessité de la resceller plus de deux fois malgré le maintien d'une qualité d'ajustage équivalente à celle présente initialement.

Terry R. Walton (2) conclue de son étude que l'on peut s'attendre à un taux de survie de 85% à 15 ans lorsque ses étapes cliniques et de laboratoire sont respectées. Il est important de noter que cette étude ne comptabilise pas comme échecs les cas de défauts esthétiques (par exemple l'apparition d'une récession) ou biologiques (comme la présence d'une inflammation chronique).

Si le taux de survie reste une notion intéressante à prendre en compte, elle doit cependant être bien différenciée du taux de succès. Le succès d'une restauration prothétique se définit par une parfaite maîtrise de son intégration fonctionnelle, biologique et esthétique.

Les restaurations céramo-métalliques s'effacent peu à peu au profit de restaurations tout céramique. L'intérêt majeur de celles-ci étant, en plus de leurs qualités esthétiques, leur excellente biocompatibilité. L'utilisation de matériaux hautement mimétiques évite également de systématiser l'enfouissement du joint dento-prothétique, pouvant représenter une agression immédiate ou retardée du parodonte marginal.

La stabilité de ce dernier constitue l'un des objectifs les plus exigeants pour le chirurgien-dentiste (2-4). Ce challenge revêt une importance particulière en secteur antérieur où la migration

apicale du système d'attache se traduira par un échec esthétique et biologique de l'intégration prothétique.

La propension à la migration apicale du système d'attache, exposant la ligne de finition marginale, a été associée à différents facteurs comme la quantité et la qualité initiale de gencive kératinisée (les phénotypes fins sont plus sujets aux récessions), la réaction engendrée par un traumatisme iatrogène durant la préparation ou la prise d'empreinte, la présence d'une inflammation chronique locale notamment causée par l'inadéquation de l'ajustage prothétique marginal (présence d'un hiatus, violation de l'attache tissulaire supra-crestale, sur-contour horizontal), et enfin les éventuels traumatismes exercés par le patient (brossage par exemple).

L'application de la Biologically Oriented Preparation technique (BOPT) proposée par *Loi et al* (5) permettrait d'éviter plus facilement la migration apicale du système d'attache, notamment via l'augmentation de l'épaisseur des tissus mous cervicaux. Il s'agit d'une approche prothétique novatrice, guidée par la biologie, qui permet à l'équipe praticien/prothésiste de jouer sur la position de la gencive marginale et de moduler le profil d'émergence prothétique pour obtenir une nouvelle architecture gingivale idéale.

Bien que le développement de la BOPT soit récent, diverses études prospectives à court et moyen termes font état de nombreux avantages cliniques, biologiques et esthétiques, observant notamment une stabilité de la gencive marginale, et une augmentation de l'épaisseur tissulaire dans la zone d'émergence prothétique (5-11).

Nous reverrons dans un premier temps les différentes limites cervicales qui font partie de notre arsenal thérapeutique en prothèse fixée, en insistant principalement sur le type de limite pratiqué en BOPT. Nous décrirons ensuite la technique proposée par le docteur Loi, son historique d'apparition, ses avantages et un exemple d'application (cas clinique docteur Bartala). Une partie sera consacrée aux matériaux céramiques et notamment à la zircone Y-TZP. Nous verrons que tous les matériaux ne sont pas éligibles à la restauration d'un support tissulaire préparé selon la BOPT. Dans la dernière partie de ce travail, nous porterons un regard critique sur la technique à la lumière de publications scientifiques plus récentes.

# I. Les limites cervicales en prothèse fixée

Traditionnellement, la préparation du support dentaire implique à la fois réduction tissulaire et création d'une ligne de finition marginale. C'est sur cette dernière que viendra reposer la limite cervicale de la restauration prothétique. Différentes morphologies ont été proposées au fil du temps, mais aucune n'a encore clairement prouvé sa supériorité (4).

## I.1 Classification

Elles sont historiquement regroupées en deux grandes classes : les limites de préparations verticales et horizontales (12). Aujourd'hui nous distinguons plutôt les limites cervicales linéaires et les aires de finitions (figure 1).

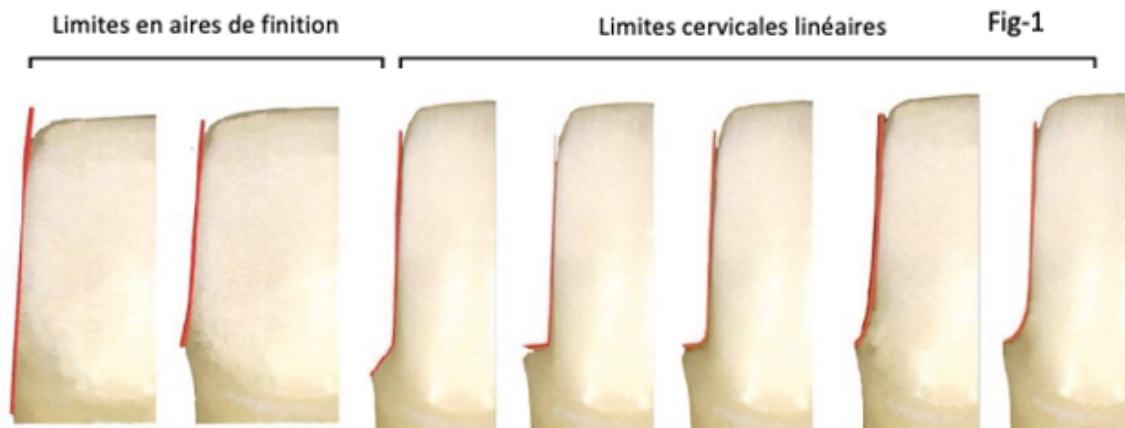


Figure 1 : Différents types de limites cervicales, d'après (13)

A : La mise de dépouille

D : Épaulements à 90°

G : Congé quart de rond

B : La trace

E : Épaulements droit à angle interne arrondi

C : Épaulement à 135°

F : Congé quart d'ovale

Au cours de la dernière décennie, ce sont les lignes de finition telles que le congé et l'épaulement, notamment avec l'utilisation croissante du tout-céramique, qui ont été recommandées dans les bonnes pratiques cliniques.

### I.1.1 Limites cervicales linéaires

Les limites cervicales linéaires regroupent le congé et l'épaulement. Elles correspondent historiquement aux limites horizontales, exception faite des épaulements complexes.

### a. Le congé

Le congé se définit comme une surface oblique, légèrement concave, raccordant la région cervicale aux parois axiales du support dentaire. Il est obtenu en décrivant le bord cervical de la dent avec une fraise présentant une extrémité ronde à oblongue tenue dans l'axe de la préparation. Le congé peut être plus ou moins large, on distingue le congé quart d'ovale (figure 2) qui correspond à un congé simple, peu marqué et le congé quart de rond (figure 3) qui lui sera plus marqué, plus concave.



Figure 2 : Congé quart d'ovale. D'après (13)

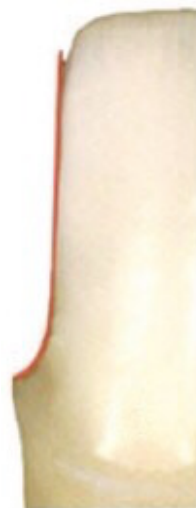

Figure 3 : Congé quart de rond. D'après(13)

### b. L'épaulement

L'épaulement correspond à un trottoir plat qui peut présenter différentes angulations. On distingue l'épaulement à angle droit, qui forme donc un angle de  $90^\circ$  avec l'axe vertical de la préparation (figures 4 et 5) et les épaulements à angle obtus qui forment un angle variant de  $120^\circ$  à  $135^\circ$  avec l'axe vertical (figure 6). L'angle interne de l'épaulement quant à lui peut être vif (figures 4 et 6) ou bien arrondi (figure 5).



Figure 4 : Épaulement droit ( $90^\circ$ ).  
D'après (13)



Figure 5 : Épaulement droit à angle interne arrondi. D'après (13)



Figure 6 : Épaulement obtus.  
D'après (13)

Les finitions en épaulement peuvent être simples comme présentées ci-dessus ou encore complexes, c'est à dire accompagnées de finitions angulaires en périphérie comme les biseaux ou les chanfreins. Il est à noter que les épaulements complexes étaient historiquement répertoriés dans la catégorie des préparations verticales contrairement aux épaulements simples.

### I.1.2 Aires de finitions

Les aires de finitions linéaires regroupent quant à elles la mise de dépouille et la finition en trace (ou en lame de couteau).

#### a. La mise de dépouille



Figure 7 : Mise de dépouille. D'après (13).

La mise de dépouille (figure 7) consiste à réaliser l'éviction simple et minimale de tout surplomb situé coronairement à la ligne de finition prothétique (14).

Elle correspond à la préparation minimale que doit recevoir un pilier dentaire pour qu'un élément prothétique puisse ensuite être inséré. L'angle formé entre la surface radulaire et les parois axiales est légèrement inférieure à 180 degrés. La convergence des parois axiales est alors très faible permettant une rétention prothétique maximale.

### c. La finition en trace ou en lame de couteau



Figure 8 : Finition en trace ou en lame de couteau. D'après (13).

La finition en trace (figure 8) reprend le même principe de préparation que celui de la mise de dépouille, tous les surplombs situés coronairement à la ligne de finition prothétique sont supprimés.

Elle se différencie par un angle plus marqué entre la surface radiculaire et les parois axiales, strictement inférieur à 180 degrés (15). L'angle de convergence de la préparation reste assez faible, mais il peut aller jusqu'à 15 degrés (figure 9) (16).

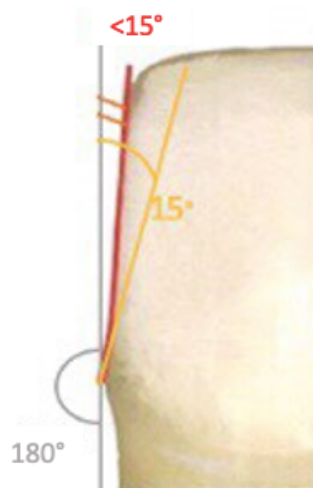


Figure 9 : Schéma de l'angle de convergence d'une finition en trace ou en lame de couteau. D'après (13)

Différents éléments entrent en jeu dans le choix du type de limite cervicale, c'est notamment le matériel de restauration (métal, céramo-métal, céramo-céramique) et ses impératifs mécaniques qui vont dicter le design de la ligne de finition marginale.

## I.2 Choix de la limite marginale

L'emplacement et le design de la ligne de finition des supports prothétiques a toujours été un sujet très controversé. Le choix de la préparation qui garantit facilité d'exécution, stabilité des tissus et bon pronostic à moyen et long terme entre une finition marginale de géométrie horizontale ou verticale a fait l'objet de nombreux débats.

Nous rappelons que la préparation du support dentaire a avant tout pour objectif de ménager l'espace nécessaire à l'intégration d'une quantité suffisante de matériau de restauration, permettant de garantir la solidité de ce dernier et la pérennité de l'ensemble dent/restauration (18,19).

Les bords marginaux de la pièce prothétique réalisée sur un support qui présente une aire de finition marginale doivent être d'une extrême finesse et s'achever sur la préparation en un rebord extrêmement fin, pour assurer un ajustage optimal et éviter la présence d'un surcontour horizontal. Cette finition en lame n'est pas réalisable avec tous nos matériaux de restauration et pendant de nombreuses années, seule une finition cervicale avec un bandeau métallique pouvait être réalisée.

Historiquement, étant donné les propriétés mécaniques limitées des premiers matériaux céramiques et la nécessité d'optimiser leur application clinique (20-22), les exigences de préparation du support pour les couronnes tout-céramique suggéraient d'éviter les préparations en aire de finition cervicale au profit de la réalisation d'un épaulement ou d'un chanfrein profond (23-27). En effet, ces morphologies garantissent une épaisseur de matériau suffisante en cervical, lieu de stress mécanique intense lors de la fonction masticatoire.

Ces recommandations semblent moins pertinentes aujourd'hui avec la mise au point de matériau céramique de haute résistance et ténacité (28,29). Des études cliniques récentes suggèrent que les restaurations prothétiques périphériques à base de disilicate de lithium (30-34), ou de zircon (35-37), ont un pronostic mécanique et parodontal favorable lorsqu'elles sont réalisées sur un support préparé selon une aire de finition cervicale.

La réalisation d'une ligne de finition implique quant à elle une définition précise de la morphologie cervicale par le praticien lors de la préparation du support, puis un transfert adéquat de l'information au technicien de laboratoire. Le prothésiste doit pouvoir identifier sans équivoque la géométrie de la limite cervicale pour produire une pièce prothétique correctement ajustée, enjeu majeur de son intégration biologique et esthétique. Notons que la précision de l'enregistrement des limites est alors tout autant essentielle à la qualité du résultat final obtenu. Ces difficultés seraient plus faciles à résoudre avec la réalisation d'une simple mise de dépouille où la limite cervicale n'est pas représentée par une ligne définie mais par une aire de finition.

Ces-dernières ont depuis longtemps suscité l'intérêt par leurs divers avantages, notamment la rapidité d'exécution et l'économie tissulaire cervicale. Sur un support tissulaire réduit, l'économie tissulaire cervicale permet d'optimiser la résistance mécanique (effet de cerclage).

L'une des conditions préalables à tout traitement restaurateur reste l'établissement et le maintien de la santé parodontale (38). Nous allons à présent aborder différentes caractéristiques des lignes de finition en termes de préservation en tissu dentaire et de préservation gingivale (ajustage marginal, localisation de la limite, profil et angle d'émergence) qui sont en lien étroit avec la santé parodontale.

### ○ **Préservation en tissu dentaire**

Différentes études s'intéressent à la réalisation de lignes de finition plus conservatrices en tissus dentaires. Borelli *et al.* (39) évaluent l'épaisseur de dentine résiduelle sur des dents mandibulaires antérieures extraites, préparées selon trois lignes de finition différentes. Leurs résultats montrent que la quantité de tissus durs supprimée est comparable entre les préparations avec un congé cervical et la mise de dépouille. Elle est cependant significativement plus invasive lorsqu'un épaulement est réalisé. Ce cout tissulaire supplémentaire, peut être à l'origine de complications biologiques comme par exemple une irritation pulpaire lorsque la vitalité du support est conservée (40).

Les restaurations coronaires périphériques s'adressent aujourd'hui essentiellement à des supports tissulaires réduits et la réalisation d'une aire de finition permet une plus grande conservation de l'épaisseur de dentine cervicale, optimisant ainsi la transmission des contraintes en périphérie radiculaire (effet de cerclage) par rapport à une préparation horizontale.

Si la notion d'économie tissulaire doit être une priorité pour le chirurgien-dentiste moderne, elle ne doit pas devenir un dogme dont la mise en application créerait plus de problèmes que d'avantages biologiques. L'approche conservatrice de la mise de dépouille en BOPT ne doit pas se réaliser au dépend d'une intégration biologique, mécanique et esthétique optimale de la restauration prothétique.

### ○ **Préservation des tissus gingivaux**

#### • Ajustage marginal

Lieu de rencontre et de cohabitation entre tissu dentaire, matériel prothétique et tissu gingival, baignée par le fluide gingival et quotidiennement colonisée par la plaque dentaire, la zone cervicale peut être considérée comme le talon d'Achille de nos restaurations prothétiques.

Outre la résistance mécanique de l'entité dent-prothèse, un élément déterminant du succès clinique à longs termes reste la présence d'une adaptation marginale optimale de la prothèse sur son support dentaire. L'étanchéité du joint dent/prothèse est étroitement liée à la qualité de l'ajustage, en effet, la solubilité du ciment de scellement, avec le temps, est à l'origine de l'apparition de défauts au sein du joint marginal. La plaque dentaire s'accumule dans ces vides, et une atteinte carieuse peut se développer et mener à l'échec de la restauration prothétique (41).

De nombreuses études *in vitro* s'intéressent aux divers facteurs reconnus comme ayant une incidence sur la qualité de l'adaptation marginale de couronnes céramo-métalliques. Parmi eux, l'influence du type de ligne de finition marginale est un facteur assez controversé dans la littérature, la réalisation d'aire de finition a toutefois souvent été associée à un ajustage prothétique marginal de qualité supérieure à celui obtenu avec des lignes de finitions.

En 1964, dans une étude *in vitro*, Fusayama *et al.* (42) évaluent la précision de l'ajustage d'une prothèse fixe unitaire sur trois lignes de finitions marginales différentes (épaulement 90°, chanfrein 135° et la mise de dépouille). Au cours de l'insertion prothétique, le ciment de scellement exerce une certaine résistance à l'origine de la persistance d'une ligne de ciment entre le bord cervical de la prothèse et la limite marginale de la préparation. L'épaisseur du joint est quantifiée et se traduit,



proportionnellement, en un défaut d'ajustage de la prothèse. La mesure la plus importante est recueillie sur les préparations à épaulement, elle est bien moindre sur les préparations avec chanfrein et quasiment inexistante sur celles qui ne possèdent pas de ligne de finition.

Quelques années plus tard, dans une nouvelle étude *in vitro*, Gavelis *et al.* (43) comparent cette fois huit lignes de finition marginales différentes. En termes de précision d'ajustage marginal, leurs résultats plaident également en faveur des préparations sans ligne de finition, qui présentent le joint marginal le plus fin, suivi de près par l'épaulement et le chanfrein avec biseau parallèle, puis dans l'ordre par les épaulements à 90° et 45°, puis les épaulements avec biseau à 30° et 45°.

Nous pouvons citer une dernière étude *in vitro*, publiée en 2009 par Comlekoglu *et al.* (41), qui étudie l'intégrité marginale en regard de couronnes en zircone stratifiées réalisées sur des maquettes d'incisives en résine préparées selon quatre lignes de finition différentes (chanfrein, épaulement arrondi, mini-chanfrein et mise de dépouille). Après section de l'ensemble, l'analyse statistique des mesures recueillies montrent encore une fois que les préparations sans ligne de finition obtiennent les meilleurs résultats.

- Localisation de la limite

La position (intra-sulculaire, juxta ou supra-gingivale) de la limite marginale a fait l'objet de nombreux écrits et de nombreuses controverses. Bon nombre de recherches ont été conduites pour évaluer la relation entre position de la limite marginale de la couronne et santé parodontale.

Waerhaug (44) rapporte que les restaurations intra-sulculaires sont plus propices à la rétention de plaque bactérienne et peuvent ainsi considérablement participer à la destruction du parodonte.

Dans leur étude *in vivo*, Orkin *et al.* (45) mettent en évidence une différence significative entre les supports préparés avec des limites intra-sulculaires, et leurs homologues controlatérales indemnes de traitement prothétique, que ce soit en termes de saignement gingival (inflammation) et de récession gingivale. Ils relèvent une tendance au saignement 2,42 fois plus fréquente et la probabilité de voir apparaître une récession est multipliée par 2,65. En revanche, aucune différence significative n'est observée entre les supports préparés avec des limites supra-gingivales et leurs homologues controlatérales non préparés.

Il semble néanmoins que la réponse des tissus parodontaux soit avant tout fonction de la précision de l'ajustage marginal. Sorensen *et al.* (46) ainsi que Felton *et al.* (47), concluent *in vivo* à l'existence d'une relation quantitative entre défaut d'ajustage marginal et inflammation du support parodontal en regard de couronnes aux limites intra-sulculaires. Richter *et al.* (48) ne constatent pas de différence significative, entre les limites supra gingivales et intra-sulculaires, que ce soit en termes de santé parodontale, de profondeur de sulcus et d'accumulation de plaque bactérienne. Leurs études suggèrent, et bon nombre d'auteurs en conviennent, que la réponse parodontale dépend plus de la qualité de l'ajustage marginal que de la position de la ligne de finition.

Nous pouvons aujourd'hui nous accorder pour dire que les limites supra et juxta gingivales facilitent le maintien de l'intégrité gingivale dans le temps. Ces préparations n'impliquent pas un éventuel traumatisme des tissus mous lors de la mise en forme du support ni lors de la réalisation de l'empreinte. Elles offrent de plus un accès aisé au contrôle de plaque en regard de la limite prothétique, essentiel pour éviter la reprise carieuse d'une part et l'inflammation parodontale d'autre part, inflammation qui si elle devient chronique pourra entraîner la migration apicale du système

d'attache. La réalisation de ces limites doit être préférée lorsque les conditions cliniques le permettent.

Toutefois, la réalité clinique avec les atteintes carieuses qui s'étendent en direction apicale, les reprises de traitement de supports ayant déjà été couronnés, les impératifs de rétention mécanique et les impératifs esthétiques, orientent fréquemment le design de nos préparations vers la réalisation de lignes de finition intra-sulculaires (48).

- Profil et angle d'émergence

Plusieurs théories ont été proposées pour appuyer les différentes conceptions du bord marginal prothétique. Parmi elles, la théorie dite de la « protection gingivale » supposait que la morphologie du tiers apical de la restauration devait assurer une protection mécanique de la gencive marginale vis-à-vis de la déflexion du bol alimentaire, stimuler les tissus mous en regard et favoriser l'auto-nettoyage. Cette théorie a depuis été abandonnée, Becker *et al* (49) notamment suggèrent que la morphologie cervicale qui en résulte ne fait qu'accroître l'accumulation de plaque dentaire.

On trouve dans la littérature des études animales qui mettent en évidence des modifications de la gencive marginale (inflammation, hyperplasie) en présence de surcontour axial et qui n'observent aucun changement significatif au niveau des tissus adjacents à un profil d'émergence en sous-contour (50). D'autres auteurs, avec un modèle animal similaire, ne rapportent quant à eux pas de différences entre les deux défauts axiaux (51,52). Il est important de préciser que ces derniers ont intégré des procédures d'hygiène buccale quotidienne à leur protocole, ce qui n'est pas le cas de l'étude mentionnée précédemment.

Une étude menée chez l'homme par Ehrlich *et al.* (53) conclue que la présence d'un sur ou sous contour vertical de 0,5 à 1mm sur des restaurations directes et indirectes n'ont aucune incidence sur l'inflammation gingivale, l'indice de plaque, l'indice de saignement, et les niveaux osseux interproximaux. Les auteurs suggèrent qu'un parodonte sain peut tolérer de légères variations de position de la marge prothétique, de l'ordre de 1mm plus apical ou plus coronaire, sous condition d'une hygiène bucco-dentaire correcte. Il est important de noter que la persistance d'un hiatus vertical est un paramètre pouvant favoriser la reprise carieuse sous prothétique.

Différents paramètres de la conception prothétique apicale ont été décrits dans la littérature, souvent définis par le terme de profil d'émergence (54), proposé pour la première fois par Stein et Kuwata (55). Scutella *et al.* (56) précisent les choses et définissent le contour coronaire qui se compose du contour cervical et du profil d'émergence (figure 10). L'extrémité cervicale correspond au contour cervical qui s'étend du fond du sulcus et remonte pour affleurer son sommet, puis le profil d'émergence le prolonge coronairement.

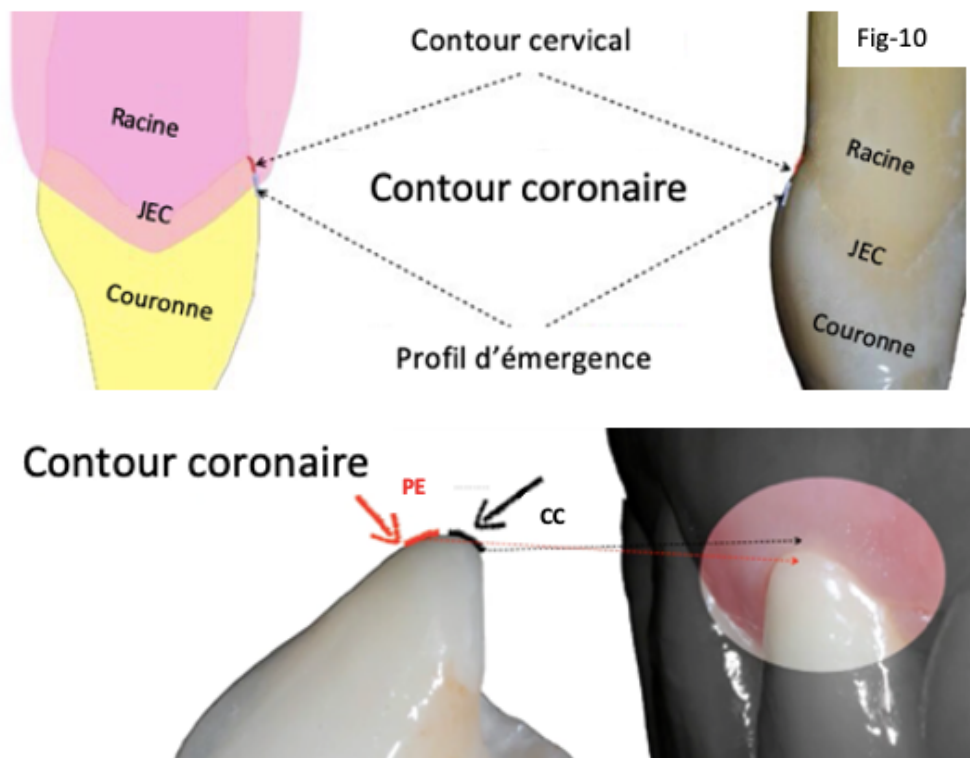


Figure 10 : Le contour coronaire (contour cervical CC + profil d'émergence PE). D'après (17).

Le contour cervical est convexe (exception faite des parois proximales) et correspond au volume de la jonction émail-cément. Il a été décrit pour la première fois par Wheeler (57) comme une courbure qui devrait toujours être recrée sur une couronne prothétique pour maintenir les tissus mous environnants sains et sous tension. Le profil d'émergence est quant à lui plutôt plat et différents auteurs s'accordent pour dire que cette conception permet de minimiser un préjudice potentiel sur les tissus parodontaux (20,21, 58-61).

L'importance de la convexité peut être quantifiée par l'angle d'émergence, qui correspond à l'angle formé par la jonction entre une droite passant par le grand axe de la dent et une droite tangente au profil d'émergence (portion de la couronne qui émerge du sulcus) (figure 11) (54).

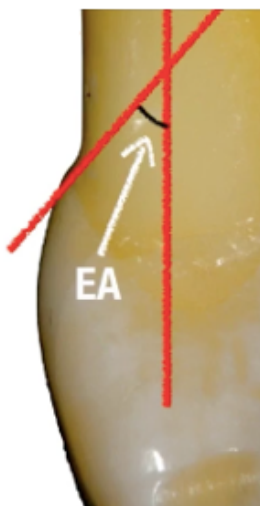


Figure 11 : Angle d'émergence. D'après (17).

En 2011 Du *et al.* (62) étudient 148 dents antérieures permanentes maxillaires extraites et déterminent à l'aide d'exams 3D la valeur moyenne de leur angle d'émergence (EA). Ils mettent en évidence une valeur moyenne d'angle d'émergence vestibulaire équivalent à 15 degrés pour les incisives centrales, 12 degrés pour les incisives latérales et 11 degrés pour les canines. Leur étude nous montre que le profil d'émergence des dents naturelles est quasiment rectiligne et que c'est bien la courbe du contour cervical qui varie en fonction de la paroi de la dent considérée. Le contour cervical des parois vestibulaires et palatines (ou linguales) est convexe (figure 12), celui des parois proximales au contraire est plutôt plat voire concave.

Il apparait que le niveau de preuve soutenant un profil d'émergence prothétique spécifique est assez faible. Il semble plutôt que la santé parodontale soit associée à des variations relativement importantes des valeurs d'angle d'émergence, de 0 à 69° (62,63). Les dents antérieures maxillaires non restaurées ne montrant pas de corrélation entre l'angle d'émergence et les indices de plaque, d'inflammation ou de perte d'attache (63).

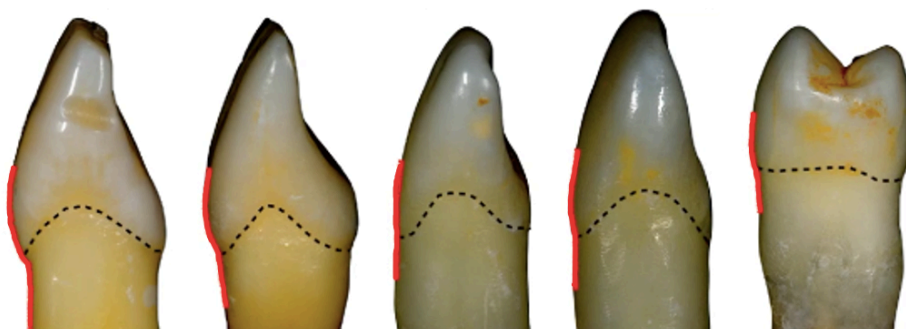


Figure 12 : Profils d'émergences vestibulaires physiologiques de dents naturelles. D'après (17).

Wheeler (57) précise qu'il ne s'agit pas d'un surcontour mais de courbes convexes physiologiques qui exercent une tension définie sur les tissus mous. Il met l'accent sur l'importance

de la morphologie du contour coronaire. Ces courbes doivent être reproduites lorsqu'elles sont effacées, nous verrons que c'est notamment le principe de la BOPT : supprimer la jonction émail-cément existante pour en créer une nouvelle (prothétique) et agir sur le remodelage des tissus mous.

Les aires de finition sont souvent perçues comme un facteur fragilisant les bords d'une restauration prothétique en céramique, car la préparation au niveau cervical est peu invasive. Le risque de surcontour est ainsi souvent évoqué lorsque l'on parle de ces préparations. Comlekoglu *et al.* (41) les déconseillaient pour cette raison malgré les résultats obtenus dans leur étude. Même si l'aménagement cervical du pilier est relativement faible, l'épaisseur minimale de matériau nécessaire à l'extrémité marginale de la restauration, de vitrocéramique enrichie en disilicate de lithium (30) ou de céramique polycristalline à base de zircon (35) peut être obtenue grâce au bombé cervical visant à reproduire le profil convexe physiologique de la jonction amélo-cémentaire.

## II. Biologically oriented preparation technique

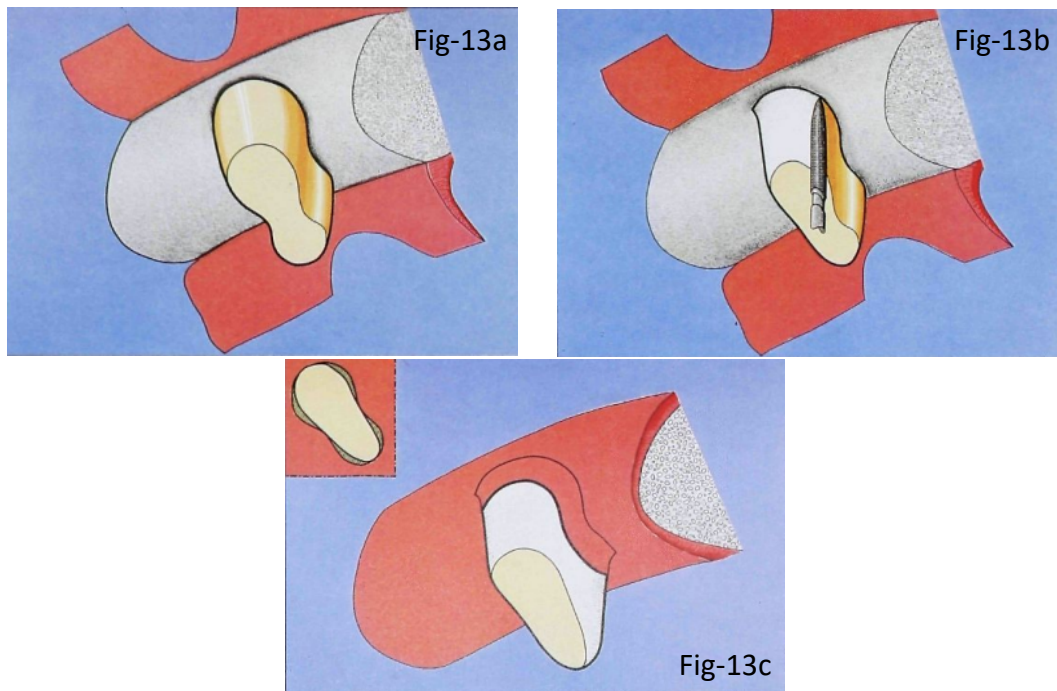
### II.1 Origines

En 1985, DiFebo *et al.* (64) mettent au point une méthode de préparation combinée qui s'adresse aux dents qui nécessitent une intervention chirurgicale parodontale. Cette technique regroupe notamment l'élimination du tartre résiduel et du ciment contaminé, la séparation et/ou l'amputation radiculaire, ainsi que la correction d'une proximité radiculaire.

La préparation combinée a pour objectif de réduire ou d'éliminer les concavités qui peuvent résulter de l'intervention chirurgicale à la surface des racines, et la formation consécutive de tissus hyperplasiques chroniquement enflammés communément observés dans ces zones. Elle élimine également les "engagements inter-radiculaires", en cherchant à effacer les ondulations de l'architecture de la racine dans le sens vestibulo-palatin ou vestibulo-lingual.

Pour réaliser les objectifs de leur préparation, les auteurs recommandent de préparer la dent jusqu'au niveau de la crête osseuse, dans le même temps que la chirurgie parodontale avec levée de lambeau (figures 13a et 13b). Les concavités éventuelles, les faces vestibulaires, palatines ou linguales sont effacées à l'aide d'une simple mise de dépouille. Les zones proximales convexes sont préparées et laissent place quant à elles à une limite marginale de type chanfrein. Si la convexité est très importante ou selon l'inclinaison de la racine les auteurs conseillent alors de recourir à la réalisation d'un épaulement.

Après fermeture du lambeau et cicatrisation tissulaire, les différentes finitions marginales réalisées à proximité de la crête osseuse se retrouvent enfouies sous la gencive (figure 13c). Le support dentaire qui en émerge présente une morphologie plane et régulièrement arrondie/ovale. C'est de ces différentes morphologies de limites marginales qui existent au sein d'une même préparation que vient l'appellation "technique de préparation combinée".



Préparation combinée, d'après (64) :

Figure 13a. Levée du lambeau, mise en évidence de la forme en « 8 » typique de la première prémolaire maxillaire.

Figure 13b. Préparation combinée. Suppression des reliefs convexes et création de chanfrein ou épaulement au niveau du contact osseux ou du point d'insertion des fibres gingivales.

Figure 13c. Cicatrisation. Émergence supra-gingivale ovoïde, sans concavité. Les lignes de finitions horizontales se situent sous les tissus mous.

L'application de cette technique procure différents avantages. Elle permet d'améliorer et de faciliter l'accès au nettoyage par le patient, d'uniformiser les rapports entre émergence radicaire et tissus mous, limitant l'apparition de tissus inflammatoires *a posteriori*, et également de créer un contour coronaire optimal. Les auteurs citent deux limites à son application, d'une part la taille du canal pulpaire qui peut limiter la profondeur de préparation radiculaire, et d'autre part l'affaiblissement du support.

Quelques années plus tard, en 2010, Patroni *et al.* (65) proposent un protocole de préparation qui se rapproche de celui de DiFebo *et al.* Ils optent pour une mise de dépouille sur tout le pourtour du support jusqu'à la crête osseuse, en veillant à respecter différents paramètres qui rendent les résultats à long termes plus prévisibles. Ces paramètres impliquent le rétablissement de l'attache tissulaire supra crestale, l'allongement des piliers et la récupération de l'effet de cerclage, la correction des proximités radiculaires, l'élimination des concavités résiduelles suite à une chirurgie parodontale, et la correction éventuelle de problèmes esthétiques tels qu'un sourire gingival ou un défaut d'alignement des collets.

Les auteurs soulignent qu'il est important de ne pas modifier la préparation une fois la phase chirurgicale terminée, sauf pour effectuer de petits ajustements qui n'impliquent pas la zone marginale. Cela permet de bénéficier pleinement des avantages offerts par une préparation sans ligne de finition.

La BOPT s'inspire de ces protocoles, il s'agit de préparer le support selon une simple mise de dépouille, sans nécessité d'abord chirurgical. Nous verrons qu'elle peut être une solution à plusieurs problèmes cliniques. Elle est décrite par différents auteurs (5-11) comme une technique prometteuse, qui fournirait divers avantages cliniques et biologiques. Elle simplifierait notamment la préparation du support, le rebasage de la provisoire, la prise d'empreinte ; mais nous verrons plus tard que ces affirmations sont à modérer.

## II.2 Étapes cliniques

En 2013, Loi et Di Felice décrivent la Biologically Oriented Preparation Technique (5), qui se démarque des préparations les plus couramment réalisées avec notamment une morphologie marginale du support en aire de finition et l'application d'un curetage rotatif des tissus mous en regard que nous détaillerons plus loin.

Rappelons qu'aujourd'hui, le maintien dans le temps de la prothèse fixe sur son support dentaire et la stabilité des tissus gingivaux environnants constituent des objectifs exigeants pour le chirurgien-dentiste. Nous verrons que la BOPT proposée par ces auteurs suscite l'intérêt car elle semble présenter de nombreux avantages cliniques et biologiques, parmi lesquels une amélioration de la stabilité gingivale dans le temps.

### II.2.1 Contrôle parodontal

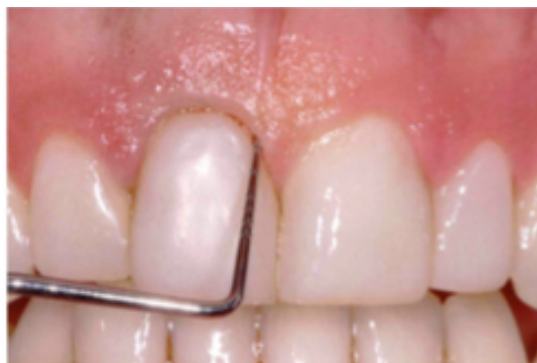

Figure 14 : Sondage parodontal, cartographie du sulcus. D'après (5)

Avant de commencer la préparation, la profondeur du sulcus de la ou des dents à traiter est précisément appréciée à l'aide d'une sonde parodontale dans le but de visualiser la position de l'attache épithéliale (figure 14) (5). En effet, parmi les particularités de cette technique se trouve notamment une étape de préparation intra-sulculaire intéressant à la fois épithélium sulculaire et tissus dentaires en regard. Cette étape ne doit jamais se réaliser au dépend de l'attache tissulaire



supra-crestale, c'est pourquoi la cartographie de l'espace sulculaire est une étape préliminaire importante.

Nous rappelons que l'attache tissulaire supra-crestale (anciennement qualifiée par le terme d'espace biologique), désigne l'ensemble tissulaire qui cerce la dent compris entre le fond du sulcus et le sommet de la crête osseuse. Cet ensemble est composé par deux tissus distincts que sont l'attache épithéliale ou épithélium de jonction d'une hauteur de 0,97mm suivi par l'attache conjonctive ou fibres gingivo-cémentaires d'une hauteur de 1,07mm (figure 15) (66). Ces valeurs correspondent à une moyenne. Un parodonte sain présente une profondeur de sulcus variant de 0,5 à 2mm, il est considéré comme pathologique lorsque cette valeur est supérieure à 3mm.

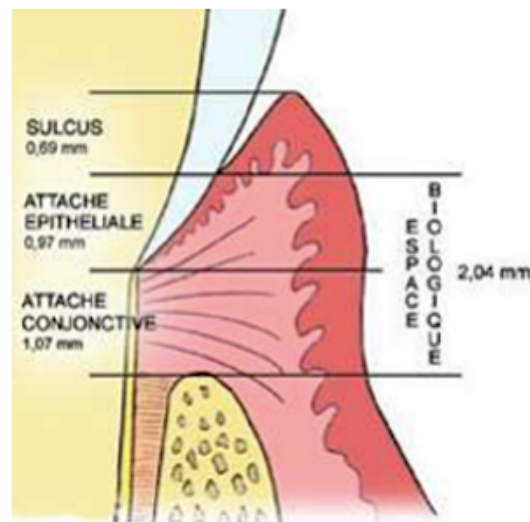


Figure 15 : Espace biologique. D'après (66)

La cartographie de l'espace sulculaire permettra également de déceler un parodonte pathologique (augmentation de la profondeur sulculaire, saignement au sondage) et de le traiter avant d'entamer nos étapes de restauration prothétique.

Afin de visualiser plus aisément le travail du pilier en BOPT, nous distinguerons deux temps de préparation ; un premier supra-gingival qui n'intéressera que les tissus dentaires et un second intra-sulculaire qui intéressera à la fois tissus dentaires et tissus gingivaux.

## II.2.2 Préparation supra-gingivale

En ce qui concerne le premier temps de travail, la préparation supra-gingivale des tissus dentaires est comparable à celle d'une préparation classiquement réalisée dans nos cabinets. Son objectif est d'assurer un aménagement tissulaire suffisant, indispensable pour obtenir une bonne intégration esthétique, mécanique, et biologique du matériel prothétique. Elle consiste globalement à réaliser la réduction homothétique des différentes parois dentaires.

On commence par effectuer la séparation proximale avec les dents adjacentes à l'aide d'une fraise flamme diamantée bague verte (100-200 microns) (5). La préparation se poursuit ensuite avec

cette même fraise sur toutes les parois du support. La réduction des parois diffère quantitativement selon le matériau choisi pour réaliser le projet prothétique.

Au niveau cervical, il résulte de ce premier temps de préparation des parois axiales, une limite marginale supra-gingival de type chanfrein.

### II.2.3 Préparation intra-sulculaire

L'étape de préparation intra-sulculaire intéresse, dans le même temps de préparation, les tissus dentaires de la zone cervicale et intra-sulculaire, ainsi que l'épithélium du sulcus (on parlera de curetage sulculaire).

Elle a pour objectif de créer une continuité entre les tissus dentaires supra-gingivaux et intra-sulculaires, en effaçant la jonction émail-cément et le chanfrein précédemment dessiné. Précisons que dans les cas de retraitements, c'est la ligne de finition préexistante qui est supprimée.

Le moignon ainsi obtenu ne possède pas de véritable ligne de finition mais une aire de finition marginale de géométrie plane et verticale.

Elle se réalise en laissant pénétrer la fraise dans le sulcus. Une attention particulière sera portée par l'opérateur sur la profondeur de pénétration sulculaire de la fraise tout au long du déroulement de l'acte. En effet, nous avons vu plus haut que le respect de l'attache tissulaire supra-crestale est un des points essentiels au succès clinique et biologique du traitement prothétique.

#### **a. Curetage sulculaire : intérêts**

A l'origine, le curetage est une procédure de débridement chirurgical qui était mise en œuvre dans le but d'assainir des tissus parodontaux pathogènes. Il intéresse deux tissus gingivaux différents, avec en surface le tissu épithélial pathogène, le tissu conjonctif contigu également pathogène, et plus en profondeur une portion saine de tissu conjonctif. La face interne de la poche parodontale était ainsi chirurgicalement transformée en une plaie ouverte (67).

Le traitement des tissus parodontaux pathogènes a aujourd'hui beaucoup évolué, et le curetage parodontal a été progressivement abandonné au profit de techniques moins invasives.

Le curetage rotatif pratiqué dans la BOPT engendre une lésion beaucoup plus superficielle, qui n'intéresse que du tissu épithélial, au niveau de la face interne du sulcus. Cette plaie volontairement générée est l'élément déclencheur d'un remaniement tissulaire souhaité, elle n'a cependant pas vocation à être exécutée sur des tissus parodontaux pathologiques qui vont se contracter une fois l'inflammation contrôlée (68).

Le curetage sulculaire de la BOPT s'apparente à celui décrit par Ingraham *et al.* (68) comme technique d'accès aux limites intra-sulculaires. Cette dernière s'avère être une méthode qui offre un environnement favorable à la réalisation d'une empreinte simple, efficace et physiologiquement compatible avec l'intégrité de l'unité gingivale et de l'appareil d'attache (68). Elle permet de dégager l'espace nécessaire à une quantité suffisante de matériau d'empreinte dans la partie cervicale de la

préparation, en s'affranchissant de la nécessité d'une pression physique dans le sulcus pour la déflexion des tissus.

Les deux techniques ont en commun un aménagement simultané de l'épithélium sulculaire et des tissus dentaires intra-sulculaires. Loi se détache d'Ingraham par la réalisation d'une aire de finition cervicale et non d'une limite marginale de type chanfrein. Une autre différence fondamentale est que la BOPT n'utilise pas le curetage sulculaire comme une technique d'accès au sulcus mais comme point de départ d'un remaniement gingival.


La formation d'un caillot sanguin est la réponse immédiate à tout traumatisme. Le caillot a deux fonctions : il protège temporairement les tissus dénudés et sert également de matrice provisoire pour la migration cellulaire. Les facteurs de croissance et les cytokines sécrétés par les macrophages sont impliqués dans la prolifération et la migration des fibroblastes, des cellules endothéliales et des cellules musculaires lisses au niveau de la plaie. Le tissu de granulation, riche en cellules, subit ensuite une maturation et un remodelage à l'origine de la réparation ou de la régénération des tissus lésés (69). La guérison des tissus lésés par réparation ou régénération dépend de deux facteurs essentiels que sont : la disponibilité des cellules qui interviennent dans ces phénomènes, et la présence ou l'absence de signaux nécessaires au recrutement et à la stimulation de ces cellules (70).

Les preuves scientifiques actuelles indiquent que la présence de cellules provenant du ligament alvéolo-dentaire, la stabilité de la plaie, l'espace disponible et la cicatrisation de première intention sont des facteurs biologiques et cliniques qui doivent être satisfaits pour obtenir une régénération parodontale (69).

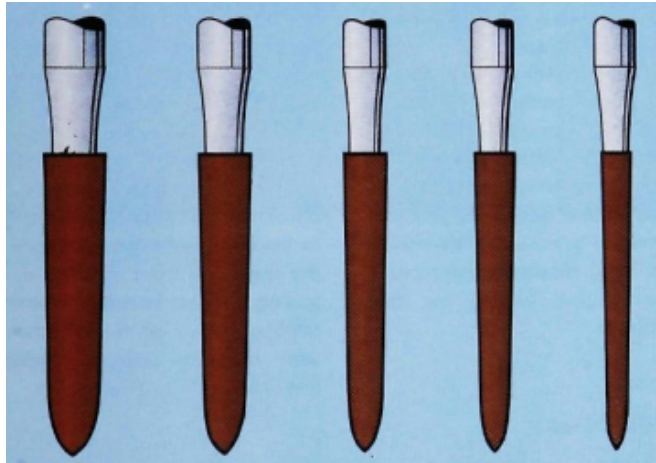
## b. Mise en œuvre

Pour des performances optimales, il est recommandé que la fraise soit spécialement dédiée au curetage gingival et qu'elle ne soit donc pas utilisée pour participer à la majorité de l'éviction des tissus dentaires.

Dans la technique d'Ingraham *et al* (68), les fraises utilisées possèdent une conicité de 3° par rapport à l'axe vertical (T) et une pointe dont la morphologie se termine selon un angle de 45° (R) (figure 16a). Différents diamètres existent et permettent ainsi de s'adapter aux conditions tissulaires très variables, notamment entre les secteurs antérieur et postérieur (figure 16b).

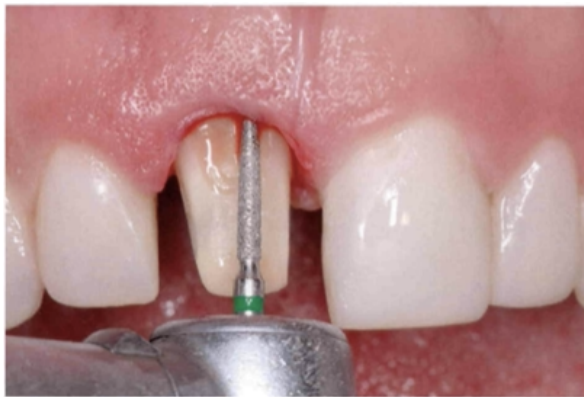

**Figure 16a** : Design de la fraise utilisée pour le curetage. Corps de conicité 3° par rapport au grand axe vertical (T). Pointe angulée selon un angle de (45°). D'après (37).

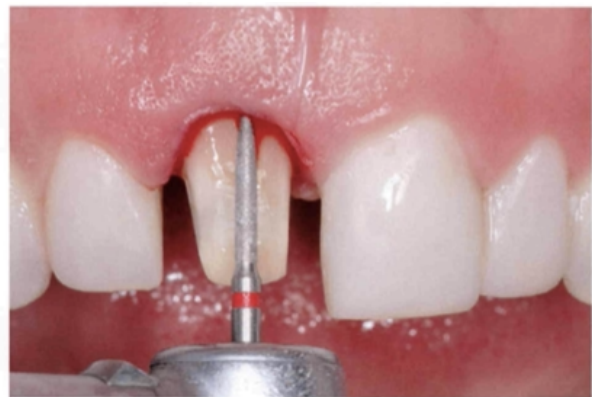

**Figure 16b** : Jeu de fraises destinées au curetage. A droite, fraise la plus fine destinée au dégagement interproximal. Les deux tailles suivantes sont utilisées pour le curetage et la préparation de dents antérieures ou prémolaires. Les deux plus grosses tailles (à gauche du schéma) sont utilisées sur des molaires. D'après (37).

Pour réaliser la préparation dentaire et le curetage sulculaire, on privilégie l'utilisation de fraises flammes diamantées (figures 17a et 17b). Il existe aujourd'hui des fraises graduées selon le modèle d'une sonde parodontale, indiquée pour la réalisation de préparation verticale, qui permettent d'apprécier la profondeur de pénétration sulculaire tout au long du travail de la zone (figure 18) (56).



**Figure 17a**. Préparation intra-sulculaire à la fraise flamme diamantée bague verte (120 microns), élimination du chanfrein et curetage sulculaire. D'après (7).



**Figure 17b**. Polissage de la préparation à la fraise flamme diamantée bague rouge (30 microns). D'après (7).



**Figure 18** : Fraise 6862D / 012 de chez Komet

La fraise est orientée obliquement de manière à ce qu'elle travaille avec son corps, et non sa pointe, à la fois sur les tissus dentaires et également sur l'épithélium sulculaire à leur contact (64).

Les meilleurs résultats sont obtenus ainsi, en faisant travailler la fraise selon un axe divergent avec le grand axe apico-cronaire du support dentaire. La partie la plus proche du col de la fraise exerce une pression douce sur le mur sulculaire, facilitant son curetage. C'est la légèreté du curetage qui permettra d'obtenir la cicatrisation post-opératoire la plus favorable (68). En effet, les tissus mous non lacérés, blessés uniquement en surface, cicatrisent plus efficacement et plus rapidement qu'une blessure présentant des bords périphériques rugueux et une lacération du tissu conjonctif (71).

Pour finir avec l'étape de préparation, toute la surface dentaire est soigneusement polie à l'aide d'une fraise diamantée bague rouge, 30 microns (figure 17b) (5). Réaliser un polissage de qualité que ce soit de la préparation dans un premier temps, puis de la couronne provisoire et notamment au niveau du joint cervical, permettra de faciliter la cicatrisation des tissus mous environnants.

## II.2.4 Provisoire et prise d'empreinte

La conception et la réalisation de restaurations transitoires de qualité sont indispensables à l'obtention d'une parfaite intégration de la prothèse d'usage, conformément au principe de biomimétique proposé par Magne et Belser en 2003 (72). Dans la BOPT, la prothèse provisoire, outre son rôle de prévisualisation esthétique et fonctionnelle du projet prothétique final, va également agir comme un véritable guide de la cicatrisation des tissus mous. Le curetage du sulcus en fin de préparation initie un remodelage parodontal dont le succès, primordial à l'intégration biologique et esthétique des prothèses d'usages, sera étroitement lié avec la qualité de la restauration provisoire.

Le technicien de laboratoire a réalisé en amont, à l'aide d'un wax-up diagnostic, la coque de la couronne provisoire en résine acrylique dont le contour marginal suit le rebord gingival. Après avoir validé son ajustage, la coque est chargée en résine auto-polymérisable puis insérée sur le pilier préalablement isolé avec de la glycérine. La provisoire est retirée de son support légèrement avant la prise finale de la résine (figure 19a).

Une fois la résine polymérisée, la couronne provisoire présente deux bords marginaux distincts : un interne très fin formé par la résine qui s'est infiltrée le long de la partie intra-sulculaire de la préparation, et un externe plus épais qui a épousé le rebord gingival. L'extrémité intra-sulculaire est marquée avec un crayon papier (figure 19a).

L'espace entre ces deux marges correspond à l'image négative de la gencive (figure 19b). Il est épaissi avec de nouveaux apports en résine acrylique ou en résine composite fluide photopolymérisable.

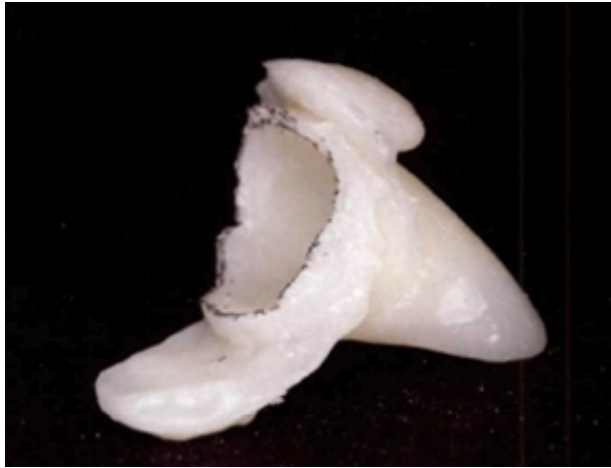


Figure 19a. Retrait de la couronne provisoire peu avant la prise finale de la résine.

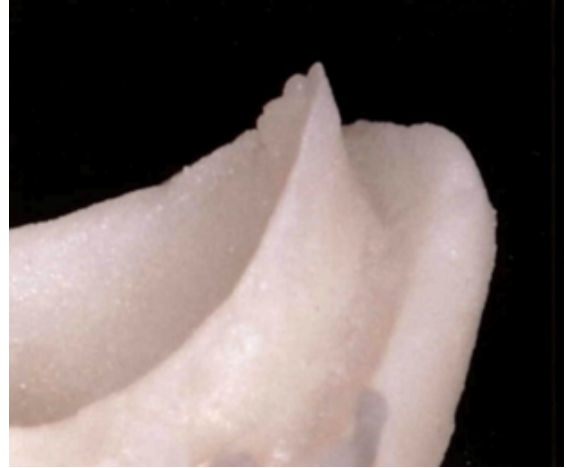


Figure 19b. Détail de l'extrémité cervicale de la provisoire rebasée : la fine paroi interne intrasulculaire et la paroi externe plus épaisse délimitent l'image négative du profil d'émergence gingival. D'après (5).

Le matériau en excès est ensuite éliminé en veillant à relier harmonieusement rebord marginal intra-sulculaire et émergence gingivale (figure 20a). Le contour coronaire de la couronne provisoire est ainsi modelé pour assurer son double rôle de support de la gencive et de fermeture étanche du sulcus retenant le caillot sanguin.

Une nouvelle composante angulaire est formée ainsi qu'une nouvelle JEC positionnée dans le sulcus. Rappelons que l'invasion du sulcus doit être contrôlée, elle ne se fera jamais au-delà de 0,5 à 1mm, dans le respect de l'attache tissulaire supra-crestale. La continuité établie aura une configuration convexe sur les faces vestibulaires et palatines/linguales et une configuration plutôt plane au niveau des faces proximales.

La provisoire est rigoureusement polie (figure 20b) notamment dans sa partie intra-sulculaire, véritable guide de la cicatrisation tissulaire.

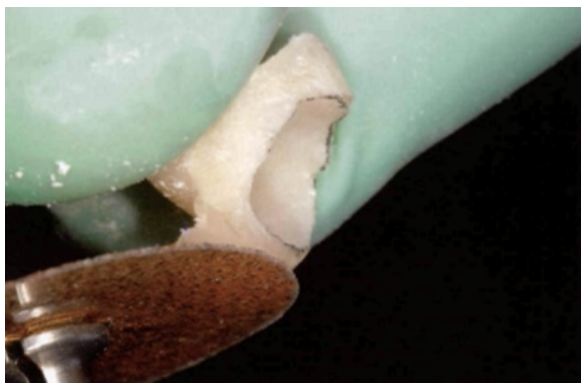


Figure 20a. Élimination des excès de résine et modelage du profil d'émergence prothétique dans le but de soutenir les tissus mous et stabiliser le caillot sanguin. D'après (5).

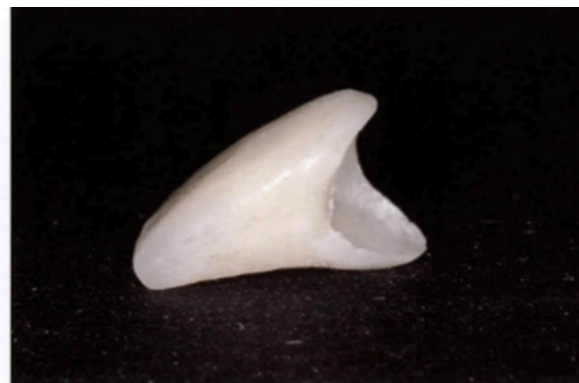

Figure 20b. Couronne provisoire terminée (nouvelle JEC et nouveau profil d'émergence) et parfaitement polie. D'après (5).

Une fois le contour coronaire dessiné, poli, et l'intégration occlusale validée, la couronne provisoire est scellée. Les bords peuvent être enduits de vaseline pour faciliter le retrait des excès de ciments provisoire. La quantité de ciment doit être maîtrisée de façon à éviter que les excès fument au sein du sulcus et compromettent la cicatrisation tissulaire. La morphologie de préparation du support étant très rétentive, une faible quantité de ciment est suffisante pour assurer la rétention.

L'espace créé lors de la préparation intra-sulculaire est comblé par le bord marginal de la provisoire et le caillot sanguin qui résulte du saignement gingival. En plus d'exercer le soutien des tissus mous, la provisoire va stabiliser le caillot au sein d'une architecture gingivale restructurée. Le rattachement des fibres et l'augmentation de l'épaisseur du tissu gingival dépendent étroitement de la qualité de cicatrisation tissulaire obtenue.

Lorsqu'un mouvement plus coronaire ou plus apical de la gencive est désiré, le rebord marginal de la provisoire est raccourci, remodelé, pour imiter le contour marginal de la dent adjacente. La provisoire est laissée en place quatre semaines au minimum avant la prise d'empreinte, temps nécessaire pour obtenir un tissu gingival épaissi et stable même si la maturation n'est pas encore complète.

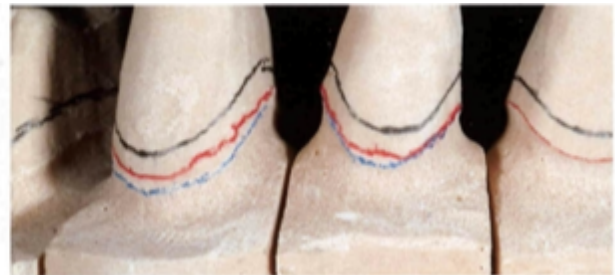L'absence de ligne de finition nette rendrait la procédure d'empreinte plus simple et plus rapide selon Loi. Il recommande fortement l'utilisation concomitante de deux cordonnets rétracteurs afin de permettre une meilleure lecture du support en position intra-sulculaire, et offrir une bonne lecture au technicien de laboratoire.

## II.2.5 Laboratoire

Une fois l'empreinte coulée, le technicien de laboratoire met en évidence l'aire de finition marginale sur son modèle de travail qu'il définit entre deux lignes. Il commence par tracer une ligne noire (de 0,5mm d'épaisseur) qui correspond à la projection du rebord gingival sur la préparation (figure 21a). La gencive sulculaire en plâtre est éliminée pour laisser apparaître l'extrémité apicale du pilier enregistrée par l'empreinte, elle est marquée par une ligne bleue (figure 21b). C'est au sein de cette aire délimitée par les lignes noire et bleue, que le technicien établit la ligne de finition prothétique, en rouge, sur laquelle viendra reposer le rebord marginal prothétique (figure 21b). La position de la ligne de finition peut varier, en direction plus coronaire ou plus apicale, en fonction de la profondeur du sulcus et des besoins esthétiques.



**Figure 21a.** Projection de la marge gingivale sur la réplique en plâtre du pilier. D'après (7).



**Figure 21b.** Mise en évidence de l'extrémité apicale du pilier (ligne bleue), après suppression du sulcus en plâtre, et dessin de la future ligne de finition prothétique (ligne rouge). D'après (7).



Le technicien débute l'élaboration de la restauration sur ce même modèle, qui ne représente pas l'anatomie gingivale, volontairement supprimée. La prothèse peut ainsi être réalisée avec une morphologie et un profil d'émergence idéal en termes de fonction et d'esthétique (figure 22).



Figure 22. Premier temps de la réalisation des céramiques sur un modèle qui ne représente pas l'anatomie gingivale. D'après (7).

La prothèse est ensuite positionnée sur un modèle "anatomique", avec reproduction de la gencive marginale (figure 23a). Les petites interférences qui existent entre restauration et tissu sulculaire en plâtre sont supprimées pour permettre son insertion complète et simuler l'interaction qui existe *in vivo* (figure 23b). Le modèle anatomique permet au technicien d'évaluer plus fidèlement le contour coronaire et de le réajuster si nécessaire par ajout de céramique au pinceau (figure 23c et 23d), avant d'effectuer le polissage final (figure 23e).

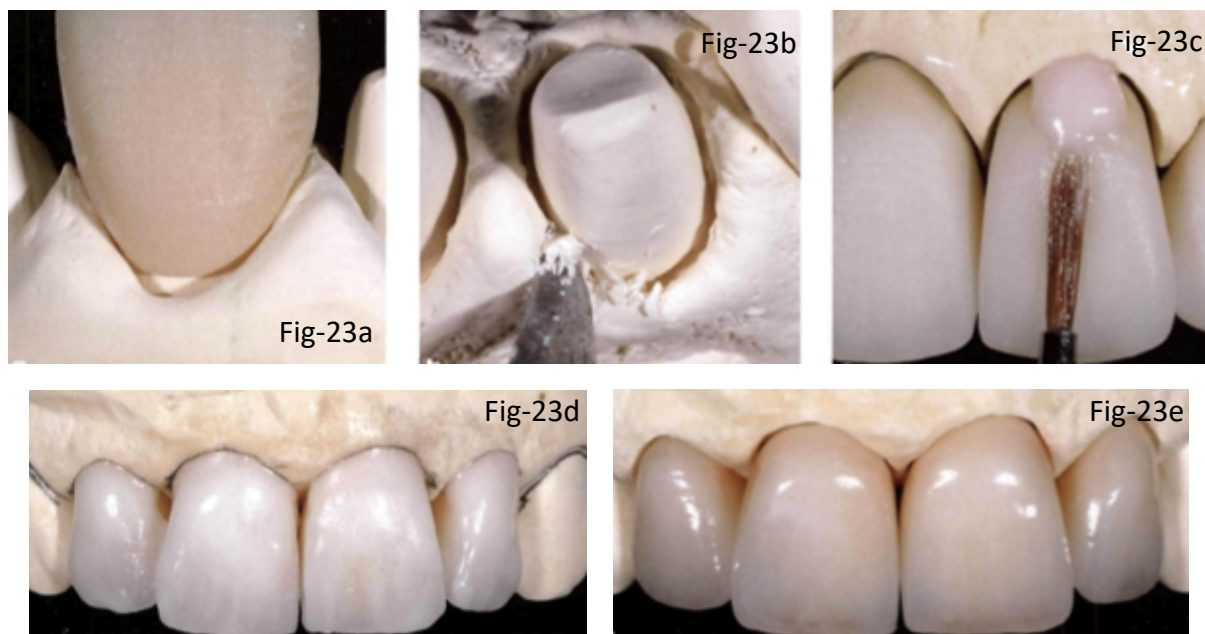


Figure 23a. La couronne ne s'insère pas totalement sur le modèle anatomique.

Figure 23b. Élimination des interférences jusqu'à permettre l'insertion complète.

Figures 23c et d. Remplissage du nouveau volume avec de la céramique.

Figure 23e. Finitions et polissage. D'après (7).



## II.3 Avantages cliniques et biologiques

### II.3.1 Avantages cliniques

Le principe de la BOPT est de supprimer l'émergence de la couronne anatomique, qui coïncide la plupart du temps avec la jonction email-cément (JEC), pour ensuite créer une nouvelle jonction dento-prothétique en adéquation avec la localisation désirée de la gencive marginale. La ligne de finition peut ainsi être positionnée à différents niveaux, que ce soit en position plus coronaire comme plus apicale au sein du sulcus (invasion contrôlée du sulcus). Le contour coronaire est modulé, dans le but d'obtenir une architecture gingivale esthétique idéale (position, forme, profil).

La BOPT permettrait, comme évoqué plus haut avec les aires de finition, d'allier à la fois économie tissulaire et ajustage marginal optimal.

Loi notamment, la décrit comme une technique d'exécution facile et rapide. Elle améliorerait selon lui la rétention prothétique, faciliterait le rebasage et la finition des provisoires, ainsi que la prise d'empreinte.

### II.3.2 Avantages biologiques

La BOPT permettrait au praticien de s'affranchir plus aisément de l'échec esthétique fréquent qu'est la migration apicale du système d'attache. En effet, son exécution est à l'origine d'une augmentation de l'épaisseur gingivale et donc de la stabilité de la bordure gingivale dans le temps. Le curetage rotatif de la face interne du sulcus ("gingittage") induit un saignement localisé et la formation d'un caillot sanguin, qui, stabilisé à l'aide de la couronne provisoire, est à l'origine de la création de fibres de collagène et de l'épaississement de la gencive marginale estimée à +0,5mm selon Serra-Pastor *et al.* (11).

En 2017, Scutella *et al.* (56), dans une étude rétrospective *in vivo*, évaluent les résultats cliniques obtenus sur 137 dents préparées selon le « protocole de préparation simplifié » qui s'apparente à celui de la BOPT avec une mise de dépouille du support sur tout le pourtour coronaire ainsi que le travail de la face interne du sulcus à la fraise. Toutes les dents ont été préparées par le même opérateur, l'empreinte pour la restauration définitive (CCM pour 52%, zircone pour 23% et di-silicate de lithium pour 26%) a été réalisée après trente jours postopératoire. Le phénotype gingival des patients était réparti de façon suivante : 55% épais et 45% fins. Sur cinq années de suivi, les auteurs obtiennent uniquement 5% de récession tissulaire, valeur comparable au comportement physiologique des tissus. Cela représente 7 dents restaurées sur 137 et parmi les 7 dents, 3 appartenaient au même patient. Les auteurs montrent également que la présence de plaque et de saignement au sondage autour des couronnes avec préparation verticale étaient comparables aux dents témoins de l'arcade (non traitées). Ils expliquent ces résultats par l'excellente adaptation marginale des prothèses réalisées sur un support mis de dépouille, supérieure à celle obtenue en regard d'une ligne de finition (41-43). Ces conclusions sont à pondérer car de multiples facteurs interviennent dans la qualité de l'ajustage marginal, non seulement le choix du type de ligne de finition, mais également la précision de la prise d'empreinte et le choix du matériau de restauration

par le praticien, ou encore des compétences biologiques du prothésiste à qui revient la détermination de la position du rebord prothétique et de la morphologie du contour coronaire.

Loi décrit également la possibilité d'agir sur le remodelage de la bordure gingivale. En effet, il explique qu'en jouant sur le contour coronaire de la restauration provisoire, nous pouvons orienter le déplacement des tissus mous en position plus coronaire comme plus apicale.

### III. Exemple d'application : cas clinique réalisé par le Docteur Bartala

Un(e) patient(e) de 40 ans, se présente au cabinet du Docteur Bartala suite à un traitement orthodontique pour corriger le secteur antérieur maxillaire.

Sur la photographie pré-opératoire (figure 24), nous pouvons observer que l'incisive latérale maxillaire droite présente une coiffe périphérique dont l'intégration esthétique n'est pas satisfaisante. De plus, nous avons pu remarquer cliniquement une légère inflammation de la gencive marginale vestibulaire en regard de cette prothèse, peu visible sur cette photographie.

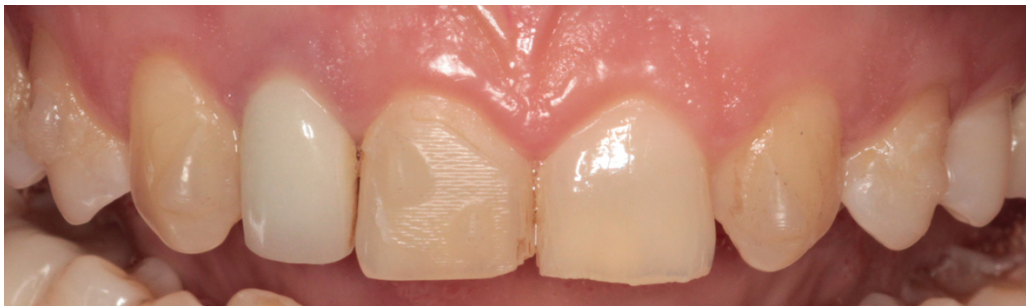

Figure 24. Photographie pré-opératoire

La dépose de la coiffe prothétique sur 12 révèle la présence d'un inlay core (figure 25a). Après retrait de l'inlay core et reprise du traitement endodontique, un nouveau moignon est réalisé par RMIPP (reconstitution par matériau inséré en phase plastique) et préparé selon la BOPT (figure 25b).

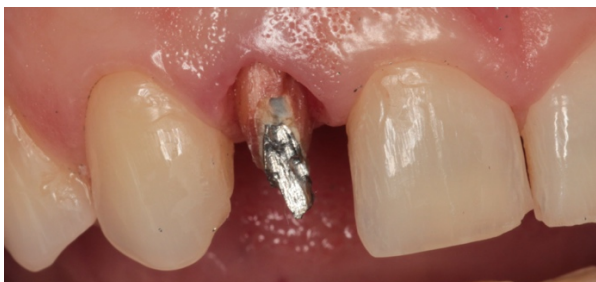

Figure 25a. Dépose coiffe prothétique

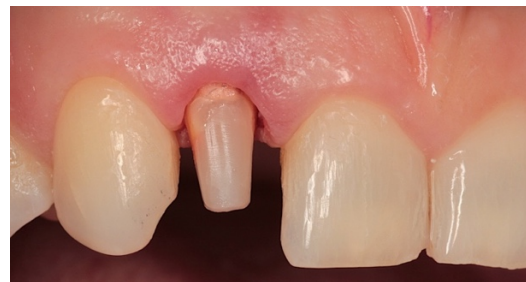

Figure 25b. Nouveau moignon obtenu après RMIPP et préparation selon la BOPT

La couronne provisoire est réalisée dans la même séance que la préparation et laissée en place pour une durée de quatre semaines. Nous pouvons noter l'absence totale d'inflammation des tissus mous en regard de la provisoire une fois la cicatrisation gingivale obtenue (figure 26).

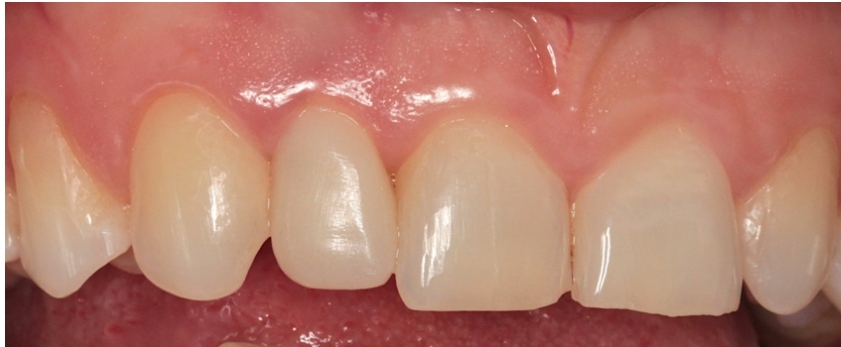

Figure 26. Couronne provisoire et cicatrisation gingivale obtenue après 4 semaines

La couronne provisoire est retirée pour effectuer la prise d’empreinte (figure 27a). La technique d’accès au sulcus a été réalisé avec une pâte d’expansion gingivale (Expasyl®) qui favorise l’assèchement et l’hémostase tissulaire. L’empreinte a été réalisée selon le principe de la technique double mélange (figure 27b). Elle est ensuite transmise au laboratoire pour la réalisation du modèle et réalisation de la prothèse d’usage (figure 27c).

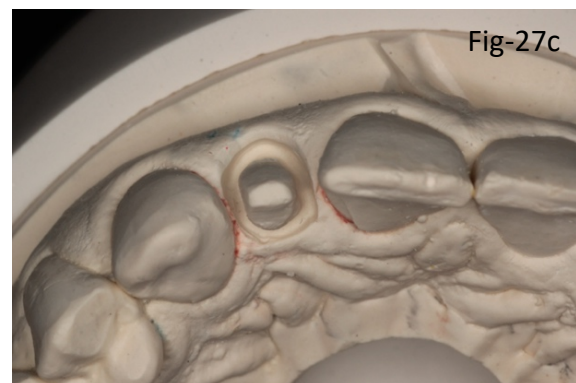
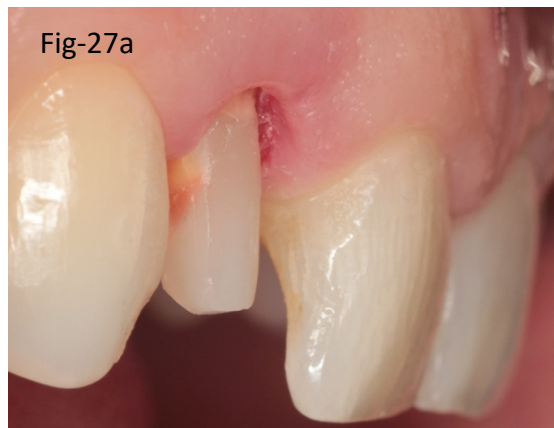

Figure 27a. Émergence gingivale après retrait de la provisoire et avant la prise d’empreinte

Figure 27b. Empreinte double mélange

Figure 27c. Modèle de travail pour réalisation de la prothèse d’usage

La couronne d'usage en zircone stratifiée est reçue au cabinet, puis essayée, avant d'être scellée (figure 28). Le mode de jonction utilisé ici contient la molécule MDP (Panavia®). Afin de faciliter les retraits une fine couche d'isolant type vaseline a été déposée sur les portions externes de la coiffe à distance des limites prothétiques. Le mode de jonction est une des problématiques de ce type de préparation de par sa situation très intra sulculaire. Nous pouvons noter l'extrême finesse du rebord cervical et le respect de la morphologie du contour coronaire avec un profil d'émergence plutôt plat et un contour cervical convexe, permettant une parfaite intégration biologique et esthétique (figure 29).

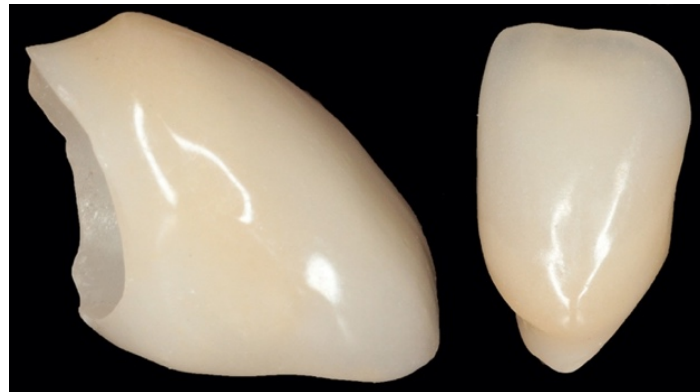

Figure 28. Couronne d'usage en zircone stratifiée

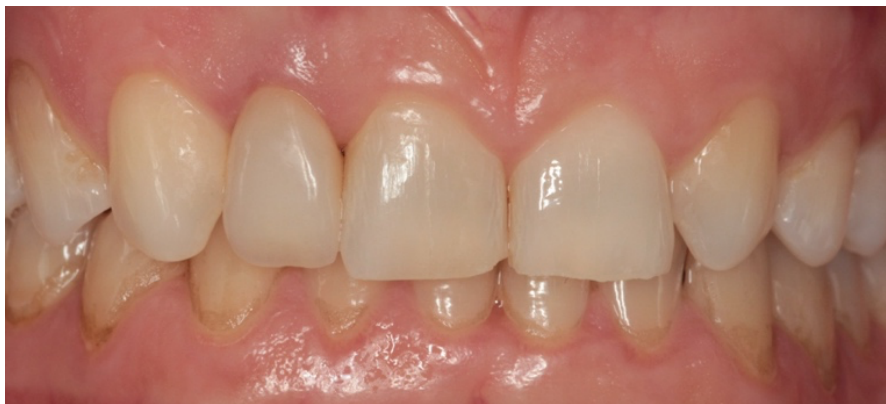

Figure 29. Photographie post opératoire

## IV. Matériaux céramiques

### IV.1 Rappels

Les céramiques sont des matériaux inorganiques, composés d'oxydes, de carbures, de nitrures et de borures. Elles présentent des liaisons chimiques fortes de nature ionique ou covalente et sont mises en forme à partir d'une poudre de granulométrie adaptée qui est agglomérée (73).

Une deuxième étape consiste à densifier et consolider cet agglomérat par frittage. Le frittage est un traitement thermique avec ou sans application de pression externe, grâce auquel un système de particules individuelles ou un corps poreux modifie certaines de ses propriétés dans le sens d'une évolution vers un état de compacité maximale (73).

Kelly (74) propose de considérer la céramique comme un matériau "composite", formé d'une matrice (vitreuse ou polycristalline) dans laquelle sont incorporés des éléments additifs ("fillers") en plus ou moins grande quantité. Il s'agit soit de particules (cristallines ou vitreuses à haut point de fusion), soit d'atomes modifiés, appelés "dopants", pour les céramiques polycristallines (74,75).

La matrice vitreuse confère les qualités esthétiques d'une céramique. Plus la proportion de verre est grande, plus la translucidité est importante, ce qui permet d'imiter au mieux les propriétés optiques de l'émail et de la dentine (74). Les qualités mécaniques diminuent avec la phase vitreuse fragile, mais augmentent avec le taux de charges. Les charges sont autant de barrières à la progression des dislocations (76).

Aujourd'hui plus que de "céramiques" dentaires, on parle plutôt de "systèmes céramiques" dentaires (77). Le système céramique correspond à l'association d'une composition chimique, donc d'un matériau céramique (99% d'oxydes), et d'un procédé de mise en forme ou procédé céramique (mise en forme manuelle puis frittage, frittage puis usinage, injection à chaud, frittage puis infiltration).

Chaque matériau céramique peut être mis en forme via différents procédés, et inversement, un même procédé peut être appliqué à différents matériaux. Il existe ainsi de très nombreuses possibilités de systèmes céramiques dentaires.

### IV.2 Classification

Les céramiques dentaires sont répertoriées selon différentes classifications. Elles peuvent être ordonnées selon leur historique d'apparition et leur température de fusion. La classification actuelle de Sadoun et Ferrari tient compte de la nature chimique, la microstructure et des procédés de mise en forme, distinguant les céramiques feldspathiques, les vitrocéramiques, les céramiques infiltrées et les céramiques polycristallines.

Certains auteurs préfèrent distinguer les familles de céramiques suivantes (78) :

- Les céramiques vitreuses (matrice vitreuse + particules cristallines dispersées)

- Les céramiques cristallines infiltrées de verre (matrice cristalline majoritaire + verre infiltré)
- Les céramiques polycristallines (sans matrice vitreuse), à base d'alumine ou de zircon

Parmi les céramiques vitreuses on distingue les céramiques feldspathiques et vitrocéramiques conventionnelles des vitrocéramiques renforcées.

- **Céramiques feldspathiques**

Les céramiques feldspathiques possèdent les meilleures propriétés optiques et sont les plus à même de reproduire l'esthétique d'une dent naturelle. Elles possèdent en revanche des propriétés mécaniques faibles, qui limitent fortement leurs indications cliniques (79).

- **Vitrocéramiques**

Les vitrocéramiques conventionnelles sont assimilées aux céramiques feldspathiques car elles possèdent des propriétés très similaires et que seul le procédé industriel de fabrication diffère, les feldspathiques étant obtenues par simple mélange de poudre avant cuisson.

Les vitrocéramiques sont des matériaux mis en forme à l'état de verre puis traités thermiquement pour obtenir une cristallisation contrôlée et partielle (80). Ce sont les oxydes qui cristallisent par traitement thermique, en présence de catalyseurs de germination. La cristallisation se réalise en deux étapes avec dans un premier temps la nucléation des cristaux, puis leur croissance. On passe ainsi d'une structure de verre monophasée à une structure biphasée avec dispersion de cristaux au sein de la phase vitreuse. Ce procédé est appelé céramisation (75,81).

- **Céramiques infiltrées**

Les céramiques infiltrées sont délicates et longues à mettre en œuvre pour le prothésiste, elles ne sont presque plus utilisées aujourd'hui, facilement délaissées au profit des céramiques polycristallines.

- **Céramiques polycristallines**

Les céramiques polycristallines ne possèdent pas ou peu de phase vitreuse. Leur phase cristalline contient des cristaux d'oxyde d'alumine ou d'oxyde de zirconium, condensés par frittage. On distingue ainsi deux formes chimiques : les céramiques polycristallines à base d'alumine (Procera® >98% d'alumine) et celles à base de zircon.

Rappelons qu'après frittage, le refroidissement de la zircon s'accompagne d'un changement de structure cristalline (quadratique vers monoclinique). L'expansion dimensionnelle qui en découle initie des contraintes internes très importantes qui peuvent conduire à la fracture des pièces en zircons purs (82). C'est pour cette raison que cette dernière, ou oxyde de zirconium (ZrO<sub>2</sub>) n'est pas utilisable comme céramique dentaire (82)(83). Pour intégrer la zircon à notre arsenal prothétique, le matériau a été modifié via l'adjonction de dopants (essentiellement d'oxydes d'yttrium) qui permettent de conserver une seule phase, cubique et quadratique à température ambiante. La zircon polycristalline tétragonale stabilisée à l'oxyde d'yttrium (zircon Y-TZP), ne comporte plus de cristaux

monocliniques à température ambiante mais une grande majorité de cristaux en phase quadratique (qui lui confèrent ses propriétés mécaniques très élevées) et une minorité en phase cubique.

La zircone Y-TZP présente des propriétés mécaniques très intéressantes pour notre usage clinique, c'est notamment leur ténacité élevée qui leur confère une très bonne résistance à long terme. Elle est même qualifiée de matériau "autocicatrisant". En effet, à température ambiante la transformation des particules quadratiques en monoclinique a lieu en général en réaction à une contrainte mécanique, comme la propagation d'une fissure. L'augmentation de volume qu'elle induit amène une contrainte en compression qui permet de freiner voire de bloquer la propagation de la fissure (75,84).

### IV.3 Biocompatibilité

Il y a plus de 50 ans, Glickman (85) dans son ouvrage « La Parodontologie Clinique » disait que « c'est la santé gingivale qui témoigne de l'intégration esthétique d'une restauration de prothèse fixée ». L'intégration biologique dépasse en fait le cadre de la santé de la gencive marginale qui est plutôt en rapport avec la finesse d'adaptation de la pièce prothétique et la réalisation d'un profil d'émergence correct. L'intégration biologique résulte en premier lieu de la biocompatibilité des matériaux prothétiques ; l'absence de toxicité cellulaire, de pouvoir mutagène ou de potentiels électrochimiques élevés doit être garantie. La mise en œuvre de ces matériaux doit également permettre une grande qualité d'ajustage aux tissus sains restants, garante d'un continuum dentoprothétique biomécanique et esthétique.

En science des matériaux, la biocompatibilité désigne la capacité d'un matériau à ne pas interférer, ni dégrader, le milieu biologique dans lequel il est utilisé. Les biomatériaux utilisés en dentisterie restauratrice sont sujets à la formation de biofilms bactériens. La composition du matériau, ainsi que sa structure de surface, influencent l'adhésion bactérienne initiale (86,87).

L'étude *in vivo* de Hahn *et al.* montre que l'accumulation de plaque bactérienne dans l'espace interdentaire en regard de restaurations céramiques est significativement moins élevée et l'activité microbienne réduite en comparaison avec une dent naturelle ou une restauration en résine composite (ces deux dernières obtenant des résultats comparables) (88).

Bremer *et al.* précisent que la formation de biofilm diffère de manière significative selon le type de céramique. Ils ont comparé l'adhésion bactérienne en termes de répartition de surface et d'épaisseur sur cinq céramiques différentes : deux céramiques à base de zircons Y-TZP dont une associée à 25% d'oxyde d'aluminium, une vitrocéramique enrichie à la leucite et une vitrocéramique enrichie en disilicate de lithium. D'après leur étude, les céramiques à base de zircone présentent les meilleurs résultats et c'est sur la céramique enrichie en disilicate de lithium que le biofilm est le plus épais et étendu (89). En ce qui concerne l'adhésion bactérienne, les céramiques à base de zircone Y-TZP seraient donc plus avantageuses que les vitrocéramiques enrichies en disilicate de lithium tout en répondant à des indications similaires.

Scarano *et al.* (90) évaluent, en microscopie électronique, la surface colonisée par les bactéries sur des disques d'oxyde de zirconium et de titane après 24h au sein de la cavité buccale de différents patients. Leurs résultats montrent que le dépôt bactérien observé sur les disques d'oxydes de zirconium (équivalent à 12% de leur surface), est significativement inférieur à celui observé sur les disques de titane (19%).



L'étude de Rimondini *et al* (91) corrobore ces résultats en comparant la colonisation bactérienne *in vitro* et *in vivo* sur des disques élaborés à base de titane et de zircone Y-TZP. Les surfaces des disques en zircone Y-TZP ont accumulés des bactéries en moindre quantité, et dont la composition suggère une plaque immature (92). De plus, la présence de nombreuses cellules épithéliales ectopiques observées sur les disques de zircone Y-TZP leur évoquait déjà un matériau prometteur, capable de favoriser la formation d'un attachement épithélial (91).

Dernièrement, Pham *et al* (93) quantifient *in vitro*, entre autres paramètres, le nombre et le degré d'adhésion des fibroblastes (déterminé par leur morphologie en microscopie électronique) à la surface de disques de zircone après différents traitements de décontamination de la surface (laser, ultrasons).

En somme, nous pouvons dire que la biocompatibilité de la zircone relève notamment d'une très faible rétention bactérienne et d'une bonne adhérence des fibroblastes à sa surface.

#### IV.4 Céramique et BOPT

Les restaurations céramo-métalliques ont été largement utilisées pendant de nombreuses années, elles sont très fiables et possèdent un taux de survie élevé. Récemment, ce sont les restaurations tout céramique avec armatures en zircone Y-TZP qui sont devenues très populaires pour différentes raisons, notamment l'amélioration des résultats esthétiques (94), leur résistance mécanique élevée et leur excellente biocompatibilité (90,95).

Si la zircone suscite beaucoup d'intérêts et ce depuis de nombreuses années, la technologie nécessaire à son utilisation clinique n'a pas toujours été disponible. Le développement de l'outil numérique a donné naissance à la conception et fabrication assistée par ordinateur (CFAO), avancée majeure qui nous permet aujourd'hui d'usiner des blocs de zircone Y-TZP. En plus de l'usinage de la zircone pré-frittée largement employé, une fabrication additive par stéréolithographie (SLA) est maintenant possible (96). La poudre de zircone incluse en suspension dans un polymère permet l'impression de la pièce désirée grâce à un laser UV dans une machine d'impression 3D. Un double traitement thermique permet ensuite successivement d'éliminer le polymère de liaison puis de fritter la restauration en zircone pour obtenir ses dimensions et sa dureté finale. Li *et al.* (96) montrent qu'en termes de fidélité de reproduction de la restauration, la stéréolithographie donne des résultats similaires à l'usinage de zircone pré-frittée.

Le développement des restaurations tout céramique au cours de la dernière décennie ont permis de nouvelles propositions thérapeutiques. C'est notamment le cas de la BOPT qui suppose l'élaboration d'une restauration avec une extrême finesse cervicale enfouie au sein du sulcus. La zircone Y-TZP s'impose parmi les céramiques comme le matériau avec les propriétés mécaniques les plus importantes, sa résistance à la flexion atteignant les 1200 MPa. En comparaison, une vitrocéramique enrichie en disilicate de lithium qui présente des indications cliniques similaires offre une résistance à la flexion de l'ordre de 440 à 480 MPa (28).

Les faibles propriétés optiques de la zircone Y-TZP constituent son inconvénient majeur, en effet l'absence de phase vitreuse est à l'origine de son opacité. Elle est donc préférentiellement utilisée comme infrastructure prothétique recouverte par une couche cosmétique en secteur esthétique, ou bien en couronne monolithique dans les secteurs postérieurs.

Les fabricants d'oxyde de zirconium recommandent un support dont le design de la limite marginale est un chanfrein, ou un épaulement à angle interne arrondi, ainsi qu'une accentuation de la mise de dépouille des parois axiales du support (4° par rapport à l'axe vertical, contre 2 à 3° pour les préparations traditionnelles) (97-99).

Les aires de finition ont depuis longtemps suscité l'intérêt par leur rapidité d'exécution et la préservation en tissu dentaire. Cependant la restauration d'un support sans ligne de finition par une pièce céramo-métallique présente inévitablement un rebord marginal en métal, nécessaire pour garantir résistance et précision cervicale. Lorsque ces restaurations étaient réalisées auparavant, il s'agissait de réaliser un compromis entre esthétique et préservation tissulaire de dents au support parodontal affaibli (figure 30).

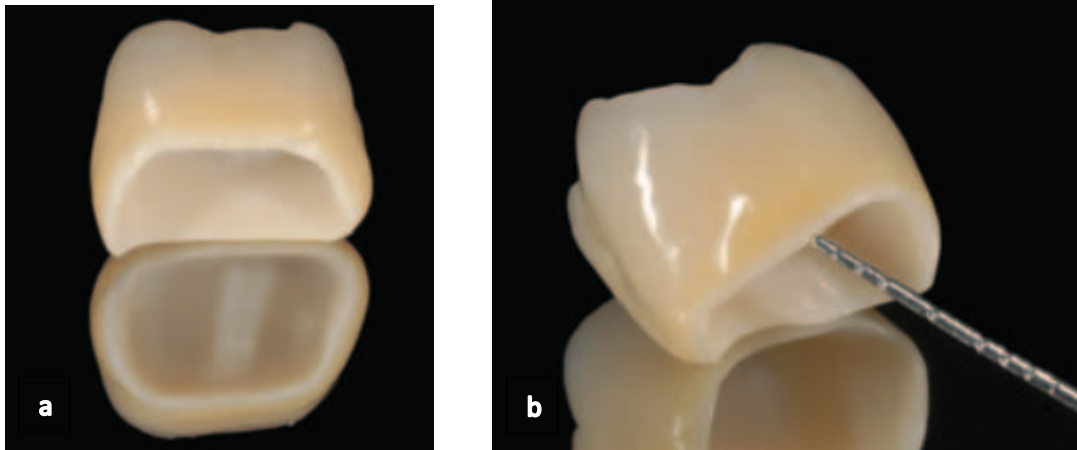


Figure 30. Rebord cervical métallique d'une couronne céramo-métallique réalisée sur un support préparé selon une simple mise de dépouille. D'après (65)

*A contrario*, la réalisation d'une ligne de finition permet d'assurer une épaisseur cervicale de matériau suffisante, particulièrement de céramique cosmétique, visant à réduire autant que possible la visibilité du rebord métallique d'une restauration céramo-métallique. Sur un support préparé selon la BOPT, la finesse du bord cervical de la restauration impose qu'il ne soit composé que de céramique d'infrastructure.

La réalisation d'une infrastructure en zircone Y-TZP semble être un choix pertinent pour la restauration d'un support mis de dépouille. La conception de l'infrastructure ne diffèrera pas de celle d'une coiffe céramo métallique, avec les mêmes objectifs, à savoir réaliser un profil d'émergence qui respecte le parodonte, facile à nettoyer, et simulant autant que possible la JEC naturelle.

La résistance mécanique de la zircone, sa biocompatibilité et le fait qu'elle permette d'optimiser les résultats esthétiques sans avoir à enfouir le rebord prothétique profondément dans le sulcus (limite marginale blanche) en font un matériau de choix pour la BOPT, qui peut être laissé exposé à l'environnement intra-oral. (figures 31a et b) (65,100,101).



Figures 31 a et b. Rebord cervical représenté par l'armature en zircone, la couleur blanche améliore les résultats esthétiques. D'après (65).

L'épaisseur du rebord marginal doit être équivalente à 0,5-0,7mm dans le but de garantir une résistance suffisante à l'écaillage de surface (chipping) pouvant survenir à l'essayage et au scellement de la pièce prothétique, et une résistance à la fracture une fois en fonction sur l'arcade. Une étude in vivo a démontré que la fracture des couronnes tout céramique était généralement initiée au niveau de leur rebord cervical, là où le stress mécanique y est le plus concentré et intense (102,103).

Bien que la combinaison entre support préparé sans ligne de finition et restauration à base d'oxyde de zirconium nécessite des études cliniques randomisées supplémentaires à moyen et longs termes, elle semble offrir une solution cliniquement intéressante, notamment en termes d'intégration esthétique et biologique.

## V. Discussion

L'expérience clinique de différents auteurs comme Agustin-Panadero *et al.* (10) Serra-Pastor *et al.* (11) suggère que la combinaison d'une restauration antérieure tout céramique, avec une infrastructure en zircone recouverte par une couche de céramique cosmétique, excepté le rebord marginal (0,5mm) constitué uniquement par l'infrastructure, et BOPT offre des résultats prometteurs. Les auteurs mettent en évidence un épaissement et une stabilité gingival, ainsi que d'excellents résultats esthétiques. Ces résultats sont pour l'instant observés avec peu de recul clinique, équivalent à deux ans pour les premiers auteurs cités et quatre ans pour les suivants.

Dans une autre étude plus récente, avec un recul clinique plus important (cinq ans), Agustin-Panadero *et al.* (104) étudient, entre autres, l'indice de plaque, l'inflammation gingivale, la profondeur de sondage et la stabilité marginale en regard de dents postérieures restaurées avec des prothèses fixes en zircone stratifiées sur des supports préparés selon la BOPT ou avec une ligne de finition de type chanfrein (groupe contrôle). Les piliers BOPT présentent une meilleure réponse clinique à 5 ans que celle observée sur les piliers du groupe contrôle, avec une faible inflammation gingivale, une légère augmentation de la profondeur de sondage et une absence de récession marginale.

Au-delà de l'épaissement gingival que permet d'obtenir la BOPT, Loi (5) fait état de la possibilité d'obtenir la migration coronaire de la gencive marginale sur un cas d'échec prothétique lié à l'apparition d'une récession. Le principe décrit par Loi a été étendu par certains auteurs (105) au traitement des récessions de classe I et II de Miller. En effet, Derchi *et al.* (105) proposent une alternative aux techniques chirurgicales pour recouvrir ces récessions basées sur la stabilisation d'un caillot sanguin avec une restauration provisoire en résine composite. Cette technique nommée « Restoration Guided Creeping Attachment » (RGCA), semble permettre de corriger la situation clinique fréquemment rencontrée d'une récession gingivale associée à une lésion cervicale non carieuse sans engendrer de second site opératoire. Les auteurs concluent néanmoins qu'un recul plus important est souhaitable ainsi que des investigations histologiques et radiographiques pour mieux déterminer les cas dans lesquels cette technique est indiquée.

Pour le praticien, le type de préparation dentaire imposé par la BOPT est facile à réaliser puisqu'il s'agit d'une simple mise de dépouille. Les principales difficultés résident dans la suppression de la JEC existante et la maîtrise de la profondeur de pénétration sulculaire de la fraise. Pour débiter, il nous paraît plus sûr d'avoir recours à une fraise graduée et de réaliser la préparation sous aides optiques. En plus de la simplification de la préparation, Loi avance que les étapes suivantes de réalisation de la couronne provisoire puis de prise d'empreinte sont également facilitées, cependant notre réflexion nous amène à penser que ces affirmations devraient être modérées.

Comme nous l'avons déjà énoncé, la prothèse provisoire joue un rôle capital dans le succès de la BOPT. En effet c'est sur elle que repose la stabilisation du caillot sanguin, puis la cicatrisation, le remodelage des tissus mous et éventuellement leur migration coronaire. Pour remplir l'ensemble de ces objectifs, le praticien doit veiller à ce que le rebord marginal pénètre entre 0,5 et 1mm maximum en intra-sulculaire, combler l'empreinte négative de la gencive après rebasage de façon à créer un contour coronaire physiologique tout en assurant un espace suffisant au caillot sanguin, obtenir une morphologie gingivale esthétique en harmonie avec les dents adjacentes, et réaliser un polissage soigneux. Nous pouvons donc imaginer que contrairement à ce qu'affirme Loi, la réalisation d'une

prothèse provisoire répondant à l'ensemble de ces critères est une étape extrêmement délicate à réaliser, et qui peut facilement constituer une source d'erreurs.

En ce qui concerne la prise d'empreinte, là aussi les problématiques peuvent être multiples. Si Loi recommande l'utilisation d'une technique d'empreinte classique avec un double cordonnet, cette technique présente deux inconvénients : d'une part le risque de lésion de l'attache épithéliale, et d'autre part l'impossibilité de pallier l'affaissement quasi instantané du sulcus au moment du retrait de la couronne provisoire.

Le chirurgien-dentiste n'est pas le seul acteur de la réussite du traitement. Par rapport aux techniques conventionnelles, la BOPT demande au technicien de laboratoire des connaissances biologiques approfondies car il lui incombe de choisir la position de la ligne de finition de la prothèse ainsi que la morphologie du contour coronaire. Ces deux étapes rallongent considérablement le temps de travail en raison de la nécessité de réaliser deux modèles, un premier dont l'émergence gingivale est supprimée pour réaliser le contour coronaire idéal, et un second sur lequel les interférences entre la prothèse réalisée et la gencive sont supprimées pour permettre son insertion et réajuster la morphologie définitive.

Le travail du prothésiste pourrait être simplifié, au prix d'un temps de travail supplémentaire au fauteuil, en enregistrant fidèlement le profil d'émergence gingival. Pour ce faire deux solutions ont notamment été décrites, une proposée par Llansana *et al.* (106), inspirée du transfert d'implant personnalisé, et l'autre par Agustin-Panadero *et al.* (107) qui repose sur un protocole d'acquisition numérique.

Il nous semble que l'acquisition du niveau de maîtrise technique requis pour, entre autres, l'élaboration d'une prothèse provisoire de qualité (à fortiori dans les cas de corrections d'asymétries gingivales), et le transfert de l'émergence gingivale, nécessite de passer par une longue courbe d'apprentissage.

Par ailleurs, comme pour toute restauration prothétique, celles reposant sur des piliers préparés selon la BOPT sont sujettes à des écueils d'ordre mécanique. Agustin-panadero *et al.* (104) ont comparé le comportement mécanique de zircons stratifiés sur des piliers préparés avec une ligne de finition en chanfrein ou selon la technique de Loi. Ils obtiennent des résultats comparables, et la complication la plus fréquemment observée était l'écaillage de la céramique cosmétique observée dans 10 à 15% des cas. D'autres travaux rapportent des résultats similaires (37, 108-110), alors que certaines études font état de pourcentages bien plus élevés, atteignant 30 à 40% (111-113).

Pour s'affranchir des défauts d'écaillage de la couche de stratification communément observés, il peut être intéressant de s'orienter vers l'utilisation de matériau monolithique. Grâce à un élargissement des gammes colorimétriques et au maquillage de surface, les couronnes monolithiques en zircone, résistantes et économiques, trouvent en effet un domaine d'application en plein développement. Cependant nous avons vu que la restauration du support préparé selon la BOPT suppose l'élaboration d'une pièce prothétique avec un rebord marginal extrêmement fin, en lame de couteau, et il s'avère que même l'utilisation d'un matériau monolithique ne peut permettre d'éviter l'apparition de défauts de production dans cette zone.

Li *et al.* (96) s'intéressent à la qualité de couronnes en zircone monolithique réalisées selon deux modes de fabrication (usinage et stéréolithographie) et sur trois types de préparation cervicale : un épaulement à angle interne arrondi, un congé quart d'ovale, et une simple mise de dépouille. L'observation des restaurations usinées a révélé des défauts de type éclats éparses de petite taille sur les bords anguleux marginaux de toutes les restaurations, mais beaucoup plus volumineux sur les

bords en lame de couteau pour les limites en simple dépouille. Pour les couronnes imprimées, les limites marginales à bord arrondi n'ont révélé aucun défaut de type éclat ou fissure, alors que des éclats importants ont été observés sur les bords en lame de couteau. De plus, cette étude ne rapporte que les défauts de production des éléments prothétiques, qui subiront encore de fortes contraintes marginales lors de leur insertion puis, surtout, pendant leur mise en fonction sous les contraintes occlusales.

# Conclusion

---

L'évolution de notre pratique clinique ainsi que les attentes grandissantes de nos patients, notamment en termes d'esthétique, ont obligé la dentisterie moderne à se concentrer sur la recherche de protocoles toujours plus simples et le développement de matériaux aux performances élevées en termes de résistance mécanique et d'esthétique.

Ces dernières années, la communauté scientifique s'est aventurée dans le monde de la conception et fabrication assistée par ordinateur (CFAO), une innovation technologique majeure, importée du monde de l'ingénierie. Cette innovation a permis d'exploiter un matériau connu depuis longtemps pour ses qualités mécaniques et mimétiques : l'oxyde de zirconium. La zircone Y-TZP ouvre de nouvelles possibilités dans le choix du matériau de restauration prothétique et également dans le choix du type de préparation du support tissulaire.

L'objectif principal de la dentisterie prothétique peut se résumer par la restauration esthétique, biologique et fonctionnelle des arcades dentaires. Si l'aspect fonctionnel est souvent satisfait sans problèmes majeurs, la plus grande partie des déconvenues concerne la composante biologique et esthétique. Nous rappelons encore une fois que plus que le maintien dans le temps de la prothèse sur son support dentaire, c'est la stabilité et l'intégrité des tissus gingivaux en regard qui constitue l'un des objectifs les plus exigeants pour le chirurgien-dentiste.

La BOPT, avec l'élimination de l'anatomie émergente permet la réalisation de profils prothétiques adaptatifs qui permettrait de garantir une stabilité considérable des tissus pericoronaires tant dans le secteur postérieur que le secteur antérieur.

La théorie du docteur Loi, selon laquelle les tissus mous s'adaptent aux profils prothétiques créés par le technicien de laboratoire, s'oppose à celle communément admise, selon laquelle ce sont plutôt les restaurations prothétiques qui doivent s'adapter à l'architecture gingivale. Avec la BOPT, le chirurgien-dentiste et son prothésiste ont la possibilité d'interagir avec les tissus environnants, en modifiant leurs formes et leur position (toujours dans le respect de la biologie) sans être conditionnés par des limitations gingivales. Les avantages qui en résultent sont considérables et permettent différentes applications quotidiennes.

À l'heure actuelle, il n'existe pas de réelles données scientifiques qui étayent ces théories au-delà des preuves présentées par différents cas cliniques. Par conséquent, des enquêtes supplémentaires, notamment biologiques, sont nécessaires pour expliquer l'amélioration de la stabilité des tissus mous en regard de cette préparation. Les résultats cliniques observés de manière constante et répétée depuis ces 15 dernières années, avec une application stricte de la technique dans tous les cas traités, nous permettent de conclure que la BOPT mérite une certaine attention.

## Références bibliographiques

1. Tirlet G, Attal J-P. Le gradient thérapeutique : un concept médical pour les traitements esthétiques. *Inf Dent*. nov 2009;(41/42):2561-8.
2. Walton TR. An up to 15-year longitudinal study of 515 metal-ceramic FPDs: Part 1. Outcome. *Int J Prosthodont*. 2002;15(5):439-45.
3. Walton TR. An up to 15-year longitudinal study of 515 metal-ceramic FPDs: Part 2. Modes of failure and influence of various clinical characteristics. *Int J Prosthodont*. 2003;16(2):177-82.
4. Podhorsky A, Rehmann P, Wöstmann B. Tooth preparation for full-coverage restorations-a literature review. *Clin Oral Investig*. 2015;19(5):959-68.
5. Loi I, Di Felice A. Biologically oriented preparation technique (BOPT): a new approach for prosthetic restoration of periodontically healthy teeth. *Eur J Esthet Dent*. 2013;8(1):10-23.
6. Agustín-Panadero R, Solá-Ruíz MF. Vertical preparation for fixed prosthesis rehabilitation in the anterior sector. *J Prosthet Dent*. 2015;114(4):474-8.
7. Agustín-Panadero R, Solá-Ruíz MF, Chust C, Ferreiroa A. Fixed dental prostheses with vertical tooth preparations without finish lines: A report of two patients. *J Prosthet Dent*. 2016;115(5):520-6.
8. Rancitelli D, Poli PP, Cicciù M, Lini F, Roncucci R, Cervino G, et al. Soft-Tissue Enhancement Combined With Biologically Oriented Preparation Technique to Correct Volumetric Bone Defects: A Clinical Case Report. *J Oral Implantol*. 2017;43(4):307-13.
9. Parisini P, Braccini L, Krejci I. A new veneer technique with <sup>[L]</sup><sub>[SEP]</sub>prefabricated composite denture teeth combined with the « Biologically Oriented Preparation Technique » (BOPT) - a case report. *Int J Esthet Dent*. 2017;12(1):14-26.
10. Agustín-Panadero R, Serra-Pastor B, Fons-Font A, Solá-Ruíz MF. Prospective Clinical Study of Zirconia Full-coverage Restorations on Teeth Prepared With Biologically Oriented Preparation Technique on Gingival Health: Results After Two-year Follow-up. *Oper Dent*. 2018;43(5):482-7.
11. Serra-Pastor B, Loi I, Fons-Font A, Solá-Ruíz MF, Agustín-Panadero R. Periodontal and prosthetic outcomes on teeth prepared with biologically oriented preparation technique: a 4-year follow-up prospective clinical study. *J Prosthodont Res*. 2019;63(4):415-20.
12. Pardo GI. A full cast restoration design offering superior marginal characteristics. *J Prosthet Dent*. 1982;48(5):539-43.
13. Corne P. Préparation pour coiffes céramo-métalliques et céramo-céramiques. *Inf Dent*. 29 juin 2016; Vol 98, N°26: 23-25.
14. Shillingburg HT, Jacobi R, Brackett SE. Les préparations en prothèse fixée : principes et applications cliniques. Paris : Editions CDP. 1988. 391 p.
15. Lang NP, Siegrist Guldener B. Atlas de médecine dentaire. Couronnes et bridges : plan de traitement synoptique. Paris 79-Niort : Flammarion médecine-science, Impr. Soullisse. 1996. 360 p.
16. Massironi D, Romeo G, Pascetta R, Bywaters LC, Goates B. Precision in dental esthetics: clinical and laboratory procedures. Milan; Chicago: Quintessenza Edizioni; 2007.



17. Scutellà F. Vertical finish line geometry and soft tissue management in fixed prosthodontics : a new paradigm. Disponible sur: <https://www.osteocom.me/es/product/finishline>
18. Murray PE, Smith AJ, Windsor LJ, Mjör IA. Remaining dentine thickness and human pulp responses. *Int Endod J.* 2003;36(1):33-43.
19. Anusavice KJ. Standardizing failure, success, and survival decisions in clinical studies of ceramic and metal-ceramic fixed dental prostheses. *Dent Mater.* 2012;28(1):102-11.
20. Shillingburg HT, Wilson EL, Cain JR, Mitchell DL, Blanco LJ, Kessler JC. *Fundamental of Fixed Prosthodontics.* Chicago: Quintessence Publishing; 2012. 121-240 p.
21. Wiskott HWA. *Fixed Prosthodontics : principles and clinics.* London: Quintessence; 2011. 768 p.
22. Walton CB, Leven MM. A preliminary report of photoelastic tests of strain patterns within jacket crowns. *J Am Dent Assoc.* 1955;50(1):44-8.
23. Dérand T. The importance of an even shoulder preparation in porcelain crowns. *Odontol Revy.* 1972;23(3):305-14.
24. Dérand T. Studies of porcelain jacket crowns by means of two-dimensional photoelastic experiments. *Odontol Revy.* 1973;24(4):373-88.
25. Dérand T. Analysis of stresses in loaded models of porcelain crowns. *Odontol Revy.* 1974;25(2):189-206.
26. Dérand T. Ultimate strength of porcelain crowns. *Odontol Revy.* 1974;25(4):393-402.
27. Dérand T. Residual stresses in porcelain crowns. *Odontol Revy.* 1974;25(3):289-96.
28. Zhang Y, Kelly JR. *Dental Ceramics for Restoration and Metal Veneering.* *Dent Clin North Am.* 2017;61(4):797-819.
29. Reich S, Petschelt A, Lohbauer U. The effect of finish line preparation and layer thickness on the failure load and fractography of ZrO<sub>2</sub> copings. *J Prosthet Dent.* 2008;99(5):369-76.
30. Cortellini D, Canale A. Bonding lithium disilicate ceramic to feather-edge tooth preparations: a minimally invasive treatment concept. *J Adhes Dent.* 2012;14(1):7-10.
31. Cortellini D, Canale A, Souza ROA, Campos F, Lima JC, Özcan M. Durability and Weibull Characteristics of Lithium Disilicate Crowns Bonded on Abutments with Knife-Edge and Large Chamfer Finish Lines after Cyclic Loading. *J Prosthodont.* 2015;24(8):615-9.
32. Imburgia M, Canale A, Cortellini D, Maneschi M, Martucci C, Valenti M. Minimally invasive vertical preparation design for ceramic veneers. *Int J Esthet Dent.* 2016;11(4):460-71.
33. Imburgia M, Cortellini D, Valenti M. Minimally invasive vertical preparation design for ceramic veneers: a multicenter retrospective follow-up clinical study of 265 lithium disilicate veneers. *Int J Esthet Dent.* 2019;14(3):286-98.
34. Schmitz JH, Cortellini D, Granata S, Valenti M. Monolithic lithium disilicate complete single crowns with feather-edge preparation design in the posterior region: A multicentric retrospective study up to 12 years. *Quintessence Int.* 2017;48(8):601-8.
35. Poggio CE, Dosoli R, Ercoli C. A retrospective analysis of 102 zirconia single crowns with knife-edge margins. *J Prosthet Dent.* 2012;107(5):316-21.
36. Monaco C, Caldari M, Scotti R, AIOP Clinical Research Group. Clinical evaluation of 1,132

zirconia-based single crowns: a retrospective cohort study from the AIOP clinical research group. *Int J Prosthodont.* 2013;26(5):435-42.

37. Monaco C, Caldari M, Scotti R, AIOP (Italian Academy of Prosthetic Dentistry) Clinical Research Group. Clinical evaluation of tooth-supported zirconia-based fixed dental prostheses: a retrospective cohort study from the AIOP clinical research group. *Int J Prosthodont.* 2015;28(3):236-8.

38. Wagman SS. Tissue management for full cast veneer crowns. *J Prosthet Dent.* 1965;15:106-17.

39. Borelli B, Sorrentino R, Goracci C, Amato M, Zarone F, Ferrari M. Evaluating residual dentin thickness following various mandibular anterior tooth preparations for zirconia full-coverage single crowns: an in vitro analysis. *Int J Periodontics Restorative Dent.* 2015;35(1):41-7.

40. Zöllner A, Gaengler P. Pulp reactions to different preparation techniques on teeth exhibiting periodontal disease. *J Oral Rehabil.* 2000;27(2):93-102.

41. Comlekoglu M, Dundar M, Ozcan M, Gungor M, Gokce B, Artunc C. Influence of cervical finish line type on the marginal adaptation of zirconia ceramic crowns. *Oper Dent.* 2009;34(5):586-92.

42. Fusayama T, Ide K, Hosoda H. Relief of resistance of cement of full cast crowns. *J Prosthet Dent.* 1964;14(1):95-106.

43. Gavelis JR, Morency JD, Riley ED, Sozio RB. The effect of various finish line preparations on the marginal seal and occlusal seat of full crown preparations. *J Prosthet Dent.* 1981;45(2):138-45.

44. Waerhaug J. Presence or absence of plaque on subgingival restorations. *Scand J Dent Res.* 1975;83(1):193-201.

45. Orkin DA, Reddy J, Bradshaw D. The relationship of the position of crown margins to gingival health. *J Prosthet Dent.* 1987;57(4):421-4.

46. Sorensen SE, Larsen IB, Jörgensen KD. Gingival and alveolar bone reaction to marginal fit of subgingival crown margins. *Scand J Dent Res.* 1986;94(2):109-14.

47. Felton DA, Kanoy BE, Bayne SC, Wirthman GP. Effect of in vivo crown margin discrepancies on periodontal health. *J Prosthet Dent.* 1991;65(3):357-64.

48. Richter WA, Ueno H. Relationship of crown margin placement to gingival inflammation. *J Prosthet Dent.* 1973;30(2):156-61.

49. Becker CM, Kaldahl WB. Current theories of crown contour, margin placement, and pontic design. *J Prosthet Dent.* 1981;45(3):268-77.

50. Perel ML. Axial crown contours. *J Prosthet Dent.* 1971;25(6):642-9.

51. Kohal RJ, Gerds T, Strub JR. Effect of different crown contours on periodontal health in dogs. Clinical results. *J Dent.* 2003;31(6):407-13.

52. Kohal RJ, Pelz K, Strub JR. Effect of different crown contours on periodontal health in dogs. Microbiological results. *J Dent.* 2004;32(2):153-9.

53. Ehrlich J, Hochman N. Alterations on crown contour-effect on gingival health in man. *J Prosthet Dent.* 1980;44(5):523-5.

54. The Glossary of Prosthodontic Terms: Ninth Edition. *J Prosthet Dent.* 2017;117(5S):e1-105.

55. Stein RS, Kuwata M. A dentist and a dental technologist analyze current ceramo-metal procedures. *Dent Clin North Am.* 1977;21(4):729-49.
56. Scutellà F, Weinstein T, Zucchelli G, Testori T, Del Fabbro M. A Retrospective Periodontal Assessment of 137 Teeth After Featheredge Preparation and Gingivectomy. *Int J Periodontics Restorative Dent.* 2017;37(6):791-800.
57. Wheeler R. Complete crown form and the periodontium. *J Prosthet Dent.* 1961;11(4):722-34.
58. Jameson LM, Malone WF. Crown contours and gingival response. *J Prosthet Dent.* 1982;47(6):620-4.
59. Tjan AH, Freed H, Miller GD. Current controversies in axial contour design. *J Prosthet Dent.* 1980;44(5):536-40.
60. Wagman SS. The role of coronal contour in gingival health. *J Prosthet Dent.* 1977;37(3):280-7.
61. Yuodelis RA, Weaver JD, Sapkos S. Facial and lingual contours of artificial complete crown restorations and their effects on the periodontium. *J Prosthet Dent.* 1973;29(1):61-6.
62. Du J-K, Li H-Y, Wu J-H, Lee H-E, Wang C-H. Emergence angles of the cemento-enamel junction in natural maxillary anterior teeth. *J Esthet Restor Dent.* 2011;23(6):362-9.
63. Yotnuengnit B, Yotnuengnit P, Laohapand P, Athipanyakom S. Emergence angles in natural anterior teeth: influence on periodontal status. *Quintessence Int.* 2008;39(3):126-33.
64. DiFebo G, Carnevale G, Sterrantino SF. Treatment of a case of advanced periodontitis: clinical procedures utilizing the « combined preparation » technique. *Int J Periodontics Restorative Dent.* 1985;5(1):52-62.
65. Patroni S, Chiodera G, Caliceti C, Ferrari P. CAD/CAM technology and zirconium oxide with feather-edge marginal preparation. *Eur J Esthet Dent.* 2010;5(1):78-100.
66. Gargiulo AW, Wentz FM, Orban B. Dimensions and relations of the dentogingival junction in humans. 1961;32(3):261-7.
67. Kon S, Novaes AB, Ruben MP, Goldman HM. Visualization of microvascularization of the healing periodontal wound. II. Curettage. *J Periodontol.* 1969;40(2):96-105.
68. Ingraham R, Sochat P, Hansing FJ. Rotary gingival curettage-A technique for tooth preparation and management of the gingival sulcus for impression taking. *Int J Periodontics Restorative Dent.* 1981;1(4):8-33.
69. Polimeni G, Xiropaidis AV, Wikesjö UME. Biology and principles of periodontal wound healing/regeneration. *Periodontol 2000.* 2006;41:30-47.
70. Grzesik WJ, Narayanan AS. Cementum and periodontal wound healing and regeneration. *Crit Rev Oral Biol Med.* 2002;13(6):474-84.
71. Moskow BS. The response of the gingival sulcus to instrumentation : A histological investigation. 2. Gingival Curettage. *J Periodontol.* 1964;35(2):112-26.
72. Magne P, Belser UC. Restaurations adhésives en céramique sur dents antérieures : approche biomimétique. *Quintessence International.* Paris; 2003. 405 p.
73. Poujade JM, Zerbib C, Serre D. Céramiques dentaires. *EMC-Dent.* 2004;1(2):101-17.
74. Kelly JR. Dental ceramics: what is this stuff anyway? *J Am Dent Assoc* 1939.

2008;139(9):4S-7S.

75. Kelly JR, Benetti P. Ceramic materials in dentistry: historical evolution and current practice. *Aust Dent J.* juin 2011;56 Suppl 1:84-96.
76. Laurent M, Aboudharam G, Laplanche O, Laborde G. Céramiques sans armature métallique : quels procédés pour quelles indications ? *Cah Prothèse.* 2002;119:7-15.
77. Atlan A. Les matériaux céramiques que faut-il en retenir ? *Inf Dent.* 2 sept 2015;(29) :20-30.
78. Perelmuter S, Cooman JD, Degrange M, Lelievre F, Lecardonnel A, M. Pompignoli, et al. Les céramo-céramiques. 2ème édition. Dossier ADF. janv 2011;
79. McLaren EA, Figueira J. Updating Classifications of Ceramic Dental Materials: A Guide to Material Selection. *Compend Contin Educ Dent.* 2015;36(6):400-5; quiz 406, 416.
80. Dejou J. Les céramiques - Société francophone des biomatériaux dentaires. Campus Cérimés. Disponible sur: <http://campus.cerimes.fr/odontologie/enseignement/chap17/site/html/index.html>
81. Haussone J-M, Carry C, Bowen P, Barton J. Céramiques et verres : principes et techniques d'élaboration. Lausanne: Presses polytechniques et universitaires romandes; 2005. 815 p.
82. Samama Y, Coudray L, Dejou J. Dossier Céramique - Les matériaux. *Inf Dent.* 24 Novembre 2010;(41/42):34-44.
83. Bennasar B, Jacquot B, Margerit J, Lethuillier J, Fages M, Felenc S. Quelle zircone en odontologie prothétique ? *Inf Dent.* 26 Mai 2010;92(21):10-16.
84. Zhang Y. Making yttria-stabilized tetragonal zirconia translucent. *Dent Mater.* 2014;30(10):1195-203.
85. Glickman I. *Clinical periodontology.* Philadelphia: W.B. Saunders Company; 1953. 1017 p.
86. Rashid H. The effect of surface roughness on ceramics used in dentistry: A review of literature. *Eur J Dent.* 2014;8(4):571-9.
87. Dal Piva A, Contreras L, Ribeiro FC, Anami LC, Camargo S, Jorge A, et al. Monolithic Ceramics: Effect of Finishing Techniques on Surface Properties, Bacterial Adhesion and Cell Viability. *Oper Dent.* 2018;43(3):315-25.
88. Hahn R, Weiger R, Netuschil L, Bruch M. Microbial accumulation and vitality on different restorative materials. *Dent Mater.* 1993;9(5):312-6.
89. Bremer F, Grade S, Kohorst P, Stiesch M. In vivo biofilm formation on different dental ceramics. *Quintessence Int.* 2011;42(7):565-74.
90. Scarano A, Piattelli M, Caputi S, Favero GA, Piattelli A. Bacterial adhesion on commercially pure titanium and zirconium oxide disks: an in vivo human study. *J Periodontol.* 2004;75(2):292-6.
91. Rimondini L, Cerroni L, Carrassi A, Torricelli P. Bacterial colonization of zirconia ceramic surfaces: an in vitro and in vivo study. *Int J Oral Maxillofac Implants.* 2002;17(6):793-8.
92. Carrassi A, Santarelli G, Abati S. Early plaque colonization on human cementum. *J Clin Periodontol.* 1989;16(4):265-7.
93. Pham CM, Chen C-Y, Kim DM. The effects of using erbium, chromium-doped:yttrium-scandium-gallium-garnet laser on the surface modification, bacterial decontamination, and cell adhesion on zirconia discs: an in vitro study. *Lasers Med Sci.* 2021; Disponible sur: <https://doi.org/10.1007/s10103-021-03313-1>

94. Raptis NV, Michalakis KX, Hirayama H. Optical behavior of current ceramic systems. *Int J Periodontics Restorative Dent.* 2006;26(1):31-41.
95. Yamashita D, Machigashira M, Miyamoto M, Takeuchi H, Noguchi K, Izumi Y, et al. Effect of surface roughness on initial responses of osteoblast-like cells on two types of zirconia. *Dent Mater J.* 2009;28(4):461-70.
96. Li R, Chen H, Wang Y, Sun Y. Performance of stereolithography and milling in fabricating monolithic zirconia crowns with different finish line designs. *J Mech Behav Biomed Mater.* 2021;115:1042-55.
97. Sadan A, Blatz MB, Lang B. Clinical considerations for densely sintered alumina and zirconia restorations: Part 1. *Int J Periodontics Restorative Dent.* 2005;25(3):213-9.
98. Hoard RJ, Caputo AA, Contino RM, Koenig ME. Intracoronal pressure during crown cementation. *J Prosthet Dent.* 1978;40(5):520-5.
99. el-Ebrashi MK, Craig RG, Peyton FA. Experimental stress analysis of dental restorations. 3. The concept of the geometry of proximal margins. *J Prosthet Dent.* 1969;22(3):333-45.
100. Scotti R, Zanini Kantorski K, Scotti N, Monaco C, Valandro LF, Bottino MA. Early biofilm colonization on polished- and glazed-zirconium ceramic surface. Preliminary results. *Minerva Stomatol.* 2006;55(9):493-502.
101. Scotti R, Kantorski KZ, Monaco C, Valandro LF, Ciocca L, Bottino MA. SEM evaluation of in situ early bacterial colonization on a Y-TZP ceramic: a pilot study. *Int J Prosthodont.* 2007;20(4):419-22.
102. Quinn JB, Quinn GD, Kelly JR, Scherrer SS. Fractographic analyses of three ceramic whole crown restoration failures. *Dent Mater.* 2005;21(10):920-9.
103. Scherrer SS, Quinn GD, Quinn JB. Fractographic failure analysis of a Procera AllCeram crown using stereo and scanning electron microscopy. *Dent Mater.* 2008;24(8):1107-13.
104. Agustín-Panadero R, Serra-Pastor B, Loi I, Suárez MJ, Pelaez J, Solá-Ruiz F. Clinical behavior of posterior fixed partial dentures with a biologically oriented preparation technique: A 5-year randomized controlled clinical trial. *J Prosthet Dent.* 2020;125(6):870-6.
105. Derchi G, Borgia V, Manca E, Barone A, Loi I, Covani U. A novel approach to treat gingival recession and non-carious cervical lesion combined defects: Restoration guided creeping attachment (RGCA) technique. A case report. *Quintessence Int.* 2018;49(6):445-50.
106. Llansana F, Magne I, Bauza G, Mesquida J. Transferring the finish line of an interim restorative to the definitive cast in biologically oriented preparation technique (BOPT) procedures: A dental technique. *J Prosthet Dent.* 2021; Disponible sur: [https://www.thejpd.org/article/S0022-3913\(21\)00080-9/fulltext](https://www.thejpd.org/article/S0022-3913(21)00080-9/fulltext)
107. Agustín-Panadero R, Loi I, Fernández-Estevan L, Chust C, Rech-Ortega C, Pérez-Barquero JA. Digital protocol for creating a virtual gingiva adjacent to teeth with subgingival dental preparations. *J Prosthodont Res.* 2020;64(4):506-14.
108. Pelaez J, Cogolludo PG, Serrano B, Serrano JFL, Suarez MJ. A four-year prospective clinical evaluation of zirconia and metal-ceramic posterior fixed dental prostheses. *Int J Prosthodont.* 2012;25(5):451-8.
109. Zenthöfer A, Ohlmann B, Rammelsberg P, Bömicke W. Performance of zirconia ceramic cantilever fixed dental prostheses: 3-year results from a prospective, randomized, controlled pilot

study. *J Prosthet Dent.* 2015;114(1):34-9.

110. Suarez MJ, Perez C, Pelaez J, Lopez-Suarez C, Gonzalo E. A Randomized Clinical Trial Comparing Zirconia and Metal-Ceramic Three-Unit Posterior Fixed Partial Dentures: A 5-Year Follow-Up. *J Prosthodont.* 2019;28(7):750-6.

111. Nicolaisen MH, Bahrami G, Schropp L, Isidor F. Comparison of Metal-Ceramic and All-Ceramic Three-Unit Posterior Fixed Dental Prostheses: A 3-Year Randomized Clinical Trial. *Int J Prosthodont.* 2016;29(3):259-64.

112. Naenni N, Bindl A, Sax C, Hämmerle C, Sailer I. A randomized controlled clinical trial of 3-unit posterior zirconia-ceramic fixed dental prostheses (FDP) with layered or pressed veneering ceramics: 3-year results. *J Dent.* 2015;43(11):1365-70.

113. Ioannidis A, Bindl A. Clinical prospective evaluation of zirconia-based three-unit posterior fixed dental prostheses: Up-to ten-year results. *J Dent.* 2016;47:80-5.

114. Agustín-Panadero R, Martín-de Llano J-J, Fons-Font A, Carda C. Histological study of human periodontal tissue following biologically oriented preparation technique (BOPT). *J Clin Exp Dent.* 2020;12(6):597-602.

## Collège des Sciences de la Santé

### UFR des Sciences Odontologiques

# Serment

En présence de mes Maîtres et de mes condisciples, je promets et je jure d'être fidèle aux lois de l'honneur et de la probité dans l'exercice de l'art dentaire.

Je donnerai mes soins gratuits à l'indigent et n'exigerai jamais un honoraire au-dessus de mon travail. Ma langue taira les secrets qui me seront confiés. Admis à l'intérieur des maisons, mes yeux ne verront pas ce qui s'y passe.

Mes connaissances et mon état ne serviront ni à diffuser des propos non avérés, ni à corrompre les mœurs, ni à favoriser le crime.

Je ne permettrai pas que des conditions de croyance, de nation et de race viennent s'interposer entre mon devoir et mon patient.

Je promets et je jure de conformer strictement ma conduite professionnelle aux principes et aux règles prescrites par le code de déontologie.

Si je remplis ce serment sans l'enfreindre, qu'il me soit donné de jouir heureusement de la vie et de ma profession, honoré à jamais parmi les hommes. Si je le viole et que je me parjure, puissé-je avoir un sort contraire.



Vu, Le Président du Jury,

Date, Signature :

Vu, la Directrice de l'UFR des Sciences Odontologiques,

Date, Signature :

Vu, le Président de l'Université de Bordeaux,

Date, Signature :



**Titre :** La Biologically Oriented Preparation Technique (BOPT) peut-elle devenir un gold standard de préparation périphérique en prothèse fixée ? Description, étapes de réalisation, et présentation d'un cas clinique

**Résumé :** De nos jours, pour combler les attentes toujours plus élevées de la part des patients et des praticiens, les restaurations prothétiques doivent notamment satisfaire trois principes fondamentaux que sont l'économie tissulaire, l'intégration biologique et l'intégration esthétique. Dans ce but, Loi propose la Biologically Oriented Preparation Technique (BOPT), qui permettrait au praticien de répondre plus facilement à l'ensemble de ces objectifs.

Ce travail se propose d'exposer le principe de la BOPT à travers la description de ses étapes de réalisation clinique, la présentation des systèmes céramiques à notre disposition et la pertinence de l'utilisation de la zircone, ainsi qu'un rapport de cas clinique.

**Mots clés :** Bopt, zircone, préparation verticale, biocompatibilité

---

**Title :** Can the Biologically Oriented Preparation Technique (BOPT) become a gold standard for peripheral preparation in fixed prosthesis ? Description, steps of realization, and presentation of a clinical case.

**Abstract :** In order to meet the ever-increasing expectations of patients and practitioners, today's prosthetic restorations must satisfy three fundamental principles : saving of dental structure, biological integration and esthetic integration. To this end, Loi suggests the Biologically Oriented Preparation Technique (BOPT), which would allow the practitioner to more easily fulfill all these objectives.

This work proposes to explain the principle of the BOPT through the description of its clinical steps, the presentation of the ceramic systems available to us and the relevance of using zirconia, and a clinical case report.

**Keywords :** Bopt, zirconia, feather edge/knife edge, biocompatibility