



HAL
open science

Apport du cliché de tomosynthèse en compression localisée pour la caractérisation des images indéterminées en tomosynthèse

Florian Deleau

► **To cite this version:**

Florian Deleau. Apport du cliché de tomosynthèse en compression localisée pour la caractérisation des images indéterminées en tomosynthèse. Sciences du Vivant [q-bio]. 2021. dumas-03352643

HAL Id: dumas-03352643

<https://dumas.ccsd.cnrs.fr/dumas-03352643>

Submitted on 23 Sep 2021

HAL is a multi-disciplinary open access archive for the deposit and dissemination of scientific research documents, whether they are published or not. The documents may come from teaching and research institutions in France or abroad, or from public or private research centers.

L'archive ouverte pluridisciplinaire **HAL**, est destinée au dépôt et à la diffusion de documents scientifiques de niveau recherche, publiés ou non, émanant des établissements d'enseignement et de recherche français ou étrangers, des laboratoires publics ou privés.

U.F.R DES SCIENCES MEDICALES

Année 2021

Thèse n°3072

Thèse pour l'obtention du

DIPLOME D'ÉTAT DE DOCTEUR EN MÉDECINE

Présentée et soutenue publiquement

Le 25/06/2021

Par DELEAU Florian

Née le 21 janvier 1990 à PAU

Apport du cliché de tomosynthèse en compression localisée pour la caractérisation des images indéterminées en tomosynthèse.

Directeur de thèse :

Docteur CHAMMING'S Foucauld

Rapporteuse de thèse :

Professeur THOMASSIN-NAGGARA Isabelle

Membres du Jury

Monsieur le Professeur CHATEIL Jean-François
Monsieur le Professeur GRENIER Nicolas
Monsieur le Docteur LE LOARER François
Madame le Docteur BOISSERIE-LACROIX Martine
Monsieur le Docteur CHAMMING'S Foucauld

Président
Juge
Juge
Juge
Directeur

Table des matières

<i>Remerciements</i> :	2
<i>Liste des abréviations</i> :	6
<i>Introduction</i>	7
<i>I. LA TOMOSYNTHESE EN SITUATION DE DEPISTAGE</i>	8
A. Principe de la tomosynthèse	8
B. Performances diagnostiques de la tomosynthèse dans une population de dépistage :	9
C. Caractéristiques de cancers détectés en tomosynthèse :	9
D. Tomosynthèse et cancers d'intervalle :	10
E. Tomosynthèse et densité mammaire :	10
F. La place de l'échographie après l'introduction de la tomosynthèse :	11
G. Tomosynthèse, dose délivrée à la patiente et mammographie synthétique :	12
H. Temps d'interprétation :	14
I. Stockage, transmission des données et contrôle qualité :	14
<i>II. LA TOMOSYNTHESE EN SITUATION DIAGNOSTIQUE</i> :	14
A. Évaluation du degré de suspicion - Classification BI-RADS :	14
B. Tomosynthèse et anomalie clinique :	15
C. Tomosynthèse et masses :	16
D. Tomosynthèse et distorsion architecturale :	18
E. Tomosynthèse et microcalcifications :	19
F. Tomosynthèse et asymétrie :	21
G. Tomosynthèse et compression localisée :	22
H. Tomosynthèse et bilan d'imagerie pré-thérapeutique d'un cancer du sein récemment diagnostiqué :	23
1. Évaluation de la taille tumorale :	23
2. Bilan d'extension locale :	24
I. Tomosynthèse et surveillance des seins traités :	25
<i>III. TOMOSYNTHESE EN COMPRESSION LOCALISEE</i>	26
A. Introduction de la tomosynthèse en compression localisée :	26
B. Article :	30
C. Discussion complémentaire et conclusion :	49
<i>Serment d'Hippocrate</i> :	51
<i>Références bibliographiques</i> :	52

Remerciements :

Au président du Jury,

Monsieur le Professeur Jean-François CHATEIL, vous me faites l'honneur de présider le jury de cette thèse. Soyez assuré de ma reconnaissance et de ma gratitude.

Merci de votre investissement dans la formation des internes. Je garde un excellent souvenir de mon passage dans votre service.

Aux membres du Jury,

Monsieur le Professeur Nicolas GRENIER, je suis honoré que vous ayez accepté de juger mon travail. Merci pour la bienveillance que vous avez témoignée à mon égard.

Monsieur le Docteur François LE LOARER, je suis très reconnaissant que tu aies accepté de juger mon travail qui, je pense, ne concerne pas un de tes sujets favoris.

Merci de m'avoir accueilli avec autant de sympathie lors de mon passage dans le service.

Madame le Docteur Martine BOISSERIE-LACROIX, te compter parmi les membres de mon jury est une fierté. Je te remercie pour ton dévouement et ton humanité.

Merci pour ta confiance et de m'avoir donné l'opportunité de participer à des travaux avec toi, j'en garde un excellent souvenir.

Merci de nous rappeler au quotidien qu'être médecin est avant tout un savoir-être.

A mon directeur de thèse,

Monsieur le Docteur Foucauld CHAMMING'S, je suis honoré que tu m'aies proposé ce travail de thèse.

Je te remercie profondément pour ta disponibilité sans faille et ta gentillesse, cette collaboration a été pour moi un réel plaisir.

Merci d'avoir toujours cru en moi et de m'avoir transmis avec autant d'énergie ta passion de la sénologie, de la médecine.

Le soutien et les conseils que tu m'as apportés durant l'ensemble de mon internat sont pour moi très précieux.

A ma rapporteuse de thèse,

Madame le Professeur Isabelle THOMASSIN-NAGGARA, je suis honoré de l'intérêt que vous avez porté à notre travail en acceptant d'en être la rapporteuse. Veuillez trouver ici l'expression de ma reconnaissance et de ma gratitude.

Au pôle de Biostatistiques de l'institut Bergonié,

Madame le Docteur Véronique BROUSTE, merci pour votre rigueur et vos conseils qui se sont révélés fondamentaux dans l'élaboration de ce travail.

A ma famille :

A mes parents, pour leur soutien sans faille pendant toutes ces années. Je ne serais certainement pas ici aujourd'hui sans vos encouragements.

Merci d'avoir toujours été là pour moi. Je vous embrasse fort.

A mes grands-mères pour leur gentillesse et tendresse perpétuelle. Merci d'avoir rendu mon enfance si douce.

Les événements récents nous montrent encore à tous votre force de caractère.

A mes grands-pères, qui ne sont plus là aujourd'hui mais qui ont toujours cru en moi.

A mon grand frère Pierre-Alain et Jessica, que j'aimerais voir plus mais toujours présents quand il le faut. A mes neveux Maxime et Antoine qui grandissent beaucoup trop vite.

A mon cousin Thomas, avec qui je partage tant de souvenirs. Tous nos moments partagés et notre complicité sont très importants à mes yeux.

Je suis fier de celui que tu es devenu.

A Dono, pour m'avoir épaulé pendant toutes ces années. Merci de savoir faire taire mes doutes et de mettre autant d'énergie à me rendre heureux. Merci de toujours me faire passer en premier.

J'ai hâte de concrétiser tous nos beaux projets à venir. Je t'aime.

A mes amis :

A Pauline et son grand cœur. Si j'ai tant aimé mon internat c'est avant tout parce que nous l'avons vécu ensemble. Merci de toujours être là pour moi.

A Léonie que j'aime tant et qui me comprend si bien. Quelle chance de t'avoir rencontrée. A David, une personnalité toute douce (et le champion incontesté du Gin Tonic).

A Geoffrey pour ta belle personnalité. Tu es certainement celui qui mérite le plus ta place. Bravo pour ton parcours et ta persévérance.

Merci de toujours répondre présent. Ne change rien.

A Pierre-Antoine, pour ton oreille attentive et ton aide précieuse durant l'ensemble de mon internat. Merci pour ta gentillesse et ton humilité.

A Benjamin, mon ami de toujours à qui je ne souhaite que le meilleur. Je suis heureux de te voir t'épanouir dans ta vie parisienne.

A Clémentine C. si généreuse et toujours de bonne humeur. Hâte de se retrouver cet été autour de ta terrasse – à refaire le monde - avec ta famille que j'apprécie tant.

A Karen, pour tous nos fous rires et moments de complicité depuis maintenant plus de 15 ans. Le temps n'a pas eu raison de notre âme d'enfant.

A Arnaud, le plus grand pêcheur d'eau douce. Je suis heureux que nos routes se soient croisées à nouveau. Merci de m'avoir permis de rencontrer Vincent (Bon allez, et pour te faire plaisir : Bonsoir Paris !).

A Delphine ma grande amie de l'externat. Merci pour toutes ces années de souvenirs. En écrivant ces quelques lignes je pense à toutes ces soirées au Cap Ferret ou en terrasse passées avec la fine équipe (Julien, Sylvain, Clément, Elodie, Aurélie et tant d'autres). Je ne te souhaite que du bonheur et de t'épanouir avec cet heureux événement à venir.

A Gaby, quelle chance de t'avoir rencontrée à mon arrivée à Bordeaux. Merci pour tous nos moments de complicité, chers à mes yeux.

A Alice, Arnaud et Hugo, une belle petite famille toute douce. Hâte de vous retrouver dans votre nouveau chez vous.

A Charlotte, pour ta persévérance et la passion dont tu fais preuve.

A Laure et Séverine : un jour, promis, on le créera notre grand complexe médical avec vue sur l'océan !

A mes collègues et amis rencontrés pendant mon internat :

L'équipe de la maternité :

A Sara (la plus grande fan d'Aya Nakamura), Clémence (la championne en titre du « Tu préfères ? »), Jeannette (alias Djadja), Lydie (un jour, je t'assure, j'arriverai à trouver ce corps calleux) et Marlène pour ce magnifique semestre.

A Jean D qui n'a cessé de m'impressionner pendant toutes ces années. Bravo pour ton parcours.

A Pierre-Antoine D. pour s'être tant investi dans ma formation en pelvis.

C'était juste un plaisir de se lever le matin pour travailler avec vous.

L'équipe de radiologie de l'Institut Bergonié :

A Marie-Pierre, merci de toujours communiquer ta bonne humeur. Merci pour ta patience et de m'avoir transmis ta passion pour la sénologie.

A Jean P., Xavier B. et Vito C., les grands virtuoses de la RI.

A Michèle K., la première à m'avoir appris à structurer mes compte-rendu.

A Céline, Marie, Émilie, Marie-Laure, Joëlle, Béatrice, Christine et Romain parce que si j'ai tant aimé mes deux semestres à l'institut Bergonié, c'est avant tout grâce à vous.

L'équipe d'anatomopathologie de l'Institut Bergonié :

Au Docteur Gaëtan Mac Grogan, Benjamin B (un jour, promis, on ira boire ce cocktail !), Raul et Sabrina pour m'avoir si bien accueilli dans votre spécialité. Merci de m'avoir montré l'importance de la concordance radio-histologique.

A Lucile (un caractère bien trempé mais avant tout, un grand cœur) et Paul (celui aux plus gros mollets) pour ce semestre mémorable passé ensemble.

L'équipe de radio-pédiatrie : A Marion H., et ses grandes qualités humaines.

Au Docteur Pierre Bessou un formidable médecin dont le talent et l'expérience m'inspirent un profond respect. Merci pour tous vos conseils.

A toute l'équipe de Libourne pour leur gentillesse : Julia Amélie, Cédric, Christophe, Benjamin, Timothée, Sybille, Imad, Greg, Anne, Frédéric et Brigitte.

A Clémentine B et Guillaume (ou le meilleur fromager de Bordeaux) pour ce beau semestre passé ensemble.

L'équipe d'ostéo-articulaire : A Thibault, Etienne, Léa, Arthur et Romane. Je ne pouvais pas imaginer meilleure équipe pour terminer mon internat.

Mais aussi à toutes ces personnes rencontrées pendant mon internat :

A Lydia, une collègue de qualité. Merci pour ton optimisme.

A Florence, Alexis V, à Paul R, Jean P, David, Adrian et tant d'autres.

Liste des abréviations :

- ACR: American college of radiology
- AUC : Area Under the ROC Curve
- BIRADS: Breast Imaging-Reporting And Data System
- FN : Faux négatif
- FP : Faux positif
- HER2 : Human Epidermal growth factor Receptor 2
- IRM : Imagerie par résonance magnétique
- SE : Sensibilité
- SP : Spécificité
- VPN : Valeur prédictive négative
- VPP : Valeur prédictive positive

Introduction

Le cancer du sein est le cancer le plus fréquent chez la femme et la première cause de décès par cancer chez les femmes en Europe (1).

La mammographie bidimensionnelle conventionnelle est largement reconnue comme la méthode la plus efficace pour dépister le cancer du sein et grâce à une prise en charge précoce, améliorer le pronostic de la maladie en permettant une réduction de 20 à 40% de la mortalité par cancer du sein (2,3).

Néanmoins la mammographie numérique présente des limites avec en particulier un risque de faux négatifs (FN), c'est-à-dire de cancers non vus (4). Ces FN sont liés d'une part à la densité des seins, où des cancers peuvent être masqués par la superposition glandulaire en particulier chez des femmes aux seins denses et d'autre part à certains types histologiques de cancers se traduisant par des images subtiles (carcinome lobulaire infiltrant, carcinome canalaire in situ) et dont la détection est particulièrement difficile en mammographie.

De plus, des images construites par la superposition de structures fibro-glandulaires peuvent mimer des images suspectes en mammographie 2D, sources de faux positifs (FP) et conduire à la réalisation de vues additionnelles, de surveillances répétées et de prélèvement inutiles, particulièrement anxiogènes pour les patientes.

La tomosynthèse du sein est une nouvelle technologie de mammographie numérique, au cours de laquelle l'acquisition se fait alors que le tube à rayons X est en mouvement le long d'un arc de cercle. Ceci permet de générer une série d'images de projection reconstruites par un algorithme en une série de coupes balayant l'ensemble du volume du sein. Cette exploration en « pseudo » trois dimensions permet de s'affranchir en partie de la superposition des structures fibro-glandulaires liée à la projection en 2D de la mammographie.

A l'heure où les critiques du dépistage sont de plus en plus nombreuses (sur-diagnostic, FP, irradiation, faible sensibilité (SE) et spécificité (SP) de la mammographie numérique) nous verrons quel est l'apport de la tomosynthèse en dépistage organisé. Dans un second temps nous analyserons les bénéfices et les limites de la tomosynthèse en situation diagnostique c'est-à-dire lorsqu'il existe une anomalie clinique ou radiologique et dans le cadre du bilan pré thérapeutique d'un cancer du sein. Enfin, nous introduirons la technique du cliché de tomosynthèse en compression localisée susceptible de résoudre certaines situations où la tomosynthèse est mise en défaut et par le biais de notre étude nous analyserons ses performances pour la caractérisation d'images indéterminées en tomosynthèse mammaire.

I. LA TOMOSYNTHESE EN SITUATION DE DEPISTAGE

A. Principe de la tomosynthèse

La tomosynthèse est une technique basée sur les rayons X tout comme la mammographie bidimensionnelle mais avec plusieurs angles d'acquisitions.

L'examen se fait sur une mammographie numérique adaptée avec un tube à rayons X pouvant se déplacer autour du sein. Son principe est celui utilisé en tomographie soit par l'acquisition de multiples projections du sein 2D en utilisant 10 à 25 projections autour d'un secteur angulaire limité (10 à 45°) (Figure 1).

L'acquisition en tomosynthèse correspond donc à l'acquisition de n mammographies bidimensionnelles sous n angles. Après l'acquisition de n projections bidimensionnelles et malgré les données manquantes, des algorithmes de reconstruction sont appliqués et un volume tridimensionnel est alors généré.

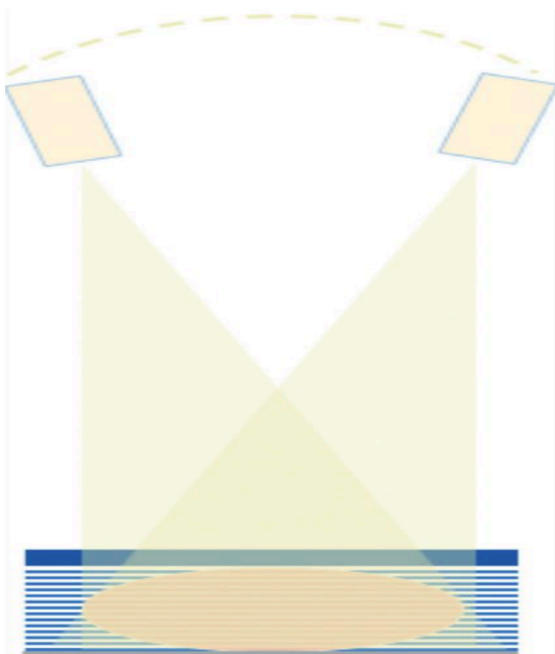


Figure 1. Principe de la tomosynthèse : Tube à rayon X tournant autour d'un axe (10 à 45°) avec acquisition de plusieurs mammographies 2D lors de la rotation, permettant après reconstruction une analyse volumétrique du sein.

B. Performances diagnostiques de la tomosynthèse dans une population de dépistage :

Les études, de plus en plus proches des conditions réelles de dépistage, ont montré une augmentation significative de la SE, de la SP et du taux de détection de cancer avec l'ajout de la tomosynthèse (en complément de la mammographie 2D) en comparaison avec la mammographie numérique seule allant de + 27 % à 34 % selon les études (5,6).

Ces meilleures performances sont associées à une diminution significative du taux de FP (-15%) et une augmentation de la valeur prédictive positive (VPP) (+20%) des biopsies avec la tomosynthèse (5-7).

En association avec la mammographie 2D, la tomosynthèse permet également une diminution du taux de rappel, c'est à dire des cas où la mammographie est considérée comme anormale et nécessite un complément d'exploration (échographie, cliché localisé) en comparaison de la mammographie numérique seule (6, 8-10).

En effet, elle réduit en particulier le problème de la superposition des structures glandulaires qui peuvent mimer des lésions suspectes, et évite ainsi des compléments d'imageries qui sont souvent source d'anxiété pour les patientes.

C. Caractéristiques de cancers détectés en tomosynthèse :

La tomosynthèse permet donc d'augmenter le taux de détection de cancers.

Il s'est alors posé la question des caractéristiques cliniques, histologiques et moléculaires de ces cancers supplémentaires détectés grâce à l'utilisation de la tomosynthèse. Certaines études rapportent en effet une proportion plus importante de cancers de bon pronostic (11-14).

Ainsi la tomosynthèse permettrait une augmentation significative du taux de détection de cancers de petites tailles (T1), de grade 1 et sans envahissement ganglionnaire (11).

Les cancers supplémentaires détectés en tomosynthèse auraient également des caractéristiques histologiques et moléculaires associées à un meilleur pronostic (sous-types luminal A ou B, statut human epidermal growth factor receptor 2 négatif (HER 2 -) et avec un index de prolifération (Ki67) plus faible) (12-14).

Néanmoins une étude plus récente et basée sur une période de dépistage prolongée (5 ans) montre que les cancers détectés en tomosynthèse sont plus souvent invasifs (70% vs 68 %) et de mauvais pronostic (33% vs 25%) que ceux détectés en mammographie numérique (9).

Bien que des données supplémentaires et un suivi à plus long terme soient nécessaires pour étayer ces affirmations, les résultats de cette dernière étude soutiennent l'intérêt de la tomosynthèse dans le cadre du dépistage car suggérant une détection précoce de cancers de mauvais pronostic.

D. Tomosynthèse et cancers d'intervalle :

Les cancers d'intervalle sont des cancers du sein qui apparaissent entre deux mammographies de dépistage. La réduction du taux de cancer d'intervalle est souvent reconnue comme un marqueur fort d'efficacité d'un programme de dépistage (15).

Bien qu'il soit admis que la tomosynthèse augmente significativement le taux de détection de cancers, il existe peu de données sur l'impact réel de la tomosynthèse sur la réduction du nombre de cancers d'intervalle. Jusqu'il y a peu, les quelques études publiées sur ce sujet ne retrouvaient pas de différence significative dans le taux de détection et les caractéristiques des cancers d'intervalle après l'ajout de la tomosynthèse, en complément de la mammographie 2D (14,16).

Néanmoins une étude prospective et à grande échelle publiée récemment contredit les résultats de ces études plus anciennes et rapporte une réduction significative du taux de cancer d'intervalle de 40 % après introduction de la tomosynthèse dans une population dépistée (17). Bien que devant être précisés, ces résultats récents suggèrent un bénéfice supplémentaire et fort de l'introduction de la tomosynthèse dans le dépistage du cancer du sein.

E. Tomosynthèse et densité mammaire :

La densité mammaire est maintenant reconnue comme l'un des facteurs de risque de cancer du sein. Les femmes aux seins extrêmement denses ont un risque quatre à six fois plus élevé de développer un cancer du sein par rapport à celles aux seins graisseux (18). Dans le même temps, il est reconnu que la mammographie numérique est moins performante dans cette population à risque (effets masquants et artefacts de sommation liés aux superpositions glandulaires) (19). En réduisant la superposition glandulaire, la tomosynthèse pourrait augmenter le taux de détection de cancers pour les patientes aux seins denses.

Une méta-analyse comprenant 11 études de dépistage a montré que la tomosynthèse en complément de la mammographie numérique augmentait le taux de détection de cancers chez les femmes aux seins denses (20).

Néanmoins, pour les seins extrêmement denses (de type D de la classification Breast Imaging-Reporting And Data System (BI-RADS)), la tomosynthèse peut se révéler également limitée pour la détection de cancers.

En effet, des études rapportent une différence non significative du taux de détection de cancers et du taux de rappel en tomosynthèse, en comparaison avec la mammographie numérique seule, chez les femmes aux seins extrêmement denses (de type D de la classification BI-RADS) (7,21).

F. La place de l'échographie après l'introduction de la tomosynthèse :

Bien que présentant des performances supérieures à la mammographie numérique, la tomosynthèse est encore limitée pour la détection de cancers chez les femmes aux seins denses. Il est alors légitime de s'interroger sur la place de l'échographie mammaire dans cette population.

Une étude prospective en condition de dépistage, rapporte que chez les patientes aux seins denses et avec une mammographie 2D négative, le taux de détection additionnel de cancers était plus important en échographie (+4,9/1000 examens) qu'en tomosynthèse (+2,8/1000 examens) (22).

Il existe donc des cancers non visibles en tomosynthèse qui peuvent être détectés en échographie suggérant que ces deux techniques sont en réalité complémentaires dans cette population (Figure 2)(23).

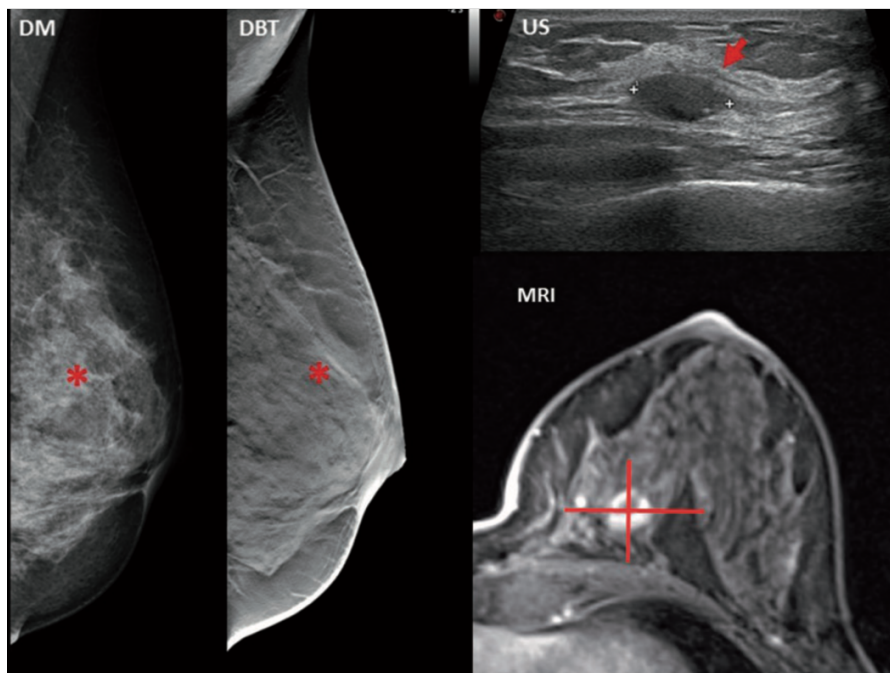


Figure 2. Exemple d'un carcinome tubuleux détecté en échographie (US) non visible en mammographie 2D (DM) et tomosynthèse (DBT) chez une femme de 56 ans asymptomatique aux seins extrêmement denses (de type D de la classification BI-RADS).

Tiré de Garcia et al. (23)

G. Tomosynthèse, dose délivrée à la patiente et mammographie synthétique :

Bien que supérieure à celle d'une incidence de mammographie, la dose d'une incidence de tomosynthèse reste acceptable, en dessous des seuils recommandés : elle est de 20 à 40 % supérieure à la dose délivrée pour une même incidence en mammographie (6, 24-26).

Néanmoins la diminution du taux de FP et du nombre d'incidences complémentaires réalisées avec l'ajout de la tomosynthèse peut justifier en partie ce surplus de dose.

Par ailleurs, la tomosynthèse ne se substitue pas à la mammographie 2D, principalement parce que l'imagerie bidimensionnelle :

- Facilite la détection des microcalcifications groupées, qui peuvent être négligées en tomosynthèse.
- Permet une comparaison plus aisée avec les examens antérieurs.
- Permet une analyse rapide et comparative de l'architecture des seins, notamment pour dépister une asymétrie évolutive.

Cependant l'ajout de la tomosynthèse en complément de la mammographie 2D numérique fait plus que doubler la dose délivrée à la patiente. Des reconstructions d'images bidimensionnelles

(mammographie synthétique) à partir de l'acquisition en tomosynthèse via un algorithme mathématique d'addition et de filtrage des séries d'images acquises en tomosynthèse permet de s'affranchir de ce surplus de dose délivrée.

De nombreux auteurs ont montré des performances diagnostiques au moins équivalentes entre la mammographie numérique et synthétique suggérant que cette dernière peut se substituer à la mammographie numérique dans la pratique clinique (27-30).

Il semblerait même que la visualisation des distorsions architecturales et des spicules soit plus aisée en mammographie synthétique qu'en mammographie numérique. Ceci pouvant s'expliquer par le fait que la mammographie synthétique est reconstruite à partir des données de tomosynthèse où l'on sait que les images de distorsions sont mieux individualisées (28,31) (Figure 3).

L'ensemble de ces résultats suggère que la combinaison de la tomosynthèse et de la mammographie synthétique 2D et son implémentation dans les programmes de dépistage devraient aboutir à des performances au moins similaires à celles du couple mammographie numérique et tomosynthèse tout en réduisant considérablement la dose de rayonnement (27).

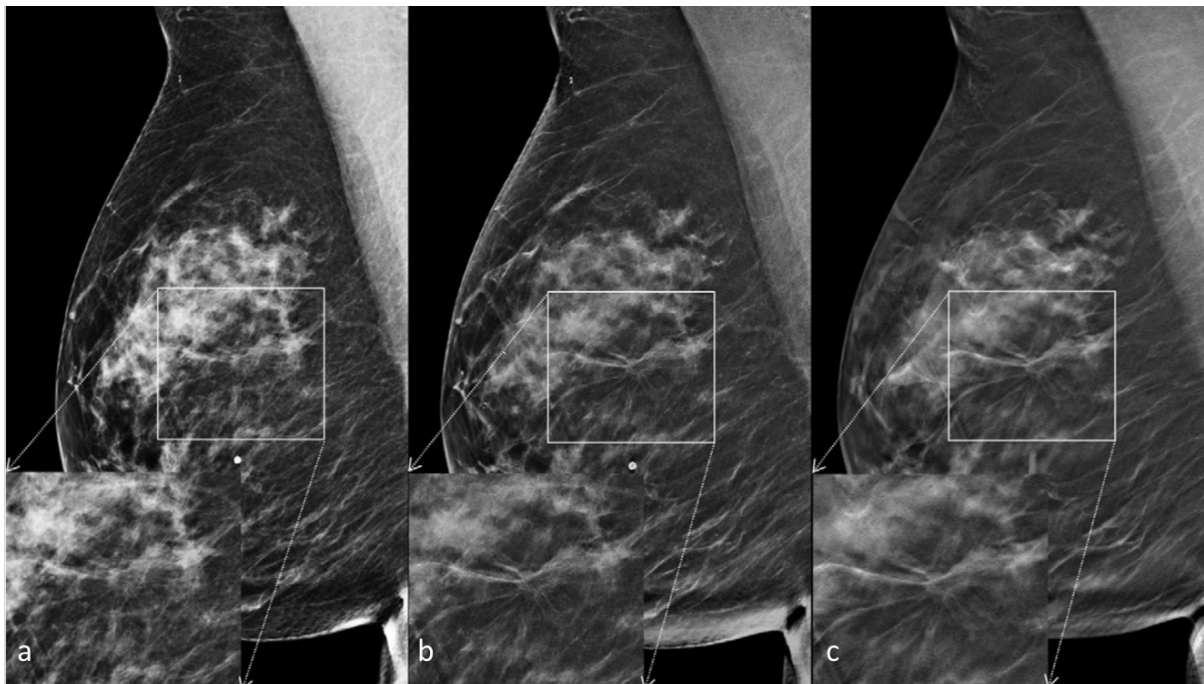


Figure 3. Exemple d'un carcinome lobulaire infiltrant se traduisant par une masse spiculée des quadrants supérieurs dont la visibilité est nettement augmentée en mammographie synthétique (b) et tomosynthèse (c) en comparaison avec la mammographie numérique (a).

Tiré de Skaane et al. (27)

H. Temps d'interprétation :

La tomosynthèse augmente le temps d'interprétation d'environ 50%, du fait du plus grand nombre d'images à analyser (6).

La conséquence est potentiellement la diminution du nombre d'examens interprétés sur une vacation.

I. Stockage, transmission des données et contrôle qualité :

Le stockage des données de tomosynthèse exige 100 à 200 fois plus d'espace que les données mammographiques.

La transmission des données pour une éventuelle seconde lecture est également une problématique et un frein logistique à l'introduction de la tomosynthèse dans le dépistage organisé en France.

L'absence de contrôle qualité indépendant des constructeurs est également un obstacle pratique à l'implémentation de la tomosynthèse dans le dépistage organisé en France. Il existe en effet une énorme disparité entre les fabricants en termes de qualité d'image et de dose.

II. LA TOMOSYNTHESE EN SITUATION DIAGNOSTIQUE :

A. Évaluation du degré de suspicion - Classification BI-RADS :

La tomosynthèse s'est révélée prometteuse dans les populations en condition de dépistage.

Il est probable qu'une amélioration similaire des performances diagnostiques se retrouve dans le cadre d'une démarche diagnostique et des études ont cherché à le prouver.

En effet la tomosynthèse en complément de la mammographie 2D permet une meilleure évaluation du degré de suspicion et une meilleure classification BI-RADS de l'ACR (American College of Radiology) :

Avec l'utilisation de la tomosynthèse, il existe une diminution significative (-17%) du taux d'évaluation BI-RADS 3, nécessitant le plus souvent une surveillance et une augmentation

concomitante d'anomalies classées BI-RADS 1 ou 2 (+17%), c'est-à-dire normales ou typiquement bénignes (32).

En utilisant la tomosynthèse les radiologues considèrent également moins de masses bénignes BI-RADS 3-4-5 sans perte concomitante de la sensibilité.

A contrario, un plus grand nombre de lésions malignes sont jugées comme suggestives de malignité (BI-RADS 5) (33).

Aussi, la tomosynthèse permet une augmentation significative de la valeur prédictive positive des biopsies (de 30 % avec la mammographie 2D à 50% avec la tomosynthèse) (32).

B. Tomosynthèse et anomalie clinique :

La tomosynthèse a de meilleures performances que la mammographie 2D chez des patientes présentant des symptômes (induration palpable, rétraction mamelonnaire, mastodynies, écoulement mamelonnaire).

Il existe en effet de meilleures SE (89% en tomosynthèse versus 76 % en mammographie 2D), SP et valeur prédictive négative (VPN) de la tomosynthèse chez les patientes présentant une anomalie clinique en comparaison avec la mammographie 2D (34).

Une étude rapporte également de meilleures performances en tomosynthèse dans une population présentant une suspicion clinique ou échographique de cancer. La mammographie 2D était particulièrement moins performante chez les femmes aux seins denses (35).

La tomosynthèse permet donc de détecter davantage de lésions susceptibles d'expliquer une anomalie clinique et dans le même temps d'apporter une plus grande confiance pour rassurer les patientes en cas de bilan négatif (meilleure VPN en tomosynthèse).

C. Tomosynthèse et masses :

Une masse est définie comme une anomalie occupant un volume, visible sur au moins deux incidences. Une masse est décrite par sa forme (ronde, ovale ou irrégulière) et ses contours.

La tomosynthèse augmente de façon significative la visibilité des masses par diminution de la superposition glandulaire. Cette meilleure visibilité se traduit par une meilleure analyse de la forme et des contours d'une masse contribuant donc à une meilleure caractérisation de ces images (36,37) (Figure 4).

Le principal atout de la tomosynthèse est surtout de révéler des contours spiculés, non visibles en mammographie numérique, augmentant alors le degré de suspicion (38) (Figure 5).

La tomosynthèse apporte également des informations sur la composition intrinsèque d'une masse et notamment en révélant la présence de graisse (39)(Figure 6).

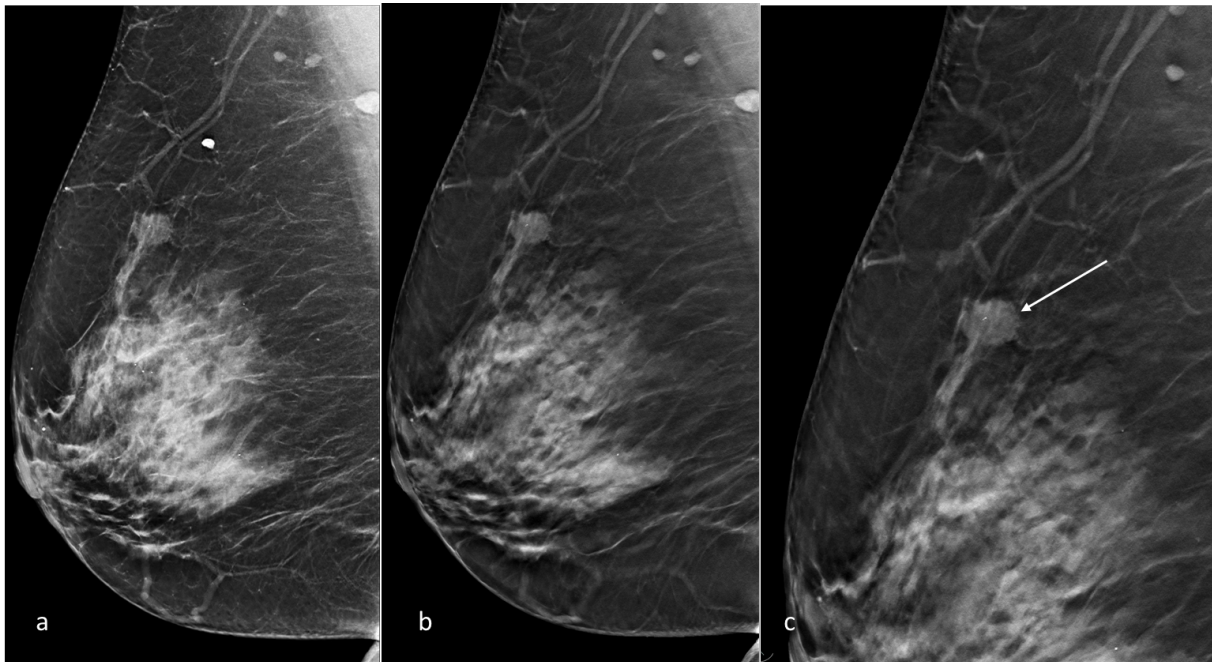


Figure 4. *Patiente de 73 ans présentant une masse des quadrants supérieurs visible en mammographie 2D (a) et tomosynthèse (b et c). Les contours micro-lobulés postérieurs (flèche blanche) sont mieux discernés en tomosynthèse, augmentant le degré de suspicion. Après biopsie cette masse correspondait à un carcinome infiltrant de type non spécifique de grade III.*

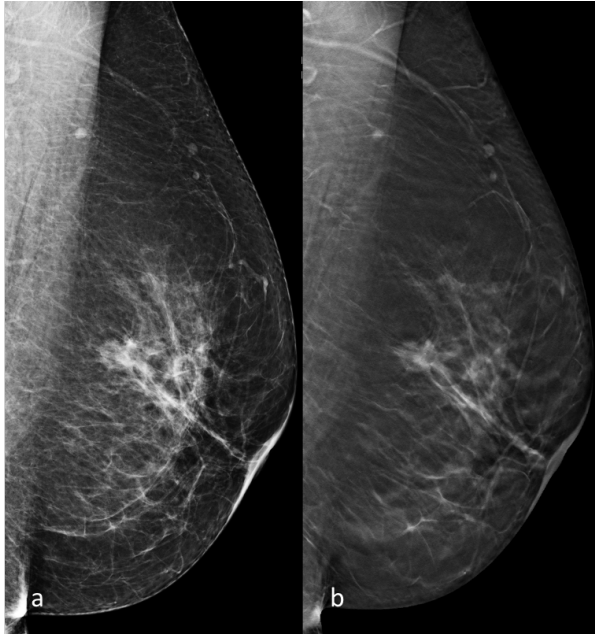


Figure 5. Masse irrégulière chez une patiente de 60 ans visible en mammographie 2D (a) et tomosynthèse (b) dans les quadrants supérieurs (incidence oblique gauche). Les contours spiculés de cette masse sont mieux individualisés en tomosynthèse. Après biopsie cette masse correspondait à un carcinome infiltrant de type non spécifique.

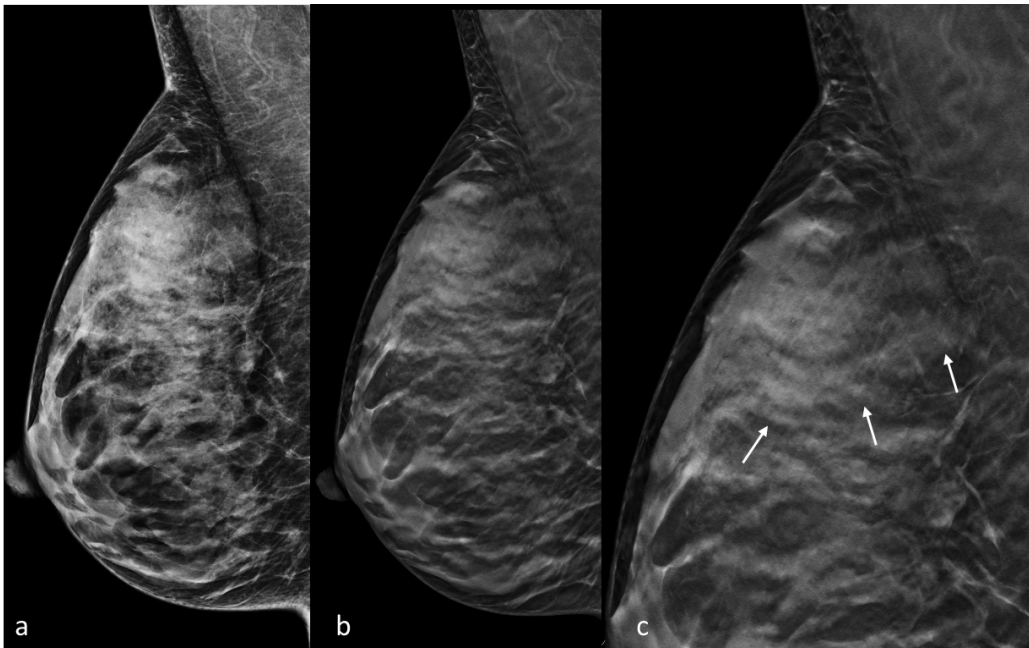


Figure 6. Hamartome chez une femme de 50 ans dont la visibilité des contours et le contenu graisseux est nettement augmenté en tomosynthèse (b et c) en comparaison à la mammographie 2D (a).

D. Tomosynthèse et distorsion architecturale :

Une distorsion architecturale est définie dans le lexique BI-RADS comme une déformation du parenchyme mammaire sans masse définie visible. En mammographie cela comprend de fines lignes droites ou des spicules rayonnant à partir d'un point, une rétraction focale ou une déformation des contours glandulaires.

Une distorsion architecturale peut également être associée à une masse, une asymétrie ou des calcifications. En l'absence d'antécédent de traumatisme ou de chirurgie, une distorsion architecturale, même stable, est suspecte de cancer et justifie systématiquement une biopsie, selon le lexique BI-RADS. En effet, les distorsions architecturales visibles en mammographie numérique 2D ont une VPP élevée de malignité tant en condition de dépistage (10-67%) qu'en situation diagnostique (60 à 83%).

Les distorsions architecturales sont également la cause la plus fréquente de FN et de cancers ratés en mammographie (40).

La tomosynthèse permettant une meilleure analyse des contours et une meilleure analyse des spicules, des études rapportent une augmentation significative du taux de détection des distorsions architecturales avec cette technique, certaines n'étant donc visibles qu'en tomosynthèse (41).

La proportion de malignité des distorsions architecturales visibles uniquement en tomosynthèse se révèle nettement plus faible que celles diagnostiquées en mammographie 2D (10 % vs 43%) (42).

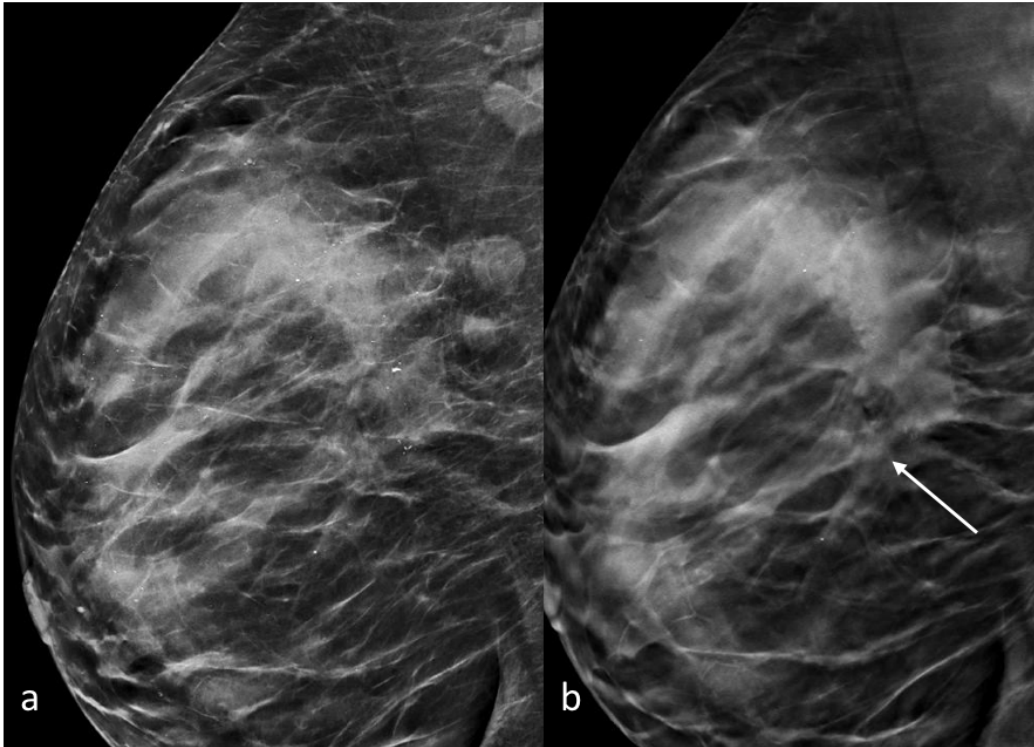


Figure 7. *Distorsion architecturale rétro-aréolaire, infra-radiologique en mammographie 2D (a) et uniquement détectée en tomosynthèse (b, flèche blanche). Après biopsie, cette distorsion architecturale correspondait à un carcinome lobulaire infiltrant.*

E. Tomosynthèse et microcalcifications :

Les calcifications sont fréquentes en mammographie et peuvent avoir diverses causes. Certains types de distribution et de morphologie de ces calcifications mammaires ont été associés à une VPP accrue de malignité tandis que d'autres laissent présager des lésions bénignes.

La mammographie numérique plein champ est la technique de référence pour la détection et la caractérisation des calcifications car elle permet une bonne visualisation des calcifications, en grande partie du fait de sa résolution en contraste élevée et des algorithmes de traitement d'images qui ont été adaptés pour les révéler.

Il n'y a pas de consensus quant à la caractérisation des microcalcifications en tomosynthèse les études sur le sujet étant peu nombreuses et aux résultats variables.

Néanmoins certains auteurs suggèrent de meilleures SE et SP de la mammographie numérique plein champ par rapport à celles de la tomosynthèse pour la détection des microcalcifications (43). De plus, il existerait en tomosynthèse un risque de sous-évaluation de certains amas de

calcifications, en particulier pour les calcifications amorphes, très fines, poussiéreuses, parfois non détectées par la tomosynthèse (44).

Ces limites pourraient être résolues par l'utilisation de reconstructions 2D synthétiques obtenues à partir des acquisitions en tomosynthèse. En effet, des études ont montré des performances similaires entre la mammographie synthétique et numérique pour la détection des microcalcifications que la mammographie numérique (45,46).

Néanmoins bien que des performances de détection similaires soient rapportées entre ces deux techniques, des études soulignent l'importance de connaître les artefacts inhérents à la mammographie synthétique pour la caractérisation des microcalcifications (fausses microcalcifications artéfactuelles, sous-estimation de microcalcifications de petites tailles, déformations des contours) (Figure 8) (45).

Il n'existe donc pas de supériorité de la tomosynthèse et de la mammographie synthétique par rapport à la mammographie numérique pour la caractérisation des microcalcifications et leur exploration doit être, dans tous les cas, complétée par des clichés agrandis.

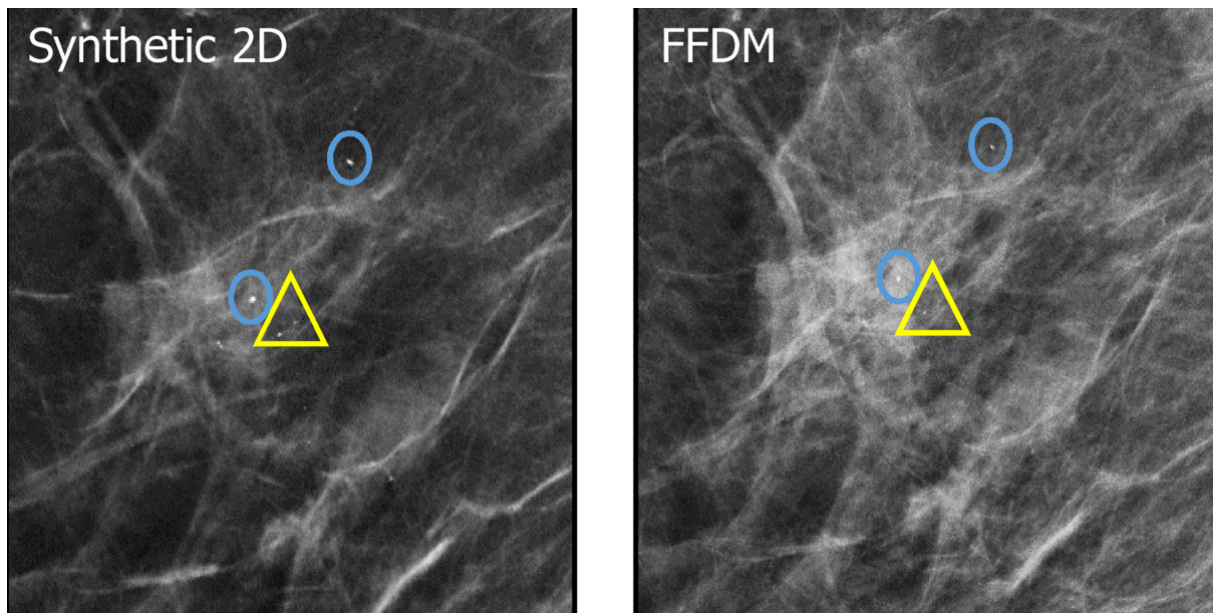


Figure 8. Exemples d'artefacts inhérents à la mammographie 2D synthétique.

Ronds : contours flous de certaines microcalcifications les faisant paraître plus grandes en mammographie 2D synthétique.

Triangles : Sous-estimation d'un amas de petites microcalcifications les faisant apparaître comme seulement deux calcifications en mammographie 2D synthétique.

Tiré de Wahab et al. (45)

F. Tomosynthèse et asymétrie :

Une asymétrie, selon le lexique BI-RADS, ne répond pas à la définition d'une masse.

Une asymétrie, contrairement à une masse, peut être visible uniquement sur une incidence.

Elle présente typiquement des bords concaves et s'associe à une interposition de graisse (contrairement à une masse, aux bords typiquement convexes et plus dense au centre qu'en périphérie).

La principale question qui se pose en pratique clinique est la distinction entre une asymétrie liée à une superposition glandulaire ou à une authentique lésion suspecte. L'asymétrie est en effet la première cause de FP en mammographie.

La tomosynthèse permettant une meilleure analyse des superpositions glandulaires en tant que constatation bénigne contribue à une diminution significative du taux de FP liés aux asymétries (jusqu'à 58 % selon les études) (10).

Il est alors devenu légitime de s'interroger sur l'intérêt de réaliser des clichés en compression localisée en complément de la tomosynthèse pour caractériser ces asymétries équivoques en mammographie numérique.

G. Tomosynthèse et compression localisée :

Les vues mammographiques additionnelles, conçues pour améliorer la résolution spatiale et réduire la superposition glandulaire, étaient le pilier du bilan diagnostique des images indéterminées sur les clichés standards.

Les clichés en compression localisée sont souvent utilisés pour analyser des images équivoques en mammographie numérique (masses, asymétries et distorsions architecturales) et permettent de distinguer de vraies lésions suspectes de lésions fictives créées par une superposition glandulaire.

En effet, il est admis que les zones denses résultant de la sommation glandulaire vont généralement se dissocier en compression localisée alors que les foyers tumoraux et les distorsions architecturales persisteront après compression (47,48).

La tomosynthèse, en réalisant une imagerie en coupe du sein, est également conçue pour réduire les effets de sommation du tissu glandulaire et améliorer la visibilité des lésions. Les structures fibro-glandulaires sont souvent clairement dissociées en tomosynthèse et les lésions suspectes deviennent plus apparentes. La question de l'intérêt persistant de réaliser des vues additionnelles traditionnelles (compression localisée) en complément de la tomosynthèse s'est alors posée pour caractériser ces images indéterminées en mammographie 2D.

Jusqu'à présent, toutes les études confirment des performances au moins équivalentes de la tomosynthèse par rapport aux vues additionnelles lorsqu'elle est utilisée pour caractériser des lésions indéterminées en mammographie 2D numérique, qui ne correspondent pas à des microcalcifications (49,59) (Figure 9). Une SP plus élevée en tomosynthèse qu'en compression localisée pour la caractérisation d'images équivoques en mammographie numérique est même rapportée (49).

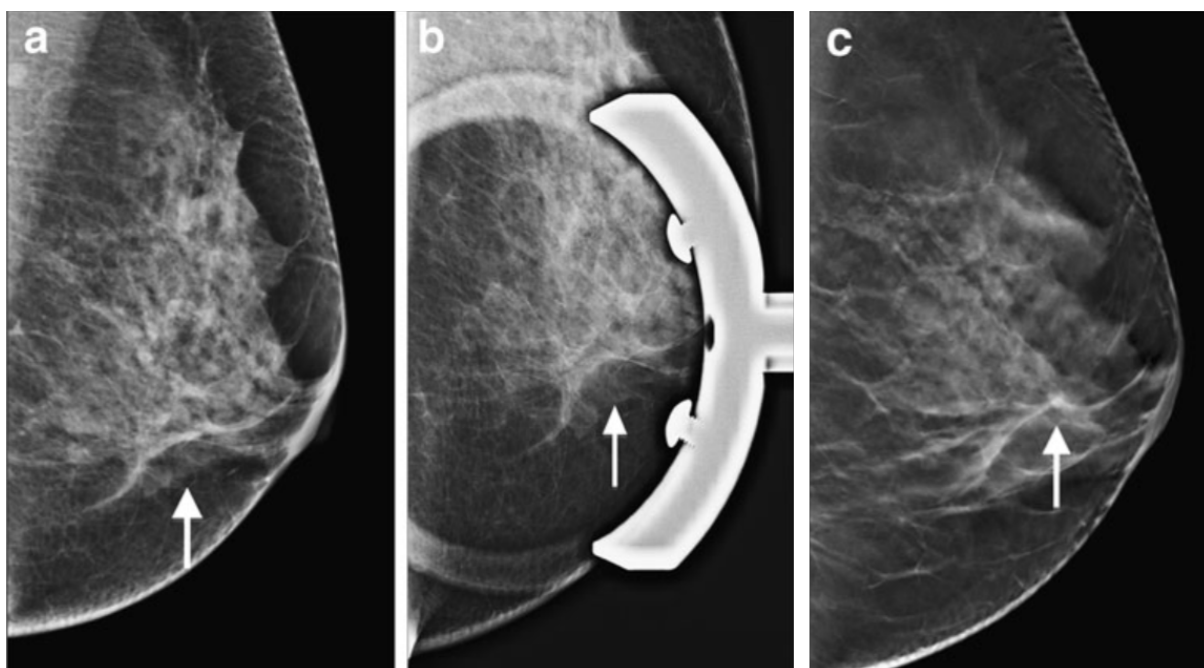


Figure 9. *Distorsion architecturale (flèche blanche) des quadrants inférieurs détectée en mammographie 2D (a). La compression localisée (b) et l'acquisition en tomosynthèse (c) confirment avec le même degré de suspicion cette distorsion architecturale.*

Après biopsie cette lésion correspondait à du carcinome canalaire in situ.

Tiré de Tagliafico et al. (49)

H. Tomosynthèse et bilan d'imagerie pré-thérapeutique d'un cancer du sein récemment diagnostiqué :

1. Évaluation de la taille tumorale :

La taille tumorale est l'un des principaux indicateurs pronostiques et un facteur déterminant pour la planification d'un traitement chirurgical. Par conséquent, une estimation précise de la taille tumorale en imagerie est essentielle pour mettre en place une prise en charge optimale. La taille tumorale conditionne notamment l'indication d'une chimiothérapie néo-adjuvante ou la possibilité d'un traitement chirurgical conservateur (tumorectomie) (51).

Les études montrent que la tomosynthèse permet une meilleure évaluation de la taille tumorale que la mammographie numérique probablement du fait d'une meilleure visibilité des contours et des spicules (51) (Figure 10).

L'IRM (Imagerie par Résonance Magnétique) reste néanmoins la meilleure modalité pour la stadification pré-opératoire du cancer du sein (52).

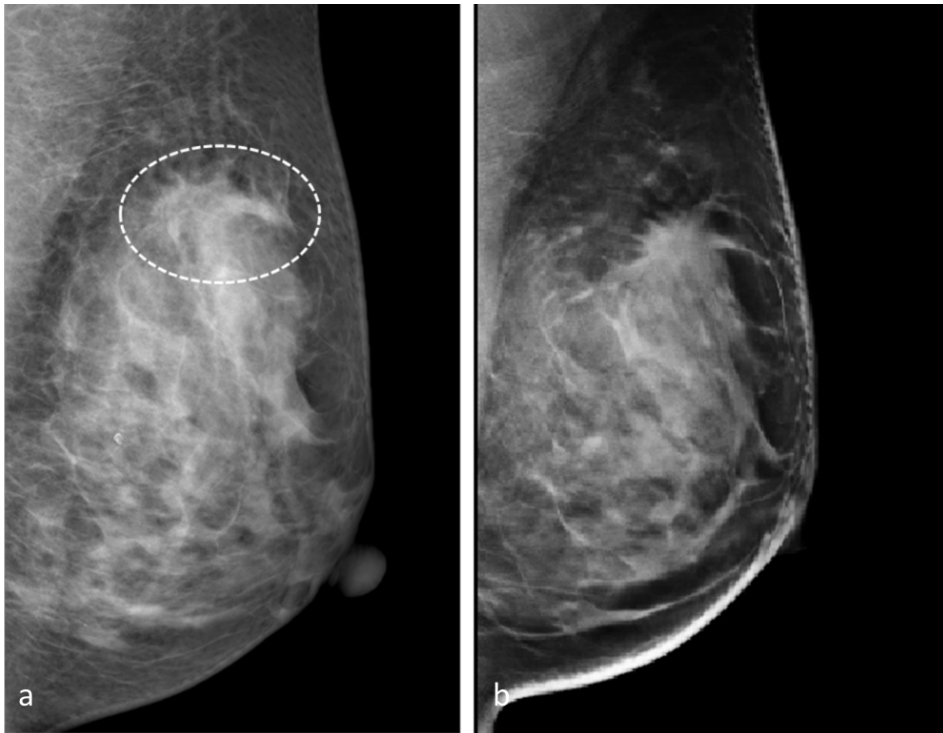

Figure 10. *Patiente de 49 ans avec un carcinome infiltrant de type non spécifique mesuré à 23 mm sur pièce opératoire, se traduisant par une masse irrégulière et spiculée des quadrants supérieurs en imagerie (cercle blanc). La taille tumorale était estimée à 39 mm en mammographie 2D (a) et 23 mm en tomosynthèse (b).*

Tiré de Mun et al. (51)

2. Bilan d'extension locale :

Il existe peu d'études qui ont analysé le rôle de la tomosynthèse dans le cadre des bilans d'imagerie pré-opératoire de patientes ayant déjà un cancer du sein connu.

La présence d'un cancer additionnel est un élément important à prendre en compte dans la décision thérapeutique, car cela peut modifier la prise en charge : chirurgie élargie, chirurgie radicale, chimiothérapie néo-adjuvante. Une des seules études publiées sur le sujet rapporte une augmentation significative de la SE pour la détection de lésions additionnelles homolatérales (52 % vs 44%, $P = .007$) et controlatérales (AUC (Area under the ROC curve) 0,74 vs 0,67 ; $P = 0,02$) avec la tomosynthèse en comparaison à la mammographie numérique seule (Figure 11) (53).

Néanmoins cette différence n'était pas significative chez les femmes aux seins denses et la tomosynthèse ne permet pas de se substituer à l'IRM mammaire quand cette dernière est indiquée.

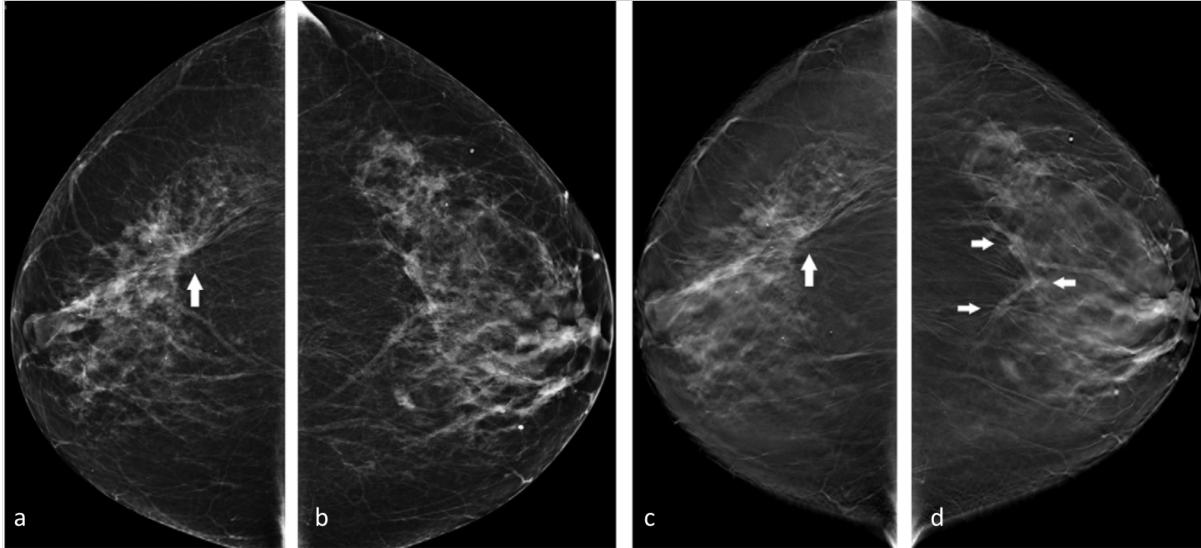


Figure 11. Mammographies 2D de face (a, b) et tomosynthèse de face (c,d). Distorsion architecturale (flèche blanche) des quadrants externes du sein droit (a) correspondant à la tumeur principale (carcinome lobulaire infiltrant). Il n'est pas détecté de lésion additionnelle en mammographie 2D (a,b).

L'acquisition en tomosynthèse révèle une lésion additionnelle en région rétro-aréolaire profonde du sein gauche (d, flèches blanches), modifiant alors la prise en charge (carcinome lobulaire infiltrant après biopsie). Tiré de Fontaine et al. (53)

I. Tomosynthèse et surveillance des seins traités :

Les modifications morphologiques du sein après un traitement conservateur du sein (œdème, fibrose mammaire, distorsions architecturales et calcifications de cytotéatonécrose) ont un impact sur les performances de l'imagerie mammaire en limitant la compressibilité et en imitant ou masquant la récurrence tumorale. Il est en effet admis que la mammographie numérique a une SE significativement diminuée chez ces patientes à l'antécédent de traitement conservateur du sein (54). Il y a peu d'études ayant analysé les performances de la tomosynthèse pour la surveillance de ces patientes à l'antécédent de cancer du sein. Dans les seules études publiées sur le sujet, l'ajout de la tomosynthèse à la mammographie numérique a permis de diminuer la proportion de FP et d'images indéterminées dans cette population (10.5% versus 13.1%, $p < 0.018$), limitant donc des investigations inutiles (55, 56).

III. TOMOSYNTHESE EN COMPRESSION LOCALISEE

A. Introduction de la tomosynthèse en compression localisée :

Comme nous l'avons vu, la tomosynthèse permet d'augmenter le taux de détection des cancers du sein tout en réduisant le taux de FP. (5-10) Elle est aussi utile en situation diagnostique, en particulier pour évaluer des anomalies subtiles telles que les asymétries et les distorsions architecturales et peut aujourd'hui remplacer le cliché en compression localisée 2D traditionnellement utilisé dans ces situations (49,50).

Néanmoins, dans notre pratique clinique nous avons constaté qu'il existe encore régulièrement des situations où des images restent indéterminées en tomosynthèse et nécessitent un complément d'exploration (57). Il s'agit notamment d'asymétries persistantes en tomosynthèse ou de discrètes distorsions architecturales dont il est difficile de préciser s'il s'agit de réelles images suspectes.

La tomosynthèse avec compression localisée est une option intégrée dans les appareils de tomosynthèse associant une compression localisée à l'aide d'une grande ou petite palette sur une zone d'intérêt à une acquisition 3D en tomosynthèse. De façon empirique, nous avons constaté que la tomosynthèse en compression localisée aidait à la caractérisation de ces images encore indéterminées en tomosynthèse.

Il s'agit notamment d'asymétries persistantes en tomosynthèse et dont la dissociation en tomosynthèse avec compression localisée confirme la bénignité car correspondant à des superpositions glandulaires (Figure 12).

Elle augmente également le degré de suspicion du lecteur quand une discrète et équivoque distorsion architecturale en tomosynthèse persiste après compression localisée (Figure 13, 14, 15).

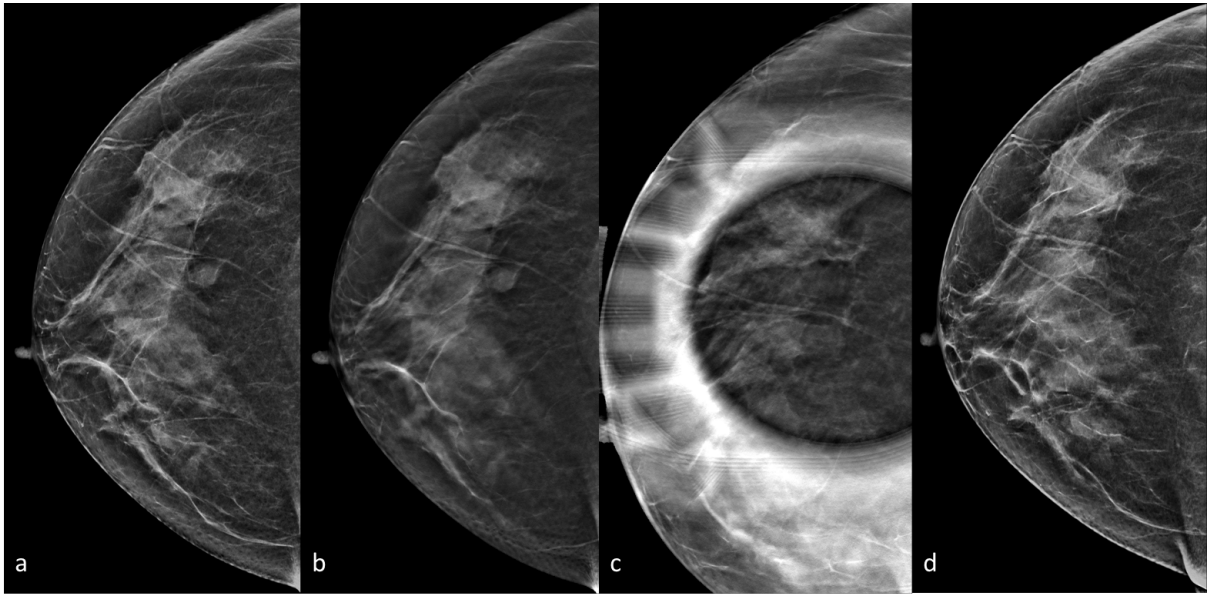


Figure 12. *Asymétrie rétro-aréolaire visible sur l'incidence de face (a) et persistante en tomosynthèse(b), initialement classée ACR3. L'acquisition en tomosynthèse localisée (c) permet de dissocier cette asymétrie et reclasser cette image ACR2. Le contrôle réalisé à un an (d) permet de confirmer l'absence d'évolutivité.*

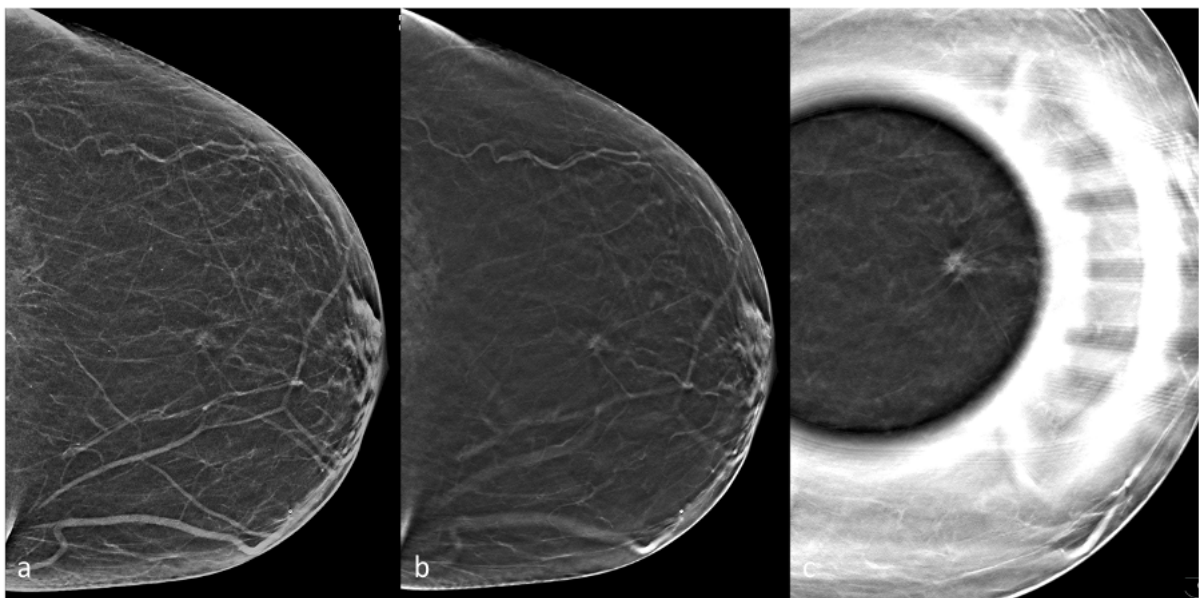


Figure 13. *Discrète distorsion architecturale visible sur l'incidence synthétique 2D de face et en tomosynthèse. La compression localisée en tomosynthèse confirme de façon certaine la présence d'une masse spiculée, biopsiée sous échographie et correspondant à un carcinome infiltrant de type non spécifique.*

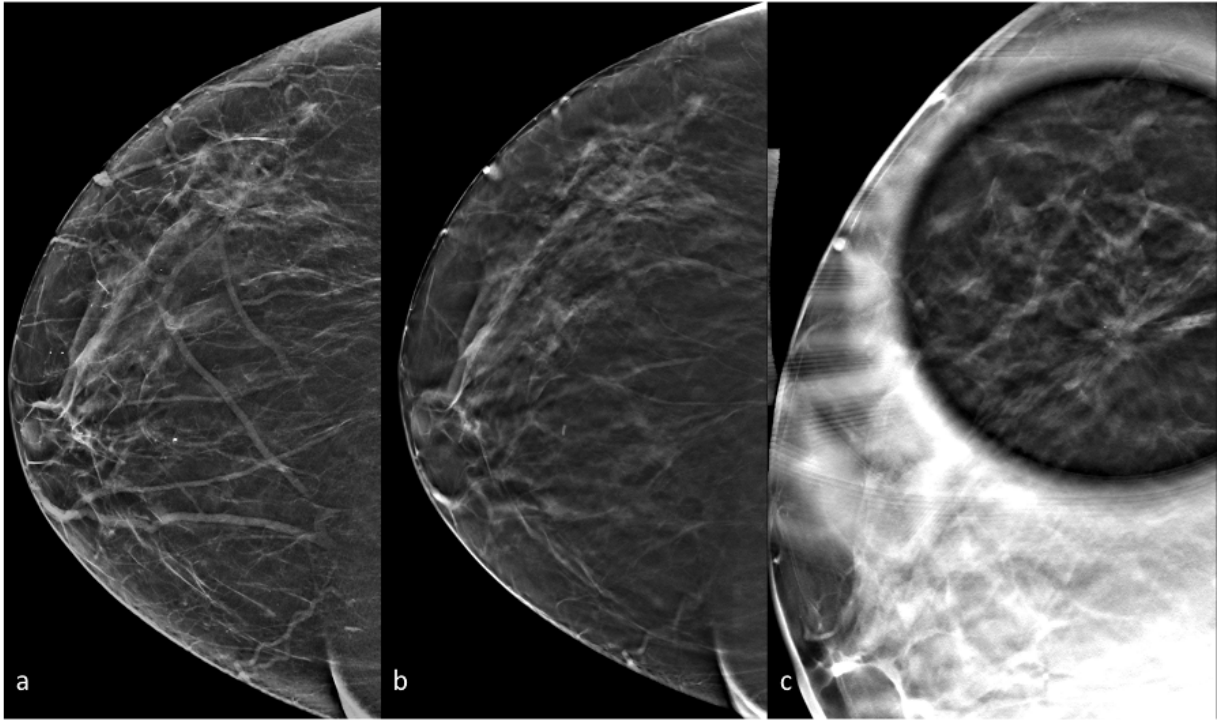


Figure 14. *Subtile distorsion architecturale des quadrants externes en mammographie 2D (a) et tomosynthèse (b). La tomosynthèse en compression localisée (c) confirme de façon plus évidente une distorsion architecturale à centre dense, correspondant après biopsie à un carcinome lobulaire infiltrant.*

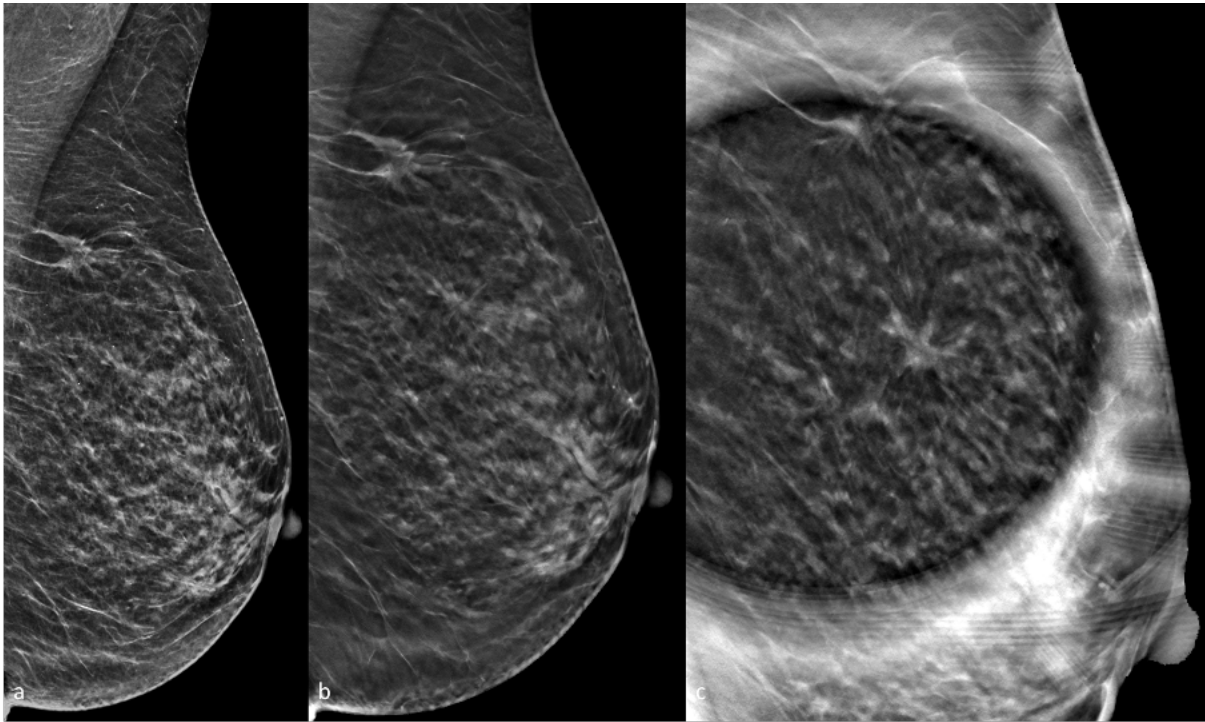


Figure 15. Mise en évidence d'une discrète distorsion architecturale du quadrant supéro-externe, visible sur la mammographie 2D (a) et en tomosynthèse (b), dans le cadre d'un bilan pré-thérapeutique d'un carcinome lobulaire infiltrant du prolongement axillaire gauche (se traduisant par une masse spiculée). L'existence de cette lésion additionnelle est confirmée en tomosynthèse en compression localisée, mettant en évidence une masse spiculée non équivoque, correspondant après biopsie à du carcinome lobulaire infiltrant.

Néanmoins il n'existe pas à ce jour à notre connaissance de publication ayant analysé l'apport diagnostique du cliché de tomosynthèse en compression localisée.

L'objectif de notre étude est donc d'étudier l'apport du cliché de tomosynthèse en compression localisée pour la caractérisation d'images indéterminées en tomosynthèse.

B. Article :

Digital breast tomosynthesis (DBT) spot compression view may improve assessment of equivocal findings on DBT.

ABSTRACT

Title: Digital breast tomosynthesis (DBT) spot compression view may improve assessment of equivocal findings on DBT.

Objective: To evaluate whether digital breast tomosynthesis (DBT) spot compression view (SCV) can improve evaluation of equivocal findings on DBT.

Materials and methods: Institutional review board approval was obtained for this retrospective study and informed consent was waived. Three breast radiologists with different levels of experience in DBT reading reviewed images of 102 patients who underwent DBT-SCV for an equivocal finding on DBT between December 2018 and December 2019. One reader reviewed examinations twice for intra-reader agreement evaluation. Lesions were rated according to their likelihood of malignancy (5-point scale) and according to BI-RADS (Breast Imaging Reporting And Data System) classification on DBT alone and with the adjunct of DBT-SCV. Intra- and Inter-reader agreement were evaluated using Weighted-Kappa. Reader performance according to BI-RADS classification with and without DBT-SCV were compared using McNemar test. Diagnostic accuracy using likelihood of malignancy was evaluated by calculating the area under the receiver operating characteristics curve (AUC). Results were compared with histopathological results or with one year follow-up.

Results: Intra- and inter-reader agreement were fair or moderate on DBT and good with the adjunct of DBT-SCV. With DBT-SCV, performances according to BI-RADS classification were improved for all readers ($P < 0.0001$). In particular, specificity was increased for all readers

(69%, 75%, and 68% on DBT and 90%, 94% and 93% with DBT-SCV for readers 1, 2 and 3 respectively). Diagnostic accuracy for the evaluation of the likelihood of malignancy was variable among the readers on DBT ($P=0.02$) but no such a difference was observed with DBT-SCV ($P=0.2$). Supplemental radiation dose of DBT-SCV was 1.97mGy versus 1.78 and 1.81 mGy for standard DBT CC and MLO view.

Conclusion: DBT-SCV may improve inter-reader agreement and diagnostic accuracy for the assessment of equivocal findings on DBT with a supplemental dose only slightly higher than one standard DBT view.

Keywords: Digital breast tomosynthesis; Spot-compression view; Digital breast tomosynthesis spot-compression view; Breast cancer;

Abbreviations:

AUC: Area under the ROC curve
BI-RADS: Breast Imaging-Reporting And Data System
CC: Cranio-caudal
DBT: Digital breast tomosynthesis
DBT-SCV: DBT spot-compression view
DM: Digital mammography
MGD: Mean glandular dose
MLO: Medio-lateral oblique
MRI: Magnetic resonance imaging
ROC: Receiver operating charecteristics
US: Ultrasound

INTRODUCTION:

Digital mammography (DM) is the reference examination for breast imaging in screening and diagnostic settings. When DM results in equivocal findings, such as indeterminate masses, subtle architectural distortions or asymmetries, supplementary spot-compression mammographic view, which reduces the superimposition of overlapping breast glandular tissue, is carried out for better precision (1,2). Recently, Digital Breast Tomosynthesis (DBT), a technique in which a partial 3D reconstruction of the breast is obtained from a finite number of 2D projections acquired as the X-ray tube moves along an arc, has been combined with DM to increase cancer detection rates and reduce recall rates (3–6). DBT has also proved to be useful for the characterization of breast lesions in the diagnostic setting (7). By reducing the summation of overlapping breast tissue, DBT can improve assessment of breast mass margins, increase visualization of architectural distortions and provide better evaluation of asymmetries (8–11).

Several recent publications have shown that DBT has equivalent performance to DM spot-compression view for the evaluation of equivocal findings in the diagnostic setting (12–14) and it is now accepted that DBT can replace spot-compression mammographic views in this indication. Nevertheless, in the clinical setting, some subtle images may still remain indeterminate on DBT (15). In particular, there is a learning curve and less experienced readers might have difficulties to determine whether a subtle architectural distortion corresponds to a genuine suspicious finding or to definitively rule-out a questionable asymmetry that is not completely spread out on DBT (16). To overcome these limitations, some manufacturers offer the possibility to perform DBT spot-compression views (DBT-SCV), which might combine the advantages of both DBT and spot-compression views for the assessment of breast lesions. However, the performance of the combination of DBT-SCV to DBT have not been evaluated previously. Moreover, the supplemental dose delivered by this additional view is not known.

In this context, the objective of our study was to evaluate the performance of additional DBT-SCV for the assessment of indeterminate findings on DBT and to evaluate the supplemental dose delivered by this combined view.

MATERIALS AND METHODS

Study population

Institutional review board approval was obtained for this retrospective study and informed consent was waived. All consecutive patients who underwent a complementary DBT-SCV for the characterization of an indeterminate/suspicious image on DBT between December 2018 and December 2019 were eligible for inclusion in this retrospective study. Exclusion criteria were as follows: DBT images performed outside our institution, DBT and DBT-SCV images not performed in the same view, presence of a post-biopsy marker clip in the area of the lesion or one-year follow-up not available for lesions that did not undergo percutaneous biopsy.

Imaging acquisition

All mammograms were acquired in our institution using a commercial DBT system (Selenia Dimensions, Hologic®, Bedford, Mass.) in the cranio-caudal (CC) and/or medio-lateral oblique (MLO) views. The DBT spot view was performed on the same day as the DBT either on cranio-caudal or Medio-lateral oblique (MLO) view according to the view on which the lesion was detected on DBT. 2D Synthetic mammography was reconstructed both from DBT and DBT-SCV images using commercially available software (C-view®; Hologic).

Image analysis

Two senior radiologists specialized in breast imaging with respectively 14 and 30 years of experience in breast imaging and 7 and 12 years in DBT (reader 1 and reader 2), and one junior

radiologist (reader 3) with 1 year of experience in breast imaging and DBT, who were not the investigator, read all examinations. Readers were blinded from the findings of other imaging examinations (ultrasound, MRI, percutaneous biopsies) and pathology findings but were informed whether the patient had a personal history of conservative surgery of the breast ipsilateral to the lesion. One author (*BLINDED*), who had knowledge of the clinical data and did not participate in the reader study, first displayed the available DBT views on a dedicated workstation (Secure view, Hologic) and indicated to the reader the location of the lesion. After assessment of the lesion on DBT, the investigator subsequently displayed the DBT-SCV and the reader repeated the evaluation. To evaluate intra-reader agreement, reader 1 repeated the reading 4 months after the initial session. In this second reading session, cases were displayed in a different order to avoid recall bias.

For each case, readers were asked to describe the lesion according to the fifth edition of the BI-RADS lexicon and to categorize it in one of the six following categories according to suspicion of cancer: BIRADS 2 (benign), 3 (probably benign), 4a (low suspicion), 4b (moderate suspicion), 4c (high suspicion), and 5 (highly suggestive of malignancy). Readers were also asked to evaluate the level of suspicion of cancer using a 5-point Likert scale with 1 being not suspicious and 5 being highly suspicious as previously reported (11). Readers also estimated their level of confidence in the DBT and DBT-SCV images using a 5-point Likert scale with 1 being no confidence and 5 being very confident. The confidence score was used to assess if DBT was sufficient for final diagnostic evaluation or if additional diagnostic imaging was needed, as previously described (12).

Mean Glandular radiation dose (MGD) of DBT-SCV and ipsilateral DBT views were collected.

Reference standard

All patients with suspicious findings underwent either US, DBT or MRI-guided percutaneous biopsy. All malignant lesions and lesions of uncertain potential of malignancy on percutaneous

biopsies underwent subsequent surgery. B3 lesions with no up-grade on surgical biopsy were considered as benign for statistical analysis. All patients who initially were considered as benign after DBT-SCV underwent follow-up. Normal follow-up at one year was considered to confirm benignity.

Statistical analysis

Intra- and inter-reader agreement of BI-RADS categorization was evaluated using Weighted-Kappa. Comparison of confidence scores between DBT and DBT + DBT-SCV was performed using Wilcoxon matched pairs test. For the calculation of sensitivity, specificity, negative predictive value and positive predictive value for the characterization of breast lesion according to BI-RADS classification, lesions categorized as BI-RADS 2 and 3 were considered negative and lesions categorized as BI-RADS 4a or higher were considered positive. Performance of each reader for the characterization the lesions with and without the adjunct of DBT-SCV was compared using McNemar test. Reader performance according to the evaluation of the probability of malignancy using a 5-point Likert scale, was evaluated by fitting the Receiver operating characteristics (ROC) curves, with area under the ROC curve (AUC) calculation.

For statistical analysis MGD of DBT-SCV was compared to MGD of the corresponding DBT view (DBT cranio-caudal view if DBT-SCV was performed in the CC view and DBT mediolateral view if DBT-SCV was performed in the MLO view) using Wilcoxon matched pairs test. *P* values less than 0.05 were considered statistically significant. Statistical analysis was performed using SAS V9.4 software.

RESULTS

Study population

Between December 2018 and December 2019, 144 patients with equivocal findings on DBT and for whom a complementary DBT-SCV was performed were eligible for inclusion in this

retrospective study (fig 1). Forty-two patients were excluded for the following reasons: presence of a post biopsy marker clip on DBT images in 2 cases, one-year follow-up not available in 16, the lesion for which the spot-view was initially performed was not clearly identified on DBT images in 17 and DBT and DBT-SCV were not performed in the same view in 7 cases. Finally, 102 patients (mean age: 60y) with 102 lesions comprised our study population. 35% of patients had a personal history of breast cancer and 12 % had ipsilateral or contralateral synchronous breast cancer. Twelve lesions were described as masses (12%), 24 as architectural distortions (24%) and 66 (65%) as asymmetries.

After the initial work-up, twenty-eight (28%) patients underwent a percutaneous biopsy. On pathology, 18/28 (64%) were malignant, 3/28 were benign and 7/28 were lesions with uncertain potential of malignancy (B3). No B3 lesion was up-graded after surgical excision. All 74 lesions that did not undergo percutaneous biopsy (BI-RADS 2 or 3) were followed for at least one year with no suspicious change and were considered as benign.

Intra- and inter-reader agreement: (Table 1)

Intra-reader agreement between the two readings performed by reader one for the categorization of the lesions according to the fifth edition of the Bi-RADS lexicon was fair with DBT only (0.38 [0.23 – 0.52]) and good with the adjunct of DBT- SCV (0.72 [0.60 – 0.83]). Inter-reader agreement between reader one and reader two and between reader one and reader 3 were moderate on DBT (0.43; [0.30-0.56] and 0.53 [0.39-0.68] respectively) and good with the adjunct of DBT-SCV (0.78 [0.67-0.89] and 0.65 [0.52-0.78] respectively).

Confidence score:

The adjunct of DBT-SCV significantly increased the confidence score for all three readers ($P<.0001$).

Diagnostic performance: (Tables 2 and 3)

Regarding assessment of breast lesions using BI-RADS classification, the adjunct of DBT-SCV significantly increased the diagnostic accuracy of all readers whatever their experience ($P<.0001$). In particular, specificity was increased for all three readers (69%, 75%, and 68% with DBT versus 90%, 94% and 93% with the adjunct of DBT-SCV for readers 1, 2 and 3 respectively). The adjunct of DBT-SCV increased sensitivity for two of the three readers (94% and 100% with DBT-SCV versus 67% and 89% respectively with DBT only for readers 2 and 3) but slightly decreased in reader 1 (89 % with DBT-SCV versus 100% with DBT only). Regarding assessment of the probability of malignancy using the 5-point Likert scale, AUC was 0.88; 0.69 and 0.73 on DBT and 0.90; 0.93 and 0.97 with DBT-SCV for reader 1, 2 and 3 respectively. Comparatively to DBT alone, DBT-SCV significantly increased AUC of reader 2 ($P=.0002$) and reader 3 ($P=.0002$) but not AUC of reader 1 ($P=.78$) (Figure 2). Performance for the assessment of probability of malignancy was variable among readers on DBT ($P=0.02$) but no such a difference was observed with DBT-SCV ($P=0.2$). Figures 3 shows a case where DBT-SCV was helpful to clear a doubtful asymmetry. Figure 4 shows a case where DBT-SCV improved conspicuity of a subtle architectural distortion.

Radiation dose:

Median MGD of DBT (CC and MLO views) and DBT-SV are reported in table 4. The median MGD was 1.97mGy for DBT-SCV, 1.78 mGy for standard DBT CC view, 1.81 mGy for

standard DBT MLO view and 1.75 mGy when considering the standard DBT view corresponding to the view in which DBT-SCV was performed. There was a slight difference between MGD of DBT-SCV and MGD of the corresponding standard DBT view ($P=0.025$) (Figure 5). The median of the difference between MGD of DBT-SCV and MGD of the corresponding standard DBT view was 0.06 mGy.

DISCUSSION

Our study is the first to show that the adjunct of DBT-SCV can improve diagnostic accuracy and reproducibility of the readers for the assessment of equivocal findings on DBT, with a delivered supplemental radiation dose in the same order of magnitude (+0.06mGy) as the dose of one standard DBT view.

In our study, the adjunct of DBT-SCV significantly increased performance of all three readers for the characterization of the lesions according to the BI-RADS lexicon. In particular, specificity was significantly increased for all readers. Concretely, with the adjunct of DBT-SCV, benign lesions were less frequently categorized as suspicious (BI-RADS 4a or higher), which implies that, in clinical practice, DBT-SCV has the potential to reduce the number of unnecessary biopsies of benign lesions. With DBT-SCV, many more benign lesions were also considered as typically benign (BI-RADS 2) and less frequently categorized as probably benign (BI-RADS 3). In the clinical setting, the use of DBT-SCV may therefore avoid a number of unnecessary follow-ups, which are known to induce additional costs and patient anxiety (17). Like what is observed with mammographic spot compression view in the clinical setting, one can wonder whether DBT-SCV might cause false negative results by making some cancers less suspicious. In our study, sensitivity was significantly increased for two readers (readers 2 and 3), while it was slightly decreased for reader one with the adjunct of DBT-SCV. In particular,

reader one wrongly considered as benign two cancers on DBT-SCV: one lymphoma, presenting as an oval mass with circumscribed margins, which was categorized as BI-RADS 3 (this case was also regarded as probably benign by readers 2), and one palpable invasive ductal carcinoma, which was categorized as BI-RADS 2. All three readers retrospectively reviewed this case in consensus: a suspicious architectural distortion was actually present on the DBT-SCV, and all readers retrospectively agreed that the examination should not have been considered as benign. All readers considered all other cases of cancers as suspicious on DBT-SCV.

In the diagnostic setting, before the advent of DBT, mammographic spot compression view was used as a complementary tool for further evaluation of abnormal mammographic findings: by a more localized compression, spot compression view allows reduction of superimposition of overlapping breast tissue and thereby better assessment of equivocal images (1,2). Thanks to its ‘pseudo’ 3D acquisition, which also reduces superimposition of overlapping breast tissue, DBT has recently demonstrated at least equivalent performance to mammographic spot compression view (12,14,18–21). Although it has not, to the best of our knowledge, been studied previously, one could expect that by adding a more localized compression to the ‘pseudo’ 3D acquisition of DBT, the adjunct of DBT-SCV would improve assessment of doubtful images as observed in our study.

According to the evaluation of the probability of malignancy using a 5-point Likert scale, reader performance on DBT was variable among readers in our study, with reader one demonstrating better performance, although this reader is not the one with the longest experience in DBT reading. This finding is in line with what was previously reported, showing that it is possible that performance in DBT reading may not always be correlated with reader experience (22). In our study, if not correlated to the level of experience, accuracy for the characterization of the lesions on DBT was still variable among readers on DBT whereas no significant difference

between the readers was observed with the use of DBT-SCV. Inter-reader agreement and confidence in the reading was also increased with DBT-SCV. These results suggest that, when faced with subtle equivocal images on DBT in clinical practice, the adjunct of DBT-SCV may give better confidence to readers thus providing better assessment of the lesion irrespective of their experience and skills in DBT reading.

While there is a supplemental radiation dose delivered by this additional view, our results indicate that the dose delivered by one DBT-SCV is barely higher than the dose delivered by one standard DBT view. The radiation doses measured for one DBT view or DBT-SCV in our study are comparable to what was previously reported (23,24) and remain below the recommended maximum dose (25,26), showing that the supplemental dose should not be a limitation for the routine use of DBT-SCV in the clinical setting.

Our study has some limitations. First, it is a retrospective single centre study. Second, our population was relatively small with a limited number of malignant cases. Third we only used devices from a single manufacturer. Our results are therefore not necessarily applicable to DBT-SCV provided by other vendors. It would therefore be of great interest to conduct further prospective multicentre studies on larger populations using DBT-SCV from various vendors to confirm our results at a larger scale.

In conclusion, our study shows that the adjunct of DBT-SCV may improve intra- and inter-reader agreement, confidence in the reading, and diagnostic accuracy for the assessment of equivocal findings on DBT, irrespective of reader experience, with a supplemental radiation dose only slightly higher than the one delivered by one standard DBT view. This suggests that DBT-SCV is a safe and useful tool that could be used by all readers in routine clinical practice for better characterization of subtle ambiguous findings on DBT.

TABLES

Table 1: Intra- and inter-reader agreement.

	DBT only	DBT + DBT-SCV
Intra-reader agreement (Reader 1)	0.43 95CI% [0.31-0.55].	0.73 95CI% [0.63-0.82]
Inter-reader agreement (Reader 1 and 2)	0.43 95CI% [0.30-0.56]	0.74 95CI% [0.64-0.84]
Inter-reader agreement (Reader 1 and 3)	0.35 95CI% [0.24-0.47]	0.67 95CI% [0.57-0.78]

Table 2: Assessment of benign and malignant lesions by the three readers according to BI-RADS categorization on DBT and with the adjunct of DBT-SCV.

	Reader 1				Reader 2				Reader 3			
	DBT		DBT + DBT-SCV		DBT		DBT + DBT-SCV		DBT		DBT + DBT-SCV	
	Benign N=84 (%)	Malignant N=18 (%)	Benign N=84 (%)	Malignant N=18 (%)	Benign N=84 (%)	Malignant N=18 (%)	Benign N=84 (%)	Malignant N=18 (%)	Benign N=84 (%)	Malignant N=18 (%)	Benign N=84 (%)	Malignant N=18 (%)
BI-RADS 2	13 (15)	0 (0)	59 (70)	1 (6)	7 (8)	0 (0)	65 (77)	1 (6)	8 (10)	0 (0)	69 (71)	0 (0)
BI-RADS 3	45 (54)	0 (0)	17 (20)	1 (6)	56 (67)	6 (33)	14 (17)	0 (0)	49 (58)	2 (11)	9 (11)	0 (0)
BI-RADS 4a	18 (21)	5 (28)	2 (2)	2 (11)	15 (18)	5 (28)	1 (1)	4 (22)	12 (14)	8 (44)	1 (1)	3 (17)
BI-RADS 4b	3 (4)	4 (22)	3 (4)	2 (11)	4 (5)	4 (22)	1 (1)	7 (40)	14 (17)	6 (33)	4 (5)	2 (11)
BI-RADS 4c	5 (6)	8 (44)	3 (4)	9 (50)	2 (2)	3 (17)	2 (2)	2 (11)	1 (1)	2 (11)	1 (1)	4 (22)
BI-RADS 5	0 (0)	1 (6)	0	3 (17)	0 (0)	0 (0)	1 (1)	4 (22)	0 (0)	0 (0)	0 (0)	9 (50)

Table 3: Diagnostic accuracy of the three readers on digital Breast Tomosynthesis (DBT) and with the adjunct of a DBT spot compression view (DBT-SCV)

	Reader 1		Reader 2		Reader 3	
	DBT	DBT + DBT-SCV	DBT	DBT + DBT-SCV	DBT	DBT + DBT-SCV
Sensitivity	1	0.89	0.67	0.94	0.89	1
Specificity	0.69	0.90	0.75	0.94	0.68	0.93
Youden	0.69	0.79	0.42	0.88	0.57	0.93
Positive Predictive Value	0.41	0.67	0.36	0.77	0.37	0.75
Negative Predictive Value	1	0.97	0.91	0.99	0.97	1
False Positive	0.59	0.33	0.64	0.23	0.63	0.25
False Negative	0	0.3	0.9	0.1	0.3	0

Table 4: Median Average glandular dose (AGD) with Interquartile range of digital breast tomosynthesis (DBT) cranio-caudal (CC) and medio-lateral-oblique (MLO) views, of DBT spot compression view (SCV) and of DBT in the view as DBT-SCV.

	N	Median AGD
Dose DBT-CC	101	1.78 [1.42-2.13]
Dose DBT-MLO	99	1.81 [1.36-2.19]
Dose DBT-SCV	102	1.97 [1.53-2.42]
Dose DBT (same view as DBT-SCV)	102	1.75 [1.42-2.19]

FIGURES

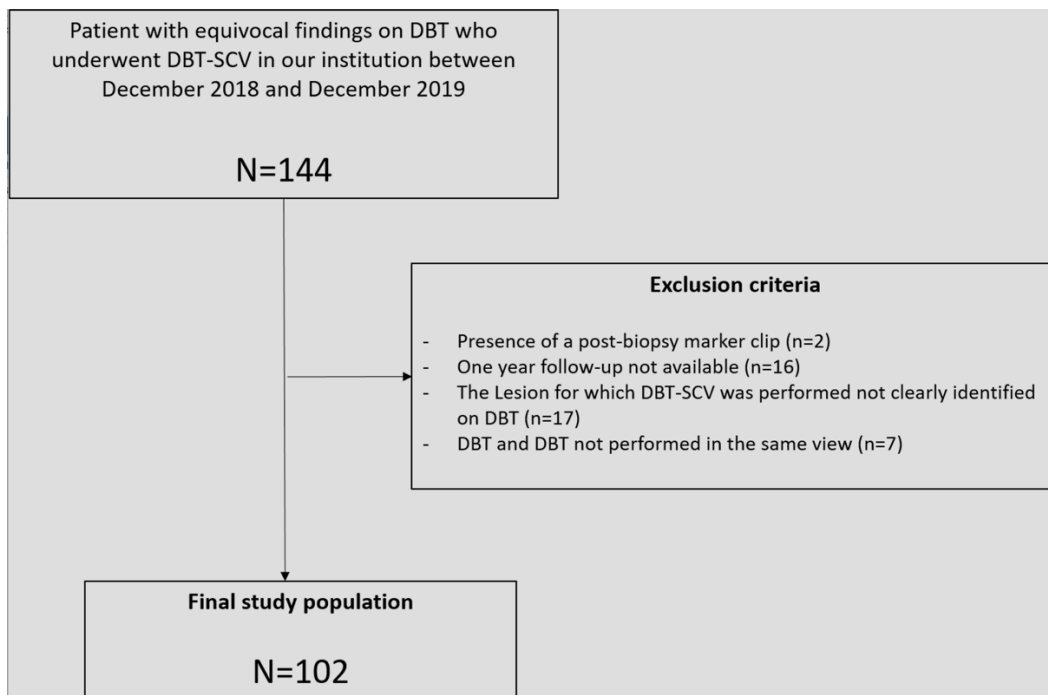


Figure 1: Flow chart of study population

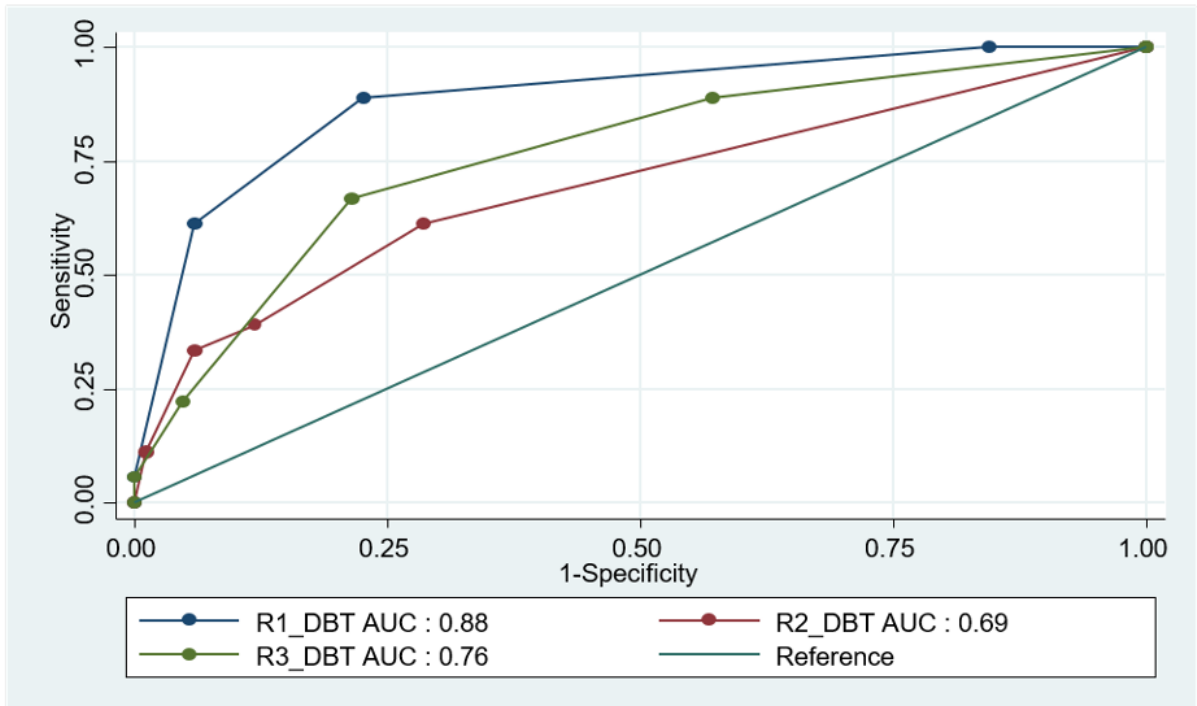


Figure 2A.

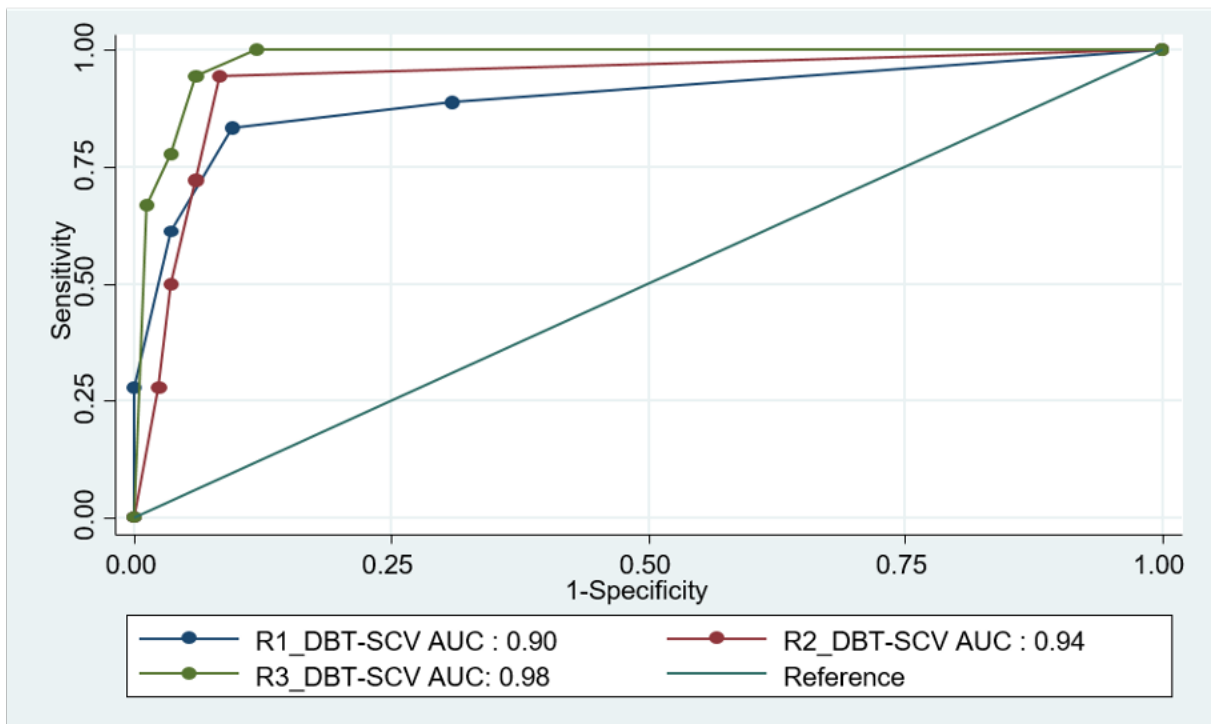


Figure 2B.

Figure 2: Reader performance for the assessment of breast lesions according to a 5-point Likert scale on digital breast tomosynthesis (figure 2A) and with the adjunct of Digital breast tomosynthesis Spot-compression view (Figure 2)

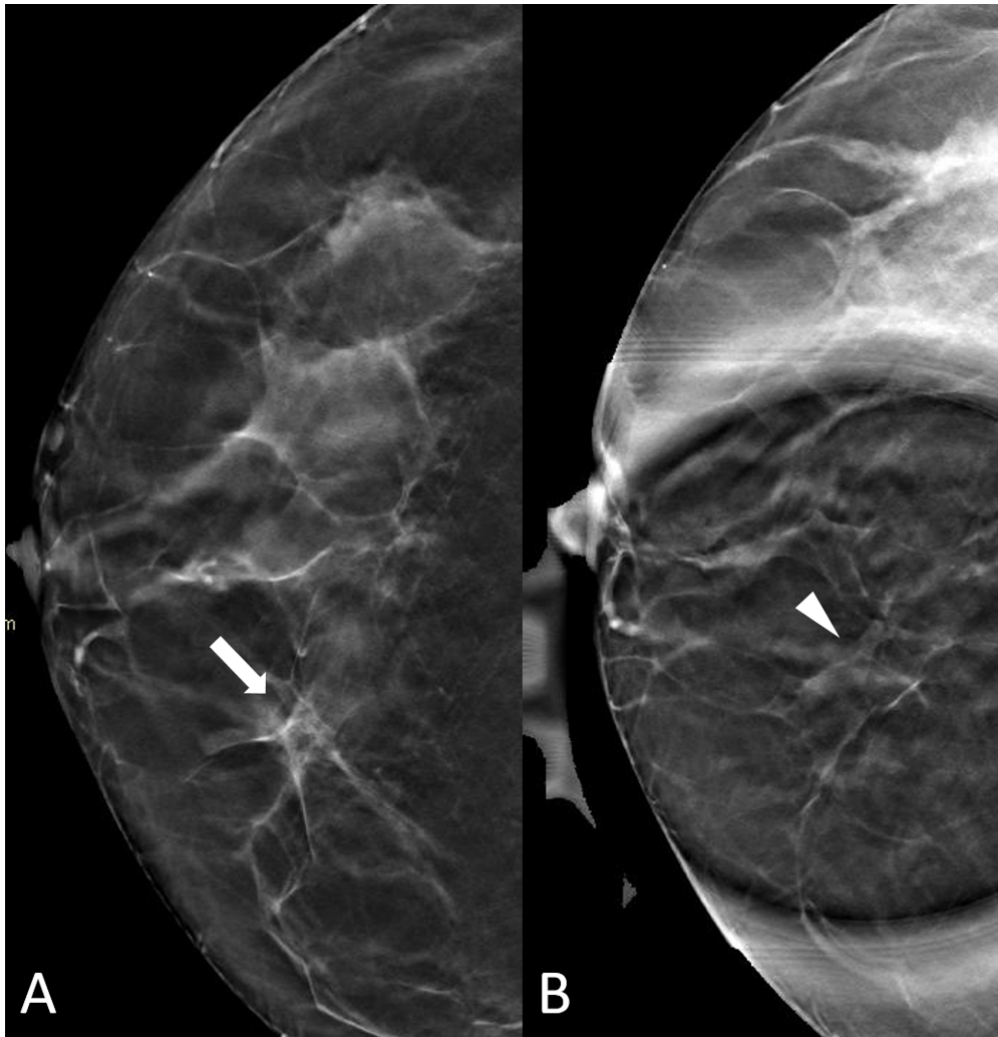


Figure 3: Fifty-four year old woman demonstrating an asymmetry (arrow) in the inner aspect of the right breast on digital breast tomosynthesis (DBT) (figure 3A). The asymmetry spread out (arrowhead) on DBT spot compression view (DBT-SCV) (figure 3B). Stability at one year confirmed benignity.

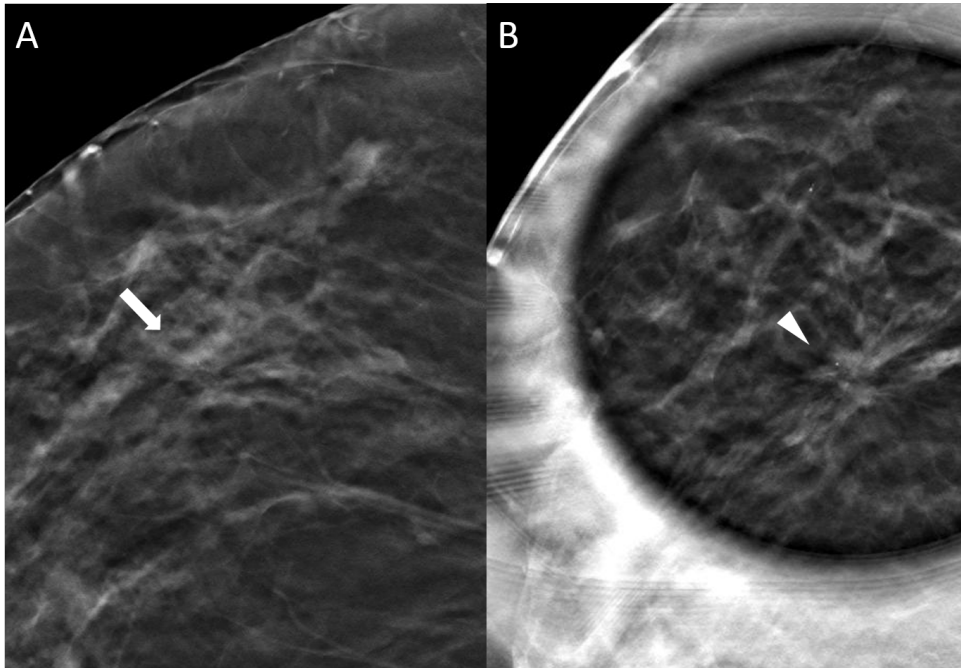


Figure 4: Fifty-six year old woman demonstrating a subtle equivocal architectural distortion (arrow) in the lateral aspect of the right breast on digital breast tomosynthesis (DBT) (Figure 4A). DBT spot compression view (DBT-SCV) shows a clearly suspicious spiculated mass associated with an architectural distortion (arrowhead) corresponding to an invasive carcinoma of non-specific type on pathology.

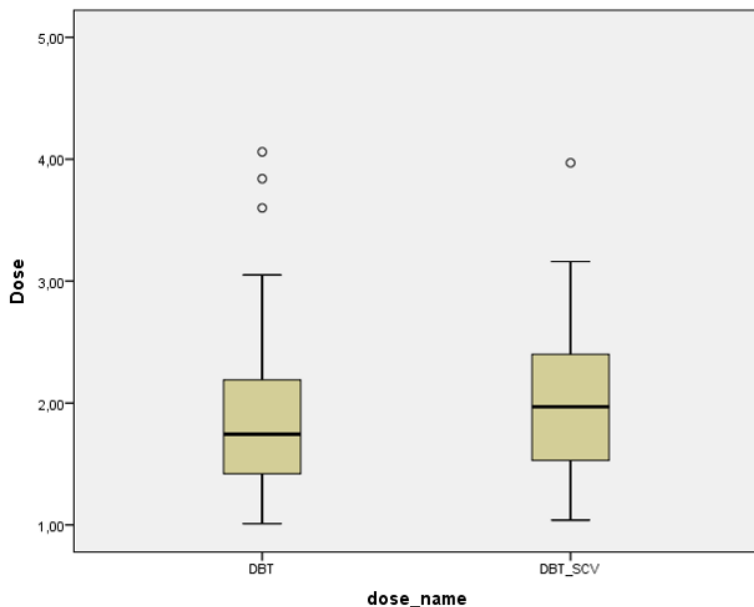


Figure 5: Mean glandular dose delivered by one digital breast tomosynthesis compression view compared to the corresponding standard DBT view (DBT cranio-caudal view if DBT-SCV was performed in the CC view and DBT mediolateral view if DBT-SCV was performed in the MLO view)

REFERENCES

1. Berkowitz JE, Gatewood OM, Gayler BW. Equivocal mammographic findings: evaluation with spot compression. *Radiology*. 1989;171(2):369–371. doi: 10.1148/radiology.171.2.2704800.
2. Faulk RM, Sickles EA. Efficacy of spot compression-magnification and tangential views in mammographic evaluation of palpable breast masses. *Radiology*. 1992;185(1):87–90. doi: 10.1148/radiology.185.1.1523339.
3. Skaane P, Bandos AI, Gullien R, et al. Comparison of digital mammography alone and digital mammography plus tomosynthesis in a population-based screening program. *Radiology*. 2013;267(1):47–56. doi: 10.1148/radiol.12121373.
4. Ciatto S, Houssami N, Bernardi D, et al. Integration of 3D digital mammography with tomosynthesis for population breast-cancer screening (STORM): a prospective comparison study. *Lancet Oncol*. 2013;14(7):583–589. doi: 10.1016/S1470-2045(13)70134-7.
5. Conant EF, Zuckerman SP, McDonald ES, et al. Five Consecutive Years of Screening with Digital Breast Tomosynthesis: Outcomes by Screening Year and Round. *Radiology*. 2020;295(2):285–293. doi: 10.1148/radiol.2020191751.
6. Friedewald SM, Rafferty EA, Rose SL, et al. Breast cancer screening using tomosynthesis in combination with digital mammography. *JAMA*. 2014;311(24):2499–2507. doi: 10.1001/jama.2014.6095.
7. Raghu M, Durand MA, Andrejeva L, et al. Tomosynthesis in the Diagnostic Setting: Changing Rates of BI-RADS Final Assessment over Time. *Radiology*. 2016;281(1):54–61. doi: 10.1148/radiol.2016151999.
8. Dibble EH, Singer TM, Jimoh N, Baird GL, Lourenco AP. Dense Breast Ultrasound Screening After Digital Mammography Versus After Digital Breast Tomosynthesis. *AJR Am J Roentgenol*. 2019;213(6):1397–1402. doi: 10.2214/AJR.18.20748.
9. Chan H-P, Helvie MA, Hadjiiski L, et al. Characterization of Breast Masses in Digital Breast Tomosynthesis and Digital Mammograms: An Observer Performance Study. *Acad Radiol*. 2017;24(11):1372–1379. doi: 10.1016/j.acra.2017.04.016.
10. Chae EY, Kim HH, Cha JH, Shin HJ, Choi WJ. Detection and characterization of breast lesions in a selective diagnostic population: diagnostic accuracy study for comparison between one-view digital breast tomosynthesis and two-view full-field digital mammography. *Br J Radiol*. 2016;89(1062):20150743. doi: 10.1259/bjr.20150743.
11. Alshafey TI, Nguyen JV, Rochman CM, Nicholson BT, Patrie JT, Harvey JA. Outcome of Architectural Distortion Detected Only at Breast Tomosynthesis versus 2D Mammography. *Radiology*. 2018;288(1):38–46. doi: 10.1148/radiol.2018171159.
12. Brandt KR, Craig DA, Hoskins TL, et al. Can Digital Breast Tomosynthesis Replace Conventional Diagnostic Mammography Views for Screening Recalls Without Calcifications? A Comparison Study in a Simulated Clinical Setting. *American Journal of Roentgenology*. 2013;200(2):291–298. doi: 10.2214/AJR.12.8881.
13. Heywang-Köbrunner S, Jaensch A, Hacker A, Wulz-Horber S, Mertelmeier T, Hölzel D. Value of Digital Breast Tomosynthesis versus Additional Views for the Assessment of Screen-Detected Abnormalities - a First Analysis. *Breast Care*. 2017;12(2):92–97. doi: 10.1159/000456649.
14. Noroozian M, Hadjiiski L, Rahnema-Moghadam S, et al. Digital breast tomosynthesis is comparable to mammographic spot views for mass characterization. *Radiology*. 2012;262(1):61–68. doi: 10.1148/radiol.11101763.

15. Niell BL, Bhatt K, Dang P, Humphrey K. Utility of Breast MRI for Further Evaluation of Equivocal Findings on Digital Breast Tomosynthesis. *AJR Am J Roentgenol.* 2018;211(5):1171–1178. doi: 10.2214/AJR.17.18866.
16. Hoagland LF, Alkasab TK, Freer PE. Case tracking and sharing system to foster consistent group standards of practice and improve radiologist experience in DBT. *J Am Coll Radiol.* 2014;11(9):910–912. doi: 10.1016/j.jacr.2014.05.006.
17. Kirshenbaum K, Harris K, Harmon J, Monge J, Dabbous F, Liu Y. BI-RADS 3 (short-interval follow-up) assessment rate at diagnostic mammography: Correlation with recall rates and utilization as a performance benchmark. *Breast J.* 2020;26(7):1284–1288. doi: 10.1111/tbj.13838.
18. Morel JC, Iqbal A, Wasan RK, et al. The accuracy of digital breast tomosynthesis compared with coned compression magnification mammography in the assessment of abnormalities found on mammography. *Clin Radiol.* 2014;69(11):1112–1116. doi: 10.1016/j.crad.2014.06.005.
19. Cornford EJ, Wilson AR, Athanassiou E, et al. Mammographic features of invasive lobular and invasive ductal carcinoma of the breast: a comparative analysis. *Br J Radiol.* 1995;68(809):450–453. doi: 10.1259/0007-1285-68-809-450.
20. Heywang-Köbrunner S, Jaensch A, Hacker A, Wulz-Horber S, Mertelmeier T, Hölzel D. Value of Digital Breast Tomosynthesis versus Additional Views for the Assessment of Screen-Detected Abnormalities - a First Analysis. *Breast Care (Basel).* 2017;12(2):92–97. doi: 10.1159/000456649.
21. Tagliafico A, Astengo D, Cavagnetto F, et al. One-to-one comparison between digital spot compression view and digital breast tomosynthesis. *Eur Radiol.* 2012;22(3):539–544. doi: 10.1007/s00330-011-2305-1.
22. Miglioretti DL, Abraham L, Lee CI, et al. Digital Breast Tomosynthesis: Radiologist Learning Curve. *Radiology.* 2019;291(1):34–42. doi: 10.1148/radiol.2019182305.
23. Gennaro G, Bernardi D, Houssami N. Radiation dose with digital breast tomosynthesis compared to digital mammography: per-view analysis. *Eur Radiol.* 2018;28(2):573–581. doi: 10.1007/s00330-017-5024-4.
24. Fusco R, Raiano N, Raiano C, et al. Evaluation of average glandular dose and investigation of the relationship with compressed breast thickness in dual energy contrast enhanced digital mammography and digital breast tomosynthesis. *Eur J Radiol.* 2020;126:108912. doi: 10.1016/j.ejrad.2020.108912.
25. Jeukens CRLPN, Lalji UC, Meijer E, et al. Radiation exposure of contrast-enhanced spectral mammography compared with full-field digital mammography. *Invest Radiol.* 2014;49(10):659–665. doi: 10.1097/RLI.000000000000068.
26. James JR, Pavlicek W, Hanson JA, Boltz TF, Patel BK. Breast Radiation Dose With CESM Compared With 2D FFDM and 3D Tomosynthesis Mammography. *American Journal of Roentgenology.* American Roentgen Ray Society; 2017;208(2):362–372. doi: 10.2214/AJR.16.16743.

C. Discussion complémentaire et conclusion :

Il n'existe à ce jour aucune autre publication ayant étudié la tomosynthèse en compression localisée.

Le but de notre étude était d'analyser l'apport diagnostique de la tomosynthèse en compression localisée pour la caractérisation d'images indéterminées en tomosynthèse.

Notre étude a montré que la tomosynthèse en compression localisée améliore significativement la caractérisation de lésions indéterminées en tomosynthèse.

En particulier, la SP était significativement augmentée pour les trois lecteurs de l'étude (de +25 à +37% selon les lecteurs).

En effet, moins d'images bénignes ont été évaluées comme suggestives de malignité (ACR 4a ou plus) se traduisant en pratique clinique par une diminution du nombre de biopsies pour des lésions bénignes. La VPP des biopsies était donc significativement améliorée avec la tomosynthèse en compression localisée.

Il a également été observé une diminution significative du taux d'évaluation BI-RADS 3 (avec augmentation concomitante du taux d'évaluation BI-RADS 1 ou 2) et donc de surveillances prolongées par imageries, coûteuses et source d'anxiété pour les patientes.

La tomosynthèse en compression localisée a également significativement augmenté la SE pour deux lecteurs de l'étude (+ 40% pour le lecteur 2 et + 37% pour le lecteur 3).

La SE était néanmoins modérément diminuée en tomosynthèse localisée pour le premier lecteur (-11%), ceci étant principalement lié à :

- Une masse ovale aux contours circonscrits correspondant après biopsie à un lymphome intra-mammaire.
- Une distorsion architecturale correspondant, après biopsie, à un carcinome canalaire infiltrant qui, après relecture collégiale, aurait dû être considérée comme suggestive de malignité en tomosynthèse localisée.

Ces résultats sont en adéquation avec ce qui est observé avec la compression localisée 2D, pouvant être également source de FN.

Notre étude a également mis en évidence que la tomosynthèse en compression localisée augmentait la reproductibilité intra et inter-observateur, faible à modérée en tomosynthèse seule et bonne avec l'ajout de la tomosynthèse avec compression localisée pour la caractérisation de ces images indéterminées en tomosynthèse.

Le score de confiance était également significativement augmenté en tomosynthèse localisée pour les trois lecteurs ($p < 0,0001$).

Ces résultats suggèrent que face à des images subtiles et équivoques en tomosynthèse, l'utilisation de la tomosynthèse en compression localisée peut aider les lecteurs à fournir une meilleure évaluation de ces images et aider à se sentir plus confiants dans la lecture.

Par ailleurs, le surplus de dose généré par cette acquisition complémentaire (Dose médiane = 1,97 mGy) est légèrement supérieur (+0,06 mGy ou + 3%) à celui d'une incidence de tomosynthèse standard, restant inférieur au maximum de dose recommandé (25, 26).

Ce surplus de dose serait d'autant plus justifié que la compression localisée en tomosynthèse a permis de diminuer significativement le taux d'évaluation BI-RADS 3 et donc des surveillances itératives par imagerie.

Cette étude présente certaines limites. En premier lieu il s'agit d'une étude rétrospective monocentrique.

Deuxièmement, notre population était relativement petite avec un nombre limité de cas malins. Enfin, l'ensemble des examens ont été acquis avec des appareils du même fabricant.

Il serait donc d'un grand intérêt de mener d'autres études prospectives multicentriques sur des populations plus importantes en utilisant le tomosynthèse en compression localisée de divers fournisseurs pour confirmer nos résultats à une plus grande échelle.

Pour conclure, notre étude a montré que la tomosynthèse en compression localisée pour l'évaluation d'images indéterminées en tomosynthèse améliore les performances diagnostiques, la reproductibilité intra et inter-observateur ainsi que la confiance dans l'image, quelle que soit l'expérience du lecteur, pour un surplus de dose légèrement supérieur à une incidence de tomosynthèse standard.

Serment d'Hippocrate :

Au moment d'être admis à exercer la médecine, je promets et je jure d'être fidèle aux lois de l'honneur et de la probité.

Mon premier souci sera de rétablir, de préserver ou de promouvoir la santé dans tous ses éléments, physiques et mentaux, individuels et sociaux.

Je respecterai toutes les personnes, leur autonomie et leur volonté, sans aucune discrimination selon leur état ou leurs convictions. J'interviendrai pour les protéger si elles sont affaiblies, vulnérables ou menacées dans leur intégrité ou leur dignité. Même sous la contrainte, je ne ferai pas usage de mes connaissances contre les lois de l'humanité.

J'informerai les patients des décisions envisagées, de leurs raisons et de leurs conséquences. Je ne tromperai jamais leur confiance et n'exploiterai pas le pouvoir hérité des circonstances pour forcer les consciences.

Je donnerai mes soins à l'indigent et à quiconque me les demandera. Je ne me laisserai pas influencer par la soif du gain ou la recherche de la gloire.

Admis dans l'intimité des personnes, je tairai les secrets qui me seront confiés. Reçu à l'intérieur des maisons, je respecterai les secrets des foyers et ma conduite ne servira pas à corrompre les mœurs.

Je ferai tout pour soulager les souffrances. Je ne prolongerai pas abusivement les agonies. Je ne provoquerai jamais la mort délibérément.

Je préserverai l'indépendance nécessaire à l'accomplissement de ma mission. Je n'entreprendrai rien qui dépasse mes compétences. Je les entretiendrai et les perfectionnerai pour assurer au mieux les services qui me seront demandés.

J'apporterai mon aide à mes confrères ainsi qu'à leurs familles dans l'adversité.

Que les hommes et mes confrères m'accordent leur estime si je suis fidèle à mes promesses ; que je sois déshonoré et méprisé si j'y manque.

Références bibliographiques :

1. Ferlay J, Steliarova-Foucher E, Lortet-Tieulent J, Rosso S, Coebergh JWW, Comber H, et al. Cancer incidence and mortality patterns in Europe: Estimates for 40 countries in 2012. *European Journal of Cancer*. 2013 Apr;49(6):1374–403.
2. The Independent UK Panel on Breast Cancer Screening, Marmot MG, Altman DG, Cameron DA, Dewar JA, Thompson SG, et al. The benefits and harms of breast cancer screening: an independent review: A report jointly commissioned by Cancer Research UK and the Department of Health (England) October 2012. *Br J Cancer*. 2013 Jun;108(11):2205–40.
3. Tabár L, Vitak B, Chen TH-H, Yen AM-F, Cohen A, Tot T, et al. Swedish Two-County Trial: Impact of Mammographic Screening on Breast Cancer Mortality during 3 Decades. *Radiology*. 2011 Sep;260(3):658–63.
4. Coveney EC, Geraghty JG, O’Laoide R, Hourihane JB, O’Higgins NJ. Reasons underlying negative mammography in patients with palpable breast cancer. *Clinical Radiology*. 1994 Feb;49(2):123–5.
5. Ciatto S, Houssami N, Bernardi D, Caumo F, Pellegrini M, Brunelli S, et al. Integration of 3D digital mammography with tomosynthesis for population breast-cancer screening (STORM): a prospective comparison study. *The Lancet Oncology*. 2013 Jun;14(7):583–9.
6. Skaane P, Bandos AI, Gullien R, Eben EB, Ekseth U, Haakenaasen U, et al. Comparison of Digital Mammography Alone and Digital Mammography Plus Tomosynthesis in a Population-based Screening Program. *Radiology*. 2013 Apr;267(1):47–56.
7. Conant EF, Barlow WE, Herschorn SD, Weaver DL, Beaber EF, Tosteson ANA, et al. Association of Digital Breast Tomosynthesis vs Digital Mammography With Cancer Detection and Recall Rates by Age and Breast Density. *JAMA Oncol*. 2019 May 1;5(5):635.
8. Friedewald SM, Rafferty EA, Rose SL, Durand MA, Plecha DM, Greenberg JS, et al. Breast Cancer Screening Using Tomosynthesis in Combination With Digital Mammography. *JAMA*. 2014 Jun 25;311(24):2499.
9. Conant EF, Zuckerman SP, McDonald ES, Weinstein SP, Korhonen KE, Birnbaum JA, et al. Five Consecutive Years of Screening with Digital Breast Tomosynthesis: Outcomes by Screening Year and Round. *Radiology*. 2020 Mar 10;191751.
10. Lourenco AP, Barry-Brooks M, Baird GL, Tuttle A, Mainiero MB. Changes in Recall Type and Patient Treatment Following Implementation of Screening Digital Breast Tomosynthesis. *Radiology*. 2015 Feb;274(2):337–42.
11. Yun SJ, Ryu C-W, Rhee SJ, Ryu JK, Oh JY. Benefit of adding digital breast tomosynthesis to digital mammography for breast cancer screening focused on cancer characteristics: a meta-analysis. *Breast Cancer Res Treat*. 2017 Aug;164(3):557–69.
12. Bustreo S, Osella-Abate S, Cassoni P, Donadio M, Airolidi M, Pedani F, et al. Optimal Ki67 cut-off for luminal breast cancer prognostic evaluation: a large case series study with a long-term follow-up. *Breast Cancer Res Treat*. 2016 Jun;157(2):363–71.
13. Korhonen KE, Conant EF, Cohen EA, Synnestvedt M, McDonald ES, Weinstein SP. Breast Cancer Conspicuity on Simultaneously Acquired Digital Mammographic Images versus Digital Breast Tomosynthesis Images. *Radiology*. 2019 Jul;292(1):69–76.
14. Skaane P, Sebuødegård S, Bandos AI, Gur D, Østerås BH, Gullien R, et al. Performance of breast cancer screening using digital breast tomosynthesis: results from the prospective population-based Oslo Tomosynthesis Screening Trial. *Breast Cancer Res Treat*. 2018 Jun;169(3):489–96.
15. Perry N, Broeders M, de Wolf C, Törnberg S, Holland R, von Karsa L. *European*

guidelines for quality assurance in breast cancer screening and diagnosis. Fourth edition—summary document. *Annals of Oncology*. 2008 Apr;19(4):614–22.

16. Hovda T, Holen ÅS, Lång K, Albertsen JL, Bjørndal H, Brandal SHB, et al. Interval and Consecutive Round Breast Cancer after Digital Breast Tomosynthesis and Synthetic 2D Mammography versus Standard 2D Digital Mammography in BreastScreen Norway. *Radiology*. 2020 Feb;294(2):256–64.
17. Johnson et al. - 2021 - Interval Breast Cancer Rates and Tumor Characteris.pdf.
18. McCormack VA. Breast Density and Parenchymal Patterns as Markers of Breast Cancer Risk: A Meta-analysis. *Cancer Epidemiology Biomarkers & Prevention*. 2006 Jun 1;15(6):1159–69.
19. van der Waal D, Ripping TM, Verbeek ALM, Broeders MJM. Breast cancer screening effect across breast density strata: A case-control study: Screening effect across breast density strata. *Int J Cancer*. 2017 Jan 1;140(1):41–9.
20. Phi X-A, Tagliafico A, Houssami N, Greuter MJW, de Bock GH. Digital breast tomosynthesis for breast cancer screening and diagnosis in women with dense breasts – a systematic review and meta-analysis. *BMC Cancer*. 2018 Dec;18(1):380.
21. Rafferty EA, Durand MA, Conant EF, Copit DS, Friedewald SM, Plecha DM, et al. Breast Cancer Screening Using Tomosynthesis and Digital Mammography in Dense and Nondense Breasts. *JAMA*. 2016 Apr 26;315(16):1784.
22. Tagliafico AS, Mariscotti G, Valdora F, Durando M, Nori J, La Forgia D, et al. A prospective comparative trial of adjunct screening with tomosynthesis or ultrasound in women with mammography-negative dense breasts (ASTOUND-2). *European Journal of Cancer*. 2018 Nov;104:39–46.
23. Garcia-Barquin P, Paramo M, Elizalde A, Pina L, Etxano J, Fernandez-Montero A, et al. The effect of the amount of peritumoral adipose tissue in the detection of additional tumors with digital breast tomosynthesis and ultrasound. *Acta Radiologica*. :7.
24. Gennaro G, Bernardi D, Houssami N. Radiation dose with digital breast tomosynthesis compared to digital mammography: per-view analysis. *Eur Radiol*. 2018 Feb;28(2):573–81.
25. James JR, Pavlicek W, Hanson JA, Boltz TF, Patel BK. Breast Radiation Dose With CESH Compared With 2D FFDM and 3D Tomosynthesis Mammography. *American Journal of Roentgenology*. 2017 Feb;208(2):362–72.
26. Jeukens CRLPN, Lalji UC, Meijer E, Bakija B, Theunissen R, Wildberger JE, et al. Radiation Exposure of Contrast-Enhanced Spectral Mammography Compared With Full-Field Digital Mammography: Investigative Radiology. 2014 Oct;49(10):659–65.
27. Skaane P, Bandos AI, Eben EB, Jepsen IN, Krager M, Haakenaasen U, et al. Two-View Digital Breast Tomosynthesis Screening with Synthetically Reconstructed Projection Images: Comparison with Digital Breast Tomosynthesis with Full-Field Digital Mammographic Images. *Radiology*. 2014 Jun;271(3):655–63.
28. Zuley ML, Guo B, Catullo VJ, Chough DM, Kelly AE, Lu AH, et al. Comparison of Two-dimensional Synthesized Mammograms versus Original Digital Mammograms Alone and in Combination with Tomosynthesis Images. *Radiology*. 2014 Jun;271(3):664–71.
29. Gilbert FJ, Tucker L, Gillan MG, Willsher P, Cooke J, Duncan KA, et al. The TOMMY trial: a comparison of TOMosynthesis with digital MammographY in the UK NHS Breast Screening Programme – a multicentre retrospective reading study comparing the diagnostic performance of digital breast tomosynthesis and digital mammography with digital mammography alone. *Health Technology Assessment*. 2015 Jan;19(4):1–136.
30. Hofvind S, Hovda T, Holen ÅS, Lee CI, Albertsen J, Bjørndal H, et al. Digital Breast Tomosynthesis and Synthetic 2D Mammography versus Digital Mammography: Evaluation in a Population-based Screening Program. *Radiology*. 2018 Jun;287(3):787–94.
31. Aujero MP, Gavenonis SC, Benjamin R, Zhang Z, Holt JS. Clinical Performance of

- Synthesized Two-dimensional Mammography Combined with Tomosynthesis in a Large Screening Population. *Radiology*. 2017 Apr;283(1):70–6.
32. Raghu M, Durand MA, Andrejeva L, Goehler A, Michalski MH, Geisel JL, et al. Tomosynthesis in the Diagnostic Setting: Changing Rates of BI-RADS Final Assessment over Time. *Radiology*. 2016 Oct;281(1):54–61.
 33. Zuley ML, Bandos AI, Ganott MA, Sumkin JH, Kelly AE, Catullo VJ, et al. Digital Breast Tomosynthesis versus Supplemental Diagnostic Mammographic Views for Evaluation of Noncalcified Breast Lesions. *Radiology*. 2013 Jan;266(1):89–95.
 34. Waldherr C, Cerny P, Altermatt HJ, Berclaz G, Ciriolo M, Buser K, et al. Value of One-View Breast Tomosynthesis Versus Two-View Mammography in Diagnostic Workup of Women With Clinical Signs and Symptoms and in Women Recalled From Screening. *American Journal of Roentgenology*. 2013 Jan;200(1):226–31.
 35. Tang W, Hu F-X, Zhu H, Wang Q-F, Gu Y-J, Peng W-J. Digital breast tomosynthesis plus mammography, magnetic resonance imaging plus mammography and mammography alone: A comparison of diagnostic performance in symptomatic women. *CH*. 2017 Jun 10;66(2):105–16.
 36. Chan H-P, Helvie MA, Hadjiiski L, Jeffries DO, Klein KA, Neal CH, et al. Characterization of Breast Masses in Digital Breast Tomosynthesis and Digital Mammograms. *Academic Radiology*. 2017 Nov;24(11):1372–9.
 37. Chae EY, Kim HH, Cha JH, Shin HJ, Choi WJ. Detection and characterization of breast lesions in a selective diagnostic population: diagnostic accuracy study for comparison between one-view digital breast tomosynthesis and two-view full-field digital mammography. *BJR*. 2016 Jun;89(1062):20150743.
 38. Sanmugasiva VV, Ramli Hamid MT, Fadzli F, Rozalli FI, Yeong CH, Ab Mumin N. Diagnostic accuracy of digital breast tomosynthesis in combination with 2D mammography for the characterisation of mammographic abnormalities. *Sci Rep*. 2020 Dec;10(1):20628.
 39. Freer PE, Wang JL, Rafferty EA. Digital Breast Tomosynthesis in the Analysis of Fat-containing Lesions. *RadioGraphics*. 2014 Mar;34(2):343–58.
 40. Burrell HC, Sibbering DM, Wilson AR et al (1996) Screening in-^[1]terval breast cancers: mammographic features and prognosis fac-^[1]tors. *Radiology* 199(3):811–817
 41. Dibble EH, Lourenco AP, Baird GL, Ward RC, Maynard AS, Mainiero MB. Comparison of digital mammography and digital breast tomosynthesis in the detection of architectural distortion. *Eur Radiol*. 2018 Jan;28(1):3–10.
 42. Alshafeiy TI, Nguyen JV, Rochman CM, Nicholson BT, Patrie JT, Harvey JA. Outcome of Architectural Distortion Detected Only at Breast Tomosynthesis versus 2D Mammography. *Radiology*. 2018 Jul;288(1):38–46.
 43. Spangler ML, Zuley ML, Sumkin JH, Abrams G, Ganott MA, Hakim C, et al. Detection and Classification of Calcifications on Digital Breast Tomosynthesis and 2D Digital Mammography: A Comparison. *American Journal of Roentgenology*. 2011 Feb;196(2):320–4.
 44. Tagliafico A, Mariscotti G, Durando M, Stevanin C, Tagliafico G, Martino L, et al. Characterisation of microcalcification clusters on 2D digital mammography (FFDM) and digital breast tomosynthesis (DBT): does DBT underestimate microcalcification clusters? Results of a multicentre study. *Eur Radiol*. 2015 Jan;25(1):9–14.
 45. Wahab RA, Lee S-J, Zhang B, Sobel L, Mahoney MC. A comparison of full-field digital mammograms versus 2D synthesized mammograms for detection of microcalcifications on screening. *European Journal of Radiology*. 2018 Oct;107:14–9.
 46. Lai Y-C, Ray KM, Lee AY, Hayward JH, Freimanis RI, Lobach IV, et al. Microcalcifications Detected at Screening Mammography: Synthetic Mammography and Digital Breast Tomosynthesis versus Digital Mammography. *Radiology*. 2018

Dec;289(3):630–8.

47. Berkowitz JE, Gatewood OM, Gayler BW. Equivocal mammographic findings: evaluation with spot compression. *Radiology*. 1989;171(2):369–371. doi: 10.1148/radiology.171.2.2704800.
48. Sickles EA. Combining spot-compression and other special views to maximize mammographic information. *Radiology*. 1989 Nov;173(2):571–571.
49. Tagliafico A, Astengo D, Cavagnetto F, Rosasco R, Rescinito G, Monetti F, et al. One-to-one comparison between digital spot compression view and digital breast tomosynthesis. *Eur Radiol*. 2012 Mar;22(3):539–44.
50. Brandt KR, Craig DA, Hoskins TL, Henrichsen TL, Bendel EC, Brandt SR, et al. Can Digital Breast Tomosynthesis Replace Conventional Diagnostic Mammography Views for Screening Recalls Without Calcifications? A Comparison Study in a Simulated Clinical Setting. *American Journal of Roentgenology*. 2013 Feb;200(2):291–8.
51. Mun HS, Kim HH, Shin HJ, Cha JH, Ruppel PL, Oh HY, et al. Assessment of extent of breast cancer: Comparison between digital breast tomosynthesis and full-field digital mammography. *Clinical Radiology*. 2013 Dec;68(12):1254–9.
52. Luparia A, Mariscotti G, Durando M, Ciatto S, Bosco D, Campanino PP, et al. Accuracy of tumour size assessment in the preoperative staging of breast cancer: comparison of digital mammography, tomosynthesis, ultrasound and MRI. *Radiol med*. 2013 Oct;118(7):1119–36.
53. Fontaine M, Tourasse C, Pages E, Laurent N, Laffargue G, Millet I, et al. Local Tumor Staging of Breast Cancer: Digital Mammography versus Digital Mammography Plus Tomosynthesis. *Radiology*. 2019 Jun;291(3):594–603.
54. Houssami N. Accuracy and Outcomes of Screening Mammography in Women With a Personal History of Early-Stage Breast Cancer. *JAMA*. 2011 Feb 23;305(8):790.
55. Sia J, Moodie K, Bressel M, Lau E, Gyorki D, Skandarajah A, et al. A prospective study comparing digital breast tomosynthesis with digital mammography in surveillance after breast cancer treatment. *European Journal of Cancer*. 2016 Jul;61:122–7.
56. Bahl M, Mercaldo S, McCarthy AM, Lehman CD. Imaging Surveillance of Breast Cancer Survivors with Digital Mammography versus Digital Breast Tomosynthesis. *Radiology*. 2021 Feb;298(2):308–16.
57. Niell BL, Bhatt K, Dang P, Humphrey K. Utility of Breast MRI for Further Evaluation of Equivocal Findings on Digital Breast Tomosynthesis. *American Journal of Roentgenology*. 2018 Nov;211(5):1171–8.

Titre : Apport du cliché de tomosynthèse en compression localisée pour la caractérisation des images indéterminées en tomosynthèse.

Objectif : Évaluer l'apport et les performances diagnostiques du cliché de tomosynthèse en compression localisée (TCL) pour la caractérisation des images subtiles indéterminées en tomosynthèse.

Matériels et méthodes : Trois radio-sénologues avec des niveaux d'expérience différents en tomosynthèse ont revu les examens de 102 patientes ayant des images anormales indéterminées en tomosynthèse et un cliché de TCL, dans notre centre, entre décembre 2018 et décembre 2019.

Un des lecteurs a revu les examens une seconde fois pour la variabilité intra-observateur.

Les lésions ont été évaluées selon leur probabilité de malignité (échelle en 5 points) et selon les critères BI-RADS (Breast Imaging Reporting And Data System) en tomosynthèse seule puis avec l'ajout de la TCL.

La reproductibilité intra et inter-observateur a été analysée par l'indice du Kappa pondéré. Les performances diagnostiques, selon les critères BI-RADS, ont été comparées à l'aide d'un test de McNemar. La précision diagnostique utilisant la probabilité de malignité a été évaluée en calculant l'aire sous la courbe ROC (Receiver Operating Characteristics). Les résultats ont été comparés à l'histologie ou à la surveillance par imagerie à un an pour les lésions non biopsiées.

Résultats : L'ajout de la TCL améliorait significativement les performances diagnostiques, selon la classification BI-RADS, pour les trois lecteurs. En particulier, la spécificité était améliorée pour tous les lecteurs (69%, 75%, 68% en tomosynthèse seule et 90%, 94% et 93% avec l'ajout de la TCL pour respectivement les lecteurs 1,2 et 3). La précision diagnostique dans l'évaluation de la probabilité de malignité était variable selon le lecteur en tomosynthèse ($p=0,02$) mais une telle différence n'a pas été observée avec l'ajout de la TCL.

La dose glandulaire moyenne pour l'incidence de face, l'incidence oblique et le cliché de TCL était de 1,78 ; 1,81 et 1,97 mGy respectivement.

Conclusion : L'ajout d'un cliché de TCL pour l'évaluation des images indéterminées en tomosynthèse améliore la reproductibilité et les performances diagnostiques pour une dose supplémentaire légèrement supérieure à celle d'une incidence de tomosynthèse standard.

Mots-clés : Tomosynthèse mammaire ; Compression localisée ; Tomosynthèse en compression localisée ; cancer du sein

Title: Digital breast tomosynthesis (DBT) spot compression view may improve assessment of equivocal findings on DBT.

Objective: To evaluate whether digital breast tomosynthesis (DBT) spot compression view (SCV) can improve evaluation of equivocal findings on DBT.

Materials and methods: Institutional review board approval was obtained for this retrospective study and informed consent was waived. Three breast radiologists with different levels of experience in DBT reading reviewed images of 102 patients who underwent DBT-SCV for an equivocal finding on DBT between December 2018 and December 2019. One reader reviewed examinations twice for intra-reader agreement evaluation. Lesions were rated according to their likelihood of malignancy (5-point scale) and according to BI-RADS (Breast Imaging Reporting And Data System) classification on DBT alone and with the adjunct of DBT-SCV. Intra- and Inter-reader agreement were evaluated using Weighted-Kappa. Reader performance according to BI-RADS classification with and without DBT-SCV were compared using McNemar test. Diagnostic accuracy using likelihood of malignancy was evaluated by calculating the area under the receiver operating characteristics curve (AUROC). Results were compared with histopathological results or with one year follow-up.

Results: Intra- and inter-reader agreement were fair or moderate on DBT and good with the adjunct of DBT-SCV. With DBT-SCV, performances according to BI-RADS classification were improved for all readers ($P<0.0001$). In particular, specificity was increased for all readers (69%, 75%, and 68% on DBT and 90%, 94% and 93% with DBT-SCV for readers 1, 2 and 3 respectively). Diagnostic accuracy for the evaluation of the likelihood of malignancy was variable among the readers on DBT ($P=0.02$) but no such a difference was observed with DBT-SCV ($P=0.2$). Supplemental radiation dose of DBT-SCV was 1.97mGy versus 1.78 and 1.81 mGy for standard DBT CC and MLO view.

Conclusion: DBT-SCV may improve inter-reader agreement and diagnostic accuracy for the assessment of equivocal findings on DBT with a supplemental dose only slightly higher than one standard DBT view.

Keywords: Digital breast tomosynthesis; Spot-compression view; Digital breast tomosynthesis spot-compression view; Breast cancer;