



HAL
open science

Le bloc ilio-fascial échoguidé par voie supra-inguinale, aux urgences du CHU de Grenoble, dans le cadre de la fracture de l'extrémité supérieure du fémur : mise en place d'un protocole de service et formation des médecins urgentistes à la technique

Antoine Scherer

► **To cite this version:**

Antoine Scherer. Le bloc ilio-fascial échoguidé par voie supra-inguinale, aux urgences du CHU de Grenoble, dans le cadre de la fracture de l'extrémité supérieure du fémur : mise en place d'un protocole de service et formation des médecins urgentistes à la technique. Médecine humaine et pathologie. 2021. dumas-03354152

HAL Id: dumas-03354152

<https://dumas.ccsd.cnrs.fr/dumas-03354152v1>

Submitted on 27 Sep 2021

HAL is a multi-disciplinary open access archive for the deposit and dissemination of scientific research documents, whether they are published or not. The documents may come from teaching and research institutions in France or abroad, or from public or private research centers.

L'archive ouverte pluridisciplinaire **HAL**, est destinée au dépôt et à la diffusion de documents scientifiques de niveau recherche, publiés ou non, émanant des établissements d'enseignement et de recherche français ou étrangers, des laboratoires publics ou privés.

AVERTISSEMENT

Ce document est le fruit d'un long travail approuvé par le jury de soutenance.

La propriété intellectuelle du document reste entièrement celle du ou des auteurs. Les utilisateurs doivent respecter le droit d'auteur selon la législation en vigueur, et sont soumis aux règles habituelles du bon usage, comme pour les publications sur papier : respect des travaux originaux, citation, interdiction du pillage intellectuel, etc.

Il est mis à disposition de toute personne intéressée par l'intermédiaire de [l'archive ouverte DUMAS](#) (Dépôt Universitaire de Mémoires Après Soutenance).

Si vous désirez contacter son ou ses auteurs, nous vous invitons à consulter la page de DUMAS présentant le document. Si l'auteur l'a autorisé, son adresse mail apparaîtra lorsque vous cliquerez sur le bouton « Détails » (à droite du nom).

Dans le cas contraire, vous pouvez consulter en ligne les annuaires de l'ordre des médecins, des pharmaciens et des sages-femmes.

Contact à la Bibliothèque universitaire de Médecine Pharmacie de Grenoble :

bump-theses@univ-grenoble-alpes.fr

Année : 2021

Le bloc ilio-fascial échoguidé par voie supra-inguinale, aux urgences du CHU de Grenoble, dans le cadre de la fracture de l'extrémité supérieure du fémur : mise en place d'un protocole de service et formation des médecins urgentistes à la technique

THÈSE
POUR LE DIPLÔME D'ÉTAT DE DOCTEUR EN MÉDECINE

SPÉCIALITÉ :
Médecine d'urgence

Par Antoine SCHERER

[Données à caractère personnel]

THÈSE SOUTENUE PUBLIQUEMENT À LA FACULTÉ DE MÉDECINE DE GRENOBLE

Le 20/09/2021

DEVANT LE JURY COMPOSÉ DE :

Président du jury :

M. le Pr Guillaume DEBATY

Membres :

M. le Pr Pierre BOUZAT

M. le Dr Batistin MARTINON (directeur de thèse)

M. le Dr Philippe MAHIOU (directeur de thèse)

L'UFR de Médecine de Grenoble n'entend donner aucune approbation ni improbation aux opinions émises dans les thèses ; ces opinions sont considérées comme propres à leurs auteurs.

Doyen de la Faculté : Pr. Patrice MORAND

Année 2020-2021

ENSEIGNANTS DE L'UFR DE MEDECINE

CORPS	NOM-PRENOM	Discipline universitaire
PU-PH	ALBALADEJO Pierre	Anesthésiologie-réanimation et médecine péri-opératoire
PU-PH	APTEL Florent	Ophthalmologie
PU-PH	ARVIEUX-BARTHELEMY Catherine	Chirurgie viscérale et digestive
PU-PH	BAILLET Athan	Rhumatologie
PU-PH	BARONE-ROCHETTE Gilles	Cardiologie
PU-PH	BAYAT Sam	Physiologie
MCF Ass.MG	BENDAMENE Farouk	Médecine Générale
PU-PH	BENHAMOU Pierre-Yves	Endocrinologie, diabète et maladies métaboliques
PU-PH	BERGER François	Biologie cellulaire
MCU-PH	BIDART-COUTTON Marie	Biologie cellulaire
PU-PH	BLAISE Sophie	Chirurgie vasculaire ; médecine vasculaire
PR Ass. Méd.	BOILLOT Bernard	
MCU-PH	BOISSET Sandrine	Bactériologie-virologie ; Hygiène hospitalière
PU-PH	BONAZ Bruno	Gastroentérologie ; hépatologie ; addictologie
PU-PH	BONNETERRE Vincent	Médecine et santé au travail
PU-PH	BOREL Anne-Laure	Nutrition
PU-PH	BOSSON Jean-Luc	Biostatistiques, informatique médicale et technologies de communication
MCU-PH	BOTTARI Serge	Biologie cellulaire
PR Ass.MG	BOUCHAUD Jacques	Médecine Générale
PU-PH	BOUGEROL Thierry	Psychiatrie d'adultes
PU-PH	BOUILLET Laurence	Médecine interne ; gériatrie et biologie du vieillissement ; addictologie
MCU-PH	BOUSSAT Bastien	Epidémiologie, économie de la santé et prévention
PU-PH	BOUZAT Pierre	Anesthésiologie-réanimation et médecine péri-opératoire
PU-PH émérite	BRAMBILLA Christian	Pneumologie
PU-PH émérite	BRAMBILLA Elisabeth	Anatomie et cytologie pathologiques
MCU-PH	BRENIER-PINCHART Marie Pierre	Parasitologie et mycologie
PU-PH	BRICAULT Ivan	Radiologie et imagerie médicale
PU-PH	BRICHON Pierre-Yves	Chirurgie thoracique et cardiovasculaire
MCU-PH	BRIOT Raphaël	Thérapeutique-médecine de la douleur ; Addictologie
PU-PH émérite	CAHN Jean-Yves	Hématologie
PU-PH émérite	CARPENTIER Patrick	Chirurgie vasculaire, médecine vasculaire
PR Ass.MG	CARRILLO Yannick	Médecine Générale
PU-PH	CESBRON Jean-Yves	Immunologie
PU-PH	CHABARDES Stephan	Neurochirurgie
PU-PH	CHABRE Olivier	Endocrinologie, diabète et maladies métaboliques
PU-PH	CHAFFANJON Philippe	Anatomie
MCF Ass.MG	CHAMBOREDON Benoît	Médecine Générale
PU-PH	CHARLES Julie	Dermato-vénérologie
MCF Ass.MG	CHAUVET Marion	Médecine Générale
PU-PH	CHAVANON Olivier	Chirurgie thoracique et cardiovasculaire

Mis à jour le 4 septembre 2020

Page 1 sur 4

CORPS	NOM-PRENOM	Discipline universitaire
PU-PH	CHIQUET Christophe	Ophthalmologie
PU-PH	CHIRICA Mircea	Chirurgie viscérale et digestive
PU-PH	CINQUIN Philippe	Biostatistiques, informatique médicale et technologies de communication
MCU-PH	CLAVARINO Giovanna	Immunologie
PU-PH	COHEN Olivier	Histologie, embryologie et cytogénétique
PU-PH	COURVOISIER Aurélien	Chirurgie infantile
PU-PH	COUTTON Charles	Génétique
PU-PH	COUTURIER Pascal	Médecine interne ; gériatrie et biologie du vieillissement ; addictologie
PU-PH	CRACOWSKI Jean-Luc	Pharmacologie fondamentale ; pharmacologie clinique ; addictologie
PU-PH	DEBATY Guillaume	Médecine d'Urgence
PU-PH	DEBILLON Thierry	Pédiatrie
PU-PH	DECAENS Thomas	Gastroentérologie ; hépatologie ; addictologie
PR Ass. Méd.	DEFAYE Pascal	Cardiologie
PU-PH	DEGANO Bruno	Pneumologie ; addictologie
PU-PH	DEMATTEIS Maurice	Pharmacologie fondamentale ; pharmacologie clinique ; addictologie
PU-PH émérite	DEMONGEOT Jacques	Biostatistiques, informatique médicale et technologies de communication
MCU-PH	DERANSART Colin	Physiologie
PU-PH	DESCOTES Jean-Luc	Urologie
PU-PH	DETANTE Olivier	Neurologie
MCU-PH	DIETERICH Klaus	Génétique
MCU-PH	DOUTRELEAU Stéphane	Physiologie
MCU-PH	DUMESTRE-PERARD Chantal	Immunologie
PU-PH	EPAULARD Olivier	Maladies infectieuses ; Maladies tropicales
PU-PH	ESTEVE François	Biophysique et médecine nucléaire
MCU-PH	EYSSERIC Héliène	Médecine légale et droit de la santé
PU-PH	FAUCHERON Jean-Luc	Chirurgie viscérale et digestive
MCU-PH	FAURE Julien	Biochimie et biologie moléculaire
PU-PH	FERRETTI Gilbert	Radiologie et imagerie médicale
PU-PH	FEUERSTEIN Claude	Physiologie
PU-PH	FONTAINE Éric	Nutrition
PU-PH	FRANCOIS Patrice	Epidémiologie, économie de la santé et prévention
MCU-MG	GABOREAU Yoann	Médecine Générale
PU-PH	GARBAN Frédéric	Hématologie ; Transfusion
PU-PH	GAUDIN Philippe	Rhumatologie
PU-PH	GAVAZZI Gaétan	Médecine interne ; gériatrie et biologie du vieillissement ; addictologie
PU-PH	GAY Emmanuel	Neurochirurgie
MCU-PH	GILLOIS Pierre	Biostatistiques, informatique médicale et technologies de communication
PU-PH	GIOT Jean-Philippe	Chirurgie plastique, reconstructrice et esthétique ; Brûlologie
MCU-PH	GRAND Sylvie	Radiologie et imagerie médicale
PU-PH émérite	GRIFFET Jacques	Chirurgie infantile
MCU-PH	GUZUN Rita	Nutrition
PU-PH	HAINAUT Pierre	Biochimie et biologie moléculaire
PU-PH émérite	HALIMI Serge	Nutrition
PU-PH	HENNEBICQ Sylviane	Biologie et médecine du développement et de la reproduction ; gynécologie médicale
PU-PH	HOFFMANN Pascale	Gynécologie-obstétrique ; gynécologie médicale
PU-PH émérite	HOMMEL Marc	Neurologie
PU-MG	IMBERT Patrick	Médecine Générale

CORPS	NOM-PRENUM	Discipline universitaire
PU-PH émérite	JOUK Pierre-Simon	Génétique
PU-PH	KAHANE Philippe	Physiologie
MCU-PH	KASTLER Adrian	Radiologie et imagerie médicale
PU-PH	KRAINIK Alexandre	Radiologie et imagerie médicale
PU-PH	LABARERE José	Epidémiologie, économie de la santé et prévention
MCU-PH	LABLANCHE Sandrine	Endocrinologie, diabète et maladies métaboliques
MCU-PH	LANDELLE Caroline	Bactériologie – virologie ; Hygiène hospitalière
PU-PH	LANTUEJOUL Sylvie	Anatomie et cytologie pathologiques
PR Ass. Méd.	LARAMAS Mathieu	Cancérologie ; radiothérapie
MCU-PH	LARDY Bernard	Biochimie et biologie moléculaire
MCU - PH	LE GOUELLEC LE PISSART Audrey	Biochimie et biologie moléculaire
PU-PH	LECCIA Marie-Thérèse	Dermato-vénérologie
MCF Ass.MG	LEDOUX Jean-Nicolas	Médecine Générale
PU-PH émérite	LETOUBLON Christian	Chirurgie viscérale et digestive
PU-PH	LEVY Patrick	Physiologie
PU-PH	LONG Jean-Alexandre	Urologie
MCU-PH	LUPO Julien	Bactériologie-virologie ; Hygiène hospitalière
PU-PH	MAIGNAN Maxime	Médecine d'urgence
PU-PH	MAITRE Anne	Médecine et santé au travail
MCU-PH	MALLARET Marie-Reine	Bactériologie – virologie ; Hygiène hospitalière
MCU-PH	MARLU Raphaël	Hématologie ; Transfusion
PR Ass. Méd.	MATHIEU Nicolas	Gastroentérologie ; hépatologie ; addictologie
MCU-PH	MAUBON Danièle	Parasitologie et mycologie
PU-PH	MAURIN Max	Bactériologie-virologie ; Hygiène hospitalière
MCU-PH	MC LEER Anne	Histologie, embryologie et cytogénétique
MCU-PH	MONDET Julie	Histologie, embryologie et cytogénétique
PU-PH	MORAND Patrice	Bactériologie-virologie ; Hygiène hospitalière
PU-PH	MOREAU-GAUDRY Alexandre	Biostatistiques, informatique médicale et technologies de communication
PU-PH	MORO Elena	Neurologie
PU-PH	MORO-SIBILOT Denis	Pneumologie ; addictologie
MCU-PH	MORTAMET Guillaume	Pédiatrie
PU-PH	MOUSSEAU Mireille	Cancérologie ; radiothérapie
PU-PH émérite	MOUTET François	Chirurgie plastique, reconstructrice et esthétique ; brûlologie
MCF Ass.MG	ODDOU Christel	Médecine Générale
PR Ass. Méd.	ORMEZANO Olivier	Cardiologie
MCU-PH	PACLET Marie-Hélène	Biochimie et biologie moléculaire
PU-PH	PAILHE Régis	Chirurgie orthopédique et traumatologie
PU-PH	PALOMBI Olivier	Anatomie
PU-PH	PARK Sophie	Hématologie ; Transfusion
PU-PH	PASSAGGIA Jean-Guy	Anatomie
PR Ass.MG	PAUMIER-DESBRIERES Françoise	Médecine Générale
PU-PH	PAYEN DE LA GARANDERIE Jean-François	Anesthésiologie-réanimation et médecine péri-opératoire
MCU-PH	PAYSANT François	Médecine légale et droit de la santé
MCU-PH	PELLETIER Laurent	Biologie cellulaire
PU-PH	PELLOUX Hervé	Parasitologie et mycologie
PU-PH	PEPIN Jean-Louis	Physiologie
PU-PH	PERENNOU Dominique	Médecine physique et de réadaptation

CORPS	NOM-PRENOM	Discipline universitaire
PU-PH	PERNOD Gilles	Chirurgie vasculaire ; Médecine vasculaire
PU-PH	PIOLAT Christian	Chirurgie infantile
PU-PH	PISON Christophe	Pneumologie ; Addictologie
PU-PH	PLANTAZ Dominique	Pédiatrie
PU-PH	POIGNARD Pascal	Bactériologie-virologie ; Hygiène hospitalière
PU-PH	POLACK Benoît	Hématologie ; Transfusion
PU-PH	POLOSAN Mircea	Psychiatrie d'adultes ; Addictologie
PU-PH	RAMBEAUD Jean-Jacques	Urologie
PU-PH	RAY Pierre	Biologie et médecine du développement et de la reproduction ; gynécologie médicale
PR Ass. Méd.	RECHE Fabian	Chirurgie viscérale et digestive
MCU-PH	RENDU John	Biochimie et biologie moléculaire
MCU-PH émérite	RIALLE Vincent	Biostatistiques, informatique médicale et technologies de communication
PU-PH	RIETHMULLER Didier	Gynécologie-obstétrique ; gynécologie médicale
PU-PH	RIGHINI Christian	Oto-rhino-laryngologie
PU-PH émérite	ROMANET Jean Paul	Ophthalmologie
PU-PH	ROSTAING Lionel	Néphrologie
PU-PH	ROUSTIT Matthieu	Pharmacologie fondamentale ; pharmacologie clinique ; addictologie
MCU-PH	ROUX-BUISSON Nathalie	Biochimie et biologie moléculaire
PR Ass.MG	ROYER DE VERICOURT Guillaume	Médecine Générale
PU-PH émérite	SARAGAGLIA Dominique	Chirurgie orthopédique et traumatologie
MCU-PH	SATRE Véronique	Génétique
PU-PH	SAUDOU Frédéric	Biologie cellulaire
PU-PH	SCHMERBER Sébastien	Oto-rhino-laryngologie
PU-PH	SCHWEBEL Carole	Médecine intensive-réanimation
PU-PH	SCOLAN Virginie	Médecine légale et droit de la santé
MCU-PH	SEIGNEURIN Arnaud	Epidémiologie, économie de la santé et prévention
PU-PH émérite	STAHL Jean-Paul	Maladies infectieuses ; Maladies tropicales
PU-PH	STANKE Françoise	Pharmacologie fondamentale ; pharmacologie clinique ; addictologie
MCU-PH	STASIA Marie-José	Biochimie et biologie moléculaire
PU-PH	STURM Nathalie	Anatomie et cytologie pathologiques
PU-PH	TAMISIER Renaud	Physiologie
PU-PH	TERZI Nicolas	Médecine intensive-réanimation
PU-PH	THEVENON Julien	Génétique
MCU-PH	TOFFART Anne-Claire	Pneumologie ; Addictologie
PU-PH	TONETTI Jérôme	Chirurgie orthopédique et traumatologie
PU-PH	TOUSSAINT Bertrand	Biochimie et biologie moléculaire
PU-PH	VALMARY-DEGANO Séverine	Anatomie et cytologie pathologiques
PU-PH	VANZETTO Gérald	Cardiologie
PU-PH	VUILLEZ Jean-Philippe	Biophysique et médecine nucléaire
PU-PH	WEIL Georges	Epidémiologie, économie de la santé et prévention
PU-PH	ZAOUI Philippe	Néphrologie
PU-PH émérite	ZARSKI Jean-Pierre	Gastroentérologie ; hépatologie ; addictologie

PU-PH : Professeur des Universités - Praticiens Hospitaliers
 MCU-PH : Maître de Conférences des Universités - Praticiens Hospitaliers
 PU-MG : Professeur des Universités de Médecine Générale
 MCU-MG : Maître de Conférences des Universités de Médecine Générale
 PR Ass. Méd. : Professeur des Universités Associé de Médecine
 PR Ass.MG : Professeur des Universités Associé de Médecine Générale
 MCF Ass.MG : Maître de Conférences Associé de Médecine Générale

Remerciements

Ce travail concrétise la fin de 10 années d'études et la fin de mon internat de médecine d'urgence. Le parcours fut riche en apprentissage et il est temps pour moi de remercier toutes les personnes qui m'ont accompagné et soutenu au long de celui-ci.

A Monsieur le Pr. Debaty Guillaume, vous me faites l'honneur de présider mon jury. Merci pour vos conseils avisés et votre soutien. Merci d'avoir rendu ce projet réalisable.

A Monsieur le Pr. Bouzat Pierre, vous me faites l'honneur de juger mon travail. Merci pour votre implication dans la collaboration entre la médecine d'urgence et l'anesthésie-réanimation. Soyez assuré de ma reconnaissance et de mon profond respect.

A Monsieur le Dr. Mahiou Philippe, vous me faites l'honneur de juger mon travail. Merci pour votre confiance et votre implication dans ce projet. Merci pour m'avoir transmis cette passion de l'ALR qui vous anime. Je n'oublierai pas la gentillesse et la disponibilité dont vous avez fait preuve à mon égard.

A Monsieur le Dr Martinon Batistin, tu me fais l'honneur de juger mon travail. Merci de m'avoir soutenu dans la réalisation de ce projet. Merci pour ta franchise et merci d'avoir été si accessible et attentif.

A mes parents, vous avez toujours cru en moi malgré les rebondissements. Vous avez été des soutiens de chaque instant. Je ne trouverai jamais les mots pour vous dire à quel point je vous suis reconnaissant.

A mes frères, vous avez toujours été disponibles, à l'écoute et compréhensifs. Je m'enrichis à chaque moment passé auprès de vous et c'est un pur bonheur. Merci tout particulièrement à toi Jean-Michel qui a été mon super colocataire et mon acolyte de travail durant la P1.

A mes amis d'enfance, vous avez été de près ou de loin des personnes importantes dans mon parcours.

A mes amies du lycée : Elodie, Camille, Mylène, Camille, Adeline, Lucie, Lisa sans qui ces années auraient été beaucoup moins sympathiques.

A mes potes de BTS, merci pour ces années folles passées à vos côtés. C'est toujours un bonheur de vadrouiller avec vous.

Aux copains de la faculté de médecine : Baptiste, Claire, Louise, Chiara, Lucas, Sarah, Marion, Cécile, Simon,...Grâce à vous ces années n'ont été que du plaisir. Mention spéciale à mon groupe de sous-colle qui m'a permis d'en arriver là.

A mes cointernes de médecine d'urgence pour leur soutien et leur participation à mon travail. Au plaisir d'être votre futur collègue !

A Anne-Sophie pour son soutien au cours de ces dernières années. Merci pour la bienveillance et l'amour dont tu as fait preuve à mon égard. J'ai grandi à tes côtés et tu as fait de moi l'homme que je suis aujourd'hui.

La médecine est un éternel recommencement. Une page se tourne, mais une nouvelle commence.

Je terminerai ces quelques mots par une citation de Paul Ricoeur qui m'a accompagné tout au long de mon parcours et qui donne du sens à ma pratique quotidienne : « Celui qui paraît être le seul à donner, peut recevoir plus qu'il ne donne par la gratitude, la reconnaissance de l'autre souffrant ».

Table des matières

Remerciements	6
Table des matières	9
Table des tableaux	11
Table des illustrations	12
I. Introduction.....	15
II. Matériel Méthodes	17
II.1/ Etat des lieux	17
II.1.1/ Enjeux économiques et épidémiologie :	17
II.1.2/ Au CHU de Grenoble.....	18
II.2/ Justification scientifique et description générale du protocole.....	21
II.2.1/ L'analgésie pré-opératoire : généralités	22
II.2.2/ Rappels anatomiques.....	23
II.2.3/ Bloc ilio-fascial échoguidé ¹³⁻¹⁵ :	31
II.2.4/Anesthésique local et co-analgésique :	40
II.2.5/ Indication :	42
II.2.6/ Contre-indication :	42
II.2.7/ Prérequis et conditionnement :	43
II.2.8/ Intoxication aux AL :	43
II.3/ Cadre règlementaire :	45
II.3.1/ Recommandations :	45

II.3.2/ Rédaction et soumission du protocole.....	46
II.4/ Formation des praticiens du CHU :.....	46
II.4.1/ Théorique :	47
II.4.2/ Pratique sur cadavres :.....	47
II.4.3/ Compagnonnage :.....	50
III. Résultats.....	51
IV. Conclusion	52
LEXIQUE :.....	53
Table des annexes	54
Bibliographie :.....	89
Serment d’Hippocrate	92

Table des tableaux

Tableau 1 : Chiffres extraits de la base de données du DMU sur une année (*ces chiffres excluent les patients non évaluables par l'EVA : déments, confus,...).....	19
Tableau 2 : Innervation sensitive et motrice des 3 nerfs intéressés par le BIF.....	25
Tableau 3 : Propriétés physicochimiques des principaux anesthésiques locaux. Tirée de pharmacologie des anesthésiques locaux de H. Beloeil et J.-X.Mazoit, Elsevier Masson 2010.....	41
Tableau 4 : Doses maximales utilisables pour une première injection d'AL. Tirée de pharmacologie des anesthésiques locaux de H. Beloeil et J.-X.Mazot, Elsevier Masson 2010.....	41
Tableau 5 : Principaux signes de toxicité des AL	44

Table des illustrations

Figure 1 : Ratio homme-femme ayant présenté une fracture de l'ESF sur un an au CHU de Grenoble	19
Figure 2 : Nombre de patients par tranche d'âge, tous sexes confondus, ayant présenté une FESF, sur une année au CHU de Grenoble	20
Figure 3 : Répartition des patients dans les différents services d'hospitalisations....	21
Figure 4 : Structure du plexus lombo-sacral. Tirée de Atlas d'anatomie Prométhée, tome 1, M. Schünke-E.Schulte-U.Schumacher	23
Figure 5 : Dermatome-myotome et sclérotome du membre inférieur. Issu de "techniques d'anesthésie régionale périphérique du membre inférieur", O.choquet, 2014	26
Figure 6 : Dissection de la paroi antérieure et thoracique, tirée de Anatomie Humaine, 3 édition, Johannes W.Rohen-Chihiro Yokoshi-Elke Lütjen-Drecoll	27
Figure 7 : Dissection de la paroi thoracique et abdominale. Le muscle oblique externe a été sectionné et récliné des deux côtés. Le muscle droit à droite a été récliné au milieu pour mettre en évidence la couche postérieure du muscle droit. tirée de Anatomie Humaine, 3 édition, Johannes W.Rohen-Chihiro Yokoshi-Elke Lütjen- Drecoll	28
Figure 8 : Coupes transversales de la paroi abdominale illustrant le fait que sous la ligne arquée seul le corps charnu de l'oblique interne persiste. Tirée de Anatomie Humaine, 3 édition, Johannes W.Rohen-Chihiro Yokoshi-Elke Lütjen-Drecoll.....	28
Figure 9 : Planche anatomique des muscles antérieurs et postérieurs de l'abdomen. Tirée de Atlas d'anatomie Prométhée, tome 1, M. Schünke-E.Schulte-U.Schumacher	29

Figure 10 : Planche anatomique au niveau du trigone fémoral. Tirée de Atlas d'anatomie Prométhée, tome 1, M. Schünke-E.Schulte-U.Schumacher	30
Figure 11 : Points de ponction du bloc "3 en 1" et du BIF. Tirée de "algésie locorégionale en urgence chez l'adulte", S Mirek, 2014	33
Figure 12 : Bloc iliofascial. Repères de ponction et image échographique. Ponction dans le plan. Tirée de Choquet O, Zetlaoui PJ. Techniques d'anesthésie régionale périphérique du membre inférieur. Published online 2014:23.	34
Figure 13 : Repères anatomiques de surface et placement de la sonde d'échographie	36
Figure 14 : Coupe ultrasonique correspondant à la figure 7	36
Figure 15 : Tir doppler couleur permettant de visualiser des vaisseaux dans le plan ultrasonique	37
Figure 16 : Ponction caudo-céphalique selon une approche dans le plan.....	38
Figure 17 : Coupe ultrasonique correspondant à la figure 10	38
Figure 18 : Coupe ultrasonique montrant la progression de l'aiguille et le franchissement du fascia	39
Figure 19 : Coupe ultra-sonique montrant le début de l'hydrodissection du plan entre fascia iliaca et muscle ilio-psoas.....	39
Figure 20 : Coupe ultra-sonique montrant la diffusion de l'anesthésique local (NB : il s'agit sur cette dernière image d'un autre patient)	40
Figure 21 : Groupe d'apprenants pratiquant l'échographie sur cadavre	48
Figure 22 : Groupe d'apprenants effectuant un repérage des différents plans musculaires de la voie supra-inguinale.....	48
Figure 23 : Apprenant réalisant une ponction dans le plan.....	49

Figure 24 : Dissection du trigone fémoral exposé aux apprenants lors des sessions de formation..... 49

I. Introduction

La fracture de l'extrémité supérieure du fémur (FESF) est une pathologie fréquente et une réelle préoccupation de santé publique. Si en 2009, 79 200 FESF étaient présent en charge en France par les hôpitaux publics, on estime qu'en 2050 ce seront 150 000 et à l'échelle mondiale 4,5 millions de personnes qui seront victimes d'une FESF^{1,2}.

Faire face au vieillissement de la population et à l'explosion des pathologies qui lui sont liées est un des enjeux majeurs du 21^e siècle au sein des hôpitaux et notamment des services d'urgences, qui sont en première ligne et bien souvent les témoins de l'évolution de la société.

Dans les services d'urgences la douleur est le 2^e motif de recours le plus fréquent³. Chez les patients âgés elle est très souvent difficile à évaluer et régulièrement sous-traitée⁴. Or, on sait que ces patients souvent fragiles, comorbides, possèdent peu de réserve fonctionnelle. Ils sont dans un état d'équilibre précaire que la douleur peu venir perturber. Tout comme la douleur pré-opératoire dans la fracture de l'extrémité supérieure du fémur à montrer son implication dans la confusion des personnes âgées la consommation excessive de morphine a également montré de nombreuses limites auprès de ces populations⁵.

Au vu de ce contexte, il semble intéressant de trouver des alternatives et l'anesthésie loco-régionale (ALR) semble en être une^{6,7}. Avec l'avènement de l'échographie cette pratique a connu de réelles avancées ces 20 dernières années et a permis en plus d'une efficacité renforcée d'apporter un gage de sécurité supplémentaire aux praticiens. Le bloc ilio-fascial (BIF) n'a pas échappé à cette révolution puisqu'il a considérablement évolué depuis sa première description en 1989 par Dalens et al⁸.

De simples repères anatomiques de surface on lui connaît aujourd'hui différents abords échographiques pour une meilleure efficacité, des volumes d'anesthésiques diminués et moins d'effets indésirables.

Depuis la conférence d'experts de 2002, l'anesthésie loco-régionale est réalisable par des médecins urgentistes⁹. Le BIF y est d'ailleurs déjà recommandé. Or à ce jour et malgré les avancées et les différentes recommandations, s'il est un peu utilisé en pré-hospitalier, il reste très peu pratiqué dans les services d'urgences. Sur une année, entre 2019 et 2020, le Centre hospitalo-universitaire (CHU) de Grenoble a enregistré 357 passages pour une FESF et aucune d'entre elle n'a bénéficié d'une prise en antalgique par un geste d'ALR.

C'est donc dans ce contexte que s'inscrit ce travail. Il a dans un premier temps été nécessaire de réaliser une revue de la littérature scientifique dans le but d'écrire un protocole de service actualisé pour le service des urgences de Grenoble. Dans un second temps il a fallu organiser des sessions de formations des praticiens afin de leur permettre d'accéder à cette pratique.

II. Matériel Méthodes

II.1/ Etat des lieux

II.1.1/ Enjeux économiques et épidémiologie :

Les fractures de l'extrémité supérieure du fémur (FESF) représentent un réel défi pour les médecins qu'ils soient urgentistes, gériatres, anesthésistes ou chirurgiens mais aussi pour les hôpitaux de manière générale. En raison de l'hospitalisation souvent longue qu'elles nécessitent, de la mortalité immédiate ou secondaire qu'elles entraînent, des soins de rééducation prolongés qu'elles demandent, de l'éventuelle perte d'autonomie qui leur font suite elles représentent un véritable problème de santé publique.

En 2009, on dénombrait 79 200 FESF présent en charge par les hôpitaux publics¹. La mortalité était de 4,5% et la durée moyenne de séjour de 12 jours. A l'instar de la mortalité la morbidité était tout aussi importante avec 20 % de complications postopératoires et 30 à 50 % de réduction de l'autonomie¹⁰. 10 à 30 % des patients deviennent dépendants et 25 % entrent en institution dans l'année. La mortalité à 1 an est de 20 à 24 %.

L'âge avancé est un facteur de risque majeur, les autres principaux facteurs étant l'ostéoporose et l'ostéopénie, le sexe féminin, le faible poids et l'activité physique réduite. La FESF concerne deux à trois fois plus de femmes que d'hommes avec un âge moyen respectivement de 83,2 et 79,6 ans.

En 2015, le coût direct de la FESF était estimé à environ 1 milliard d'euros¹¹ et on estime qu'en 2050, à l'échelle mondiale, 4,5 millions de personnes seront victimes d'une FESF, dont 150 000 en France².

Le pronostic de la FESF dépend du délai et de la qualité de la prise en charge conjointe entre les différentes spécialités. Ainsi la filière orthogériatrique devrait permettre une amélioration du pronostic et c'est dans ce contexte que s'inscrit ce travail.

II.1.2/ Au CHU de Grenoble

II.1.2.1/ Données déclaratives des praticiens

Au démarrage de notre projet il nous a semblé intéressant de voir quelles étaient les pratiques des médecins des urgences du CHU. Nous avons au travers d'un questionnaire (cf annexe 1) qui leur était adressé également cherché à savoir quel regard ils portaient sur l'ALR dans ce contexte précis.

54 personnes ont répondu au questionnaire. Seul 31,5% de ces personnes ont déjà réalisé un bloc du nerf fémoral au cours de leur carrière. Volontairement dans un souci de simplicité, nous parlons de bloc du nerf fémoral dans ce questionnaire en pensant à tout bloc pouvant intéresser ce nerf, que ce soit BIF échoguidé ou non, ou la technique du bloc du nerf fémoral à proprement parler. Nous avons également choisi de parler de fracture du fémur de façon globale bien que certaines entités mériteraient d'être distinguées comme nous le verrons par la suite.

Sur ces 31,5% seul 5% en ont réalisé au sein des urgences. Les raisons pour lesquelles ces techniques sont peu réalisées sont variées, mais un manque de connaissance est avancé dans 78,7% des cas.

La très grande majorité des praticiens reconnaissent que ces techniques sont indiquées dans l'antalgie de la fracture du fémur et pensent que ces gestes seraient tout à fait réalisables au sein de la structure. La plupart d'entre eux sont d'ailleurs intéressés par la mise en place de formation.

II.1.2.2/ Analyse des données du logiciel des urgences DMU sur une année

Nombre total de patients pris en charge avec le code CIM 10 S72.	357
Age moyen	80,3 ans
Nombre de femmes	235
Nombre d'hommes	122
EVA d'entrée*	5,3
EVA de sortie*	2,1
Nombre de patients hospitalisés	339
Nombre de patients hospitalisés en orthopédie	287
Durée de séjour aux urgences	6,1 heures

Tableau 1 : Chiffres extraits de la base de données du DMU sur une année (*ces chiffres excluent les patients non évaluables par l'EVA : déments, confus,...)

Le nombre total de patient pris en charge aux urgences adultes Nord de Grenoble sur la période 01/09/2019 au 31/08/2020 avec comme diagnostic CIM 10 S72. (qui recense toutes les fractures du fémur (cf annexe 2)) était de 357, soit quasiment un patient par jour, malgré des chiffres probablement un peu à la baisse en raison de la pandémie covid 19. On observe un ratio femme-homme à 1,9 avec 235 femmes pour 122 hommes.

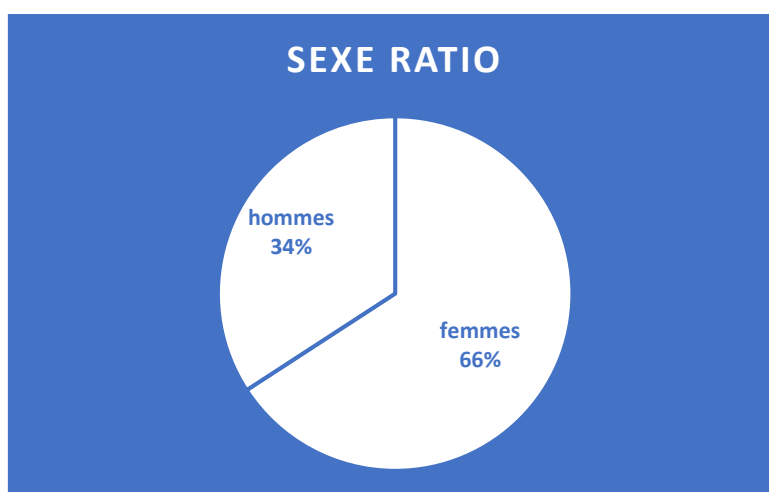


Figure 1 : Ratio homme-femme ayant présenté une fracture de l'ESF sur un an au CHU de Grenoble

On observe une moyenne d'âge tous sexes confondus à 80 ans, avec des âges allant de 15 ans à 101 ans.

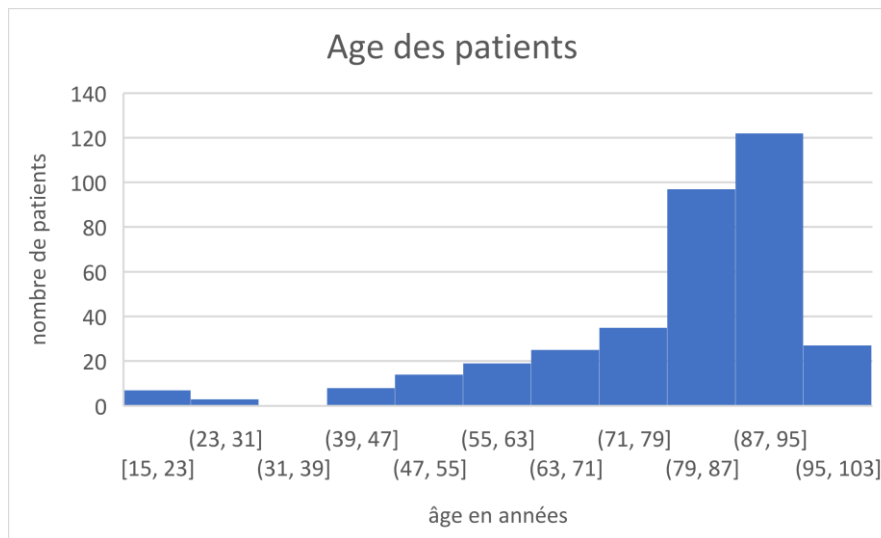


Figure 2 : Nombre de patients par tranche d'âge, tous sexes confondus, ayant présenté une FESF, sur une année au CHU de Grenoble

Une EVA d'entrée en moyenne lorsqu'elle pouvait être renseignée à 5,33 et de sortie à 2,1. À noter qu'il s'agit là d'une évaluation de la douleur uniquement de manière statique alors que l'on sait que les patients des urgences sont amenés à être fréquemment mobilisés (radiographies, brancardages, transferts, bassins).

Si l'on regarde leur devenir, une grande majorité a été hospitalisé directement en service (339). Les autres étaient soit mutés à l'UHCD (4), soit transférés (1) ou encore renvoyés au domicile (13). 287 patients ont été hospitalisés dans des services d'orthopédie ou directement au bloc opératoire (35) selon la répartition suivante :

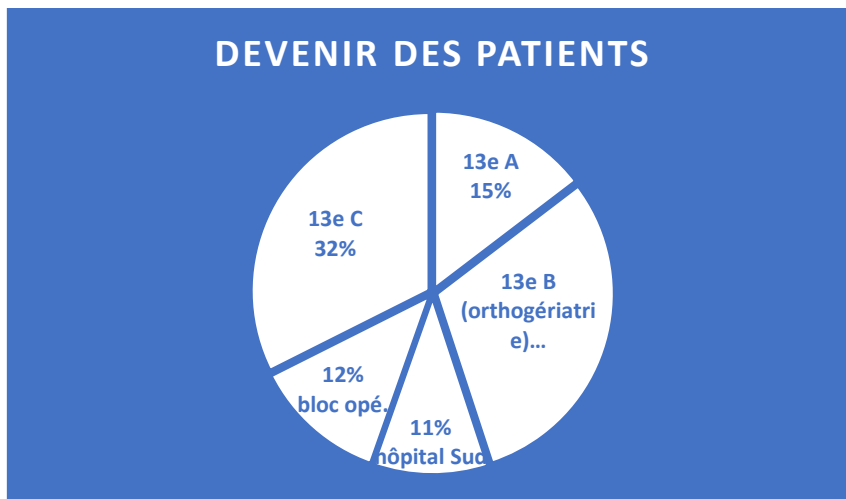


Figure 3 : Répartition des patients dans les différents services d'hospitalisations

Les autres étaient hospitalisés dans diverses unités chirurgicales ou médicales de l'hôpital, à savoir 34 patients sur 357.

Le temps moyen passé aux urgences pour chaque patient était de 6h.

Sur le plan de l'antalgie il a été difficile d'extraire des données du DMU tant sur le plan qualitatif que quantitatif, on a cependant observé qu'aucun geste d'ALR n'avait été effectué et que la quasi-totalité des patients ont reçus de la morphine.

II.2/ Justification scientifique et description générale du protocole

Avant d'entamer la rédaction du protocole il a été nécessaire de réaliser une revue de la littérature. Ce sujet a connu bon nombre d'avancées au cours des dernières années.

La recherche bibliographique a été effectuée dans les différentes bases de données (Medline, Embase, Lissa).

Afin d'être le plus exhaustif possible et d'éviter tout biais de publication, une revue de toute la littérature grise a également été réalisée.

II.2.1/ L'analgésie pré-opératoire : généralités

Le principal intérêt des blocs nerveux périphériques en situation d'urgence réside dans l'absence de retentissement général. De fait, le traumatisme de membre est une situation particulièrement propice à la mise en œuvre d'une analgésie loco-régionale.

La principale difficulté rencontrée dans notre population de patients est le risque de sous-évaluation de la douleur et donc le risque d'oligo-analgésie. En effet, ces patients souvent âgés, comorbides peuvent également présenter des troubles cognitifs rendant l'évaluation de la douleur difficile.

L'ALR a montré son efficacité dans l'analgésie de repos mais surtout à la mobilisation, comparé à la morphine. Or un patient traumatisé est fréquemment mobilisé : brancardages, nursing, examens complémentaires,...). La phase d'attente péri-opératoire souvent de durée indéterminée occasionne traditionnellement des consommations de morphiniques non négligeables. En réduisant ces doses l'ALR permet une diminution des effets indésirables bien connus des opioïdes : nausées, vomissements, prurit, rétention aiguë d'urine, dépression respiratoire,...L'attente du patient en sera facilitée et la charge de travail en soins infirmiers réduite.¹² Par ce biais le risque de délirium dans la phase péri-opératoire semble également être réduit par la pratique du BIF^{5,6}.

La bonne gestion de la douleur est un gage de bonne prise en charge de cette urgence traumatologique-gériatrique. L'ALR s'inscrit dans l'analgésie multimodale de ces douleurs intenses et réduit le risque d'installation des mécanismes d'hyperalgésie et de dérégulation des contrôles de la douleur, facteurs de chronicisation de ces dernières.

II.2.2/ Rappels anatomiques

II.2.2.1/ Le système nerveux

Le plexus lombo-sacré :

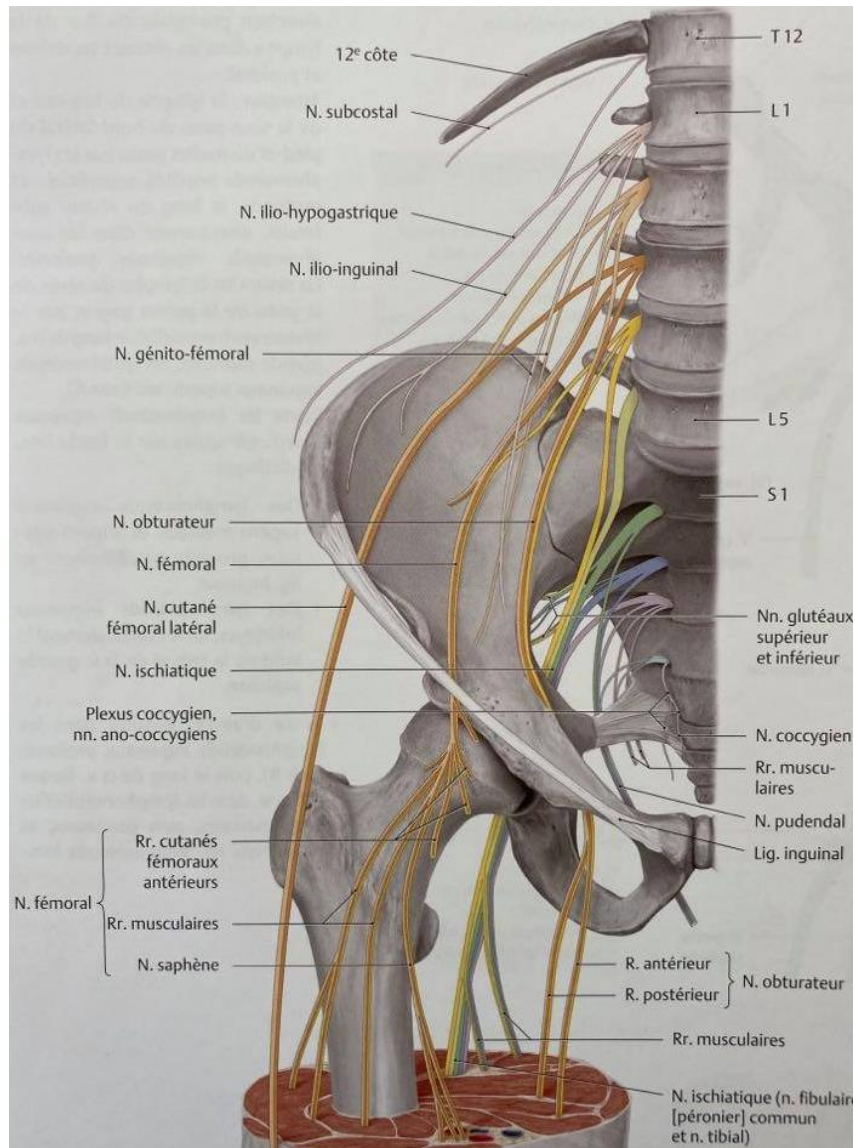


Figure 4 : Structure du plexus lombo-sacral. Tirée de Atlas d'anatomie Prométhée, tome 1, M. Schünke-E.Schulte-U.Schumacher

Il innerve le membre inférieur de façon motrice et sensitive. Comme son nom l'indique il est constitué de deux composantes. Le plexus lombaire situé dans la partie postérieure du muscle grand psoas, devant les processus transverses des vertèbres lombaires. Il comporte les branches antérieures

des racines nerveuses de L1 à L4 et parfois d'un rameau de T12. Il donne naissance aux nerfs suivants :

°nerf ilio-hypogastrique (T12-L1)

°nerf ilio-inguinal (L1)

°**nerf cutané latéral de cuisse (L2-L3)**. Après avoir quitté le muscle grand psoas il descend obliquement sous le fascia du muscle iliaque et latéralement en direction de l'épine iliaque antérieure et supérieure. En dedans de cette épine, le nerf quitte le pelvis et passe ensuite sous le fascia lata puis au-dessus vers la peau de la cuisse latérale qu'il innerve.

°nerf génitifémoral (L1-L2)

°**nerf fémoral (L2-L4)**. Il passe dans un sillon entre muscle grand psoas et muscle iliaque, sous le fascia iliaca par lequel il rejoint la lacune musculaire où il donne des rameaux pour ces deux muscles. Environ à 3-4 cm sous le ligament inguinal il se divise en de nombreuses branches, musculaires et sensitives dont une qui innerve l'articulation coxo-fémorale.

°**nerf obturateur interne (L2-L4)**. Il passe en arrière du muscle grand psoas, perfore le fascia iliaca, descend en direction du petit pelvis et pénètre sous la ligne terminale avec les vaisseaux obturateurs dans le canal obturateur. Il se divise ensuite en deux rameaux dont l'innervation est à la fois sensitive et motrice. C'est une des branches du rameau antérieur qui vient innerver une partie de l'articulation coxo-fémorale.

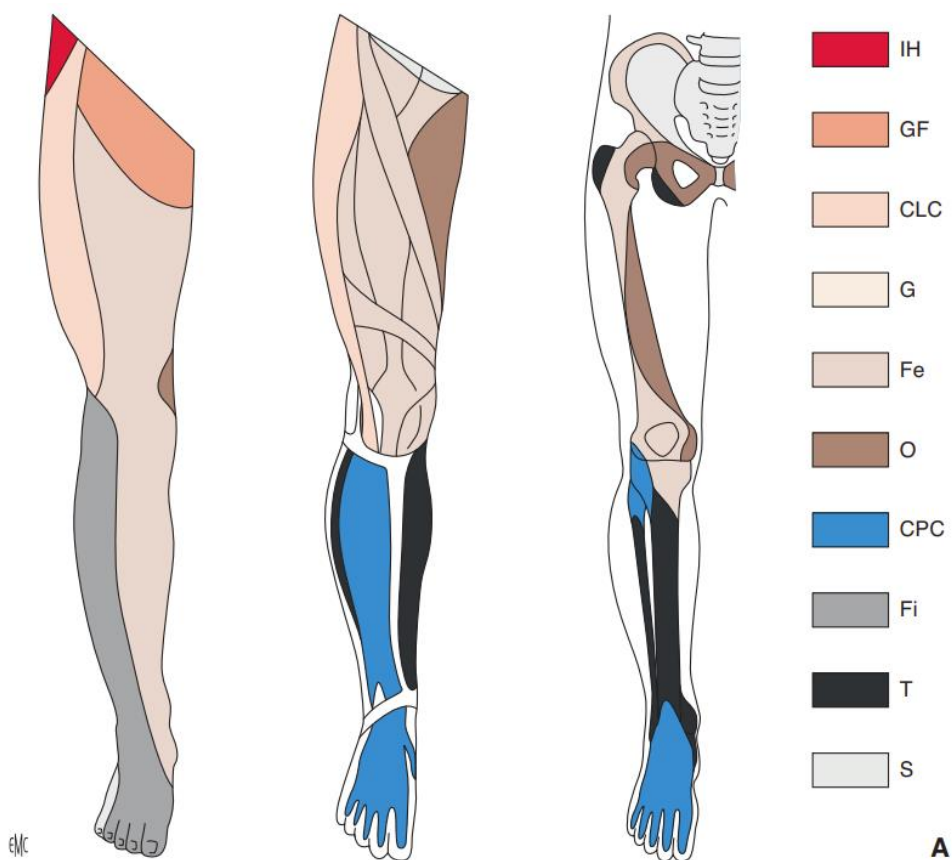
Son deuxième contingent est le plexus sacral, constitué des rameaux ventraux des racines nerveuses L4-L5 et S1-S2-S3-S4 et situé dans la partie postérolatérale du petit bassin. Il donne notamment naissance au nerf sciatique.

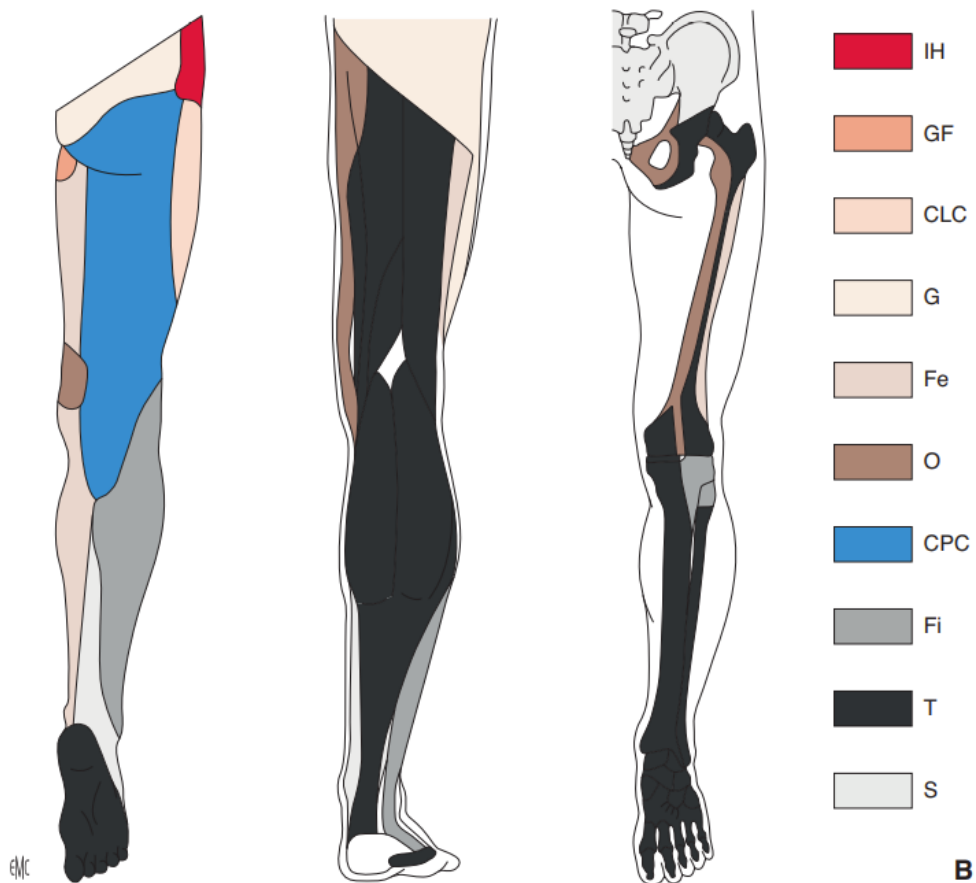
Les 3 nerfs qui nous intéressent ici sont matérialisés en gras ci-dessus et détaillé dans le tableau ci-dessous. A noter toutefois qu'il existe de nombreuses variations anatomiques et de nombreuses anastomoses entre ces nerfs.

	Innervation sensitive	Innervation motrice
Nerf cutané latéral de cuisse	Région antéro-latérale de la cuisse	/
Nerf fémoral	Région antéro-interne de la cuisse Région médiale de la jambe du genou au gros orteil	Muscles fléchisseurs de la cuisse (ilio-psoas, sartorius et droit fémoral) Muscles extenseurs de la jambe (quadriceps et sartorius)
Nerf obturateur interne	Région postéro-interne de la cuisse	Muscles adducteurs de la cuisse (long, court, grand adducteur, pectiné et gracile) Muscle obturateur externe

Tableau 2 : Innervation sensitive et motrice des 3 nerfs intéressés par le BIF

Ci-dessous une représentation des dermatomes, myotomes et sclérotomes des membres inférieures.





A. Face antérieure.

B. Face postérieure. Noter l'absence de superposition stricte entre les dermatomes, les myotomes et les sclérotomes. De plus, il peut exister d'importantes variations individuelles, par exemple l'absence de nerf cutané latéral de la cuisse qui est alors remplacé par des branches cutanées issues des nerfs subcostal et fémoral. IH: nerf iliohypogastrique; GF: nerf génito-fémoral; CLC: nerf cutané latéral de la cuisse; G: nerfs glutéaux supérieur et inférieur; Fe: nerf fémoral; O: nerf obturateur; CPC: nerf cutané postérieur de la cuisse; Fi: nerf fibulaire commun; T: nerf tibial; S: nerf sural.

Figure 5 : Dermatome-myotome et sclérotome du membre inférieur. Issu de "techniques d'anesthésie régionale périphérique du membre inférieur", O.choquet, 2014

II.2.2.2/ Les muscles et fascias :

Au niveau supra-inguinale :

On retrouve à ce niveau les muscles de la paroi abdominale en superficie et le muscle psoas iliaque en profondeur. Les muscles de la paroi sont de la profondeur vers la superficie les muscles transverses de l'abdomen, obliques internes et obliques externes. Ils s'étendent en nappe du thorax à l'os coxal et au ligament inguinal. Leurs aponévroses fusionnent médialement pour rejoindre celle du muscle droit de l'abdomen et constituer la ligne blanche.

Au niveau de l'épine iliaque antéro-supérieure l'oblique externe et le transverse sont présents uniquement par leur aponévrose. Le seul corps charnu restant est celui de l'oblique interne.

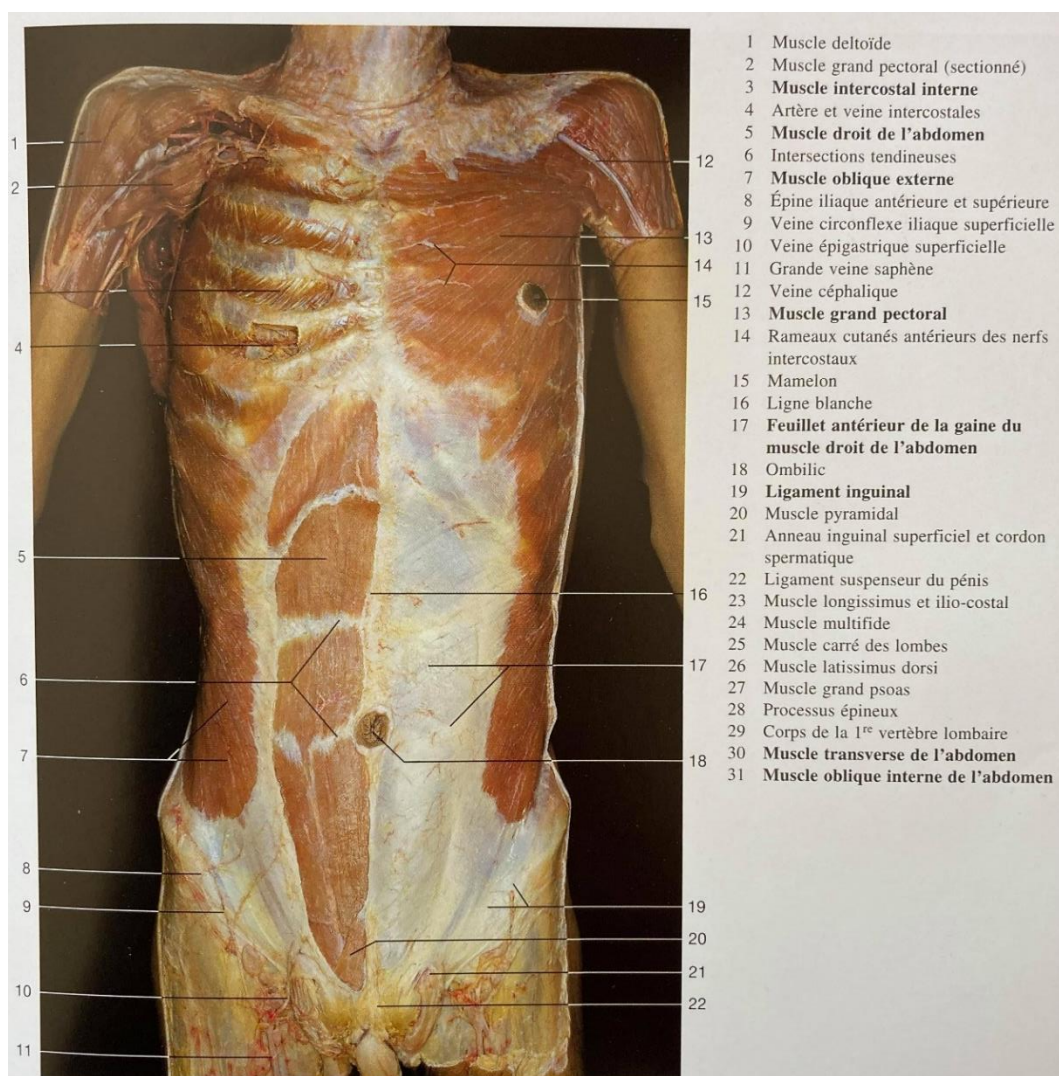


Figure 6 : Dissection de la paroi antérieure et thoracique, tirée de Anatomie Humaine, 3 édition, Johannes W.Rohen-Chihiro Yokoshi-Elke Lütjen-Drecoll

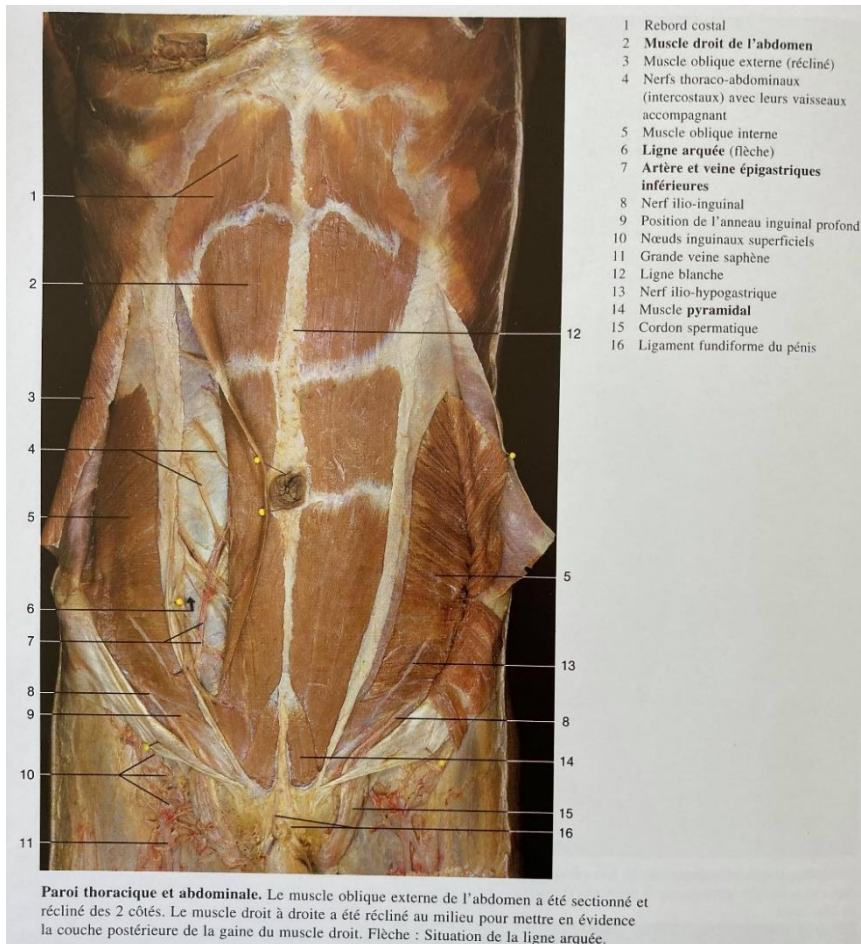


Figure 7 : Dissection de la paroi thoracique et abdominale. Le muscle oblique externe a été sectionné et récliné des deux côtés. Le muscle droit à droite a été récliné au milieu pour mettre en évidence la couche postérieure du muscle droit. tirée de Anatomie Humaine, 3 édition, Johannes W.Rohen-Chihiro Yokoshi-Elke Lütjen-Drecoll

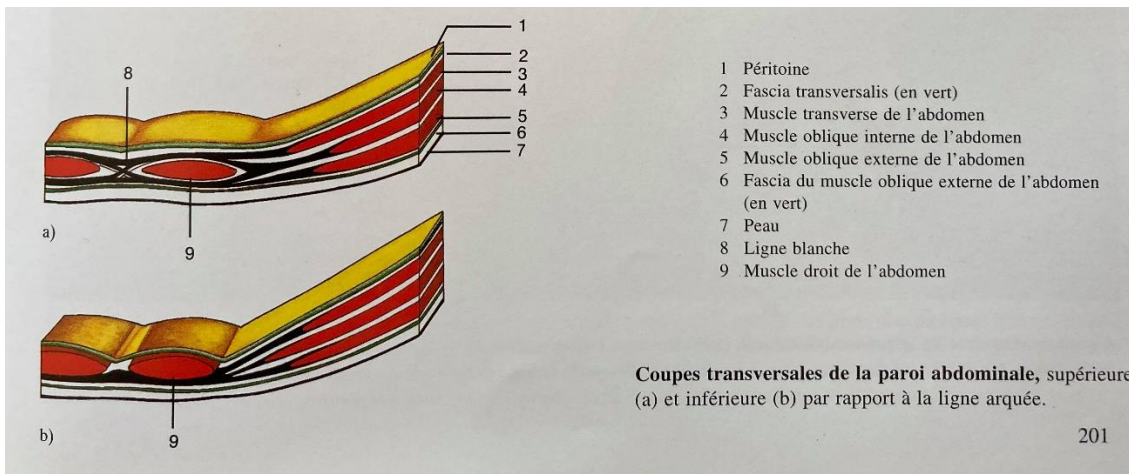


Figure 8 : Coupes transversales de la paroi abdominale illustrant le fait que sous la ligne arquée seul le corps charnu de l'oblique interne persiste. Tirée de Anatomie Humaine, 3 édition, Johannes W.Rohen-Chihiro Yokoshi-Elke Lütjen-Drecoll

Le muscle ilio-psoas comporte deux chefs musculaires. Tout d'abord le psoas issu des vertèbres T12-L1-L2-L3-L4 qui chemine verticalement vers le bas et latéralement puis rejoint l'iliaque au niveau du ligament inguinal. Ce deuxième chef vient s'insérer sur la crête iliaque et tapisse toute la face endopelvienne de l'os coxal. Il chemine vers le bas et l'avant et rejoint le psoas. Ces deux chefs musculaires réunis forment le psoas-iliaque et vont terminer leur trajet en s'insérant au niveau du petit trochanter par un tendon conjoint. Toute la face antérieure de ce muscle est tapissée par le fascia iliaca.

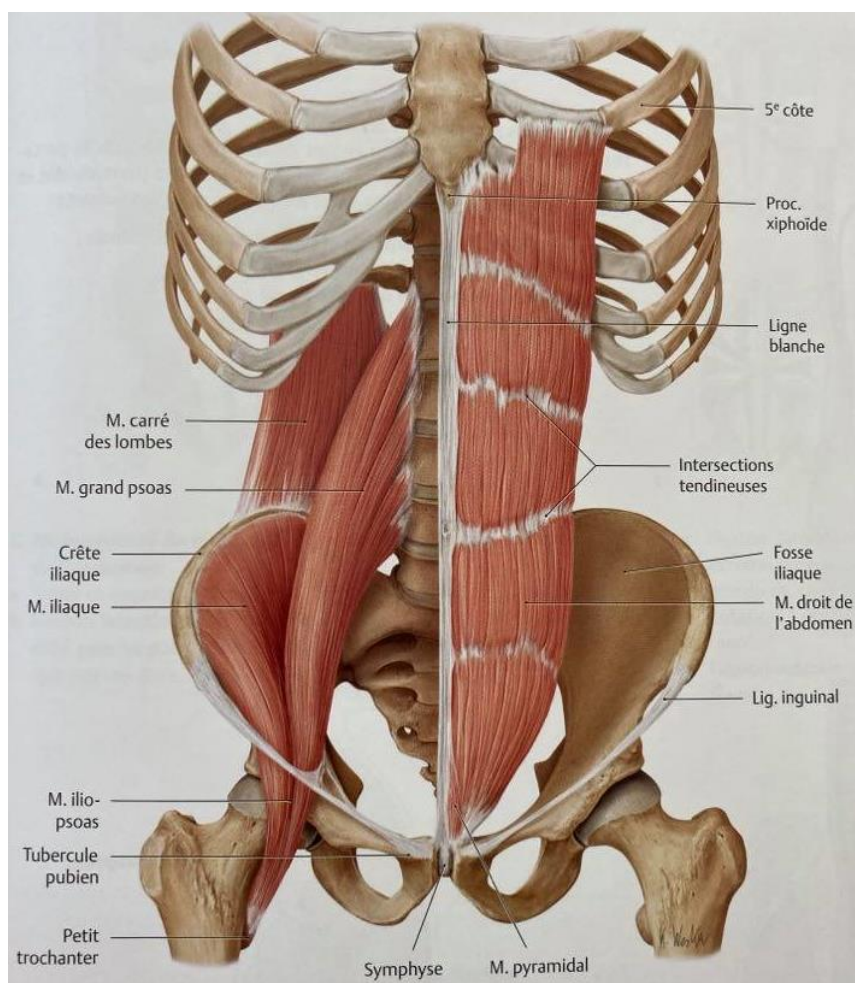


Figure 9 : Planche anatomique des muscles antérieurs et postérieurs de l'abdomen. Tirée de Atlas d'anatomie Prométhée, tome 1, M. Schünke-E.Schulte-U.Schumacher

Au niveau infra-inguinale :

La cuisse est entièrement recouverte par le fascia lata. Il prend son attache au niveau du ligament inguinal et de la crête iliaque. En distalité il rejoint la patella et le tibia pour se prolonger par le fascia profond de la jambe.

Plus en profondeur on retrouve le fascia iliaca qui recouvre le muscle psoas-iliaque. Au niveau du trigone fémoral il devient étroit et forme un espace nommé la lacune musculaire. C'est dans cet espace que s'effectue l'injection d'AL.

Les différents muscles qui délimitent cette zone anatomique sont le sartorius latéralement, plus médialement en profondeur on retrouve le muscle gracile et enfin le muscle iliaque en profondeur.

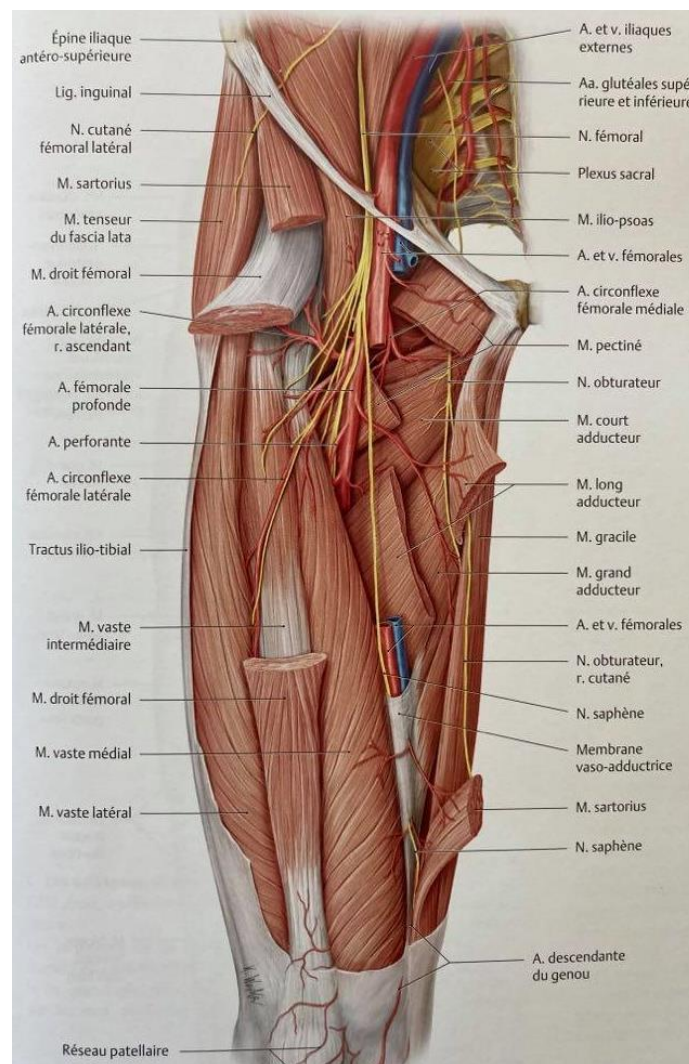


Figure 10 : Planche anatomique au niveau du trigone fémoral. Tirée de Atlas d'anatomie Prométhée, tome 1, M. Schünke-E.Schulte-U.Schumacher

II.2.2.3/ Les vaisseaux :

Au niveau supra-inguinale :

En supra inguinale il est à noter la présence de l'artère circonflexe iliaque profonde qui se retrouve parfois dans le plan ultrasonique entre le muscle iliaque et le muscle oblique externe

Au niveau infra-inguinale :

C'est dans la région du triangle de Scarpa où l'on retrouve du médial au latéral : la veine fémorale, l'artère fémorale et le nerf fémoral.

Cette fois-ci on note la présence d'une petite artère : l'artère circonflexe latérale de la cuisse, issue de l'artère fémorale profonde. A nouveau on peut retrouver cette dernière dans notre plan ultrasonique.

II.2.3/ Bloc ilio-fascial échoguidé¹³⁻¹⁵ :

Le plexus lombaire peut être abordé par voie postérieure. Il s'agit là d'un geste technique, difficile et comprenant de multiples risques de complications. Ce d'autant plus complexe chez des patients alités en décubitus dorsal et peu mobilisables du fait des douleurs que cela engendrerait.

Par voie antérieure l'ALR du bloc plexique n'existe pas. Le BIF est un bloc multitronculaire car il vise 3 troncs nerveux et s'apparente ainsi à un bloc plexique. C'est ce qui le rend ici particulièrement intéressant.

II.2.3.1/ Un peu d'histoire :

C'est Winnie en 1973 qui a introduit ce concept de bloc dit du « 3 en 1 »¹⁶. La ponction s'effectue dans cette technique en para-vasculaire à la recherche de paresthésies sur le trajet du nerf fémoral. Selon-lui elle permet par une injection unique de bloquer le nerf fémoral, le cutané latéral de cuisse et l'obturateur interne en raison d'une gaine vasculo-nerveuse commune à ces différents troncs nerveux. Cette technique a été largement décrite car un bloc des 3 nerfs est rarement obtenu. En effet le nerf obturateur interne échappe très fréquemment à cette technique.

Il faut attendre 1989, avec Dalens, pour réellement parler de bloc ilio-fascial⁸. Lui et son équipe en revoyant l'anatomie du plexus lombaire et des différents fascias de cette zone décrivent une autre méthode. Cette fois-ci on cherche à atteindre un espace virtuel entre le muscle iliaque et le fascia iliaca. L'injection d'une quantité d'AL suffisante à ce niveau et la réalisation d'une pression caudale permet la migration de l'anesthésique local choisi dans tout l'espace ilio-fascial et de ce fait permet d'atteindre les 3 nerfs s'y trouvant. Mais cette étude fut réalisée chez l'enfant, où les cloisonnements inter-aponévrotiques se décollent très facilement et il faut donc attendre 1998 avec Capdevilla pour véritablement assoir la technique du BIF chez l'adulte¹⁷. Même si encore une fois un bloc complet des 3 nerfs est rarement obtenu puisque en effet, l'obturateur interne échappe très souvent à la technique, en raison de son passage relativement court et haut situé sous le fascia iliaca.

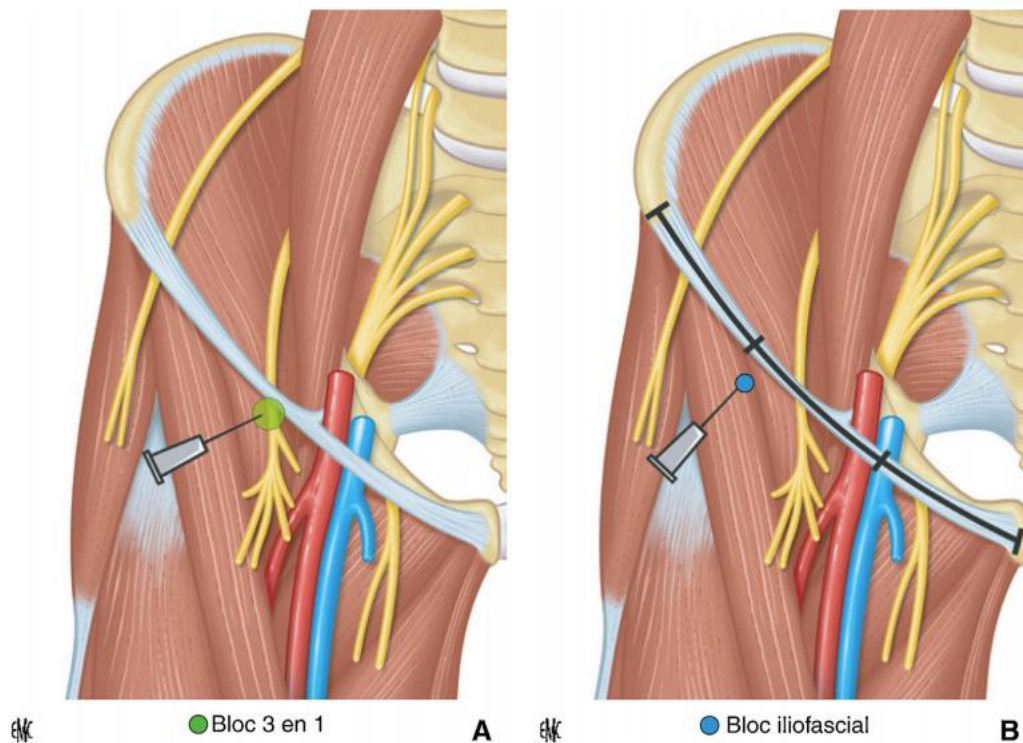
Depuis, en 2008 Dolan et al. ont démontré la supériorité du BIF échoguidé par rapport à la technique de perte de résistance¹⁸.

Et enfin, depuis 2011 avec Hebbard et al¹⁹ une nouvelle approche du BIF par voie supra-inguinale semble montrer un intérêt pour cette nouvelle technique.

II.2.3.2/ La technique classique par perte de résistance²⁰ :

Le patient est installé en décubitus dorsal. Le membre inférieur est préféré en légère abduction.

Le choix du point de ponction se fait par des repères anatomiques de surface. Il se situe à 2-3cm en dessous du ligament inguinal à la jonction tiers externe-deux tiers internes, au bord médial du muscle sartorius, très à distance du paquet vasculo-nerveux.



A. Bloc « trois en un » : injection au contact du nerf fémoral. **B.** Bloc iliofascial : injection dans l'espace iliofascial, avasculaire, après franchissement des fascias.

Figure 11 : Points de ponction du bloc "3 en 1" et du BIF. Tirée de "analgésie locorégionale en urgence chez l'adulte", S Mirek, 2014

La ponction est réalisée perpendiculairement au plan cutané. Un premier ressaut est ressenti lors du franchissement du fascias lata et un deuxième ressaut est perceptible au franchissement du fascia iliaca. L'anesthésique local choisi est alors injecté de façon fractionnée et après des tests d'aspiration répétés.

II.2.3.3/ La technique en échoguidage, la voie infra-inguinale latérale :

L'échoguidage a révolutionné la pratique de l'anesthésie loco-régionale au cours de ces dernières années, par une parfaite imagerie des structures anatomiques de surface aux plans profonds et par une vision parfaite de l'extrémité de l'aiguille d'anesthésie locorégionale. Les taux de succès des blocs ainsi supérieurs, ils sont réalisés plus rapidement et pour une durée d'efficacité supérieure. Le repérage échographique permet de s'affranchir du risque de ponction injection intravasculaire et intra-neurale et permet de ce fait de diminuer le risque de toxicité systémique et de cytotoxicité des AL, certainement par une diminution des doses²¹.

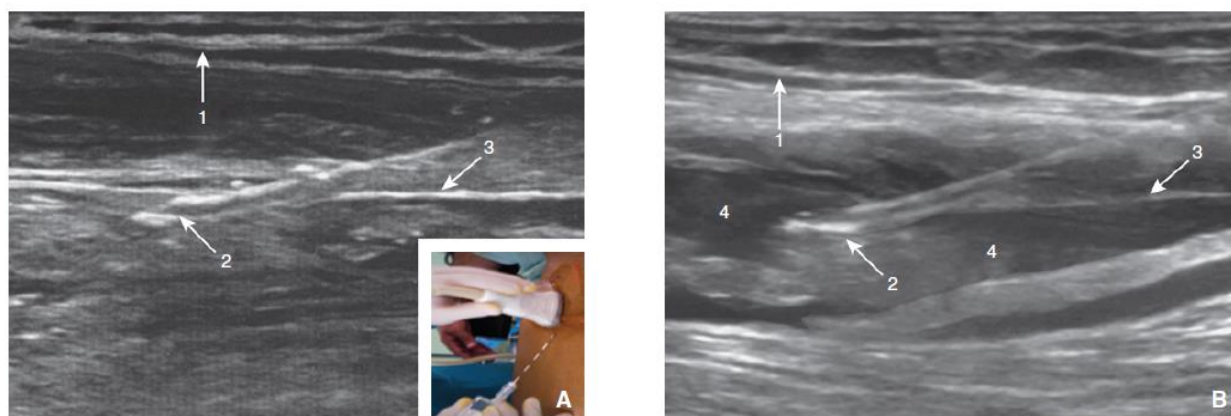
Le BIF a également bénéficié de cette avancée technologique¹⁸.

La sonde linéaire à haute fréquence est placée transversalement au bord médial du muscle sartorius, repéré par son aspect triangulaire en coupe, à proximité du pli de flexion de la cuisse. Médialement sont repérées, au mieux par doppler couleur, l'artère fémorale pulsatile et la veine fémorale facilement compressible. Le nerf fémoral se situe latéralement par rapport à l'artère avec une structure caractéristique. Il est recouvert par le fascia iliaca qui se prolonge en latéral venant recouvrir le muscle iliaque.

Enfin les deux fascias sont repérés sous la forme de deux lignes hyperéchogènes.

Un tir doppler permet de s'affranchir de tout risque de ponction intra-vasculaire. Il n'est en effet pas rare d'observer l'artère circonflexe, branche de l'artère fémorale venant croiser la zone de ponction.

L'aiguille est ensuite introduite dans le plan ultrasonique après une rotation de 90° de la sonde afin de réaliser une ponction caudo-crâniale. Une fois le biseau de l'aiguille visualisé sous le fascia iliaca, une injection lente et fractionnée de l'AL est effectuée permettant une hydrodissection des différents plans.



A. Avant injection. 1. Fascia lata; 2. aiguille à biseau de type Tuohy; 3. fascia iliaca. En cartouche: repères de ponction.
B. Après injection. 1. Fascia lata; 2. aiguille à biseau de type Tuohy. 3. fascia iliaca. 4. anesthésique local injecté entraînant une hydrodissection des différents plans.

Figure 12 : Bloc iliofascial. Repères de ponction et image échographique. Ponction dans le plan. Tirée de Choquet O, Zetlaoui PJ. Techniques d'anesthésie régionale périphérique du membre inférieur. Published online 2014:23.

Il s'agit d'un bloc d'espace. On ne fait pas le repérage d'un nerf pour y injecter l'AL à proximité. On cherche à repérer un espace de diffusion qui permettra à l'AL injecté de se diriger vers les nerfs s'y trouvant, bien qu'étant à distance. Cet espace de diffusion se trouve ici entre le fascia iliaca et le corps du muscle iliaque. Ce qui permet une diffusion de l'AL vers le plexus lombaire et notamment vers les 3 nerfs qui nous intéressent.

II.2.3.4/ L'approche supra-inguinale :

C'est Hebbard et al. en 2011¹⁹ qui décrivent pour la première fois une nouvelle approche d'après une étude réalisée sur cadavres. Celle-ci permet une injection plus crâniale de l'AL, directement dans la fosse iliaque. Ceci permet une réduction des doses d'AL pour une meilleure efficacité. En effet anatomiquement le nerf cutané latéral de cuisse quitte le plan du fascia iliaca au dessus du ligament inguinal. Celle-ci est donc plus difficile à atteindre par une approche infra-inguinale. De plus, anatomiquement, le nerf cutané latéral de cuisse et le nerf fémoral sont plus proches à cet endroit et peuvent donc être anesthésiés conjointement lors de cette injection.

En pratique la sonde d'échographie est placée selon un plan para-sagittal au niveau de l'épine iliaque antéro-supérieure (structure hyper-échogène). Celle-ci est ensuite tournée de quelques degrés, sur son axe initial de repérage, afin de se retrouver parallèle à une droite imaginaire provenant de l'ombilic et coupant la sonde en son centre.

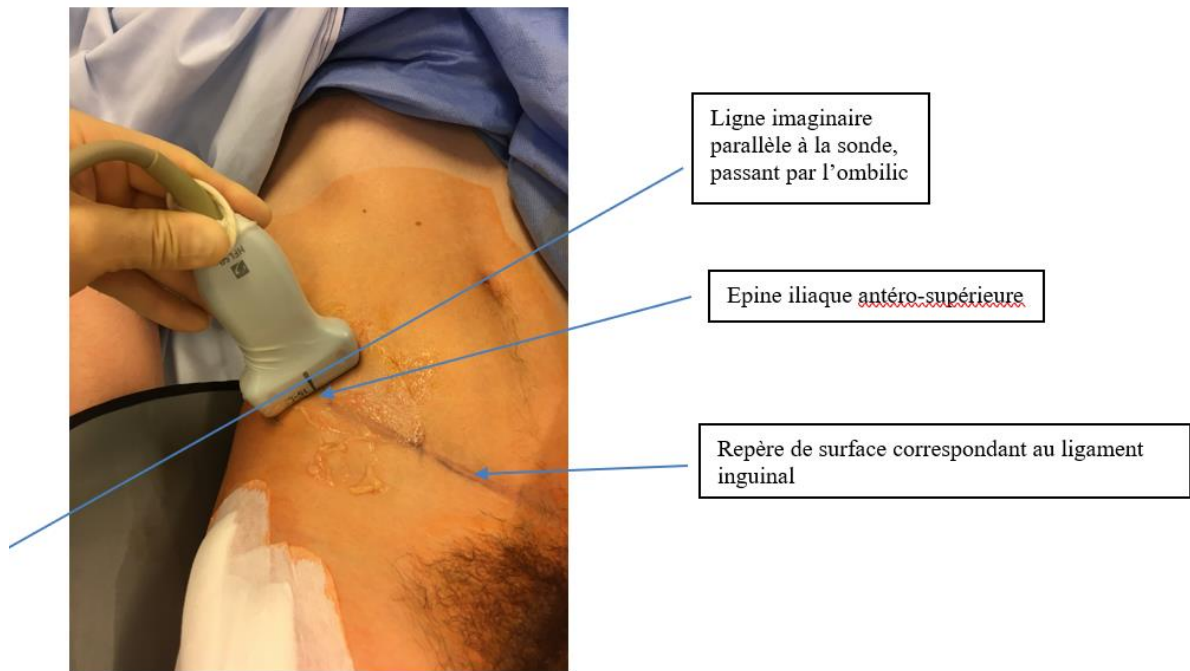


Figure 13: Repères anatomiques de surface et placement de la sonde d'échographie

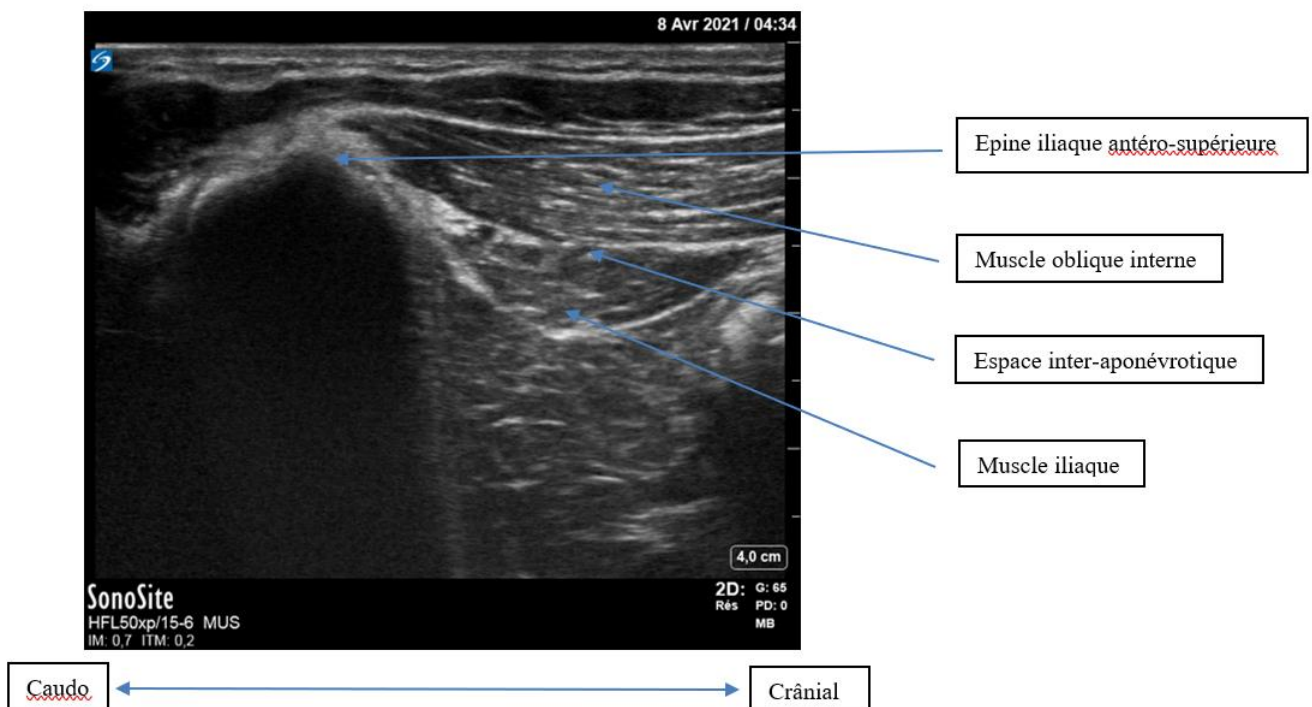


Figure 14: Coupe ultrasonique correspondant à la figure 7

La sonde va ensuite venir suivre le ligament inguinal de façon inféro-médiale sur quelques centimètres. Les muscles présents à ce niveau sont le muscle oblique interne engagé dans son

fascia et le muscle iliaque lui aussi recouvert de son fascia. Les deux fascias délimitent un espace inter-aponévrotique, virtuel. Il faudra veiller à ne pas injecter au sein de cette espace car la diffusion sera moins bonne aux différents nerfs.

On s'assure enfin par un repérage écho-doppler couleur que l'artère circonflexe iliaque n'est pas présente sur notre plan de coupe échographique.

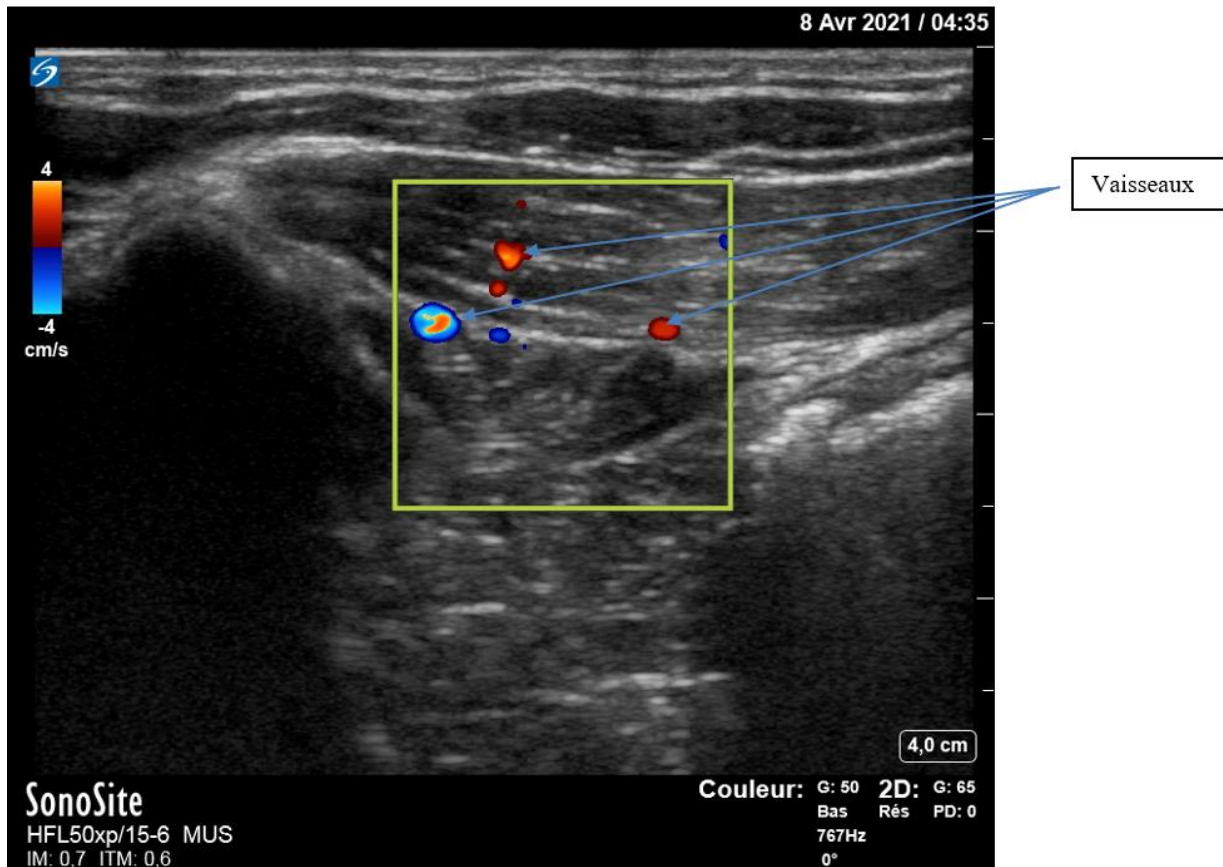


Figure 15 : Tir doppler couleur permettant de visualiser des vaisseaux dans le plan ultrasonique

On peut alors introduire l'aiguille par une approche « dans le plan » de façon caudo-céphalique, sous les fascias (fascia du muscle oblique interne accolé au fascia iliaca). Une petite perte de résistance peut être ressentie lors du franchissement de ces derniers. Un repérage par hydrolocalisation et hydrodissection de l'espace situé entre les fibres musculaires du muscle psoas-iliaque et le fascia iliaca s'opère au cours des injections lentes et répétées de l'AL. L'aiguille peut être avancée crânialement au sein de cet espace créé lors de la procédure.

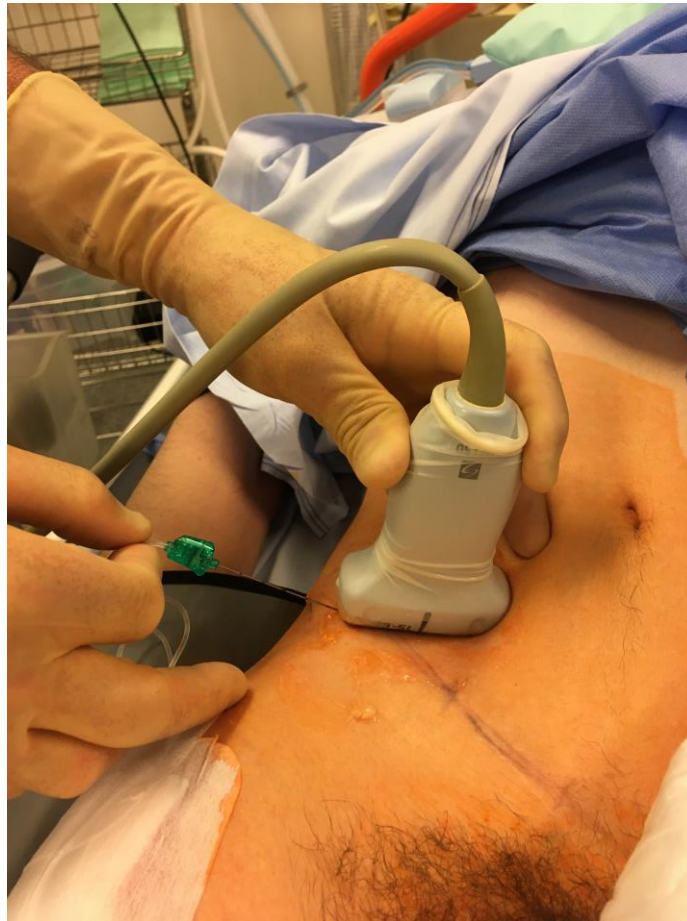

Figure 16 : Ponction caudo-céphalique selon une approche dans le plan

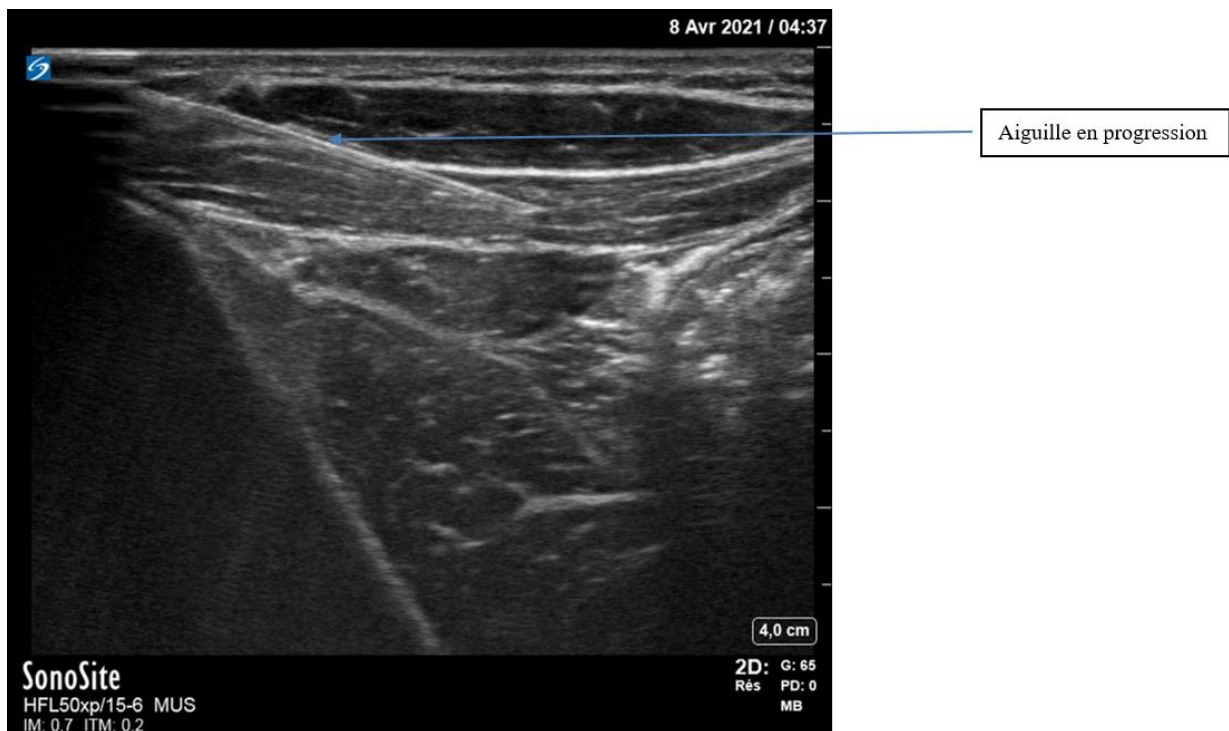


Figure 17 : Coupe ultrasonique correspondant à la figure 10

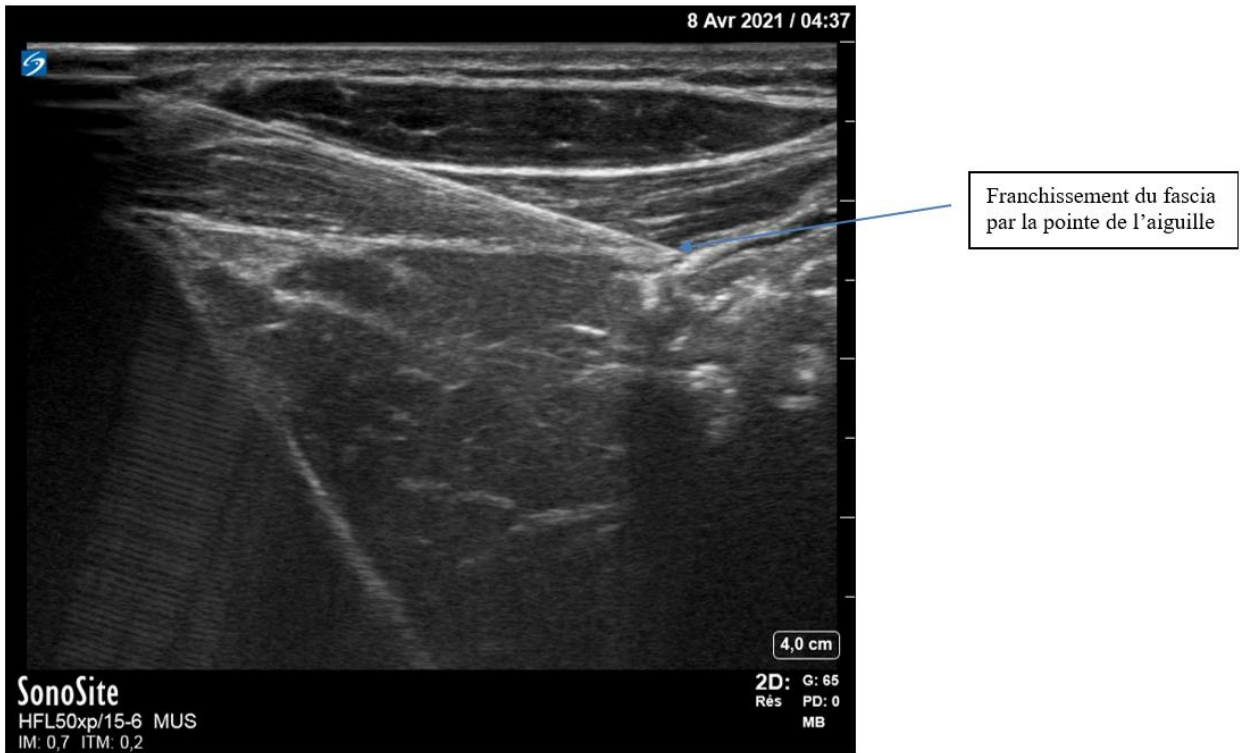


Figure 18 : Coupe ultrasonique montrant la progression de l'aiguille et le franchissement du fascia

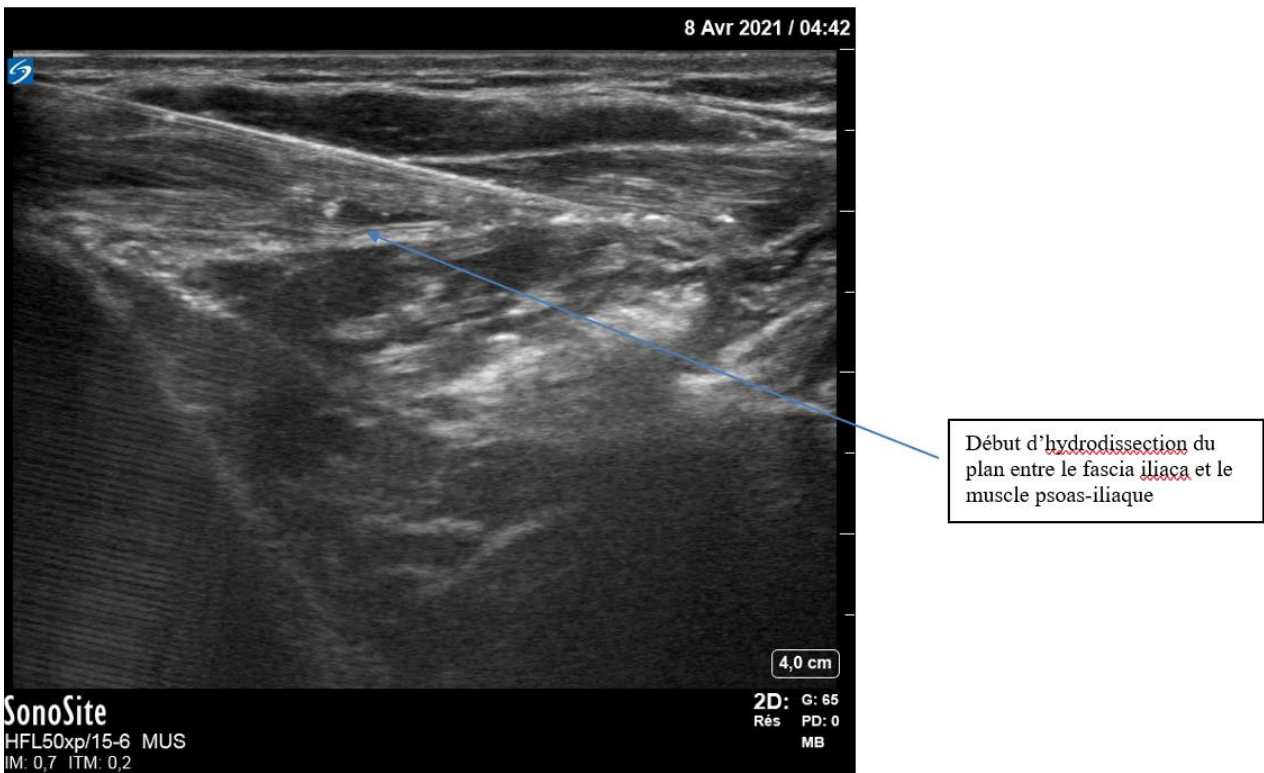


Figure 19 : Coupe ultra-sonique montrant le début de l'hydrodissection du plan entre fascia iliaque et muscle ilio-psoas

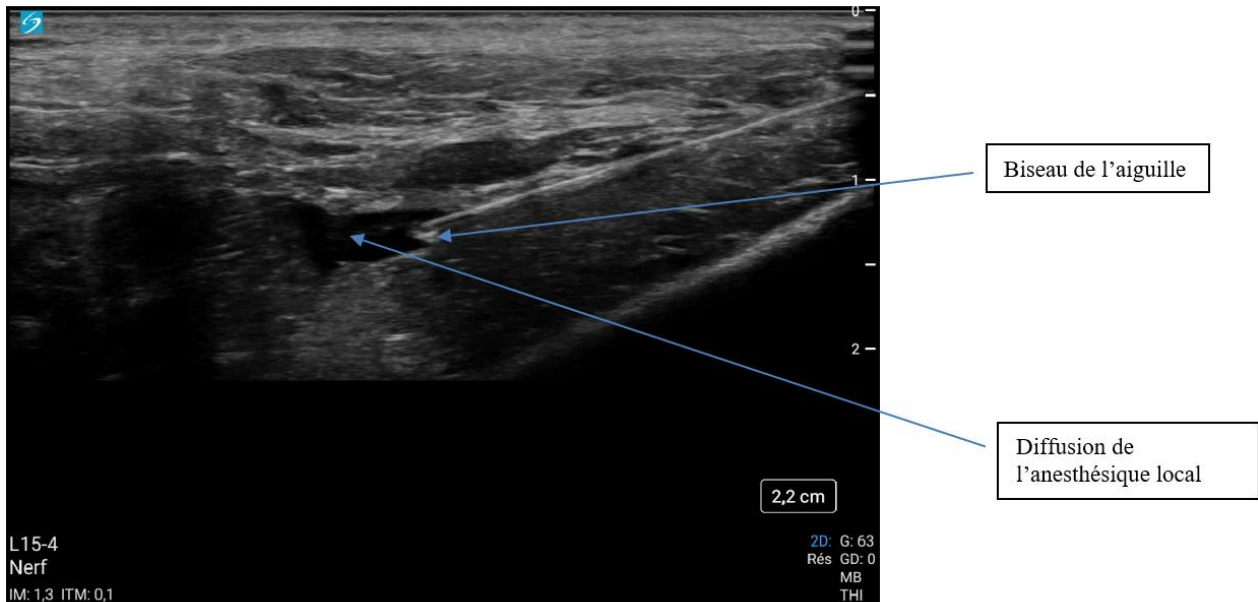


Figure 20 : Coupe ultra-sonique montrant la diffusion de l'anesthésique local (NB : il s'agit sur cette dernière image d'un autre patient)

II.2.4/Anesthésique local et co-analgésique :

Pour choisir l'AL à utiliser dans notre situation il a fallu prendre en compte différentes choses. Tout d'abord il semble logique de vouloir une analgésie efficace sur toute la durée du passage aux urgences, qui est en moyenne de 6 heures. Il a ensuite fallu tenir compte des recommandations officielles et des rapports bénéfices-risques des différents AL.

Nous avons donc choisi d'utiliser de la Ropivacaïne 2%, car il s'agit d'un AL de longue durée d'action (environ 3-6 heures), de durée d'installation intermédiaire et qui présente le moins de toxicité systémique. Son utilisation par les urgentistes est peu fréquente car bien souvent dans le contexte de l'urgence et notamment du préhospitalier c'est la Lidocaïne 1%, de durée d'action courte (une heure trente) qui est préférée pour sa moindre toxicité. Toutefois, son utilisation est possible et nous semble justifiée dans notre contexte¹².

Agent	Poids moléculaire	pKa	Coefficient de partage ^a	Fixation protéique	Délai d'action	Durée d'action	Puissance
<i>Esters</i>							
Procaïne	236	8,9	0,02	6 %	Long	1 h-1 h 30	0,5
Chloroprocaine	271	8,7	0,14	?	Court	0,5-1 h	1
Tétracaïne	264	8,5	4,1	80 %	Long	3-4 h	4
<i>Amides</i>							
Lidocaïne	234	7,9	2,9	65 %	Court	1 h 30-2 h	1
Prilocaine	220	7,9	0,9	55 %	Court	1 h 30-2 h	1
Mépipivacaïne	246	7,6	0,8	75 %	Court	2-3 h	1
Bupivacaïne	288	8,1	27,5	95 %	Intermédiaire	3 h-3 h 30	4
Levobupivacaïne	288	8,1	27,5	95 %	Intermédiaire	3 h-3 h 30	4
Étidocaïne	276	7,7	141	95 %	Court	3 h-4 h	4
Ropivacaïne	274	8,1	6,1	94 %	Intermédiaire	2 h 30-3 h	3,3

Tableau 3 : Propriétés physicochimiques des principaux anesthésiques locaux. Tirée de pharmacologie des anesthésiques locaux de H. Beloeil et J.-X.Mazot, Elsevier Masson 2010.

La dose maximale utilisable est de 4mg/kg pour le membre inférieur pour une dose maximale de 300mg. Il est toutefois recommandé de diminuer les doses chez les sujets âgés, aussi nous avons choisi de nous limiter à 3mg/kg²².

Agent	Bloc au membre supérieur	Bloc au membre inférieur
Lidocaïne adrénalinée	500 mg	700 mg
Mépipivacaïne ^a	400 mg	400 mg
Bupivacaïne adrénalinée	150 mg	180 mg
Ropivacaïne	225 mg	300 mg

Tableau 4 : Doses maximales utilisables pour une première injection d'AL. Tirée de pharmacologie des anesthésiques locaux de H. Beloeil et J.-X.Mazot, Elsevier Masson 2010.

Tous les anesthésiques locaux sont potentiellement toxiques. L'allergie vraie à la molécule est extrêmement rare, de l'ordre de 0,7%²³. L'injection lente et fractionnée du volume total de l'anesthésique local constitue la meilleure prévention des accidents toxiques. Il est recommandé d'injecter 5mL par 5mL de solution, toutes les 60 secondes, en réalisant à chaque fois un test aspiratif au préalable.

De récentes publications font état de l'intérêt des corticoïdes en ALR et notamment de la dexaméthasone²⁴⁻²⁶. Il existe peu d'études quant à son innocuité en administration péri-nerveuse.

Elle n'a d'ailleurs pas l'AMM dans cette indication à ce jour. En revanche, en perfusion IV concomitante à l'ALR elle permet de prolonger de façon importante la durée du bloc (entre 24 et 48h). Ce qui dans notre cas permettrait de couvrir le délai de prise en charge pré-opératoire recommandé avant une chirurgie dans le contexte de FESF. Nous choisissons donc de l'associer à notre procédure à la dose de 8mg IV. En pratique elle sera administrée 10 à 15 minutes avant le geste, en perfusion continue dans un flex de 250ml de G5%.

II.2.5/ Indication :

Tout patient âgé de 18 ans ou plus présentant une fracture de l'extrémité supérieure du fémur (col, per-trochantérienne) fermée et ayant une hémodynamique stable.

II.2.6/ Contre-indication :

II.2.6.1/ Absolue :

-troubles de l'hémostase/traitement anticoagulant (réalisable sous Kardégic) :

-INR > 2

-si AOD, effectuer un dosage et demander avis auprès de l'anesthésiste de garde au

28105

-lésion cutanée au point de ponction

-allergie aux produits d'anesthésie

-affection neurologique évolutive

-refus catégorique du patient ou troubles psychiatriques incontrôlables

-pontage ilio-fémoral

II.2.6.2/ Relative :

-insuffisance cardiaque instable, à discuter avec l'anesthésiste de garde au 28105

II.2.6.3/ A la dexaméthasone :

-Infections

-Vaccination récente par vaccin vivant

-Allergie

-Diabète déséquilibré

II.2.7/ Prérequis et conditionnement :

Un examen clinique complet du patient et consigné dans le dossier est indispensable et en particulier la recherche d'un déficit sensitivo-moteur préexistant au niveau du membre lésé.

Il faudra s'assurer du confort du patient avant le début de la procédure. Si nécessaire une sédation-analgésie titrée pourra être réalisée avec un score de Ramsay ne dépassant pas 2 (patient coopérant, orienté et tranquille). Le consentement devra bien sûr être demandé.

Une voie veineuse périphérique de bon calibre sera mise en place préalablement.

Il est recommandé pour toute geste d'ALR au MI de réaliser une surveillance par monitoring (Scope, SpO2 et tensiomètre automatique) d'une heure²⁷. Aussi nous avons choisi d'installer les patients en salle de plâtre lors de cette surveillance.

Une asepsie rigoureuse devra être respectée. Il s'agit là d'un geste propre mais non stérile. Il est donc préconisé d'utiliser un masque chirurgical, un calot, des gants stériles, un protège sonde stérile, un champ stérile et de réaliser une désinfection cutanée en 1 temps au Bactiseptic 2%.

II.2.8/ Intoxication aux AL :

II.2.8.1/ Toxidrome :

Les AL ont une toxicité neurologique centrale et cardiaque potentielle en cas d'élévation brutale de leur concentration plasmatique, telle qu'elle peut survenir lors d'une injection intra-vasculaire accidentelle (signes immédiats) ou d'une résorption importante après injection extra-vasculaire (signes retardés). La connaissance des signes précoces de toxicité est un prérequis indispensable

à tout médecin réalisant une ALR. Ils sont identiques à tous les AL et ne varient uniquement que par leur chronologie et la concentration plasmatique à laquelle ils apparaissent.

Signes cliniques cardiovasculaires	Signes cliniques neurologiques
-Troubles de la conduction atrio-ventriculaire -Troubles du rythme ventriculaire : tachycardie ventriculaire (TV), fibrillation ventriculaire (FV) -Asystolie -Hypotension artérielle, collapsus	-Subjectifs : picotements péri-buccaux, céphalées, distorsions visuelles et auditives, trémulations des extrémités -Objectifs : perte de connaissance, coma, convulsions, arrêt respiratoire

Tableau 5 : Principaux signes de toxicité des AL

II.2.8.2/ Prise en charge :

Les signes subjectifs neurologiques apparaissent de manière générale en premier lieu et doivent d'ores et déjà faire arrêter immédiatement l'injection.

Dans le même temps il faudra appeler de l'aide car le pronostic vital est en jeu. La réanimation devra démarrer dans les plus brefs délais par :

- le maintien de la perméabilité des voies aériennes supérieures
- la ventilation au masque facial avec de l'O₂ pur
- une intubation oro-trachéale si arrêt cardiaque
- l'administration de benzodiazépines si convulsions généralisées
- l'administration d'atropine si une bradycardie extrême est constatée
- PAS D'AMIODARONE : effet additif aux anesthésiques locaux*
- Adrenaline : petites doses, car augmente la durée du bloc
- choc électrique externe si FV

Une injection d'Intralipide 20% en bolus à 3ml/kg devra être réalisée dès les signes cliniques précoces d'une intoxication aux AL et bien sûr lors de la survenue d'un ACR, de troubles du rythme cardiaque graves ou de convulsions²⁷. Une dose d'entretien sera à discuter. Une surveillance du patient en USC minimum 6 heures après prélèvement sanguin pour dosage du taux sérique d'AL (un tube sec) est nécessaire et doit être proposée.

En cas d'arrêt cardiaque réfractaire l'ECMO devra être envisagée.

L'allergie vraie aux produits anesthésiants est rare. Toutefois une urticaire voire un choc anaphylactique peuvent survenir. Dans ce cas la prise en charge sera celle universellement recommandée.

Nous ne parlerons pas non plus de la cytotoxicité locale des AL puisque dans notre technique nous pouvons nous affranchir de ce risque étant à distance de tout élément nerveux.

II.3/ Cadre réglementaire :

II.3.1/ Recommandations :

C'est tout d'abord les recommandations pour la pratique clinique sur « les blocs périphériques des membres chez l'adulte », datant de 2001, qui définissent notre sujet de façon générale. Celles-ci ont fait l'objet depuis de nombreuses mises au point^{27,28}.

Par la suite ce sont les recommandations formalisées d'experts (RFE) de 2002 «Pratique des anesthésies locales et locorégionales par des médecins non spécialisés en anesthésie–réanimation, dans le cadre des urgences » qui ont posé les jalons de l'ALR dans les services d'urgences⁹. Le BIF y est notamment déjà recommandé pour la prise en charge des fractures de l'extrémité supérieure du fémur.

Ensuite, il faut attendre 2011 pour que le guidage échographique soit recommandé par la SFAR dans la pratique de l'ALR^{27,29}.

Et enfin, depuis 2016 la SFMU recommande que l'urgentiste soit capable de réaliser un bloc du nerf fémoral sous échoguidage³⁰.

II.3.2/ Rédaction et soumission du protocole

En accord avec les RFE de 2002⁹, pour que le BIFE soit pratiqué au sein du service d'accueil des urgences (SAU) de Grenoble il a fallu réaliser une procédure standardisée. Celle-ci devant intégrer le patient sur l'ensemble de son parcours tout comme les différents intervenants qu'il rencontre.

Ainsi une première phase de discussion a été nécessaire entre urgentistes, gériatres, anesthésistes. Elle a permis de recouper les données issues de la recherche bibliographique à la réalité du terrain.

Après plusieurs modifications une procédure a pu être validée (cf annexe 3). Celle-ci permet une approche globale. Elle permet aussi de minimiser les interférences néfastes entre les différentes spécialités et de filiariser au mieux ces patients.

Enfin dans un second temps, toujours en accord avec ses RFE, différents documents annexes ont été réalisés :

- une fiche de synthèse du protocole, disponible sur le chariot d'ALR
- une fiche de surveillance et de tracing qui suit le patient dans son dossier
- une fiche matériel
- une fiche reprenant les recommandations SFAR pour les intoxications aux AL

II.4/ Formation des praticiens du CHU :

Il n'existe aujourd'hui aucune recommandation officielle faisant état de la formation théorique et pratique nécessaire à la réalisation des différents gestes d'ALR. Toutefois, depuis 2016 et les recommandations de la SFMU, il est proposé que les médecins urgentistes soient capables de réaliser un bloc du nerf fémoral sous échoguidage³⁰.

Il est couramment admis qu'après 5 gestes au membre supérieur et 10 gestes au membre inférieur que la technique est acquise. Cela est certainement d'autant plus vrai à ce jour, car les médecins urgentistes sont désormais habitués à manier l'échographe et rompus aux techniques de pose de voies veineuse centrales et périphériques sous échographie. Certaines études montrent qu'une journée de formation intégrant de la simulation suffit à acquérir la compétence³¹.

Nous avons proposé une formation selon 3 axes : théorique, pratique sur cadavre, pratique chez le malade sous supervision.

II.4.1/ Théorique :

La première phase de l'apprentissage à tout d'abord été théorique. Elle a consisté en une session de formation en salle sur un support powerpoint (cf annexe 4). Les notions de base d'anatomie concernant la zone considérée ont été revues. Une mise à jour sur les recommandations en termes d'AL et d'adjuvants a été proposée. Les différentes techniques possibles ont été passées en revue. Enfin les principales indications et contre-indications concernant la procédure ont été données.

II.4.2/ Pratique sur cadavres :

Le deuxième axe de la formation a consisté en un atelier d'une demi-journée au cours duquel chaque praticien a pu s'exercer plusieurs fois en condition quasi réelle, sur un modèle anatomique à l'institut d'anatomie de la faculté de Grenoble (LADAF). Au cours de cet exercice les praticiens ont appris à se familiariser à l'échogénicité de la zone et à repérer les différents plans ultrasoniques concernés. Ils ont appris à piquer puis à suivre la progression de l'aiguille et de sa pointe sous contrôle échographique. Ils ont enfin pu observer l'effet visuel attendu de l'hydrolocalisation et de l'hydrodissection des différents plans anatomiques.

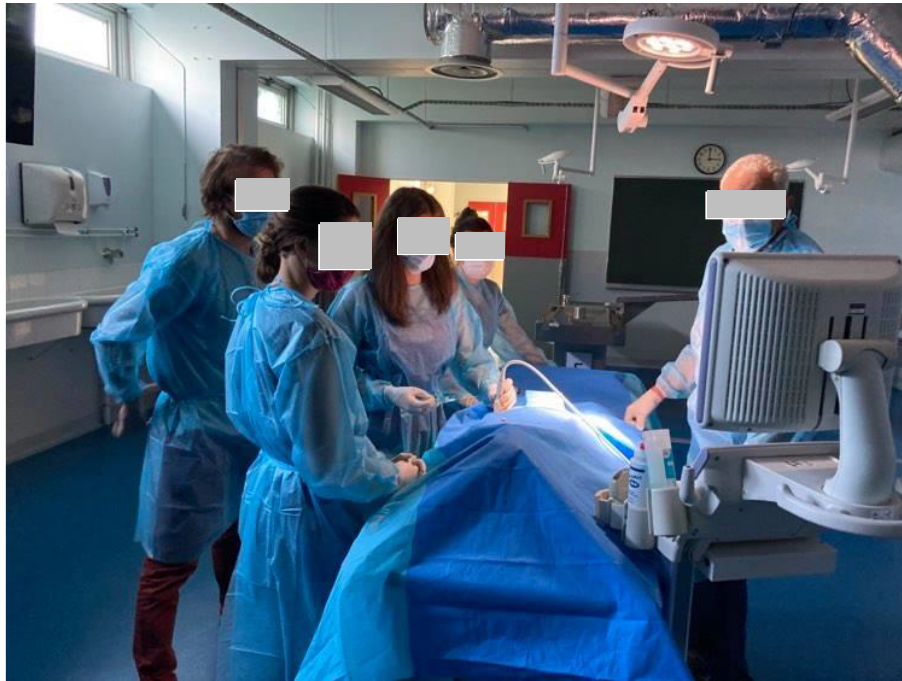

Figure 21 : Groupe d'apprenants pratiquant l'échographie sur cadavre

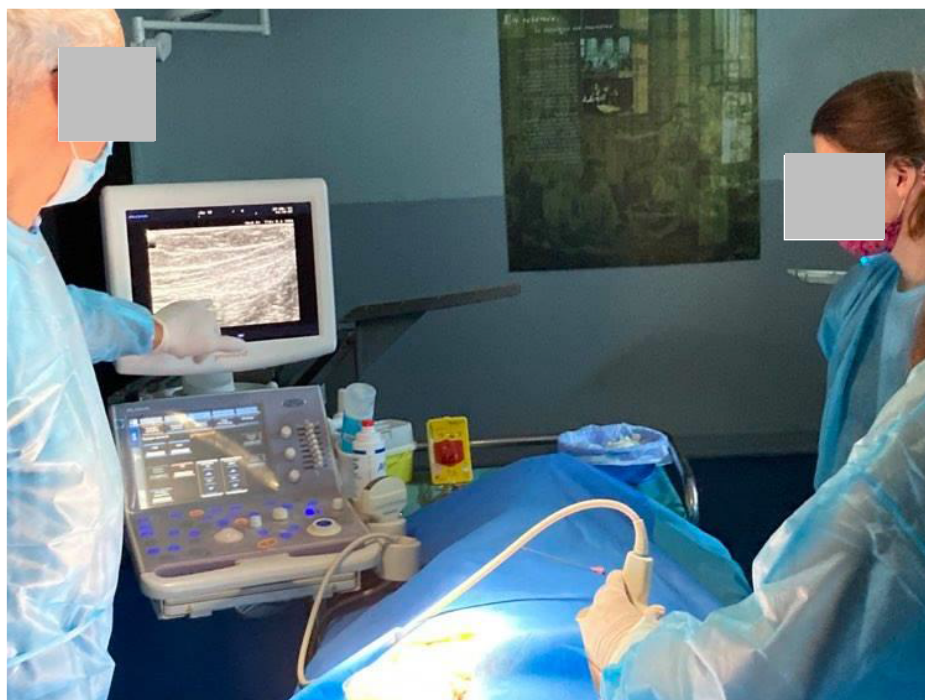


Figure 22 : Groupe d'apprenants effectuant un repérage des différents plans musculaires de la voie supra-inguinale

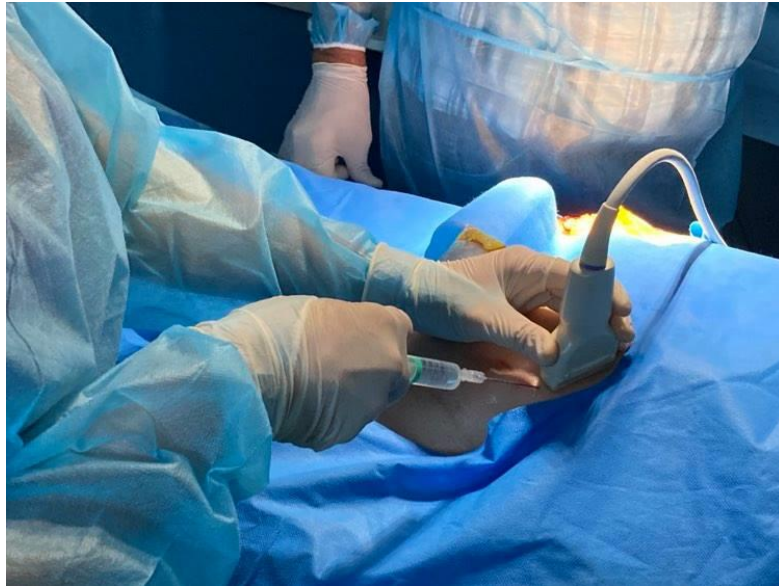

Figure 23 : Apprenant réalisant une ponction dans le plan

Cette demi-journée de formation était dispensée par le Dr. Mahiou, anesthésiste.

Des dissections préalablement effectuées par Philippe Masson thanatopracteur du LADAF ont permis aux étudiants d'observer l'anatomie de notre zone d'intérêt.

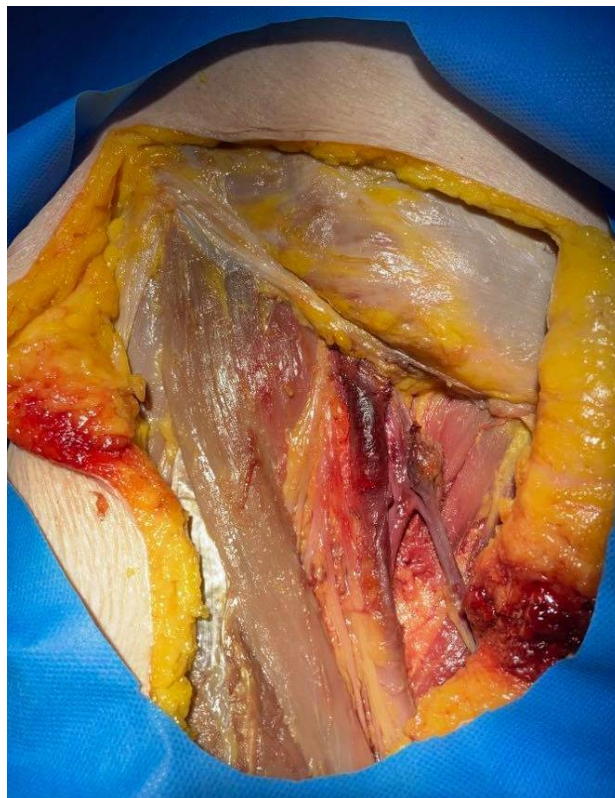

Figure 24 : Dissection du trigone fémoral exposé aux apprenants lors des sessions de formation

II.4.3/ Compagnonnage :

La dernière phase et non des moins importante a été un réel compagnonnage entre anesthésistes et urgentistes. Il a été proposé que des anesthésistes du bloc des urgences de l'hôpital viennent dans les premiers temps encadrer le geste aux urgences lorsqu'un malade rentrait dans les indications. De la même façon dès lors qu'un BIFE était réalisé au bloc des urgences, un des urgentistes intégrés à la formation et en poste ce jour-là se voyait la possibilité de se rendre au bloc des urgences pour y effectuer le geste.

III. Résultats

Nous avons ainsi pu former au travers de ces séances :

- 27 Médecins urgentistes thésés exerçant au moins en partie au SAU de Grenoble
- 6 Dr. juniors en médecine d'urgence au CHU de Grenoble
- 11 Internes en médecine d'urgence à Grenoble et futurs Dr. juniors à Grenoble
- 2 Internes en anesthésie-réanimation

Soit un total de 46 médecins.

En parallèle le protocole a été soumis à la commission de pilotage du service des urgences. La procédure a été validé et peut donc à ce jour être utilisée.

IV. Conclusion

C'est le 18 mai 1897, que Georges Crile et ses collaborateurs réalisaient la première anesthésie tronculaire du membre inférieur pour réaliser une amputation de jambe sous anesthésie locale³². Depuis, les connaissances n'ont eu de cesse d'évoluer avec un regain d'intérêt ces 30 dernières années grâce à deux avancées marquantes dans les techniques de repérage que sont : la neurostimulation et l'échoguidage. Cet engouement a été renforcé par le confort qu'apporte ces techniques pour le patient : qualité de l'analgésie, faible incidence des effets aderses, moindre recours aux opiacés,...Malgré cela certaines réticences subsistent pour une plus large utilisation des blocs et ce notamment en médecine d'urgence (cf annexe 1). Les principales raisons invoquées sont le manque de temps, de connaissance anatomique, de pratique technique et de coopération avec l'équipe médico-chirurgicale. Or, l'anesthésie loco-régionale et le bloc ilio-fascial trouvent toute leur place dans ce contexte. Depuis 2002 le bloc ilio-fascial est d'ailleurs recommandé par les sociétés savantes de médecine d'urgence⁹. Au service d'accueil des urgences de Grenoble, aucun bloc ilio-fascial n'a été réalisé sur une année malgré un nombre important de patient pouvant rentrer dans les indications (357).

L'objectif premier de ce travail a donc été de faire un point sur les connaissances actuelles et les évolutions récentes. Après cette première phase de travail il a été proposé aux médecins du service d'accueil des urgences de Grenoble de venir se former et de mettre à jour leurs connaissances concernant l'anesthésie loco-régionale dans le cadre de la fracture de l'extrémité supérieure du fémur. Ainsi, c'est en tout 46 médecins qui ont pu bénéficier d'une formation théorique et pratique au bloc ilio-fascial échoguidé par voie supra-inguinale. Enfin, la mise en place d'un protocole de service permet désormais de prendre en charge les patients présentant une fracture de l'extrémité supérieur du fémur dans des conditions satisfaisantes et sécuritaire. Le parcours de soin est organisé ce qui permet de faciliter les échanges entre les différentes équipes prenant en charge le patient. Ce dernier point constitue la troisième et dernière partie de ce travail.

LEXIQUE :

AL = anesthésique local (-s ; -aux)

ALR = anesthésie loco-régionale

BIF = bloc ilio-fascial

BIFE = bloc ilio-fascial échoguidé

CHU = Centre hospitalo-universitaire

FESF = fracture de l'extrémité supérieure du fémur

FV = fibrillation ventriculaire

RFE = recommandations formalisées d'experts

SAU = service d'accueil des urgences

TV = tachycardie ventriculaire

Table des annexes

Annexe 1 : Questionnaire bloc du nerf fémoral et ALR FESF aux urgences du CHU de Grenoble	55
Annexe 2 : Codage CIM10 S72. : fracture du fémur	60
Annexe 3 : Protocole de service	61
Annexe 4 : Support de cours Powerpoint.....	75

Annexe 1 : Questionnaire bloc du nerf fémoral et ALR FESF aux urgences du CHU de Grenoble

19/12/2020

Bloc du nerf fémoral aux urgences de Grenoble - Google Forms



Bloc du nerf fémoral aux urgences de Grenoble

Questions Réponses 54

54 réponses



Réponses acceptées



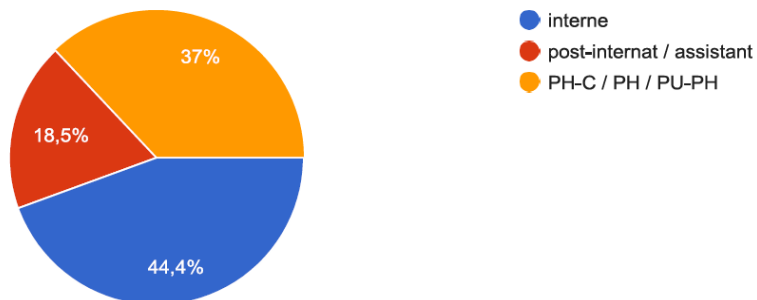
Résumé

Question

Individuel

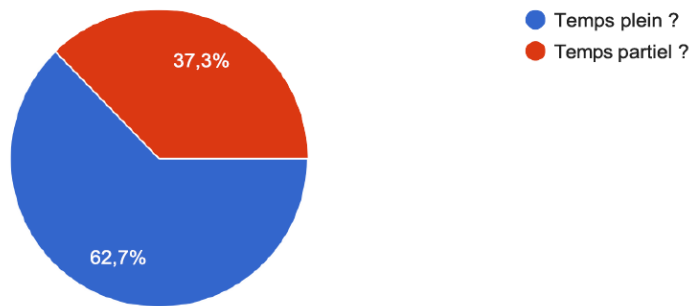
Quel est votre statut ?

54 réponses



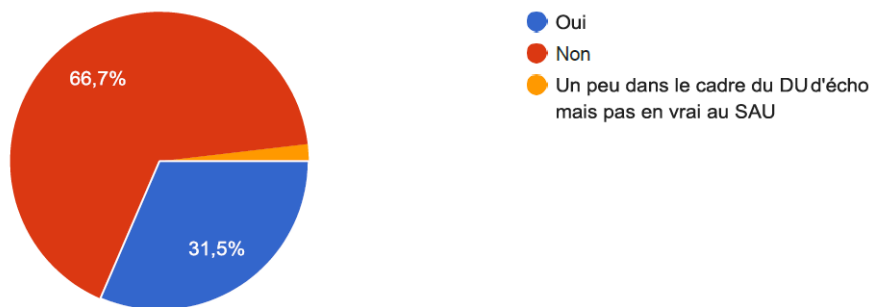
Comment travaillez-vous au SAU ?

51 réponses



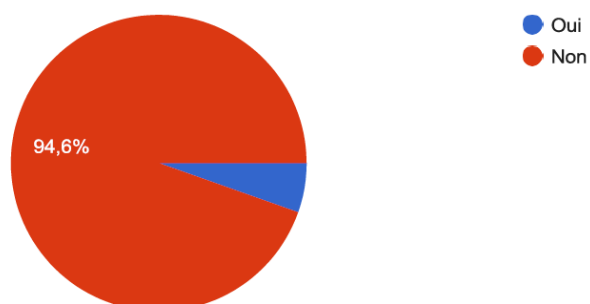
Avez-vous déjà pratiqué un bloc du nerf fémoral au cours de votre carrière ? (BIF échoguidé ou non, bloc du nerf fémoral sous échoguidage)

54 réponses



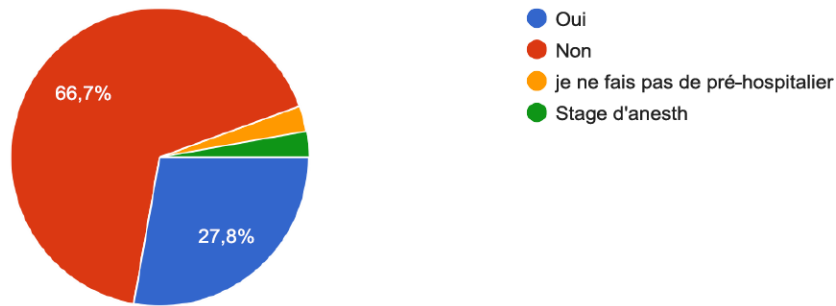
Si oui, en avez-vous pratiqué aux urgences du CHU de Grenoble ?

37 réponses



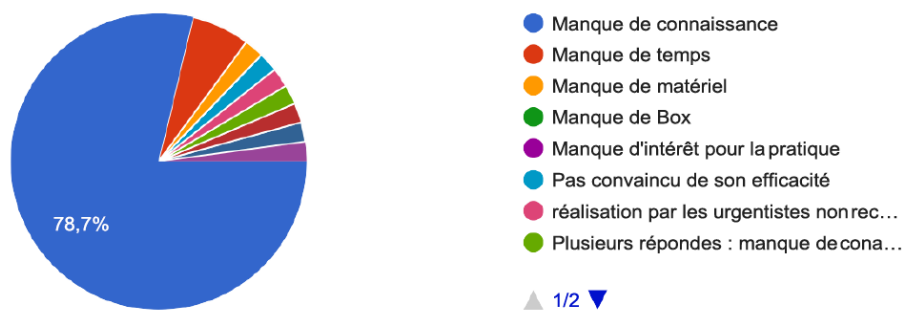
Si oui, en pré-hospitalier ?

36 réponses



Si non, quelles sont les raisons pour lesquelles vous n'avez PAS pratiqué de bloc du nerf fémoral alors que cela pouvait être indiqué (hors pré-hospitalier) ?

47 réponses



Si vous avez déjà pratiqué un bloc du nerf fémoral au SAU du CHU de Grenoble, quelles sont les difficultés éventuellement rencontrées ?

3 réponses

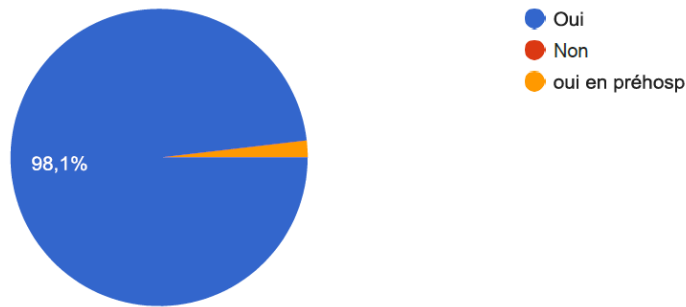
check list

Ce ne sont pas les anesth qui le font en intrahosp ?

appareil d'échographie de bonne qualité

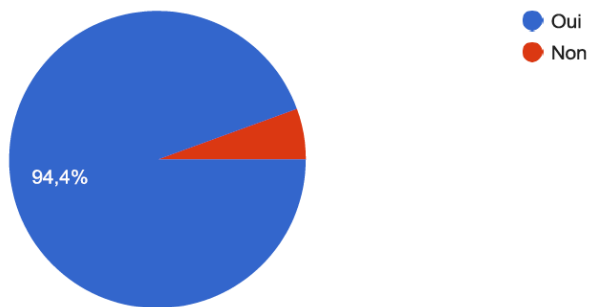
Pensez-vous que le bloc du nerf fémoral soit indiqué pour l'antalgie dans les fractures du fémur ?

54 réponses



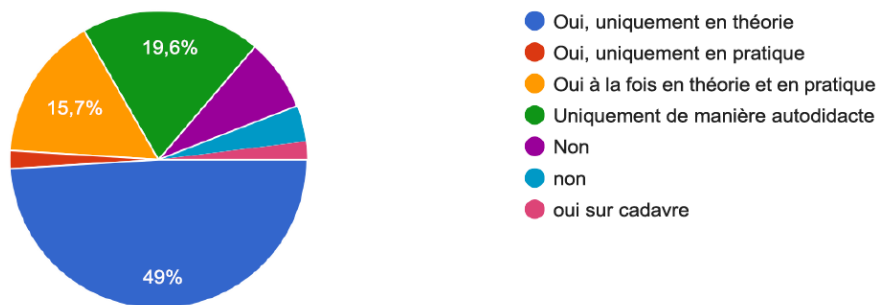
Pensez-vous que ce geste soit réalisable en pratique aux urgences du CHU de Grenoble ?

54 réponses



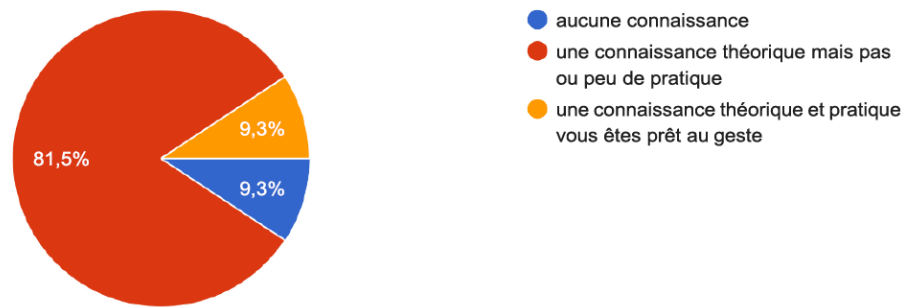
Avez-vous déjà bénéficié d'une formation à la pratique du bloc du nerf fémoral ?

51 réponses



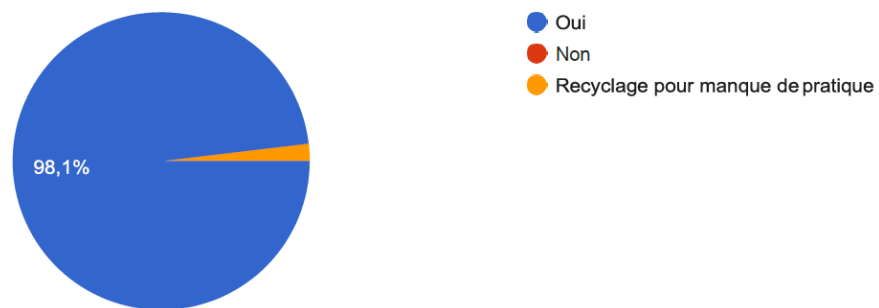
Concernant le geste vous avez

54 réponses




Pensez-vous que vous auriez besoin d'une formation complémentaire au bloc du nerf fémoral ?

53 réponses



Seriez-vous intéressé par une formation (complémentaire) au bloc du nerf fémoral ?

54 réponses



Diag	Intitulé CIM10
S72	Fracture du fémur
S720	Fracture du col du fémur
S7200	Fracture fermée du col du fémur
S7201	Fracture ouverte du col du fémur
S721	Fracture du trochanter
S7210	Fracture fermée du trochanter
S7211	Fracture ouverte du trochanter
S722	Fracture sous-trochantérienne
S7220	Fracture fermée sous-trochantérienne
S7221	Fracture ouverte sous-trochantérienne
S723	Fracture de la diaphyse fémorale
S7230	Fracture fermée de la diaphyse fémorale
S7231	Fracture ouverte de la diaphyse fémorale
S724	Fracture de l'extrémité inférieure du fémur
S7240	Fracture fermée de l'extrémité inférieure du fémur
S7241	Fracture ouverte de l'extrémité inférieure du fémur
S727	Fractures multiples du fémur
S7270	Fractures fermées multiples du fémur
S7271	Fractures ouvertes multiples du fémur
S728	Fracture d'autres parties du fémur
S7280	Fracture fermée d'autres parties du fémur
S7281	Fracture ouverte d'autres parties du fémur
S729	Fracture du fémur, partie non précisée
S7290	Fracture fermée du fémur, partie non précisée
S7291	Fracture ouverte du fémur, partie non précisée

Illustration 1 : codage CIM 10 S72. Issu du site internet <https://www.aideaucodage.fr/>

Annexe 3 : Protocole de service



ANALGESIE DE LA FRACTURE DE L'EXTREMITÉ SUPERIEURE DU FEMUR PAR BLOC ECHOGUIDE AU SAU

I. OBJET

Dans le cadre de la prise en charge d'une fracture de l'extrémité supérieure du fémur (FESF) avérée ou fortement suspectée cliniquement aux urgences adultes du CHU de GRENOBLE, cette procédure a pour but de préciser l'indication, la réalisation et la surveillance du Bloc Ilio-Fascial (BIF) sous échoguidage.

Élément de contexte :

Depuis 2002 l'anesthésie loco-régionale (ALR) est réalisable par des médecins urgentistes non anesthésiste-réanimateur¹.

La fracture du fémur est une pathologie fréquemment rencontrée dans les services d'urgences notamment les fractures du col ou des massifs trochantériens².

La prise en charge antalgique de ces patients souvent âgés et fragiles doit être une priorité³.

La réalisation d'ALR dans ce contexte est recommandée⁴. Elle permet de réduire les scores de douleurs de façon importante et pour une durée d'action compatible avec les délais de prise en charge dans un service d'urgence. Elle permet également une épargne morphinique non négligeable dans ces populations de patients^{5,6}.

Enfin, la réalisation du bloc sous échoguidage, outre sa meilleure performance, permet de s'affranchir du risque de ponction intra-vasculaire et intra-neurale^{7,8}.

II. Secteurs et professionnels concernés

Les personnels soignants impliqués dans la réalisation de ce geste sont :

- l'infirmier d'accueil et d'orientation (IOA) réalisant le tri patient
- le médecin prenant en charge le patient et réalisant le bloc
- l'infirmier du secteur court pour le monitoring/surveillance du patient et aide à la réalisation du geste

III. Patients

1/ Indication : tout patient âgé de 18 ou plus présentant une FESF (col, per-trochantérienne) fermée et ayant une hémodynamique stable.

2/ Contre-indication :

- troubles de l'hémostase/traitement anticoagulant :
 - INR > 2
 - si AOD, effectuer un dosage et demander avis auprès de l'anesthésiste de garde au 28105
 - réalisable sous Kardégic
 - lésion cutanée au point de ponction
 - allergie aux produits d'anesthésie
 - affection neurologique évolutive
 - refus catégorique du patient ou troubles psychiatriques incontrôlables
 - pontage ilio-fémoral
 - insuffisance cardiaque instable, à discuter avec l'anesthésiste de garde au 28105
- les infections de manière générale pour la DEXAMETHASONE et notamment : l'hépatite B, l'HSV, les parasitoses et mycoses systémiques, la tuberculose, les bactériémies et une vaccination récente à un vaccin vivant.

IV. Drogue et adjuvants :

1/ Anesthésique local (AL) :

Plusieurs AL peuvent être utilisés pour la réalisation d'une ALR. Nous avons choisi la ROPIVACAÏNE 2mg/ml⁹ pour diverses raisons citées ci-dessous.

Il s'agit tout d'abord d'un AL de longue durée d'action, environ 4-6 heures hors adjuvant, avec un délai d'installation intermédiaire d'environ 15-20 minutes. C'est là également l'AL de longue durée d'action présentant le meilleur ratio

|| RF || V || IN || - || TI || - Date d'application : || DF ||

1/9

Seule la version électronique du document fait foi

efficacité/toxicité¹⁰. Comme pour tout AL ses effets indésirables sont doses dépendants et rencontrés lors d'un passage intravasculaire ou d'une résorption importante du produit. Ils sont principalement cardiaques et neurologiques. L'injection devra se faire de façon fractionnée 5ml par 5ml après test-d'aspiration. A noter qu'une prémédication trop importante au geste peut masquer les signes d'alertes.

La dose maximale recommandée pour les blocs du membre inférieur est de 4mg/kg sans dépasser 300mg¹¹. Celle-ci pouvant être administrée en différentes injections.

La principale contre-indication à l'usage de ce produit est une allergie connue à ce dernier¹².

→ Dans le cas présent nous recommandons **une injection d'une seule ampoule** de 40mg/20ml de ROPIVACAÏNE, ce qui nous laisse une marge thérapeutique importante.

2/ Adjuvant :

Là encore il existe différents adjuvants pouvant être utilisés en ALR. Nous avons choisi la DEXAMETHASONE intra-veineuse (IV). Bien que le mécanisme d'action reste encore inconnu, de récentes études ont permis de montrer l'intérêt de ce produit dans la prolongation des blocs périnerveux¹³. Son utilisation par voie IV permet une plus importante sécurité d'emploi par rapport à la voie péri-neurale¹⁴.

Ses principales contre-indications sont les infections de manière générale (cf paragraphe III).

→ Dans le cas présent nous recommandons **une injection** de 8 mg de DEXAMETHASONE intra-veineuse lente (IVL) sur 10 minutes dans un flex de 250ml de G5% avant le bloc¹⁵. Ceci permet un allongement du bloc à environ 24h et un traitement des nausées.

V. Modalités pratiques :

BIF sous échoguidage^{10,16,17} **(cf annexe n°1 et 2)** :

1/ Installation du patient :

- monitorage en salle de plâtre
- pose d'une VVP
- patient en décubitus dorsal, pli inguinal exposé

2/ Injection de la DEXAMETHASONE^{13,14,18,19} :

-Réaliser une injection de 8 mg de DEXAMETHASONE IVL sur 10 minutes dans un flex de 250ml de G5% avant le bloc. Ceci permet un allongement du bloc à environ 24h et un traitement des nausées.

3/ Matériel :

- Kit BIF complet (cf annexe 3)
- Préparer une seringue de 20ml de ROPIVACAÏNE à 2% (ampoule de 40mg/20ml), dose max de 3mg/kg¹⁹
- Appareil d'échographie avec sonde linéaire à haute fréquence
- Feuille de surveillance à disposition (cf annexe 4)

4/ Désinfection :

- désinfection large du site de ponction en un temps avec du BACTISEPTIC 2%
- habillage avec gants stériles, calot et masque facial
- mise en place du champ stérile
- mise en place de la protection en latex sur la sonde d'échographie (mettre du gel comme interface entre la gaine et la sonde)
- appliquer du gel stérile sur la peau désinfectée

6/ Repérage et injection

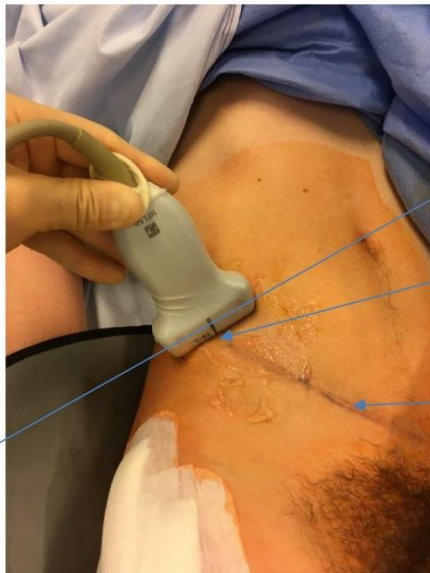Voie Supra-inguinale (Cf annexe 1) :

-la sonde d'échographie est placée selon un plan para-sagittal au niveau de l'épine iliaque antéro-supérieure (structure hyper-échogène). Celle-ci est ensuite tournée de quelques degrés afin de se retrouver parallèle à une droite imaginaire provenant de l'ombilic et coupant la sonde en son centre.

|| RF || V || IN || - || T1 || - Date d'application : || DF ||

Seule la version électronique du document fait foi

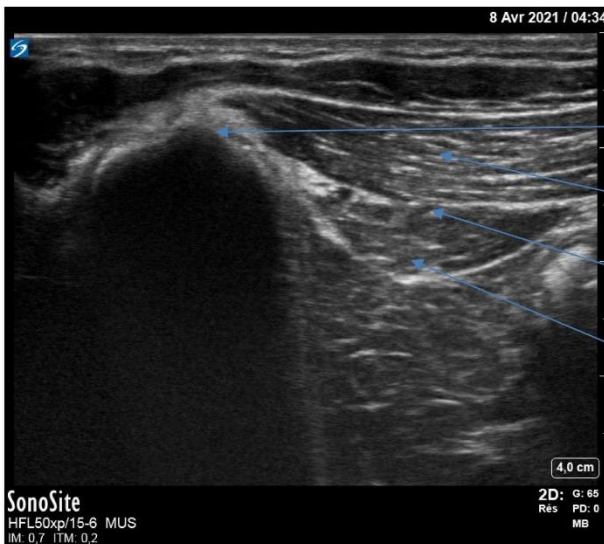
2/9



Ligne imaginaire parallèle à la sonde, passant par l'ombilic

Epine iliaque antéro-supérieure

Repère de surface correspondant au ligament inguinal



Epine iliaque antéro-supérieure

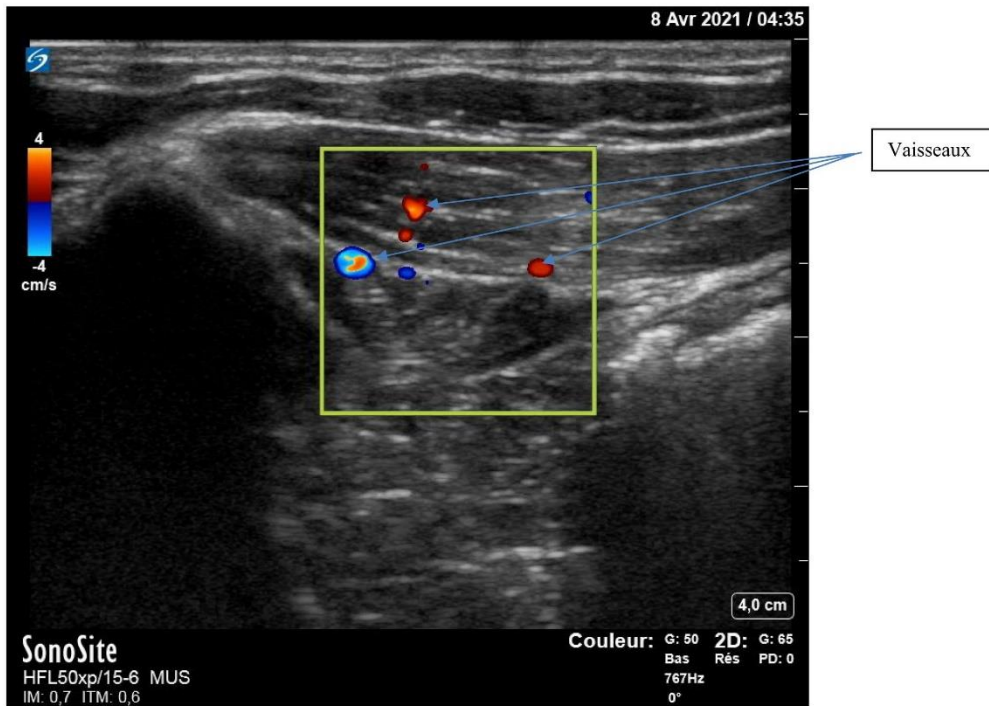
Muscle oblique interne

Espace inter-aponévrotique

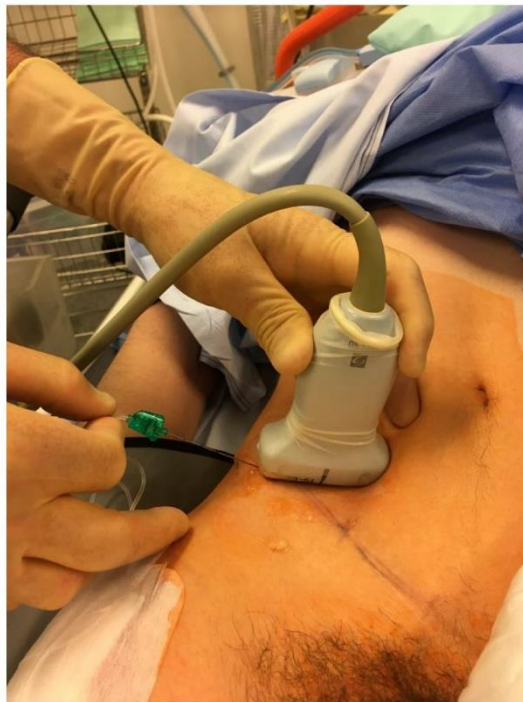Muscle iliaque



-la sonde va ensuite venir suivre le ligament inguinal de façon inféro-médiale sur quelques centimètres. Les muscles présents à ce niveau sont les muscles abdominaux et le muscle iliaque plus en profondeur recouvert de son fascia très échogène : le fascia iliaca. La séparation entre les deux groupes musculaires correspond à un espace inter-aponévrotique, parfois virtuel. Notez l'orientation différente des fibres musculaires entre ces deux ensembles.
 -tir doppler couleur afin de vérifier que l'artère circonflexe iliaque profonde ne soit pas présente sur notre coupe échographique.



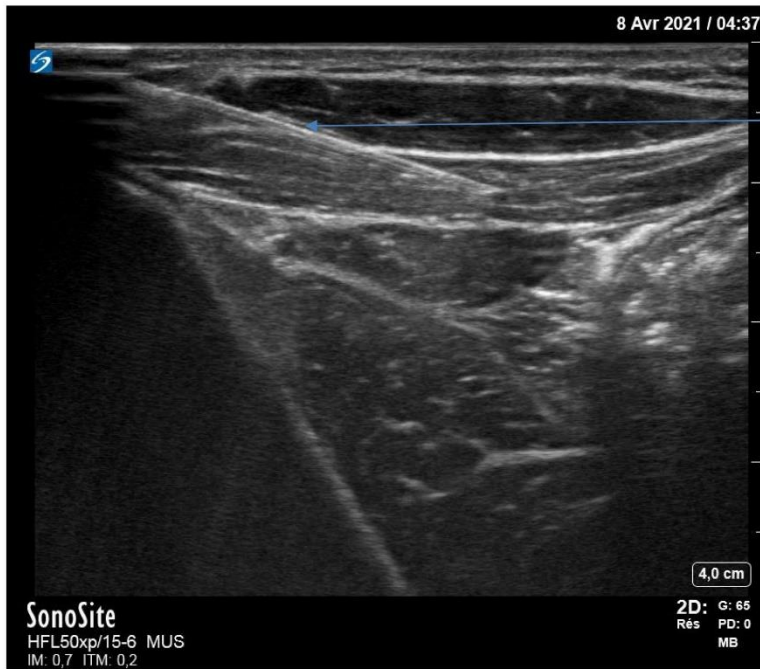-ponction caudo-crâniale à l'aiguille 22 G de 80mm, selon une approche « dans le plan »
 -progression lente de l'aiguille dans les tissus



|| RF || V || IN || - || T1 || - Date d'application : || DF ||

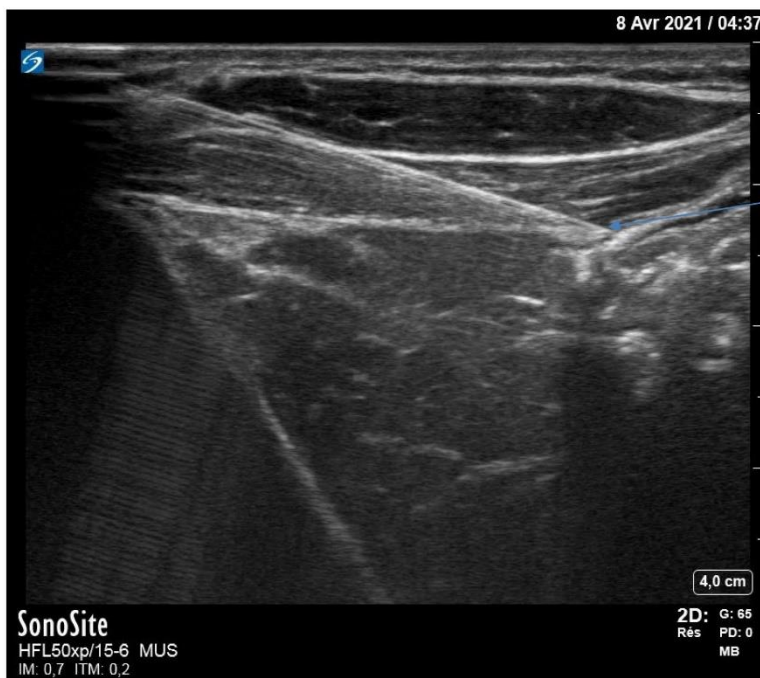Seule la version électronique du document fait foi

4/9



Aiguille en progression

-un ressaut perceptible à l'aiguille correspondant au franchissement du fascia iliaca



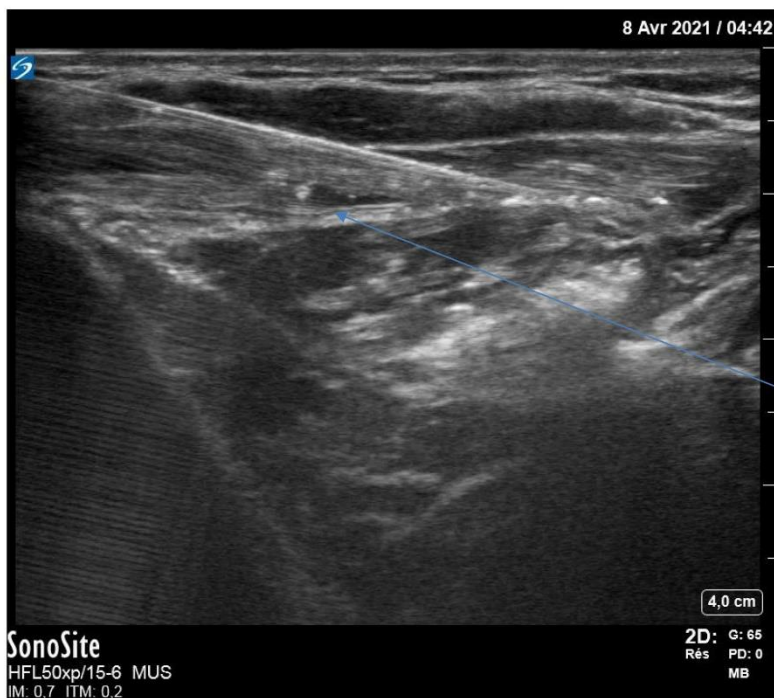Franchissement des fascias par la pointe de l'aiguille

-mise en place de l'aiguille sous le fascia du muscle oblique interne (seul muscle abdominal présent à ce niveau) et sous le fascia iliaca. Ces deux feuillets délimitent un espace le plus souvent virtuel et sont donc non individualisables. On peut ressentir des pertes de résistances lorsqu'on les franchit.

|| RF || V || IN || - || T1 || - Date d'application : || DF ||

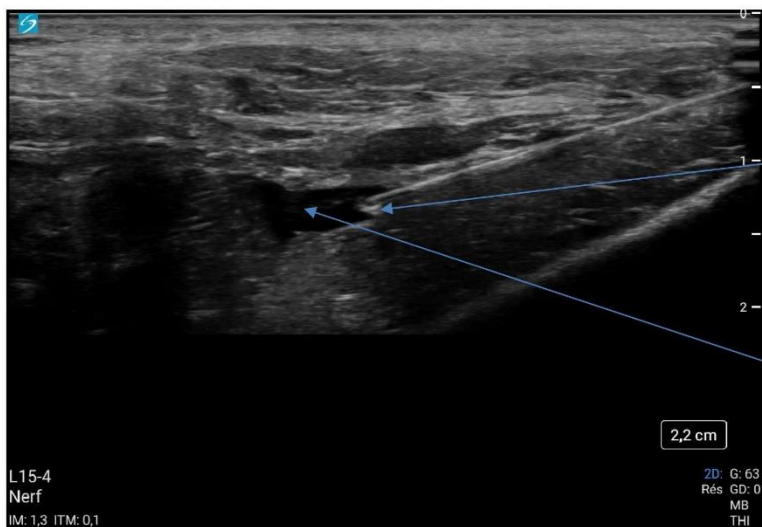
Seule la version électronique du document fait foi

5/9



Début d'hydrodissection du plan entre le fascia iliaica et le muscle psoas-iliaque

-injection lente et fractionnée de 20ml de ROPIVACAÏNE 2%, test d'aspiration tous les 5ml, on peut observer l'hydrodissection des différents plans sur l'échographe et l'ouverture de l'espace entre le muscle psoas iliaque et le fascia iliaica (dose maximum de la ROPIVACAÏNE = 3mg/kg). L'aiguille peut être progressivement avancer de façon crâniale au sein de cet espace.



Biseau de l'aiguille

Diffusion de l'anesthésique local

-retrait de l'aiguille, compression et mise en place d'un pansement.

En cas d'échec de repérage de la voie supra-inguinale on pourra aborder la voie infra-inguinale, ce notamment chez les patients obèses.

|| RF || V || IN || - || T1 || - Date d'application : || DF ||

Seule la version électronique du document fait foi

6/9

Voie infra-inguinale :

- vérifier le bon positionnement de la sonde (bord droit de la sonde correspond au bord droit de l'écran)
- positionner la sonde dans un axe latéromédial au niveau du 1/3 latéral, 2/3 médial de la ligne rejoignant l'épine du pubis à l'épine iliaque antérosupérieure, 2-3 cm en dessous.
- on observe le muscle sartorius, d'image triangulaire caractéristique en coupe
- on peut observer le nerf fémoral sous la forme d'une structure dite « en nid d'abeille », recouvert du fascia iliaca qui se prolonge en externe
- on peut médialement par rapport au nerf observer l'artère fémorale, pulsatile et enfin la veine fémorale qui peut ne pas apparaître si la pression exercée par la sonde est trop importante
- on repère les fascias lata (superficiel) et iliaca (profond) qui vient recouvrir le muscle iliaque.
- on effectue un tir doppler couleur afin de s'affranchir du risque de ponction intra-vasculaire, notamment dans l'artère circonflexe, branche de l'artère fémorale commune
- rotation de 90° de la sonde et ponction caudo-crâniale à l'aiguille 22 G de 80mm, selon une approche « dans le plan »
- progression lente de l'aiguille dans les tissus
- deux ressauts perceptibles à l'aiguille correspondant au franchissement des fascias
- mise en place de l'aiguille sous le fascia iliaca
- injection lente et fractionnée de 20ml de ROPIVACAÏNE 2%, test d'aspiration tous les 5mL, on peut observer l'hydrodissection des différents plans sur l'échographe (dose maximum de la ROPIVACAÏNE = 3mg/kg). L'aiguille peut être progressivement avancée de façon crâniale au sein de cet espace.

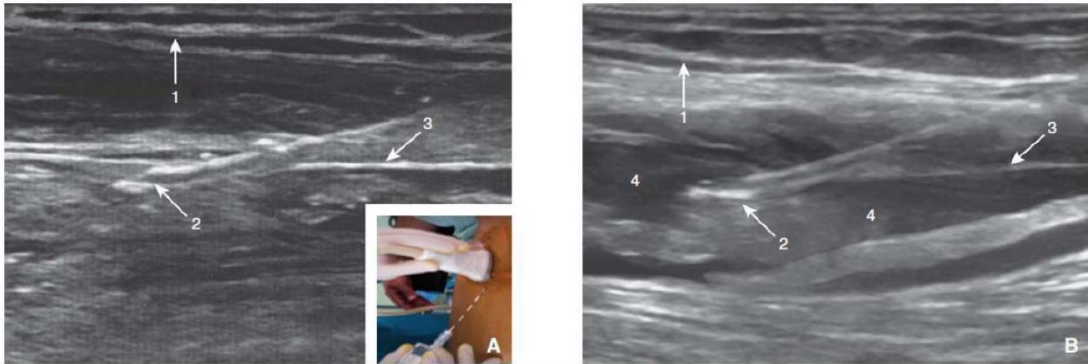


Figure 7. Bloc iliofascial. Repères de ponction et image échographique. Ponction dans le plan.
A. Avant injection. 1. Fascia lata; 2. aiguille à biseau de type Tuohy; 3. fascia iliaca. En cartouche: repères de ponction.
B. Après injection. 1. Fascia lata; 2. aiguille à biseau de type Tuohy. 3. fascia iliaca. 4. anesthésique local injecté entraînant une hydrodissection des différents plans.
(Illustration tirée de Choquet O, Zetlaoui PJ. Techniques d'anesthésie régionale périphérique du membre inférieur. Published online 2014:23.)

- retrait de l'aiguille, compression et mise en place d'un pansement

Arrêt immédiat de l'injection si :

- résistance à l'injection
- douleurs et/ou paresthésies
- gonflement d'un nerf présent dans le plan ultrasonique
- non visualisation de la dispersion de l'AL, suspect d'une injection intra-vasculaire

7/ Surveillance :

- contact verbal permanent durant l'injection
- surveillance scopée 1h en salle de plâtre (TA/FC, SpO2) + état de conscience
- remplir la fiche de surveillance BIF échoguidé et la remettre au médecin à la sortie du patient de la salle chaude (**à remplir sur EASILY directement ou sur le DMU dans partie document**)
- contrôle de l'efficacité

Complications²⁰ (cf annexe 5) :

Cardiaque	Neurologique	Intolérance	Allergique
Troubles du rythme (allongement du QT, torsade de pointe) ACR	Acouphènes-flou visuel- paresthésies péri- buccales-sensation de goût métallique- convulsions	Douleur fulgurante- syncope vagale	Urticaire Choc anaphylactique

Si survenue pendant le geste : arrêt immédiat et appel à l'aide

Traitement symptomatique :

- perméabilité des voies aériennes supérieures
- ventilation au masque facial avec de l'O₂ pur
- Intubation oro-trachéale (IOT) si arrêt cardiaque ou convulsions généralisées
- atropine si bradycardie extrême
- PAS D'AMIODARONE : effet additif aux AL
- Adrénaline : petites doses, car augmente la durée du bloc
- Choc électrique externe (CEE) si fibrillation ventriculaire (FV)

Si **complication grave** et ce quel que soit le délai d'apparition : **Intralipide 20%** : en bolus à 3ml/kg puis dose d'entretien à discuter.

Surveillance du patient en USC minimum 6heures après prélèvement sanguin pour taux sérique d'AL (un tube sec)

En cas d'arrêt cardiaque réfractaire discuter ECMO.

Numéros utiles : anesthésiste de garde au 28105 et SOS ALR au 01 45 21 13 47

VI. Lexique

AL = Anesthésiques locaux
 ALR = Anesthésie Loco-Régionale
 BIF = Bloc Iléo-Fascial
 CEE = Choc Electrique Externe
 FESF = Fracture de l'Extrémité Supérieure du Fémur
 FV = Fibrillation Ventriculaire
 IOA = Infirmier d'Accueil et d'Orientation
 IOT = Intubation Oro-Trachéale
 IV = Intra-Veineux
 IVL = Intra-Veineuse Lente

VII. Références

1. Freysz M, Carli P. Société française d'anesthésie et de réanimation, Samu de France, Société francophone de médecine d'urgence. Published online 2004:10.
2. Lestavel P, Jankowiak G, Leclercq M, Gueriot S. Fractures de la hanche : les problèmes posés à l'urgentiste. Published online 2008:14.
3. Aubrun F. Fracture de l'extrémité supérieure du fémur du patient âgé : aspect épidémiologique, facteurs de risque. *Ann Fr Anesth Réanimation*. 2011;30(10):e37-e39. doi:10.1016/j.annfar.2011.08.010
4. Aubrun F, Baillard C, Beuscart J-B, et al. Recommandation sur l'anesthésie du sujet âgé : l'exemple de fracture de l'extrémité supérieure du fémur. *Anesth Réanimation*. 2019;5(2):122-138. doi:10.1016/j.anrea.2018.12.002
5. Dickman E, Pushkar I, Likourezos A, et al. Ultrasound Guided Nerve Blocks for Intracapsular and Extracapsular Hip Fractures. *Am J Emerg Med*. 2016;34(3):586-589. doi:10.1016/j.ajem.2015.12.016
6. Chesters A, Atkinson P. Fascia iliaca block for pain relief from proximal femoral fracture in the emergency department: a review of the literature. *Emerg Med J EMJ*. 2014;31(e1):e84-87. doi:10.1136/emered-2013-203073

|| RF || V || IN || - || TI || - Date d'application : || DF ||

Seule la version électronique du document fait foi

8/9

7. Ecoffey C, Estebe J. De la neurostimulation à l'échoguidage : une révolution pour la pratique clinique quotidienne et l'enseignement de l'anesthésie locorégionale. *Ann Francaises Anesth Reanim - ANN FR ANESTH REANIM*. 2008;27:795-796. doi:10.1016/j.annfar.2008.07.094
8. Abrahams MS, Aziz MF, Fu RF, Horn J-L. Ultrasound guidance compared with electrical neurostimulation for peripheral nerve block: a systematic review and meta-analysis of randomized controlled trials. *Br J Anaesth*. 2009;102(3):408-417. doi:10.1093/bja/aen384
9. Résumé des caractéristiques du produit - ROPIVACAINE B.BRAUN 2 mg/ml, solution injectable/pour perfusion - Base de données publique des médicaments. Accessed March 11, 2021. <http://base-donnees-publique.medicaments.gouv.fr/affichageDoc.php?specid=66104277&typedoc=R>
10. Freysz M. Anesthésie locorégionale chez l'adulte en structure d'urgence. Published online 2010:12.
11. Beloeil H, Mazoit J-X. Pharmacologie des anesthésiques locaux. *EMC - Anesth-Réanimation*. 2010;7(3):1-18. doi:10.1016/S0246-0289(10)44745-3
12. Résumé des Caractéristiques du Produit. Accessed March 11, 2021. <http://agence-prd.ansm.sante.fr/php/ecodex/rcp/R0227345.htm>
13. Desmet M, Braems H, Reynvoet M, et al. I.V. and perineural dexamethasone are equivalent in increasing the analgesic duration of a single-shot interscalene block with ropivacaine for shoulder surgery: a prospective, randomized, placebo-controlled study. *Br J Anaesth*. 2013;111(3):445-452. doi:10.1093/bja/aet109
14. Delbos A, Rontes O. DEXAMÉTHASONE ET ALR. :5.
15. DEXAMETHASONE MYLAN 20 mg/5 ml, solution injectable en ampoule, 2010/11/19. :19.
16. Manuel pratique d'anesthésie locorégionale échoguidée. Accessed October 27, 2020. <https://www.elsevier-masson.fr/manuel-pratique-danesthesie-locoregionale-echoguidee-9782294760136.html>
17. Hebbard P, Ivanusic J, Sha S. Ultrasound-guided supra-inguinal fascia iliaca block: a cadaveric evaluation of a novel approach: Ultrasound-guided supra-inguinal fascia iliaca block. *Anaesthesia*. 2011;66(4):300-305. doi:10.1111/j.1365-2044.2011.06628.x
18. Estebe P, Aveline C. Adjuvants en anesthésie locorégionale périphérique. :28.
19. Huynh TM, Marret E, Bonnet F. Combination of dexamethasone and local anaesthetic solution in peripheral nerve blocks: A meta-analysis of randomised controlled trials. *Eur J Anaesthesiol*. 2015;32(11):751-758. doi:10.1097/EJA.0000000000000248
20. Intoxication-aux-anesthesiques-locaux.pdf. Accessed December 18, 2020. <https://sfar.org/wp-content/uploads/2019/09/Intoxication-aux-anesthesiques-locaux.pdf>



Annexe 1

Fiche synthétique BIF échoguidé (voie supra-inguinale)

Fracture de l'extrémité supérieure du fémur chez la personne âgée

Indication : fracture fermée de l'extrémité supérieure du fémur de l'adulte (col, per-trochantérienne)

Contre-indications : refus, allergie, troubles de l'hémostase/anticoagulant, infection locale (et systémique si Dexaméthasone), pontage ilio-fémoral, insuffisance cardiaque instable, affection neurologique évolutive.

Matériel : Kit ALR (aiguille avec prolongateur, ROPIVACAÏNE 2%, compresses stériles, protection de sonde d'échographie en latex, gel stérile, seringue 20mL, gants stériles + calot + masque facial, champ stérile, Tégaderm, intralipide 20%, désinfectant), appareil d'échographie avec sonde linéaire, chariot de réanimation, 2 ampoules de DEXAMETHASONE 4mg/ml + flex 250ml de G5%, feuille de surveillance

	Médecin			IDE
Préparation	1/Désinfection cutanée 2/Préparer une seringue de 20ml ROPIVACAÏNE 2% et l'adapter au prolongateur (dose max 3mg/kg) 3/mise en place du champ stérile 4/mise en place de la protection stérile sur la sonde 5/application de gel stérile sur la peau			1/Installation en salle de plâtre 2/Mise en place VVP 3/Feuille de surveillance 4/Injection de la DEXAMETHASONE 8mg en IVL sur 10' dans un flex de G5%250ml
Procédure	1/ La sonde d'échographie est placée selon un plan para-sagittal au niveau de l'épine iliaque antéro-supérieure. Celle-ci est ensuite tournée de quelques degrés afin de se retrouver parallèle à une droite imaginaire provenant de l'ombilic et coupant la sonde en son centre. La sonde va ensuite venir suivre le ligament inguinal de façon inféro-médiale sur quelques centimètres. 2/ On effectue un tir doppler couleur pour vérifier que l'artère circonflexe iliaque profonde n'est pas présente sur notre coupe échographique. 3/ Introduction à 45° de l'aiguille en « in plane » de façon caudo-crânial 4/Franchissement du fascia de l'oblique interne puis du fascia iliaqua, injection lente 5ml et tests d'aspiration répétés, hydrodissection de l'espace entre le muscle psoas iliaque et le fascia iliaca 5/Retrait de l'aiguille et pansement			Repère les complications → Arrêt de l'injection
Surveillance	-Contact verbal pendant l'injection -Surveillance scopée salle chaude 1heure -Remplir la feuille de surveillance -Contrôle de l'efficacité			
Complications	CARDIAQUE	NEUROLOGIQUE	INTOLERANCE	ALLERGIE
	Troubles du rythme (allongement du QT, torsade de pointe) ACR	Acouphènes-flou visuel-paresthésies péri-buccales-sensation de goût métallique- convulsions	Douleur fulgurante-syncope vagale	Urticaire Choc anaphylactique
Si survenue pendant le geste : arrêt immédiat et appel à l'aide Traitement symptomatique : -perméabilité des voies aériennes supérieures -ventilation au masque facial avec de l'O2 pur -IOT si arrêt cardiaque ou convulsions généralisées -atropine si bradycardie extrême -PAS D'AMIODARONE : effet additif aux anesthésiques locaux -Adrenaline : petites doses -CEE si FV Si complication grave et ce quel que soit le délai d'apparition : Intralipide 20% : en bolus à 3ml/kg puis dose d'entretien à discuter. Surveillance du patient en USC minimum 6heures après prélèvement sanguin pour taux sérique d'AL (un tube sec). En cas d'arrêt cardiaque réfractaire discuter ECMO. Numéros utiles : anesthésiste de garde au 28105 et SOS ALR au 01 45 21 13 47				



Annexe 2

Fiche synthétique BIF échoguidé (voie infra-inguinale)

Fracture de l'extrémité supérieure du fémur chez la personne âgée

Indication : fracture fermée de l'extrémité supérieure du fémur de l'adulte (col, per-trochantérienne)

Contre-indications : refus, allergie, troubles de l'hémostase/anticoagulant, infection locale (et systémique si Dexaméthasone), pontage ilio-fémoral, insuffisance cardiaque instable, affection neurologique évolutive.

Matériel : Kit ALR (aiguille avec prolongateur, ROPIVACAÏNE 2%, compresses stériles, protection de sonde d'échographie en latex, gel stérile, seringue 20mL, gants stériles + calot + masque facial, champ stérile, Tégaderm, intralipide 20%, désinfectant), appareil d'échographie avec sonde linéaire, chariot de réanimation, 2 ampoules de DEXAMETHASONE 4mg/ml + flex 250ml de G5%, feuille de surveillance

	Médecin		IDE	
Préparation	1/Désinfection cutanée 2/Préparer une seringue de 20ml ROPIVACAÏNE 2% et l'adapter au prolongateur (dose max 3mg/kg) 3/mise en place du champ stérile 4/mise en place de la protection stérile sur la sonde 5/application de gel stérile sur la peau		1/Installation en salle de plâtre 2/Mise en place VVP 3/Feuille de surveillance 4/Injection de la DEXAMETHASONE 8mg en IVL sur 10' dans un flex de 250ml de G5%	
Procédure	1/Repérage échographie : carrefour artériel, veine fémorale, fascias, artère circonflexe en doppler couleur, nerf fémoral 2/ Introduction à 45° de l'aiguille en « in plane » 3/Franchissement des deux fascias, injection lente 5ml et tests d'aspiration répétés, hydrodissection du plan entre fascia iliaca et muscle psoas iliaque 4/Retrait de l'aiguille et pansement		Repère les complications → Arrêt de l'injection	
Surveillance	-Contact verbal pendant l'injection -Surveillance scopée salle chaude 1heure -Remplir la feuille de surveillance -Contrôle de l'efficacité			
Complications	CARDIAQUE	NEUROLOGIQUE	INTOLERANCE	ALLERGIE
	Troubles du rythme (allongement du QT, torsade de pointe) ACR	Acouphènes-flou visuel- paresthésies péri-buccales- sensation de goût métallique- convulsions	Douleur fulgurante-syncope vagale	Urticaire Choc anaphylactique
Si survenue pendant le geste : arrêt immédiat et appel à l'aide Traitement symptomatique : -perméabilité des voies aériennes supérieures -ventilation au masque facial avec de l'O2 pur -IOT si arrêt cardiaque ou convulsions généralisées -atropine si bradycardie extrême -PAS D'AMIODARONE : effet additif aux anesthésiques locaux -Adrenaline : petites doses -CEE si FV Si complication grave et ce quel que soit le délai d'apparition : Intralipide 20% : en bolus à 3ml/kg puis dose d'entretien à discuter. Surveillance du patient en USC minimum 6heures après prélèvement sanguin pour taux sérique d'AL (un tube sec). En cas d'arrêt cardiaque réfractaire discuter ECMO. Numéros utiles : anesthésiste de garde au 28105 et SOS ALR au 01 45 21 13 47				



Annexe 3 KIT BIFE

Check-list matériel BIF échoguidé

- Aiguille 80mm B Braun ou Pajunk
- Ropivacaïne 2% ampoule de 40mg/20ml
- Trocard (rose)
- Seringue 20 ml
- Grand champ stérile
- Bactiseptic
- 2X Compresses stériles 7,5 x 7,5
- Compresses stériles 5x5
- Petit Tegaderm®
- 2 X masques chirurgicaux
- 2 calots
- Une paire de gant stérile
- Un protège sonde en latex + gel stérile d'échographie
- Intralipide 20%, émulsion pour perfusion, un flacon de 500ml
- Dexaméthasone 2 ampoules de 4mg/ml + flex de 250ml de G5%
- Fiche de surveillance



Annexe 4

Fiche de surveillance infirmier

B I F é c h o g u i d é

Etiquette Patient :

Nom.....
Prénom.....
Date de naissance.....

Nom du Médecin :

Nom de l'IDE :

Heure de réalisation du bloc :

BIF échoguidé : OUI NON

Anesthésique local
utilisé :

Dexaméthasone 8mg IVL : OUI NON

Quantité d'anesthésique utilisée (en mg **et** mg/kg) et nombre de
ponction :

Constantes et EVA :

	TA	FC	Sat	EVS
Avant le bloc				
A la réduction/immobilisation de la fracture ou à 10min				
A la sortie de la salle de plâtre				

Complications :

Heure de sortie de la salle de plâtre :

NB : Fiche à inclure dans le dossier patient avant départ en service.



INTOXICATION AUX ANESTHÉSQUES LOCAUX

SUSPECTER (et donc traiter)

- goût métallique
- Dysarthrie
- Vertiges, nausées, acouphènes
- Secousses musculaires
- Malaise
- dysesthésies bucco-linguales

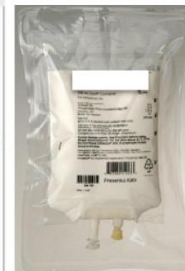CONFIRMER

- Injection d'AL :
 - Intravasculaire : signes immédiats
 - Résorption : retardée
- Neurologique :
 - Céphalée, paresthésie
 - Convulsion, Coma
- Cardiaque :
 - BAV, Tdr Ventriculaire
 - Hypotension, collapsus
 - ACR

Appel à l'aide STOP Chirurgie

TRAITER

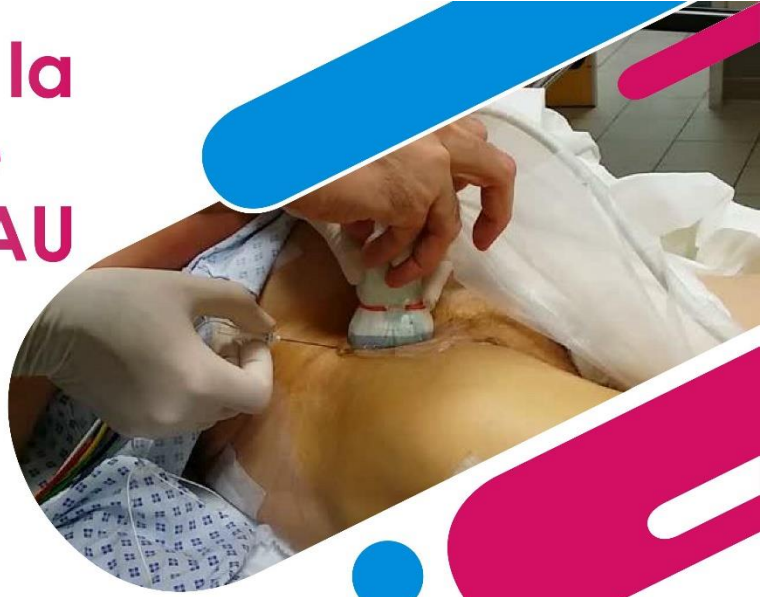- Arrêt injection Anesthésiques locaux
- Oxygénothérapie ou FiO₂ = 1 (Intubation si ACR ou convulsions généralisées)
- Réanimation cardio-respiratoire : cf ACR
 - Pas de doses importantes d'adrénaline → augmente la durée du bloc
 - Pas d'amiodarone (effet additif avec les AL)
- Emulsion Lipidique à 20%: Intralipide 20% : 3ml/kg en bolus (70kg= 210ml) ou Medialipide 20%: 6 à 9ml/kg en bolus, à répéter si symptomatologie persistante
- Benzodiazépines si convulsions prolongées
- Surveillance monitorée pendant minimum 6 heures
- Dosage du toxique (prélèvement tube sec)



L'ALR dans la fracture de l'ESF aux SAU

Présentation par
Scherer Antoine
(interne DESMU)

Avril
2021



Programme de la demi-journée

I. Présentation du projet :

- éléments de contexte
- notions de base
- les différentes techniques

II. Exercice pratique sur cadavres



Les recommandations

-RFE 2002 (SFAR, SAMU, SFMU) «Pratique des anesthésies locales et locorégionales par des médecins non spécialisés en anesthésie-réanimation, dans le cadre des urgences »

→BIF

-RPC 2011 (SFAR) : recommande l'échoguidage pour la réalisation d'une ALR

-Recommandation par consensus formalisé d'experts 2016 (SFMU) :
« l'urgentiste doit être capable de réaliser un bloc du nerf fémoral sous échoguidage »

5

Notion de bases

1/ Rappels d'anatomie

2/ Les anesthésiques locaux, adjuvants et principaux effets secondaires

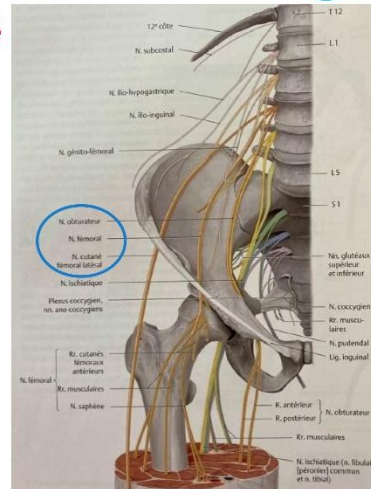
3/Indications et contre-indications

6

Rappels d'anatomie

Le système nerveux : le plexus lombo-sacré

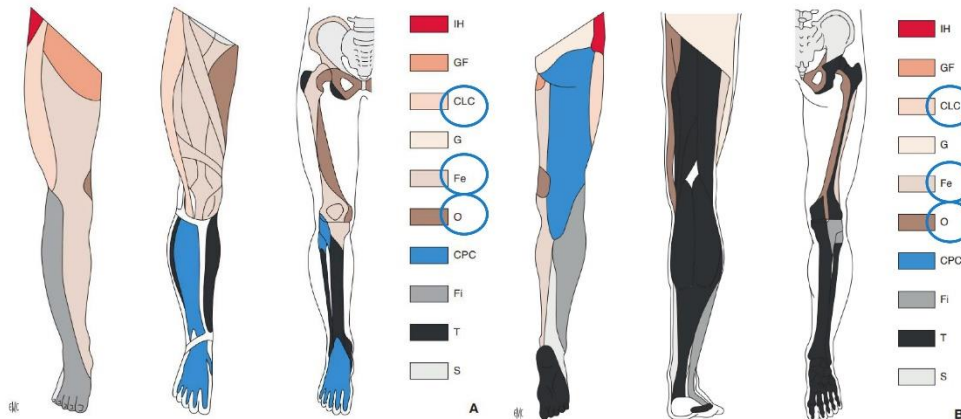
	Innervation sensitive	Innervation motrice
Nerf cutané latéral de la cuisse	Région antéro-latérale de la cuisse	/
Nerf fémoral	Région antéro-interne de la cuisse Région médiale de la jambe du genou au gros orteil	Muscles fléchisseurs de la cuisse (Ilio-psoas, sartorius et droit fémoral) Muscles extenseurs de la jambe (quadriceps et sartorius)
Nerf obturateur interne	Region postéro-interne de la cuisse	Muscles adducteurs de la cuisse (long, court, grand adducteur, pectiné et gracile) Muscle obturateur externe



7


Rappels d'anatomie

Le système nerveux : dermatome, myotomes et sclérotomes

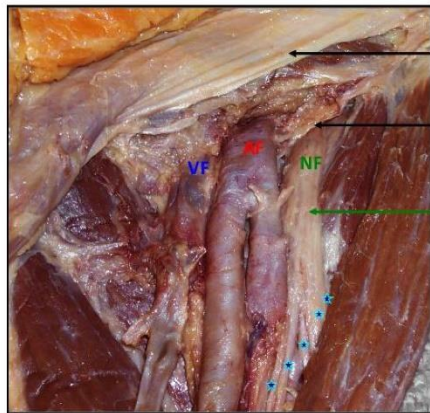


8

Rappels d'anatomie



Les vaisseaux : « IVAN »



Fascia Lata

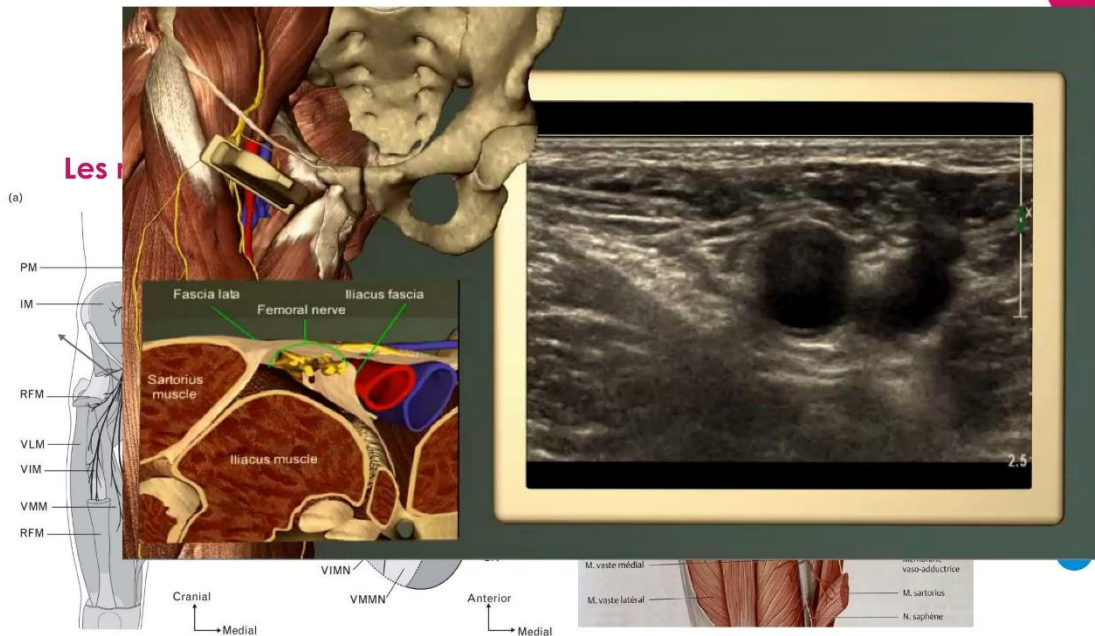
Fascia Iliaca


Nerf FEMORAL

- * N. Quadriceps (VL+ VM+ Dt Fém)
- * N. M. Sartorius
- * N. Saphène
- * N. Cut. Ant cuisse
- * N. Cut. Médial



-Au niveau infra-inguinal l'artère circonflexe, branche de l'artère fémorale profonde peut être rencontrée
 -Au niveau supra-inguinale c'est l'artère épigastrique superficielle que nous pouvons rencontrer





Les anesthésiques locaux

Propriétés physicochimiques des principaux anesthésiques locaux.

Agent	Poids moléculaire	pKa	Coefficient de partage ^a	Fixation protéique	Délai d'action	Durée d'action	Puissance
<i>Esters</i>							
Procaine	236	8,9	0,02	6 %	Long	1 h-1 h 30	0,5
Chloroprocaine	271	8,7	0,14	?	Court	0,5-1 h	1
Tétracaïne	264	8,5	4,1	80 %	Long	3-4 h	4
<i>Amides</i>							
Lidocaïne	234	7,9	2,9	65 %	Court	1 h 30-2 h	1
Prilocaine	220	7,9	0,9	55 %	Court	1 h 30-2 h	1
Mépipvacaine	246	7,6	0,8	75 %	Court	2-3 h	1
Bupivacaine	288	8,1	27,5	95 %	Intermédiaire	3 h-3 h 30	4
Levobupivacaine	288	8,1	27,5	95 %	Intermédiaire	3 h-3 h 30	4
Étidocaïne	276	7,7	141	95 %	Court	3 h-4 h	4
Ropivacaine	274	8,1	6,1	94 %	Intermédiaire	2 h 30-3 h	3,3

Naropéine 2% :

-Dose maximale au membre inférieur 4mg/kg (maximum 300mg)

-Installation 10-15minutes, pour 3 heures


-AL de longue durée d'action présentant le meilleur rapport bénéfice/risque

Doses maximales utilisables pour la première injection.

Agent	Bloc au membre supérieur	Bloc au membre inférieur
Lidocaïne adrénalinée	500 mg	700 mg
Mépipvacaine ^a	400 mg	400 mg
Bupivacaine adrénalinée	150 mg	180 mg
Ropivacaine	225 mg	300 mg

→ en pratique une ampoule de 20mL soit 40mg en **une seule injection**

11



Les adjuvants

-Adréraline

-Clonidine

-Dexaméthasone :

-mécanisme d'action inconnu


-voie IV et non péri-neurale

-allonge la durée du bloc à 24-48h

-principales contre-indications : infections (cf infra)

→ en pratique 8mg en IVL dans un flex de 250 mL de NaCl 10 minutes avant le bloc

12




Les effets secondaires

-Toxicité neurologique centrale et cardiaque potentielle en cas d'élévation brutale de leur concentration plasmatique → injection intra-vasculaire accidentelle (signes immédiats) ou résorption importante après injection extra-vasculaire (signes retardés).

-Les prodromes et effets secondaires sont identiques à tous les AL et ne varient uniquement que par leur chronologie et la concentration plasmatique à laquelle ils apparaissent.

13



INTOXICATION AUX ANESTHÉSQUES LOCAUX

SUSPECTER (et donc traiter)

- goût métallique
- Dysarthrie
- Vertiges, nausées, acouphènes
- Secousses musculaires
- Malaise
- dysesthésies bucco-linguales

CONFIRMER

- Injection d'AL :
 - Intravasculaire : signes immédiats
 - Résorption : retardée
- Neurologique :
 - Céphalée, paresthésie
 - Convulsion, Coma
- Cardiaque :
 - BAV, Tdr Ventriculaire
 - Hypotension, collapsus
 - ACR

Appel à l'aide
STOP Chirurgie

TRAITER

- Arrêt injection Anesthésiques locaux
- Oxygénothérapie ou FIO₂ = 1 (Intubation si ACR ou convulsions généralisées)
- Réanimation cardio-respiratoire : cf ACR
 - Pas de doses importantes d'adrénaline → augmente la durée du bloc
 - Pas d'amiodarone (effet additif avec les AL)
- Emulsion Lipidique à 20%: Intralipide 20% : 3ml/kg en bolus (70kg= 210ml) ou Medialipide 20%: 6 à 9ml/kg en bolus, à répéter si symptomatologie persistante
- Benzodiazépines si convulsions prolongées
- Surveillance monitorée pendant minimum 6 heures
- Dosage du toxique (prélèvement tube sec)



SFAR
Société Française d'Anesthésie et de Réanimation

Révisé en 2016 par le CAMR

Références: www.ledriscov.org
www.alf13.com/medias/files/intoxication-aux-anesthésiques-locaux-sfar-2010-1.pdf

14

Indications et contre-indications



Indications :

- 18 ans ou plus
- FESF (col, per-trochantérienne) fermée
- hémodynamique stable

15

Indications et contre-indications



Contre-indications :

- troubles de l'hémostase/traitement anticoagulant :
 - INR > 2
 - si AOD, effectuer un dosage et demander avis auprès de l'anesthésiste de garde au 28105
 - réalisable sous Kardégic
- lésion cutanée au point de ponction
- allergie aux produits d'anesthésie
- affection neurologique évolutive
- refus catégorique du patient ou troubles psychiatriques incontrôlables
- pontage ilio-fémoral
- insuffisance cardiaque instable, à discuter avec l'anesthésiste de garde au 28105
- les infections de manière générale pour la dexaméthasone et notamment : l'hépatite B, l'HSV, les parasitoses et mycoses systémiques, la tuberculose, les bactériémies et une vaccination récente à un vaccin vivant.

16

Les différentes techniques


1/Historique des blocs

2/Le BIF

- a)voie infra-guinale
- b)voie supra-inguinale



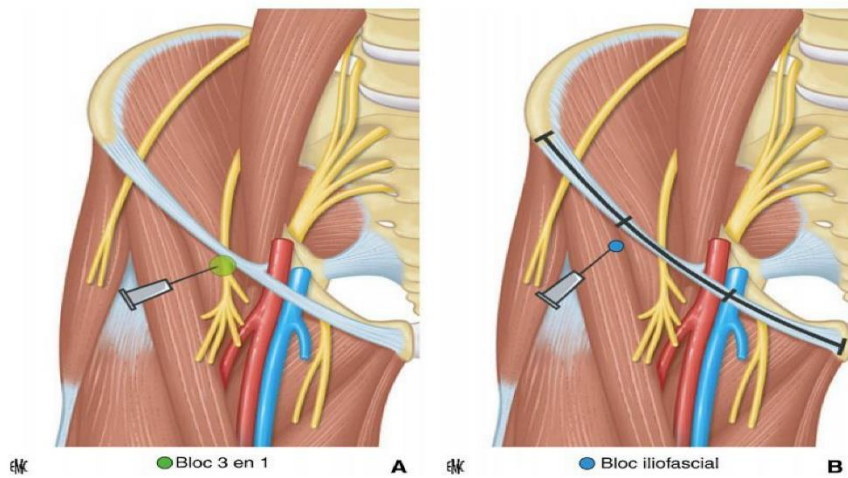
L'histoire du BIF



- Winnie et le « 3 en 1 » en 1973** : échappement de l'obturateur interne ++
- Dalens et le « BIF » en 1989** : nouvelle approche mais chez l'enfant
- Capdevilla en 1998** : BIF chez l'adulte, obturateur interne qui échappe encore à la technique
- Dolans en 2007** : supériorité du BIF échoguidé/technique de perte de résistance (durée de réalisation plus courte, durée d'efficacité supérieure, diminution du risque de toxicité des AL en s'affranchissant du risque de ponction IV)
- Hebbard en 2012** : une approche supra-inguinale (réduction des doses, meilleure efficacité car plus crânial)



L'histoire du BIF



La technique du BIF

a/La voie infra-inguinale sous écho:

-La sonde linéaire à haute fréquence est placée transversalement au bord médial du muscle sartorius, repéré par son aspect triangulaire en coupe, à proximité du pli de flexion de la cuisse.

-Médialement sont repérés l'artère fémorale, pulsatile et la veine fémorale, collapsible. Le nerf fémoral se situe en externe par rapport à l'artère avec une structure caractéristique dite « en nid d'abeille ». Il est recouvert par la fascia iliaqua qui se prolonge en latéral venant recouvrir le muscle iliaque.


-Les deux fascias sont repérés sous la forme de deux lignes hyperéchogènes.

-Un tir doppler permet de s'affranchir de tout risque de ponction intra-vasculaire. Il n'est en effet par rare d'observer l'artère circonflexe, branche de l'artère fémorale croiser la zone de façon perpendiculaire.

-L'aiguille est ensuite introduite **dans le plan ultrasonique**. Une fois le biseau de l'aiguille visualisé sous le fascia iliaqua, une injection lente et fractionnée de l'AL est effectuée permettant une hydrodissection des différents plans.

20

La technique du BIF



a/La voie infra-inguinale sous écho:

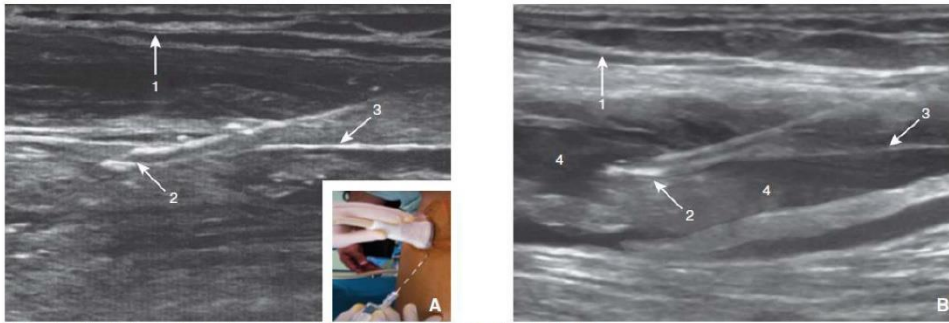



Figure 7. Bloc iliofascial. Repères de ponction et image échographique. Ponction dans le plan.
A. Avant injection. 1. Fascia lata; 2. aiguille à biseau de type Tuohy; 3. fascia iliaca. En cartouche : repères de ponction.
B. Après injection. 1. Fascia lata; 2. aiguille à biseau de type Tuohy. 3. fascia iliaca. 4. anesthésique local injecté entraînant une hydrodissection des différents plans.

21

La technique du BIF



b/La voie supra-inguinale sous écho:

-La sonde d'échographie est placée selon un plan para-sagittal au niveau de l'épine iliaque antéro-supérieure (épaisse structure blanche). Celle-ci est ensuite tournée de quelques degrés afin de se retrouver parallèle à une droite imaginaire provenant de l'ombilic et coupant la sonde en son centre. La sonde va ensuite venir suivre le ligament inguinal de façon inféro-médiale sur quelques centimètres. Le muscle présent à ce niveau est le muscle iliaque recouvert de son fascia plus échogène : le fascia iliaqua.

-Tir doppler couleur que l'artère épigastrique superficielle n'est pas présente sur notre coupe échographique. On peut alors introduire l'aiguille par une approche « **dans le plan** » de façon caudo-céphalique, sous le fascia iliaqua.

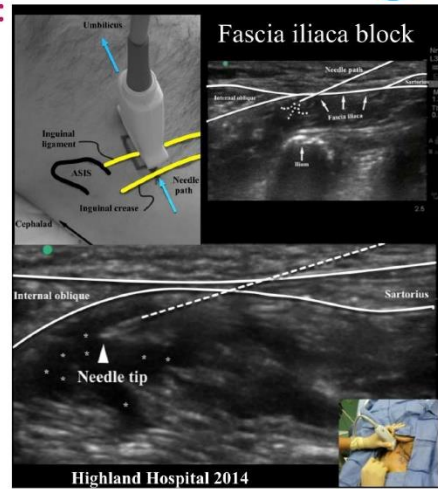
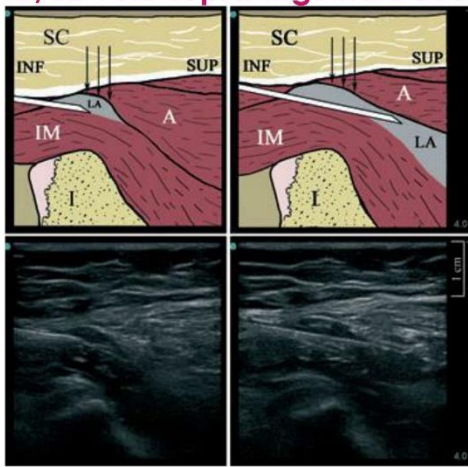
-Une petite perte de résistance peut être ressentie.

-Une hydrodissection du plan entre le fascia et le muscle s'opère au cours des injections lentes et répétées de l'AL. L'aiguille peut être avancée crânialement au sein de cet espace lors de la procédure.

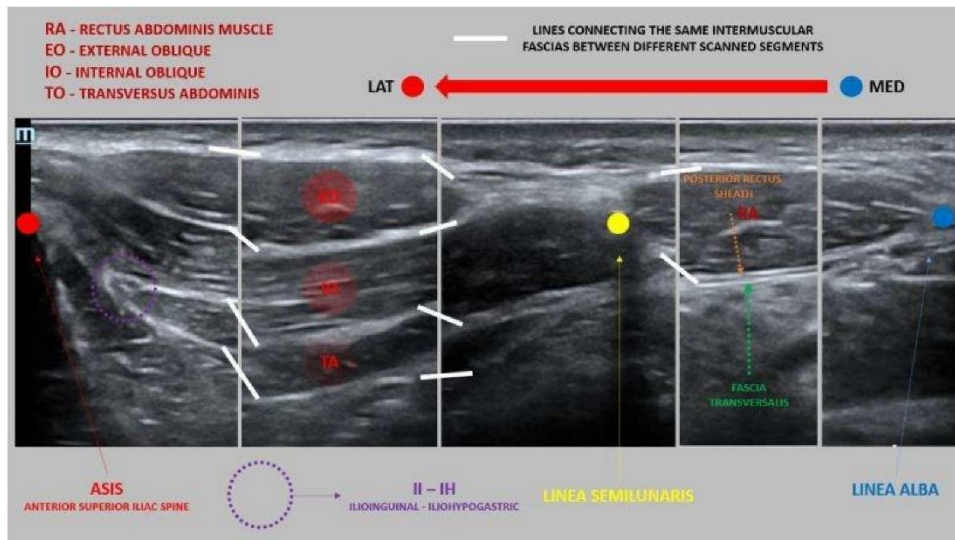
22

La technique du BIF

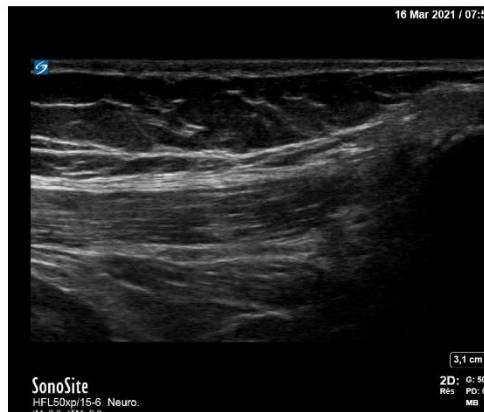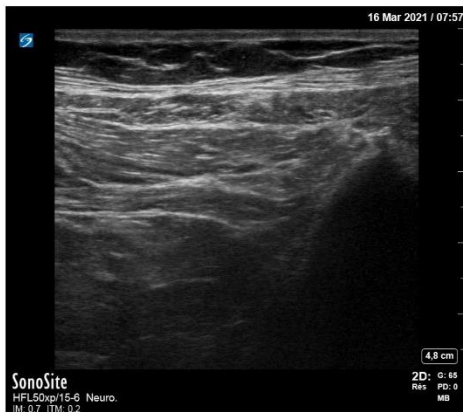b/La voie supra-inguinale sous écho :



23



24



25

MERCI !

Scherer Antoine

Téléphone :
06 77 41 29 52

Adresse email :
scherer.antoine@hotmail.com



THÈSE SOUTENUE PAR : Antoine SCHERER

TITRE : Le bloc ilio-fascial échoguidé par voie supra-inguinale,
aux urgences du CHU de Grenoble, dans le cadre de la
fracture de l'extrémité supérieure du fémur : mise en place
d'un protocole de service et formation des médecins
urgentistes à la technique

CONCLUSION :

I. Conclusion

C'est le 18 mai 1897, que Georges Crile et ses collaborateurs réalisaient la première anesthésie tronculaire du membre inférieur pour réaliser une amputation de jambe sous anesthésie locale³². Depuis, les connaissances n'ont eu de cesse d'évoluer avec un regain d'intérêt ces 30 dernières années grâce à deux avancées marquantes dans les techniques de repérage que sont : la neurostimulation et l'échoguidage. Cet engouement a été renforcé par le confort qu'apporte ces techniques pour le patient : qualité de l'analgésie, faible incidence des effets adverses, moindre recours aux opiacés,...Malgré cela certaines réticences subsistent pour une plus large utilisation des blocs et ce notamment en médecine d'urgence (cf annexe 1). Les principales raisons invoquées sont le manque de temps, de connaissance anatomique, de pratique technique et de coopération avec l'équipe médico-chirurgicale. Or, l'ALR et le BIF trouvent toute leur place dans ce contexte. Depuis 2002 le BIF est d'ailleurs recommandé par les sociétés savantes de médecine d'urgence⁹. Au SAU de Grenoble, aucun BIF n'a été réalisé sur une année malgré un nombre important de patient pouvant rentrer dans les indications (357).

L'objectif premier de ce travail a donc été de faire un point sur les connaissances actuelles et les évolutions récentes. Après cette première phase de travail il a été proposé aux médecins du SAU de Grenoble de venir se former et de mettre à jour leurs connaissances concernant l'ALR dans l'ESF. Ainsi, c'est en tout 46 médecins qui ont pu bénéficier d'une formation théorique et pratique au BIF échoguidé par voie supra-inguinale. Enfin, la mise en place d'un protocole de service permet désormais de prendre en charge les patients présentant une FESF dans des conditions satisfaisantes et sécuritaires. Le parcours de soin est organisé ce qui permet de faciliter les échanges entre les différentes équipes prenant en charge le patient. Ce dernier point constitue la troisième et dernière partie de ce travail.

VU ET PERMIS D'IMPRIMER
Grenoble, le :

LE DOYEN


Pour le Président
et par délégation
Le Doyen de Médecine
Pr. Patrice MORAND
Pr. Patrice MORAND

LE PRÉSIDENT DE LA THÈSE


Pr. Guillaume Debaty

Service d'Aide Médicale Urgente
SAMU 38
Secrétariat
04 76 63 42 02
secret@assamu@chu-grenoble.fr
CHU Grenoble Alpes

Bibliographie :

1. oberlin mouquet. Les modalités de prise en charge des fractures du col du fémur en France de 1998 à 2009. :8.
2. Aubrun F. Fracture de l'extrémité supérieure du fémur du patient âgé : aspect épidémiologique, facteurs de risque. *Ann Fr Anesth Réanimation*. 2011;30(10):e37-e39. doi:10.1016/j.annfar.2011.08.010
3. Baubeau C. Motifs et trajectoires de recours aux urgences hospitalières. Published online 2003:12.
4. Hwang U, Richardson LD, Sonuyi TO, Morrison RS. The Effect of Emergency Department Crowding on the Management of Pain in Older Adults with Hip Fracture: EFFECT OF ED CROWDING ON PAIN MANAGEMENT. *J Am Geriatr Soc*. 2006;54(2):270-275. doi:10.1111/j.1532-5415.2005.00587.x
5. Morrison RS, Magaziner J, Gilbert M, et al. Relationship between pain and opioid analgesics on the development of delirium following hip fracture. *J Gerontol A Biol Sci Med Sci*. 2003;58(1):76-81. doi:10.1093/gerona/58.1.m76
6. Mouzopoulos G, Vasiliadis G, Lasanianos N, Nikolaras G, Morakis E, Kaminaris M. Fascia iliaca block prophylaxis for hip fracture patients at risk for delirium: a randomized placebo-controlled study. *J Orthop Traumatol*. 2009;10(3):127-133. doi:10.1007/s10195-009-0062-6
7. Riddell M, Ospina M, Holroyd-Leduc JM. Use of Femoral Nerve Blocks to Manage Hip Fracture Pain among Older Adults in the Emergency Department: A Systematic Review. *CJEM*. 2016;18(4):245-252. doi:10.1017/cem.2015.94
8. Dalens B, Vanneuville G, Tanguy A. Comparison of the Fascia Iliaca Compartment Block with the 3-in-1 Block in Children. *Anesth Analg*. 1989;69(6):705-713.
9. Freysz M, Carli P. Société française d'anesthésie et de réanimation, Samu de France, Société francophone de médecine d'urgence. Published online 2004:10.
10. orthogeriatrie_et_fracture_de_la_hanche_-_fiche_points_cles.pdf. Accessed December 18, 2020. https://www.has-sante.fr/upload/docs/application/pdf/2018-05/orthogeriatrie_et_fracture_de_la_hanche_-_fiche_points_cles.pdf
11. orthogeriatrie_et_fracture_de_la_hanche_-_fiche_points_cles.pdf. Accessed November 28, 2020. https://www.has-sante.fr/upload/docs/application/pdf/2018-05/orthogeriatrie_et_fracture_de_la_hanche_-_fiche_points_cles.pdf
12. Fuzier R, Richez A, Olivier M. Anesthésie locorégionale en urgence. *Réanimation*. 2007;16(7-8):660-664. doi:10.1016/j.reaurg.2007.09.028
13. O'Reilly N, Desmet M, Kearns R. Fascia iliaca compartment block. *BJA Educ*. 2019;19(6):191-197. doi:10.1016/j.bjae.2019.03.001
14. Jones MR, Novitch MB, Hall OM, et al. Fascia iliaca block, history, technique, and efficacy in clinical practice. *Best Pract Res Clin Anaesthesiol*. 2019;33(4):407-413. doi:10.1016/j.bpa.2019.07.011

15. Desmet M, Balocco AL, Van Belleghem V. Fascia iliaca compartment blocks: Different techniques and review of the literature. *Best Pract Res Clin Anaesthesiol.* 2019;33(1):57-66. doi:10.1016/j.bpa.2019.03.004
16. Winnie AP, Ramamurthy S, Durrani Z. The Inguinal Paravascular Technic of Lumbar Plexus Anesthesia: The ??? - in-1 Block??? *Anesth Analg.* 1973;52(6):989-996. doi:10.1213/00000539-197311000-00036
17. Capdevila X, Biboulet P, Bouregba M, Barthelet Y, Rubenovitch J, d'Athis F. Comparison of the three-in-one and fascia iliaca compartment blocks in adults: clinical and radiographic analysis. *Anesth Analg.* 1998;86(5):1039-1044. doi:10.1097/00000539-199805000-00025
18. Dolan J, Williams A, Murney E, Smith M, Kenny G. Ultrasound Guided Fascia Iliaca Block: A Comparison With the Loss of Resistance Technique. *Reg Anesth Pain Med.* 2008;33(6):526-531. doi:10.1016/j.rapm.2008.03.008
19. Hebbard P, Ivanusic J, Sha S. Ultrasound-guided supra-inguinal fascia iliaca block: a cadaveric evaluation of a novel approach: Ultrasound-guided supra-inguinal fascia iliaca block. *Anaesthesia.* 2011;66(4):300-305. doi:10.1111/j.1365-2044.2011.06628.x
20. Choquet O, Zetlaoui PJ. Techniques d'anesthésie régionale périphérique du membre inférieur. Published online 2014:23.
21. Barrington MJ, Kluger R. Ultrasound Guidance Reduces the Risk of Local Anesthetic Systemic Toxicity Following Peripheral Nerve Blockade: *Reg Anesth Pain Med.* 2013;38(4):289-297. doi:10.1097/AAP.0b013e318292669b
22. Protocoles mapar 2019. Accessed December 20, 2020. <https://www.livres-medicaux.com/protocoles-mapar-2019.html>
23. Realite_du_risque_allergique_en_anesthesie_incidence_morbidite_mortalite_substances_responsables_tableaux_cliniques_SFAR_.pdf. Accessed July 19, 2021. https://sofia.medicalistes.fr/spip/IMG/pdf/Realite_du_risque_allergique_en_anesthesie_incidence_morbidite_mortalite_substances_responsables_tableaux_cliniques_SFAR_.pdf
24. Estebe P, Aveline C. Adjuvants en anesthésie locorégionale périphérique. :28.
25. Huynh TM, Marret E, Bonnet F. Combination of dexamethasone and local anaesthetic solution in peripheral nerve blocks: A meta-analysis of randomised controlled trials. *Eur J Anaesthesiol.* 2015;32(11):751-758. doi:10.1097/EJA.0000000000000248
26. Delbos A, Rontes O. DEXAMÉTHASONE ET ALR. :5.
27. Carles M, Beloeil H, Bloc S, et al. Anesthésie loco-régionale périmerveuse (ALR-PN). *Anesth Réanimation.* 2019;5(3):208-217. doi:10.1016/j.anrea.2019.02.003
28. Recommandations pour la Pratique Clinique" Les blocs périphériques des membres chez l'adulte " - La SFAR. Société Française d'Anesthésie et de Réanimation. Published October 5, 2015. Accessed December 20, 2020. <https://sfar.org/recommandations-pour-la-pratique-clinique-les-blocs-peripheriques-des-membres-chez-ladulte/>
29. Bouaziz H, Aubrun F, Belbachir AA, et al. Échographie en anesthésie locorégionale. *Ann Fr Anesth Réanimation.* 2011;30(9):e33-e35. doi:10.1016/j.annfar.2011.06.008

30. membres de la commission des référentiels de la SFMU, Duchenne J, Martinez M, et al. Premier niveau de compétence pour l'échographie clinique en médecine d'urgence. Recommandations de la Société française de médecine d'urgence par consensus formalisé. *Ann Fr Médecine Urgence*. 2016;6(4):284-295. doi:10.1007/s13341-016-0649-5
31. Celi J, Fehlmann CA, Rutschmann OT, et al. Learning process of ultrasound-guided Ilio-fascial compartment block on a simulator: a feasibility study. *Int J Emerg Med*. 2020;13. doi:10.1186/s12245-020-00317-6
32. Cuvillon P, Zoric L, Boisson C, Ripart J. Blocs du membre inférieur. :19.

*L*e serment d'Hippocrate

Texte revu par l'Ordre des médecins en 2012

“ Au moment d'être admis(e) à exercer la médecine, je promets et je jure d'être fidèle aux lois de l'honneur et de la probité.

Mon premier souci sera de rétablir, de préserver ou de promouvoir la santé dans tous ses éléments, physiques et mentaux, individuels et sociaux.

Je respecterai toutes les personnes, leur autonomie et leur volonté, sans aucune discrimination selon leur état ou leurs convictions. J'interviendrai pour les protéger si elles sont affaiblies, vulnérables ou menacées dans leur intégrité ou leur dignité. Même sous la contrainte, je ne ferai pas usage de mes connaissances contre les lois de l'humanité.

J'informerai les patients des décisions envisagées, de leurs raisons et de leurs conséquences.

Je ne tromperai jamais leur confiance et n'exploiterai pas le pouvoir hérité des circonstances pour forcer les consciences.

Je donnerai mes soins à l'indigent et à quiconque me les demandera. Je ne me laisserai pas influencer par la soif du gain ou la recherche de la gloire.

Admis(e) dans l'intimité des personnes, je tairai les secrets qui me seront confiés. Reçu(e) à l'intérieur des maisons, je respecterai les secrets des foyers et ma conduite ne servira pas à corrompre les mœurs.

Je ferai tout pour soulager les souffrances. Je ne prolongerai pas abusivement les agonies. Je ne provoquerai jamais la mort délibérément.

Je préserverai l'indépendance nécessaire à l'accomplissement de ma mission. Je n'entreprendrai rien qui dépasse mes compétences. Je les entretiendrai et les perfectionnerai pour assurer au mieux les services qui me seront demandés.

J'apporterai mon aide à mes confrères ainsi qu'à leurs familles dans l'adversité. Que les hommes et mes confrères m'accordent leur estime si je suis fidèle à mes promesses ; que je sois déshonoré(e) et méprisé(e) si j'y manque. ”