



HAL
open science

Évolution des concepts de préparations à minima des inlays, onlays, overlays en CAO et CFAO

Océane Roch

► **To cite this version:**

Océane Roch. Évolution des concepts de préparations à minima des inlays, onlays, overlays en CAO et CFAO. Chirurgie. 2021. dumas-03361078

HAL Id: dumas-03361078

<https://dumas.ccsd.cnrs.fr/dumas-03361078v1>

Submitted on 1 Oct 2021

HAL is a multi-disciplinary open access archive for the deposit and dissemination of scientific research documents, whether they are published or not. The documents may come from teaching and research institutions in France or abroad, or from public or private research centers.

L'archive ouverte pluridisciplinaire **HAL**, est destinée au dépôt et à la diffusion de documents scientifiques de niveau recherche, publiés ou non, émanant des établissements d'enseignement et de recherche français ou étrangers, des laboratoires publics ou privés.



Distributed under a Creative Commons Attribution - NonCommercial - NoDerivatives 4.0 International License

THESE

***POUR OBTENIR LE DIPLOME D'ETAT
DE DOCTEUR EN CHIRURGIE DENTAIRE***

Présentée et publiquement soutenue devant la

Faculté d'Odontologie de Marseille
(Doyen : Monsieur le Professeur Bruno FOTI)

Aix-Marseille Université
(Président : Monsieur le Professeur Éric BERTON)

***Evolution des concepts de préparations à minima des
inlays, onlays, overlays en CAO et CFAO***

Présentée par

ROCH Océane

Née le 30/03/1994
A La Seyne Sur Mer

(VAR)

Thèse soutenue le **Judi 21 janvier 2021**

Devant le jury composé de

Président : Professeur RASKIN Anne

Assesseurs : Professeur RUQUET Michel

Docteur TERRER Elodie

Docteur BALLESTER Benoit

Invité : Docteur PILLIOL Virginie

THESE

***POUR OBTENIR LE DIPLOME D'ETAT
DE DOCTEUR EN CHIRURGIE DENTAIRE***

Présentée et publiquement soutenue devant la

Faculté d'Odontologie de Marseille
(Doyen : Monsieur le Professeur Bruno FOTI)

Aix-Marseille Université
(Président : Monsieur le Professeur Éric BERTON)

***Evolution des concepts de préparations à minima des
inlays, onlays, overlays en CAO et CFAO***

Présentée par

ROCH Océane

Née le 30/03/1994
A La Seyne Sur Mer

(VAR)

Thèse soutenue le **Judi 21 janvier 2021**

Devant le jury composé de

Président : Professeur RASKIN Anne

Assesseurs : Professeur RUQUET Michel

Docteur TERRER Elodie

Docteur BALLESTER Benoit

Invité : Docteur PILLIOL Virginie

ADMINISTRATION

Mise à jour : sept. 2020

Doyens Honoraires

Professeur	Raymond SANGIUOLO ⁺
Professeur	Henry ZATTARA André
Professeur	SALVADORI Jacques
Professeur	DEJOU

Doyen Assesseurs

Professeur	Bruno FOTI
Professeur	Michel RUQUET
Professeur	Anne RASKIN

Directeurs de Départements

Formation Initiale	Professeur	Michel RUQUET
Recherche	Professeur	Anne RASKIN
Formation Continue	Professeur	Frédéric BUKIET

Charges de missions

Relations Internationales	Professeur	Hervé TASSERY
Internat et Diplômes d'études spécialisées	Professeur	Virginie MONNET-CORTI
Affaires générales	Docteur	Patrick TAVITIAN

Responsable des Services Administratifs et Techniques	Madame	Katia LEONI
--	--------	-------------

LISTE DES ENSEIGNANTS

PROFESSEURS DES UNIVERSITES – PRATICIENS HOSPITALIERS DES CSERD

BUKIET Frédéric ⁽⁵⁸⁻⁰¹⁾
FOTI Bruno ⁽⁵⁶⁻⁰²⁾
LE GALL Michel ⁽⁵⁶⁻⁰¹⁾
MONNET-CORTI Virginie ⁽⁵⁷⁻⁰¹⁾
ORTHLIEB Jean-Daniel ⁽⁵⁸⁻⁰¹⁾
RASKIN Anne ⁽⁵⁸⁻⁰¹⁾
RUQUET Michel ⁽⁵⁸⁻⁰¹⁾
TARDIEU Corinne ⁽⁵⁶⁻⁰¹⁾
TARDIVO Delphine ⁽⁵⁶⁻⁰²⁾
TASSERY Hervé ⁽⁵⁸⁻⁰¹⁾

PROFESSEUR DES UNIVERSITES

ABOUT Imad ⁽⁶⁵⁾

PROFESSEURS EMERITES

DEJOU Jacques
HUE Olivier

MAITRES DE CONFERENCES DES UNIVERSITES – PRATICIENS HOSPITALIERS DES CSERD

ABOUDHARAM Gérard ⁽⁵⁸⁻⁰¹⁾	LAN Romain ⁽⁵⁶⁻⁰²⁾
BANDON Daniel ⁽⁵⁶⁻⁰¹⁾	LAURENT Michel ⁽⁵⁸⁻⁰¹⁾
BELLONI Didier ⁽⁵⁷⁻⁰¹⁾	LAURENT Patrick ⁽⁵⁷⁻⁰¹⁾
BOHAR Jacques ⁽⁵⁶⁻⁰¹⁾	MAILLE Gérald ⁽⁵⁸⁻⁰¹⁾
CAMOIN Ariane ⁽⁵⁶⁻⁰¹⁾	PHILIP-ALLIEZ Camille ⁽⁵⁶⁻⁰¹⁾
CAMPANA Fabrice ⁽⁵⁷⁻⁰¹⁾	POMMEL Ludovic ⁽⁵⁸⁻⁰¹⁾
CATHERINE Jean-Hugues ⁽⁵⁷⁻⁰¹⁾	PRECKEL Bernard-Éric ⁽⁵⁸⁻⁰¹⁾
GAUBERT Jacques ⁽⁵⁶⁻⁰¹⁾	RÉ Jean-Philippe ⁽⁵⁸⁻⁰¹⁾
GIRAUD Thomas ⁽⁵⁸⁻⁰¹⁾	ROCHE-POGGI Philippe ⁽⁵⁷⁻⁰¹⁾
GIRAUDEAU Anne ⁽⁵⁸⁻⁰¹⁾	STEPHAN Grégory ⁽⁵⁸⁻⁰¹⁾
GUIVARC'H Maud ⁽⁵⁸⁻⁰¹⁾	TAVITIAN Patrick ⁽⁵⁸⁻⁰¹⁾
JACQUOT Bruno ⁽⁵⁸⁻⁰¹⁾	TERRER Elodie ⁽⁵⁸⁻⁰¹⁾
LABORDE Gilles ⁽⁵⁸⁻⁰¹⁾	TOSELLO Alain ⁽⁵⁸⁻⁰¹⁾

MAITRES DE CONFERENCES DES UNIVERSITES ASSOCIES

BALLESTER Benoît ⁽⁵⁸⁻⁰¹⁾
BLANCHET Isabelle ⁽⁵⁶⁻⁰¹⁾
MENSE Chloé ⁽⁵⁸⁻⁰¹⁾
SILVESTRI Frédéric ⁽⁵⁸⁻⁰¹⁾

ASSISTANTS HOSPITALIERS ET UNIVERSITAIRES

AL AZAWI Hala (56-01)	HAHN-GOLETTI Larissa (58-01)
ANTEZACK Angeline (57-01)	LIOTARD Alicia (58-01)
ARNIER Canelle (56-01)	MANSUY Charlotte (58-01)
BACHET-DORISON Damienne (56-01)	MARTIN William (56-01)
CAMBON Isabelle (56-01)	MATTERA Rémi (56-01)
CASAZZA Estelle (56-01)	MELLOUL Sébastien (57-01)
CASTRO Romain (57-01)	PARFU Anne (58-01)
DAVID Laura (56-01)	PASCHEL Laura (58-01)
DEVICTOR Alix (58-01)	PILLIOL Virginie (58-01)
DODDS Mélina (58-01)	REPETTO Andréa (58-01)
DRAUSSIN Thierry (56-02)	ROMANET Yvan (57-01)
DUMAS Cathy (57-01)	SANTUNIONE Charlotte (58-01)
HADJ-SAID Mehdi (57-01)	VINAÏ Michael (56-01)

ASSISTANTS DES UNIVERSITES ASSOCIES

GRINE Ghilès (57-01)
HOUVENAEGHEL Brice (57-01)

Intitulés des sections CNU :

- 56^{ème} section : Développement, croissance et prévention
 - 56-01 Odontologie pédiatrique et orthopédie dento-faciale
 - 56-02 : Prévention – Epidémiologie – Economie de la santé – Odontologie légale
- 57^{ème} section : Chirurgie orale ; Parodontologie ; Biologie Orale
 - 57-01 : Chirurgie orale – Parodontologie – Biologie orale
- 58^{ème} section : Réhabilitation orale
 - 58-01 : Dentisterie restauratrice – Endodontie – Prothèses – Fonction-Dysfonction – Imagerie – Biomatériaux

L'auteur s'engage à respecter les droits des tiers, et notamment les droits de propriété intellectuelle. Dans l'hypothèse où la thèse comporterait des éléments protégés par un droit quelconque, l'auteur doit solliciter les autorisations nécessaires à leur utilisation, leur reproduction et leur représentation auprès du ou des titulaires des droits. L'auteur est responsable du contenu de sa thèse. Il garantit l'Université contre tout recours. Elle ne pourra en aucun cas être tenue responsable de l'atteinte aux droits d'un tiers

A Madame la Présidente, le Professeur Anne RASKIN,

Je vous remercie de me faire l'honneur de présider ce jury de thèse. Il était impensable pour moi de partager ce moment si important sans vous.

Veillez trouver dans ce travail l'expression de mon profond respect pour l'enseignement que vous nous avez dispensé avec tellement de gentillesse. Vous avoir à mes côtés durant ma dernière année d'étude a été une grande chance et m'a permis de m'enrichir sur le plan professionnel mais aussi personnel. Vous nous apprenez et vous nous faites prendre conscience de principes et de valeurs qui sont fondamentales dans notre profession. Une seule année à vos côtés est trop courte. Vous offrez tellement aux étudiants qui croisent votre chemin. Vous êtes une personne tellement bienveillante, toujours à nous donner de précieux conseils. A l'écoute de vos étudiants, vous nous faites confiance et vous nous poussez à faire de notre mieux. Pour tout cela, je vous remercie.

A Monsieur le Professeur Michel RUQUET

Je vous remercie de me faire l'honneur de participer à ce jury de thèse. Votre présence est très importante pour moi en ce jour car vous avez été présent depuis le début. Toujours là pour soutenir vos étudiants, les aider, leur donner de bons conseils, le tout toujours avec beaucoup de gentillesse et d'humour. Ce fût un réel plaisir de travailler et d'apprendre à vos côtés. Merci pour votre disponibilité et votre bienveillance. Soyez assuré de mon profond respect et de ma sincère gratitude.

A Madame le Docteur Élodie TERRER,

Je vous remercie d'avoir accepté de diriger ce travail.

Je vous remercie pour votre gentillesse, votre bienveillance, votre écoute et votre implication. J'ai pu fournir ce travail grâce à vos conseils, votre rigueur, votre investissement et votre disponibilité.

Mais j'ai également pris plaisir à travailler avec vous en clinique. J'ai beaucoup appris à vos côtés et souvent je repense et j'applique vos précieux conseils. Vous m'avez donné confiance en moi et appris la persévérance et la patience dans cette discipline qu'est l'endodontie.

C'est pour tout cela, qu'il était important pour moi de vous choisir comme directrice de thèse. Voyez en ce travail, l'expression d'une grande estime et d'une grande considération

A Monsieur le Docteur Benoît BALLESTER,

*Je vous remercie d'avoir accepté de faire partie de mon jury.
J'ai pu surtout bénéficier de vos qualités d'enseignant lors de ma dernière année d'étude. Que ce soit pour nos vacations d'urgences ou de soins, je vous remercie pour votre pédagogie, vos conseils, votre disponibilité et votre gentillesse. Ce fut un réel plaisir de travailler à vos côtés, notamment pour réaliser mon premier onlay.
Veuillez trouver ici l'expression de ma gratitude la plus sincère et de mon profond respect.*

A Madame le Docteur Virginie PILLIOL,

Je tenais particulièrement à votre présence en ce jour et vous remercie de faire partie de mon jury. Vous incarnez de nombreuses qualités qui font de vous une excellente enseignante. Quelle générosité ! Ce fut un réel plaisir de travailler à vos côtés durant 2 années. Un grand merci pour votre pédagogie et votre disponibilité. Véritable soutien pour vos étudiants, vous savez nous encourager et nous aider toujours avec sympathie. Veuillez trouver ici l'expression de ma gratitude la plus sincère et de mon profond respect.

Table des matières

I)	Introduction	1
II)	Généralités.....	2
	A. Généralités sur les inlays, onlays, overlays	2
	B. Généralités sur la CAO CFAO	3
III)	L'évolution de la CFAO	4
	A. L'apport du numérique en pratique quotidienne	4
	B. Les caméras optiques d'aujourd'hui.....	5
	C. Evolution de l'utilisation des matériaux usinables.....	8
	1. Les céramiques	9
	2. Les composites	9
	3. Les hybrides	10
IV)	L'évolution des concepts.....	11
	A. Vers une dentisterie contemporaine ?	11
	B. La place des restaurations indirectes dans le gradient thérapeutique	11
	C. Les différents concepts.....	13
	1. Le concept mécaniste : un concept obsolète ?	13
	2. Le concept de biomimétisme / bioémulation.....	14
	3. Le concept de préservation tissulaire : la minimal invasive dentistry	17
	D. Stratégies et paramètres à prendre en compte	18
	1. Recouvrement	18
	2. Utilisation d'un substitut dentinaire, hybridation et remontée de marge.....	19
	3. Influence de l'empreinte optique	24
	4. Utilisation d'un Mock-up	25
V)	L'évolution de nos préparations.....	26
	A. Principes architecturaux communs aux inlays, onlays et overlays... ..	26
	B. Evolutions au sein des préparations pour restaurations indirectes : cas des overlays.	32
	1. Les tables-tops.....	34
	2. Les veneerlays	35
VI)	Conclusion.....	37

I) Introduction

La dentisterie contemporaine est entrée ces dernières années dans une nouvelle ère : celle de l'adhésion et du biomimétisme.

Ce sont les restaurations partielles collées qui représentent au mieux cette nouvelle dentisterie en prenant une place incontournable dans l'arsenal thérapeutique moderne du chirurgien-dentiste. Elles permettent de contrer les limites des restaurations directes mais surtout offrent une réelle alternative à la couronne périphérique conventionnelle dans un souci de préservation tissulaire.

Ces dernières ont donc leurs exigences centrées sur la biologie (préservation tissulaire) mais également sur la biomécanique (garante de la résistance finale de la dent restaurée).

La mise en pratique de ces changements de paradigmes vient bouleverser les habitudes opératoires du praticien ce qui nécessite de mener une réflexion sur les nouvelles formes de préparations, les nouveaux biomatériaux disponibles, les nouveaux protocoles d'assemblage et les nouveaux outils à disposition.

Ainsi dans un souci de préservation tissulaire, ce n'est plus la dent qui doit s'adapter aux besoins de la restauration mais bel est bien la restauration à la structure dentaire. La dent est placée au centre de notre exercice. Les restaurations partielles collées peuvent ainsi prendre des formes cliniques variées comme les facettes, les chips, les inlays, les onlays, les overlays, les veneerlays, ou encore les tables-tops. Cette thèse décrira les restaurations partielles collées limitées au secteur postérieur.

De plus, concomitant au développement de cette dentisterie biomimétique et adhésive, les outils et biomatériaux à disposition du chirurgien-dentiste se voient évoluer. La CFAO est aujourd'hui au cœur de cette évolution. Reposant sur une empreinte optique à l'aide d'une caméra intra-buccale, la CFAO offre un réel confort de travail au praticien, mais est également un excellent outil de communication avec le patient de plus en plus soucieux de l'esthétique, même en secteur postérieur.

Ce développement de la CFAO a également engendré un bouleversement concernant les biomatériaux utilisables. En effet, la plupart des matériaux connus peuvent être mis en forme par usinage sous forme de blocs à usiner. Mais la CFAO a également permis de développer de nouveaux matériaux à savoir les céramiques polycristallines ou les hybrides.

L'objet de cette thèse est donc de mettre en évidence l'évolution de la pratique de la dentisterie contemporaine avec la CFAO directe, la description des nouveaux concepts en dentisterie adhésive, les stratégies et paramètres à prendre en compte pour les préparations, et les nouvelles formes de préparations applicables.

II) Généralités

A. Généralités sur les inlays, onlays, overlays

Les restaurations esthétiques en céramique ou composite collées postérieures sont depuis récemment en plein essor. Cela est notamment dû à un rejet progressif des restaurations directes à base d'amalgame dentaire favorisant l'émergence de restaurations plus esthétiques obtenues par méthodes directes ou indirectes. De même, les inlays/onlays ou couronnes par alliages précieux ont été progressivement abandonnés depuis les années 1970 pour des raisons économiques et esthétiques.

A la différence des restaurations directes, ces restaurations nécessitent une empreinte, l'intervention d'un prothésiste dentaire en laboratoire ou bien au cabinet grâce à l'empreinte optique et l'usineuse. Elles nous offrent une alternative face aux limites de la restauration en technique directe, se positionnent parfaitement dans l'échelle thérapeutique, et peuvent offrir un réel esthétisme à nos patients de plus en plus demandeur même en secteur postérieur.

En fonction de la perte de substance dentaire à restaurer, nous allons retrouver :

- Les restaurations indirectes partielles avec les inlays et les onlays pour le secteur postérieur et les facettes pour le secteur antérieur.
- Et les restaurations indirectes périphériques constituées des overlays, veneerlays, tables-tops, couronnes et endocouronnes pour les secteurs postérieurs et les facettes à 360° et couronnes pour le secteur antérieur (1,2).

Nous présenterons uniquement les restaurations possibles sur les dents postérieures.

C'est le choix de la forme de préparation, incluant ou non un ou plusieurs recouvrements cuspidiens qui va définir la terminologie.

Ainsi, un **Inlay** se définit comme une pièce prothétique partielle, restaurant une perte de substance dentaire intracuspidiennne n'intéressant pas les cuspides.

Un **Onlay** se définit comme une pièce prothétique partielle, restaurant une perte de substance intracoronaire, intéressant entre une et trois cuspides.

Un **Overlay** (ou parfois « couronne partielle ») se définit comme une pièce prothétique périphérique, rétablissant l'ensemble de la table occlusale, intéressant donc l'ensemble des cuspides. Sa distinction avec la couronne se fait par ses limites qui sont forcément supra-gingivales, naturelles ou reconstruites (3).

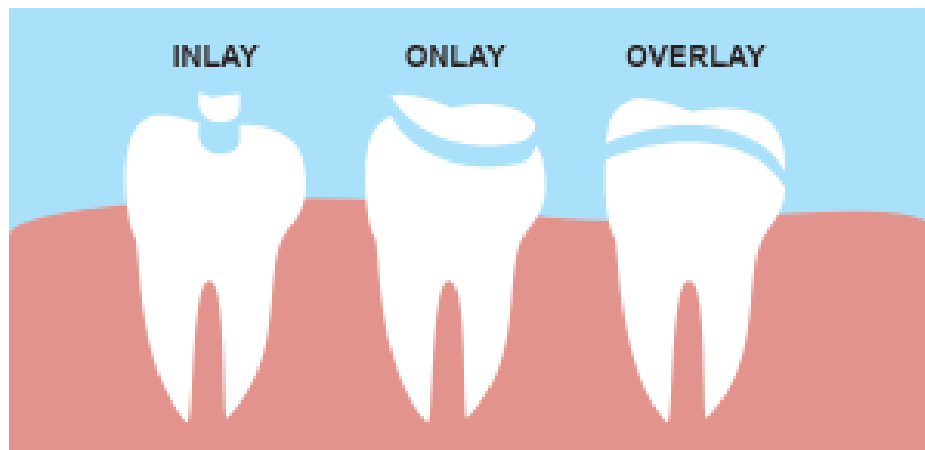


Figure 1 : Différence entre un inlay, un onlay et un overlay

Les restaurations indirectes sont donc devenues aujourd'hui un incontournable dans l'évolution de l'arsenal des thérapeutiques restauratrices modernes.

B. Généralités sur la CAO CFAO

Qu'est-ce que la CFAO ?

Il s'agit de la Conception et Fabrication Assistée par Ordinateur d'éléments prothétiques en dentisterie grâce à l'informatique. Décrite en 1973 par le Professeur François Duret dans sa thèse « Empreinte Optique », la CFAO est une véritable innovation pour l'époque. Cette dernière nous décrit les techniques utilisées qui sont la combinaison :

- D'une lecture optique 3D
- D'un ordinateur
- D'un centre d'usinage.

Cerec® est le premier système commercialisé de CFAO pour l'usinage de prothèse dentaire. Il a été inventé en 1980 par les Dr Wermer MÖRMAN (chirurgien-dentiste) et Marco BRANDESTINI (ingénieur). Ce n'est qu'en 1985 que la première couronne usinée par le système Cerec® est réalisée au congrès de l'ADF. A l'époque le matériau n'était pas encore de la céramique (4).

Par la suite, il s'est dégagé 3 types de méthodes de travail autour de la CFAO :

- **La CFAO directe** ou chairside offre des restaurations en une seule séance où tout se passe au cabinet. Après une empreinte grâce à une caméra optique, la restauration dentaire est usinée, directement fabriquée à l'aide de matériaux esthétiques puis assemblée par collage.
- **La CFAO indirecte** où une fois la préparation faite, l'empreinte est prise de façon classique (chimico-manuelle), puis envoyée au laboratoire, sera traitée, coulée, puis sa réplique positive sera scannée.

- **La CFAO semi-directe** où le praticien utilisera une caméra optique pour son empreinte qui sera transmise via internet au prothésiste pour la conception de la pièce prothétique.

La CFAO directe nous permet ainsi une remise en question des schémas classiques de la prothèse scellée pour nous amener dans l'univers de la dentisterie adhésive.

Aujourd'hui quasiment toutes les restaurations en dentisterie peuvent être concernées par la CFAO : que ce soit en dentisterie restauratrice (inlay, onlays, overlays, facettes), en prothèse fixe, en prothèse implantaire, en prothèse amovible (réalisation de châssis) ou en orthodontie (5-7).

<u>CFAO indirecte</u>	<u>CFAO semi-directe</u>	<u>CFAO directe</u>
Acquisition : Empreinte conventionnelle puis numérisation de l'empreinte	Acquisition : Empreinte optique intra-buccale	
CAO au laboratoire	ou dans un centre délocalisé	CAO au cabinet
FAO au laboratoire	ou centre d'usinage	FAO au cabinet

Figure 2 : Les 3 méthodes de travail par CFAO

III) Evolution de la CFAO directe

A. L'apport du numérique en pratique quotidienne

Encore plus aujourd'hui, la transition numérique grâce à l'utilisation de la CFAO (particulièrement en technique directe) est intéressante tant économiquement que techniquement car les dernières générations de caméras intra-orales réalisent aujourd'hui des performances qui, dans certaines situations, les rendent supérieures aux empreintes conventionnelles (8).

En effet, quand la réalisation des techniques indirectes impose une étape intermédiaire et supplémentaire de laboratoire pour la réalisation de la pièce prothétique, augmentant les protagonistes et donc les sources d'erreurs. La CFAO directe, elle, avec son système « tout en un » ou chairside, peut permettre au chirurgien-dentiste de se passer de la participation du prothésiste et d'une séance supplémentaire.

Cela impose une nouvelle dynamique dans la chronologie de soin et une nouvelle organisation du soin au fauteuil (9–11).

Le déroulement de la séance unique peut se dérouler ainsi :

- Installation du patient, anesthésie et préparation de la dent ;
- Empreinte optique et conception de la pièce par ordinateur avec le patient au fauteuil, choix de la teinte ;
- Fabrication de la pièce prothétique par l'unité de fabrication, le patient patiente en salle d'attente ;
- Eventuellement maquillage et glaçage de la pièce, finitions ;
- Essayage de la pièce et collage en bénéficiant des effets de l'anesthésie.

Pour le patient, cela offre une séance plus confortable et pratique :

- Une seule séance sans déficit esthétique ou inconvénients liés aux provisoires ;
- Une seule anesthésie ;
- Evite les réflexes nauséux et les sensations d'étouffements ;
- Nouveauté technologique et attrait pour la robotique.

Pour le praticien cela offre de nombreux avantages :

- Un gain de temps ;
- Une seule anesthésie ;
- Pas d'obturation provisoire ;
- Pas d'intermédiaires (coursier, prothésiste) ;
- Diminution des imprécisions et sources d'erreurs potentielles dues à la manipulation et aux propriétés physiques des matériaux (12) ;
- Un gain de place par son stockage sous format numérique ;
- Favorise la communication avec le patient qui assiste aux manipulations informatiques faites par le praticien ;
- Elle évite l'utilisation de consommables et leurs transformations en déchets plus ou moins polluants. De plus elle supprime le transport physique des empreintes et donc réduit l'impact environnemental causé par les véhicules.

B. Les caméras optiques d'aujourd'hui

Protagoniste essentiel du premier maillon (l'acquisition) de la chaîne numérique, la caméra optique n'a cessé d'évoluer depuis 40 ans. Retrouvées dans la littérature sous l'acronyme IOS (Intra-Oral Scanner), ces caméras inondent aujourd'hui le marché.

Quelles sont leurs évolutions ?

Actuellement l'IOS est proposé sous plusieurs formats plus ou moins ergonomiques (13) :

- Le kart (a) : la caméra est intégrée à un ensemble mobile sur roulette comprenant un écran tactile et le système informatique émettant la modélisation de l'empreinte ;
- Le pod (b) : la caméra est ici indépendante de l'ordinateur. Cette dernière peut être sans fil (Wireless) : c'est ce que propose la société 3 Shape ;
- Le compact (c) : concept du kart mais en miniature ;
- Le move (d) : la caméra est fixée à un support tubulaire monté sur pied à roulettes supportant l'ordinateur et un écran tactile.

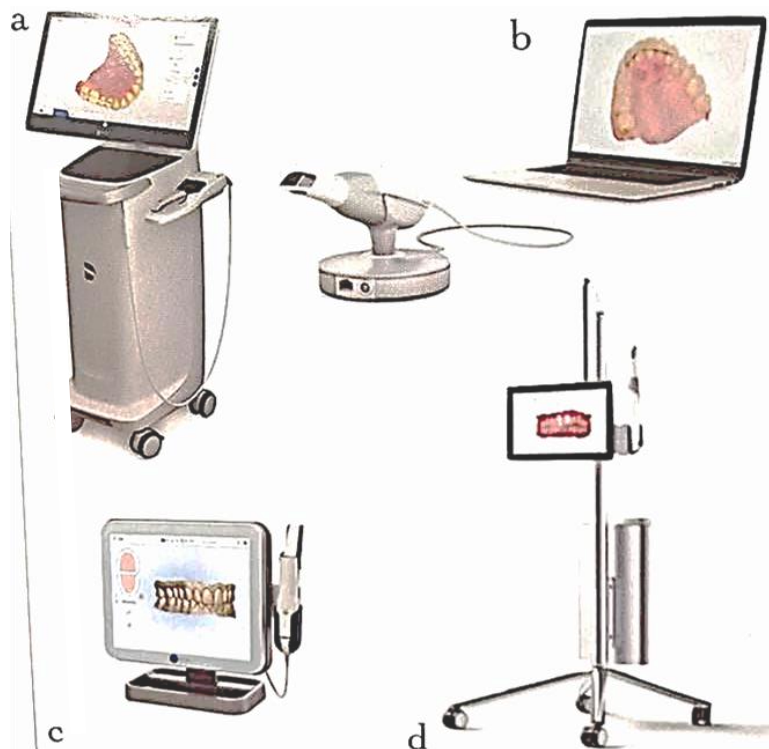


Figure 3: Les différents formats des IOS. (a) Le kart. (b) Le pod. (c) Le compact. (d) Le move. (13).

Maintenant, la prise d'empreinte optique se fait selon le même principe quel que soit l'IOS : un balayage de la surface à enregistrer ou tracking. Cet enregistrement se contrôle en temps réel à l'écran et doit suivre un trajet précis afin d'optimiser la fluidité et la qualité du relevé de données. Aujourd'hui, les caméras permettent, pour un praticien expérimenté, d'obtenir une empreinte maxillaire et mandibulaire, enregistrement de l'occlusion compris, en cinq minutes environs (14).

Maintenant les cameras doivent assurer un scannage « complet », c'est-à-dire qu'elles doivent pouvoir scanner les arcades mais aussi le palais et les tissus mous, permettant la réalisation de prothèses amovibles.

Si les premiers IOS (Cerec, Lava Cos) nécessitaient un poudrage via une poudre de dioxyde de titane afin de rendre lisible les surfaces à enregistrer, nous pouvons maintenant nous affranchir de cette étape avec les caméras actuelles. Cette manipulation demandait une courbe d'apprentissage assez longue. Elle peut aujourd'hui compliquer sensiblement certaines empreintes imposant un isolement parfait de la salive, voire même fausser l'empreinte (14,15).

La nature des fichiers générés a également subi une évolution : si auparavant les fichiers pouvaient être propres à un fabricant c'est-à-dire qu'ils ne pouvaient être exploités que par du matériel de même marque, aujourd'hui la plupart des fichiers actuels sont de types .stl, .ply, .obj, dits libres, ou bien convertibles sans restrictions en fichier .stl permettant une exploitation par n'importe quelle machine de CFAO. Néanmoins il faut rester vigilant quant à la dispersion des données (16,17).

La couleur, maintenant disponible sur les caméras optiques, peut être une option mais aussi un avantage supplémentaire pour une précision dans la détection des limites.

L'empreinte optique ne doit certainement pas être considérée comme un simple porte-empreinte numérique car pouvant être associée à plusieurs autres types de données (radiologies, scanners faciaux, détection de la couleur des dents, détection des lésions carieuses). Elle permet une prise en charge globale.

L'évolution récente des caméras de numérisation 3D intra-buccales en termes de vitesse d'acquisition, de confort d'utilisation et de précision nous permet une utilisation facile en pratique quotidienne. Toutes ces évolutions ayant pour objectif commun d'aller vers un « patient numérique, ou virtuel » (13,15).

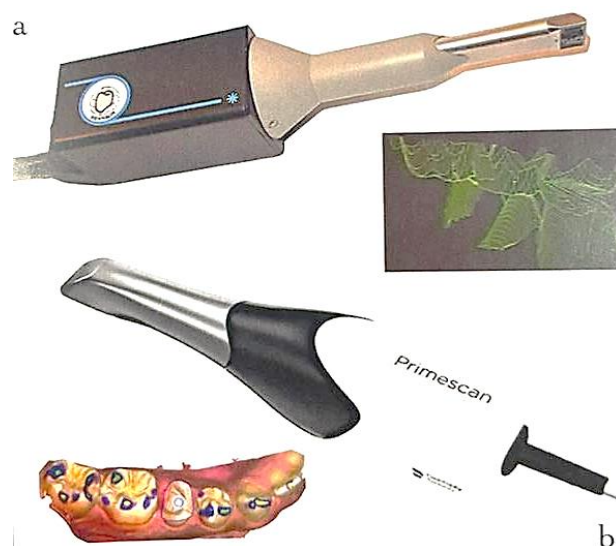

Figure 4: Différence entre l'IOS Henson de François Duret en 1985 (en haut) et l'IOS Primescann (Dentsply-Sirona) en 2019 (en bas) (13)

C. Evolution de l'utilisation des matériaux usinables

La CFAO a bouleversé l'utilisation des biomatériaux en dentisterie restauratrice et en prothèse.

Tous les matériaux déjà connus (alliages métalliques, céramiques et résines) peuvent être usinés ou mis en forme par addition, avec des caractéristiques un peu différentes.

Avec la CFAO, l'utilisation de systèmes « tout-céramiques » est en forte progression, faisant apparaître des indications cliniques toujours plus élargies. Nous allons vers une suppression du métal qui est responsable d'un inesthétisme certain, de phénomènes de corrosion, de phénomènes de toxicologie lors de l'usinage ou encore par diffusion et de conflits lors d'examen d'imagerie médicale.

La CFAO nous a également permis d'avoir accès à de nouveaux matériaux que sont les hybrides.

Ces matériaux sont conditionnés sous la forme de blocs à usiner.

Cependant dans le concept d'une séance unique en CFAO directe, seuls les matériaux ne devant pas être stratifiés seront privilégiés. Les restaurations vont être conçues en monobloc et pourront être par la suite polies, maquillées et glacées (18).

Nous allons retrouver :

- Les céramiques feldspathiques (« conventionnelles ») ;
- Les vitrocéramiques ;
- Les vitrocéramiques renforcées ;
- Les composites (ex : Lava™ Ultimate, 3M Espe, Cerasmart™, GC, Ambarino® High Class, Creamed, Brilliant Crios, Coltène, Shofu Block, Shofu) ;
- Les hybrides (ex : Enamic (Vita)).

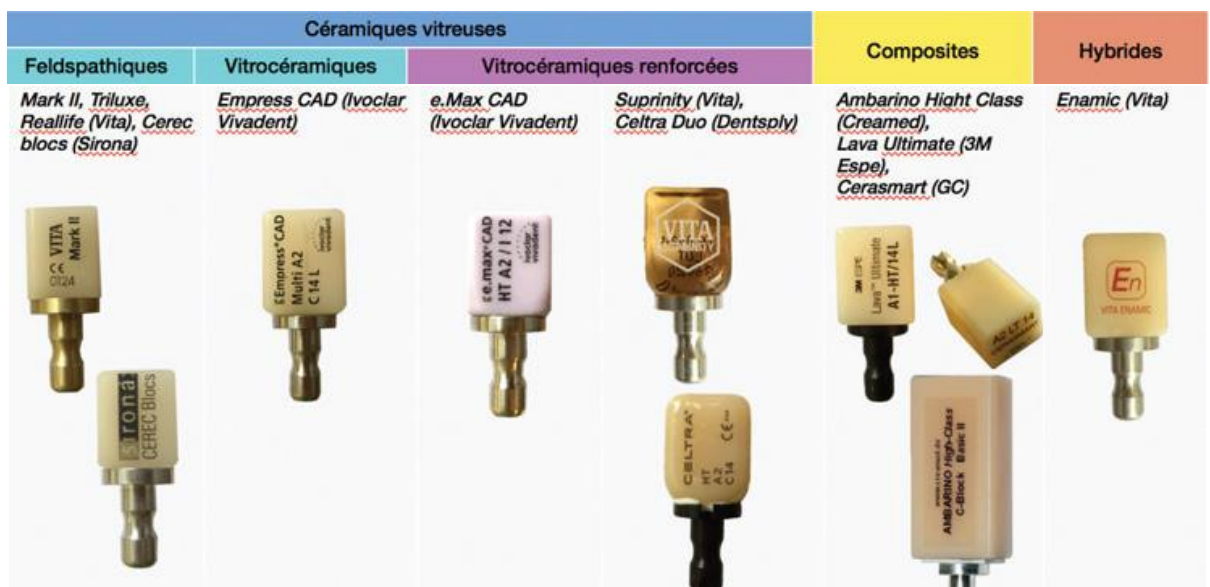


Figure 5: Exemples de blocs à usiner disponibles sur le marché (18)

1. Les céramiques

Les céramiques vitreuses sont les seules à pouvoir être utilisées en CFAO directe puisque les céramiques polycristallines comme la zircone ou l'alumine pure doivent être stratifiées.

On y retrouve les :

- Les céramiques feldspathiques ou vitrocéramiques « conventionnelles » ;
- Les vitrocéramiques renforcées.

Les céramiques feldspathiques ont été les premières mises en forme par CFAO (en 1991, ex : Mark 2[®], Vita, CEREC blocs[®], Sirona).

Les vitrocéramiques dites « conventionnelles » (ex : Empress CAD[®], Ivoclar Vivadent), plus récentes, sont assimilées aux céramiques feldspathiques par leurs propriétés similaires ; seul le procédé industriel de fabrication diffère.

Enrichies en phase vitreuse (55 à 70%), ces céramiques sont très esthétiques. Mais du fait de leur phase cristalline faible (30 à 45%), elles restent fragiles et doivent être impérativement collées.

Différentes tailles de blocs avec différents degrés de translucidités existent : les blocs avec dégradés de teintes (Trilux[®], Vita, Empress[®] CAD Multi, Ivoclar Vivadent, CEREC[®] blocs PC, Sirona), vont nous permettre de faire varier la saturation de la teinte et la translucidité du collet au bord libre.

Cependant ces céramiques demeurent particulièrement translucides et peineront à masquer un moignon dyschromié (18).

Les vitrocéramiques renforcées, apparues en 2005 avec l'e.max CAD[®] (Ivoclar Vivadent), sont des vitrocéramiques renforcées au disilicate de lithium, et se sont vues modifiées plus récemment avec des vitrocéramiques renforcées au silicate de lithium et à la zircone (Suprinity[®], Vita, Celtra Duo[®], Dentsply).

L'augmentation de leur phase cristalline (environ 70 %) a permis d'accroître leurs propriétés mécaniques autorisant des épaisseurs de restaurations plus réduites.

Les blocs existent en différents niveaux de translucidité, voire d'opalescence (e.max Impulse Opal[®], Ivoclar Vivadent), ou encore de luminosité (e.max Impulse Value[®], Ivoclar Vivadent)(18).

2. Les composites

S'ils étaient au début les grands absents de la CFAO, les composites usinables ont vécu une véritable flambée du nombre de leurs commercialisations.

Ils offrent une bien meilleure usinabilité que les céramiques vitreuses permettant des restaurations très fines, polissables, avec une réintervention plus aisée (19).

Ne nécessitant pas de cuisson, leur réalisation est plus rapide, même pour le maquillage, alors que les maillants céramiques doivent être frittés.

Leur module d'élasticité, proche de celui de la dentine, leur offre des indications dans plusieurs situations cliniques (érosions, bruxismes, etc...).

Bien que dénommé composite, les composites usinés sont différents des composites directs ou de laboratoires. Notamment dans leur degré de polymérisation : celui des composites usinés peut dépasser 95, voire 99% (contre 50% pour les composites directs et 70 à 80% pour les composites de laboratoire) limitant fortement une possible toxicité en cas de relargage éventuel de monomères matriciels. Cependant la céramique offre une meilleure biocompatibilité (20).

Malgré des propriétés mécaniques intéressantes, les blocs composites sont moins résistants mécaniquement ou à l'abrasion comparativement aux céramiques vitreuses comme l'E.max.

La gamme des composites sur le marché a explosé ces dernières années. Nous allons retrouver des structures variables : macrochargés, midi-chargés, mini-chargés et nano-chargés avec par exemple : Lava™ Ultimate, 3M Espe, Cerasmart™, GC, Ambarino® High Class, Creamed (20).

3. Les hybrides

La fabrication en usine des blocs de composite a permis l'apparition d'une nouvelle sorte de matériau appelé matériau hybride : réseau de céramiques infiltrés de polymères (ou RCIP ; en anglais PICN: Polymer Infiltrated Ceramic Network).

Invention française par le Dr Michael Sadoun, les hybrides étaient représentés par un seul matériau : l'Enamic® de chez Vita. Il existe maintenant sur le marché neuf blocs CFAO usinables qui rentrent dans la catégorie de matériaux dits « hybrides », répartis en deux catégories, d'après la classification par Mainjot et coll :

- Les résines chargées en nano céramique (RCNC) ;
- Les céramiques infiltrées de polymères (CIP).

Seul le fabricant VITA, avec l'Enamic, produit une céramique infiltrée où la phase céramique représente 75% du volume (21).

Cette structure innovante permet, par rapport à la céramique, de réduire sa fragilité et d'améliorer son usinabilité et, par rapport au composite, d'améliorer sa résistance à l'usure.

Plusieurs teintes existent sur 2 niveaux de translucidité. Son maquillage est photopolymérisable comme pour les composites.

Il existe cependant un manque de recul clinique et un niveau de preuves scientifiques insuffisant pour ces matériaux (21).

IV) L'Evolution des concepts

A. Vers une dentisterie contemporaine ?

Selon Yves MICHAUD professeur de philosophie et Raymonde MOULIN directrice de recherche émérite au CNRS, le terme contemporain revêt deux sens :

- Qui est de notre temps, sans autre valeur que celle de la coexistence avec le présent ;
- L'idée d'une acuité et d'une pertinence particulière par opposition à ce qui est banal/dépassé (22).

Plus précisément, la dentisterie contemporaine doit dorénavant se baser sur les objectifs suivants :

- Préserver l'organe dentaire ;
- Assurer une prise en charge globale et multidisciplinaire du patient ;
- Répondre aux exigences : biologiques, biomécaniques, fonctionnelles et esthétiques actuelles ;
- Permettre la persistance de la dent sur l'arcade le plus longtemps possible.

Plusieurs concepts guident aujourd'hui cette dentisterie moderne :

- Le gradient thérapeutique
- Le biomimétisme/ la biocompatibilité
- La préservation tissulaire : la minimal invasive dentistry.
- L'adhésion

B. La place des restaurations indirectes dans le gradient thérapeutique

En 2009, Giles Tirlet et Jean-Pierre Attal décrivent le gradient thérapeutique.

Ce gradient sert de guide de réflexion pour la prise en charge thérapeutique, en utilisant la technique la moins invasive possible adaptée à la situation clinique.

Les différentes thérapeutiques sont classées sur un axe horizontal de la moins mutilante (située à gauche de l'axe) à la plus mutilante (à droite de l'axe).

Pour répondre à la demande et à la situation clinique, le praticien devra donc choisir la technique permettant la plus grande économie de l'organe dentaire, et cela quel que soit l'âge du patient mais devant être encore plus rigoureusement respecté chez le patient jeune (23).

Pascal MAGNE synthétise parfaitement cela à travers une question à se poser sur le choix de nos thérapeutiques et matériaux : "Est-ce ma restauration qui doit durer toujours ou bien le

support de mes restaurations ?". La survie de la dent sur l'arcade est bien plus importante que la durée de vie de notre prothèse.

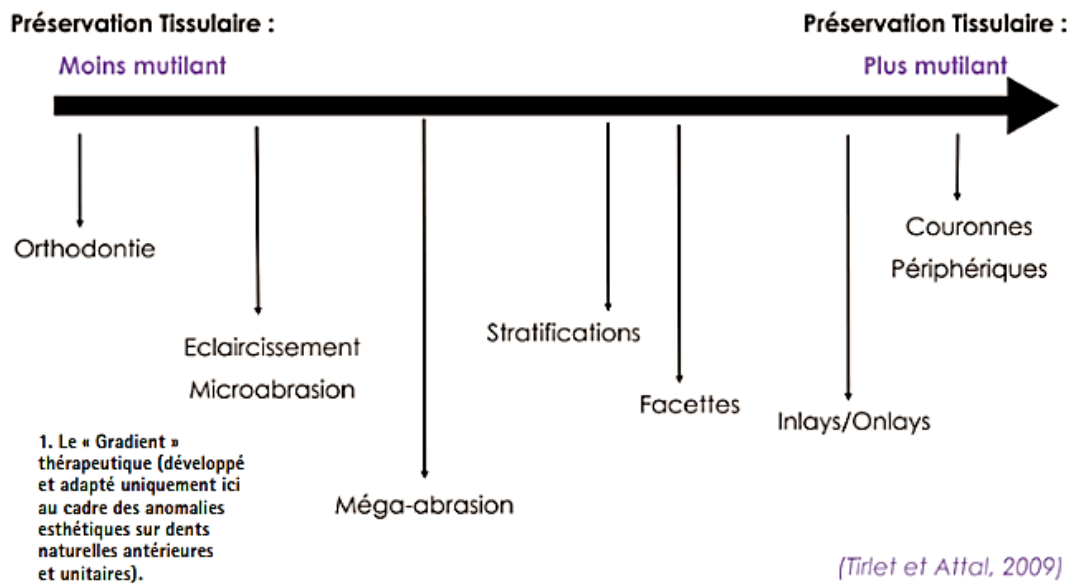


Figure 6: Le gradient thérapeutique (23).

Ainsi en suivant le concept de ce gradient, nous pouvons dire que, lorsque les conditions sont requises les restaurations partielles indirectes sont préférables aux couronnes car toutes réinterventions restent possibles suite à la pose d'une restauration indirecte.

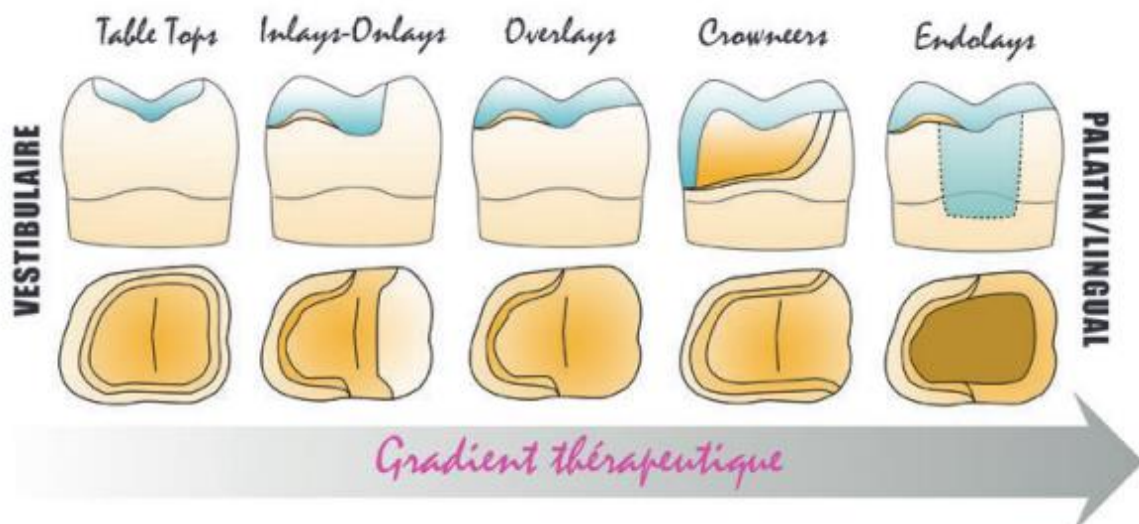


Figure 7: Les différents design de préparations pour restaurations postérieurs en fonction du gradient thérapeutique (24).

C. Les différents concepts

1. Le concept mécaniste : un concept obsolète ?

Il y a maintenant plus de 110 ans, en 1908, Black G.V donnait les bases des restaurations en odontologie restauratrice. Plutôt axées sur un concept mécanique, les préparations devaient chercher une rétention du matériau de restauration : l'amalgame à l'époque (25).

Les premières restaurations indirectes étaient caractérisées par une conception de cavité qui assurait la rétention par la réalisation d'épaulements, ou de fentes occlusales ce qui pouvait exposer une dentine saine avec une perte significative de tissu structurel. De plus, ces préparations ne tenaient pas compte de l'évolution réelle morphostructurale et histoanatomique de la partie coronaire de la dent. Cette conception traditionnelle n'était pas adaptée au collage en raison de la présence d'isthmes, d'épaulements et d'angles arrondis.

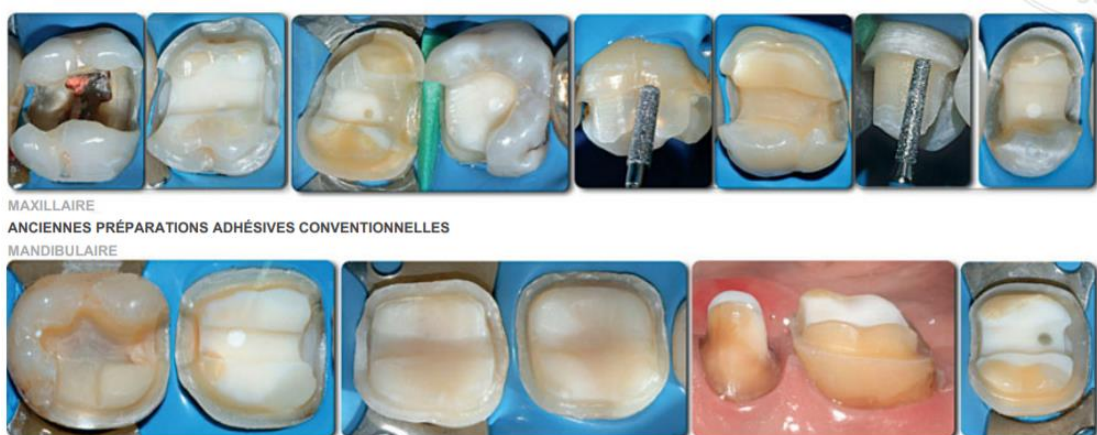

Figure 8: Exemples cliniques d'anciennes préparations adhésives conventionnelles (26).

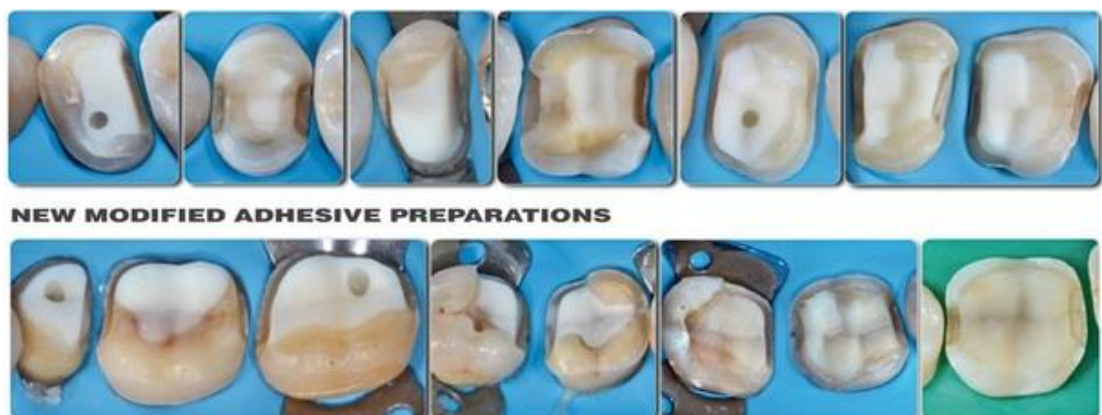

Figure 9: exemples cliniques de nouvelles préparations pour restaurations adhésives (26)

Du côté de la prothèse conjointe traditionnelle, les principes étaient également et essentiellement basés sur la mécanique, plus précisément sur l'obtention de formes de rétentions et de résistances adéquates pour les restaurations scellées. Les préparations de ces couronnes prothétiques demandent une élimination considérable des tissus résiduels de la dent afin de pouvoir créer le pas d'insertion verticale nécessaire et de ménager la place pour les matériaux de reconstitution.

Bien souvent, le traitement endodontique de ces dents doit être réalisé non pas pour répondre aux besoins symptomatologiques de la dent mais bien dans le seul but d'accroître la rétention coronaire en permettant la réalisation d'ancrages radiculaires sous formes de faux moignons. Pour comparaison, la préparation d'une molaire vivante en vue de recevoir une couronne implique environ 60 à 70% de perte de volume coronaire, contre 5,5 à 27% dans le cas d'un inlay/onlay (27,28).

Ainsi, en raison de cette mutilation importante voire extrême du tissu dentaire, les conceptions traditionnelles sont de plus en plus abandonnées, pour laisser place à une stratégie exclusivement adhésive, basée sur des principes biomimétiques et de préservations tissulaires (29).

Les indications pour couronnes totales unitaires, se voient donc de plus en plus restreintes à des réfections d'anciennes couronnes défectueuses, ou à la restauration de dents dépulpées offrant une structure résiduelle insuffisante pour un collage durable.

La couronne a donc encore sa place, bien évidemment, dans notre arsenal thérapeutique, mais son indication en première intention s'est limitée considérablement au profit des restaurations partielles. C'est ce que Pascal Magne appelle la « No Post, No Crown dentistry » (30).

2. Concept de biomimétisme/ bio-émulation

2.1 Définition

Le terme « biomimétique » provient du grec « bios » et « mimesis » signifiant respectivement la vie et imiter. Nous regroupons sous le terme de biomimétisme, toutes les ingénieries inspirées du vivant (31). La biomimétique consiste à observer, reproduire et imiter artificiellement la nature et les procédés de la nature. Le terme de bioémulation peut lui être associé et correspond à la reproduction de la nature par imitation biomimétique.

En dentisterie il s'agit d'aboutir à un modèle le plus proche de la dent naturelle afin d'en assurer la pérennité sur l'arcade. Il doit y avoir une véritable intégration naturelle des biomatériaux : c'est-à-dire tout à la fois biologique, biomécanique, fonctionnelle et esthétique, mimant au plus proche le comportement physiologique de la dent naturelle (32,33).

Ce sont Urs Belser et Pascal Magne qui ont développé les bases de la dentisterie biomimétique dans leur ouvrage *Restaurations Adhésives en Céramique sur Dents Antérieures* (2003) (32).

Si le biomimétisme doit imiter la nature, il convient d'observer au plus près notre modèle : la dent, pour la réalisation des matériaux de restauration dentaire.

P. Magne et U. Belser nous le rappellent : « *L'application du principe biomimétique permet de conclure raisonnablement que le but des nouvelles approches thérapeutiques n'est pas l'obtention de la restauration la plus résistante, mais plutôt d'une restauration compatible avec les propriétés mécaniques, biologiques et optiques des tissus dentaires sous-jacents* ».

Ils y ajoutent à ce concept la notion de puzzle physiologique, où la biologie, la mécanique, la fonction et l'esthétique sont indissociables et qu'il est illusoire de tenter de les opposer (32).

2.2 Implication clinique

La compréhension et la mise en application des principes de biomimétismes ont pour but de diminuer fortement les dommages pulpaires, les dépulpatons excessives, mais aussi de permettre une disparition des tenons et ancrages corono-radicaux ainsi que la disparition des couronnes unitaires de « première intention », en replaçant leurs indications actuelles uniquement dans la réintervention prothétique (34).

2.3 La dent, notre modèle de référence

Sur le plan physiologique, la dent naturelle est l'association entre l'émail, tissu minéralisé, convexe, rigide et cassant, et la dentine, véritable noyau d'hydratation concave, résilient et flexible. Ainsi, la surface amélaire apporte à la dent une résistance nécessaire directement soumise aux contraintes masticatoires et aux charges occlusales. Alors que la surface dentinaire, apporte un support stable à la couche amélaire et joue le rôle d'amortisseur des contraintes.

Ces deux composantes différentes sont unies et associées grâce à la jonction amélo-dentinaire (JAD). Elle se comporte comme une zone fonctionnelle de relaxation des contraintes qui devra être préservée autant que possible durant les procédures de restaurations (32–34).

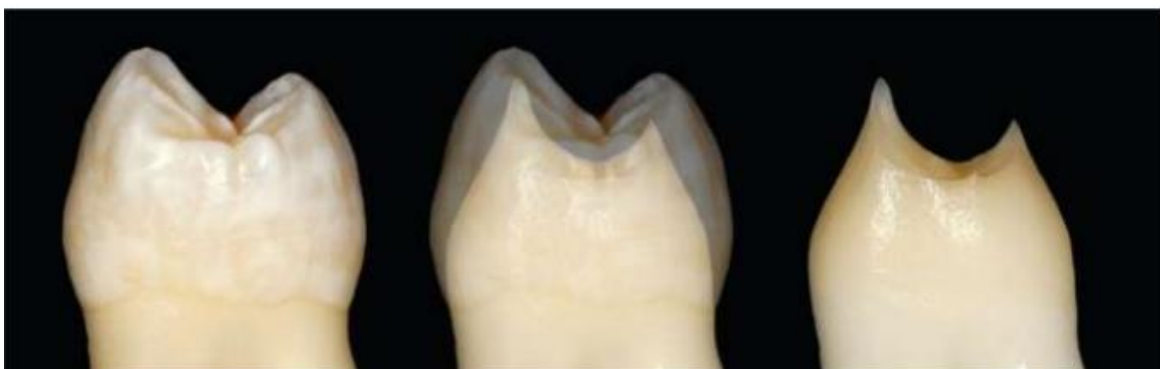

Figure 10: Aspect convexe de l'émail et aspect concave de la dentine (32).

2.4 Enjeux biomécaniques

Alors que l'approche traditionnelle recherchait la rétention avec des matériaux les plus résistants et rigides possibles, le biomimétisme recherche la création d'un véritable « complexe dento-prothétique » grâce aux matériaux et aux systèmes adhésifs.

Ayant un rôle d'amortisseur et d'absorbeur des contraintes, la JAD qui assure la liaison entre l'émail et la dentine, est un véritable modèle de référence aux systèmes adhésifs et polymères de collage utilisés pour renforcer l'intégrité biomécanique de la couronne dentaire.

La couche hybride, créée sur la dentine lors de l'assemblage adhésif, avec la constitution naturelle de la JAD montre une grande similitude. Cette couche hybride pourrait avoir un comportement voisin de celui de la JAD.

Le modèle de substitution est l'ensemble céramique/résine composite/adhésif amélo-dentinaire qui constitue « l'unité de bioémulation » des tissus dentaires. Par l'évolution des techniques adhésives et du développement des matériaux céramiques et composites, il paraît possible aujourd'hui d'arriver à reproduire une correspondance biomimétique entre des matériaux de substitution esthétique et le substrat anatomique d'une dent naturelle et de recréer le continuum biomécanique de la dent naturelle.

Pour optimiser l'intégration biomécanique et optique des restaurations modernes il est donc indispensable de parfaitement comprendre la configuration tridimensionnelle et les interrelations spatiales respectives des éléments coronaires.

Cliniquement, le praticien a tout intérêt de préserver l'émail afin de conserver cette coque naturelle rigide sans détruire l'interphase fonctionnelle qu'est la JAD (32,34).

2.5 Enjeux fonctionnels

Le biomimétisme cherchera à rétablir les fonctions occlusales par le respect des caractéristiques morphologiques de la dent (32).

2.6 Enjeux biologiques

L'approche biomimétique s'applique principalement à la conservation des tissus sains, c'est-à-dire au respect de la biologie (maintenir à tout prix la vitalité pulpaire) par les techniques minimalement invasives (34).

2.7 Enjeux esthétiques

Les effets optiques inhérents à la dent et les caractéristiques naturelles des matériaux de restaurations d'aujourd'hui rendent cette approche thérapeutique très attractive sur le plan esthétique pour le praticien et le patient (32).

En conclusion la "Biomimétique" ou "Bioémulation" permet d'associer ainsi deux paramètres fondamentaux au cœur de la dentisterie moderne : la préservation tissulaire et l'adhésion. Où la trinité dentaire peut être restaurer par l'ensemble céramique/résine composite/adhésif amélo-dentinaires qui en représente l'« unité de bioémulation ».

La dentisterie adhésive restant la pierre angulaire de ce concept (34).

Le concept biomimétique pourrait se résumer en trois attitudes bien différenciées mais intimement liées selon Pascal Magne :

- Observer la dent naturelle ;
- Respecter la dent naturelle ;
- Et copier la dent naturelle.

3. Concept de préservation tissulaire : la minimal invasive dentistry

Selon Belser en 2010, « le praticien d'aujourd'hui est confronté à la difficulté d'oublier les règles strictes des préparations pour prothèse conjointe pour entrer dans un nouveau monde, celui du collage, où la préservation tissulaire devient le cœur des préoccupations » (29).

Depuis plus d'une vingtaine d'années, la recherche d'une ultraconservation des tissus est poussée au maximum de ses possibilités par les concepts de la dentisterie mini-invasive : traitement chimique, reminéralisation, protection, intervention chirurgicale limitée au site altérée, microabrasion, macroabrasion, réduction cavitaire afin de préserver l'émail sain, détection des lésions carieuses par fluorescence et curetage dentinaire sélectif limité aux tissus infectés.

Ce concept de bioconservation tissulaire concerne aussi le traitement des cavités profondes (proximité pulpaire) et de volume important (exposition dentinaire).

Pour le praticien il devient difficile de faire le bon choix devant cet éventail de possibilités mais cela permet souvent de retenir l'approche la plus économe de tissus sains, et donc de pouvoir appliquer le « principe biomimétique » (32).

L'objectif doit être alors de garantir la pérennité de la dent sur l'arcade, de protéger et de conserver le tissu pulpaire (tant qu'il n'y a pas de symptomatologie) afin d'éviter des traitements endodontiques trop précoces et de conserver les tissus minéralisés sains et solides (grâce aux possibilités d'adhésion) au dépend des préparations périphériques systématiques pour couronne. Ce principe de « moins d'endodontie, moins de couronne » ou par extension de « no post no crown » servent de promoteur au succès des restaurations adhésives (1).

De plus, l'espérance de vie de la population étant en augmentation (en moyenne un trimestre par année), une future réintervention sur les restaurations semble inévitable. Cela impose plus que jamais, la préservation optimale des tissus dès la première intervention clinique sur la dent, pour faciliter toutes réinterventions futures.

En effet, les échecs des restaurations partielles sont non seulement plus faciles à gérer que les échecs des restaurations périphériques, mais la plupart du temps, la dent reste conservable et une nouvelle restauration partielle reste possible.

Ainsi l'engrenage des restaurations qui aboutit à la perte de la dent est brisé et la longévité de la dent sur l'arcade est augmentée (35).

D. Stratégies et Paramètres à prendre en compte

La dent à restaurer vient se placer au centre de notre exercice : c'est le délabrement qui guide le praticien vers telle préparation et tel matériau de restauration. Il n'y a plus de standardisation de nos préparations.

Pour respecter au mieux l'évolution de la dentisterie et les concepts modernes qui guident notre exercice certaines stratégies et paramètres sont à prendre en compte.

1. Recouvrement

Bien que la préservation tissulaire soit devenue une priorité pour le praticien, il faut savoir identifier certains facteurs de risques et savoir quand recouvrir des parois résiduelles jugées fragiles ou douteuses lors de nos préparations.

Il n'y a pas de consensus sur les dimensions minimales nécessitant un passage au recouvrement (ou non) des cuspidés. Selon la littérature il s'agit plus d'une réflexion au cas par cas prenant en compte différents facteurs mécaniques, esthétiques, biologiques et fonctionnels plutôt qu'une règle générale (36).

Mais il est admis que généralement il n'y a pas de risque de fracture pour des parois résiduelles de plus de 2mm d'épaisseur sur dents vitales et de plus de 3mm d'épaisseur pour les dents dévitalisées. Celles de moins de 1mm en occlusal et 2mm en cervical présentent un risque de fissure lors de la mastication qui fait qu'elles devront être abaissées et recouvertes (2,26,37–39).

En revanche pour les parois intermédiaires, une analyse multifactorielle doit être faite. Ces dernières seront préférentiellement recouvertes :

- S'il s'agit d'une molaire ;
- S'il s'agit d'une cuspide guide (présentant moins d'épaisseur d'émail que les cuspidés d'appuis) ;
- Si le patient présente une parafunction ;
- Si la crête marginale ou le pont d'émail a été éliminé ;
- En cas de cavité très profonde augmentant le risque de fissure ;
- En présence de fêlures ;
- Lorsque le rapport hauteur/largeur d'une cuspide devient supérieur à 1 augmentant le risque de fracture sous la ligne amélo-cémentaire ;
- Si la dent est dépulpée ;
- En présence d'émail non soutenu par la dentine ;
- En cas de dyschromie persistante (2,37–40).

Si un recouvrement cuspidien est décidé ce dernier devra avoir une épaisseur minimale de 1 à 1,5mm quel que soit le choix du matériau. De plus, la surface occlusale devra être préparée anatomiquement, sans angles, arrêtes, ni sillons (26).

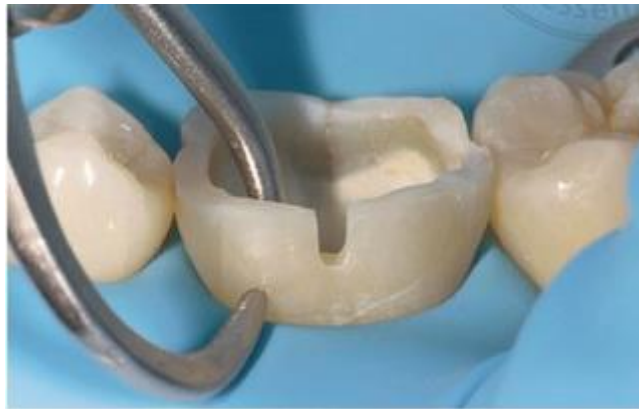

Figure 11: Importance de la mesure de l'épaisseur de la cuspide résiduelle pour évaluer la nécessité d'un recouvrement (40).

Ainsi, même si le recouvrement paraît dans un premier temps s'opposer au principe d'économie tissulaire, il permet d'éviter un risque irréversible de fracture. Il ne doit pas être systématique mais lorsque son indication est bien posée, il assure une amélioration du pronostic de l'ensemble dent/restauration et donc la pérennité de la dent sur l'arcade (1,34).

2. Utilisation d'un substitut dentinaire, hybridation et remontée de marge.

La conservation des parois résiduelles jugées fragiles ou de faibles épaisseurs est parfois possible par des techniques appelées build-up ou substitut dentinaire, soutenant des pans d'émail, ou comblant des zones de contre-dépouilles, ou encore en remontant la marge cervicale par un ajout de composite. Une hybridation peut également être réalisée permettant d'étanchéifier le complexe dentino-pulpaire.

Les traitements restaurateurs doivent répondre à des objectifs biologiques qui sont :

- A) Assurer une étanchéité dentinaire ;
- B) Compenser le volume tissulaire détruit par l'adjonction d'une masse de matériau biomimétique, biocompatible voire bioactif ;
- C) Offrir une surface capable de maintenir l'aspect anatomique (forme et couleur), de résister aux contraintes fonctionnelles, de résister à la biocorrosion buccale et d'être compatible avec le tissu parodontal en cas de contact.

Pour cela plusieurs stratégies sont possibles :

Stratégie 1 : Utiliser un substitut dentinaire (CVIMAR, silicate tricalcique) pour étanchéfier la dentine exposée et compenser sa perte de substance. Puis recouvrir entièrement par un matériau substitut de l'émail pour restaurer l'anatomie de surface (restauration partielle indirecte composite ou céramique)

Stratégie 2 : Etanchéfier la dentine par un traitement d'hybridation dentinaire (ou IDS : Immediate Dentin Sealing). Puis utiliser un substitut dentinaire (résine composite) pour compenser la perte de substance et si nécessaire, relever coronairement une marge périphérique pour faciliter la mise en œuvre. Puis recouvrir par un matériau substitut de l'émail pour restaurer l'anatomie de surface (restauration partielle indirecte composite ou céramique).

Stratégie 3 : Etanchéfier la dentine par un traitement d'hybridation dentinaire (IDS) (ou par une faible épaisseur de ciment silicate tricalcique si implication pulpaire). Restaurer directement toute la perte de substance et l'anatomie externe par un matériau substitut global de la dentine et de l'émail (restauration partielle indirecte composite ou céramique ou hybride).

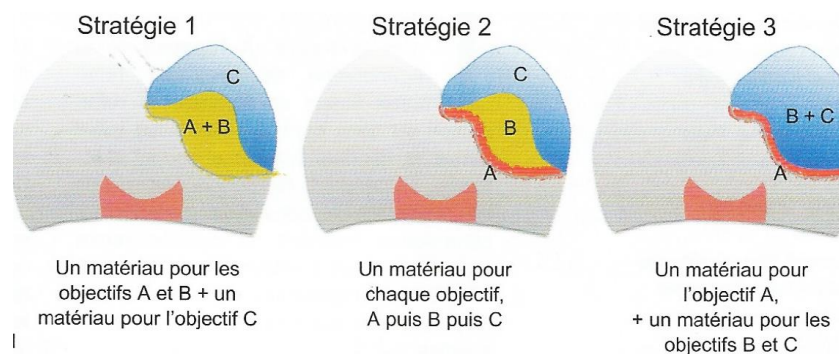


Figure 12: Les différentes stratégies d'utilisation des matériaux pour répondre aux objectifs biologiques des restaurations partielles (39).

2.1 Substitut dentinaire ou Build Up

L'évolution concernant les matériaux (biomimétiques, biocompatibles, voire bioactifs) nous permet de développer des substituts dentinaires pouvant reproduire les caractéristiques de la dentine et d'étanchéfier le complexe dentino-pulpaire.

Le Build Up va pouvoir offrir :

- Une optimisation de la géométrie de la cavité ;
- Un comblement des contres dépouilles ;
- Une harmonisation de l'épaisseur de matériau ;
- Une amélioration de l'adaptation de la pièce prothétique.

Cette technique a donc pour but :

- De restituer les caractéristiques biomécaniques comparables à celles de la dent naturelle ;
- L'utilisation d'un matériau avec des propriétés proches de la dentine ;
- D'assurer une meilleure répartition du stress sur les structures dentaires.

Dans le cas où le substitut reste en rapport avec le milieu extérieur (sandwich ouvert, surélévation de marge), il doit pouvoir résister aux dégradations par biocorrosion et d'être toléré par le parodonte (41).

Par ailleurs, plus la proximité pulpaire est importante, plus la reconstitution du noyau dentinaire par un substrat dentinaire semble requise (2).

Concernant les matériaux pour substitut dentinaire, il peut être utilisé (41) :

- Les CVI et CVIMAR : avec une capacité d'adhésion propre aux tissus dentaires, un coefficient de dilatation thermique proche de celui de la dentine, une faible rétraction de prise, une bonne étanchéité, et des effets thérapeutiques (action antibactérienne et reminéralisante par leur libération de fluor). Cependant ces matériaux présentent de faibles propriétés mécaniques avec une mauvaise résistance à l'hydrolyse et à l'érosion une fois exposés aux fluides buccaux. Des études in vivo, vont également en défaveur des CVI/CVIMAR utilisés en technique sandwich (42).
- Les ciments silicates tricalciques (MTA, Biodentine) : L'étanchéité interfaciale est supérieure à celle de CVIMAR. Ces deux ciments sont biocompatibles mais aussi bioactifs, ce sont donc des protections dentinaires de choix (stratégie 3) du point de vue de la pulpe, particulièrement efficaces dans les cas de coiffages pulpaires directs ou indirects. Cependant leur temps de prise est long et ils ne présentent pas de caractéristiques mécaniques suffisantes pour assurer un rôle de substitut dentinaire en masse. Leur utilisation selon la stratégie 1 doit donc rester limitée.
- Les composites : classés sous différentes formes selon leur présentation on va retrouver :
 - Les composites hybrides conventionnels, pouvant recréer une masse au comportement physique proche de la dentine. Ils présentent cependant une rétraction à la polymérisation créant un risque de hiatus et de déchirure du joint de colle ;
 - Les composites fluides, ne sont pas indiqués comme substitut dentinaire en masse mais peuvent être utilisés en faible épaisseur en complément d'une hybridation pour régulariser les surfaces et combler de petites contre-dépouilles ;
 - Les composites « bulk fill » peuvent être injectés en un seul apport pouvant aller jusqu'à 4mm d'épaisseur, ce qui en font les composites de choix comme substitut dentinaire.

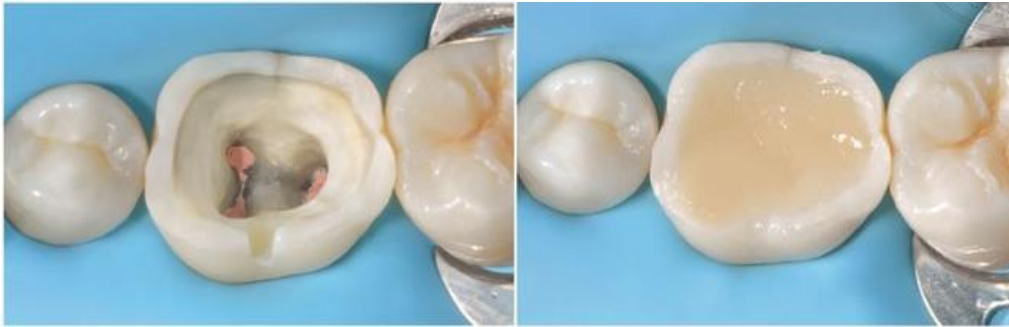

Figure 13: Build Up réalisé au composite. La marge d'émail n'est pas recouverte afin d'avoir le meilleur substrat lors du collage. Construction réalisée avec un composite à base de résine (40).

2.2 Remontée de marge cervicale

En cas de limites intrasulculaires, il est possible de les relocaliser en supra-gingivale grâce à un matériau inséré et collé en méthode directe afin d'assurer une préservation des tissus durs, faciliter la préparation et l'enregistrement des formes de contours de la restauration.

Décrite dans un premier temps par Dietschi et Spreafico en 1997 (CMR : Cervical Margin Relocation) puis par Magne en 2012 (DME : Deep Margin Elevation) cette technique offre une alternative à l'élongation coronaire chirurgicale.

La fiabilité de cette technique est avérée lorsqu'elle est réalisée dans de strictes conditions à savoir, sous champ opératoire, avec l'utilisation de matrices (ex : MetaFix, Kerr; Palodent, Dentsply) afin de restaurer l'émergence cervicale. Elle revient à réaliser une technique sandwich ouverte sur une faible étendue.

La quantité / épaisseur de composite (fluide ou réparateur) est limitée au minimum nécessaire pour amener la préparation en supragingivale (généralement environ 1 à 1,5 mm), afin à la fois de contrôler les contraintes de polymérisation et d'optimiser l'adaptation marginale (39).

Cette technique n'offre pas d'aussi bons résultats cliniques en termes de vieillissement du joint de collage qu'un collage direct de la restauration en céramique. Son usage doit donc rester limité. D'autant plus que la région cervicale est un environnement difficile à contrôler et à maintenir dans un état sain (2,41,43).

Aucun matériau ne remplit parfaitement le cahier des charges pour cette technique. Nous allons retrouver (44,45):

- Les composites : Il n'y a pas de consensus concernant la viscosité du composite à utiliser puisque les études sur le sujet n'ont pas montré de différence significative en matière d'adaptation marginale. Cependant un composite fluide présentera de moins bonnes propriétés mécaniques et ne devrait donc pas être utilisé dans des remontées de marge supérieures à 1,5 à 2mm. Les composites hybrides présentent, eux, de meilleures propriétés mécaniques par rapport aux composites fluides, mis à part une hydrophobicité et une résistance à l'usure plus élevées, bien que ces « avantages » soient plutôt insignifiants dans cette application spécifique (39).

Frese et al. ont proposé de combiner deux viscosités des résines composites dans une technique appelée « chasse-neige ». Dans un premier temps une couche non polymérisée de composite fluide inférieure à 1 mm d'épaisseur est déposée sur la limite cervicale contre la matrice et étalée à l'aide d'une sonde. Dans un second temps, un incrément de composite de haute viscosité est appliqué à l'aide d'un fouloir. Le tout est ensuite polymérisé (46).

- Les verres ionomères : CVI et CVIMAR : Ces matériaux ont été proposés grâce à leurs propriétés biologiquement prometteuses, cependant les CVI présentent une faible résistance mécanique et une solubilité dans l'eau, notamment en présence d'acides qui les exposent à un vieillissement accéléré.

L'emploi des résines composites est donc préféré.

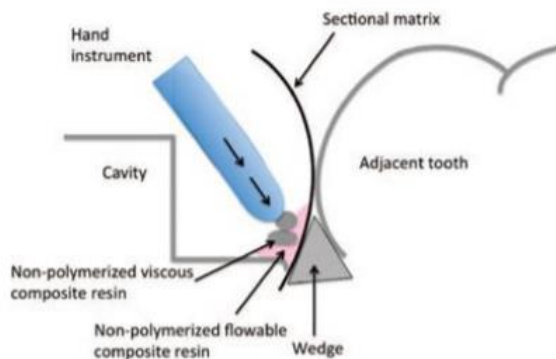


Figure 14: Schéma illustrant la technique « chasse-neige » (46).

Des études récentes (47,48) montrent qu'une remontée de marge entraîne une diminution de la fracture de la céramique lorsque les marges de préparation étaient situées sous la jonction émail-cément. Cependant l'augmentation de la hauteur de la boîte proximale en céramique peut entraîner une probabilité accrue de fracture de la céramique. Il faut donc rester vigilant.

2.3 Hybridation dentinaire ou IDS

L'hybridation dentinaire correspond quant à elle à l'obtention d'une couche hybride entre un adhésif et la surface de collagène dentinaire déminéralisée. L'hybridation (procédure d'adhésion) bien qu'évidente lors de la réalisation d'une restauration directe en composite, peut s'avérer être une procédure systématique à utiliser sur une dentine fraîchement préparée juste après le curetage et la préparation. C'est le scellement dentinaire immédiat ou Immediate Dentine Sealing (IDS).

Le scellement dentinaire immédiat impose d'utiliser systématiquement un système adhésif photopolymérisable. Ce sont les adhésifs à mordantage préalable (MR), notamment à 3 étapes (MR3) qui sont recommandés pour l'hybridation dentinaire immédiate, car plus performants en termes d'adhésions à la dentine et plus étanches comparativement aux systèmes auto-mordantants (2,41).

Cette technique offre des avantages biologiques et cliniques (2,41):

- Elle permet d'augmenter les valeurs d'adhérence car une couche hybride se forme sur une dentine qui vient d'être préparée ;
- Elle permet une protection de la pulpe par une barrière étanche de toutes réinfections bactériennes pendant la phase de temporisation, ne dusse-t-elle durer qu'une heure (technique CFAO directe) ;
- Elle diminue les sensibilités post-opératoires ;
- Elle garantit l'étanchéité de la restauration associée.

Procédure clinique d'un IDS :

1. Préparation cavitaire avec fraise diamantée et/ou tungstène. Aéroabrasion si possible.
2. Nettoyage et désinfection avec une microbrush et chlorhexidine 0,2%.
3. Choix d'un adhésif MR3.
4. Mordançage à l'acide orthophosphorique 35% (15secondes).
5. Application du primer d'adhésion (5 secondes).
6. Imprégnation de l'adhésif (10secondes).
7. Photopolymérisation (20 secondes).
8. Ajout d'une fine couche de composite fluide pour régulariser la surface et combler des petites contre-dépouilles si nécessaire + photopolymérisation (20 secondes).
9. Application d'un gel glycérine + photopolymérisation (10 secondes) pour parfaire la polymérisation de surface.
10. Reprendre la finition de la préparation des bords amélaire pour éliminer les excès et disposer d'un contour d'émail naturel pour le futur collage de la restauration.
11. Prendre l'empreinte.
12. Temporisation : isoler avec beaucoup de gel glycérine au moment de la confection de la restauration provisoire pour éviter le collage du matériaux temporaire/IDS.

3. Influence de l'empreinte optique

Le fonctionnement technologique de l'empreinte optique nous impose de reconsidérer nos formes de préparations afin d'avoir une acquisition simple et rapide.

Les préparations des restaurations réalisées par CFAO obéissent aux mêmes règles que celles réalisées par technique conventionnelle :

- Pour les préparations cavitaires, une épaisseur minimale des parois résiduelles de 2 à 4 mm en fonction de la profondeur de la préparation doit être respectée ;
- Une mise de dépouille d'au moins 6° des parois axiales doit être faite ;
- La réduction occlusale anatomique doit permettre un espace prothétique minimal de 1 à 2 mm selon le type de matériau utilisé.

Mais à cela s'ajoute des règles spécifiques à la CFAO (49,50) :

- La préparation ne doit pas présenter d'angles vifs, les transitions doivent être douces ;
- Il ne doit pas y avoir de zones d'ombres empêchant les faisceaux lumineux d'enregistrer l'état de surface ;
- Les zones de contre-dépouilles et un manque de mise de dépouille des parois axiales doit être évitées ; Les limites cervicales sous gingivales devront être évitées également tout en préservant le principe d'économie tissulaire. Cependant la présence d'une légère contre-dépouille peut être tolérée grâce à une correction automatique lors de la conception qui pourra alors être comblée lors du collage. Mais ceci augmente de façon indésirable l'épaisseur du joint et doit donc être évité au maximum (50).
- Les irrégularités doivent être évitées car difficilement lisibles et enregistrables par la caméra optique, et également difficilement reproduites par la machine-outil.
- Les détails inférieurs aux possibilités d'enregistrement de la caméra et au diamètre d'usinage des fraises à savoir $\pm 25 \mu\text{m}$ doivent être évités. Un scellement dentinaire immédiat et l'application d'une couche de résine composite fluide ainsi qu'un polissage avec une fraise à bague rouge permet d'éviter ces écueils.

La réalisation des restaurations par CFAO demande un profil de finition idéal. Deux types de finitions vont être adaptés :

- L'épaulement à angle interne arrondi ;
- Le chanfrein (49,50).

4. Utilisation d'un Mock up

Dans certains cas de restaurations indirectes de grandes étendues comme les cas d'usures, il est nécessaire de réaliser un projet esthétique et fonctionnel. Un wax-up est alors réalisé afin de matérialiser le volume à recréer. Ce dernier va pouvoir être transféré en bouche par la réalisation du mock-up.

Outre de permettre d'obtenir l'approbation du traitement par le patient, d'y réaliser facilement des corrections, le mock up va servir de guide de préparation afin de réaliser une économie tissulaire optimale, limitée au strict minimum (51–54).

Une fois le mock-up en bouche, stabilisé et validé, il va être maintenu en place lors de la préparation afin de réaliser une réduction homothétique à ce dernier en utilisant une fraise boule de diamètre connu et placée à l'horizontale de manière à bénéficier d'une butée d'enfoncement par l'intermédiaire de son mandrin. Il existe des fraises à pénétrations contrôlées (DeepMarker DM10.314.009, Komet) particulièrement adaptées aux faces occlusales. Elles permettent de réaliser des saignées de 0,5 , 1, 1,5 ou 2mm de profondeur dans la face occlusale (55).

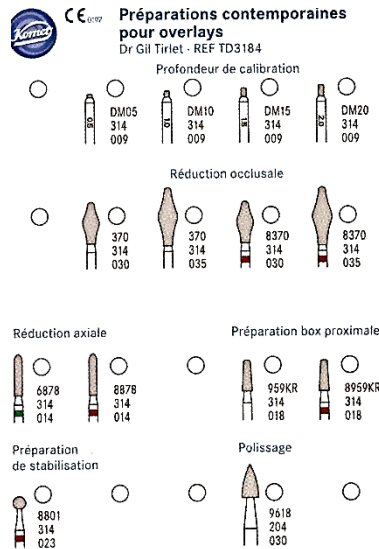


Figure 15: Détails du coffret de préparations contemporaines pour overlays (Coffret Komet ref TD3184 Dr Gil Tirlet) (53).

Le praticien dispose alors de l'information la plus précieuse afin d'éviter toutes sur-préparations. Il est à noter que souvent la reconstruction est additive dans ces cas et l'espace existant entre le volume initial et le volume final est déjà existant.

V) Evolution de nos préparations

Depuis deux décennies, l'arrivée de l'adhésion a bouleversé la pratique de l'art dentaire et les modes de pensées du praticien (36). Les formes de préparations pour restaurations adhésives ne sont plus standardisées. Elles s'adaptent à la situation clinique et s'affranchissent totalement des concepts historiques de préparations rétentives (56).

Une bonne préparation est l'une des premières étapes clés de la réussite de nos restaurations partielles indirectes, avec le collage et la pièce prothétique.

Ces restaurations partielles collées ont ainsi pris des formes cliniques variées. Nous verrons ainsi : les inlays, onlays, overlays, tables-tops et veneerlays, classifiés ainsi en fonction de leur étendue.

A. Principes architecturaux communs aux inlays, onlays, overlays.

Dans un premier temps la préparation globale de la cavité est dictée par l'éviction de la pathologie carieuse en présence, et la possible réfection d'une ancienne restauration défectueuse. Par la suite peut être effectué une des stratégies évoquées précédemment comme le Build-Up ou une remontée de marge.

Selon la géométrie de la perte substance obtenue, le praticien va devoir adapter sa préparation qui doit répondre à des principes communs selon le principe d'économie tissulaire (39).

1. Dépouilles et contre-dépouilles

Contrairement aux anciennes restaurations scellées, il doit y avoir une divergence occlusale des parois de 6 à 10°, voire d'avantage si cela ne nuit pas à la préservation tissulaire, afin de permettre l'insertion et l'écoulement des excès de colle. Un parallélisme extrême des parois pourrait même s'avérer préjudiciable pour notre restauration. Il doit y avoir également une absence de contre-dépouilles (2,26,50,57).

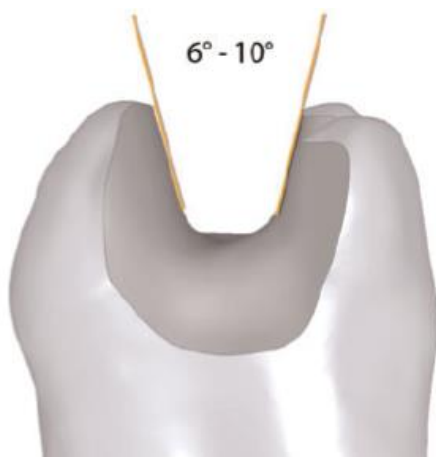


Figure 16: Divergence des parois de 6 à 10° (57).

2. Situation des limites

En occlusal, il faut une absence de contact au niveau des limites de la préparation et des pans résiduels susceptibles de se fracturer lors de la mastication. Cela demande d'analyser l'occlusion et l'environnement occlusal de la dent.

En cervical, une limite supra gingivale est indispensable pour une empreinte optique de qualité. Lorsque celle-ci est infra gingivale, une relocalisation supra gingivale, encore appelée élévation ou remontée de marge (vue précédemment) est nécessaire (2,50,57).

3. Forme des limites

Les limites cavo-superficielles de la préparation doivent être nettes et orthogonales par rapport à la surface dentaire afin d'éviter une trop grande finesse des bords de la céramique. La réalisation d'un biseau n'est pas nécessaire, voire contre-indiquée.

En revanche, la forme de la cavité occlusale ne doit pas présenter de transitions nettes, ou d'angles aigus. Car avec la technique de fraisage CAD/CAM, la correction du logiciel risque de créer des espaces indésirables (2,50,57).



Figure 17: Forme de la cavité occlusale : les transitions nettes doivent être évitées (50).

Les angles entre le plancher et les parois axiales, à l'intérieur de la cavité, doivent être arrondis. Les limites et l'intrados de la dent doivent être polis. Les surfaces doivent être régulières afin de faciliter la lecture par la caméra optique.

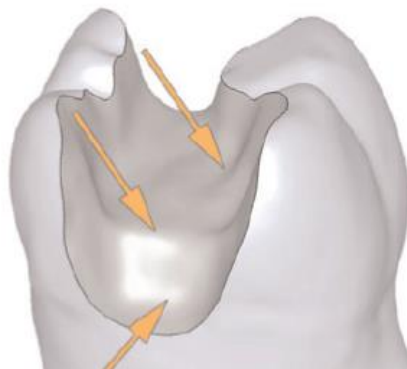


Figure 18: Les transitions des murs de préparation au fond de la cavité et tous les angles internes doivent être arrondis (50).

4. Design des limites axiales et proximales

Plusieurs formes de préparations existent. Les auteurs Ferraris, Frederico et Veneziani (26,40) décrivent des formes plus géométriques pour les nouvelles cavités.

En effet, ils proposent :

- La réalisation d'une préparation type **butt-margin ou slot** de 1 mm de profondeur dans la boîte interproximale et sur les parois axiales lorsque les limites sont apicales à la ligne de plus grand contour. Cette limite axiale est particulièrement recommandée en présence de fissures/fêlures, ou de bruxisme notamment en lingual des dents mandibulaires.

- La réalisation d'un **bevel** (chanfrein amélaire périphérique ou concave) pour une préparation axiale, d'une longueur comprise entre 1 et 1,5mm et d'une inclinaison de 45°, chaque fois que la limite se situe au-dessus de la ligne de plus grand contour. Cette préparation est indiquée en cas de nécessité d'avoir un joint esthétique ; pour augmenter la surface de contact de l'émail avec la céramique donc d'augmenter la surface de collage ; et pour créer plus d'espace pour la restauration dans la partie périphérique.
- La réalisation d'un **épaulement doux** avec des épaisseurs assez faibles d'environ 1mm en proximale qui se dessine sur le pourtour de la préparation. Le centre étant généralement restauré par un build-up. Cette préparation est indiquée en cas de conservation de cuspides, donc dans les cas d'onlays où la limite va venir mourir sur les cuspides restantes ou lors d'un recouvrement cuspidien à limite cervicale.
- La réalisation d'un **Ridge up** en proximal qui permet de maintenir au mieux l'intégrité de la crête marginale. Différentes variantes existent conservant la totalité de la crête marginale ou la recouvrant tout en assurant une préparation minimale de cette dernière en conservant le point de contact.

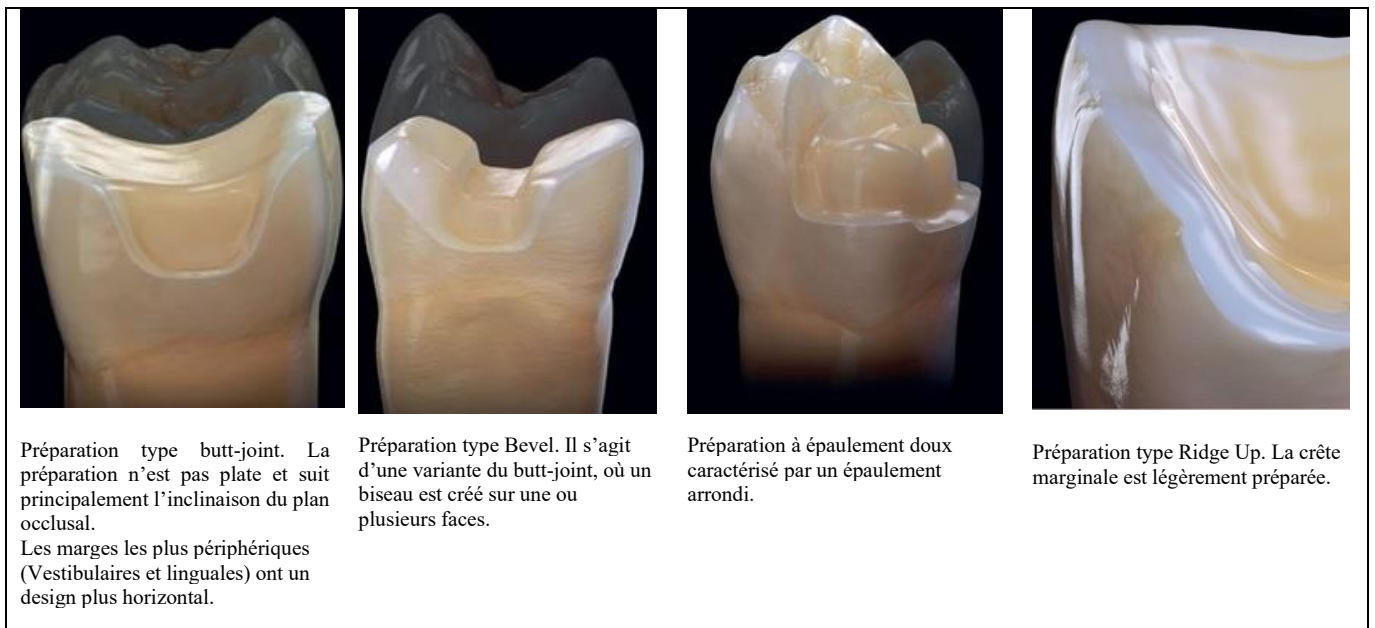


Figure 19: Récapitulatif des différents designs possibles des limites axiales et proximales (40).

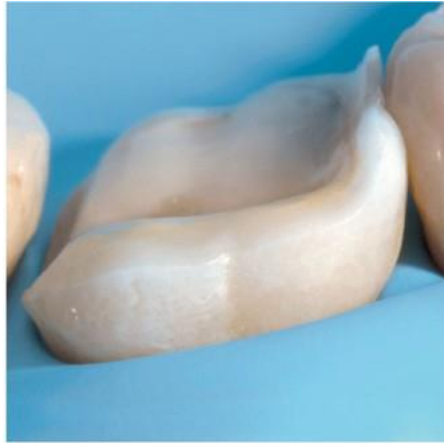

Figure 20: Préparation d'un dent non vitale, combinant un ridge up en mésial ; un slot en distal ; un bevel en vestibulaire(40).

Concernant les bevels, ils respectent les tissus par une préparation en situation très coronaire, respectant ainsi au maximum la ceinture coronaire (ferrule). Biomécaniquement cela est essentiel dans la résistance finale de la dent car ils évitent, lorsque la dent est soumise à des charges, le transfert de stress souvent délétère à la dentine sous-jacente. Ils augmentent également la surface de contact avec la future céramique et donc augmentent la surface axiale de collage.

Un nouveau terme en dentisterie biomimétique peut ainsi être introduit : le terme de « bio-contour » ou « ferrule biologique ». Ce terme peut être défini comme la surface d'une dent postérieure qui repose sous le maximum de points de convexité (l'émail). Si l'on compare l'émail occlusal à un dôme de cathédrale, le bio contour correspond aux murs qui supportent ce dôme (58,59).

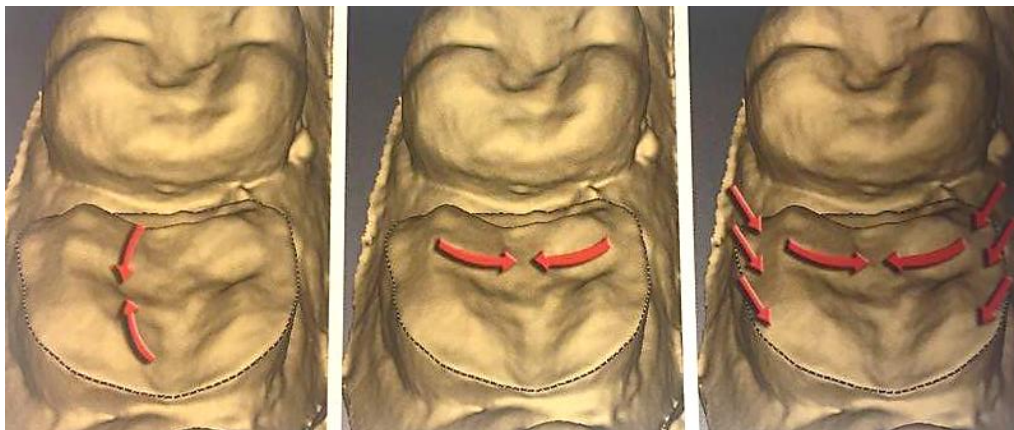


Figure 21: Répartition des contraintes au niveau du Bio contour sous-jacent à l'overlay en céramique (Bio dôme de substitution amélaire). Les flèches illustrent et indiquent le sens de la distribution des forces de compression périphériques durant la mise en charge occlusale de la restauration (57).

5. Points de contact

Une séparation proximale entre dents adjacentes doit être privilégiée quand cela est possible. En effet cela permet d'obtenir une meilleure empreinte, de séparer les dies sur le modèle de travail, améliorer l'ajustage cervical et de faciliter l'élimination des excès lors du collage. Cette séparation est dépendante du matériau qui sera utilisé. (2,50,57).

De plus l'espace entre le bord cervical de la dent préparée et le point de contact de la dent non préparée ne doit pas excéder 2mm sous peine de fracture (surtout si la RPC est en céramique)(36).

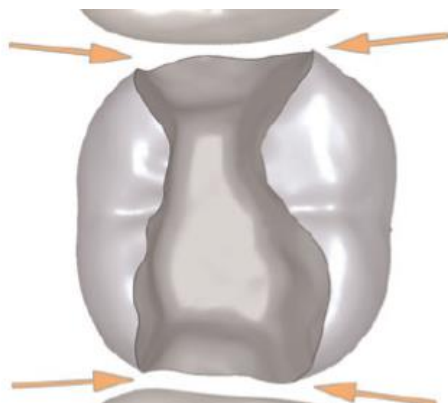


Figure 22: Espacement suffisant par rapport aux dents contiguës(50).

6. Dimensions

De manière générale, les épaisseurs nécessaires minimales sont de :

- 2mm pour les céramiques à faible résistance, comme les céramiques feldspathiques (ex : Vita Mark II, Vita) et celles renforcées en leucite (IPS Empress I, Ivoclar Vivadent) ;
- De 1 à 1,5mm pour les composites (ex : Lava™ Ultimate, 3M Espe) et les vitrocéramiques renforcées au disilicate de lithium (ex : IPS e.max Press ou CAD) ;
- En présence d'un isthme occlusal, la largeur doit être > 2mm.

Il est important de noter que les épaisseurs minimales de matériaux doivent être limitées aux restaurations monolithiques car une procédure de stratification pourrait inclure des imperfections dans l'espace disponible étroit, affaiblissant ainsi le système. Enfin, les considérations esthétiques auront également un impact sur l'épaisseur de la restauration (39).

Si l'épaisseur minimale du matériau ne peut pas être atteinte, l'indication doit être interrogée et il convient de vérifier si une restauration composite directe ne serait pas plus avantageuse dans le cas individuel.

Le fabricant Ivoclar Vivadent recommande actuellement pour les inlays et onlays des préparations réduites (« Table Tops ») avec au minimum 1 mm de céramique.

Ces valeurs d'épaisseurs minimales, sont nettement inférieures aux recommandations émises pour toutes les autres vitrocéramiques (1,5-2 mm).

De plus, ces indications comportent une certaine marge de sécurité, le fabricant se disculpant ainsi en cas de fracture d'artifices plus fins, raisonnablement réalisables. C'est le cas des compléments de surface occlusale avec préparation (« Table Tops ») ou sans préparation (« Reposition onlays »), pour lesquels une épaisseur minimale de 0,3 mm est envisageable, même si des réserves liées au faible recul clinique à ce jour doivent être émises.

Dans ces secteurs et dans la mesure où la céramique est essentiellement soumise à des forces de pression, le non-respect des épaisseurs minimales ne conduit pas forcément à la fracture de l'artifice collé (2,50,57).

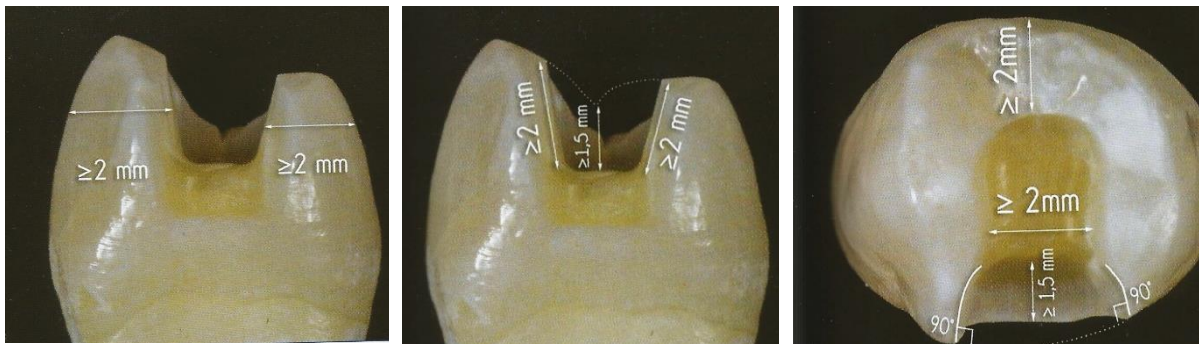

Figure 23: Dimensions requises pour la préparation (2).

B. Exemple d'évolution au sein des préparations pour restaurations indirectes : cas des overlays.

Les overlays sont devenus la référence en termes de restaurations partielles postérieures, parfois qualifiés comme étant les successeurs contemporains de la couronne périphérique dans de nombreuses situations.

Ils sont particulièrement et souvent indiqués dans des cas d'usure, où il est souvent nécessaire d'augmenter la dimension verticale d'occlusion (DVO) afin d'ouvrir l'espace anatomique antérieur. Ils vont également trouver leurs indications sur les dents fissurées, sur les dents dépulpées, dans les cas de dents présentant une fragilisation cuspidienne ou encore pour une dent postérieure en infraposition occlusale.

Quel que soit le type d'overlay indiqué, outre les principes généraux, la préparation doit assurer une épaisseur suffisante et homothétique de la céramique. Grâce à l'avènement des RECC obtenues par procédés CFAO, les concepts « V-prep » ou « PAG » ont vu le jour et suggèrent une préparation périphérique plus adoucie grâce à l'utilisation de fraises de formes « prunes ». Afin de faciliter cette approche, l'usage de fraises calibrées comme les Deep Marker® permettent un contrôle de la préparation en profondeur.

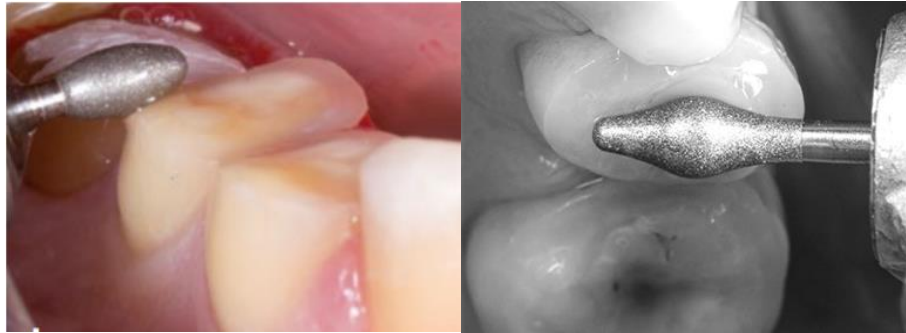

Figure 24: réduction occlusale à l'aide des fraises « occlushapers » de forme ovoïde (60,61).

Comme évoqué précédemment, il est possible de réaliser cette pénétration contrôlée à travers un masque ou mock-up postérieur quand le délabrement initial des dents rend ce dernier nécessaire : c'est le cas dans les situations cliniques d'usure (2,60,61).

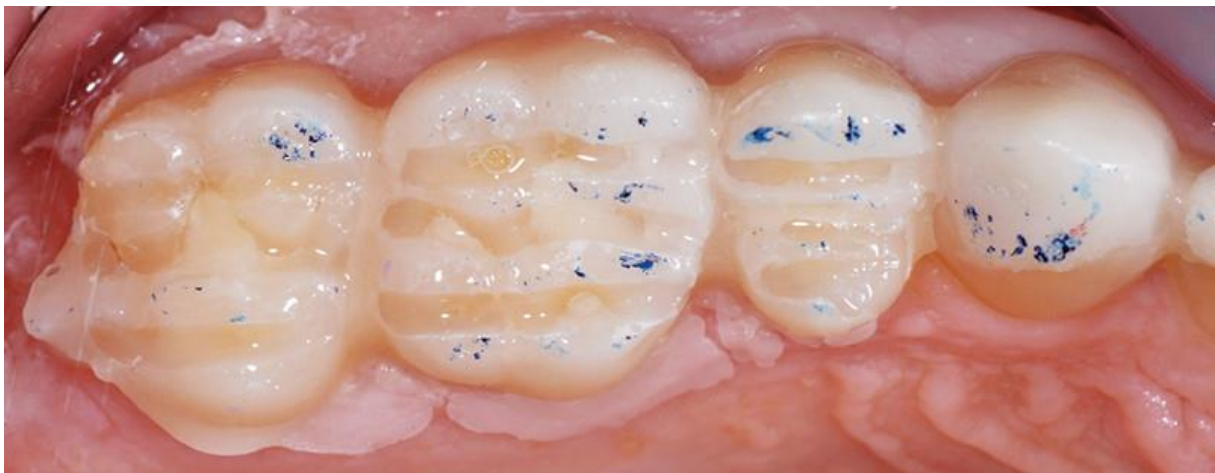


Figure 25: Marquages des rainures de profondeurs à travers le guide postérieur avant réduction occlusale (51).

De nouveaux designs de préparations ont vu le jour à partir de ces overlays permettant une ultra-préservation tissulaire et pouvant s'inscrire, selon la situation clinique, dans l'émail, la dentine, le composite de base intermédiaire ou un mix de ces différents supports. Nous allons retrouver comme expressions cliniques des overlays : les tables-top et veneerlays. Tous deux différent par leur épaisseur et le niveau de recouvrement occlusal.

Selon la situation clinique et la nature du support nous aurons des épaisseurs de préparations allant de 0,6 à 1mm d'épaisseur sur l'émail jusqu'à 1,5 et 2mm sur la dentine ou le composite afin d'être en adéquation avec les modules d'élasticités des matériaux de restauration utilisés.

1. Les Table-tops

Il s'agit d'un type d'overlay beaucoup plus conservateur utilisé essentiellement dans les situations spécifiques des traitements de cas d'usure érosive ou attritive.

Ultra conservateur, il est généralement utilisé :

- Dans les cas d'usure débutante ou modérée et rapide (érosive notamment), si le collage est exclusivement amélaire, ce qui le renforce.
- Dans les cas d'usure plus avancée. Mais un collage sur dentine centrale/émail périphérique le fragilise, du au différentiel du module d'Young entre ces deux tissus, une augmentation de DVO correspondant a minima à l'épaisseur de matériau devra donc être recommandée (2).

Les tables-tops n'impliquent quasiment aucune préparation de la part du praticien. Il s'agit d'overlays de restitution ayant pour but de restituer les volumes perdus, de recouvrir les parties lésées ou de venir augmenter une dimension verticale d'occlusion afin de libérer l'espace dans le secteur antérieur.

Plus précisément les table-tops ne recouvrent que la table occlusale, avec une épaisseur de l'ordre de 0,5 à 0,8 mm (ou plus)(36). Les préparations se font à travers le mock-up afin d'obtenir une réduction homothétique en utilisant des fraises au diamètre connu et calibré. Il faut noter que pour ces restaurations la reconstruction est souvent additive et l'espace nécessaire entre le volume initial et final est déjà existant.

Si la destruction tissulaire implique les cuspides qui portent l'occlusion, la pièce prothétique devra intégrer l'anatomie cuspidienne complète sans forcément de préparation nécessaire. Sur le plan biologique il est important de préserver les régions proximales lorsque celles-ci sont présentes.

Les matériaux utilisés pour ces restaurations vont dépendre du matériau ou tissu dentaire présent sur l'arcade antagoniste. En effet, face à de l'émail nous utiliserons préférentiellement du composite ou des nanocéramiques (leurs coefficients d'usure étant proches) et face à de la céramique nous utiliserons préférentiellement de la céramique (51,52,58).

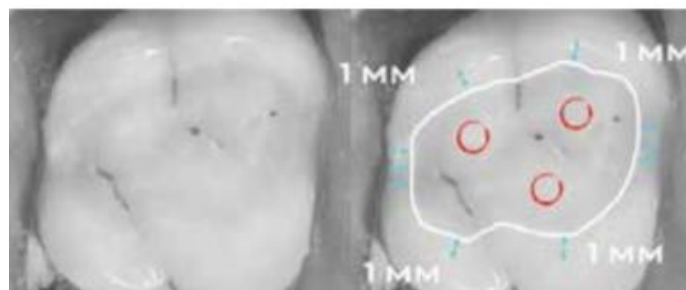


Figure 26: Géométrie cavitaire pour la réalisation de table top (52).

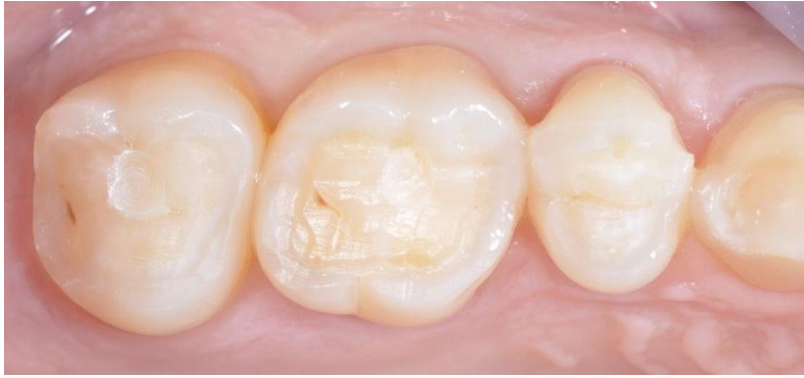

Figure 27: Vue occlusale finale d'une préparation pour table-top ; notez la préservation des crêtes proximales et la faible invasivité (52).

Ces nouvelles préparations ultra pelliculaires utilisées dans les secteurs postérieurs, s'inscrivent parfaitement dans la dentisterie contemporaine avec une approche biologique minimaliste (51).

2. Les veneerlays

Contraction de veneer (facette) et d'onlay, les veneerlays sont des overlays de restitution plus précisément de table-top occluso-vestibulaire. En effet les veneerlays intègrent à la fois un recouvrement des faces occlusales et vestibulaires sur de faibles épaisseurs en intra amélaire.

Nous les retrouvons essentiellement sur les prémolaires car il s'agit d'overlay où la limite vestibulaire est déportée en juxta-gingivale pour des raisons esthétiques.

Tout comme les table-tops, les veneerlays sont indiqués :

- Dans le cas de lésions d'usures occluso-vestibulaires en postérieur (58). Ces usures peuvent être dues à une consommation de boissons acides ou abrasion occlusale liée à de l'abfraction cervicale par exemple ;
- Dans des cas plus esthétiques, sur des dents postérieures nécessitant des onlays ou overlays avec un recouvrement vestibulaire ;
- Dans des cas de dents dyschromiées à la suite d'obturations à l'amalgame (62).

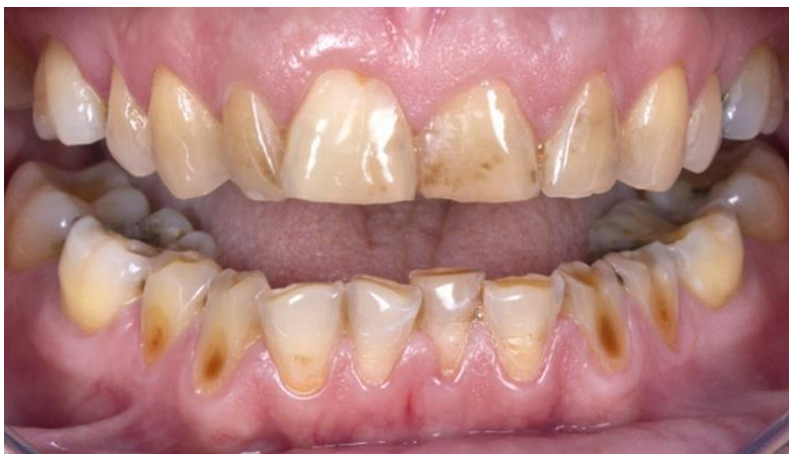

Figure 28: érosion/usure localisée à un secteur pouvant indiquer la pose de veneerlays (63).

Le choix des matériaux va se faire en fonction du type de substrat en présence, la plupart du temps amélaire. Les auteurs recommandent alors l'utilisation de vitrocéramique renforcée en leucite ou en disilicate de lithium. Mais dans les cas d'usures sévères où le substrat est dentinaire ou constitué de résine composite, il est recommandé d'utiliser des composites ou matériaux hybrides, ayant une plus grande résistance à la fracture, usinés par CFAO (36,64).

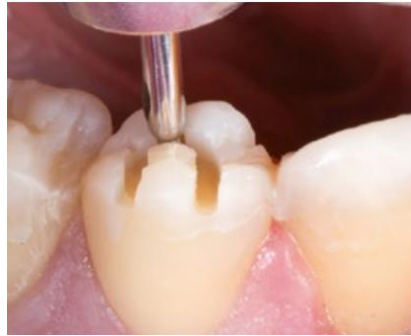

Figure 29: Pénétration contrôlée des fraises à travers le guide postérieur (2).

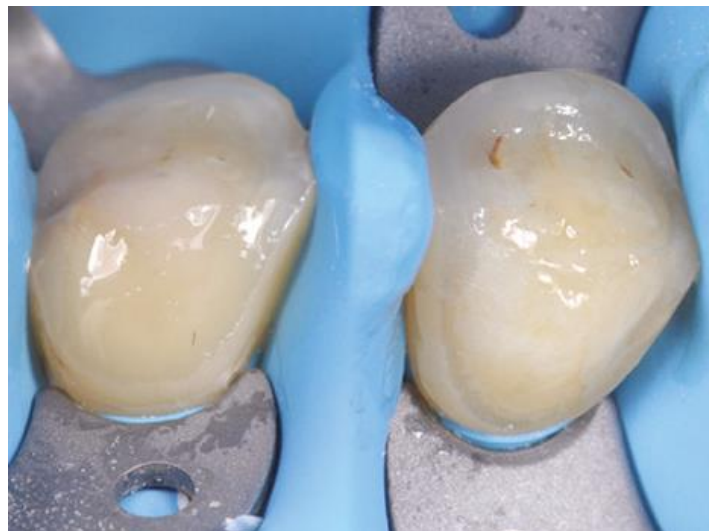

Figure 30: Vues cliniques de préparations pour veneerlays (60).




Figure 31: Différence entre overlay, veneerlay et table top montrant la réduction du volume de ces restaurations (52).

VI) Conclusion

Pour conclure, la CFAO avec son empreinte optique fait aujourd'hui partie intégrante des outils mis à disposition des chirurgiens-dentistes. Même si son utilisation demande un apprentissage de la part du praticien, la question de la complexité de manipulation et de la qualité des résultats obtenus ne se pose plus comparativement aux empreintes traditionnelles. Cependant cet outil numérique demande certains impératifs de préparations afin de faciliter la prise d'empreinte optique. L'évolution des concepts évoquée dans ce travail permet d'améliorer les préparations dentaires afin d'optimiser la prise d'empreinte optique.

Ces nouveaux concepts sont marqués par le souci d'économie tissulaire, l'adhésion, la biologie, la biomécanique et la longévité clinique. Le tout pouvant s'allier à l'esthétique.

En effet il faut essayer de reporter le plus tard possible tout traitement invasif pour éviter d'entamer le capital tissulaire de nos patients à moyen et long terme et permettre une réintervention.

Choisir les restaurations partielles adhésives c'est travailler avec son temps, appliquer une dentisterie moderne. Cependant cela demande de la part du praticien d'oublier les règles strictes des préparations pour prothèse conjointe qui ne devraient être indiquées, enseignées uniquement dans le cas d'une réintervention ou lorsque les supports dentaires restants ne peuvent assurer un collage de qualité.

Cependant il ne s'agit pas d'appliquer ces principes à l'aveugle, puisqu'il n'existe pas de standard de préparation. C'est le délabrement ou non de la dent que nous avons à préparer qui doit guider le chirurgien-dentiste. Les stratégies et paramètres décrits dans ce travail permettent de réaliser des préparations de façon la plus réfléchie possible. Bien que la conservation tissulaire soit au centre de cette nouvelle dentisterie, il ne faut pas tomber dans l'application d'un protocole strict.

Préserver la dent sur l'arcade est la priorité.

Cela peut impliquer l'utilisation de certaines stratégies récentes comme le scellement dentinaire immédiat, le rajout de matière en fond de cavité pour relocaliser la marche proximale ou même la suppression des zones trop faibles d'un point de vue mécanique comme ça peut être le cas du recouvrement cuspidien. Cela peut sembler aller à l'encontre du concept de préservation tissulaire dans un premier temps mais il permet en réalité de renforcer la dent.

Les différents biomatériaux disponibles sur le marché vont également influencer les préparations, car ces matériaux nécessitent des épaisseurs de matériaux suffisantes, avec des géométries de cavités adaptées à leurs propriétés mécaniques et esthétiques.

Globalement, à part certaines nuances les préparations cavitaires sont sensiblement identiques selon les matériaux. Cependant pour les restaurations usinées en CFAO, une rigueur supplémentaire sera demandée avec des limites nettes, et des parois sans irrégularités.

Différentes expressions de préparations contemporaines dans le secteur postérieur s'offrent au praticien : les inlays, onlays, overlays, veneerlays et table-tops doivent maintenant faire partie intégrante de l'arsenal thérapeutique du chirurgien-dentiste.

Cependant ces préparations récentes sont probablement encore assez méconnues pour de nombreux praticiens mais également de prothésistes. L'innovation ne doit pas faire peur. Nous sommes à un tournant de la dentisterie, allant vers une activité tout numérique.

Index des figures :

Figure 1 : Différence entre un inlay, un onlay et un overlay.....	3
Figure 2 : Les 3 méthodes de travail par CFAO	4
Figure 3: Les différents formats des IOS. (a) Le kart. (b) Le pod. (c) Le compact. (d) Le move. (13).	6
Figure 4: Différence entre l'IOS Henson de François Duret en 1985 (en haut) et l'IOS Primescann (Dentsply-Sirona) en 2019 (en bas) (13).....	7
Figure 5: Exemples de blocs à usiner disponibles sur le marché (18)	8
Figure 6: Le gradient thérapeutique (23).	12
Figure 7: Les différents design de préparations pour restaurations postérieurs en fonction du gradient thérapeutique (24).	12
Figure 8: Exemples cliniques d'anciennes préparations adhésives conventionnelles (26).....	13
Figure 9: exemples cliniques de nouvelles préparations pour restaurations adhésives (26)	13
Figure 10: Aspect convexe de l'émail et aspect concave de la dentine (32).....	15
Figure 11: Importance de la mesure de l'épaisseur de la cuspidé résiduelle pour évaluer la nécessité d'un recouvrement (40).	19
Figure 12: Les différentes stratégies d'utilisation des matériaux pour répondre aux objectifs biologiques des restaurations partielles (39).....	20
Figure 13: Build Up réalisé au composite. La marge d'émail n'est pas recouverte afin d'avoir le meilleur substrat lors du collage. Construction réalisée avec un composite à base de résine (40).....	22
Figure 14: Schéma illustrant la technique « chasse neige » (46).	23
Figure 15: Détails du coffret de préparations contemporaines pour overlays (Coffret Komet ref TD3184 Dr Gil Tirlet) (53).	26
Figure 16: Divergence des parois de 6 à 10° (57).....	27
Figure 17: Forme de la cavité occlusale : les transitions nettes doivent être évitées (50).	28
Figure 18: Les transitions des murs de préparation au fond de la cavité et tous les angles internes doivent être arrondis (50).	28
Figure 19: Récapitulatif des différents designs possibles des limites axiales et proximales (40).	29
Figure 20: Préparation d'un dent non vitale, combinant un ridge up en mésial ; un slot en distal ; un bevel en vestibulaire(40).....	30
Figure 21: Répartition des contraintes au niveau du Bio contour sous-jacent à l'overlay en céramique (Bio dôme de substitution amélaire). Les flèches illustrent et indiquent le sens de la distribution des forces de compression périphériques durant la mise en charge occlusale de la restauration (57).	30
Figure 22: Espacement suffisant par rapport aux dents contiguës(50).	31
Figure 23: Dimensions requises pour la préparation (2).....	32
Figure 24: réduction occlusale à l'aide des fraises « occlushapers » de forme ovoïde (60,61).....	33
Figure 25: Marquages des rainures de profondeurs à travers le guide postérieur avant réduction occlusale (51).....	33
Figure 26: Géométrie cavitaire pour la réalisation de table top (52).....	34
Figure 27: Vue occlusale finale d'une préparation pour table-top ; notez la préservation des crêtes proximales et la faible invasivité (52).....	35
Figure 28: érosion/usure localisée à un secteur pouvant indiquer la pose de veneerlays (63).....	35
Figure 29: Pénétration contrôlée des fraises à travers le guide postérieur (2).	36
Figure 30: Préparation avant collage d'un veneerlay (2).	36
Figure 31: Différence entre overlay, veneerlay et table top montrant la réduction du volume de ces restaurations (52).....	36


Bibliographie

1. Decup F. Inlay, onlay, overlay. Paris, France: Editions Espace ID; 2015. 80 p.
2. Etienne O, Anckenmann L. Restaurations esthétiques en céramique collée. Malakoff: CdP; 2016. 354 p. (coll. JPIO)
3. Collège national des enseignants en odontologie conservatrice et endodontie. Dictionnaire francophone des termes d'odontologie conservatrice endodontie & odontologie restauratrice. Paris, France: Espace ID; 2010. 112 p.
4. Fages M, Raynal J, Margerit J. La CFAO directe aujourd'hui principes généraux. Inf Dent. 2008;38:2273-2279.
5. Cordelette M, Jordan-Combarieu F. Evolutions majeures de la CFAO directe. Inf Dent. 2014 ; 20(96):38-46.
6. Kelly JR, Benetti P. Ceramic materials in dentistry: historical evolution and current practice. Aust Dent J. 2011;56 Suppl 1:84-96.
7. Soenen A. La CFAO semi-directe principes et indications. Inf Dent. 2014;96(20):30-36.
8. Casas T. L'efficacité clinique grâce au numérique Ou comment transformer la transition numérique en un levier de croissance. Inf Dent. 2020;102(33):72-80.
9. Sannino G, Germano F, Arcuri L, Bigelli E, Arcuri C, Barlattani A. CEREC CAD/CAM Chairside System. Oral Implantol (Rome). 2015 ;7(3):57-70.
10. Cazier S, Chieze J-B, Moussaly C. Place de La CFAO directe en omnipratique. Réal Clin.2009;20(4):219-230.
11. Bouquet F, Fonteneau C. Intégration de la CFAO directe au cabinet dentaire. Réal Clin.2009;20(4):243-249.
12. Mangano F, Gandolfi A, Luongo G, Logozzo S. Intraoral scanners in dentistry: a review of the current literature. BMC Oral Health. 2017;17(1):149.
13. Fages M, Ducret M. L'empreinte optique...en toute simplicité. BMC Dent. 2020;5(1):70-77.
14. Ahmed KE. Performance and perception of dental students using three intraoral CAD/CAM scanners for full-arch scanning. J Prosthodont Res. 2019;63(2):167-172.
15. Landwerlin O. IDS 2017 : revue systématique des scanners intra-oraux. Cahier de prothèse. 2017;3(179):16-25.
16. Mawussi B, Tapie L, Fromentin O, Boitelle P. Les dispersions de données dans les chaînes de CFAO - Partie 1. BMC Dent. 2018;3(1):90-95.
17. Boitelle P, Fromentin O, Mawussi B, Tapie L. Les dispersions de données dans les chaînes de CFAO - Partie 2 : Fonctionnement des différents maillons des chaînes de CFAO. BMC Dent. 2018;3(2):91-98.

18. Marniquet S, Attal J, Tapie L, Fron Chabouis H. Les matériaux usinables en dentisterie restauratrice et en prothèse fixée guide pratique synthétique. *Inf Dent*. 2014;96(20):59-64.
19. Giordano R. Materials for chairside CAD/CAM–produced restorations. *J Am Dent Assoc*. 2006;137 Suppl:14S-21S.
20. Issaoui H, Moussaly C, Le goff S, Benoit A, Fron Chabouis H. CFAO : les matériaux accessibles. Partie 2 - Matériaux usinables : les composites. *BMC Dent*. 2017;2(2):28-38.
21. Richard A. Les céramiques hybrides : mythe ou réalité ? *Réal Clin*. 2020;31(3):218-228.
22. Universalis E. ART CONTEMPORAIN [En ligne]. *Encyclopædia Universalis*. [cité 16 avr 2020]. <https://www.universalis.fr/encyclopedie/art-contemporain/>
23. Tirlet G, Attal J. Le gradient thérapeutique un concept médical pour les traitements esthétiques. *Inf Dent*. 2009;41/42:2561-2568.
24. Nasr K. Nouveaux paradigmes et outils pour les préparations unitaires postérieures en CFAO directe. *Fil Dent*. 2016;119:12-16.
25. Black GV. A work on operative dentistry .. [En ligne]. Chicago : Medico-Dental Publishing Company; 1908 [cité 16 avr 2020]. <http://archive.org/details/workonoperated02blac>
26. Veneziani M. Posterior indirect adhesive restorations: updated indications and the Morphology Driven Preparation Technique. *Int J Esthet Dent*. 2017;12(2):204-230.
27. Etienne O, Toledano C, Paladino F, Serfaty R. Restaurations tout-céramique sur dents vitales. Paris: Editions CDP; 2011. 116 p.
28. Edelhoff D, Sorensen JA. Tooth Structure Removal Associated with Various Preparation Designs for Posterior Teeth. *Int J Periodontics Restorative Dent*. 2002;22(3):241-249.
29. Belser U. Changement de paradigmes en prothèse conjointe. *Réal Clin*. 2010;21(2):79-85.
30. Magne P. Pascal Magne: « It should not be about aesthetics but tooth-conserving dentistry ». Interview by Ruth Doherty. *Br Dent J*. 2012;213(4):189-191.
31. Mayer N. Biomimétisme [en ligne]. *Futura*. [cité 20 avr 2020]. <https://www.futura-sciences.com/sciences/definitions/physique-biomimetisme-14960/>
32. Magne P, Belser U. Restaurations adhésives en céramique sur dents antérieures : approche biomimétique. Paris: Quintessence international; 2003. 405 p.
33. Bazos P, Magne P. Bio-Emulation: biomimetically emulating nature utilizing a histo-anatomic approach; structural analysis. *Eur J Esthet Dent*. 2011;6(1):8-19.
34. Tirlet G, Bazos P. La « Biomimétique » : un concept contemporain au cœur de la dentisterie adhésive. *Réal Clin*. 2013;24(4):331-343.
35. Tirlet G, Attal J. La « no post, no crown » dentistry : à quelle échéance? *Fil dent*. 2014;98:4-5.
36. Marniquet S, Tirlet G. No-Post, No-crown formes de préparation contemporaine pour les restaurations adhésives II. Secteur postérieur. *Inf Dent*. 2017;99(20):16-25.

37. Attal J, Le goff S, Fron Chabouis H. Les tissus dentaires à préserver lors de la réalisation des inlays/onlays : approche biomécanique. *Réal Clin.* 2014;25(4):289-296.
38. Toledano C. Quand faut-il recouvrir une paroi résiduelle ? *BMC Dent.* 2019;4(2):48-53.
39. Rocca G, Rizcalla N, Dietschi D. Evidence-based concepts and procedures for bonded inlays and onlays. Part II. Guidelines for cavity preparation and restoration fabrication. *Int J Esthet Dent.* 2015;10(3):392-413.
40. Ferraris F. Posterior indirect adhesive restorations (PIAR) : preparation designs and adhesthetics clinical protocol. *Int J Esthet Dent.* 2017;12(4):482-502.
41. Decup F, Gaucher C. Approche bioconservatrice des tissus pour les restaurations indirectes. In: Decup F. *Inlays onlays overlay*, Paris, France: Espace ID; 2015. pp. 17-24.
42. Opdam N, Bronkhorst E, Roesters J, Loomans B. Longevity and reasons for failure of sandwich and total-etch posterior composite resin restorations. *J Adhes Dent.* 2007;9(5):469-475.
43. Magne P, Spreafico R. Deep margin Elevation : A Paradigm Shift. *Am J Esthet Dent.* 2012;2(2):86-96.
44. Sarfati A, Drossart M. Lésions carieuses profondes et restaurations indirectes : intérêts de la remontée de marge. Partie I : approche scientifique. *Réal Clin.* 2018;29(4):252-256.
45. Sarfati A, Drossart M. Lésions carieuses profondes et restaurations indirectes : intérêt de la remontée de marge. Partie II : mise en œuvre clinique. *Réal Clin.* 2018;29(4):257-266.
46. Frese C, Wolff D, Staehle HJ. Proximal box elevation with resin composite and the dogma of biological width : clinical R2-technique and critical review. *Oper Dent.* 2014;39(1):22-31.
47. Vertolli T, Martinsen B, Hanson CM, Howard RS, Kooistra S, Ye L. Effect of Deep Margin Elevation on CAD/CAM-Fabricated Ceramic Inlays. *Oper Dent.* 2020;45(6):608-617.
48. Bresser RA, Van de Geer L, Gerdolle D, Schepke U, Cune MS, Gresnigt MMM. Influence of Deep Margin Elevation and preparation design on the fracture strength of indirectly restored molars. *J Mech Behav Biomed Mater.* 2020; 110:103950.
49. Layan P, Finet E, Moussaly C. Optimiser la prise d'empreinte optique en CFAO. Partie 1: Faut-il adapter ses préparations dentaires pour faciliter la prise d'empreinte optique? *BMC Dent.* 2020;5(1):78-85.
50. Ahlers MO, Mörig G, Blunck U, Hajtó J, Pröbster L, Frankenberger R. Guidelines for the preparation of CAD/CAM ceramic inlays and partial crowns. *Int J Comput Dent.* 2009;12(4):309-325.
51. Koubi S, Gurel G, Margossian P, Massihi R, Tassery H. Nouvelles perspectives dans le traitement de l'usure : les « table Tops ». *Réal Clin.* 2013;24(4):319-329.
52. Koubi S, Gurel G, Margossian P, Chabrand M, Massihi R, Kuday H, et al. Aspects cliniques et biomécaniques des restaurations partielles collées dans le traitement de l'usure : les tables tops. In: Decup F. *Inlays onlays overlay*, Paris, France: Espace ID; 2015. pp .63-71.

53. Koubi S, Gurel G, Margossian P, Massihi R, Tassery H. Préparations postérieures à minima guidées par la technique des masques en présence d'usure dentaire. *Rev odont stomat.* 2014;43(3):231-249.
54. Tirlet G. Les full mock-up, un véritable guide esthétique et fonctionnel dans les cas d'usure sévère par érosion. *BMC Dent.* 2016;1(1):48-56.
55. Moussaly C, Maffi-Berthier L, Charrière A. Table-tops et overlays par CFAO directe : quand et comment? *Inf Dent.* 2019;101(13):27-29.
56. De Belenet H. Restaurations contemporaines de la dent postérieure dépulpée. *Inf Dent.* 2020; 102(10):19-21.
57. Hajto J, Marinescu C, Ahlers O. Inlays et onlays en céramique : critères de succès. *Réal Clin.* 2013;24(4):309-317.
58. Tirlet G. Actualisation des formes de préparations pour les restaurations partielles postérieures en céramiques collée : focus sur l'overlay. *Réal Clin.* 2020;31(3):242-252.
59. Milichich G. The compression dome concept : the restorative implications. *Gen Dent.* 2017;65(5): 55-60.
60. Tirlet G. Préparations contemporaines pour overlays. *Inf Dent.* 2019;101(34):23-27.
61. Etienne O. La préparation contrôlée des restaurations esthétiques en céramique collée couronnes et overlays. *Inf Dent.* 2016;98(39):27-29.
62. Nouredine A. Le veneerlay : une option thérapeutique. *Strat Proth.* 2017;17(4):255-261.
63. Etienne O. Le veneerlay : une RECC indispensable dans le traitement des usures/érosions avancées. *Inf Dent.* 2019;101(44):33-36.
64. Johnson A, Versluis A, Tantbirojn D, Ahuja S. Fracture strength of CAD/CAM composite and composite-ceramic occlusal veneer. *J Prosthodont Res.* 2014;58(2):107-114.



SERMENT MÉDICAL

En présence des Maîtres de cette Faculté, de mes chers condisciples, devant l'effigie d'HIPPOCRATE.

Je promets et je jure, d'être fidèle aux lois de l'honneur et de la probité dans l'exercice de la Médecine Dentaire.

Je donnerai mes soins à l'indigent et n'exigerai jamais un salaire au-dessus de mon travail, je ne participerai à aucun partage clandestin d'honoraires.

Je ne me laisserai pas influencer par la soif du gain ou la recherche de la gloire.

Admis dans l'intérieur des maisons, mes yeux ne verront pas ce qui s'y passe, ma langue taira les secrets qui me seront confiés et mon état ne servira pas à corrompre les mœurs ni à favoriser le crime.

Je ne permettrai pas que des considérations de religion, de nation, de race, de parti ou de classe sociale viennent s'interposer entre mon devoir et mon patient.

Même sous la menace, je n'admettrai pas de faire usage de mes connaissances médicales contre les lois de l'humanité.

J'informerai mes patients des décisions envisagées, de leurs raisons et de leurs conséquences. Je ne tromperai jamais leur confiance et n'exploiterai pas le pouvoir hérité des connaissances pour forcer les consciences.

Je préserverai l'indépendance nécessaire à l'accomplissement de ma mission.

Je n'entreprendrai rien qui dépasse mes compétences. Je les entretiendrai et les perfectionnerai pour assurer au mieux les services qui me seront demandés.

Respectueux et reconnaissant envers mes Maîtres, je rendrai à leurs enfants l'instruction que j'ai reçue de leur père.

Que les hommes m'accordent leur estime si je suis fidèle à mes promesses.

Que je sois déshonoré et méprisé de mes confrères si j'y manque.

ROCH Océane – Evolution des concepts de préparations à minima des inlays, onlays, overlays en CAO et CFAO

Th. : Chir. dent. : Marseille : Aix-Marseille Université : 2021

Rubrique de classement : Odontologie Conservatrice

Résumé : Un changement de paradigme s'opère au sein de la dentisterie restauratrice contemporaine couplée à l'évolution constante du numérique. Les restaurations partielles collées représentent cette nouvelle dentisterie qui se veut économe en tissus dentaire, adhésive et biomimétique. Cela demande aux praticiens de changer leurs habitudes, notamment d'oublier les règles strictes des préparations pour prothèses conjointes. L'objet de cette thèse est donc de décrire l'évolution des nouveaux concepts de préparations des restaurations partielles collées en CAO et CFAO. Pour cela, dans une première partie, seront décrites les évolutions concernant la CFAO. Puis la seconde partie présentera les nouveaux concepts de préparations avec les différentes stratégies que le praticien peut utiliser. La troisième partie exposera les principes architecturaux et des exemples de ces nouvelles préparations.

Mots-clés : Inlays ; onlays ; overlays ; veneerlays ; table-tops ; restaurations partielles collées ; restaurations indirectes ; préparation dentaire ; biomimétisme.

ROCH Océane – Evolution of the minimal preparations concepts of inlays, onlays, overlays in CAD/CAM.

Abstract: A paradigm shift is taking place in contemporary restorative dentistry coupled with the constant evolution of digital technology. The adhesive partial restorations represent this new dentistry which wants to be economical in dental tissue, adhesive and biomimetic. This requires clinicians to change their practice, including forgetting the strict rules of preparations for traditional crown. The object of this thesis is therefore to describe the evolution of new concepts of preparation of partial bonded restorations in CAD/CAM. To do this, in the first part, the developments concerning CAD/CAM will be described. Then the second part will present the new concepts of preparations with the different strategies that the clinician can use. The third part will expose the architectural principles and examples of these new preparations.

Keywords : Inlays ; onlays ; overlays ; veneerlays ; table-tops ; partial bonded restorations ; biomimetic ; posterior preparation forms.