



HAL
open science

Planification et chirurgie implantaire. Apport du système X-guide®

Benoît Giannattasio

► **To cite this version:**

Benoît Giannattasio. Planification et chirurgie implantaire. Apport du système X-guide®. Chirurgie. 2021. dumas-03361796

HAL Id: dumas-03361796

<https://dumas.ccsd.cnrs.fr/dumas-03361796v1>

Submitted on 1 Oct 2021

HAL is a multi-disciplinary open access archive for the deposit and dissemination of scientific research documents, whether they are published or not. The documents may come from teaching and research institutions in France or abroad, or from public or private research centers.

L'archive ouverte pluridisciplinaire **HAL**, est destinée au dépôt et à la diffusion de documents scientifiques de niveau recherche, publiés ou non, émanant des établissements d'enseignement et de recherche français ou étrangers, des laboratoires publics ou privés.



Distributed under a Creative Commons Attribution - NonCommercial - NoDerivatives 4.0
International License

THESE

***POUR OBTENIR LE DIPLOME D'ETAT
DE DOCTEUR EN CHIRURGIE DENTAIRE***

Présentée et publiquement soutenue devant la

Faculté d'Odontologie de Marseille
(Doyen : Monsieur le Professeur Bruno FOTI)

Aix-Marseille Université
(Président : Monsieur le Professeur Éric BERTON)

Planification et Chirurgie Implantaire

—

Apport du système X-Guide®

Présentée par

GIANNATTASIO Benoît

Né le 5 mai 1986

A Marseille

(Bouches du Rhône)

Thèse soutenue le **Vendredi 29 Janvier 2021**

Devant le jury composé de

Président : Professeur RUQUET Michel

Assesseurs : Professeur FOTI Bruno

Docteur TAVITIAN Patrick

Docteur MENSE Chloé

THESE

***POUR OBTENIR LE DIPLOME D'ETAT
DE DOCTEUR EN CHIRURGIE DENTAIRE***

Présentée et publiquement soutenue devant la

Faculté d'Odontologie de Marseille
(Doyen : Monsieur le Professeur Bruno FOTI)

Aix-Marseille Université
(Président : Monsieur le Professeur Éric BERTON)

Planification et Chirurgie Implantaire

—

Apport du système X-Guide®

Présentée par

GIANNATTASIO Benoît

Né le 5 mai 1986

A Marseille

(Bouches du Rhône)

Thèse soutenue le **Vendredi 29 Janvier 2021**

Devant le jury composé de

Président : Professeur RUQUET Michel

Assesseurs : Professeur FOTI Bruno

Docteur TAVITIAN Patrick

Docteur MENSE Chloé

ADMINISTRATION

Mise à jour : mars 2020

Doyens Honoraires

Professeur	Raymond SANGIUOLO†
Professeur	Henry ZATTARA
Professeur	André SALVADORI
Professeur	Jacques DEJOU

Doyen Assesseurs

Professeur	Bruno FOTI
Professeur	Michel RUQUET
Professeur	Anne RASKIN

Directeurs de Départements

Formation Initiale	Professeur	Michel RUQUET
Recherche	Professeur	Anne RASKIN
Formation Continue	Professeur	Frédéric BUKIET

Charges de missions

Relations Internationales	Professeur	Hervé TASSERY
Internat et Diplômes d'études spécialisées	Professeur	Virginie MONNET-CORTI
Affaires générales	Docteur	Patrick TAVITIAN

Responsable des Services Administratifs et Techniques

Madame	Katia LEONI
--------	-------------

LISTE DES ENSEIGNANTS

PROFESSEURS DES UNIVERSITES – PRATICIENS HOSPITALIERS DES CSERD

BUKIET Frédéric ⁽⁵⁸⁻⁰¹⁾
FOTI Bruno ⁽⁵⁶⁻⁰²⁾
MONNET-CORTI Virginie ⁽⁵⁷⁻⁰¹⁾
ORTHLIEB Jean-Daniel ⁽⁵⁸⁻⁰¹⁾
RASKIN Anne ⁽⁵⁸⁻⁰¹⁾
RUQUET Michel ⁽⁵⁸⁻⁰¹⁾
TARDIEU Corinne ⁽⁵⁶⁻⁰¹⁾
TARDIVO Delphine ⁽⁵⁶⁻⁰²⁾
TASSERY Hervé ⁽⁵⁸⁻⁰¹⁾

PROFESSEUR DES UNIVERSITES

ABOUT Imad ⁽⁶⁵⁾

MAITRES DE CONFERENCES DES UNIVERSITES – PRATICIENS HOSPITALIERS DES CSERD

ABOUDHARAM Gérard ⁽⁵⁸⁻⁰¹⁾	LAURENT Michel ⁽⁵⁸⁻⁰¹⁾
BANDON Daniel ⁽⁵⁶⁻⁰¹⁾	LAURENT Patrick ⁽⁵⁷⁻⁰¹⁾
BELLONI Didier ⁽⁵⁷⁻⁰¹⁾	LE GALL Michel ⁽⁵⁶⁻⁰¹⁾
BOHAR Jacques ⁽⁵⁶⁻⁰¹⁾	MAILLE Gérald ⁽⁵⁸⁻⁰¹⁾
CAMOIN Ariane ⁽⁵⁶⁻⁰¹⁾	PHILIP-ALLIEZ Camille ⁽⁵⁶⁻⁰¹⁾
CAMPANA Fabrice ⁽⁵⁷⁻⁰¹⁾	POMMEL Ludovic ⁽⁵⁸⁻⁰¹⁾
CATHERINE Jean-Hugues ⁽⁵⁷⁻⁰¹⁾	PRECKEL Bernard-Éric ⁽⁵⁸⁻⁰¹⁾
GAUBERT Jacques ⁽⁵⁶⁻⁰¹⁾	RÉ Jean-Philippe ⁽⁵⁸⁻⁰¹⁾
GIRAUD Thomas ⁽⁵⁸⁻⁰¹⁾	ROCHE-POGGI Philippe ⁽⁵⁷⁻⁰¹⁾
GIRAUDEAU Anne ⁽⁵⁸⁻⁰¹⁾	STEPHAN Grégory ⁽⁵⁸⁻⁰¹⁾
GUIVARC'H Maud ⁽⁵⁸⁻⁰¹⁾	TAVITIAN Patrick ⁽⁵⁸⁻⁰¹⁾
JACQUOT Bruno ⁽⁵⁸⁻⁰¹⁾	TERRER Elodie ⁽⁵⁸⁻⁰¹⁾
LABORDE Gilles ⁽⁵⁸⁻⁰¹⁾	TOSELLO Alain ⁽⁵⁸⁻⁰¹⁾
LAN Romain ⁽⁵⁷⁻⁰¹⁾	

MAITRES DE CONFERENCES DES UNIVERSITES ASSOCIES

BLANCHET Isabelle ⁽⁵⁶⁻⁰¹⁾
MENSE Chloé ⁽⁵⁸⁻⁰¹⁾

ASSISTANTS HOSPITALIERS ET UNIVERSITAIRES

AL AZAWI Hala (56-01)	HAHN-GOLETTI Larissa (58-01)
ANTEZACK Angeline (57-01)	LIOTARD Alica (58-01)
ARNIER Canelle (56-01)	MANSUY Charlotte (58-01)
BACHET-DORISON Damienne (56-01)	MARTIN William (56-01)
BALLESTER Benoît (58-01)	MATTERA Rémi (56-01)
CAMBON Isabelle (56-01)	MELLOUL Sébastien (57-01)
CASAZZA Estelle (56-01)	PARFU Anne (58-01)
CASTRO Romain (57-01)	PASCHEL Laura (58-01)
DAVID Laura (56-01)	PILLIOL Virginie (58-01)
DEVICTOR Alix (58-01)	REPETTO Andréa (58-01)
DODDS Mélina (58-01)	ROMANET Yvan (57-01)
DRAUSSIN Thierry (56-02)	SANTUNIONE Charlotte (58-01)
DUMAS Cathy (57-01)	SILVESTRI Frédéric (58-01)
HADJ-SAID Mehdi (57-01)	VINAÏ Michael (56-01)

ASSISTANTS DES UNIVERSITES ASSOCIES

HOUVENAEGHEL Brice (57-01)
LE FOURNIS Chloé (57-01)

Intitulés des sections CNU :

- 56^{ème} section : Développement, croissance et prévention
 - 56-01 Odontologie pédiatrique et orthopédie dento-faciale
 - 56-02 : Prévention – Epidémiologie – Economie de la santé – Odontologie légale
- 57^{ème} section : Chirurgie orale ; Parodontologie ; Biologie Orale
 - 57-01 : Chirurgie orale – Parodontologie – Biologie orale
- 58^{ème} section : Réhabilitation orale
 - 58-01 : Dentisterie restauratrice – Endodontie – Prothèses – Fonction-Dysfonction – Imagerie – Biomatériaux

L'auteur s'engage à respecter les droits des tiers, et notamment les droits de propriété intellectuelle. Dans l'hypothèse où la thèse comporterait des éléments protégés par un droit quelconque, l'auteur doit solliciter les autorisations nécessaires à leur utilisation, leur reproduction et leur représentation auprès du ou des titulaires des droits. L'auteur est responsable du contenu de sa thèse. Il garantit l'Université contre tout recours. Elle ne pourra en aucun cas être tenue responsable de l'atteinte aux droits d'un tiers

Monsieur le Professeur Michel RUQUET,

Vous nous faites le grand honneur d'accepter de présider le jury de cette thèse.

La qualité de votre enseignement, vos compétences cliniques et votre sympathie nous ont accompagné tout au long de ces années d'études.

Veillez croire en l'expression de notre reconnaissance et de notre profond respect.

Monsieur le Professeur Bruno FOTI,

Nous tenions à vous remercier d'honorer notre travail de votre attention en acceptant de participer à ce jury de thèse malgré vos nombreuses responsabilités.

Nous vous remercions pour l'enseignement que vous nous avez apporté ainsi que votre disponibilité tout au long de ces années d'études.

Veillez trouver dans cette thèse, le témoignage de notre respect et de notre sincère gratitude.

Monsieur le Docteur Patrick TAVITIAN,

Nous tenions à vous remercier d'avoir accepté de diriger cette thèse, nous sommes très sensibles à l'honneur que vous nous avez fait en nous guidant dans notre travail. J'espère qu'il sera à la hauteur de la confiance que vous nous avez accordé.

Merci pour le temps que vous nous avez consacré, votre écoute et vos conseils cliniques.

Veillez trouver dans cette thèse le témoignage de notre profond respect et de notre sincère reconnaissance.

Madame le Docteur Chloé MENSE,

Nous vous remercions d'avoir gentiment accepté de siéger dans ce jury.

La qualité de votre enseignement, vos compétences cliniques et votre sympathie nous ont accompagné tout au long de ces années.

Je dédicace cette thèse,

A ma grand-mère, disparue l'année dernière, pour sa tendresse, sa gentillesse et sa simplicité je pense très fort à toi. J'aurais aimé que tu sois encore là et de nouveau fière de moi

A mon grand-père, qui aurait fêté ses 100 ans

A mes parents, pour leur amour, leurs encouragements tout au long de ces années, merci de m'avoir fait confiance, sans vous je n'en serais pas là aujourd'hui

A mon frère et ma sœur, à leur soutien indéfectible, merci d'être présent depuis tout ce temps, à toutes les joies que vous m'apportez

A toute ma famille, pour m'avoir entouré avec autant de tendresse toutes ces années

A mes professeurs, pour leur intérêt à mon égard, leur gentillesse, merci de m'avoir transmis votre passion

A l'ensemble de mes confrères, pour toutes ces années formidables passées en votre compagnie

A mes amis, pour leur présence et leurs conseils depuis tout ce temps

A Marie, pour ces années mémorables, ces cafés du matin et ces heures de révisions interminables. Merci d'être ce que tu es.

Introduction	1
PRE REQUIS	2
1-L'entretien initial	2
2-L'examen clinique	2
3-Examen des moulages de diagnostic	3
4-Examens radiographique 2D	5
5-Examens 3D (tomographie ou tomодensitométrie)	6
I- PLANIFICATION IMPLANTAIRE	7
A-Méthode conventionnelle	7
1-Le projet prothétique	7
2-Le guide d'imagerie (guide radiologique)	8
B-Méthode numérique	10
1-Le modèle virtuel	10
2-Projet prothétique virtuel	12
3-Fusion des fichiers : Matching	14
4-Planification proprement dite	14
II- PHASE CHIRURGICALE : CHIRURGIE GUIDEE	16
A-Méthode conventionnelle	17
1-Chirurgie sans guide ou à main levée	17
2-Chirurgie avec guide	18
B-Méthode numérique	18
1-Les guides chirurgicaux	19
2-Conception d'un guide numérique	22
3-La phase chirurgicale	24
4-Précision des guides chirurgicaux	26
III- NAVIGATION CHIRURGICALE : LE SYSTEME X-GUIDE®	30
A-Planification	34
1-Le dispositif X-Clip	34
2-Le dispositif E-Clip	35
B-Phase chirurgicale	38
C-Les avantages et les inconvénients du système	43
Ses indications	43
1-Avantages	44
2-Inconvénients	48
Discussion	50
Conclusion	52
Annexes	A1
Table des Figures	A2
Bibliographie	I

Introduction

Depuis les années 2000, la chirurgie implantaire s'est largement démocratisée et fait partie intégrante désormais d'une activité conventionnelle de chirurgie dentaire.

Les nouvelles données acquises de la science grâce à des études "evidence based medicine", permettent à cette discipline de se perfectionner par de nouveaux protocoles innovants, de nouveaux matériaux et géométries implantaires, de nouveaux outils chirurgicaux ou numériques.

Il va de soi que la chirurgie implantaire n'échappe pas à cette révolution numérique du XXIème siècle.

La phase prothétique guidant la phase implantaire, l'enjeu principal réside dans la reproductibilité en bouche d'un projet prothétique planifié.

Les moyens de mesure et d'imagerie mis en œuvre permettent désormais d'avoir une représentation numérique des tissus intra-buccaux, tissus mous et tissus durs.

La planification numérique et la chirurgie guidée assurent une précision de travail et une fidélité de reproduction du virtuel au réel.

Depuis un certain temps, la robotique a fait son apparition dans le domaine médical. Ces systèmes permettent d'assister au mieux les gestes chirurgicaux. L'implantologie n'y échappe pas et l'apparition de systèmes navigués font leur apparition.

Mais cette révolution de la chirurgie implantaire permet-elle de se substituer à la chirurgie guidée ou conventionnelle à main levée, et où en est-elle de son évolution?

Le travail qui suit a pour but de présenter le nouveau système de navigation dynamique de chez NobelBiocare™, le X-guide®, et de le confronter aux autres méthodes implantaires connues.

En introduction, une partie sera consacrée à rappeler les impératifs et prérequis à toute chirurgie de cette nature.

Dans une première partie, nous présenterons la phase dite de planification du modèle conventionnel au modèle numérique.

Dans une deuxième partie, nous présenterons la chirurgie guidée de sa conception numérisée à son utilisation.

Dans une troisième partie, nous présenterons le système X-guide® ainsi que ses avantages et inconvénients rapportés.

Enfin, nous terminerons sur une discussion des enjeux qui mettent en perspective ce nouveau système de chirurgie.

Pré requis

La première étape de tout traitement est “l’analyse Pré-implantaire”.

Il s’agit de l’analyse des objectifs prothétiques et chirurgicaux. Elle permet d’apprécier la faisabilité du traitement, ses difficultés et son vecteur de réussite.

Cette analyse passe par un interrogatoire, un examen clinique et des examens complémentaires.

(1)

1- L’entretien initial

Il permet de recueillir les demandes et les attentes du patient grâce à un entretien minutieux.

Il retrace brièvement l’histoire dentaire ayant aboutie à la situation actuelle.

L’état de santé du patient est un facteur clef, permettant d’éliminer toute contre-indication au traitement implantaire.

2- L’examen clinique

Tout d’abord exo-buccal puis endo-buccal.

Il est important d’analyser les arcades dentaires, muqueuses et zones édentés.

L’évaluation de la mobilité des dents résiduelles ainsi qu’un sondage parodontal (dents adjacentes au secteur édenté).

Un examen occlusal permettra d’analyser les égressions diverses ainsi que les prématurités.

Il est important aussi de relever les critères esthétiques comme la ligne du sourire pour la pose d’implant en secteur antérieur maxillaire.

Une analyse de l’espace inter-arcade et intra-arcade est aussi nécessaire.

Cette analyse est *tridimensionnelle*. (2)(4)

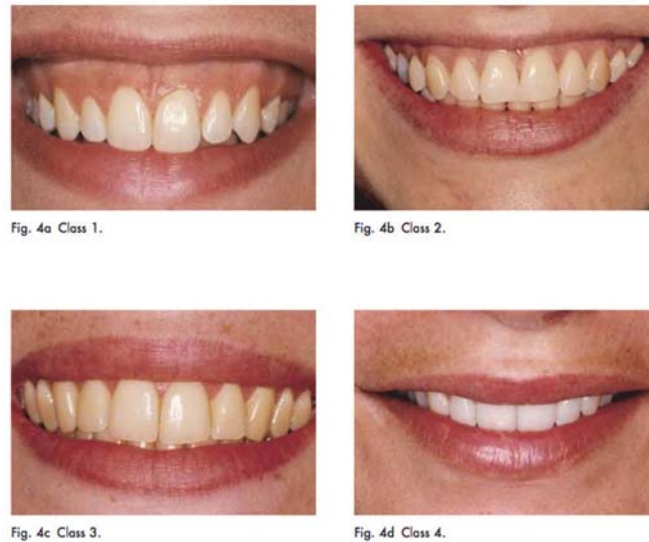

Figure 1 : la ligne du sourire
(Smile line and periodontium visibility, Liebart et al, 2004)

Classe 1 : Ligne du sourire très haute : plus de 2 mm de gencive marginale visible ou plus de 2 mm apical à la jonction email/cément visible pour le parodonte réduit mais sain.

Cela pourrait être le « sourire gingival » (Fig. 4a).

Classe 2 : Ligne du sourire haute : entre 0 et 2 mm de gencive marginale visible ou entre 0 et 2 mm apical à la jonction email/cément visible pour le parodonte réduit mais sain (Fig. 4b).

Classe 3 : Ligne moyenne du sourire : embrasures gingivales uniquement visibles (Fig. 4c).

Classe 4 : Ligne basse du sourire : embrasures gingivales et jonctions émail/cément non visibles (Fig. 4d).(3)

3- Examens des moulages de diagnostic




Figure 2 : Arc facial et articulateur semi-adaptable, le transfert

(L'articulateur dans l'étude pré-prothétique en prothèse amovible partielle, EDP science, 2016)

Ils permettront une analyse du schéma occlusal du patient.

Réalisation d'empreintes avec hydrocolloïde réversible (alginate) et de moulages d'études. Montage sur articulateur semi-adaptable en OIM ou en RC en fonction de l'étendu de l'édentement à traiter et de sa position.

Ces modèles serviront pour l'analyse occlusale, puis pour la confection d'un guide radiologique, et enfin d'un guide chirurgical. (5)

4- Examens radiographiques 2D

- Panoramique : Vue globale des maxillaires.

Hauteur osseuse disponible et appréciation de l'état parodontal et infectieux essentiellement à côté du site à planter.

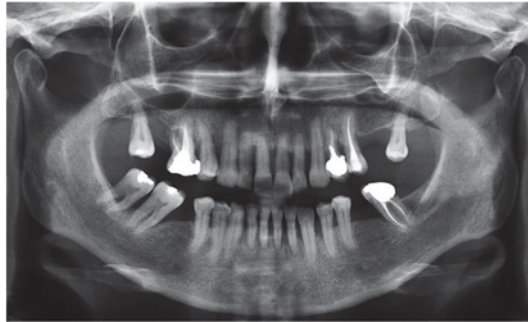

Figure 3a : Cliché Panoramique

(Centre radiologique de bordeaux, 2013)

- Des clichés rétro-alvéolaires pour préciser la trabéculatation osseuse et la valeur intrinsèque des dents restantes (mobilité, atteinte parodontale).

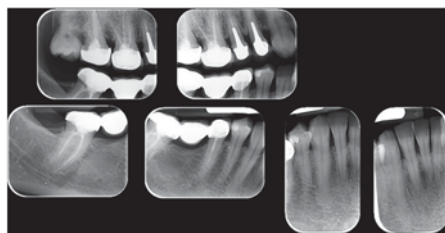


Figure 3b : Clichés rétro-alvéolaires et Bite Wings

(Dr Mercz)

5- Examens 3D (tomographie ou tomodensitométrie)

La tomographie volumique à faisceaux coniques ou CBCT est actuellement l'examen de référence en imagerie pré-implantaire car elle permet une véritable étude dans tous les plans de l'espace. Cet examen a un intérêt aussi médico-légal.

La radiographie tridimensionnelle (format DICOM : "Digital Imaging and Communications in Médecine ") est quasi systématiquement réalisée à l'aide d'un Cône Beam (CBCT) très largement répandu aujourd'hui, laissant très peu de place aux scanners. Les CBCT réduisent considérablement la radiothérapie d'exposition par rapport à la tomodensitométrie conventionnelle.

L'examen permet d'identifier les obstacles anatomiques, mais également de fournir des informations sur la nature des volumes osseux disponibles.

La résolution de l'image correspond à la taille des voxels qui ont la propriété d'être isotropiques.

La plupart des CBCT à visée implantaire sont réalisés de nos jours avec une résolution avoisinant les 300 μm .

Des imperfections comme des artéfacts ou certains effets peuvent apparaître sur les images 3D risquant de compromettre la planification implantaires. De plus, au niveau des sites de cicatrisation osseuse, il est nécessaire de rester vigilant quant à leur densité et leur volume. Il en est de même pour les sites greffés, où les images ne permettent pas de valider une intégration du biomatériau. (6)

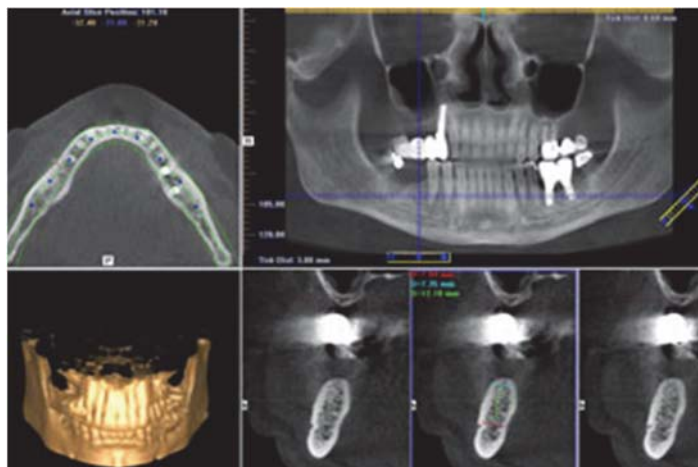


Figure 4 : Cône Beam ou CBCT

(Salmon B, BoukpeSSI T, Gosset M, Le Denmat D, Salmon J-M, Cazevian R. Montpellier : Sauramps Médical, 2014)

I – Planification Implantaire

A – Méthode conventionnelle

Pour optimiser la pérennité des traitements, il est indispensable d'obtenir une parfaite adéquation entre le positionnement des implants et la prothèse implantaire. Pour cela on réalise une analyse pré-implantaire à visée prothétique.

1- Le projet prothétique

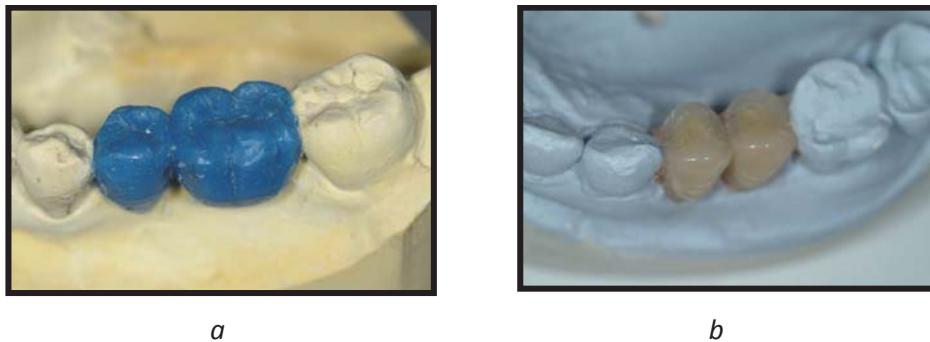


Figure 5 : Utilisation du wax up (a) ou des dents artificielles (b) pour matérialiser un projet prothétique
(Dr Tavitian P)

Il s'agit d'une maquette dentée permettant de guider le schéma occlusal.

Le projet prothétique permet la validation de la position des futures dents prothétiques, par rapport aux dents adjacentes et par rapport aux dents antagonistes.

Il doit être formalisé en respectant les analyses précédentes et a pour but de restaurer la forme et la fonction dentaire, de pérenniser la santé et la morphologie des tissus parodontaux, et de s'intégrer fonctionnellement et esthétiquement dans l'environnement buccal.

Il s'agit donc de la proposition thérapeutique. (7)(10)

Après montage sur articulateur semi-adaptable deux analyses sont nécessaires:

- L'analyse statique qui permet d'évaluer la situation du plan d'occlusion (égressions antagonistes, versions éventuelles, espace prothétique).
- L'analyse dynamique qui s'effectue grâce aux mouvements de l'articulateur et simule les mouvements dento-dentaires en protrusion et diduction. Elle permet donc l'analyse de la désocclusion des arcades et de choisir le schéma occlusal adéquat.

En effet, soit la situation occlusale est considérée comme physiologique et équilibrée et la future prothèse s'inscrira dans le schéma occlusal actuel du patient, soit il faudra choisir d'établir un nouveau schéma occlusal.

Par la suite, après analyse fonctionnelle et esthétique, le projet prothétique prend forme, et doit être validé par le patient.

C'est finalement un guide pour la future position des implants.

Il est réalisé grâce à des dents du commerce, ou des cires de diagnostic (wax-up).(6)

2- Le guide d'imagerie (guide radiologique)

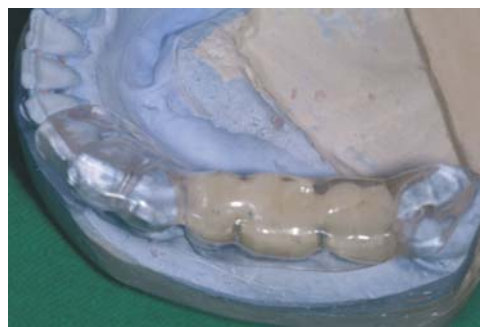

Figure 6 : Guide radiologique

(Dr Tavitian P)

Le guide radiologique découle du projet prothétique. (11)

Il doit permettre l'évaluation du volume osseux en regard du site à implanter ainsi que le contrôle de l'axe prothétique par rapport à l'axe implantaire.

Ce guide radiologique est donc indispensable à la décision thérapeutique.

Il permet la confirmation du plan de traitement chirurgical et l'indication si nécessaire d'augmentation de volume osseux par greffe d'apposition ou comblement sinusien.

Il s'agit d'un duplicata du projet thérapeutique en résine chargée en matériau radio-opaque (sulfate de baryum) ou en résine transparente.

Une résine ou des dents radio-opaques peuvent aussi être utilisées.

Pour ce dernier, chaque dent concernée par le traitement implantaire sera percée en son centre dans son axe principal matérialisant un puits d'accès.

Enfin, si le guide manque de stabilité en bouche, il est possible de réaliser une cale occlusale en résine permettant de maintenir le guide en contact permanent avec la muqueuse.

Ensuite, le patient réalise une tomographie (CBCT) avec ce guide en bouche.

C'est à ce stade que la planification implantaire commence. (8)

Dans la méthode conventionnelle, le radiologue remet au praticien des planches 2D.

Il peut donc analyser le volume osseux disponible et la possibilité de positionner un implant dans l'axe de la future prothèse.

Le praticien utilise la superposition sur les planches radiographiques de calques d'implants spécifiques au système implantaire utilisé.

Il choisit les implants dont les dimensions sont les mieux adaptées à la situation clinique.(11)

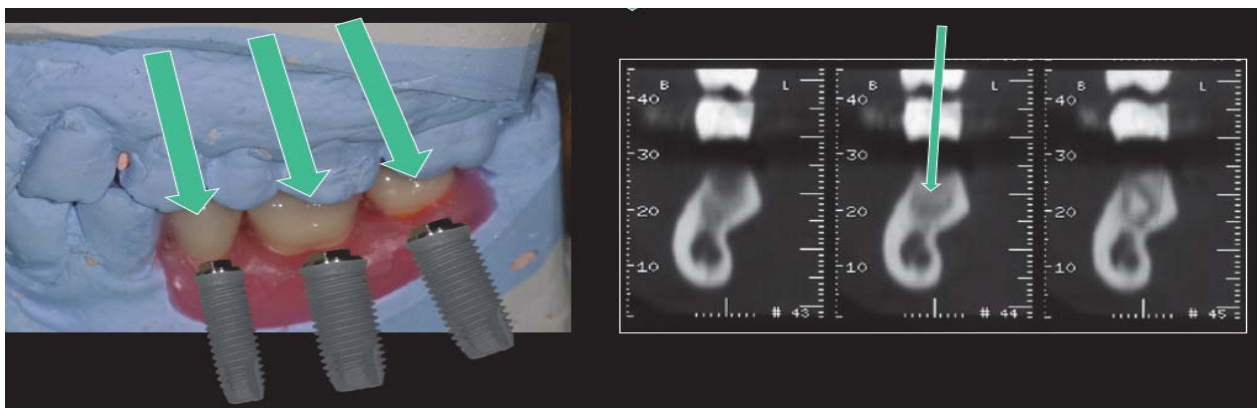


Figure 7 : Cohérence entre la finalité prothétique et la réalité anatomique

(Dr Tavitian P)

B – Méthode Numérique

La méthode numérique permet de basculer d'un mode de planification sur support bidimensionnel à un support tridimensionnel.

Cela permet notamment d'avoir une meilleure prédictibilité pour le choix implantaire, pour les complications anatomiques et d'avoir une meilleure concordance entre les sites implantaires planifiés et les sites implantés.

La numérisation de la planification implantaire a révolutionné le flux de travail du praticien et sa communication avec les techniciens de laboratoire de prothèse. Ce flux de travail peut être entièrement ou partiellement numérique. (9)

1- Le Modèle Virtuel

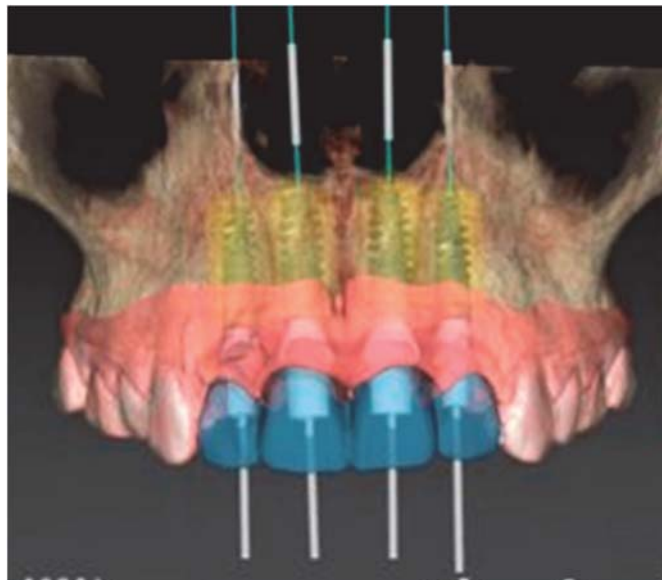


Figure 8 : NobelClinician® ou DTX : Planification numérique
(NobelBiocare™)

Les étapes du projet prothétique numérique sont les mêmes que celles de la méthode conventionnelle, seul le support d'exploitation est différent. (13)

Cette fois les modèles de travail peuvent être numérisés de deux façons :

- En méthode directe : Une empreinte optique est réalisée grâce à une caméra intrabuccale. (15)

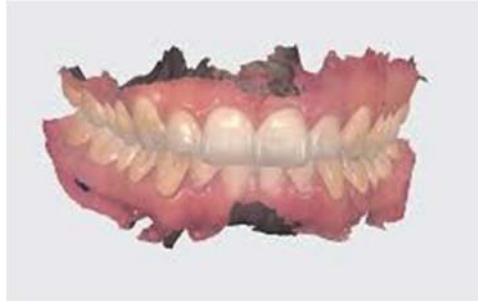

Figure 9 : empreinte numérique
(3Shape TRIOS®)

Plusieurs modèles de caméra et de scanners intra-oraux existent avec des technologies variées :

- Confocale,
- à triangulation laser,
- à focalisation/défocalisation non colinéaire.

Ces scanners intra-oraux ont démontré des propriétés totalement acceptables avec les besoins cliniques. Dans certains cas, leur utilisation facilite la prise d'empreinte avec la même précision qu'une méthode indirecte.

- En méthode indirecte : C'est un scanner de laboratoire qui est utilisé pour l'enregistrement du modèle en plâtre obtenu à partir d'une empreinte physique. (14)

Ces scanners présentent des valeurs de précision et de justesse similaires à celles des scanner intra-oraux.

Dans les cas d'un scan d'une arcade complète, certaines valeurs de justesse moyenne sont de 40 μm et d'une précision moyenne de 35 μm .



Figure 10 : Scanner optique de laboratoire
(*Smart Optics*[®])

Après scannage, nous disposons donc d'un modèle tridimensionnel numérique intra-oral au format dit "STL" (Standard Tessellation Language) comparable aux modèles en plâtre.

Après la mise en occlusion des arcades la planification prothétique numérique peut commencer.

De plus en plus de praticiens utilisent cette technique. Elles permettent d'optimiser leurs pratiques cliniques et s'intègrent facilement dans leur quotidien. (12)

2- Projet prothétique Virtuel

De nos jours, les logiciels spécialisés dans la planification implantaire permettent une simulation de la future prothèse ou l'empreinte numérique d'une prothèse existante. Cette fonctionnalité peut se trouver dans les logiciels dédiés aux prothésistes ou incluse dans ceux des praticiens. Ils permettent la réalisation si besoin de wax up virtuels et donc d'apprécier le futur projet prothétique. (18)

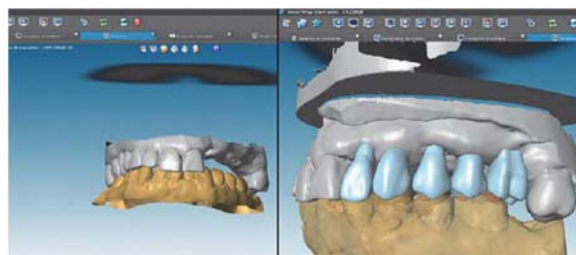


Figure 11 : Projet prothétique virtuel
(*Dental Wings*[®])

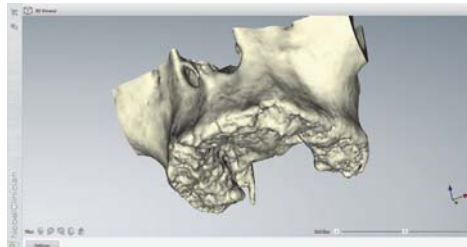
Actuellement la plupart des logiciels de planification permettent la modélisation et la modification de la partie coronaire (prothétique) de la dent.

L'un des grands avantages de ces projets entièrement numérisés est qu'ils permettent une coordination plus rapide entre le chirurgien-dentiste et le technicien de laboratoire de prothèse. Ils facilitent le partage de données et évitent donc des problèmes de transmission.

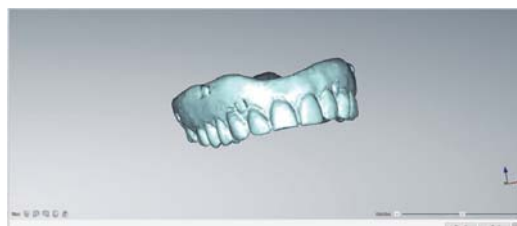Cependant, ils manquent d'adaptabilité face à des cas de fortes récessions, d'édentement de grande étendue et autres cas plus complexes.

De plus, ce projet prothétique entièrement numérisé peut manquer de fiabilité dans certains cas. Exemples des cas antérieurs ou un essai doit être réalisé pour une validation précise.

Enfin, il est aussi possible de s'aider d'une prothèse déjà en bouche ou d'une dent encore présente sur l'arcade. Cette méthode permet de faire l'acquisition numérique d'un projet prothétique déjà validé.



11a



11b

Figure 12 : Fichier DICOM (11a) et STL (11b)

(Dr Tavitian P)

3- Fusion des fichiers : matching

Il s'agit de la superposition du modèle intra-oral avec le modèle radiographique.

Le fichier STL est fusionné avec les données volumiques issue du CBCT (Fichier DICOM).

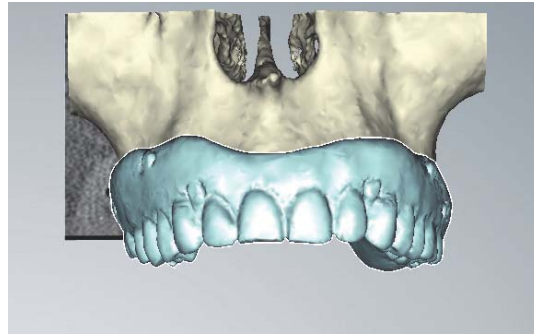


Figure 13 : Matching des fichiers STL et DICOM

(Dr Tavitian P)

Pour cela, il existe différentes méthodes :

- soit par reconnaissance automatique du logiciel,
- soit manuellement avec la reconnaissance de points remarquables sur les deux modèles comme par exemple des cuspides.

Une fois les fichiers concernés fusionnés, le praticien possède les informations concernant : les tissus durs, les tissus mous et le projet prothétique.

Tous les éléments sont alors réunis pour réaliser la planification.

4- Planification proprement dite

Le praticien dispose alors d'un modèle tridimensionnel du projet prothétique, des tissus mous ainsi que des volumes osseux au sein d'un même fichier.

Le choix des implants se fait alors en fonction des informations concernant :

- Le collet clinique du projet prothétique
- L'épaisseur des tissus mous
- Le volume osseux disponible
- L'espace mésio-distal
- L'axe d'émergence de l'implant en fonction du projet prothétique.

En général, les logiciels proposent des bibliothèques d'implants ou de gabarits.

L'implant est alors positionné dans le volume osseux de façon à répondre aux exigences biologiques et prothétiques.

L'axe implantaire est prolongé en direction coronaire de manière à visualiser le point d'émergence dans le corps de la couronne.

Certains logiciels permettent :

- la mesure des distances et des angles,
- de paralléliser les implants entre eux,
- de faire apparaître des zones de conflits en cas de proximité avec certains éléments anatomiques.

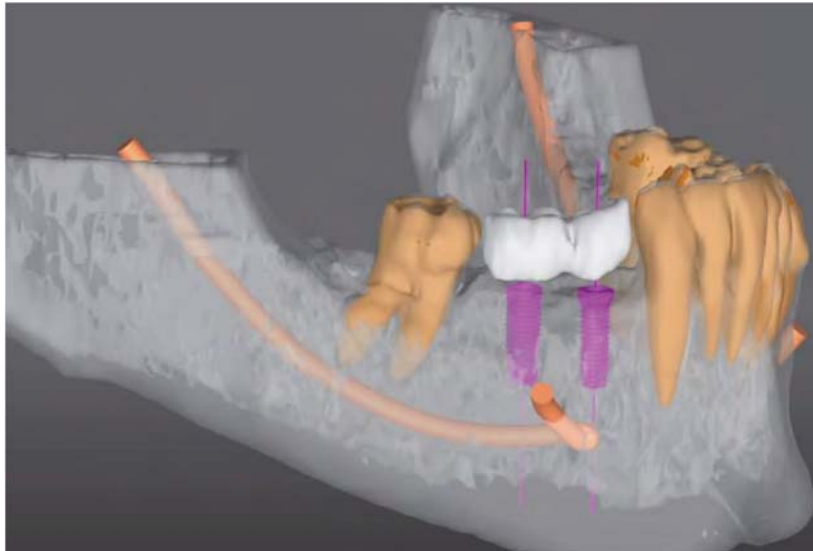


Figure 14 : Planification
(logiciel *Simplant*®)

- *En violet* : les implants planifiés avec un axe qui se prolonge dans le projet prothétique
- *En blanc* : Le projet prothétique
- *En orange* : Nerf alvéolaire inférieur

II – Phases chirurgicale : Chirurgie guidée

Plusieurs techniques validées sont référencées

On distingue :

- Le deux temps chirurgical : nécessité de mise en place des implants au niveau de la crête osseuse et mise en nourrice de l'implant. Implants appelés "bone level".

Cette technique implique donc un 2ème temps chirurgical.

- Le un temps chirurgical : utilisation d'implants appelés "Tissu level". Particularité d'avoir un col lisse transgingival solidaire du corps de l'implant. Sutures gingivales de part et d'autre du col de l'implant. Pas de mise en nourrice.

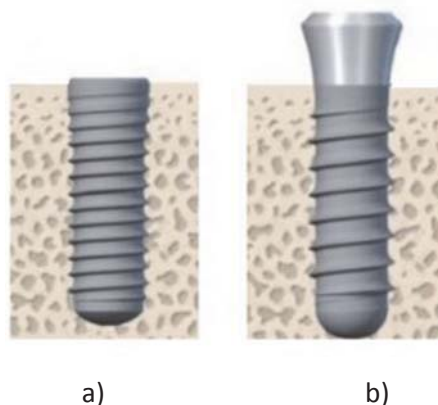


Figure 15 : Implants Bone Level (a) et Tissue Level (b)
(*Implantologie chirurgicale et prothétique, Missika*)

- L'extraction et mise en place immédiate de l'implant : Avulsion, calibration de l'alvéole et mise en place de l'implant dans la même séance opératoire.

- La mise en place et mise en charge immédiate : Mise en place d'un pilier en titane ou pilier spécifique de prothèse provisoire. C'est une mise en charge "esthétique" immédiate.

- L'implantation précoce : différer l'implantation 6 à 8 semaines après l'extraction pour profiter de la cicatrisation des tissus mous.

La mise en place sans lambeau (on parle de chirurgie mini-invasive) : cette technique en "Flapless" permet la mise en place de l'implant sans réaliser de lambeau d'accès.

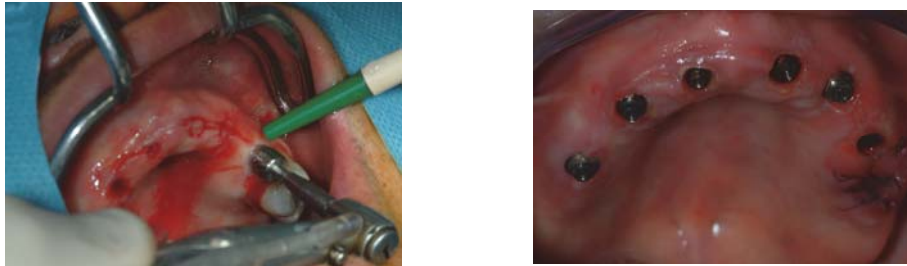

Figure 16 : Pose d'implants en Flapless
(Dr Tavitian P)

- La chirurgie guidée : Technique utilisant un guide chirurgical. Elle est décrite par la suite.

- La mise en place assistée par ordinateur : On parle de robotique passive ou chirurgie naviguée.

Toutes ces techniques suivent un protocole similaire en respectant les impératifs rapportés par le professeur Branemark. (1)

A- Méthode Conventionnelle

1- Chirurgie sans guide ou à main levée

La transformation du projet prothétique en mise en place des implants est bien souvent difficile à mettre en œuvre de par la limitation de la visualisation du praticien dans l'espace. Le placement manuel demande une excellente dextérité et une certaine expérience. L'opération nécessite souvent un lambeau de pleine épaisseur afin d'avoir la meilleure appréciation de la nature et de l'anatomie osseuse. L'axe de forage est déterminé en prenant comme référence les dents adjacentes lorsqu'elles sont présentes. L'utilisation de jauges de profondeur ou guides de parallélisme est indispensable dans la pratique pour s'assurer du bon axe de forage.

2- Chirurgie avec guide

Dans ces cas, des guides chirurgicaux obtenus d'une manière générale à partir du duplicata de prothèses en résine acrylique sont utilisés.

Ils seront perforés selon l'axe implantaire et modifiés en fonction du trajet d'incision.

L'inconvénient majeur est la surveillance constante de leur ajustement en bouche. En pratique il est prévu sur la face palatine des orifices de passage des vis d'ostéosynthèse afin de le fixer.

Ils ne coûtent pas cher car ils ne nécessitent pas d'investissement supplémentaire en matériel.

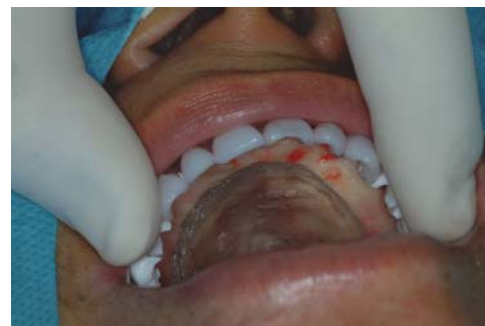
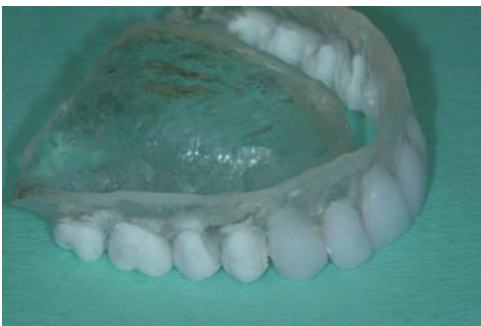
Figure 17 : Guide chirurgical

(Dr Tavitian P)

B- Méthode numérique

Dans un cabinet dentaire, nous pouvons désormais trouver :

- Un scanner intra-oral,
- un cône Beam,
- parfois une usineuse (voire une imprimante 3D)

Grace à de simples logiciels, de nombreuses tâches comme la fabrication de guides chirurgicaux peuvent aujourd'hui être réalisées entièrement au cabinet dentaire.

Ces guides permettent la réalisation de l'intégralité de la chirurgie ou uniquement le passage du forêt pilote.



Figure 18 : Imprimante 3D form2
(société formlabs)

Les guides chirurgicaux sont issus de la planification informatique, et se sont développés au fil du temps permettant d'améliorer la précision chirurgicale lors de la pose d'implants.

1- Les guides chirurgicaux (12)

Trois catégories de guides ont été développées :

- Les guides à appuis dentaires
- Les guides à appuis muqueux
- Les guides à appuis osseux

De plus, lors de la pose d'implant, il est possible d'utiliser des guides dits "full" (toute la phase chirurgicale) ou des guides dits "safe" utilisable lors du forage initial.

Le choix de l'utilisation de chaque guide dépend du type d'édentement :

- Guide à appui dentaire utilisé pour un édentement partiel.
- Guides à appui muqueux ou osseux utilisés pour un édentement total

Il faut en tout premier lieu s'assurer de la validité du projet prothétique, et donc de la prothèse existante. Si elle n'est pas satisfaisante, elle devra être améliorée ou refaite. Si la prothèse est satisfaisante, elle servira de projet prothétique final. Dans le cas de la prothèse ou son duplicata en résine transparente muni d'un certain nombre de repère (de 1 mm de profondeur et 1,5 mm de diamètre) radio-opaques serviront à la planification et à la réalisation du guide.

a- Les guides à appui dentaire

Réservé pour les édentements partiels, il est le plus précis de tous les guides chirurgicaux.

Au plus il y a de dents servant d'appui, au plus le guide est précis.

Il faut un minimum de deux appuis dentaires stables pour pouvoir l'utiliser, et dans l'idéal quatre dents parodontalement immobiles.

Sa conception est simple et impose :

- un modèle d'étude de la situation clinique initiale que l'on numérise.
- Une cire de diagnostic ou wax up réalisée sur le modèle.
- L'ensemble est ensuite numérisé à l'aide d'un scanner de laboratoire.

Les données DICOM du CBCT et celles du fichier STL sont ensuite superposées à l'aide du logiciel d'imagerie.

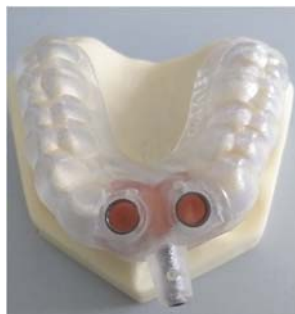

Figure 19: Guide chirurgical à appui dentaire stéréolithographique
(Dr Tavitian)

b- Les guides à appui muqueux

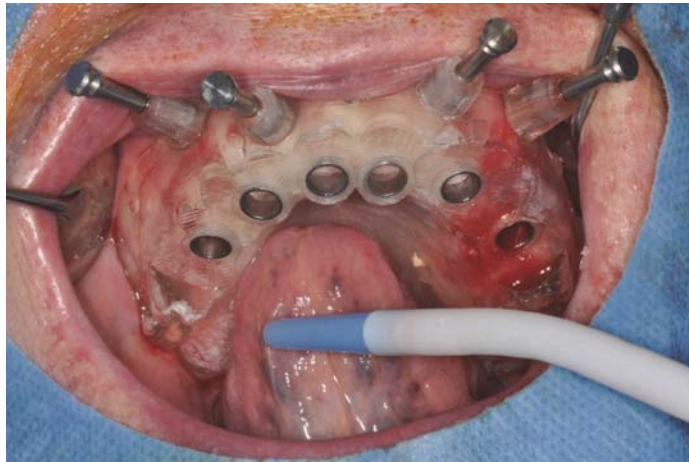


Figure 20 : Guide chirurgical à appui muqueux obtenu à partir d'une planification informatique (Concept Nobelguide®)

Indiqués pour les édentements complets, ils demandent de la rigueur de conception. Lors de l'étude du projet prothétique, un montage directeur complet doit être réalisé. Il doit prendre en compte le cadre labial, la perte osseuse et le décalage des bases osseuses. Il doit donc être réalisé tel un montage de prothèse complète avec dents du commerce ou tel un montage directeur pour bridge complet avec cire de diagnostic. On transfère ensuite le modèle sur articulateur avec un arc facial, et l'enregistrement des rapports maxillo-mandibulaires. On réalise sur l'articulateur un essayage esthétique et fonctionnel.

Ensuite on réalise un duplicata du montage avec la présence d'un volet vestibulaire. Le patient passe le CBCT avec le duplicata en bouche, et une imagerie de la prothèse ou du duplicata seul est aussi réalisée. Ensuite, l'ensemble de ces fichiers est fusionné par le logiciel de planification. Ceci est possible par la reconnaissance des repères radio-opaques.

La réalisation du guide à appui muqueux se fait par stéréolithographie en fonction des données, après avoir prévu des éléments de fixation ou clavettes pour stabiliser le guide en bouche lors de la chirurgie.

Ces guides à appui muqueux sont adaptés pour des chirurgies partiellement ou sans lambeaux. Il est donc nécessaire d'avoir minutieusement analysé lors de l'examen initial la qualité du biotype gingival et d'une quantité suffisante de muqueuse attachée.

c- Les guides à appuis Osseux

La conception est identique à celle décrite précédemment.

Cependant l'acte opératoire sera plus complexe, car plus invasif.(21)

2- Conception d'un guide numérique

En définitive, il est donc indispensable de fusionner des fichiers DICOM du patient à des fichiers STL du projet prothétique afin de pouvoir réaliser la planification par des logiciels tiers ou partenaires.

a- Etapes préparatoires

Elles sont nécessaires et suivent le protocole de planification numérique cité plus haut :

Réalisation d'une étude prothétique : empreinte primaire et secondaire. Puis montage en articulateur.

Evaluation esthétique et fonctionnelle pour un choix prothétique.

Réalisation d'un duplicata du montage ou de la PAC, en incorporant 8 à 9 microsphères de gutta percha de 1 mm de diamètre, réparties sur les différents plans. (17)

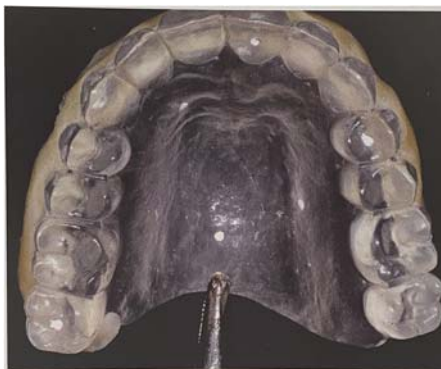

Figure 21 : Duplicata du montage directeur

b- Planification et conception du guide

Il s'agit de la planification des implants comme précédemment à laquelle vient s'ajouter la planification des vis de fixation du guide (3 ou 4 vis minimum).

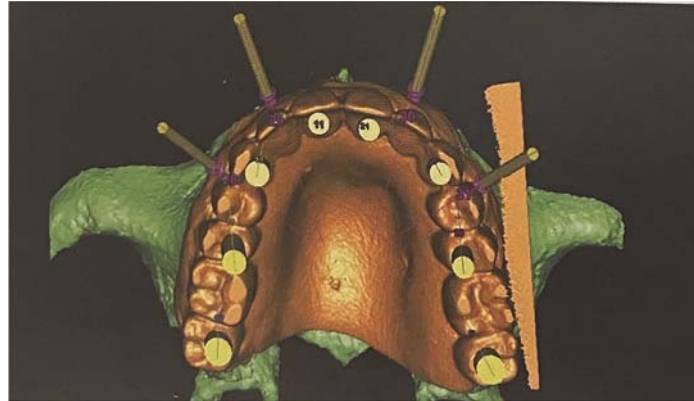
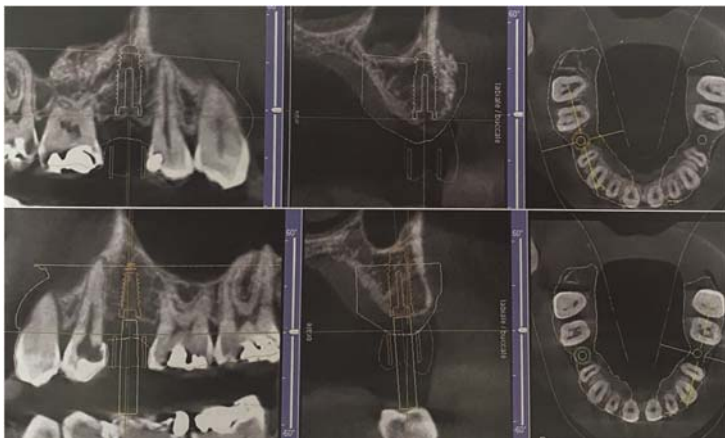
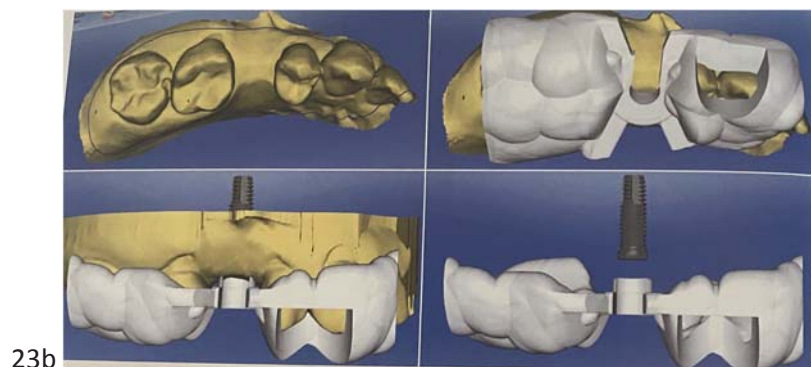


Figure 22 : Superposition des fichiers 3D, Planification implantaire

Nous positionnons les implants puis un manchon de guidage à l'aplomb des implants. Il sert à recevoir les cuillères qui guideront les forêts et éventuellement la pose des implants.



23a



23b

Figure 23 : Planification et conception du guide

a : CBCT

b : Planification numérique

Le guide nécessite une certaine rigidité et une épaisseur conséquente.

Des fenêtres de contrôles sont réalisées et permettront la vérification du bon positionnement du guide chirurgical au moment de l'intervention.

Toutes les informations de la planification implantaire sont contenues dans un fichier au format STL qui peuvent être :

- soit transféré à une usineuse ou à une imprimante 3D qui permet la fabrication du support de chirurgie guidée au cabinet.
- soit envoyé au technicien de laboratoire de prothèse avec une fiche d'informations des séquences de forages, selon les sites et les canons de forages correspondants




Figure 24 : Guide chirurgical réalisé par stéréolithographie

3- La phase chirurgicale

Selon le type d'édentement nous pouvons réaliser des chirurgies avec ou sans lambeaux.

Effectivement, une technique sans lambeau totalement guidée peut être envisagée lorsque les conditions anatomiques le permettent, à savoir la présence en quantité et en qualité de tissus osseux et muqueux kératinisés.

Elle peut être aussi envisagée lorsqu'on utilise uniquement le forêt initial ou forêt pilote.

Une technique chirurgicale à lambeaux nécessite obligatoirement la présence d'appui dentaire pour l'utilisation de ce type de guide.

Dans la mesure où il est possible de réaliser une chirurgie totalement guidée, des cuillères sont utilisées pour le passage des différents forêts.

Plus particulièrement chez l'édenté complet, il est recommandé de réaliser une cale chirurgicale confectionnée au laboratoire qui servira au bon positionnement du guide lors de la chirurgie. Une fois que l'anesthésie est pratiquée, le guide et les éléments ou clavettes de fixation sont mis en place.

Ce positionnement est confirmé par l'utilisation de la cale chirurgicale. Ainsi les différentes séquences à la mise en place d'implants peuvent se poursuivre.

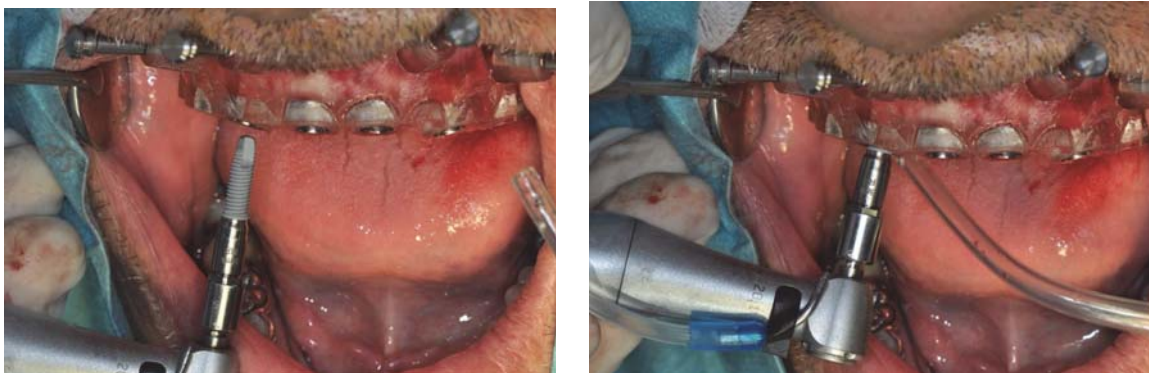


Figure 25 : Chirurgie guide en place
(Dr Tavitian P)

- réalisation de la séquence de forage de tous les implants
- pose des implants
- Utilisation de piliers de stabilisation vissés en général sur 2 implants controlatéraux sur l'arcade afin d'éviter toute possibilité de déplacement ou d'enfoncement du guide.

A la suite de quoi tous les autres implants seront posés.

La littérature semble aujourd'hui démontrer une supériorité de la chirurgie guidée sur la chirurgie à main levée pour les implants unitaires, notamment l'article de Furhauser de 2015 qui montre que la chirurgie guidée permet d'obtenir de meilleurs résultats en secteur esthétique. (19)

4- Précision des guides chirurgicaux

Précision entre les guides

Une étude menée par Ozan et al., sur 110 implants posés en bouche a permis de comparer les 3 catégories de guides connues.

L'équipe de Schneider et al., s'est aussi intéressée aux différentes déviations obtenues en chirurgie guidée.

3 paramètres doivent être étudiés :

- La déviation de la position du col implantaire
- La déviation apicale (ou de l'apex de l'implant)
- La déviation de l'angle d'insertion de l'implant (ou déviation angulaire)

Type d'appui du guide	Déviation de la position du col implantaire (en mm)		Déviation de l'apex de l'implant (en mm)		Déviation angulaire (en °)	
	Etude Ozan et al	Etude Schneider et al	Etude Ozan et al	Etude Schneider et al	Etude Ozan et al	Etude Schneider et al
Dentaire	0,87±0,4	0,84	0,95±0,6	1,71	2,91±1,3	2,82
Muqueux	1,06±0,6	1,06	1,60±1,0	1,60	4,51±2,1	4,51
Osseux	1,28±0,9	1,35	1,57±0,9	2,06	4,63±2,6	6,39

Tableau 1 : Déviation des guides chirurgicaux
(Schneider et al)

Les résultats des 2 études permettent de conclure sur différents points :

En fonction du type de guide, la précision est variable.

Le guide à appui dentaire est le plus précis des guides.

Selon les études, le guide d'appui muqueux et à appui dentaire sont plus précis que celui à appui osseux. (16)

L'épaisseur de muqueuse influe sur la précision, et la présence de vis de fixation est indispensable.

Pour le guide à appui dentaire, plus il y a de dents immobiles et stables, plus il sera précis.

Les guides SAFE semblent aussi selon les études, plus précis que les guides FULL.

Les imprécisions des guides sont dûes essentiellement aux erreurs accumulées lors des phases d'enregistrement, les phases pré-prothétiques et pré-implantaires.

Les étapes sources d'erreurs sont : le transfert sur articulateur, l'utilisation des cires de diagnostic ou wax-up, lors de la réalisation du montage directeur.

Il est donc nécessaire que ces étapes soient réalisées avec la plus grande des rigueurs.

Précision des guides versus chirurgie à main levée

Une étude du Dr J. VERMEULEN dans le journal d'implantologie a posé l'hypothèse que la chirurgie guidée est plus précise qu'à main levée.

Elle a été réalisée sur des têtes fantômes par des praticiens ayant un recul clinique de 10 ans de pratique en implantologie et réalisent 300 à 1000 chirurgies implantaire par an.

Ils ont ainsi posés des implants à main levée et des implants avec guide chirurgical.

Leurs déviations en fonction de la planification préalable a été comparée par superposition.

(26)(33)

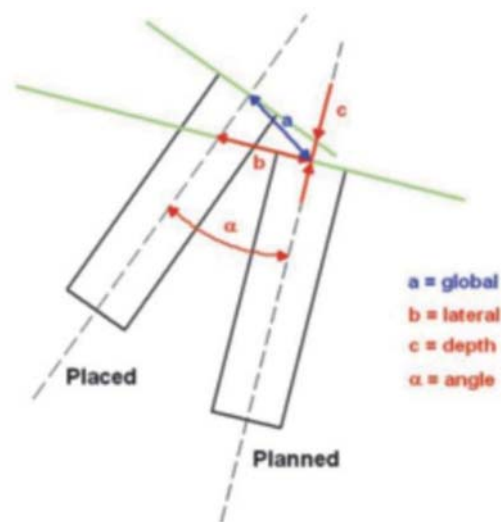


Figure 26 : déviation chirurgie guidée, chirurgie à main levée

(Dr Vermeulen)

Les résultats démontrent :

- en déviation angulaire « α » un rapport de 1 à 3 est en faveur de la chirurgie guidée.
- en position globale mesurée « α » en mm, un rapport de 1 à 2 est en faveur de la chirurgie guidée : 0,91 pour 1,55 à main levée.

Les résultats sont donc conformes à l'hypothèse de départ et les praticiens mêmes expérimentés ne compensent pas la précision apportée par un guide.

En l'absence de guide, l'unique intérêt que la planification apporte réside dans une analyse du contexte : analyse osseuse et obstacles anatomiques.

Le guide chirurgical se démocratise de plus en plus malgré certains freins.

Il reste tout de même le Gold standard en cas d'édentement complet à l'heure actuelle.

[« Le guide de chirurgie est à la chirurgie ce que l'ABS est à l'automobile, c'est la garantie de s'arrêter avant l'obstacle et de garder la bonne trajectoire »]

III – Navigation chirurgicale : Le système X-GUIDE

Le numérique comme démontré précédemment peut intervenir à tous les stades du traitement implantaire. La réalisation du projet prothétique, sa superposition avec l'imagerie, ainsi que la planification implantaire sont communes à tous les systèmes informatisés d'aide à la mise en place des implants.

Il existe en définitive deux grands systèmes :

- La robotique dite semi-active décrite précédemment qui utilise des guides stéréolithographiques,

Elle guide soit simplement le forêt pilote (de diamètre 2), soit l'ensemble de la séquence de forage.

- La robotique dite passive ou navigation chirurgicale (ou dynamique).

Le système pionnier est le système "Navident" de chez Robodent.

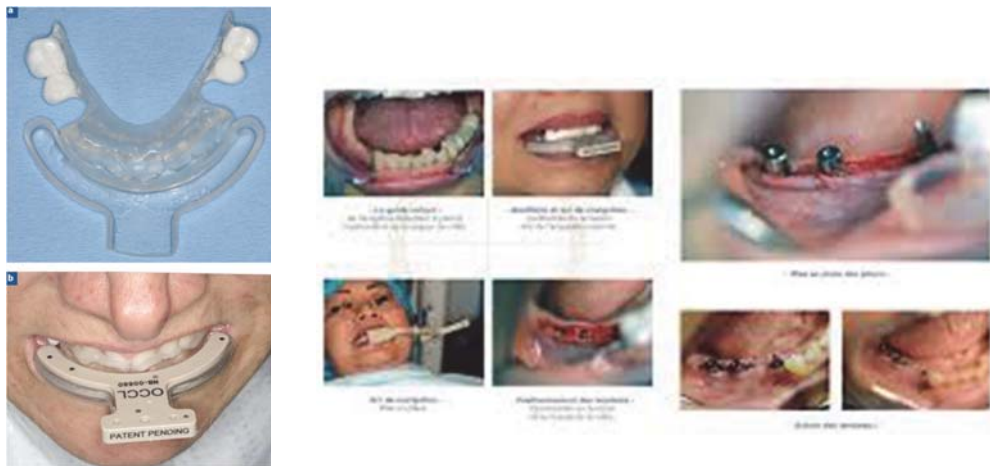

Figure 27 : Système Navident
(Robodent®)

Dans ce système, la planification se fait de manière traditionnelle, et le numérique n'apparaît qu'à partir du positionnement des implants.

Ce système présente un arc de navigation servant de repère avec des trackers optiques fixés sur cet arc et la pièce à main. Cet arc a été spécialement développé pour l'enregistrement des données images et il comporte 6 repères en titane.

La chirurgie se fait alors par un système de navigation. Il est basé sur le système "Navi panel" qui est un système de tracking optique infra rouge.

Des études de 2005 ont permis de mettre en avant une plus grande précision du système de navigation par rapport à une chirurgie à main levée. (24)

Toutefois, ce dispositif présentait une certaine complexité et des inconvénients que les nouveaux systèmes ont depuis 2 ans largement corrigés.

Parmi ces dispositifs de navigation dynamique, il existe le système X-guide® de chez Nobelbiocare™.

Conçu par des cliniciens et ingénieurs de la société X-Nav, il est apparu en 2015, et il marque un progrès important par rapport aux générations précédentes.

Ce système permet à la fois la planification implantaire et le report de la planification en bouche.

Le logiciel comporte donc 2 volets : le volet planification et le volet chirurgie

Présentation

Il s'agit d'un système de navigation chirurgicale mobile utilisant une technologie vidéo afin de suivre la position et le déplacement d'un instrument chirurgical, en outre la pièce à main de chirurgie dentaire, pendant les interventions chirurgicales implantaires. (30)

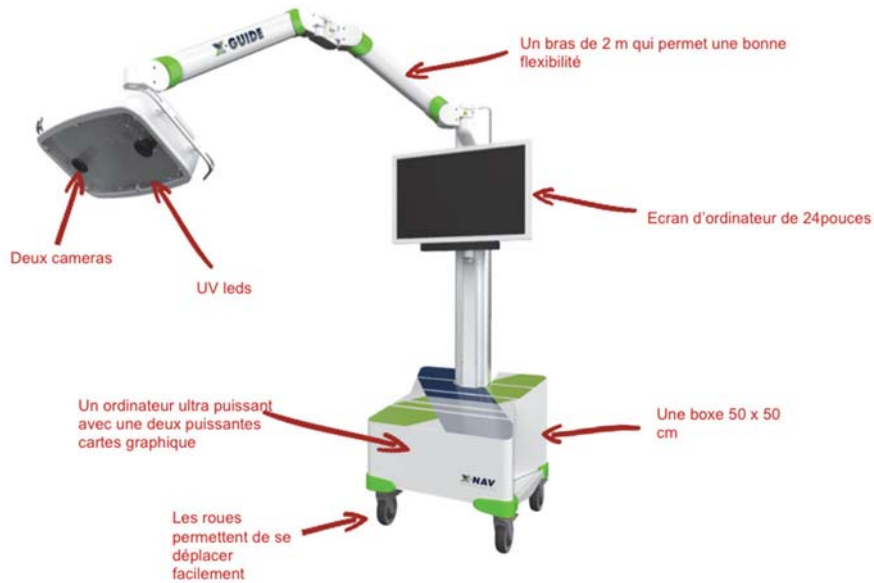


Figure 28 : Xguide®
(NobelBiocare™)

L'appareil comprend : un chariot mobile, un écran LCD, un bras articulé, un ensemble de navigation, un clavier, une souris, un boîtier électronique.

L'ensemble de navigation comporte deux caméras orientées.

Cet appareil est dit *électro-optique*

Le système X-Nav présente une barre de menu très intuitive qui facilite sa fonctionnalité.

Cette mise en page simplifiée divise le flux de travail en 3 catégories principales :

- Planification
- Etalonnage
- Chirurgie



Barre de menu X-Nav



Figure 29 : système X-NAV
(NobelBiocare™)

1 - Planification de l'intervention

Le chirurgien-dentiste planifie l'intervention dans le logiciel dédié du système Xguide. Un implant virtuel est aligné et orienté dans la direction de l'emplacement souhaité sur le cliché 3D.

Une fois la planification établie par le praticien qui apporte ses modifications en fonctions de paramètres standards (anatomiques, osseux, nerveux,..) la représentation est transférée vers le système de navigation chirurgicale « X-guide » en prévision de la chirurgie implantaire.

2- Etalonnage :

C'est un système de calibration permettant de positionner le contre angle dans l'espace par rapport à la planification.

3 – Le système de guidage chirurgical

Le système Xguide®, assure avec précision le déplacement des instruments en fonction de la représentation préopératoire.

Ces 3 étapes sont interdépendantes.

A - Planification

Fonctionnement

Lors de l'examen tomographique (CBCT), deux types de dispositifs peuvent être mis en place :

- **X-clip** : fixé sur les dents pour les patients dentés.
- **E-clip** : fixé dans l'os sur des repères de références pour les patients édentés (28)

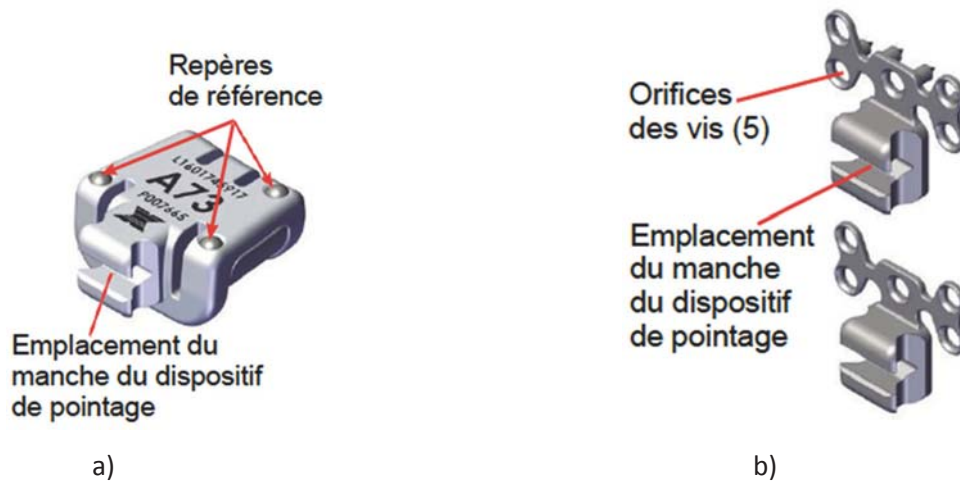


Figure 30 :

- a) X- Clip : Patients dentés
- b) E- Clip : Patients édentés

1- Le dispositif X-Clip

Il permet de réaliser une empreinte des dents du patient. Par la suite, il pourra donc, à l'instar d'une empreinte sectorielle, se replacer avec précision sur l'arcade et permettra donc de réaliser le cliché tomographique et par la suite la chirurgie.

L'emplacement du dispositif X-clip doit être choisi avec soin.

Pendant la chirurgie, le dispositif doit impérativement être replacé sur le patient, dans la position exacte ou il se trouvait lors de la tomographie. Il est associé à un dispositif de pointage du patient et au contre angle pour faciliter la navigation.

2- Le dispositif E-Clip

Si le patient est édenté, des dispositifs de références spécifiques doivent être placés dans l'os du patient pour faciliter l'enregistrement sur le cliché tomographique. Ils peuvent être placés à travers les tissus mous ou directement dans l'os exposé à l'aide d'un lambeau. C'est au chirurgien de sélectionner les différents emplacements pour chaque repère.

Les dispositifs de références sont des vis provisoires. Seule la vis du système de fixation de greffe osseuse TriStar™ d'impladent doit être utilisée. (Spécificité de géométrie).

Aucune autre vis ne peut être utilisée.

- Vis de 4mm pour la mandibule postérieure et une corticale dense.

- Vis de 5 mm pour le maxillaire et une corticale non dense (ex : os greffé)

Les repères de références doivent être répartis aussi loin que possible autour de l'arcade.

Au minimum 4 repères de références en situation clinique.

Lorsque les repères de références sont placés et fixés avec précision, le patient passe la tomographie.

Par la suite, les fichiers DICOM sont chargés dans le système Xguide® du fichier numérisé de l'examen radiologique tridimensionnel.

Le système demande ensuite de tracer la ligne panoramique qui permet de gérer les courbes coronales ou transverses.

Il est ensuite possible de repérer et de marquer les obstacles anatomiques comme le canal alvéolaire inférieur.

Cependant, on ne dispose pas à ce stade d'information sur la topographie des tissus mous, et du projet prothétique.

A l'identique du modèle numérique, il est possible d'importer des fichiers STL et de les superposer au fichier DICOM. (31)

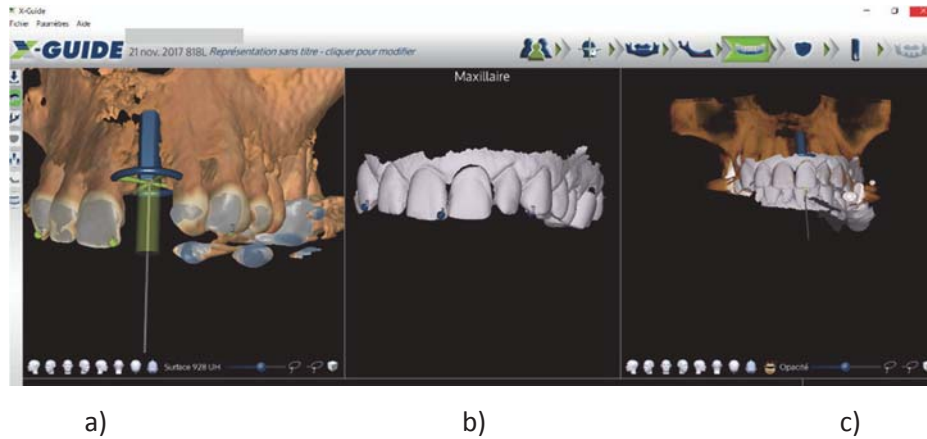


Figure 31 : Projet Prothétique et planification

a) CBCT

b) Fichier STL

c) Fichiers superposés grâce à 3 points communs

(NobelBiocare™)

Les 2 modélisations 3D apparaissent en parallèle et il suffit de repérer des points remarquables (ex : pointe canines). Trois points suffisent pour qu'il y ait une superposition ou fusion.

Pour obtenir un fichier STL, la numérisation peut se faire soit à partir d'un modèle en plâtre, soit directement en bouche à partir d'une empreinte optique intra-orale.

Deux possibilités s'offrent à nous :

- superposer sur le fichier DICOM, le fichier STL de l'arcade édentée. (importer également l'arcade antagoniste pour l'occlusion)

Par la suite, grâce au logiciel, on pourra réaliser et visualiser le projet prothétique.

- superposer sur le fichier DICOM, le fichier STL qui inclut le projet prothétique.

Pour les édentés de faible étendue, il est possible aussi de placer en 3D, des dents modélisées adaptables et incorporées au reste de l'arcade.

En définitive, et quelle que soit la méthode choisie, le principe est d'obtenir sur des même vues les éléments de l'anatomie du patient : les paramètres dentaires, les paramètres muqueux et le projet prothétique.

Et ceux-ci sans artefact.

A ce stade, nous disposons d'une réelle capacité de diagnostic. Il est donc possible de poser une indication d'augmentation de volume osseux ou muqueux si nécessaire.

La planification a donc un rôle de diagnostic qui est capital.

A ce stade, on peut donc positionner virtuellement notre implant en tenant compte de l'ensemble des données cliniques obtenues.

Collet clinique, topographie muqueuse, espace médio-distal, dents antagonistes, volume osseux.

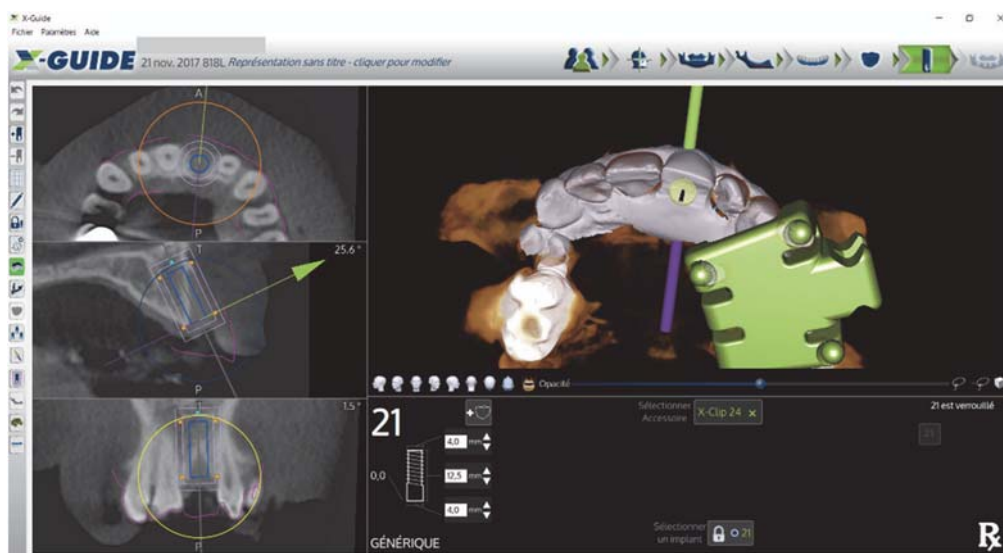


Figure 32 : Position tridimensionnelle de l'implant précisée par rapport au projet prothétique
(NobelBiocare™)

Il n'y a pas de bibliothèque d'implant prévu par le logiciel, mais une modélisation possible de la forme d'un implant par un cylindre : longueur, diamètre coronaire, diamètre apical.

Il est possible de créer sa propre bibliothèque d'implants que vous utilisés le plus couramment, c'est une bibliothèque générique des tailles d'implants.

Cet outil permet de nommer l'implant, renseigner sa taille, et l'enregistrer.

Quatre tailles différentes d'implants peuvent être créées pour chaque dent.

Lors de la planification, les implants sont entourés de 2 halos (1,5 mm et 3 mm) qui simplifient leur positionnement par rapport aux dents naturelles ou bien entre eux.

Leurs axes se prolongent en direction coronaire ce qui objective le profil d'émergence de l'implant dans le volume du projet prothétique.

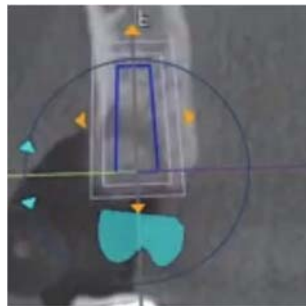


Figure 33 : Planification terminée
(NobelBiocare™)

Cette étape terminée, le cas est prêt pour la réalisation de la chirurgie.

B- Phase chirurgicale

Lors de la phase de chirurgie, le système X-guide® fonctionne comme un localisateur GPS.

Le système possède :

- un dispositif de télémétrie qui détecte en temps réel la position des Trackers (ou clip), un fixé en bouche et l'autre fixé sur le contre angle chirurgical.

Ce dispositif est placé au-dessus de la tête du patient comme un scialytique.

Ce boîtier de télémétrie possède deux caméras et une source lumineuse (qui est couleur bleue).

Les caméras filment la scène sous 2 angles différents permettant de voir si un élément s'interpose dans le champ de télémétrie.

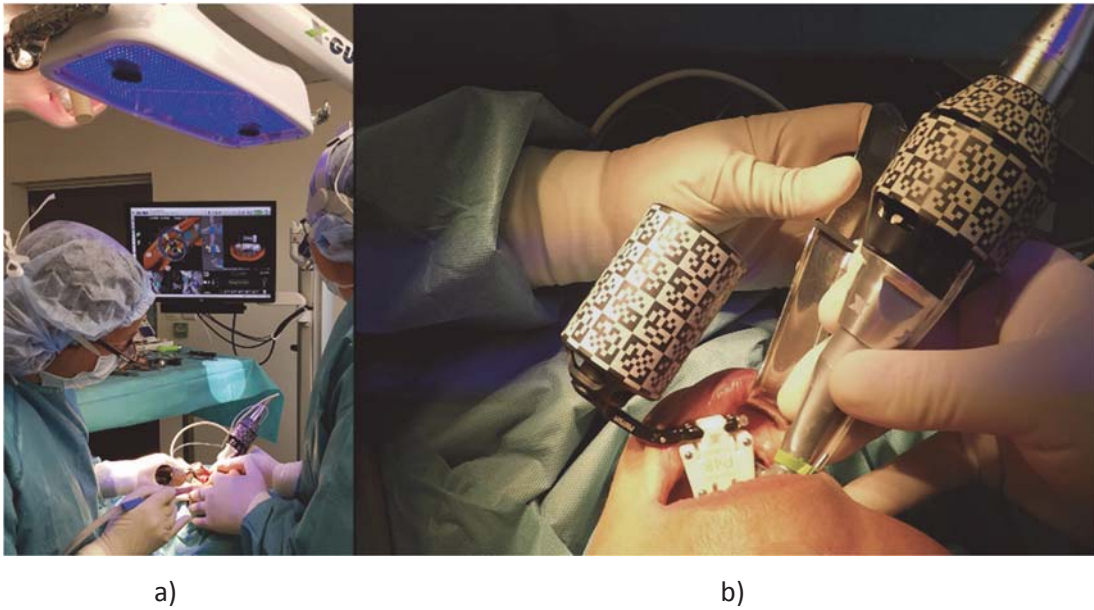


Figure 34 : a) Caméra de télémétrie

b) 2 trackers : un sur le contre angle, un sur le clip en bouche

(NobelBiocare™)

Tous ces éléments doivent être calibrés au début de la chirurgie grâce à une plateforme :

La **Go Plate**.

Le forêt monté sur contre angle est posé sur cette plaque de céramique en son centre.

Grace à ce système on connait en temps réel la position du forêt par rapport à l'os alvéolaire et au projet prothétique. (26)




Figure 35 : Go Plate : plateforme de calibrage

(Dr Guiol J)

L'écran quant à lui se divise en plusieurs parties :

- Un système de cible constitué de 3 éléments : un point bleu qui correspond à l'émergence de l'implant, un cylindre qui correspond à l'axe de l'implant, une jauge de profondeur disposée autour de la cible.
- Les reconstructions multiplanaires ou coupes MPR, sur lesquelles on peut voir la planification implantaire, le contour du fichier STL, du projet prothétique et le contour virtuel du forêt.
- Le retour vidéo des 2 caméras montrant que le système fonctionne correctement.

On peut y voir les trackers en surbrillance.

Ça permet de régler la distance et l'orientation de la caméra, mais aussi de comprendre très rapidement lors du forage ce qui pourrait s'interposer dans le champ de télémétrie.

- Les données de planification

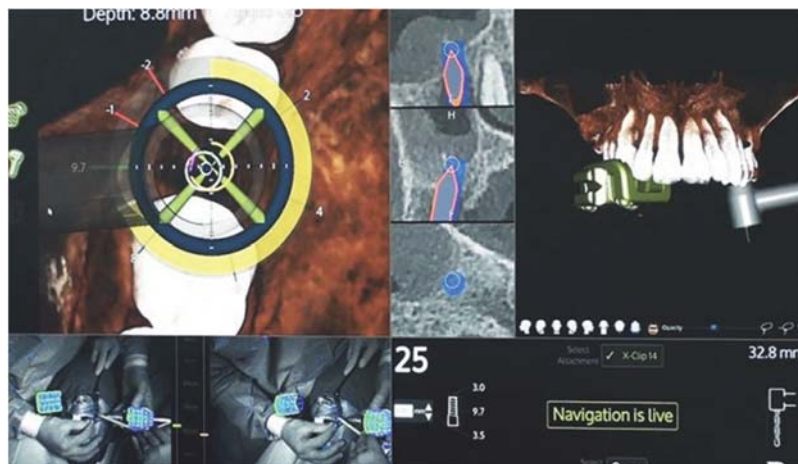


Figure 36 : Ecran au cours de la chirurgie

(Dr Guiol J)

Avant d'utiliser un forêt et durant toute la séquence de forage, il est nécessaire de contrôler la superposition des données radiographiques et de la réalité. Il faut qu'elle soit parfaite et cela est possible en positionnant parfaitement le tracker patient (c'est à dire le X-Clip).

Il faut pointer le forêt sur un élément anatomique connu (ex : bord libre d'une dent ou sommet cuspidien).

Ça permet de contrôler sur les coupes MRP que le forêt y pointe exactement le même endroit.

S'il y a un décalage, ça signifie que le X-Clip n'était pas positionné exactement au même endroit lorsque le patient a passé le CBCT.

Il est alors possible et nécessaire de déplacer le tracker patient jusqu'à ce que la position réelle et la position sur l'écran coïncident.

Lorsque tous ces paramètres sont vérifiés, il est alors possible de commencer le forage en fonction des paramètres qui apparaissent sur l'écran et préalablement calibrés.

En premier lieu, il faut s'assurer que le point d'émergence est correct. Ensuite on redresse l'axe du forage en se laissant guider par le cylindre sur la cible. On suit la progression du forage grâce à la jauge circulaire de profondeur et aussi grâce aux coupes MRP qui montrent où se situe la pointe du forêt dans le tissu osseux.

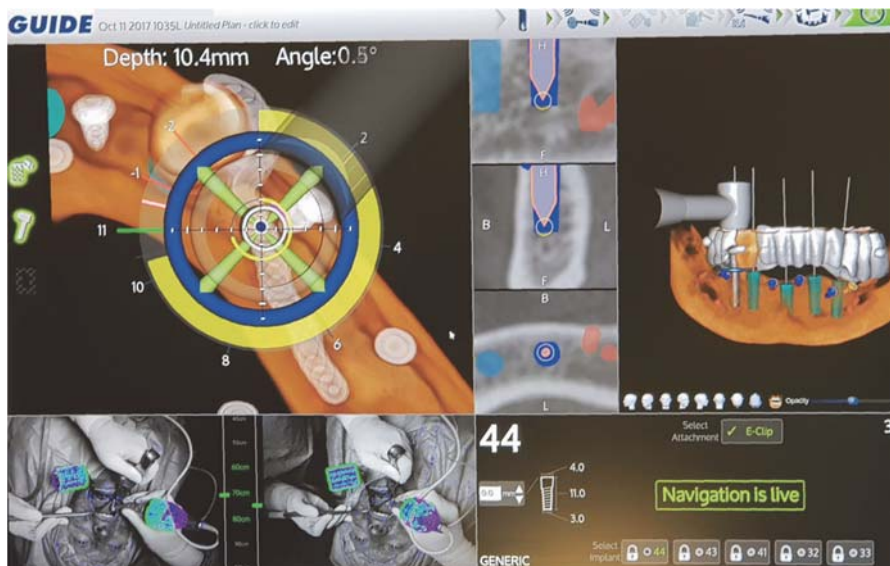


Figure 37 : Ecran de navigation

(NobelBiocare™)

Le forage est entièrement guidé par les données de l'écran de navigation.

Il y a un contrôle de la position du forêt, de l'axe de forage, de la profondeur intra-osseuse tout au long de la chirurgie.

Il y a donc un contrôle en permanence de la précision qui met en confiance l'opérateur qui dissocie le regard du geste.

Le chirurgien fore en regardant l'écran.

Son aide opératoire, va servir de véritable copilote, par un contrôle permanent du bon déroulement de l'intervention avec cette fois un regard direct en bouche. (32)

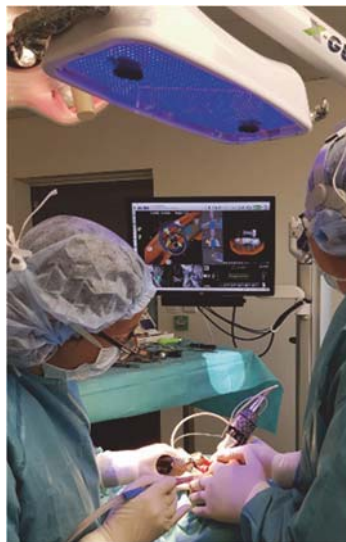


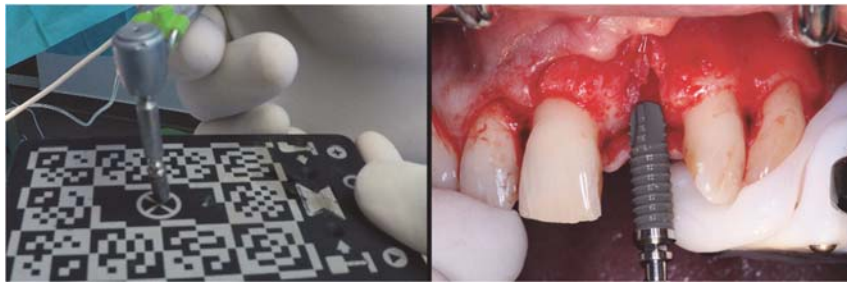Figure 38 : Position au fauteuil pour un contrôle optimal

(Dr Pozzi A)

Une fois la séquence de forage terminée, il est alors possible de se laisser guider pour la mise en place de l'implant.

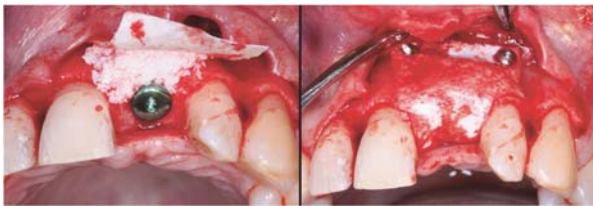
Cette fois c'est l'implant que l'on calibre monté sur contre angle grâce à la plateforme "Go plate".

La chirurgie peut après la mise en place de l'implant être complétée par des chirurgies additionnelles.



a)

b)



c)

d)

Figure 39 : Pose d'implant après calibrage (a,b) + Greffes et sutures (c,d)

(Dr Le Gac O)

C - Les avantages et inconvénients du système

La société NobelBiocare™ présente la navigation 3D du X-guide comme “offrant au clinicien tous les avantages de la chirurgie guidée (c'est à dire des conseils, l'exactitude, la sécurité de la prévisibilité) sans le besoin de modèles chirurgicaux tout en tenant compte de la flexibilité chirurgicale à main levée.”

Ses indications

Le système est utilisable dans de nombreuses indications et pour la plupart des patients. La majeure partie des chirurgies implantaire réalisées grâce la chirurgie guidée sont réalisables avec ce système.

En pratique, ce sont les cas d'édentements pluraux, le plus souvent postérieurs et avec peu de repères anatomiques. C'est dans ces situations que la chirurgie à main levée présente d'énormes faiblesses.

Cependant, certaines chirurgies sont réalisables et plus confortables avec ce système plutôt qu'avec l'utilisation de guides chirurgicaux.

C'est le cas lors des situations suivantes :

- une ouverture buccale limitée,
- la présence d'espaces interdentaires étroits empêchant l'utilisation de guides,
- la pose d'implants distaux en remplacement des 7 qui sont absentes des guides,
- l'impossibilité de prendre des empreintes à cause d'un réflexe nausée. (29)

Les contre-indications sont peu nombreuses et c'est bien souvent la rétention du X- clip sur les dents qui peut compromettre l'utilisation de cette pratique par manque de stabilité donc de reproductibilité de la planification lors de la chirurgie.

1- Avantages

a – Précision

1- Avec la chirurgie naviguée

Sa précision est suffisante pour que le positionnement tri dimensionnel corresponde au cahier des charges commun à tout positionnement implantaire, autant d'un point de vue biologique que prothétique.

1- Une étude prospective a comparé 3 groupes de patients ayant subi une chirurgie implantaire selon trois protocoles différents :

- avec chirurgie Full Guided : navigation chirurgicale totale
- avec chirurgie Partial Guided : navigation chirurgicale partielle (assise finale de la pose implantaire à main levée pour 50%)
- À main levée. (30)

Les résultats ont permis de démontrer une exactitude et une précision du placement implantaire supérieure pour la navigation chirurgicale que pour la chirurgie implantaire à main levée. (Tableau annexe III)

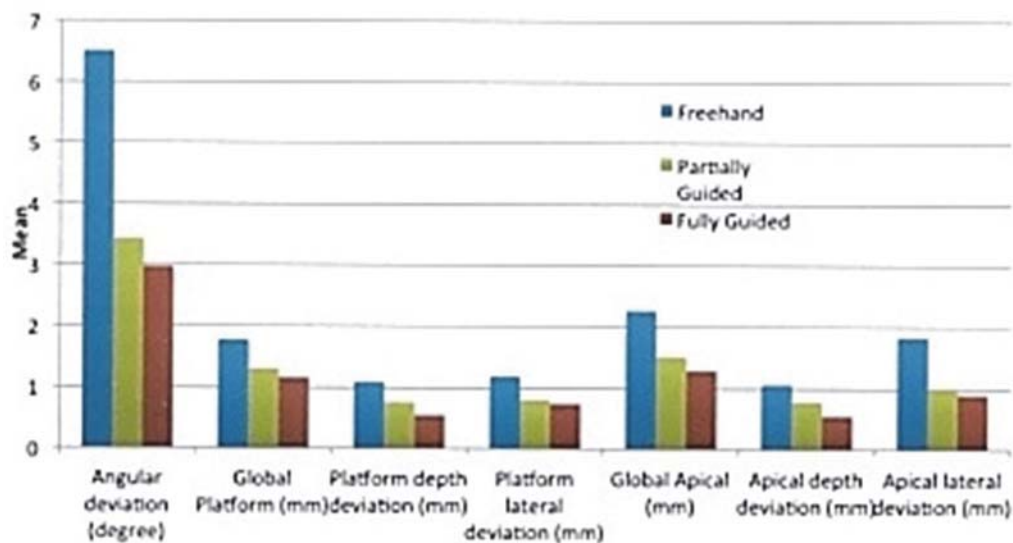


Diagramme 1 : Valeurs de précision moyenne en fonction de la méthode chirurgicale

2- Précision avec le système X-guide™

Celle-ci compare les mesures de précision globale après chirurgie implantaire par rapport au plan virtuel dans les modèles dentés et édentés. (33)

Elle apporte également une comparaison avec les études antérieures rapportées par la littérature avec l'utilisation :

- d'un guide stéréolithographique (guide statique)
- d'autres instruments de navigation chirurgicale (guide dynamique)
- à main levée (méthode conventionnelle)

Les résultats apportés par cette étude sont automatisés et les biais minimisés au maximum.

La précision de la pose implantaire a été évaluée :

- en superposant le plan chirurgical virtuel préopératoire avec le balayage CBCT postopératoire.
- en quantifiant les écarts des implants posés par rapport à la position et à l'orientation prévue

Les résultats démontrent :

- une supériorité des systèmes de navigation dynamique par rapport à la chirurgie à main levée.
- Une supériorité de la précision du système X-guide® par rapport aux autres systèmes de navigation dynamique
- Le système X-guide® est plus précis que les guides statiques ce qui n'est pas le cas des autres systèmes navigués. (annexe I)

La précision de ce système est indiscutable et elle peut être vérifiée à tout moment de la chirurgie.

b – La rapidité

L'ensemble de la procédure prend quelques minutes. Elle comprend : pose du X-clip thermoformé, empreinte optique, acquisition radiologique et planification.

Certains praticiens rapportent qu'en pratique, le X-guide ne permet pas de gagner du temps par rapport à la chirurgie à main levée.

Toutefois, en comparaison avec la chirurgie guidée ou un guide doit être fabriqué, le système X-guide® permet au praticien de réaliser le Scan, la planification et l'opération dans la même journée.

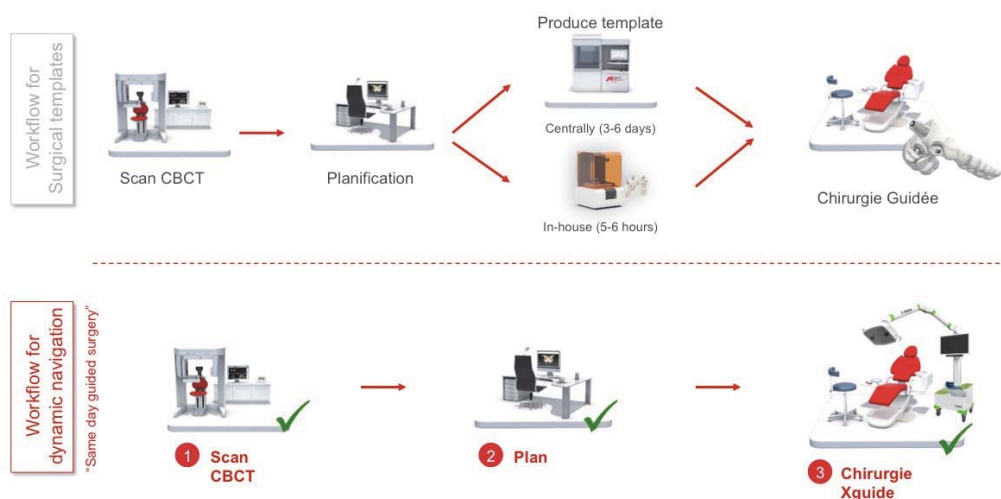


Figure 40 : Vision d'ensemble des protocoles de chirurgie guidée et chirurgie Naviguée (NobelBiocare™)

c – La Flexibilité

Ce système permet à tout moment de la chirurgie de changer la planification implantaire.

En effet, il est possible de s'adapter au contexte local.

Prenons l'exemple d'un cas d'extraction/implantation immédiate, on ne peut pas avoir une réelle planification de ce que l'alvéole sera après extraction, ni de la préservation du mur vestibulaire (ex : artefacts métalliques au CBCT, ankylose).

Un autre exemple, celui d'une crête osseuse en lame de couteau.

Grace à cette flexibilité d'utilisation l'axe implantaire peut être modifié.

C'est un confort de travail qui permet au praticien de s'adapter à la situation clinique immédiate.

Ceci n'est pas possible avec un guide en bouche, mais toutefois possible avec une chirurgie à main levée.

Enfin, la planification peut être erronée ou le wax up non adapté.

Grâce à la calibration du forêt, on connaît à tout moment la position exacte de son extrémité au sein de l'os. Le bon fonctionnement du système est vérifiable, et doit être vérifié par une calibration du forêt avant chaque forage sur la plateforme.

d- Une excellente visibilité

L'ensemble du champ peut être visualisé, le site opératoire est dégagé.

Ça permet un contrôle de l'efficacité de l'irrigation, du geste opératoire et du bon déroulement de l'opération par l'assistante qui est en charge du contrôle endo-buccal.

L'utilisation d'un guide chirurgical nécessite souvent de travailler à l'aveugle.

e – L'asepsie

En effet, contrairement aux guides non stérilisés qui doivent être positionnés, le système garantit une asepsie complète.

2 – Inconvénients

a - La taille du système

L'encombrement lié au X-guide nécessite d'avoir un bloc opératoire spacieux pour le placement du système qui vient s'ajouter à l'équipement standard de bloc.

b- L'anticipation de la prothèse provisoire

En effet, il est nécessaire de faire intervenir le prothésiste pour la réalisation de la prothèse transitoire. Cependant, nous perdons le bénéfice de traitements réalisables dans la même journée.

c- Problème du X-clip chez les patients dentés

Le positionnement et la fixation du X-clip est une étape clef du système. Pour garantir une reproductibilité de la planification lors de la chirurgie, il doit être totalement immobile et être positionné sur des dents totalement rétentives.

Le risque est donc une perte évidente de précision.

La fixation du X-clip doit être :

- Possible
- Sur des dents parodontalement stables

C'est une nécessité pour la réalisation de la chirurgie.

Chez les patients édentés, ce problème n'apparaît pas, car le protocole est différent. Le fait de placer sous anesthésie locale des vis d'ostéosynthèses avec le E-clip assure une stabilité et une reproductibilité de l'examen tomographique à la chirurgie.

d- Coût

Le prix d'achat du système va d'un prix de 39 000 euros seul à environ 45 000 euros TTC formation et matériel inclus.

Les coûts inhérents à l'achat et à son fonctionnement impliquent une utilisation fréquente du système pour en assurer la rentabilité nette.

L'acquisition de ce type de machine n'impose pas de matériel chirurgical supplémentaire en dehors de contre-angles spécifiques.

Les contre-angles WS-75, WS-75LG, WS_56, WS_56LG sont compatibles.

Il y a un kit d'instruments de repérage et de calibration qui sont stérilisables.

Toutefois, les pièces consommables comme les X-clip doivent être renouvelées : pack de 12 = 990 euros HT.

AVANTAGES		INCONVENIENTS	
CHIRURGIE NAVIGUEE	CHIRURGIE GUIDEE	CHIRURGIE NAVIGUEE	CHIRURGIE GUIDEE
Précision	Recul clinique et scientifique	Taille de la machine	Durée
Rapidité	Coût faible	Pas d'anticipation sur la prothèse provisoire	Guide non stérile
Flexibilité	Anticipation de la prothèse provisoire	Nécessité de faire de l'imagerie avec le X-clip	Irrigation limitée
Asepsie chirurgicale	Accessibilité à tout type de praticien	Procédure impossible si le X-clip n'est pas positionnable ou mobile	Pas de changement en cours d'intervention
Indépendance de l'ouverture buccale	Nombreux logiciels	Coût	Faible visibilité du champ opératoire
Dégagement du site opératoire			
Contrôle de la précision per-opératoire			

Tableau 2 : Synthèse des avantages et inconvénients chirurgie Guidée/Chirurgie Naviguée

“Si les deux techniques, guidée et naviguée, sont diamétralement opposées, elles ne s'excluent pas pour autant. Elles gardent chacune leurs indications et leurs adeptes”. (27) (28)

Discussion

Le système X-guide®, comme tous les systèmes de navigation dynamique, permet d'optimiser indéniablement le positionnement des implants et d'affiner le geste chirurgical. Finalement dans le même but que la chirurgie guidée mais avec ses avantages et ses inconvénients qui lui sont propres. Il est donc nécessaire d'être au courant des indications de chacun.

Des problèmes communs apparaissent tout de même comme la nécessité de rendre immobile le X-clip (x-guide) ou le guide dentaire (chirurgie guidée). En effet, même si le X-clip apparaît beaucoup moins encombrant et améliore la visibilité chirurgicale, il est tout de même nécessaire d'avoir des dents parodontalement stables et ceci pour chacune des techniques chez le patient denté.

La valeur ajoutée du système réside indéniablement dans sa flexibilité ou cours de l'intervention. Ceci est totalement novateur car permet d'adapter le traitement à n'importe quel moment.

C'est un confort de travail car il donne la possibilité au praticien de s'adapter à la situation clinique immédiate.

Ensuite, son utilisation impose un travail d'équipe.

Une aide opératoire est indispensable. Cette organisation de travail permet de renforcer la cohésion de l'équipe soignante en donnant un rôle important à chacun.

L'aide opératoire contrôle en intra buccal le bon déroulement de l'acte, le chirurgien guide son forêt grâce à l'écran du système.

En effet, le contrôle visuel du geste est une nécessité et ceci est facilité par un champ de vision dégagé. Il permet une adaptation du forage, par exemple en fonction de l'anatomie osseuse.

La procédure d'utilisation du système X-guide® est largement intégrable dans l'organisation d'un cabinet libéral.

Il est nécessaire cependant de posséder un bloc opératoire de taille suffisante.

C'est un moyen de communication important, permettant de valoriser une activité chirurgie implantaire, par une meilleure approche du patient et une meilleure compréhension de ce

dernier. Certains praticiens effectuent une majoration tarifaire bien acceptée par les patients qui ressentent une sécurité du fait de l'aspect technique.

Enfin, même si une courbe d'apprentissage de quelques chirurgies est nécessaire, le processus est assez intuitif.

Pour les débutants, c'est un bon outil qui aidera à prendre de l'assurance. De même pour les étudiants de fin de cycle, le système X-guide® permettra d'améliorer la prévisibilité de leur traitement. Il sera ainsi un moyen didactique intéressant pour débiter la chirurgie implantaire en toute sécurité.

Il est toutefois indispensable d'avoir les notions de bases de chirurgie implantaire. Le chirurgien doit être capable de poser un implant à main levée. En effet, ce n'est ni un raccourci vers des cas complexes, ni un moyen de se reposer sur la technologie car cette dernière peut avoir ses défaillances techniques.

Si elles surviennent pendant l'opération, vous devez être capable de terminer le traitement en toute sécurité. Il faut se rappeler que c'est le praticien qui réalise la chirurgie et non le guide ou le système quel qu'il soit.

Conclusion

L'apparition du numérique dans les différentes phases d'un traitement de chirurgie implantaire a permis d'instaurer de nouvelles perspectives de travail, d'apporter une plus grande efficacité d'exécution, ainsi que plus de sécurité et de rapidité.

De nos jours, la chirurgie naviguée a toute sa place dans le domaine implantaire.

Le X-guide® présente des avantages indéniables de précision et de flexibilité par rapport aux outils de chirurgies guidées ou à main levée.

Il a les avantages d'une chirurgie à main levée en apportant un large champ de vision, et ceux d'une chirurgie guidée car garantit une reproductibilité précise du projet prothétique planifié numériquement.

Cependant, ce système a des indications qu'il faut respecter et ses inconvénients qui ne lui permettent pas pour l'instant de remplacer totalement les méthodes pour lesquelles nous avons plus de recul clinique.

Actuellement, la robotique passive semble s'être développée à un niveau suffisant pour permettre aux praticiens de se convertir sans risque à cette technique mais les notions de bases de chirurgie implantaire doivent être impérativement connues et pratiquées.

Les chirurgies conventionnelles à main levée ou guidée conservent pour l'instant leurs lettres de noblesse, mais ce n'est qu'une question de temps et d'innovation.

ANNEXES

Table des Figures

Figure 1 : la ligne du sourire (*Smile line and periodontium visibility, Liebart et al, 2004*)

Figure 2 : Arc facial et articulateur semi-adaptable, le transfert (*L'articulateur dans l'étude pré-prothétique en prothèse amovible partielle, EDP science, 2016*)

Figure 3a : Cliché Panoramique (*Centre radiologique de bordeaux, 2013*)

Figure 3b : Clichés rétro-alvéolaires et Bite wings (*Dr Mercz*)

Figure 4 : Cône Beam ou CBCT (*Salmon B, Boukpepsi T, Gosset M, Le Denmat D, Salmon J-M, Cazevian R. Montpellier : Sauramps Médical, 2014*)

Figure 5 : Utilisation du wax up pour matérialiser un projet prothétique (*Dr Tavitian P*)

Figure 6 : Guide radiologique (*Dr Tavitian P*)

Figure 7 : Cohérence entre la finalité prothétique et la réalité anatomique (*Dr Tavitian P*)

Figure 8 : NobelClinician® ou DTX : Planification numérique (*NobelBiocare*)

Figure 9 : empreinte numérique (*3Shape TRIOS®*)

Figure 10 : Scanner optique de laboratoire (*Smart Optics©*)

Figure 11 : Projet prothétique virtuel (*Dental Wings©*)

Figure 12 : Fichier DICOM (11a) et STL (11b) (*Dr Tavitian P*)

Figure 13 : Matching des fichiers STL et DICOM (*Dr Tavitian P*)

Figure 14 : Planification logiciel *Simplant®*

Figure 15 : Implants Bone Level (a) et Tissu Level (b) (*Implantologie chirurgicale et prothétique, Missika*)

Figure 16 : Pose d'implants en Flapless (*Dr Tavitian P*)

Figure 17 : Guide chirurgical (*Dr Tavitian P*)

Figure 18 : Imprimante 3D form2 (*société formlabs*)

Figure 19 : Guide chirurgical à appui dentaire stéréolithographique (*Dr tavitian*)

Figure 20 : Guide chirurgical à appui muqueux obtenu à partir d'une planification informatique (*Nobelguide*)

Figure 21 : Duplicata du montage directeur

Figure 22 : Superposition des fichiers 3D, Planification implantaire

Figure 23 : Planification et conception du guide (a : CBCT, b : Planification numérique)

Figure 24 : Guide chirurgical réalisé par stéréolithographie

Figure 25 : Chirurgie guide en place (*Dr Tavitian P*)

Figure 26 : déviation chirurgie guidée, chirurgie à main levée (*Dr Vermeulen*)

Figure 27 : Système Navident (*Robodent*)

Figure 28 : Xguide® (*NobelBiocare*)

Figure 29 : système X-NAV (*NobelBiocare*)

Figure 30 : a) X- Clip : Patients dentés, b) E- Clip : Patients édentés

Figure 31 : Projet Prothétique et planification, a) CBCT, b) Fichier STL, c) Fichiers superposés grâce à 3 points communs

Figure 32 : Position tridimensionnelle de l'implant précisée par rapport au projet prothétique

Figure 33 : Planification terminée

Figure 34 : a) Caméra de télémétrie, b) 2 trackers : 1 sur le contre angle, un sur le clip en bouche

Figure 35 : Go Plate : plateforme de calibrage (*Dr Guiol J*)

Figure 36 : Ecran au cours de la chirurgie

Figure 37 : Ecran de navigation


Figure 38 : Position au fauteuil pour un contrôle optimal (*Dr Pozzi A*)

Figure 39 : Pose d'implant après calibrage (a,b) + Greffes et sutures (c,d) (*Dr Le Gac O*)

Figure 40 : Vision d'ensemble des protocoles de chirurgie guidée et chirurgie Naviguée (Xguide)

ACCURACY USING THE X-GUIDE™ DYNAMIC 3D NAVIGATION SYSTEM FOR DENTAL IMPLANT PLACEMENT

MODEL-BASED EVALUATION Emery RW, Merritt SA, Lank K, Gibbs, JD. J Oral Implantol 2016 Jun 6.



1.855.475.9628 • INFO@X-NAVTECH.COM • WWW.X-NAVTECH.COM

ACCURACY USING THE X-GUIDE™ DYNAMIC 3D NAVIGATION SYSTEM FOR DENTAL IMPLANT PLACEMENT

MODEL-BASED EVALUATION Emery RW, Merritt SA, Lank K, Gibbs, JD. J Oral Implantol 2016 Jun 6.

SYSTEM	3D ANGULAR ACCURACY (degrees)	2D LATERAL POSITIONAL ACCURACY (mm) [combined M/D and B/L at the apex of the implant, excluding depth]	3D POSITIONAL ACCURACY (mm) [combined M/D and B/L and depth at the apex of the implant]
X-Guide™	0.89 ± 0.35 (1.52)	0.22 ± 0.13 (0.47)	0.38 ± 0.21 (1.01)
IGI™	4.21 ± 4.76 (20.43)	0.68 ± 0.31 (1.22)	0.94 ± 0.40 (1.88)
Navident™	2.99 ± 1.68 (11.94)	1.18 ± 0.56 (3.19)	1.71 ± 0.61 (3.92)
Static™	1.44 ± 3.36	—	0.73 ± 2.02
Freehand ^(1,5,6)	10.4 ± 5.41 (25.3)	1.62 ± 0.68 (2.68)*	1.89 ± 0.80 (2.95)

* Data not available.

Comparaison des précisions du système X-guide avec d'autres systèmes de navigation dynamique, statique et de chirurgie à main levée.

(Etude effectuée par X nav technologie)

TABLE 3				
Deviations for implants placed using dentate case type with X-Guide compared with published deviations from model-based accuracy studies of dynamic and static guides				
	Mean	SD	Max	No. of Implants
Angular, °				
X-Guide	0.89	0.35	1.52	22
Robodent ⁸	2.12	0.78	3.64	15
IGI ⁸	4.21	4.76	20.43	15
NaviDent ¹²	2.99	1.68	11.94	80
Static ⁷	1.44	3.36	—	64
Freehand ^{8,17,18}	10.40	5.41	25.30	173
Entry lateral, mm				
X-Guide	0.21	0.11	0.52	22
Robodent ⁸	0.35	0.17	0.75	15
IGI ⁸	0.65	0.58	2.37	15
NaviDent ¹²	1.14	0.55	3.64	80
Freehand ⁸	1.35	0.56	2.16	15
Apex lateral, mm				
X-Guide	0.22	0.13	0.47	22
Robodent ⁸	0.47	0.18	0.72	15
IGI ⁸	0.68	0.31	1.22	15
NaviDent ¹²	1.18	0.56	3.19	80
Freehand ⁸	1.62	0.68	2.68	15
Entry global, mm				
X-Guide	0.37	0.21	0.92	22
Static ⁷	0.36	0.57	—	74
Apex global, mm				
X-Guide	0.38	0.21	1.01	22
Robodent ⁸	0.60	0.20	0.92	15
IGI ⁸	0.94	0.40	1.88	15
NaviDent ¹²	1.71	0.61	3.92	80
Static ⁷	0.73	2.02	—	64
Freehand ⁸	1.89	0.8	2.95	15

Tableau : Comparaison de la déviation des mises en place implantaires avec utilisation du Xguide™, des guides dynamiques et des guides statiques

(Emery RW, Merritt SA, Lank K, Gibbs JD. Accuracy of Dynamic Navigation for Dental Implant Placement—Model-Based Evaluation. *J Oral Implantol.* 1 oct 2016)

Table 2. SUMMARY OF FULLY GUIDED, PARTIALLY GUIDED, AND FREEHAND METHOD SURGICAL MEASUREMENTS

Surgeon	Angular Deviation (°)	Global Platform (mm)	Platform Depth Deviation (mm)	Platform Lateral Deviation (mm)	Global Apical (mm)	Apical Depth Deviation (mm)	Apical Lateral Deviation (mm)	Implants, n
Fully guided								
1	2.43 (1.36)	1.00 (0.49)	0.74 (0.55)	0.57 (0.30)	1.13 (0.53)	0.73 (0.54)	0.76 (0.37)	85
2	3.14 (2.54)	1.31 (0.56)	0.81 (0.58)	0.94 (0.42)	1.38 (0.63)	0.82 (0.59)	0.98 (0.57)	77
3	2.46 (1.05)	1.07 (0.61)	0.93 (0.71)	0.43 (0.17)	1.16 (0.64)	0.91 (0.71)	0.61 (0.31)	10
4	3.76 (2.23)	1.22 (0.70)	0.76 (0.68)	0.82 (0.52)	1.45 (0.81)	0.77 (0.70)	1.08 (0.73)	47
Total	2.97 (2.09)	1.16 (0.59)	0.76 (0.60)	0.74 (0.43)	1.29 (0.65)	0.78 (0.60)	0.90 (0.55)	219
Partially guided								
1	2.86 (1.78)	1.20 (0.64)	0.85 (0.70)	0.70 (0.40)	1.39 (0.69)	0.86 (0.71)	0.95 (0.53)	255
2	4.86 (2.88)	1.55 (0.73)	0.89 (0.84)	1.08 (0.52)	1.77 (0.92)	0.88 (0.82)	1.34 (0.85)	78
3	4.81 (2.78)	1.70 (0.68)	1.38 (0.74)	0.87 (0.40)	2.01 (0.75)	1.48 (0.71)	1.31 (0.65)	24
4	3.41 (2.43)	1.27 (0.58)	0.82 (0.51)	0.88 (0.55)	1.51 (0.76)	0.84 (0.52)	1.20 (0.71)	16
Total	3.43 (2.33)	1.31 (0.68)	0.89 (0.73)	0.80 (0.49)	1.52 (0.78)	0.90 (0.74)	1.01 (0.65)	373
Freehand								
1	6.10 (4.14)	1.86 (0.76)	1.25 (0.73)	1.24 (0.70)	2.34 (1.04)	1.17 (0.75)	1.90 (0.95)	67
2	7.74 (4.71)	1.86 (0.84)	1.12 (0.99)	1.21 (0.69)	2.44 (1.04)	1.17 (0.99)	1.97 (1.17)	33
3	5.79 (3.45)	1.63 (0.41)	0.72 (0.73)	1.26 (0.47)	1.90 (0.80)	0.72 (0.67)	1.65 (0.76)	11
4	5.96 (4.21)	1.24 (0.71)	0.77 (0.79)	0.78 (0.52)	1.68 (0.57)	0.84 (0.75)	1.30 (0.52)	11
Total	6.50 (4.21)	1.78 (0.77)	1.12 (0.83)	1.19 (0.68)	2.27 (1.02)	1.10 (0.82)	1.84 (1.05)	122

Note: Data are presented as mean (standard deviation).


Block et al. *Implant Placement Using Dynamic Navigation. J Oral Maxillofac Surg* 2017.

Tableau : Comparaison de la déviation des mises en place implantaïres avec Full guide, guide partiel et main levée

BIBLIOGRAPHIE

1. Missika P. L'implantologie chirurgicale et prothétique, édition media. 2018. p. 13-6.
2. Parent M. Chirurgie plastique parodontale minimalement invasive. Marseille, Thèse, 2018 p. 7.
3. Liébart et al. Smile Line and Periodontium Visibility, Perio 2004, Vol 1, p. 17-25
4. Sepolia S et al, Visibility of gingiva - An important determinant for an esthetic smile, J Indian Soc Periodontol. 2014, p 92.
5. Dupas P-H, Margerit J. L'articulateur au quotidien: son utilisation simplifiée, Collection Guide Clinique, Paris, Editions 2012.
6. Salmon B, Boukpepsi T, Gosset M, Le Denmat D, Salmon J-M, Cazevian R. Cone Beam CT en pratique dentaire: du chirurgien-dentiste au radiologue. Montpellier, Sauramps Médical; 2014.
7. Baudoin C-A, Bennani V, Touati B. Un projet prothétique en implantologie. Paris: Quintessence international; 2003.
8. Szmukler-Moncler S, Davarpanah K, Davarpanah M. Implantologie assistée par ordinateur. JPIO (Journal de parodontologie et d'implantologie orale). Édition 2010. p. 7-15.
9. Ella B, Moreau E, Bayle E, Fortin T, Rouas P, Hauret L, et al. Chirurgie numérique guidée en implantologie orale. Elvessier Masson, Edition 2013.
10. Damasco R, Margossian P. P., Mariani P., Laborde G. Guides radiologiques et chirurgicaux en implantologie: évolution des matériaux et des concepts. Elsevier Masson SAS, Paris, Edition 2009.
11. Trucco C, Nom P. Les guides radiologiques et chirurgicaux. [S.l.]: s.n.; 2012.
12. Brothier J, Pia J-P, Soenen A. Réalisation d'un guide chirurgical implantaire au cabinet, par impression 3D, Biomatériaux Cliniques, Vol 2, mars 2017.
13. NobelGuide® - Logiciel de simulation d'implant dentaire / de planification préopératoire, Nobel Biocare AG.
14. Chotard K, Critère de choix des matériaux à utiliser dans le cadre d'un réhabilitation conjointe en cfao, Thèse Chir dentaire, Toulouse, 2013
15. Lanoiselée E. L'empreinte optique pour enregistrer l'occlusion, Dental Space, juin 2019;
16. Güth, J., Runkel, C, Beuer, F. et al. Accuracy of five intraoral scanners compared to indirect digitalization. Clin Oral Invest 21, 1445–1455, 2017
17. Lee, Cameron Y.S. et al, Use of Cone Beam Computed Tomography and a Laser Intraoral Scanner in Virtual Dental Implant Surgery: Part 1, Implant Dentistry, August 2012 - Volume 21 - Issue 4 - p 265-271
18. Rulliere J. Intérêts des logiciels de planification et de la chirurgie guidée. Thèse Chir. Dentaire. Lyon, 2013.

19. Missika P, Bert M, Bassac G, Chirurgie implantaire, Guide clinique, décembre 1998
20. Goutman T, The precision of surgical guides in CAD-CAM implant surgery. Rev Odont Stomat, 2013, 42, p302-319
21. Schneider D, Sancho-Puchades M, Benic G, Hämmerle C, E Jung R, A Randomized Controlled Clinical Trial Comparing Conventional and Computer-Assisted Implant Planning and Placement in Partially Edentulous Patients. Part 1: Clinician-Related Outcome Measures, 2018
22. Ozan et al, Clinical accuracy of 3 different types of computed tomography derived stereolithographic surgical guides in implant placement, J Oral Maxillofac Surg, février 2009
23. Schneider D et al, A systematic review on the accuracy and the clinical outcome of computer-guided template-based implant dentistry, Clin Oral Implants Res, septembre 2009
24. Emery RW, Merritt SA, Lank K, Gibbs JD. Accuracy of Dynamic Navigation for Dental Implant Placement—Model-Based Evaluation. J Oral Implantol. 1 oct 2016;42 (5):403.
25. Block M, Emery R, Cullum D, Sheikh A, Implant Placement is more Accurate Using Dynamic Navigation, J Oral Maxillofac surg, 2017
26. Vermeulen J, Comparaison entre l'implantologie à main levée versus l'implantologie guidée, article paru dans JOMI (journal de la stomatologie), 2016.
27. Guiol J, Nantes, La chirurgie Naviguée X-guide, Le fil dentaire, avril 2019
28. Pozzi A, Avantages de la chirurgie naviguée X-guide™, interview, mai 2019
29. Stillmann R, Freehand implant surgery with X-Guide™, interview, 2019
30. Manuel d'utilisation, X-Nav Technologies, LLC, Copyright 2018
31. Le Gac O, La navigation dynamique avec le systeme X-guide, Article, Le Fil Dentaire N°139, mai 2018
32. Site internet : NobelBiocare.com, La précision numérique pour votre chirurgie
33. Site internet : <https://www.3dcelo.com/la-precision-de-limplantologie-guidee-en-chiffres>
34. Site internet : <https://www.medicalexpo.fr/prod/nobel-biocare-services-ag/product-73432-657121.html>
35. Site internet : <https://x-navtech.com/>
36. Site internet : <https://www.nobelbiocare.com/en-int/x-guide>



SERMENT MEDICAL

En présence des Maîtres de cette Faculté, de mes chers condisciples, devant l'effigie d'HIPPOCRATE.

Je promets et je jure, d'être fidèle aux lois de l'honneur et de la probité dans l'exercice de la Médecine Dentaire.

Je donnerai mes soins à l'indigent et n'exigerai jamais un salaire au-dessus de mon travail, je ne participerai à aucun partage clandestin d'honoraires.

Je ne me laisserai pas influencer par la soif du gain ou la recherche de la gloire.

Admis dans l'intérieur des maisons, mes yeux ne verront pas ce qui s'y passe, ma langue taira les secrets qui me seront confiés et mon état ne servira pas à corrompre les mœurs ni à favoriser le crime.

Je ne permettrai pas que des considérations de religion, de nation, de race, de parti ou de classe sociale viennent s'interposer entre mon devoir et mon patient.

Même sous la menace, je n'admettrai pas de faire usage de mes connaissances médicales contre les lois de l'humanité.

J'informerai mes patients des décisions envisagées, de leurs raisons et de leurs conséquences. Je ne tromperai jamais leur confiance et n'exploiterai pas le pouvoir hérité des connaissances pour forcer les consciences.

Je préserverai l'indépendance nécessaire à l'accomplissement de ma mission. Je n'entreprendrai rien qui dépasse mes compétences. Je les entretiendrai et les perfectionnerai pour assurer au mieux les services qui me seront demandés.

Respectueux et reconnaissant envers mes Maîtres, je rendrai à leurs enfants l'instruction que j'ai reçue de leur père.

Que les hommes m'accordent leur estime si je suis fidèle à mes promesses.

Que je sois déshonoré et méprisé de mes confrères si j'y manque.

GIANNATTASIO Benoît - Planification et chirurgie implantaire – Apport du système X-Guide®

Th. : Chir. dent. : Marseille : Aix-Marseille Université : **Année 2021.**

Rubrique de classement : **IMPLANTOLOGIE**

Résumé :

L'implantologie n'échappe pas à la révolution numérique du XXIème siècle. Planification sur planche et chirurgie à main levée, laissent désormais la place aux outils numériques. Les logiciels de planification sont maintenant variés, apportant confort et précision aux praticiens.

Pour la phase chirurgicale, les guides à appui dentaires, muqueux et osseux ont fait leurs preuves à travers de nombreuses études comparatives.

Depuis peu, cette chirurgie guidée laisse du terrain à une chirurgie dite naviguée.

Nobelbiocare™ propose un concept de chirurgie dynamique novateur représenté par le système X-Guide®. Il présente des avantages indéniables de précision, rapidité et confort de travail par rapport aux chirurgies à main levée ou guidée.

Cependant, des inconvénients existent et doivent être soulevés.

Les deux techniques, guidée et naviguée, gardent chacune leurs indications et leurs adeptes.

Cette comparaison des différents systèmes permet de faire avancer les nouveaux outils de chirurgie implantaire pour qu'ils soient de plus en plus performants et apportent aux praticiens et à leurs patients une sécurité et une efficacité notoires.

Mots clés : Implantologie, planification implantaire, chirurgie guidée, chirurgie naviguée, Nobelbiocare™, X-guide®.

GIANNATTASIO Benoît – Implant planning and surgery - Contribution of the X-Guide® system

Abstract:

Implantology is no exception to the digital revolution of the 21st century. Board-based planning and freehand surgery, now give way to digital tools. Planning software is now varied, bringing comfort and precision to practitioners.

For the surgical phase, guides with dental, mucous membrane and bone support have been proven through numerous comparative studies.

Recently, this guided surgery leaves room for a so-called navigated surgery. Nobelbiocare™, offers an innovative dynamic surgery concept represented by the X-Guide® system. It has undeniable advantages of precision, speed and working comfort compared to freehand or guided surgery.

However, drawbacks exist and must be raised.

The two techniques, guided and navigated, each keep their indications and their followers.

This comparison of the different systems makes it possible to advance new implant surgery tools so that they are more and more efficient and provide practitioners and their patients with notable safety and efficiency. Keywords:: Implantology, implant planning, guided surgery, navigated surgery, Nobelbiocare™, X-guide®.

Key words : Implantology, Implant planning, guided surgery, navigated surgery, Nobelbiocare™, X-guide®.