



HAL
open science

Éclaircissement dentaire sur dents vitales : avec ou sans intervention du chirurgien-dentiste

Aurélie Pelissier

► **To cite this version:**

Aurélie Pelissier. Éclaircissement dentaire sur dents vitales : avec ou sans intervention du chirurgien-dentiste. Chirurgie. 2021. dumas-03364463

HAL Id: dumas-03364463

<https://dumas.ccsd.cnrs.fr/dumas-03364463>

Submitted on 4 Oct 2021

HAL is a multi-disciplinary open access archive for the deposit and dissemination of scientific research documents, whether they are published or not. The documents may come from teaching and research institutions in France or abroad, or from public or private research centers.

L'archive ouverte pluridisciplinaire **HAL**, est destinée au dépôt et à la diffusion de documents scientifiques de niveau recherche, publiés ou non, émanant des établissements d'enseignement et de recherche français ou étrangers, des laboratoires publics ou privés.



Distributed under a Creative Commons Attribution - NonCommercial - NoDerivatives 4.0 International License

THESE

***POUR OBTENIR LE DIPLOME D'ETAT
DE DOCTEUR EN CHIRURGIE DENTAIRE***

Présentée et publiquement soutenue devant la

Faculté d'Odontologie de Marseille
(Doyen : Monsieur le Professeur Bruno FOTI)

Aix-Marseille Université
(Président : Monsieur le Professeur Éric BERTON)

***Éclaircissement dentaire sur dents vitales : avec ou
sans intervention du chirurgien-dentiste***

Présentée par

PELISSIER Aurélie

Né(e) le 03/05/1995

A Marseille

(Bouches-du-Rhône)

Thèse soutenue le **Judi 4 Mars 2021**

Devant le jury composé de

Président : Professeur TASSERY Hervé

Assesseurs : Docteur TERRER Elodie

Docteur POMMEL Ludovic

Docteur PILLIOL Virginie

THESE

***POUR OBTENIR LE DIPLOME D'ETAT
DE DOCTEUR EN CHIRURGIE DENTAIRE***

Présentée et publiquement soutenue devant la

Faculté d'Odontologie de Marseille
(Doyen : Monsieur le Professeur Bruno FOTI)

Aix-Marseille Université
(Président : Monsieur le Professeur Éric BERTON)

***Éclaircissement dentaire sur dents vitales : avec ou
sans intervention du chirurgien-dentiste***

Présentée par

PELISSIER Aurélie

Né(e) le 03/05/1995

A Marseille

(Bouches-du-Rhône)

Thèse soutenue le **Judi 4 Mars 2021**

Devant le jury composé de

Président : Professeur TASSERY Hervé

Assesseurs : Docteur TERRER Elodie

Docteur POMMEL Ludovic

Docteur PILLIOL Virginie

ADMINISTRATION

Doyens Honoraires

Professeur Raymond SANGIUOLO
Professeur Henry ZATTARA
Professeur André SALVADORI
Professeur Jacques DEJOU

Doyen

Professeur Bruno FOTI

Assesseurs

Professeur Michel RUQUET
Professeur Anne RASKIN

Directeurs de Départements

Formation Initiale
Recherche
Formation Continue

Professeur Michel RUQUET
Professeur Anne RASKIN
Professeur Frédéric BUKIET

Charges de missions

Relations Internationales
Internat et Diplômes d'études spécialisées
Affaires générales

Professeur Hervé TASSERY
Professeur Virginie MONNET-CORTI
Docteur Patrick TAVITIAN

Responsable des Services Administratifs et Techniques Madame Katia LEONI

LISTE DES ENSEIGNANTS

PROFESSEURS DES UNIVERSITES – PRATICIENS HOSPITALIERS DES CSERD

BUKIET Frédéric (58-01)
FOTI Bruno (56-02)
LE GALL Michel (56-01)
MONNET-CORTI Virginie (57-01)
ORTHLIEB Jean-Daniel (58-01)
RASKIN Anne (58-01)
RUQUET Michel (58-01)
TARDIEU Corinne (56-01)
TARDIVO Delphine (56-02)
TASSERY Hervé (58-01)

PROFESSEUR DES UNIVERSITES

ABOUT Imad (65)

PROFESSEURS EMERITES

DEJOU Jacques
HUE Olivier

MAITRES DE CONFERENCES DES UNIVERSITES – PRATICIENS HOSPITALIERS DES CSERD

ABOUDHARAM Gérard (58-01)	LAN Romain (56-02)
BANDON Daniel (56-01)	LAURENT Michel (58-01)
BELLONI Didier (57-01)	LAURENT Patrick (57-01)
BOHAR Jacques (56-01)	MAILLE Gérald (58-01)
CAMOIN Ariane (56-01)	PHILIP-ALLIEZ Camille (56-01)
CAMPANA Fabrice (57-01)	POMMEL Ludovic (58-01)
CATHERINE Jean-Hugues (57-01)	PRECKEL Bernard-Éric (58-01)
GAUBERT Jacques (56-01)	RÉ Jean-Philippe (58-01)
GIRAUD Thomas (58-01)	ROCHE-POGGI Philippe (57-01)
GIRAudeau Anne (58-01)	STEPHAN Grégory (58-01)
GUIVARC'H Maud (58-01)	TAVITIAN Patrick (58-01)
JACQUOT Bruno (58-01)	TERRER Elodie (58-01)
LABORDE Gilles (58-01)	TOSELLO Alain (58-01)

MAITRES DE CONFERENCES DES UNIVERSITES ASSOCIES

BALLESTER Benoît (58-01)

BLANCHET Isabelle (56-01)

MENSE Chloé (58-01)

SILVESTRI Frédéric (58-01)

ASSISTANTS HOSPITALIERS ET UNIVERSITAIRES

AL AZAWI Hala (56-01)

ANTEZACK Angeline (57-01)

ARNIER Canelle (56-01)

BACHET-DORISON Damienne (56-01)

CAMBON Isabelle (56-01)

CASAZZA Estelle (56-01)

CASTRO Romain (57-01)

DAVID Laura (56-01)

DEVICTOR Alix (58-01)

DODDS Méлина (58-01)

DRAUSSIN Thierry (56-02)

DUMAS Cathy (57-01)

HADJ-SAID Mehdi (57-01)

HAHN-GOLETTI Larissa (58-01)

LIOTARD Alicia (58-01)

MANSUY Charlotte (58-01)

MARTIN William (56-01)

MATTERA Rémi (56-01)

MELLOUL Sébastien (57-01)

PARFU Anne (58-01)

PASCHEL Laura (58-01)

PILLIOL Virginie (58-01)

REPETTO Andréa (58-01)

ROMANET Yvan (57-01)

SANTUNIONE Charlotte (58-01)

VINAÏ Michael (56-01)

ASSISTANTS DES UNIVERSITES ASSOCIES

GRINE Ghilès (57-01)

HOUVENAEGHEL Brice (57-01)

Intitulés des sections CNU :

- 56^{ème} section : Développement, croissance et prévention
 - 56-01 Odontologie pédiatrique et orthopédie dento-faciale
 - 56-02 : Prévention – Epidémiologie – Economie de la santé – Odontologie légale
- 57^{ème} section : Chirurgie orale ; Parodontologie ; Biologie Orale
 - 57-01 : Chirurgie orale – Parodontologie – Biologie orale
- 58^{ème} section : Réhabilitation orale
 - 58-01 : Dentisterie restauratrice – Endodontie – Prothèses – Fonction-Dysfonction – Imagerie – Biomateriaux

L'auteur s'engage à respecter les droits des tiers, et notamment les droits de propriété intellectuelle. Dans l'hypothèse où la thèse comporterait des éléments protégés par un droit quelconque, l'auteur doit solliciter les autorisations nécessaires à leur utilisation, leur reproduction et leur représentation auprès du ou des titulaires des droits. L'auteur est responsable du contenu de sa thèse. Il garantit l'Université contre tout recours. Elle ne pourra en aucun cas être tenue responsable de l'atteinte aux droits d'un tiers

REMERCIEMENTS

Au Président de Thèse,

Monsieur le Professeur Herve TASSERY

Je vous remercie de présider le jury de cette thèse. Votre sérieux et votre professionnalisme m'ont guidé tout au long de mon cursus universitaire. Je vous remercie et vous fais part de mon grand respect.

A madame le Docteur Elodie TERRER,

Je vous remercie d'avoir accepté de faire partie de ce jury. Je tenais à vous remercier des conseils et de votre aide lors des vacances. Veuillez trouver ici l'expression de mon profond respect et de mes sincères remerciements.

A monsieur le Docteur Ludovic POMMEL,

*C'est un honneur pour moi de vous avoir au sein du jury de cette thèse.
Je me souviendrais de la qualité de votre enseignement, de votre
sympathie et du partage de vos connaissances tout au long de mes
études. Veuillez trouver en retour l'expression de toute ma gratitude.*

A mon Directeur de thèse,

Madame le Docteur Virginie PILLIOL,

Je vous remercie profondément de m'avoir permis l'élaboration de ce travail. Votre confiance et votre soutien tout au long de cette rédaction furent importants à mes yeux. Je tenais à vous remercier pour vos nombreux conseils et votre transmission du savoir durant les vacances cliniques. Ce fut un véritable plaisir de vous voir comme directeur de thèse et comme enseignant. Je ne vous dirais jamais assez merci.

A mes parents,

Qui m'ont soutenu durant toutes ces années d'études, et qui, sans eux, je n'en serais pas là aujourd'hui.

A mon frère et ma sœur,

A toi Florent et à toi Camille, que ce travail soit pour vous le témoignage de mon affection.

A Enzo,

Ma moitié qui m'a soutenu et poussé du début à la fin de toutes ces années d'études.

A toute ma famille

A tous mes amis

Nathalie, Christelle, Kevin, Tristan, et Thomas, merci à vous d'avoir toujours été présents.

SOMMAIRE

I.	Introduction	1
II.	Généralités	2
1.	Rappels sur la couleur physiologique de la dent	2
2.	Étiologie des colorations dentaires	3
2.1.	Dyschromies extrinsèques	3
2.2.	Dyschromies intrinsèques	6
2.2.1.	Dyschromies intrinsèques pré-éruptives	6
a.	La fluorose	6
b.	Les tétracyclines	6
c.	Les anomalies congénitales	7
d.	Les anomalies génétiques	7
e.	Les désordres endocriniens	8
f.	Les hypominéralisations traumatiques	8
g.	Le syndrome de Turner	8
2.2.2.	Dyschromies intrinsèques post-éruptives	8
a.	La mélanodontie	8
b.	Le vieillissement physiologique	9
c.	Les endodontopathies	9
d.	Les dyschromies iatrogènes	9
3.	Indications et contre-indications à l'éclaircissement dentaire externe	10
3.1.	Indications	10
3.2.	Contre-indications	10
III.	Techniques avec recours au chirurgien-dentiste	11
1.	Les différents agents éclaircissants et leurs mécanismes d'action	11
1.1.	Peroxyde d'hydrogène, ou eau oxygénée	11
1.2.	Peroxyde de carbamide, ou peroxyde d'urée	12
2.	Réglementations européennes	13
3.	Technique au fauteuil	13
4.	Technique ambulatoire	14
4.1.	Étapes préalables à l'éclaircissement dentaire	14
4.1.1.	Examen clinique et consentement éclairé	14
4.1.2.	Nettoyage prophylactique	15
4.1.3.	Enregistrement de la couleur initiale	15
4.2.	Mise en œuvre de l'éclaircissement ambulatoire	15
4.2.1.	Séance 1	15
4.2.2.	Séance 2	17
4.2.3.	Séance 3	18
4.3.	Technique ambulatoire à l'aide de gouttière pré-chargée	18
5.	Efficacité, innocuité, complications	20
5.1.	Efficacité	20
5.2.	Innocuité et complications	20
5.2.1.	Sensibilités dentaires	20
5.2.2.	Effets sur les tissus mous	21
5.2.3.	Effets sur les matériaux de restaurations dentaires	22

	5.2.4. Altération superficielle de l'émail	23
	5.2.5. Les risques généraux	25
IV.	Techniques sans recours au chirurgien-dentiste	26
	1. Produits en vente libre	26
	1.1. Règlementation européenne	26
	1.2. Les différents produits en vente libre dans le commerce	27
	1.2.1. Les dentifrices	27
	a. Efficacité	27
	b. Innocuité et complications	28
	1.2.2. Les bains de bouche	28
	a. Efficacité	29
	b. Innocuité et complications	29
	1.2.3. Les chewing gum	29
	a. Efficacité	30
	b. Innocuité et complications	30
	1.2.4. Les gouttières universelles	31
	a. Efficacité	31
	b. Innocuité et complications	31
	1.2.5. Les bandes	32
	a. Efficacité	32
	b. Innocuité et complications	33
	1.2.6. Les vernis	33
	a. Efficacité	33
	b. Innocuité et complications	34
	1.2.7. Le fil dentaire	34
	a. Efficacité	34
	b. Innocuité et complications	34
	1.2.8. Les brosses à dents	35
	a. Efficacité	35
	b. Innocuité et complications	35
	2. Le « fait maison »	36
	2.1. Le citron	36
	2.1.1. Efficacité	36
	2.1.2. Innocuité et complications	36
	2.2. Le bicarbonate de sodium	37
	2.2.1. Efficacité	38
	2.2.2. Innocuité et complications	38
	2.3. Le charbon	38
	2.3.1. Efficacité	39
	2.3.2. Innocuité et complications	39
	2.4. Autres	40
	3. Les bars à sourire	40
V.	Tableaux de synthèse	41
VI.	Conclusion	46

I. Introduction

L'esthétique dentaire passe par l'alignement des dents, mais aussi par la couleur de ces dernières. De nombreuses études ont montré que des dents blanches, quel que soit l'âge, ont un impact sur la vie sociale des individus, mais aussi sur l'estime de soi et la confiance en soi (1). Les dents blanches sont synonymes de beauté et de jeunesse.

Néanmoins, il est important de faire la différence entre l'éclaircissement et le blanchiment dentaire. L'erreur de langage entraîne une confusion dans les attentes du patient. Il est réalisable d'éclaircir une dent et non de blanchir une dent. Le patient doit comprendre l'objectif du traitement et les résultats envisageables.

Ainsi, dans la société actuelle, nombre de patients sont préoccupés par la couleur de leurs dents, et se tournent vers la pratique de l'éclaircissement. Cette dernière peut être pratiquée soit à domicile par des produits en vente libre, soit dans les établissements dédiés proposant cette prestation tel que le chirurgien-dentiste.

La couleur d'une dent peut être modifiée de multiple façon : par l'éclaircissement dentaire, mais aussi par l'intermédiaire de micro-abrasion, érosion-infiltration et enfin par une facette ou couronne. L'éclaircissement dentaire représente la technique la moins invasive du gradient thérapeutique. De la même façon, la demande esthétique du patient doit se réaliser par la technique la moins invasive possible. (2)

Les techniques d'éclaircissement ont été décrites il y a plus de 140 ans, mais restent en perpétuelle évolution. Tout d'abord, l'éclaircissement dentaire s'est largement développé au cours du XIX^{ème} siècle par l'utilisation de l'acide oxalique par Chapple en 1877 puis de la liqueur de Labarraque par Taff et Athénon en 1879. Ensuite, en 1884, Harlan met en place l'utilisation du peroxyde d'hydrogène et en 1891 du chlorure d'aluminium. Au cours du XX^{ème} siècle (1918), Abbot confirme l'utilisation du peroxyde d'hydrogène à 30% avec la lumière ou la chaleur comme accélérateur. (3)

En 1989, apparaissent les techniques ambulatoires par Haywood et Heymann pour les dents pulpées vitales. Ces techniques utilisent du peroxyde d'hydrogène à 10% mis en place dans des gouttières. Aujourd'hui, les techniques pour éclaircir les dents vitales découlent de celle de Haywood et Heymann. En effet, il existe de multiples techniques d'éclaircissement nécessitant le recours au chirurgien-dentiste, tel que l'éclaircissement directement au fauteuil ou encore à l'aide de gouttière à domicile. Mais depuis les années 2000, de nombreux traitements d'éclaircissement dentaire en ventes libres sont apparus. Ces traitements, réalisables à la maison et sans l'aide du chirurgien-dentiste, ont permis une mise sur le marché de masse par les groupes pharmaceutiques de produits éclaircissants. Avec cet éventail de techniques d'éclaircissement, le patient peut se retrouver perdu entre efficacité, innocuité et légalité.

L'objectif est de différencier, par l'intermédiaire de la littérature, toutes les techniques d'éclaircissement existantes nécessitant ou non le recours au chirurgien-dentiste. Il conviendra tout d'abord de définir la couleur physiologique d'une dent et d'étudier les étiologies des colorations dentaires. Il sera nécessaire de rappeler les indications et les contres indications de l'éclaircissement dentaire sur dent vitale pour étudier les différents moyens mis à disposition nécessitant ou non le recours au chirurgien-dentiste. Un point sur l'efficacité et l'innocuité, ainsi que les réglementations actuelles de chaque technique sera approfondi.

II. Généralités

1. Rappel sur la couleur physiologique de la dent (4)(5)(6)(7)

La couleur naturelle d'une dent est caractérisée par trois composantes, d'après MUNSSELL en 1909 (8) :

- **La teinte** : elle est déterminée par la longueur d'onde chromatique dominante de la lumière réfléchi. Elle fait partie du spectre visible, c'est à dire entre 400 et 700 nanomètres. Pour la dent, la teinte se situe dans le jaune-orange.
- **La luminosité** : elle correspond à la quantité de lumière réfléchi qui détermine le caractère plus ou moins sombre d'une couleur. Si tout le spectre de lumière est réfléchi, l'objet est observé blanc. A l'inverse, l'objet sera noir. La luminosité est le facteur le plus important dans la détermination de la couleur.
- **La saturation** : il s'agit de la quantité de teinte dans le matériau, c'est à dire la densité de couleur. La saturation est principalement due à la dentine, mais prend aussi en compte la translucidité et l'épaisseur de l'émail.

Cependant, ce système de trois composants ne prend pas en compte d'autres paramètres susceptibles de modifier la perception de la couleur. On peut ajouter trois autres paramètres au système colorimétrique : la fluorescence, la translucidité et l'opalescence.

- **La fluorescence** : lors d'une exposition à un rayonnement ultraviolet non visible, la dent réémet cette lumière dans un rayonnement du spectre visible. La dent présente une fluorescence bleutée, où la dentine en est à l'origine.
- **La translucidité** : appelée aussi transparence, il s'agit de la capacité de la lumière à traverser, totalement ou en partie, le matériau ou la dent.
- **L'opalescence** : il s'agit de la capacité de l'émail à différencier les longueurs d'ondes. Des reflets blancs bleutés sont visibles notamment au niveau du bord libre de la dent.

L'appréciation de la couleur d'une dent est souvent attachée à la subjectivité de l'opérateur mais aussi à des facteurs extérieurs comme la source lumineuse utilisée, l'angle d'observation de la dent, l'heure de la journée. (9)

Une dent naturelle parfaite n'est ni blanche, ni homogène. Il existe une mosaïque de couleur autour d'une base « blanc-jaunâtre ». (11)

La structure dentaire est stratifiée et non homogène. En effet, les phénomènes optiques sont conditionnés par l'arrangement des cristaux minéraux de l'émail et de la dentine, mais aussi par leur taille et leurs constituants. La structure des tissus conditionne donc la perception visuelle de la couleur.

La couleur naturelle de la dent est majoritairement donnée par la dentine. En effet, au cours du vieillissement, l'aspect blanc bleuté de la dentine s'estompe à cause de l'hyperminéralisation. L'émail, plus usé chez la dent âgée, devient plus translucide, voire transparent. La dentine devient, quant à elle, moins opaque et plus saturée.

L'état de surface, plus précisément la microgéographie, est également important à prendre en compte dans la perception visuelle de la dent. En effet, plus la dent est jeune et rugueuse, plus la quantité de lumière sera importante. Une dent lisse (dent âgée) sera moins lumineuse.

Enfin, toute modification mécanique, chimique et/ou biologique d'un des tissus entraîne un changement de la couleur de la dent, et ce, tout au long de la vie.

2. Étiologie des colorations dentaire (4)(10)(11)(12)(13)(15)

« La dent présente une dyschromie si sa couleur s'écarte de la couleur d'origine » selon Faucher et al en 2001 (11). Les dyschromies sont le résultat de la formation d'un dépôt de composés chimiques chromogènes.

La dyschromie varie selon son étiologie, sa localisation (partielle c'est à dire touchant une ou plusieurs dents, ou totale), son aspect, sa composition, son intensité et son adhérence à la surface dentaire.

Il existe deux types de dyschromies :

- Les dyschromies **extrinsèques**, dites acquises
- Les dyschromies **intrinsèques**, dites congénitales ou systémiques

Il est nécessaire de déterminer l'étiologie de la dyschromie pour poser l'indication d'un traitement d'éclaircissement le plus adéquate, et d'évaluer son pronostic

Les dyschromies extrinsèques sont plus faciles à traiter car plus superficielles que les intrinsèques qui, ces dernières, exigent des procédés d'éclaircissement plus complexes. Les pigmentations récentes sont plus faciles à éliminer que celles présentes depuis plusieurs années.

2.1. Dyschromies extrinsèques

Elles sont superficielles. Elles n'intéressent pas la structure chimique de l'organe dentaire. En effet, elles intéressent la surface de l'émail. Elles sont causées par des agents externes tels que : pellicule acquise, nourriture et boissons (vin, café, thé, carotte, fruits), tabac, plaque dentaire, tartre, produits pharmacologiques contenant de la chlorhexidine (bains de bouche) La pellicule acquise contient des substances protéiques (ions positifs) qui peuvent interagir avec les chromophores des aliments et des boissons (ions négatifs). C'est le premier facteur impliqué dans le changement de la couleur dentaire. (13)

Les dyschromies extrinsèques peuvent être la source de dyschromies internes par le passage des pigmentations externes dans une fissure ou une fêlure et ainsi atteignant le complexe amélo-dentinaire. (4)

Une classification des colorations dentaires extrinsèques a été proposée par Nathoo en 1997 basée sur le mécanisme chimique de liaison entre la surface dentaire et les agents colorants (11) :

Colorations extrinsèques directes	Type N1	L'agent de coloration dit chromogène adhère à la surface dentaire et induit la coloration de sa couleur	Boissons telles que le café, le thé, le vin mais aussi des métaux et bactéries
	Type N2	L'agent chromogène change de couleur après avoir adhéré à la surface dentaire	Agents chromogènes induisant les colorations de type N1 qui s'accroissent avec le temps
Colorations extrinsèques indirectes	Type N3	L'agent n'est pas coloré, il adhère à la dent et subit une réaction chimique qui induit une coloration, il est dit pré-chromogène	Fluorures, chlorhexidine, mais aussi certains aliments

Tableau 1 : Classification de Nathoo de 1997 en fonction du mécanisme chimique de liaison (11)

Enfin, il existe une classification supplémentaire décrite par Hattab en 1999. Cette dernière est basée sur l'étiologie de la dyschromie (15) :

Couleur	Forme	Étiologie correspondante
Coloration brune	Fine pellicule pigmentée dépourvue de bactéries le plus souvent sur la face vestibulaire des molaires maxillaires et sur la face linguale des incisives mandibulaires	Brossage insuffisant ou inapproprié Dépôt de tanins présents dans le café, le thé
Coloration tabagique	Brun marron foncé ou noire qui pénètre les défauts de l'émail	Dépôt de goudrons sur la surface de la dent et qui peut pénétrer l'émail
Coloration noire	Fine ou large bande fermement attachée, difficilement extirpée par le brossage et tend à récidiver	Bactéries chromogènes (Actinomyces)
Coloration verte	Dépôt tenace et épais sous forme de bande sur la face vestibulaire des dents maxillaires antérieures au niveau du tiers cervical	Bactéries fluorescentes et champignons (Penicillium et Aspergillus)
Coloration orange	Bord cervical et tiers gingival des faces vestibulaires des dents antérieures	Bactéries chromogènes (Serretia Marcecens, Flavobacterium Lutescens)
Coloration métallique	Différentes colorations selon le métal ou le médicament	Poussières de métaux de l'industrie Certains médicaments oraux ou agents thérapeutiques appliqués localement
Coloration antiseptique	Brun, superficielle	Chlorhexidine
Coloration due au chlorure de cétalpyridinium	Brun	Présent dans de nombreux bains de bouche ou dentifrices

Tableau 2 : Classification de 1999 des dyschromies extrinsèques acquises décrite par Hattab (15)

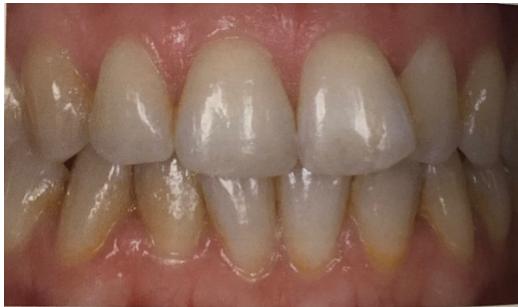

Figure 1 : Dents présentant de la plaque dentaire colorée (11)

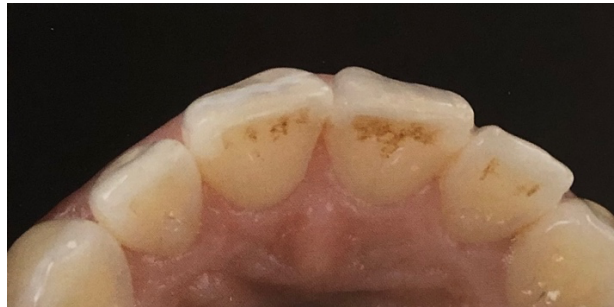

Figure 2 : Dents présentant des pigmentations alimentaires (11)

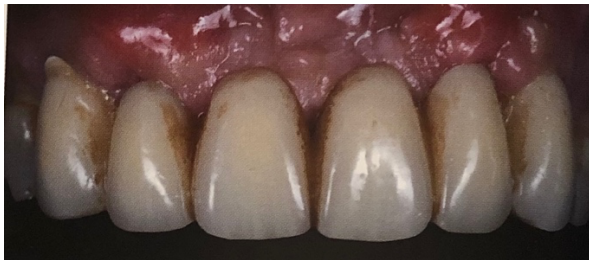

Figure 3 : Dents présentant des colorations dues à la chlorhexidine (11)

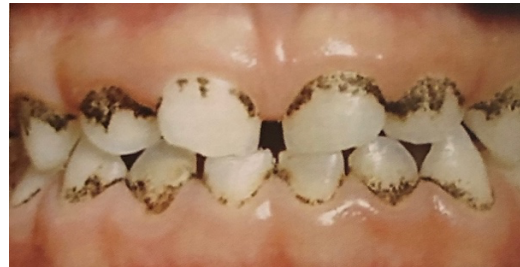

Figure 4 : Dents présentant des colorations bactériennes noires (11)

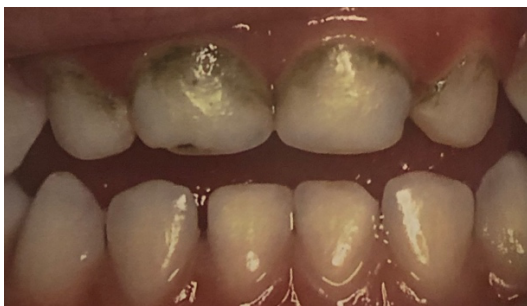

Figure 5 : Dents présentant des colorations bactériennes vertes (11)

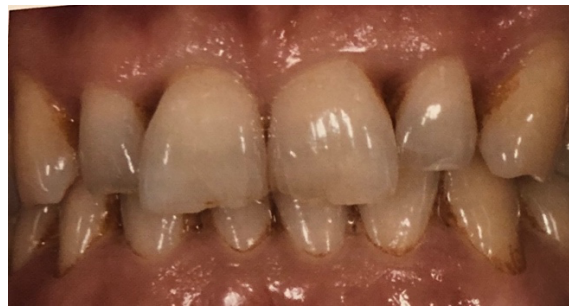

Figure 6 : Dents présentant des colorations bactériennes oranges (11)

Grâce à un détartrage et/ou un aéro-polissage (mélange d'eau et de poudre de bicarbonate de sodium), les colorations extrinsèques sont éliminées. Cependant, elles sont récidivantes sans élimination de la ou les causes. Les habitudes de vie hygiéno-diététiques doivent être modifiées. La fréquence de réapparition des colorations est propre à chaque individu. (11)

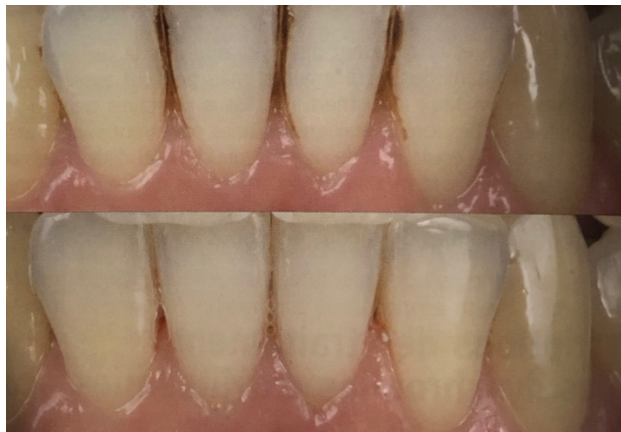

Figure 7 : Dents avant et après traitement d'aéro-polissage (11)

Dans certains cas, les colorations sont plus difficiles à éliminer et nécessite un traitement par micro-abrasion amélaire. C'est le cas de colorations brunes ou blanches superficielles (telles que les colorations alimentaires, tabagiques, ou les taches blanches légères) situées à moins de 0,3 mm de profondeur. La micro-abrasion a pour but d'éliminer la partie superficielle de l'émail dyschromie. En premier lieu, elle consiste en une action chimique par l'utilisation d'un acide (acide chlorhydrique, acide phosphorique, acide nitrique, acide citrique...). Puis, en second lieu, une action mécanique est apportée (cupule en caoutchouc, pierre ponce, particule d'alumine, carbure de silicium...). La fraise diamantée n'est pas utilisée lors de la micro-abrasion. (11)

2.2. Dyschromies intrinsèques

Les dyschromies intrinsèques sont dues à l'incorporation de substances chromogènes au sein de l'émail et/ou de la dentine, soit avant l'éruption de la dent, soit après l'apparition de la dent sur l'arcade.

Il existe deux types de dyschromies intrinsèques : les dyschromies pré-éruptives et les dyschromies post-éruptives.

2.2.1. Dyschromies intrinsèques pré-éruptives (4)(11)

a. La fluorose

La fluorose est le résultat d'une ingestion excessive de fluor au niveau des tissus durs durant le développement de l'organe dentaire. En cas de surdosage, il peut apparaître des tâches blanchâtres, des voiles, ou même des colorations brunes sur les dents. La sévérité de la fluorose va dépendre de l'âge et de la durée d'exposition, mais aussi de la dose. Au moment de la phase pré-éruptive, c'est à dire jusqu'à l'âge de 8 ans, la fluorose est plus susceptible de se développer. Les fluoroses ont été classé en 3 types par Feinman et al. en 1987 :

- Fluoroses simples (coloration brunes, voiles ou tâches blanchâtres ; l'émail est lisse)
- Fluoroses opaques (dents grises avec tâches blanchâtres superficielles et plus ou moins opaques)
- Fluoroses avec porosité (piqueté de surface de l'émail)

Seules les fluoroses simples et opaques sont susceptibles d'être traitées par éclaircissement. Concernant les fluoroses avec porosité, elles seront traitées par recouvrement de surface. (15)

b. Les tétracyclines

La prise de tétracycline, du 4^{ème} mois in utéro jusqu'à l'âge de 7-8 ans, provoque des dyschromies allant d'une coloration jaune uniforme à des bandes de couleur plus soutenue brunâtre/jaunâtre lors de la formation du bloc incisivo-canin. Un complexe tétracycline-orthophosphate de zinc s'incorpore aux cristaux d'hydroxyapatite dans la dentine en formation, entraînant ainsi des colorations. Ce complexe est formé par un phénomène de chélation entre un tétracycline et un calcium. Il existe des récives après un traitement par éclaircissement. En effet, les molécules de tétracyclines sont capables de se fixer à l'os et peuvent s'incorporer à la dentine par voie sanguine.

Les dyschromies par tétracyclines sont classées en quatre degrés par Boksman et Jordan en 1983 :

- Degré 1 : colorations jaunes ou marrons légères et uniformes, sans bandes
- Degré 2 : colorations plus saturées, uniformes et sans bandes
- Degré 3 : colorations gris-marrons / bleutées, très saturées, irrégulières avec bandes
- Degré 4 : colorations très fortes avec bandes et plages irrégulières allant du gris-marrons très foncé à violet foncé

Le traitement par éclaircissement est possible pour les degrés 1 et 2 et présente un assez bon résultat. Cependant, il est difficile pour le degré 3, et impossible pour le degré 4. (11)

c. Les anomalies congénitales

Plusieurs anomalies apparues à la naissance sont à l'origine de colorations dentaires :

- Thalassémie : les dents présentent une coloration rose-rouge à la suite de l'infiltration de pigments sanguins dans les tubulis dentinaires.
- Porphyrie congénitale érythropoïétique : les dents sont colorées en brun rougeâtre par l'accumulation de pigments (porphyrines) au niveau des structures dentaires. Elle affecte majoritairement les dents temporaires, mais peut aussi toucher la denture permanente.
- Ictère hémolytique néonatal : il s'agit d'une maladie sanguine transitoire du nouveau-né responsable d'une coloration jaune ou verte indélébile de la dentine des dents temporaires, et non des dents permanentes. Elle est due à l'incompatibilité Rhésus foeto-maternelle qui entraîne une hémolyse.
- Rachitisme héréditaire vitamine D-dépendant : causée par une carence en vitamine D, cette pathologie peut entraîner des hypocalcémies (responsables d'hypoplasie de l'émail) et des hypophosphatémies (responsables de défauts de maturation de la dentine interglobulaire).
- Cardiopathie congénitale cyanogène : les incisives supérieures présentent une coloration anormale, d'aspect blanc crayeux ou blanc bleuté. Un appauvrissement du sang pulpaire en oxygène serait à l'origine de cette coloration.
- Dyschromies dues aux souffrances fœtales : Lors de la grossesse, il peut survenir des désordres qui peuvent être à l'origine de souffrances fœtales ayant pour conséquence des dyschromies intrinsèques. Ces désordres peuvent être les suivants :
 - Les infections maternelles telles que la rubéole, la syphilis ou le cytomégalovirus.
 - Les thérapies médicales médicamenteuses telles que les tétracyclines ou le fluor.
 - Les troubles nutritionnelles ou toxiques de la mère.

d. Les anomalies génétiques

Les colorations d'origine génétique résultent d'une mutation génétique ou d'une anomalie chromosomique. La survenue d'anomalies de l'émail et de la dentine peut se traduire par les pathologies suivantes :

- L'amélogénèse imparfaite : pathologie génétique héréditaire concernant la structure de l'émail des dents temporaires et/ou permanentes. Sa coloration varie du blanc crayeux au jaune. Il existe trois formes d'amélogénèse : hypomature, hypoplasique et hypocalcifiée.
- La dentinogénèse imparfaite : maladie héréditaire qui affecte les dentures temporaires et permanentes. La dentine présente une structure anormale. En principe, l'émail n'est pas atteint. Les couronnes sont bulbeuses et de couleur gris-bleutée à ambrée. Radiologiquement, les racines sont courtes avec des oblitérations pulpaire. Il existe trois types de dentinogénèses imparfaites.
- Les maladies héréditaires, à l'origine de coloration :
 - L'érythroblastose fœtale : cette maladie liée à un facteur Rhésus provoque une destruction d'une partie des érythrocytes. Il en résulte une coloration de la dentine en cours de formation.
 - L'épidermolyse bulleuse : l'émail présente un aspect hypoplasique.
 - L'ichtyose congénitale : les dents présentent en surface une dilacération.
 - L'ochronose héréditaire : les dents apparaissent jaunes.

e. Les désordres endocriniens

Les trois troubles endocriniens suivants entraînent une modification de la teinte des dents :

- hyperthyroïdie (coloration blanches laiteuses)
- hypothyroïdie (coloration bleue ou blanche)
- hyperpituitarisme (colorations grises et jaunâtre)

f. Les hypominéralisations traumatiques

Les traumatismes des dents temporaires entraînent des lésions des dents permanentes à l'état de germe et être à l'origine de dyschromies. Trois aspects sont possibles d'après Andreasen :

- décoloration blanche ou jaune de l'émail
- décoloration blanche ou jaune-brun de l'émail avec présence de défauts détectables cliniquement à la surface de l'émail
- décoloration blanche ou jaune-brun de l'émail avec hypoplasie circulaire de l'émail

g. Le syndrome de Turner

Il s'agit d'une pathologie qui atteint les dents temporaires et qui provoque une ostéomyélite locale. Les cellules inflammatoires sont au niveau du germe définitif et entraînent des zones dépourvues d'émail au niveau des dents permanentes.

2.2.2. Dyschromies intrinsèques post-éruptives (4)(11)

a. La mélanodontie

Des tâches noires apparaissent sur les dents temporaires. L'émail s'effrite et disparaît. Quant à la dentine, elle noircit et se fracture. L'origine de cette pathologie est encore inconnue. (14)

b. Le vieillissement physiologique

Au fil des années, il y a une accumulation des colorations internes et externes. De plus, la couche amélaire devient plus fine, et la dentine s'épaissit par apposition de couche de dentine secondaire. En effet, la dentine réagit aux agressions physiologiques et pathologiques tout au long de la vie, telles que les variations chimiques, thermiques et mécaniques. Cela implique une augmentation de la saturation, ainsi que de la translucidité de l'émail.

c. Les endodontopathies

Les dyschromies peuvent être consécutives à des traumatismes. Ce sont les dyschromies les plus fréquentes. En effet, les colorations apparaissent :

- soit à la suite d'une hémorragie pulpaire plus ou moins importante suite à un choc. Il y aura d'abord une coloration rose, puis rouge et enfin noire
- soit une nécrose pulpaire : avec exposition pulpaire (coloration gris-bleu) ou sans exposition pulpaire (coloration gris-noir)

d. Les dyschromies iatrogènes

Les dyschromies iatrogènes peuvent avoir plusieurs origines :

- Colorations suite aux usures : les usures sont produites dans plusieurs situations telles que le bruxisme, la boulimie, l'anorexie, le reflux gastriques, le brossage excessif, les boissons ou aliments agressifs.
- Les traitements endodontiques : les dyschromies peuvent être le résultat d'une obturation incomplète, mais aussi des produits thérapeutiques et matériaux d'obturations utilisés. Par exemple, le MTA (*Mineral Trioxide Aggregate*) entraîne fréquemment des discolorations coronaires.
- Les colorations dues aux matériaux dentaires :
 - Certaines résines composites peuvent se colorer en gris à causes de la présence de silicates dans celles-ci.
 - Les obturations métalliques (amalgame d'argent), par mécanisme de corrosion ou migration ionique, peuvent être à l'origine de colorations gris-bleutées. Ces colorations sont réfractaires à un traitement par éclaircissement.
 - Les nitrates d'argent peuvent être responsables de colorations noires ou bleutées.
- Colorations dues aux irradiations : les rayons peuvent colorer les dents en brun ou noir. On parle de « dent d'ébène ».
- Les lésions carieuses : l'hypominéralisation de surface non cavitaire de l'émail est la première étape de la maladie carieuse, et est appelée « white spot » lors de sa découverte en bouche. L'émail est mat, blanc crayeux et opaque.

3. Indications et contre-indications à l'éclaircissement dentaire externe (10)(11)(15)

Il est important de revenir sur la différence entre blanchiment et éclaircissement.

Selon le Larousse :

- « Blanchiment : action de blanchir, de rendre blanc, fait de devenir blanc »
- « Éclaircissement : action d'éclaircir quelque chose, fait de s'éclaircir »

L'éclaircissement est un acte réalisable, contrairement au blanchiment. En effet, selon Eric Bonnet (16), il ne s'agit pas de blanchir une dent, mais de l'éclaircir et ainsi conserver la couleur naturelle de la dent. Lors de l'éclaircissement, on va modifier la saturation et la luminosité de la dent. La teinte, la translucidité et l'opacité sont conservées. Par conséquent, il est primordial d'utiliser le terme d'éclaircissement avec le patient pour qu'il comprenne l'objectif du traitement, et quels peuvent être les résultats.

3.1. Indications

Les différentes indications à l'éclaircissement dentaire externe sur dents vitales sont les suivantes :

- Colorations génétiques : dents jaunes, marrons, grises.
- Colorations dues au vieillissement : il s'agit de l'indication idéale.
- Colorations post-traumatiques avec conservation de la vitalité pulpaire
- Colorations médicamenteuses dues à l'administration légère à modérée de tétracycline (stades débutants 1 et 2 de la classification de Boksman 1984).
- Colorations par fluorose dentaire (si atteinte légère et sans altération grave de structure).
- Avant une restauration esthétique : dans le but de masquer une dent sombre avant une facette par exemple.
- Après une restauration prothétique : lorsqu'il apparait une différence colorimétrique entre les dents naturelles et prothétiques avec le temps.

3.2. Contre-indications

Il existe de nombreuses contre-indications, qui sont les suivantes :

- Les dents présentant des usures et dysplasies importantes, des fractures ou des fêlures
- Les dents présentant des caries dentaires (patients polycarieux)
- Lors de restaurations avec défauts d'étanchéité
- Lors de traitement orthodontique
- Les dents antérieures présentant des restaurations importantes
- Lors d'atteintes parodontales (gingivite ou parodontite non traitée ou non stabilisée)
- Lors de dyschromies dues aux sels métalliques (argent présent dans l'amalgame qui entraîne des colorations grises)
- Les patients présentant des sensibilités dentaires excessives
- Les patients présentant des pathologies générales (telles que la porphyrie congénitale, érythroblastose fœtale et l'ictère hémolytique)
- Les patients allergiques à différents composants des produits d'éclaircissement
- Les patients ayant une mauvaise hygiène bucco-dentaire

- Les femmes enceintes ou allaitantes
- Les patients mineurs (il s'agit d'une contre-indication d'ordre juridique)
- Les patients fumeurs invétérés

III. Techniques avec recours au chirurgien-dentiste

1. Les différents agents éclaircissants et leurs mécanismes d'action

1.1. Le peroxyde d'hydrogène ou eau oxygénée

Le peroxyde d'hydrogène (H_2O_2), composé instable, se présente sous la forme d'un liquide incolore, légèrement visqueux. Par son faible poids moléculaire, le peroxyde d'hydrogène pénètre facilement au travers de l'émail et de la dentine. (17)

Il est le principal agent utilisé pour éclaircir les structures dentaires. Il s'agit d'un puissant agent éclaircissant grâce à ses fortes propriétés oxydantes.

Il se décompose sous l'action de la chaleur, la lumière ou d'un activateur chimique.

Deux réactions de décomposition sont possibles (11) :

- La photodissociation, ou dissociation équilibrée : $2H_2O_2 \rightarrow 2H_2O + O_2$

Cette dissociation est déclenchée par la lumière ou par une augmentation de température. Cette réaction donne naissance à des molécules d'oxygènes (O_2). Cette réaction est favorisée par un pH acide.

- La dissociation anionique : $H_2O_2 \rightarrow HO_2^- + H^+$

Cette réaction est plus difficile à obtenir. Elle est déclenchée aussi par la lumière, l'augmentation de température ou par des activateurs chimiques tels que le perborate ou le persulfate. Cette réaction est favorisée par un pH basique.

Il existe une 3^{ème} réaction qui est la combinaison des deux précédentes. Cette dernière conduit à la formation de molécules O_2 et de radicaux HO_2^- .

L' O_2 est une molécule de faible pouvoir oxydant. Quant à l'ion peroxydrol HO_2^- , il présente un pouvoir oxydant fort. (10)

Quelle que soit la réaction, les produits de décomposition du peroxyde d'hydrogène oxydent les substances colorantes. En effet, il se produit une réaction d'oxydoréduction (réaction *Redox*) au contact des colorants chromophores. Les radicaux libres HO_2^- et les molécules O_2 , par leur faible poids moléculaire, s'attaquent aux doubles liaisons des pigments à l'intérieur des tubulis dentinaires. La réaction *Redox* est très active sur les pigments organiques, mais moins sur les produits inorganiques.

Plus les doubles liaisons des pigments sont présentes, plus la dent est foncée.


Par conséquent, une fois les doubles liaisons des pigments rompues par les radicaux libres, les structures dentaires absorbent la lumière différemment. La couleur de la dent se modifie au niveau de la dentine. Ainsi, la fluorescence est modifiée, et non la translucidité. (11)

1.2. Peroxyde de carbamide, ou peroxyde d'urée

Le peroxyde de carbamide a été introduit par Haywood et Heymann en 1989 dans la technique d'éclaircissement ambulatoire des dents vitales. Il a longtemps été utilisé comme antiseptique en odontologie. (18)

Le peroxyde de carbamide ($\text{CO}(\text{NH}_2)_2 - \text{H}_2\text{O}_2$) contient un peroxyde d'hydrogène qui est stabilisé dans une solution de glycérine et couplé à une molécule d'urée.

Sous la température buccale et au contact de la salive, le peroxyde de carbamide se décompose lentement en urée et en H_2O_2 .



Cette réaction montre encore que l'eau oxygénée est toujours le produit final. L' H_2O_2 libéré se décompose à son tour et libère des ions oxydants qui vont déclencher une réaction *Redox* au contact des colorants chromophores. (11)

La vitesse de décomposition du peroxyde de carbamide dépend de la quantité de carbopol présent. Il s'agit d'un agent épaississant permettant d'augmenter la viscosité du gel éclaircissant. Il augmente ainsi l'adhésion du gel aux dents. Le carbopol permet de ralentir la libération de peroxyde d'hydrogène au contact de la salive, et d'augmenter par conséquent son efficacité sur une plus longue période.

De plus, l'urée se décompose en ammoniac et en eau. Il a un effet bénéfique car il a tendance à augmenter le pH de la solution, ce qui affecte l'efficacité de l'éclaircissement des dents. (17)

Les produits à base de peroxyde de carbamide existent sous forme de gel plus ou moins épais. Ils sont à privilégier. En effet, les produits à base de peroxyde carbamide relarguent progressivement de l' H_2O_2 , ce qui permet d'éviter les effets indésirables liées aux fortes concentrations d' H_2O_2 . En général, lors de l'éclaircissement ambulatoire, le peroxyde de carbamide se présente sous la forme d'un gel concentré à 10% à 16% au maximum, ce qui correspond à une libération de 3,6 à 5,4% d' H_2O_2 . (11)

Le peroxyde de carbamide présente donc une moindre efficacité que le peroxyde d'hydrogène. Il présente une faible concentration de peroxyde d'hydrogène et une absence d'activateur mais son innocuité relative en fait un produit de choix pour l'éclaircissement des dents vitales. (15)

2. Règlements européens (19)(20)(21)(22)

Les produits d'éclaircissement externe sont soumis à une nouvelle réglementation européenne de 2012.

En effet, la Commission Européenne pour la santé bucco-dentaire publie une directive en 20 septembre 2011 concernant la législation du peroxyde d'hydrogène, et appliquée depuis le 31 août 2012.

Cette directive a pour but de limiter les concentrations du peroxyde d'hydrogène présent ou libéré lors du traitement d'éclaircissement dentaire externe.

La concentration finale de peroxyde d'hydrogène autorisée sur les dents vitales est comprise entre 0,1 et 6% pour les professionnels de santé et, est inférieure à 0,1 pour les produits en vente libre directe aux consommateurs tels que les bains de bouche ou dentifrices. Les produits contenant entre 0,1 et 6% d'H₂O₂ sont uniquement vendus aux professionnels de la médecine dentaire.

La concentration maximale de 6% ne concerne que les dents vitales et est possible uniquement chez l'adulte, c'est à dire chez les personnes de plus de 18 ans. Cette directive ne concerne pas les produits intracanaux sur les dents devitalisées. En effet, les produits à usage interne présentent une concentration supérieure à 6% et ne peuvent être vendus qu'aux professionnels de santé. Leur concentration moyenne est de 35%. A ce jour, il n'y a aucun texte législatif concernant la limitation de concentration des produits à usage interne.

Le 09 Juillet 2013, l'Agence Nationale de Sécurité du Médicament et des produits de santé (ANSM) suspend la mise sur le marché des produits dont la concentration en peroxyde d'hydrogène est supérieure à 6%.

Par conséquent, les techniques ambulatoires sont les seules possibles pour les éclaircissements externes. En effet, les gouttières utilisent un produit où la concentration en peroxyde d'hydrogène est de 6% au maximum. Quant à technique immédiate au fauteuil, elle utilisait une concentration de plus de 35% de peroxyde d'hydrogène et n'est donc plus possible aujourd'hui.

3. Technique au fauteuil

La technique au fauteuil, ou encore appelée technique immédiate, consiste en l'application d'un produit à base de peroxyde d'hydrogène à forte concentration soit environ 35%. Ces produits se présentent sous la forme de poudre/liquide à mélanger, ou sous forme de gels prêts à l'emploi. L'éclaircissement est immédiat grâce à la forte concentration du produit. Cette technique dure environ 5 à 15 minutes selon la dyschromie et est renouvelée 3 à 4 fois durant la séance. Il est nécessaire d'utiliser un système de protection pour les tissus mous. De plus, le patient ne doit pas être anesthésié. Il doit pouvoir sentir s'il y a des sensibilités durant le traitement. Si le cas se présente, le traitement doit être interrompu. (15)

Plusieurs modes d'activation peuvent être utilisés. L'activation lumineuse est fonction du type de produit utilisé. En effet, différentes lampes à haute énergie sont utilisables (10) :

- Les lampes halogènes ou à plasma : elles sont utilisées dans la technique dite compressive. Il s'agit de l'utilisation de gouttières thermoformées contenant du gel en compression avec une activation lumineuse par lampe halogène ou plasma.
- Les lasers : le chirurgien-dentiste peut avoir recours à la technique laser pour l'éclaircissement des dents vitales. Cette technique utilise par exemple le laser argon, le laser CO₂ ou encore le laser diode.
- Les lampes à ultra-violet : il existe la technique ZOOM2. Cette dernière utilise une lampe à UVA et un gel de peroxyde d'hydrogène à 25%.

Cependant, en prenant compte des nouvelles réglementations vues dans la partie précédente, les concentrations de plus de 35% de peroxyde d'hydrogène utilisées lors de l'éclaircissement externe au fauteuil sur dents vitales sont interdites.

En effet, depuis la nouvelle législation du peroxyde d'hydrogène de 2012, la concentration maximale du peroxyde d'hydrogène est limitée à 6%. De ce fait, les traitements d'éclaircissement externe au fauteuil ne seront pas détaillés du fait des faibles concentrations autorisées qui ne permettent pas une efficacité de ce traitement. (19, 22)

4. Technique ambulatoire

Aujourd'hui, la technique ambulatoire est la technique la plus pratiquée chez le chirurgien-dentiste suite aux nouvelles réglementations européennes de 2012 pour éclaircir les dents vitales.

Cette technique a été décrite pour la première fois par Heymann et Haywood en 1989. Elle est la plus simple, la plus durable, la plus facile et la moins coûteuse. Celle-ci consiste à appliquer du peroxyde de carbamide de 10 à 16% sous forme de gel sur les dents par l'intermédiaire de gouttières en polyvinyle souple thermoformées. (22)

4.1. Étapes préalables à l'éclaircissement dentaire

Aucun traitement d'éclaircissement ne peut être décidé sans un examen clinique et radiologique complet, et sans diagnostic de l'étiologie des colorations. Il est important de définir l'origine de la coloration, ainsi que son type, sa forme et son degré pour le choix de la technique et prédire son efficacité. (15)

4.1.1. Examen clinique et consentement éclairé (11)

Le praticien doit débiter la séance par un interrogatoire pour connaître :

- L'étiologie de la dyschromie (tabac, chlorhexidine, tétracyclines, amalgames...) ;
- Les habitudes de vie (fumeur, thé, café...) ;
- La motivation du patient : il est indispensable de cerner la demande esthétique et les attentes du patient.

Ensuite, un examen clinique est nécessaire. Il comporte :

- Un bilan parodontal : le parodonte doit être sain ;

- La recherche de caries et d'obturations défectueuses : si elles existent, elles doivent être traitées avant le traitement d'éclaircissement ;
- L'évaluation des sensibilités au chaud et au froid : s'il existe une hypersensibilité dentinaire, l'éclaircissement peut la majorer (23) ;
- L'évaluation d'éléments contre-indiquant l'éclaircissement (fêlures, érosions ou abrasions importantes...) ;
- Le niveau global d'hygiène ;
- L'évaluation des restaurations en résine et des prothèses en céramique.

Un examen radiographique est aussi réalisé dans le but d'écarter toute pathologie carieuse ou péri-apicale.

Il est essentiel d'avertir le patient sur les résultats et sur les contraintes du traitement. Un consentement éclairé écrit et signé est indispensable.

4.1.2. Nettoyage prophylactique (11)(23)

Il est nécessaire avant tout traitement d'éclaircissement de nettoyer les surfaces dentaires par un détartrage suivi d'un aéro-polissage. Il est indispensable de supprimer le tartre et les colorations exogènes des surfaces dentaires.

4.1.3. Enregistrement de la couleur initiale (11)

L'enregistrement de la couleur est possible seulement après un nettoyage prophylactique.

Le relevé de couleur initiale se réalise sur plusieurs dents et à l'aide d'un teintier, tel que le teintier VITA Bleachguide 3D-Master®. Il existe aussi des releveurs électroniques tel que Vita Easyshade®.

De plus, il est conseillé de réaliser des clichés photographiques pour la prise de couleur. Cela servira de références pour vérifier l'efficacité du traitement et de montrer au patient l'évolution entre la couleur de départ et celle obtenue à la fin de l'éclaircissement.

4.2. Mise en œuvre de l'éclaircissement ambulatoire (10)(11)(22)(23)

Le traitement par technique ambulatoire comporte plusieurs séances.

4.2.1. Séance 1

Une fois toutes ces étapes réalisées, des empreintes des arcades maxillaire et mandibulaire sont prises à l'aide d'alginat ou de polyvinyl-siloxane. Les empreintes optiques des arcades sont aussi possibles. Pour permettre une précision des gouttières et son adaptation, il est important d'enregistrer avec précision toutes les surfaces dentaires et le vestibule.

Ensuite, une phase laboratoire est nécessaire. En effet, après avoir décontaminé les empreintes, les modèles sont coulés en plâtre dur sans socle. Sur ces modèles taillés en forme de fer à cheval, les gouttières seront thermoformées sur mesure. Cette forme va permettre une évacuation de l'air lors du thermoformage des gouttières.

Sur ces modèles, des réservoirs d'espacement sont possibles mais non indispensables. En effet, des auteurs ont montrés que les réservoirs n'augmentent pas l'efficacité du traitement d'éclaircissement (24). Malgré tout, les réservoirs permettent d'obtenir une quantité plus uniforme du produit d'éclaircissement au contact des surfaces dentaires à traiter.

Ces réservoirs sont fabriqués grâce à une résine liquide photopolymérisable sur les faces vestibulaires des dents à éclaircir. Ils ont une épaisseur de 1 mm. De plus, il est important de conserver 1 mm à distance du collet, des bords proximaux et du bord occlusal pour éviter que le produit ne s'échappe.

Pour permettre de suivre l'évolution du traitement, il est conseillé de ne pas placer de réservoir sur les molaires 17, 27, 37 et 47 car elles sont non visibles lors du sourire.

Après la réalisation des réservoirs, les gouttières sont fabriquées par thermoformage. Il s'agit de positionner une feuille de polyéthylène de 0,7 à 1 mm dans le logement du thermoformeur et de la chauffer sous la résistance de celui-ci. Le modèle quant à lui est positionné au centre de la zone d'aspiration du thermoformeur.

Une fois le thermoformage terminé, il faut attendre quelques minutes de refroidissement avant le découpage des gouttières. Cette découpe est possible à l'aide ciseaux fins et est réalisée à 1-2 mm au-dessus du collet des dents. Les bords nécessitent un polissage.

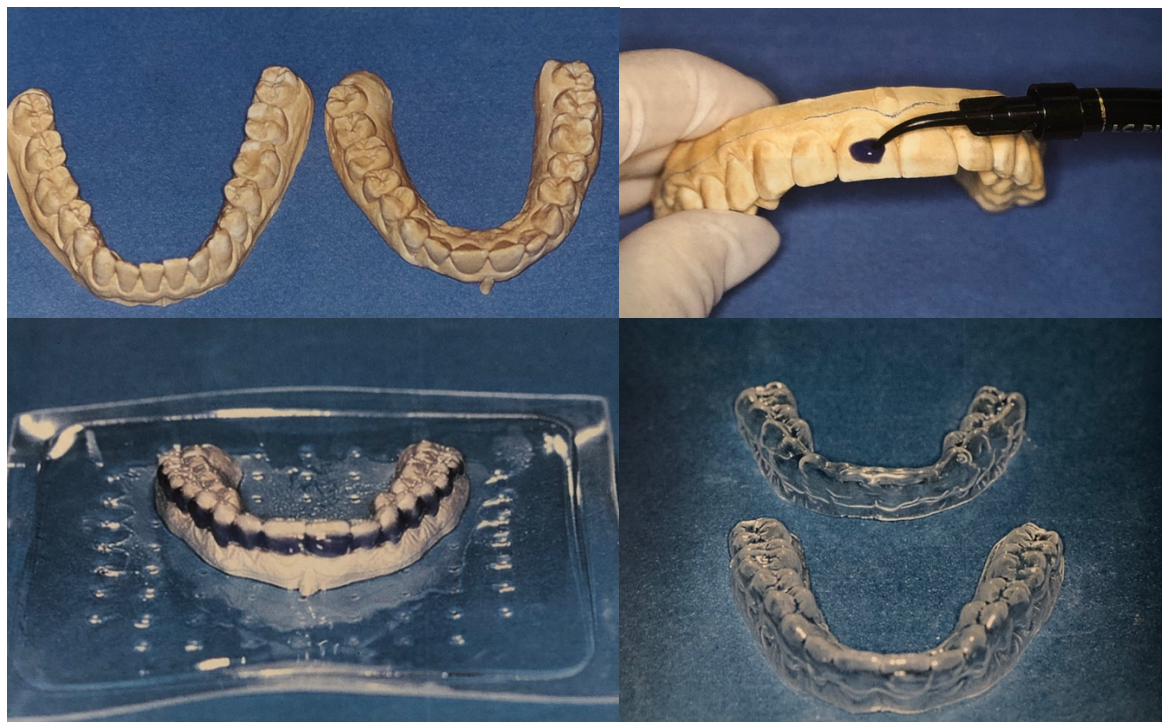

Figure 8 : Étapes de réalisation des gouttières thermoformées (10)

4.2.2. Séance 2

Durant la deuxième séance avec le patient, les gouttières sont essayées bouche et ajustées sur les deux arcades. Il est nécessaire de vérifier l'herméticité des gouttières au niveau des limites vestibulaires et linguales. Le patient ne doit pas ressentir de gêne, ni de douleur ou de réflex nauséeux.

Avant de remettre les gouttières au patient, il faut lui expliquer les consignes et la procédure à suivre. Une fiche de protocole est rédigée.

Les précautions d'emplois sont les suivantes :

- Un brossage doit être effectué avant le port de la gouttière ;
- Expliquer et montrer la technique de remplissage de la gouttière (préciser la quantité de gel à appliquer selon la seringue utilisée) ;
- Les produits doivent être conservés à l'abri de la lumière et de la chaleur ;
- Faire placer la gouttière au patient par pressions digitales verticales et horizontales et éliminer les excès de gels par un brossage léger ;
- Le temps d'application est différent selon le produit utilisé. En effet, si le patient porte la gouttière la nuit, le produit utilisé par le patient contiendra une concentration de 10% de peroxyde de carbamide. Si le patient désire porter la gouttière quelques heures dans la journée, le produit remis au patient aura une concentration à 16%.

Il faut conseiller le patient sur les habitudes alimentaires à suivre pendant le traitement. Il faut éviter les aliments qui peuvent colorer la surface de l'émail tels que le café, le thé, le tabac ou encore le vin rouge. L'efficacité et la pérennité du traitement réside aussi dans la motivation du patient et de son hygiène bucco-dentaire.

Le chirurgien-dentiste doit prévenir du risque possible de sensibilités dentaires. Si le patient présente des sensibilités pendant le traitement, il est possible pour le chirurgien-dentiste de prescrire des dentifrices ou des bains de bouche désensibilisants à base de nitrate de potassium ou de chlorure de strontium par exemple.

En cas de sensibilités importantes durant le traitement, il est conseillé de porter les gouttières qu'un jour sur deux. Il est possible aussi de mettre, dans la gouttière ou directement en bouche, un dentifrice à base de nitrate de potassium (Sensodyne Soins Complet®) ou chlorure de strontium, ou encore un produit minéralisateur à base de phosphopeptine de caséine ou de phosphate de calcium (GC Tooth Mousse®).

Le traitement ambulatoire a une durée d'environ 15 jours. Néanmoins, ce temps peut être prolongé sur plusieurs mois lors de colorations importantes comme pour les colorations sévères aux tétracyclines. En règle générale, un traitement d'une durée de 4 à 6 semaines est suffisant pour obtenir des résultats satisfaisants. La durée du traitement est fonction de la teinte initiale des dents. L'efficacité sera la plus importante pour les colorations dues au vieillissement physiologique ou lorsque la coloration naturelle des dents est saturée.

Le traitement d'éclaircissement s'effectue arcade par arcade. En effet, le traitement d'une arcade à la fois, c'est à dire du maxillaire puis de la mandibule, permet d'évaluer objectivement l'effet de l'éclaircissement et de prévenir les éventuels risques comme les sensibilités.

Un contrôle par le chirurgien-dentiste est effectué toutes les deux semaines pendant le traitement pour suivre l'évolution et réapprovisionner le patient en produits.

4.2.3. Séance 3

La troisième séance est consacrée au résultat du traitement. La couleur est contrôlée à la suite d'un polissage des dents.

A l'aide d'un teintier (le même que celui utilisé lors de la première séance), le chirurgien-dentiste va relever la couleur finale des dents et la comparer à celle relevée initialement avant le début du traitement. De plus, il est conseillé de réaliser aussi un cliché photographique de cette couleur pour permettre au patient de constater l'évolution du traitement.

A la fin du traitement, s'il y a des sensibilités dentaires, le patient pourra porter ses gouttières avec des produits désensibilisants pour permettre une reminéralisation de la couche amélaire.

Le traitement n'est pas définitif. Par conséquent, il est conseillé d'entretenir tous les deux ans l'éclaircissement par l'intermédiaire d'un traitement ambulatoire d'une durée de 2 à 3 jours. De plus, une bonne hygiène quotidienne et des détartrages réguliers vont limiter l'imprégnation des pigments colorés aux tissus dentaires.

La valeur seuil actuelle pour l'efficacité du traitement ambulatoire est de deux teintes ou plus par rapport au teintier VITA. En effet, dans une étude (*Swift et al.*, 1999), 83,3% des patients (20 patients sur 24) avaient un changement de teinte de deux unités ou plus, ce qui est la valeur seuil de l'efficacité du traitement d'éclaircissement. (25)

4.3. Technique ambulatoire à l'aide de gouttière pré-chargée

Parmi les techniques ambulatoires pour dents vitales, un nouveau produit est apparu en 2004 par Ultradent pour rendre le protocole ambulatoire plus simple. En effet, Ultradent met au point une gouttière préfabriquée, de taille unique et jetable, préchargée de peroxyde d'hydrogène à 6%. Avec un protocole plus simple, cette gouttière a permis d'obtenir des résultats similaires aux méthodes classiques. Aucune empreinte n'est nécessaire. Il n'y a pas de phase de laboratoire. Cela permet donc une facilité de mise en œuvre et un gain de temps ; le traitement peut être remis au patient dès la première séance. Ce procédé par gouttières préfabriquées est toujours sous le contrôle du chirurgien-dentiste. (26)

La première gouttière préfabriquée, Opalescence TrèsWhite Supreme®, était préchargée avec du peroxyde d'hydrogène à 10 ou 15%. Cependant, avec la nouvelle directive du Conseil Européen, le système TresWhite Supreme® est remplacé par le système Opalescence Go® qui utilise une concentration de peroxyde d'hydrogène à 6%. Le protocole clinique est identique à celui de son prédécesseur. (27)

Opalescence Go se présente sous la forme de 10 emballages renfermant chacun une gouttière maxillaire et une gouttière mandibulaire. Ces gouttières sont en plastique translucide et très fines. Elles sont plus longues que leurs prédécesseurs ; elles couvrent les

prémolaires. Les gouttières sont garnies de bandes fines de gel de peroxyde d'hydrogène à 6% sur les faces vestibulaires, et sur les zones linguales ou palatines des dents antérieures. Les gouttières sont logées dans un porte gouttière semi-rigide. Elles sont faciles à installer et à stabiliser sur les arcades. (27)(28)

Le système Opalescence Go nécessite une conservation réfrigérée. Avant son utilisation, il est nécessaire de le laisser réchauffer à température ambiante. Le protocole d'utilisation des gouttières préfabriquées à 6% est le suivant (27) :

- Sortir la gouttière de son emballage
- Centrer la gouttière sur l'arcade
- Aspirer doucement et enlever le porte gouttière externe
- Tapoter sur la gouttière pour la stabiliser sur l'arcade
- Porter la gouttière 60 à 90 minutes
- Enlever la gouttière préchargée et se brosser les dents

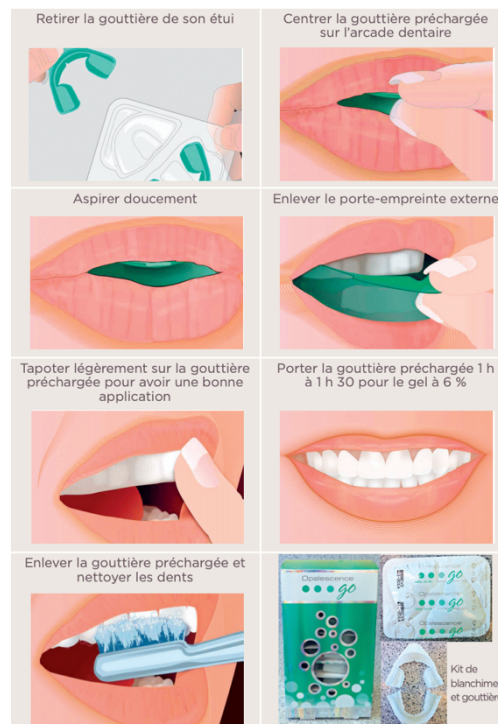


Figure 9 : Protocole clinique de l'Opalescence Go® à 6% (27)

Ce traitement dure 10 jours avec un port des gouttières 60 à 90 minutes par jour. Il a été montré un gain de 2 à 3 teintes par rapport au système de teinte VITA avec ce procédé d'éclaircissement. (28)

Cependant, cette technique présente quelques inconvénients. Il est impossible d'adapter la concentration en peroxyde d'hydrogène à une ou plusieurs dents. De plus, la gouttière ne peut éclaircir au-delà des deuxièmes prémolaires. Enfin, les gouttières, du fait de leur taille unique, montrent un défaut d'adaptation aux dents par rapport aux gouttières thermoformées classiques. (11)

5. Efficacité, innocuité et complications

5.1. Efficacité

Lors de l'éclaircissement dentaire par technique ambulatoire, le résultat obtenu dépend de deux paramètres. Premièrement, il dépend du type de la coloration, et deuxièmement de son intensité. Les colorations les plus faciles à éclaircir sont les colorations jaunes. Ensuite, par croissance de difficulté, il y a les colorations orangées, puis brunes, puis grises. Enfin, les colorations violacées sont les plus difficiles à décolorer. En moyenne, cette technique permet un gain de deux teintes ou plus par rapport au teintier VITA. (15)

Selon l'American Dental Association, la valeur seuil actuelle pour l'efficacité du traitement ambulatoire est de deux teintes ou plus par rapport au teintier VITA. En effet, cette valeur a pu être démontrée dans plusieurs études. Par exemple, dans une étude de *Swift et al.* en 1999, 83,3% des patients avaient un changement de teinte de deux unités ou plus. (25)

5.2. Innocuité et complications

Le peroxyde d'hydrogène et son innocuité ont soulevé des questions. Ce dernier a plusieurs effets sur le corps humain. Il peut être à l'origine d'effets secondaires. Ces effets indésirables sont directement liés à la concentration en H_2O_2 et à sa durée d'application. Les radicaux libres libérés par le peroxyde d'hydrogène peuvent être toxique et carcinogène lors de leur diffusion par voie systémique. C'est la raison pour laquelle la concentration maximale en peroxyde d'hydrogène a été limitée à 6% lors de l'éclaircissement ambulatoire sur dents vitales. (29)

5.2.1. Sensibilités dentaires

Les sensibilités dentaires sont les effets indésirables les plus fréquents. Après de nombreuses études, 15 à 65% des patients ont présenté des sensibilités dentaires. (30)

L'hypersensibilité dentinaire est totalement réversible dans les conditions normales d'utilisation. Il s'agit d'une sensibilité transitoire, légère à modérée. Le peroxyde d'hydrogène est capable de traverser l'émail, la dentine et d'atteindre la pulpe. La sensibilité est la réponse de la pulpe à l' H_2O_2 et à ses radicaux libres. La diffusion du peroxyde d'hydrogène vers la pulpe augmente avec la concentration en H_2O_2 dans le gel et à sa durée d'application. Les sensibilités commencent en général lors du début du traitement, plus particulièrement au 3^{ème} jour. En effet, il s'agit du jour où la concentration en peroxyde d'hydrogène est en saturation maximale à l'intérieur de la pulpe. La sensibilité persiste en moyenne 3 jours après la fin du traitement. (31)

Leonard et al en 1997 ont noté une sensibilité dentaire allant jusqu'à 39 jours après le traitement d'éclaircissement ambulatoire sur dents vitales. (30)

La sensibilité dentaire est directement liée à la durée de l'application du gel sur l'émail et à la concentration en peroxyde d'hydrogène. (32)

En présence de sensibilité lors du traitement, il est possible de réduire le port des gouttières à une nuit sur deux, de réduire la durée d'application du produit et/ou de suspendre le traitement durant quelques jours.

En cas de persistance des sensibilités, le chirurgien-dentiste peut conseiller au patient d'utiliser un dentifrice contenant du nitrate de potassium par exemple, tel que Sensodyne®. Le nitrate de potassium agit comme sédatif sur la pulpe.

De plus, il est possible de disposer directement dans la gouttière un gel à base de nitrate de potassium comme le Soothe-SDI® pendant 10 à 30 minutes, voir 60 minutes pour les sensibilités plus sévères. (23)

Pour limiter l'apparition d'hyperesthésie, les produits éclaircissants sont associés à des agents de désensibilisations tels que le nitrate de potassium, le fluorure de sodium et l'oxalate de potassium. (33)

Pour prévenir les sensibilités, il est aussi conseillé d'utiliser les dentifrices à base de nitrate de potassium pendant 15 jours avant le début du traitement d'éclaircissement. (Haywood et cool 2005). (23)

5.2.2. Effets sur les tissus mous

Les irritations gingivales font partis des effets secondaires les plus observés. Légères à modérées, elles surviennent en général 2 à 3 jours après l'utilisation de gel de peroxyde de carbamide. Elles sont souvent retrouvées avec les sensibilités dentaires. Dans la plupart des études, les irritations gingivales touchent 5 à 50% des patients lors du traitement d'éclaircissement ambulatoire. (31)

Les irritations gingivales sont le résultat d'une gouttière mal adaptée aux surfaces dentaires. Elles peuvent être aussi dues à une quantité excessive de gel appliqué dans la gouttière. Les effets sur les tissus gingivaux sont rares avec le peroxyde de carbamide. Ils sont en général liés à une forte concentration en peroxyde d'hydrogène. (23)

En effet, les irritations gingivales sont liées à la concentration en peroxyde de carbamide, aux nombres et à la durée des applications de gel. (34)

En général, une concentration basse n'a pas de conséquence sur les tissus mous de la cavité buccale. Les dommages sur les tissus mous sont la plupart du temps réversibles et sans conséquence. Malgré tout, des excès d'application sont irritants et douloureux. (4)

Plusieurs études ont suivi de près les effets du peroxyde d'hydrogène sur les tissus gingivaux.

Lors d'une étude utilisant pendant trois semaines du gel de peroxyde de carbamide à 10% (Opalescence® d'Ultradent), l'évaluation des effets du gel sur la santé gingivale s'est portée les changements sur l'indice de saignement, l'indice de plaque et l'indice gingival. Sur 18 personnes de l'échantillon, deux ont présenté une hypersensibilité dentaire, et aucune personne n'a présenté d'irritation gingivale. De plus, il a été constaté une réduction du saignement au sondage et un changement positif de couleur dentaire. (35)

Dans une autre étude utilisant du peroxyde de carbamide à 20%, soit 7,5% de peroxyde d'hydrogène, les irritations gingivales étaient légères et limitées aux marges gingivales. Celles-ci étaient transitoires. Elles ont totalement disparu après l'éclaircissement ambulatoire. (34)

Lors du contact avec les tissus, l'apparition de brûlures peut aboutir par la suite à des ulcérations des muqueuses et à des récessions gingivales. Néanmoins, ces complications peuvent être évitées en utilisant des produits de moindre concentration de peroxyde d'hydrogène et en réalisant une gouttière parfaitement adaptée aux surfaces dentaires. De plus, il est préférable d'utiliser des gels à base de peroxyde de carbamide car ils permettent un relargage progressif de peroxyde d'hydrogène. (29)

Ainsi, les données scientifiques de cette dernière décennie ont permis de démontrer l'innocuité des gels contenant 10% de peroxyde de carbamide dans les éclaircissements ambulatoires des dents vitales par le chirurgien-dentiste. En effet, les effets indésirables locaux, tels que les sensibilités dentaires et les irritations gingivales, sont légers à modérés et n'empêchent pas le patient de terminer le traitement dans la plupart des cas. Transitoires, ces effets disparaissent après l'arrêt du traitement. Il n'y a aucune preuve de conséquences à long terme à la suite d'une irritation gingivale ou d'une sensibilité dentaire. Néanmoins, des effets indésirables potentiels telles que des ulcérations de la gencive peuvent survenir à la suite d'applications inappropriées ou d'abus, ainsi qu'à l'utilisation de teneur en peroxyde d'hydrogène plus élevée que les recommandations. (36)

A l'heure actuelle, il n'a pas été prouvé que le peroxyde de carbamide à 10% provoque des effets néfastes sur la vitalité pulpaire. (31)

5.2.3. Effets sur les matériaux de restaurations dentaires

De nombreuses études sur l'éclaircissement externe ont noté de nombreux effets indésirables sur les propriétés chimiques et/ou physiques des matériaux de restaurations dentaires tels qu'une libération d'ions métallique, une diminution de la force de liaison entre l'émail et la restauration, une rupture marginale ou encore une rugosité de surface.

Tout d'abord, le peroxyde d'hydrogène a un impact sur les restaurations à base d'amalgames. En effet, lors de l'exposition des restaurations d'amalgames aux gels de peroxyde de carbamide, il y a une augmentation de libération de mercure dans la cavité buccale. La quantité de mercure libérée dépend du type d'amalgame et du type d'agent éclaircissant utilisé. Le mercure peut être libéré sur une période allant de 8h jusqu'à 14-28 jours. (30)

Par conséquent, au vu de la toxicité connue du mercure, il est déconseillé de réaliser un éclaircissement dentaire chez les patients présentant de multiples restaurations à l'amalgames. Le mercure libéré pourrait être ingéré par le patient. (31) Cependant, dans une étude réalisée in vitro, la quantité d'ions mercures retrouvés n'est pas significative pour représenter un risque envers le patient. (4)

D'après une publication du conseil supérieur de la santé, la dose journalière acceptable recommandée par l'OMS pour le mercure est de 40 µg. Au-delà de cette dose, il y a un risque pour la santé du patient. Pour dépasser cette dose, il faudrait en bouche plus de 37 restaurations à l'amalgame d'après Salehi en 2009. (37)

Un second effet indésirable est à noter : le gel de peroxyde de carbamide entraîne une réduction de la force de liaison entre les obturations à base de résines composites et l'émail. En effet, il a été montré que la force de liaison entre la résine composite et l'émail a été diminuée lors des premières 24 heures après le traitement d'éclaircissement. Dépassé ces 24 heures, il n'y a plus aucune différence dans la résistance de liaison de la résine à l'émail, qu'il soit éclairci ou non. Les effets inhibiteurs se dissipent au bout de 24 heures. Les résidus de peroxyde d'hydrogène présents sur les surfaces dentaires sont à l'origine d'une inhibition de polymérisation des matériaux à base de résine et réduisent par conséquent la force de liaison. (30)

Par conséquent, les agents éclaircissants ne doivent pas être utilisés avant les traitements de restauration à base de résine. En effet, les restaurations doivent être réalisées dans un délai de **deux semaines** après l'éclaircissement pour anticiper l'inhibition de polymérisation mais aussi pour des raisons esthétiques. (29)

De plus, une rupture marginale a été rapportée. A la suite d'une utilisation de gel de peroxyde de carbamide à 10%, la fuite marginale des résines composites est augmentée. En effet, il y a une réduction de l'adhérence de la résine composite à l'émail entraînant des pertes d'étanchéité des restaurations composites pouvant être à l'origine de sensibilités dentaires ou de reprises de caries. (38)

Enfin, une modification rugosité de surface des résines composites et des ciments verres ionomères est rapportée. En effet, il existe une augmentation de la rugosité. Celle-ci n'est pas significative pour les verres ionomères lors de l'utilisation d'un gel concentré à 6% de peroxyde d'hydrogène (38). Néanmoins, Swift et Perdigao en 1998 ont noté que l'éclaircissement augmenterait la solubilité des verres ionomères. (30)

Concernant les résines composites, le risque de rugosité est encore moins significatif lorsque les restaurations sont polies avant le traitement d'éclaircissement. Le polissage permet une diminution de la rugosité de surface et ainsi une réduction de l'adhésion bactérienne. (4)

Ces effets indésirables sur les matériaux de restaurations dentaires ne sont pas considérés comme néfastes pour la santé des patients. Cependant, leurs conséquences peuvent être considérables pour la qualité et la longévité des restaurations. (31)

5.2.4. Altération superficielle de l'émail

Le type d'agent éclaircissant utilisé et la concentration de celui-ci en peroxyde d'hydrogène ont une influence significative sur la microdureté amélaire. (39)

Dans la majorité des études, il est noté une perte de minéraux de l'émail pendant le traitement d'éclaircissement externe. Néanmoins, grâce aux mécanismes de reminéralisation de la cavité buccale, cette perte de minéralisation ne constitue pas un risque significatif. Il a été montré grâce au microscope électronique à balayage peu de changements de la surface de l'émail à la suite de l'éclaircissement. Ces changements de surface varient selon le produit d'éclaircissement utilisé. (31)

Une étude clinique utilisant quotidiennement un gel de peroxyde de carbamide à 10% pendant 6 mois n'a pas montré d'effets néfastes sur la surface amélaire.

Des études ont démontré que les jus de fruits ou boissons gazeuses peuvent être à l'origine de déminéralisation de l'émail. Cette déminéralisation et l'altération morphologique de la surface amélaire sont comparables à celles résultant du traitement d'éclaircissement, mais peuvent aussi être supérieures à celui-ci. (31)

Une étude de Kwon en 2015 montre que l'utilisation de peroxyde de carbamide 8 heures par jour pendant 15 jours entraîne une déminéralisation de la surface amélaire sur une profondeur de 50 micromètres. **Le peroxyde d'hydrogène provoque une déminéralisation de la surface de l'émail, mais celle-ci est réversible, notamment lors de l'utilisation de fluorure de sodium.** (29)

Malgré le fait que le peroxyde de carbamide ait un impact sur la morphologie de la surface amélaire, celui-ci reste léger par rapport aux altérations importantes provoquées lors de l'utilisation d'acide phosphorique sur l'émail. (40)

Dans une étude in vitro, lors de l'utilisation de gel de peroxyde de carbamide à 10%, sous microscope électronique à balayage (SEM), la surface amélaire présente des changements dans sa structure et sa morphologie. **L'émail présente une diminution de la microdureté et une augmentation de la rugosité de surface.** Les clichés sous microscope ont montré une surface amélaire rugueuse, présentant des piqures et des ondulations. Ces altérations sont plus importantes lors de concentration plus élevée en peroxyde d'hydrogène dans le gel, pouvant aller jusqu'à des érosions. (41)

Après l'éclaircissement dentaire, pour permettre une récupération de la microdureté de l'émail, l'utilisation de solutions reminéralisantes est de rigueur telles que les fluorures et la salive artificielle. Cependant, aucun traitement reminéralisant ne permettra de récupérer la rugosité initiale de la surface amélaire. (41)

La thérapie quotidienne de fluorure peut se faire sous plusieurs conditionnements, comme par exemple par bain de bouche ou dentifrice. Cependant, le dentifrice doit être sans abrasif. En effet, il est nécessaire de ne pas brosser immédiatement après le traitement les dents avec un dentifrice contenant des abrasifs. Ils pourraient éliminer l'émail ramolli par l'éclaircissement et augmenter l'érosion ou l'usure. (42)

Pour réduire l'émail ramolli, la salive artificielle a aussi montré son efficacité. Néanmoins, la salive présente dans la cavité buccale, du fait de son pouvoir de reminéralisation, permet de palier les pertes de microdureté. Dans les études portant sur les effets des éclaircissants sur l'émail, 71% d'entre elles ont noté une récupération complète de l'émail après le traitement. (43)

Il est possible aussi pour réduire la perte de microdureté d'utiliser des gels éclaircissants à base de fluor. En effet, les gels de peroxyde de carbamide fluorés sont capables de réduire la perte de microdureté, mais aussi d'accélérer la récupération de celle-ci après le traitement d'éclaircissement. Ces gels contenant du fluor permettent à l'émail une acquisition en fluorure. (43)

De plus, ils permettent une reminéralisation plus rapide par rapport à l'utilisation de gels de peroxyde de carbamide non fluorés. (44)

5.2.5. Les risques généraux

Considéré comme un oxydant, le peroxyde d'hydrogène est associé à de nombreux effets indésirables à cause de sa libération d'espèces radicalaires. (40)

En effet, les radicaux libres provoquent des dommages cellulaires et ont la capacité de réagir avec des protéines, lipides et acides nucléiques du corps humain. De plus, ils peuvent interagir avec l'ADN, ce qui a soulevé des questions concernant la carcinogénicité du peroxyde d'hydrogène. (37)

Lors du traitement, les patients peuvent être exposés à une ingestion accidentelle de gel d'éclaircissement. Le risque d'effets indésirables dépend de la quantité de produit ingérée par le patient, et ce en fonction de son poids. Pour une utilisation de peroxyde de carbamide à 10%, les effets cytotoxiques peuvent apparaître au-delà de 5g/kg. (4)

Dans une étude effectuée sur des souris et utilisant du peroxyde d'hydrogène à 0,1% et 0,4%, il y avait une augmentation des carcinomes duodénaux chez ces dernières. Cependant, selon Marshall en 2006, une utilisation de peroxyde d'hydrogène de 0,75% à 3% retarderait l'apparition de tumeur. De plus, Li en 1996 a passé en revue la littérature sur la carcinogénicité du peroxyde d'hydrogène. **Il a conclu que, lorsque les produits éclaircissants à base de peroxyde d'hydrogène sont utilisés en suivant le mode d'emploi du fabricant, il n'y a pas de risque pour le patient lors d'un éclaircissement ambulatoire externe.** (4)

De plus, le peroxyde d'hydrogène est un métabolite produit chez l'homme qui se dissocie en eau et en oxygène. La salive et ses composants protègent le corps humain par des mécanismes métabolisant le peroxyde d'hydrogène. (40)

La cavité buccale contient de la peroxydase salivaire. Celle-ci a la capacité de décomposer le peroxyde d'hydrogène et de maintenir une concentration stable et faible en peroxyde d'hydrogène. Le peroxyde d'hydrogène, grâce à la peroxydase salivaire et en présence de thiocyanate, est transformé en hypothiocyanite, dioxygène et en eau. (45)

Par conséquent, grâce à la dégradation du peroxyde d'hydrogène dans la cavité buccale, ce dernier ne constitue probablement pas de risque augmenté d'apparition de cancer chez les patients. (37)

Concernant les patients fumeurs et/ou consommant de l'alcool, il a été conclu que l'utilisation de peroxyde d'hydrogène ne présente pas de risque accru de cancer de la cavité buccale. (46)

Enfin, d'après l'Agence Internationale de la Recherche sur le Cancer (IARC), le peroxyde d'hydrogène appartient au groupe 3, c'est-à-dire qu'il ne peut pas être classé à sa cancérogénicité pour l'homme. (47)

IV. Techniques sans recours au chirurgien-dentiste

1. Produits en vente libre

1.1. Réglementation européenne

L'éclaircissement dentaire est soumis à une importante réglementation. En effet, les produits éclaircissants ont été analysés en laboratoire. Sur 218 produits vérifiés, 18 ont été déclarés non conformes à la réglementation et dangereux pour le consommateur. Leur taux de peroxyde d'hydrogène dépassait la quantité maximale autorisée. Lors d'un second contrôle, la réglementation a été respectée dans la plupart des cas. (48)

La limite réglementaire des produits en vente libre (appelé aussi OTC, *over-the-counter*) est inférieure à 0,1% de peroxyde d'hydrogène présent ou dégagé, ce qui correspond à 0,28% de peroxyde de carbamide. (19, 20, 21)

Par conséquent, leur efficacité thérapeutique est en général non significative. En effet, les produits en vente libre ne contiennent généralement pas de peroxyde d'hydrogène, ou alors en très faible quantité.

Les fabricants utilisent d'autres produits actifs permettant un éclaircissement. Cependant, peu d'études permettent de prétendre leur efficacité, et surtout leur innocuité. Certains produits en vente libre contiennent comme principe actif de l'acide citrique. Ce dernier ramollit l'émail et entraîne par la suite sa disparition et rendant les dents plus jaunes par apparition de la dentine sous-jacente. (49)

Grâce à leurs disponibilités dans le commerce et sur internet, les utilisateurs peuvent s'auto-administrer ces produits éclaircissants de manière plus rapide, plus facile et moins chère que chez le chirurgien-dentiste. Cependant, il n'est pas garanti que les produits respectant la législation européenne aient une réelle efficacité. De plus, les particuliers peuvent se procurer des produits illégaux, avec des concentrations fortes en peroxyde d'hydrogène ou contenant des ingrédients non réglementés, ce qui fait encourir un risque pour leur santé. (49)

La réglementation est différente d'un pays à un autre. Dans l'Union Européenne, la réglementation est stricte. L'annexe III du Règlement cosmétique déclare les produits qui contiennent ou dégagent moins de 0,1% de peroxyde d'hydrogène comme des produits cosmétiques. (50)

Cette limite de 0,1% permet au consommateur une utilisation sûre pour sa santé et ce en respectant les recommandations du fabricant. Une utilisation excessive peut conduire à des complications. (51)

Aux Etats-Unis, les produits contenant de fortes concentrations en peroxyde d'hydrogène ne sont pas considérés comme des dispositifs médicaux mais comme des produits cosmétiques. De nombreuses complications et effets délétères sur la cavité buccale ont été recensés à la suite de leur utilisation. Ces produits illégaux en France sont néanmoins accessibles partout dans le monde par le biais d'internet. (49)

1.2. Les différents produits en vente libre dans le commerce

1.2.1. Les dentifrices

Parmi les dentifrices en vente libre, 50% d'entre eux indiquent avoir des propriétés éclaircissantes. Cependant, ils contiennent rarement du peroxyde d'hydrogène ou de carbamide. Ils contiennent des enzymes qui décomposent les molécules organiques du biofilm. De plus, ils contiennent des abrasifs tels que l'alumine, le phosphate dicalcique dihydraté, le bicarbonate de sodium ou encore la silice. Ces abrasifs permettent l'élimination des tâches superficielles extrinsèques de l'émail. (52)

Mécaniquement, les abrasifs éliminent les biofilms et les chromophores à la surface de l'émail. L'utilisation quotidienne de dentifrice contenant des abrasifs permettent une diminution de l'adhérence des biofilms et des pigments. (53)

D'autres dentifrices contiennent du peroxyde d'hydrogène mais en faible quantité, conséquence de la limite réglementaire de 0,1% maximum. Le peroxyde d'hydrogène est le seul composé à avoir un véritable pouvoir éclaircissant. Mais sa faible concentration rend les dentifrices presque inefficaces. De plus, le temps de contact du peroxyde d'hydrogène avec la surface amélaire lors du brossage est trop faible. (54)

Il existe aussi des dentifrices contenant de la covarine bleue. Il s'agit d'un pigment à effet d'optique. Ce pigment bleu a pour but de modifier la perception de la couleur des dents. En effet, la couleur jaunâtre des dents est modifiée par apposition d'une fine couche bleue semi transparente sur la surface amélaire. Dans le spectre des couleurs, le bleu est la couleur opposée du jaune. Par conséquent, l'interaction de la lumière incidente est modifiée par le film bleu. Ainsi, les dents apparaissent instantanément plus blanches et plus brillantes. (53)

a. Efficacité

Plusieurs études ont démontré que les dentifrices éclaircissants, par rapport à ceux non éclaircissants, ont la capacité de supprimer et/ou d'éviter les tâches de colorations extrinsèques. Cependant, leur pouvoir éclaircissant n'est pas significatif. Il n'y a pas d'amélioration significative de la couleur des dents. (52)

Les abrasifs ont une incidence seulement sur les colorations extrinsèques et non sur les colorations intrinsèques. Par conséquent, ils ont aucune incidence sur la teinte de la dent. (55)

L'utilisation quotidienne de ces dentifrices abrasifs peut augmenter la luminosité de la dent, et par conséquent une dent d'apparence plus blanche et plus brillante. Cependant, la surface amélaire peut subir une usure trop précoce et excessive en cas d'excès d'utilisation et d'une quantité trop importante en abrasifs. (53)

Les dentifrices abrasifs ont une action préventive sur l'apparition de tâches, et permettent de maintenir les effets d'un traitement d'éclaircissement antérieur. (54)

Concernant les dentifrices à effets d'optiques, il a été démontré que les dentifrices contenant de la covarine bleue ont donné une réduction significative de la couleur jaunâtre des dents. Cette réduction est immédiate après le brossage. (56)

Les effets d'optiques de la covarine bleue sont instantanés et durables sur plus de 8h après le brossage. Ces effets sont perceptibles et mesurables. (57)

Par conséquent, le patient obtient un effet éclaircissant perceptible dès le brossage des dents grâce au dépôt de covarine bleue sur les surfaces dentaires. De plus, dans les cas de dentifrices contenant de la covarine bleue avec association d'agents abrasifs comme la silice, l'effet d'éclaircissement sera immédiat et progressif plus sur le long terme contrairement aux dentifrices contenant que des agents abrasifs où l'effet éclaircissant sera obtenu sur une période de plusieurs semaines. (58)

b. Innocuité et complications

Les dentifrices contenant des abrasifs doivent avoir une abrasivité modérée. En effet, ils doivent éviter une usure excessive de l'émail et de la dentine sous-jacente. (52)

Les dentifrices fortement abrasifs pourraient entraîner une rugosité de la surface amélaire, ce qui favoriserait le dépôt de pigments. De plus, les abrasifs en trop forte quantité pourraient entraîner un amincissement de l'émail avec le temps, rendant alors la dentine de plus en plus apparente et par conséquent la dent plus jaune. (54)

Les agents abrasifs constituent entre 30 et 50% la composition du dentifrice. Il est conseillé de choisir un dentifrice avec un indice d'abrasivité entre 40 et 80. Au-delà de 80, le dentifrice est trop fortement abrasif et risque d'entraîner une rugosité et une usure de la surface dentaire. Cependant, le fabricant n'a pas l'obligation de fournir l'indice d'abrasivité. Un usage abusif de ces dentifrices peut entraîner des hypersensibilités dentaires et une irritation gingivale. (59)

1.2.2. Les bains de bouche

En général, les bains de bouche à action éclaircissante en vente libre peuvent contenir une faible concentration en peroxyde d'hydrogène. Ils peuvent aussi contenir du hexametaphosphate. (52)

Le bain de bouche à effet éclaircissant est à utiliser en complément d'un traitement d'éclaircissement ambulatoire pour entretenir la teinte. (54)



Figure 10 : Bain de bouche à effet éclaircissant (Source : IVANOH DEMERS, LA PRESSE)

a. Efficacité

Les bains de bouche contenant de l'hexametaphosphate n'ont pas d'incidence sur la couleur des dents. L'hexametaphosphate, connu aussi sous le nom de polypyrophosphate, a des propriétés antitartres et permet d'éliminer et prévenir l'apparition de tâches extrinsèques superficielles de l'émail.

Seuls les bains de bouche contenant du peroxyde d'hydrogène ont permis d'éclaircir les dents. En effet, dans une étude in vitro, les bains de bouche contenant du peroxyde d'hydrogène ont permis un effet éclaircissant mais aucun n'est aussi efficace que les traitements ambulatoires à base de peroxyde de carbamide à 10%. Le temps de contact du peroxyde d'hydrogène présent dans le bain de bouche est trop court pour permettre un éclaircissement dentaire par rapport au gel. Aucune différence significative dans la teinte des dents n'a été mise en évidence. (60)

Dans une autre étude in vitro utilisant des bains de bouches avec du peroxyde d'hydrogène à 1,5% (Listerine®) et 2% (Plax®), ces derniers ont été capables de maintenir le résultat obtenu lors de l'éclaircissement ambulatoire au peroxyde de carbamide à 10% sur une période de 3 mois. Cependant, ils n'ont pas montré l'efficacité éclaircissante du peroxyde de carbamide à 10%. (61)

b. Innocuité et complications

Les bains de bouche contenant une concentration inférieure à 0,1% de peroxyde d'hydrogène n'ont aucun effet nocif sur la santé du consommateur. En effet, la marge de sécurité calculée de toxicité à des doses répétées est considérée comme une protection suffisante. (62)

1.2.3. Les chewing gums

Le chewing gums à effet éclaircissant contient de l'hexametaphosphate de sodium (4 à 7,5%). Cet agent permet de prévenir la formation de tâches superficielles extrinsèques sur la surface amélaire. (52)

Ils peuvent aussi contenir un autre agent actif tel que le bicarbonate de soude. (63)

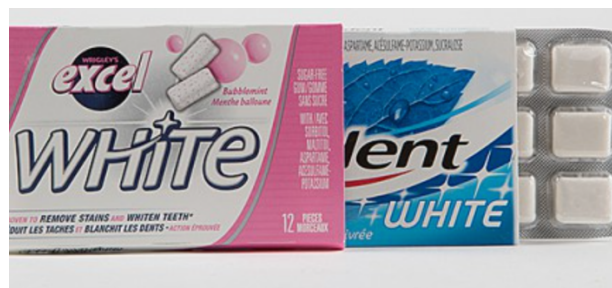

Figure 11 : Chewing gums à effet éclaircissant (Source : IVANOH DEMERS, LA PRESSE)

a. Efficacité

Le chewing gum à effet éclaircissant ne permet pas d'éclaircir les dents. Néanmoins, il permet de prévenir et/ou d'éliminer les tâches colorées superficielles. Ainsi, il permet de garder les dents blanches.

Dans une étude en double aveugle, le chewing gum contenant 7,5% d'hexametaphosphate de sodium empêche la formation de tâches dentaires extrinsèques et permet aussi leur élimination. (64)

Dans une autre étude, l'utilisation de chewing gum contenant de l'hexametaphosphate de sodium peut permettre l'élimination de tâches de café sur l'émail. (65)

Concernant les chewing gums contenant du bicarbonate de soude, ils permettent d'éliminer significativement les tâches extrinsèques. Ils permettent une amélioration de l'apparence blanche des dents. Néanmoins, ils doivent être accompagnés d'une bonne hygiène bucco-dentaire pour être efficace. (66)

De plus, l'AFSSA (Agence Française de Sécurité Sanitaire des Aliments) a estimé au cours d'une étude que l'action éclaircissante des chewing gums à base de bicarbonate de soude n'est pas démontrée scientifiquement.

En effet, un chewing gum contenant du bicarbonate de soude (0,38%) permet une réduction de la formation des tâches sur les surfaces dentaires par action mécanique ; il a un effet polissant de l'émail. Néanmoins, il n'est pas abrasif. La mastication se faisant sur les faces occlusales des dents postérieures et non sur les surfaces vestibulaires des dents antérieures, le chewing gum à base de bicarbonate de soude ne peut pas avoir d'action éclaircissante. (67)

b. Innocuité et complications

Les chewing gum contenant de l'hexametaphosphate de sodium réduisent notablement la formation de taches extrinsèques à la surface de l'émail contrairement aux chewing gum qui n'en contiennent pas. Ces chewing gum sont très bien tolérés par les utilisateurs et ne présentent pas de complications. Les effets antitartre et antitache sont significatifs sur les dents. (68)

Les chewing gum contenant du bicarbonate de soude ne présentent d'effets délétères pour l'émail. Il ne présente pas d'effet abrasif de la surface amélaire. (67)

Cependant, mâcher trop souvent des chewing-gums peut entraîner des complications. En effet, il peut résulter des troubles de la digestion à cause de l'aérophagie créée lors de la mastication du chewing gum et être à l'origine du syndrome du côlon irritable (SCI). De plus, les troubles mandibulaires peuvent résulter d'une mastication trop régulière de chewing gum. Cela peut être à l'origine de douleurs dentaires, de maux de tête et de douleurs aux oreilles à la suite d'une trop grande sollicitation des articulations temporo-mandibulaires et des muscles masticateurs. (69)

1.2.4. Les gouttières universelles

Les kits d'éclaircissement préfabriqués consistent en une gouttière universelle recevant un gel éclaircissant. Ce dernier est activé par une lumière LED. Ces gouttières sont disponibles en pharmacie ou sur internet. (52)

Les gels pour gouttières contiennent du peroxyde d'hydrogène en faible concentration, c'est à dire inférieure à 0,1%, ou d'autres agents actifs comme le bicarbonate de sodium. Le temps de pause du gel est en général de 30 minutes.

Il est important avant achat de vérifier la conformité européenne des kits et leur concentration, notamment celle en peroxyde d'hydrogène.

Par exemple, le kit Smile Avenue® est un des plus réputés sur internet. Il contient moins de 0,1% de peroxyde d'hydrogène et respecte les normes européennes. Ce kit contient une gouttière universelle, une lampe LED et trois seringues de 10 ml de gel. Un nuancier de teinte et un spray de pré-nettoyage sont aussi présents dans ce kit. Le temps de pose de ce gel est de 20 à 30 minutes maximum. (70)

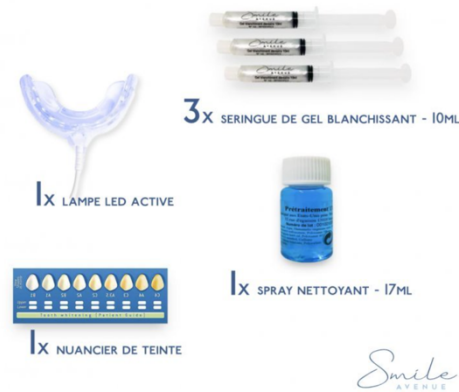

Figure 12 : Contenu du kit Smile Avenue® (70)

a. Efficacité

Dans la plupart des cas, le fabricant de ces kits ne précise pas quel est l'ingrédient actif et quelle est sa concentration. Néanmoins, l'effet prétendu par les fabricants est similaire à celui obtenu lors d'un traitement d'éclaircissement ambulatoire avec la supervision du chirurgien-dentiste (52). Aucune étude indépendante ne permet à ce jour de confirmer l'efficacité de ces produits et leur faible concentration en peroxyde d'hydrogène peut laisser supposer que ces traitements ont une efficacité limitée. Leur utilisation pourrait être envisagée en complément d'un éclaircissement professionnel pour maintenir les résultats de la même manière que les bains de bouches éclaircissants à base de peroxyde d'hydrogène.

b. Innocuité et complications

Les kits de gouttières universelles peuvent présenter des problèmes d'adaptation de la gouttière à l'anatomie buccale de l'utilisateur et peut ainsi provoquer des lésions des tissus buccaux. Le gel éclaircissant peut aussi moins adhérer aux surfaces dentaires. De plus, une mauvaise adaptation de la gouttière peut entraîner des problèmes occlusaux. (52)

De plus, les kits ont des instructions différentes selon le fabricant et le type d'agent actif contenu dans le gel. Néanmoins, il est nécessaire que l'utilisateur respecte les instructions du fabricant, notamment le temps de pause du gel, le nombre d'utilisation et la durée du traitement. En effet, une augmentation d'un ou plusieurs de ces paramètres peut être à l'origine d'effets délétères comme une irritation des gencives ou une sensibilité dentaire. (70)

1.2.5. Les bandes

Les bandes, connues aussi sous le nom de strips, sont appliqués directement sur les surfaces dentaires. Il s'agit de fines bandes en polyéthylène recouvertes d'un gel contenant des principes actifs. Certaines contiennent du peroxyde d'hydrogène en faible concentration. (63)

Ces bandes sont disponibles notamment sur internet. Elles sont faciles à appliquer. En effet, elles s'appliquent sur la face vestibulaire des dents. En général, selon le kit de bandelettes, elles s'appliquent 1 à 2 fois par jour pendant 30 à 60 minutes sur une période de 2 semaines. (71)

Dans le commerce, il existe de nombreux produits différents avec des compositions et des instructions différentes d'un produit à l'autre.

Par exemple, dans la marque FreshWhite®, les bandes ne contiennent pas de peroxyde d'hydrogène et s'appliquent 30 minutes sur les dents suivie d'un rinçage. Elles sont conformes à la réglementation européenne.

Les bandelettes de Kav Plus® contiennent quant à elles du peroxyde d'hydrogène en faible quantité et s'appliquent 30 minutes sur les surfaces dentaires. (71)



Figure 13 : Bandes éclaircissantes FreshWhite ® (71)

a. Efficacité

Les bandelettes ont l'inconvénient de s'appliquer sur un nombre restreint de dents. De plus, elles ne sont pas adaptées aux malpositions dentaires et peuvent dépasser sur les gencives. Ainsi, il est difficile d'appliquer les bandes de manière homogène sur toutes les dents. Par conséquent, certaines zones ne seront pas en contact avec le principe actif contenu dans les bandes. (63)

De plus, il n'a été démontré aucune preuve d'une efficacité des bandes éclaircissantes à la hauteur de celle du peroxyde de carbamide à 10% utilisée chez le chirurgien-dentiste. (70)

b. Innocuité et complications

Une utilisation répétée des bandes blanchissantes peut présenter des effets secondaires aux dents et aux tissus mous tels qu'une irritation des gencives ou des sensibilités dentaires. De plus, ces effets peuvent aussi apparaître lors d'un temps de pose exagéré des bandes sur les surfaces dentaires, c'est à dire lors d'une durée supérieure à 60 minutes.

Il est nécessaire pour veiller à la santé des utilisateurs de respecter les instructions du fabricant du kit de bandes éclaircissantes. (71)

1.2.6. Les vernis

Les vernis contiennent du peroxyde d'hydrogène ou de carbamide en suspension. D'autres vernis peuvent contenir du percarbonate de sodium.

Le vernis est appliqué en fine couche sur la surface dentaire grâce à un pinceau applicateur et adhère à l'émail. Contrairement aux bandelettes éclaircissantes, les vernis peuvent être appliqués sur toutes les dents quelle que soit leur position. Cette méthode d'application est aujourd'hui populaire grâce à la facilité d'utilisation. (63)

Les stylos dits « blanchisseurs » peuvent être ajoutés à la catégorie des vernis. Ils consistent en l'application d'un gel sur les surfaces dentaires par l'intermédiaire du pinceau du stylo. Ils ne nécessitent ni gouttière, ni lampe UV. Certains contiennent du peroxyde d'hydrogène en faible quantité, d'autres n'ont que la fonction de maquillage temporaire des dents. Une fois le gel du stylo appliqué sur les surfaces dentaires, celui-ci peut demander un temps de séchage, d'autres demande un temps de pause suivi d'un rinçage. (72)

a. Efficacité

Dans les vernis, le temps de contacts des agents actifs avec la surface amélaire est restreinte et par conséquent l'effet éclaircissant est limité. (63)

Il existe deux types de stylos :

- Les stylos éclaircissants qui contiennent du peroxyde d'hydrogène ou autres agents actifs.

Par exemple, nous pouvons trouver dans le commerce le stylo Very Good Smile® qui contient une concentration inférieure à 0,1% en peroxyde d'hydrogène. Ce dernier nécessite un temps de pause de 10 minutes avant un rinçage.



Figure 14 : Stylo Very Good Smile® (72)

- Les stylos de maquillage qui fonctionnent par effet d'optique grâce à l'application d'un pigment bleu sur les surfaces dentaires.
Il existe le stylo Signal White Now®. Celui-ci consiste en l'application d'un dépôt de pigment bleu sur la surface amélaire. Ainsi, la dent paraît plus blanche par illusion d'optique. Ce stylo n'a que la fonction de maquillage des dents, il n'a pas d'action éclaircissante.



Figure 15 : Stylo Signal White Now® (72)

L'effet éclaircissant de ces stylos est temporaire. (72)

b. Innocuité et complications

Les vernis présentent le plus souvent un pinceau réutilisable. Ce dernier est stocké directement dans le produit et peut en conséquence entraîner une contamination microbienne. Ainsi, certains fabricants utilisent des cotons tiges à usage unique pour l'application du vernis. (63)

Les stylos, ainsi que tout autre vernis, présentent l'inconvénient d'un résultat souvent non homogène. En effet, il est difficile d'appliquer une couche de gel uniforme sur toutes les surfaces dentaires. (72)

1.2.7. Les fils dentaires

Le fil dentaire à effet éclaircissant permet une réduction des tâches superficielles présentes dans les zones interproximales des dents. La silice est présente dans la composition du fil. Par son pouvoir abrasif, elle est à l'origine de l'élimination des tâches colorées interdentaires par abrasion superficielle. (52)

a. Efficacité

Il a été montré que l'utilisation de fil dentaire contenant de la silice permet une réduction des tâches interproximales des dents lors de son utilisation avant le brossage des dents. En effet, il permet d'aider l'élimination et/ou l'apparition de colorations dentaires dans les espaces interdentaires inaccessibles à la brosse à dents. (52)

b. Innocuité et complications

Lorsqu'il est employé pour la première fois par l'utilisation, le fil dentaire peut se montrer complexe à manipuler. En effet, il est difficile de contrôler la force émise dans le fil dentaire pour franchir le point de contact. Par conséquent, lors d'une force appliquée trop importante, les papilles peuvent présenter des petites lésions totalement réversibles.

Ainsi, il est important que le chirurgien-dentiste fasse une démonstration de la technique d'utilisation du fil dentaire pour éviter de se blesser et pour permettre une élimination de la plaque et des colorations interdentaires. Jusqu'à 80% de la plaque interdentaire peut être éliminée en cas de bonne utilisation du fil. (73)

1.2.8. Les brosses à dents

Il existe 2 types de brosses à dents :

- Les brosses à dents manuelles : il s'agit du type de brosse le plus employé par les utilisateurs. La tête de brosse présente différents types de poils plus ou moins souples. L'effet abrasif de cette brosse dépend du type de poils, de la méthode de brossage employé et du dentifrice utilisé.
- Les brosses à dents électriques : il existe les brosses à dents oscillo-rotatives (la tête de brosse est ronde et effectue des mouvements rotatoires dans un sens puis dans l'autre) et les brosses à dents soniques (la tête de brosse est la même que celle d'une brosse à dents manuelle et effectue des mouvements verticaux accompagnés de vibrations). (73)

La brosse à dents n'a pas de pouvoir éclaircissant. Néanmoins, elle permet de maintenir l'effet éclaircissant à la suite d'un traitement d'éclaircissement. Elle prévient la formation de tâches superficielles sur l'émail. (52)

a. Efficacité

Les brosses à dents électriques ont été comparées aux brosses à dents manuelles concernant leur capacité à conserver la couleur des dents après un traitement d'éclaircissement chez le chirurgien-dentiste. En effet, une étude a montré, 6 mois après le traitement d'éclaircissement, que les brosses à dents électriques permettent un meilleur retrait des colorations dentaires et le maintien de l'effet éclaircissant par rapport aux brosses à dents manuelles. (52)

Par exemple, une étude a comparé l'efficacité d'un maintien de l'éclaircissement entre la brosse à dents électrique (Sonicare Advance®) et une brosse à dents manuelle pendant 6 mois après un traitement ambulatoire utilisant du peroxyde de carbamide à 15%. Lors de l'évaluation à 6 mois, l'étude a montré de manière significative que la brosse à dents électrique maintient mieux l'éclaircissement que la brosse à dents manuelles. En effet, la différence de teinte relevée à 6 mois a été significative entre les deux types de brosses à dents. (74)

b. Innocuité et complications

Malgré son efficacité, il est important d'étudier l'innocuité et les complications éventuelles du brossage. Plusieurs études ont montré l'innocuité du brossage, qu'il soit électrique ou manuel, à condition de respecter la bonne méthode de brossage.

Il a été montré, qu'en cas de traumatisme lors du brossage de dents, il peut apparaître des récessions gingivales et des lésions cervicales non carieuses. Néanmoins, en respectant une bonne utilisation de la brosse à dents manuelle ou électrique, ces lésions n'apparaîtront pas. De plus, chez les patients présentant déjà des récessions gingivales, celles-ci ne progresseront pas en cas de bonne méthode de brossage.

Le développement des récessions gingivales et des lésions dentaires est dépendant de la fréquence et de la méthode de brossage employée. La dureté des poils de la tête de brosse et la fréquence du changement de celle-ci sont aussi importantes à prendre en compte. (75)

Il a été conclu que la brosse à dents électrique ne favorise pas l'apparition de récessions gingivales et d'usures, sauf en cas de brossage traumatique. Par conséquent, certaines brosses à dents électriques proposent un système de contrôle de pression permettant à l'utilisateur à contrôler son intensité de brossage. (76)

2. Le « fait maison »

2.1. Le citron

Le citron apparaît comme un moyen d'éclaircissement par les utilisateurs. Son pH est de 2,5 en moyenne. L'acide citrique contenu dans le citron permet de réduire la plaque et le tartre. Il présente une action abrasive.

Le citron peut être utilisé de deux manières :

- Dans une première technique, il suffit de presser un citron et d'utiliser le jus de citron pour une action éclaircissante. En effet, lors du brossage, la brosse à dents est trempée dans le jus de citron.
- Dans la seconde technique, le citron est coupé en quartier et est frotté sur les surfaces vestibulaires des dents

Il est conseillé d'utiliser le citron seulement deux fois par semaine pour éviter les risques d'effets secondaires. (77)

2.1.1. Efficacité

L'utilisation du citron va permettre une élimination des tâches extrinsèques à la surface de l'émail et ainsi créer un effet de « blancheur » des dents. L'acide citrique lutte contre la formation du tartre et permet par conséquent une conservation de la couleur de la dent. Cependant, son utilisation entraîne plus d'effets néfastes lors d'une utilisation trop fréquente. (77)

2.1.2. Innocuité et complications

L'émail commence sa déminéralisation lorsque le seuil d'acidité est atteint, c'est à dire lorsque pH citrique est aux alentours de 5,3-5,7. Ainsi, une application régulière du citron, dont le pH est de 2,5, sur les surfaces amélaire des dents va entraîner une déminéralisation progressive de celle-ci. (78)

Lorsque l'émail est déminéralisé en réponse à l'acidité, il devient plus perméable et donc plus sensible et plus poreux. La présence d'acides exogènes tels que ceux du citron sont alors à l'origine d'un phénomène d'érosion des tissus dentaires.

L'érosion correspond à une perte de substances dentaires irréversible d'origine chimique et non bactérienne. Elle est le résultat d'une exposition fréquente et/ou prolongée aux acides. (79)

Une utilisation régulière de quartiers de citron sur les surfaces dentaires entraîne une déminéralisation de l'émail et s'en suit alors des lésions érosives. (80)

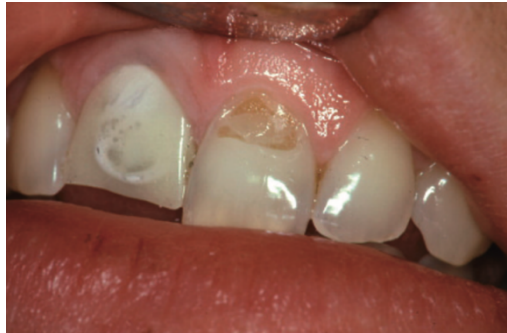

Figure 16 : Lésion érosive à la suite d'applications de quartier de citron entre la lèvre supérieure et les incisives (80)

2.2. Le bicarbonate de sodium

Le bicarbonate de sodium, ou encore appelé bicarbonate de soude, est une poudre minérale blanche classée parmi les produits alimentaires sûrs pour la santé des utilisateurs. En effet, les ions sodium et bicarbonate sont présents naturellement dans le corps humain. Le bicarbonate est notamment le principal tampon de la salive. (81)

Le bicarbonate de sodium possède plusieurs actions : (81)

- Il permet la neutralisation des acides et aide les tissus parodontaux à guérir. Par exemple, le bicarbonate de sodium neutralise l'acide butyrique et empêche ainsi l'inflammation des gencives.
- Il permet de lutter contre la mauvaise haleine et d'assainir la cavité buccale
- Il possède une action bactéricide et permet ainsi l'élimination de bactéries responsables de lésions carieuses telles que *Streptococcus mutans* et *Lactobacilli*.



Figure 17 : Bicarbonate de sodium (83)

Le bicarbonate de sodium est présent dans de nombreux dentifrices depuis des années, notamment dans les dentifrices dits « blanchissants » dans le but d'éliminer les tâches sur les dents.

Il présente une abrasivité plus faible que les autres abrasifs utilisés dans les dentifrices. En effet, grâce à ses faibles grains, le bicarbonate de sodium agit comme un abrasif doux sur l'émail. (82)

Le bicarbonate de sodium peut être utilisé de différentes manières. En effet, il est possible de l'utiliser seul après le brossage, de l'ajouter directement sur son dentifrice lors du brossage, ou encore de créer son propre dentifrice maison à base de bicarbonate de sodium. Cette poudre minérale naturelle est sans odeur et totalement soluble dans l'eau. Après son utilisation, quelle que soit la technique d'application utilisée, il est nécessaire de se rincer les dents après le brossage.

Les professionnels de santé recommandent d'avoir recours au bicarbonate de sodium une à deux fois maximum par semaine. (83)

2.2.1. Efficacité

Il a été montré à la suite de plusieurs études que les dentifrices à base de bicarbonate de sodium étaient plus efficaces que les dentifrices classiques à base de silice pour réduire les tâches extrinsèques de la surface amélaire. Cependant, ils n'ont montré aucun effet éclaircissant significatif. Ils permettent néanmoins de conserver la couleur des dents et ainsi de créer une perception de « blancheur » des dents.

Cette capacité des dentifrices contenant du bicarbonate de sodium à éliminer les tâches a été constatée par Kleber, notamment lorsque la quantité présente de bicarbonate de sodium est de 45% à 65% dans le dentifrice. (82)

2.2.2. Innocuité et complications

Les chercheurs ont démontré l'innocuité des dentifrices contenant du bicarbonate de sodium. En effet, aucun effet indésirable n'a été observé sur la santé des utilisateurs lors de son utilisation. (82)

Néanmoins, le bicarbonate de sodium ne doit pas être utilisé quotidiennement. Une utilisation hebdomadaire limitée à une à deux fois par semaine doit être respectée pour ne pas endommager l'émail des dents malgré le pouvoir abrasif doux de cette poudre. Il est recommandé de prendre l'avis du chirurgien-dentiste avant son utilisation, notamment pour les patients présentant des sensibilités dentaires et gingivales. (83)

2.3. Le charbon

Les poudres de charbon et les dentifrices à base de charbon sont en augmentation sur le marché et de plus en plus recherchés par les utilisateurs.

Le charbon est employé dans le cadre dentaire par les utilisateurs est nommé le charbon activé.

Cette poudre noire est obtenue par la carbonisation de matières végétales tels que le bois, l'écorce ou encore les coques de cacahuètes. Elle est très absorbante et est moins abrasive que le bicarbonate de sodium.

La poudre de charbon est composée de microparticules à surface poreuse. Elles ont la capacité d'absorber les substances à l'origine de tâches extrinsèques sur l'émail issues du café, du thé ou encore du tabac par exemple. (84)

Le charbon est utilisé en complément du brossage et est simple d'utilisation. Son utilisation est conseillée à une à deux fois par semaine. Il existe deux manières d'utilisation de la poudre de charbon : (84)

- Elle peut être utilisée seule. Dans ce cas, il suffit de tremper la tête de la brosse à dents humide dans la poudre de charbon et de se brosser les dents pendant deux minutes. Il est nécessaire d'être minutieux dans le rinçage.
- La poudre de charbon peut être aussi rajoutée directement dans son dentifrice.



Figure 18 : Poudre de charbon actif (84)

2.3.1. Efficacité

L'ajout de poudre de charbon dans le dentifrice n'a pas montré d'efficacité d'éclaircissement des dents. En effet, il n'y a pas d'amélioration de la couleur. Le charbon, grâce à ses propriétés absorbantes et abrasives, aide à éliminer les tâches extrinsèques de l'émail et à réduire leur apparition, mais il n'affecte pas les tâches intrinsèques. (85)

De plus, le charbon activé permet une lutte contre la mauvaise haleine grâce à ses propriétés purifiantes. (84)

2.3.2. Innocuité et complications

Totalement naturel, le charbon ne présente pas d'effets indésirables sur la santé des utilisateurs. Cependant, il existe peu de données scientifiques sur son utilisation. Par conséquent, son utilisation est déconseillée chez les femmes enceintes et chez les enfants de moins de 6 ans. (84)

Malgré son abrasivité faible, le charbon activé peut entraîner une rugosité et une abrasion de la surface amélaire notamment lorsque celui-ci est associé à une mauvaise méthode de brossage.

En effet, en plus de l'action abrasive du charbon, le degré d'abrasion de l'émail est dépendant du type de brosse à dents utilisée et de ses poils, de la durée du brossage et de la méthode de brossage utilisée. Il est alors recommandé de ne pas l'utiliser quotidiennement.

Le charbon augmente la rugosité de l'émail et ainsi le risque de carie. Les bactéries cariogènes cherchent à adhérer aux surfaces rugueuses de l'émail. (86)

De plus, lorsque la poudre de charbon est utilisée seule, elle nécessite d'être brosser sur les dents. Par conséquent, les utilisateurs peuvent faire l'erreur de ne plus utiliser de dentifrices contenant du fluor lors du brossage, et augmentent par conséquent le risque de développer des caries. (85)

Les dentifrices qui contiennent du charbon ont souvent une concentration en fluorure bien en dessous de 1350-1500 ppm, seuil de fluorure nécessaire pour une protection des dents contre les caries dentaires. Ainsi, le patient présente un risque important de développer des caries dentaires. (87)

2.4. Autres (88)

D'autres produits sont énumérés par les internautes comme ayant des vertus « blanchissantes » sur les dents, mais à ce jour il n'existe aucune preuve de leur réelle efficacité et de leur innocuité sur la santé bucco-dentaire. Ces produits sont les suivants :

- La fraise
- Les peaux des agrumes
- Le vinaigre de cidre
- Le sel de mer
- L'huile de coco
- L'huile d'arbre à thé.

Ces techniques d'éclaircissement « fait maison » sont aussi nommées comme étant des « astuces de grands-mères ».

3. Les bars à sourire

Les bars à sourire sont des établissements qui proposent des éclaircissements dentaires à leurs clients par l'utilisation de kits contenant une gouttière et un gel éclaircissant. L'utilisateur place cette gouttière en bouche lui-même avec le gel à l'intérieur et pose sous une lampe à base de lumière bleue froide une vingtaine de minutes. Le tarif varie en fonction de l'établissement et est compris entre 30 et 300 euros la séance. Les bars à sourire sont des établissements ne demandant aucun diplôme ou aucune formation pour les gérants et employés. Certains d'entre eux recommandent néanmoins une consultation chez le chirurgien-dentiste avant tout traitement. (89)



Figure 19 : Bar à sourire Smiling bar (89)

Ces établissements ne peuvent utiliser que des produits ne dépassant pas 0,1% de peroxyde d'hydrogène présent ou dégagé. Au-delà de cette concentration, il ne s'agit plus de produits cosmétiques mais de dispositifs médicaux et ne peuvent être utilisés que par les professionnels de santé. Pour rappel, une concentration importante en peroxyde d'hydrogène représente un danger sur la santé du patient et peut entraîner des effets indésirables comme des hypersensibilités dentaires et/ou des irritations gingivales. Des infiltrations dans les restaurations entraînant des reprises de caries et des recolorations plus rapides ont été signalés à la suite d'un changement de surface de l'émail. (90)

Certains bars à sourire mentionnent une utilisation de gel sans peroxyde d'hydrogène. Cependant, un bon nombre de ces établissements utilisaient du perborate de sodium qui contient et libère du peroxyde d'hydrogène. Le perborate de sodium a été classé comme étant toxique pour la reproduction et la fertilité. (91)

En effet, l'utilisation du perborate de sodium est aujourd'hui interdite par l'Union européenne. Ce dernier est classé CMR1B (carcinogène, mutagène ou toxique pour la reproduction). Il est donc important pour les utilisateurs de se renseigner sur les produits utilisés par les établissements de bars à sourire avant de commencer un traitement d'éclaircissement. (92)

Aujourd'hui, plus de la moitié des bars à sourire ont fermé à cause de la nouvelle réglementation de 2011 par la Commission Européenne interdisant une concentration supérieure à 0,1% en peroxyde d'hydrogène. En effet, en dessous de cette concentration, l'effet éclaircissant n'est pas prouvé. De plus, une seule séance n'est pas suffisante pour espérer obtenir un gain de teinte. (91)

Les résultats sont le plus souvent insatisfaisants. En effet, aucune différence de teinte n'est notée par de nombreux utilisateurs. Les éclaircissements réalisés par les bars à sourire sont peu performants. Leur résultat est bien inférieur à celui obtenu chez le chirurgien-dentiste. (89)

V. Tableaux de synthèse

Les tableaux suivants reprennent et synthétisent les informations développées précédemment :

Techniques avec recours au chirurgien-dentiste	Mise en œuvre	Composition	Efficacité	Innocuité et Complications
<p align="center">Technique au fauteuil</p>	<p>Selon le type de dyschromie : 1 ou 2 séances chez le chirurgien-dentiste avec l'aide d'une source lumineuse</p>	<p>Avant réglementation : 35% de peroxyde d'hydrogène</p> <p>Depuis la nouvelle réglementation de 2012 : maximum 6% de peroxyde d'hydrogène présent ou dégagé</p>	<p>Avant réglementation : forte efficacité (gain de deux teintes minimum en 1 ou 2 séances)</p> <p>Depuis la nouvelle réglementation : efficacité moindre en 1 ou 2 séances, même avec activation lumineuse</p>	<p>Présence d'effets indésirables :</p> <ul style="list-style-type: none"> - Sensibilités dentaires - Irritations gingivales principalement
<p align="center">Technique ambulatoire</p>	<p>Prise d'empreinte par le chirurgien-dentiste et conception des gouttières au laboratoire</p> <p>Traitement au domicile du patient d'une durée moyenne de 15 jours selon le type de dyschromie</p>	<p>Peroxyde de carbamide de 10 à 16%</p> <p>Peroxyde d'hydrogène à 6%</p>	<p>Gain de deux teintes minimum</p> <p>Gain de deux teintes minimum</p> <p>Moins bonne adaptation de la gouttière que celle thermoformée</p> <p>Ne peut pas éclaircir au-delà des deuxièmes prémolaires</p>	<p>Risque d'effets indésirables :</p> <ul style="list-style-type: none"> - Sensibilités dentaires (15 à 65% des patients) et irritations gingivales (5 à 50% des patients) → Réversibles - Ulcérations/brûlures/récessions gingivales si concentration en peroxyde d'hydrogène trop élevée et si gouttières mal adaptées. - Restaurations à l'amalgame : augmentation de la libération de mercure - Restaurations à la résine composite : perte d'étanchéité - Perte minérale de l'émail : déminéralisation réversible (71% de récupération) <p>Pas de conséquence sur le long terme si respect des recommandations et de la concentration</p>
<p align="center">Gouttière thermoformée</p>	<p>Pas de prise d'empreinte par le chirurgien-dentiste et pas de phase laboratoire</p> <p>Traitement au domicile du patient d'une durée de 10 jours selon le type de dyschromies</p>	<p>Peroxyde d'hydrogène à 6%</p>	<p>Gain de deux teintes minimum</p> <p>Moins bonne adaptation de la gouttière que celle thermoformée</p> <p>Ne peut pas éclaircir au-delà des deuxièmes prémolaires</p>	<p>Risque d'effets indésirables :</p> <ul style="list-style-type: none"> - Sensibilités dentaires (15 à 65% des patients) et irritations gingivales (5 à 50% des patients) → Réversibles - Ulcérations/brûlures/récessions gingivales si concentration en peroxyde d'hydrogène trop élevée et si gouttières mal adaptées. - Restaurations à l'amalgame : augmentation de la libération de mercure - Restaurations à la résine composite : perte d'étanchéité - Perte minérale de l'émail : déminéralisation réversible (71% de récupération) <p>Pas de conséquence sur le long terme si respect des recommandations et de la concentration</p>

Techniques sans recours au chirurgien-dentiste	Agents éclaircissants	Mise en œuvre	Efficacité	Innocuité et Complications
Dentifrices	Abrasifs (silice, alumine, phosphate dicalcique dihydraté.)	Action mécanique et abrasive sur la surface amélaire : élimination des taches superficielles extrinsèques	Pas d'amélioration significative de la couleur des dents	Usure de l'émail et/ou de la dentine en cas d'excès d'utilisation et de concentration trop élevée en abrasifs dans le dentifrice
	Peroxyde d'hydrogène	Concentration maximale de 0,1% présent ou dégagé dans le dentifrice	Peu efficace Temps de contact trop faible avec la surface amélaire lors du brossage	Pas d'effets indésirables du fait de la quantité trop faible en peroxyde d'hydrogène
Produits en vente libre	Covarine bleue	Application d'une fine couche de pigment à effet d'optique sur la surface amélaire	Les dents paraissent instantanément éclaircies et pendant 8 heures (Pigment bleu = couleur opposée au jaune)	Parfois associés à des abrasifs
	Peroxyde d'hydrogène	Concentration maximale de 0,1% présent ou dégagé dans le bain de bouche	Pas de différence significative dans la teinte des dents après son utilisation	Aucun effet nocif connu sur la santé de l'utilisateur
	Bains de bouche	Propriété antitartre Élimine et prévient l'apparition de taches superficielles extrinsèques	Temps de contact trop faible du peroxyde d'hydrogène avec la surface amélaire Pas d'effet éclaircissant Permet l'entretien de la teinte des dents après un éclaircissement ambulatoire sur dents vitales	Aucun effet nocif sur la santé de l'utilisateur
Chewing gum	Hexamétaphosphate de sodium	Concentration : entre 4 et 7,5%	Pas d'effet éclaircissant	Aucun effet nocif sur la santé de l'utilisateur
	Bicarbonate de sodium	Concentration : 0,38%	Aide à éliminer et prévenir la formation de taches superficielles extrinsèques sur la surface amélaire Pas d'effet éclaircissant Action polissante de l'émail qui permet la réduction de tâches extrinsèques	Risque de troubles digestifs et de troubles de l'appareil manducateur en cas de mastication régulière et excessive

Gouttières universelles	Peroxyde d'hydrogène	Concentration maximale 0,1% présent ou dégagé dans le gel Temps de pose moyennant 30 minutes avec une source lumineuse LED	Aucune preuve de l'efficacité éclaircissante Intéressant pour le maintien d'un éclaircissement professionnel	Problème d'adaptation pouvant provoquer les lésions des tissus gingivaux et des problèmes occlusaux Effets délétères en cas de non-respect des recommandations du fabricant (irritation des gencives et sensibilités dentaires)
	Bicarbonate de sodium	Temps de pose moyennant 30 minutes avec une source lumineuse LED		
Bandes	Peroxyde d'hydrogène	Concentration maximale de 0,1% présent ou dégagé Utilisation 1 à 2 fois par jour pendant 30 à 60 minutes sur 2 semaines	S'appliquent sur un nombre restreint de dents Difficulté d'application homogène sur les surfaces dentaires Aucune preuve d'une efficacité éclaircissante	Risque d'effets indésirables (irritations des gencives et sensibilités dentaires) en cas de non-respect des recommandations du fabricant comme un temps de pose excessif sur les surfaces dentaires (> à 60 minutes)
	Peroxyde d'hydrogène	Concentration maximale de 0,1% présent ou dégagé Appliqué en fine couche sur les surfaces amélaire avec un temps de pose de 10 minutes suivi d'un rinçage	Peut être appliqué sur toutes les dents Pas d'action éclaircissante	Le pinceau réutilisable peut entraîner une contamination microbienne
Vernis	Pigment à effet d'optique	Application d'un pigment bleu sur les surfaces dentaires	Fonction de maquillage temporaire par effet d'optique (le pigment bleu rend la dent plus « blanche ») Résultat souvent non homogène	
	Silice	Action abrasive de la silice dans les zones inaccessibles à la brosse à dents par passage dans les zones interdentaires	Permet d'éliminer et/ou de réduire les taches superficielles extrinsèques interdentaires Jusqu'à 80% de plaque interdentaire éliminée	Risque de lésions réversibles au niveau des papilles en cas de mauvaise manipulation du fil

	Brosse à dents	Manuelle	Effet abrasif dépend du type de poils, de la méthode de brossage et du type de dentifrice utilisé	Permet d'éliminer et de réduire la formation de tâches superficielles extrinsèques Maintien de l'éclaircissement → Meilleure efficacité avec la brosse à dents électrique	Risque de traumatisme lors d'une mauvaise méthode de brossage entraînant des récessions gingivales et des lésions cervicales non carieuses
		Électrique	Mouvements oscillo-rotatifs ou soniques		
Le « fait maison »	Citron		Le jus de citron appliqué sur les surfaces dentaires présente une action abrasive éclaircissante	Permet d'éliminer les tâches extrinsèques et produit un effet de « blancheur »	Une utilisation trop fréquente et/ou prolongée entraîne une déminéralisation progressive de l'émail pouvant aller jusqu'à l'érosion de l'émail
			Utilisation 1 à 2 fois par semaine maximum	L'acide citrique lutte contre le tartre et permet la conservation de la couleur des dents	
		Bicarbonat de sodium	Action abrasive douce sur l'émail Utilisé seul ou avec le dentifrice 1 à 2 fois par semaine	Plus efficace que les dentifrices à base de silice pour l'élimination des tâches superficielles extrinsèques Aucun effet éclaircissant significatif mais permet un maintien de la couleur des dents	Usure de l'émail en cas d'utilisation quotidienne et excessive
	Charbon		Poudre très absorbante qui a la capacité d'absorber les substances à l'origine de tâches extrinsèques (café, thé, tabac) Utilisé seul ou avec le dentifrice 1 à 2 fois par semaine	Pas d'effet éclaircissant démontré mais aide à l'élimination des tâches extrinsèques et lutte contre la mauvaise haleine	Pas d'effets indésirables sur la santé des utilisateurs Peut entraîner une rugosité de l'émail en cas d'utilisation excessive et de mauvaise méthode de brossage
	Bars à sourire		Kit d'éclaircissement avec gouttière et gel contenant maximum 0,1% de peroxyde d'hydrogène présent ou dégagé Certains établissements utilisaient du perborate de sodium	Résultats souvent insatisfaisants Pas de gain de teinte	Augmentation du risque de carie par absorption des fluorures Attention aux établissements qui utilisent du perborate de sodium, considéré comme étant toxique pour la reproduction et la fertilité

VI. Conclusion

Dans la société actuelle, avoir les dents plus « blanches » est une demande esthétique très convoitée pour de nombreuses personnes. Plusieurs méthodes sont aujourd'hui disponibles pour éclaircir les dents. Il devient alors complexe pour les patients de choisir une méthode d'éclaircissement dentaire devant ce large panel de techniques et produits proposés, soit chez le chirurgien-dentiste, soit en libre accès dans le commerce.

Avoir recours au chirurgien-dentiste permet au patient de bénéficier de produits et de systèmes d'éclaircissement performants et efficaces. En effet, le chirurgien-dentiste est le seul à être apte à diagnostiquer le type de dyschromie dont est atteint le patient et à juger de l'indication d'un traitement d'éclaircissement et/ou les contre-indications si elles existent.

Avant tout traitement, un détartrage et un polissage des dents sont nécessaires pour confirmer le diagnostic de la dyschromie et les indications d'éclaircissement. Plusieurs techniques sont alors disponibles, sous la supervision du chirurgien-dentiste.

Tout d'abord, la technique au fauteuil était très pratiquée. Sous une source lumineuse, elle utilisait un gel éclaircissant contenant une concentration en peroxyde d'hydrogène aux alentours de 35%. Cependant, avec la réglementation actuelle de l'Union Européenne, cette technique a perdu de son intérêt pour les chirurgiens-dentistes. En effet, les professionnels de santé ont l'autorisation d'utiliser des produits avec une concentration comprise en 0,1 et 6% de peroxyde d'hydrogène présent ou dégagé. Ainsi, la technique ambulatoire devient aujourd'hui le traitement privilégié par les chirurgiens-dentistes.

La technique ambulatoire utilise un gel à base de peroxyde de carbamide entre 10% et 16% placé à l'intérieur d'une gouttière thermoformée. Il est alors possible pour le patient d'effectuer son traitement à son domicile tout en ayant le suivi de son chirurgien-dentiste. Cette technique présente un résultat efficace et sécuritaire pour le patient. Malgré le risque d'apparition d'effets indésirables tels que les sensibilités dentaires et les irritations gingivales, ils sont transitoires et réversibles. Un traitement au nitrate de potassium en complément ou après le traitement permet de mettre fin à ces effets indésirables et de les anticiper.

Le gain est de minimum deux teintes après traitement ambulatoire externe sur dents vitales. De plus, seul un traitement professionnel chez le chirurgien-dentiste pourra être efficace sur les dyschromies sévères tels que les fluoroses ou encore les colorations dues aux tétracyclines.

Néanmoins, les patients se tournent aujourd'hui de plus en plus vers les produits en vente libre et sans la supervision du chirurgien-dentiste. En effet, leur facilité d'utilisation et leur prix bas ont permis l'augmentation de leur production et de la demande ces dernières années. Les dentifrices, les bains de bouche, les chewing gum, les bandes, les vernis ou encore les stylos sont disponibles sous plusieurs formes et marques. Cependant, leur efficacité reste limitée et de nombreux effets indésirables sont à noter en cas de non-respect des recommandations du fabricant.

Ces produits présentent de nombreux produits actifs tels que le bicarbonate de sodium, la silice ou encore le peroxyde d'hydrogène. Tous ces produits sont réglementés par l'Union Européenne, notamment une concentration en peroxyde d'hydrogène présent ou dégagé dans le produit qui doit être inférieur à 0,1%.

Ainsi, leur efficacité dans l'éclaircissement des dents est limitée, voire inefficace. Ils permettent toutefois un maintien de la couleur des dents après traitement d'éclaircissement professionnel.

Les effets secondaires sont rares et réversibles. Cependant, en cas de non-respect des recommandations du fabricant tels que l'abus de fréquence et/ou de durée de pose, les effets peuvent être délétères sur la santé bucco-dentaire des utilisateurs. Avant d'effectuer un quelconque traitement, il est conseillé d'avoir recours à l'avis de son chirurgien-dentiste.

Il est aussi possible pour les personnes souhaitant avoir un sourire plus « blanc » d'avoir recours à des produits dits « faits maison », ou encore appelés remèdes de grand-mère. Ils ont montré une efficacité dans le maintien de la couleur des dents, mais présentent un risque pour la santé bucco-dentaires tels que les usures ou les érosions dentaires lors d'une mauvaise utilisation.

Concernant les bars à sourire, étant dirigés par des non professionnels de santé et depuis la nouvelle réglementation de la concentration en peroxyde d'hydrogène inférieure à 0,1% qui s'applique pour eux aussi, ces derniers sont devenus presque inefficaces pour la plupart des utilisateurs. Nombreux d'entre eux ont aujourd'hui fermé.

Par conséquent, il est nécessaire de sensibiliser les patients au fait qu'outre les publicités et les réseaux sociaux faisant la promotion de l'efficacité de l'éclaircissement avec les produits à base de charbon, de pigments à effets d'optique ou autres, le traitement à base de peroxyde d'hydrogène chez le chirurgien-dentiste reste le seul traitement qui favorise des résultats efficaces et sur le long terme.

Les traitements sans recours au chirurgien-dentiste et lorsque les recommandations d'utilisation ne sont pas respectées peuvent présenter des effets délétères pour le patient. La meilleure solution reste de consulter le chirurgien-dentiste avant tout traitement.

Bibliographie

1. BERSEZIO C, MARTÍN J, HERRERA A, LOGUERCIO A, FERNÁNDEZ E. The effects of at-home whitening on patients' oral health, psychology, and aesthetic perception. *BMC Oral Health*. déc 2018;18(1):208.
2. SELLEM J, ORLU R, DURSUN E. Dyschromies colorées du secteur antérieur : étiopathogénie et prise en charge. *Actual Odonto-Stomatol*. sept 2014;(269):36-41.
3. ATTIN T, PAQUÉ F, AJAM F, LENNON ÁM. Review of the current status of tooth whitening with the walking bleach technique. *Int Endod J*. 2003;36(5):313-29.
4. ABOUDHARAM G, FOUQUE F, PIGNOLY C, CLAISSE A, PLAZY A. Éclaircissement dentaire. *Elsevier Masson SAS*. 2008;28-745-V-10.
5. LASSERRE J-F. Les sept dimensions de la couleur des dents naturelles. *Clinic*. 2007;28:14.
6. D'INCAU E. Couleur et choix de la teinte en odontologie. *JPIO Esthétique*. 2014;15.
7. WIEGAND A, VOLLMER D, FOITZIK M, ATTIN R, ATTIN T. Efficacy of different whitening modalities on bovine enamel and dentin. *Clin Oral Investig*. juin 2005;9(2):91-7.
8. LASSERRE JF, POP IS, D'INCAU E. La couleur en Odontologie. *Cahiers de Prothèse*. 1 sept 2006;25-39.
9. ASSOCIATION DENTAIRE FRANÇAISE, COMMISSION DES DISPOSITIFS MEDICAUX. L'éclaircissement dentaire: évaluation des thérapeutiques. *Paris: Association dentaire française*. 2007.
10. MIARA A, MIARA P. Traitements des dyschromies en odontologie. *Edition Cdp*. 2006, 114p
11. CLEMENT M. MARCOUX C. Les dyschromies dentaires : un diagnostic précis pour un traitement esthétique réussi. *Edition CdP*. 2018, 196p
12. HATTAB FN, QUDEIMAT MA, AL-RIMAWI HS. Dental Discoloration: An Overview. *J Esthet Restor Dent*. Nov 1999;11(6):291-310.
13. SFREDDO M, MASON S. Évaluation du blanchiment dentaire par spectrophotométrie et SEM. *Quintessenza Internazionale*. 2005; 5:55-76
14. ANONYME. View De Mélanodontie Infantile. *AthenaDental Société de Distribution de Matériel Dentaire*. Août 2013. Disponible sur: <https://www.athenadental.fr/article-746-View-De-M%C3%A9lanodontie-Infantile.html> (consulté le 16 juin 2020)

15. PIGNOLY C, KOUBI G, FAUCHER A. Les dyschromies dentaires : de l'éclaircissement aux facettes céramique. *Paris : Edition CdP*. 2001, 123p
16. NOTHIAS JL, BONNET E. Les techniques de blanchiment des dents sont-elles inoffensives ?. Sept 2010. Disponible sur:
<https://sante.lefigaro.fr/actualite/2010/09/05/10399-techniques-blanchiment-dents-sont-elles-inoffensives> (consulté le 20 avril 2020)
17. KWON SR, WERTZ PW. Review of the Mechanism of Tooth Whitening: The Mechanism of Tooth Whitening. *J Esthet Restor Dent*. Sept 2015;27(5):240-57.
18. HAYWOOD VB, HEYMANN HO. Nightguard vital bleaching. *Quintessence Int Berl Ger* 1985. Mars 1989;20(3):173-6.
19. Directive du Conseil 2011/84/UE du 20 septembre 2011 modifiant la directive 76/768/CEE relative aux produits cosmétiques en vue d'adapter son annexe III au progrès technique. *Journal officiel de l'Union Européenne*. 29 Oct 2011.
20. Décision du 9 juillet 2013 portant suspension de la mise sur le marché, de la distribution, de l'exportation, de l'importation, de la fabrication, de la détention en vue de la vente ou de la distribution à titre gratuit et de l'utilisation de produits mis sur le marché sous le statut de dispositifs médicaux destinés à être utilisés sur la face externe des dents en vue de les blanchir ou de les éclaircir, interdiction de ces mêmes activités pour d'autres de ces produits et retrait de ces derniers. *J.O.R.F.* n°0184 du 9 août 2013, Texte n°12.
21. Arrêté du 24 août 2012 modifiant l'arrêté du 6 février 2001 fixant la liste des substances qui ne peuvent être utilisées dans les produits cosmétiques en dehors des restrictions et conditions fixées par cette liste. *JORF*.
22. BONNET E. Le blanchiment des dents : une affaire à éclaircir. *Clinic*. 2014; 35:69-74.
23. GARDON-MOLLARD G. Le guide de l'éclaircissement ambulatoire. *Copyright The Dentalist*. 2013;23.
24. QIAN F, GEISINGER S, KWON SR. Employment of Reservoirs in At-Home Whitening Trays: Efficacy and Efficiency in Tooth Whitening. *J Contemp Dent Pract*. Mai 2015;16(5):383-8.
25. SWIFT EJ, MAY KN, WILDER AD, HEYMANN HO, BAYNE SC. Two-year clinical evaluation of tooth whitening using an at-home bleaching system. *J Esthet Dent*. 1999;11(1):36-42.

26. APAP M, PELISSIER B, BERTRAND C, BONNET E. Évaluation clinique d'un nouveau procédé d'éclaircissement dentaire ambulatoire : l'Opalescence® Trèswhite® Supreme. *Clinic*. n° 01 du 01/01/2012. Disponible sur: <https://www.editionsmdp.fr/revues/clinic/article/n-33-01/evaluation-clinique-d-un-nouveau-procede-d-eclaircissement-dentaire-ambulatoire-l-opalescence-treswhite-supreme-CL11330102301.html> (consulté le 16 juillet 2020)
27. PELISSIER B, AMICE C, BRUGEAUD E, CHAZEL JC. Nouvelles gouttières préchargées pour l'éclaircissement des dents vitales en conformité avec la législation. *Clinic*. n° 04 du 01/04/2014. Disponible sur: <https://www.editionsmdp.fr/revues/clinic/article/n-35-04/nouvelles-gouttieres-prechargees-pour-l-eclaircissement-des-dents-vitales-en-conformite-avec-la-legislation.html> (consulté le 16 juillet 2020)
28. APAP M. Emballez, c'est pesé. *Clinic*. n° 09 du 01/10/2013. Disponible sur: <http://www.editionsmdp.fr:81/revues/clinic/article/n-34-10/emballez-c-est-pese-CL11340950101?preg=preg> (consulté le 16 juillet 2020)
29. REITZER F. Nocivité des techniques d'éclaircissement sur dents vitales entre mythes et réalités. *Le fil dentaire magazine dentaire*. 19 mai 2017. Disponible sur: <https://www.lefildentaire.com/articles/clinique/esthetique/nocivite-des-techniques-d-eclaircissement-sur-dents-vitales-entre-mythes-et-realites/> (consulté le 22 juillet 2020)
30. DAHL JE, PALLESEN U. Tooth bleaching a critical review. *Crit Rev Oral Biol Med*. Juill 2003;14(4):292-304.
31. LI Y, GREENWALL L. Safety issues of tooth whitening using peroxide-based materials. *Br Dent J*. 13 juill 2013;215(1):29-34.
32. LIMA AF, RIBEIRO APD, SOARES DGS, SACONO NT, HEBLING J, DE SOUZA COSTA CA. Toxic effects of daily applications of 10% carbamide peroxide on odontoblast-like MDPC-23 cells. *Acta Odontol Scand*. Sept 2013;71(5):1319-25.
33. BERNARDON JK, MARTINS MV, RAUBER GB, MONTEIRO JUNIOR S, BARATIERI LN. Effets des agents désensibilisants dans les gels de blanchiment ambulatoire. *Clinic*. n°9 du 01/09/2016; 37:387-388 Disponible sur: <https://www.editionsmdp.fr/revues/clinic/article/n-349/effets-des-agents-desensibilisants-dans-les-gels-de-blanchiment-ambulatoire-CL11370938801.html> (consulté le 22 juillet 2020)
34. ZIEBOLZ D, HELMS K, HANNIG C, ATTIN T. Efficacy and oral side effects of two highly concentrated tray-based bleaching systems. *Clin Oral Investig*. 31 juill 2007;11(3):267-75.
35. ALMAS K, AL-HARBI M, AL-GUNAIM M. The effect of a 10% carbamide peroxide home bleaching system on the gingival health. *J Contemp Dent Pract*. 15 févr 2003;4(1):32-41.
36. LI Y. The safety of peroxide-containing at-home tooth whiteners. *Compend Contin Educ Dent Jamesburg NJ* 1995. Avr 2003;24(4A):384-9.


37. PUBLICATION DU CONSEIL SUPERIEUR DE LA SANTE N° 8782. Pratiques de blanchiment et d'éclaircissement des dents. *Conseil supérieur de la santé*. 8 mai 2013.
38. GOLDBERG M, GROOTVELD M, LYNCH E. Undesirable and adverse effects of tooth-whitening products: a review. *Clin Oral Investig*. Févr 2010;14(1):1-10.
39. ZANTNER C, BEHEIM-SCHWARZBACH N, NEUMANN K, KIELBASSA AM. Surface microhardness of enamel after different home bleaching procedures. *Dent Mater*. Févr 2007;23(2):243-50.
40. TAM L. La sûreté des techniques de blanchiment à domicile. *Journal de l'association dentaire canadienne*. 1999; Vol 65:453-5
41. PINTO CF, OLIVEIRA R DE, CAVALLI V, GIANNINI M. Peroxide bleaching agent effects on enamel surface microhardness, roughness and morphology. *Braz Oral Res*. Déc 2004;18(4):306-11.
42. MAGALHÃES JG, MARIMOTO ÂRK, TORRES CRG, PAGANI C, TEIXEIRA SC, BARCELLOS DC. Microhardness change of enamel due to bleaching with in-office bleaching gels of different acidity. *Acta Odontol Scand*. Mars 2012;70(2):122-6.
43. ATTIN T, SCHMIDLIN PR, WEGEHAUPT F, WIEGAND A. Influence of study design on the impact of bleaching agents on dental enamel microhardness: A review. *Dent Mater*. Févr 2009;25(2):143-57.
44. ATTIN T, BETKE H, SCHIPPAN F, WIEGAND A. Potential of fluoridated carbamide peroxide gels to support post-bleaching enamel re-hardening. *J Dent*. Sept 2007;35(9):755-9.
45. CARLSSON J. Salivary peroxidase: an important part of our defense against oxygen toxicity. *J Oral Pathol*. Sept 1987;16(8):412-6.
46. MUNRO IC, WILLIAMS GM, HEYMANN HO, KROES R. Tooth whitening products and the risk of oral cancer. *Food Chem Toxicol*. Mars 2006;44(3):301-15.
47. INTERNATIONAL AGENCY FOR RESEARCH ON CANCER. Re-evaluation of some organic chemicals, hydrazine and hydrogen peroxide. *Lyon: IARC (IARC monographs on the evaluation of carcinogenic risks to humans)*. 1999.
48. DGCCRF (Direction Générale de la Concurrence, de la Consommation et de la Répression des Fraudes). Blanchiment des dents : une réglementation protectrice des consommateurs. *Economie.gouv.fr*. Disponible sur: <https://www.economie.gouv.fr/dgccrf/blanchiment-des-dents-reglementation-protectrice-des-consommateurs> (consulté le 4 sept 2020)

49. WALMSLEY D. Blanchiment dentaire : ne jouez pas avec la santé de vos dents. *The Conversation*. 18 mars 2019. Disponible sur: <http://theconversation.com/blanchiment-dentaire-ne-jouez-pas-avec-la-sante-de-vos-dents-113779> (consulté le 9 sept 2020)
50. Règlement (CE) no 1223/2009 du Parlement européen et du Conseil du 30 novembre 2009 relatif aux produits cosmétiques. *Journal officiel de l'Union européenne*. 22 déc 2019 :151.
51. CHAMBERS C, DEGEN G, JAZWIEC-HZYION B, MARTY JP et al. Opinion on hydrogen peroxide, in its free form or when released, in oral hygiene products and tooth whitening products. *Scientific Committee on Consumer Products SCCP*. 18 déc 2007.
52. DEMARCO FF, MEIRELES SS, MASOTTI AS. Over-the-counter whitening agents: a concise review. *Braz Oral Res*. Juin 2009;23(suppl 1):64-70.
53. VAZ VTP, JUBILATO DP, DE OLIVEIRA MRM, BORTOLATTO JF, FLOROS MC, DANTAS AAR, et al. Whitening toothpaste containing activated charcoal, blue covarine, hydrogen peroxide or microbeads: which one is the most effective. *J Appl Oral Sci*. 14 janv 2019;27. Disponible sur: <https://www.ncbi.nlm.nih.gov/pmc/articles/PMC6438662/> (consulté le 23 juillet 2020)
54. ANONYME. Blanchiment dentaire - Infos et conseils. *Laboratoire Médident*. 10 mars 2015. Disponible sur: <https://www.laboratoire-medident.fr/blog/comment-blanchir-ses-dents-n67> (consulté le 6 avril 2020)
55. JOINER A. Whitening toothpastes: A review of the literature. *J Dent*. Janv 2010;38:e17-24.
56. TAO D, SMITH RN, ZHANG Q, SUN JN, PHILPOTTS CJ, RICKETTS SR, ET AL. Tooth whitening evaluation of blue covarine containing toothpastes. *J Dent*. Déc 2017;67:S20-4.
57. OLIVEIRA M, FERNÁNDEZ E, BORTOLATTO J, OLIVEIRA JUNIOR O, BANDECA M, KHAJOTIA S, et al. Optical Dental Whitening Efficacy of Blue Covarine Toothpaste in Teeth Stained by Different Colors: Optical Dental Whitening Efficacy. *J Esthet Restor Dent*. Mars 2016;28:S68-77.
58. JOINER A. A silica toothpaste containing blue covarine: a new technological breakthrough in whitening. *Int Dent J*. 2009;284-8.
59. DOUKI N. Comment bien choisir son dentifrice. *Paris : Clinic*. Mai 2014.
60. KARADAS M, HATIPOGLU O. Efficacy of Mouthwashes Containing Hydrogen Peroxide on Tooth Whitening. *Sci World J*. 2015. Disponible sur: <https://www.ncbi.nlm.nih.gov/pmc/articles/PMC4534617/> (consulté le 5 sept 2020)

61. OLIVEIRA J, SARLO R, BRESCIANI E, CANEPPELE T. Whitening Efficacy of Whitening Mouth Rinses Used Alone or in Conjunction With Carbamide Peroxide Home Whitening. *Oper Dent*. 1 mai 2017;42(3):319-26.
62. SCCP. Les Produits de blanchiment des dents et d'hygiène dentaire contenant du peroxyde d'hydrogène. *Greenfacts*. 2007. Disponible sur: <https://copublications.greenfacts.org/fr/blanchiment-dents/index.htm#6> (consulté le 2 sept 2020)
63. EACHEMPATI P, NAGRAJ SK, KRISHANAPPA SKK, GUPTA P, YAYLALI IE. Home-based chemically-induced whitening (bleaching) of teeth in adults. *Cochrane Database Syst Rev*. 2018;(12). Disponible sur: <https://www.cochranelibrary.com/cdsr/doi/10.1002/14651858.CD006202.pub2/full/fr?cookiesEnabled> (consulté le 9 sept 2020)
64. BIESBROCK AR, WALTERS P, BARTIZEK RD. A chewing gum containing 7.5% sodium hexametaphosphate inhibits stain deposition compared with a placebo chewing gum. *Compend Contin Educ Dent Jamesburg NJ* 1995. Avr 2004;25(4):253-4, 256, 258 passim; quiz 265, 299.
65. MAKINO S, KAWAMOTO C, IKEDA T, DOI T, NARISE A, TANAKA T, et al. Whitening Efficacy of Chewing Gum Containing Sodium Metaphosphate on Coffee Stain: Placebo-controlled, Double-blind In Situ Examination. *Oper Dent*. 1 sept 2019;44(5):469-75.
66. MANKODI SM, CONFORTI N, BERKOWITZ H. Efficacy of baking soda-containing chewing gum in removing natural tooth stain. *Compend Contin Educ Dent Jamesburg NJ* 1995. Juill 2001;22(7A):29-32.
67. HIRSCH M. Avis de l'Agence française de sécurité sanitaire des aliments relatif à l'évaluation du bicarbonate de sodium et de carbonate de calcium en tant que substance à but nutritionnel dans une gomme à mâcher (chewing-gum) et de l'allégation « ce chewing-gum sans sucres vous aide à préserver la blancheur naturelle de vos dents ». AFSSA (Agence Française de Sécurité Sanitaire des Aliments). 29 juin 2005.
68. WALTERS PA, BIESBROCK AR, BARTIZEK RD. Benefits of Sodium Hexametaphosphate-Containing Chewing Gum for Extrinsic Stain Inhibition. *J Dent Hyg*. 2004;78(4):8.
69. ANONYME. Quels effets a le chewing gum sur notre santé et l'environnement?. Avril 2019. Disponible sur: <https://moliere-49.anjou.e-lyco.fr/wp-content/uploads/sites/36/2019/04/Effets-du-chewing-gum.pdf> (consulté le 7 oct 2020)
70. GIBERT A. Kit blanchiment des dents : avis, comparatif et guide 2020. *Dentaly.org*. 2016. Disponible sur: <https://www.dentaly.org/tout-savoir-sur-les-kits-blanchiment-des-dents/> (consulté le 11 sept 2020)

71. GIBERT A. Bandes blanchissantes : notre guide complet pour bien choisir. *Dentaly.org*. 2018. Disponible sur: <https://www.dentaly.org/tout-savoir-sur-les-kits-blanchiment-des-dents/bandes-blanchissantes/> (consulté le 11 sept 2020)
72. GIBERT A. Stylo blancheur : nos astuces pour vous aider à faire votre choix. *Dentaly.org*. 2018. Disponible sur: <https://www.dentaly.org/tout-savoir-sur-les-kits-blanchiment-des-dents/stylo-blancheur/> (consulté le 11 sept 2020)
73. EL OUADNASSI I, KISSA J. Motivation du patient : étape de taille pour un bon traitement parodontal (2ème Partie : Prescription des moyens d'hygiène bucco-dentaire). *Le courrier du dentiste*. 29 mars 2011. Disponible sur: <https://www.lecourrierdudentiste.com/dossiers-du-mois/motivation-du-patient-etape-de-taille-pour-un-bon-traitement-parodontal-2eme-partie-prescription-des-moyens-dhygiene-bucco-dentaire.html> (consulté le 22 sept 2020)
74. KUGEL G, ABOUSHALA A, SHARMA S, FERREIRA S, ANDERSON C. Maintenance of whitening with a power toothbrush after bleaching treatment. *Compendium of continuing education in dentistry (Jamesburg, N.J. : 1995)*. 2004, Vol 25.
75. HEASMAN PA, HOLLIDAY R, BRYANT A, PRESHAW PM. Evidence for the occurrence of gingival recession and non-carious cervical lesions as a consequence of traumatic toothbrushing. *J Clin Periodontol*. 2015;42(S16):S237-55.
76. ANONYME. FAQ La très grande foire aux questions sur l'hygiène orale. Le brossage des dents. *ParoSphère*. Disponible sur: <https://fr.calameo.com/read/00004081837980b6f6e52> (consulté le 26 sept 2020)
77. ANONYME. Citron pour blanchir les dents : principe. Ooreka.fr. Disponible sur: [//blanchiment-des-dents.ooreka.fr/comprendre/citron-dents-blanches](http://blanchiment-des-dents.ooreka.fr/comprendre/citron-dents-blanches) (consulté le 26 sept 2020)
78. MOUTON C, ROBERT J.C. Module - Bactériologie - Cours - Courbe de Stephan. *Université de Rennes 1*. 2010. Disponible sur: <http://www.unsof.org/media/bacterio/html/cours-N111C8-2.html> (consulté le 26 sept 2020)
79. DAVIDO N, YASUKAWA K. Odontologie conservatrice et endodontie - Odontologie prothétique. Internat en odontologie. *Edition Maloine*. 2014. 216p
80. VREVEN J, VERMEERSCH G, MAINGUET P. Lésions dentaires associées aux acides d'origine exogène et endogène. *Acta Endosc*. 1 oct 2008;38(3):263.
81. MADESWARAN S, JAYACHANDRAN S. Sodium bicarbonate: A review and its uses in dentistry. *Indian J Dent Res*. 2018;29(5):672.
82. LI Y. Stain removal and whitening by baking soda dentifrice. *J Am Dent Assoc*. Nov 2017;148(11):S20-6.

83. GIBERT A, FOGNINI N. Le bicarbonate de soude pour avoir des dents blanches : ça marche ?. *Dentaly.org*. 2017. Disponible sur: <https://www.dentaly.org/bicarbonate-soude-dent/> (consulté le 3 oct 2020)
84. GIBERT A. Le charbon végétal pour blanchir ses dents naturellement. *Dentaly.org*. 2017. Disponible sur: <https://www.dentaly.org/charbon-vegetal-dent/> (consulté le 3 oct 2020)
85. PALANDI S DA S, KURY M, PICOLO MZD, COELHO CSS, CAVALLI V. Effects of activated charcoal powder combined with toothpastes on enamel color change and surface properties. *J Esthet Restor Dent*. Disponible sur: <http://onlinelibrary.wiley.com/doi/abs/10.1111/jerd.12646> (consulté le 4 oct 2020)
86. PERTIWI UI, ERIWATI YK, IRAWAN B. Surface changes of enamel after brushing with charcoal toothpaste. *J Phys Conf Ser*. Août 2017;884:012002.
87. ANONYME. Health charity explores the facts and myths of charcoal toothpaste. *Oral Health Foundation*. 3 oct 2017. Disponible sur : <https://www.dentalhealth.org/news/health-charity-explores-the-facts-and-myths-of-charcoal-toothpaste> (consulté le 4 oct 2020)
88. ANONYME. Blanchiment des dents maison : les techniques de grands-mères pour blanchir ses dents. *Holodent*. Disponible sur: <https://www.holodent.fr/blanchiment-des-dents-maison/> (consulté le 4 oct 2020)
89. GIBERT A. Bars à sourire : De quoi s'agit-il ? Faut-il se méfier ?. *Dentaly.org*. 2018. Disponible sur: <https://www.dentaly.org/tout-savoir-sur-le-blanchiment-des-dents/bars-a-sourire-de-quoi-sagit-il-faut-il-se-mefier/> (consulté le 16 oct 2020)
90. ORDRE NATIONAL DES CHIRURGIENS-DENTISTES. Les "bars à sourire" peuvent nuire à la santé. *La lettre*. Septembre 2011, N°100 :36.
91. BARTNIK M. L'activité des «bars à sourire» plus encadrée. *Le Figaro.fr*. 2013. Disponible sur: <https://www.lefigaro.fr/societes/2013/08/09/20005-20130809ARTFIG00373-l-activite-des-bars-a-sourire-plus-encadree.php> (consulté le 10 oct 2020)
92. ELBEZE L. Éclaircissement interne, alternative au perborate de sodium. *L'information dentaire*. 1 mars 2008. Disponible sur : <https://www.information-dentaire.fr/formations/eclaircissement-interne-alternative-au-perborate-de-sodium/> (consulté le 10 oct 2020)



SERMENT MEDICAL

En présence des Maîtres de cette Faculté, de mes chers condisciples, devant l'effigie d'HIPPOCRATE.

Je promets et je jure, d'être fidèle aux lois de l'honneur et de la probité dans l'exercice de la Médecine Dentaire.

Je donnerai mes soins à l'indigent et n'exigerai jamais un salaire au-dessus de mon travail, je ne participerai à aucun partage clandestin d'honoraires.

Je ne me laisserai pas influencer par la soif du gain ou la recherche de la gloire.

Admis dans l'intérieur des maisons, mes yeux ne verront pas ce qui s'y passe, ma langue taira les secrets qui me seront confiés et mon état ne servira pas à corrompre les mœurs ni à favoriser le crime.

Je ne permettrai pas que des considérations de religion, de nation, de race, de parti ou de classe sociale viennent s'interposer entre mon devoir et mon patient.

Même sous la menace, je n'admettrai pas de faire usage de mes connaissances médicales contre les lois de l'humanité.

J'informerai mes patients des décisions envisagées, de leurs raisons et de leurs conséquences. Je ne tromperai jamais leur confiance et n'exploiterai pas le pouvoir hérité des connaissances pour forcer les consciences.

Je préserverai l'indépendance nécessaire à l'accomplissement de ma mission. Je n'entreprendrai rien qui dépasse mes compétences. Je les entretiendrai et les perfectionnerai pour assurer au mieux les services qui me seront demandés.

Respectueux et reconnaissant envers mes Maîtres, je rendrai à leurs enfants l'instruction que j'ai reçue de leur père.

Que les hommes m'accordent leur estime si je suis fidèle à mes promesses. Que je sois

déshonoré et méprisé de mes confrères si j'y manque.

PELISSIER Aurélie – Éclaircissement dentaire sur dents vitales : avec ou sans intervention du chirurgien-dentiste

Th. : Chir. dent. : Marseille : Aix –Marseille Université : 2021

Rubrique de classement : Odontologie Conservatrice

Résumé :

Dans la société actuelle, les patients sont de plus en plus préoccupés par la couleur de leurs dents et se tournent vers la pratique de l'éclaircissement dentaire. Certaines dyschromies dentaires peuvent être prises en charge par le chirurgien-dentiste par éclaircissement dentaire au fauteuil ou par technique ambulatoire sur dents vitales. Ces techniques, utilisant du peroxyde d'hydrogène, peuvent présenter une réelle efficacité mais peuvent aussi être source d'effets indésirables pour la santé bucco-dentaire. Par ailleurs, les patients peuvent également avoir recours à des produits ne nécessitant pas la supervision du chirurgien-dentiste. Ces produits sont en vente libre ou peuvent être « faits maison ». Il existe également des « bars à sourire » dont l'ouverture n'est conditionnée par aucun diplôme reconnu. Néanmoins, toutes ces techniques, qu'elles soient avec ou sans recours au chirurgien-dentiste, sont réglementées par l'Union Européenne sur leur composition et leur utilisation. Ainsi, nous avons tenté de faire le point sur les différentes techniques disponibles afin d'en déterminer leur efficacité et complications éventuelles.

Mots clés : Blanchiment dentaire / Dyschromie dentaire / Efficacité / Agents éclaircissants dentaire / Législation sur les produits chimiques ou pharmaceutique

PELISSIER Aurelie – Dental whitening on vital teeth: with or without intervention of the dentist

Abstract:

In the current society, patients are increasingly concerned about the color of their teeth and are turning to the practice of tooth bleaching. Some tooth discoloration can be supported by the dentist by tooth bleaching in chair or ambulatory technique on vital teeth. These techniques using hydrogen peroxide can be very effective but can be also a source of undesirable effects on oral health. Otherwise, patients can also use products that don't require the supervision of the dentist. These products are available over the counter or can be "homemade". There are also "smile bars" which the opening is not conditioned by any recognized diploma. However, all these techniques, with or without resort to a dentist, are regulated by the European Union on their composition and their utilization. Thus, we tried to take stock of the different techniques available in order to determine their effectiveness and possible complications.

Key words : Tooth bleaching / Tooth discoloration / Efficiency / Tooth bleaching agents / Drug legislation