



HAL
open science

Efficacy and safety of hyperbaric oxygen therapy monitored by fluorescein angiography in patients undergoing a retinal artery occlusion

Jérémy Chiabo

► **To cite this version:**

Jérémy Chiabo. Efficacy and safety of hyperbaric oxygen therapy monitored by fluorescein angiography in patients undergoing a retinal artery occlusion. Human health and pathology. 2021. dumas-03371361

HAL Id: dumas-03371361

<https://dumas.ccsd.cnrs.fr/dumas-03371361>

Submitted on 8 Oct 2021

HAL is a multi-disciplinary open access archive for the deposit and dissemination of scientific research documents, whether they are published or not. The documents may come from teaching and research institutions in France or abroad, or from public or private research centers.

L'archive ouverte pluridisciplinaire **HAL**, est destinée au dépôt et à la diffusion de documents scientifiques de niveau recherche, publiés ou non, émanant des établissements d'enseignement et de recherche français ou étrangers, des laboratoires publics ou privés.



UNIVERSITÉ DE NICE SOPHIA ANTIPOLIS
Faculté de Médecine de Nice

**THÈSE POUR LE DIPLÔME D'ÉTAT DE DOCTEUR EN
MÉDECINE**

Présentée et soutenue publiquement à la Faculté de Médecine de Nice
Le 1^{er} Octobre 2021

Par **Jérémy CHIABO**
Né le 16 Novembre 1992 à Nice

**Efficacy and safety of hyperbaric oxygen therapy monitored by
fluorescein angiography in patients with retinal artery occlusion.**

Membres du jury

Président du jury : Madame le **Professeur Stéphanie Baillif**

Directeur de thèse : Monsieur le **Docteur Arnaud Martel**

Assesseurs : Madame le **Docteur Barbara Casolla**
Madame le **Docteur Julie Contenti**
Monsieur le **Docteur Andreas Kauert**
Monsieur le **Professeur Jacques Levraut**



UNIVERSITÉ DE NICE SOPHIA ANTIPOLIS
Faculté de Médecine de Nice

**THÈSE POUR LE DIPLÔME D'ÉTAT DE DOCTEUR EN
MÉDECINE**

Présentée et soutenue publiquement à la Faculté de Médecine de Nice
Le 1^{er} Octobre 2021

Par **Jérémy CHIABO**
Né le 16 Novembre 1992 à Nice

**Efficacy and safety of hyperbaric oxygen therapy monitored by
fluorescein angiography in patients with retinal artery occlusion.**

Membres du jury

Président du jury : Madame le **Professeur Stéphanie Baillif**

Directeur de thèse : Monsieur le **Docteur Arnaud Martel**

Assesseurs :
Madame le **Docteur Barbara Casolla**
Madame le **Docteur Julie Contenti**
Monsieur le **Docteur Andreas Kauert**
Monsieur le **Professeur Jacques Levrant**

Liste des enseignants au 1er novembre 2020 à la Faculté de Médecine de Nice

Doyen

Pr. BAQUÉ Patrick

Vice-doyens

**Pédagogie
Recherche
Etudiants**

**Pr. ALUNNI Véronique
Pr. DELLAMONICA jean
M. JOUAN Robin**

Chargé de mission projet Campus

Pr. PAQUIS Philippe

Conservateur de la bibliothèque

Mme AMSELLE Danièle

Directrice administrative des services

Mme CALLEA Isabelle

Doyens Honoraires

M. RAMPAL Patrick
M. BENCHIMOL Daniel

Liste des enseignants au 1er novembre 2020 à la Faculté de Médecine de Nice

PROFESSEURS CLASSE EXCEPTIONNELLE

M.	BAQUÉ Patrick	Anatomie - Chirurgie Générale (42.01)
M.	BERNARDIN Gilles	Réanimation Médicale (48.02)
Mme	BLANC-PEDEUTOUR Florence	Cancérologie – Génétique (47.02)
M.	DARCOURT Jacques	Biophysique et Médecine Nucléaire (43.01)
M.	DRICI Milou-Daniel	Pharmacologie Clinique (48.03)
M.	ESNAULT Vincent	Néphrologie (52-03)
M.	GILSON Éric	Biologie Cellulaire (44.03)
M.	GUGENHEIM Jean	Chirurgie Digestive (52.02)
M.	HASSEN KHODJA Reda	Chirurgie Vasculaire (51.04)
M.	HÉBUTERNE Xavier	Nutrition (44.04)
M.	HOFMAN Paul	Anatomie et Cytologie Pathologiques (42.03)
Mme	ICHAÏ Carole	Anesthésiologie et Réanimation Chirurgicale (48.01)
M.	LACOUR Jean-Philippe	Dermato-Vénéréologie (50.03)
M.	LEFTHERIOTIS Georges	Physiologie ; médecine vasculaire (51.04)
M.	MARQUETTE Charles-Hugo	Pneumologie (51.01)
M.	MARTY Pierre	Parasitologie et Mycologie (45.02)
M.	MICHIELS Jean-François	Anatomie et Cytologie Pathologiques (42.03)
M.	MOUNIER Nicolas	Cancérologie, Radiothérapie (47.02)
M.	MOUROUX Jérôme	Chirurgie Thoracique et Cardiovasculaire (51.03)
M.	PADOVANI Bernard	Radiologie et Imagerie Médicale (43.02)
M.	PAQUIS Philippe	Neurochirurgie (49.02)
Mme	PAQUIS Véronique	Génétique (47.04)
M.	PRADIER Christian	Épidémiologie, Économie de la Santé et Prévention (46.01)
M.	QUATREHOMME Gérald	Médecine Légale et Droit de la Santé (46.03)
M.	RAUCOULES-AIMÉ Marc	Anesthésie et Réanimation Chirurgicale (48.01)
M.	ROBERT Philippe	Psychiatrie d'Adultes (49.03)
M.	SCHNEIDER Stéphane	Nutrition (44.04)
M.	TRAN Albert	Hépto Gastro-entérologie (52.01)



UNIVERSITÉ
CÔTE D'AZUR
FACULTÉ
DE MÉDECINE

Liste des enseignants au 1er novembre 2020 à la Faculté de Médecine de Nice

PROFESSEURS PREMIERE CLASSE

Mme	ASKENAZY-GITTARD Florence	Pédopsychiatrie (49.04)
M.	BARRANGER Emmanuel	Gynécologie Obstétrique (54.03)
M.	BÉRARD Étienne	Pédiatrie (54.01)
M.	BONGAIN André	Gynécologie-Obstétrique (54.03)
Mme	BREUIL Véronique	Rhumatologie (50.01)
M.	CASTILLO Laurent	O.R.L. (55.01)
M.	CHEVALLIER Patrick	Radiologie et Imagerie Médicale (43.02)
M.	DE PERETTI Fernand	Anatomie-Chirurgie Orthopédique (42.01)
M.	FERRARI Émile	Cardiologie (51.02)
M.	FERRERO Jean-Marc	Cancérologie ; Radiothérapie (47.02)
M.	FONTAINE Denys	Neurochirurgie (49.02)
M.	GUÉRIN Olivier	Méd. In ; Gériatrie (53.01)
M.	HANNOUN-LEVI Jean-Michel	Cancérologie ; Radiothérapie (47.02)
M	JEAN BAPTISTE Elixène	Chirurgie vasculaire (51.04)
M.	LEVRAUT Jacques	Médecine d'urgence (48.05)
M.	LONJON Michel	Neurochirurgie (49.02)
M.	PASSERON Thierry	Dermato-Vénéréologie (50-03)
M.	PICHE Thierry	Gastro-entérologie (52.01)
Mme	RAYNAUD Dominique	Hématologie (47.01)
M.	ROSENTHAL Éric	Médecine Interne (53.01)
M.	ROUX Christian	rhumatologie (50.01)
M.	STACCINI Pascal	Biostatistiques et Informatique Médicale (46.04)
M.	THOMAS Pierre	Neurologie (49.01)



Liste des enseignants au 1er novembre 2020 à la Faculté de Médecine de Nice

PROFESSEURS DEUXIEME CLASSE

Mme	ALUNNI Véronique	Médecine Légale et Droit de la Santé (46.03)
M.	ANTY Rodolphe	Gastro-entérologie (52.01)
M.	BAHADORAN Philippe	Cytologie et Histologie (42.02)
Mme	BAILLIF Stéphanie	Ophthalmologie (55.02)
Mme	BANNWARTH Sylvie	Génétique (47.04)
M.	BENIZRI Emmanuel	Chirurgie Générale (53.02)
M.	BENOIT Michel	Psychiatrie (49.03)
M.	BERTHET Jean-Philippe	Chirurgie Thoracique (51-03)
M.	BOZEC Alexandre	ORL- Cancérologie (47.02)
M.	BREAUD Jean	Chirurgie Infantile (54-02)
M.	BRONSARD Nicolas	Anatomie Chirurgie Orthopédique et Traumatologique (42.01)
Mme	BUREL-VANDENBOS Fanny	Anatomie et Cytologie pathologiques (42.03)
M.	CHEVALIER Nicolas	Endocrinologie, Diabète et Maladies Métaboliques (54.04)
Mme	CHINETTI Giulia	Biochimie-Biologie Moléculaire (44.01)
M.	CLUZEAU Thomas	Hématologie (47.01)
M.	DELLAMONICA Jean	réanimation médicale (48.02)
M.	DELOTTE Jérôme	Gynécologie-obstétrique (54.03)
Mme	ESTRAN-POMARES Christelle	Parasitologie et mycologie (45.02)
M	FAVRE Guillaume	Physiologie (44.02)
M.	FOURNIER Jean-Paul	Thérapeutique (48-04)
Mme	GIORDANENGO Valérie	Bactériologie-Virologie (45.01)
Mme	GIOVANNINI-CHAMI Lisa	Pédiatrie (54.01)
M.	IANNELLI Antonio	Chirurgie Digestive (52.02)
M.	ILIE Marius	Anatomie et Cytologie pathologiques (42.03)
M.	ORBAN Jean-Christophe	Anesthésiologie-réanimation ; Médecine d'urgence (48.01)
M.	ROHRLICH Pierre	Pédiatrie (54.01)
M.	RUIMY Raymond	Bactériologie-virologie (45.01)
Mme	SACCONI Sabrina	Neurologie (49.01)
Mme	SEITZ-POLSKI barbara	Immunologie (47.03)
M.	VANBIERVLIET Geoffroy	Gastro-entérologie (52.01)



Liste des enseignants au 1er novembre 2020 à la Faculté de Médecine de Nice

MAITRES DE CONFÉRENCES DES UNIVERSITÉS - PRATICIENS HOSPITALIERS

M.	AMBROSETTI Damien	Cytologie et Histologie (42.02)
Mme	BERNARD-POMIER Ghislaine	Immunologie (47.03)
M.	CAMUZARD Olivier	Chirurgie Plastique (50-04)
Mme	CONTENTI-LIPRANDI Julie	Médecine d'urgence (48-04)
M.	DOGLIO Alain	Bactériologie-Virologie (45.01)
M.	DOYEN Jérôme	Radiothérapie (47.02)
M.	FOSSE Thierry	Bactériologie-Virologie-Hygiène (45.01)
M.	GARRAFFO Rodolphe	Pharmacologie Fondamentale (48.03)
Mme	HINAULT Charlotte	Biochimie et biologie moléculaire (44.01)
M.	HUMBERT Olivier	Biophysique et Médecine Nucléaire (43.01)
Mme	LAMY Brigitte	Bactériologie-virologie (45.01)
Mme	LONG-MIRA Elodie	Cytologie et Histologie (42.02)
M.	LOTTE Romain	Bactériologie-virologie ; Hygiène hospitalière (45.01)
Mme	MAGNIÉ Marie-Noëlle	Physiologie (44.02)
M.	MASSALOU Damien	Chirurgie Viscérale (52-02)
Mme	MOCERI Pamela	Cardiologie (51.02)
M.	MONTAUDIE Henri	Dermatologie (50.03)
Mme	MUSSO-LASSALLE Sandra	Anatomie et Cytologie pathologiques (42.03)
M.	NAÏMI Mourad	Biochimie et Biologie moléculaire (44.01)
M.	SAVOLDELLI Charles	Chirurgie maxillo-faciale et stomatologie (55.03)
M.	SQUARA Fabien	Cardiologie (51.02)
M.	TESTA Jean	Épidémiologie Économie de la Santé et Prévention (46.01)
Mme	THUMMLER Susanne	Pédopsychiatrie (49-04)
M.	TOULON Pierre	Hématologie et Transfusion (47.01)
M.	TRAN Antoine	Pédiatrie (54.01)



UNIVERSITÉ
CÔTE D'AZUR
FACULTÉ
DE MÉDECINE

Liste des enseignants au 1er novembre 2020 à la Faculté de Médecine de Nice

PROFESSEUR DES UNIVERSITÉS

M. DARMON David Médecine Générale (53.03)

MAITRE DE CONFÉRENCES DES UNIVERSITÉS

Mme GROS Auriane Orthophonie (69)

PROFESSEURS AGRÉGÉS

Mme LANDI Rebecca Anglais

PRATICIEN HOSPITALIER UNIVERSITAIRE

M. DURAND Matthieu Urologie (52.04)
M. SICARD Antoine Néphrologie (52-03)

PROFESSEURS ASSOCIÉS

M. GARDON Gilles Médecine Générale (53.03)
Mme MONNIER Brigitte Médecine Générale (53.03)

MAITRES DE CONFÉRENCES ASSOCIÉS

Mme CASTA Céline Médecine Générale (53.03)
M. GASPERINI Fabrice Médecine Générale (53.03)
M. HOGU Nicolas Médecine Générale (53.03)

Liste des enseignants au 1er novembre 2020 à la Faculté de Médecine de Nice

Constitution du jury en qualité de 4ème membre

Professeurs Honoraires

M. AMIEL Jean	M. GÉRARD Jean-Pierre
M. ALBERTINI Marc	M. GIBELIN Pierre
M. BALAS Daniel	M. GILLET Jean-Yves
M. BATT Michel	M. GRELLIER Patrick
M. BLAIVE Bruno	M. GRIMAUD Dominique
M. BOQUET Patrice	M. HOFLIGER Philippe
M. BOURGEON André	M. JOURDAN Jacques
M. BOUTTÉ Patrick	M. LAMBERT Jean-Claude
M. BRUNETON Jean-Noël	M. LAZDUNSKI Michel
Mme BUSSIERE Françoise	M. LEFEBVRE Jean-Claude
M. CAMOUS Jean-Pierre	M. LE FICHOUX Yves
M. CANIVET Bertrand	Mme LEBRETON Elisabeth
M. CASSUTO Jill-patrice	M. MARIANI Roger
M. CHATEL Marcel	M. MASSEYEFF René
M. COUSSEMENT Alain	M. MATTEI Mathieu
Mme CRENESSE Dominique	M. MOUIEL Jean
M. DARCOURT Guy	Mme MYQUEL Martine
M. DELLAMONICA Pierre	M. ORTONNE Jean-Paul
M. DELMONT Jean	M. PRINGUEY Dominique
M. DEMARD François	M. SANTINI Joseph
M. DESNUELLE Claude	M. SAUTRON Jean Baptiste
M. DOLISI Claude	M. SCHNEIDER Maurice
Mme EULLER-ZIEGLER Liana	M. THYSS Antoine
M. FENICHEL Patrick	M. TOUBOL Jacques
M. FUZIBET Jean-Gabriel	M. TRAN Dinh Khiem
M. FRANCO Alain	M. VAN OBBERGHEN Emmanuel
M. FREYCHET Pierre	
M. GASTAUD Pierre	

M.C.U. Honoraires

M. ARNOLD Jacques	M. GIUDICELLI Jean
M. BASTERIS Bernard	M. MAGNÉ Jacques
M. BENOLIEL José	Mme MEMRAN Nadine
Mlle CHICHMANIAN Rose-Marie	M. MENGUAL Raymond
Mme DONZEAU Michèle	M. PHILIP Patrick
M. EMILIOZZI Roméo	M. POIRÉE Jean-Claude
M. FRANKEN Philippe	Mme ROURE Marie-Claire
M. GASTAUD Marcel	



UNIVERSITÉ
CÔTE D'AZUR
FACULTÉ
DE MÉDECINE

Liste des enseignants au 1er novembre 2020 à la Faculté de Médecine de Nice

PROFESSEURS CONVENTIONNÉS DE L'UNIVERSITÉ

M.	BERTRAND François	Médecine Interne
M.	BROCKER Patrice	Médecine Interne Option Gériatrie
M.	CHEVALLIER Daniel	Urologie
Mme	FOURNIER-MEHOUAS Manuella	Médecine Physique et Réadaptation
M.	JAMBOU Patrick	Coordination prélèvements d'organes
M.	LEBOEUF Mathieu	gynécologie- obstétrique
Mme	NADEAU Geneviève	uro-gynécologie
M.	ODIN Guillaume	Chirurgie maxilo-faciale
M.	PEYRADE Frédéric	Onco-Hématologie
M.	PICCARD Bertrand	Psychiatrie
M.	QUARANTA Jean-François	Santé Publique

Remerciements

Madame la présidente du jury, Professeur Stéphanie Baillif,

Vous me faites l'honneur de présider ce jury de thèse. Merci pour tous les conseils que vous nous prodiguez qui permettent de faire de nous de meilleurs ophtalmologistes. Merci de votre disponibilité dans le service. Merci de nous faire part de votre expertise tout au long de notre formation. Soyez assurée de mon plus profond respect.

Madame le Docteur Barbara Casolla,

Merci de me faire l'honneur de participer à ce jury de thèse. L'amélioration de ce protocole grâce à la collaboration de nos deux équipes sera bénéfique à l'ensemble des patients que nous prenons en charge. Veuillez recevoir l'assurance de ma profonde considération.

Madame le Docteur Julie Contenti,

Je vous remercie d'avoir accepté de participer au jury de cette thèse. Le rôle du service des urgences est essentiel dans la prise en charge de cette pathologie. Soyez assurée de ma reconnaissance et de ma considération.

Monsieur le Docteur Andreas Kauert,

Vous me faites l'honneur de faire partie de ce jury. Votre implication ainsi que le travail de toute votre équipe a permis de grandement faciliter ce travail de thèse. Merci de votre disponibilité et du temps que vous m'avez accordé. Soyez assuré de ma considération la plus respectueuse.

Monsieur le Professeur Jacques Levraut,

Merci de me faire l'honneur de juger ce travail. Ayant passé une année d'internat dans un service d'urgence, votre présence dans ce jury me semblait évident. Veuillez recevoir l'assurance de mon profond respect.

Monsieur le Docteur Arnaud Martel,

Merci d'avoir dirigé cette thèse depuis le début et de m'avoir guidé tout au long de mon internat. Merci de ta disponibilité à la fois dans ce travail, lors de mon mémoire mais aussi tout au long de l'année à l'hôpital. Ton dévouement dans le service permet de le faire grandir et l'exigence dont tu fais preuve nous fait progresser chaque jour. Merci pour l'ensemble de ton travail durant ces 4 années de clinicat.

À mes parents, merci pour votre soutien depuis le début, pour votre aide dans les moments un peu plus compliqués, merci pour tous les conseils que vous me donnez chaque jour. Si j'en suis là aujourd'hui c'est en très grande partie grâce à vous. Vous êtes des exemples pour moi et vous pouvez être fiers de ce que vous avez fait jusqu'à maintenant, c'est un sans-faute. Je vous aime.

À Océ, maintenant 25 ans que tu me supportes et tu le fais à merveille. Merci pour les délicieux gâteaux que tu fais et toutes les petites attentions que tu peux avoir avec nous tout au long de l'année. Tu es devenue une femme formidable, et je suis sûr que tu es tout autant formidable dans ton travail. Je suis fier de toi.

À ma Louloute, déjà 18 ans mais tu restes mon petit bébé. Merci pour la bonne humeur, les rires, les petites attentions qui font de chaque réunion famille de merveilleux moments. Merci de réussir à gérer les parents maintenant qu'on est parti de la maison. Continue de travailler avec le sérieux que tu as toujours eu, tu réussiras comme d'habitude.

À Mamie Monique, merci de la façon dont tu t'occupes de nous trois depuis toujours, des centaines de cadeaux, des aller-retours au foot et au lycée, de tout ces repas partagés, des fous rires, des moments de tendresse. Ces souvenirs avec toi resteront gravés à jamais. Tu ne peux pas imaginer comme je suis heureux que tu sois présente à cette thèse.

À Mamie Jo, merci pour tout ce que tu as fait pour moi depuis petit jusqu'à maintenant. De ces années au cirque de Monaco jusqu'à aujourd'hui et ta disponibilité de chaque instant. Tout ces instants passés avec toi sont autant de bon souvenir. Je serai maintenant plus disponible pour venir manger avec toi promis !

À Tonton Ludo, tu es un parrain génial. Où que tu sois en France tu as toujours été là pour moi depuis que je suis né, merci. **À Mano, Maxine, Mélissa.**

À Marraine, on ne se voit que trop peu souvent mais chaque année c'est un bonheur de danser avec toi à Utelle. Merci d'être toujours présente pour moi.

À Papy, À Pépé, À Tonton Claude, vous auriez été fiers de moi.

À Adrien et Loïs, merci de votre gentillesse et de prendre soin de mes petites soeurs

À Franck, Audrey, Luka, Kylian, Sandrine et tes enfants, merci pour toute vos attentions envers moi depuis le début.

À ma belle-famille, on ne se voit pas souvent mais ce sont toujours de bon moments. Merci de votre accueil dans la famille.

À Christine, ces années Cap Médecine resteront toujours gravées en moi. Merci pour tout ce que tu as fait pour mes sœurs et moi, pour ta générosité et ta gentillesse.

Au docteur Cabirol, merci de m'avoir soutenu pendant ma D4, vous avez été à la fois psychiatre, cardiologue, neurologue et j'en passe. Je n'aurais surement pas aussi bien réussi sans vous.

À Adrien, ta détermination pour être le réanimateur que tu es aujourd'hui m'aura toujours impressionné. Malgré ton exil à Reims on a su garder le contact. Après ces 5 ans tu peux être fier de ce que tu as fourni ça valait tellement le coup ! Une nouvelle aventure pleine de soleil et de surf t'attends maintenant en Martinique avec Chloé et Hélios, hâte de venir te voir !

À Antoine, tellement de chose se sont passées en 6 ans... Ta P1, la coloc, Vars, ton diplôme et surtout ces heures passées à trois avec Janis à refaire le monde. Ta force de caractère et ton travail t'ont permis d'arriver là où tu es, et aujourd'hui après les quelques galères, il ne te reste que le meilleur. Ce fut cinq années de folie, vivement les prochaines ! **À Alexia**, et ta bonne humeur communicative.

À Arnaud, d'après les rumeurs, ton départ en Guadeloupe il y a 5 ans m'aurait un peu ému... C'était sincère, tu m'auras vraiment manqué pendant cet internat. Après 10 ans d'amitié, ton interCH nous a encore plus rapproché. Ce semestre était déjà excellent, la suite ne va être que meilleure, que ce soit à l'hôpital, ou surtout dans les bars ! Vraiment hâte que tu reviennes parmi nous !

À Jaja, le 9 rue d'Italie reste gravé dans toutes les têtes pour les soirées mémorables (et les debriefs) qu'on a passé. L'internat nous a permis de mieux nous connaître encore et de vivre tellement de choses, les sessions skate, le ski, la Rep Dom, les soirées qui n'en finissent plus... Ces cinq années n'auraient vraiment pas été les même sans toi, merci pour tout ça.

À Lélé, tu es devenue une véritable amie au fil des années. Merci pour toutes les petites discussions qu'on peut avoir à chaque soirée. Aujourd'hui une nouvelle étape s'ouvre à toi avec le cabinet, tu seras parfaite !

À Vincent, je reste fasciné par ta capacité à être à la fois brillant médecin à l'hôpital, et complètement fou en dehors. Rien n'a changé depuis que tu es sur Bordeaux (je l'admets en grande partie grâce à tes vols régulier sur Nice). Toi aussi tu t'apprêtes à revenir sur Nice et j'attends ce retour avec impatience pour partager ces excellents moments plus régulièrement. **À Claudia**, pour ta gentillesse à chaque fois qu'on se voit, c'est toujours un plaisir.

À Marie Tem et Hatiph avec les sessions skis dans les Alpes du nord ou surf à Frejus. Toujours d'excellents moments avec vous, qu'on partagera bientôt dans votre maison à Saint Raph !

À Tom, on t'as vu grandir de la P2 jusqu'à aujourd'hui, tu as intérêt à te sortir les doigts pour être mon interne ! Merci de ta patience avec nous lors des heures passées chez toi. Ça n'a pas dû être tous les jours facile de nous supporter.

Au FC Khoala, Dylan, Arthur, Romain, Christo, et les autres. Cinq ans de victoires, ou presque.. En espérant pouvoir reformer l'équipe cette année ! Dylan j'espère vraiment te voir progresser que ce soit au padel ou au foot que je puisse enfin m'amuser un peu !

À Flo, Shayan, Alex, Albert. J'ai été votre prof un an puis vous êtes devenus des amis. Tellement de soirées belote, FIFA, match en 10 ans... Vivement que vous reveniez sur Nice !

À toutes les autres personnes que j'ai croisé pendant ces onze années d'études et qui ont participé à les rendre plus jolies, Léo, Marie, Béné, Margaux, Baptiste, Clio et tous les autres que j'ai pu oublier...

À **Arya**, la distance nous sépare, mais rien n'a changé depuis de 10 ans(!!!). Je me souviens quand tu donnais des cours de math à Océane en disant que tu finirais peut être sous un pont ! Finalement ton travail a payé et tu peux en être fier, j'espère simplement comprendre un jour ce que tu fais vraiment... Merci à toi et à **Yasmina** pour tous les bons moments partagés à chaque retrouvailles.

À **Alexia et Arnaud**, vous permettez à chaque fois de réunir le groupe au ski, à Nice ou ailleurs, pour une fois c'est à moi d'organiser les choses ! Merci de réussir à maintenir cette cohésion entre nous malgré la distance de chacun, ce sont toujours de très bons souvenirs.

À **Charlène**, ma plus « vieille » copine. Je te revois encore danser sur Shakira alors qu'on n'avait pas 6 ans ! Merci pour ces anecdotes des 10 dernières années que je ne peux malheureusement pas citer ayant peur de choquer quelques personnes... Merci aussi à **Pierre** de réussir à te supporter. Très heureux de vous enfin voir de retour en France !

À **Clem**, la première image qui me revient en pensant à toi c'est ta danse contre la fenêtre de chez ma grand-mère, je n'oserais pas dire qu'elle est représentative de notre amitié mais il paraît que tu as récidivé sur Lyon.. Tu es brillante et cela t'as même valu une bouteille de Rhum en D4 ! Tu feras une excellente ~~réanimat~~ anesthésiste et je te souhaite plein de bonheur avec David.

À **Florie et Matthew** pour à la fois votre organisation de tout ces beaux voyages et votre désorganisation pendant les voyages (ne reparlons plus de votre coffre en Croatie svp...).

À **Nikita et Dan** en plein tour du monde au moment où j'écris ces remerciements. Je suis très heureux de votre retour sur Nice après ces années d'internat à Strasbourg ! Profitez à fond de votre voyage !

À **Sushi et Hugo**, vous n'avez pas réussi à résister à cette mode du mariage ! Hâte de le célébrer l'année prochaine ! Il faudrait vraiment venir vous rendre visite en Suisse !

À **Clément**, mon ami depuis toujours (enfin surtout depuis que tu ne fais plus la gueule quand on joue au foot en fait...), merci d'être toujours là après tant d'années. Merci à **Julie** pour sa gentillesse. Merci à tous les deux de m'avoir fait confiance pour être le parrain de la petite Carla qui progresse tellement tous les jours. Je vous souhaite plein de bonheur à tous les 4. On pourra enfin se voir plus régulièrement maintenant que tout est terminé !

À **Jerem, Salva, Rebecca, Romain, Aurore, Musta, Quentin, Vanina, Romu**, vous l'attendiez, maintenant c'est enfin officiel, vous pouvez enfin m'appeler Dr Zboub ! J'espère que l'idée de la banderole ne restera qu'au stade d'idée je vous avoue ! À ces soirées à Utelle, à Cannes, les mariages, les naissances, en espérant que d'autres suivent très bientôt !

À **Gwladys**, future première Dame de Bretagne, merci d'essayer parfois de canaliser Chacha.

À **Lisa**, et toutes ces petites soirées passées ensemble.

À Manu, tu es devenu un véritable ami depuis mon passage aux urgences. À ces sessions surfs à Saint Aygulf, les sessions skate (ou finger skate), le ski à Iso, le road trip dans le sud-ouest... Je suis très heureux que cette amitié se poursuive depuis mon départ, et qui sait, peut-être que bientôt nous arriverons à la tour de Mare... Merci à **Marie** et toi pour toutes ces soirées passées chez vous, il y en aura pleins d'autres !

À Jerem, et notre surfrip avec Manu dans le sud-ouest, les sessions surf à Saint Aygulf et les tubes à Villefranche. Plein de bonheur avec **Joy** dans votre nouveau rôle de parents !

À Max, Jay, Virgil votre rencontre a changé cette année passée aux urgences ! Content de voir que rien n'a changé depuis ! À ces heures passées à Call of, les journées paddle, les soirées à Frejus et à Nice, les bier-pong...

À Chris, Dara, Thibaut, Tam, Will, vous étiez les amis de Charlotte et vous êtes devenus mes amis. A toutes les vacances passées avec vous, les soirées, les barbus chez Thibaut en espérant que les prochaines vacances soient à Tahiti.

À Gab, merci de m'avoir fait progresser grâce à tout ces « dossiers d'internes » pendant mon passage aux urgences. Ton implication dans les urgences de Fréjus force le respect et tu ferais un super chef de service malgré tes 35 ans ! Merci pour ces soirées organisées chez toi et Valérie. (si tu cherches, je crois que Chacha à une fal)

À Didier Jammes et toute l'équipe des urgences, je ne peux pas tous vous citer mais vous avez tous rendu cette année incroyable, sans aucun doute la meilleure de mes 5 années d'internat. Gardez cette ambiance dans le service qui rend le travail plus simple malgré la difficulté des urgences. À la team du raid SAMU, les nombreuses soirées de services, et tous les moments qui me permettent de vous retrouver 2 ans après mon départ des urgences. C'est toujours un immense plaisir de vous revoir.

À l'équipe d'ophtalmologie de Fréjus, j'ai commencé mon internat avec vous et vous m'avez fait aimer la spécialité dès les premiers jours. Merci à Stéphane pour les premiers conseils distribués qui me servent encore aujourd'hui, j'espère que tout se passe bien pour toi à la Réunion. À Mr Maurin, vous êtes une idole pour tous les jeunes ophtalmos qui passent dans votre service. Vous partagez votre expérience et votre amour de l'ophtalmologie comme personne. Vous deviez prendre votre retraite au début de mon internat, finalement nous retravaillerons peut être ensemble. À Françoise et Isabelle, qui ont rendu ce stage des plus agréables.

À l'équipe d'ophtalmologie de Cannes et particulièrement à Mr Payan votre pédagogie chirurgicale est rare et vous permettez à tous les internes niçois d'arriver au CHU avec des bases solides. Vous êtes un exemple de bienveillance et de gentillesse. Merci pour ce semestre passé à vos côtés. Vous avez su vous entourer d'une excellente équipe en consultation et au bloc et mon passage dans le service reste un excellent souvenir. Merci Alexandre pour ce que tu m'as appris pendant 6 mois que ce soit au niveau ophtalmo ou le fait qu'on puisse être d'astreinte à Hong-Kong.

À l'équipe d'ophtalmologie de Lenval, ce ne fut pas facile mais vous avez réussi à me faire apprécier l'ophtalmologie pédiatrique. Merci à Sarah, Sybel, Mme Fouret et Alexis pour tout ce que vous m'avez appris pendant ce stage. A Sandrine, Wafaa, Myriam pour votre bonne humeur, et votre patience avec les modifications constantes des rendez-vous... Et un grand merci à Laure pour son aide pendant les consultations, les jours sans toi, c'était vraiment pas la même chose.

Au Pr Vincent Fougère, j'aurai tout essayé pour te faire rester un peu plus longtemps au CHU mais une fois de plus je suis déçu... Je vais être gentil avec toi pour une fois. Ton départ va être un gros manque pour toute l'équipe de par ta gentillesse, ta capacité à rester calme en toutes circonstances (malgré les ruptures capsulaires répétées des internes) et surtout ta capacité à prescrire Zelitrex-Dexafree. Malheureusement pour toi, on se reverra rapidement en dehors de l'hôpital c'est sûr !

À Déa merci pour la bonne humeur que tu apportes au service. Merci aussi de m'avoir préparé à ce début d'assistantat, j'ai presque hâte que tu viennes m'aider le mercredi soir au bloc ! Maintenant que tu développes le service de Fréjus, ce serait vraiment dommage de partir l'année prochaine et de pas en profiter en tant que PH non ?

À Marianne, tu vas toi aussi beaucoup nous manquer l'année prochaine ! Tu nous as beaucoup appris durant c'est deux années d'assistantat. Merci pour ta disponibilité et ton aide chaque jour. Je suis sûr que tu finiras par revenir faire un peu d'uvéite au CHU dans quelques mois !

À Maeva, merci pour les 6 mois passés avec toi, ta pédagogie au bloc et tous les petites astuces qui m'aideront beaucoup dans les mois qui viennent. Une nouvelle vie commence pour toi maintenant avec Charlie, je te souhaite plein de bonheur dans ce nouveau rôle !

À Arnaud, je t'ai suffisamment fait de compliments sur la première page des remerciements, tu risquerais de prendre la grosse tête si je continuais ici ! On va tout donner avec Ballino pour retrouver le vrai Arnaud Martel, celui qui danse sur les poteaux à 4 heures du matin !

À Benjamin, et les 5 années passées au CHU à nous donner tes petits conseils chirurgicaux. Bien que ça reste d'excellents souvenir, je ne peux pas vraiment te remercier pour ces soirées traquenard jusqu'à 4 heures. On est pas tous off le mercredi matin !

À Momo, et ta capacité à parler aux patients dans toutes les langues. Merci pour ta disponibilité et ta sympathie.

À Sacha, tu prends ton nouveau rôle de CCA à cœur et comme Arnaud ton implication dans le service permet de le faire grandir. Merci pour ta formation et tes conseils au bloc ou en consultation !

À Alexis, tu as toujours été présent à Lenval pour m'aider pendant mon semestre et tu l'as rendu ce plus facile, merci.

À David, c'est toi qui m'a proposé ce sujet de thèse il y a maintenant 4 ans, après beaucoup de travail c'est enfin terminé. Merci pour ta pédagogie avec les internes, c'est toujours un plaisir de travailler avec toi.

À tous les chefs qu'on voit un peu moins souvent, ou ceux qui ont été dans le service **Cédric, Cécilia, Santo, Elsa, Edouard, Mr Caujolle, Célia, Mr Lagier, Jérôme, Valerie**, votre expertise dans vos domaines respectifs nous permet d'avoir au CHU de Nice une formation complète. Merci de votre disponibilité à chaque instant.

À Fabien, on ne s'est pas beaucoup croisé à l'hôpital mais depuis plus d'un an tu me fais confiance au cabinet. Merci à toi et à la gentillesse de toute ton équipe.

À **Louis, Caro et Barbara**, on s'est croisé par intermittence au CHU ou en soirée et vous avez toujours été des co-internes exemplaires, bonne chance et plein de réussite pour la suite.

À **Laura, Thierry, Benji, Ly Chhun, Robin, JP**, on a su créer en un an et demi passés ensemble une équipe soudée. On a été efficaces et solidaires dans le travail, on a surtout beaucoup rigolé en dehors. Maman Laura tu es bien plus drôle que ce que je peux te dire des fois, et ton côté maniaque manque beaucoup à notre bureau reviens vite ! Thierry et Benji je vais être bref, je sais que vous m'adorez, et je vous aime bien aussi n'ayez crainte (je suis bref mais tout n'est pas proportionnel !). Lyly, ta « spontanéité » pour ne pas dire ton absence total de filtre est un bonheur chaque jour, merci pour ces repas pendant les gardes et ta bonne humeur. JP, tu es tout simplement incroyable. Hâte de te retrouver après ton périple à Montpellier et te demander des avis. Robin, tu es arrivé un peu plus tard mais tu as su te mettre dans le rythme avec brio, on a même cru apercevoir une ride sur ton front récemment.

À **Elsa** on a commencé l'ophtalmo ensemble à Cannes où on a passé de super moments puis le CHU où on s'est serré les coudes pour les débuts par toujours faciles. Le travail avec toi a toujours été simple et c'est un plaisir de te retrouver après ton escapade australienne.

À **Walid**, on s'est finalement très peu croisé, peut être que le futur nous en donnera plus l'occasion.

À **Ken**, merci pour cette touche de folie que tu apportes à l'ophtalmologie niçoise depuis que tu es là et pour toutes ces soirées que tu as organisé.

À **Aurélie, Aida, Baptiste, Maxime, Clément**, on se connaît finalement que très peu, je vous souhaite beaucoup de réussite pour la suite, vous verrez, l'internat d'ophtalmo c'est pas si compliqué.

À **Gilbert, À Valentin, À Alexandra, À Éric, À Ali**, merci pour vos passages respectifs dans notre service en tant qu'interCHU. Vous avez su vous intégrer parfaitement dans le service, apporter chacun votre expérience et votre bonne humeur. Vous revoir sera toujours un plaisir.

Aux IDE, Vero, Camélia, Sido, Marie-Angèle merci de toujours faire les bilans et les angios de 17h30 avec le sourire... ok j'en fais un peu trop je recommence... Merci de votre gentillesse et votre patience chaque jour, on ne doit pas toujours être facile à supporter aux urgences. J'ai passé un an à donner mes sessions d'IVT mais je crois que finalement ces moments où on pouvait prendre le temps de discuter un peu vont me manquer.

Aux AS, Véro, Valérie, David, Marion, Magali, merci pour votre aide tout au long l'année et merci pour ces moments de fous rires derrière le bar. **Véro** tout particulièrement j'ai réussi à être ton chouchou dès le début, tu m'as vu grandir dans le service, je ne te décevrai pas pour la suite ! Merci pour toutes les discussions que l'on a eu. J'espère que rien ne changera quand je serai chef.

Aux secrétaires, Cecilia, Roxanne, Nathalie, Nadine, la grande Flo, Fabienne, Christine et Manon. Merci pour votre gentillesse et la disponibilité dont vous avez fait preuve avec moi pendant 5 ans. C'est un véritable plaisir de travailler avec vous. Tout particulièrement merci à **Cecilia** pour m'avoir sorti et ressorti les dossiers pour ma thèse avec une vitesse encore inégalée.

À **la petite Flo**, ta place de numéro 2 du service m'oblige à te réserver un paragraphe tout particulier. À tout ces mardi soir de garde et les heures à discuter dans le bureau. Merci pour ta réactivité et ton efficacité de chaque instant. Tu essayes depuis peu de me rendre jaloux mais je sais qu'au fond il n'y en a qu'un ! Tu es vraiment sûr que tu ne veux pas devenir ma secrétaire ??

À **Aminata et Bart**, passer devant votre bureau et discuter 5 minutes est toujours très agréable, merci pour votre sympathie ! Promis « je pense à vous », mais l'année prochaine essayez de ne pas toujours penser à moi !

À **Christine, Frédérique, Monica**, on ne se côtoie finalement que très peu mais vous savez à chaque fois nous rendre service.

À **Marylou, Maeva, Joanna, Eric, Michelle, Baya**, et votre travail de tous les jours dans le service.

Enfin à toi ma Chacha, ces cinq dernières années sont passées à une vitesse folle grâce à toi. Merci pour tout ces moments de complicité inoubliables passés ensemble, pour ta patience envers moi au quotidien, pour ton soutien de chaque instant. Merci de m'avoir permis de travailler un an avec toi aux urgences, j'ai pu y voir ton empathie avec les patients, ton efficacité dans le travail, ta bienveillance avec toute l'équipe. Comme je te l'ai toujours dit, tu es vraiment le meilleur médecin du monde. Le mélange entre douceur, gentillesse et force de caractère fait de toi une femme exceptionnelle. J'attends les prochaines années à tes côtés avec impatience, elles seront magnifiques. Je t'aime.

Tables des matières

Résumé.....	20
Introduction.....	22
Material and methods.....	24
Results.....	28
Discussion.....	34
Conclusion.....	40
References.....	41
Serment d'Hippocrate.....	44

Résumé

Introduction

Les occlusions artérielles rétiniennes (OAR) sont rares mais de mauvais pronostic visuel. De nombreux traitements ont été étudiés sans succès. A ce jour, il n'existe aucun consensus sur la prise en charge optimale de cette pathologie. Depuis plus d'un demi-siècle, plusieurs études ont montré l'efficacité de l'oxygénothérapie hyperbare (OH) dans les OAR. L'OH permettrait une oxygénation de la rétine via la choroïde (réservoir immédiat) et le vitré (réservoir différé). À ce jour, il n'existe aucun consensus concernant le nombre et la durée exacte de séances d'OH. L'objectif de notre étude était d'évaluer l'efficacité et la sécurité d'un protocole standardisé d'OH dont la durée était monitorée par angiographie à la fluorescéine (AF) chez des patients présentant une OAR.

Matériel et méthodes

Nous avons conduit une étude prospective, unicentrique, non comparative entre juillet 2016 et mars 2021. Tous les patients présentant une OAR datant de moins de 7 jours bénéficiaient d'un examen ophtalmologique complet, une AF, une tomographie par cohérence optique (OCT), une OCT-Angiographie (OCT-A) suivi de deux séances quotidiennes (2,5 ATA, 90min) d'OH jusqu'à revascularisation artérielle évaluée sur l'AF. Ces examens étaient répétés à J14, J21 et J30. Le critère de jugement principal était l'amélioration de l'acuité visuelle définie comme une diminution ≥ 0.3 logMar à J30. L'objectif secondaire était de déterminer si l'OCT-A pouvait se substituer à l'AF pour le diagnostic positif d'OAR ou pour sa revascularisation.

Résultats

Trente et un patients ont été inclus. Une moyenne de 34 (13-56) séances d'OH ont été réalisées. Une revascularisation artérielle était retrouvée chez 48,4% et 87,1% des patients à J14 et J21 respectivement. La meilleure acuité visuelle corrigée à l'inclusion et à un mois était respectivement de 1,51 logMAR et 1,10 logMAR. Une amélioration $\geq 0,3$ logMar était constatée chez 48,4% des patients. Six (19,4%) patients ont présenté un barotraumatisme mineur sans nécessité d'interrompre les séances d'OH. En analyse univariée, la prise d'anti-agrégant plaquettaires ($p=0,044$) et les patients consultant avec une acuité visuelle initiale plus faible ($p=0,008$) avaient statistiquement une meilleure récupération visuelle à un mois. Seize patients (51,6%) n'ont pas pu être analysés en OCT-A en raison d'importants artéfacts. À J1, l'ensemble des patients présentaient sur cet examen une persistance des troncs artériels. Malgré une revascularisation totale en AF à J21 dans 87,1% des cas, on retrouvait des déficits vasculaires en OCT-A chez 70% des patients.

Conclusion

L'OH, monitorée par l'AF jusqu'à obtention de la revascularisation spontanée de l'artère rétinienne est un traitement efficace et sûr. Environ la moitié des patients ont présenté une amélioration significative de leur acuité visuelle, ce qui est supérieur à l'évolution spontanée des OAR. L'OCT-A manque de sensibilité pour porter le diagnostic positif d'OAR et pour étudier sa revascularisation. L'AF reste l'examen de choix dans cette indication. D'autres études sont nécessaires pour confirmer nos résultats préliminaires.

INTRODUCTION

Retinal artery occlusion (RAO) is a rare but extremely severe ophthalmic disease characterized by sudden, unilateral, painless visual and/or visual field loss.¹ The Best-corrected visual acuity (BCVA) is often dramatically decreased. The incidence of RAO ranges between 1 and 2 per 100,000 inhabitants.²

Depending on the blockade location, RAO is called central retinal artery occlusion (CRAO), branch retinal artery occlusion (BRAO) or cilioretinal artery occlusion.³ In about 25% of cases, a cilioretinal artery arises from the ciliary arteries and allows vascularization of part of the macula.^{1,4} The underlying etiologies of RAO include thrombosis, embolism and arteritis.

Although revascularization usually occurs spontaneously a few weeks after RAO, the visual prognosis is poor which is explained by the terminal and non-anastomotic retinal vasculature.³ Many treatments have been used such as carbogen inhalation, ocular massage, hypotensive eyedrops^{5,6}, oral and intravenous acetazolamide⁵, systemic steroids, antiplatelets⁷, neodymium:yttrium-aluminium-garnet (Nd-YAG) laser⁸, intra-arterial or intravenous fibrinolysis^{5,9}, anterior chamber paracentesis¹⁰ or pars plana vitrectomy with removal of the embolus. However, none of these treatments has been shown to be both effective and safe and there is currently no standard of care for treating RAO.

Since 1965, several studies have assessed hyperbaric oxygen therapy (HBOT) for the treatment of RAO.¹¹ HBOT aims to improve oxygen transport and diffusion. HBOT increases plasma oxygen concentrations and induces an up to 23-fold increase in the amount of oxygen dissolved in the plasma.¹² Moreover, HBOT is associated with increased hydrostatic pressure and enhanced red blood cell deformity. Under normoxic conditions, about 15% of the oxygen supply to the retina come from the choroidal circulation that supplies the outer retinal layers.¹² Taken together, these data indicate that HBOT may allow oxygen diffusion into the inner retinal layers through the choroidal vessels and the vitreous body. Several studies have reported favorable outcomes with HBOT (i.e. an improvement compared to the natural course of RAO) without major adverse events (AEs).^{6,13-17} However, these studies have several limitations such as a small sample size, a lack of standardized HBOT protocol, a subjective main outcome measure, and several other confounding factors. To date, there is no consensus on the duration of HBOT and the ideal number of daily sessions.¹⁸ Based on the underlying pathophysiology of RAO and mechanisms of HBOT, we hypothesized that HBOT could allow indirect oxygenation of the inner layers of the ischemic retina through the choroid and the vitreous body until spontaneous revascularization takes place. Fluorescein angiography (FA) remains the gold standard to assess RAO and subsequent revascularization.¹ Recently, non-invasive optical coherence tomography-angiography (OCT-A) has gained interest and several small studies have investigated its interest in RAO.¹⁹

The primary aim of this study was to investigate the efficacy of a standardized HBOT protocol monitored by repeated FA for treating RAO. The secondary aims were to determine the related prognosis factors, the safety of the HBOT protocol, and whether non-invasive OCT-A could be an alternative to FA to assess RAO and revascularization.

MATERIAL AND METHODS

Study design

A prospective monocentric study was conducted in Nice University Hospital between July 2016 and March 2021. All the patients referred to our ophthalmologic emergency department for RAO were screened. The diagnosis of RAO was made by an ophthalmologist based on the clinical examination and FA findings.

Ethics

Our study was conducted in accordance with the Declaration of Helsinki and its further amendments. This study was approved by the French Society of Ophthalmology (IRB 00008855, Société Française d'Ophtalmologie IRB#1). All patients gave their informed consent to participate in the study.

Inclusion and exclusion criteria

All patients with CRAO or BRAO for less than 7 days were included in the study. Parental consent was required for patients aged under 18. Patients with cilioretinal artery occlusion, CRAO with preserved cilioretinal artery or CRAO associated with vein occlusion were excluded from the study. Other exclusion criteria were: patients with a contraindication to HBOT (acute sinusitis, ear disease, pulmonary disorder such as recent pneumothorax or emphysema, claustrophobia), who did not receive at least 10 HBOT sessions, with concomitant cerebral stroke or significant internal carotid stenosis assessed by contrast-enhanced cervical and cerebral CT-scan (HBOT discontinuation), with fluorescein or iodine allergy, and with any history of RAO treatment (e.g. anterior chamber puncture, acetazolamide, laser treatment, thrombolysis).

Study protocol

The initial ophthalmological assessment included: best-corrected visual acuity (BCVA), intraocular pressure (IOP), slit-lamp examination, fundus examination, macular OCT (*Spectralis, Heidelberg Engineering, Heidelberg, Germany*), FA and OCT-A (*AngioVue, Optovue Inc, California, USA*). At the end of the ophthalmological assessment, the patients who met the inclusion criteria were immediately referred to the HBOT department. A complete clinical examination and an electrocardiogram were performed and a blood sample was taken to rule out any cardiac abnormality, artery etiology (e.g., Horton vasculitis) or any contraindication to HBOT. The patients underwent their first 90-minutes HBOT session at 2.5

absolute atmosphere (ATA) in a HAUX Comex hyperbaric chamber. After the session, patients were referred to the radiology department to undergo contrast-enhanced cervical and cerebral CT-scan to rule out any cerebral stroke or internal carotid dissection. In case of concomitant cerebral stroke or significant internal carotid stenosis, patients were withdrawn from the protocol and hospitalized in the neurovascular department. If contrast-enhanced CT-scan was unremarkable, the patients received two daily 90-minute HBOT sessions for 15 days in an outpatient basis. At Day 15, a new ophthalmological examination was performed, similar to that performed upon referral. Retinal revascularization was assessed by FA. In case of retinal reperfusion, HBOT was discontinued, and a final ophthalmological follow-up was scheduled at Day 30. Otherwise, HBOT was continued with two daily sessions and FA was repeated on Day 21. In case of retinal ischemic areas seen on FA at Day 21, panretinal photocoagulation was performed. All patients were seen at Day 30 for the final ophthalmological examination.

Data recorded

The following data were recorded: past medical history (smoking status, diabetes, arterial hypertension, dyslipidemia, medications), BCVA, fundus examination, OCT, FA, OCT-A, etiology of RAO (based on the electrocardiogram, blood test and contrast-enhanced CT-scan), blood pressure measured before and during HBOT, concomitant cerebral stroke, time between the first symptoms and the first HBOT session (< or >12h), time between the referral to the HBOT department and the first session, the total number of HBOT sessions and HBOT-related AEs.

In this study, high blood pressure was defined as a systolic blood pressure (SBP) ≥ 140 mmHg and/or a diastolic blood pressure ≥ 90 mmHg, measured in a sitting position, after at least 5 minutes of rest. During HBOT sessions, anti-hypertensive drugs were administered if the SBP was greater than 160 mmHg. Dyslipidemia was defined according to the French Health Authority as LDL cholesterol levels ≥ 130 mg/dL (3.37 mmol/L), HDL levels < 40 mg/dL (1.04 mmol/L) or the use of lipid-lowering treatment. A significant carotid stenosis was defined, based on CT-scan, as a stenosis $\geq 50\%$ and $\geq 70\%$ in symptomatic (e.g., cerebral stroke or transient ischemic attack) and asymptomatic patients, respectively.

The BCVA was converted into logMAR for statistical purposes.^{5,6} LogMAR visual acuity was defined according to the document issued by the Syndicat National des Ophtalmologistes Français (<https://www.snof.org>).

In this study, FA was considered the gold standard to assess retinal occlusion and subsequent revascularization. On FA, RAO was defined as an incomplete filling of retinal arterial vessels 30 seconds after fluorescein injection.²⁰

OCT measurements included the central macular thickness (CMT) defined as the mean thickness of the central region with a diameter of 1,000 μm and the subfoveal choroidal thickness (SCT) assessed with the enhanced depth imaging mode (EDI-OCT) that was measured manually. On OCT-A, the vessel density (VD) of the superficial capillary plexus was also recorded and automatically segmented by the software between an inner boundary at 3 μm beneath the internal limiting membrane and an outer boundary at 15 μm beneath the inner plexiform layer. No manual adjustment was performed. We choose to monitor the superficial capillary plexus based on the findings provided by Yu et al.²¹ The VD was defined as the percentage of the sample area occupied by vessel lumens. VD was chosen because of its usefulness for detecting the progression of retinal diseases, its high reproducibility and repeatability.²² VD images were not analyzed in case of signal strength index less than 50 due to the poor quality of images. We also aimed to investigate whether OCT-A could be an alternative to FA for the diagnosis of RAO and the assessment of revascularization. For this purpose, we developed a subjective OCT-A scale shown in **Figure 1** with the following stages: stage 1 corresponded to a normal aspect of the retinal vascularization (**Figure 1a**); stage 2 corresponded to an altered retinal vascularization (decreased retinal perfusion) (**Figure 1b**); stage 3 corresponded to a complete absence of retinal vascularization. OCT-A images were classified into these 3 stages and were compared to the findings obtained by FA.

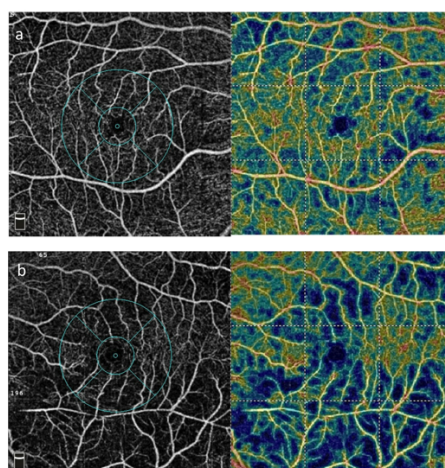


Figure 1: OCT-A-based subjective staging
a Stage 1: normal retinal vascularization
b Stage 2: altered retinal vascularization

Outcome measures

The main outcome measure was a BCVA improvement, defined as a decrease ≥ 0.3 logMAR at one month.^{1,6,23} The secondary outcome measures were HBOT-related AEs and the sensitivity of OCT-A to assess retinal artery revascularization compared to FA.

Statistics

Descriptive statistics are presented as numbers and percentages for categorial variables and as means \pm standard deviations (SD) for continuous variables. Analyzes were performed using Chi2 and Student's t-tests to compare qualitative and quantitative data, respectively. SPSS software v.25 (IBM, Chicago, Illinois) was used and a p-value < 0.05 was considered statistically significant.

RESULTS

Among the 74 patients diagnosed with RAO over the study period, 31 patients with a mean age of 68.3 (15-93) years met the inclusion criteria and were included. Most excluded patients did not undergo a complete ophthalmological examination (FA, OCT-A) upon referral or during the follow-up. A female predominance (n=19, 61.3%) was noted. CRAO and BRAO were diagnosed in 19 (61.3%) and 12 (38.7%) patients, respectively. Patients' baseline demographics are summarized in **table 1**. Anticoagulants and antiplatelets were taken by 4 (12.9%) and 9 (29.0%) patients, respectively. The etiology of RAO was identified in 9 (29.0%) patients: embolic heart disease in 4 (12.9%) patients, carotid stenosis in 2 (6.5%) patients and iatrogenic occlusion following arterial embolization in 3 (9.7%) patients.

Patients' characteristics	Number (%)	Mean (Range)
Male	12 (38.7)	
Female	19 (61.3)	
Age (years)		68.3 (15-93)
Smoking status		
Yes	5 (16.1)	
No	12 (38.7)	
NA	14 (45.2)	
High blood pressure		
Yes	16 (51.6)	
No	15 (48.4)	
Dyslipidemia		
Yes	6 (19.4)	
No	25 (80.6)	
Diabetes		
Yes	1 (3.2)	
No	30 (96.8)	
Anticoagulants		
Yes	4 (12.9)	
No	27 (87.1)	
Antiplatelets		
Yes	9 (29.0)	
No	22 (71.0)	
Type of retinal occlusion		
CRAO	19 (61.3)	
BRAO	12 (38.7)	
Etiology of RAO		
Embolic heart disease	4 (12.9)	
Carotid stenosis	2 (6.4)	
Not determined	22 (71.0)	
Other	3 (9.7)	

Table 1: Patients' baseline characteristics

NA: Not Available; CRAO: Central Retinal Artery Occlusion; BRAO: Branch Retinal Artery Occlusion; RAO: Retinal Artery Occlusion

The BCVA results are presented in **table 2**. The mean BCVA upon referral was 1.51 (0-2.6) logMAR (or approximately 2/60 in Snellen chart). At the end of the HBOT protocol, the mean BCVA was 1.1 (0-2.6) logMAR (2/25 in Snellen chart). Fifteen (48.4%) patients achieved the main outcome measure defined as an improvement ≥ 0.3 logMAR. The subgroup analysis showed a better BCVA improvement in CRAO patients (52.6%) compared to BRAO patients (41.6%).

	Number of patients	Baseline BCVA (range)	BCVA at one month (range)	Number of patients (%) with BCVA improvement ≥ 0.3 logMAR
All patients	31	1.51 (0-2.6)	1.10 (0-2.6)	15 (48.4)
CRAO patients	19	1.93 (0.4-2.6)	1.52 (0-2.6)	10 (52.6)
BRAO patients	12	0.86 (0-2.6)	0.53 (0-2.3)	5 (41.6)

Table 2: Results of the main outcome measure
CRAO: Central Retinal Artery Occlusion; BRAO: Branch Retinal Artery Occlusion

Secondary outcome measures are summarized in **table 3**. Retinal revascularization assessed by FA occurred in 48.4% of patients at Day 14 and in an additional 38.7% of patients at one month. Only four (12.9%) patients did not achieve retinal revascularization. These patients were all treated with panretinal photocoagulation. The time between the first ocular symptoms and the first HBOT session was <12 hours in 10 (32.3%) patients. Patients received a mean number of 33.9 (13 – 56) hyperbaric sessions. All patients received two daily HBOT sessions except 3 patients who only received one daily session between March 17 and April 20, 2020 due to the COVID-19 lockdown. A SBP ≥ 160 mmHg was diagnosed during HBOT sessions in 9 (29%) patients for which anti-hypertensive agents were required. Six (19.4%) patients experienced minor barotrauma for which HBOT discontinuation was not required.

The mean CMT assessed on OCT upon referral was 342.8 (243-800) μm in the affected eye and was significantly reduced to 280.8 (225-508) μm at one month ($p=0.009$). The mean SCT was 228.0 (117–400) μm and 214.9 (103–357) μm upon referral and at one month, respectively ($p=0.560$). The mean SCT upon referral was 212.4 μm and 246.5 μm respectively in patients who achieved a BCVA improvement and in those who did not ($p=0.620$). No macular VD improvement was seen on OCT-A at one month ($p=0.905$).

	Number (%)	Mean (range)
BCVA improvement ≥ 0.1 logMAR	16 (51.6)	
Revascularization seen on ocular angiography		
Day 14	15 (48.4)	
Day 21	27 (87.1)	
No revascularization	4 (12.9)	
Treatment initiated (anticoagulant or antiplatelet)		
Yes	7 (22.6)	
No	10 (32.3)	
NA	14 (45.2)	
Concomitant stroke revealed on CT-scan		
Yes	0 (0)	
No	31 (100)	
Time between the ocular symptoms and the first HBOT session		
<12h	10 (32.3)	
>12h	21 (67.7)	
Time between the referral to the hyperbaric department and the first hyperbaric session		
<1h	28 (90.3)	
>1h	3 (9.7)	
HBOT-induced barotrauma		
Yes	6 (19.4)	
No	25 (80.6)	
Arterial hypertension during HBOT session		
Yes	9 (29.0)	
No	22 (71.0)	
Hyperbaric session regimen		
Once daily	3 (9.7)	
Twice daily	28 (90.3)	
OCT		
CMT at Day 0		342.8 (243-800)
CMT at Day 30		280.8 (225-508)
p value		p = 0.009
EDI-OCT		
SCT at Day 0		228.0 (117-400)
SCT at Day 30		214.9 (103-357)
p value		p = 0.560
OCT-Angiography		
VD at Day 0		40.5 (36.6-49.5)
VD at Day 30		41.6 (36-48.1)
p value		p = 0.905

Table 3: Results of the secondary outcome measures

CMT: Central Macular Thickness; SCT: Subfoveal Choroidal Thickness; EDI: Enhanced Depth Imaging; VD: Vessel density

The univariate analyzes showed that patients treated with antiplatelets before RAO (p=0.044) and patients with a poor initial BCVA (p=0.008) were more likely to achieve the main outcome measure (**Table 4**).

Visual acuity decrease ≥ 0.3 logMAR	p value
CRAO	0.551
BRAO	0.551
High Blood pressure	0.578
Dyslipidemia	0.185
Diabetes	0.548
Anticoagulants upon referral	0.622
Antiplatelets upon referral	0.044
Etiology:	
Embolic heart disease	0.576
Carotid stenosis	1.000
High blood pressure upon referral to the hyperbaric department	0.693
Hypertension during the first hyperbaric session	1.000
First hyperbaric session <12h after onset of symptoms	1.000
HBOT initiated during the first hour of arrival at the hyperbaric oxygen department	0.232
Barotrauma	0.920
Twice daily sessions	0.232
Number of hyperbaric sessions	0.488
Treatment initiated (antiplatelet or anticoagulant)	0.587
BCVA upon referral	0.008
Revascularization at day 14	1.000
Revascularization at day 21	0.607
CMT upon referral	0.798
CMT at day 30	0.905
SCT upon referral on EDI	0.598
SCT at day 30 on EDI	0.931
VD upon referral on OCT-A	0.560
VD at day 30 on OCT-A	0.242

Table 4: Prognostic factors associated with the main outcome measure (BCVA decrease ≥ 0.3 logMAR) for all patients (CRAO + BRAO)
 BCVA: Best-Corrected Visual Acuity; CMT: Central Macular Thickness; SCT: Subfoveal Choroidal Thickness; EDI: Enhanced Depth Imaging; VD: Vessel density

Seventeen (54.8%) patients were not assessed by OCT-A upon referral and during the follow-up because of excessive blinking or motion artifacts. The comparison of retinal occlusion and revascularization assessed by FA and OCT-A is presented in **Table 5**. Upon referral, all patients showed a stage 2 aspect (partial vascularization) on OCT-A without any stage 3 (absence of vascularization). **Figure 2** shows the initial FA findings at 30 seconds and 2 minutes and the corresponding OCT-A images. Here, OCT-A shows a normal filling of the main arterial trucks that is absent on FA. At one month, only 4 (28.6%) patients showed a stage 1 aspect on OCT-A (*versus* revascularization in 92.9% of patients on FA) and 10 (71.4%) patients showed a stage 2 aspect. **Figure 3** shows the FA aspect at 1 month 30 seconds after fluorescein injection and the corresponding OCT-A findings. Here, FA is unremarkable whereas OCT-A highlights several capillary defects. Taken together, these data tended to indicate that the sensitivity of OCT-A was insufficient to assess arterial occlusion upon referral and the subsequent revascularization. However, OCT-A allowed better identifying capillary defects at one month compared to FA. The VD assessed on OCT-A was not significantly improved at one month ($p=0.905$) and it was not a reliable prognosis factor for BCVA improvement.

	Upon referral (number, %)	Day 30 (number, %)
Fluorescein angiography: Normal vascularization aspect (n=14)		
Yes	0 (0)	13 (92.9)
No	14 (100)	1 (7.1)
OCT-A (n=14)		
Stage 1 (normal vascularization)	0 (0)	4 (28.6)
Stage 2 (partial vascularization)	14 (100)	10 (71.4)
Stage 3 (no vascularization)	0 (0)	0 (0)

Table 5: Comparison of the revascularization aspect seen on fluorescein angiography and OCT-A for assessing retinal artery permeabilization in patients who underwent both examinations.

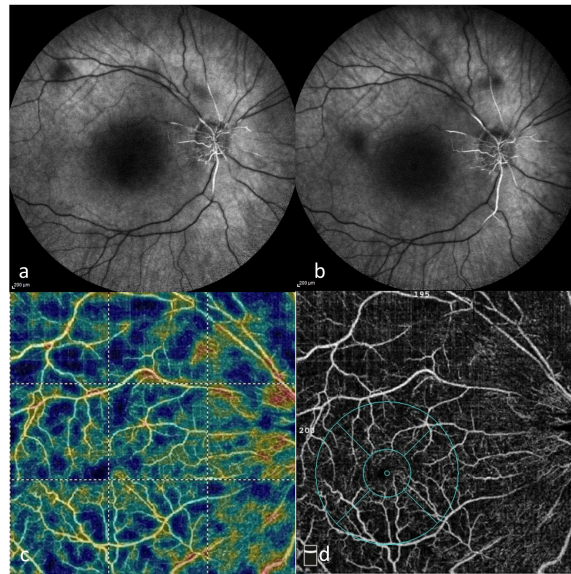


Figure 2: Comparison of vascularization seen on fluorescein angiography (FA) and OCT-A upon referral
 a: FA at 30 seconds; b: FA at 2 minutes; c and d: corresponding OCT-A

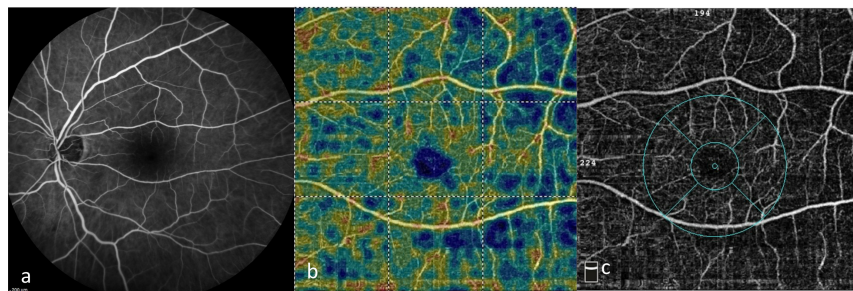


Figure 3: Comparison of revascularization seen on fluorescein angiography (FA) and OCT-A at one month
 a: FA at 30 seconds; b and c: corresponding OCT-A

DISCUSSION

In this study, we investigated the efficacy and safety of a standardized HBOT protocol monitored by FA in patients with RAO. A BCVA improvement, defined as a gain ≥ 0.3 logMAR, was found in 48.4%, 52.6% and 41.6% of RAO, CRAO and BRAO patients, respectively. The use of antiplatelets and a poor initial BCVA were significantly associated with a gain ≥ 0.3 logMAR. No serious AEs required HBOT discontinuation.

Our results are in accordance with previous studies in which HBOT was used to treat RAO (**Table 6**).^{6,13,14,18} In their retrospective comparative study, Beiran et al. have found that 82.9% of patients treated with HBOT achieved a BCVA improvement compared to 29.7% in the untreated group.¹³ Their results were better than ours and this could be explained by the inclusion of patients with RAO for < 8 hours.¹³ Weinberger et al. have reported a visual improvement in 90.5% of patients but this result could be explained by a different and non-widely recognized primary outcome measure (color vision and visual field).¹⁴ By contrast, only 29% of patients achieved a visual improvement in the study by Elder et al. but they only received a mean number of 4 HBOT sessions.¹⁶ These results highlight the lack of consensus on the ideal HBOT protocol (total number of sessions, number of daily sessions). HBOT is thought to oxygenate the inner retinal layers through a passive diffusion from the underlying choroid and vitreous body.^{12,24,25} Based on this underlying pathophysiology, we decided to continue HBOT until revascularization of the central retinal artery. To the best of our knowledge, our study was the first to assess HBOT duration by assessing central retinal artery revascularization on FA. We chose to perform two daily sessions based on the recommendations provided by the European Consensus Conference on Hyperbaric Medicine.¹² In our study, patients received a mean number of 34 sessions with hyperbaric sessions of 90 minutes at 2.5 ATA. We hypothesized that two daily sessions had the advantages to provide (i) an immediate oxygenation of the retina via the choroidal vasculature, and (ii) a progressive retinal oxygenation through the vitreous body that could be considered as an oxygen reservoir allowing a slow and progressive release of the accumulated oxygen.^{24,26} In their studies, Beiran et al. and Hadanny et al. have performed two daily hyperbaric sessions during the first 3 days and a daily session thereafter.^{6,13} To date, no study has shown the superiority of a protocol over another. HBOT is thought to promote arterial vasoconstriction that should be avoided in RAO. Therefore, we chose a protocol at 2.5 ATA that is known to reverse the vasoconstriction reflex as recommended by the European Consensus Conference on Hyperbaric Medicine based on Saltzman's work.²⁷ Moreover, Kawamura et al. have failed to find any arterial vasoconstriction of the hypoxemic tissues under highly oxygenated arterial conditions.²⁸ We assumed that the high number of sessions and the

use of two daily sessions could explain why our results are similar to those of previous studies (**Table 6**) despite the inclusion of patients with symptoms for >12 hours (about two thirds of our patients).

No serious AEs occurred over the study period. Of the 31 patients included, 6 (19.4%) experienced minor barotrauma for which HBOT discontinuation was not required. This proportion is higher than previously reported (**Table 6**). Elder et al. and Hadanny et al. have reported barotrauma in 3.2% and 2.3% of patients, respectively.^{6,16} This result could be explained by the higher number of sessions received (34 sessions) in our study compared to other studies (**Table 6**). Three patients discontinued the HBOT protocol in the study by Elder et al. for claustrophobia, acute upper respiratory tract infection and middle ear barotrauma disorders,¹⁶ while in our study, no patient had to discontinue the HBOT protocol.

As shown in **Table 6**, comparing a study to another is challenging because there is no consensus on the definition of visual improvement, the inclusion criteria, the HBOT protocol, and the use of ancillary treatments in combination with HBOT such as hemodilution¹⁵, anterior chamber paracentesis or ocular massages. In our study, we chose to define a BCVA improvement as a decrease by ≥ 0.3 logMAR at one month as recommended by other authors.^{1,6,23}

Numerous treatments have been used to achieve early revascularization. In their meta-analysis, Man et al. have reported a decrease by ≥ 0.2 logMAR in 79% of patients treated with transluminal Nd:YAG embolectomy.⁸ This proportion is higher than ours, and this could be explained by the use of a different success criterion (0.2 *versus* 0.3 logMAR). However, as stressed by Hayreh himself, only a BCVA change ≥ 0.3 logMAR may be considered clinically significant.^{1,3,29} Anterior chamber paracentesis has also been assessed by Fieß et al. and was associated with a BCVA improvement in 23.7% of cases, a proportion that is similar to the natural course of the disease.¹⁰ In 2010, Schumacher et al. have compared intra-arterial fibrinolysis (IAF) and conservative treatment (hemodilution, ocular massage, acetazolamide) in a multicentric randomized clinical trial.⁵ They have found an improvement by ≥ 0.3 logMAR in 57.1% of patients in the IAF group *versus* 60% in the conservative group. However, due to a significantly higher rate of AEs in the IAF group, the study was prematurely stopped after the first interim analysis. A large French multicentric randomized clinical trial comparing intravenous thrombolysis *versus* antiplatelets is ongoing and its results should be of interest.⁹

Study, year	Current study, 2021	Beiran et al, 2001	Weinberger et al, 2002	Menzel-Severin et al, 2012	Hadanny et al, 2016	Elder et al, 2017	Wu et al, 2018
Study design	Prosp. Non-Comp. HBOT	Retrosp. Comp. HBOT vs. Observ.	Prosp. Non-Comp. HBOT + HD	Retrosp. Comp. HBOT + HD vs. HD	Restrosp. Non-Comp. HBOT	Restrosp. Non-Comp. HBOT	Meta Analysis HBOT
Treatment							
No. of patients	31	72	21	80	128	31	251
Inclusion criteria	CRAO + BRAO for <7 days	CRAO + BRAO for <8h	CRAO for <12h	CRAO for <12h with BCVA <+1 logMAR	CRAO for <20h with BCVA <0.5 logMAR	CRAO + BRAO	CRAO + BRAO
Mean age (years)	68.3	69.5 vs 56	NR	69 vs 74	66.4	70	NR
Mean initial BCVA (LogMAR)	+1.51	+1 vs. +1.1	+2.3 to +1.1	+1.8 vs +1.7	+2.14	+2.3 to +0.2	NR
Mean final BCVA (logMAR)	+1.1	+0.5 vs. +0.9	NR	+1.5 vs +1.6	+1.62	+2.6 to -0.1	NR
Success criteria	Improv. ≥ 0.3 logMAR	Improv. ≥ 3 Snellen lines	Subjective visual improv.	Improv. ≥ 3 Snellen lines	Improv. ≥ 0.3 logMAR	NR	NR
Visual improv. according to the success criterion (%)	48.4	82.9 vs. 29.7 p=0.000	90.5	38.8 vs. 17.9 p=0.06	67.2	29	10 to 90 OR 5.61 (3.6 – 8.73)
Good prognosis factors	Antiplatelets upon referral	High blood pressure	NR	Aspirin	No cherry red spot	Time to treatment	Duration of HBOT
Mean No. of HBOT sessions	34	NR	NR	5	4	4	NR
HBOT-related adverse events (%)	Barotrauma (19.4) Hypertension during the session (29.0)	NR	NR	None	Barotrauma (2.3) Otagia (1.5) Epistaxis (0.7) Dyspnea (0.7)	Claustrophobia, Barotrauma, Acute upper respiratory tract infection	NR

Table 6: Summary of the main studies assessing HBOT for treating retinal artery occlusion
 Prosp: Prospective; Retrosp: Retrospective; Comp: Comparative; Observ: Observation;
 HBOT: hyperbaric oxygen therapy; HD: Hemodilution; CRAO: Central Retinal Artery Occlusion; BRAO: Branch Retinal Artery Occlusion; RAO: Retinal Artery Occlusion; VA: Visual Acuity; OR: Odds Ratio; NR: Not Reported

Before considering HBOT as an effective treatment for RAO, it is essential to compare our results with the natural course of the disease. Our study was not comparative (we did not compare HBOT to the natural evolution of the disease without any treatment) because (i) RAO is rare (1-2 cases per month), (ii) the natural evolution of RAO is well known and has been widely reported in large studies, (iii) there is no standard of care for treating RAO, and (iv) the current literature reports favorable efficacy and safety profiles of HBOT. In 2005, Hayreh et al. have extensively described the natural course of RAOs.³ When considering the four CRAO subtypes (non-arteritic, transient non-arteritic, arteritic and non-arteric with cilioretinal artery) seen during the 7 days of the onset of symptoms with a visual acuity <20/40, a BCVA improvement (≥ 0.3 logMAR) was achieved by 38 out of 99 patients (38.4%). In our study, 26 patients had a visual acuity <20/40 and 57.7% of them achieved a BCVA improvement ≥ 0.3 logMAR. When considering only non-arteritic CRAO patients seen during the 7 days of the onset of symptoms and with a visual acuity of counting fingers or worse, Hayreh et al. have reported a BCVA improvement in 22% of patients. Using the same inclusion criteria, 58.8% of our patients achieved a BCVA improvement (**Table 7**). Beiran et al. have confirmed these results in their study with a BCVA improvement achieved by 82.9% and 29.7% of patients treated with HBOT and observation alone, respectively.¹³ However, their study had a retrospective design and despite favourable outcomes reported in a recent meta-analysis¹⁸, there is currently no ongoing prospective randomized study comparing HBOT and observation alone.³⁰

Study	Study design	No. of patients	Treatment	BCVA upon referral (logMAR)	Final VA (logMAR)	% of patients with BCVA improvement ≥ 0.3 logMAR
Hayreh and al, 2005	Prosp. Non-Comp.	58	Observation	$\leq +1.7$	NA	22
Current study	Prosp. Non-Comp.	17	HBOT	+2.1 (mean)	+1.6 (mean)	58.8

Table 7: Comparison of the study by Hayreh et al. and our study in terms of CRAO patients with a visual acuity of counting fingers or worse.

HBOT: hyperbaric oxygen therapy; CRAO: Central Retinal Artery Occlusion; Prosp: Prospective; Comp: Comparative; NA: Not Applicable

In our study, we found an association between the use of antiplatelets upon referral and a better visual improvement ($p=0.044$). Although not recognized as a standard of care for CRAO, antiplatelets are widely prescribed for the secondary prevention of cardiovascular events. Here, we hypothesized that the use of antiplatelets could be associated with a smaller thrombus size, thus allowing better residual arterial flow and hyperbaric oxygenation of the inner retinal layers. Surprisingly, the time between the onset of the first symptoms and HBOT initiation was not associated with a BCVA improvement ($p=1.000$) (**Table 4**), unlike the results reported by Elder et al. and Ilbasmis et al.^{16,17} Previous animal studies have found that retinal damage occurred as early as 97 minutes after retinal occlusion.³¹ No human data are currently available. We hypothesized that, as with ischemic cerebral strokes, several ischemic retinal cells could be in a state of hypoxic penumbra and stimulated by late treatments such as HBOT. This explains why patients with RAO for 7 days were included in our study. The SCT measured on EDI-OCT was not associated with a better visual prognosis. We initially hypothesized that a greater SCT could be a favorable prognosis factor by enhancing oxygen diffusion through the choroidal vasculature.

In this study, we also aimed to investigate whether OCT-A could be an alternative to FA to assess retinal occlusion and subsequent revascularization. Based on FA findings, spontaneous revascularization occurred in 48.4% and 87.1% of patients at Day 14 and Day 21, respectively. This result is in accordance with previous studies.¹² Although all OCT-A examinations performed in our study upon referral revealed a reduced superficial capillary plexus vascularization, OCT-A was not sensitive enough to make the diagnosis of RAO. As shown in **Figure 2**, a persistent retinal blood flow in the main arterial trucks was suspected on OCT-A despite the absence of arterial filling on early and late (2 minutes) FA. This finding suggests that FA remains the gold standard for making the diagnosis of retinal occlusion and assessing revascularization. FA allows a better “kinetic” assessment of the retinal blood flow compared to the “frozen” images provided by OCT-A. We also found that OCT-A allowed better visualizing small capillary defects at one month compared to FA (**Table 5** and **Figure 3**). In accordance with Yang et al., the clinical significance of these defects was not confirmed in our univariate analysis.³² Finally, it should be noted that about half of the patients were excluded from the OCT-A analyzes due to poor fixation and image quality. Taken together, these data indicate that OCT-A is not mandatory for the diagnosis and monitoring of RAO.

No concomitant cerebral stroke was diagnosed in our study. This could be explained by our protocol based on contrast-enhanced CT-scan and not on magnetic resonance imaging (MRI) that could lead to an underestimation of the cases of subclinical cerebral stroke. For example, Hadanny et al. have found a past medical history of stroke in 9.4% of their CRAO

patients.⁶ Interestingly, Mac Grory et al. have recently reported a high rate of atrial fibrillation during the months following RAO.³³ Therefore, a close monitoring of cardiac arrhythmia is mandatory but was out of the scope of the present study.

In our opinion, the strength of our study is the development of a protocol based on the underlying pathophysiology of RAO and mechanisms of HBOT. For the first time, HBOT duration was based on the monitoring of spontaneous revascularization of the central retinal artery assessed by FA. We used a reliable, robust and well-recognized main outcome measure to assess a BCVA improvement.^{6,15} We compared our results with previous similar studies, but also with studies reporting the natural course of the disease. Finally, we aimed to determine whether the new non-invasive OCT-A technology could be an alternative to traditional but more invasive FA. Based on our preliminary findings, OCT-A is difficult to perform in patients with altered central fixation and is not sensitive enough to diagnose arterial occlusion and assess revascularization. Therefore, FA remains the gold standard for the diagnosis of RAO and for the monitoring of the spontaneous revascularization.

Our study has some limitations. Firstly, our study has a small sample size reducing the statistical significance of our results. However, CRAO prevalence is low and is thought to range between 1 and 2 per 100,000 inhabitants^{3,6,16} In addition, we chose strict inclusion and exclusion criteria: of the 74 patients screened over the study period, only 31 were included. Secondly, our study was not comparative. However, as previously discussed, our results showed a better improvement than after the natural course of the disease (**Table 7**). In addition, there is no standard of care for RAO and the natural course is known to be harmful in almost all cases. Therefore, there is an urgent need to implement new therapeutic strategies based on effective and safe treatments. Based on our review of the literature assessing HBOT in RAO (**Table 6**), HBOT appears to be an effective, safe and well-known treatment used for over half a century in this indication. Therefore, it is questionable whether it is ethical to deprive a patient of an effective treatment in a rare and disabling disorder where there is no recommended treatment to date. Thirdly, our study was not designed to precisely assess the cardiovascular events associated with RAO. The incidence of cerebral strokes could be underestimated in our study due to the fact that MRI was not performed and to the short follow-up.³³ We are currently modifying our protocol to routinely perform brain and cervical MRI at baseline, as is the case in the Cerebral Stroke Emergency Department.

CONCLUSION

HBOT, administered twice daily until revascularization of the central retinal artery, provides favorable results without major AEs. Monitoring patients with FA to determine HBOT duration allows customizing treatment with favorable results despite late referral up to 7 days after the onset. About half of our patients achieved a significant BCVA improvement (≥ 0.3 logMAR), a higher proportion than without treatment (natural evolution of the disease). Our preliminary results indicate that OCT-A is not reliable for making the diagnosis of RAO and assessing subsequent revascularization. Further larger studies are needed to confirm our findings.

REFERENCES

1. Hayreh SS. Acute retinal arterial occlusive disorders. *Prog Retin Eye Res.* 2011;30(5):359-394. doi:10.1016/j.preteyeres.2011.05.001
2. Leavitt JA, Larson TA, Hodge DO, Gullerud RE. The incidence of central retinal artery occlusion in Olmsted County, Minnesota. *Am J Ophthalmol.* 2011;152(5):820-823.e2. doi:10.1016/j.ajo.2011.05.005
3. Hayreh SS, Zimmerman MB. Central Retinal Artery Occlusion: Visual Outcome. *American Journal of Ophthalmology.* 2005;140(3):376.e1-376.e. doi:10.1016/j.ajo.2005.03.038
4. Behar-Cohen F, Kowalczyk L, Keller N, Savoldelli M, Azan F, Jeanny J-C. Anatomie de la rétine. *EMC - Ophthalmologie.* 2009;6(1):1-14. doi:10.1016/S0246-0343(09)30048-9
5. Schumacher M, Schmidt D, Jurklics B, et al. Central Retinal Artery Occlusion: Local Intra-arterial Fibrinolysis versus Conservative Treatment, a Multicenter Randomized Trial. *Ophthalmology.* 2010;117(7):1367-1375.e1. doi:10.1016/j.opthta.2010.03.061
6. Hadanny A, Maliar A, Fishlev G, et al. Reversibility of retinal ischemia due to central retinal artery occlusion by hyperbaric oxygen. *Clin Ophthalmol.* 2016;11:115-125. doi:10.2147/OPTH.S121307
7. Augsburger JJ, Magargal LE. Visual prognosis following treatment of acute central retinal artery obstruction. *British Journal of Ophthalmology.* 1980;64(12):913-917. doi:10.1136/bjo.64.12.913
8. Man V, Hecht I, Talitman M, et al. Treatment of retinal artery occlusion using transluminal Nd:YAG laser: a systematic review and meta-analysis. *Graefes Arch Clin Exp Ophthalmol.* 2017;255(10):1869-1877. doi:10.1007/s00417-017-3777-8
9. Nantes University Hospital. *A Phase III Randomized, Blind, Double Dummy, Multicenter Study Assessing the Efficacy and Safety of IV Thrombolysis (Alteplase) in Patients With Acute Central Retinal Artery Occlusion.* clinicaltrials.gov; 2020. Accessed July 29, 2021. <https://clinicaltrials.gov/ct2/show/NCT03197194>
10. Fieß A, Cal Ö, Kehrein S, Halstenberg S, Frisch I, Steinhorst UH. Anterior chamber paracentesis after central retinal artery occlusion: a tenable therapy? *BMC Ophthalmol.* 2014;14(1):28. doi:10.1186/1471-2415-14-28
11. Anderson B, Saltzman HA, Heyman A. The Effects of Hyperbaric Oxygenation on Retinal Arterial Occlusion. *Archives of Ophthalmology.* 1965;73(3):315-319. doi:10.1001/archopht.1965.00970030317004
12. Desola J, Martos P, Papoutsidakis E, Canela J, Gomez M, Amselem L. Hyperbaric Oxygenation in the Treatment of Central Retinal Artery Occlusions. An analysis of 214 cases following a prospective protocol. Undersea & Hyperbaric Medical Society (UHMS), Annual Meeting, Montreal, Canada, 2015; OP-F98. Published online 2016:17.
13. Beiran I, Goldenberg I, Adir Y, Tamir A, Shupak A, Miller B. Early Hyperbaric Oxygen Therapy for Retinal Artery Occlusion. *European Journal of Ophthalmology.* 2001;11(4):345-350. doi:10.1177/112067210101100405

14. Weinberger AWA, Siekmann UPF, Wolf S, Rossaint R, Kirchhof B, Schrage NF. [Treatment of Acute Central Retinal Artery Occlusion (CRAO) by Hyperbaric Oxygenation Therapy (HBO)--Pilot study with 21 patients]. *Klin Monbl Augenheilkd*. 2002;219(10):728-734. doi:10.1055/s-2002-35687
15. Menzel-Severing J, Siekmann U, Weinberger A, Roessler G, Walter P, Mazinani B. Early Hyperbaric Oxygen Treatment for Nonarteritic Central Retinal Artery Obstruction. *American Journal of Ophthalmology*. 2012;153(3):454-459.e2. doi:10.1016/j.ajo.2011.08.009
16. Elder MJ, Rawstron JA, Davis M. Hyperbaric oxygen in the treatment of acute retinal artery occlusion. *Diving Hyperb Med*. 2017;47(4):233-238. doi:10.28920/dhm47.4.233-238
17. Savas Ilbasimis, Erdinc Ercan. Long-Term Evaluation of Retinal Artery Occlusion Patients Who Applied Hyperbaric Oxygen Treatment. *J of Health Science*. 2018;6(3). doi:10.17265/2328-7136/2018.03.002
18. Wu X, Chen S, Li S, et al. Oxygen therapy in patients with retinal artery occlusion: A meta-analysis. *PLOS ONE*. 2018;13(8):e0202154. doi:10.1371/journal.pone.0202154
19. Bonini Filho MA, Adhi M, de Carlo TE, et al. OPTICAL COHERENCE TOMOGRAPHY ANGIOGRAPHY IN RETINAL ARTERY OCCLUSION: *Retina*. 2015;35(11):2339-2346. doi:10.1097/IAE.0000000000000850
20. Schatz H, Burton TC, Yanuzzi LA, Rabb MF. *Interpretation of Fundus Fluorescein Angiography*. St. Louis: Mosby-Year Book:1978.
21. Yu S, Pang CE, Gong Y, et al. The Spectrum of Superficial and Deep Capillary Ischemia in Retinal Artery Occlusion. *American Journal of Ophthalmology*. 2015;159(1):53-63.e2. doi:10.1016/j.ajo.2014.09.027
22. Coscas F, Sellam A, Glacet-Bernard A, et al. Normative Data for Vascular Density in Superficial and Deep Capillary Plexuses of Healthy Adults Assessed by Optical Coherence Tomography Angiography. *Invest Ophthalmol Vis Sci*. 2016;57(9):OCT211. doi:10.1167/iovs.15-18793
23. Arditi A, Cagenello R. On the statistical reliability of letter-chart visual acuity measurements. *Invest Ophthalmol Vis Sci*. 1993;34(1):120-129.
24. Jampol LM. Oxygen therapy and intraocular oxygenation. *Trans Am Ophthalmol Soc*. 1987;85:407-437.
25. Haddad HM, Leopold IH. Effect of hyperbaric oxygenation on microcirculation: use in therapy of retinal vascular disorders. *Invest Ophthalmol*. 1965;4(6):1141-1151.
26. Schmidt I, Walter P, Siekmann U, et al. Development of visual acuity under hyperbaric oxygen treatment (HBO) in non arteritic retinal branch artery occlusion. *Graefes Arch Clin Exp Ophthalmol*. 2020;258(2):303-310. doi:10.1007/s00417-019-04568-9
27. Saltzman HA, Hart L, Sieker HO, Duffy EJ. Retinal vascular response to Hyperbaric Oxygenation. *JAMA* 1965; 191(4):114-116.
28. Kawamura M, Sakakibara K, Yusa T. Effect of increased oxygen on peripheral circulation in acute, temporary limb hypoxia. *J Cardiovasc Surg (Torino)*. 1978;19(2):161-168.

29. Hayreh SS, Podhajsky PA, Zimmerman MB. Branch Retinal Artery Occlusion: Natural History of Visual Outcome. *Ophthalmology*. 2009;116(6):1188-94.e1-4. doi:10.1016/j.ophtha.2009.01.015
30. Home - ClinicalTrials.gov. Accessed July 31, 2021. <https://clinicaltrials.gov/ct2/home>
31. Hayreh SS, Zimmerman MB, Kimura A, Sanon A. Central retinal artery occlusion. Retinal survival time. *Exp Eye Res*. 2004;78(3):723-736. doi:10.1016/s0014-4835(03)00214-8
32. Yang S, Liu X, Li H, Xu J, Wang F. Optical coherence tomography angiography characteristics of acute retinal arterial occlusion. *BMC Ophthalmol*. 2019;19(1):147. doi:10.1186/s12886-019-1152-8
33. Mac Grory B, Landman SR, Ziegler PD, et al. Detection of Atrial Fibrillation After Central Retinal Artery Occlusion. *Stroke*. Published online June 7, 2021:STROKEAHA120033934. doi:10.1161/STROKEAHA.120.033934

Serment d'Hippocrate

Au moment d'être admis à exercer la médecine, je promets et je jure d'être fidèle aux lois de l'honneur et de la probité.

Mon premier souci sera de rétablir, de préserver ou de promouvoir la santé dans tous ses éléments, physiques et mentaux, individuels et sociaux.

Je respecterai toutes les personnes, leur autonomie et leur volonté, sans aucune discrimination selon leur état ou leurs convictions. J'interviendrai pour les protéger si elles sont affaiblies, vulnérables ou menacées dans leur intégrité ou leur dignité. Même sous la contrainte, je ne ferai pas usage de mes connaissances contre les lois de l'humanité.

J'informerai les patients des décisions envisagées, de leurs raisons et de leurs conséquences. Je ne tromperai jamais leur confiance et n'exploiterai pas le pouvoir hérité des circonstances pour forcer les consciences.

Je donnerai mes soins à l'indigent et à quiconque me les demandera. Je ne me laisserai pas influencer par la soif du gain ou la recherche de la gloire.

Admis dans l'intimité des personnes, je tairai les secrets qui me seront confiés. Reçu à l'intérieur des maisons, je respecterai les secrets des foyers et ma conduite ne servira pas à corrompre les mœurs.

Je ferai tout pour soulager les souffrances. Je ne prolongerai pas abusivement les agonies. Je ne provoquerai jamais la mort délibérément.

Je préserverai l'indépendance nécessaire à l'accomplissement de ma mission. Je n'entreprendrai rien qui dépasse mes compétences. Je les entretiendrai et les perfectionnerai pour assurer au mieux les services qui me seront demandés.

J'apporterai mon aide à mes confrères ainsi qu'à leurs familles dans l'adversité.

Que les hommes et mes confrères m'accordent leur estime si je suis fidèle à mes promesses; que je sois déshonoré et méprisé si j'y manque.

RÉSUMÉ

Introduction

Les occlusions artérielles rétiniennes (OAR) sont rares mais de mauvais pronostic visuel. De nombreux traitements ont été étudiés sans succès. A ce jour, il n'existe aucun consensus sur la prise en charge optimale de cette pathologie. Depuis plus d'un demi-siècle, plusieurs études ont montré l'efficacité de l'oxygénothérapie hyperbare (OH) dans les OAR. L'OH permettrait une oxygénation de la rétine via la choroïde (réservoir immédiat) et le vitré (réservoir différé). À ce jour, il n'existe aucun consensus concernant le nombre et la durée exacte de séances d'OH. L'objectif de notre étude était d'évaluer l'efficacité et la sécurité d'un protocole standardisé d'OH dont la durée était monitorée par angiographie à la fluorescéine (AF) chez des patients présentant une OAR.

Matériel et méthodes

Nous avons conduit une étude prospective, unicentrique, non comparative entre juillet 2016 et mars 2021. Tous les patients présentant une OAR datant de moins de 7 jours bénéficiaient d'un examen ophtalmologique complet, une AF, une tomographie par cohérence optique (OCT), une OCT-Angiographie (OCT-A) suivi de deux séances quotidiennes (2,5 ATA, 90min) d'OH jusqu'à revascularisation artérielle évaluée sur l'AF. Ces examens étaient répétés à J14 et J21 et J30. Le critère de jugement principal était l'amélioration de l'acuité visuelle définie comme une diminution ≥ 0.3 logMar à J30. L'objectif secondaire était de déterminer si l'OCT-A pouvait se substituer à l'AF pour le diagnostic positif d'OAR ou pour sa revascularisation.

Résultats

Trente et un patients ont été inclus. Une moyenne de 34 (13-56) séances d'OH ont été réalisées. Une revascularisation artérielle était retrouvée chez 48,4% et 87,1% des patients à J14 et J21 respectivement. La meilleure acuité visuelle corrigée à l'inclusion et à un mois était respectivement de 1,51 logMAR et 1,10 logMAR. Une amélioration $\geq 0,3$ logMar était constatée chez 48,4% des patients. Six (19,4%) patients ont présenté un barotraumatisme mineur sans nécessité d'interrompre les séances d'OH. En analyse univariée, la prise d'anti-agrégant plaquettaires ($p=0,044$) et les patients consultant avec une acuité visuelle initiale plus faible ($p=0,008$) avaient statistiquement une meilleure récupération visuelle à un mois. Seize patients (51,6%) n'ont pas pu être analysés en OCT-A en raison d'importants artéfacts. À J1, l'ensemble des patients présentait en sur cet examen une persistance des troncs artériels. Malgré une revascularisation totale en AF à J21 dans 87,1% des cas, on retrouvait des déficits vasculaires en OCT-A chez 70% des patients.

Conclusion

L'OH, monitorée par l'AF jusqu'à obtention de la revascularisation spontanée de l'artère rétinienne est un traitement efficace et sûr. Environ la moitié des patients ont présenté une amélioration significative de leur acuité visuelle, ce qui est supérieur à l'évolution spontanée des OAR. L'OCT-A manque de sensibilité pour porter le diagnostic positif d'OAR et pour étudier sa revascularisation. L'AF reste l'examen de choix dans cette indication. D'autres études sont nécessaires pour confirmer nos résultats préliminaires.